



HAL
open science

Utilisation des éléments finis en orthopédie dento-faciale dans le traitement de l'insuffisance transversale : revue de littérature

Fanny Clerget

► To cite this version:

Fanny Clerget. Utilisation des éléments finis en orthopédie dento-faciale dans le traitement de l'insuffisance transversale : revue de littérature. Médecine humaine et pathologie. 2013. dumas-00940131

HAL Id: dumas-00940131

<https://dumas.ccsd.cnrs.fr/dumas-00940131>

Submitted on 31 Jan 2014

HAL is a multi-disciplinary open access archive for the deposit and dissemination of scientific research documents, whether they are published or not. The documents may come from teaching and research institutions in France or abroad, or from public or private research centers.

L'archive ouverte pluridisciplinaire **HAL**, est destinée au dépôt et à la diffusion de documents scientifiques de niveau recherche, publiés ou non, émanant des établissements d'enseignement et de recherche français ou étrangers, des laboratoires publics ou privés.

UNIVERSITÉ DE NICE SOPHIA ANTIPOLIS
UFR ODONTOLOGIE
24, avenue des Diabls Bleus
06357 Nice Cedex 04

UTILISATION DES ÉLÉMENTS FINIS
EN ORTHOPÉDIE DENTO-FACIALE
DANS LE TRAITEMENT DE L'INSUFFISANCE TRANSVERSALE
REVUE DE LITTÉRATURE

Année 2013

Thèse n° 42.57.13.06

THÈSE

Présentée et soutenue publiquement

le 13 mai 2013

par

Mademoiselle Fanny CLERGET

Née le 28 mars 1986 à Lyon

Pour obtenir le grade de

DOCTEUR EN CHIRURGIE DENTAIRE

(diplôme d'État)

Examineurs :

Madame le Professeur

M. MULLER-BOLLA

Présidente du jury

Madame le Professeur

A. MANIÈRE-EZVAN

Directeur de thèse

Mademoiselle le Docteur

C. TABET

Assesseur

Monsieur le Docteur

C. SAVOLDELLI

Assesseur

CORPS ENSEIGNANT

* : Responsable

56ème section : DEVELOPPEMENT, CROISSANCE ET PREVENTION

Sous-section 01 : ODONTOLOGIE PEDIATRIQUE

Professeur des Universités : Mme MULLER-BOLLA Michèle
Maître de Conférences des Universités : Mme JOSEPH Clara *
Assistante Hospitalier Universitaire : Mme CALLEJAS Gabrièle

Sous-section 02 : ORTHOPEDIE DENTO-FACIALE

Professeur des Universités : Mme MANIERE-EZVAN Armelle *
Maître de Conférences des Universités : M. FAVOT Pierre
Assistant Hospitalier Universitaire : Mlle TABET Caroline
Assistant Hospitalier Universitaire : Mme AUBRON Ngoc-Mai

Sous-section 03 : PREVENTION, EPIDEMIOLOGIE, ECONOMIE DE LA SANTE, ODONTOLOGIE LEGALE

Professeur des Universités : Mme LUPI-PEGURIER Laurence *
Assistant Hospitalier Universitaire : Mlle CUCCHI Céline

57ème section : SCIENCES BIOLOGIQUES, MEDECINE ET CHIRURGIE BUCCALES

Sous-section 01 : PARODONTOLOGIE

Maître de conférences des Universités : M. CHARBIT Yves *
Maître de conférences des Universités : Mlle VINCENT Séverine
Assistant Hospitalier Universitaire : M. SURMENIAN Jérôme
Assistant Hospitalier Universitaire : Mme LAMURE Julie

Sous-section 02 : CHIRURGIE BUCCALE, PATHOLOGIE ET THERAPEUTIQUE, ANESTHESIE ET REANIMATION

Maître de conférences des Universités : M. COCHAIS Patrice *
Maître de conférences des Universités : M. HARNET Jean-Claude
Maître de conférences des Universités : M. TERESTRI Pierre
Assistant Hospitalier Universitaire : M. BENHAMOU Yordan

Sous-section 03 : SCIENCES BIOLOGIQUES (Biochimie, Immunologie, Histologie, Embryologie, Génétique, Anatomie pathologique, Bactériologie, Pharmacologie)

Professeur des Universités : Mme PRECHEUR Isabelle
Maître de conférences des Universités : Mme RAYBAUD Hélène*
Maître de conférences des Universités : Mme VOHA Christine

CORPS ENSEIGNANT

* : Responsable

58ème section : SCIENCES PHYSIQUES ET PHYSIOLOGIE ENDODONTIQUES ET PROTHETIQUE

Sous-section 01 : ODONTOLOGIE CONSERVATRICE, ENDODONTIE

Professeur des Universités : Mlle BERTRAND Marie-France *
Professeur des Universités : M. ROCCA Jean-Paul
Maître de conférences des Universités : Mme BRULAT-BOUCHARD Nathalie
Maître de conférences des Universités : M. MEDIONI Etienne
Assistant Hospitalier Universitaire : M. CEINOS Romain
Assistant Hospitalier Universitaire : Mme DESCHODT-TOQUE Delphine
Assistant Hospitalier Universitaire : M. SIONNEAU Rémi

Sous-section 02 : PROTHESES (Conjointe, Adjointe Partielle, Complète, Maxillo-Faciale)

Maître de conférences des Universités : M. ALLARD Yves
Maître de conférences des Universités : Mme LASSAUZAY-MALET Claire*
Maître de conférences des Universités : M. LAPLANCHE Olivier
Maître de conférences des Universités : Mme POUYSSEGUR-ROUGIER Valérie
Assistant hospitalier Universitaire : Mme ASSAYAG Martine
Assistant hospitalier Universitaire : M. CASAGRANDE Nicolas
Assistant hospitalier Universitaire : M. CHOWANSKI Mickaël
Assistant hospitalier Universitaire : Mme DURELLE-LAUPIE Shanti

Sous-section 03 : SCIENCES ANATOMIQUES ET PHYSIOLOGIQUES, OCCLUSODONTIQUES, BIOMATERIAUX, BIOPHYSIQUE, RADIOLOGIE

Professeur des Universités : M. BOLLA Marc
Professeur des Universités : M. MAHLER Patrick
Maître de conférences des Universités : M. LEFORESTIER Eric *
Assistant hospitalier Universitaire : Mme CANCEL Bénédicte
Assistant hospitalier Universitaire : Mlle EHRMANN Elodie

À Madame le Professeur Michèle Muller-Bolla

**Docteur en chirurgie dentaire
Professeur des Universités, Praticien Hospitalier
Sous-section Odontologie Pédiatrique**

Vous m'avez fait l'honneur d'accepter de présider mon jury de thèse. Je vous remercie pour votre enseignement de qualité, votre humour et votre savoir furent également précieux et appréciés durant mes années d'études. Veuillez trouver ici le témoignage de ma gratitude.

À Madame le Professeur Armelle Manière-Ezvan

**Docteur en chirurgie dentaire
Professeur des Universités, Praticien Hospitalier
Responsable de la sous-section Orthopédie Dento-Faciale
Doyen de la Faculté de Chirurgie Dentaire de Nice**

Vous avez accepté de diriger ce travail alors même que de nombreuses tâches vous incombait déjà. Travailler avec vous a été un privilège et un honneur. Veuillez trouver ici le témoignage de ma gratitude. Vous êtes un modèle et avez inspiré ma vocation. Je vous témoigne en ce jour ma profonde estime.

À Mademoiselle le Docteur Caroline Tabet

**Docteur en chirurgie dentaire
Ancien Interne des Hôpitaux de Nice
Assistant hospitalo-universitaire – Sous-section Orthopédie Dento-Faciale**

C'est un grand plaisir de vous voir siéger dans ce jury. Votre parcours est remarquable et inspirant. Veuillez trouver ici le témoignage de mon respect et de ma gratitude.

À Monsieur le Docteur Charles Savoldelli

**Docteur en Médecine
Ancien Interne des Hôpitaux de Nice
Ancien Chef de Clinique de Chirurgie Maxillo-faciale
Praticien Hospitalier**

Vous avez accepté de siéger dans mon jury de thèse, et je vous en remercie. Votre disponibilité et votre aptitude à transmettre votre savoir avec passion ont été appréciés. Veuillez trouver ici le témoignage de ma gratitude.

À mon amour,
à ma famille,
à mes amis.

**UTILISATION DES ÉLÉMENTS FINIS
EN ORTHOPÉDIE DENTO-FACIALE
DANS LE TRAITEMENT DE L'INSUFFISANCE TRANSVERSALE
REVUE DE LITTÉRATURE**

TABLE DES MATIÈRES

I. Introduction.....	1
II. Présentation de la méthode des éléments finis.....	2
II.A. Biomécanique osseuse.....	2
II.B. Principes d'une analyse en éléments finis.....	5
II.C. Les résultats d'une analyse en éléments finis et leur présentation.....	7
II.D. Intérêt de l'usage de la MEF en ODF.....	9
III. Apports de la MEF à la compréhension de nos traitements – Un exemple avec les thérapeutiques orthopédiques et orthopédico-chirurgicales du sens transversal.....	10
III.A. L'expansion transversale à l'arcade maxillaire.....	12
III.A.1. Rappels.....	12
III.A.1.a. Anatomie du massif facial supérieur.....	12
III.A.1.b. Croissance, remodelage osseux et orthopédie.....	15
III.A.2. L'Expansion Maxillaire Rapide (EMR).....	16
III.A.2.a. Données cliniques.....	16
III.A.2.b. Apport des études utilisant la MEF.....	19
III.A.2.b.α. Contraintes.....	19
III.A.2.b.β. Déplacements.....	25
III.A.2.c. Conclusions pour la pratique clinique.....	28
III.A.3. L'Expansion Maxillaire Rapide Assistée Chirurgicalement (EMRAC).....	29
III.A.3.a. Données cliniques.....	29
III.A.3.b. Apport des études utilisant la MEF.....	31
III.A.3.b.α. Contraintes.....	31
III.A.3.b.β. Déplacements.....	33

III.A.3.c. Conclusions pour la pratique clinique.....	34
III.B. L'expansion transversale à l'arcade mandibulaire.....	35
III.B.1. Principe de la distraction ostéogénique.....	35
III.B.2. La Distraction Ostéogénique Mandibulaire Symphysaire (DOMS).....	37
III.B.2.a. Données cliniques.....	37
III.B.2.b. Apport des études utilisant la MEF.....	40
III.B.2.b.α. Contraintes.....	40
III.B.2.b.β. Déplacements.....	40
III.B.2.b.γ Influence du type de distracteur.....	43
III.B.2.b.δ Effets sur l'ATM.....	44
III.B.2.c. Conclusions pour la pratique clinique.....	44
IV. Limites actuelles de la méthode des éléments finis.....	45
V. Conclusion.....	46
Annexe – Fiches d'analyse d'articles.....	I à XXII
Index bibliographique.....	
Index des figures et illustrations.....	

I. INTRODUCTION

La Méthode des Éléments Finis (MEF) est un outil informatique de modélisation, qui permet de faire une approximation du comportement mécanique d'un matériau soumis à une force.

Cet outil est utilisé depuis longtemps par les ingénieurs dans le domaine de l'industrie.

Dans le domaine de la médecine, son utilisation est plus récente et reste encore marginale. Elle concerne surtout la chirurgie, et en particulier la chirurgie maxillo-faciale. La MEF permet par exemple d'étudier et d'optimiser les nouvelles prothèses (plaque d'ostéosynthèse...) au stade de leur conception, afin de les valider avant de les fabriquer.

Mais elle concerne aussi l'Orthopédie Dento-Faciale (ODF) ; à ce jour, la MEF a surtout été utilisée pour mieux comprendre les effets biomécaniques des traitements d'ODF sur les structures cranio-faciales.

Nous présenterons ici l'apport de la MEF à l'ODF au travers d'un exemple approprié, puisqu'il s'agit d'un domaine auquel l'orthodontiste est confronté chaque jour : les thérapeutiques orthopédiques et orthopédico-chirurgicales du sens transversal.

II. PRÉSENTATION DE LA MÉTHODE DES ÉLÉMENTS FINIS

La Méthode des Éléments Finis (MEF) est un outil informatique de modélisation, qui permet de faire une approximation du comportement mécanique d'un matériau soumis à une force.

Le principe est de modéliser un « échantillon », de lui appliquer une force, et d'analyser les contraintes et les déformations qui en résultent.

Dans le cadre de l'ODF, l'échantillon est généralement formé d'une ou plusieurs pièces osseuses.

Ainsi, avant de détailler le procédé de la MEF, quelques rappels sur la biomécanique osseuse.

II.A. BIOMÉCANIQUE OSSEUSE [1]

Contrainte (σ)

Une contrainte (*stress*) est définie comme la force interne produite dans un matériau par l'application d'une charge extérieure :

$$\sigma = F / S$$

Avec :

- F = force ; en Newton (N)
- S = surface d'application de la force ; en mètre-carré (m²)

σ s'exprime donc :

- dans le Système International, en Newton par mètre-carré (N/m²) ;
- mais on l'exprime aussi souvent en Pascal (Pa) ; avec 1 Pa = 1 N/m² ;
- autrefois, on l'exprimait en kilo-gramme force par millimètre-carré (kfg/mm²), avec : 1 kfg/mm² \approx 10 MPa.

Il existe plusieurs types de contraintes : en tension (ou en traction), en compression, en flexion, en cisaillement et en torsion.

Déformation (ϵ)

On appelle déformation relative (*strain*) la déformation d'un matériau résultant de l'application d'une force ou d'une charge.

Lorsque l'on veut étudier un matériau, ou un biomatériau, pour en connaître les propriétés mécaniques, on commence par réaliser un essai en traction. On en tire la courbe contrainte/déformation en tension (*stress/strain curve*), caractéristique du matériau étudié.

La courbe contrainte/déformation en tension

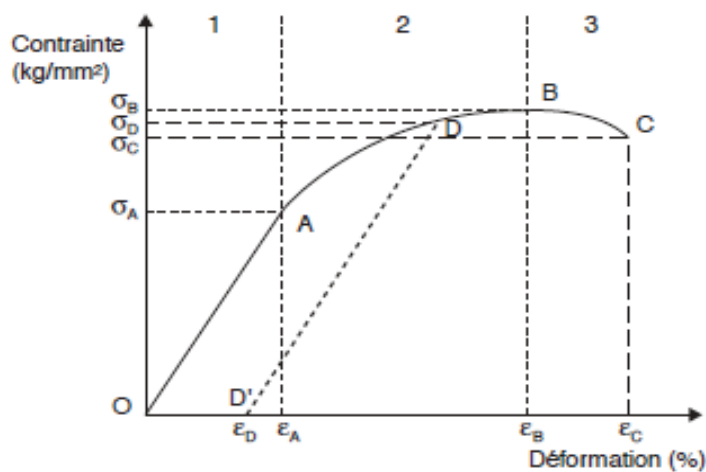


Fig. 1 – La courbe contrainte/déformation en tension.

La courbe présente 3 zones différentes :

① Partie OA : la zone d'élasticité

- C'est un segment de droite : la déformation est proportionnelle à la contrainte. C'est la loi d'élasticité de HOOK.
- Le rapport σ / ϵ est une constante appelée module d'élasticité en tension, ou module d'YOUNG :

$$E = \sigma / \epsilon$$

E s'exprime en Pa.

E est d'autant plus grand que le matériau est rigide. Ainsi plus le matériau est rigide, plus la pente de la droite OA est douce.

- σ_A est la limite élastique (*yield stress*) : tant que la contrainte appliquée reste au-dessous de σ_A , la déformation est réversible (élasticité).
- ϵ_A est la déformation élastique maximale (*yield strain*) du matériau considéré.

① Partie AB : la zone de déformation plastique

- Au-delà de A, la pente de la courbe tend à devenir nulle. C'est-à-dire que pour une faible augmentation de la contrainte, on obtient une forte augmentation de la déformation.
- En outre, cette déformation n'est plus entièrement réversible : si l'on ramène la contrainte à zéro, il subsiste une déformation résiduelle ϵ_D , dite déformation plastique.

③ Partie BC : la zone de rupture (ou « domaine fragile »)

- Au-delà du point B, la pente de la courbe devient négative.
- La rupture, ou déformation cassante, a lieu pour la contrainte σ_C , dite contrainte de rupture (*fracture stress*).
- σ_B est appelée résistance à la traction (*tensile strength*) : c'est la contrainte nominale maximale du matériau. C'est généralement la valeur que l'on donne pour caractériser la résistance d'un matériau.

Par ailleurs, toujours pour une contrainte en tension, l'allongement du matériau selon son grand axe s'accompagne d'un rétrécissement dans les directions perpendiculaires, noté ϵ' :

$$\epsilon' = \nu \cdot \sigma / E$$

où ν est appelé coefficient de POISSON.

Le coefficient de Poisson est un nombre sans dimension, qui dépend du matériau. Un matériau incompressible à un ν égal à 0,5.

La connaissance du comportement biomécanique de l'échantillon étudié, ici l'os, est indispensable à sa modélisation.

II.B. PRINCIPE D'UNE ANALYSE EN ÉLÉMENTS FINIS [2]

Une analyse en éléments finis utilise successivement différents logiciels informatiques. Au départ, on dispose d'une image numérique en 2 dimensions ou en 3 dimensions de la pièce osseuse étudiée.

ÉTAPE 1

C'est la modélisation en éléments finis.

Un logiciel dit de segmentation (par exemple, AMIRA[®]) « découpe » la pièce osseuse en un nombre donné de sous-volumes, appelés éléments. En mathématiques, ce processus s'appelle discrétisation spatiale. On peut choisir parmi différents types d'éléments.

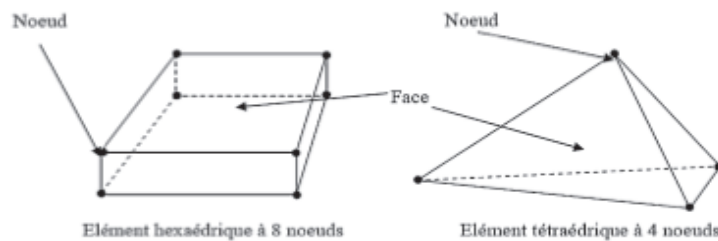


Fig. 2 – Deux types d'éléments.

Pour un échantillon présentant une morphologie complexe, en particulier au niveau de ses contours, comme c'est le cas d'une pièce osseuse, le choix le plus judicieux est celui d'un tétraèdre.

Chaque élément présente un certain nombre de sommets, qui, dans le cadre de la MEF, sont appelés « noeuds » (*nodes*). Les éléments étant connexes, leurs noeuds sont partagés, et l'ensemble des noeuds forme un « maillage » (*mesh*).

Quant aux appareillages d'orthopédie, leurs fabricants disposent de banques de modèles en éléments finis.

ÉTAPE 2

Le modèle obtenu est exporté vers un logiciel de calcul en éléments finis, par exemple ABAQUS[®] ou ANSYS[®].

Au cours de cette étape, il faut renseigner tous les paramètres nécessaires pour reproduire, le plus fidèlement possible, les conditions d'expérimentation *in vivo*.

Il faut attribuer à chaque noeud du modèle des coordonnées mathématiques, dans les 3 sens de l'espace : X, Z et Y.

Puis il faut attribuer des propriétés mécaniques. En général pour une pièce osseuse, on attribue :

- tissu homogène ;
- matériau isotrope ;
- comportement élastique linéaire (loi de Hook).

Et enfin, on attribue les conditions aux limites, c'est-à-dire toutes les conditions en effort et en déplacement relatives au type d'essai biomécanique. Par exemple, lorsqu'on applique une force à un modèle en EF, on doit impérativement contraindre certains noeuds ; cela consiste à leur imposer une condition qui est « pas de translation, pas de rotation ». Sans cela, c'est la pièce osseuse entière qui bougera. Par exemple, lorsqu'on modélise un crâne entier, on peut contraindre les noeuds qui bordent le foramen magnum.

ÉTAPE 3

C'est la simulation, l'essai biomécanique.

Le logiciel résout un système d'équations, qui détermine le déplacement ou la vitesse aux noeuds du maillage. Ce déplacement correspond au déplacement de la matière en ce point, sous l'action des conditions aux limites renseignées. Les déplacements, déformations ou contraintes en tout point du maillage peuvent ensuite être déduites à partir de ces valeurs.

Ce processus est très chronophage, et ce d'autant plus que la discrétisation était fine.

II.C. LES RÉSULTATS D'UNE ANALYSE EN ÉLÉMENTS FINIS ET LEUR PRÉSENTATION [2]

Dans le cadre de l'ODF, une analyse en éléments finis va porter sur deux principaux aspects :

- l'étude des contraintes développées au sein des structures anatomiques étudiées après application d'une force ou d'une charge ;
- et l'étude du déplacement de ces structures, au travers du déplacement de certains points précis, appelés points de repère (*landmarks*).

Au départ, les résultats sont une série de valeurs numériques. Puis le logiciel est capable de les « traduire », de les présenter, sous différentes formes.

La première forme de présentation est la présentation sous forme d'« isovaleurs » : ce sont des champs de couleurs associés à des échelles de valeurs. Cela permet de bien visualiser les résultats. Dans le cadre d'une analyse en éléments finis, ces isovaleurs représentent les champs de Von Mises.

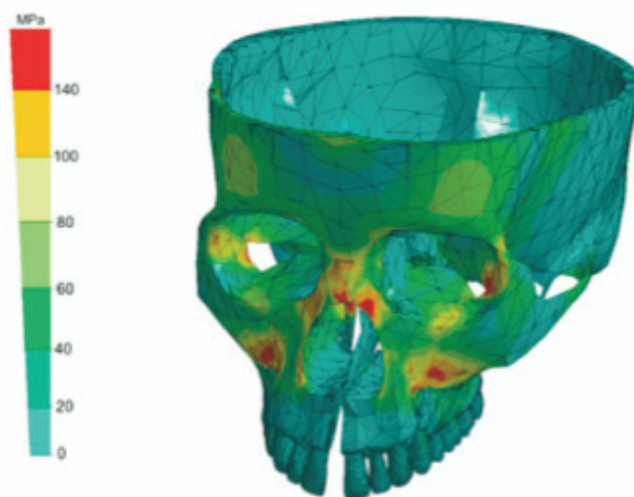


Fig. 3 – Exemple de présentation sous forme d'isovaleurs (champs de Von Mises).

Ici ce sont des contraintes suite à une EMR.

La seconde forme de présentation est la présentation sous forme d'un graphique, d'un diagramme ou d'une courbe. Cette forme de présentation est surtout intéressante dans le cas où l'on veut comparer des résultats, par exemple entre plusieurs études différentes, ou plusieurs protocoles différents.

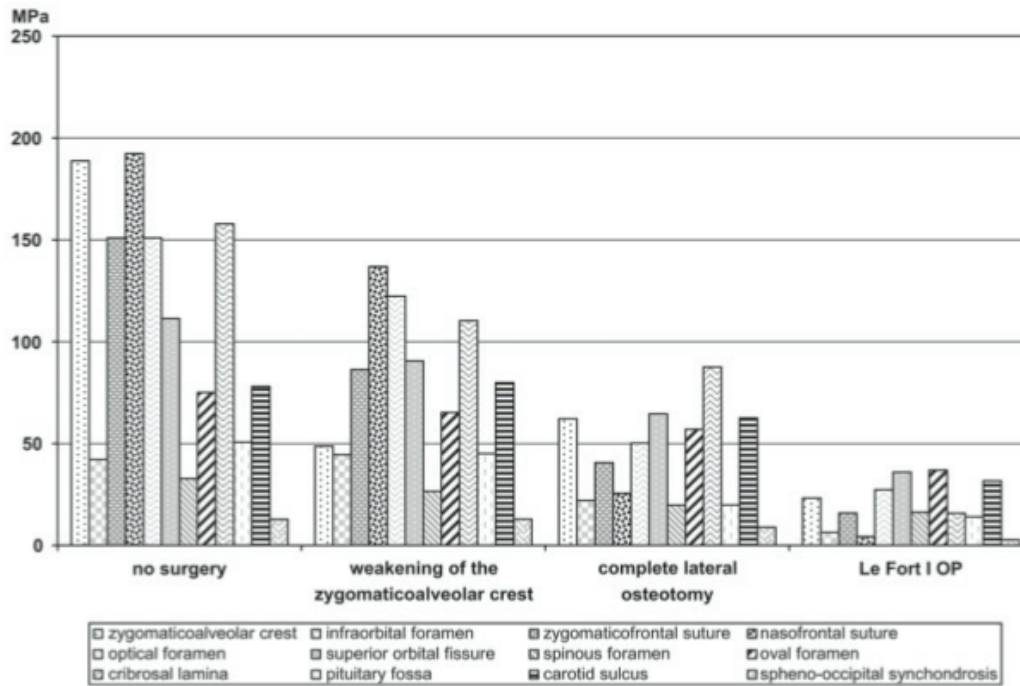


Fig. 4 – Exemple de présentation des résultats sous forme d'un diagramme en bâtons. Ici ce sont également des contraintes suite à une EMR, pour différents protocoles (sans chirurgie, avec chirurgie selon différentes modalités).

Enfin certains auteurs présentent directement, en complément, les résultats sous forme d'un tableau contenant une sélection de valeurs numériques, par exemple la quantité de déplacement d'un point de référence dans les 3 sens de l'espace.

II.D. INTÉRÊT DE L'USAGE DE LA MEF EN ODF

Réaliser une expérience avec la MEF présente de nombreux avantages :

- C'est une méthode non-invasive [3]. En effet, la plupart des études sont conduites soit sur des crânes secs, soit sur des reproductions de crâne en résine. Ceci permet de faire des expériences qui seraient impossibles à conduire *in vivo*, car leur protocole comporterait un caractère non-éthique ;
- On peut travailler sur des zones difficiles d'accès aux dispositifs médicaux, l'ATM par exemple ;
- Il est possible de prendre n'importe quel point de la pièce osseuse étudiée comme point de référence ;
- On peut facilement faire varier les paramètres de l'expérience, tels que les propriétés mécaniques du matériel étudié ;
- On peut répéter la simulation autant de fois que nécessaire ;
- Et ce avec une reproductibilité parfaite ;
- Sans altérer le matériel de l'expérience ;
- On peut visualiser les résultats d'une manière très « parlante » (représentation sous forme des champs de Von Mises avec isovaleurs de couleurs).

Les auteurs qui se sont intéressés à cet outil voulaient répondre à certaines questions auxquelles il était impossible de répondre par les méthodes conventionnelles :

- Comment et où les forces orthopédiques se dissipent-elles?
- Quelles sont les zones où les contraintes sont les plus élevées?
- Jusqu'à quelle distance les forces orthopédiques ont-elles un effet?

III. APPORT DE LA MÉTHODE DES ÉLÉMENTS FINIS À LA COMPRÉHENSION DE NOS TRAITEMENTS – UN EXEMPLE AVEC LES THÉRAPEUTIQUES ORTHOPÉDIQUES ET ORTHOPÉDICO-CHIRURGICALES DES ANOMALIES DU SENS TRANSVERSAL

Les anomalies du sens transversal sont rencontrées couramment en ODF. Il peut s'agir de dysmorphoses, anomalies siégeant au niveau des bases osseuses ; ou bien de malocclusions, anomalies siégeant au niveau du complexe alvéolo-dentaire. Dans les deux cas, il s'agit le plus souvent d'une insuffisance ; c'est-à-dire que l'arcade n'offre pas suffisamment d'espace pour loger l'ensemble du matériel dentaire de façon satisfaisante.

Cliniquement, ceci se traduit principalement par :

- une occlusion inversée des secteurs latéraux, unilatérale ou bilatérale, avec ou sans déviation des milieux inter-incisifs ;
- une altération de la forme d'arcade ;
- un encombrement, en particulier antérieur.

On peut alors perdre le critère essentiel du sens transversal, la concordance des arcades : le « couvercle » (arcade maxillaire) n'est plus adapté à la « boîte » (arcade mandibulaire).

Il existe, pour traiter ces anomalies, différents moyens thérapeutiques. Parmi les plus fréquemment indiqués, se trouve l'expansion.

Nous avons réalisé une revue de la littérature concernant la MEF et l'augmentation du sens transversal.

- 1) Nous avons effectué une recherche ScienceDirect à partir de l'ENT de la Faculté de Nice.
- 2) Les mots-clé étaient :
 - *finite element* (éléments finis)
 - *orthopedics* (orthopédie)
 - *maxillary expansion* (expansion maxillaire)
 - *symphyseal distraction* (distraction symphysaire)
- 3) Nous avons limité nos recherches aux publications parues au cours des 10 dernières années : entre 2003 et 2013.
- 4) Nous avons obtenu :
 - 16 articles avec abstract en anglais concernant l'expansion à l'arcade maxillaire ;
 - 7 articles avec abstract en anglais concernant l'expansion à l'arcade mandibulaire.

- 5) Après une première lecture, nous avons exclu :
- les publications rapportant des études dont le protocole était trop complexe ;
 - les publications rapportant des études dont le protocole était inadapté.
- 6) Au final nous avons conservé :
- 8 articles concernant l'expansion à l'arcade maxillaire ;
 - 3 articles concernant l'expansion à l'arcade mandibulaire.

Les 11 articles restant ont été étudiés selon une fiche standardisée. L'ensemble des fiches est consigné en annexe à la fin du présent mémoire. Par ailleurs, les observations des différents auteurs seront discutées suivant les 3 grandes thérapeutiques du sens transversal, et leurs conclusions pourront guider le praticien dans sa pratique clinique.

III.A. L'EXPANSION TRANSVERSALE À L'ARCADE MAXILLAIRE

III.A.1. RAPPELS

III.A.1.a. ANATOMIE DU MASSIF FACIAL SUPÉRIEUR

Le maxillaire

La structure que l'on désigne communément par l'appellation « le maxillaire » est en fait constituée par :

- les os maxillaires, droit et gauche ;
- les os palatins, droit et gauche.

L'os maxillaire lui-même présente à décrire, constituant sa portion la plus antérieure, une structure appelée « os incisif », qui s'intègre très tôt au reste de l'os maxillaire, mais en reste néanmoins séparée par la suture incisive.

L'ensemble des deux os incisifs, le droit et le gauche, forme le pré-maxillaire.

En arrière, l'os maxillaire s'articule avec l'os palatin via la suture palatine transverse.

Les os maxillaires, droit et gauche, s'articulent l'un avec l'autre de part et d'autre du plan sagittal médian, via la suture inter-maxillaire.

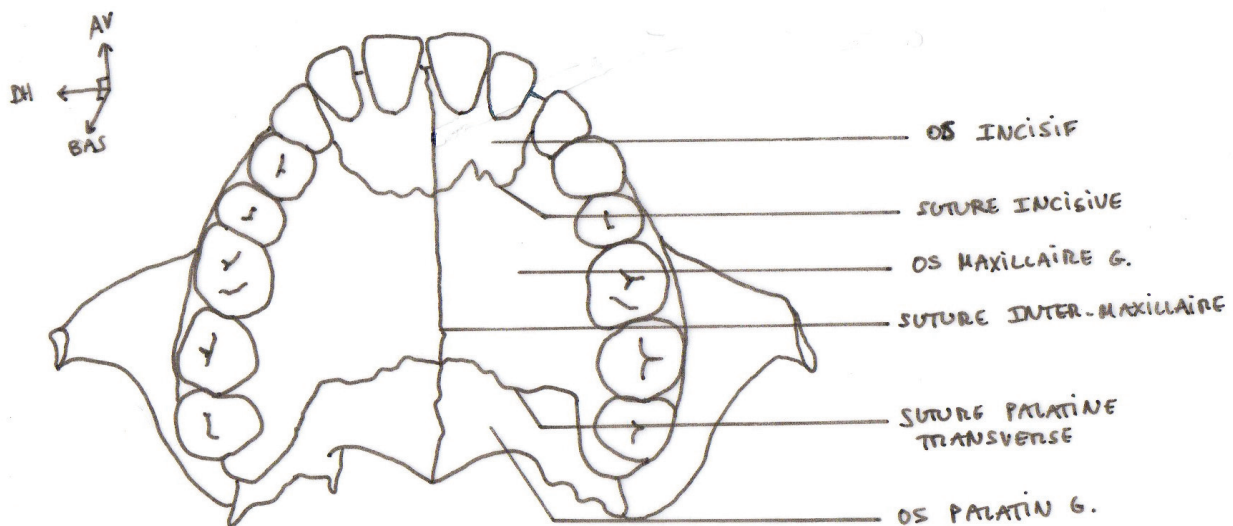


Fig. 5 – Maxillaire, vue occlusale.

Mais en fait, l'usage courant du terme « suture inter-maxillaire » désigne l'ensemble formé par la suture inter-incisive, la suture inter-maxillaire proprement dite, et la suture inter-palatine.

Les rapports du maxillaire avec les autres structures osseuses cranio-faciales

Le maxillaire se trouve au centre de l'étage moyen de la face. Il s'articule avec :

- l'os nasal, via la suture naso-maxillaire ;
- l'os frontal, via la suture fronto-maxillaire ;
- l'os lacrymal, via la suture lacrymo-maxillaire ;
- l'os zygomatique, via la suture zygomatoco-maxillaire.

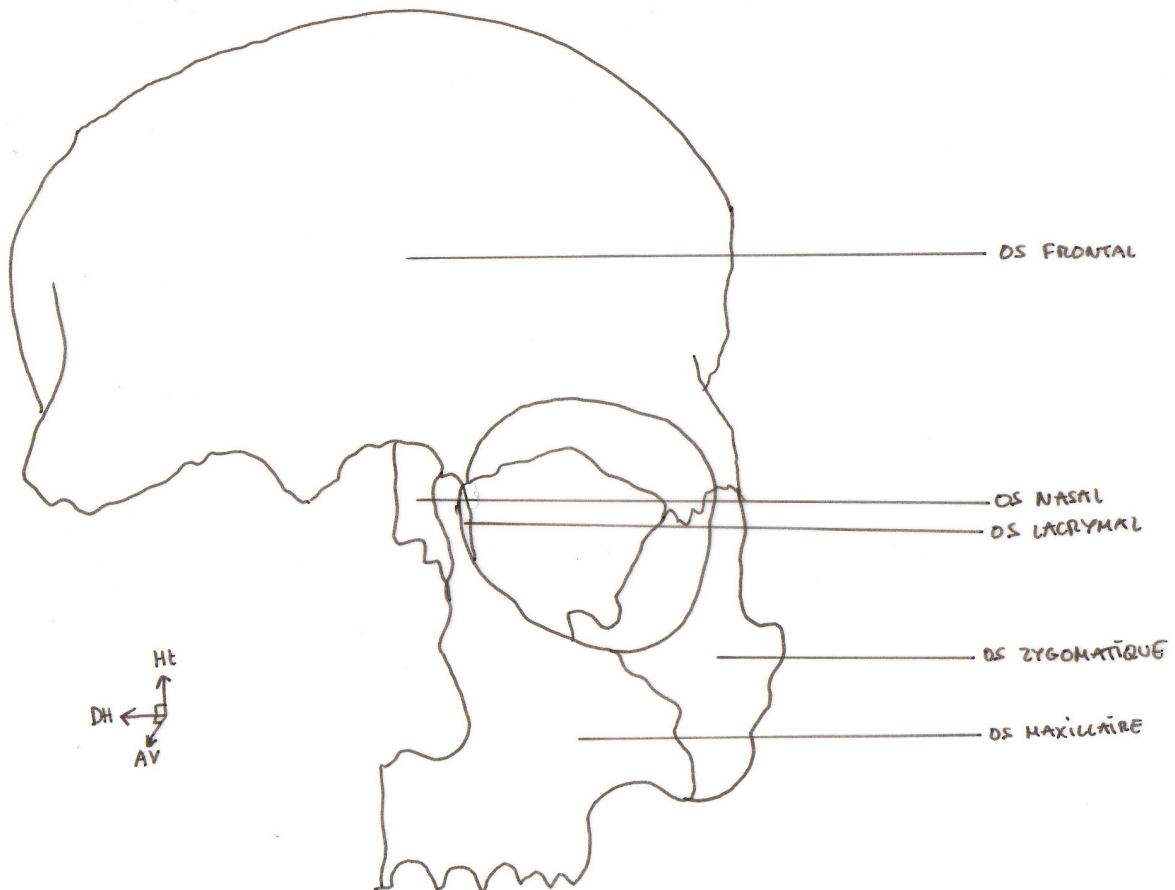


Fig. 6 – Le maxillaire au sein de l'étage moyen de la face, vue frontale.

Le maxillaire est également en rapport avec la base du crâne. Il s'articule avec :

- l'os sphénoïde ; l'os palatin, ainsi que l'os maxillaire lui-même, s'articule avec le processus ptérygoïde correspondant, formant la jonction ptérygomaxillaire ;

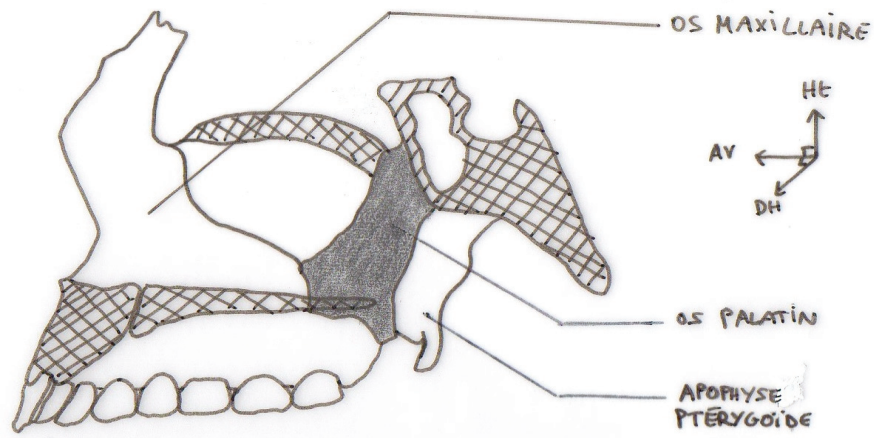


Fig. 7 – Le maxillaire et la base du crâne, vue latérale après une coupe paramédiane excluant le cornet nasal inférieur. Les zones hachurées correspondent au passage de la coupe. La zone grisée correspond à l'os palatin.

- le vomer ;
- l'os éthmoïde, via la suture éthmoïdo-maxillaire.

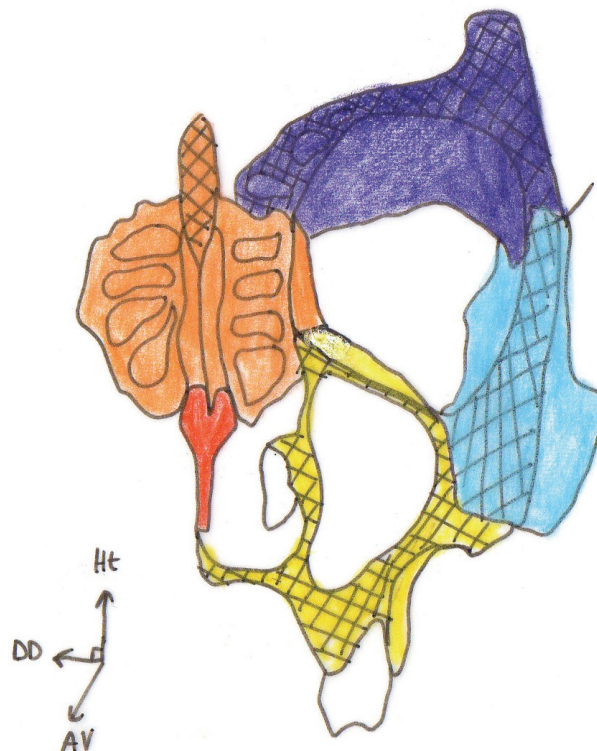


Fig. 8 – Rapports du maxillaire avec l'éthmoïde, vue frontale après coupe passant par l'orbite.
En orange, l'éthmoïde ; en jaune, l'os maxillaire gauche.

III.A.1.b. CROISSANCE, REMODELAGE OSSEUX ET ORTHOPÉDIE

Les différentes pièces osseuses du crâne s'articulent entre elles via des structures particulières appelées sutures. On distingue :

- les synchondroses ;
- les syndesmoses.

Au cours de la croissance, la plupart de ces sutures sont actives ; elles représentent alors le siège majeur de la croissance cranio-faciale [4], et le terrain de jeu de l'orthopédiste.

WOLFF [5] a montré que « l'os se forme et se résorbe en fonction des contraintes qu'il subit » ; avec, d'une façon générale :

- une contrainte en tension entraîne une apposition osseuse ;
- tandis qu'une contrainte en compression entraîne une résorption osseuse.




Fig. 9 – Forces appliquées à la suture inter-maxillaire ; a. en compression ; b. en tension.

Une force orthopédique, comme toute autre force, est caractérisée par :

- son point d'application ;
- sa direction ;
- son sens ;
- et son intensité.

Le principe de l'orthopédie est d'appliquer une force, avec une direction et un sens donné, sur une pièce osseuse, qui va venir modifier l'expression du remodelage osseux, et donc la forme finale de cette pièce.

III.A.2. L'EXPANSION MAXILLAIRE RAPIDE

III.A.2.a. DONNÉES CLINIQUES

L'Expansion Maxillaire Rapide (EMR) est une technique ancienne. Déjà en 1860, ANGELL utilise une vis sans fin réciproque pour augmenter les dimensions transversales de l'arcade maxillaire. Puis dans les années 1950, l'EMR suscite à nouveau un vif intérêt lorsque des praticiens rapportent une amélioration de la ventilation nasale attribuable à l'expansion maxillaire. Plus tard, HAAS décrit son appareillage.

Appareillage

Il s'agit d'un appareillage appelé disjoncteur. C'est un appareillage fixe, qui présente à décrire :

- un vérin d'expansion ;
- solidarisé à 4 bagues (premières prémolaires et premières molaires).

On distingue 2 principaux types de disjoncteurs, celui d'HYRAX et celui de HAAS :

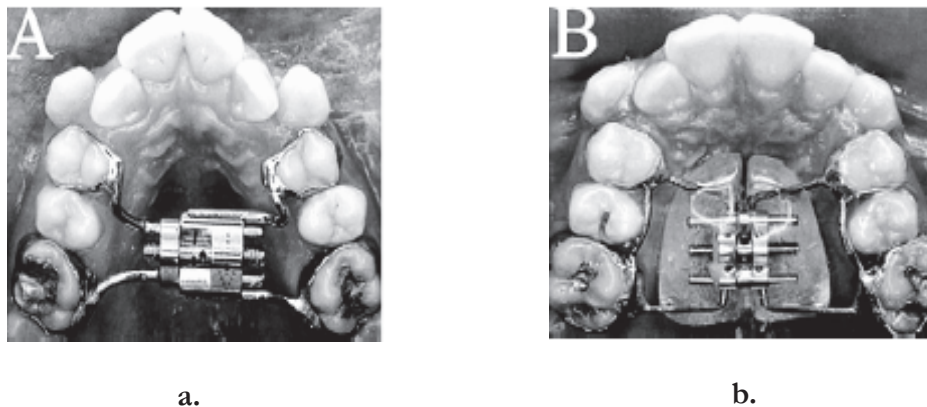


Fig. 10 – Différents types de disjoncteurs ; a. Du type Hyrax ; b. Du type Haas

Modalités

La durée du traitement actif est de 10 jours en moyenne. C'est le patient ou bien sa famille qui active le vérin, à raison de $\frac{1}{4}$ de tour, 3 fois par jour. Sachant que 1 tour de vérin correspond à 0,25 mm d'expansion, cela donne un total de 0,75 mm d'expansion par jour en moyenne.

Puis vient la période de contention, au cours de laquelle l'appareillage n'est plus activé, mais est laissé en place dans la cavité orale. La durée de cette phase est de 3 mois.

Recommandations au patient

Il faut informer le patient :

- de l'ouverture d'un diastème inter-incisif (entre 11 et 21), aux environs du 3^{ème} jour ; c'est le signe que le traitement fonctionne.
- de la possibilité d'apparition de sensations de pression dans certaines zones autour du maxillaire, en particulier dans la région sous-orbitaire et à la base du nez [6].

Effets orthopédiques

L'effet recherché est une augmentation de la dimension transversale du maxillaire.

Mais l'EMR a également des effets dans le sens sagittal et dans le sens vertical.

Dans le sens vertical, l'EMR provoque la rotation horaire du plan palatin. Et donc une augmentation de hauteur de l'étage inférieur de la face.

Dans le sens sagittal, l'EMR provoque un (faible) allongement de la dimension sagittale du maxillaire.

HAAS (1961) a classé les effets orthopédiques de l'EMR ainsi :

- au niveau du maxillaire : mouvement de rotation horaire ;
- au niveau de la mandibule : mouvement de rotation antihoraire ;
- avec globalement, une augmentation de la hauteur faciale inférieure.

Effets fonctionnels

L'EMR entraîne une augmentation de la dimension du plancher des fosses nasales, ainsi que son abaissement, donc globalement une augmentation du volume des fosses nasales. Ceci entraîne une diminution de la résistance aérienne [7][8], d'où une amélioration de la ventilation nasale, qui devient plus aisée et plus confortable pour le patient.

Effets orthodontiques

Les dents d'ancrage du disjoncteur subissent un mouvement appelé *bending*, « ploiement ».

Autres effets, complications

Une expansion trop rapide ou trop importante, c'est-à-dire qui ne respecte pas le taux d'activation recommandé, peut amener des complications telles que la création de poches parodontales, une mobilité importante des dents d'ancrage, voire entraîner ces dents hors de leur support osseux (passage de la corticale externe).

Ainsi la pratique clinique de l'EMR chez le sujet en cours de croissance est depuis longtemps bien codifiée. Mais avant la MEF, ses effets biomécaniques étaient très mal connus.

III.A.2.b. APPORT DES ÉTUDES UTILISANT LA MEF

Parmi les nombreuses études utilisant la MEF, l'EMR est certainement l'un des sujets les plus investis. ISERI a ouvert la voie en 1998 [9], avec la première étude portant sur l'EMR et utilisant une analyse en EF.

Nous avons analysé les études suivantes portant sur l'EMR :

	<i>Auteur</i>	<i>Index bibliographique</i>	<i>Se reporter à l'annexe</i>
Études portant à la fois sur les contraintes et sur les déplacements	JAFARI	3	p. I-II
	GAUTAM	16	p. V-VI
Études portant sur l'analyse des contraintes	HOLBERG	15	p. III-IV
	GAUTAM	17	p. VII-VIII

III.A.2.b.α. CONTRAINTES

Au cours de l'EMR, les contraintes développées par le disjoncteur se transmettent bien sûr aux os maxillaires, via les dents support ; mais elles diffusent également au-delà du maxillaire.

WERTZ [7] et ISAACSON [10][11] ont suggéré les premiers que la résistance à l'expansion n'est pas représentée par la suture intermaxillaire elle-même, mais par les structures environnantes, en particulier l'os sphénoïde et l'os zygomatique.

CHACONAS et CAPUTO [12] sont allés plus loin, en montrant que le facteur clé est le degré de fusion entre l'os maxillaire et le processus ptérygoïde.

Suite à cela MELSEN et MELSEN [13] ont montré que les interdigitations de la suture ptérygomaxillaire augmentent en nombre et en longueur avec la croissance, ce qui rend l'expansion maxillaire difficile dès le début de l'adolescence.

Enfin TIMMS [14] conclut que l'expansion maxillaire était capable de séparer les maxillaires et les palatins, mais qu'elle ne pouvait que « faire ployer » les processus ptérygoïdes, tout simplement parce que l'os sphénoïde, n'étant pas pair et symétrique mais unique et médian, ne peut pas participer à l'expansion maxillaire, et n'a donc « d'autre choix » que d'y résister !

Contraintes observées au niveau de la base du crâne

Ce sont les plus élevées. Elles concernent principalement l'os sphénoïde, qui occupe une position centrale au sein de la base du crâne. Les forces se transmettent via la jonction ptérygomaxillaire.

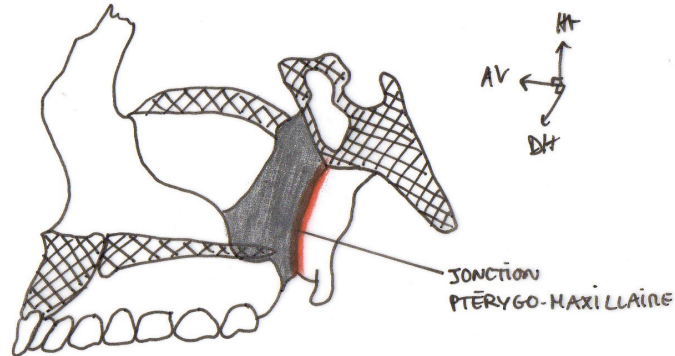


Fig. 11 – La jonction ptérygo-maxillaire, vue latérale après une coupe paramédiane excluant le cornet nasal inférieur

Dans leur portion supérieure, les processus ptérygoïdes sont appendus au corps du sphénoïde ; ils sont épais et très rigides. Cette partie n'est jamais déformée de façon significative par les forces d'expansion. Par contre, dans leur portion inférieure, déjà plus à distance de la base du crâne, les processus ptérygoïdes sont moins rigides, ils deviennent déformables. Et c'est ce qui se produit au cours de l'EMR : sous l'action des forces d'expansion, les processus ptérygoïdes se ploient latéralement.

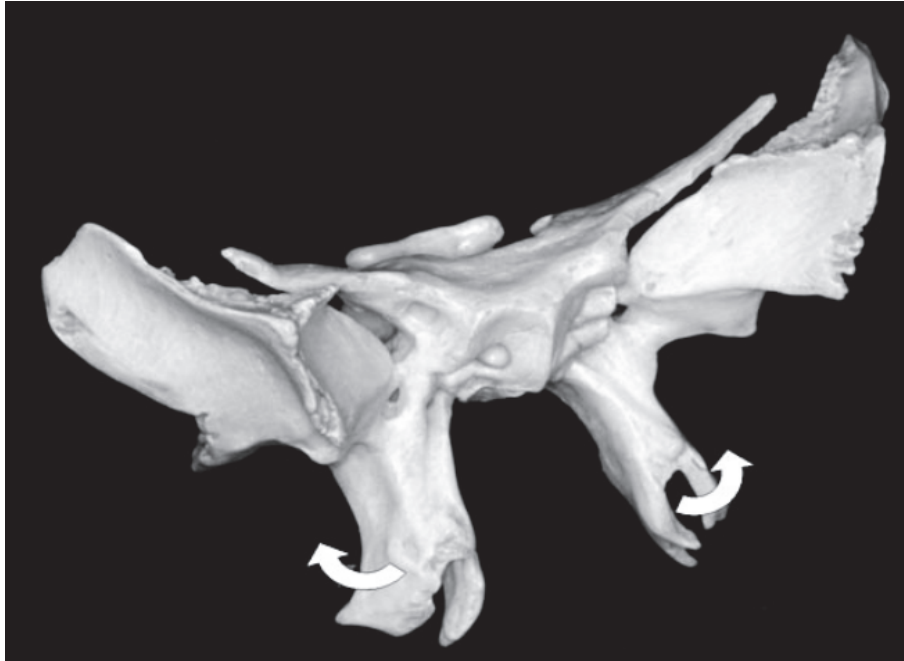

Fig. 12 – Ploiement des apophyses ptérygoïdes au cours de l'expansion maxillaire.

HOLBERG [15] a concentré sa première étude sur les conséquences de ce ploiement des processus ptérygoïdes. Il l'a d'abord observé chez l'enfant : les contraintes étaient faibles. Puis HOBERG a simulé une EMR chez l'adulte. Il a trouvé des contraintes très élevées dans l'ensemble du sphénoïde, et particulièrement à proximité des foramina :

- la fissure orbitaire supérieure ;
- la gouttière carotidienne ;
- le foramen rond ;
- le foramen oval ;
- le foramen déchiré ;
- le trou épineux ;
- et le trou optique.

Contraintes observées au niveau de l'étage moyen de la face

JAFARI [3] a observé des contraintes importantes au niveau des structures péri-maxillaires proches :

- la suture zygomatocomaxillaire et la console maxillo-malaire ;
- le processus frontal du maxillaire et la suture fronto-maxillaire ;
- la suture naso-maxillaire.

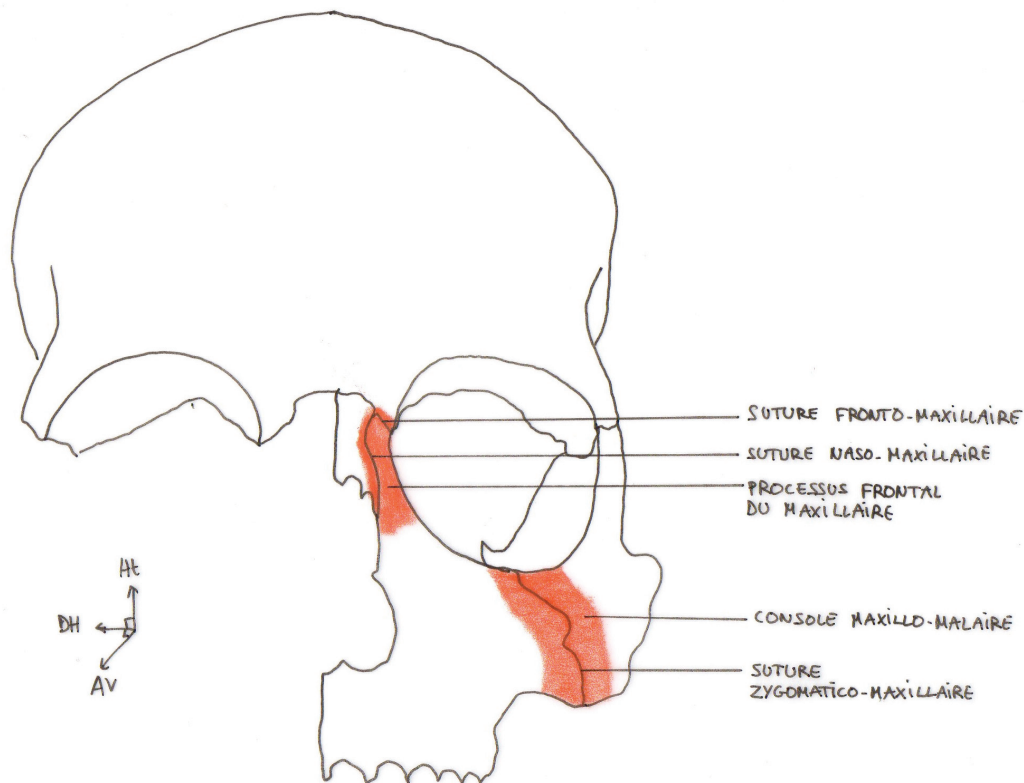
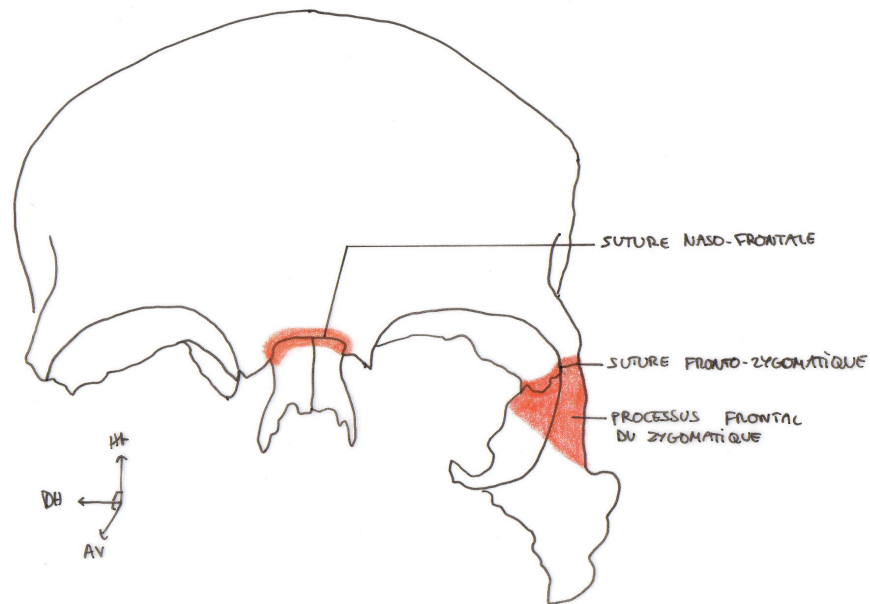


Fig. 13 – Contraintes développées au niveau de l'étage moyen de la face, au sein des structures péri-maxillaire proches.

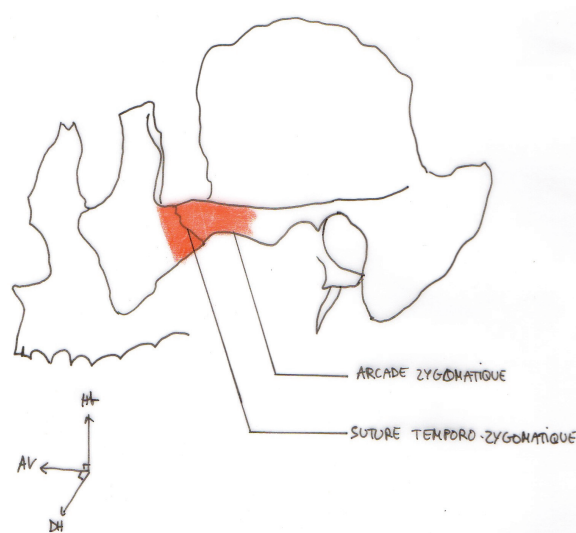
La console maxillo-malaire (*zygomatic buttress*) apparaît clairement comme étant une zone de résistance importante à l'expansion maxillaire (« *buttressing effect* »).

JAFARI a également observé des contraintes plus à distance, au sein de structures n'ayant pas de rapports directs avec le maxillaire :

- la suture fronto-nasale ;
- la suture fronto-zygomatique et l'ensemble du processus frontal du zygomatic ;
- la suture temporo-zygomatique et l'arcade zygomatique.



a.



b.

Fig. 14 – Contraintes développées au niveau de l'étage moyen de la face, au sein de structures n'ayant pas de rapport direct avec le maxillaire.

a. Os frontal et os nasaux, vue frontale.

b. Maxillaire, os zygomatique et os temporal, vue latérale.

GAUTAM [16] [17] a observé des contraintes similaires, avec cependant des contraintes supplémentaires au niveau de la suture sphénozygomatique.

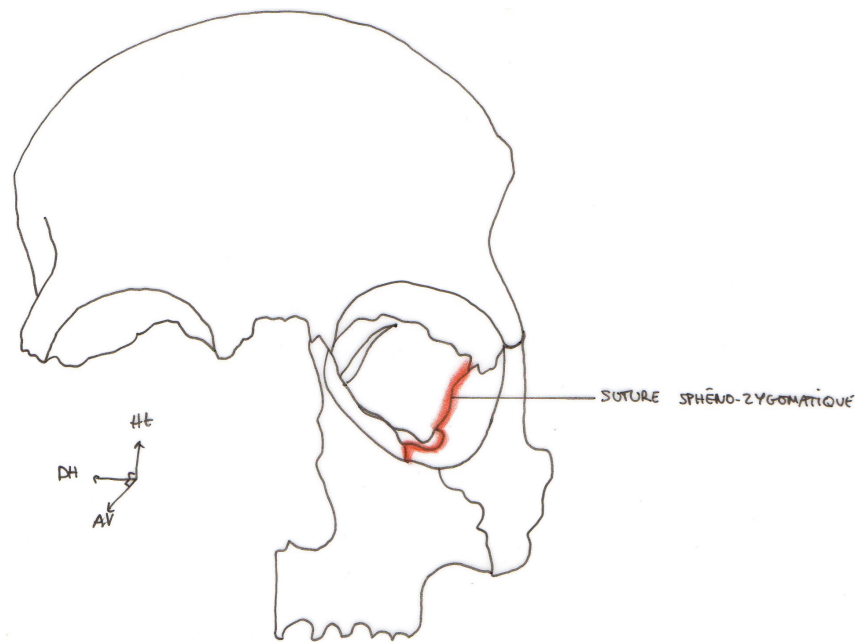


Fig. 15 – Sphénoïde et os zygomatique, avec l'os frontal et l'os maxillaire gauche, vue frontale.

On voit que globalement, au niveau de la face, les contraintes se dissipent vers le haut et vers l'intérieur.

Contraintes observées très à distance du point d'application des forces orthopédiques

Les contraintes observées au niveau des os frontal, pariétaux, temporaux, et occipital sont très faibles ; elle ne sont pas significatives.

Remarquons que certains auteurs, parmi eux GARDNER et KRONMAN [18], ont rapporté une ouverture de la synchondrose sphénooccipitale au cours de l'EMR ; mais ceci n'a, jusqu'ici, pas été observé par les études ayant utilisé la MEF.

III.A.2.b.β. DÉPLACEMENTS

Chaque point, chaque noeud du modèle en EF possède des coordonnées mathématiques. On peut donc suivre son déplacement dans les 3 plans de l'espace, de façon très précise.

Dans le plan transversal (le long de l'axe X dans les études)

JAFARI [3] a observé :

- un déplacement latéral maximum au niveau de l'incisive centrale maxillaire ;
- un déplacement latéral minimum (pour la région péri-maxillaire proche) au niveau de la base des processus ptérygoïdes.

Ainsi, la suture intermaxillaire s'est ouverte de façon asymétrique : d'avantage en avant qu'en arrière. On a donc une ouverture dite « pyramidale » : en forme de « V » ouvert vers l'avant, dans le plan transversal.




Fig. 16 – Représentation schématique de l'ouverture de la suture inter-maxillaire, selon une vue occlusale, objectivant son caractère « pyramidal » dans le sens transversal.

a. Avant EMR ; b. Après EMR.

Les maxillaires (droit et gauche) effectuent donc une rotation externe dans le plan transversal.

GAUTAM [16] a montré que le centre de cette rotation se situe « quelque part entre la lame médiale et la lame latérale du processus ptérygoïde correspondant ».

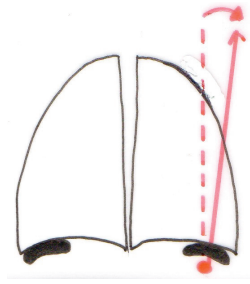


Fig. 17 – Le centre de rotation des os maxillaires dans le sens transversal.

Dans le plan sagittal (axe Y)

Au cours de l'EMR, dans le plan sagittal, certaines structures se déplacent vers l'avant et d'autres vers l'arrière.

Les études de JAFARI [3] et GAUTAM [16] ont montré un déplacement global du maxillaire vers l'avant.

Dans l'étude de JAFARI, la structure avec le maximum de déplacement vers l'avant est le bord antéro-inférieur du septum nasal.

Dans le plan vertical (axe Z)

Au cours de l'EMR, dans le plan vertical, certaines structures se déplacent vers le haut, d'autres vers le bas.

JAFARI [3] a constaté que globalement, les structures para-médianes se déplacent vers le bas, tandis que les structures plus latérales se déplacent vers le haut.

Ainsi, les maxillaires (droit et gauches) effectuent aussi une rotation individuelle dans le plan vertical ; JAFARI a montré que le centre de cette rotation se situe au niveau de la suture nasofrontale.. En conséquence, l'ouverture de la suture inter-maxillaire est également asymétrique de forme pyramidale dans le plan vertical :



Fig. 18 – Représentation schématique de l'ouverture de la suture inter-maxillaire, selon une vue frontale, objectivant son caractère « pyramidal » dans le sens vertical.

a. Avant EMR ; b. Après EMR.

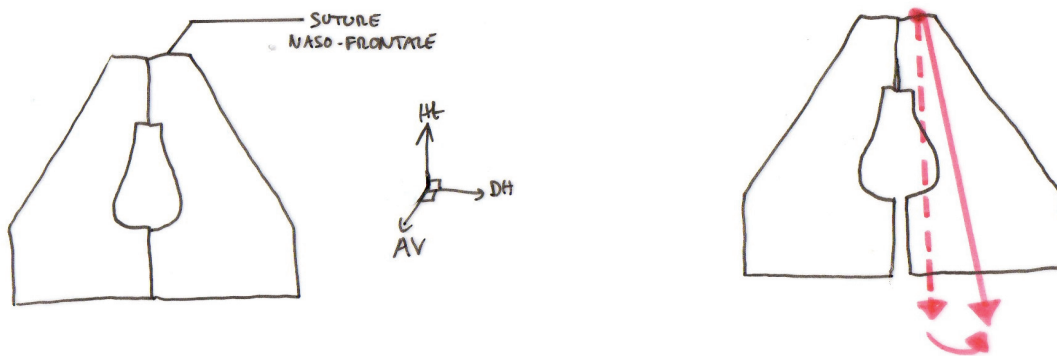


Fig. 19 – Le centre de rotation des os maxillaires dans le sens vertical.

Par ailleurs, en considérant « le maxillaire » dans son ensemble, JAFARI [3] a montré que l'Épine Nasale Antérieure (ENA) se déplace vers l'avant et vers le bas. Il en va de même l'Épine Nasale Postérieure (ENP). Cependant, la quantité du déplacement de l'ENA est plus importante que celle de l'ENP. Ceci explique la fameuse rotation horaire du plan palatin.

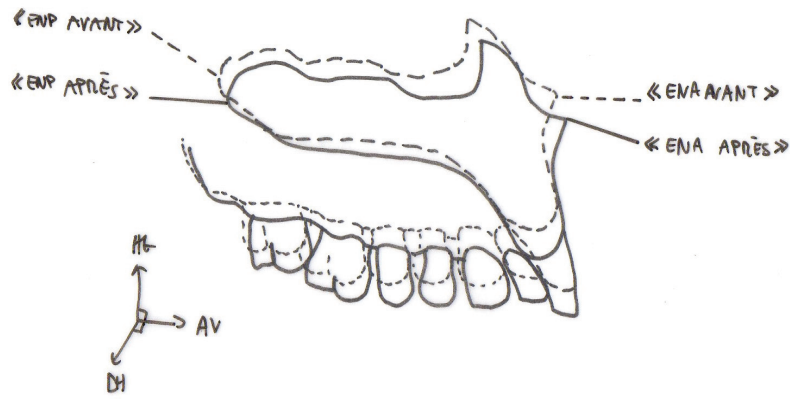


Fig. 20 – La rotation horaire du plan palatin. En pointillés, position du maxillaire avant EMR ; En continu, position du maxillaire après EMR.

En résumé, les maxillaires, en se séparant, rencontrent des obstacles résistants principalement sur les côtés (consoles zygomatiko-malaires) et en arrière (processus ptérygoïdes), ce qui les oblige à faire une rotation dans les 3 plans de l'espace, de telle sorte que globalement :

- les structures les plus latérales des os maxillaires se déplacent en-dehors, en haut et en arrière ;
- tandis que les structures les plus médianes se déplacent en-dehors, en bas et en avant.

Au final, l'EMR permet d'augmenter les dimensions transversales de l'arcade maxillaire, tout en reproduisant une croissance normale, avec un maxillaire qui part vers l'avant et vers le bas.

III.A.2.c. CONCLUSIONS POUR LA PRATIQUE CLINIQUE

- Chez les patients hyperdivergents, il faut employer l'EMR avec prudence, car elle entraîne une augmentation de la hauteur faciale inférieure.
- L'EMR modifie également le sens sagittal, avec une légère avancée du maxillaire. Donc l'EMR favorise la correction des classes III.
- Dans le traitement des classes III, il est souhaitable, lorsqu'elle est indiquée, de pratiquer l'EMR avant l'orthopédie de classe III, car l'EMR permet de faciliter la protraction maxillaire et de la potentialiser.

III.A.3. L'EXPANSION MAXILLAIRE RAPIDE ASSISTÉE CHIRURGICALEMENT

III.A.3.a. DONNÉES CLINIQUES

Avec l'âge, on observe une modification progressive du tissu osseux et de ses propriétés mécaniques :

- l'élasticité diminue, *i.e.* le module d'Young augmente ;
- l'épaisseur augmente ;
- le nombre et la longueur des interdigitations des berges des sutures augmentent [13] ;
- les sutures s'ossifient.

Chez l'adulte, l'EMR pratiquée isolément, à savoir sans assistance chirurgicale, pose de nombreux problèmes :

- elle est difficile, et de toute façon limitée ;
- les résultats sont imprévisibles ;
- et très instables, avec une forte tendance à la récurrence ;
- elle est risquée.

C'est pourquoi chez l'adulte, on pratique en fait l'Expansion Maxillaire Rapide Assistée Chirurgicalement (EMRAC). Avant de débiter l'application des forces d'expansion, on pratique une intervention chirurgicale sur le complexe maxillaire. Cela consiste en des ostéotomies péri-maxillaires. Il s'agit :

- de reproduire l'ouverture du système sutural péri-maxillaire qui a lieu naturellement chez l'enfant ;
- d'affaiblir les zones anatomiques de résistance à l'expansion.

SURI et TANEJA [19] ont classé ces zones comme suit :

- antérieures : les piliers de l'orifice piriforme ;
- latérales : la console zygomatique-malaire ;
- postérieures : la jonction ptérygomaxillaire ;
- et médiane : la suture inter-maxillaire, lorsqu'elle est synostosée.

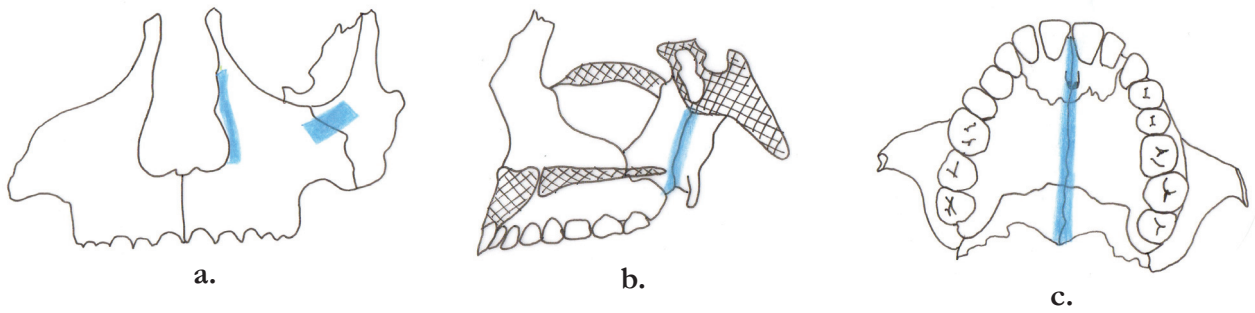


Fig. 21 – Les zones de résistance à l'expansion maxillaire, d'après Suri et Taneja.

a. Les piliers de l'orifice piriforme et la console maxillo-malaire

b. La jonction ptérygo-maxillaire

c. La suture inter-maxillaire synostosée.

Classiquement, on considérait la suture inter-maxillaire comme la zone de résistance principale à l'expansion. Ainsi, le protocole chirurgical consistait à une simple ostéotomie de la suture intermaxillaire (BROWN, 1938).

Puis d'autres auteurs [20][21] ont montré que c'était surtout la console maxillo-malaire et la jonction ptérygomaxillaire qui jouaient un rôle clé de résistance à l'expansion, et le protocole chirurgical a évolué, jusqu'à dégager presque entièrement le maxillaire, avec une ostéotomie de Le Fort I (STEINHAUSER, 1972).

Depuis longtemps, l'ensemble des auteurs s'accorde sur la nécessité des ostéotomies, mais pas sur leur étendue. En cela les études utilisant la MEF apportent une pierre à l'édifice, en étudiant l'influence de l'étendue des ostéotomies.

III.A.3.b. APPORT DES ÉTUDES UTILISANT LA MEF

Nous avons analysé les études suivantes portant sur l'EMRAC :

	<i>Auteur</i>	<i>Index bibliographique</i>	<i>Se reporter à l'annexe</i>
Études portant sur l'analyse des contraintes	HOLBERG	24	p. XI-XII
	HOLBERG	25	p. XIII-XIV
Études portant à la fois sur les contraintes et sur les déplacements	SHYAMSUNDER	23	p. IX-X
	HAN	26	p. XV-XVI

III.A.3.b.α. CONTRAINTES

HOLBERG [15] a montré que chez un sujet jeune en cours de croissance, l'expansion provoque à la base du crâne des contraintes relativement faibles : la suture ptérygomaxillaire s'ouvre spontanément, les forces se dissipent en ouvrant la suture.

En revanche chez un sujet adulte, la jonction ptérygomaxillaire est fixe, on ne peut s'attendre à une ouverture spontanée [13]. Donc, au lieu de se dissiper dans l'ouverture de la suture les forces d'expansion sont transmises jusqu'à la base du crâne, principalement au sphénoïde.

Or, le sphénoïde représente une zone à haut risque : en effet, il renferme de nombreux foramina, qui correspondent au passage de structures nerveuses et vasculaires. Par exemple, la fissure orbitaire supérieure, espace formé entre la grande et la petite aile du sphénoïde, donne passage aux structures suivantes :

- nerf oculomoteur commun (III) ;
- nerf ophtalmique (V1) ;
- nerf trochléaire (IV) ;
- nerf abducens (VI).

C'est pourquoi chez l'adulte, des mesures de protection de la base du crâne doivent impérativement être prises pour conduire une EMR sans risque ; ces mesures, ce sont les ostéotomies !

HOLBERG a démontré dans sa première étude [15] l'utilité des ostéotomies : l'EMR pratiquée isolément, à savoir sans assistance chirurgicale, développe des contraintes très élevées, en particulier au niveau de la base du crâne. Lorsque ces contraintes dépassent les capacités d'adaptation du tissu osseux, elles deviennent traumatogènes : elles peuvent provoquer des microfractures, voire de véritables fractures.

C'est ainsi que LANIGAN et MINTZ [22] ont rapporté une complication nerveuse grave après EMR, une parésie du nerf occulomoteur commun. Ces auteurs ont exploré la base du crâne à l'aide de l'imagerie médicale, et ont constaté une fracture au sein de l'os sphénoïde, à proximité de la fissure orbitaire supérieure..

SHYAMSUNDER dans sa première étude [23] a lui aussi « testé » l'EMR sans assistance chirurgicale, et a ainsi montré que les contraintes développées sont très élevées, notamment à la base du crâne. Par exemple, au niveau de la portion supérieure de la lame médiale du processus ptérygoïde, SHYAMSUNDER, sans assistance chirurgicale, obtient jusqu'à 740 MPa !

HOLBERG a conduit d'autres études [24][25] sur l'Expansion Maxillaire Rapide Assistée Chirurgicalement (EMRAC). Il a étudié l'influence de l'étendue des ostéotomies péri-maxillaires sur le niveau de contraintes observées à la base du crâne, en comparant les contraintes obtenues avec différents protocoles chirurgicaux. Il a montré que plus les ostéotomies sont étendues, plus les contraintes sont faibles ; c'est-à-dire plus la protection est efficace.

Le protocole classique comprend :

- une ostéotomie de Le Fort I, c'est-à-dire depuis l'orifice piriforme jusqu'à la jonction ptérygomaxillaire (exclue).

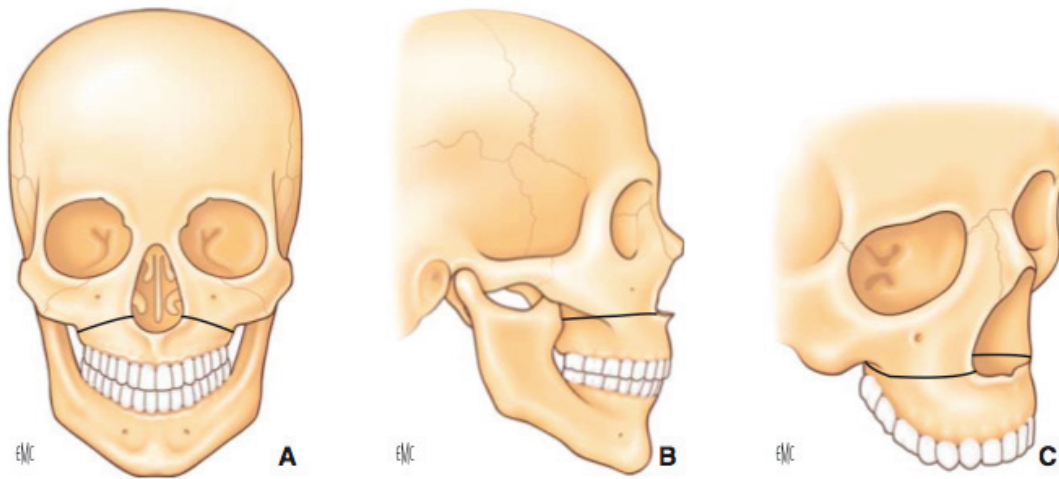


Fig. 22 – Ostéotomie de Lefort I.

- une ostéotomie de la suture intermaxillaire ; celle-ci est optionnelle, car l'ouverture de la suture inter-maxillaire peut être spontanée.

HOLBERG a montré qu'une ostéotomie supplémentaire de la jonction ptérygomaxillaire permet une efficacité maximale. Cependant, plus l'intervention est invasive, plus les risques de complications sont élevés. Donc il faut évaluer soigneusement le rapport bénéfices / risques. Au final, HOLBERG conclut que le facteur clé à prendre en compte est l'âge du patient : plus le patient est âgé, plus les ostéotomies devraient être étendues.

III.A.3.b.β. DÉPLACEMENTS

HAN [26] a conduit une étude similaire à celles d'HOLBERG, mais en observant en plus l'influence de l'étendue des ostéotomies sur la quantité de déplacement, dont la quantité d'expansion, obtenue. Il a montré que non-seulement des ostéotomies plus étendues diminuent le niveau des contraintes, mais permettent aussi plus de déplacements : les ostéotomies « libèrent le maxillaire ».

SHYAMSUNDER [23] a établi un contre-exemple : dans son étude sur l'EMR sans assistance chirurgicale pratiquée chez l'adulte, il montre que celle-ci aboutit à une expansion faible et exclusivement antérieure. Les structures postérieures, y compris alvéolo-dentaires, ne se déplacent pas de façon significative, et sont par contre sujettes à des contraintes très élevées.

III.A.3.c. CONCLUSIONS POUR LA PRATIQUE CLINIQUE

- Chez l'enfant, l'EMR ne nécessite pas d'assistance chirurgicale.
- Chez l'adulte, l'expansion doit obligatoirement être accompagnée de mesures de protection de la base du crâne. Ces mesures consistent à réaliser des ostéotomies péri-maxillaires, qui permettent de libérer le maxillaire.
- L'efficacité protectrice des ostéotomies est fonction de leur étendue : plus les ostéotomies sont étendues, moins les contraintes sont élevées, plus la protection de la base du crâne est efficace. À ce titre, une ostéotomie supplémentaire de la jonction ptérygomaxillaire est souhaitable, en particulier chez un sujet âgé.
- Les ostéotomies interviennent avant le début de l'expansion. Il faut une coopération entre le chirurgien et l'orthodontiste.

III.B. L'EXPANSION TRANSVERSALE À L'ARCADE MANDIBULAIRE

La symphyse mandibulaire s'ossifie très tôt, en fait dans la période péri-natale, au plus tard à l'âge de 1 an. Ainsi, à l'arcade mandibulaire, il n'est pas possible d'utiliser les techniques orthopédiques pures, comme c'était le cas à l'arcade maxillaire : à l'arcade mandibulaire, la seule technique possible est la distraction osseuse.

La distraction osseuse « classique », peu utilisée aujourd'hui, consistait à créer une fracture au sein de la pièce osseuse considérée, puis on écartait les segments directement de la quantité d'expansion voulue, on greffait de l'os dans la zone de distraction, et on fixait une plaque d'ostéosynthèse de part et d'autre. L'inconvénient majeur était la récurrence, fréquente, par contraction osseuse spontanée, avec perte de greffe osseuse, car les tissus mous environnants n'avaient pas suivi.

C'est pourquoi aujourd'hui, cette distraction « classique » a été supplantée par la distraction ostéogénique.

III.B.1. PRINCIPE DE LA DISTRACTION OSTÉOGÉNIQUE

SAMCHUKOV a défini la distraction ostéogénique (DO) comme étant un « processus biologique de néoformation osseuse entre les surfaces de deux segments osseux graduellement séparés par une traction croissante. »

Le principe est de créer une fracture dans un os en laissant les berges contiguës, puis de les éloigner progressivement l'une de l'autre, afin d'induire la formation d'un nouveau tissu osseux dans la zone de l'ostéotomie.

Il s'agit donc, comme dans l'EMRAC, d'une technique orthopédico-chirurgicale : l'orthodontiste et le chirurgien maxillo-facial oeuvrent de concert.

L'ostéogénèse se fait selon un vecteur parallèle au vecteur de la force appliquée. Ce nouvel os se forme selon une dynamique centripète : depuis les berges de l'ostéotomie vers le centre du trait d'ostéotomie.

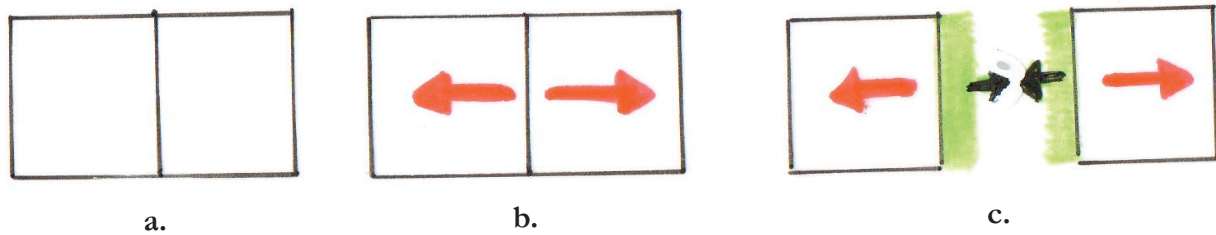


Fig. 23 – Représentation schématique du principe de la DO.

a. Réalisation de l'ostéotomie au sein d'une pièce osseuse.

b. Application d'une force orthopédique, produisant une contrainte en tension.

c. Néoformation osseuse centripète.

Le principal avantage de la DO est de traiter en même temps le déficit osseux et celui des tissus mous environnants : les tissus mous grandissent avec l'os. Ce phénomène est connu sous le nom de « distraction histogénique » [27]

La DO apparaît dès le début du siècle (1905), avec Alessandro CODIVILLIA, qui cherche à allonger les os longs des membres inférieurs.

Mais ce sont les travaux d'ILIZAROV sur l'allongement des os longs par DO, dans les années 1980, qui ont rendu la technique fiable.

Il a énoncé les grands principes actuels de la DO [28] :

- Respect de la vascularisation du cal de distraction, reposant sur la préservation maximale du périoste au cours de l'intervention chirurgicale ;
- Libération du fragment osseux par ostéoclasie afin de préserver la vascularisation médullaire ;
- Application d'une tension à travers le cal, ce qui est l'élément fondamental qui stimule la croissance et la différenciation tissulaire ;
- Stabilité du cal. Une instabilité du cal entraîne la dégénérescence des tissus en croissance en fibrose cicatricielle ;
- Fréquence de distraction adaptée. Elle est primordiale. Plus elle est élevée et la tension constante, plus les tissus croissent et cicatrisent vite ;
- Vitesse de distraction régulée. Une vitesse trop élevée génère du tissu fibreux ; une vitesse trop faible aboutit à une consolidation prématurée du cal osseux. La vitesse de 1mm/j semble la plus propice à la réussite du protocole.

En 1989, Mc CARTHY le premier transpose avec succès le concept à la sphère faciale, au départ pour le traitement des hypoplasies faciales dans les grandes dysmorphoses cranio-faciales.

III.B.2. LA DISTRACTION OSTÉOGÉNIQUE MANDIBULAIRE SYMPHYSAIRE

La première Distraction Ostéogénique Mandibulaire Symphysaire (DOMS) a été réalisée par GUERRERO, en 1997 [29].

III.B.2.a. DONNÉES CLINIQUES

La DO utilise un appareillage appelé distracteur. Il existe 3 types de distracteurs destinés aux DOMS :

- à ancrage dentaire ;
- à ancrage osseux (au niveau de l'os basal) ;
- hybride.

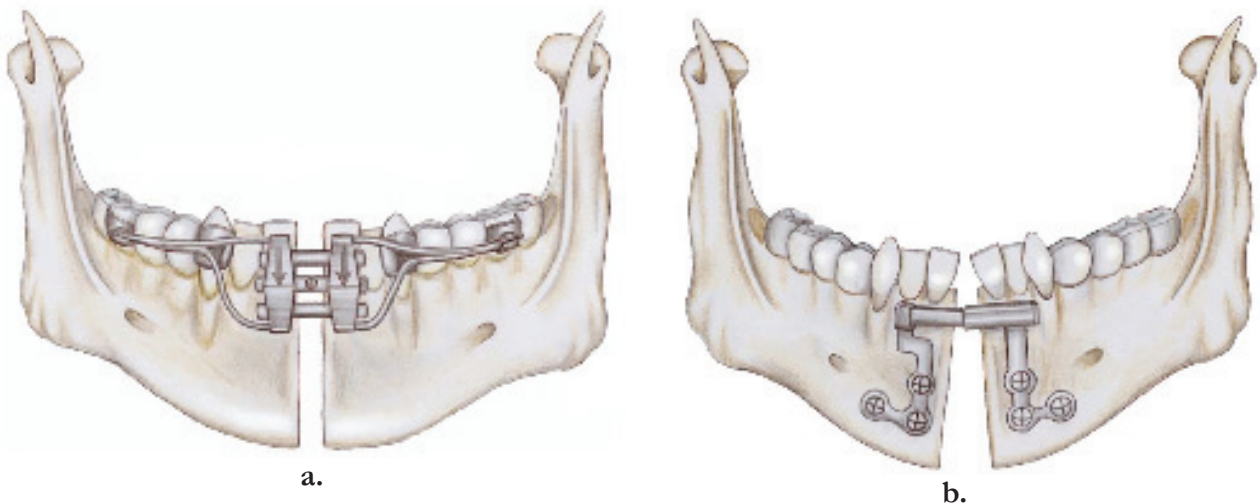


Fig. 24 – Différents types de distracteurs destinés aux DOMS.

a. Distracteur à ancrage dentaire (vestibulaire)

b. Distracteur à ancrage osseux

La différence entre ces dispositifs, c'est le site des points de fixation à l'arcade mandibulaire.

Dans le cadre de la correction des malformations mandibulaires en chirurgie maxillo-faciale, la DO est du type unifocal, c'est-à-dire qu'elle ne compte qu'un seul foyer d'ostéogenèse [30].

Quelque soit le type de distracteur, le traitement comporte 5 temps :

- 1) Phase chirurgicale
- 2) Phase de latence
- 3) Phase de distraction active
- 4) Phase de consolidation
- 5) Phase de remodelage

La phase chirurgicale peut être précédée par une phase orthodontique pré-chirurgicale. L'objectif est surtout de corriger les axes des incisives mandibulaires, pour permettre au chirurgien de réaliser son ostéotomie sans léser leur paquet vasculo-nerveux : il faut les faire diverger. Par ailleurs, si le distracteur choisi est à ancrage dentaire, il peut être posé par l'orthodontiste à la fin de cette phase, en pré-opératoire.

Au cours de la phase chirurgicale, le chirurgien réalise son ostéotomie. Elle est toujours sous-périostée, c'est-à-dire qu'elle respecte (préserve) le périoste (« fracture en bois vert »). Il est souhaitable, dans la mesure du possible, de placer le trait d'ostéotomie entre les incisives centrales mandibulaires.

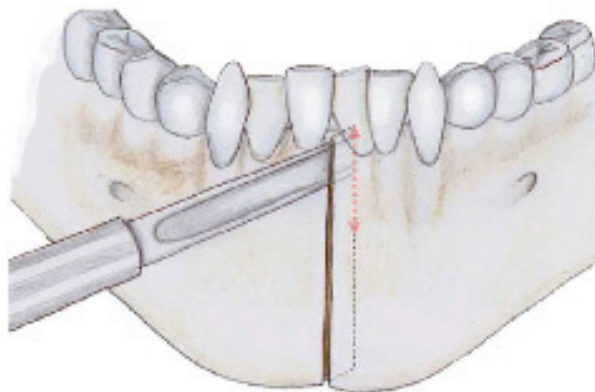


Fig. 25 – Ostéotomie symphysaire verticale entre les incisives centrales.

Après la chirurgie, il convient, avant de commencer à activer le distracteur, de respecter une phase de latence, pour permettre au processus de cicatrisation de s'initier. La durée de la phase de latence recommandée dans la littérature varie de 5 à 7 jours.

Débutent alors la phase de distraction active. Elle se fait toujours sur une courte période. C'est le patient ou sa famille qui activent le distracteur, en ouvrant le vérin. Le taux d'activation est de 1 mm / jour, fractionné selon : un demi-tour de vérin deux fois par jour.

Une fois atteinte la quantité d'expansion souhaitée, l'activation est interrompue. Mais le distracteur est laissé en place pour permettre une consolidation du régénérat. C'est au cours de cette phase que le traitement orthodontique peut reprendre, à partir de 15 jours après la fin de l'activation du distracteur.

Un orthopantomogramme est réalisé 2 mois après la fin de la distraction active, à la recherche des signes radiologiques d'ossification [31].

Le moment de la dépose du distracteur est fonction de l'avancement du traitement orthodontique ; il faut avoir :

- les incisives mandibulaires dans leur position finale souhaitée ;
- et une solide contention orthodontique.

Pour les dispositifs à ancrage osseux et pour les dispositifs hybrides, la dépose implique une nouvelle intervention chirurgicale.

Quand à la phase de remodelage, elle se superpose en fait aux phases 3 et 4, commençant avec la mise en charge fonctionnelle du distracteur, et se prolonge au-delà, jusqu'à la fin du remodelage du régénérat de distraction.

III.B.2.B. APPORT DES ÉTUDES UTILISANT LA MEF

Nous avons analysé les études suivantes portant sur la DOMS :

	<i>Auteur</i>	<i>Index bibliographique</i>	<i>Se reporter à l'annexe</i>
Étude portant à la fois sur les contraintes et sur les déplacements	BASCIFTCI	30	p. XVII-XVIII
Etude portant sur les déplacements	BOCCACIO	31	p. XIX-XX
Etude portant sur les contraintes	SAVOLDELLI	34	p. XXI-XXII

III.B.2.B.α. CONTRAINTES

L'étude de BASCIFTCI [32] a analysé la répartition et le niveau des contraintes développées au sein de la mandibule au cours d'une DOMS.

Les contraintes les plus élevées semblent siéger à distance du distracteur : au niveau du condyle et de la branche postérieure du ramus. Il s'agit de contraintes assez élevées (jusqu'à 40,1 MPa pour BASFITCI). Tandis que c'est au niveau du distracteur lui-même que BASFITCI observe les contraintes les plus faibles.

Donc les contraintes augmentent dans le sens antéropostérieur et inférosupérieur.

III.B.2.b.β. DÉPLACEMENTS

L'étude de BASCIFTCI [32] a également analysé les déplacements des structures mandibulaires dans les 3 sens de l'espace. Précisons que BASCIFTCI a utilisé un distracteur à ancrage osseux.

Dans le sens transversal (axe X)

Les hémimandibules ne se séparent pas de façon parallèle. En effet, la quantité de déplacement transversal est plus importante en avant, au niveau des incisives, qu'en arrière, au niveau des ramus. Ce qui donne une ouverture de la symphyse asymétrique, en forme de « V » ouvert vers l'avant.

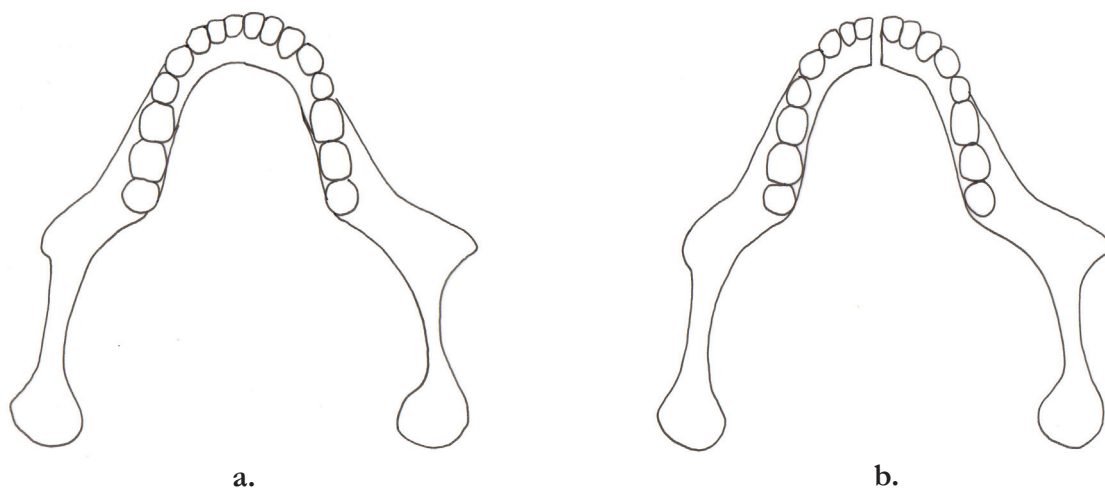


Fig. 26 – Mandibule en vue occlusale ; a. Avant DOMS ; b. Après DOMS.

Par ailleurs, l'ouverture de la symphyse est également asymétrique en fonction du niveau considéré : la quantité d'expansion est plus importante à hauteur du bord basilaire de la symphyse qu'au niveau alvéolo-dentaire.

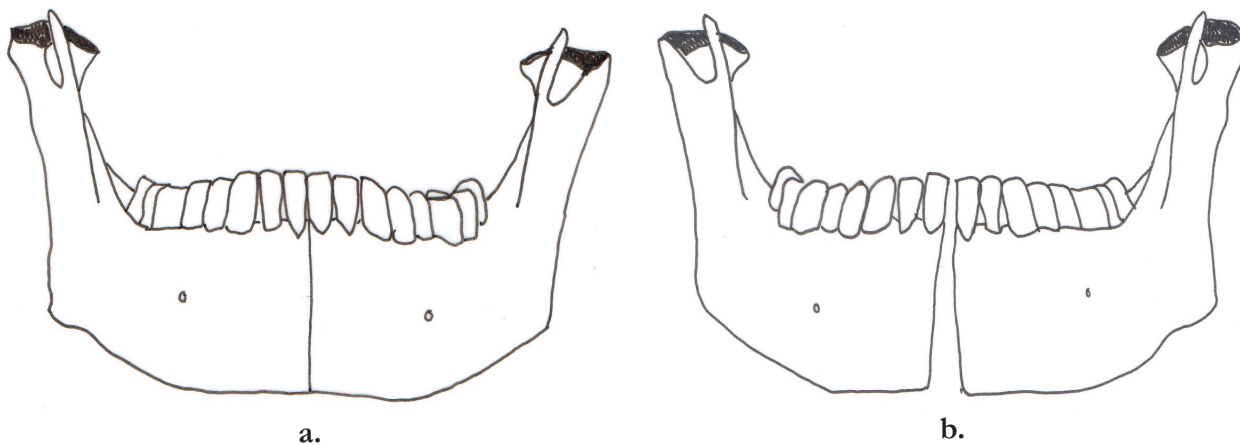


Fig. 27 – Mandibule en vue frontale ; a. Avant DOMS ; b. Après DOMS.

Dans l'étude de BASCIFICI, aucun déplacement significatif n'a été observé à distance du distracteur ; seul le corps de la mandibule a été déplacé. En particulier, les condyles n'ont pas été déplacés.

Dans le sens sagittal (axe Y)

Au cours de la DOMS, la mandibule se déplace légèrement vers l'avant.

Dans le sens vertical (axe Z)

Au cours de la DOMS, la mandibule se déplace légèrement vers le bas.

En définitive, au cours de la DOMS, les hémimandibules effectuent une rotation dans les 3 sens de l'espace : rotation externe (sens transversal) et rotation horaire (sens sagittal et vertical).

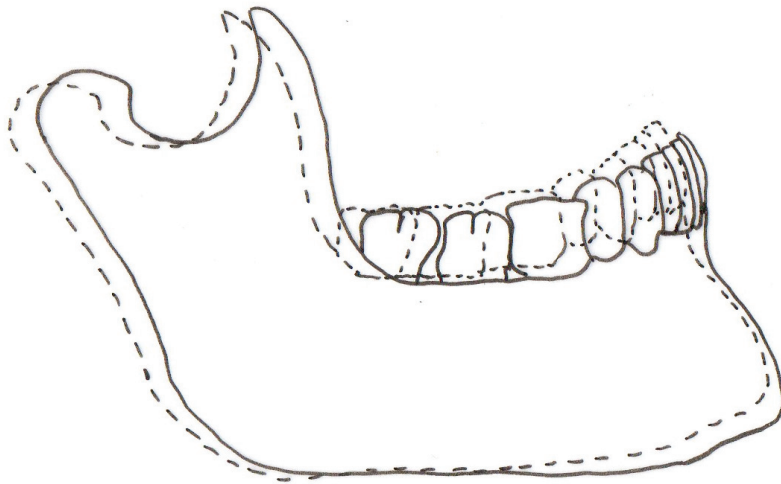


Fig. 28 – Rotation horaire des hémimandibules au cours de la DOMS. En pointillés, position de la mandibule avant DOMS. En continu, position de la mandibule après DOMS.

III.B.2.b.γ INFLUENCE DU TYPE DE DISTRACTEUR

BOCCACIO [33] a étudié le comportement des 3 différents types de distracteurs, en analysant deux paramètres de performance :

- la stabilité du dispositif, en particulier sous les charges masticatoires ;
- le ratio entre quantité d'ouverture du vérin d'expansion et quantité d'expansion effective obtenue.

Concernant la stabilité sous les charges masticatoires, il a conclu que :

- le dispositif le plus stable est le distracteur hybride ;
- suivi par le distracteur à ancrage dentaire ;
- et enfin par le distracteur à ancrage osseux.

Les charges masticatoires produisent des effets parasites, en fait une rotation inverse de celle induite par l'expansion elle-même. Il en résulte une diminution globale de la quantité d'expansion finale obtenue.

Pour BOCCACIO, le dispositif hybride présente un double avantage :

- la fixation dentaire permet d'avoir une bonne quantité d'expansion au niveau alvéolo-dentaire, et d'en contrôler la quantité ;
- la fixation osseuse permet de contrecarrer les effets parasites des forces masticatoires.

Concernant le ratio entre quantité d'ouverture du vérin et quantité d'expansion effective obtenue, pour BOCCACIO, elle est liée avant tout à la rigidité du dispositif.

Si le dispositif n'est pas suffisamment rigide, les forces d'expansion peuvent induire des microfractures au sein de l'os immature du régénérat de distraction, entraînant une hémorragie et l'interposition d'un tissu cicatriciel de type cartilagineux [34].

Mais un dispositif trop rigide n'est pas souhaitable non plus : s'il est trop rigide, le dispositif ne permet pas les micromouvements nécessaires à la stimulation de l'ostéogenèse (BELL, 1999).

Dans son étude, BOCCACIO a montré que :

- le dispositif offrant le meilleur ratio est le distracteur à ancrage dentaire ;
- suivi du distracteur hybride ;
- et enfin du distracteur à ancrage osseux.

Il est intéressant de noter que BOCCACIO a montré que ce « coefficient de fiabilité » diminue au fur et à mesure que l'expansion se poursuit : au début, lorsqu'on active le vérin, une grande partie de l'expansion est effective, puis de moins en moins.

III.B.2.b.δ EFFETS SUR L'ATM

SAMCHUKOV [35] a été le premier à étudier les effets de la DOMS sur l'ATM, en fait sur le condyle. Il a trouvé que l'angle de rotation de la mandibule augmente proportionnellement à l'augmentation de la dimension transversale au niveau de la symphyse. Pour 1 mm d'expansion symphysaire, le condyle effectue une rotation interne de 0,34°.

SAVOLDELLI [36] a élaboré un modèle complet, comprenant l'ATM avec disque articulaire et muscles masticateurs. Il a étudié les contraintes développées au sein de l'ATM au cours de la fermeture buccale, avant et après DOMS. Le modèle élaboré était tel que l'étude portait en fait sur les effets à long terme de la DOMS. Le but était de déterminer si les changements morphologiques et fonctionnels apparaissant au sein de l'ATM après une DOMS pouvaient justifier l'apparition de symptômes. Il a trouvé que la répartition des contraintes suit le même schéma avant et après la DOMS. En revanche, le niveau de contrainte est globalement plus élevé après la DOMS, de façon significative mais peu importante. SAVOLDELLI conclut que les changements apparus au sein de l'ATM après une DOMS ne sont pas susceptibles de prédisposer à une fatigue tissulaire et à des symptômes permanents.

III.B.2.c. CONCLUSIONS POUR LA PRATIQUE CLINIQUE

- Il n'existe pas de dispositif de distraction idéal.
- Pour une meilleure stabilité du trait d'ostéotomie, il faut utiliser préférentiellement un dispositif hybride.
- Pour un meilleur contrôle de la quantité d'expansion, en particulier au niveau alvéolo-dentaire, il faut préférer un dispositif à ancrage dentaire.
- La DOMS ne prédispose pas à l'apparition d'une symptomatologie de l'ATM.

IV. LIMITES ACTUELLES DE LA MÉTHODE DES ÉLÉMENTS FINIS

Le premier grand défi d'une analyse en éléments finis, c'est la modélisation.

Pour que les résultats soient le plus fiables possible, il faut commencer par avoir une modélisation la plus précise, la plus fine possible. C'est la validité des résultats qui est en jeu !

Le problème est de modéliser une structure :

- en 3 dimensions ;
- dont les contours sont complexes ;
- composée de plusieurs tissus différents ;
- avec une épaisseur variable.

Le deuxième défi, ce sont les conditions aux limites. Pour des raisons techniques, il est difficile de renseigner certains paramètres tels qu'ils existent dans la réalité.

Par exemple, dans les études les auteurs renseignent l'os comme étant isotrope. Or, EVANS a montré que l'os est un matériau anisotrope, c'est-à-dire que ses propriétés ne sont pas identiques dans tous les plans. En appliquant une force (en tension par exemple) selon le grand axe de l'os, on obtient une courbe avec une pente très raide : dans ce sens, l'os est très élastique. Mais si l'on applique la même force dans une direction plus oblique, la pente s'adoucit : l'os est moins élastique.

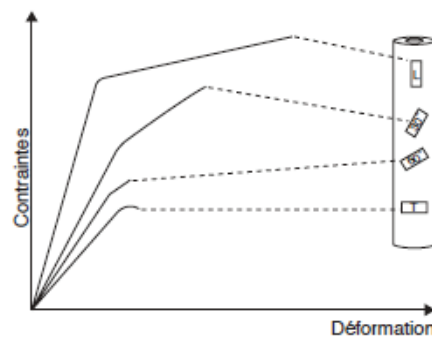


Fig. 29 – Anisotropie de l'os.

V. CONCLUSION

La Méthode des Éléments Finis doit être abordée comme un outil d'approche du comportement biomécanique d'un système vivant.

Les résultats des études qui l'utilisent ne doivent pas être interprétés de façon littérale, mais doivent être replacés dans leur contexte : ils sont issus d'une approximation, et donc, comme les auteurs le confessent souvent eux-mêmes, « les valeurs n'ont pas de valeur », ce qui compte c'est l'ordre d'idée.

Cette approximation est plus ou moins grande, et donc plus ou moins acceptable. Ceci dépend de la qualité de la modélisation et de la simulation.

Cependant quoiqu'imparfaite, la MEF rend de grands services, puisqu'elle permet d'approcher des domaines inaccessibles à tout autre outil, comme par exemple la base du crâne. Plus modestement, elle permet aussi de conforter voire d'expliquer les phénomènes déjà connus, issus de l'observation clinique.

En définitive, comme en témoignent les études abordées dans le présent travail, la MEF permet une meilleure compréhension de nos traitements, et donc, un meilleur contrôle des résultats.

INDEX BIBLIOGRAPHIQUE

- 1 MEYRUEIS P., CAZENAVE A., ZIMMERMAN R.
Biomécanique de l'os. Application au traitement des fractures
Encyclopédie Médico-Chirurgicale 2004 ; 14-031-A-30
- 2 SAVOLDELLI C., TILLIER Y., BOUCHARD P.-O., ODIN G.
Apport de la méthode des éléments finis en chirurgie maxillo-faciale
Revue de Stomatologie et de Chirurgie Maxillofaciale 2009 ; 110:27-33
- 3 JAFARI A., SHETTY K.S., KUMAR M.
Study of stress distribution and displacement of various craniofacial structures following application of transverse orthopedic forces – A three-dimensional FEM study
Angle Orthodontist 2003 ; 73:12-20
- 4 BAER M.J.
Patterns of growth of the skull as revealed by vital straining
Human Biology 1954 ; 26:80-126
- 5 WOLFF J.
The law of bone remodeling
Editions Springer-Verlag, 1986 – Traduit de l'allemand par P. Maquet et R. Furlong
- 6 ZIMRING J.F., ISAACSON R.J.
Forces produced by rapid maxillary expansion. Part II. Forces present during retention
Angle Orthodontist 1965 ; 35:178-186
- 7 WERTZ R.A.
Skeletal and dental changes accompanying rapid midpalatal suture opening
American Journal of Orthodontics 1970 ; 58:41-56
- 8 HERSHEY H.G., STEWART B.L., WARREN D.W.
Changes in nasal airway resistance associated with rapid maxillary expansion
American Journal of Orthodontics 1976 ; 69:274-284
- 9 ISERI H., TEKKAYA A.E., OZTAN O., BILGIC S.
Biomechanical effect of rapid maxillary expansion on the craniofacial skeleton, studied by the finite element method
European Journal of Orthodontics 1998 ; 20:347-356
- 10 ISAACSON R.J., WOOD J.L., INGRAM A.H.
Forces produced by rapid maxillary expansion. Part I. Design of the force measuring system
Angle Orthodontist 1964 ; 34:256-260
- 11 ISAACSON R.J., INGRAM A.H.
Forces produced by rapid maxillary expansion. Part II. Forces present during treatment
Angle Orthodontist 1964 ; 34:261-270
- 12 CHACONAS S.J., CAPUTO A.A.
Observation of orthopedic force distribution produced by maxillary orthodontic appliances
American Journal of Orthodontics 1982 ; 82:492-501
- 13 MELSEN B., MELSEN F.
The postnatal development of the pterygomaxillary region studies on human autopsy material
American Journal of Orthodontics 1982 ; 82:329-342

- 14 TIMMS D.J.
A study of basal movement with rapid maxillary expansion
American Journal of Orthodontics 1980 ; 77:500-507
- 15 HOLBERG C., RUDKI-JANSON I.
Stresses at the cranial base induced by rapid maxillary expansion
Angle Orthodontist 2006 ; 76:543-550
- 16 GAUTAM A., VALIATHAN A., ADHIKARI R.
Stress and displacement patterns in the craniofacial skeleton with rapid maxillary expansion : A finite element method study
American Journal of Orthodontics and Dentofacial Orthopedics 2007 ; 132:5.e1-5.e11
- 17 GAUTAM P., VALIATHAN, A., ADHIKARI R.
Maxillary protraction with and without maxillary expansion : A finite element analysis of sutural stresses
Orthodontics and Dentofacial Orthopedics 2009 ; 136:361-366
- 18 GARDNER G.E., KRONMAN J.H.
Cranioskeletal displacement caused by rapid palatal expansion in the Rhesus monkey
American Journal of Orthodontics 1971 ; 59:146-155
- 19 SURI L., TANEJA P.
Surgically assisted rapid palatal expansion : A literature review
American Journal of Orthodontics and Dentofacial Orthopedics 2008 ; 133(2):290-302
- 20 LINES P.A.
Adult rapid maxillary expansion with corticotomy
American Journal of Orthodontics 1975 ; 67(2):44-56
- 21 BELL W.H., JACOBS J.D.
Surgical-orthodontic correction of maxillary retrusion by Le Fort I osteotomy and proplast
Journal of Maxillofacial Surgery 1980 ; 8:84-94
- 22 LANIGAN D.T., MINTZ S.M.
Complications of surgically assisted rapid palatal expansion : review of the literature and report of a case
Journal of Oral and Maxillofacial Surgery 2002 ; 60:104-110
- 23 SHYAMSUNDER B.R., ASHOK B.W.
Rapid maxillary expansion in adults – A myth or reality – Finite element study
Journal of the Indian Dental Association 2011 ; 5(9):969-975
- 24 HOLBERG C., STEINHAÜSER S., RUDKI-JANSON I.
Rapid maxillary expansion in adults : cranial stress reduction depending on the extent of surgery
European Journal of Orthodontics 2007 ; 29 : 31-36
- 25 HOLBERG C., STEINHAÜSER S., RUDKI I.
Surgically assisted rapid maxillary expansion : midfacial and cranial stress distribution
American Journal of Orthodontics and Dentofacial Orthopedics 2007 ; 132:776-82
- 26 HAN U.A., KIM Y., PARK J.U.
Three-dimensional finite element analysis of stress distribution and displacement of the maxilla following surgically assisted rapid maxillary expansion
Journal of Cranio-Maxillofacial Surgery 2009 ; 37 : 145-154
- 27 COPE J.B., SAMVHUKOV M.L., CHERKASHIN A.M.
Mandibular distraction osteogenesis : a historic perspective and future directions
American Journal of Orthodontics and Dentofacial Orthopedics 1999 ; 115 : 448-460

- 28 WOJCIK T., TOUZET S., FERRI J., SCHOUMAN T., RAOUL G.
Potentialisation de la distraction ostéogénique maxillofaciale, voies d'avenir
Revue de Stomatologie et de Chirurgie Maxillofaciale 2011 ; 112(4):229-232
- 29 BOULETTREAU P., PAULUS C.
Correction chirurgicale des anomalies transversales maxillo-mandibulaires
International Orthodontics 2012 ; 10:261-273
- 30 DUBOIS G.
Étude biomécanique de la distraction ostéogénique et de sa mise en oeuvre en chirurgie maxillo-faciale
Thèse de doctorat – Université Paul Verlaine de Metz 2008
- 31 SAVOLDELLI C., LESNE V., CISZEK E., LEBEAU J., BETTEGA G.
Distraction symphysaire : protocole simplifié
Revue de Stomatologie et de Chirurgie Maxillofaciale 2010 ; 111:259-269
- 32 BASCIFTCI F.A., KORKMAZ H.H., ISERI H., MALKOC S.
Biomechanical evaluation of mandibular midline distraction osteogenesis by using the finite element method
American Journal of Orthodontics and Dentofacial Orthopedics 2004 ; 15:706-715
- 33 BOCCACIO A., LAMBERTI L., PAPPALETTERE C., COZZANI M., SICILIANI G.
Comparison of different orthodontic devices for mandibular symphyseal distraction osteogenesis : A finite element study
American Journal of Orthodontics and Dentofacial Orthopedics 2008 ; 134:260-269
- 34 IMOLA M.J., TATUM S.A.
Craniofacial distraction osteogenesis
Facial Plastic Surgery Clinics of North America 2010 ; 10(3):287-301
- 35 SAMCHUKOV M.L., COPE J.B., HARPER R.P., ROSS J.D.
Biomechanical consideration of mandibular lengthening and widening by gradual distraction using a computer model
Journal of Oral and Maxillofacial Surgery 1998 ; 56:51-59
- 36 SAVOLDELLI C., BOUCHARD P.-O., MANIÈRE-EZVAN A., BETTEGA G., TILLIER Y.
Comparison of stress distribution in the temporomandibular joint during jaw closing before and after symphyseal distraction : a finite element study
International Journal of Oral and Maxillofacial Surgery 2012 ; 34(12):1474-1482

INDEX DES FIGURES ET ILLUSTRATIONS

- Fig. 1** MEYRUEIS P., CAZENAVE A., ZIMMERMAN R.
Biomécanique de l'os. Application au traitement des fractures.
EMC (Elsevier Masson SAS, Paris), 14-031-A-30, 2004
- Fig. 2** SAVOLDELLI C., TILLIER Y., BOUCHARD P.-O., ODIN G.
Apport de la méthode des éléments finis en chirurgie maxillo-faciale
Revue de Stomatologie et de Chirurgie Maxillofaciale 2009 ; 110:27-33
- Fig. 3** HOLBERG C., STEINHAÜSER S., RUDKI I.
Surgically assisted rapid maxillary expansion : midfacial and cranial stress distribution
American Journal of Orthodontics and Dentofacial Orthopedics 2007 ; 132:776-82
- Fig. 4** HOLBERG C., STEINHAÜSER S., RUDKI-JANSON I.
Rapid maxillary expansion in adults : cranial stress reduction depending on the extent of surgery
European Journal of Orthodontics 2007 ; 29:31-36
- Fig. 5** D'après SOBOTTA, « *Atlas d'anatomie humaine* » – Tome 1 – Tête, cou, membre supérieur
21^{ème} édition, Editions Médicales Internationales, 2000
Figure 91, p. 52
- Fig. 6** D'après SOBOTTA, « *Atlas d'anatomie humaine* » – Tome 1 – Tête, cou, membre supérieur
21^{ème} édition, Editions Médicales Internationales, 2000
Figure 67, p. 33
- Fig. 7** D'après KAMINA, « *Anatomie clinique* » – Tome 2 – Tête, cou, dos
3^{ème} édition, Éditions Maloine, 2009
Figure 5.3, p. 74
- Fig. 8** D'après SOBOTTA, « *Atlas d'anatomie humaine* » – Tome 1 – Tête, cou, membre supérieur
21^{ème} édition, Editions Médicales Internationales, 2000
Figure 106, p. 57
- Fig. 10** OLIVEIRA DE FELIPPE N.L., DA SILVEIRA A., VIANA G., SMITH B.
Influence of palatal expanders on oral comfort, speech, and mastication
American Journal of Orthodontics and Dentofacial Orthopedics 2010 ; 137:48-53
- Fig. 11** D'après KAMINA, « *Anatomie clinique* » – Tome 2 – Tête, cou, dos
3^{ème} édition, Éditions Maloine, 2009
Figure 5.3, p. 74
- Fig. 12** HOLBERG C., RUDKI-JANSON I.
Stresses at the cranial base induced by rapid maxillary expansion
Angle Orthodontist 2006 ; 76:543-550
- Fig. 13** D'après SOBOTTA, « *Atlas d'anatomie humaine* » – Tome 1 – Tête, cou, membre supérieur
21^{ème} édition, Editions Médicales Internationales, 2000
Figure 67, p. 33
- Fig. 14 a.** D'après SOBOTTA, « *Atlas d'anatomie humaine* » – Tome 1 – Tête, cou, membre supérieur
21^{ème} édition, Editions Médicales Internationales, 2000
Figure 67, p. 33

- Fig. 14 b.** D'après SOBOTTA, « *Atlas d'anatomie humaine* » – Tome 1 – Tête, cou, membre supérieur
21^{ème} édition, Editions Médicales Internationales, 2000
Figure 69, p. 35
- Fig. 15** D'après SOBOTTA, « *Atlas d'anatomie humaine* » – Tome 1 – Tête, cou, membre supérieur
21^{ème} édition, Editions Médicales Internationales, 2000
Figure 67, p. 33
- Fig. 21** D'après DELMAR H.
Anatomie descriptive du tiers moyen de la face
Annales de chirurgie plastique esthétique 2009 ; 54:399-407
- Fig. 22** BRIGNOL L., GUYOT L., CHOSSEGROS C.
Fracture des maxillaires
EMC (Elsevier Masson SAS, Paris), Médecine buccale, 28-505-L-10, 2010
- Fig. 24** SAVOLDELLI C., LESNE V., CISZEK E., LEBEAU J., BETTEGA G.
La distraction symphysaire : protocole simplifié
Revue de Stomatologie et de Chirurgie Maxillofaciale 2010 ; 11 : 259-269
- Fig. 25** SAVOLDELLI C., LESNE V., CISZEK E., LEBEAU J., BETTEGA G.
La distraction symphysaire : protocole simplifié
Revue de Stomatologie et de Chirurgie Maxillofaciale 2010 ; 11 : 259-269
- Fig. 27** D'après SOBOTTA, « *Atlas d'anatomie humaine* » – Tome 1 – Tête, cou, membre supérieur
21^{ème} édition, Editions Médicales Internationales, 2000
Figure 124, p.66
- Fig. 28** D'après SOBOTTA, « *Atlas d'anatomie humaine* » – Tome 1 – Tête, cou, membre supérieur
21^{ème} édition, Editions Médicales Internationales, 2000
Figure 122, p. 66
- Fig. 29** MEYRUEIS P., CAZENAVE A., ZIMMERMAN R.
Biomécanique de l'os. Application au traitement des fractures
EMC (Elsevier Masson SAS, Paris), 14-031-A-30, 2004

ANNEXE

Fiches d'analyse des articles inclus dans la revue de littérature

<i>Pages</i>	<i>Index bibliographique</i>	<i>Auteur</i>	<i>Titre</i>
I-II	3	JAFARI	Study of stress distribution and displacement of various craniofacial structures following application of transverse orthopedic forces – A three-dimensional FEM study
III-IV	15	HOLBERG	Stresses at the cranial base induced by rapid maxillary expansion
VI-VI	16	GAUTAM	Stress and displacement patterns in the craniofacial skeleton with rapid maxillary expansion : A finite element method study
VII-VIII	17	GAUTAM	Maxillary protraction with and without maxillary expansion : A finite element analysis of sutural stresses
IX-X	23	SHYAMSUNDER	Rapid maxillary expansion in adults – A myth or reality – Finite element study
XI-XII	24	HOLBERG	Rapid maxillary expansion in adults : cranial stress reduction depending on the extent of surgery
XIII-XIV	25	HOLBERG	Surgically assisted rapid maxillary expansion : midfacial and cranial stress distribution
XV-XVI	26	HAN	Three-dimensional finite element analysis of stress distribution and displacement of the maxilla following surgically assisted rapid maxillary expansion
XVII-XVIII	30	BASCIFTCI	Biomechanical evaluation of mandibular midline distraction osteogenesis by using the finite element method
XIX-XX	31	BOCCACIO	Comparison of different orthodontic devices for mandibular symphyseal distraction osteogenesis : A finite element study
XXI-XXII	34	SAVOLDELLI	Comparison of stress distribution in the temporomandibular joint during jaw closing before and after symphyseal distraction : a finite element study

INDEX BIBLIO. 3

TITRE	Study of stress distribution and displacement of various craniofacial structures following application of transverse orthopedic forces – A three-dimensional FEM study
AUTEURS	JAFARI A., SHETTY K.S., KUMAR M.
PAYS	Inde
PUBLICATION	2003
REVUE	Angle Orthodontist

I. OBJECTIFS

L'objectif de cette étude était d'étudier la répartition des contraintes et le déplacement des structures cranio-faciales au cours de l'Expansion Maxillaire Rapide (EMR).

II. MATÉRIELS & MÉTHODES

II.A. LA MODÉLISATION

II.A.1. Pièce osseuse étudiée : Crâne sec d'une jeune fille de 12 ans.

II.A.2. Acquisition des sutures : Pour matérialiser le trajet des sutures, les auteurs ont utilisé des pastilles de sulfate de baryum avant de prendre les clichés, à raison de 3 pastilles par suture.

II.A.3. Espacement des coupes : 5 mm.

II.A.4. Logiciel de modélisation en EF : NISA II Display III

II.A.5. Organes et tissus pris en compte : Os compact, os spongieux, dents.

II.A.6. Type d'éléments : Shell, avec 6 degrés de liberté.

II.A.7. Nombre d'éléments : 6 951.

II.A.8. Nombre de noeuds : 7 357.

II.A.9. Total degrés de liberté : 42 142.

II.A.10. Propriétés physiques :

	Os compact	Os spongieux	Dents
Module d'élasticité d'Young (kg.mm ⁻²)	1,37.10 ³	7,9.10 ²	2.10 ³
Coefficient de Poisson	0,3	0,3	0,3

Pour les sutures, les auteurs ont attribué les mêmes propriétés mécaniques que « pour l'os environnant ».

Source de ces données : Précédentes études (TANNE, 1989 ; HIRAGA, 1994).

II.A.11. Conditions aux limites : Les noeuds bordant le foramen magnum sont totalement contraints (zéro-déplacement, zéro-rotation).

II.A.12. Points de repère : 34 au total.

II.A.13. Appareillage : NR.

Les auteurs ont obtenu 1 modèle en éléments finis.

II.B. LA SIMULATION

II.B.1. Logiciel de simulation : NR.

II.B.2. Type de simulation : Simulation d'un déplacement.

II.B.3. Modalités : 5 mm de chaque côté. Les auteurs n'ont pas précisé si ce déplacement avait été ou non fractionné.

III. RÉSULTATS

III.A. DÉPLACEMENT DES STRUCTURES CRANIO-FACIALES

X (sens transversal)	<ul style="list-style-type: none">— Le déplacement latéral maximum a été observé au niveau de l'incisive centrale supérieure (5,3 mm).— Le déplacement latéral minimum (pour la région péri-maxillaire proche) a été observé au niveau de la base des apophyses ptérygoïdes.— Tandis que leur partie inférieure s'est d'avantage déplacée.— La suture inter-maxillaire s'est ouverte de façon asymétrique dans le plan transversal : en forme de « V » ouvert en avant.
Y (sens sagittal)	<ul style="list-style-type: none">— Certaines structures se sont déplacées vers l'avant (valeur positive), d'autres vers l'arrière (valeur négative).— Le déplacement maximum vers l'avant a été observé au niveau du bord antéro-inférieur du septum nasal.
Z (sens vertical)	<ul style="list-style-type: none">— Certaines structures se sont déplacées vers le haut (valeur positive), d'autres vers le bas (valeur négative).— Le déplacement maximum vers le haut a été observé au niveau de l'arcade zygomatiques.— Le déplacement maximum vers le bas a été observé au niveau du bord postérieur du septum nasal.— Les structures para-médianes se sont déplacées vers le bas, les structures plus latérales se sont déplacées vers le haut.— La suture inter-maxillaire s'est ouverte de façon asymétrique également dans le plan frontal : en forme de « V » ouvert en bas.— L'ENA s'est déplacée vers le bas.

III.B. CONTRAINTES

- Les contraintes les plus élevées ont été observées au niveau de :
 - les dents support de l'appareillage ;
 - les procès alvéolaires ;
 - la butée zygomatique ;
 - les processus frontaux des os maxillaires ;
 - la suture naso-maxillaire ;
 - la suture naso-frontale ;
 - la suture zygomatoco-maxillaire.
- Seules de faibles contraintes ont été observées plus à distance, au niveau de l'os frontal, de l'os pariétal, de l'os temporal et de l'os occipital.

IV. DISCUSSION

Les auteurs sont conscients des faiblesses de la MEF ; en particulier, le modèle obtenu pour leur étude n'est qu'une idéalisation ; il ne tient pas compte de la variabilité inter-individuelle. Les auteurs estiment donc que les résultats de leur étude ne sont applicables qu'au seul sujet étudié.

V. CONCLUSIONS

- ① La force développée par le disjoncteur est transmise aux os maxillaires, mais pas seulement ; on retrouve des contraintes au niveau de toutes les structures environnantes proches.
- ② Par contre les structures plus éloignées (os frontal, os pariétaux, os temporaux, os occipital) ne sont pas ou très peu affectées.
- ③ Les contraintes sont particulièrement élevées au niveau de deux structures : les apophyses ptérygoïdes, qui appartiennent à la base du crâne ; et la butée zygomatique, qui appartient à l'étage moyen de la face.
- ④ Au cours de l'expansion maxillaire, les os maxillaires se déplacent dans les 3 sens de l'espace.
- ⑤ L'ouverture de la suture inter-maxillaire est asymétrique dans le plan transversal et dans le plan frontal.

INDEX BIBLIO. 15

TITRE **Stresses at the cranial base induced by rapid maxillary expansion**

AUTEURS **HOLBERG C., RUDKI-JANSON I.**

PAYS **Allemagne**

PUBLICATION **2006**

REVUE **Angle Orthodontist**

I. OBJECTIFS

L'objectif de cette étude était d'étudier les contraintes survenant au cours de l'Expansion Maxillaire Rapide, en particulier au niveau de la base du crâne, chez le sujet en cours de croissance et chez l'adulte.

II. MATÉRIELS & MÉTHODES

II.A. LA MODÉLISATION

II.A.1. **Pièce osseuse étudiée** : Crâne sec humain

II.A.2. **Acquisition des sutures** : Néant.

II.A.3. **Espacement des coupes** : NR.

II.A.4. **Logiciel de modélisation en EF** : NR.

II.A.5. **Organes et tissus pris en compte** : Os.

II.A.6. **Type d'éléments** : Tétraèdre.

II.A.7. **Nombre d'éléments** : 41 556.

II.A.8. **Nombre de noeuds** : 75 209.

II.A.9. **Total degrés de liberté** : NR.

II.A.10. **Propriétés physiques** :

	Os jeune	Os adulte
Module d'élasticité d'Young (GPa)	8	20
Coefficient de Poisson	0,3	0,3

Source de ces données : Données de la littérature (TANNE, 1989; ISERI, 1998 ; JAFARI, 2003).

II.A.11. **Conditions aux limites** : NR.

II.A.12. **Points de repère** : 25 au total, essentiellement au sein de l'os sphénoïde.

II.A.13. **Appareillage** : NR.

Les auteurs ont obtenu 1 modèle en éléments finis.

II.B. LA SIMULATION

II.B.1. **Logiciel de simulation** : ANSYS Workbench (Canonsburg, USA).

II.B.2. **Type de simulation** :

II.B.3. **Modalités** : 14 simulations différentes, en faisant varier différents paramètres :

5 simulations sur un crâne jeune en faisant varier la quantité de déplacement latéral des processus ptérygoïdes (0,5 ; 1 ; 1,5 ; 2 et enfin 2,5 mm)	5 simulations sur un crâne adulte en faisant varier la quantité de déplacement latéral des processus ptérygoïdes (0,5 ; 1 ; 1,5 ; 2 et enfin 2,5 mm)	4 simulations en faisant varier le module d'élasticité de l'os (module d'Young) (5, 10, 15 et 20 GP)
---	--	--

III. RÉSULTATS

Dans cette étude, seules les contraintes ont été analysées.

- La répartition des contraintes était similaire dans tous les modèles, dans toutes les simulations.
- Ce qui changeait entre les différentes simulations, c'était le niveau (les valeurs) de ces contraintes.
- Les contraintes dans le crâne jeune étaient plus faibles que dans le crâne adulte.
- Par ailleurs, plus les processus ptérygoïdes se ployaient, plus les contraintes étaient élevées.
- Les structures les plus affectées appartiennent au sphénoïde : les processus ptérygoïdes bien sûr, mais aussi la gouttière carotidienne, le foramen rond, la fissure orbitaire supérieure, le foramen ovale, le foramen déchiré, le foramen spinaux, et le foramen optique.

IV. DISCUSSION

La discussion ne contenait pas d'éléments significatifs.

V. CONCLUSIONS

- ① Plus l'élasticité du tissu osseux diminue (le module d'élasticité augmente), plus les contraintes augmentent.
- ② Plus la quantité de déplacement latéral des processus ptérygoïdes est élevée, plus les contraintes sont élevées.
- ③ Chez le sujet adulte, les contraintes à la base du crâne sont très élevées. Il faut redouter des microfractures osseuses.
- ④ Si les microfractures surviennent à proximité d'un foramen de la base du crâne, on peut craindre une lésion vasculaire ou nerveuse, entraînant des complications neurologiques.
- ⑤ Chez l'adulte, l'EMR devrait toujours être assistée chirurgicalement.
- ⑥ Chez l'enfant en revanche, les contraintes sont telles que l'on ne doit pas s'attendre à de telles complications.

TITRE	Stress and displacement patterns in the craniofacial skeleton with rapid maxillary expansion : A finite element method study
AUTEURS	GAUTAM A., VALIATHAN A., ADHIKARI R.
PAYS	Inde
PUBLICATION	2007
REVUE	Am J Orthod Dentofacial Orthop

I. OBJECTIFS

L'objectif de cette étude était d'étudier la répartition des contraintes le long des sutures craniofaciales, et le déplacement de certaines structures craniofaciales, au cours de l'Expansion Maxillaire Rapide (RME).

II. MATÉRIELS & MÉTHODES

II.A. LA MODÉLISATION

- II.A.1. **Pièce osseuse étudiée** : Crâne sec d'une fille de 7 ans.
- II.A.2. **Acquisition des sutures** : Pour matérialiser le trajet des sutures, les auteurs ont utilisé des pastilles de sulfate de baryum avant de prendre les clichés.
- II.A.3. **Espacement des coupes** : 2,5 mm.
- II.A.4. **Logiciel de modélisation en EF** : AutoCAD (Autodesk, San Rafael, USA).
- II.A.5. **Organes et tissus pris en compte** : Os compact, os spongieux.
- II.A.6. **Type d'éléments** : Solid 92.
- II.A.7. **Nombre d'éléments** : 108 799.
- II.A.8. **Nombre de noeuds** : 193 633.
- II.A.9. **Total degrés de liberté** : 580 899.
- II.A.10. **Propriétés physiques** :

	Os compact	Os spongieux
Module d'élasticité d'Young (kg/mm ²)	1,37.10 ³	7,9.10 ²
Coefficient de Poisson	0,3	0,3

Source de ces données : TANNE, 1989.

- II.A.11. **Conditions aux limites** : Les noeuds bordant le foramen magnum sont totalement contraints (zéro-déplacement, zéro-rotation).
- II.A.12. **Points de repère** : 32 au total.
- II.A.13. **Appareillage** : NR.

Les auteurs ont obtenu 1 modèle en éléments finis.

II.B. LA SIMULATION

- II.B.1. **Logiciel de simulation** :
- II.B.2. **Type de simulation** : Application d'un déplacement.
- II.B.3. **Modalités** : 5 mm de chaque côté, soit 10 mm au total.

III. RÉSULTATS

III.A. DÉPLACEMENT DES STRUCTURES CRANIO-FACIALES

Le maxillaire

- La suture inter-maxillaire s'est ouverte de façon asymétrique :
 - dans le plan transversal : en forme de « V » ouvert en avant ;
 - et dans le plan vertical : en forme de « V » ouvert en bas.
- L'ENA et l'ENP se sont toutes deux déplacées dans le même sens, vers l'avant et vers le bas ; mais l'ENA s'est d'avantage déplacée que l'ENP ; ainsi le maxillaire dans son ensemble a effectué une rotation horaire.
- Les structures latérales des os maxillaires (butée zygomatique) se sont déplacées en-dehors, en arrière et en haut ; tandis que les structures médianes (processus nasal de l'os maxillaire ; ainsi d'ailleurs que les os nasaux) se sont déplacées en-dehors, en avant et en bas ;
Ceci est dû à la rotation des os maxillaires à la fois dans le plan transversal, sagittal et vertical.

Le sphénoïde

- Les processus ptérygoïdes se sont déplacés latéralement ; leur partie inférieure s'est d'avantage déplacée que leur partie supérieure.
- Dans le sens sagittal : la lame médiale s'est déplacée vers l'avant ; la lame latérale s'est déplacée vers l'arrière.
Ceci montre que, dans le plan transversal, le centre de rotation d'un os maxillaire se situe entre la lame médiale et la lame latérale de l'apophyse ptérygoïde correspondante.
- Dans le sens vertical, le centre de rotation d'un os maxillaire se situe près de la fissure orbitaire supérieure.
- On a observé un déplacement (faible) de la suture sphéno-occipitale (vers l'avant et vers le bas).

L'os zygomatique

- L'os zygomatique s'est déplacé en-dehors, en haut et en arrière.

III.B. CONTRAINTES

- Les contraintes les plus élevées ont été observées au niveau des sutures suivantes :
 - frontomaxillaire
 - nasomaxillaire
 - frontonasale.
- Ainsi, au niveau de la face, les forces se dissipent vers le haut et vers l'intérieur.
- Au sein d'une suture donnée, les contraintes pouvaient être en compression à un endroit, et en tension ailleurs.
- Par exemple, au sein de la suture zygomatocmaxillaire : dans la portion supérieure les contraintes étaient en compression, alors que dans la portion inférieure elle étaient en tension.

IV. DISCUSSION

La discussion ne contenait pas d'éléments significatifs.

V. CONCLUSIONS

- ① La RME provoque une augmentation de la dimension transversale de la cavité nasale, associée à un abaissement du plancher des cavités nasales, d'où globalement une augmentation du volume des cavités nasales. Ceci permet une diminution de la résistance aérienne.
- ② Le maxillaire s'est déplacé vers l'avant et vers le bas, d'avantage dans sa portion antérieure que dans sa portion postérieure ; d'où globalement une rotation horaire.
- ③ Les processus ptérygoïdes se déplacent latéralement.
En fait, ils se ploient sur les cotés, car leur portion inférieure se déplace plus que leur portion supérieure.
- ④ Des structures plus distantes : os zygomatique, os temporal, os frontal, ont également été affectées par la RME.

INDEX BIBLIO. 17

TITRE Maxillary protraction with and without maxillary expansion : A finite element analysis of sutural stresses

AUTEURS GAUTAM P., VALIATHAN A., ADHIKARI R.

PAYS Inde

PUBLICATION 2009

REVUE American Journal of Orthodontics and Dentofacial Orthopedics

I. OBJECTIFS

L'objectif de cette étude était de comparer les contraintes au niveau des sutures du système périmaxillaire entre une protraction maxillaire pratiquée isolément et pratiquée en association avec une Expansion Maxillaire Rapide (RME).

II. MATÉRIELS & MÉTHODES

II.A. LA MODÉLISATION

II.A.1. Pièce osseuse étudiée : Crâne sec d'un enfant de 7 ans.

II.A.2. Acquisition des sutures : Pour matérialiser le trajet des sutures, les auteurs ont utilisé des pastilles de sulfate de baryum avant de prendre les clichés.

II.A.3. Espacement des coupes : 2,5 mm.

II.A.4. Logiciel de modélisation en EF : AutoCAD (Autodesk, USA).

II.A.5. Organes et tissus pris en compte : Os compact, os spongieux.

II.A.6. Type d'éléments : 92 solid.

II.A.7. Nombre d'éléments : 108 799.

II.A.8. Nombre de noeuds : 193 633.

II.A.9. Total degrés de liberté : 580 899.

II.A.10. Propriétés physiques :

	Os compact	Os spongieux
Module d'élasticité d'Young (kg/mm ²)	1,37.10 ³	7,9.10 ²
Coefficient de Poisson	0,3	0,3

Source de ces données : TANNE, 1989.

II.A.11. Conditions aux limites : NR.

II.A.12. Points de repère : NR.

II.A.13. Appareillage : NR.

Les auteurs ont obtenu 1 modèle en éléments finis.

II.B. LA SIMULATION

II.B.1. Logiciel de simulation : ANSYS (Belcan Engineering, USA).

II.B.2. Type de simulation : Application d'un déplacement.

II.B.3. Modalités :

Simulation 1	= Protraction maxillaire seule, selon : Application d'une force de 10N, au niveau de la canine, en direction postéro-antérieure, à 30° au-dessous du plan d'occlusion.
Simulation 2	= Protraction maxillaire précédée d'une EMR, selon : 1) EMR : Application d'un déplacement latéral de 2 mm de chaque côté (soit un total de 4 mm) ; 2) Protraction maxillaire : idem.

III. RÉSULTATS

Dans cette étude, seules les contraintes ont été analysées.

Simulation 1 (sans expansion)	Simulation 2 (avec expansion)
<ul style="list-style-type: none">- Les contraintes observées étaient de l'ordre du mN/mm².- Les contraintes les plus élevées ont été observées au niveau de :<ul style="list-style-type: none">- la suture sphénozygomatique- la suture zygomatocomaxillaire- la suture zygomatocotemporale.- Les contraintes les plus faibles ont été observées au niveau de :<ul style="list-style-type: none">- la suture inter-nasale- la suture nasomaxillaire.	<ul style="list-style-type: none">- Les contraintes observées étaient de l'ordre du N/mm².- Les contraintes les plus élevées ont été observées au niveau de :<ul style="list-style-type: none">- la suture nasomaxillaire- la suture nasofrontale- la suture frontomaxillaire.

IV. DISCUSSION

La discussion ne contenait pas d'éléments significatifs.

V. CONCLUSIONS

- ① Le type de contrainte (en tension, en compression) que subit une suture dépend (entre autres) de l'orientation de la force orthopédique appliquée par rapport à l'orientation de la suture.
- ② Au niveau de chaque suture on retrouve aussi bien des contraintes en compression que des contraintes en tension.
- ③ Toute contrainte, qu'elle soit en tension ou en compression, possède un « potentiel ostéogénique », de remodelage osseux.
- ④ En fait c'est surtout la direction des contraintes, et donc la direction des forces orthopédiques appliquées, qui détermine les effets de l'orthopédie.
- ⑤ L'expansion permet de rompre le système sutural périmaxillaire, et ainsi de faciliter l'orthopédie de classe III.

<i>INDEX BIBLIO.</i>	23
<i>TITRE</i>	Rapid maxillary expansion in adults – A myth or reality – Finite element study
<i>AUTEURS</i>	SHYAMSUNDER B.R., ASHOK B.W.
<i>PAYS</i>	Inde
<i>PUBLICATION</i>	2011
<i>REVUE</i>	Journal of India Dental Association

I. OBJECTIFS

L'objectif de cette étude était d'étudier les effets biomécaniques de l'EMR sans assistance chirurgicale chez l'adulte.

II. MATÉRIELS & MÉTHODES

II.A. LA MODÉLISATION

II.A.1. Pièce osseuse étudiée : Crâne sec humain d'une femme âgée de 20 ans.

II.A.2. Sutures : NR.

II.A.3. Espacement des coupes : 1 mm.

II.A.4. Logiciel de modélisation en EF : MIMICS.

II.A.5. Organes et tissus pris en compte :

II.A.6. Type d'éléments : Tet-10-solid.

II.A.7. Nombre d'éléments : 713 009.

II.A.8. Nombre de noeuds : 357 425.

II.A.9. Total degrés de liberté : NR.

II.A.10. Propriétés physiques : Les tissus ont été considérés comme étant isotropiques, avec et un comportement élastique linéaire.

	Os compact	Os spongieux	Dents
Module d'élasticité d'Young (kg/mm ²)	1,37.10 ³	7,9.10 ²	2,7.10 ³
Coefficient de Poisson	0,3	0,3	0,3

Source de ces données : TANNE, 1989 ; ISERI, 1998.

II.A.11. Conditions aux limites : Les noeuds correspondant à la suture intermaxillaire ont été supprimés, pour simuler une ostéotomie de cette suture.

II.A.12. Points de repère : NR.

II.A.13. Appareillage : NR (non-modélisé).

Les auteurs ont obtenu 1 modèle en éléments finis.

II.B. LA SIMULATION

II.B.1. Logiciel de simulation : NR.

II.B.2. Type de simulation : Application d'un déplacement : de 1 mm, de 3 mm ou de 5 mm.

II.B.3. Modalités : Point d'application = canine et M1.

III. RÉSULTATS

III.A. DÉPLACEMENT DES STRUCTURES CRANIO-FACIALES

X (sens transversal)	<ul style="list-style-type: none">— Le déplacement latéral maximum a été observé au niveau du bord libre de l'incisive centrale maxillaire (4,5 mm).— Aucun déplacement latéral significatif n'a été observé au niveau des os temporaux, frontal, sphénoïde.— Sauf au niveau de la partie inférieure des processus ptérygoïdes, qui se sont déplacés latéralement.
Y (sens sagittal)	<ul style="list-style-type: none">— Le déplacement maximum vers l'avant (valeur positive) a été observé au niveau de la région antérieure du palais (1,21 mm).— Toutes les structures dento-alvéolaires, maxillaires et nasales se sont déplacées vers l'avant.— Le déplacement maximum vers l'arrière (valeur négative) a été observé pour la portion antérieure de l'os zygomatique (0,82 mm).
Z (sens vertical)	<ul style="list-style-type: none">— Le déplacement maximum vers le bas (valeur négative) a été observé au niveau du point A (1,02 mm).— Le déplacement maximum vers le haut (valeur positive) a été observé au niveau du processus frontal de l'os zygomatique.

III.B. CONTRAINTES

- Dans les conditions de l'étude, lorsque l'on augmentait la quantité de déplacement latéral des maxillaires, la quantité des contraintes produites variait de façon linéaire.
- Des contraintes élevées étaient toujours retrouvées au niveau des structures suivantes :
 - les dents d'ancrage ;
 - la console zygomatoco-malaire ;
 - la région postérieure du palais dur ;
 - la région antéro-inférieure (plancher) des fosses nasales ;
 - les processus ptérygoïdes et la grande aile du sphénoïde.
- Les contraintes étaient en revanche plus modérées au niveau des structures suivantes :
 - la suture zygomatoco-frontale ;
 - la suture fronto-maxillaire ;
 - la suture zygomatoco-maxillaire.

IV. DISCUSSION

La discussion ne contenait pas d'éléments significatifs.

V. CONCLUSIONS

- ① La RME sans assistance chirurgicale est possible, mais l'expansion obtenue sera surtout antérieure.
- ② Les structures plus postérieures ne se déplacent pas mais montrent des contraintes très élevées.
- ③ Selon ces auteurs l'EMR sans assistance chirurgicale peut être pratiquée chez l'adulte, mais « avec précautions ».

INDEX BIBLIO. 24

TITRE **Rapid maxillary expansion in adults : cranial stress reduction depending on the extent of surgery**
AUTEURS **HOLBERG C., STEINHAÜSER S., RUDKI-JANSON I.**
PAYS **Allemagne**
PUBLICATION **2007**
REVUE **European Journal of Orthodontics**

I. OBJECTIFS

Dans le cadre de l'Expansion Maxillaire Rapide Assistée Chirurgicalement (EMRAC) ; L'objectif de cette étude était d'étudier l'impact de la procédure chirurgicale utilisée sur la réduction des contraintes au sein du complexe craniofacial.

II. MATÉRIELS & MÉTHODES

II.A. LA MODÉLISATION

II.A.1. **Pièce osseuse étudiée** : Modèle synthétique de crâne d'un homme adulte.

II.A.2. **Sutures** : Néant.

II.A.3. **Espacement des coupes** : NR.

II.A.4. **Logiciel de modélisation en EF** :

II.A.5. **Organes et tissus pris en compte** : Os, dents.

II.A.6. **Type d'éléments** : NR.

II.A.7. **Nombre d'éléments** : 54 000.

II.A.8. **Nombre de noeuds** : 98 000.

II.A.9. **Total degrés de liberté** : NR.

II.A.10. **Propriétés physiques** :

	Os	Dents
Module d'élasticité d'Young (GPa)	15	22
Coefficient de Poisson	0,3	0,3

Source de ces données : NR.

II.A.11. **Conditions aux limites** : Les noeuds bordant le foramen magnum sont totalement contraints (zéro-déplacement, zéro-rotation).

II.A.12. **Points de repère** : 30 au total ; face et de la base du crâne ; le point était pris au centre géométrique de la structure qu'il représente.

II.A.13. **Appareillage** : NR.

Les auteurs ont obtenu 4 modèles en éléments finis :

Modèle 1	Modèle-témoin : sans assistance chirurgicale.
Modèle 2	Ostéotomies latérales réduites : crête zygomatique alvéolaire uniquement.
Modèle 3	Ostéotomies latérales complètes : depuis l'ouverture piriforme jusqu'à la jonction ptérygomaxillaire (exclue).
Modèle 4	Idem + parois médiales des sinus maxillaires = Lefort I.

II.B. LA SIMULATION

II.B.1. **Logiciel de simulation** : NR.

II.B.2. **Type de simulation** : Application d'un déplacement.

II.B.3. **Modalités** : 2,5 mm de chaque côté ; soit 5 mm au total.

III. RÉSULTATS

Dans cette étude, seules les contraintes ont été analysées.

- Plus les ostéotomies étaient étendues, moins les contraintes développées au cours de la RME étaient élevées.
- A l'exception d'une région particulière : le mur antérieur du sinus maxillaire.
- La répartition des contraintes, les rapports de niveau de contraintes, étaient similaires entre les différents modèles.
- Les contraintes les plus élevées ont été observées au niveau des structures suivantes :
 - suture nasofrontale
 - suture zygomatocofrontale
 - crête zygomatocoalvéolaire
 - processus ptérygoïdes ; en particulier la lame médiale.

IV. DISCUSSION

Les auteurs sont conscients des faiblesses de leur méthodologie (le modèle n'est qu'une idéalisation) ; mais estiment leurs résultats valables, en tant qu'il s'agissait de comparer les résultats entre les 4 modèles.

V. CONCLUSIONS

- ① Il existe une relation de proportionnalité entre l'étendue des ostéotomies et le niveau des contraintes développées.
- ② Plus les ostéotomies sont étendues, plus les contraintes développées diminuent.
- ③ Chez l'adulte l'EMR pratiquée sans assistance chirurgicale produit des contraintes très élevées au sein des structures osseuses de la base du crâne et de la face. Ceci entraîne des microfractures, avec risque de lésions nerveuses et/ou vasculaires ; d'où complications neurologiques.
- ④ L'association d'ostéotomies latérales permet de réduire significativement ces contraintes.
- ⑤ Il faut mettre en balance avec le risque d'une intervention chirurgicale plus invasive.
- ⑥ Chez l'adulte, l'assistance chirurgicale est indispensable avant la RME.

TITRE	Surgically assisted rapid maxillary expansion : midfacial and cranial stress distribution
AUTEURS	HOLBERG C., STEINHAÜSER S., RUDKI I.
PAYS	Allemagne
PUBLICATION	2007
REVUE	Am J Orthod Dentofacial Orthop

I. OBJECTIFS

L'objectif de cette étude était d'étudier les contraintes développées au sein de l'étage moyen de la face et au sein de la base du crâne au cours de l'Expansion Maxillaire Rapide Assistée Chirurgicalement (EMRAC).

II. MATÉRIELS & MÉTHODES

II.A. LA MODÉLISATION

II.A.1. Pièce osseuse étudiée : Modèle synthétique de crâne d'un homme adulte. Une reproduction plastique à l'avantage de représenter une « moyenne », une idéalisation ; alors qu'un crâne naturel est une individualité.

II.A.2. Sutures : Néant.

II.A.3. Espacement des coupes : NR.

II.A.4. Logiciel de modélisation en EF : NR.

II.A.5. Organes et tissus pris en compte : Os, dents.

II.A.6. Type d'éléments : Solid 187 ; bien adapté pour les solides aux contours irréguliers.

II.A.7. Nombre d'éléments : 50 000.

II.A.8. Nombre de noeuds : 98 000.

II.A.9. Total degrés de liberté : NR.

II.A.10. Propriétés physiques :

	Os	Dents
Module d'élasticité d'Young (GPa)	15	30
Coefficient de Poisson	0,3	0,3

Source de ces données : NR.

II.A.11. Conditions aux limites : Les noeuds bordant le foramen magnum sont totalement contraints (zéro-déplacement, zéro-rotation).

II.A.12. Points de repère : Le point de repère de chaque structure est choisi en son centre géométrique.

II.A.13. Appareillage : NR.

Les auteurs ont obtenu 3 modèles en éléments finis :

Modèle 1	Modèle-témoin : sans assistance chirurgicale.
Modèle 2	Ostéotomies de la suture intermaxillaire + affaiblissement bilatéral de la crête zygomatcoalvéolaire.
Modèle 3	Idem + ostéotomie bilatérale de la jonction zygomatocomaxillaire.

II.B. LA SIMULATION

II.B.1. Logiciel de simulation : Design Space ANSYS (Canonsburg, USA).

II.B.2. Type de simulation : Application d'un déplacement.

II.B.3. Modalités : 2,5 mm de chaque côté ; soit 5 mm au total.

III. RÉSULTATS

Dans cette étude, seules les contraintes ont été analysées.

- Le fait de pratiquer des ostéotomies est clairement efficace pour réduire les contraintes développées au cours de la RME.
- Plus ces ostéotomies sont étendues, plus les contraintes développées diminuent.

IV. DISCUSSION

La discussion ne contenait pas d'éléments significatifs.

V. CONCLUSIONS

- ① La base du crâne doit être protégée contre des contraintes excessives.
- ② Un moyen efficace de protéger la base du crâne est d'effectuer des ostéotomies péri-maxillaires avant la RME.
- ③ Le plus efficace est de rompre carrément la jonction ptérygomaxillaire.

INDEX BIBLIO. 26

TITRE	Three-dimensional finite element analysis of stress distribution and displacement of the maxilla following surgically assisted rapid maxillary expansion
AUTEURS	HAN U.A., KIM Y., PARK J.U.
PAYS	Corée
PUBLICATION	2009
REVUE	Journal of Cranio-Maxillofacial Surgery

I. OBJECTIFS

L'objectif de cette étude était d'étudier la répartition des contraintes et le déplacement des structures craniofaciales au cours de l'EMRAC (Expansion Maxillaire Rapide Assistée Chirurgicalement), avec différentes approches chirurgicales.

II. MATÉRIELS & MÉTHODES

II.A. LA MODÉLISATION

II.A.1. Pièce osseuse étudiée : Reproduction synthétique.

II.A.2. Sutures : Néant.

II.A.3. Espacement des coupes : NR.

II.A.4. Logiciel de modélisation en EF : pro / ENGINEER (Séoul, Corée).

II.A.5. Organes et tissus pris en compte : Os alvéolaire, dent, ligament alvéolo-dentaire.

II.A.6. Type d'éléments : NR.

II.A.7. Nombre d'éléments : NR.

II.A.8. Nombre de noeuds : NR.

II.A.9. Total degrés de liberté : NR.

II.A.10. Propriétés physiques :

	Os alvéolaire	Dent	Ligament alvéolo-dentaire
Module d'élasticité d'Young	1,4.10 ⁶	2,6.10 ⁶	5.10 ³
Coefficient de Poisson	0,3	0,3	0,49

Source de ces données : TANNE, 1987 ; SUNG, 2003.

II.A.11. Conditions aux limites : NR.

II.A.12. Points de repère : NR.

II.A.13. Appareillage : Disjoncteur du type Hyrax.

Les auteurs ont obtenu 5 modèles en éléments finis :

Modèle 1	Modèle-témoin : Sans ostéotomie.
Modèle 2	Ostéotomie de Le Fort I.
Modèle 3	Ostéotomies paramédianes bilatérales.
Modèle 4	Ostéotomie de Le Fort I + ostéotomies ptérygomaxillaire bilatérales.
Modèle 5	Ostéotomie de Le Fort I + ostéotomies ptérygomaxillaire bilatérales + ostéotomies paramédianes bilatérales.

II.B. LA SIMULATION

II.B.1. Logiciel de simulation : ANSYS (Canonsburg, USA).

II.B.2. Type de simulation : Application d'un déplacement.

II.B.3. Modalités : 1 tour = 0,2 mm...

III. RÉSULTATS

III.A. DÉPLACEMENT DES STRUCTURES CRANIO-FACIALES

- Le déplacement du maxillaire augmente du groupe I → groupe IV

III.B. CONTRAINTES

- Globalement la quantité de contraintes diminue du groupe I au groupe V.

IV. DISCUSSION

La discussion ne contenait pas d'éléments significatifs.

V. CONCLUSION

Quand on augmente l'étendue des ostéotomies, « plus de déplacement, moins de contraintes » !

<i>INDEX BIBLIO.</i>	30
<i>TITRE</i>	Biomechanical evaluation of mandibular midline distraction osteogenesis by using the finite element method
<i>AUTEURS</i>	BASCIFTCI F.A., KORKMAZ H., ISERI H., MALKOC S.
<i>PAYS</i>	Turquie
<i>PUBLICATION</i>	2004
<i>REVUE</i>	American Journal of Orthodontics and Dentofacial Orthopedics

I. OBJECTIFS

L'objectif de cette étude était d'évaluer les effets biomécaniques de la Distraction Ostéogénique Mandibulaire Symphysaire (DOMS) sur le complexe mandibulaire.

II. MATÉRIELS & MÉTHODES

II.A. LA MODÉLISATION

II.A.1. Pièce osseuse étudiée : Mandibule sèche d'un homme de 22 ans.

II.A.3. Espacement des coupes : 1 mm.

II.A.4. Logiciel de modélisation en EF : AutoCAD (AutoDesk, San Francisco, USA).

II.A.5. Organes et tissus pris en compte : Os compact.

II.A.6. Type d'éléments : NR.

II.A.7. Nombre d'éléments : 1 314.

II.A.8. Nombre de noeuds : 3 076.

II.A.9. Total degrés de liberté : NR.

II.A.10. Propriétés physiques : d'après TANNE, 1988.

II.A.11. Conditions aux limites : Les noeuds correspondant au sommet des condyles ont été totalement contraints (zéro-déplacement, rotation uniquement dans le plan transversal).

II.A.12. Points de repère : 25 par hémimandibule.

II.A.13. Appareillage : Distracteur à ancrage osseux.

Les auteurs ont obtenu 1 modèle en éléments finis.

II.B. LA SIMULATION

II.B.1. Logiciel de simulation : ANSYS rev 5.5 (Cybernet System, Tokyo, Japon).

II.B.2. Type de simulation : Application d'une force.

II.B.3. Modalités : Application d'une force de 38 N de chaque côté du distracteur, afin d'obtenir une quantité de déplacement de 5 mm de chaque côté. Le distracteur était placé au niveau du point d'intersection entre le plan vertical et le plan transversal de la symphyse.

III. RÉSULTATS

III.A. DÉPLACEMENT DES STRUCTURES CRANIO-FACIALES

X (sens transversal)	<ul style="list-style-type: none">— Les deux hémimandibules ne sont pas séparées de manière parallèle.— En effet, l'expansion était plus importante en avant qu'en arrière : 10,8 mm au niveau de la symphyse (à hauteur du bord basilaire), contre seulement 0,98 entre les angles gonioniques. Donc l'effet d'expansion décroît graduellement d'avant en arrière.— L'expansion était également plus importante à hauteur du bord basilaire de la symphyse (10,8 mm) qu'à hauteur alvéolo-dentaire (8,9 mm).— Les structures plus éloignées du distracteur n'ont pas subi de déplacement significatif ; en particulier, les condyles n'ont pas été déplacés.
Y (sens sagittal)	<ul style="list-style-type: none">— La mandibule s'est déplacée vers l'avant.— Le déplacement maximum positif (vers l'avant) a été observé pour la région incisive (2,99 mm).
Z (sens vertical)	<ul style="list-style-type: none">— La mandibule s'est déplacée vers le bas.— Le déplacement maximum négatif (vers le bas) a été observé au niveau de la région incisive (0,39 mm).

- Seul le corps de la mandibule s'est déplacé de façon significative. Les autres régions de la mandibule (processus coronoïdes, échancrure sigmoïde, ramus, condyle) ne se sont pas déplacées de façon significative.
- Les effets de la DOMS dans le sens sagittal et dans le sens vertical sont légers.
- Le centre de rotation était représenté par le gonion.

III.B. CONTRAINTES

- Les contraintes les plus élevées ont été observées très à distance du distracteur : au niveau du condyle et de la région postérieure du ramus.
- Seules des contraintes faibles ont été observées dans la région symphysaire.
- Les contraintes augmentaient dans le sens antéropostérieur et inférosupérieur.

IV. DISCUSSION

Le fait que les contraintes les plus élevées aient été observées au niveau du condyle :

- semble être du au fait que ces noeuds aient été contraints ;
- mais ceci paraît réaliste, car anatomiquement les condyles sont rattachés à la base du crâne par un système complexe de ligaments et de muscles (formant l'ATM).

Ces résultats sont donc acceptables.

V. CONCLUSIONS

- ① Les hémimandibules ne se sont pas déplacées de façon parallèle : le déplacement était plus important en avant qu'en arrière, et plus important aussi au niveau des bases osseuses qu'au niveau dento-alvéolaire.
- ② Les déplacements observés dans les sens sagittal et vertical n'ont pas été significatifs.
- ③ Seul le corps de la mandibule s'est déplacé de façon significative ; les autres structures, en particulier les condyles, n'ont pas subi de déplacement significatif.
- ④ Le centre de rotation était le gonion.
- ⑤ Les contraintes maximales ont été observées à distance du distracteur : au niveau des condyles et du rebord postérieur du ramus.

<i>INDEX BIBLIO.</i>	31
<i>TITRE</i>	Comparison of different orthodontic devices for mandibular symphyseal distraction osteogenesis : A finite element study
<i>AUTEURS</i>	BOCCACIO A., LAMBERTI L., PAPPALETTERE C., COZZANI M., SICILIANI G.
<i>PAYS</i>	Italie
<i>PUBLICATION</i>	2008
<i>REVUE</i>	American Journal of Orthodontics and Dentofacial Orthopedics

I. OBJECTIFS

L'objectif de cette étude était de comparer 3 types de distracteurs (à ancrage dentaire, osseux et hybride), dans le cadre de la DOMS (Distraction Ostéogénique Mandibulaire Symphysaire).

II. MATÉRIELS & MÉTHODES

II.A. LA MODÉLISATION

II.A.1. **Pièce osseuse étudiée** : Reproduction en résine époxy d'une mandibule dentée.

II.A.3. **Espacement des coupes** : NR.

II.A.4. **Logiciel de modélisation en EF** : Mimics 7?2 (Leuven, Belgium).

II.A.5. **Organes et tissus pris en compte** : Os compact, os spongieux, dents, cal osseux.

II.A.6. **Type d'éléments** : Tétrahèdres à 4 noeuds.

II.A.7. **Nombre d'éléments** : 100 000.

II.A.8. **Nombre de noeuds** : NR.

II.A.9. **Total degrés de liberté** : NR.

II.A.10. **Propriétés physiques** :

	Os cortical	Os spongieux	Dentine
Module d'élasticité d'Young (GPa)	13,7	1,37	18,6
Coefficient de Poisson	0,3	0,3	0,3

Source de ces données : PEGORETTI (2002).

II.A.11. **Conditions aux limites** : NR.

II.A.12. **Points de repère** : NR.

II.A.13. **Appareillage** : 3 types de distracteurs

Les auteurs ont obtenu 1 modèle en éléments finis.

II.B. LA SIMULATION

II.B.1. **Logiciel de simulation** : ABAQUS

II.B.2. **Type de simulation** : Application d'un déplacement.

II.B.3. **Modalités** : NR.

III. RÉSULTATS

- L'expansion obtenue était plus importante avec les distracteurs à ancrage dentaire et hybride qu'avec le distracteur à ancrage osseux.
- La mastication produit des effets parasites, qui résultent en une diminution globale de la quantité d'expansion finale.
- Il s'agit d'une rotation qui va à l'encontre de celle produite par l'ouverture du vérin
- Le dispositif le plus stable est l'hybride.
- Celui qui a le meilleur ratio (ouverture de la vis) / (déplacement réel observé) est le dispositif à ancrage dentaire. Puis hybride, puis osseux.

IV. DISCUSSION

La discussion ne contenait pas d'éléments significatifs.

V. CONCLUSIONS

- ① Il n'y a pas un dispositif en particulier qui soit le meilleur dans les deux paramètres de performance à la fois : aucun dispositif n'est idéal.
- ② Pour un meilleur contrôle de la quantité d'expansion, il vaut mieux utiliser un dispositif à ancrage dentaire ou hybride.

TITRE *Comparison of stress distribution in the temporomandibular joint during jaw closing before and after symphyseal distraction : a finite element study*

AUTEURS SAVOLDELLI C., BOUCHARD P.-O., MANIÈRE-EZVAN A., BETTEGA G., TILLIER Y.

PAYS France

PUBLICATION 2012

REVUE International Journal of Oral and Maxillofacial Surgery

I. OBJECTIFS

L'objectif de cette étude était de prévoir les contraintes développées au sein de l'ATM au cours de la fermeture buccale après une DOMS (Distraction Ostéogénique Mandibulaire Symphysaire), et de les comparer à celles développées avant la DOMS.

II. MATÉRIELS & MÉTHODES

II.A. LA MODÉLISATION

II.A.1. Pièce osseuse étudiée : Mandibule et ATM d'un homme vivant asymptomatique âgé de 30 ans.

II.A.2. Imagerie : Pour les tissus durs, scanner 3D ; pour les tissus mous, IRM.

II.A.3. Espacement des coupes : 0,625 mm.

II.A.4. Logiciel de modélisation en EF : AMIRA.

II.A.5. Organes et tissus pris en compte : Os compact, os spongieux, cal osseux, dents, disque articulaire.

II.A.6. Type d'éléments : Tétraèdre.

II.A.7. Nombre d'éléments : 386 092.

II.A.8. Nombre de noeuds : NR.

II.A.9. Total degrés de liberté : NR.

II.A.10. Propriétés physiques :

	Os compact	Os spongieux	Dents	Cal osseux
Module d'élasticité d'Young (MPa)	13700	7930	20000	13700
Coefficient de Poisson	0,3	0,35	0,3	0,3

Les auteurs ont attribué au cal osseux le même module d'Young que l'os cortical : ainsi les prévisions obtenues avec l'analyse en EF correspondront à la situation à long-terme (à la fin du remodelage).

Source de ces données : TANAKA, 2001.

II.A.11. Conditions aux limites : Les tissus sont présumés homogènes et isotropiques.

II.A.12. Points de repère : NR.

II.A.13. Appareillage : Distracteur à ancrage osseux.

Les auteurs ont obtenu 2 modèles en éléments finis :

Modèle 1 = avant la DOMS	Modèle 2 = après la DOMS, à environ 6 mois post-op : le cal osseux est formé d'os mature.
--------------------------	--

Les modèles comprenaient aussi les disques articulaires et les muscles masticateurs.

II.B. LA SIMULATION

II.B.1. Logiciel de simulation : FORGE.

II.B.2. Type de simulation : Application d'une force .

II.B.3. Modalités : Force masticatoire, représentant la fermeture buccale (fractionnée).

Les contraintes ont été évaluées successivement à 8, 6, 4 puis 2 mm de distance inter-incisive au cours de la fermeture buccale, au niveau du disque articulaire et au niveau de la surface condylienne.

III. RÉSULTATS

CONTRAINTES

Au niveau du disque articulaire

- Aussi bien avant qu'après la DOMS :
 - Plus la distance inter-dentaire diminue (plus la fermeture se poursuit), plus les contraintes au sein du disque sont élevées.
 - Le schéma de répartition des contraintes entre le disque droit et le disque gauche n'est pas symétrique :
 - Dans le disque droit, le pic de contrainte est localisé dans la bande antérieure ;
 - Tandis que dans le disque gauche, le pic de contrainte est localisé dans la bande moyenne.
 - Les contraintes les plus élevées dans tous les disques et dans tous les modèles, se situent au niveau de la zone de contact avec la surface condylienne et avec la fosse glénoïde.
- Dans le modèle 2 (post-DOMS), le niveau de contraintes au sein du disque articulaire en fin de fermeture était légèrement plus élevé que dans le modèle 1.

Au niveau des surfaces condyliennes

- Aussi bien avant qu'après la DOMS :
 - le schéma de répartition des contraintes n'est pas symétrique entre la droite et la gauche :
 - dans le condyle droit le pic de contrainte se situe au niveau de la zone interne
 - tandis que dans le condyle gauche, le pic de contrainte se situe dans sa zone externe.
- Dans le modèle post-DOMS, le pic de contrainte à 2 mm de distance inter-incisives est plus élevé que dans le modèle 1.

En résumé : tant au niveau du disque que des surfaces condyliennes, le niveau de contrainte est toujours un peu plus élevé dans le modèle post-DOMS que dans le modèle pré-DOMS, et ce un peu plus à droite qu'à gauche.

Quant à la répartition des contraintes, elle n'est pas symétrique entre la droite et la gauche, mais elle est équivalente entre le modèle pré-DOMS et le modèle post-DOMS.

IV. DISCUSSION

Les auteurs ont admis des approximations dans leur modèle (ils n'ont pas tenu compte de l'élongation musculaire, ni de l'occlusion, mouvement des condyles incomplet), mais ils estiment que les résultats sont acceptables, et en accord avec les données cliniques existantes.

V. CONCLUSIONS

La DOMS génère un risque faible de symptômes de l'ATM à long terme ou de résorption condylienne.



Faculté de chirurgie dentaire

Approbation – Improbation

Les opinions émises par les dissertations présentées, doivent être considérées comme propres à leurs auteurs, sans aucune approbation ou improbation de la Faculté de Chirurgie dentaire. (1)

Lu et approuvé,

*Vu,
Nice, le*

Le Président du jury,

*Le Doyen de la faculté de
Chirurgie dentaire de l'UNS,*

Professeur

Professeur Armelle Manière-Ezvan

(1) les exemplaires destinés à la bibliothèque doivent être obligatoirement signés par le Doyen et par le Président du jury

Serment d'Hippocrate

En présence des Maîtres de cette Faculté, de mes chers condisciples, devant l'effigie d'Hippocrate,

Je promets et je jure, au nom de l'Être Suprême, d'être fidèle aux lois de l'Honneur et de la probité dans l'exercice de La Médecine Dentaire.

Je donnerai mes soins gratuits à l'indigent et n'exigerai jamais un salaire au-dessus de mon travail, je ne participerai à aucun partage clandestin d'honoraires.

Admis dans l'intérieur des maisons, mes yeux ne verront pas ce qui se passe, ma langue taira les secrets qui me seront confiés et mon état ne servira pas à corrompre les mœurs ni à favoriser le crime.

Je ne permettrai pas que des considérations de religion, de nation, de race, de parti ou de classe sociale viennent s'interposer entre mon Devoir et mon patient.

Je garderai le respect absolu de la vie humaine dès sa conception.

Même sous la menace, je n'admettrai pas de faire usage de mes connaissances médicales contre les lois de l'Humanité.

Respectueux et reconnaissant envers les Maîtres, je rendrai à leurs enfants l'instruction que j'ai reçue de leurs pères.

Que les hommes m'accordent leur estime si je suis fidèle à mes promesses,

Que je sois couvert d'opprobre et méprisé de mes confrères si j'y manque.

CLERGET Fanny

**UTILISATION DES ÉLÉMENTS FINIS
EN ORTHOPÉDIE DENTO-FACIALE
DANS LE TRAITEMENT DE L'INSUFFISANCE TRANSVERSALE
REVUE DE LITTÉRATURE**

Thèse : Chirurgie dentaire, Nice 2013, n° 42.57.13.06

Mots-clé : Méthode des éléments finis, modélisation, orthopédie dento-faciale, sens transversal, thérapeutiques orthopédico-chirurgicales.

Résumé :

La méthode de éléments finis est un outil informatique de modélisation, qui permet de faire une approximation du comportement mécanique d'un matériau soumis à une force. Cet outil est utilisé en Orthopédie Dento-faciale (ODF) pour évaluer les contraintes développées lors de la mise en oeuvre des thérapeutiques orthopédiques et orthopédico-chirurgicales, et pour quantifier les déplacements subis par certaines structures lors de ces mêmes thérapeutiques. Ainsi la littérature nous propose des études utilisant la MEF et portant sur l'Expansion Maxillaire Rapide (EMR), l'Expansion Maxillaire Rapide Assistée Chirurgicalement (EMRAC), et la Distraction Ostéogénique Mandibulaire Symphysaire (DOMS).

Nous aborderons ces trois grandes thérapeutiques de l'insuffisance transversale, enrichies de l'apport de ces études. Nous verrons que ces dernières viennent corroborer les observations cliniques. Nous en tirerons des conclusions utiles à la pratique clinique.

Adresse de l'auteur : 24, avenue Georges Clémenceau – 06000 Nice