



**HAL**  
open science

# Traitements des communications bucco sinusiennes

Jonathan Tourot

► **To cite this version:**

Jonathan Tourot. Traitements des communications bucco sinusiennes. Médecine humaine et pathologie. 2013. dumas-00940138

**HAL Id: dumas-00940138**

**<https://dumas.ccsd.cnrs.fr/dumas-00940138>**

Submitted on 31 Jan 2014

**HAL** is a multi-disciplinary open access archive for the deposit and dissemination of scientific research documents, whether they are published or not. The documents may come from teaching and research institutions in France or abroad, or from public or private research centers.

L'archive ouverte pluridisciplinaire **HAL**, est destinée au dépôt et à la diffusion de documents scientifiques de niveau recherche, publiés ou non, émanant des établissements d'enseignement et de recherche français ou étrangers, des laboratoires publics ou privés.

**UNIVERSITE DE NICE SOPHIA ANTIPOLIS**

**UFR ODONTOLOGIE**

24, av. des diables bleus, 06357 Cedex 04

**TRAITEMENTS DES COMMUNICATIONS**

**BUCCO SINUSIENNES**

**Année 2013**

**Thèse N° 42571309**

**THESE**

Présentée et publiquement soutenue devant

La Faculté de Chirurgie Dentaire de Nice

Le 20 Juin 2013

par

**Monsieur Jonathan TOUROT**

Née le 20 Mai 1987 à Nice

Pour obtenir le grade de

**DOCTEUR EN CHIRURGIE DENTAIRE**

**(Diplôme d'Etat)**

Examineurs de la thèse :

Madame le Professeur

M-F. BERTRAND

Président du jury

Madame le Docteur

C. PESCI-BARDON

Co directrice de thèse

Monsieur le Docteur

P. COCHAIS

Co directeur de thèse

Madame le Docteur

C. JOSEPH

Assesseur

## CORPS ENSEIGNANT

\* : Responsable

### 56ème section : DEVELOPPEMENT, CROISSANCE ET PREVENTION

#### Sous-section 01 : ODONTOLOGIE PEDIATRIQUE

Professeur des Universités : Mme MULLER-BOLLA Michèle  
 Maître de Conférences des Universités : Mme JOSEPH Clara \*  
 Assistante Hospitalier Universitaire : Mme CALLEJAS Gabrièle

#### Sous-section 02 : ORTHOPEDIE DENTO-FACIALE

Professeur des Universités : Mme MANIERE-EZVAN Armelle \*  
 Maître de Conférences des Universités : M. FAVOT Pierre  
 Assistant Hospitalier Universitaire : Mlle TABET Caroline  
 Assistant Hospitalier Universitaire : Mme AUBRON Ngoc-Maï

#### Sous-section 03 : PREVENTION, EPIDEMIOLOGIE, ECONOMIE DE LA SANTE, ODONTOLOGIE LEGALE

Professeur des Universités : Mme LUPI-PEGURIER Laurence \*  
 Assistant Hospitalier Universitaire : Mlle CUCCHI Céline

### 57ème section : SCIENCES BIOLOGIQUES, MEDECINE ET CHIRURGIE BUCCALES

#### Sous-section 01 : PARODONTOLOGIE

Maître de conférences des Universités : M. CHARBIT Yves \*  
 Maître de conférences des Universités : Mme VINCENT-BUGNAS Sèverine  
 Assistant Hospitalier Universitaire : M. SURMENIAN Jérôme  
 Assistant Hospitalier Universitaire : Mme LAMURE Julie

#### Sous-section 02 : CHIRURGIE BUCCALE, PATHOLOGIE ET THERAPEUTIQUE, ANESTHESIE ET REANIMATION

Maître de conférences des Universités : M. COCHAIS Patrice \*  
 Maître de conférences des Universités : M. HARNET Jean-Claude  
 Assistant Hospitalier Universitaire : M. BENHAMOU Yordan

#### Sous-section 03 : SCIENCES BIOLOGIQUES (Biochimie, Immunologie, Histologie, Embryologie, Génétique, Anatomie pathologique, Bactériologie, Pharmacologie)

Professeur des Universités : Mme PRECHEUR Isabelle  
 Maître de conférences des Universités : Mme RAYBAUD Hélène\*  
 Maître de conférences des Universités : Mme VOHA Christine

**58ème section : SCIENCES PHYSIQUES ET PHYSIOLOGIE  
ENDODONTIQUES ET PROTHETIQUE****Sous-section 01 : ODONTOLOGIE CONSERVATRICE, ENDODONTIE**

Professeur des Universités : Mlle BERTRAND Marie-France \*  
Professeur des Universités : M. ROCCA Jean-Paul  
Maître de conférences des Universités : Mme BRULAT-BOUCHARD Nathalie  
Maître de conférences des Universités : M. MEDIONI Etienne  
Assistant Hospitalier Universitaire : M. CEINOS Romain  
Assistant Hospitalier Universitaire : Mme DESCHODT-TOQUE Delphine  
Assistant Hospitalier Universitaire : M. SIONNEAU Rémi

**Sous-section 02 : PROTHESES (Conjointe, Adjointe Partielle, Complète, Maxillo-Faciale)**

Maître de conférences des Universités : M. ALLARD Yves  
Maître de conférences des Universités : Mme LASSAUZAY Claire\*  
Maître de conférences des Universités : M. LAPLANCHE Olivier  
Maître de conférences des Universités : Mme POUYSSEGUR Valérie  
Assistant hospitalier Universitaire : Mme ASSAYAG Martine  
Assistant hospitalier Universitaire : M. CASAGRANDE Nicolas  
Assistant hospitalier Universitaire : M. CHOWANSKI Mickaël  
Assistant hospitalier Universitaire : Mme DURELLE-LAUPIE Shanti

**Sous-section 03 : SCIENCES ANATOMIQUES ET PHYSIOLOGIQUES,  
OCCLUSODONTIQUES, BIOMATERIAUX, BIOPHYSIQUE, RADIOLOGIE**

Professeur des Universités : M. BOLLA Marc  
Professeur des Universités : M. MAHLER Patrick  
Maître de conférences des Universités : M. LEFORESTIER Eric \*  
Assistant hospitalier Universitaire : Mme CANCEL Bénédicte  
Assistant hospitalier Universitaire : Mlle EHRMANN Elodie

**A notre Présidente de jury,**

**Madame le Professeur Marie-France BERTRAND**

Docteur en chirurgie dentaire

Docteur de l'Université de Nice-Sophia Antipolis

Professeur des Universités, Praticien hospitalier

Responsable de sous-section Odontologie Conservatrice-Endodontie

Pour m'avoir fait l'honneur de présider ce jury, pour vos précieux conseils durant toutes ces années d'études, pour votre passion transmise dans votre enseignement, veuillez recevoir, madame, mes respectueux remerciements.

**A notre directrice de thèse,**

**Madame le Docteur Catherine PESCI-BARDON**

Docteur en Chirurgie Dentaire

Docteur de l'Université Nice Sophia Antipolis

Praticien Hospitalier

Vous avez accepté de m'aider dans ce travail sans aucune hésitation, et votre aide m'a été précieuse durant toutes les étapes de réalisation. Vous m'avez accordé du temps à chaque fois que j'en avais besoin, toujours avec la même bonne humeur et gentillesse qui vous caractérisent.

Vous avez également été constamment disponible durant ces années de clinique et vos conseils ont eu une influence certaine sur ma pratique actuelle.

Vous êtes l'enseignant qui m'a le plus marqué durant toutes ces années d'études, et je vous remercie pour cette expérience transmise.

Veuillez trouver ici l'expression de mes respectueux remerciements et de ma profonde reconnaissance.

**A notre co-directeur de thèse,**

**Monsieur le Docteur Patrice COCHAIS**

Docteur en chirurgie dentaire

Maitre de Conférences des Universités, Praticien Hospitalier

Responsable de la sous section : Chirurgie buccale, pathologie et thérapeutique,  
anesthésie et réanimation

Pour avoir accepté de siéger dans ce jury, pour votre rigueur et vos compétences dans votre enseignement, pour m'avoir transmis ce goût pour la chirurgie, veuillez recevoir, monsieur, mes respectueux remerciements.

**A notre assesseur,**

**Madame le Docteur Clara JOSEPH**

Docteur en chirurgie dentaire

Docteur de l'Université de Nice Sophia Antipolis

Maitre de Conférences des Universités, Praticien Hospitalier

Responsable de la sous section : Odontologie Pédiatrique

Pour avoir accepté de siéger dans ce jury, pour la qualité de votre enseignement, votre sympathie et votre professionnalisme en clinique, veuillez recevoir, madame, mes respectueux remerciements.

Je dédie cette thèse :

**A mes parents**

Merci d'avoir toujours été là pour moi, de m'avoir soutenu tout au long de mes études, me permettant de les mener à bien sans ne jamais douter de moi. Je ne serais jamais arrivé là sans vous. Merci pour tout l'amour que vous me portez.  
Je vous aime

**A mon frère**

Merci pour ton soutien durant toutes ces années d'études, et tes sacrifices quand j'étais en première année de médecine. Merci pour toutes ces années de rigolade et de complicité, qui ne cessent de continuer dans cette nouvelle vie parisienne.  
Je te souhaite à ton tour une belle réussite dans tes études.

**A mes grands-parents**

Merci Mamie Léa et Papi Léon d'avoir toujours été là pour moi, d'avoir toujours cru en moi ainsi que pour l'amour que vous me portez. Vous êtes des grands parents formidables.

**A mes oncles, mes tantes, mes cousins et cousines**

Merci Tata Michelle pour avoir toujours été là moi et m'avoir soutenu.  
Merci à tous mes oncles, mes tantes, mes cousins et mes cousines à Nice et à Paris, je vous adore.

**A mes amis**, sans qui ces années d'études n'auraient pas été aussi belles.

**A la faculté dentaire de Nice, aux enseignants et étudiants.** Merci pour toutes ces années.

**A tout le personnel de l'Hôpital Saint-Roch** pour leur sympathie et leur accueil.

A tous mes amis d'enfance, **Milouz, Mathias, Yaniv, Lionel, Djé et Dan**, merci les copains pour ces bons moments aux ÉI ou ailleurs, j'espère qu'on ne perdra jamais contact.

A ma dream team de promo et bien plus encore, j'ai nommé **Losdos, Bernardus, Crikette et Romano**. Quelle chance d'avoir trouvé une équipe de grosses comme vous avec qui on a fait les 100 coups. Vous savez chacun ce que je pense de vous. On se retrouve à Calvi pour fêter ça les copains.

A tous mes autres amis de la fac, **Tonton hosmal**, alias le chaman de l'équipe, merci pour tous ces moments de rigolade et de plannage... **Fred et Julien** pour ces délires en soirée, en clinique, à la fac et partout ailleurs, **David** mon binôme : Martinache et Domenech t'embrassent. **Caro Morgann et Emilie**, pour la touche sexy que vous avez apportée à mes études. **Digio** et sa couillole. **Rapha** merci d'avoir toujours fait partie des mecs en galère. **Jon A** mon nouvel acolyte parisien, pour tous ces after au madam. **Jenny** merci pour ton crayon rouge et tous tes conseils de miss little ! **Ilan** le dj officiel des Bar Mitzvah et autres soirées. **Max** pour cette coloc virtuelle et ton starfucking. **Alice** pour les squattes chez Losdos. **Bartel** pour toutes ces soirées d'Idiotes... **Rony** pour cette P1 de galère et autres bons moments, **Rudy** la racaille de saint-isidore, **Francky** le chasseur du master. **Lionel** mon cousin sans qui je n'aurai jamais fini les quotas. **Sadoul** mon cafard de parrain. Et le meilleur pour la fin j'ai nommé **Jessica**, une belle rencontre un soir de gala, merci pour ton soutien durant cette année de thèse, je te dois en partie ce travail. Je t'aime  
Et toutes les personnes que j'ai pu côtoyer durant ces années d'études.

Aux copains Niçois et Parisiens : **Yohan** le 3<sup>ème</sup> colocataire, pour cette année de fou qu'on a passé (et ton fameux problème de s...) **Fredo** le dj et partenaire de la night, **Cam** la maman de l'équipe pour toutes les guerres qu'on a faites, **Zouzou** le patron, **Kev** by night, **Blackbezouz** on est 2 ou 6 c'est comme tu veux, **Biboune** le footix, **Rudy et Meryl** à qui je souhaite beaucoup de bonheur (et de Poker), à **Kim**, beaucoup de bonheur dans cette nouvelle vie de maman, à mon frère et tous ses copains **Harry Yves Théo Hugo Yoni Jordan Oonna** merci pour votre accueil à Paris, **Flo** désolé mais je serai toujours au dessus toi niveau Jordan, **Marco** le brésilien et Kitesurfeur.

A mes chers confrères au cabinet : **Jean-jacques** merci pour tout, **Jonathan, Sarah** et toutes les assistantes.

Et à tous ceux que j'ai oublié...



## Sommaire

<b>INTRODUCTION.....</b>	<b>10</b>
<b>1. ETIOLOGIES ET DIAGNOSTIC.....</b>	<b>11</b>
<b>1.1 Etiologies Iatrogènes (36)(13)(1)(7)(41)(10)(49)(16).....</b>	<b>11</b>
1.1.1 Extractions dentaires .....	11
1.1.2 Chirurgie pré-implantaire et implantaire.....	12
1.1.3 Chirurgie endodontique (13).....	12
1.1.4 Complications de l'intervention de Caldwell Luc (6)(16) .....	12
<b>1.2 Etiologies tumorales (36)(13)(12) .....</b>	<b>13</b>
<b>1.3 Etiologies traumatiques (36) (1) (12) .....</b>	<b>13</b>
<b>1.4 Etiologie infectieuse et systémique (13) (12) (36) .....</b>	<b>14</b>
<b>1.5 Etiologie congénitale.....</b>	<b>14</b>
<b>2. DIAGNOSTIC.....</b>	<b>15</b>
<b>3. TRAITEMENTS.....</b>	<b>16</b>
<b>3.1 Traitement par utilisation de tissus autogènes.....</b>	<b>17</b>
3.1.1 Fermeture par utilisation des tissus mous.....	17
3.1.1.1 Lambeaux Vestibulaires.....	17
3.1.1.1.1 Lambeau de Rehrmann (59) (62) (36) (31) .....	17
3.1.1.1.2 Lambeau de Moczair .....	19
3.1.1.2 Les Lambeaux palatins .....	20
3.1.1.3 La Boule de Bichat (5) (8) (19) (25) (28) (39) (46) (52) (36).....	22
3.1.1.4 Reconstruction par plastie à distance.....	25
3.1.2 Les greffes osseuses .....	27
3.1.2.1 Menton.....	27
3.1.2.2 Rétro molaire.....	28
3.1.2.3 Os Zygomatique .....	30
3.1.3 Greffe Autogène de cartilage .....	33
3.1.3.1 Cartilage auriculaire (27) .....	33
3.1.3.2 Cartilage nasal (29) .....	35
3.1.4 Gel plaquettaire (48) (66) .....	35
<b>3.2 Traitement par utilisation de matériaux Allogènes.....</b>	<b>37</b>
3.2.1 Colle de fibrine .....	37
3.2.2 Dure-mère .....	38
<b>3.3 Traitement par Xénogreffes .....</b>	<b>38</b>
3.3.1 Membranes de collagène .....	38
3.3.2 Substituts osseux.....	39
<b>3.4 Traitement par utilisation de matériaux synthétiques et métaux.....</b>	<b>40</b>
3.4.1 Gazes hémostatiques .....	40
3.4.2 Racines analogues.....	41
3.4.3 Implant résorbable de Polyglactine/Polydioxanon (Ethisorb ®) (15) .....	44
3.4.4 Blocs d'hydroxyapatite .....	46
3.4.5 Polyméthacrylate de méthyle .....	47
3.4.6 Plaques et feuilles d'or .....	48
3.4.7 Plaques d'Aluminium .....	49
3.4.8 Feuilles de Tantale.....	50
3.4.9 Mousse de Polyuréthane.....	50
<b>3.5 Autres techniques .....</b>	<b>52</b>
3.5.1 Transplantation de la 3 <sup>ème</sup> molaire .....	52
3.5.2 Distraction alvéolaire .....	54
3.5.3 Alvéolectomie interseptale .....	56

3.5.4 Régénération guidée des tissus.....	59
3.5.5 Laser (22) (55).....	60
<b>CONCLUSION.....</b>	<b>62</b>

## INTRODUCTION

Les communications bucco-sinusiennes sont des solutions de continuité ostéo-muqueuse entre la cavité buccale et le sinus maxillaire.

Les sinus maxillaires sont deux cavités pneumatiques, symétriques, qui occupent la partie centrale du corps des deux os maxillaires. Ils sont comparables à une pyramide quadrangulaire.

La cause la plus fréquente de communication bucco-sinusienne (CBS) est l'extraction de la deuxième prémolaire et des 2 premières molaires maxillaires, plus rarement la dent de sagesse et la première molaire et exceptionnellement la canine (ectopique) appelées dents antrales du fait de la proximité de l'apex de ces dents avec le plancher du sinus maxillaire. Environ 90% des CBS évoluent vers une sinusite si la communication est laissée non traitée 2 semaines ou plus. Celles de petite taille, inférieures à 2mm peuvent se fermer spontanément, alors que celles supérieures à 3 mm, en l'absence de traitement, évoluent en fistule bucco sinusienne (17).

Différentes techniques chirurgicales ont été décrites dans la littérature avec l'utilisation de lambeaux de tissus mous, localement ou à distance. Mais le haut taux de récurrence pour les larges défauts osseux et le besoin de plus en plus grand d'obtenir une fermeture en vue d'une réhabilitation implantaire ont conduit les praticiens à élaborer de nouvelles techniques permettant la fermeture osseuse de ces larges communications avec l'emploi de nouveaux matériaux, parmi lesquels les biomatériaux, permettant d'envisager de nouvelles perspectives thérapeutiques.

Le choix de la technique dépend donc de plusieurs facteurs comme la taille de la communication, le temps d'exposition de l'effraction, le plateau technique mis à disposition et la réhabilitation prothétique ultérieure envisagée.

Le but de cette revue de la littérature est d'apporter une synthèse des différents traitements des CBS en fonction de la technique et surtout du matériau utilisé, en s'appuyant sur des publications récentes, afin d'apprécier les dernières innovations. Elle permettra également d'évaluer si il existe un traitement de choix parmi les traitements chirurgicaux qui seuls seront abordés dans cette étude.

Dans un premier temps il s'agit de définir les différentes étiologies qui peuvent entraîner une CBS ainsi que leurs diagnostics. Puis nous étudierons les différentes techniques de fermeture qui s'offrent à nous en fonction des matériaux utilisés.

# 1. ETIOLOGIES ET DIAGNOSTIC

## 1.1 Etiologies Iatrogènes (36)(13)(1)(7)(41)(10)(49)(16)

### 1.1.1 Extractions dentaires

La création d'une CBS est la plupart du temps d'origine iatrogène, notamment après une extraction dentaire.

En effet, la paroi inférieure du maxillaire entretient une relation anatomique proche avec les apex de la deuxième prémolaire et de la première molaire maxillaire. Selon la taille du sinus, elle peut être également proche des autres molaires ainsi que de la première prémolaire. La distance entre les apex et le sinus est de l'ordre de 1 à 7 mm dans cette région pour une épaisseur de 2 à 3 mm du plancher du sinus (36). C'est la finesse de cette paroi qui peut expliquer la pénétration de la dent lors d'une extraction ou encore le dépassement dans le sinus de matériau d'obturation canalaire. Ainsi, l'effraction sinusienne est observée dans 3,8% à 1,3% des cas après une extraction de molaire maxillaire (36).

Un bilan radiographique pré opératoire permet de prévoir le risque de perforation iatrogène. De même certains facteurs prédictifs sont à prendre en compte (36) :

- Une fracture des racines peropératoire
- La forte impaction de la dent dans le maxillaire
- La taille du sinus
- L'âge du patient
- Une extraction réalisée en milieu infecté

De plus, une utilisation excessive du syndesmotome ou de la curette augmente le risque de perforation.

L'extraction d'une dent en position ectopique peut également être à l'origine d'une CBS ou d'une communication bucco naso sinusienne. Le cas le plus fréquent est celui de la canine incluse (49).

### **1.1.2 Chirurgie pré-implantaire et implantaire**

Une chirurgie pré implantaire est envisagée en cas d'insuffisance du niveau osseux et donc de procidence sinusienne au niveau du site que l'on cherche à implanter. Un abord sinusien par voie vestibulaire peut être envisagé avec la mise en place d'un matériau de greffe. Une des complications les plus fréquentes est l'effraction de la muqueuse sinusienne avec une projection des fragments de la greffe dans le sinus (36). Une CBS peut aussi apparaître secondairement, suite à l'infection du greffon (57). Anzalone (7) rapporte également le cas de CBS suite à une élévation de sinus par voie crestale.

De plus, lors de la mise en place d'implant, une erreur de manipulation ou de lecture du scanner peut entraîner un forage trop profond avec pénétration endosinusale. De cette effraction découle alors la non ostéo intégration de l'implant ainsi que l'infection du sinus. Toutefois, un dépassement de l'implant de 1 à 2 mm est bien toléré si il n'y a pas d'effraction de la muqueuse (13).

### **1.1.3 Chirurgie endodontique (13)**

La chirurgie endodontique des dents antrales peut présenter d'éventuelles complications iatrogènes. En effet, lors de la corticotomie vestibulaire, il existe un risque d'effraction du plancher sinusien. De plus l'intervention peut être à l'origine d'une projection dans le sinus de matériau d'obturation ou encore d'un fragment d'apex.

### **1.1.4 Complications de l'intervention de Caldwell Luc (6)(16)**

Le drainage sinusien, pour le traitement chirurgical des sinusites maxillaire, peut se faire par chirurgie endonasale, par la voie de Caldwell Luc, par ostéoplastie du maxillaire (34) ou encore à travers une CBS déjà établie que le praticien élargit. La technique de Caldwell Luc consiste à trépaner le sinus maxillaire par voie vestibulaire pour permettre un curetage de la muqueuse et éventuellement le retrait d'un corps étranger, ainsi qu'une contre ouverture méatale inférieure. Cette intervention peut être la source de nombreuses complications et notamment la création d'une CBS, en particulier lorsqu'elle est associée à l'avulsion de la dent causale.

## **1.2 Etiologies tumorales (36)(13)(12)**

Les pathologies tumorales sont les causes les plus fréquemment rencontrées après les causes iatrogènes. En effet, l'exérèse des tumeurs des voies aérodigestives supérieures situées au niveau de l'étage moyen de la face entraînent des pertes de substance importantes des maxillaires. Ces dernières induisent alors des séquelles fonctionnelles, esthétiques et psychologiques lourdes.

Le carcinome épidermoïde est la tumeur maligne la plus fréquemment rencontrée, dans certains cas le myélome multiple et très rarement le plasmocytome ou le lymphome à cellules T.

Certaines tumeurs bénignes peuvent également être localement très agressives. C'est le cas du myxome (tumeur bénigne rare, caractérisée par un fort potentiel d'infiltration locale).

Par ailleurs, le traitement des tumeurs malignes s'accompagne en général d'une radiothérapie. Une des complications de l'irradiation des tissus est l'ostéoradionécrose qui peut entraîner dans un deuxième temps une fistule.

La reconstruction des pertes de substances importantes provoquées par la chirurgie carcinologique est prise en charge à l'aide de prothèses obturatrices, dont les multiples objectifs sont la réhabilitation des différentes fonctions, de l'esthétisme, et donc la réintégration sociale du patient. Les prothèses obturatrices ne seront pas abordées dans ce travail.

## **1.3 Etiologies traumatiques (36) (1) (12)**

Les pertes de substances maxillaires pouvant entraîner une CBS suite à un traumatisme ont diverses origines. Il s'agit de la traumatologie civile :

- Accidents de la voie publique,
- Accidents du travail,
- Accidents sportifs,
- Accidents domestiques,

Mais aussi, les traumatismes balistiques, dans les cas de tentatives de suicides ou bien d'homicides, entraînant des pertes de substances qui peuvent se révéler particulièrement complexes, avec la disparition de segments osseux. La reconstruction est chirurgicale quand celle-ci permet d'espérer des résultats acceptables. Mais les praticiens sont confrontés la plupart du temps à des cas complexes de prothèses maxillo-faciales, au même titre que les reconstructions après chirurgie carcinologique.

#### **1.4 Etiologie infectieuse et systémique (13) (12) (36)**

Les infections mutilantes à l'origine de CBS sont de plus en plus rares, en raison notamment des progrès de l'antibiothérapie.

La maladie de Wegner, la tuberculose ou encore la syphilis peuvent provoquer des CBS, bien que cela demeure exceptionnel. De même que les infections mycosiques, notamment chez le patient immunodéprimé, ou encore le noma (cette maladie d'origine infectieuse, qui débute par une lésion bénigne de la bouche chez l'enfant, peut détruire, très rapidement, les os du nez et de la mâchoire, les lèvres, la joue, le nez et les paupières. L'évolution est foudroyante, en quelques jours, quelques semaines, sans soins, l'enfant meurt dans 70 % à 90% des cas. Le noma est une terrible maladie touchant les pays les plus pauvres, en Afrique, en Asie, et en Amérique du Sud).

Les patients diabétiques présentent également un terrain propice aux infections locales et donc aux CBS.

Rencontrés plus fréquemment, les kystes maxillaires situés au niveau péri apical, entraînent une fragilité au niveau de la zone et donc du plancher sinusal, ce qui peut provoquer des communications.

#### **1.5 Etiologie congénitale**

Les fentes labio-palatines, dues à une anomalie de fusion des bourgeons faciaux, constituent des dysmorphoses congénitales, qui peuvent être à l'origine de véritables communications bucco-sinusiennes (36). Ces cas sont de moins en moins fréquents du fait d'une prise en charge précoce, et le traitement entre dans le cadre des prothèses maxillo-faciales (12).

## 2. DIAGNOSTIC

Le diagnostic d'une CBS doit être établi le plus rapidement possible, afin d'engager une thérapeutique précoce et éviter la contamination du sinus. Suite à une extraction dentaire, le premier signe qui peut-être observé, est la présence de bulles d'air dans l'alvéole (49). La manœuvre de **Valsalva**, qui consiste en une expiration forcée en se bouchant le nez, permet alors de confirmer le diagnostic. Le praticien peut également placer un miroir sous l'alvéole de la dent extraite afin d'objectiver une fuite d'air (13). Dans certains cas le patient présente également une épistaxis. Enfin, l'exploration à la curette de l'alvéole peut être réalisée mais de manière extrêmement prudente (49).

Au long terme, le patient décrit une fuite buccale lors du mouchage, une sensation de fuite d'air, le passage de liquides ou d'aliments par le nez. La présence d'un écoulement purulent ou d'une sinusite unilatérale chronique ou récidivante doit également faire suspecter une CBS.

Des examens par rhinoscopie antérieure et nasofibroscopie peuvent compléter l'examen clinique. Ils permettent d'évaluer la muqueuse sinusienne à la recherche d'une éventuelle pathologie tumorale (36).

Un bilan radiographique peut également compléter l'examen clinique afin de confirmer le diagnostic et de s'assurer de l'absence de corps étranger dans le sinus, d'origine instrumentale ou dentaire. Un scanner 3D permet d'objectiver la solution de continuité au niveau du plancher sinusien et donc de calculer la taille de la communication, la qualité de la muqueuse et de l'os sous jacent mais également d'évaluer la présence d'une infection caractérisée par une opacité sinusienne (36).



### 3. TRAITEMENTS

De nombreuses techniques ont été décrites afin de traiter les CBS. S'agissant de la thérapeutique, différents facteurs sont à prendre en compte : la taille de la communication, le temps d'exposition, et la présence ou non d'une infection. De plus le choix du traitement est influencé par la présence de tissu disponible ainsi que par l'éventualité de placement implantaire futur.

La fermeture chirurgicale d'une CBS, quelque soit la technique, doit respecter deux principes. Tout d'abord : toute infection du sinus doit être traitée à l'aide d'un drainage ou d'antibiotiques appropriés, en plus de l'utilisation de décongestionnants topiques ou systémiques. Deuxièmement, Il faut être en mesure de respecter la fermeture sans tension, avec un lambeau de tissu mou à large base et bien vascularisé (28). Si la communication est laissée non traitée, 50% des patients auront un évènement de sinusite dans les 48 heures suivantes et 90% après deux semaines (3).

Les traitements non chirurgicaux, tels que les prothèses obturatrices, ne seront pas traités dans cette revue. Ceux ci sont plus favorablement utilisés dans le cas de fentes palatines ou de larges défauts après chirurgie carcinologique.

Les différentes modalités de traitement sont proposées dans la **figure 1**. Les techniques de fermeture sont ici classées selon la nature du matériau utilisé. Nous suivrons également cette classification dans notre travail.

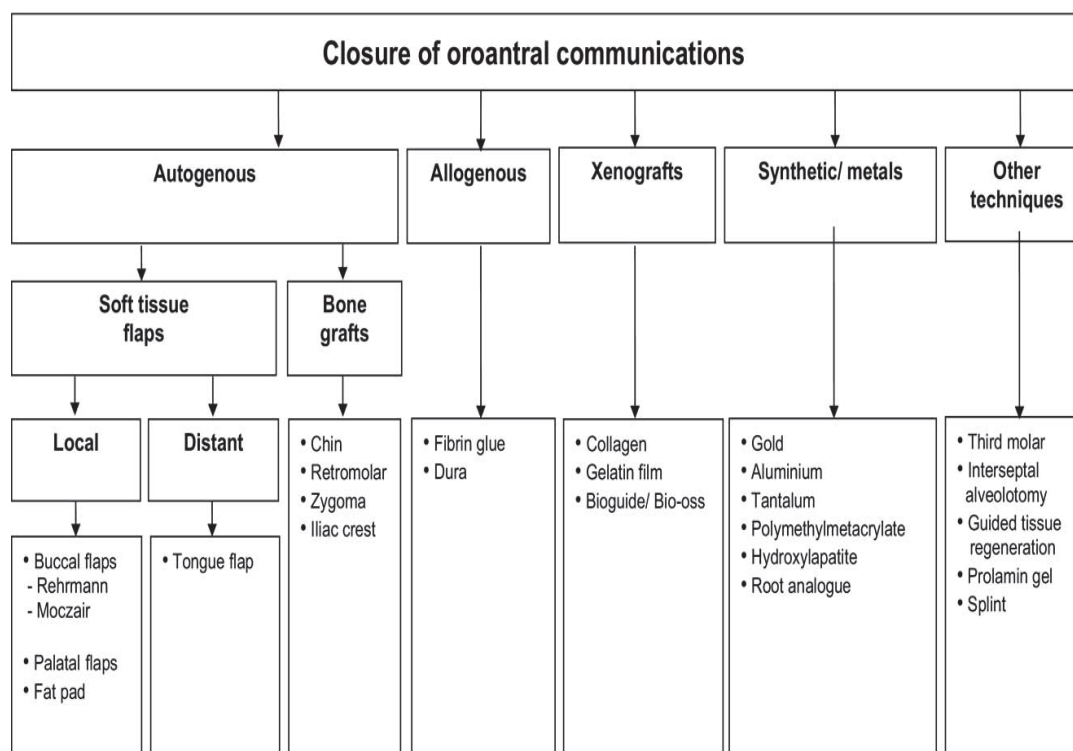


FIGURE 1. Overview of the treatment modalities of oroantral communications. *Visscher, van Minnen, and Bos. Closure of Oroantral Communications. J Oral Maxillofac Surg 2010 (59)*

### **3.1 Traitement par utilisation de tissus autogènes**

La fermeture des CBS est habituellement obtenue par technique chirurgicale. Pour une communication de petite taille une suture simple de la gencive peut être suffisante. Quand le résultat obtenu n'est pas satisfaisant, une technique par lambeau est alors le traitement de choix.

Les lambeaux peuvent être divisés en lambeaux locaux ou à distance.

#### **3.1.1 Fermeture par utilisation des tissus mous**

##### **3.1.1.1 Lambeaux Vestibulaires**

###### **3.1.1.1.1 Lambeau de Rehrmann (59) (62) (36) (31)**

La technique chirurgicale la plus courante ainsi que la plus ancienne pour le traitement des CBS est le lambeau vestibulaire créé par Rehrmann.

Un taux de succès de 93% lui a été attribué (31). Il s'agit d'un lambeau muco périosté trapézoïdal qui est élevé puis suturé sur le défaut.

A partir du défaut osseux, deux incisions divergentes au bistouri lame froide sont réalisées à travers la muqueuse et le périoste vers la grande base charnière vestibulaire. On procède ensuite au décollement de pleine épaisseur du volet trapézoïdal afin de permettre une mobilité suffisante du lambeau et augmenter ainsi la couverture. La fermeture est ensuite réalisée sans tension, de manière complète et étanche, à l'aide de points séparés (Figure 2) (36).

Le lambeau trapézoïdal a l'avantage d'assurer un apport sanguin suffisant, du fait de sa large base, ce qui explique son taux de succès (3). En revanche la technique a l'inconvénient d'entraîner une diminution de la profondeur vestibulaire dans la moitié des cas. L'étude prospective de Von Wowern (62) a permis de montrer que la perte de hauteur est indépendante de l'état dentaire ainsi que de la position de la ligne muco gingivale par rapport à la crête osseuse vestibulaire. Si nécessaire, un approfondissement vestibulaire peut-être envisagé 6 à 8 mois après la guérison complète.

Au niveau local, il faut noter que cette technique peut entraîner des douleurs et des phénomènes inflammatoires post opératoires.

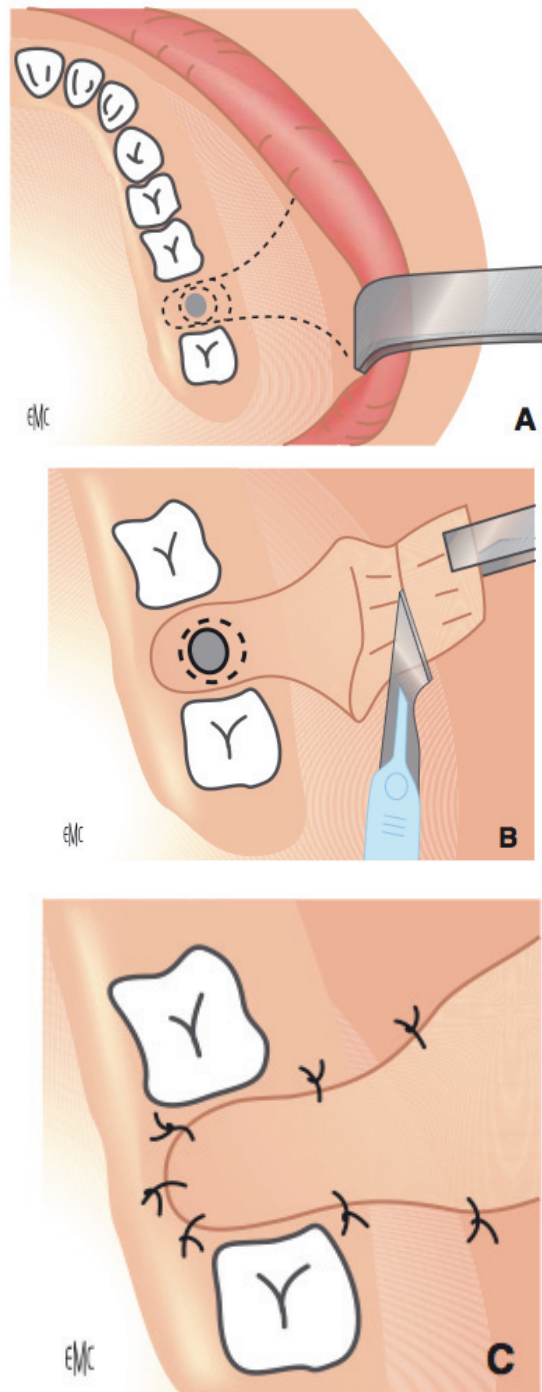


Figure 2 : . **Lambeau muco périosté trapézoidal** (D'après EMC ) (36)

- A. Incisions divergentes à hauteur de la fistule
- B. Section du périoste à la base du lambeau
- C. Suture du lambeau par points séparés

### 3.1.1.1.2 Lambeau de Moczair

Le lambeau de Moczair est une méthode alternative pour le traitement des CBS. Il consiste en la mobilisation d'un lambeau vestibulaire muco périosté qui est déplacé distalement de la largeur d'une dent (Figure 3).

Dans leur étude, Haanaes et Pedersen lui accordent un taux de succès de 95,7% (59).

Une incision marginale est réalisée le long des dents, (ou sur la crête si le patient est édenté) de la tubérosité jusqu'à la face mésiale de la canine. Puis des incisions de décharge mésiales dans le vestibule sont effectuées.

Le périoste est incisé au niveau de sa base afin de permettre une meilleure mobilisation du lambeau. Enfin celui-ci est repositionné distalement, en transposant la papille mésiale à la face distale de la dent à laquelle elle appartient. Le lambeau vestibulaire est alors fixé sur la muqueuse palatine désépithérialisée à l'aide de sutures simples.

La technique de Moczair est généralement recommandée chez le patient édenté en raison de la large région dénudée, qui est le résultat du déplacement distal du lambeau. Elle favoriserait l'apparition de maladies parodontales chez le patient denté.

Dans son étude prospective, qui compare l'utilisation de la technique de Moczair à celle de Rehrmann, Von wowern (62) fait remarquer que le taux d'échec est sensiblement le même entre les deux méthodes. En revanche, le nombre de cas obtenant une réduction de profondeur vestibulaire serait significativement plus grand avec la technique de Rehrmann (62) (60).

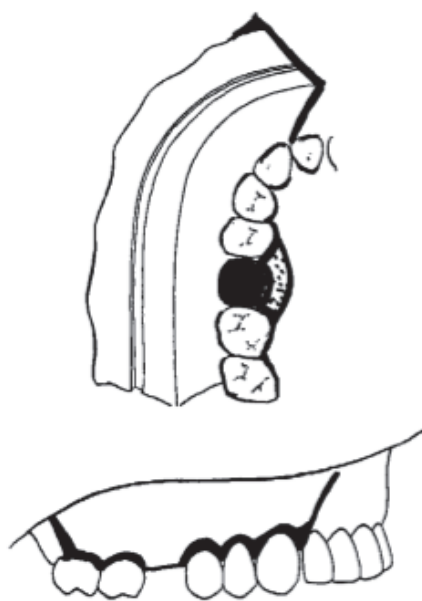


Figure 3 : Lambeau muco périosté de Moczair déplacé distalement de la largeur d'une dent.(Von wowern)(62)

### 3.1.1.2 Les Lambeaux palatins

Les lambeaux palatins font partie, avec les lambeaux vestibulaires, des méthodes les plus utilisées par les praticiens pour traiter les CBS. On distingue les lambeaux palatins uni pédiculés, et les lambeaux palatins bi-pédiculés. Nous ne parlerons pas ici de ces derniers, dont l'utilisation est peu fréquente, et limitée à des pertes de substance palatines médianes et de grandes tailles.

Le lambeau palatin uni pédiculé s'avère être intéressant dans le cas de limitation de mobilité du tissu vestibulaire, puisqu'il n'existe pas de rétraction tissulaire post-opératoire (67).

La méthode consiste à réaliser un lambeau muco périosté de pleine épaisseur, à base postérieure, contenant la partie antérieure de l'artère palatine, afin d'assurer un apport sanguin suffisant.

Le lambeau est incisé en épaisseur totale, avec une base d'implantation large. Sa partie antérieure est légèrement plus large que la taille de la fistule. La longueur du lambeau doit permettre une rotation latérale sans difficulté. Celui-ci est réalisé à 2-3 mm de la ligne médiane, et à 5 mm de la gencive marginale des dents postérieures, afin d'éviter toute pathologie parodontale (36).

Il est alors décollé en pleine épaisseur en commençant par sa partie antérieure vers la base du lambeau, jusqu'à ce que la partie antérieure de l'artère palatine soit visible à la sortie de son foramen.

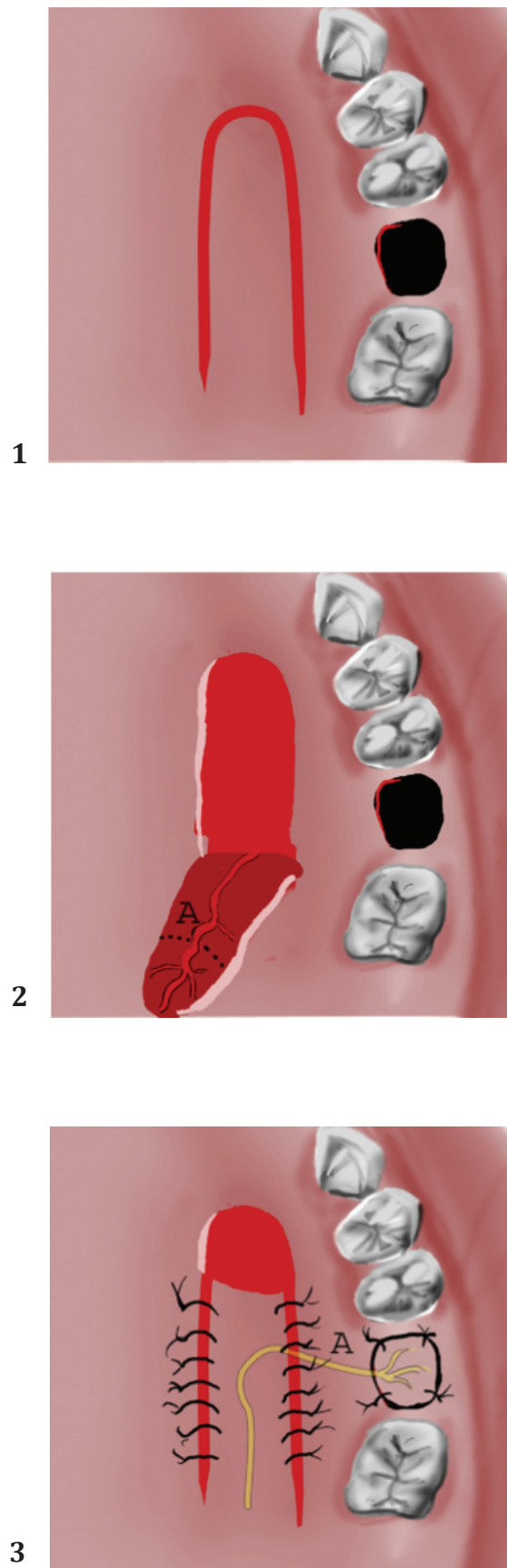
On réalise alors une rotation latérale du lambeau vers la fistule. Des points séparés et sans tension sont réalisés. La partie antérieure du palais qui reste dénudée est protégée à l'aide d'une plaque de protection (figure 4).

Cette technique demande au chirurgien une grande maîtrise ainsi qu'une attention particulière lors de la manipulation du pédicule.

Le haut taux de succès obtenu peut être attribué à l'apport nourricier important du pédicule ainsi qu'à sa mobilité. En revanche, l'inconvénient est la mise à nu de la structure osseuse du palais dur, dont la ré-épithélialisation nécessite 2 à 3 mois, ce qui peut entraîner des douleurs et œdèmes post opératoires.

Enfin, cette thérapeutique n'entraîne aucune perte de profondeur vestibulaire.

Le lambeau de rotation palatin est fréquemment utilisé pour le recouvrement de greffes de matériaux allogènes ou d'os autogène.



**Figure 4.** Technique du Lambeau palatin Uni-pédiculé (Yalcin , 67)

1: Dessin de l'incision

2 : Décollement pleine épaisseur du lambeau palatin, artère palatine antérieure

### 3.1.1.3 La Boule de Bichat (5) (8) (19) (25) (28) (39) (46) (52) (36)

L'utilisation de la Boule de Bichat, ou « Buccal fat pad » en anglais, est devenue de plus en plus populaire pour la fermeture des communications bucco et naso sinusiennes ainsi qu'en tant que greffon pédiculé pour la fermeture des défauts oraux post chirurgicaux. Initialement décrite comme une structure anatomique sans fonction apparente, elle a même été considérée pendant des années comme un obstacle chirurgical. C'est d'abord Heister en 1732 qui la décrivit, pensant que sa structure était glandulaire. Il la nomma « glandula molaris ». Puis c'est Bichat en 1802 qui découvrit sa vraie structure.

La Boule de Bichat est une masse lobulée composée d'un corps central et de quatre extensions : Buccale (ou vestibulaire), Ptérygoïdienne, Ptérygo-palatine et temporale. Le corps central est situé profondément, le long du maxillaire postérieur, au dessus des fibres du buccinateur, recouvert par une fine capsule. L'extension buccale s'étend superficiellement dans la joue et est partiellement responsable du contour de celle-ci (28) (Figure 5).

La taille de la Boule de Bichat est relativement constante d'un individu à l'autre, indépendamment de la masse corporelle globale.

Son utilisation thérapeutique est devenue fréquente en raison de sa simplicité, de son faible taux d'échec et complications, de l'excellent apport sanguin qu'elle induit, ainsi que de l'absence voire la faible morbidité du site donneur (5). De plus l'intervention est réalisée sous anesthésie locale, et contrairement à l'utilisation de lambeaux vestibulaires, il n'y a pas de perte de profondeur sulculaire. En revanche, comme l'a mis en évidence Hariram (25) dans son étude prospective, la Boule de Bichat ne permet pas de formation osseuse et donc pas de possibilité de restauration implantaire par la suite.

C'est la technique de choix pour les CBS de diamètre supérieur à 5 mm, avec un taux de fermeture supérieur à 98% d'après Poeschl (46). Mais ses nombreux avantages et les excellents résultats obtenus ont conduit à élargir son indication. Elle est également utilisée pour les défauts post excisionnels de la cavité buccale telle que la résection de tumeur, mais également dans le traitement des fibroses orales sous muqueuses, la fermeture des fentes palatines, dans la reconstruction du joint temporo mandibulaire, comme membrane dans l'élévation du plancher sinusien. Certains auteurs préconisent même son utilisation pour le recouvrement des récessions gingivales sévères de classe 4 de Miller afin d'obtenir une quantité suffisante de tissu kératinisé (52).

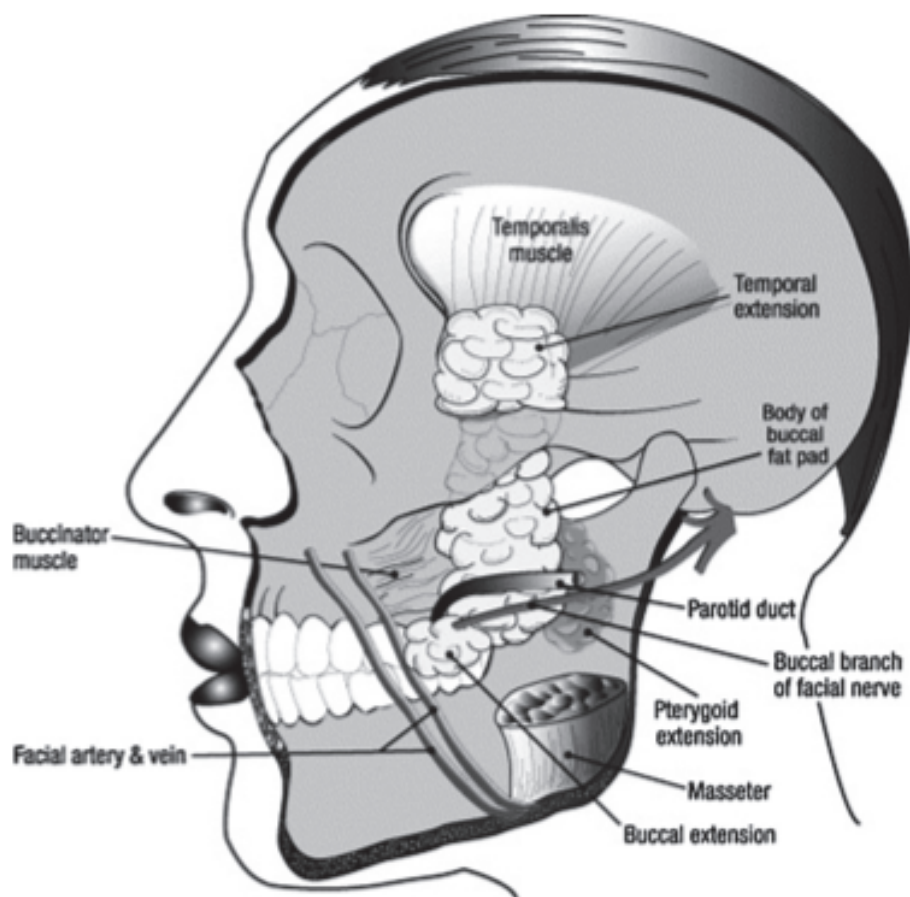


Figure 5 : Le corps principal de la boule de bichat et ses extensions.  
Les relations avec les structures adjacentes importantes (Jain, 28)

### Étapes chirurgicales

Après avoir réalisé une anesthésie locale, il existe trois approches différentes pour la première incision. La méthode de Matarasso qui consiste à inciser à 1 cm au dessous du conduit parotidien de Stenon. La méthode de Stuzin où l'on incise en arrière de la sortie du canal. Enfin la dernière approche qui consiste à inciser au fond du sulcus vestibulaire. On dissèque alors jusqu'à observation de la boule de Bichat afin d'inciser la capsule qui l'entoure. Le volume de graisse nécessaire est alors prélevé en prenant soin de ne pas léser des branches de l'artère faciale et prévenir l'apparition d'hématomes. Les contours du défaut sont incisés et le tissu



adipeux est fixé à l'aide de sutures résorbables. Le site peut également être recouvert d'un lambeau d'avancement vestibulaire (Figure 6).

Dans la majorité des cas, l'épithélialisation complète a lieu dans les 4 à 6 semaines post opératoires. On peut d'abord observer 3 jours après l'intervention un rebord gingival rouge autour de la boule de graisse, qui présente au 7<sup>ème</sup> jour une couleur jaune rosée. Au 14<sup>ème</sup> jour la boule de bichat s'est transformée en un tissu de granulation, pour obtenir au bout de 21 jours une épithélialisation totale du site greffé. La guérison complète du site s'effectue en général au 2<sup>ème</sup> mois (28).

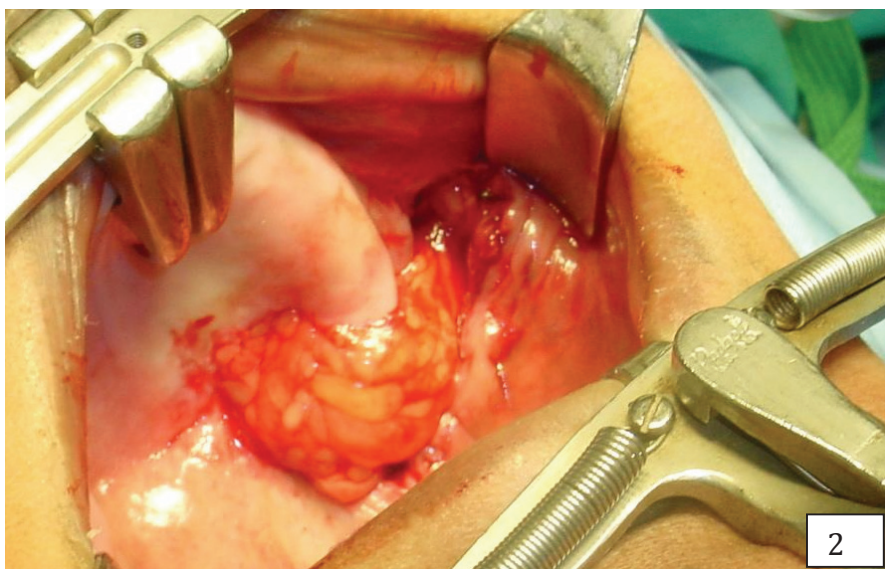
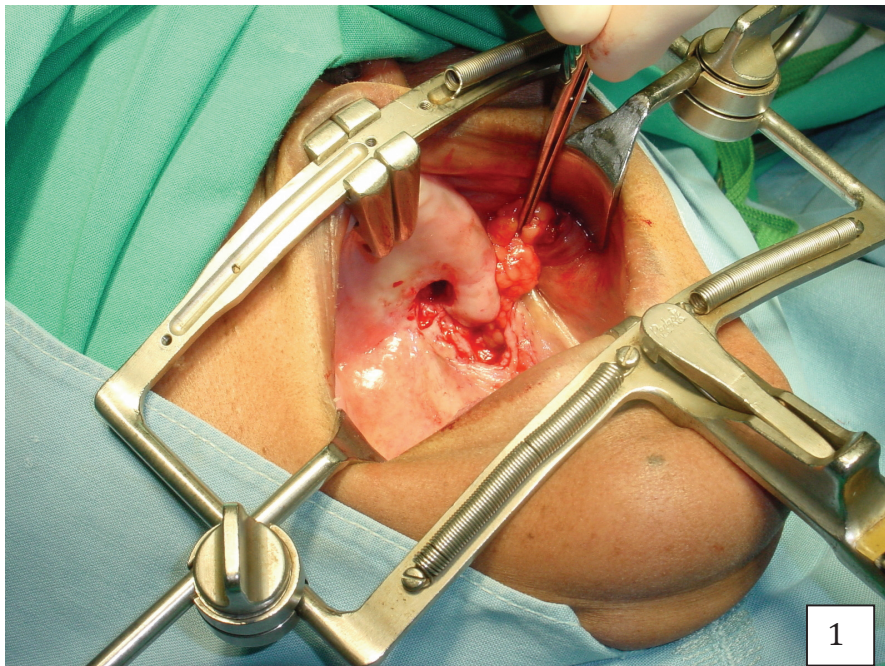
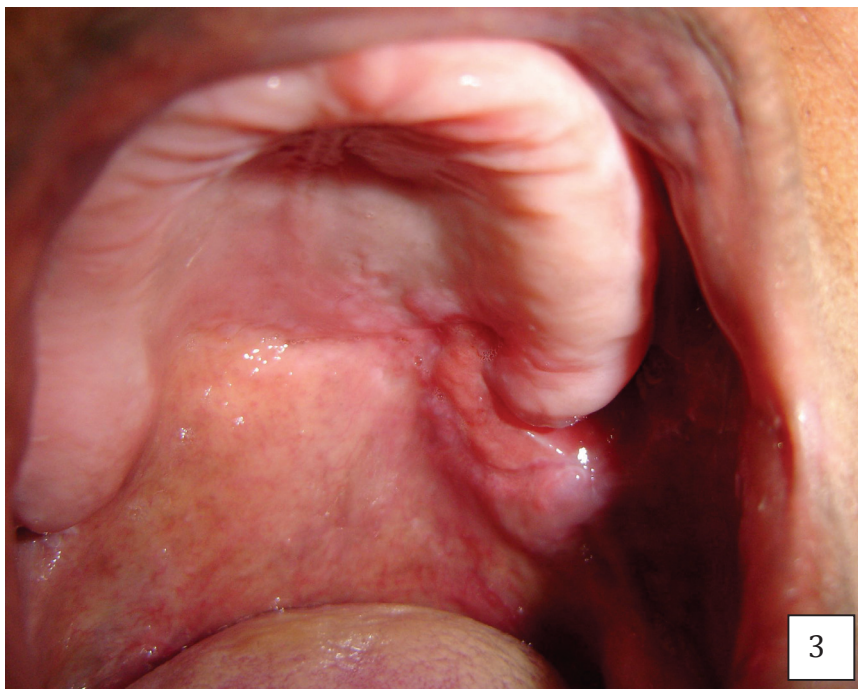



Figure 6 : Cas clinique : Utilisation de la Boule de Bichat pour la fermeture d'une Communication bucco sinusienne (39) (Meyer)

1. Communication bucco sinusienne et mobilisation du tissu adipeux
2. Tissu suturé sur le défaut osseux
3. Cicatrisation complète à 1 mois

### 3.1.1.4 Reconstruction par plastie à distance

#### **Lambeau lingual** (59) (36) (2) (40) (9)

Du fait de sa situation centrale, de sa mobilité, mais surtout de son hyper vascularisation, la langue constitue un excellent site de prélèvement de lambeau pour la fermeture des CBS. Elle est également utilisée pour la reconstruction d'autres zones telles que les lèvres et la joue, mais surtout, pour la fermeture de fistules séquellaires de fentes palatines.

Les lambeaux linguaux peuvent être prélevés sur sa face ventrale, dorsale, ou encore latérale. C'est en général la localisation du défaut qui impose le choix du lambeau lingual. Pour les CBS, le lambeau latéral est particulièrement adapté. Pour une lésion touchant le palais dur, un lambeau lingual antérieur est utilisé. Pour les larges fistules du palais mou, un lambeau lingual postérieur.

### Rappel anatomique (40)

La langue est vascularisée par deux artères linguales, une droite et une gauche, branches respectives des artères carotides droite et gauche. L'artère linguale se divise à la base de la langue en deux branches, une dorsale et une ventrale. Les deux artères dorsales s'anastomosent à la partie proximale de la langue. Les deux ventrales à la partie distale. C'est cette double vascularisation qui permet de lever différents types de lambeau de langue.

### Technique

L'utilisation d'un lambeau lingual est une technique chirurgicale en deux temps.

*Le premier temps* opératoire est réalisé sous anesthésie générale avec intubation nasotrachéale. Les berges du site receveur sont avivées au bistouri. Le lambeau est soulevé et avancé au niveau de la fistule puis suturé sans tension par des points séparés de fils résorbables.

*Le deuxième temps*, qui intervient entre deux et trois semaines après la première intervention, peut être réalisé sous anesthésie locale. Il consiste au sevrage du pédicule. Celui-ci est sectionné au niveau de la berge postérieure de la fistule.

Entre les deux temps opératoires, l'alimentation est exclusivement assurée par une sonde naso-gastrique.

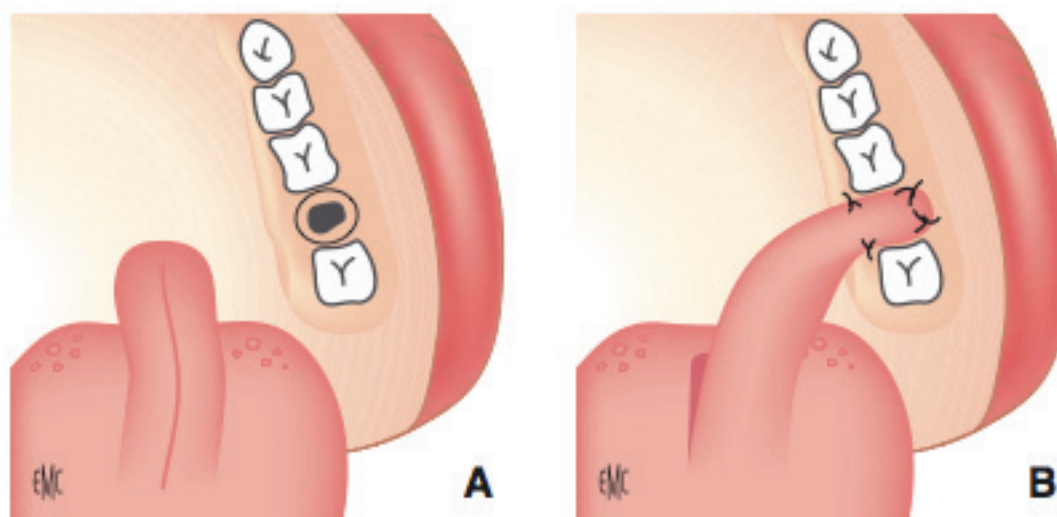


Figure 7. Lambeau lingual (EMC, J. Lerat 2010) (36)

- A. Lambeau lingual antérieur disséqué jusqu'aux papilles
- B. Sutures au niveau de la fistule

L'inconvénient majeur du lambeau lingual réside dans l'inconfort fonctionnel entre les deux temps opératoires, causé par la limitation de l'ouverture buccale, la réduction de la mobilité de la langue ainsi que la présence de la sonde. De plus le premier temps au moins se réalise sous anesthésie générale.

En revanche c'est une technique fiable et efficace grâce à ce lambeau de langue richement vascularisé. Morel dans son étude rapporte qu'elle n'entraîne pas de séquelles sur la salivation, la mobilité linguale et la gustation, mais qu'elle peut se solder par une perte de 1cm en moyenne de la largeur de la langue (40).

Délaissé au profit de techniques plus confortables pour le patient dans le cas de fermeture de CBS, le lambeau lingual reste une excellente alternative aux prothèses obturatrices après chirurgie carcinologique.

### **3.1.2 Les greffes osseuses**

Les greffes osseuses autogènes sont utilisées dans les cas de larges défauts osseux, supérieurs à 5mm, en cas d'échec des techniques conservatrices traditionnelles ou, en cas de nécessité de pose d'implants. Le prélèvement du greffon osseux nécessite un deuxième site d'intervention chirurgicale ce qui augmente la morbidité, le temps opératoire ainsi que les complications. Malgré ces inconvénients, l'utilisation de greffe osseuse autogène est devenue courante pour la fermeture des CBS, en raison de la demande croissante d'une réhabilitation implantaire. En effet la régénération osseuse n'est pas possible en réalisant une fermeture par les tissus mous. De plus, le prélèvement du greffon dans des zones intra buccales réduit largement les inconforts post opératoires du patient.

Les zones les plus fréquemment prélevées sont la symphyse mentonnière, la région rétro-molaire, l'os zygomatique ainsi que la crête iliaque.

#### **3.1.2.1 Menton**

Haas and al. (23) ont utilisé pour traiter les patients une nouvelle technique utilisant un greffon mono cortical provenant de la région mentonnière, recouvert d'un lambeau de Rehrmann. Le greffon est prélevé au niveau du site donneur, de taille correspondante au défaut, et mis en place à l'aide de mini plaques ou de vis. Le lambeau de tissu mou est suturé pour refermer le site opératoire.

### Technique

L'intervention est réalisée sous anesthésie locale. Les contours du défaut osseux sont régularisés de manière à obtenir un défaut circulaire. Puis le bloc de corticale est prélevé à l'aide d'un instrument de forage (trépan) de diamètre correspondant à celui de la taille de la fistule (figure 8). Il est inséré dans le défaut et la fermeture des tissus mous est assurée par un lambeau de Rehrmann.

Plusieurs auteurs décrivent une réduction de perte de volume ainsi qu'une intégration précoce de la greffe osseuse d'origine mentonnière, avec un temps de cicatrisation plus court comparé aux greffes de crête iliaque du fait de l'origine commune du site donneur et du site receveur (origine ectomésenchymateuse) et grâce au caractère ostéogénique du menton, os membraneux. Les os membraneux subissent moins de résorption osseuse que ceux d'origine endochondrale (os iliaque), en raison de leur revascularisation précoce.

#### **3.1.2.2 Rétro molaire**

La zone rétro molaire est également une zone sollicitée pour le prélèvement d'os autogène à la mandibule. Watzak et al. (64) dans leur étude l'ont utilisée chez 4 patients en association avec un lambeau de Rehrmann. Aucune récurrence n'a été observée chez ces patients.

### Technique

La technique est la même que pour le prélèvement au niveau de la symphyse mentonnière. Le principe le plus important pour ce type de chirurgie est de faire correspondre la taille du bloc osseux prélevé avec celui du défaut osseux afin d'assurer une stabilité primaire. On utilisera un trépan comme précédemment (figure 8).

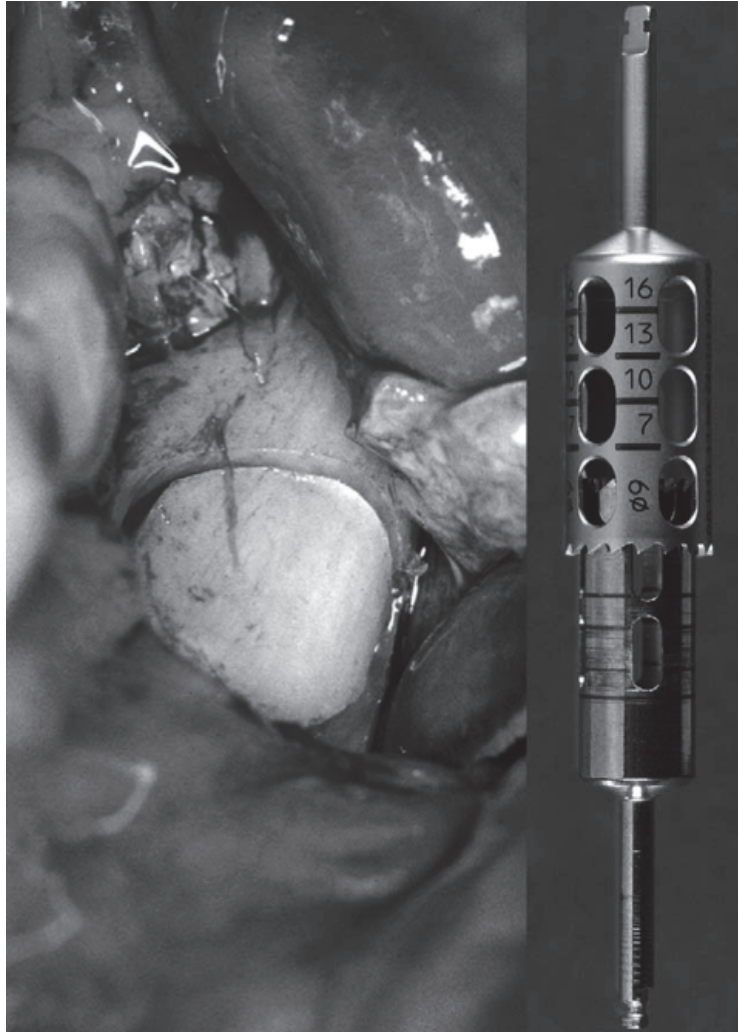


Figure 8 : Vue peropératoire d'un site rétro molaire donneur pour greffe autogène.(à gauche). Outil de forage, trépan (à droite) Watzak 2005 (64)

L'inconvénient de cette technique réside dans la faible quantité d'os disponible dans cette région, bien que la plupart du temps, un faible volume suffise pour refermer une fistule. Par ailleurs, il semblerait que l'os rétro molaire constitue une base solide pour une réhabilitation implantaire.

L'utilisation de greffe osseuse mandibulaire permet de travailler dans le même champs opératoire que la fistule, d'avoir un accès facile avec une réduction du temps d'intervention, de diminuer les complications post opératoires et de n'avoir aucune cicatrice visible (figure 9 a et b).

Un greffon de corticale provenant de la mandibule est un matériau idéal dans la fermeture des CBS car il fournit une portion corticale qui permet une reconstruction solide à la fois du plancher du sinus ainsi que du défaut alvéolaire. De plus sa partie spongieuse contient des cellules souches mésenchymateuses viables pour l'ostéogénèse (3).

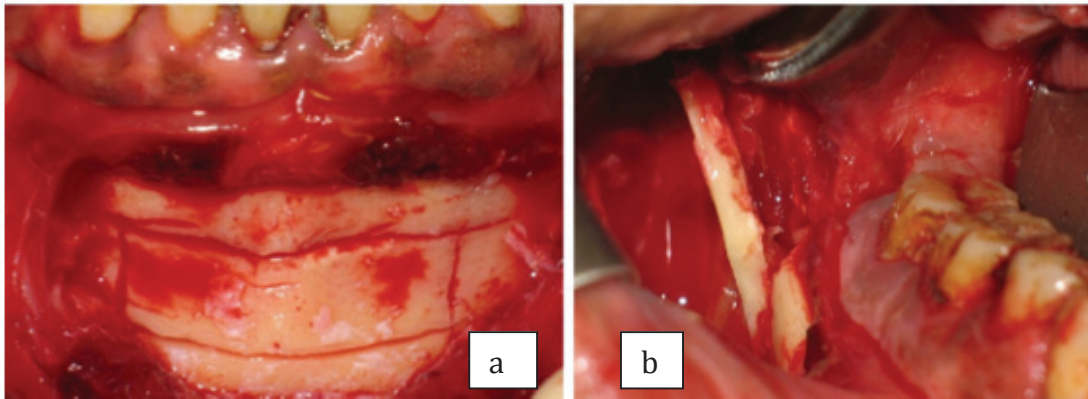


Figure 9 a et b : Vue per opératoire montrant le contour de greffons dans les régions de la symphyse mentonnière (a) et de la zone rétro molaire (b) (Ahmed) (3)

### 3.1.2.3 Os Zygomatique

Certains comme Peñarrocha-Diago et al. (45) utilisent de l'os zygomatique pour traiter une CBS secondaire à une extraction. L'os est prélevé sur la paroi du sinus.

#### Technique (45)

L'intervention est réalisée sous anesthésie locale. La première incision suit le contour de la crête alvéolaire, de la face distale de la première prémolaire à la tubérosité. Un lambeau de pleine épaisseur est soulevé afin d'observer la paroi antérieure du sinus. Une fenêtre osseuse d'environ 10mm de longueur sur 8mm de largeur est réalisée sous irrigation abondante et décollée à l'aide d'un instrument de piezochirurgie, en prenant garde de ne pas perforer la membrane sinusienne. Le greffon est placé et stabilisé dans l'alvéole.

L'avantage de cette technique est la proximité entre le site donneur et le site receveur qui permet de réduire le temps opératoire ainsi que l'inconfort pour le patient. En revanche, comme pour la zone rétro-molaire, le volume osseux disponible est limité dans cette région. De plus, il existe toujours un risque de perforation de la membrane sinusienne lors du prélèvement. Cependant, avec un traitement antibiotique adéquat, les complications demeurent habituellement minimales.

#### **3.1.2.4 Crête iliaque**

Les techniques précédentes, avec prélèvement d'os mandibulaire ou zygomatique, traitent avec succès les CBS de taille moyenne à large. En revanche le problème se pose avec les fistules de tailles supérieures à 15 mm de diamètre, et à parois alvéolaires résiduelles de faible épaisseur. De plus la mise en place d'implants nécessite la plupart du temps une deuxième intervention d'élévation du plancher sinusien après la fermeture d'une CBS à l'aide d'une greffe d'os mono cortical. C'est pour ces raisons, afin de réduire le nombre d'interventions et de diminuer le risque de morbidité de la greffe que Lee (35) décrit une nouvelle technique utilisant un greffon d'os iliaque, pour les cas de fermeture avant réhabilitation implantaire.

#### Technique

L'intervention se réalise sous anesthésie générale. Elle débute par le tracé des incisions crestales autour de la fistule, et du lambeau pédiculé palatin. Le lambeau circulaire autour de la fistule est soulevé et tourné vers l'intérieur, de manière à assurer avec la membrane résiduelle du sinus une couche de fermeture (figure 10 A).

La quantité d'os nécessaire est évaluée à l'aide d'un logiciel de scanner 3D et prélevée sur la partie antérieure de la crête iliaque. Un bloc d'os cortico spongieux est placé dans la fistule afin de palier le défaut osseux (figure 10B). Des fragments d'os sont récupérés et broyés. Ils sont introduits dans la fistule afin de combler les espaces résiduels. Enfin le lambeau pédiculé contenant l'artère palatine est suturé pour refermer le site, et la partie dénudée du palais est protégée avec une plaque.



La fermeture du sinus à l'aide d'un greffon prélevé au niveau de la crête iliaque comme le rapporte Proctor en 1969 est une option intéressante mais qui doit être réservée aux larges défauts osseux en raison du taux de morbidité inhérent à cette technique (23).

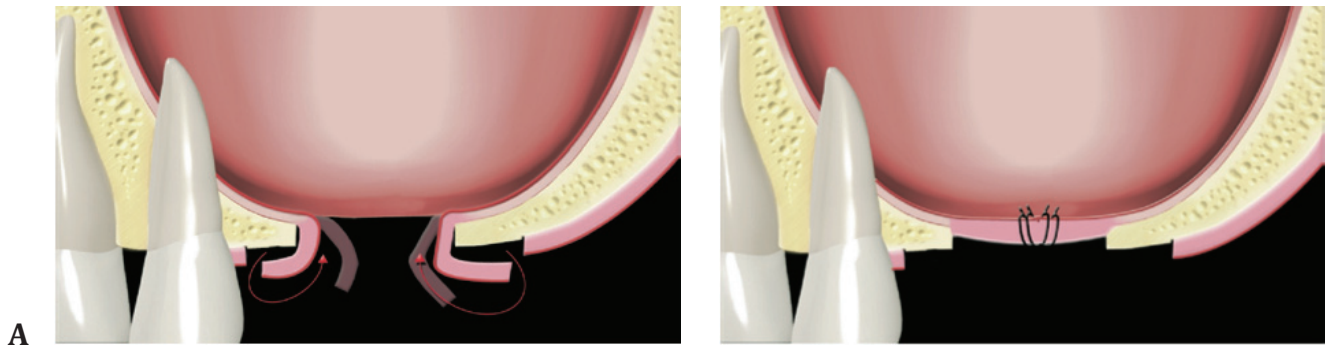


Figure 10A : Lambeau muqueux autour de la fistule élevé et suturé (Lee 2008) (35)

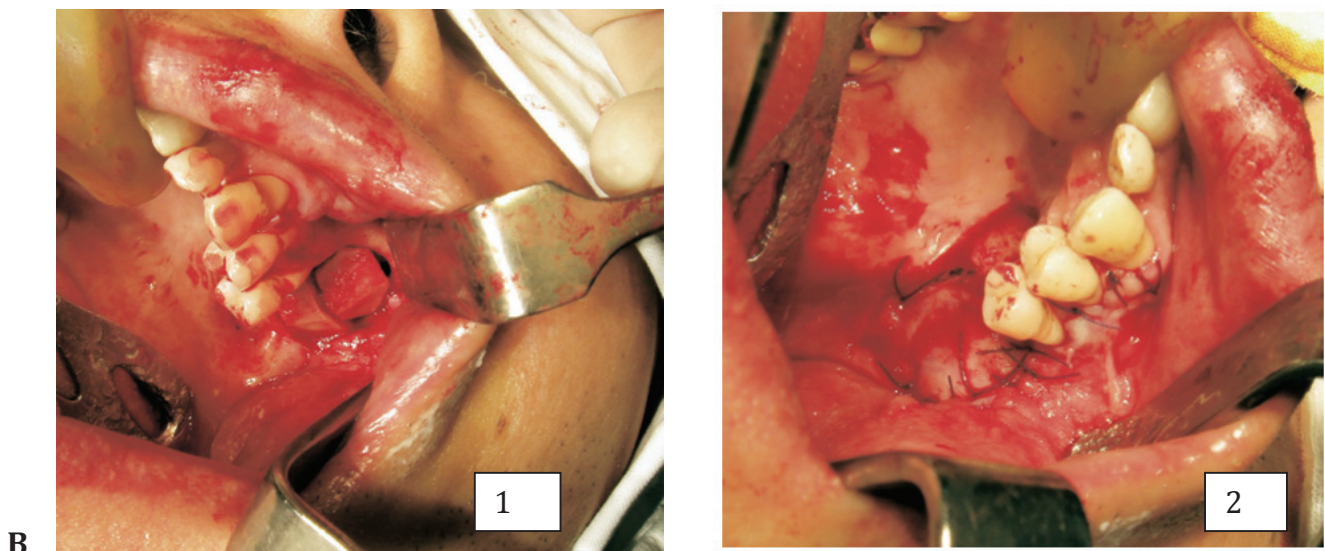


Figure 10B : Mise en place du bloc osseux (1) puis suture du lambeau palatin (2)

### 3.1.3 Greffe Autogène de cartilage

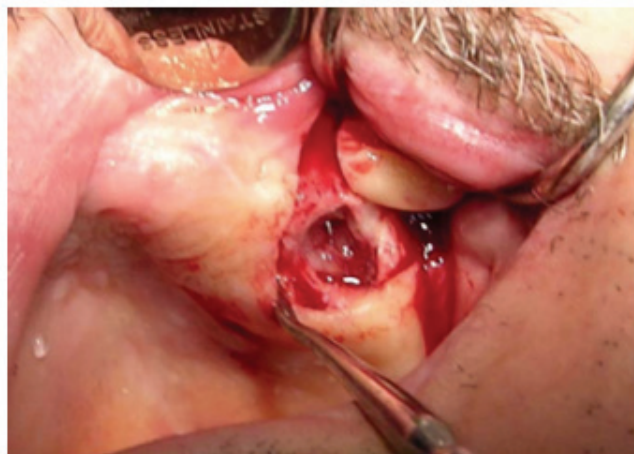#### 3.1.3.1 Cartilage auriculaire (27)

Le cartilage auriculaire est une méthode récente de fermeture des CBS. Il présente de nombreux avantages : biocompatible, résistant aux infections, non résorbable, non carcinogène, de manipulation aisée, facile à obtenir et de moindre coût.

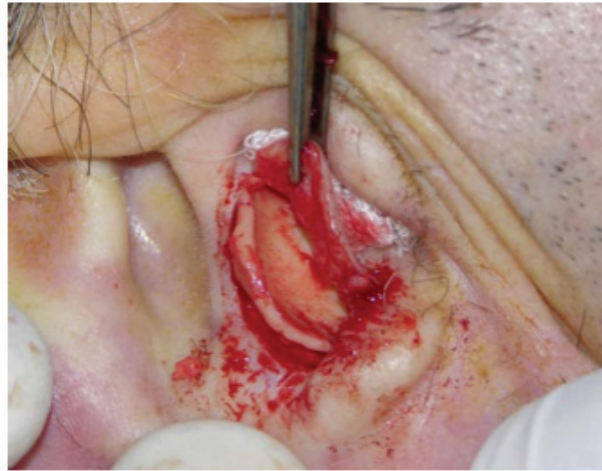#### Technique

Le site receveur est d'abord préparé sous anesthésie locale. Les contours de la fistule sont excisés, le site est débarrassé de tous tissus de granulation. Un lambeau vestibulaire et un lambeau palatin de rotation sont préparés afin de refermer le site à la fin de l'intervention (figure 11 a).

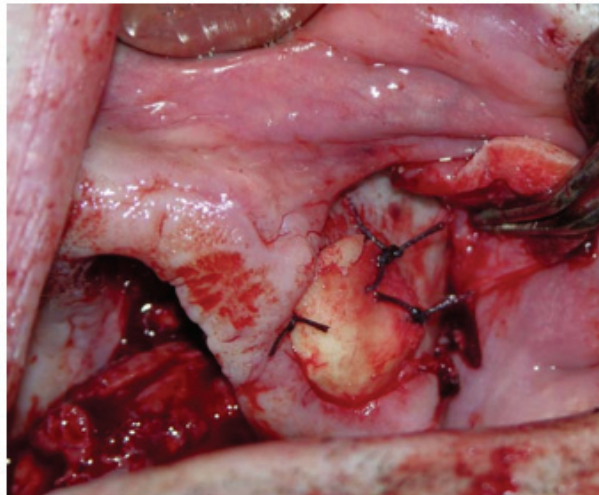
Le greffon est prélevé sous anesthésie locale également. Une incision semi circulaire est réalisée sur le cartilage. Celui-ci est prélevé et adapté à la taille de la fistule (figure 11b). Il est suturé à l'os à l'aide de fil de polyglactine 3/0 (figure 11c). Enfin le lambeau palatin et le lambeau vestibulaire sont suturés l'un à l'autre.



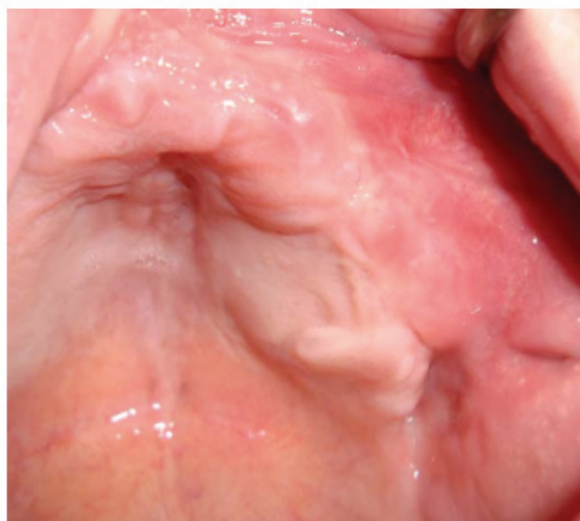a Présentation de la fistule



b Prélèvement du cartilage auriculaire



c Stabilisation de la greffe



d Cicatrisation après deux mois

Figure 11 a, b, c, d: Cas clinique, greffe autogène de cartilage auriculaire au niveau d'une CBS, (Isler 2011) (27)

L'intégration du greffon de cartilage ne nécessite pas de vascularisation, ce qui réduit son risque d'échec. Le prélèvement du cartilage auriculaire n'entraîne ni cicatrices ni défauts. De plus, utilisé dans le cas de fermeture de CBS, il permet de jouer le rôle de membrane de séparation entre la membrane sinusale et la muqueuse buccale, ce qui explique son taux de réussite. La greffe de cartilage doit être accompagnée d'un lambeau de recouvrement de tissus mous.

### **3.1.3.2 Cartilage nasal (29)**

Le cartilage nasal est une alternative au cartilage auriculaire. Il est utilisé depuis la moitié du 19<sup>ème</sup> siècle pour la fermeture des défauts palatins ainsi que la reconstruction post traumatique du plancher de l'orbite.

Le cartilage nasal est particulièrement adapté au traitement des CBS car il est situé près de la zone d'intervention et peut être prélevé dans le même temps opératoire sans que le patient ou le chirurgien n'ait besoin de changer de position. De plus il présente l'avantage d'être facilement adapté à la taille et à la forme de la fistule, il y a très peu de complications du site donneur, et son prélèvement n'entraîne pas de préjudice esthétique.

Kansu (29) rapporte le cas d'une patiente de 44 ans, traitée pour une fistule palatine datant d'approximativement 20 ans, à l'aide de son cartilage nasoseptal, recouvert par un lambeau vestibulaire. A un contrôle 3 ans post opératoire, la patiente présente un très bon résultat fonctionnel et aucune récurrence de la maladie.

### **3.1.4 Gel plaquettaire (48) (66)**

Certains auteurs ont décrit récemment la fabrication et l'utilisation d'un gel plaquettaire. Il s'agit d'un matériau biologique obtenu à partir d'un prélèvement autologue de sang réalisé en préopératoire, qui contient une forte concentration en plaquettes.

Ce gel plaquettaire, ou Platelet gel en anglais, est formé par le mélange de plaquettes riches en plasma (PRP), obtenu par centrifugation du sang, avec de la thrombine et du chlorure de calcium (66). Les plaquettes, une fois activées en présence de thrombine, libèrent une multitude de facteurs, et commencent à

former le clou plaquettaire pour le développement du caillot de fibrine. Deux facteurs de croissances importants sont alors libérés, le PDGF et TGF- $\beta$ 1, connus pour favoriser la cicatrisation. C'est l'utilisation de ces facteurs de croissance qui présente une alternative intéressante à l'utilisation de greffes autogènes dans la reconstruction des défauts maxillaires.

Technique : (Scala et Al.) (48)

Selon la technique de préparation, le prélèvement sanguin peut être réalisé la veille de l'intervention ou le jour même.

La méthode de Scala et Al. (48) consiste à récupérer le sang la veille et à le centrifuger afin de récupérer le Platelet rich Plasma (PRP). Le PRP est centrifugé à son tour pour obtenir le Platelet poor plasma. Il est ensuite immédiatement congelé à  $-80^{\circ}\text{C}$  puis conservé à  $4^{\circ}\text{C}$  pour une décongélation spontanée. Le cryo plasma appauvri est retiré et le précipité résiduel est dissout dans du plasma. La préparation est conservée à  $22^{\circ}\text{C}$  sous agitation continue.

La préparation de Whitman et al. (66) est réalisée juste avant l'intervention, elle consiste également à obtenir du PRP par phénomène de centrifugation, mais n'utilise pas de phase de cryo transformation.

L'intervention est réalisée sous anesthésie locale. Comme pour les autres techniques, les bords de la fistule sont excisés, y compris son invagination endosinusale, avec exposition des marges osseuses de la communication. Le Platelet gel peut être mélangé à du matériau xénogène de type Bio oss, à un matériau synthétique comme de l'hydroxyapatite, ou encore à de l'os provenant du patient. La fistule est remplie soigneusement afin d'obtenir une fermeture étanche. La zone est recouverte d'une membrane de collagène ou d'une membrane GoreTex, afin d'éviter la colonisation de la zone de régénération osseuse par l'épithélium ou le tissu conjonctif et permettre aux cellules à potentiel ostéogène d'investir le défaut. Un lambeau de buccinateur est utilisé pour recouvrir la plaie afin d'éviter l'exposition du greffon biologique.

Le platelet gel est riche en plaquettes, qui libèrent de nombreux facteurs de croissance qui jouent un rôle important dans la cicatrisation, dans la différenciation cellulaire, ainsi que dans la prolifération et la différenciation des ostéoblastes. Ils favorisent la guérison des tissus conjonctifs.

Dans leur étude clinique, Scala et al. (48) ont observé 8 à 12 mois après l'intervention, chez l'ensemble des patients, une pneumatisation normale du sinus avec une reconstruction du plancher.

Les avantages de l'utilisation d'un gel plaquettaire fabriqué à partir du sang du patient sont nombreux : L'intervention est réalisée sous anesthésie locale, la procédure chirurgicale est simple avec peu de complications post-opératoires. D'ailleurs elle ne nécessite pas de réalisation de larges lambeaux. Elle peut être envisagée chez les patients réticents aux xénogreffes. Tout risque de transmission virale est éliminé. L'utilisation du gel permet la fermeture de la CBS avec les tissus mous mais également la reconstruction osseuse du plancher du sinus. Enfin, contrairement à un gel de fibrine classique, il apporte des cytokines et des facteurs de croissance (66).

En revanche la procédure nécessite des étapes laboratoires et donc un plateau technique important pour la préparation du gel.

Cette technique offre des perspectives thérapeutiques intéressantes, notamment dans les reconstructions avant chirurgie implantaire.

## **3.2 Traitement par utilisation de matériaux Allogènes**

### **3.2.1 Colle de fibrine**

La colle de Fibrine est un matériau obtenu à partir de fibrine lyophilisée d'origine humaine. Elle se distingue donc du Platelet gel car le donneur et le receveur sont des personnes différentes.

Créée en réponse aux recherches de nouveaux agents hémostatiques et adhésifs chirurgicaux, la colle de fibrine est généralement décrite comme le mélange de deux composants dans lequel le fibrinogène concentré, le facteur XIII et la fibronectine sont ajoutés à la thrombine, au chlorure de calcium et à un inhibiteur de la fibrinolyse pour former un caillot de fibrine (66).

La thrombine active le facteur XIII qui réticule la fibrine en un caillot organisé, et clive le fibrinogène en fibrine dans la dernière étape de la coagulation. La fibronectine encourage la croissance cellulaire et la migration des fibroblastes. Les inhibiteurs de la fibrinolyse permettent d'assurer la stabilité du caillot en le protégeant de la dégradation de la plasmine (66).

La préparation de la colle nécessite 15 à 20 minutes. Après éviction des bords de la fistule la colle est appliquée dans le défaut à l'aide d'une seringue. Elle peut être appliquée seule (53) ou à l'aide de feuille de collagène (59). Le collagène recouvre

le défaut puis est lui même recouvert d'une dernière couche de colle de fibrine. Celle-ci met alors 2h à atteindre sa fin de réaction de prise.

L'avantage majeur de cette technique est qu'elle ne nécessite pas de soulèvement de lambeau et participe donc au maintien de l'anatomie intra-orale. De plus il s'agit d'une technique simple à réaliser qui comporte peu de complications post opératoires.

L'inconvénient est le risque de transmission virale. En effet un cas de transmission du Virus de l'immunodéficience humaine à partir de colle de fibrine est recensé dans la littérature (65). C'est pour cette raison que les nouvelles recherches s'orientent vers des techniques de préparation autogène.

### **3.2.2 Dure-mère**

Afin de palier les inconvénients relatifs à la technique de Rehrmann pour les CBS récentes et de taille petite à modérée, Kinner et Frankel (32) dans leur étude ont mis au point une nouvelle technique, utilisant de la dure-mère lyophilisée.

La dure-mère est préparée en la plaçant dans une solution saline, afin qu'elle retrouve toute sa souplesse. Découpée aux dimensions du défaut, elle est ensuite délicatement suturée. Le site opératoire est alors protégé d'une plaque de protection. La dure-mère est exfoliée au bout de 2 semaines.

Cette technique simple et efficace ne nécessite pas de soulèvement de lambeau, ce qui réduit largement les complications post-opératoires. Kinner et Frankel rapportent un taux de réussite de 96% dans leur étude (32). Cependant, comme pour la colle de fibrine, le risque de transmission ne peut être écarté.

## **3.3 Traitement par Xénogreffes**

Les xénogreffes utilisent par définition un greffon provenant d'une espèce biologique différente du receveur. Ici les matériaux sont d'origine bovine ou porcine.

### **3.3.1 Membranes de collagène**

Le collagène est une protéine fibrillaire, produite par les ostéoblastes, et constituant la majeure partie de la trame conjonctive.

Des membranes de collagène peuvent être utilisées pour la fermeture des CBS, exposées à l'environnement oral (59) ou recouvertes de lambeaux de recouvrement (50).

Les membranes sont fixées à l'aide de pins résorbables sur le défaut. On observe en 14 jours un recouvrement complet de cette membrane (20). Elle fournit un support pour le caillot sanguin dans le défaut de façon à ce qu'il s'organise et puisse être remplacé par des cellules osseuses et de l'épithélium. Le collagène n'a pas besoin d'être enlevé car il est remplacé par du tissu fibreux. Cette procédure offre une alternative facile pour les larges défauts qui nécessiteraient une greffe osseuse avant fermeture de la CBS.

Shaker (50) a utilisé du Zenoderm (derme porcine lyophilisée) chez 10 patients présentant des CBS. Après guérison complète de la sinusite ou de l'infection de la fistule, il met en place la membrane qu'il recouvre d'un lambeau d'avancement vestibulaire et d'un lambeau palatin pédiculé. La fermeture complète de la fistule est obtenue dans 90% des cas. Le Zenoderm permet ainsi de soutenir les lambeaux contre les pressions positives et négatives provenant du sinus.

Mitchell and Lamb à l'inverse ont laissé la greffe exposée à l'environnement oral, et démontrent que le recouvrement n'est pas nécessaire en obtenant également de très bons résultats (59).

### **3.3.2 Substituts osseux**

Le Bio-Oss® est un substitut osseux qui permet une régénération osseuse naturelle. Sûr et efficace, il est très proche de l'os humain et présente un taux de réussite élevé dans la formation d'un nouvel os. De plus, en raison de sa grande pureté, aucune infection ni réaction allergique n'est observée (24).

Fréquemment utilisé en implantologie, certains auteurs l'ont intégré dans de nouvelles techniques de fermeture des CBS. Il peut être utilisé mélangé avec du Cryoplatelet gel (48), de l'os autologue ou en association avec les membranes de collagène (42).

Ogunsalu (42) présente une technique innovante en proposant une fermeture des tissus mous et du tissu osseux. Il utilise des granules de Bio-Oss suturées dans une enveloppe de Bio-guide préfabriquée. Le site est ensuite recouvert et protégé par un lambeau muco-périoste de pleine épaisseur.

Le Bio-guide est une membrane de collagène résorbable, synthétisée. Sa surface poreuse orientée vers l'os permet la formation de cellules osseuses (24).



Les résultats d'Ogunsalu sont excellents et permettent la mise en place d'un implant endo-osseux. La radiographie de suivi objective la fermeture du défaut osseux 8 mois après l'intervention. Il s'agit d'une technique à privilégier en cas de reconstruction pré-implantaire lorsque le prélèvement d'os autogène est impossible.

En revanche l'étude comparative par images SPECT (single photon emission computed tomography) après fermeture d'une CBS en utilisant de l'os autogène et du Bio-Oss a prouvé que l'activité ostéoblastique du côté de l'autogreffe est plus intense que du côté de la xéno greffe et que la greffe osseuse autogène est supérieure à tous les autres matériaux de greffe osseuse et substituts disponibles sur le marché (43). De plus Yalçin (67) met en garde contre l'utilisation de ces matériaux de comblement en association avec une régénération osseuse guidée car la fermeture primaire pour recouvrir les membranes est encore difficile et peut causer des problèmes, et les matériaux de greffe peuvent facilement être disloqués dans le sinus.

### **3.4 Traitement par utilisation de matériaux synthétiques et métaux**

#### **3.4.1 Gazes hémostatiques**

Des gazes hémostatiques résorbables composées de cellulose oxydée reconstitué (Surgicel ; Johnson and Johnson, Somerville, NJ) peuvent être utilisées dans le traitement des CBS (21). Les gazes sont coupées en petits morceaux qui sont insérés un par un dans l'alvéole (figure 12). On prend soin de ne pas compresser les morceaux car le matériau gonfle en absorbant le sang. Les bords de la plaie sont rapprochés et suturés à l'aide de points simples.

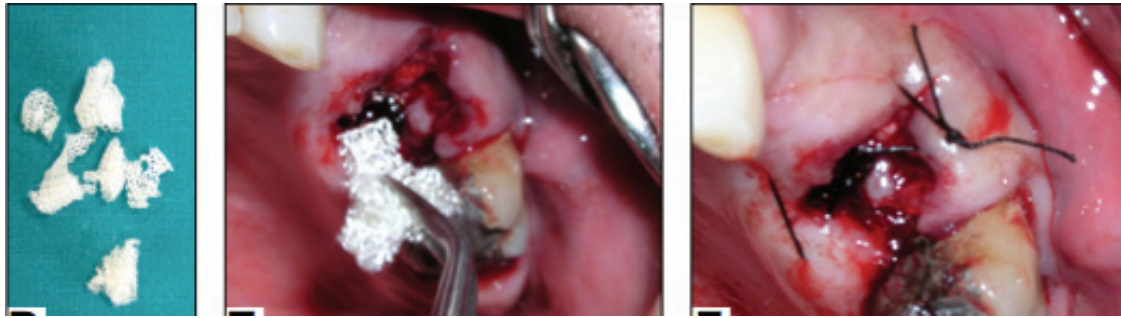


Figure 12 : Fermeture de la CBS avec des gazes hémostatiques (Gacic et al.) (21)

Par comparaison avec l'utilisation de lambeaux vestibulaires, la technique présente l'avantage majeur de maintenir la hauteur de profondeur vestibulaire, mais également d'entraîner moins de douleurs et d'inflammations post-opératoires (21).

### 3.4.2 Racines analogues

Les analogues de racine ont d'abord été décrits dans le but de préserver la crête alvéolaire après une extraction (56). Puis la technique s'est étendue à la fermeture des CBS à l'aide d'analogues de racines phosphate b-tricalcium (RootReplica, Degradable solutions AG, Schlieren, Switzerland).

Technique (figure13) :

La technique décrite par Thoma et al. (30) est simple et la fabrication de la racine analogue ne dure que 10 minutes :

Après l'extraction, pendant le temps de fabrication, le patient mord sur une compresse stérile. Les racines sont nettoyées et toute trace de tissu mou est éliminée à la curette. Elles sont rincées à l'eau oxygénée à 3% puis placées dans une solution saline stérile.

La réalisation du moule nécessite un petit appareil de chauffage (RootReplicator, Degradable Solutions AG (30)) qui est rempli de matériau d'empreinte. Les racines sont insérées dans le matériau (Figure 13D). Après la réaction de prise, la dent est retirée et le moule prédécoupé afin de permettre un démoulage facile de la racine analogue. Le moule est ensuite replacé dans le dispositif de chauffage et

le premier biomatériau composé de granules de phosphate b-tricalcium en phase pure est versé dans le moule (Figure 14E).

Après une période de chauffage de 1 minute les granules sont condensées pour former une copie solide mais poreuse des racines extraites. Une poudre de polylactide pure est ensuite versée sur la surface de la racine analogue et condensée pour former une membrane sur l'extrémité coronaire de la racine. Après une courte période de refroidissement la racine est retirée du moule.

L'alvéole du patient est nettoyée à l'aide d'une solution saline stérile. Un saignement est provoqué en curetant le site. La racine est placée dans la communication, délicatement poussée jusqu'à obtenir un mouvement de friction de telle sorte qu'elle soit en bonne position. Des sutures simples sont réalisées si nécessaire, puis un cliché radiographique de contrôle est pris.

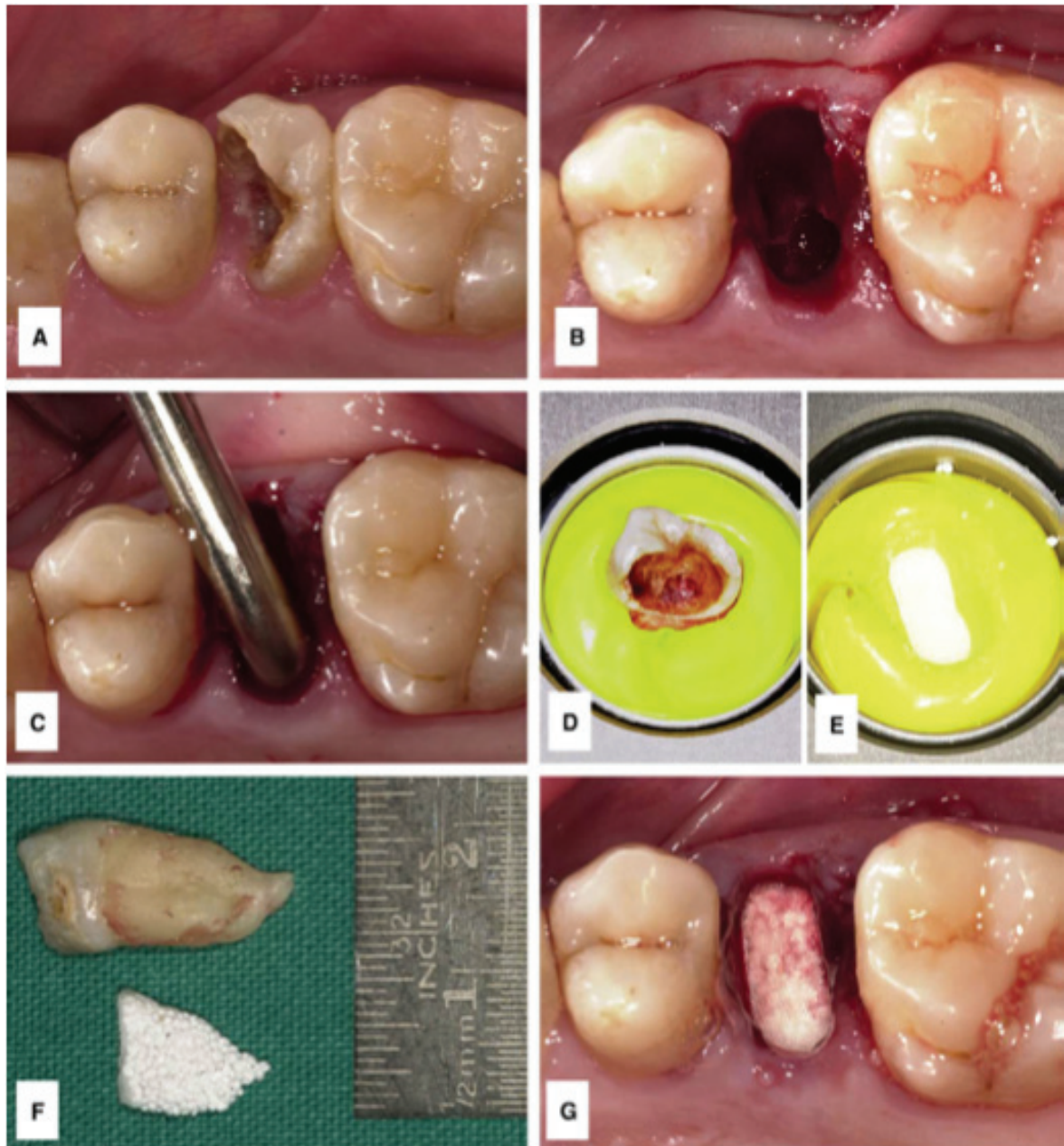


Figure 13 : Lésion carieuse importante sur 25 nécessitant l'extraction **(A)**. Alvéole avec communication bucco-sinusienne après l'extraction **(B)**. La sonde révèle une perforation supérieure à 3mm de diamètre **(C)**. Empreinte de la racine extraite **(D)** sa réplique **(E)** dans le moule. La racine analogue est la réplique exacte de la racine extraite **(F)** et se positionne parfaitement dans l'alvéole **(G)**. *Thoma et al. (30)*

Dans leurs études les auteurs (21) (30) obtiennent la fermeture de la fistule dans tous les cas, avec un contrôle radiographique positif à 6 mois et l'absence de pathologie des sinus.

L'analyse histologique à 6 mois ne montre pas de signe de nécrose ou d'inflammation, ce qui confirme le rapport de biocompatibilité du matériau. Des lamelles d'os mûre sont observées ainsi que des ostéocytes présents dans les lacunes. Les ostéoblastes et la nouvelle matrice osseuse sont mis en évidence, indiquant une ostéogénèse en cours.

Par comparaison avec l'utilisation de lambeaux de tissus mous et l'utilisation de gazes hémostatiques, Gacic et al. (21) observent pour l'utilisation de racines analogues l'absence de perte de profondeur vestibulaire, l'absence de tuméfaction post-opératoire ainsi que la faible intensité de la douleur comparées aux autres techniques. C'est d'ailleurs ce qui explique l'absence de traitement additionnel et de médication pour cette méthode peu invasive.

En revanche certaines situations cliniques ne peuvent pas être candidates à recevoir des racines analogues comme les cas de macération de l'os, de fracture de la tubérosité maxillaire, mais plus fréquemment, en cas d'extraction compliquée avec la présence de multiples fragments (30). Des études complémentaires sont encore nécessaires afin de pouvoir étendre la technique à de larges CBS.

### **3.4.3 Implant résorbable de Polyglactine/Polydioxanon (Ethisorb®) (15)**

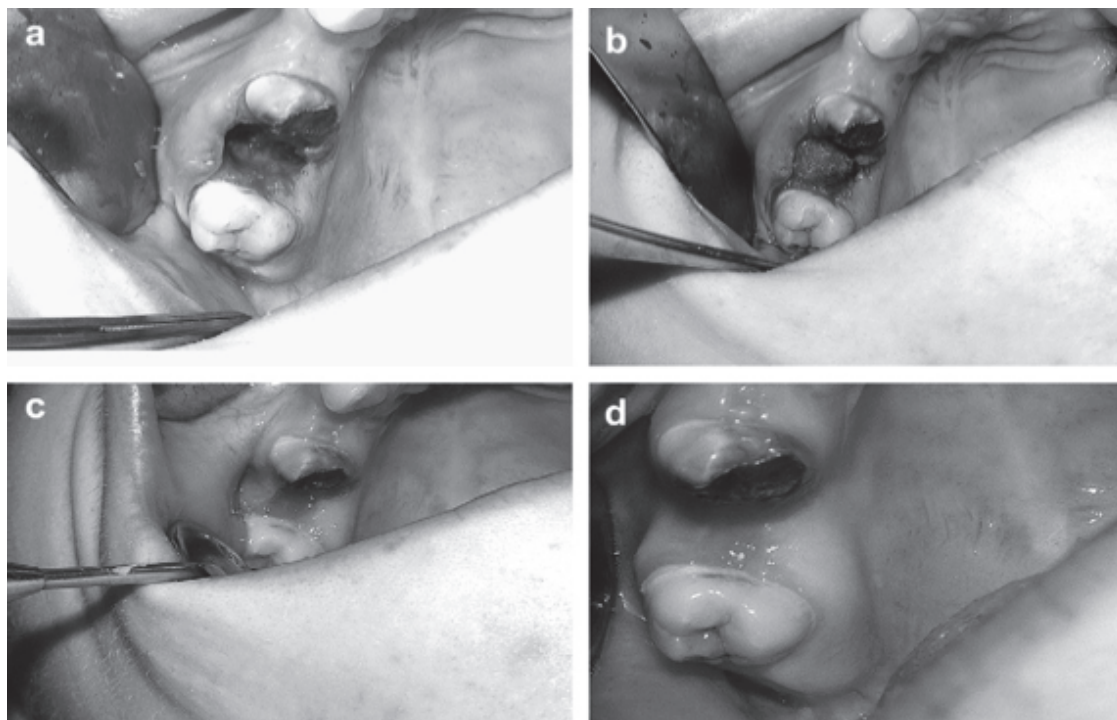
Buric' et al. (15) proposent, pour la fermeture des CBS de 5 à 7mm de diamètre, supérieures à 72H et d'origine extractionnelle, l'utilisation d'un nouveau matériau innovant. L'Éthisorb® (Ethicon, Norderstedt, Germany) est un implant synthétique, résorbable, constitué de 97 % de polyglactine (Vicryl) et de 3% de Polydioxanon (PDS). Ce matériau a d'abord été utilisé en odontologie et chirurgie maxillo-faciale comme matériau hémostatique chez les patients présentant un trouble de l'hémostase, pour la régénération des tissus après une extraction ou encore en cas d'élévation du plancher sinusien.

L'étude qui porte sur 12 patients présente un taux de réussite de 100% avec l'observation d'une ré épithélialisation dans les 21 jours.

Technique (15) :

La plaie est d'abord nettoyée avec une solution saline physiologique, puis avec des solutions antibiotiques et des corticoïdes. Le praticien curette alors l'alvéole afin de provoquer un saignement. Un ou deux implants d'Ethisorb ®, selon la taille de la fistule, sont insérés et placés au fond de l'alvéole. Celle-ci se remplit alors de sang qui est absorbé par l'implant résorbable. Enfin le patient est chargé de mordre sur une compresse pendant 20 minutes.

Les jours suivant la chirurgie le patient est tenu de ne pas se rincer, de ne pas se moucher et de manger mou. Un décongestionnant nasal ainsi qu'une antibiothérapie de 7 jours sont prescrits.



**Figure 14:** CBS au niveau des racines mésio-vestibulaires et palatines **(a)** Obturation de l'alvéole avec de l'Ethisorb ® **(b)** Etat de la cicatrisation au 5<sup>ème</sup> jours **(c)** Cicatrisation complète le 7<sup>ème</sup> jours **(d)**  
(Buric' et al.) (15)

Les auteurs soulignent deux raisons qui pourraient expliquer les excellents résultats obtenus :

Le bon comportement biologique d'Ethisorb<sup>®</sup>, qui est remplacé par du tissu fibreux de collagène en présence d'une inflammation, permettant sa résorption (son potentiel biologique promeut la différenciation des ostéoblastes).

La deuxième raison découle de l'importance accordée au contrôle et à la prévention de l'infection du sinus avant la chirurgie.

Cette technique, peu décrite dans la littérature et pourtant très efficace, est une méthode de fermeture peu invasive, qui peut être appliquée chez les patients présentant des troubles de l'hémostase comme les patients atteints d'hémophilie A, de la maladie de Von Willerbrand ou encore les patients sous anti-coagulants.

### **3.4.4 Blocs d'hydroxyapatite**

De nombreux auteurs rapportent l'utilisation d'hydroxyapatite pour la fermeture des CBS, utilisé en bloc adapté à la taille de la fistule (21) (68) ou enveloppé dans une feuille de collagène (25).

L'hydroxyapatite est une espèce minérale de la famille des phosphates. Il fournit au chirurgien une matière inerte capable d'être exposé à la cavité buccale, sans effets néfastes. Sa biocompatibilité ne provoque aucune réaction toxique, allergique ni inflammatoire (25). De plus il n'est pas utilisé sous sa forme poreuse car il pourrait provoquer la perméabilité entre le sinus et la cavité buccale (68).

#### Technique (68) :

La sinusite est d'abord traitée avec un traitement antibiotique adéquat et une bonne irrigation.

Sous anesthésie locale, la muqueuse entourant le défaut est élevée jusqu'au périoste, de manière à ce que les marges osseuses de la fistule soient visualisées. Le sinus est irrigué avec une solution saline et les débris résiduels sont retirés. Les auteurs préconisent alors de tester la perméabilité de l'ostium par irrigation dans le sinus à travers le défaut.

Un bloc d'Hydroxyapatite non poreux est choisi en fonction de la taille du défaut, et est sculpté à la fraise diamantée sous irrigation afin qu'il s'adapte parfaitement au défaut par un mouvement de friction. Pour les défauts de large diamètre le bloc est encerclé à l'aide d'un fil pour plus de stabilité.

Si les tissus peuvent être fermés sans compromettre la hauteur vestibulaire, la fermeture primaire est effectuée. Dans le cas contraire, les tissus sont quand même rapprochés aussi bien que possible à l'aide de fils de sutures non résorbables, entraînant l'exposition du bloc.

Le patient reçoit une prescription d'antibiotiques, un décongestionnant nasal et des antalgiques pendant 1 semaine. Il est prié de ne pas se moucher pendant les 2 semaines suivant l'intervention.

Les auteurs (21)(68) obtiennent la fermeture de la fistule dans tous les cas avec la disparition des symptômes. Aucune complication n'a été observée, mis à part la perte du bloc d'Hydroxyapatite, ce qui ne provoque aucune différence sur les résultats cliniques.

Hariram et al. dans leur étude (25) rapportent de meilleurs résultats avec l'utilisation d'hydroxyapatite comparé à la traditionnelle technique de Bichat, en obtenant un meilleur comportement biologique en terme de régénération osseuse. En effet, après 6 semaines, la formation osseuse est mise en évidence radiologiquement chez 90% des patients traités par la technique sandwich Hydroxyapatite/collagène, alors qu'elle est nulle chez les patients traités par la boule de Bichat.

L'utilisation de blocs d'Hydroxyapatite présente deux avantages majeurs. Tout d'abord la fermeture parfaite des tissus mous n'est pas nécessaire. En effet l'exposition de l'Hydroxyapatite dans la cavité buccale n'entraîne pas de complications. Mais surtout, la présence d'infection après la fermeture ne provoque pas d'échecs du traitement comme c'est le cas avec les techniques utilisant uniquement les tissus mous. Enfin il s'agit d'une technique peu invasive qui entraîne une perturbation minimale des tissus environnants (68).

En revanche, le coût des blocs d'hydroxyapatite est relativement onéreux, avec la nécessité d'avoir un large choix de taille pour les différents défauts. De plus le temps de fraisage peut être assez long, environ 20 à 30 minutes. Enfin, l'utilisation est limitée en fonction de la taille de la CBS (68).

### **3.4.5 Polyméthacrylate de méthyle**

En raison du coût élevé de l'or et de sa faible disponibilité, Al Sibahi et Shanoon (4) ont développé une technique utilisant du Polyméthacrylate de méthyle auto polymérisable.

La plaque acrylique est préparée en mélangeant la poudre et le liquide selon les instructions du fabricant. Au stade pâteux le mélange est placé entre deux plaques de verres et est laissé reposé pendant 10 minutes afin de former une plaque de 2mm d'épaisseur. Puis la plaque est immergée pendant au moins 24H dans une



solution de stérilisation. Elle est ensuite nettoyée avec une solution saline, et découpée à la taille du défaut et placée sur le site débarrassé de tout tissu de granulation et d'os nécrotique. Un lambeau muco périosté est élevé mais ne doit pas complètement recouvrir la plaque de manière à ce que celle-ci reste toujours visible. Au bout de 3 à 4 semaines, la majeure partie de la plaque est découverte, elle est alors retirée.

10 patients ont été traités à l'aide d'une plaque de Polyméthacrylate de méthyle, et la fermeture de la fistule a été observée dans tous les cas. Cependant la méthode ne semble pas être utilisée par les praticiens en raison du très faible nombre de publications à ce sujet.

### **3.4.6 Plaques et feuilles d'or**

De nombreux métaux ont été utilisés pour la fermeture des CBS. Parmi eux, l'or, sous forme de plaques ou de feuilles.

Les auteurs (51) (18) obtiennent un taux de réussite excellent, pour une technique simple et peu invasive. Ces résultats peuvent s'expliquer par le choix stratégique du matériau du fait de sa malléabilité, de sa souplesse ainsi que de sa facilité à être recuit. Ces résultats sont en accord avec la compatibilité de l'or avec les tissus de l'organisme.

#### Technique (51) :

La fistule est d'abord excisée et nettoyée comme pour les autres méthodes. Une incision le long de la crête est alors réalisée, de 2 cm de part et d'autre de l'ouverture. Les lambeaux muco périostés sont élevés en vestibulaire et en palatin. Si des dents bordent la fistule, les lambeaux réalisés sont gingivo périostés. L'élévation des lambeaux doit être suffisante permettant une exposition osseuse de 1 cm environ au-delà des marges de la fistule. A ce moment là le praticien réalise le débridement de la fistule et les tissus de granulation sont retirés à la curette. La pièce d'or de forme ovale est alors coupée de manière à s'adapter à la taille de l'ouverture, avec au moins 0,5 cm sur toute sa périphérie reposant sur l'os. Ce bandeau d'os périphérique est alors bruni sur la base osseuse et les lambeaux sont repositionnés et suturés avec des fils 3.0. L'or n'est pas recouvert totalement et sera visible pendant tout le processus de cicatrisation. Comme pour les méthodes précédentes, le praticien prescrit au patient un aérosol ou des gouttes nasales, des antibiotiques ainsi que des antalgiques. Ce dernier est prié de

ne pas se moucher et de ne pas réaliser des manœuvres du type Vasalva (voir 2. Diagnostic) qui pourraient créer une contre-pression.

Au cours de la cicatrisation, la partie visible de l'or s'agrandit progressivement, jusqu'à que celle-ci soit, entre 4 et 7 semaines, presque complètement visible. La plaque peut alors être retirée sans difficultés et même sans anesthésie.

Dans son étude, Steiner (54), n'est cependant pas satisfait de l'utilisation de sa plaque d'or de calibre 32 contrairement à l'aluminium. Il trouve le matériau trop rigide, ce qui empêche l'exfoliation correcte de la plaque lors de la cicatrisation.

L'utilisation de la feuille d'or pour la fermeture des CBS demeure cependant un traitement de choix en raison de ses nombreux avantages. En effet elle n'entraîne pas de modification de l'anatomie de la crête, du palais ainsi que de la profondeur vestibulaire. De plus la technique rend parfaitement possible la mise en place d'une prothèse immédiate (51).

### **3.4.7 Plaques d'Aluminium**

Steiner (54) propose l'utilisation de plaques d'Aluminium de calibre 36 chez 8 personnes, suite à l'incapacité temporaire à obtenir des plaques d'or de même calibre (notons que le prix de l'Aluminium est bien inférieur à celui de l'or). Il obtient la fermeture avec succès de la fistule chez tous les patients.

La technique est la même que pour l'or. La plaque est mise en place sur le défaut et les lambeaux sont suturés, laissant toujours apparaître la plaque. La cicatrisation se déroule généralement en 4 à 6 semaines. Pendant la phase de cicatrisation les tissus déplacent le métal de sa position initiale. La plaque peut être alors facilement retirée, mettant à jour au niveau de sa face interne une épaisse couche de tissu sain qui obture l'ancienne communication.

Les plaques d'Aluminium ont des caractéristiques physiques similaires à celles de la plaque d'or de calibre 36, y compris leur malléabilité et leur souplesse. Ces dernières propriétés permettent un déplacement rapide lorsque la zone de cicatrisation est réparée. De plus le matériau peut facilement être coupé aux dimensions du défaut. Enfin, comme pour l'or, l'aluminium est compatible avec les tissus humains.

### 3.4.8 Feuilles de Tantale

Bellinger (11) a d'abord décrit l'utilisation du Tantale sous forme de plaques, de feuilles ou encore de fils pour la réparation de fractures mandibulaires. Il en conclut que ce métal est accepté par l'organisme en raison de son inertie et de l'absence d'interférences avec le processus de réparation des tissus normaux.

D'autres auteurs (37) (14) ont ensuite utilisé la feuille de Tantale dans le traitement des fistules bucco-sinusiennes. La technique est la même que pour les métaux précédents. Le matériau est placé sur la communication au moment de l'extraction et laissé en place 14 à 30 jours. Sa fonction réside principalement dans la protection du caillot pendant la cicatrisation. Puis son utilisation s'est élargi aux fistules plus anciennes pour lesquelles la plaque est laissée en place en permanence. Aucune complication n'a été observée.

L'utilisation de métaux dans la fermeture des CBS demeure une technique simple, efficace et peu invasive. Cependant elle est délaissée de nos jours au profit de méthodes utilisant d'autres biomatériaux synthétiques, comme en témoigne le faible nombre de publications sur les métaux depuis le milieu du 20<sup>ème</sup> siècle.

### 3.4.9 Mousse de Polyuréthane

Visscher et al. (58) (61) proposent l'utilisation de mousse de polyuréthane biodégradable pour la fermeture de CBS d'origine extractionnelle inférieures à 24H.

Le matériau est d'abord introduit sous forme cylindrique (58) puis dans une étude ultérieure sous forme conique (59) pour une meilleure adaptation à la fistule. En effet la première étude montre que la forme cylindrique se déloge plus facilement, d'autant plus chez les patients fumeurs. En effet cela peut s'expliquer par les mouvements d'inhalation et d'expiration de la fumée.

La porosité de la mousse est de 95 %. Sa structure de pores hautement interconnectés est conçue pour une croissance optimale des tissus (figure 15).




Figure 15. Mousse de Polyuréthane avec détails au microscope électronique montrant la structure de pores interconnectés. (D'après Visscher) (58)

#### Technique (61) :

L'intervention est réalisée sous anesthésie locale. La taille de la communication est estimée approximativement et une mousse de polyuréthane est choisie pour s'adapter étroitement au défaut. Une suture de sécurité est réalisée sur le matériau dans le cas où celui-ci serait accidentellement poussé dans le sinus à travers la communication. La mousse est insérée dans le défaut et les berges sont rapprochées et suturées à l'aide d'un fil de Vicryl 4.0

Il est fortement déconseillé au patient de se moucher dans les jours suivant l'intervention. Des bains de bouche de Chlorhexidine ainsi que des antalgiques sont prescrits en post-opératoire. Des antibiotiques ne sont pas systématiquement donnés. Les sutures sont retirées deux semaines plus tard.

En raison de sa biodégradabilité, la mousse ne doit pas être retirée de l'organisme après avoir rempli sa fonction, ce qui lui confère un avantage majeur comparé aux matériaux non biodégradables. Elle permet de renforcer le caillot sanguin et de le protéger de tous mouvements. De plus, ce coagulum renforcé permet la croissance de la muqueuse au niveau de la communication. En effet une bonne cicatrisation est dépendante de la présence d'un caillot sanguin non-infecté.

Le taux de réussite a été successivement de 70% puis de 80% en changeant la forme de la mousse ainsi qu'en ajoutant une suture de sécurité en cas de dislocation dans le sinus.

La technique présente de nombreux avantages. Tout d'abord elle est rapide et peu invasive, ne nécessitant pas de chirurgie additionnelle. En cas d'échec, le praticien a toujours la possibilité de se tourner vers une procédure chirurgicale standard. La mousse de polyuréthane est un produit entièrement synthétique, il y a donc une absence totale de risque de transmission d'agents pathogènes, comme c'est le cas pour les matériaux d'origine animale. Le matériau n'a pas besoin d'être retiré comme dans le cas des métaux, en effet la dégradation de la mousse est un processus lent mais régulier. Une évaluation au microscope optique 3 ans après l'utilisation du matériau n'a montré aucune trace de polyuréthane résiduel.

En revanche aucune des études citées (58) (59) ne s'est intéressée à la formation ni à l'évaluation de la qualité osseuse, bien que les études chez l'animal aient montré une néo formation osseuse.

## **3.5 Autres techniques**

### **3.5.1 Transplantation de la 3<sup>ème</sup> molaire**

L'utilisation de la 3<sup>ème</sup> molaire dans le but de remplacer une dent absente avait déjà été décrite par certains auteurs avec succès (47). Kittagawa et al. (33) innove en proposant l'utilisation de celle-ci pour le remplacement d'une dent antrale avec communication bucco-sinusienne. La dent doit alors avoir des racines matures, des apex fermés, et être exempte de toute pathologie.

Technique (33) (figures 16, 17) :

La dent, au niveau du site receveur, est d'abord extraite sous anesthésie locale et le diagnostic de CBS est confirmé. Le lambeau muco périosté du site donneur n'est pas élevé pour ne pas endommager la vascularisation. L'alvéole est soigneusement préparée et nettoyée à l'aide d'une fraise boule sous une irrigation saline abondante. On utilise alors les radiographies pré opératoires du site donneur afin d'évaluer la taille et la forme des racines.

Le praticien extrait la 3<sup>ème</sup> molaire soigneusement afin d'éviter de léser les racines. La dent est ensuite placée au niveau du site receveur précédemment

préparé. Le temps entre l'extraction et la transplantation dans l'alvéole doit être le plus court possible afin de maintenir la vitalité de la membrane parodontale. De plus, si des modifications sont à faire au niveau du site receveur, la 3<sup>ème</sup> molaire peut facilement être replacée dans son alvéole. Le praticien met en place la 3<sup>ème</sup> molaire au niveau du site receveur par une pression digitale puis l'immobilise avec des petits coups de marteau chirurgical. Si nécessaire, la dent peut être stabilisée à l'aide de fils de sutures ou de résine adhésive.

La dent lors de la transplantation doit être mise en légère inocclusion pour ne pas avoir de contact lors de la mastication. Le patient se voit délivrer une prescription d'antibiotiques. Le traitement endodontique de la dent est réalisé environ 1 mois après la chirurgie, et le traitement prothétique final 5 mois après.

La dent transplantée ne peut que très rarement se revasculariser et se ré innerver, c'est pour cela que le traitement endodontique est réalisé, afin de prévenir l'apparition de sinusite ainsi qu'une résorption inflammatoire de la racine. De plus, afin d'atténuer les risques de résorption et d'ankylose, le temps entre l'extraction et l'implantation doit être le plus court possible. Cela permet de diminuer le risque de lésion du cément et du ligament parodontal.

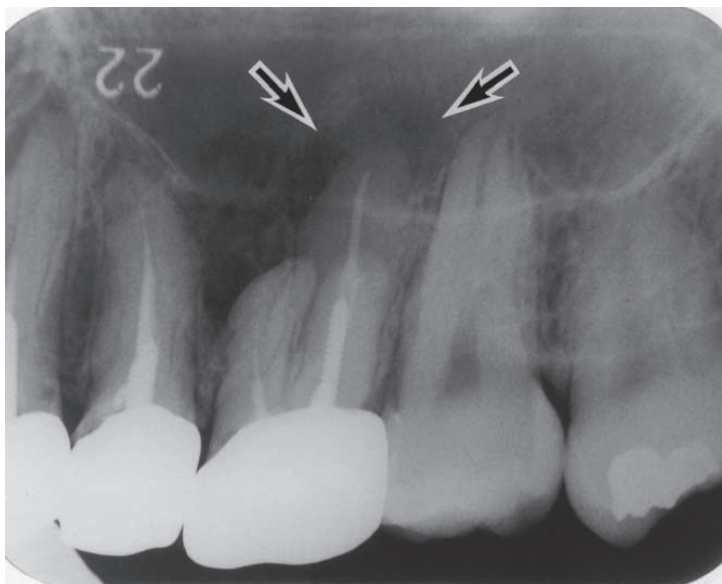


Figure 16 : Radiographie rétro alvéolaire pré opératoire montrant la dent 26 présentant un granulome apical associé à une sinusite maxillaire d'origine odontogène. (d'après Kitagawa et al.)(33)

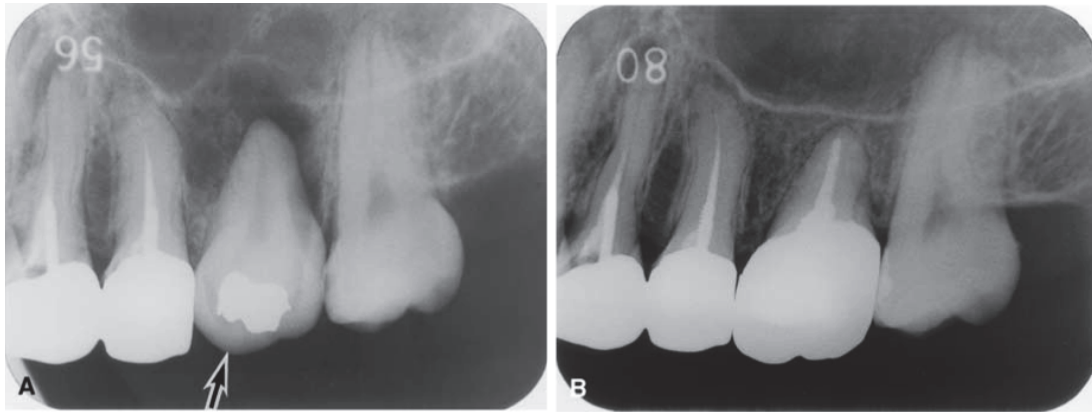


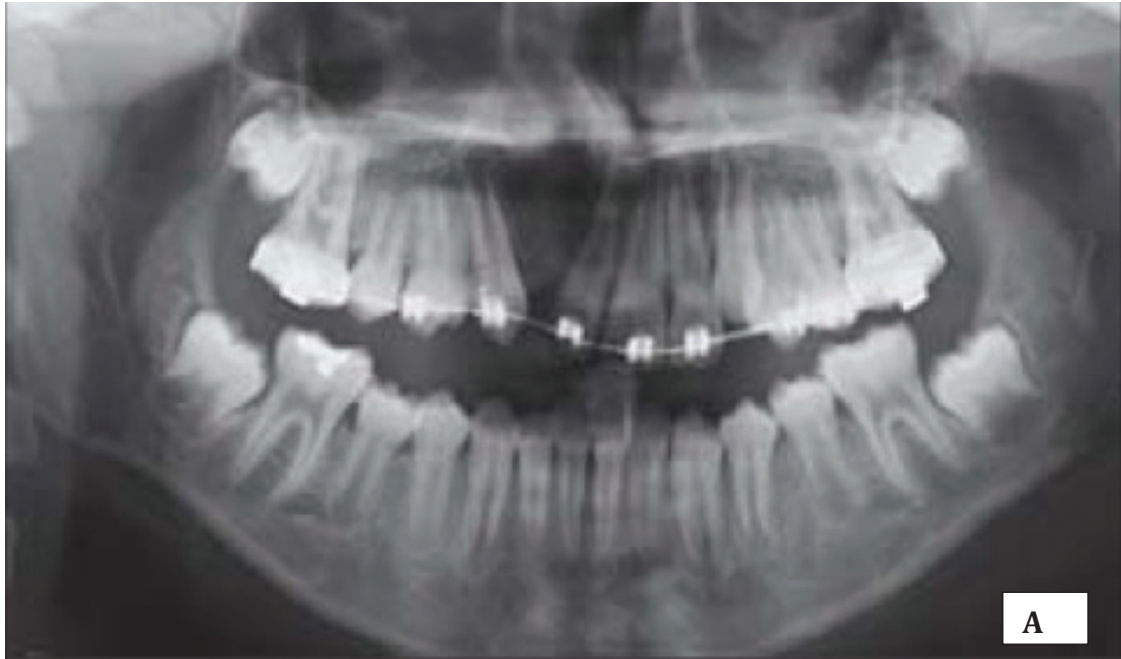Figure 17. Transplantation immédiate de la 28 dans l'alvéole de la 26 après mise en évidence de la communication. Cliché après l'intervention **(A)**, puis cliché réalisé 2 ans après la chirurgie qui met en évidence une excellente cicatrisation ainsi qu'un ligament parodontal autour de la racine. *(d'après Kitagawa et al.)(33)*

Le succès dépend essentiellement de la présence d'un site receveur adéquat pour supporter la dent transplantée, et donc d'une extraction au niveau du site receveur non traumatisante pour ne pas endommager l'alvéole.

Cette technique présente un intérêt majeur comparé à toutes les autres. En effet, non seulement elle permet de refermer la communication, mais la dent transplantée remplace fonctionnellement la dent absente, et maintient une architecture anatomique normale des tissus environnants. Elle évite donc notamment la mutilation des dents adjacentes pour la réalisation d'un bridge. Kitagawa et al. (33) obtiennent une réussite de leur traitement chez les deux patients traités, avec des périodes de suivi de 3 et 2 ans.

### 3.5.2 Distraction alvéolaire

Pektas et al. (44) proposent, pour la fermeture des CBS d'origine congénitale, c'est à dire associées à une fente alvéolaire, une technique d'ostéogenèse par distraction associée à un ancrage squelettique. La méthode permet alors la fermeture de la communication grâce à la régénération de l'os alvéolaire et de la gencive attachée au niveau de la distraction du segment dento-osseux. Dans le cas présenté dans son étude, un implant a été placé avec succès dans l'os régénéré (Figure 18). Cependant la technique demeure relativement complexe et peut être particulièrement désagréable pour le patient.

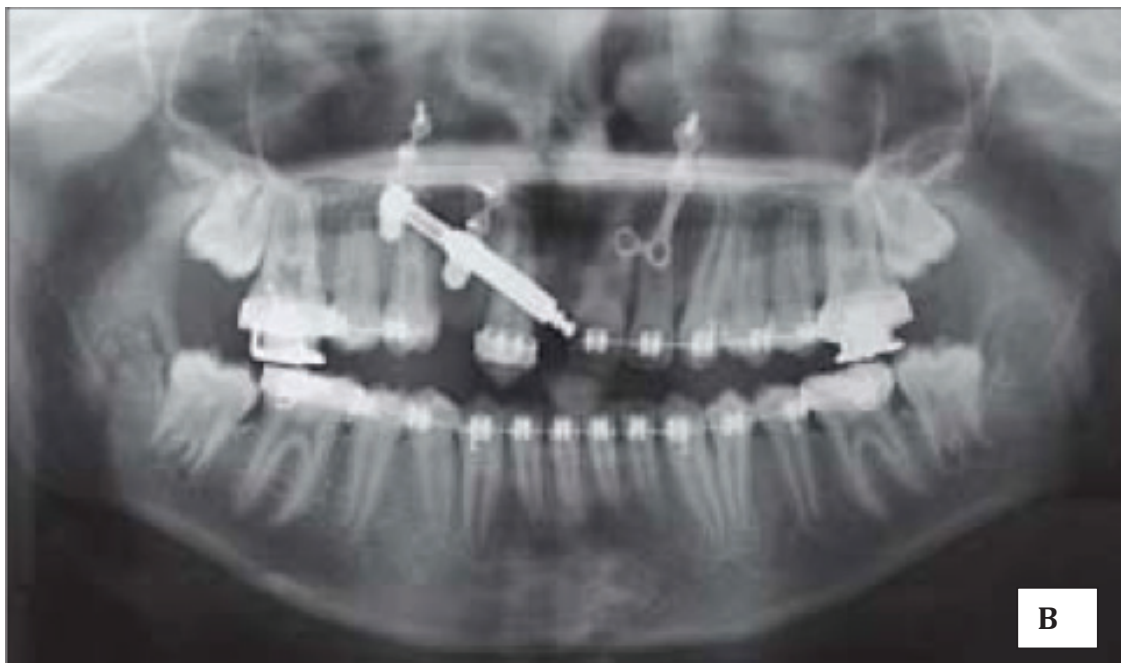



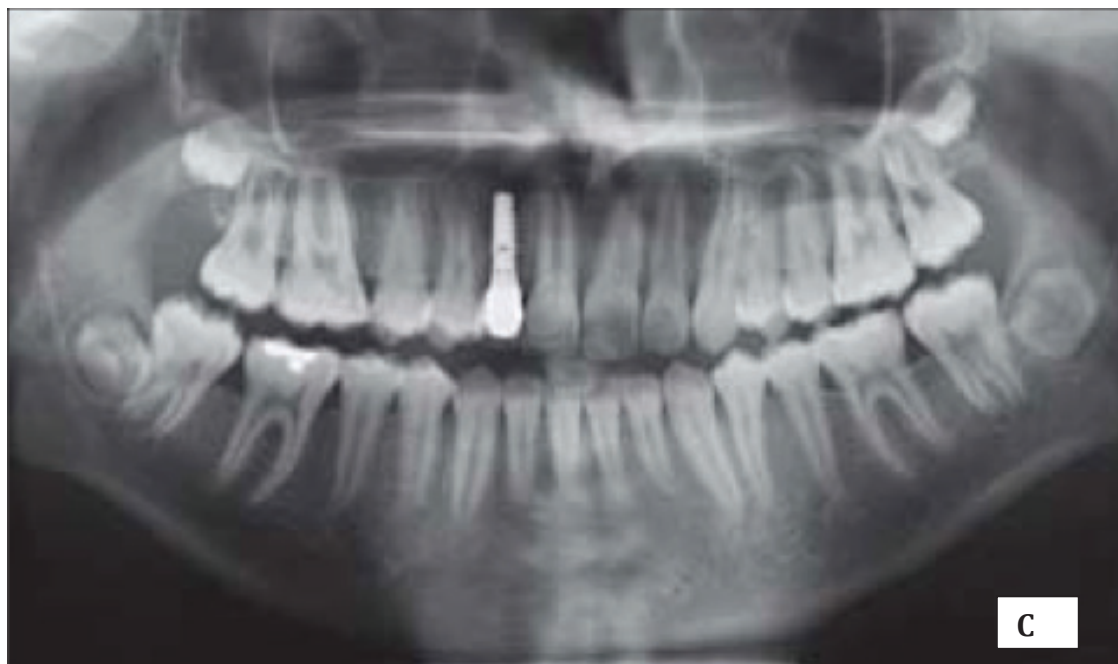


Figure 18. Radiographie de la fente alvéolaire avant distraction **A**. Vue radiographique avec distracteur mis en place et mini plaque controlatérale **B**. Os régénéré avec restauration implantaire 7 mois après distraction **C**.  
(d'après Pektas et al.) (44)

### 3.5.3 Alvéolectomie interseptale

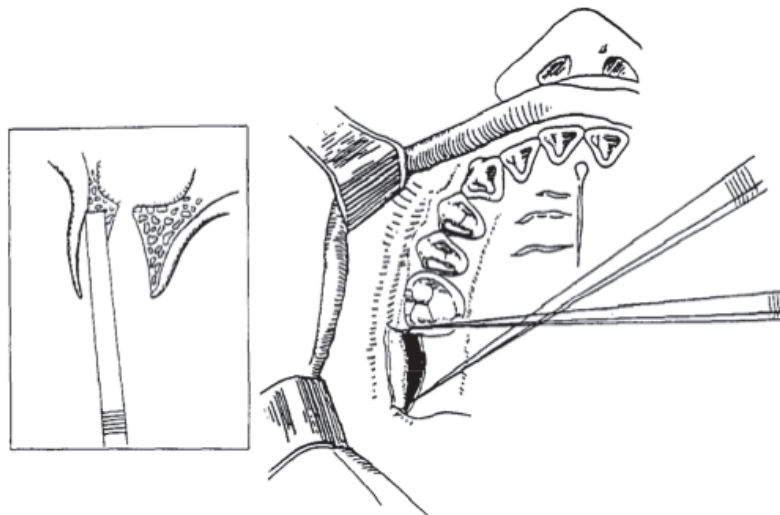
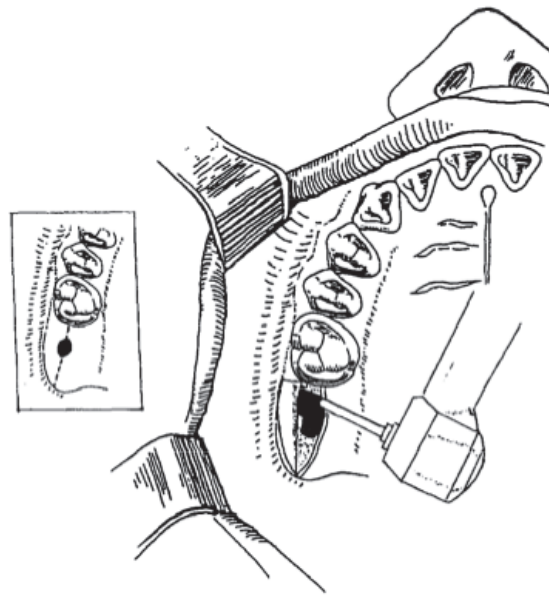
Hori et al. (26) décrivent l'application réussie de l'alvéolectomie interseptale dans le cadre de la fermeture de CBS causées par des extractions dentaires chez 8 patients. Cette méthode est dérivée de la technique pré prothétique de Dean qui est initialement utilisée pour les régularisations de crêtes alvéolaires.

#### Technique (26) :

La première étape consiste à vérifier la présence de sinusite. En cas de pathologie, celle-ci est d'abord traitée à l'aide d'antibiotiques et de lavages des sinus avant d'entreprendre la chirurgie.

L'intervention est réalisée sous anesthésie locale. Le praticien fait une première incision le long de la crête, de la dent bordant l'édentement à la zone rétro-molaire, en passant par la fistule. Les volets muco périostés vestibulaires et palatins sont alors élevés sur 2 à 3 mm, afin de permettre l'accès à l'os alvéolaire sans endommager les tissus mous.

L'os médullaire interseptal (inter radulaire) est retiré de la fistule à l'aide d'une fraise (figure 19 A). Les volets corticaux vestibulaires et palatins sont laissés intacts. L'os est alors retiré jusqu'à ce que la résistance du plancher du sinus se fasse sentir. Le praticien confirme que l'alvéolectomie a bien été réalisée en insérant un instrument afin de détecter le plancher sinusien. Puis les ostéotomies verticales sont réalisées à l'aide d'un ciseau fin, en mésial et en distal sur la paroi vestibulaire (figure 19 B). Le praticien fracture alors la paroi vestibulaire en direction du palais à l'aide d'une pression digitale. Cela produit une fracture horizontale à travers le plancher du sinus (figure 19 C). Enfin la suture des tissus mous sans tension est réalisée.

**B**

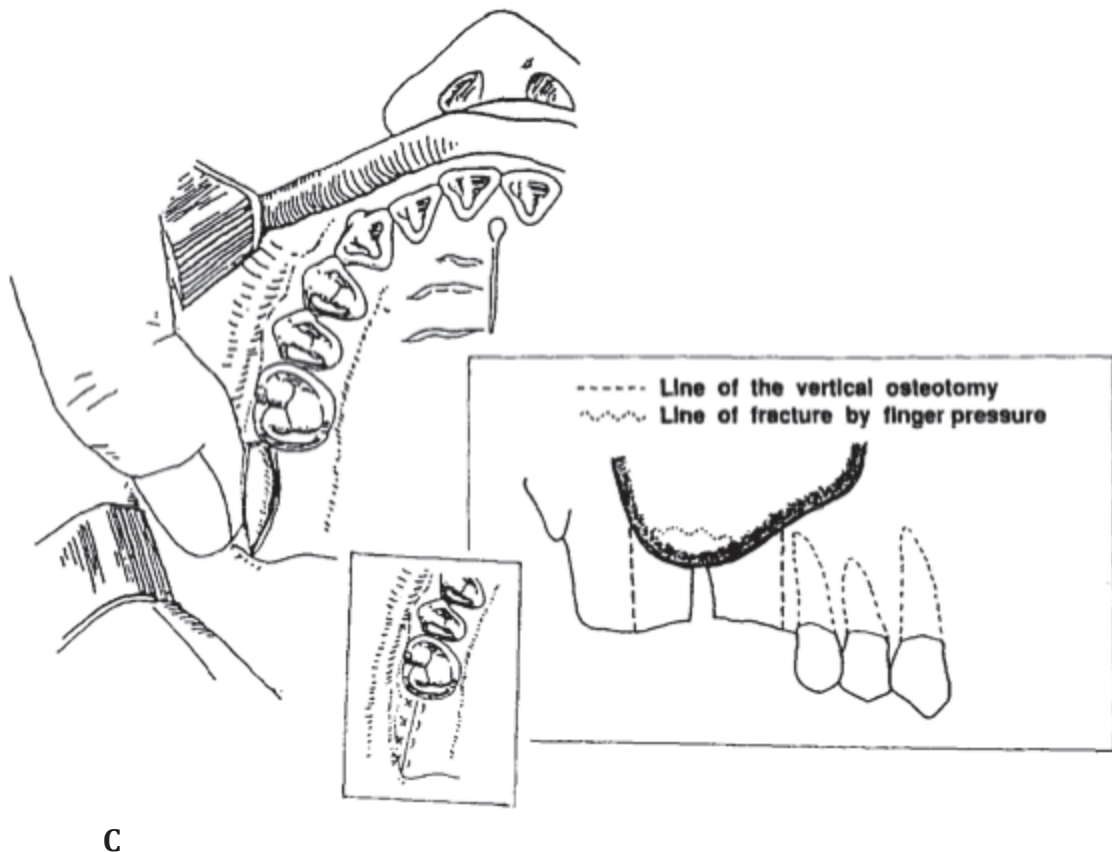


Figure 19 : Incision le long de la crête alvéolaire et retrait de l'os interseptal à la fraise **A**. Ostéotomie proximale et distale sur le pan vestibulaire à l'aide de ciseaux fins **B**. Pression digitale de l'os corticale vestibulaire afin de créer une fracture horizontale puis réalisation des sutures **C**. (d'après Hori et al.)(26)

L'avantage majeur de cette technique est la création d'une base osseuse permettant de supporter les tissus mous durant la cicatrisation. De plus aucune tension n'est créée sur les tissus mous pour la fermeture, entraînant de meilleurs résultats tout en diminuant l'inconfort post-opératoire. Enfin la méthode n'entraîne pas de perte de hauteur vestibulaire contrairement à d'autres utilisant des lambeaux vestibulaires.

En revanche deux critères en contre-indiquent l'utilisation:

- Un espace limité entre les dents adjacentes.
- Une crête alvéolaire trop fine.

De plus la technique nécessite une fracture osseuse, ce qui peut comporter des risques. En effet, si la fracture est incomplète, les tissus mous peuvent ne pas se refermer complètement. De plus, même si cela est extrêmement rare, ces fragments peuvent entraîner une inflammation ainsi qu'une résorption de l'os cortical fracturé.

### 3.5.4 Régénération guidée des tissus

La régénération osseuse guidée (ROG) est une technique d'augmentation osseuse utilisée en chirurgie pré-implantaire. Elle utilise une membrane qui présente deux rôles :

- Un rôle physique de barrière cellulaire
- Un rôle mécanique de maintien de l'espace

Elle permet aux cellules ostéoformatrices issues des parois osseuses résiduelles de coloniser l'espace sous la membrane (48). C'est dans ce but, afin d'obtenir une fermeture par les tissus durs, que certains auteurs (48)(42)(63) proposent la ROG pour la fermeture des CBS.

Différentes méthodes sont décrites dans la littérature :

Ogunsalu (42) utilise un matériau de greffe d'origine animale ou de l'os autologue mis en sandwich entre deux feuilles de Biogide® (membrane résorbable) pour la fermeture des CBS. Les résultats obtenus sont excellents avec une régénération suffisante de tissu osseux permettant le placement d'un implant endo-osseux. Une étude ultérieure (43) confirme l'activité ostéoblastique aux niveaux des sites régénérés, d'autant plus importante lorsque de l'os autologue est utilisé.

Scala et al. (48) utilisent l'association de cryoplatelet gel (gel plaquettaire) avec de l'os autologue ou un substitut osseux d'origine animale afin de combler le défaut. Le site est alors recouvert par une membrane de collagène résorbable ou une membrane Gore Tex non résorbable. Celle-ci permet d'éviter la colonisation de la zone de régénération osseuse par de l'épithélium ou du tissu conjonctif, de manière à ce que les cellules à migration lente avec un potentiel ostéogénique soient capables de peupler le défaut. Cette membrane est placée sous le périoste, en palatin et vestibulaire. La cicatrisation primaire est obtenue avec succès dans tous les cas. Puis une scintigraphie osseuse réalisée quelques mois après l'intervention montre un processus ostéogénique actif.

Enfin Waldrop et Semba (63) décrivent une méthode mettant en jeu une membrane de gélatine absorbable, un matériau de greffe allogène (DFDBA) ainsi qu'une membrane de polytétrafluoroéthylène expansé (e-PTFE). La membrane de gélatine empêche le déplacement du matériau de greffe dans le sinus ainsi que la migration des cellules épithéliales tandis que la membrane e-PTFE favorise une population de cellules sélectives pour la formation osseuse. Huit semaines après l'intervention cette membrane est retirée et les auteurs observent cliniquement une formation osseuse, bien que cela ne soit pas prouvé histologiquement.

La ROG permet une fermeture de la fistule par les tissus mous mais surtout par une régénération osseuse au niveau du défaut, ce qui rend possible une reconstruction implantaire ultérieure. Malgré ces avantages elle présente deux inconvénients, la nécessité de décoller un lambeau de pleine épaisseur ainsi que la réalisation d'une deuxième intervention chirurgicale pour enlever la membrane lorsque celle-ci est non résorbable. Enfin certains auteurs (67) mettent en garde contre la dislocation de matériau dans le sinus et contre la difficulté à obtenir une fermeture primaire pour recouvrir les membranes.

### **3.5.5 Laser (22) (55)**

La pratique de la chirurgie orale et maxillo faciale a introduit l'utilisation de lasers depuis le milieu des années 60 (55). Ils sont aujourd'hui de plus en plus populaires en raison de l'élargissement de leurs champs d'utilisation, mais également en raison des nouvelles technologies qui proposent des lasers de plus en plus petits, portables, et faciles à manipuler dans la cavité buccale.

L'utilisation de laser présente de nombreux avantages (55) :

Le pouvoir hémostatique du laser a un avantage majeur pour le praticien : il permet de réaliser une intervention chirurgicale plus précise en augmentant la visibilité du site.

La diminution de l'inflammation post opératoire augmente le confort du patient, mais aussi celui du praticien lorsque celui-ci travaille près des voies respiratoires. Ces avantages permettent alors de réaliser des interventions en ambulatoire, qui nécessitaient auparavant une hospitalisation pour l'observation des voies aériennes mais également pour les soins post opératoires ainsi que la gestion de la douleur par voie parentérale.

La guérison des tissus ainsi que la cicatrisation sont également améliorées avec l'utilisation de lasers. Comparée à l'utilisation d'un scalpel, l'intervention entraîne moins de lésions des tissus proximaux. Le meilleur contrôle de la profondeur de lésion tissulaire permet une chirurgie moins traumatisante.

Enfin on observe une diminution de la douleur post-opératoire.

Grzesiak-janas et Janas (22) proposent alors une méthode conservatrice de fermeture des CBS au moyen d'une laserothérapie. 61 patients ont été traités avec succès, aucune complication post-opératoire ni aucune réouverture de la communication n'a été observée.

#### Technique (22) :

Les auteurs s'assurent d'abord que le sinus est libre de toute infection en faisant des contrôles radiographiques pré opératoires ainsi que des rinçages à travers l'alvéole. Le contenu du rinçage doit être clair et dépourvu de pus.

La thérapie est réalisée avec un laser bio stimulant CTL 1106 de puissance 30mW avec une lumière d'émission de 830nm de longueur d'onde. Trois cycles d'irradiation extra et intra oraux sont réalisés en mode continu et répétés pendant 4 jours :

- Le premier cycle de 3,5 minutes avec une irradiation extra orale de 4 J à travers la peau du visage au niveau de la région sous orbitale.
- Le deuxième de 3,5 minutes avec une irradiation intra orale de 4 J au niveau du plancher du sinus maxillaire
- Le troisième de 3,5 minutes avec une irradiation intra orale de 4 J au niveau du processus alvéolaire de la communication.

Après 4 jours de traitement la fermeture de la communication est observée chez tous les patients. Contrairement aux méthodes plus invasives, aucune plainte n'a été rapportée ainsi qu'aucune réouverture de la communication après un suivi de 6 ans.

L'avantage majeur de l'utilisation du laser est l'absence de chirurgie avec toutes les contraintes et les complications qui lui sont liées. Il convient également de souligner que les patients n'ont pas eu besoin de recevoir de traitement antibiotique durant la thérapie grâce à l'action antimicrobienne du rayon laser. Enfin, aucune perte de profondeur vestibulaire ni perte osseuse alvéolaire n'a été observée, contrairement aux techniques chirurgicales utilisant des lambeaux, ce qui est un point très important pour la réhabilitation prothétique.

Le laser est donc une méthode non invasive, de courte durée, présentant de nombreux avantages pour le patient puisqu'il élimine le recours à une intervention chirurgicale. Malgré son avenir très prometteur, très peu d'auteurs se sont penchés sur son utilisation pour la fermeture des CBS.

## CONCLUSION

Les communications bucco-sinusiennes apparaissent la plupart du temps après une avulsion dentaire, et le plus souvent de la première molaire maxillaire, qui entretient une relation étroite avec le plancher du sinus. Il est donc du devoir du chirurgien dentiste de diagnostiquer la communication le plus vite possible afin d'entreprendre le traitement le mieux adapté en fonction de la situation clinique et de son plateau technique. Une prise en charge précoce diminue effectivement le risque de complications.

Les communications de taille minime avec un sinus sain se referment en général spontanément. Pour les CBS de tailles supérieures à 3mm il faut engager un traitement chirurgical. Les sinus présentant une infection devront être traités avec un traitement antibiotique associé à une solution nasale. En cas de récurrence ou de résistance au traitement, la prise en charge sera pluridisciplinaire et un assainissement du sinus par un ORL sera nécessaire.

Pour de petites communications, le rapprochement des berges de la gencive à l'aide d'une suture peut permettre la fermeture de la CBS. Quand la suture primaire ne permet pas d'obtenir une fermeture adéquate, la fermeture par les tissus mous en utilisant un lambeau vestibulaire ou palatin semble être le traitement de référence. Le lambeau vestibulaire, malgré la perte de hauteur du sillon qu'il entraîne, est plus populaire que le lambeau palatin, qui présente plus de complications du fait de la zone palatine laissée dénudée. Cependant certains praticiens le préfèrent en raison de son excellente irrigation.

Malgré la réussite qui n'est plus à prouver de ces lambeaux, il existe un intérêt grandissant pour la fermeture osseuse, du fait d'une demande croissante de réhabilitation implantaire. La mise en place d'un greffon d'os autogène est le traitement de choix lorsque l'on souhaite placer un implant endo-osseux. Les sites donneurs intra-oraux présentent alors une morbidité plus faible pour le patient comparée aux sites extra oraux.

De nouvelles alternatives de traitement apparaissent aussi afin de permettre une fermeture osseuse. C'est le cas des membranes de régénération, de l'utilisation de matériaux de comblement d'origine synthétique ou animale, de la fabrication de racines analogues ou encore de l'utilisation de plaques de métal. Les auteurs ont tendance à préférer les matériaux synthétiques ou autogènes par rapport aux

matériaux d'origine animale, pour lesquels ils mettent en garde contre une transmission pathogène possible. Mais malgré le large choix de techniques proposées dans la littérature, il semblerait qu'elles soient isolées, et que seule une poignée de méthodes remportent l'adhésion des praticiens, en raison certainement de leur coût, mais également de leur complexité comparées aux techniques standards. Au vu de cette revue de la littérature, nous pouvons conclure que le traitement chirurgical à l'aide d'un lambeau palatin ou vestibulaire demeure le traitement de choix des communications bucco sinusiennes.



**BIBLIOGRAPHIE**

- (1) Abuabara A. et al.  
Evaluation of different treatments for oroantral/ oronasal communications: experience of 112 cases. *Int. J. Oral Maxillofac. Surg.* 2006; 35: 155-158.
- (2) Adam S, Salles F, Guyot L, Cheynet F, Chossegros C, Blanc J-L.  
Le Lambeau de langue dans la reconstruction des pertes de substances du palais. *Revue Stomatol. Chir. Maxillo.* 2011;112:22-26
- (3) Ahmed MS, Askar NA.  
Combined bony closure of oroantral fistula and sinus lift with mandibular bone grafts for subsequent dental implant placement. *Oral Surg Oral Med Oral Pathol Oral Radiol Endod.* 2011 Apr;111(4):e8-14. PubMed PMID: 21420631.
- (4) Al-Sibahi A, Shanoon A  
The use of soft polymethylmethacrylate in the closure of Oro-antral fistula.. *American association of oral and maxillofacial surgeons.* 0278-2391/82/0300/0165
- (5) Allais M, Maurette PE, Cortez AL, Laureano Filho JR, Mazzonetto R.  
The buccal fat pad graft in the closure of oroantral communications. *Braz J Otorhinolaryngol.* 2008 Sep-Oct;74(5):799. PubMed PMID: 19082369.
- (6) Andric M, Saranovic V, Drazic R, Brkovic B, Todorovic L. Functional endoscopic sinus surgery as an adjunctive treatment for closure of oroantral fistulae: a retrospective analysis. *Oral Surg Oral Med Oral Pathol Oral Radiol Endod.* 2010 Apr;109(4):510-6. Epub 2010 Feb 13. PubMed PMID: 20156695.
- (7) Anzalone JV, Vastardis S.  
Oroantral communication as an osteotome sinus elevation complication. *J Oral Implantol.* 2010;36(3):231-7. PubMed PMID: 20553178.

- (8) Ashtiani AK, Fatemi MJ, Pooli AH, Habibi M.  
Closure of palatal fistula with buccal fat pad flap. *Int J Oral Maxillofac Surg.* 2011 Mar;40(3):250-4. Epub 2011 Jan 13. PubMed PMID: 21236642.
- (9) Awang M-N.  
Closure of oroantral fistula. *Int. J. Oral Maxillofac. Surg.* 1988; 17: 110-115.
- (10) Batista S.H.B, Soares E.S, Costa F.W, Bezerra TP, Clasen H.S .  
Corps étrangers du sinus maxillaire. Considérations sur la fermeture des abords maxillaires. *Rev stomatol chir maxillofac* 2011;112:316-318
- (11) Bellinger DH.  
Preliminary report on the use of tantalum in maxillofacial and oral surgery. *J Oral Surg* 5:108, 1947
- (12) Bentahar O, Pomar P, Fusaro S, Benfdil F, Aguenau A, Abdedine A.  
Prothèses obturatrices après maxillectomie. Bases fondamentales et thérapeutiques. *EMC stomatologie* 22-066-B-58, 2008
- (13) Briche T, Seigneuric J-B, Raynal M, Lepage P, Kossowski M, Denhez F.  
Relations pathologiques entre dents et sinus maxillaires. *EMC stomatologie*, 22-038-A-10,2007
- (14) Budge, C. T.:  
Closure of oroantral opening by the use of tantalum plate. *J Oral Surg.* 1952: 10: 32-33.
- (15) Burić N, Jovanović G, Krasić D, Tijanić M, Burić M, Tarana S, Spasić M.  
The use of absorbable polyglactin/polydioxanon implant (Ethisorb®) in non-surgical closure of oro-antral communication. *J Craniomaxillofac Surg.* 2012 Jan;40(1):71-7. Epub 2011 Mar 5. PubMed PMID: 21377886.
- (16) Chemli H, Mnejja M, Dhouib M, Karray F, Ghorbel A, Abdelmoula M.  
Sinusites maxillaires d'origine dentaire : traitement chirurgical. *Rev stomatol chir maxillofac* 2012;113:87\_90

(17) Cortes D, Martinez-Conde R, Uribarri A, Eguia del Valle A, Lopez J, Aguirre JM.

Simultaneous oral antral fistula closure and sinus floor augmentation to facilitate dental implant placement or orthodontics. J Oral Maxillofac Surg. 2010 May;68(5):1148-51. Epub 2010 Feb 26. PubMed PMID: 20188451.

(18) Crolius, W. E.:

Use of Gold Plate for the Closure of Oroantral Fistulas, Oral Sur-2. 10, 836-838, 1956.

(19) De Moraes EJ.

Closure of oroantral communication with buccal fat pad flap in zygomatic implant surgery: a case report. Int J Oral Maxillofac Implants. 2008 Jan-Feb;23(1):143-6. PubMed PMID: 18416426.

(20) Dym H, Wolf JC,

Oroantral Communication, Oral Maxillofacial Surg Clin N Am 24 (2012) 239-247

(21) Gacic B, Todorovic L, Kokovic V, Danilovic V, Stojcev-Stajcic L, Drazic R, Markovic A.

The closure of oroantral communications with resorbable PLGA-coated beta-TCP root analogs, hemostatic gauze, or buccal flaps: a prospective study. Oral Surg Oral Med Oral Pathol Oral Radiol Endod. 2009 Dec;108(6):844-50. Epub 2009 Oct 28. PubMed PMID: 19875318.

(22) Grzesiak-Janias G, Janias A.

Conservative closure of antro-oral communication stimulated with laser light. J Clin Laser Med Surg. 2001 Aug;19(4):181-4. PubMed PMID: 11523860.

(23) Haas R, Watzak G, Baron M, & al.

A preliminary study of monocortical bone grafts for oroantral fistula closure. Oral Surg Oral Med Oral Pathol Oral Radiol Endod 96:263, 2003

(24) Hajjiioannou J, Koudounarakis E, Alexopoulos K, Kotsani A, Kyrmizakis DE.

Maxillary sinusitis of dental origin due to oroantral fistula, treated by endoscopic sinus surgery and primary fistula closure. J Laryngol Otol. 2010 Sep;124(9):986-9. Epub 2010 May 20. PubMed PMID: 20482947.

- (25) Hariram, Pal US, Mohammad S, Singh RK, Singh G, Malkunje LR.  
Buccal fat pad versus sandwich graft for treatment of oroantral defects: A comparison. *Natl J Maxillofac Surg.* 2010 Jan;1(1):6-14. PubMed PMID: 22442542; PubMed Central PMCID: PMC3304177.
- (26) Hori M, Tanaka H, Matsumoto M, Matsunaga S.  
Application of the interseptal alveolotomy for closing the oroantral fistula. *J Oral Maxillofac Surg.* 1995 Dec;53(12):1392-6. PubMed PMID: 7490648.
- (27) Isler SC, Demircan S, Cansiz E.  
Closure of oroantral fistula using auricular cartilage: a new method to repair an oroantral fistula. *Br J Oral Maxillofac Surg.* 2011 Dec;49(8):e86-7. Epub 2011 May 6. PubMed PMID: 21530029.
- (28) Jain MK, Ramesh C, Sankar K, Lokesh Babu KT.  
Pedicled buccal fat pad in the management of oroantral fistula: a clinical study of 15 cases. *Int J Oral Maxillofac Surg.* 2012 Aug;41(8):1025-9. Epub 2012 Mar 21. PubMed PMID: 22440613.
- (29) Kansu L, Akman H, Uckan S.  
Closure of oroantral fistula with the septal cartilage graft. *Eur Arch Otorhinolaryngol.* 2010 Nov;267(11):1805-6. Epub 2010 Jul 20. PubMed PMID: 20644947.
- (30) Kaya Thoma, Gion F. Pajarola, Klaus W. Grätz, and Patrick R. Schmidlin,  
Bioabsorbable root analogue for closure of oroantral communications after tooth extraction: A prospective case-cohort study. *Oral Surg Oral Med Oral Pathol Oral Radiol Endod* 2006;101:558-64
- (31) Killey HC, Kay LW.  
Observations based on the surgical closure of 362 oroantral fistulas. *Int Surg* 57 :545, 1972
- (32) Kinner U, Frenkel G.  
Alternative Methoden des Verschlusses von Mund-Antrum-Verbindungen; Die plastische Deckung der Kieferhöhle mit lyophilisierter Dura mit alkoholischer Prolaminlösung. *ZWR* 99:890, 1990

- (33) Kitagawa et al.  
Use of third molar transplantation for closure of the oroantral communication after tooth extraction: A report of 2 cases. *Oral Surg Oral Med Oral Pathol Oral Radiol Endod* 2003;95:409-15
- (34) Lazaridis N, Tilaveridis I, Venetis G, Lazaridou M. Maxillary sinus osteoplasty with vascularized pedicled bone flap. *Oral Surg Oral Med Oral Pathol Oral Radiol Endod*. 2008 Dec;106(6):828-32. Epub 2008 Jul 25. PubMed PMID: 18656389.
- (35) Lee BK.  
One-stage operation of large oroantral fistula closure, sinus lifting, and autogenous bone grafting for dental implant installation. *Oral Surg Oral Med Oral Pathol Oral Radiol Endod*. 2008 Jun;105(6):707-13. Epub 2008 Mar 4. PubMed PMID: 18299230.
- (36) Lerat J, Aubry K, Brie J, Perez AF, Orsel S, Bessede JP. Communications bucco-naso-sinusiennes. EMC (Elsevier Masson Paris SAS) Oto-rhino-laryngologie (20-480-M-10)2011.
- (37) McClung EJ, Chipps JE:  
Tantalum foil used in closing antro-oral fistulas. *US Armed Forces Med J* 7:1183, 1951
- (38) Meyer C, Camponovo T, Euvrard E, Chatelain B.  
Les membranes en chirurgie pré-implantaire. *Rev stomatol chir maxillofac* 2012; 113:212-230
- (39) Meyer E, Liebenberg SJ, Fagan JJ.  
Buccal fat pad - a simple, underutilized flap. *S Afr J Surg*. 2012 Mar 29;50(2):47-9. PubMed PMID: 22622104.
- (40) Morel M, Danino A, Malka G.  
Utilisation du lambeau marginolingual dans la fermeture des fistules palatines. Etude retrospective sur 7 cas. *Ann chirip last esthét* 2001; 46; 5-9
- (41) Neuschl M, Kluba S, Krimmel M, Reinert S.  
Iatrogenic transposition of the parotid duct into the maxillary sinus after tooth extraction and closure of an oroantral fistula. A case report. *J Craniomaxillofac Surg*. 2010 Oct;38(7):538-40.  
Epub 2010 May 21. PubMed PMID: 20494589.

(42) Ogunsalu C.

A new surgical management for oro-antral communication: the resorbable guided tissue regeneration membrane-bone substitute sandwich technique. School of Dentistry, Faculty of Medical Sciences, The University of the West Indies, St Augustine, Trinidad and Tobago

(43) Ogunsalu CO, Rohrer M, Persad H, Archibald A, Watkins J, Daisley H, Ezeokoli C, Adogwa A, Legall C, Khan O. Single photon emission computerized tomography and histological evaluation in the validation of a new technique for closure of oro-antral communication: an experimental study in pigs. West Indian Med J. 2008 Mar;57(2):166-72. PubMed PMID: 19565962.

(44) Pektas ZO, Kircelli BH, Bayram B, Kircelli C, Uckan S. Alveolar cleft closure by distraction osteogenesis with skeletal anchorage during consolidation. Int J Oral Maxillofac Implants. 2008 Jan-Feb;23(1):147-52. PubMed PMID: 18416427.

(45) Peñarrocha-Diago M, Garcia B, Gomez D, et al. Zygomatic bone graft for oral-antral communication closure and implant placement. J Oral Implantol 33:305, 2007

(46) Poeschl PW, Baumann A, Russmueller G, Poeschl E, Klug C, Ewers R. Closure of oroantral communications with Bichat's buccal fat pad. J Oral Maxillofac Surg. 2009 Jul;67(7):1460-6. PubMed PMID: 19531418.

(47) Ravi Kumar P, Jyothi M, Sirisha K, Racca K, Uma C. Autotransplantation of mandibular third molar: a case report. Case Rep Dent. 2012;2012:629180. doi: 10.1155/2012/629180. Epub 2012 Dec 17. PubMed PMID: 23346422; PubMed Central PMCID: PMC3533607.

(48) Scala M, Gipponi M, Pasetti S, Dellachà E, et al. Clinical Applications of Autologous Cryoplatelet Gel for the Reconstruction of the Maxillary Sinus. A New Approach for the Treatment of Chronic Oro-sinusial Fistula. In vivo 21: 541-548 (2007)

(49) Semur F, Seigneuric J-B. Complications des avulsions dentaires: prophylaxie et traitement. EMC stomatologie/Odontologie, 22-092-B-10,2007

(50) Shaker et al.  
Competent closure of chronic oroantral fistula with Zenoderm. Oral Surgery Department, Faculty of Oral and Dental Medicine, Cairo University. Egypt Dent J. 1995 Jul;41(3):1237-42.

(51) Shapiro DN, Moss M.  
Gold plate closure of oroantral fistulas. J Prosthet Dent. 1972 Feb;27(2):203-8. Review. PubMed PMID: 4550779.

(52) Singh J, Prasad K, Lalitha RM, Ranganath K.  
Buccal pad of fat and its applications in oral and maxillofacial surgery: a review of published literature (February) 2004 to (July) 2009. Oral Surg Oral Med Oral Pathol Oral Radiol Endod. 2010 Dec;110(6):698-705. Epub 2010 Jul 2. Review. PubMed PMID: 20580275.

(53) Stajcic Z, Todorovic LJ, Petrovic V:  
Tissucol in closure of oroantral communication. A pilot study. Int J Oral Surg 14:444, 1985

(54) Steiner M, Gould AR, Madion DC, Abraham MS, Loeser JG.  
Metal plates and foils for closure of oroantral fistulae. J Oral Maxillofac Surg. 2008 Jul;66(7):1551-5. PubMed PMID: 18571051.

(55) Strauss R-A, Fallon S-D,  
Lasers in contemporary oral and maxillofacial surgery. Dent Clin N Am 48 (2004) 861-888

(56) Suhonen JT, Meyer BJ.  
Polyactic acid (PLA) root replica in ridge maintenance after loss of a vertically fractured incisor. End Dent Trauma 1996;12:155-60

(57) Sun Jian  
Réhabilitation maxillaire pré implantaire : étude de 55 cas avec greffe de comblement par os autologue, rev. Stomatol. Maxillofac, 1999, 100, n°5, pp.214-220

(58) Visscher SH, van Minnen B, Bos RR.  
Closure of oroantral communications using biodegradable polyurethane foam: a feasibility study. J Oral Maxillofac Surg. 2010 Feb;68(2):281-6. Epub 2010 Jan 15. PubMed PMID: 20116696.

(59) Visscher SH, van Minnen B, Bos RR.  
Closure of oroantral communications: a review of the literature. J Oral Maxillofac Surg. 2010 Jun;68(6):1384-

91. Epub 2010 Mar 12. Review. PubMed PMID: 20227153.

(60) Visscher SH, van Roon MR, Sluiter WJ, van Minnen B, Bos RR.

Retrospective study on the treatment outcome of surgical closure of oroantral communications. *J Oral Maxillofac Surg.* 2011 Dec;69(12):2956-61. Epub 2011 Jul 14. PubMed PMID: 21752508.

(61) Visscher SH, Van Minnen B, Bos RR.

Feasibility of conical biodegradable polyurethane foam for closure of oroantral communications. *J Oral Maxillofac Surg.* 2011 Feb;69(2):390-5. Epub 2010 Oct 14. PubMed PMID: 20950909.

(62) Von wowern N.

Closure of oroantral fistula with buccal flap: Rehrmann versus Moczar. *Int. J. Oral Surg.* 1982; 11: 156-165.

(63) Waldrop TC, Semba SE.

Closure of oroantral communication using guided tissue regeneration and an absorbable gelatin membrane. *J Periodontol.* 1993, Nov;64(11):1061-6. PubMed PMID: 8295091.

(64) Watzak G, Tepper G, Zechner W, et al.

Bony press-fit closure of oro-antral fistulas: A technique for pre-sinus lift repair and secondary closure. *J Oral Maxillofac Surg* 63:1288, 2005.

(65) Wilson SM, Pell P, Donegan EA:

HIV-1 transmission following the use of cryoprecipitated fibrinogen as gel/adhesive. *Transfusion* 31s:51s, 1991.

(66) Whitman DH, Berry RL and Green DM:

Platelet gel: an autologous alternative to fibrin glue with applications in oral and maxillofacial surgery. *J Oral Maxillofacial Surg* 55: 1294- 1299, 1997.

(67) Yalçın S, Oncü B, Emes Y, Atalay B, Aktaş I.

Surgical treatment of oroantral fistulas: a clinical study of 23 cases. *J Oral Maxillofac Surg.* 2011 Feb;69(2):333-9. Epub 2010 Dec 9. PubMed PMID: 21145640.

(68) Zide M-F, and Karas N-D.

Hydroxylapatite Block Closure of Oroantral Fistulas. *J Oral Maxillofac Surg* 50:71-75, 1992



## Approbation – Improbation

*Les opinions émises par les dissertations présentées, doivent être considérées comme propres à leurs auteurs, sans aucune approbation ou improbation de la Faculté de Chirurgie dentaire. (1)*

*Lu et approuvé,*

*Vu,  
Nice, le*

*Le Président du jury,  
de  
l'UNS,*

*Le Doyen de la faculté  
Chirurgie dentaire de*

*Professeur*

*Professeur Armelle  
Maniere-Ezvan*

*(1) les exemplaires destinés à la bibliothèque doivent être obligatoirement signés par le Doyen et par le Président du jury*

## *Serment d'Hippocrate*

*En présence des Maîtres de cette Faculté, de mes chers condisciples, devant l'effigie d'Hippocrate,*

*Je promets et je jure, au nom de l'Être Suprême, d'être fidèle aux lois de l'Honneur et de la probité dans l'exercice de La Médecine Dentaire.*

*Je donnerai mes soins gratuits à l'indigent et n'exigerai jamais un salaire au-dessus de mon travail, je ne participerai à aucun partage clandestin d'honoraires.*

*Admis dans l'intérieur des maisons, mes yeux ne verront pas ce qui se passe, ma langue taira les secrets qui me seront confiés et mon état ne servira pas à corrompre les mœurs ni à favoriser le crime.*

*Je ne permettrai pas que des considérations de religion, de nation, de race, de parti ou de classe sociale viennent s'interposer entre mon Devoir et mon patient.*

*Je garderai le respect absolu de la vie humaine dès sa conception.*

*Même sous la menace, je n'admettrai pas de faire usage de mes connaissances médicales contre les lois de l'Humanité.*

*Respectueux et reconnaissant envers les Maîtres, je rendrai à leurs enfants l'instruction que j'ai reçue de leurs pères.*

*Que les hommes m'accordent leur estime si je suis fidèle à mes promesses,*

*Que je sois couvert d'opprobre et méprisé de mes confrères si j'y manque.*

