



HAL
open science

Latéralisation du nerf alvéolaire inférieur à visée pré-implantaire

Cécile Fillon

► **To cite this version:**

Cécile Fillon. Latéralisation du nerf alvéolaire inférieur à visée pré-implantaire. Médecine humaine et pathologie. 2013. dumas-00940244

HAL Id: dumas-00940244

<https://dumas.ccsd.cnrs.fr/dumas-00940244>

Submitted on 31 Jan 2014

HAL is a multi-disciplinary open access archive for the deposit and dissemination of scientific research documents, whether they are published or not. The documents may come from teaching and research institutions in France or abroad, or from public or private research centers.

L'archive ouverte pluridisciplinaire **HAL**, est destinée au dépôt et à la diffusion de documents scientifiques de niveau recherche, publiés ou non, émanant des établissements d'enseignement et de recherche français ou étrangers, des laboratoires publics ou privés.

**LATERALISATION DU NERF ALVEOLAIRE
INFERIEUR À VISEE PRE-IMPLANTAIRE**

Année 2013

THESE N°42.57.13.29

THESE

Présentée et publiquement soutenue devant

La faculté de Chirurgie Dentaire de Nice

Le 10 Décembre 2013

Par

Mlle Cécile FILLON

Née le 06 Juin 1988 à Cannes

Pour obtenir le grade de

**DOCTEUR EN CHIRURGIE DENTAIRE
(Diplôme d'Etat)**

Examineurs de la thèse

Monsieur le Professeur
Monsieur le Docteur
Monsieur le Docteur
Madame le Docteur
Monsieur le Docteur

ROCCA J.P.
LE ROY R.
ALLARD Y.
POUYSSÉGUR.V
SURMENIAN J.

Président du jury
Directeur de thèse
Assesseur
Assesseur
Assesseur

CORPS ENSEIGNANT

56^{ème} section : DEVELOPPEMENT, CROISSANCE ET PREVENTION

Sous-section 01 : ODONTOLOGIE PEDIATRIQUE

Professeur des Universités : Mme MULLER-BOLLA Michèle
Maître de Conférences des Universités : Mme JOSEPH Clara*
Assistant Hospitalier Universitaire : Mme CALLEJAS Gabrièle

Sous-section 02 : ORTHOPEDIE DENTO-FACIALE

Professeur des Universités : Mme MANIERE-EZVAN Armelle*
Maître de Conférences des Universités : M. FAVOT Pierre
Assistant Hospitalier Universitaire : Mlle TABET Caroline
Assistant Hospitalier Universitaire : Mme AUBRON Ngoc-Mai

Sous-section 03 : PREVENTION, EPIDEMIOLOGIE, ECONOMIE DE LA SANTE, ODONTOLOGIE LEGALE

Professeur des Universités : Mme LUPI-PEGURIER Laurence*
Assistant Hospitalier Universitaire : Mlle CUCCHI Céline

57^{ème} section : SCIENCES BIOLOGIQUES, MEDECINE ET CHIRURGIE BUCCALE

Sous-section 01 : PARODONTOLOGIE

Maître de Conférences des Universités : M. CHARBIT Yves*
Maître de Conférences des Universités : Mme VINCENT-BUGNAS Séverine
Assistant Hospitalier Universitaire : M. SURMENIAN Jérôme
Assistant Hospitalier Universitaire : Mme LAMURE Julie

Sous-section 02 : CHIRURGIE BUCCALE, PATHOLOGIE ET THERAPEUTIQUE, ANESTHESIE ET REANIMATION

Maître de Conférences des Universités : M. COCHAIS Patrice*
Maître de Conférences des Universités : M. HARNET Jean-Claude
Assistant Hospitalier Universitaire : M. BENHAMOU Yordan
Assistant Hospitalier Universitaire : M. SAVOLDELLI Charles

Sous-section 03 : SCIENCES BIOLOGIQUES

Professeur des Universités : Mme PRECHEUR Isabelle
Maître de Conférences des Universités : Mme RAYBAUD Hélène*
Maître de Conférences des Universités : Mlle VOHA Christine

58^{ème} section : SCIENCES PHYSIQUES ET PHYSIOLOGIQUES ENDODONTIQUES ET PROTHETIQUES
--

Sous-section 01 : ODONTOLOGIE CONSERVATRICE, ENDODONTIE

Professeur des Universités : Mme BERTRAND Marie-France*

Professeur des Universités : M. ROCCA Jean-Paul

Maître de Conférences des Universités : M. MEDIONI Etienne

Maître de Conférences des Universités : Mme BRULAT-BOUCHARD Nathalie

Assistant Hospitalier Universitaire : Mme DESCHODT-TOQUE Delphine

Assistant Hospitalier Universitaire : M. SIONNEAU Rémi

Assistant Hospitalier Universitaire : M. CEINOS Romain

Sous-section 02 : PROTHESES

Professeur des Universités : Mme LASSAUZAY Claire*

Maître de Conférences des Universités : M. ALLARD Yves

Maître de Conférences des Universités : Mme POUYSSEGUR-ROUGIER Valérie

Maître de Conférences des Universités : M. LAPLANCHE Olivier

Assistant Hospitalier Universitaire : M. CHOWANSKI Michael

Assistant Hospitalier Universitaire : M. CASAGRANDE Nicolas

Assistant Hospitalier Universitaire : M. OUDIN Antoine

Assistant Hospitalier Universitaire : M. SABOT Jean-Guy

Sous-section 03 : SCIENCES ANATOMIQUES ET PHYSIOLOGIQUES

Professeur des Universités : M. BOLLA Marc

Professeur des Universités : M. MAHLER Patrick

Maître de Conférences des Universités : M. LEFORESTIER Eric*

Maître de Conférences des Universités : Mlle EHRMANN Elodie

Assistant Hospitalier Universitaire : Mlle CANCEL Bénédicte

(*) Responsables de sous-section

REMERCIEMENTS

A Monsieur le Professeur Jean-Paul ROCCA

Vous me faites un immense honneur en acceptant de présider ce jury de thèse. En ce sens, je vous remercie de l'intérêt que vous avez bien voulu témoigner à ce travail.

Vos compétences cliniques et votre implication dans un enseignement de grande qualité resteront gravées dans ma mémoire et celle de chacun de vos élèves.

Veillez recueillir ce travail comme l'expression de mon plus profond respect.

A Monsieur le Docteur René LE ROY

Je vous remercie très sincèrement de m'avoir proposé ce sujet si passionnant. Travailler à vos côtés afin de mener à bien cette thèse fut un réel plaisir. Vos qualités humaines et votre expérience clinique ont toujours suscité ma curiosité et mon très grand intérêt.

Je vous prie de trouver ici le témoignage de toute ma gratitude et de ma plus sincère reconnaissance.

A Madame Le Docteur Valérie POUYSSEGUIR

Je vous remercie très sincèrement d'avoir accepté spontanément de siéger dans ce jury de thèse. Vous m'avez beaucoup appris, que ce soit lors des travaux pratiques ou des vacations hospitalières. L'écoute et la compréhension que vous portez à vos étudiants et vos patients font de vous un praticien remarquable.

Veillez trouver dans ce travail la marque de mon plus grand respect et de ma plus grande sympathie.

A monsieur le Docteur YVES ALLARD

Vous compter parmi les membres de ce jury est, pour moi, un grand honneur. Etre à vos côtés en clinique fut motivant et très enrichissant. Votre sens du partage et la simplicité avec laquelle vous transmettez votre savoir, toujours avec humour et dans la bonne humeur, sont pour moi un véritable exemple.

Veuillez recevoir la marque de mon plus grand respect.

A Monsieur le Docteur Jérôme SURMONTAN

C'est avec une grande joie que je puisse vous compter parmi les membres de ce jury. Votre rigueur dans le travail et la passion qui vous anime font de vous un exemple à suivre et, par là-même, un modèle à atteindre. Un merci tout particulier pour votre précieuse aide dans la préparation de ma présentation orale de ce jour.

Veuillez considérer, au travers de cette thèse, ma plus grande estime et mes plus sincères remerciements.

TABLE DES MATIERES

INTRODUCTION.....	1
I. RAPPELS FONDAMENTAUX : ANATOMIE ET PHYSIOLOGIE.....	3
<u>I.1 LE MAXILLAIRE INFERIEUR.....</u>	<u>3</u>
I.1.1 LE CORPS.....	3
I.1.1.1 La face externe vestibulaire.....	3
I.1.1.2 Le bord supérieur.....	4
I.1.1.3 Le bord inférieur.....	4
I.1.1.4 La région molaire mandibulaire.....	4
I.1.1.5 La région prémolaire mandibulaire.....	6
I.1.2 LE CANAL MANDIBULAIRE.....	15
I.1.2.1 Le canal mandibulaire.....	15
I.1.2.2 Le contenu du canal mandibulaire.....	17
I.1.3 LE NERF MANDIBULAIRE (V3).....	18
I.1.3.1 Origine : le nerf trijumeau (V).....	18
I.1.3.2 Le nerf alvéolaire inférieur.....	19
<u>I.2 STRUCTURE OSSEUSE DE LA MANDIBULE.....</u>	<u>21</u>
I.2.1 OS BASAL.....	21
I.2.2 OS ALVEOLAIRE.....	21
<u>I.3 LA CICATRISATION OSSEUSE ALVEOLAIRE POST-EXTRACTIONNELLE.....</u>	<u>22</u>
I.3.1 PHYSIOLOGIE OSSEUSE.....	22
I.3.2 VARIATION ANATOMIQUE: LA RESORPTION OSSEUSE ALVEOLAIRE.....	22
<u>I.4 CRITERES OSSEUX À CONSIDERER.....</u>	<u>24</u>
I.4.1 EVALUATION DE LA QUANTITE D'OS.....	24
I.4.1.1 Largeur de la crête osseuse disponible.....	24
I.4.1.2 Longueur de l'édentement.....	25
I.4.1.3 Hauteur osseuse disponible.....	25
I.4.1.4 Distance crête osseuse-dents antagonistes.....	26
I.4.2 DEFICIT OSSEUX.....	27
I.4.2.1 Déficits horizontaux.....	27

I.4.2.2 Déficits verticaux	27
I.4.3 EVALUATION DE LA QUALITE OSSEUSE.....	28
I.4.4 CLASSIFICATION DES PERTES DE SUBSTANCE OSSEUSE.....	29

II. LATERALISATION DU NERF ALVEOLAIRE INFERIEUR À VISEE

PRE-IMPLANTAIRE	32
II.1 INTRODUCTION.....	32
II.2 HISTORIQUE.....	32
II.3 INDICATIONS.....	34
II.4 CONTRE-INDICATIONS.....	36
II.5 ASPECTS MEDICO-LEGAUX.....	37
II.6 BILAN PRE-OPERATOIRE.....	38
II.6.1 BILAN MEDICAL.....	38
II.6.2 BILAN RADIOLOGIQUE.....	39
II.6.2.1 Bilan radiographique de « première intention »	39
II.6.2.2 Bilan radiographique de « seconde intention »	40
II.7 TECHNIQUE CHIRURGICALE.....	42
II.7.1 PRE-RECQUIS.....	42
II.7.2 PROTOCOLE OPERATOIRE.....	43
II.7.2.1 Prémédication et Anesthésie	43
II.7.2.2 Incision	43
II.7.2.3 Décollement	44
II.7.2.4 Préforage	45
II.7.2.5 Ostéotomie vestibulaire	45
II.7.2.6 Exposition du NAI	51
II.7.2.7 Mise en place des implants	55
II.7.2.8 Fermeture	56
II.8 SUITES OPERATOIRES.....	58
II.8.1 PRESCRIPTION POST-OPERATOIRE.....	58
II.8.2 SUITES OPERATOIRES CLASSIQUES.....	58
II.8.3 CONTRÔLE POSTOPERATOIRE DES COMPLICATIONS NEUROLOGIQUES.....	59
II.8.3.1 Sémiologie neurologique : Les différents types de déficits sensitif	59
II.8.3.2 Examen clinique et Diagnostic	60

II.8.3.2.1 Interrogatoire.....	61
II.8.3.2.2 Examen clinique.....	63
II.8.3.3 Examens complémentaires : Cartographie et Tests neurosensoriels.....	64
III. DISCUSSION.....	68
III.1 RESULTATS.....	68
III.2 TECHNIQUES ALTERNATIVES.....	72
CONCLUSION.....	75
BIBLIOGRAPHIE.....	77

INTRODUCTION

L'implantologie fait indéniablement partie intégrante de l'arsenal thérapeutique du chirurgien dentiste. Intégrée dans le plan de traitement de réhabilitations orales, elle s'offre comme une technique alternative ou complémentaire de qualité aux prothèses amovibles, parfois non tolérées par les patients, et aux restaurations fixes nécessitant occasionnellement la préparation de dents saines et ne disposant pas toujours de piliers suffisants.

Cependant, il n'est pas rare de constater que la pose d'implants dentaires se heurte fréquemment à des obstacles d'ordre anatomique, que ce soit par la proximité d'éléments nobles à préserver ou par la forme atrophiée de la crête osseuse du secteur à réhabiliter.

La naissance de l'implantologie s'est accompagnée avec certitude de la règle suivante : la prothèse doit toujours dicter le positionnement de l'implant. En cas de défauts osseux importants, résultant de l'inévitable résorption alvéolaire, les praticiens étaient donc confrontés à un dilemme : soit l'impossibilité de poser l'implant, soit la mise en place de l'implant en fonction de l'os disponible, entraînant alors une difficulté à obtenir une réhabilitation prothétique optimale.

Plus tard, une notion **d'aménagement osseux** est apparue. En effet, l'évolution des techniques chirurgicales en implantologie orale a permis le recours à des chirurgies pré-implantaires permettant d'augmenter l'espace osseux disponible en fonction de la prothèse à venir.

En nous rapportant au cadre anatomique de notre sujet, **le nerf alvéolaire inférieur (NAI)** constitue le plus souvent la **limite inférieure de l'espace implantable**, en zone mandibulaire postérieure, toute transgression chirurgicale de cette limite pouvant entraîner l'apparition de **complications nerveuses**. Un des préalables essentiels à la pose d'implants en zone prémolaire et molaire mandibulaire est une hauteur osseuse minimale de **huit millimètres** entre le NAI et le sommet de la crête alvéolaire.

A défaut, nous connaissons tous le recours aux implants courts, aux greffes osseuses d'apposition verticale, aux régénérations osseuses guidées (ROG) ou aux techniques de distraction et disjonction alvéolaires.

Une alternative à ces protocoles est la technique de **latéralisation du nerf alvéolaire inférieur (LNAI)** décrite dès 1987 par JENSEN et NOCK, et plus largement diffusée avec la parution de l'article de FRIBERG en 1992. Le **déplacement de cet obstacle** libère une zone osseuse propice à la pose d'implants.

Ainsi, au moyen d'une analyse minutieuse de la littérature, nous détaillerons, après quelques rappels fondamentaux, les indications à visée implanto-prothétiques, les différents protocoles et les complications éventuelles de la technique latéralisation.

Enfin, avant de conclure, nous nous attacherons à présenter les résultats qui émergent des différentes sources et nous confronterons la latéralisation aux techniques alternatives d'aménagement osseux pré-implantaire.

I. RAPPELS
FONDAMENTAUX :
ANATOMIE ET PHYSIOLOGIE

Tout geste chirurgical repose sur **une parfaite connaissance de l'anatomie de la zone d'intervention**. En nous rapportant au cadre anatomique de notre sujet, nous décrivons le maxillaire inférieur, et en particulier la face externe de la région molaire-prémolaire mandibulaire ; avant de nous attarder sur le nerf alvéolaire inférieur et son orifice d'émergence, le foramen mentonnier, tout en s'appuyant sur la description donnée par GAUDY dans son Atlas d'anatomie implantaire [1].

I.1 LE MAXILLAIRE INFÉRIEUR

La mandibule, os impair médian et symétrique, forme le squelette du massif facial inférieur. Seul os mobile de la face, il s'articule par l'intermédiaire de son *processus condyloïde* avec l'os temporal, au niveau de **l'articulation temporo-mandibulaire** et avec le maxillaire supérieur par l'intermédiaire des dents.

De la forme générale d'un segment ovoïde ouvert vers l'arrière, la mandibule se divise en deux parties : une portion horizontale ou **corps** et deux portions verticales, **les branches montantes**. Ces dernières ont la forme d'un quadrilatère orienté en haut et en arrière. Elles prolongent le corps mandibulaire pour se terminer, à leurs extrémités supérieures, par le *processus coronoïde* en avant et le *processus condyloïde* en arrière. Ces deux portions se réunissent au niveau des **angles mandibulaires**.

I.1.1 LE CORPS

Ayant une forme générale de « V » ouvert vers l'arrière, le corps mandibulaire est un parallélépipède présentant deux faces et deux bords. La seule face concernée par notre intervention, la face externe, sera présentée.

I.1.1.1 La face externe vestibulaire ou latérale

Dans le secteur prémolaire, cette face est marquée par le *foramen mentonnier* qui présente une forme variable en fonction du trajet intra-osseux du pédicule mentonnier. La surface osseuse en dessous du foramen mentonnier donne insertion aux muscles abaisseurs de la lèvre inférieure et de l'angle oral.

Dans le secteur molaire, cette face est marquée par une crête mousse, la *crête buccinatrice*, oblique en bas et en avant qui s'estompe progressivement vers le secteur prémolaire. Cette crête est le siège de l'insertion du faisceau mandibulaire du *muscle buccinateur*. La crête buccinatrice se prolonge en arrière en contournant obliquement la face postérieure de la dernière molaire pour rejoindre l'extrémité inférieure de la *crête temporale* de la branche montante.

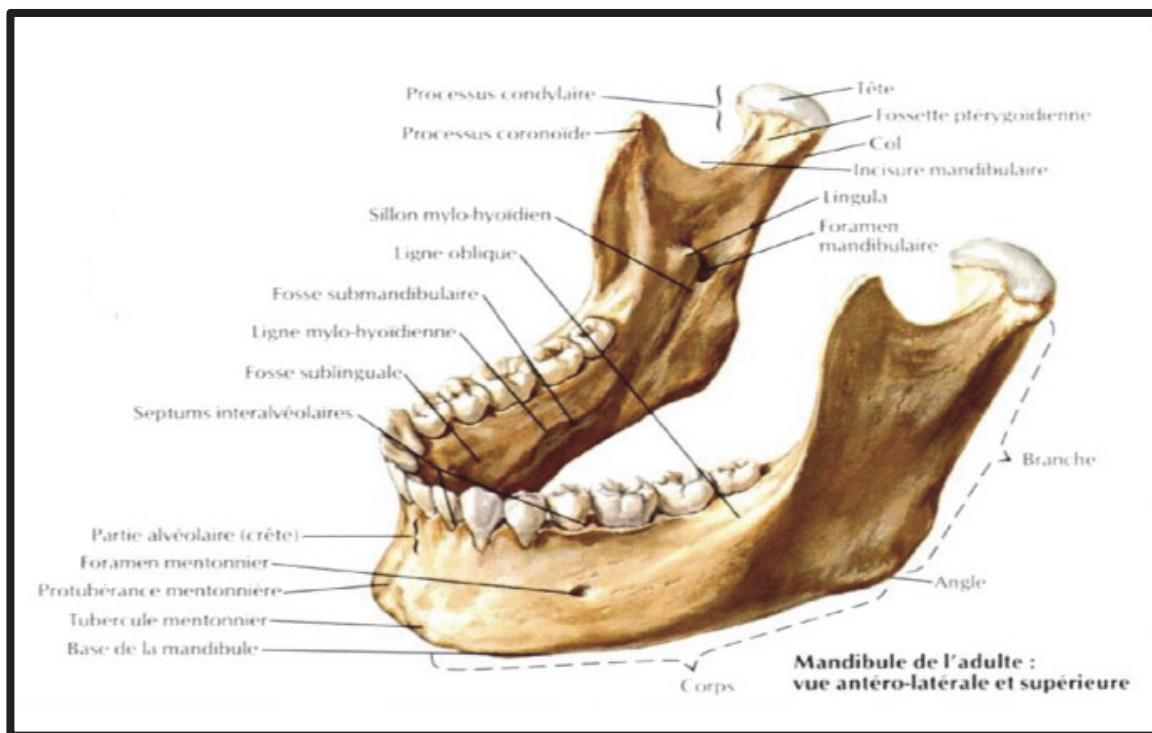


Figure 1. Mandibule vue antérolatérale (KAMINA P., Anatomie clinique tome 2 tête-cou-dos, 2009)

I.1.1.2 Le bord supérieur ou bord alvéolaire

La forme de ce bord évolue en permanence au cours de la croissance mandibulaire ainsi qu'en fonction des phénomènes de remodelage et de résorption liés aux extractions dentaires et au vieillissement. Dans notre contexte, l'anatomie de ce bord sera de forme très variable, **fonction du degré et du sens de résorption de la crête édentée.**

I.1.1.3 Le bord inférieur ou bord basilaire

Ce bord est large, mousse et convexe. Il présente dans sa portion parasymphysaire deux dépressions ovoïdes et symétriques, *les fossettes digastriques*, donnant insertion aux *ventres antérieurs* du muscle du même nom. En arrière de ces dépressions, le muscle *platysma*, doublé par le feuillet latéral du *fascia cervical superficiel*, se fixe tout le long du versant latéral de ce bord.

I.1.1.4 La région molaire mandibulaire

Comprise entre le **bord antérieur de la branche montante** en arrière et le **foramen mentonnier** en avant, cette région est l'un des sites les plus fréquents en implantologie après le secteur incisivo-canin. La présence du **pédicule mandibulaire** et sa situation par rapport à la crête et aux tables osseuses sont des éléments essentiels à déterminer pour la procédure de LNAI.

En dehors des muscles *masséter*, *ptérygoïdien médial et temporal* qui se fixent sur la branche mandibulaire à la limite de la région molaire, le corps mandibulaire est le siège d'insertions musculaires de faible puissance, comme les *muscles buccinateur et mylohyoïdien*.

❖ Le support osseux

- *Sa forme générale*

Sur le versant vestibulaire, le degré et le sens de résorption seront fonction de l'épaisseur de la table osseuse externe et de la manière dont les dents étaient implantées et ont été extraites. Le corps mandibulaire est caractérisé par une corticale beaucoup plus épaisse latéralement et basalement que médialement. L'os spongieux est généralement de plus faible densité dans la région molaire postérieure où il présente souvent des lacunes ou vacuoles.

- *Son contenu*

Depuis le *foramen mandibulaire*, le **canal mandibulaire** entretient avec les tables osseuses **des rapports variables** en fonction de son trajet initial et de la morphologie générale de l'os. Quand la mandibule est étroite, le canal est généralement bas situé et équidistant des tables osseuses. Quand la mandibule est large, sa situation est variable :

- Si le canal est radiologiquement haut placé, il est fréquemment proche de la corticale vestibulaire.
- Si le canal est radiologiquement bas situé, il est communément plus proche de la corticale linguale.

Dans notre cadre, le patient édenté présentera un canal mandibulaire plus ou moins haut placé, en fonction de la résorption mais, dans le sens vestibulo-lingual, son trajet peut être usuellement tracé comme allant du **versant lingual profond** au niveau de l'épine de Spix, au **versant vestibulaire superficiel** au niveau du foramen mentionner. Il décrit ainsi un parcours **d'arrière en avant** et de **dedans en dehors**.

❖ Les rapports latéraux avec les structures voisines

Ils sont constitués par les structures anatomiques de la région *massétérique antérieure* et *génienne basse*. Au niveau ramique, les insertions du muscle *masséter* recouvrent la face latérale de la branche mandibulaire. Dans le secteur molaire et prémolaire, en avant du masséter, *l'artère et la veine faciales* contournent le bord inférieur de la mandibule pour devenir superficielles. Le *muscle buccinateur* constitue le plan profond sur lequel reposent artère et veine. Dans l'angle formé par les *insertions inféro-antérieures du muscle masséter*, l'os et la face latérale du muscle buccinateur, chemine le *nerf buccal*.

❖ Radiologie et Imagerie

L'élément prédominant d'exploration et de diagnostic n'est autre que la **radiographie panoramique**. L'**imagerie 3D** corrobore la précédente afin de déterminer les modalités de la LNAI et de la pose implantaire.

I.1.1.5 La région prémolaire mandibulaire

Le foramen mentonnier est l'élément anatomique prépondérant, à prendre en considération pour toute chirurgie engagée dans cette région. Cette zone marque une frontière anatomique et implantaire : en avant, la *région symphysaire*, en arrière, la *région mandibulaire postérieure* dont la résorption, associée à la position du *pédicule mandibulaire*, peut rendre la chirurgie plus délicate.

❖ Environnement anatomique endo-osseux

Dans la région prémolaire, le pédicule mandibulaire se divise en deux branches terminales. **Une branche incisive** poursuit un trajet intra-osseux de l'arrière vers l'avant, et une **branche mentonnière** suit un trajet de dedans en dehors et s'extériorise par le passage du foramen mentonnier. **L'organisation tridimensionnelle** de ce « **carrefour** » vasculo-nerveux détermine l'axe du pédicule mentonnier et, par-là même, la forme du foramen par lequel il émerge de la mandibule.

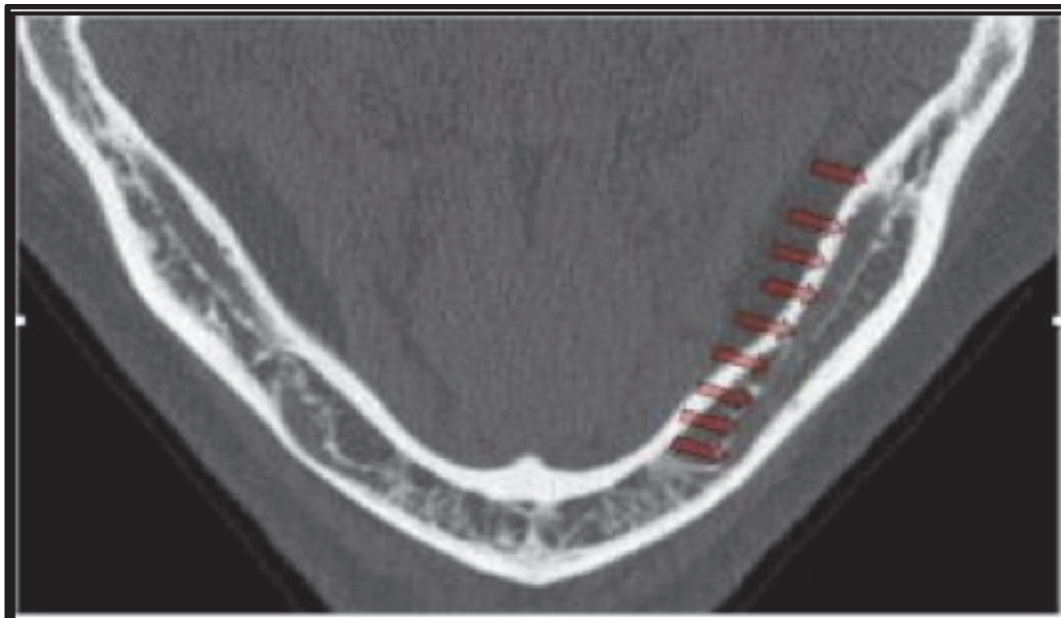


Figure 2. Canal mandibulaire de trajet typique, matérialisé par les flèches rouges.

❖ Les variétés physiologiques du foramen mentonnier

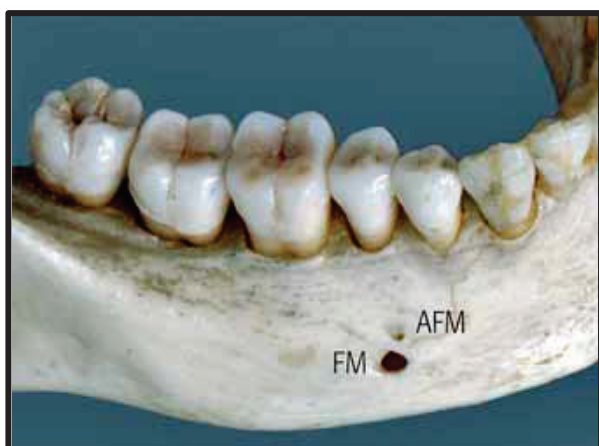

Figure 3. Localisation typique du foramen mentonnier (FM) à l'aplomb de la deuxième prémolaire sur mandibule sèche. Un foramen accessoire est visible au-dessus (AFM). (VON ARX.T, 2013)

La forme du foramen est la conséquence du mode de séparation des deux branches terminales mentonnière et incisive. Quelques grandes variétés classiques se dégagent de l'observation. Le tableau ci-dessous (Figure 4) montre les résultats d'une étude menée sur 57 mandibules sèches, explorant ainsi les variétés d'organisation tridimensionnelle et de position de 114 foramens.

Fréquences des diverses morphologies des foramens mentonniers	Fréquence des positions des foramens mentonniers
Rond.....53,5%	A la proximité de l'apex de la 2^{ème} prémolaire.....78%
Petit ovale.....24,6%	A l'apex de la 2 ^{ème} prémolaire.....42%
Grand ovale.....8,8%	En mésial de l'apex la 1 ^{ère} prémolaire.....23%
Foramen incisif.....5,3%	Entre la 1 ^{ère} et la 2 ^{ème} prémolaire.....19%
Multiple.....4,4%	En distal de l'apex de la 2 ^{ème} prémolaire.....13%
Crestal.....1,8%	A l'apex de la 1 ^{ère} prémolaire.....2%
Rétroversé antérieur.....1,8%	

Figure 4. Résultats d'une étude menée sur 57 mandibules sèches (114 foramens) : Fréquence de morphologie et de position des foramens mentonniers (GAUDY J.F, 2011)

- Parcours rectiligne :

Lors de son parcours vers l'avant, le pédicule s'est rapproché progressivement de la corticale vestibulaire de la mandibule. Sur son bord latéral, la branche mentonnière s'individualise pour passer hors du corps osseux au travers du foramen. Trois variétés répondent à cette organisation :

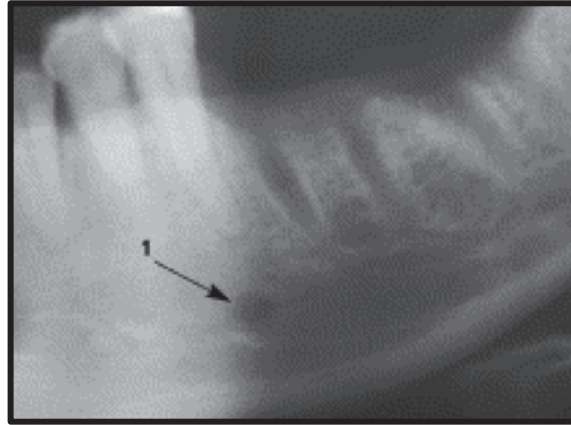


Figure 5. Foramen mentonnier ovale sur cliché conventionnel. (GAUDY J.F, 2011)

- **Le Type « petit ovale »** : le pédicule mandibulaire, de petit diamètre, est situé en dessous du niveau du foramen et le pédicule mentonnier s'en sépare vers le haut et légèrement vers l'arrière.

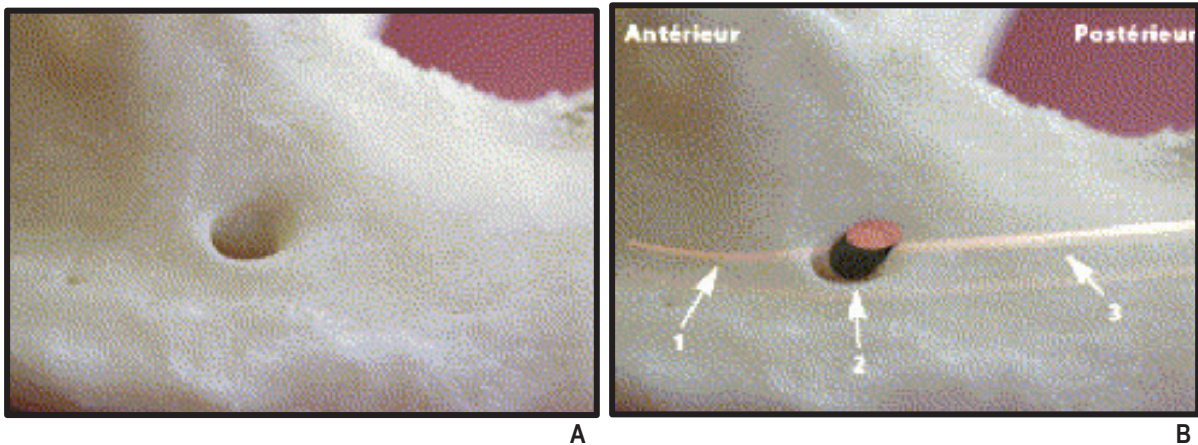


Figure 6. Foramen de type « petit ovale » sur mandibule sèche. Anatomie (A) et Architecture (B) du foramen petit ovale. 1 : Pédicule incisif ; 2 : Pédicule mentonnier ; 3 : Pédicule mandibulaire. (GAUDY J-F, 2011)

- **Le type « grand ovale »** : En présence d'un pédicule mandibulaire de plus gros diamètre, laissant peu d'os en dedans, la branche mentonnière naît directement de son rebord latéral, à la même hauteur que le foramen.

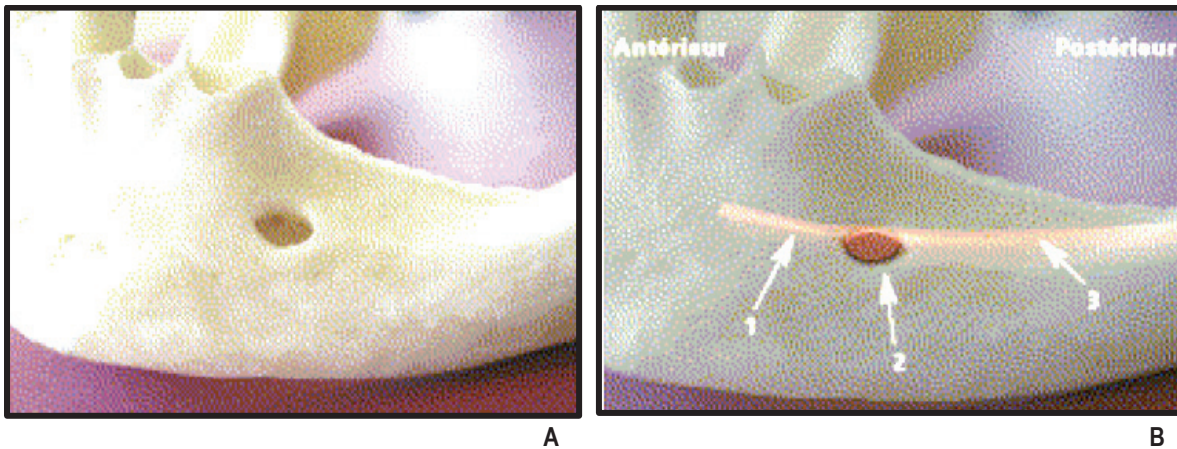


Figure 7. Anatomie (A) et Architecture (B) d'un foramen grand ovale gauche. 1 : Pédicule incisif ; 2 : Pédicule mentonnier ; 3 : Pédicule mandibulaire. (GAUDY J.F, 2011)

Dans ces deux premières variétés, le pédicule incisif est dans le prolongement du pédicule mandibulaire.

- **Le type « incisif »** : Il traduit une **sortie presque complète** du pédicule hors du corps mandibulaire. Après un trajet encore plus proche de la corticale latéral, il perfore la corticale pour donner la branche mentonnière ainsi que la branche incisive qui **retourne dans le corps** par un foramen distinct situé en avant.

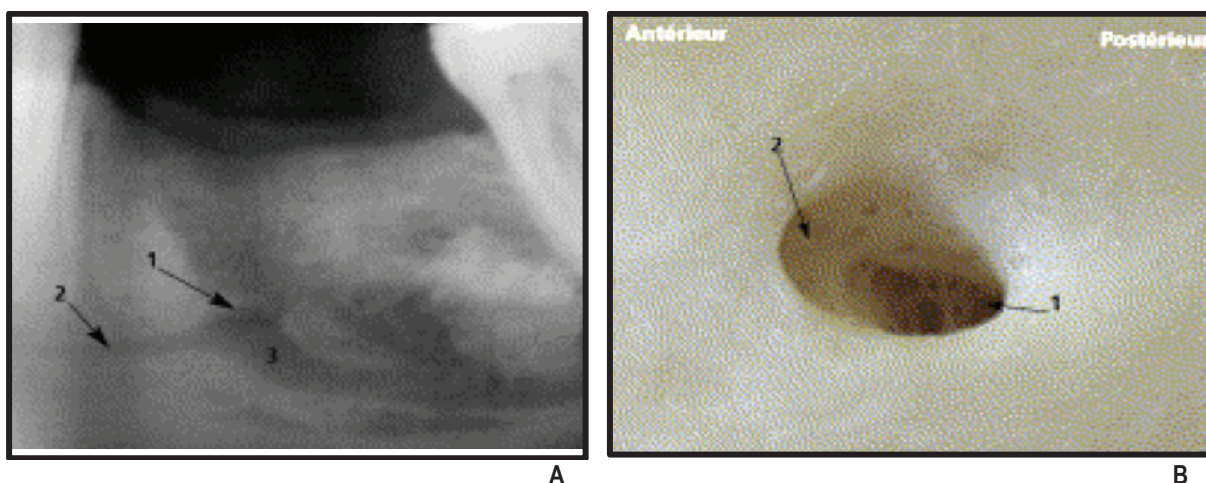


Figure 8. Foramen mentonnier incisif (1) sur cliché conventionnel. 2 : Pédicule incisif ; 3 : Pédicule mandibulaire (A). Vue latérale d'un foramen incisif sur mandibule sèche montrant l'émergence du pédicule mandibulaire par le foramen mentonnier (1) ainsi que l'entrée du canal incisif (2), (B) (GAUDY J.F, 2011)

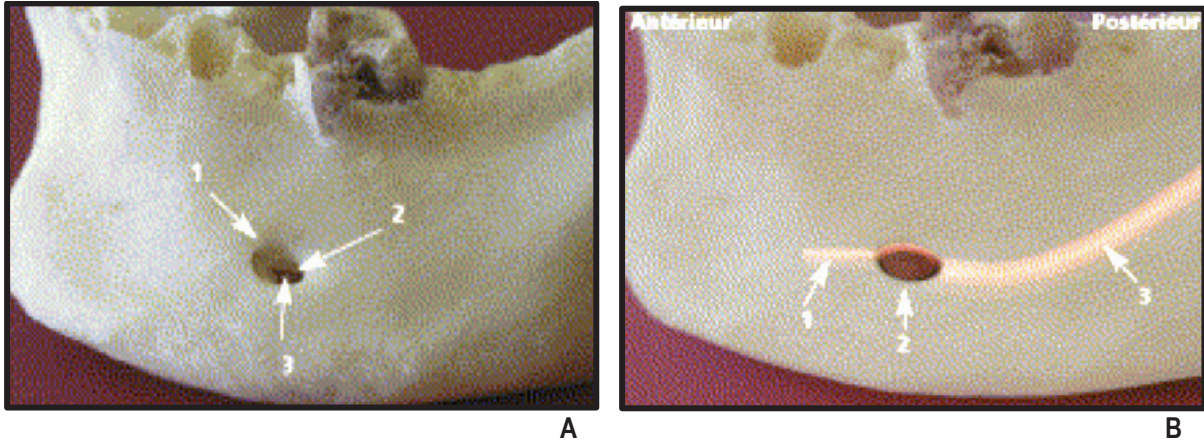


Figure 9. Foramen de type incisif. 1 : Foramen incisif ; 2 : Arrivée du pédicule mandibulaire ; 3 : Foramen mentonnier ; (A). Architecture du foramen incisif. 1 : Pédicule incisif ; 2 : Pédicule mentonnier ; 3 : Pédicule mandibulaire ; (B). (GAUDY J.F, 2011)

- Parcours rétrograde : foramen de type « rond »

Le pédicule mandibulaire suit un trajet **plus profond** dans le corps mandibulaire. Lors de la naissance des deux branches terminales, la branche incisive poursuit en avant un trajet intra-osseux vers la région antérieure, et la branche mentonnière se dirige à **rebours vers le haut et l'extérieur** pour passer hors du corps osseux à travers un foramen de **section arrondie**. Cette branche mentonnière aura, dans son trajet intra-osseux, une forme de **boucle dont la concavité regarde en arrière, en bas et en dehors**.

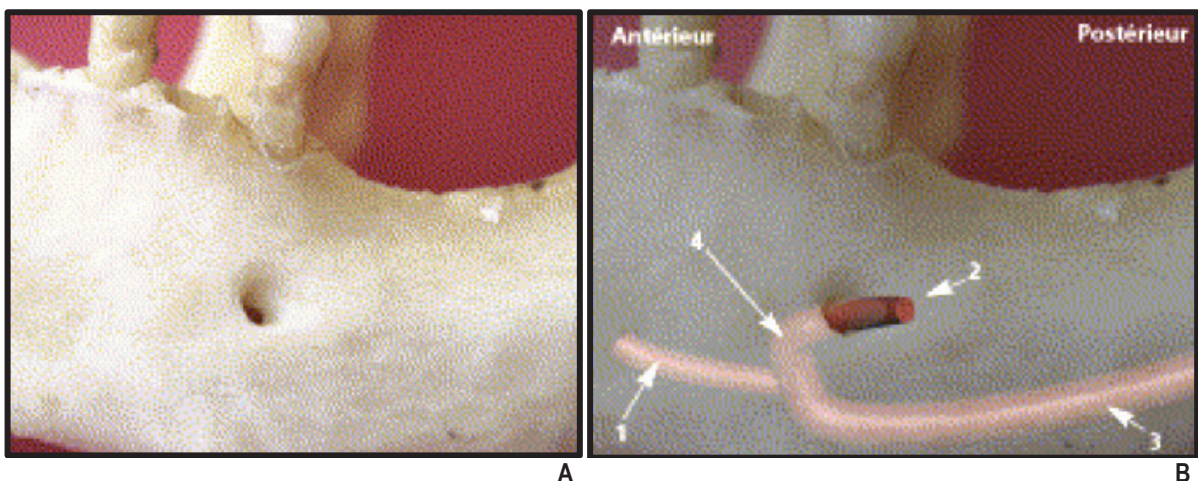
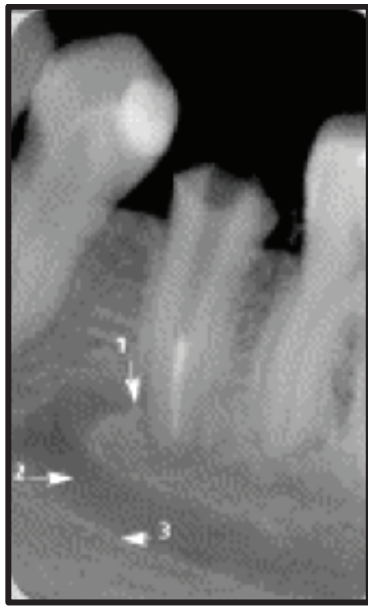
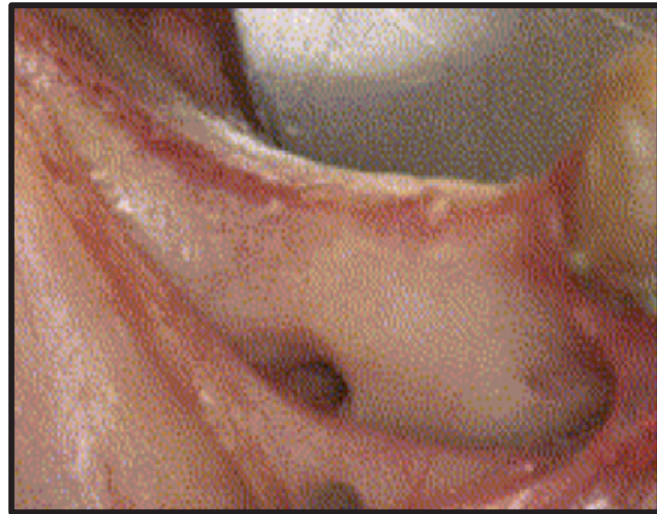

Figure 10. Foramen de type rond (A). Reconstruction tridimensionnelle des trajets vasculo-nerveux d'un foramen rond ; 1 : Pédicule incisif ; 2 : Pédicule mentonnier ; 3 : Pédicule mandibulaire ; 4 : Boucle rétrograde du pédicule mentonnier (B). (GAUDY J.F, 2011)



A

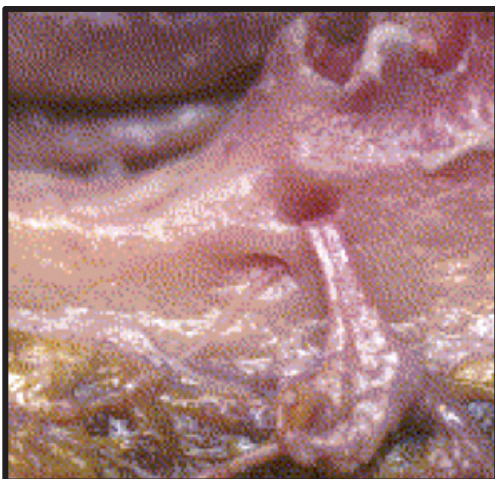

B

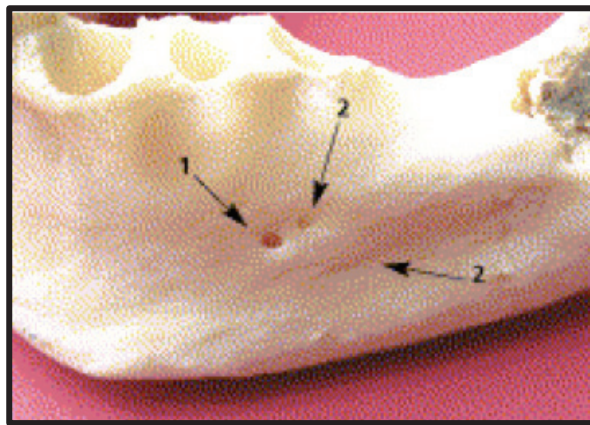
Figure 11. Foramen mentonnier de type rond (1) à boucle antérieure (2) et pédicule mandibulaire (3) sur cliché conventionnel (A). Vue anatomique d'un foramen mentonnier de type rond (B). (GAUDY J.F, 2011)

- Formes multiples :

Le pédicule mentonnier est caractérisé par sa forme arborescente qui se distribue dans l'ensemble de la région mentonnière. Ces séparations se produisent habituellement après l'extériorisation au travers du *foramen*. Dans certaines variétés, **celles-ci ont lieu dans la partie intra-osseuse du pédicule**, les différents rameaux perforant la face latérale de la mandibule par **deux, trois ou plusieurs foramens individuels**.

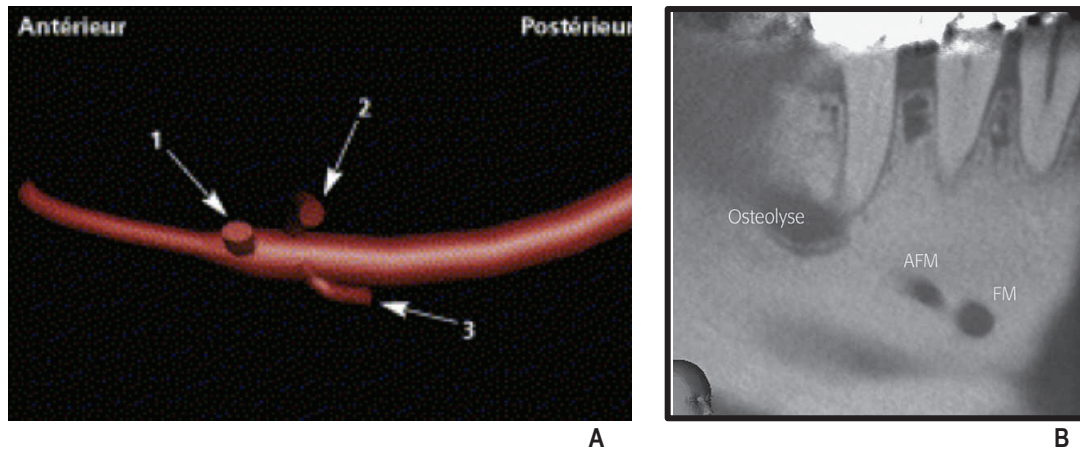


A



B

Figure 12. Vue anatomique d'un foramen double (A). Foramens multiples sur mandibule sèche (B); 1 : Foramen principal ; 2 : Foramens accessoires. (GAUDY J.F, 2011)



*Figure 13. Reconstruction tridimensionnelle des trajets vasculo-nerveux d'un foramen multiple (A) ; 1 : Foramen principal ; 2 et 3 : Foramens accessoires. (GAUDY J.F, 2011)
Foramen mentonnier accessoire (AFM) en situation postérieure par rapport au foramen mentonnier principal (FM) de la mandibule droite d'un patient de 57 ans (B). (VON ARX.T, 2013)*

- Forme crestale :

En cas d'édentation avec involution de l'os alvéolaire, le foramen mentonnier peut être reporté en arrière, **s'ouvrant au bord supérieur** du corps de la mandibule, sous la muqueuse.

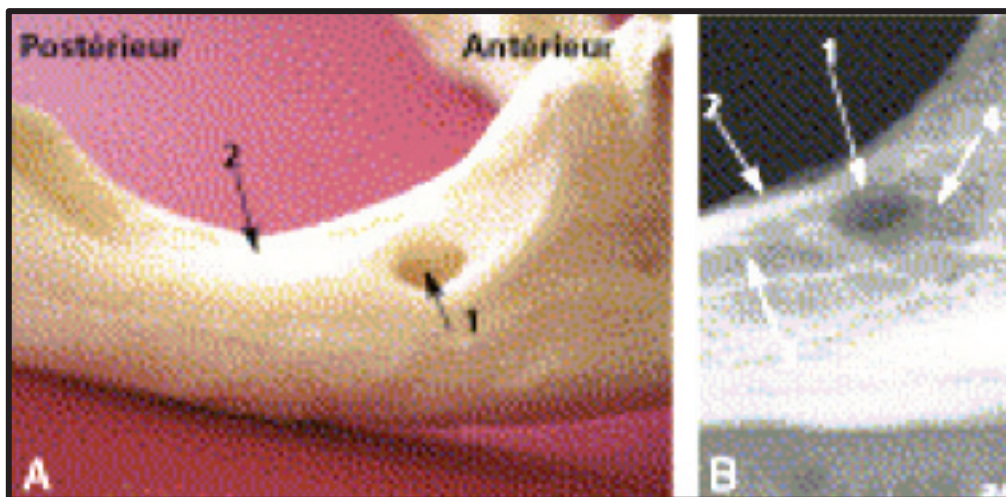


Figure 14. Foramen crestal : Anatomie (A) et radiologie (B) ; 1 : Foramen mentonnier ; 2 : crête postérieure résorbée ; 3 : Pédicule mandibulaire ; 4 : Pédicule incisif. (GAUDY J.F, 2011)

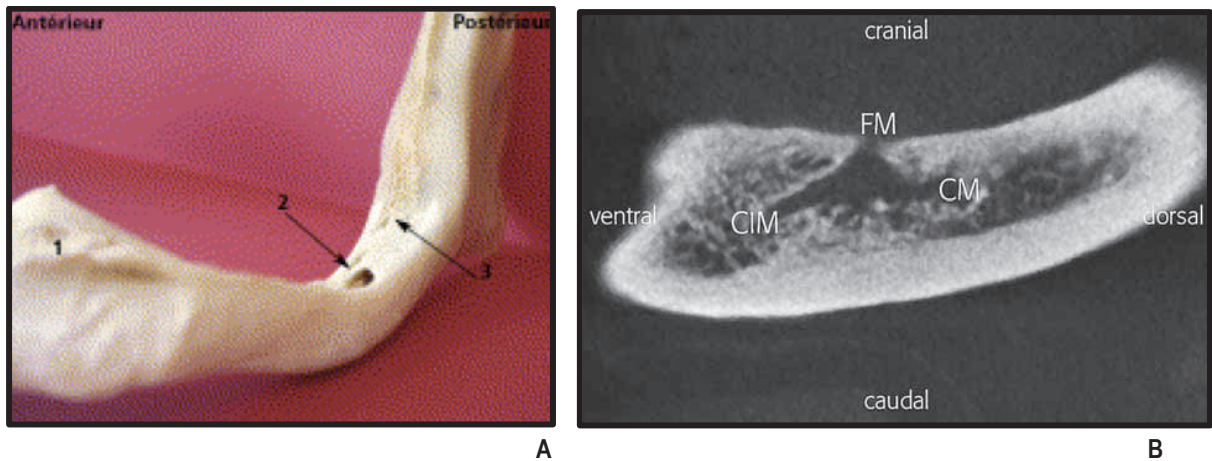


Figure 15. Foramen crestal sur mandibule sèche gauche (A) ; 1 : Symphyse mentonnaire ; 2 : Foramen mandibulaire ; 3 : Crête alvéolaire résorbée. (GAUDY J.F, 2011)
Sur imagerie 3D, mise en évidence de la position crestale du foramen mentonnier chez une femme de 63 ans (B). (VON ARX.T, 2013)

❖ Foramen mentonnier et Imagerie

- *Radiographie conventionnelle : le Panoramique dentaire*

Il permet **une première évaluation** du type de foramen mentonnier, mais ne donne aucun renseignement sur l'organisation en trois dimensions de cette région. Elle ne permet donc pas certifier un schéma anatomique valide. La forme lue est alors **une projection en deux dimensions d'une structure en trois dimensions**.

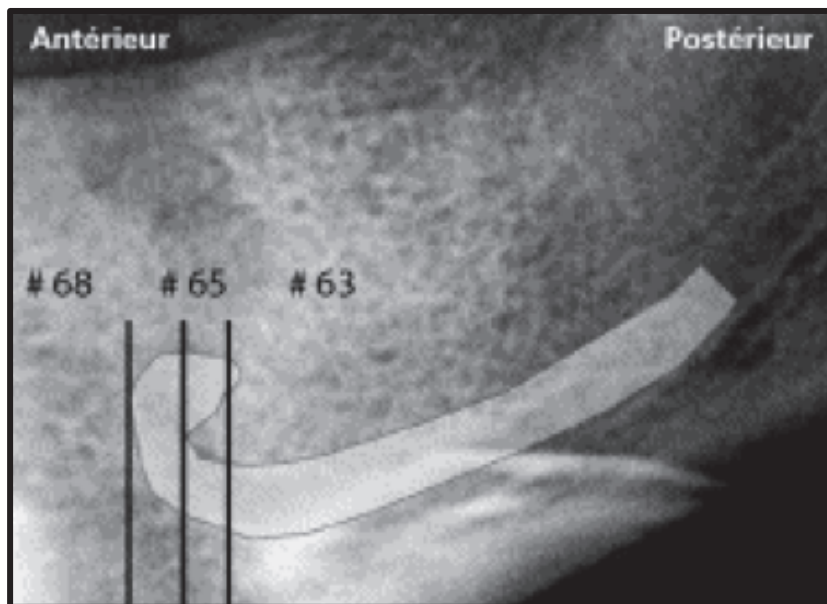


Figure 16. Radiographie panoramique d'un foramen rond et d'une boucle rétrograde. Les légendes # 68, # 65 et # 63 sont représentées par les coupes obliques des figures 18.A, 18.B, 18.C. (GAUDY J.F, 2011)

- *Imagerie numérisée*

Seule l'imagerie sectionnelle issue de scanner à rayons X autorise **une évaluation et une mesure** des espace osseux entourant le foramen mentonnier.

➤ **Coupes axiales d'acquisition scanographique :**

Le trajet des pédicules, mandibulaire et incisif, n'est pas plan. Il est rare de pouvoir clairement les lire sur les coupes issues directement des acquisitions axiales. Néanmoins, **la lecture attentive des coupes successives apporte de précieux renseignements sur la topographie de cette zone.**

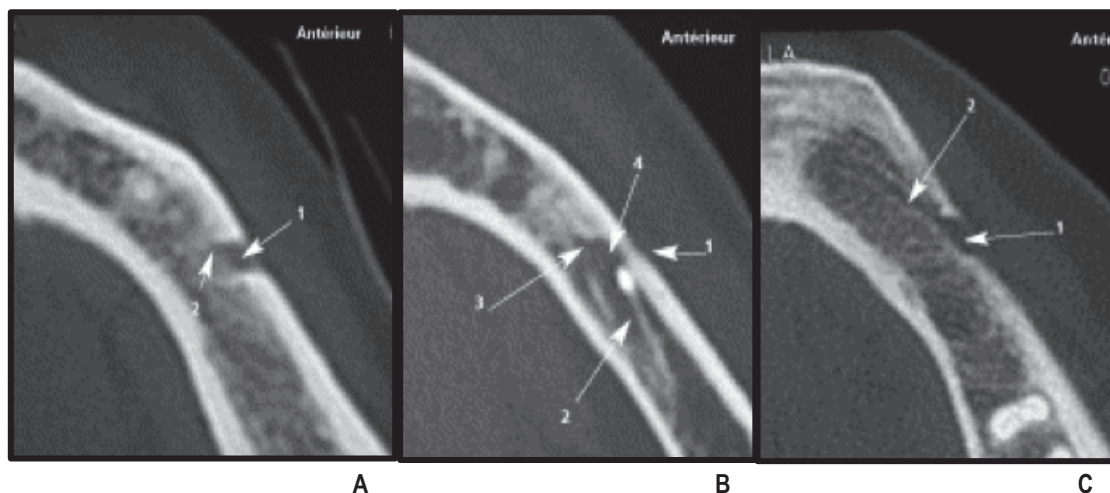


Figure 17. Coupes axiales passant par un foramen mentonnier rond (1), dans de nombreux cas, une des coupes passera par la boucle antérieure ; 2 : trajet rétrograde du pédicule mentonnier (A).

Coupe axiale passant par un foramen de type ovale (1), dans de nombreux cas, une des coupes passera par les pédicules placés dans le même plan que le foramen ; 2 : pédicule mandibulaire ; 3 : pédicule incisif ; 4 : pédicule mentonnier (B).

*Couple axiale passant par un foramen de type incisif ; 1 : foramen mentonnier ; 2 : pédicule incisif (C).
(GAUDY J.F, 2011)*

➤ **Reconstitutions vestibulo-linguales scanographiques par utilisation du logiciel *Dentascan* :**

Ces coupes sont reconstruites perpendiculairement aux coupes axiales d'acquisition, généralement parallèles au bord basilaire mandibulaire. La lecture des coupes jointives permet de reconstruire l'architecture de ce « carrefour ». **La présence ou l'absence simultanée de certaines structures sur une même coupe valide le type de trajet qu'il faudra gérer lors de l'intervention.**

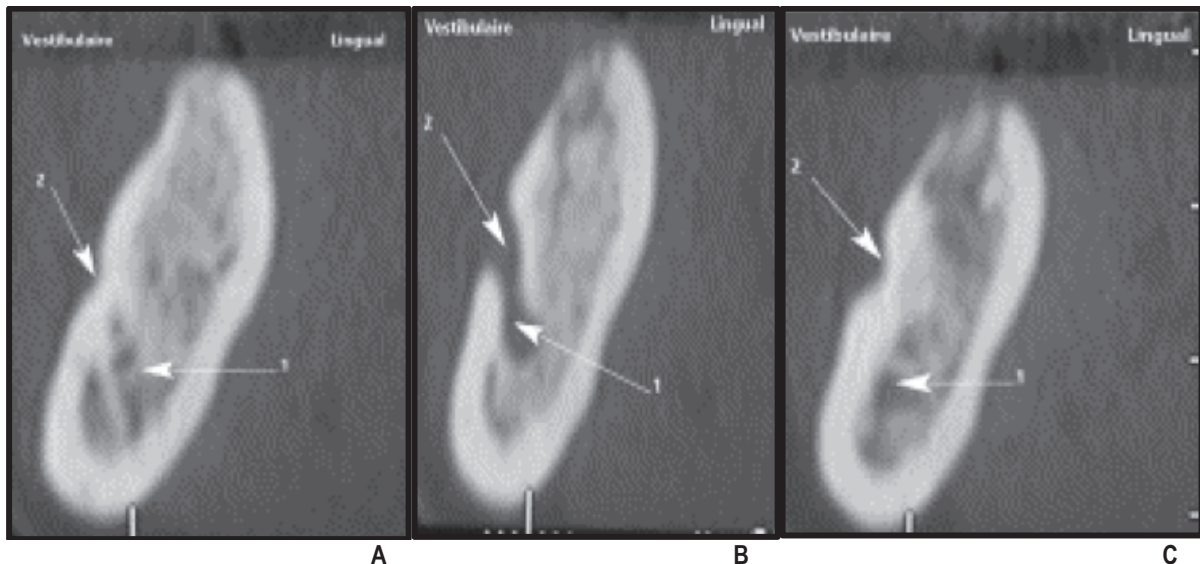


Figure 18. Reconstructions vestibulo-linguales mésiale (A), médiane (B) et distale (C) du foramen rond de la figure 17. (GAUDY J.F, 2011)

I.1.2 LE CANAL MANDIBULAIRE

I.1.2.1 Le canal mandibulaire

❖ Son anatomie

Le canal mandibulaire, de section circulaire, parcourt au sein de l'os spongieux le corps mandibulaire sur toute son étendue. Ce conduit est bien visible du *foramen mandibulaire* jusqu'au *foramen mentonnier*. Ce conduit ne possède pas de paroi propre. Il n'existe **qu'une légère densification de l'os spongieux** entourant le pédicule, alors marqué de nombreuses perforations. La notion de corticale décrite par certains auteurs, abusée par l'aspect tomodynamétrique, est relative. Pour Olivier [3], le canal mandibulaire peut revêtir **deux formes** :

- soit un **conduit parfaitement individualisé** à parois épaisses, au sein du tissu spongieux (60% des cas disséqués) ;
- soit un **canal beaucoup moins bien individualisé**, les différents éléments vasculonerveux semblant se frayer un chemin irrégulier (40% des cas disséqués).

La plupart des auteurs décrivent ce canal comme unique mais quelques observations indiquent que, dans moins d'1% des cas, **il peut être dédoublé**, un canal collatéral pouvant être présent [2, 4].

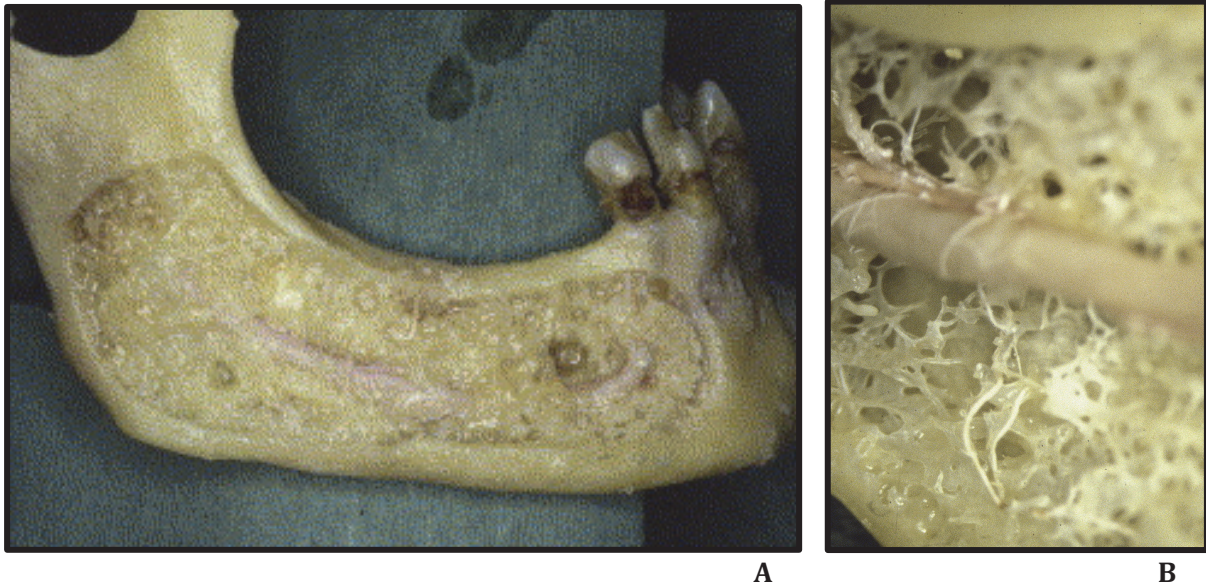


Figure 19. Vue latérale du nerf alvéolaire inférieur à l'ouverture de la corticale vestibulaire, montrant l'absence de paroi canalaire (A). Le nerf chemine à travers les trabécules sans corticale périphérique (B). (RUSSE P., 2003)

Le canal mandibulaire se termine en avant par sa bifurcation en deux canaux :

- **Le canal incisif**, plus grêle, contient le nerf incisif. Il s'épuise progressivement jusqu'au niveau du plan sagittal médian.
- **Le canal mentonnier**, presque transversal, qui s'ouvre sur la face latérale du corps mandibulaire par l'intermédiaire du foramen mentonnier et contient le nerf mentonnier. Ce dernier peut être multiple dans 2,25 à 8 % des cas [2].

❖ Sa Situation

Dans le sens horizontal, le canal est **plus proche de la table interne dans sa portion postérieure**, avant de se **diriger en dehors** dans le dernier centimètre de son trajet intra-osseux.

RAJCHEL et al. [5], étudient la position vestibulolinguale du canal mandibulaire et son trajet depuis le foramen mandibulaire jusqu'au foramen mentonnier et démontrent que l'épaisseur osseuse séparant la face interne de la corticale vestibulaire du canal mandibulaire était **maximale à la hauteur de la première molaire**. A ce niveau, elle est en moyenne de **4,05 mm** pour diminuer progressivement au fur et à mesure que l'on se déplace distalement. A la hauteur de la deuxième molaire, elle reste encore de 3,5 mm. LI et al. [6], ont quant à eux noté que la plus grande distance entre le canal mandibulaire et la face externe de la corticale vestibulaire se situait au **niveau de la deuxième molaire** ($6,99 \pm 3,51$ mm).

Même si les études ne sont pas comparables, nous pouvons retenir que c'est **à la hauteur des premières et deuxième molaires mandibulaires que le canal est le plus éloigné de la corticale externe**.

Dans le sens vertical, le canal décrit une **courbe à concavité antérosupérieure**. D'arrière en avant, il est successivement **oblique en bas et en avant**, puis **horizontal**, avant de **remonter** à proximité du trou mentonnier.

I.1.2.2 Le contenu du canal mandibulaire

Il est parcouru par le **pédicule vasculo-nerveux mandibulaire**. Ce contenu est diversement décrit par les anatomistes : la présence d'une gaine nerveuse commune au NAI et aux vaisseaux du même nom est discutée, mais elle est cependant apparue constante lors de dissections de pièces fraîches menées par MOLLIÈRE [2]. Le nerf et l'artère apparaissent solidaires, entourés d'un tissu lâche, blanchâtre, voilant par endroit les structures sous-jacentes et plus épais en arrière.

Le nerf lui-même présente une grande variabilité. A l'ouverture du névrilème, il présente souvent un aspect complexe, **plexiforme**, conforme à la description de MILEFF en 1930 [7] qui classait le nerf en trois catégories : **classique**, **bifurqué** (fig.20) et **trifurqué** (fig.21).

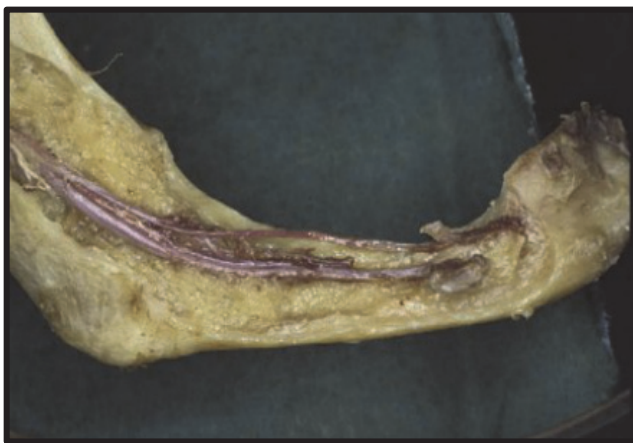


Figure 20. Nerf alvéolaire inférieur bifurqué. Les branches incisive et mentonnière sont séparées dès l'épine de Spix. (RUSSE. P, 2003)

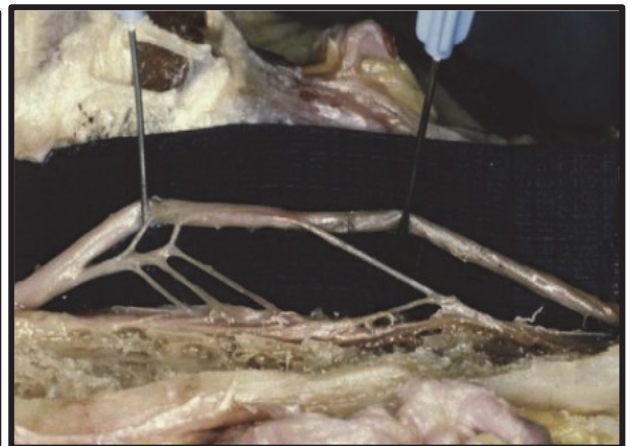


Figure 21. Aspect plexiforme et complexe du nerf à l'ouverture du névrilème. (RUSSE. P, 2003)

L'artère et les veines alvéolaires inférieures accompagnent le nerf dans son trajet intracanalair. L'artère est toujours située en arrière du nerf dans le premier centimètre du canal depuis l'épine de Spix. Dans la portion ascendante terminale, l'artère est toujours placée au-dessus du nerf. L'artère gagne la partie supérieure du nerf en le contournant par l'extérieur (12/ 30 cas), par l'intérieur (13/ 30 cas) ou en le traversant (3/ 30 cas) [2 ; 8].

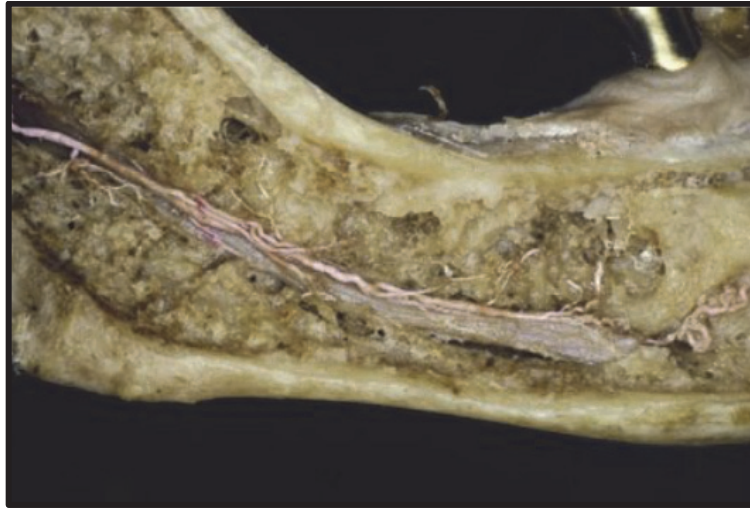


Figure 22. L'artère alvéolaire inférieure (injectée au latex) est en position supranerveuse.
(RUSSE. P, 2003)

I.1.3 LE NERF MANDIBULAIRE (V3)

I.1.3.1 Origine : le nerf trijumeau (V)

Le nerf trijumeau (V), cinquième paire des nerfs crâniens et le plus volumineux, présente un contingent moteur, responsable de la mastication, et un contingent sensitif, formé par la réunion, au niveau du ganglion de Gasser, de trois branches périphériques. On pourra citer, de haut en bas, le nerf ophtalmique de Willis (V1), le nerf maxillaire supérieur (V2) et **le nerf mandibulaire ou le V3**.

Le nerf mandibulaire apparaît au bord inférieur du ganglion trigéminal et sort du crâne par le foramen ovale. Il est **sensitivomoteur** et représente **le plus volumineux** des trois rameaux du nerf trijumeau. Le **territoire moteur** agit sur les muscles de la mastication (masséter, temporal et ptérygoïdes médial et latéral), ainsi que sur le tenseur du tympan, le tenseur du voile du palais, le ventre antérieur du digastrique et le muscle mylohyoïdien.

La **racine sensitive**, née du bord antérieur du ganglion trigéminal, et la motrice, issue de la racine motrice du trijumeau qui lui est réservée, fusionnent au niveau du foramen ovale. Le nerf mandibulaire véhicule notamment la sensibilité des dents mandibulaires et de la gencive associée ; des deux tiers antérieurs de la langue ; de la muqueuse de la joue, de l'isthme du gosier, du plancher buccal et de la lèvre inférieure.

Tous les rameaux du nerf mandibulaire naissent dans la fosse infra-temporale. Peu après la jonction des racines sensitive et motrice, le nerf se divise en **deux troncs, antérieur et postérieur**. Les nerfs lingual et **alvéolaire inférieur** sont les principaux rameaux sensitifs du tronc postérieur du nerf mandibulaire et sont souvent considérés comme ses **rameaux terminaux**.

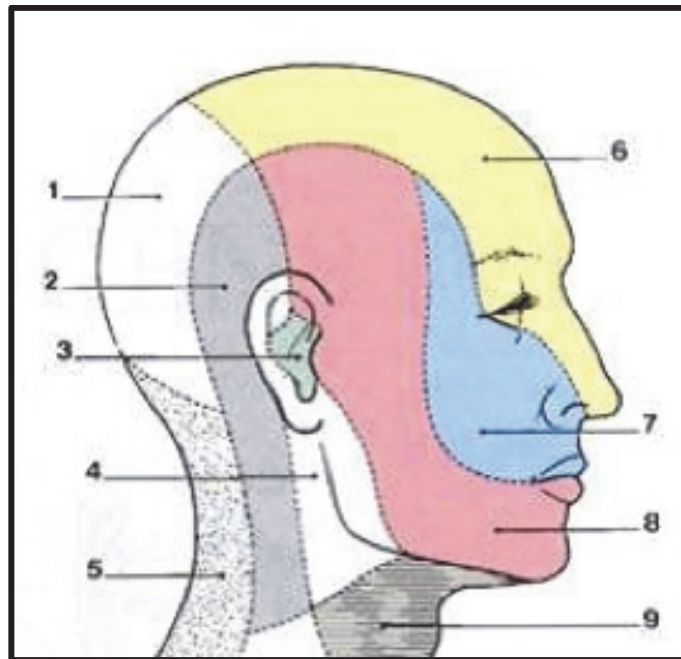


Figure 23. Territoire sensoriel et sensitif du nerf mandibulaire représenté par le secteur 8. (KAMINA P, Anatomie clinique tome 2 tête- cou-dos, 2009).

I.1.3.2. Le nerf alvéolaire inférieur (NAI)

C'est le plus volumineux rameau du nerf mandibulaire. Dans la région interptérygoïdienne, le NAI se sépare à angle aigu du nerf lingual. Il dépasse le muscle ptérygoïdien latéral par en bas et se rapproche de la branche de la mandibule où il est rejoint par l'**artère alvéolaire inférieure**, issue de l'artère maxillaire, avec laquelle il gagne la lingula. Il s'engage dans le **canal mandibulaire** par le foramen du même nom et le parcourt ainsi, accompagné de l'artère alvéolaire inférieure, y donnant les **rameaux alvéolaires et gingivaux inférieurs** pour les molaires et la seconde prémolaire mandibulaires.

Parvenu au foramen mentonnier, il se divise en :

- **Un nerf incisif** qui continue sa direction au sein du canal incisif pour innerver la **première prémolaire, la canine et les incisives mandibulaires** ainsi que l'essentiel de la gencive associée.
- **Un nerf mentonnier** qui s'extériorise de la mandibule par le foramen mentonnier et assure l'innervation de **la lèvre inférieure** et du **menton**. Le nerf mentonnier est palpable et parfois visible à travers la muqueuse buccale adjacente aux racines des premières prémolaires.

Ainsi, le nerf alvéolaire inférieur et ses rameaux terminaux forment un plexus innervant non seulement toutes les **dents mandibulaires** et l'essentiel de la **gencive associée**, mais aussi la muqueuse et la peau de la **lèvre inférieure** et du **menton**.

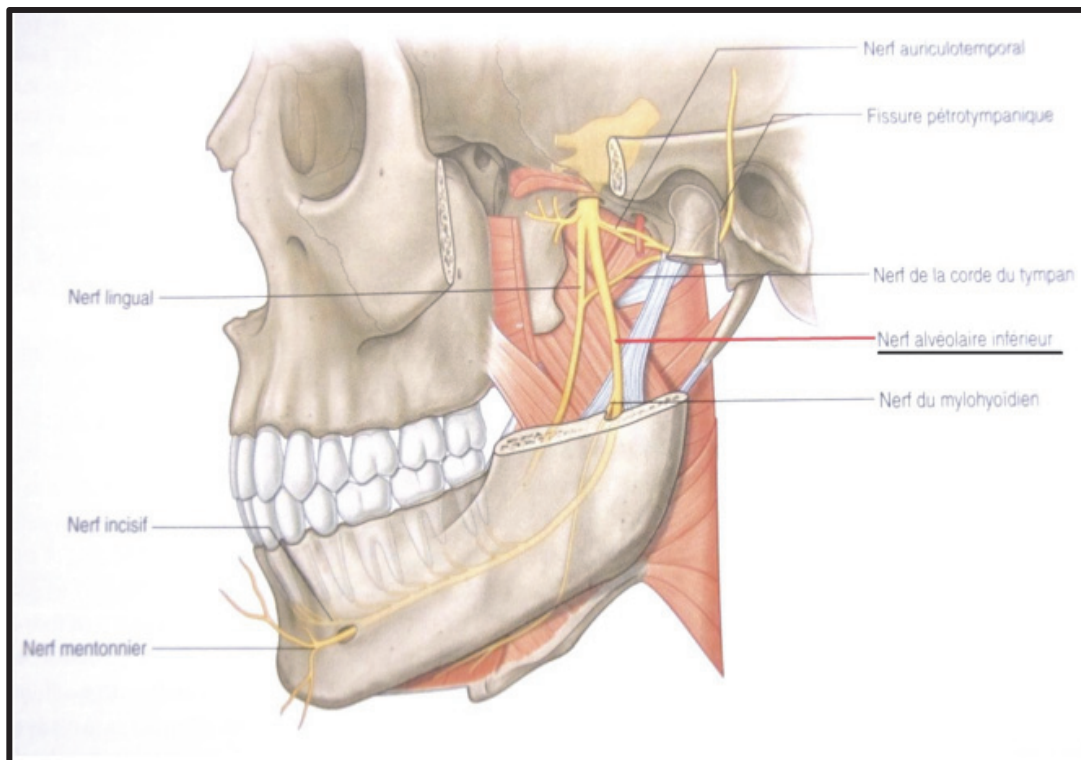


Figure 24. Vue latérale du nerf dentaire inférieure. (DRAKE RL., 2009)

I.2 STRUCTURE OSSEUSE DE LA MANDIBULE

I.2.1 L'OS BASAL

Les os courts, tels que le maxillaire et la mandibule, sont composés d'un volume d'**os spongieux** dit *trabéculaire* entouré d'une gaine d'**os compact** appelé *la corticale*. Cette dernière, très dense, est composée principalement d'os lamellaire organisé selon une architecture haversienne. L'os spongieux est formé de minces travées d'os, disposées en réseau autour de nombreuses cavités médullaires remplies de moelle osseuse et tapissées par une fine lame mésenchymateuse : *l'endoste*. Ces cavités lui confèrent son aspect d'éponge caractéristique. Ces travées, ou trabécules, sont des zones de renfort de l'os, organisées selon les sollicitations mécaniques exercées.

La surface externe de l'os est elle-même entourée d'une membrane de tissu conjonctif fibreux appelée *le périoste*, jouant un rôle essentiel dans la vascularisation de la corticale. Ce dernier consiste en deux couches, l'une externe conjonctive très vascularisée, l'autre interne moins vascularisée, mais composée de fibres élastiques et de nombreuses cellules.

La mandibule, en comparaison avec le maxillaire, est **plus épaisse** et la vascularisation y est **terminale**, via le pédicule du canal mandibulaire.

I.2.2 L'OS ALVEOLAIRE

L'**os alvéolaire**, également appelé procès alvéolaires, est l'élément essentiel du parodonte profond. En continuité avec la partie basale de la mandibule, il est le **support mécanique** des dents permanentes et temporaires (BHASKAR, 1980 ; SAFFAR, 1997) et on dit généralement qu'il naît, vit et meurt avec l'organe dentaire. L'épaisseur des parois osseuses mésiales est moindre que celle des parois distales, ceci du à la **dérive physiologique** des dents en direction mésio-occluso-linguale.

Dans les régions où l'os alvéolaire est très fin (moins de 2 mm), la quantité d'os spongieux est très réduite et l'essentiel de la vascularisation du tissu compact est assurée par les tissus de soutien que sont *le périoste* et *le ligament dentaire* (LINDHE, 2002).

I.3 LA CICATRISATION ALVEOLAIRE POST-EXTRACTIONNELLE

I.3.1 PHYSIOLOGIE OSSEUSE

Le processus de cicatrisation post-extractionnelle se met en place immédiatement après l'avulsion dentaire et débute par la formation d'un **caillot sanguin** au fond de l'alvéole. Ce caillot est initié avec la libération par les plaquettes sanguines de facteurs entraînant la transformation du fibrinogène en fibrine [9]. Il est ensuite peu à peu envahi de fibroblastes et de polynucléaires.

Dans un second temps apparaît un **tissu de granulation** qui va progressivement remplacer le caillot. Parallèlement, des **ostéoclastes** commencent à résorber les crêtes alvéolaires alors que des **ostéoblastes**, apparus dans le fond de l'alvéole, initient la synthèse d'un tissu ostéoïde. Le tissu de granulation se transforme ensuite en **tissu conjonctif jeune** tandis que la néoformation osseuse se poursuit, laissant apparaître des trabécules minéralisées dès le 24^{ème} jour. Après **15 semaines**, l'alvéole est comblée par un tissu osseux en plein remaniement, mais la nouvelle crête osseuse **n'atteint jamais le niveau denté** [10].

I.3.2 VARIATION ANATOMIQUE : LA RESORPTION OSSEUSE ALVEOLAIRE

Comme l'ont montré les travaux de CAEWOOD, LINDHE, ou encore LEKOVIC, la **résorption de l'os alvéolaire** est une conséquence normale de l'avulsion dentaire, et se fait de manière centripète au maxillaire et centrifuge à la mandibule [11, 12, 13]. Ces pertes osseuses atteignent en moyenne **40 à 60%** de la hauteur et de l'épaisseur originelles, avec le maximum de perte au cours de la première année [14] et intéressant surtout l'os alvéolaire, l'os basal n'étant concerné qu'à moindre mesure.

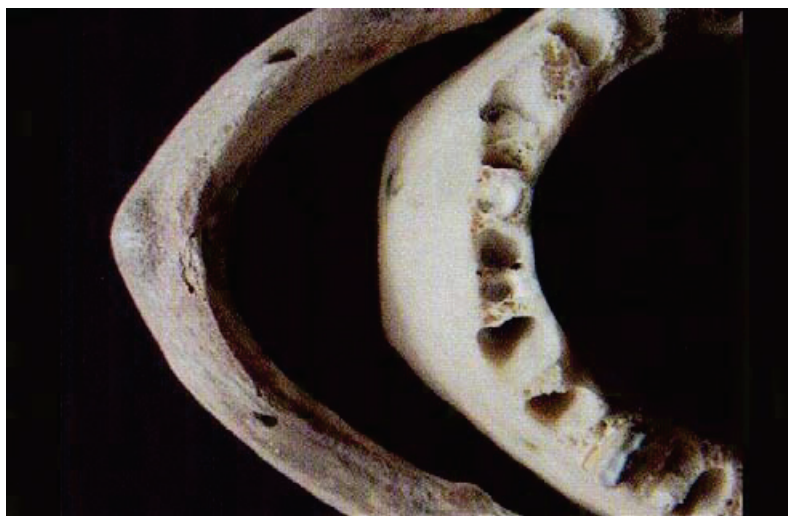

Figure 25. Comparaison entre une mandibule immédiatement après les extractions (à droite) et une mandibule après l'atrophie (à gauche) [SETHI A., KAUS T. ; 2007]

Le constat de l'évolution de la crête osseuse en fonction de son degré d'édentation, démontré chez le chien par AURAUJO en 2005 et applicable à l'homme, est le suivant : **l'os vestibulaire se résorbe beaucoup plus que l'os lingual**. En ce sens, l'axe de la crête osseuse édentée aura tendance à **s'incliner en lingual** et son niveau vertical après cicatrisation complète n'atteint jamais son niveau initial (LINDHE, 2002) comme l'illustre la figure suivante.

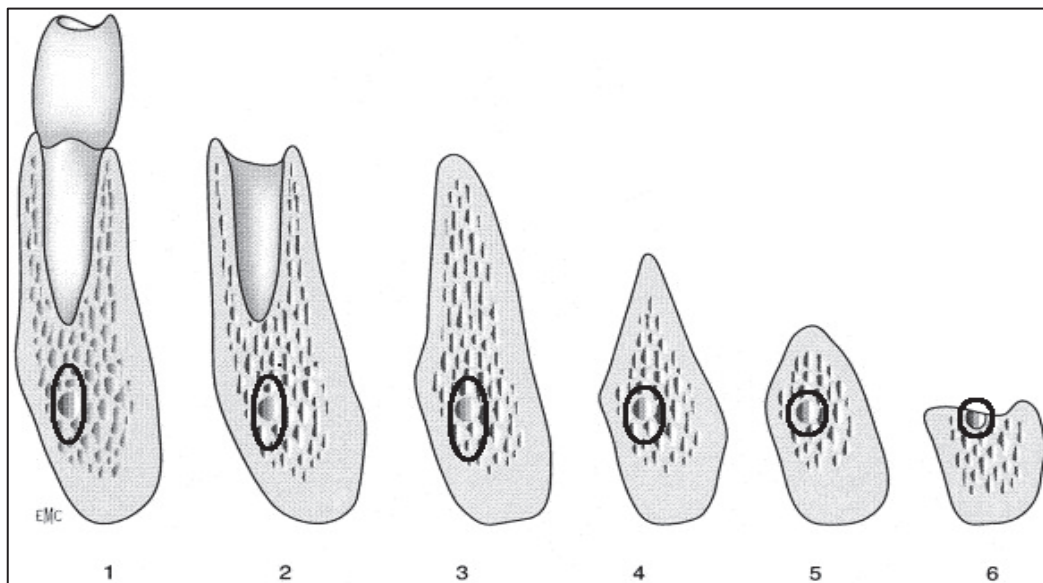


Figure 26. Classification des différents stades de résorption osseuse mandibulaire en coupe frontale après édentation au niveau de la 2^{ème} prémolaire. (ATWOOD DA., 1963)

Chez le chien, ARAUJO et LINDHE démontrent également que la réduction du niveau osseux, inévitable tant dans le sens horizontal que vertical, s'opère durant **deux phases**. L'une correspondant au premier mois de cicatrisation, la résorption à **court terme**, et l'autre, plus longue, débutant au 2^{ème} mois post-opératoire, la résorption à **long terme**.

On remarque également qu'après plusieurs années d'édentement, **la proximité des obstacles anatomiques nobles**, comme le NAI par rapport au sommet de la crête, peut devenir critique pour la restauration prothétique. Ainsi, le canal mandibulaire peut se retrouver comprimé au sein de la muqueuse entre appareillage et gouttière osseuse. Rappelons que seul **l'examen tomodensitométrique** par scanner ou cône beam permet de connaître avec exactitude le niveau de l'os alvéolaire, son épaisseur ainsi que ses rapports avec les structures nobles ; tout en gardant à l'esprit que le tissu osseux néoformé n'est visible radiologiquement qu'au bout de 6 mois environ.

I.4 CRITERES OSSEUX À CONSIDERER

La clé de la réussite d'un aménagement osseux pré-implantaire est l'obtention d'un rapport harmonieux, d'une part entre l'implant et la couronne prothétique sus-jacente, ainsi qu'entre la restauration implanto-porté et les dents naturelles. Pour atteindre cet objectif, l'implant doit donc être planifié d'un point de vue conceptuel et placé comme l'extension verticale d'une restauration coronaire à l'aspect optimal, comme l'ont décrit GARBER et BELSER en 1995 dans leur concept de « l'implantation dirigée par la conception prothétique ».

Cette approche comprend, avant la mise en place du ou des implants en position idéale fonctionnelle et esthétique, **une évaluation tridimensionnelle initiale du site implantaire potentiel**, incluant la planification d'un éventuel traitement pré-implantaire. [15]

Le projet prothétique guide donc l'acte chirurgical et non l'inverse. Il convient pour cela de déterminer, avant toute chose et pour chaque site implantaire potentiel, un certain nombre de critères osseux. Ceux-ci viseront à évaluer un volume d'os compatible avec une position stable et optimale des restaurations implanto-portées. La réalisation de **montages directeurs** et l'utilisation de **guides chirurgicaux**, préfigurant la prothèse finale, jouent un rôle essentiel en optimisant le traitement.

I.4.1 EVALUATION DE LA QUANTITE D'OS

I.4.1.1 Largeur de la crête osseuse disponible

La largeur d'os disponible est mesurée entre les corticales, externe et interne, au niveau de la crête alvéolaire de la région à implanter. Cette orientation vestibulo-palatine de l'implant influera sur le profil d'émergence de la restauration finale.

En position idéale, l'implant doit être dans la continuité de la future dent prothétique et dans l'axe de la crête osseuse. En cas de volume osseux déficient, l'utilisation de piliers angulés peut, dans une certaine mesure, corriger un profil d'émergence décalé. Cependant, en raison d'un certain nombre de facteurs esthétiques et mécaniques, **le remodelage chirurgical** est toujours préférable à la modification des piliers supra-implantaires (BAHAT ET COLL) [16].

En ce qui concerne la latéralisation du NAI, l'évaluation de cette épaisseur et, plus particulièrement, celles des corticales vestibulaire et linguale séparément, va nous permettre de déterminer la faisabilité de l'acte chirurgical en terme **d'accès à la structure anatomique**. En effet, une épaisseur trop important du versant vestibulaire et donc un **NAI profondément situé**, rendront la procédure plus délicate voire non réalisable.

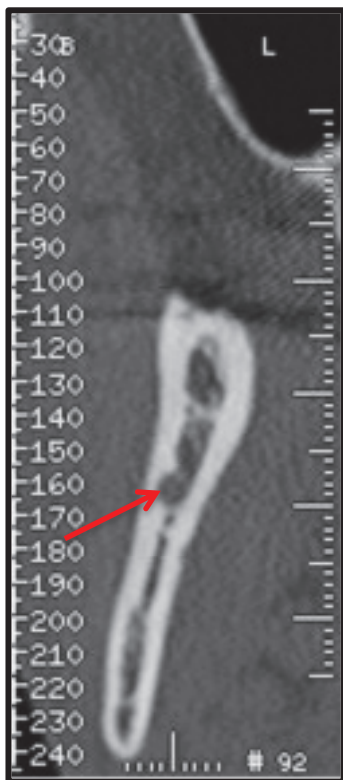
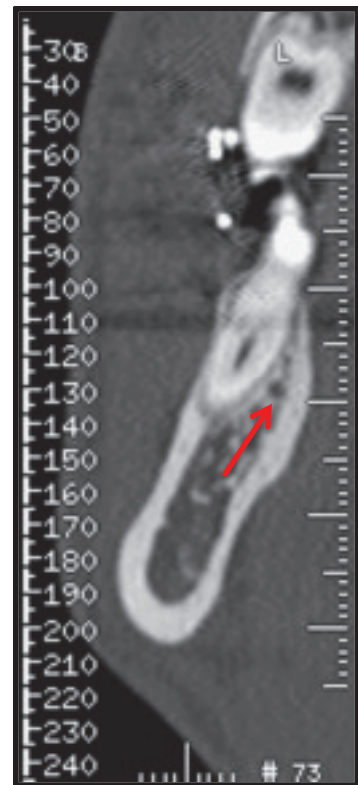


Figure 27. Coupe à hauteur de la branche montante montrant le nerf au contact de la corticale vestibulaire (ci-contre, à gauche).

Coupe dentascanner à hauteur de la branche horizontale, le nerf a plutôt tendance à se maintenir au contact de la corticale linguale (ci-contre, à droite).

Étude tomodensitométrique du trajet intra-mandibulaire du nerf alvéolaire inférieur. TRIKE S. 2008.



I.4.1.2 Longueur de l'édentement

C'est l'étendue de la zone à réhabiliter qui déterminera la longueur sur laquelle le nerf sera dévié latéralement de son trajet initial ainsi que, postérieurement, la position du nouveau foramen d'émergence du NAI.

I.4.1.3 Hauteur osseuse disponible

Il s'agit de déterminer la hauteur d'os résiduel entre le sommet de la crête osseuse et l'élément anatomique noble limitant la région à implanter, à savoir dans notre cas, la limite supérieure du canal mandibulaire [17].

Selon DAVARPANAH, le choix de la longueur de l'implant se fait après étude radiographique et doit utiliser le volume osseux disponible maximum. Il doit également être sélectionné en fonction de la dimension verticale prothétique pour un rapport harmonieux avec la couronne prothétique. A la mandibule, **une distance de sécurité absolue de 2 mm** au dessus du canal mandibulaire est recommandée [18 ; 19].

A défaut, la latéralisation du NAI nous permet de mettre en place un implant de longueur adéquate sans risquer de léser le nerf, pour une restauration finale harmonieuse.

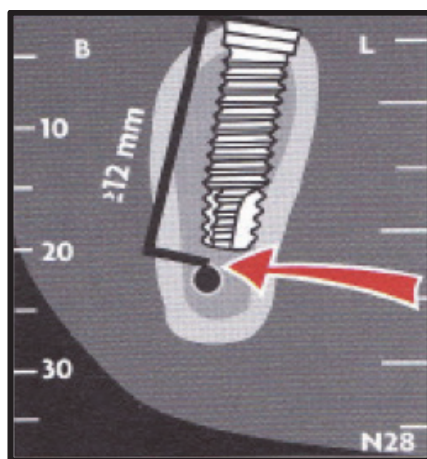


Figure 28. Schéma objectivant la hauteur osseuse nécessaire à la mandibule (B) pour placer un implant de 10mm de long. (DAVARPANA.H.M et al, 2008) [19]

I.4.1.4 Distance crête osseuse - dents antagonistes

Il convient tout d'abord d'apprécier la distance entre la crête et les dents antagonistes en ouverture maximale. En effet, **l'ouverture buccale**, mesurée en travers de doigts, renseigne sur d'éventuelles difficultés techniques pouvant être rencontrées lors de la chirurgie. **Trois doigts** du patient, environ **45 mm**, sont généralement nécessaires pour permettre le passage des instruments. Un accès difficile au niveau des molaires peut être une contre-indication [15].

Concernant l'espace interarcade en occlusion, 5 à 7mm minimum sont nécessaires, d'après BAUDOIN [15]. L'espace prothétique disponible est un facteur essentiel dans le plan de traitement ; celui-ci peut-être augmenté, diminué ou adéquat [18 ; 19].

En cas d'espace interarcade augmenté, l'aménagement de cet espace devra absolument être traité afin d'assurer un rapport implant/couronne favorable [19]. Dans ces circonstances, la plupart du temps associées à une résorption crestale notable, l'utilisation **d'implants courts** reste délicate du point de vue mécanique. L'utilisation d'un implant assez long pour compenser cet espace prothétique majoré semble être plus raisonnable, ceci étant permis après libération d'un volume implantaire utile par la latéralisation du NAI.

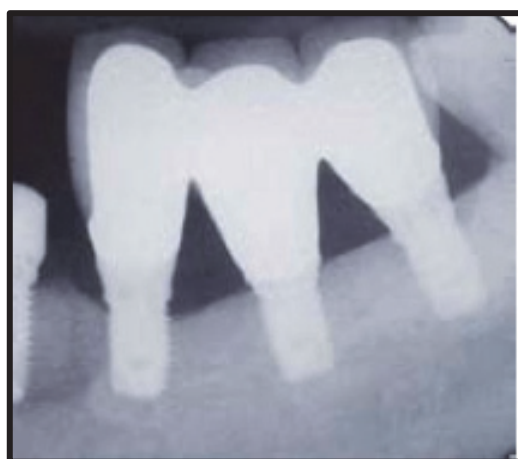

Figure 29. Vue radiographique de trois implants courts (3,75 mm de diamètre et 7 mm de longueur). On remarque l'absence d'équilibre du rapport implant/couronne prothétique.

Si cette hauteur occlusale est réduite, la problématique concerne la rétention de l'élément prothétique sur son implant support. Si cette diminution est en même temps couplée à une résorption osseuse nécessitant un aménagement pré-implantaire, les techniques de greffes et de régénération osseuse guidée (ROG) n'auront comme seul impact de la réduire davantage. Là encore, étendre l'espace osseux disponible dans le sens apical et non coronaire sera plus raisonnable si on ne veut majorer le défaut anatomique.

I.4.2 DEFICIT OSSEUX

Selon la morphologie alvéolaire, il est possible de distinguer des déficits osseux **verticaux**, **horizontaux** ou **mixtes**.

I.4.2.1 Déficits horizontaux

Ils se caractérisent par un **amincissement** du mur alvéolaire avec **dépression vestibulaire**, bien mise en évidence, notamment à la palpation, s'il reste des dents au voisinage immédiat du déficit. Dans sa forme la plus avancée, l'image est celle d'une crête en « **lame de couteau** ». Cette hypoplasie horizontale serait d'autant plus prononcée que le nombre de dents absentes est élevé.

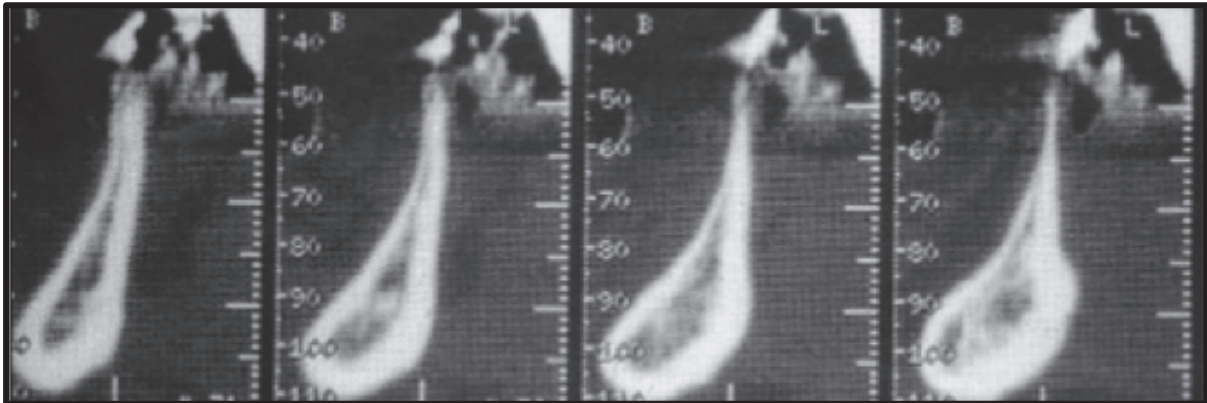


Figure 30. Coupes scanner sagittales objectivant une hypoplasie horizontale majeure, crête en « lame de couteau ». (TULASNE.JF, 2004)

I.4.2.2 Déficits verticaux

Ce sont ces déficits que la technique de latéralisation du nerf alvéolaire permet de palier. Ils se traduisent par une résorption de la crête alvéolaire par rapport au niveau du collet des dents voisines. On note une augmentation de l'espace interarcade, parfois masquée par une extrusion des dents antagonistes. La résorption verticale s'observe dans les maladies parodontales et les suites d'avulsion dentaire. Elle est souvent plus importante dans les secteurs molaires.

I.4.3 EVALUATION DE LA QUALITE OSSEUSE

La densité osseuse peut s'évaluer à l'aide de radiographies conventionnelles ou de tomographies. Selon MISCH, le seul moyen d'évaluation fiable reste le scanner.

Aux différentes densités osseuses correspondent différentes forces exercées sur les maxillaires. Lorsqu'une dent disparaît, et donc ne transmet plus aucune force à l'os sous-jacent, le procès alvéolaire se remodèle et l'absence de contraintes entraîne inévitablement une **perte de masse osseuse**, en volume comme en densité.

Une première classification de la qualité/densité osseuse a été donnée par LEKOLM et ZARB en 1985, citée par DAVARPANAH en 2008 [19] (figure 31). Les types I et II se trouvent plus fréquemment à la mandibule, les types III et IV au maxillaire.

Type I	Os constitué presque exclusivement d'os compact homogène.
Type II	Os compact épais entourant un noyau spongieux à trabéculatation dense.
Type III	Os cortical fin entourant un noyau spongieux à trabéculatation dense.
Type IV	Os cortical fin entourant un noyau spongieux peu dense.




Figure 31. Classification de la qualité/typologie osseuse fondée sur un plan histologique selon LEKHOLM et ZARB (1985)

Cette classification a été reprise par MISCH en 1993, citée par MARTINEZ en 2008, qui a également classifié l'os des maxillaires en **quatre type distincts** [20] :

Densité 1	Os à corticale compacte, dense, fortement minéralisé qui peut donc supporter des pressions importantes. La stabilité osseuse y est bonne et la vascularisation assurée par le périoste.
Densité 2	Os à corticale épaisse et trabéculations lâches. Il est une combinaison d'os cortical compact poreux à l'extérieur et d'os trabéculaire lâche à l'intérieur, qui assurent tous deux un apport vasculaire adéquat. On le trouve au niveau de la symphyse mentonnière et de la partie postérieure de la mandibule chez la plupart des patients
Densité 3	Os à corticale assez fine, poreuse et compacte ; associée à de l'os spongieux à trabéculations fines qui en assure la vascularisation. On le localise au niveau antérieur et postérieur du maxillaire ainsi que dans les zones postérieures mandibulaires chez la plupart des patients.
Densité 4	Os à trabéculations fines, dépourvu de corticale. Cet os se rencontre fréquemment dans les zones postérieures des maxillaires édentés de longue date sous forme de crêtes larges mais de hauteur réduite.

Figure 32. Classification de la qualité/typologie osseuse fondée sur un plan histologique selon MISCH (1993).

I.4.4 CLASSIFICATION DES PERTES DE SUBSTANCES MANDIBULAIRES

Dans un souci de clarté, le tableau ci-dessous recense toutes les classifications des pertes de substance osseuse des maxillaires.

Auteur/Date	Critères	Avantages	Inconvénients	Classification
SIEBERT (1983)	Direction de la perte osseuse		Pas d'appréciation quantitative de la perte osseuse	<p>Classe I : perte osseuse vestibulo-linguale + hauteur normale de la crête</p> <p>Classe II : perte osseuse verticale + crête de largeur normale</p> <p>Classe III : perte osseuse verticale et horizontale</p>

ALLEN (1985)	Degré de la perte osseuse	Plus précise		<p>Perte osseuse < 3mm : légère</p> <p>3mm < Perte osseuse < 6mm : modérée</p> <p>Perte osseuse > 6mm : sévère</p>
LEKHOLM & ZARB (1985)	Degré de la perte osseuse	Classification de la qualité osseuse	Pas d'appréciation dans le sens vestibulo-lingual	<p>Classe A : crête alvéolaire normale.</p> <p>Classe B : résorption légère de la crête.</p> <p>Classe C : os alvéolaire totalement résorbé, os basal intact.</p> <p>Classe D : résorption de l'os basal.</p>
CADWOOD & HOWELL (1988)		Apprécie le relief de la crête		<p>Classe I : arcade dentée.</p> <p>Classe II : hauteur osseuse après avulsion.</p> <p>Classe III : crête arrondie de hauteur et d'épaisseur normale.</p> <p>Classe IV : crête très mince, hauteur normale.</p> <p>Classe V : crête plate, très résorbée.</p> <p>Classe VI : crête négative avec résorption de l'os basal.</p>
JENSEN (1999)	La hauteur d'os résiduel		Pas d'appréciation dans le sens vestibulo-lingual	<p>Classe A : os résiduel > 10mm, implant de 10mm totalement recouvert d'os.</p> <p>Classe B : 7mm < os résiduel < 9mm, 70 à 90% d'un implant de 10mm recouverts d'os.</p>

				<p>Classe C : 4mm<os résiduel< 6mm, 40 à 60% d'un implant de 10mm recouverts d'os.</p> <p>Classe D : 1mm < os résiduel < 3mm, 10 à 30% d'un implant de 10mm recouverts.</p>
GARDELLA & RENOARD (1999)	<p>Evaluation des composantes :</p> <ul style="list-style-type: none"> - mésiodistale - vestibulo-linguale ou palatine - dimension verticale 			<p>Classe I :</p> <ul style="list-style-type: none"> - Edentement limité à 1 ou 2 dents - 3 ou 4 parois osseuses résiduelles dans le sens vestibulo-lingual - Perte osseuse verticale parfois importante (A, B, C, D). <p>Classe II (crête en lame de couteau) :</p> <ul style="list-style-type: none"> - Edentement limité à 3 ou 4 dents - 1 ou 2 parois osseuses résiduelles dans le sens vestibulo-lingual - Perte osseuse verticale de type B ou C. <p>Classe III (faible perte de substance) :</p> <ul style="list-style-type: none"> - Edentement limité à une ou plusieurs dents - 3 ou 4 parois osseuses résiduelles dans le sens vestibulo-lingual - Perte osseuse verticale réduite (A, B).
WANG & SCHAMMARI (2005)	<p>Le sens et le degré de la perte osseuse</p>			<p>Défaut horizontal, vertical et combiné, puis chaque classe est définie en :</p> <p>Petit défaut (P < 3mm), Moyen défaut (M, entre 4 et 6mm).</p> <p>Gros défaut (G > 7mm).</p>

*Figure 33. Classifications des pertes de substances osseuses des maxillaires de 1983 à 2005.
(PRINC.G, PIRA.T, 2008)*

II. LATERALISATION DU
NERF ALVEOLAIRE
INFERIEUR EN CHIRURGIE
PRE-IMPLANTAIRE

II.1 INTRODUCTION

Dans les cas modérés à sévères d'atrophie des régions postérieures mandibulaires édentées, la diminution de la hauteur osseuse entre le sommet de la crête alvéolaire et le canal mandibulaire peut empêcher la pose d'implants, même les plus courts. En effet, l'un des préalables essentiels à la pose d'implants en zone prémolaire-molaire mandibulaire est une hauteur osseuse d'au moins **8 mm** entre le nerf alvéolaire inférieur (NAI) et le sommet de la crête alvéolaire. A défaut, la fixation d'implants en zone postérieure peut nécessiter des techniques d'augmentation osseuse.

La **latéralisation du nerf alvéolaire** inférieur (LNAI), avec ou sans repositionnement du nerf, s'est avérée une excellente alternative à ces procédures d'augmentation. Surtout, conjointement à la **piézochirurgie**, il fournit une solution viable, fiable et relativement sécurisante en libérant une zone osseuse propice à la pose d'implants par un décalage du nerf qui étend ainsi la zone de forage implantaire.

II.2 HISTORIQUE

- ❖ Les plus anciens protocoles opératoires de déplacement du nerf alvéolaire inférieur visaient principalement à supprimer ou atténuer la **compression du nerf par une prothèse amovible** prenant appui sur une crête résorbée. Ainsi, ALLING en 1977 [21], en présence d'une mandibule dont la résorption a amené l'émergence du NAI en position crestale, propose de déplacer celui-ci dans le **fond du vestibule** afin d'éviter les phénomènes douloureux qui accompagnent cette compression.

- ❖ La première publication décrivant le déplacement du NAI dans le but de mettre en place des implants dentaires est celle de JENSEN et NOCK en 1987 [22]. Ces derniers décrivent un cas bilatéral pour lequel **deux techniques différentes** sont utilisées :
 - Du côté gauche, le trou mentonnier est respecté et le terme de **transposition** ou **fenestration** ou **voie postérieure** est retenu (Figure 34).

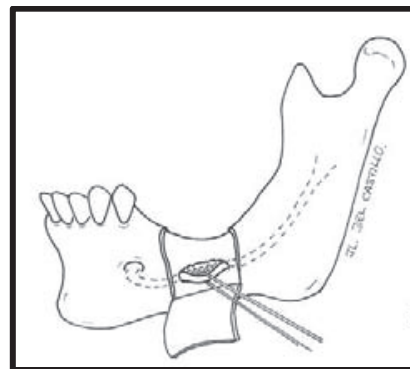
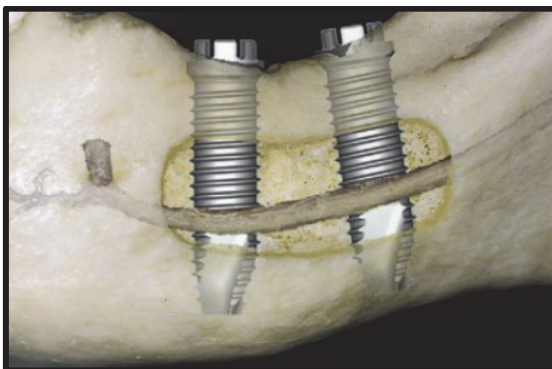


Figure 34. Schéma de la transposition du NAI : le trou mentonnier est respecté. (RUSSE.P, 2003)

- Du côté droit, le déplacement inclut l'émergence au foramen mentonnier et les auteurs parlent alors de **repositionnement** ou **approche antérieure** (Fig.35).

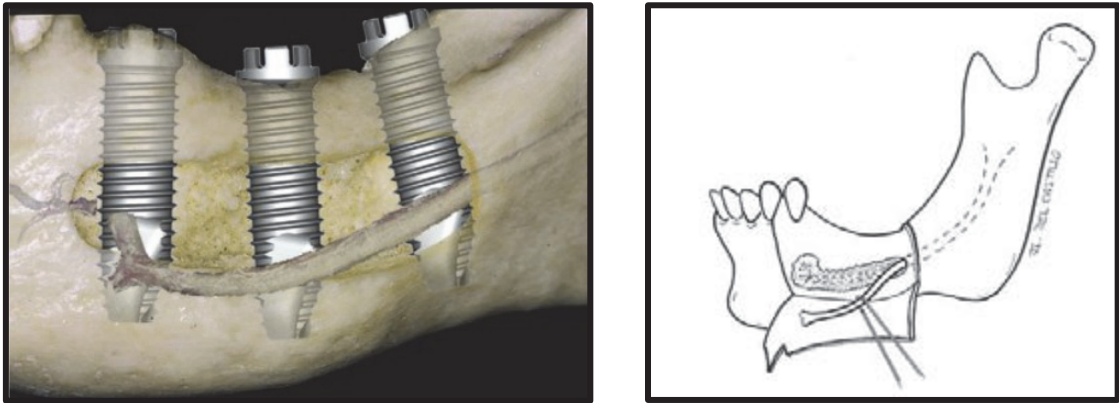


Figure 35. Schéma du repositionnement du NAI s'accompagnant de la section du nerf incisif en avant du trou mentonnier. (RUSSE.P, 2003).

- ❖ Les protocoles implantaires du début des années 1990 suggéraient **d'accroître les zones implantables** en déroutant le nerf. C'est à cette période que JENSEN et al [23], FRIBERG [24], SMILER [25] et ROSENQUIST [26; 27] utilisent la technique de latéralisation et présentent les premières séries de cas et leurs suivis à six mois et un an postopératoires.
- ❖ Une première technique d'ostéotomie corticale **n'intéressant pas le foramen mentonnier** a été décrite par SMILER, en 1993 [25]. Il découpait une fenêtre corticale rectangulaire de **5 à 7 mm de long**, environ **3 à 4 mm en arrière du foramen mentonnier**. Après quoi, l'os spongieux entourant le NAI était soigneusement cureté, puis, le nerf était dégagé de l'axe du forage permettant ainsi la pose d'implants. Il s'agit ici d'une **latéralisation localisée** du NAI, alors seulement étiré vers l'extérieur du corps mandibulaire, tout en conservant son émergence au foramen mentonnier. Cette technique présentant un risque considérable **d'étirement** et de **lésion** du nerf, ne le mobilisant pas sur l'ensemble de son trajet et nécessitant une coupe verticale dans une région où l'épaisseur est réduite, la technique de **repositionnement** fut introduite.
- ❖ En 2002, PELEG et al [28] ont proposé une technique d'**ostéotomie corticale bipartite intéressant le foramen mentonnier** (figure 36). Après localisation du paquet vasculonerveux, l'os cortical périforaminal d'une part, au moyen d'une **ostéotomie circonférentielle**, et l'os en regard de la portion édentée postérieure d'autre part, sous forme d'un **rectangle cortical postérieur** au foramen mentonnier, étaient retirés séparément. La pose d'implants était réalisée dans le même temps après avoir écarté le NAI. Le nerf est ensuite rétracté en arrière du dernier site d'implantation où il émergera par un **nouveau foramen néoformé**.

Cette technique, permettant de **libérer totalement le nerf**, présente également l'inconvénient de nécessiter une recoupe verticale dans une région où le pédicule nerveux est proche de la corticale externe.

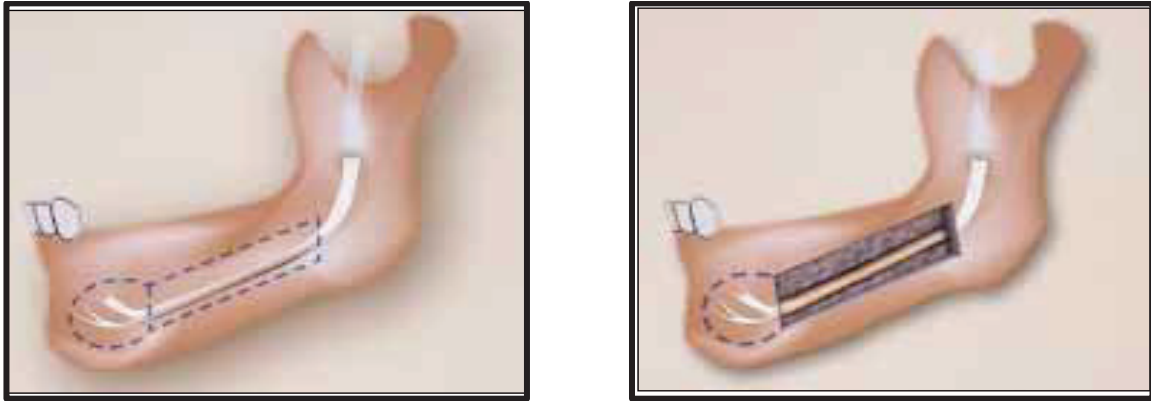

Figure 36 : Technique impliquant la pratique d'une double ostéotomie, une incluant la zone édentée postérieure et une deuxième fenêtre circonférentielle entourant le foramen mentonnier.
(FRIBERG, 2002)

- ❖ Afin de remédier à cette contrainte, certains auteurs comme TAO et al, en 2007 [29], GUILLAUME.B en 2012 [30] et RUSSE.P et al en 2003 [31]; introduisent une technique dérivée mettant en jeu une **unique fenêtre d'ostéotomie rectangulaire** incluant à la fois l'émergence au foramen mentonnier mais également l'aire postérieure de pose implantaire. Il s'agit, plus précisément, d'une ostéotomie corticale rectangulaire passant en avant du foramen et en arrière de la zone molaire, avec une particularité de **déplacement en bloc du paquet vasculo-nerveux** dans sa portion cortico-trabéculaire. Après avoir sectionné la branche incisive, le nerf est secondairement détaché de ce bloc puis repositionné très en arrière, en zone molaire, avec création d'un nouveau point d'émergence du NAI au travers d'un foramen rétromolaire.

Ces deux dernières variantes, repositionnant le NAI et son foramen d'émergence distalement, s'apparentent à une « **postériorisation** » du **nerf alvéolaire**.

II.3 INDICATIONS

Elles concernent les patients présentant une édentation mandibulaire postérieure de classe I ou II de Kennedy avec :

- **Une atrophie mandibulaire** marquée par une hauteur osseuse supra-canalaire inférieure à 8 mm (figure 37).

- **Une position centrale du canal dans le corps mandibulaire** empêchant de ce fait une implantation en lingual ou en vestibulaire du nerf.
- **Un espace prothétique normal ou diminué** contre-indiquant les techniques d'augmentation verticale de la masse osseuse du côté alvéolaire (greffe d'apposition verticale, régénération osseuse guidée,...).
- **Une conformation anatomique de la crête inadaptée avec une greffe** d'apposition verticale (surface de greffe peu étendue avec un relief inégal et souvent variable d'avant vers l'arrière : crête mince, en d'os d'âne et méplat molaire se succédant sur moins de 4 cm).
- **Une augmentation de la hauteur prothétique verticale** ne permettant pas la pose d'implants courts du fait d'un rapport couronne/implant non acceptable mécaniquement.

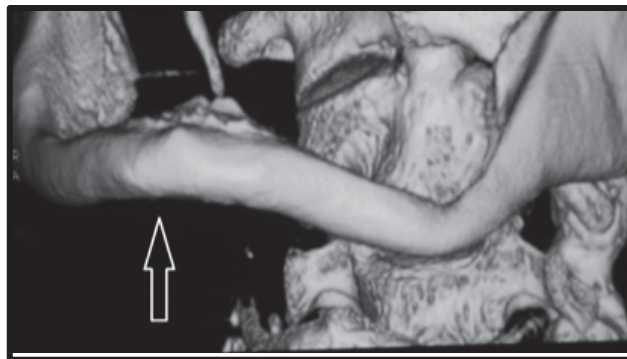

Figure 37. Atrophie de la mandibule. (GUILLAUME.B, 2012)

- La latéralisation du NAI se présente comme une alternative thérapeutique pouvant être proposée à nos patients en réponse aux situations suivantes :
 - **Traumatisme osseux** mandibulaire entraînant une compression du nerf alvéolaire inférieur.
 - **Compression** de l'émergence du nerf alvéolaire inférieur par une **prothèse amovible** sur un corps mandibulaire atrophié.
 - **Compression** du nerf alvéolaire par **l'apex d'un implant stable** (figure 38).
 - Volonté de stabiliser en arrière une prothèse amovible implanto-portée.
 - Souhait d'accroître le nombre de piliers en zone molaire d'une prothèse fixe.
 - **Le refus d'un prélèvement nécessaire à une greffe.** Cela peut être le cas lorsque le volume osseux nécessaire, de par sa quantité, implique un **prélèvement extraoral** associé à une **anesthésie générale**.

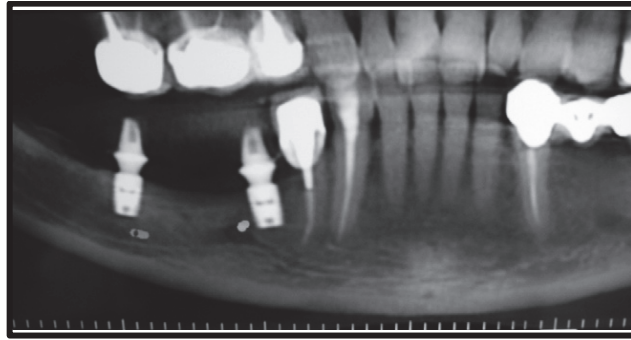


Figure 38. Compression du NAI par un implant placé en position de deuxième prémolaire mandibulaire droite. (GUILLAUME.B, 2012) [39].

II.4 CONTRE-INDICATIONS

❖ LES CONTRE-INDICATIONS D'ORDRE GENERAL

Les contre-indications médicales, qu'elles soient absolues ou relatives, sont identiques à celle de toute chirurgie, buccale ou implantaire, habituelle.

❖ LES CONTRE-INDICATIONS D'ORDRE LOCAL

Elles peuvent être absolues ou relatives dans les cas suivants :

1. **Hygiène bucco-dentaire déficiente ou négligée.**
2. **Limitation importante de l'ouverture buccale** ne permettant pas l'accès visuel et celui des instruments au site opératoire.
3. **Dermatoses buccales** : les candidoses, eczémas, lichens plans, leucoplasies, érosions doivent être traités avant toute chirurgie.
4. **Maladies parodontales** : il faudra assainir le parodonte et stabiliser la maladie avant d'envisager un traitement chirurgical.
5. **Présence de lésions osseuses avoisinantes** : lésions parodontales et endodontiques des dents adjacentes, granulomes et kystes périapicaux, dents incluses.
6. **Bruxisme** : un patient bruxomane ou ayant perdu ses dents naturelles par fracture doit être considéré comme étant à risque important. Le bruxisme peut, dans certains cas, constituer une contre-indication locale définitive d'avantage en ce qui concerne le succès implantaire que la réussite de la procédure de latéralisation.

7. **Une variante du trajet du NAI**, plus proche de la corticale interne, rendant la corticotomie vestibulaire ainsi que l'accès au nerf alvéolaire trop risqués.

8. **Une distance crête/arcade antagoniste insuffisante** pour ménager un espace prothétique adéquate (6 mm semblent un minimum, arcade en occlusion).

9. **Un espace interarcade fortement majoré**, augmentant démesurément le rapport couronne prothétique/ implant sera proscrit.

10. **Un décalage, dans le plan frontal, de l'orientation de la branche horizontale de la mandibule** par rapport aux dents maxillaires peut constituer une contre-indication. Une cire de diagnostique, réalisée sur le montage sur articulateur, permettra de mettre en évidence un facteur de risque éventuel.

II.5 ASPECTS MEDICO-LEGAUX : DEVOIR D'INFORMATION AU PATIENT ET CONSENTEMENT ECLAIRE

Il est indispensable de fournir préalablement au patient une **information éclairée et loyale** quant au projet thérapeutique : ses avantages en terme de stabilité et pérennité prothétiques mais aussi et surtout l'aviser **d'éventuelles séquelles neurologiques** souvent assez mal décrites et réduites de façon simpliste à une anesthésie labio-mentonnaire.

Le consentement du patient comme préalable à toute intervention médicale trouve sa justification dans le principe selon lequel le patient seul a le droit de disposer de son corps, de même tout l'individu a droit au respect de sa dignité et de son intégrité corporelle. Il demeure l'unique juge des risques qu'il est prêt à encourir. Il va donc de soi qu'il est exclu d'imposer à un malade un acte qu'il refuse. Afin que le consentement prenne toute sa valeur, il doit être précédé d'une information destinée à éclairer le patient sur la nature et les conséquences qu'il peut attendre du traitement [32].

Le consentement du patient doit être libre, conscient et éclairé :

- Il est **libre** car il doit être recueilli sans violence, dol ou mensonge.
- Il est également **éclairé** car le praticien doit informer son patient du diagnostic, du pronostic, des différentes thérapeutiques qu'il peut mettre en œuvre ainsi que des conséquences éventuelles des traitements envisagés. L'information qu'il donne au patient doit être simple, loyale, intelligible et appropriée [32].
- Enfin, il est **conscient** car seul le cas de l'urgence qui ne pourrait être différée peut être de nature à excuser l'absence de consentement du patient. Ceci est vrai dans le cas où le

patient serait hors d'état d'exprimer sa volonté du fait par exemple d'un coma ou d'une anesthésie générale [32].

En cas de refus de soins de la part du patient, le praticien devra respecter la décision du patient car il n'aura pas obtenu son consentement. En effet, *l'article 36 du code Déontologie Médicale* stipule que: « Le consentement de la personne examinée ou soignée doit être recherché dans tous les cas. Lorsque le malade, en état d'exprimer sa volonté, refuse les investigations ou le traitement proposé, le médecin doit respecter le refus après avoir informé le malade de ses conséquences ».

II.6 BILAN PRE-OPERATOIRE

II.6.1 BILAN MEDICAL

Le bilan préopératoire impose un **examen clinique complet** ainsi qu'une **anamnèse précise**. Celui-ci a pour but d'établir l'indication d'une telle chirurgie et de justifier le bénéfice futur qu'apportera la latéralisation du nerf alvéolaire pour notre patient. Egalement, par cette étape, sera décelée la moindre contre-indication à l'acte chirurgical afin d'adapter la procédure au moyen de précautions propres à ce cadre clinique ou d'annuler l'intervention dans le cas d'une contre-indication absolue.

Ainsi, nous évaluerons plus précisément :

- **Les troubles neurologiques éventuels**, avec dans certains cas, l'apparition d'algies consécutives à une compression prothétique du foramen mentonnier [23].
- **La capacité d'ouverture buccale** pourra donner une indication sur le choix du type d'anesthésie pour l'intervention, à savoir, locale ou générale.
- **L'historique de la perte des organes dentaires** (parodontopathies, foyers infectieux, tumeurs), critère essentiel, notamment en ce qui concerne l'estimation prédictive de la cicatrisation osseuse postopératoire.
- **La distance entre l'arcade maxillaire et le sommet de la crête mandibulaire.**
- **La morphologie mandibulaire et la position du canal** dentaire inférieur par scanner.
- **La qualité de la muqueuse** et de la présence éventuelle de brides donne une information sur la nature du lambeau à réaliser.

Un wax up finalise le projet prothétique et offre une prévisualisation de la dimension verticale d'occlusion appropriée à notre patient.

II.6.2 BILAN RADIOLOGIQUE

Le bilan radiographique spécifique associe **une radiographie panoramique**, qui reste l'examen de choix pour visualiser la position dans le sens vertical du canal alvéolaire inférieur, **et un examen en trois dimensions type scanner** qui vient compléter ce bilan.

Ces examens permettent la planification de la chirurgie par l'étude de :

- La **position du nerf** par rapport à la corticale externe.
- La **densité** des corticales.
- Le **volume osseux** disponible.
- La **différenciation**, nette ou pas, du canal mandibulaire sur les différentes coupes.
- L'**anatomie prévisionnelle** du futur foramen rétromolaire.

C'est également à ce stade que l'**emplacement de la fenêtre osseuse** vestibulaire ainsi que la **profondeur de pénétration** des instruments de coupe doivent être soigneusement pris en considération. Pour cela, il convient également d'évaluer les images acquises avec un **logiciel approprié**. Il est ainsi possible d'obtenir une image tridimensionnelle préalable du trajet du nerf alvéolaire inférieur dans la mandibule.

II.6.2.1 Bilan radiographique de « première intention » : le panoramique dentaire

Technique fondamentale de l'exercice dentaire, l'imagerie apporte quotidiennement au praticien des renseignements indispensables sur l'anatomie des maxillaires, la forme de la crête alvéolaire, et surtout dans notre cas la situation du canal mandibulaire au sein du maxillaire inférieur. Une première estimation quant à la hauteur osseuse supracanalaire est alors permise.

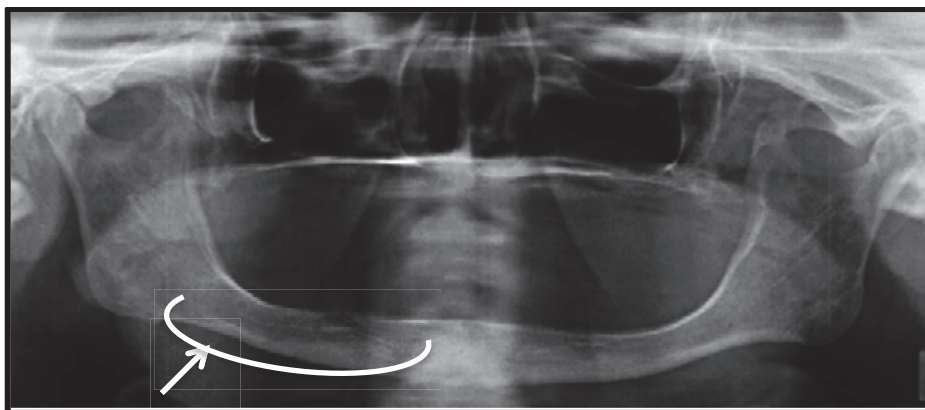


Figure 39. Radiographie panoramique préopératoire permettant une première appréciation de l'anatomie de forme et de position du canal mandibulaire (SAKKAS N., 2007)

❖ Les intérêts :

C'est un examen de débrouillage de faible coût permettant une vision globale en une seule exposition.

Seuls les éléments au centre de cette zone d'exploration seront nets et moins déformés. Inversement, plus on s'éloigne, plus le flou et la déformation sont importants.

Il doit être considéré comme le premier examen d'exploration et, dans le cadre de notre intervention, il sera nécessaire de pousser l'investigation plus loin et de réaliser des examens radiologiques de deuxième intention.

❖ Les inconvénients :

Il ne permet que l'exploration de deux dimensions, sa netteté n'est pas parfaite et beaucoup de chirurgiens dentistes ne maîtrise pas la lecture de Orthopantogramme (OPT).

II.6.2.2 Bilan radiographique de « seconde intention » : dentaScan et cone beam

Il est considéré comme un examen de deuxième intention. Le scanner permet de quantifier la hauteur d'os supra canalaires, la position vestibulolinguale du canal et l'épaisseur de la table osseuse vestibulaire en regard du NAI.

La présence d'un **nerf en position lingual**, d'une table **osseuse externe épaisse** ou d'un **tissu osseux trabéculaire de forte densité** seront des éléments d'appréciation négatifs pour la difficulté opératoire prévisible [31].

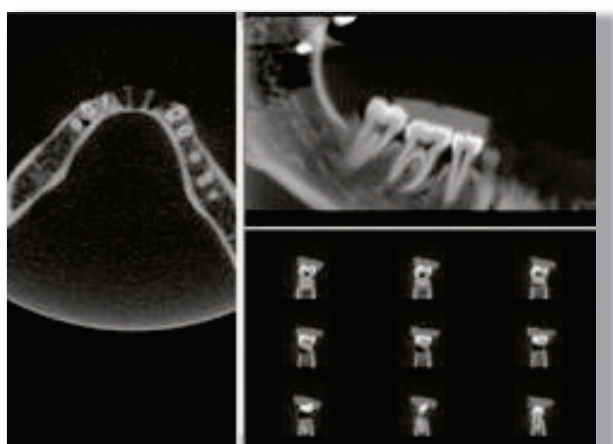


Figure 40. Différentes coupes issues d'une acquisition par faisceau conique. (LACCAN A., 2010)

❖ Les intérêts :

- C'est l'examen le plus précis pour une étude topographique du nerf alvéolaire inférieur.
- Il visualise précisément les rapports entre le canal mandibulaire et les limites crestaux dans les plans vertical et vestibulo-lingual.
- Il permet de confirmer la proximité visualisée sur le panoramique dentaire.

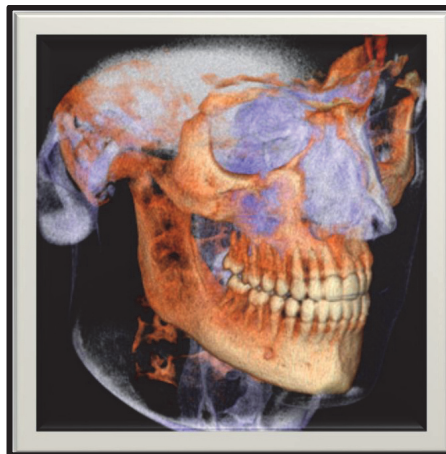


Figure 41. Reconstitution 3D (LACCAN A., 2010)

❖ Les inconvénients :

- La possibilité d'artefact cinétique si le patient n'arrive pas à rester en place.
- La présence d'artefact métallique due aux éléments prothétiques métalliques en bouche.
- Examen coûteux.

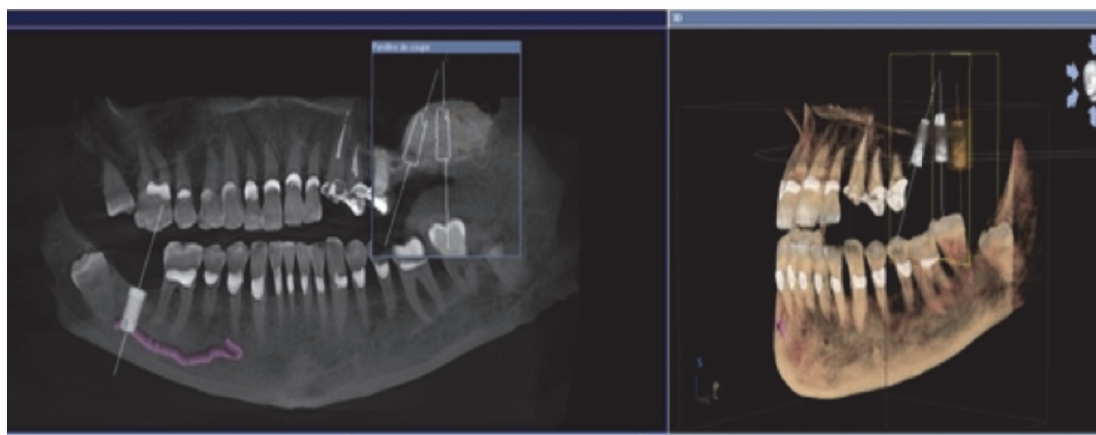


Figure 42. Reconstitutions 2D panoramique et 3D du volume numérisé à partir des coupes d'acquisition.

II.7 TECHNIQUE CHIRURGICALE

II.7.1 PRE-RECQUIS

Comme nous avons pu le voir précédemment dans l'historique de cette technique, il en existe plusieurs variantes. En effet, le fait de simplement **étirer localement** le nerf par l'intermédiaire d'une transposition, de le **latéraliser sur l'ensemble de son trajet** par l'intermédiaire d'un repositionnement donne lieu à tout autant de protocoles différents. De plus, nous avons pu distinguer, pour ce repositionnement, la possibilité de réaliser une corticotomie **bipartite** ou **en un seul bloc**.

Nous ne détaillerons volontairement ici que le **repositionnement avec corticotomie en monobloc**, étant le protocole le plus récent et le plus efficace dans notre cadre thérapeutique, c'est à dire dans l'aménagement d'un volume osseux disponible pour la pose implantaire sans que le NAI ne réinvestisse la zone du canal mandibulaire dégagée au cours de l'intervention.

Nous précisons également que la pose d'implant peut être aussi bien réalisée **dans le même temps chirurgical** qu'être **différée**, à 6/8 mois de la latéralisation. Présentant chacune leurs propres avantages et inconvénients respectifs, nous nous devons d'exposer les deux éventualités.

Enfin, l'avènement de la **piézochirurgie orale** n'a pas épargné notre technique. En effet, les bistouris piézoélectriques, étant considéré comme un facteur positif de diminution des complications nerveuses postopératoires, seront abordé ici comme une alternative instrumentale, la technique restant identique à celle utilisant les instruments de coupe traditionnels.

Avant de détailler les étapes chirurgicales, un rappel sur les conditions d'intervention s'impose. En effet, la reconstruction du secteur mandibulaire postérieur présente des difficultés particulières liées à plusieurs facteurs :

- **Une moindre visibilité** due au siège postérieur de la zone et à la présence éventuelle de dents antérieures ;
- **La gêne occasionnée par la tension de la joue** qui limite l'accès à la région molaire ;
- **La morphologie de l'os alvéolaire**, souvent marquée par un **relief inégal**, variable d'avant vers l'arrière.

II.7.2 PROTOCOLE OPERATOIRE

II.7.2.1 Prémédication et anesthésie

Une prémédication comportant une **antibiothérapie** à large spectre (2 grammes d'amoxicilline), des **antalgiques de palier 1** ainsi qu'un **anxiolytique** ; sont administrés deux heures avant l'intervention. L'antibiothérapie sera poursuivie pendant dix jours.

L'immense majorité des cas publiés [19, 24, 26-28, 33-35] a été traitée sous **anesthésie locale ou locorégionale**, généralement complétée par une sédation intraveineuse.

Certains auteurs, comme MORRISSON et al. en 2002 [36], considérant que la délicatesse et la précision du geste opératoire nécessitent une immobilité absolue du patient, préconisent **une anesthésie générale** afin de limiter les risques de lésion du nerf en peropératoire en cas de mouvements brusques du patient.

En effet, l'anesthésie générale semble être un « facteur positif sur l'absence de paresthésies labio-mentonnières postopératoires suivant le repositionnement du nerf alvéolaire inférieur » [31]. Toutefois, si l'anesthésie locale est efficace et vérifiée, ce type d'incident est exceptionnel.

Pour une procédure sous Anesthésie locale, un **anesthésique adrénaliné** est infiltré dans l'ensemble du vestibule depuis l'avant du foramen mentonnier jusqu'au niveau de l'épine de Spix.

II.7.2.2 Incision

La nécessité de dégager largement la face latérale du corps mandibulaire oblige à réaliser un **lambeau mucco-périosté étendu**.

Une **incision crestale**, jusqu'au périoste, est pratiquée sur toute la crête édentée jusqu'au trigone rétromolaire. Elle est prolongée distalement par une **contre-incision vestibulaire** sur la ligne oblique externe.

Mésialement, une **incision sulculaire** concerne les dents bordant l'édentement, classiquement la première prémolaire ou la canine, et une **contre-incision verticale** est réalisée sur une hauteur de 2 cm, à distance du trou mentonnier afin de ne pas léser les branches terminales du nerf mentonnier [30, 31].

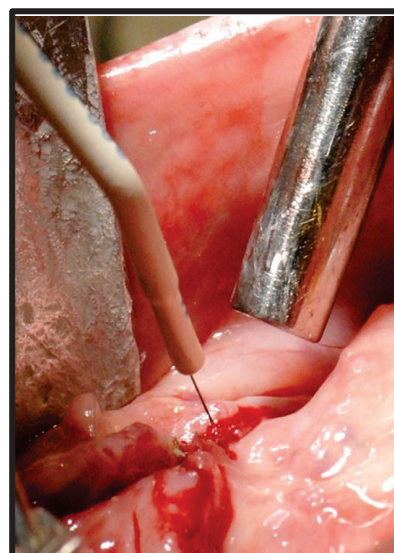


Figure 43. Incision du lambeau par radiofréquence. (GUILLAUME B. 2012)

II.7.2.3 Décollement

Le lambeau est décollé à l'aide d'une **rugine**, tout en respectant l'intégrité du périoste. Le décollement peut également être débuté à l'aide de décolleurs tranchants mais sera impérativement poursuivi par un **instrument a bords mousses**, comme une **spatule de bouche**, à proximité du trou mentonnier afin de ne pas léser le paquet vasculonerveux à son émergence. Le lambeau est ensuite chargé sur des **écarteurs**, en prenant garde à ne pas étirer la ou les branche(s) mentonnière(s) du NAI. Une attention toute particulière doit être portée à la position des écarteurs durant l'intervention, ceux-ci pouvant se déplacer et venir comprimer l'émergence du NAI.

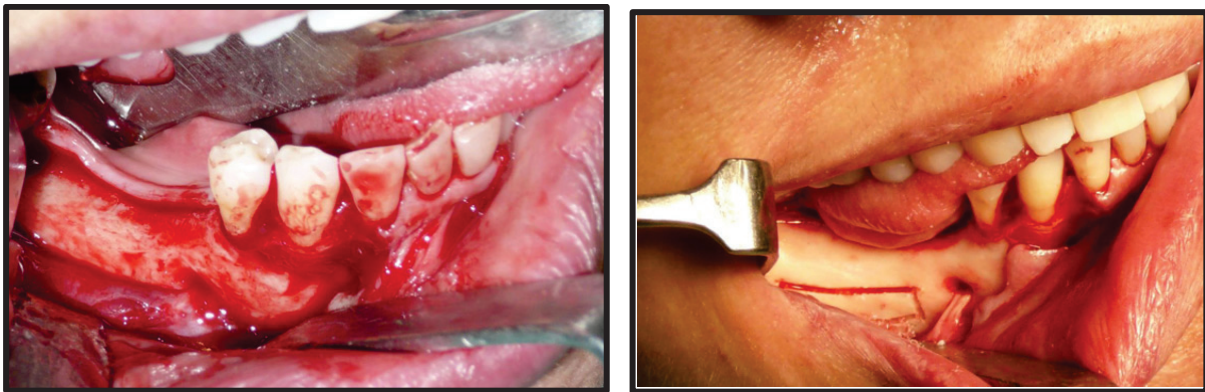


Figure 44. Le lambeau mucco-périosté récliné liasse apparaît le nerf alvéolaire inférieur à son émergence au foramen mentonnier. (FERNANDEZ-DIAZ J.O, 2013)

Ainsi, l'émergence du nerf alvéolaire inférieur au foramen mentonnier est découverte en préservant les branches nerveuses qui partent vers la lèvre inférieure (*figure 44*). **Un lac** ou un **ruban de silicone** peuvent être passés sous le nerf afin de le mobiliser en toute précaution et de le visualiser au cours de la corticotomie qui va suivre (*figure 45*).

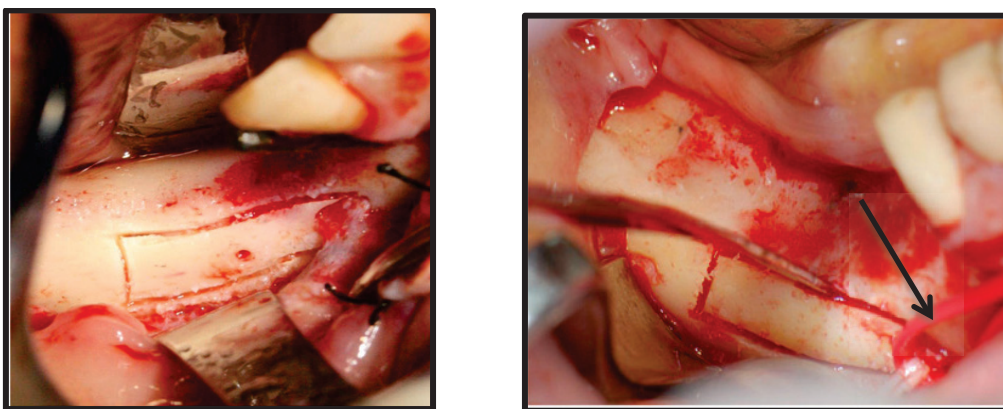


Figure 45. Chargement du lambeau sur l'écarteur et passage d'un lac (flèche noire) autour du nerf afin de l'écarter du site d'ostéotomie et en éviter toute lésion. (LOREAN.A et al, 2013)

II.7.2.4 Préforage

Dans le cas où la pose d'implants se fait simultanément à la latéralisation du NAI, certains auteurs préconisent un **préforage** précédant la phase d'ostéotomie qui suit classiquement le décollement du lambeau.

Ainsi, les **émergences** des implants sont matérialisées à l'aide d'un **foret de marquage** ou de **l'insert d'un bistouri piézoélectrique**. Les premiers forets de la séquence chirurgicale implantaire sont ensuite utilisés sur une profondeur de quelques millimètres, en veillant à ne pas léser le NAI, proche de la corticale supérieure du corps mandibulaire. Le forage est poursuivi jusqu'à l'avant dernier foret, le foret final n'étant utilisé qu'en fin d'intervention, après dégagement du NAI.

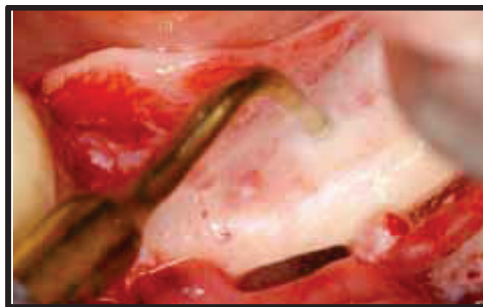

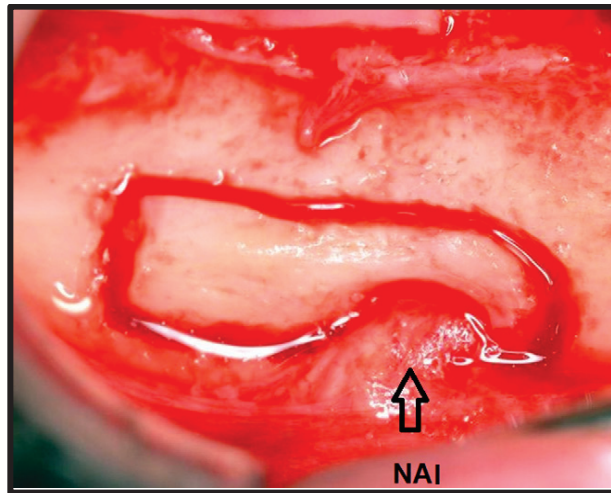
Figure 46. Marquage des sites implantaire au bistouri piézo-électrique (RUSSE.P)

Ce préforage permet de **limiter le temps de manipulation** du nerf alvéolaire inférieur après son dégagement ainsi que proposé par VALENTINI [35]. Cependant, de nombreux auteurs s'affranchissent de cette étape, pouvant être risquée pour l'intégrité du nerf, n'étant pas encore écarté du site de forage.

II.7.2.5 Ostéotomie vestibulaire

Un **rectangle de corticale** est sectionné jusqu'à l'os spongieux, le saignement provoqué signant le passage de la corticale en profondeur.

La **limite antérieure** est matérialisée par une ostéotomie en **demi-lune** [30] faite par **forages multiples** à la **fraise boule carbure de tungstène**. Les perforations sont ensuite réunies, de manière à libérer les premiers millimètres du nerf alvéolaire inférieur (*figure 47*).



*Figure 47. Découpe en demi-lune antérieure et volet postérieur (côté droit).
NAI : Nerf alvéolaire inférieur à son émergence au trou mentonnier.
(GUILLAUME B. 2012)*

L'ostéotomie est ensuite prolongée par une série de petites perforations réunies secondairement délimitant un **rectangle** sur la corticale du corpus mandibulaire dont les caractéristiques sont les suivantes :

- Dans le sens **vertical**, **deux incisions horizontales parallèles** centrées sur le trajet estimé du nerf à l'examen scanner, représentent les côtés les plus longs du rectangle. Elles sont réalisées à l'aide d'une fraise fissure ou d'un disque diamanté. Ces deux incisions sont **distantes de 7 à 8 mm** en veillant cependant, dans le cas d'une latéralisation per-implantaire, à laisser une baguette osseuse entre les préforages réalisés et l'ostéotomie afin de ne pas compromettre la stabilité primaire des implants. Certains auteurs exécutent ce geste à la scie oscillante.
- La **longueur** du rectangle dépend de l'étendue de la libération nerveuse souhaitée, fonction du projet prothétique, mais on peut donner la valeur de **2 cm** comme valeur moyenne (*figure 47*).
- **La limite postérieure** est située environ **1 cm** en arrière du dernier implant à poser et suit le même procédé de perforations ponctuelles ensuite reliées entre elles. **L'angle interne de l'ostéotomie est arrondi** de manière à ne pas être traumatisante pour le NAI dont le trajet réalisera une **baïonnette** entre la paroi osseuse et l'implant le plus distal.
- La profondeur de forage est adaptée à la situation du pédicule nerveux par rapport à la corticale externe, déterminée en préopératoire sur les coupes scanner de profil.

Une variante, proposée par TAO et al [29], met en jeu la découpe d'un rectangle de corticale externe dont la principale nuance par rapport à la technique précédente est la situation de la **limite antérieure**. En effet, l'ostéotomie débute **3 à 5 mm en avant du foramen mentonnier** (figure 48).

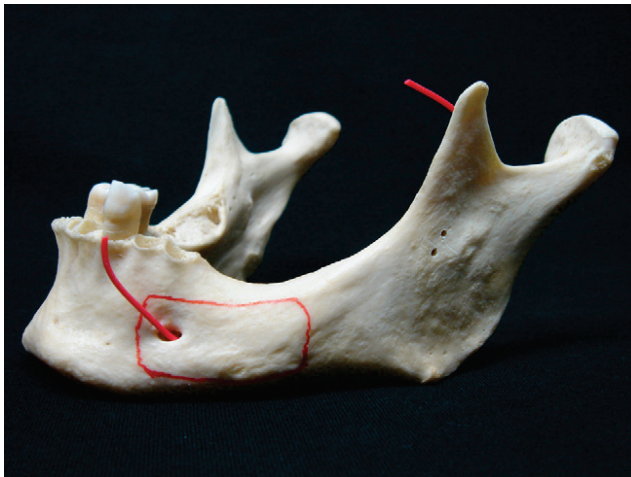


Figure 48.
Section
rectangulaire
monobloc de
la corticale
externe.
(TAO, 2008)

Une rugine est ensuite insérée dans la coupe antérieure, une seconde au milieu de la partie supérieure. Un mouvement de rotation simultanée, avec une force contrôlée, **détache le monobloc** comme « **s'il on ouvrait une livre** » (figure 49).

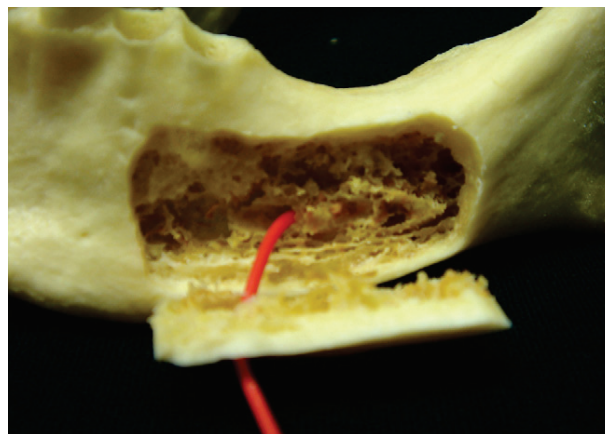


Figure 49. Exposition du NAI après détachement du monobloc cortical. (TAO, 2008)

La corticale externe en avant du foramen mentonnier est **sectionnée à la pince gouge** jusqu'à ce que le NAI soit totalement libéré (figure 50, flèche rouge).

L'**os spongieux périnerveux** est retiré délicatement à la **spatule de Creed** et le nerf placé en position vestibulaire.

Le volet rectangulaire est remplacé dans sa position initiale et **ostéosynthésé** par des vis bicorticales (*figure 50*). Le lambeau muccopériosté est ainsi réappliqué et suturé à sa place d'origine. La pose d'implants sera réalisée à six mois de la première intervention en même temps que le retrait des vis de synthèse.

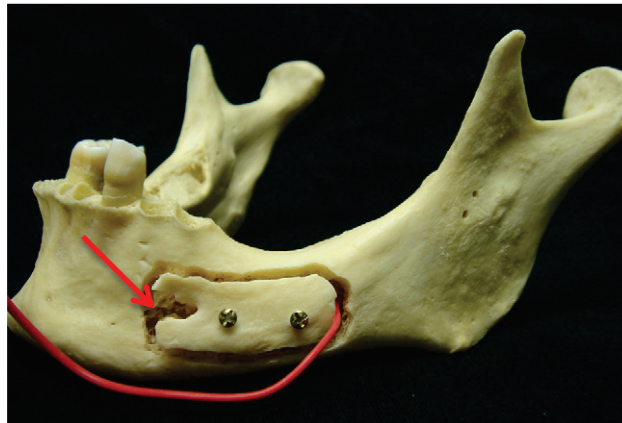


Figure 50. Le volet cortical est ostéosynthésé dans sa position originelle, le nerf s'en trouve libéré en position vestibulaire, avec une nouvelle émergence du corps mandibulaire plus postérieure. On remarque également la section de la corticale externe (flèche rouge) qui a permis de libérer totalement le NAI et de le déplacement latéralement et distalement (TAO, 2008)

Le résultat est contrôlé radiographiquement immédiatement après l'intervention et six mois après l'intervention au moyen d'un panoramique dentaire et d'un scanner (*figures 51 & 52*).

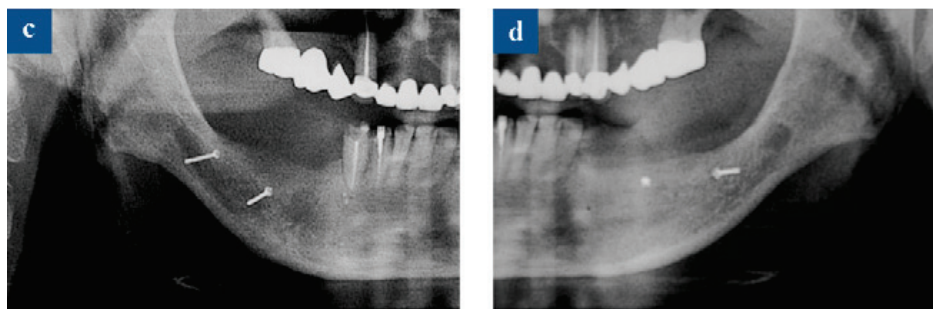


Figure 51. Panoramique dentaire postopératoire immédiat, côté droit (a) et gauche (b) ainsi qu'à six mois postopératoires, côté droit (c) et gauche (d). (TAO, 2008)

Les auteurs qualifient cette procédure de « technique sûre, libérant le nerf pratiquement sans jamais le toucher », mais précise, comme tous, que seule la connaissance des caractéristiques anatomiques mandibulaires par la réalisation d'un bilan radiographique préopératoire et l'expérience des ostéotomies peuvent faire de la latéralisation un geste relativement simple et sûr.

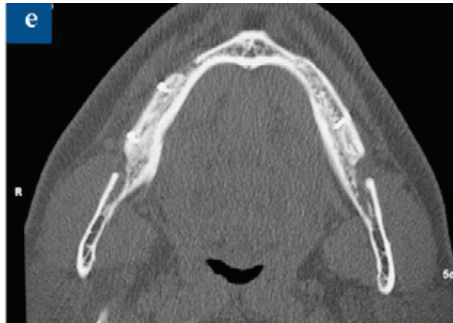

Figure 52. Tomodensitométrie à six mois, on remarque la nouvelle émergence du nerf alvéolaire inférieur, « nouveau foramen mentonnier néoformé dans la portion postérieure de la branche horizontale. (TAO, 2008)

Enfin, avec sa volonté toujours plus forte de **réduire les traits d'ostéotomie à proximité du nerf alvéolaire inférieur**, TAO propose une autre variante se basant sur la théorie de la structure en « **nid d'abeille** » de la mandibule proposé par FERRE et al en 1982 [37]. En effet, l'essentiel de la rigidité mandibulaire est assurée par l'**os cortical**, plus précisément au niveau des lignes **obliques interne et externe et du bord**. Pour le reste, c'est l'os spongieux qui maintient l'écartement et la forme mandibulaires. Ainsi, afin d'éviter la recoupe horizontale inférieure, l'auteur propose de sectionner le bord basilaire. Il s'agirait donc davantage d'une **fracture dirigée de la corticale externe en direction du canal mandibulaire**. Toutefois, il faut bien noter que des mandibules montrant une perte osseuse transversale importante serait exclues des indications d'une telle procédure, tant le **risque de fracture iatrogène** serait présent.

La principale difficulté de cette phase opératoire d'ostéotomie est le **contrôle strict de la profondeur de fraisage**, le NAI pouvant être situé immédiatement sous la corticale vestibulaire, dans sa portion antérieure mais aussi quelquefois plus en arrière. Afin de réduire les risques de lésion du pédicule nerveux au cours de cette phase, plusieurs auteurs rapportent l'avantage du **bistouri piézoélectrique** [38 ; 39]. En effet, L'utilisation de cet instrument est considérée comme un facteur décisif dans la diminution des lésions nerveuses au cours de la procédure chirurgicale (METZGER, 2006) [38].

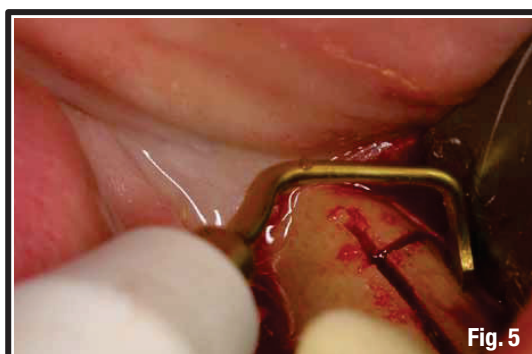


Figure 54. Préparation de la fenêtration osseuse vestibulaire avec l'élément denté du dispositif piézoélectrique (QUANTIUS.B, 2013)

L'utilisation du **bistouri ultrasonore** est très intéressante au cours de cette intervention car elle permet de coupler le tracé de la tranchée osseuse avec la manœuvre de séparation du bloc osseux et de dégagement du nerf.

Le risque de lésion fortuite du nerf au cours de l'incision osseuse se trouve réduit par le **faible pouvoir de coupe** des inserts du bistouri ultrasonore sur les tissus mous. De plus, les oscillations microabrasives de ces inserts donneront à la main du chirurgien une information bien plus précise sur la dureté du tissu traversé qu'une turbine ou une pièce à main, ce qui réduira d'autant **les erreurs d'appréciation de la profondeur de coupe**.

Ainsi, les **vibrations ultrasonores** permettront un clivage aisé du plateau cortical avec les structures molles qui circulent en deçà : il s'agit là de la seule vraie difficulté du geste de latéralisation de nerf alvéolaire inférieur, et elle se trouve levée d'office grâce au bistouri ultrasonore.

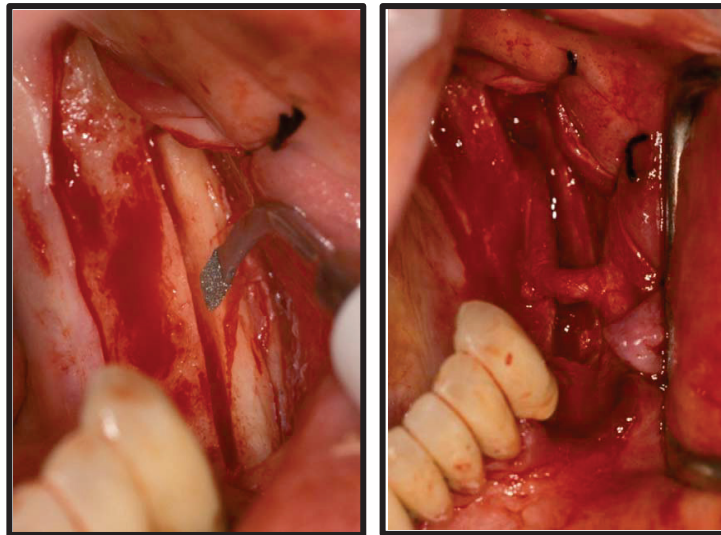


Figure 53. Dégagement et latéralisation du NAI à l'aide d'un bistouri ultrasonore. Le tracé du plateau osseux d'accès est réalisé à l'aide d'un insert diamanté (A) en ne négligeant pas l'élimination du foramen mentonnier afin de libérer le nerf sur toute sa longueur (B). (LECLERCQ.P, 2004)

Il faut tout de même rappeler, qu'en pratique, l'utilisation de la piézochirurgie **rallonge le temps opératoire** et ne semble pas indispensable à la bonne conduite du geste chirurgical dès lors qu'une analyse précise du trajet de la gaine nerveuse et une vigilance optimale au cours des tracés d'ostéotomie limitent le risque de léser le paquet vasculonerveux.

II.7.2.6 Exposition du nerf alvéolaire inférieur

La paroi corticale externe est **luxée** à l'aide d'un **ostéotome** [21] ou d'un **ciseau à os** [36], en prenant appui sur le trait d'incision supérieur. Un mouvement progressif de **bascule** vers le bas détache cette corticale et expose le canal alvéolaire (figure 55 & 57). Les ostéotomes doivent prendre appui sur **les bords périphériques résistants**, en veillant à **limiter l'enfoncement** de leurs extrémités travaillantes dans le corps mandibulaire. Le bloc osseux récupéré est conservé dans du **sérum physiologique stérile** (figure 56).

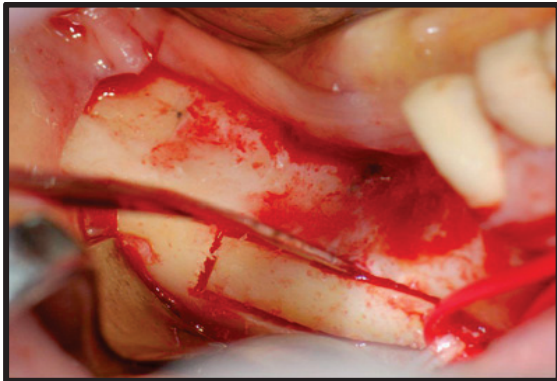


Figure 55. Luxation de la fenêtre d'ostéotomie (LOREAN.A et al, 2013)

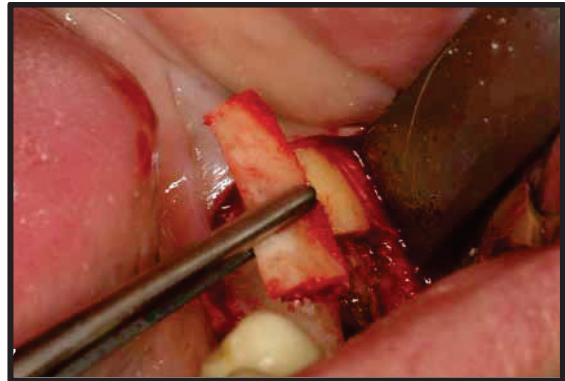


Figure 56. Récolte du bloc osseux qui sera conservé dans du sérum physiologique stérile. (QUANTIUS.B, 2013)

Sous **irrigation** du site opératoire et imbibition à la compresse d'anesthésique adrénaliné, pour atténuer le saignement, on résèque la paroi supérieure du canal à l'aide **d'excavateurs**, utilisés **exclusivement de lingual en vestibulaire**, à l'exclusion de tout autre mouvement en direction du nerf (figure 58). L'extrémité travaillante de l'instrument est glissée le long du nerf, sous les trabécules osseux qui le recouvrent qui sont ensuite **luxés vestibulairement**.

Cette paroi, excessivement fine et peu résistante, se détache progressivement millimètre par millimètre par soulèvement contrôlé sans prendre appui sur la gaine nerveuse, révélant ainsi le nerf. Cette phase est la plus délicate, toute lésion instrumentale du tronc nerveux pouvant se traduire par une paresthésie postopératoire.

L'utilisation **d'aides visuelles** comme des loupes ou un microscope opératoire est recommandée à partir de cette phase de l'intervention [31].

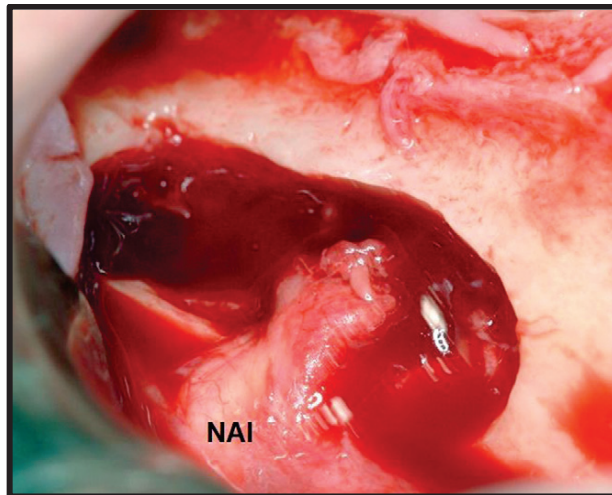


Figure 57. Vue de la gaine nerveuse (côté droit). (GUILLAUME B. 2012)

Lorsque la moitié vestibulaire du nerf est libérée, il est vestibulé délicatement et libéré du canal à l'aide d'un instrument mousse comme un **petit décolleur mousse**, une **spatule à bouche** ou une **sonde Nabers** pour en apprécier sa laxité sans tension (*figure 58 & 59*).

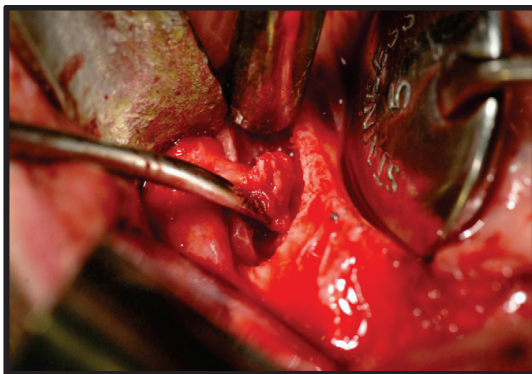


Figure 58. Décollement du nerf et suppression du pédicule antérieur (côté droit). (GUILLAUME B, 2012)

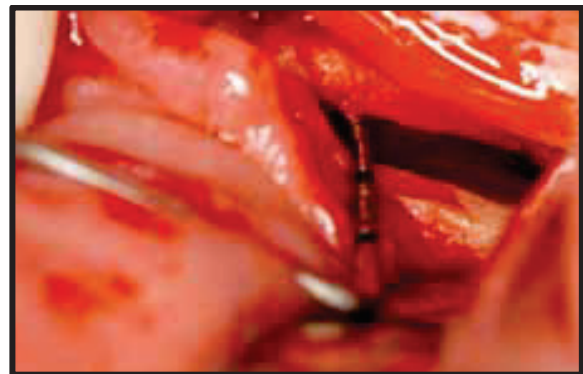

Figure 59. Le pédicule nerveux est délicatement vestibulé par la sonde de Nabers. (RUSSE.P)

Là encore, l'utilisation de la **piézochirurgie** trouve tout son intérêt. La principale difficulté de cette étape demeure le dégagement initial du nerf : il faut le **décortiquer**, sans le léser, sur toute sa longueur jusqu'au foramen mentonnier. Ce dégagement implique le passage minutieux d'instruments le long d'une paroi osseuse difficile d'accès.

Le **bistouri ultrasonore** présente le gros avantage de n'avoir de pouvoir de coupe qu'à **l'extrémité de sa portion travaillante**, ce qui permet de l'utiliser dans les secteurs les plus reculés sans craindre pour l'intégrité des tissus avoisinants.

Ainsi, pour la préparation du nerf dans l'os spongieux, l'**insert diamanté** du dispositif électrique est recommandé (*figure 60*).

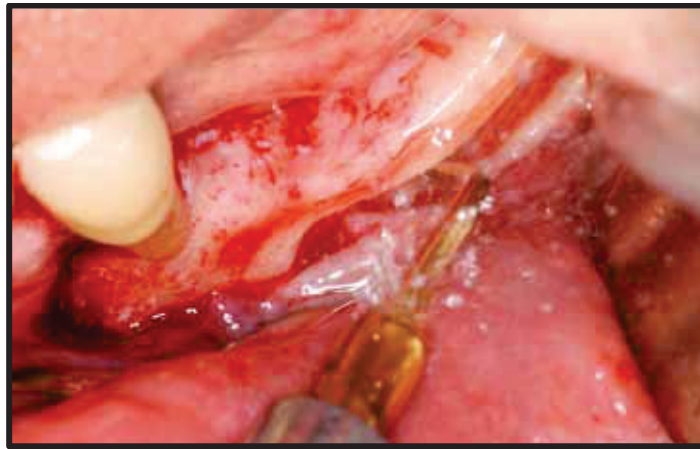


Figure 60. Dégagement du trajet récurrent du nerf en arrière du foramen mentonnier. (RUSSE.P)

C'est à ce moment que l'on sacrifie le pédicule nerveux du canal incisif au profit d'une libération plus lâche du NAI.

La technique du **repositionnement** s'accompagne de la **section du nerf incisif**, au profit d'une libération plus lâche du NAI et de sa branche terminale, facilitant ainsi la mise en place des implants sans tension pour les structures nerveuses (*figure 61 & 62*). Le sacrifice du nerf incisif entraîne pour le patient une absence de proprioception au niveau des incisives et de la canine homolatérales, ressentie de manière plus ou moins gênante.

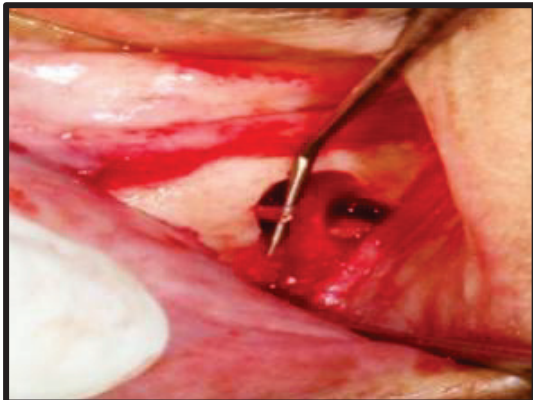


Figure 61. Section de la branche incisive. (TEJRAJ.P et al, 2010)

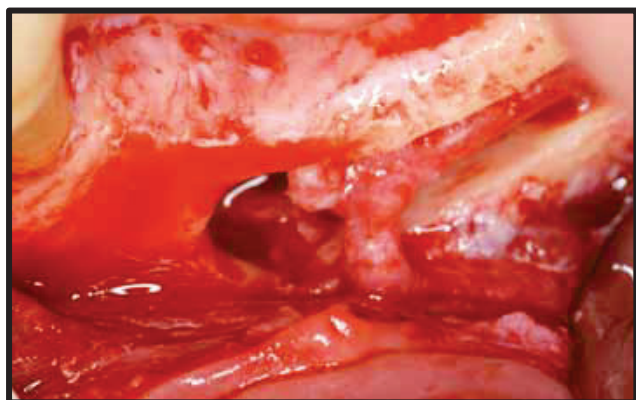
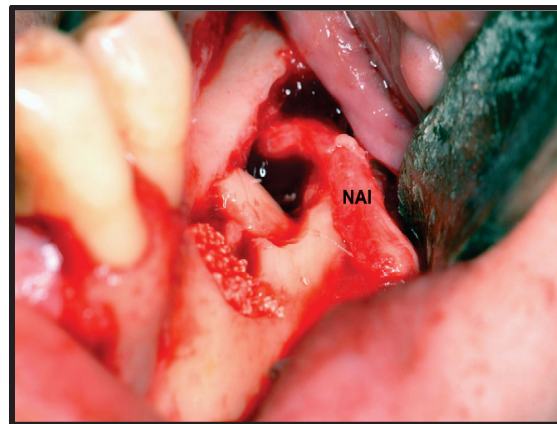


Figure 62. La branche terminale mentonnière est libérée, la branche incisive est sectionnée. (RUSSE.P)

On perce ensuite, à la **fraise boule**, un **foramen postérieur** en **arrondissant** les angles par un **méplat** où viendra reposer le nerf alvéolaire (*figure 63*).



*Figure 63. « Postériorisation » du nerf en vue postérieure (côté droit).
(GUILLAUME B. 2012) [39]*

La **protection** du nerf, après sa libération, est assurée par une **lame malléable**, un **lac**, des **boucles élastiques pour vaisseaux** ou encore un **ruban en silicone**, permettant d'appliquer une légère traction vers l'extérieur pendant les phases de forage et de vissage, sans tension (*figure 64*).

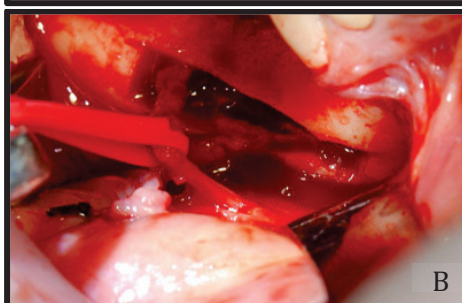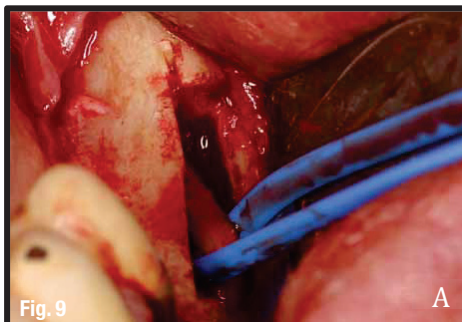


Figure 64. Traction latérale du NAI et de sa branche terminale, à l'aide d'un ruban en silicone, hors de la zone de forage implantaire.

A (QUANTIUS.B, 2013)
B (LOREAN.A et al, 2013)
C (PELEG.A et al, 2002)



II.7.2.7 Mise en place des implants

Bien que de nombreux auteurs préfèrent **différer** la pose d'implants à quelques mois, ménageant ainsi une période de régénération osseuse, rappelons que d'autres [19, 23, 28, 31, 35, 40-43], choisissent quant à eux la mise en place d'implant **immédiate**, dans le même temps chirurgical que la latéralisation du nerf alvéolaire inférieur.

Dans ce cas, elle se fait de manière classique à l'exception du **contrôle visuel de la portion apicale** du forage très inhabituel et d'une manœuvre essentielle : **le maintien à distance** du nerf au moyen de l'un des artifices de séparation cités précédemment (*figures 65*).

Le forage est repris à travers les préforages préalablement réalisés dans la corticale supérieure et poursuivi dans la corticale basilaire jusqu'au foret final. Les implants sont ancrés dans les deux corticales, supérieure et inférieure, et leur stabilisation primaire au sein du corpus mandibulaire est obtenue grâce à cet **ancrage bicortical** (*figure 67*).

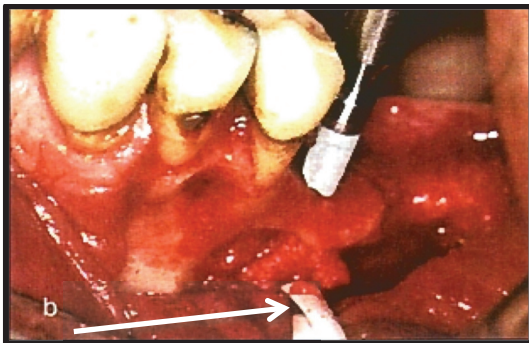


Figure 65. Forage des sites implantaires alors que le pédicule nerveux est récliné latéralement. (PERIKLIS.P, 2005)

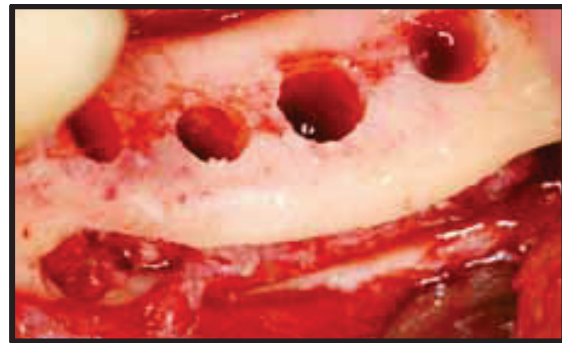

Figure 66. Forage des sites implantaires terminé. (RUSSE.P)

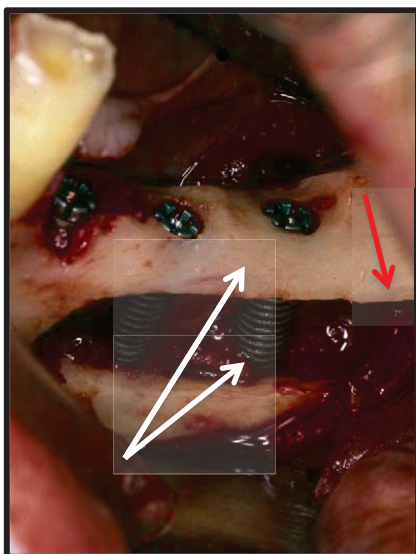


Figure 67. Repositionnement côté gauche avec mise en place de trois implants. On remarque l'ancrage bicortical (flèches blanches) et la nouvelle position distale (flèche rouge) du NAI. (RUSSE.P, 2003)

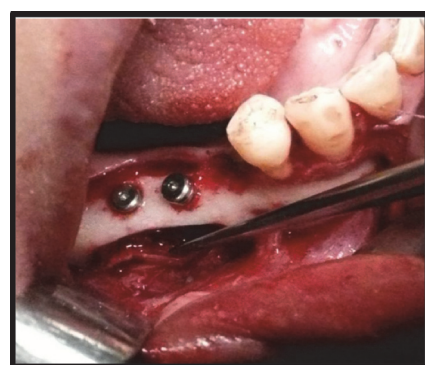


Figure 68. Repositionnement droit du NAI avec pose simultanée de deux implants. (FERNANDEZ J.O, 2013)

II.7.2.8 Fermeture

Le volet osseux, précédemment retiré et conservé dans du sérum physiologique, est utilisé pour combler le canal et la zone d'ostéotomie suivant différentes méthodes selon les auteurs. Si le fragment de corticale externe a pu être conservé, il est remplacé dans sa totale intégrité et bloqué par technique de **mortaise** ou fixé par des **vis d'ostéosynthèse** (figure 69).

Il peut également être **fragmenté puis broyé** à l'aide d'un moulin à os. **Les copeaux d'os cortical** ainsi obtenus viennent combler l'ostéotomie, former un lit au repositionnement du nerf et éviter son contact direct avec les implants (figure 70, 71).

Cet os autogène peut éventuellement être associé à de l'os xénogène type *Bio-Oss Geistlich®*, allogène ou à des substituts osseux synthétiques de type β -TCP HP *Kasios®* (figure 72 & 73).

Le nerf, déchargé de l'écarteur, vient se placer à la face externe de cette nouvelle paroi, en sous-périosté.

Le lambeau est ensuite repositionné et suturé à l'aide de **fils à résorption rapide** sous forme de **points séparés** .

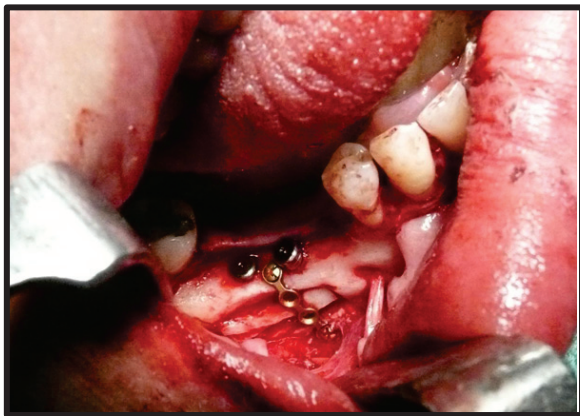


Figure 69. Le volet d'os cortical est repositionné et ostéosynthésé. (FERNANDEZ-DIAZ J.O, 2013)

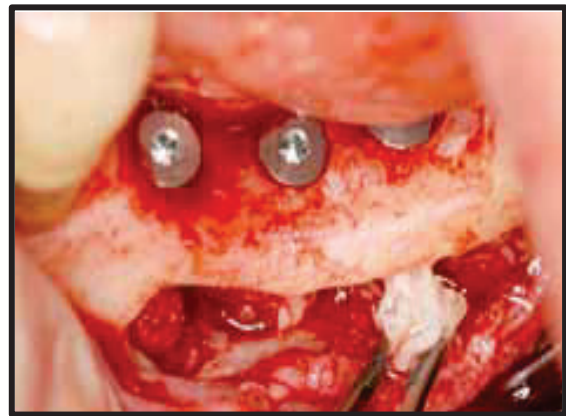


Figure 70. Le volet osseux broyé, les copeaux osseux sont interposés entre les implants et le nerf. (RUSSE.P)

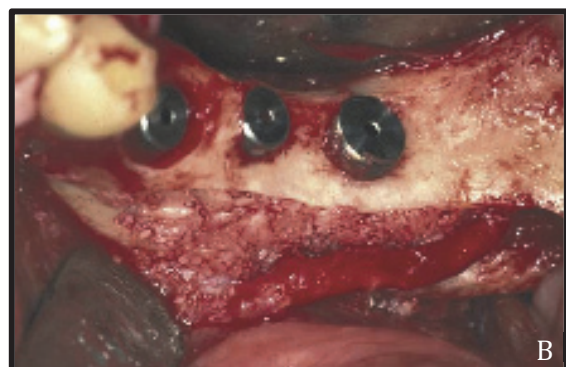
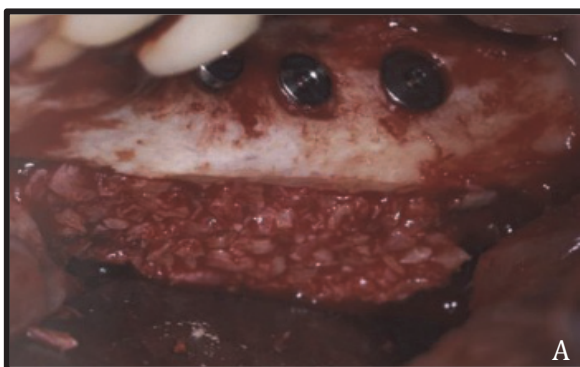

Figure 71. La corticale externe est broyée et vient combler la tranchée osseuse d'ostéotomie (A). Elle sert de lit au repositionnement du NAI (B) (RUSSE P, 2003).

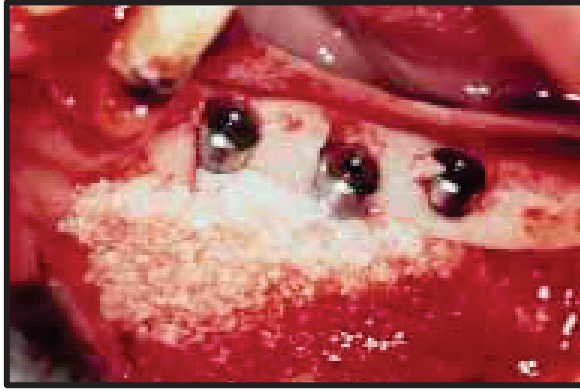


Figure 72. Un mélange composé de copeaux d'os cortical et de d'os allogénique (DFDBA) vient combler la tranchée osseuse. (PELEG.M, 2002)

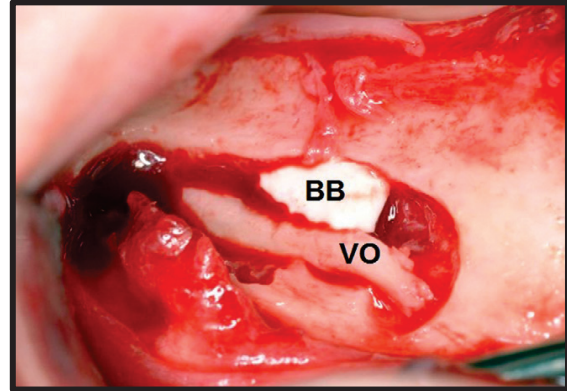


Figure 73. Reconstitution de la paroi par volet osseux (VO) et bloc de β -TCT (BB) (côté droit). (GUILLAUME B. 2012)

Il est important de noter la **nouvelle localisation** de la sangle neurovasculaire et de son émergence dans le dossier médical du patient afin d'éviter tout risque de lésion au cours d'une éventuelle future chirurgie.

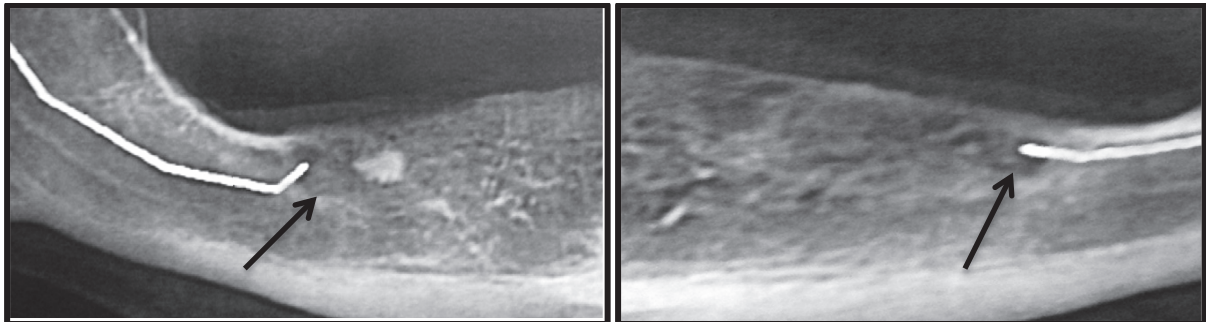


Figure 74. Aspect radiographique du recul du nerf et de sa nouvelle émergence postérieure après latéralisation bilatérale. (GUILLAUME B. 2012) [39]

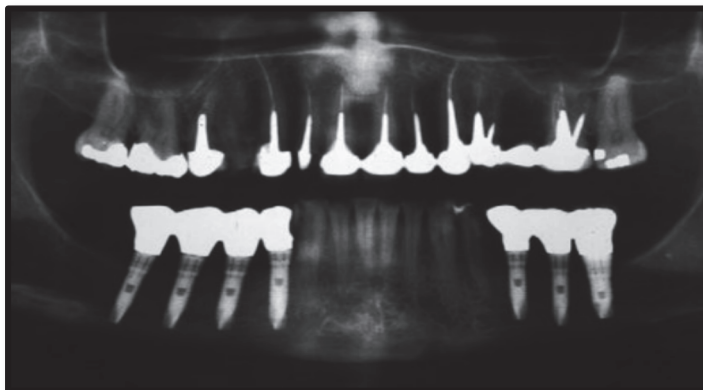


Figure 87. Radiographie panoramique de contrôle à 24 mois postopératoires d'une latéralisation bilatérale du nerf alvéolaire inférieur conjointe à la pose d'implants en secteurs postérieurs mandibulaires. (RUSSE.P, 2003) [24].

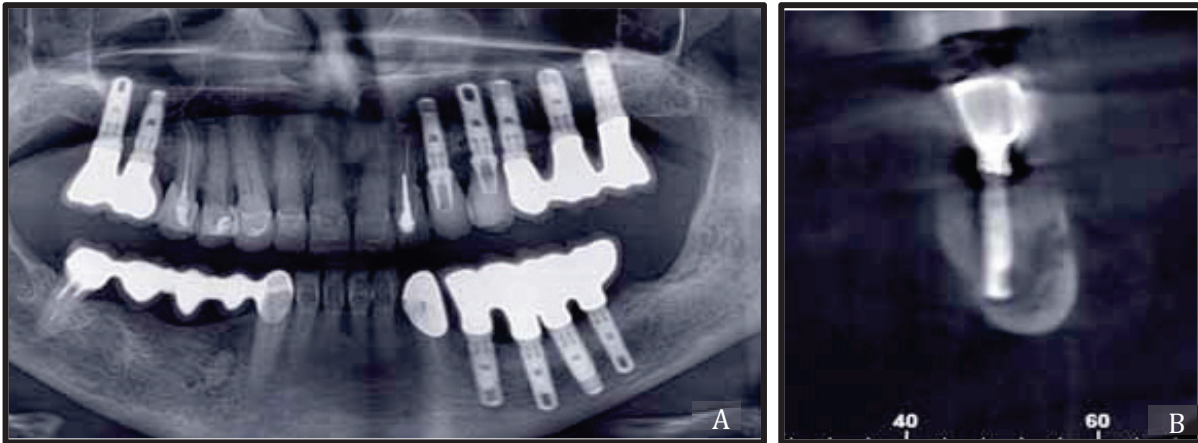


Figure 75. Un contrôle radiographique (panoramique (A) et cone beam (B) à deux postopératoires d'un repositionnement côté gauche a permis de constater la cicatrisation des interventions initiales, avec en particulier la nouvelle position du foramen mentonnier, relocalisé au niveau de l'implant distal. (RUSSE.P)

II.8 SUITES OPERATOIRES

II.8.1 PRESCRIPTION POST-OPERATOIRE

La prescription post-opératoire s'étend sur la semaine qui suit l'intervention. Elle est constituée d'une **antibiothérapie**, association d'amoxicilline et d'acide clavulanique, ou en cas d'allergie/intolérance aux pénicillines, association spiramycine-métronidazole. **Un anti-inflammatoire stéroïdien** est injecté pendant l'intervention et renouvelé toutes les six heures après l'intervention. **Un anti-inflammatoire non stéroïdien** est prescrit pour une période postopératoire de six jours à raison de deux comprimés par repas pendant les trois premiers jours, réduit ensuite à un comprimé par repas. **Des poches de glace pluriquotidiennes** sont également recommandées. Le contrôle de la douleur est assuré par un **antalgique opiacé de palier 2**.

La prescription de **vitamine B12** est citée dans la littérature mais aucune preuve de son efficacité dans la prévention et la suppression d'algies neurologiques n'a été démontrée.

Les fils de sutures, bien que résorbables, sont **retirés à dix jours** du contrôle.

II.8.2 SUITES OPERATOIRES CLASSIQUES

Les suites post-opératoires classiques sont assimilées à celle de toute chirurgie et doivent être mentionnées auprès du patient comme des conséquences normales de cette procédure chirurgicale.

II.8.3 CONTROLES POST-OPERATOIRES DES COMPLICATIONS NEUROLOGIQUES

Les contrôles post-opératoires sont réalisés à **une semaine, 15 jours, un mois et trois mois. Une radiographie panoramique de contrôle** permet de vérifier le bon positionnement des implants et sert de référence pour le suivi de cicatrisation osseuse.

Outre les complications infectieuses pouvant affecter la phase de régénération osseuse, comme pour toute intervention d'aménagement osseux, pour une procédure de LNAI, un autre élément est suivi plus particulièrement. Il s'agit de la présence éventuelle de désordres de la sensibilité labio-mentonnaire.

Les complications neurologiques peuvent être consécutive à :

- Un **écrasement** (écarteur, pince, aspiration, ligature,...) du filet nerveux.
- Une **compression** par accidents infectieux et/ou hémorragiques (hématome, liquide épanché dans un espace à parois rigides,...).
- Un **étirement** ou **frottement**.
- **L'adhérence à un fragment osseux.**

Ainsi, une **forte compression** peut écraser les fibres nerveuses et être à l'origine d'une dégénérescence wallérienne. L'excitabilité de la portion de nerf située distalement est alors perdue et le retour à la normale peut prendre plusieurs mois et **dépend de la durée de compression subie [32]. Une compression plus moyenne** entraîne un **ralentissement** de la conduction qui revient à la normale lorsque la pression est relâchée.

L'étirement est la conséquence de manipulations du nerf. Il provoque un allongement de la gaine de myéline augmentant la pression à l'intérieur de celle-ci. Un nerf peut supporter une élongation d'environ 20% de sa longueur. Si l'étirement atteint 30%, il y aura altération complète de la structure du nerf. En cas d'élongation supérieur à 30%, il y aura alors section du nerf [32].

II.8.3.1 Sémiologie neurologique : Les différents types de déficits sensitifs

Afin d'être en mesure de les déceler et les évaluer, il convient de définir ces différents troubles neurologiques. Le traumatisme d'un nerf périphérique peut occasionner un déficit allant de la perte totale de sensation, l'**anesthésie**, à la diminution légère de celle-ci, l'**hypoesthésie**. Certains sujets peuvent développer également des sensations anormales douloureuses appelées *dysesthésies*. Ces déficits sensitifs peuvent être **temporaires** ou **permanents**.

❖ La dysesthésie

Elle regroupe tous les troubles de la sensibilité qu'ils le soient par excès ou par défaut. Dans le cas où elle se manifeste par une hyperesthésie, le patient pourra ressentir des sensations de douleurs, d'engourdissement, de picotements ou de brûlures pouvant être plus ou moins pénibles, ou franchement douloureuses. Selon KIPP et coll, il s'agit de l'inhibition des sens, particulièrement celle du toucher [44].

On parlera également **d'allodynie** lorsqu'une douleur apparaît en réponse à un stimulus habituellement non douloureux, par exemple, le contact du drap avec un coup de soleil. Le seuil de douleur du patient pour la région affectée en est réduit.

❖ L'anesthésie et l'hypoesthésie

Ces termes regroupent **les troubles de la sensibilité par défaut**. L'anesthésie correspond à une interruption complète de l'influx nerveux : c'est la perte totale de sensibilité ou de sens lui-même. L'hypoesthésie correspond à une diminution plus ou moins importante de la conduction nerveuse [43].

❖ La paresthésie

Il s'agit d'une sensation anormale et désagréable mais pas réellement douloureuse et habituellement **non motivée par un stimulus extérieur**. Le patient parle de fourmillements, de picotements, de courants d'air, de peau cartonnée, d'impressions d'eau chaude ou froide alors qu'aucun stimulus n'est appliqué. Les paresthésies peuvent être déclenchées dans certaines conditions, comme les fourmillements ressentis après avoir longuement croisé les jambes, ou être majorées par le contact de la zone paresthésique. Ainsi, elles peuvent se manifester par un **retard à la perception**, par la **persistance de cette perception** alors que le stimulus est interrompu ou bien par **une erreur de localisation** du stimulus sur le revêtement cutané. La paresthésie peut parfois se cumuler avec une perte temporaire de la sensibilité.

II.8.3.2 Examen clinique et Diagnostic

Après l'intervention de latéralisation du nerf alvéolaire inférieur, nous nous attacherons à évaluer **la sensibilité extéroceptive**, la seule sensibilité ayant pu être altérée par la mobilisation du NAI, sous ses différents modes : le tact épicrotique, la température, la douleur ainsi que la sensibilité discriminative.

Le tableau clinique classique d'une lésion nerveuse d'origine traumatique du nerf dentaire inférieur est donc **l'anesthésie ou la paresthésie de l'hémilèvre inférieure et du menton**.

La **région affectée** est en général définie de façon évidente. Elle est limitée **mésialement** par la **ligne médiane** et **distalement** par une ligne qui prend naissance au niveau de la **commissure labiale** puis se dirige en bas et en arrière vers le **bord inférieur de la mandibule**. Au niveau **intra-buccal**, la **muqueuse de l'hémilèvre inférieure** et la **surface vestibulaire du procès alvéolaire** lui faisant face sont également affectées, bien que le patient en soit beaucoup moins conscient. Ce dernier se plaindra d'une sensation d'engourdissement affectant **ses dents** si, et seulement si, le nerf alvéolaire inférieur est **gravement atteint**.

Les piliers essentiels de ce raisonnement sont l'**anamnèse** associée à l'**interrogatoire oral et/ou écrit** du patient, donnant une **appréciation subjective** des symptômes, et l'**examen clinique** couplé aux **examens complémentaires** jugés nécessaires, pour une approche d'avantage **objective** des troubles éventuels.

II.8.3.2.1 Interrogatoire

Les symptômes, autrement dit les troubles fonctionnels ressentis subjectivement par le patient, sont recueillis et détaillés. La plus grande importance est donnée à la **chronologie** des faits, comprenant la recherche d'un éventuel facteur déclenchant ; à **leur mode évolutif** et à la **prise en charge thérapeutique** éventuelle [45]. **Les répercussions sur l'état général** (asthme, amaigrissement, fièvre, équilibre psychique...) sont également analysées. Il est important de laisser l'intéressé s'exprimer selon sa propre terminologie en le guidant sans l'influencer [45].

Le contrôle subjectif de la sensibilité repose sur un questionnaire écrit, par lequel le patient peut nous informer de ces ressentis faisant suite à l'intervention (*figure 76*). Les questions qui permettent de définir le type de sensation sont les suivantes :

- « Avez-vous une sensation anormale : grattage, picotements, piquûre ? » (Paresthésie)
- « Avez-vous une diminution (hypoesthésie) ou une disparition totale (anesthésie) des sensations ? »
- « Ressentez-vous une douleur (dysesthésie) ? Est-elle provoquée par le toucher, la mastication ou lorsque vous parlez (allodynie) ? »

En pratique, il est important de détecter précocement une éventuelle composante douloureuse ou désagréable, au moins pour deux raisons [46] : ces patients seront évalués et traités différemment de ceux présentant une simple paresthésie et l'évaluation de la douleur ou de l'inconfort dépend entièrement des données subjectives rapportées par le patient.

Dans les jours qui ont suivi l'intervention, avez-vous ressenti l'une des sensations suivantes :

- Une diminution ou disparition totale de la sensibilité?.....
- Une sensation douloureuse?..... Est-elle provoquée par le toucher, la mastication ou lorsque vous parlez?.....
- Une sensation de grattage, picotement ou piquûre?.....

Si vous avez effectivement ressenti l'une de ces perturbations, combien de temps a ou ont-t-elle(s) duré ?

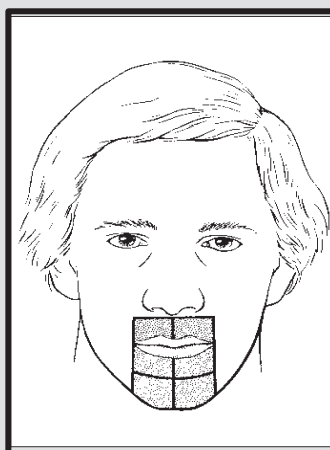
Y-a-t-il eu un facteur déclenchant ?.....

Cette ou ces sensations se sont-elles atténuées ou amplifiées avec le temps ?.....

Ressentez-vous actuellement l'une de ses sensations d'engourdissement, picotement ou douleur ? Décrivez-les.....

Si oui, ses sensations vous importunent-t-elles ?.....

Indiquez sur le schéma suivant la ou les zones affectée(s) par ces sensations :



Ces ressentis interfèrent-ils avec vos activités quotidiennes comme la nutrition, la parole ou tout autre fonction ?.....

Auriez-vous tout de même choisi de subir cette procédure, tout aspect considéré, maintenant que vous êtes au fait de ces sensations ?.....

Figure 76. Exemple d'un questionnaire soumis au patient à la suite d'une latéralisation du nerf alvéolaire inférieur. Sur le schéma utilisé pour l'examen neurosensoriel, les domaines grisés représentant les différents sites de test et contrôle.

II.8.3.2.2 Examen clinique

L'examen clinique demeure l'étape initiale essentielle dans l'approche diagnostique d'une éventuelle lésion du nerf alvéolaire inférieur. La démarche diagnostique constitue un processus méthodique et rigoureux reposant sur des critères constants et codifiés. Le diagnostic en chirurgie buccale respecte cette procédure médicale en intégrant les particularités de la sphère orofaciale. Une ligne de conduite méthodique est nécessaire pour diriger un examen clinique. Le praticien est souvent amené à élargir son examen à toute la région cervico-faciale. [45]

❖ Observation

Il faut détecter des signes **d'hyperactivité** du système nerveux sympathique : au niveau cutané du nerf lésé, on pourra noter une **peau plus blanche**, présentant **des changements de température** [47].

❖ Palpation

Il faut palper directement les tissus en regard du nerf lésé.

❖ Signes objectifs

Les lésions du nerf alvéolaire inférieur déterminent le tableau classique de l'anesthésie douloureuse [50]. Les signes objectifs pouvant être retrouvés chez le patient atteint sont les suivants :

- La présence de **plaies** consécutives à des morsures, surtout au niveau de la face muqueuse de la lèvre inférieure.
- La présence **d'aliments qui s'accumulent dans le vestibule**.
- **Le sujet bave** lors des repas et lorsqu'il boit (il ne sent pas la totalité du rebord du verre).
- **Des brûlures** peuvent apparaître dans la zone d'anesthésie (brûlure de cigarette, de boisson ou d'aliment très chaud).
- Le patient a une **élocution lente**.
- Il peut exister un **tic de tremblement** de l'hémilèvre.

II.8.3.3 Examens complémentaires

En addition des tests subjectifs, les patients subissent une série de tests objectifs.

❖ Cartographie de la zone atteinte

La technique de cartographie des neuropathies labio-mentonnières a été décrite par ESSICK en 1992 [47]. Les principales étapes de cette technique, facilement utilisable en consultation post-chirurgicale, sont les suivantes :

- Dans un premier temps, le praticien demande au patient de **circonscrire la périphérie** de la zone atteinte à l'aide de **son index**.
- Dans un second temps, une stimulation à l'aide d'une **sonde dentaire n°6 chargée** permet au patient de mémoriser une sensation de piqûre dans **une zone contrôle non atteinte** (nerf mentonnier controlatéral ou nerf infra-orbitaire en cas d'atteinte bilatérale).

Le maintien des **yeux ouverts** dans ces premières étapes permet de réduire le stress que peut engendrer une piqûre chez un patient qui ne peut voir ni l'instrument utilisé, ni le geste du praticien. Le patient est ensuite invité à **fermer les yeux** et les stimulations, chacune d'une seconde, sont réalisées selon un axe linéaire en commençant à **15 mm de la périphérie** et en se dirigeant **vers le centre de la zone atteinte**.

On demande au patient de lever la main à chaque fois que la sensation ressentie est « différente ». Un point au **crayon dermique** est fait à ce niveau. L'ensemble des points ainsi obtenus délimite la **zone de paresthésie**.

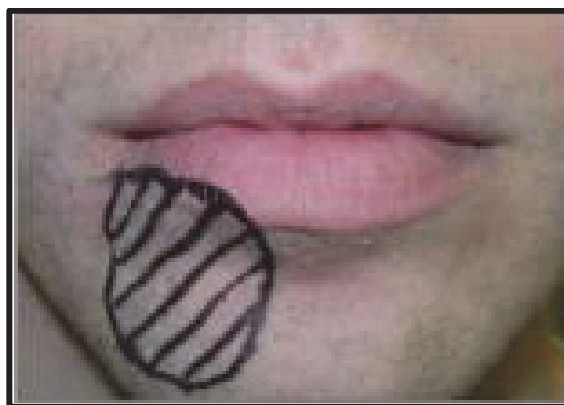


Figure 77. Cartographie de la zone atteinte (CAISSIE, 2005)

La cartographie permet :

- Une quantification de la **localisation** et de l'**étendue** de la sensation subjective neuropathique.
- Un suivi de l'**évolution** de la localisation et de l'extension dans le temps de l'atteinte.
- La sélection d'un site pour la réalisation **des tests sensoriels objectifs**.
- Une documentation du caractère **évolutif** ou **régressif** de la pathologie neurosensorielle en matière médico-légale. Ces tests qualitatifs sont décisifs dans la détermination de la date de consolidation définitive.
- Cet examen permet au patient d'apprécier lui même objectivement l'évolution de la symptomatologie et par conséquent la cartographie a un impact psychologique intéressant.

❖ Tests neurosensoriels

Selon BAILEY et coll [48], les tests d'évaluation clinique des neuropathies sont utilisés après chirurgie buccale, implantaire et orthognatique. Ces tests, qui sont réalisés en service de neurologie, peuvent pour certains, être adaptés et réalisés en consultation au cabinet ; ils permettent une exploration préliminaire en vue d'adresser, si nécessaire, le patient au service de neurologie dans les meilleures conditions.

Il s'agit des tests de l'évaluation de la perception à l'**effleurement**, la perception **directionnelle**, la perception d'un **stimulus douloureux** et de la **discrimination** de deux points. Chaque test doit être accompli sur **3 sites** : *la lèvre inférieure, le repli labio-mentonnier et le menton*.

➤ Le toucher statique :

Un coton-tige peut être utilisé pour évaluer les sensations ressenties par le patient au niveau de la zone atteinte. Seule la pointe du coton-tige doit être en contact avec les tissus sujets afin d'obtenir une lecture fiable.

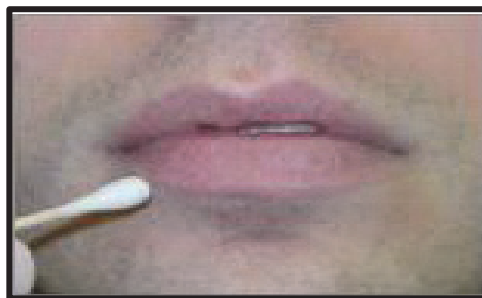


Figure 78. Evaluation de la perception au toucher statique. (CAISSIE, 2005)

➤ La perception directionnelle :

Un **pinceau à poils doux** peut être utilisé pour évaluer la capacité du patient à **détecter le sens de déplacement** de l'objet sur sa peau.

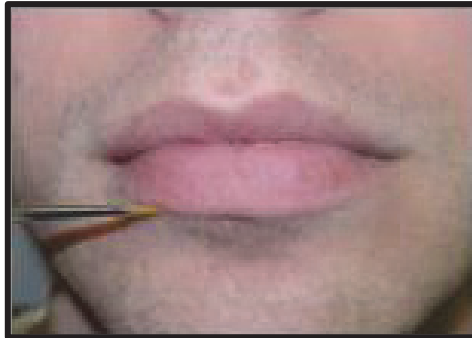


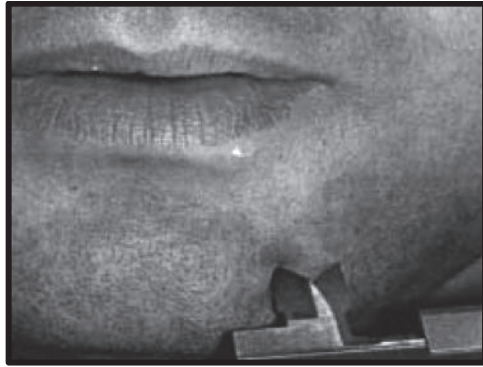
Figure 79. Evaluation de la perception directionnelle (CASSIER, 2005)

➤ Le “ Two points discrimination test ” (TPD) :

Ce test, décrit en 1987 par Nishioka [49] et utilisé par plusieurs auteurs [26, 34], évalue **la sensibilité discriminative entre deux points immobiles**. Le seuil de discrimination tactile est **la plus petite distance séparant deux stimulations simultanées qui sont localisées et perçues séparément**. Il est recherché avec un esthésiomètre ou un discriminator. Plus communément, un **compas à pointes sèches** ou un **pied à coulisse** est utilisé, la pression exercée s'arrêtant au blanchiment de la peau [50].

L'écartement des deux pointes est augmenté progressivement jusqu'à ce que le patient perçoive **une double piqûre** :

- si le patient distingue les deux pointes pour une distance les séparant **inférieure à 14 mm**, la capacité de discrimination est dite **normale** ;
- si la distance est comprise **entre 14 et 20 mm**, elle est dite **altérée** ;
- si la distance se chiffre **au-delà de 20 mm**, la capacité de discrimination est dite **absente**.



*Figure 80. Test du
toucher discriminatif
(JAROSSON C.,
2005)*

➤ Le test « pique-touche » :

Ce dernier renseigne sur la **sensibilité de protection**, définie comme l'habileté à distinguer une stimulation douloureuse pour la peau. Ce test peut être effectué avec un crayon taillé, le côté mine correspond au piqué, l'autre partie émoussée correspond au touché ; ou encore, une épingle à nourrice, la tête touchant et la pointe piquant. Egalement, Le bout mat d'une aiguille gauge-27 peut être utilisé pour évaluer la perception d'un stimulus douloureux par le patient, comme illustré sur la photo ci-dessous.

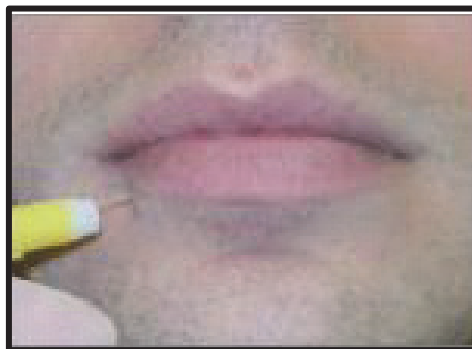


Figure 81. Evaluation de la réponse sensitive à un stimulus douloureux de piqûre (CAISSIE, 2005)

➤ Le test de sensibilité thermique :

Il renseigne également sur la **sensibilité de protection**. Les sensations de chaud et de froid sont perçues pour des stimulations compressives entre 10 et 45°. En dehors de ces limites, la sensation devient douloureuse, même inversée. **Trois plages** de température sont définies : **froide** de 10° à 30°, **neutralité thermique** de 30 à 35°, **chaud** de 35 à 45°. Le patient doit ressentir de la douleur à l'application du premier et du dernier tube à essai sus-cités.

III. DISCUSSION :
RESULTATS
ET
TECHNIQUES
ALTERNATIVES

III.1 RESULTATS

Les latéralisations du nerf alvéolaire inférieur sont indiquées en l'absence de majoration importante de la distance interarcade ou de défauts osseux horizontaux, et sont les seules possibles lorsque l'espace occlusal est réduit et ne permet pas une augmentation osseuse suffisante pour implanter.

Elles permettent la mise en place **d'implants longs**, de 13 à 15 mm chez RUSSE [31], en **appui bicortical**, pouvant être posés **dans le même temps** [19, 23, 28, 31, 32, 40-43] que la chirurgie de latéralisation (*figure 65*), ce qui en constitue l'un des principaux avantages.

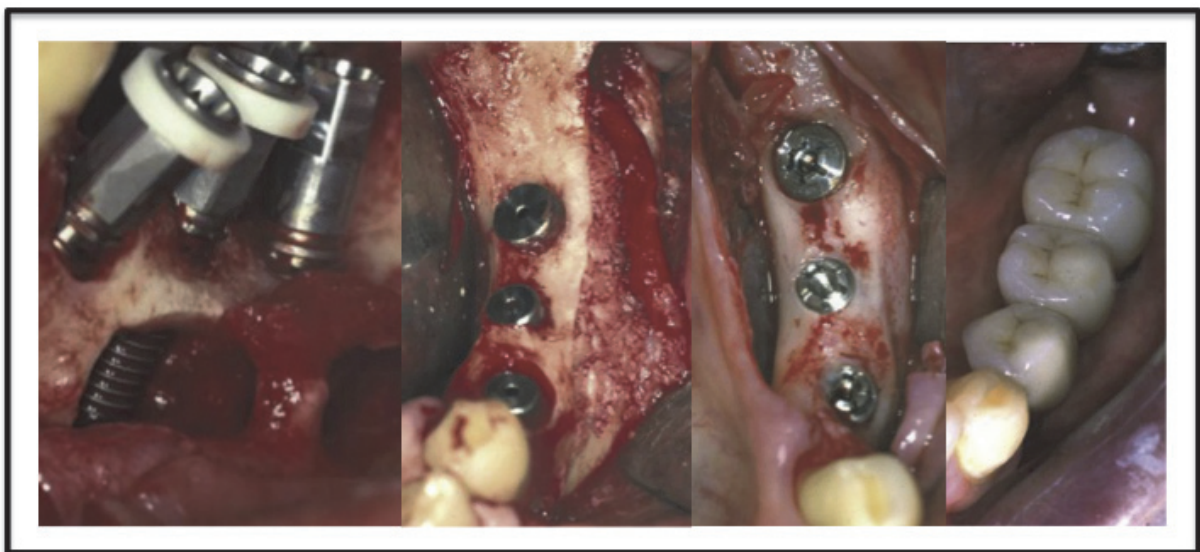


Figure 82. Latéralisation gauche du nerf alvéolaire inférieure avec postériorisation et pose de trois implants dans le même temps chirurgical. On peut observer successivement la pose des implants, le comblement osseux sur lequel repose le nerf avant sutures, la table osseuse externe régénérée à 4 mois post-opératoire et les trois couronnes céramométalliques solidarisées implanto-portées.

(RUSSE.P, 2003) [24].

Ces procédures ont comme inconvénient majeur l'exposition à des **séquelles sensibles** qui sont fonction, comme on a pu le voir, de **l'importance du déplacement** du tronc nerveux et de son éventuel traumatisme.

❖ Sur le plan neurologique :

L'étude de la bibliographie montre une grande disparité de résultats, indiquant très probablement l'aspect **opérateur-dépendant** de cette technique chirurgicale. A titre d'exemple, la fréquence de survenue de perturbations neurosensorielles **post-opératoires immédiates** varie du simple au double selon les auteurs : **50 %** pour SETHI [51], **60 %** pour PELEG [28], **80 %** pour ROSENQUIST [27] et **100 %** pour HIRSH [52], ONSTAD [53] et MORISSON [36].

En ce qui concerne la **persistance** de ces perturbations à **un an postopératoire**, les résultats n'en sont pas moins disparates. Dans une étude réalisée en 1992, ROSENQUIST [26] a établi que **12 mois après l'intervention, aucun** des 10 patients traités ne présentait de troubles sensoriels. L'étude de PELEG en 2002 [28] n'a pas non plus révélé de troubles permanents. JENSEN [23] et FERRIGNO [54] ont rapporté des troubles sensoriels pour **10 %** des cas à un **an postopératoire**.

De la même manière, si la majorité des auteurs situent ainsi entre **1 et 10 %** le taux de perturbations à **plus d'un an**, pour KAN [43], il s'établit plutôt à **52,4 %** avec un avantage net à la **transposition** (33,3 %) sur le **repositionnement** (77,8 %).

Les résultats publiés sur la **cinétique de retour de la sensibilité** des zones paresthésiées sont donc extrêmement variables et difficilement comparables d'une étude à l'autre. Selon FRIBERG [24], l'anesthésie labio-mentonnière dure en moyenne **deux à trois semaines ; 3 à 4 semaines** pour PELEG [28]; HIRSH [52] donne l'avantage à la **transposition** avec en moyenne **3,8 semaines** contre **5,7** pour le **repositionnement** et RUSSE [31] constate un retour progressif de la sensibilité dans les **deux mois** qui ont suivi l'intervention. Ces chiffres semblent très éloignés de ceux de VASCONCELOS [55] qui chiffre la durée de l'hypoesthésie postopératoire entre **6 et 7 mois**.

Toutes ces divergences de résultats ne font qu'appuyer le caractère praticien-dépendant de ces procédures de latéralisation.

Ainsi, la technique de transposition, qui n'engage pas le foramen mentonnier, produit moins d'effet secondaire pour le nerf mais, avec une seule fenêtre d'action postérieure, une traction plus importante du nerf est requise pour le latéraliser et le **risque d'étirement** s'en trouve majoré, risque dissipé dans le cas de la suppression de l'orifice mentonnier et de la branche incisive apportant une laxité considérable dans la manipulation du nerf.

❖ Sur le plan osseux :

Lorsque le contexte clinique a permis la réalisation d'un scanner du maxillaire inférieur à quelques mois postopératoires, on a pu observer la **reconstruction de la table osseuse externe** mandibulaire, montrant néanmoins une épaisseur réduite dans sa partie centrale. En effet, le comblement de la cavité osseuse par des copeaux d'os autogène, recouvert par un périoste intact, a permis cette reconstruction. De plus, dans le cas d'une postériorisation du NAI, **un nouveau foramen mentonnier** se forme à l'emplacement du néofoamen crée en fin d'intervention. La *figure 83*, représentant un scanner des maxillaires réalisé en janvier 1998 chez un patient ayant subi un repositionnement du NAI en octobre 1996, illustre parfaitement ces deux phénomènes [31].

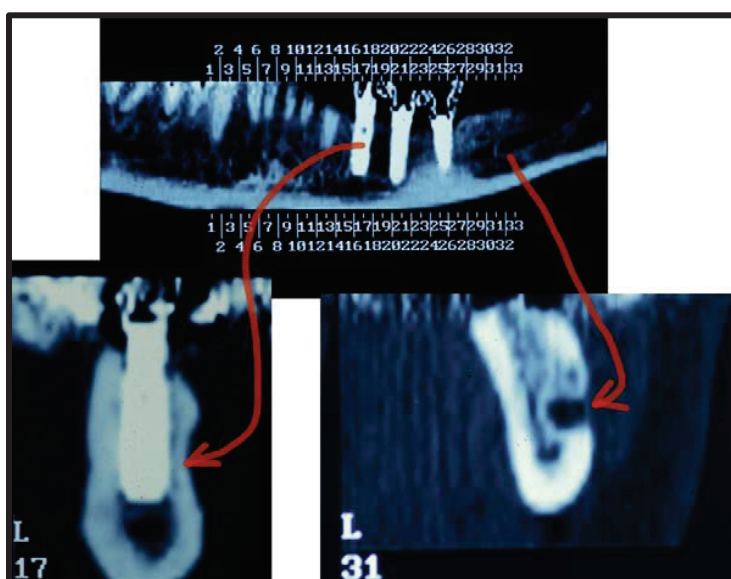


Figure 83. Résultat du scanner à 2 ans postopératoires. La corticale externe est continue mais affinée (d'environ 40 % de son épaisseur initiale). Le nerf alvéolaire inférieur émerge 1 cm en arrière de l'implant le plus distal en coupe 31.

(RUSSE P, 2003)

❖ Sur le plan implanto-prothétique :

Concernant les **taux de réussite** des implants, ils diffèrent chez HIRSH [52], entre les deux techniques utilisées : **100 %** de réussite pour la **transposition** contre **80 %** pour le repositionnement. Pour expliquer ce phénomène, les auteurs accusent **l'importance du défaut osseux** créé dans la corticale vestibulaire d'être un **facteur négatif** pour le succès des implants.

Néanmoins, toutes les études s'associent pour faire état de résultats positifs pour la **survie** des implants, variant de **87 %** [24] à **100 %** [23, 28 et 36].

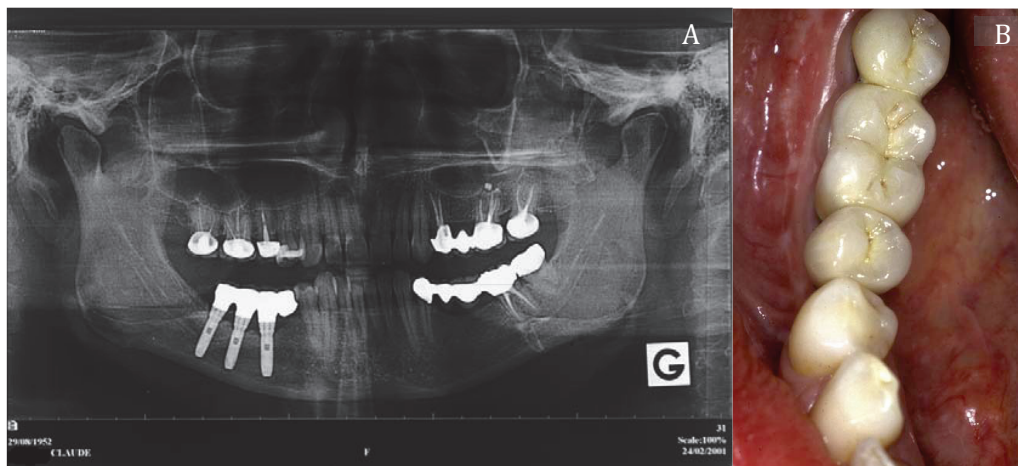
Beaucoup de **taux de succès** sont proches de **95 %** [27, 43], comparables à ceux obtenus en secteur antérieur sans technique de latéralisation.

En ce qui concerne la **réalisation purement prothétique**, un aspect délicat doit être mis en exergue. En effet, la résorption osseuse crée un espace prothétique important, ayant quelquefois pour conséquence la réalisation de prothèses fixées **d'une hauteur coronaire majorée**, comme on peut le voir sur la *figure 84*. Le bras de levier ainsi créé est générateur de contraintes élevées sur l'implant et son interface, phénomène à prendre en compte lors du choix des implants.

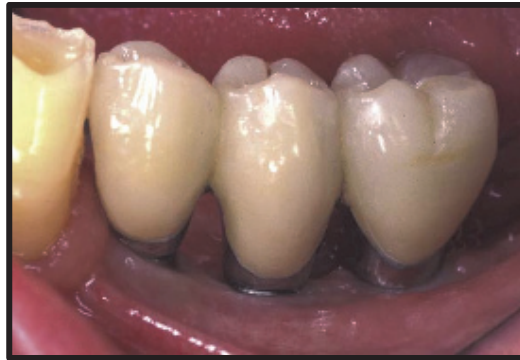

Figure 84. Rapport couronne-implant majoré par la résorption de la crête alvéolaire. (RUSSE.P 2003)

Autre aspect à considérer quant au choix de la technique de latéralisation : lors d'une **transposition**, le dégagement du nerf ne permet pas la mise en place d'implants dans la zone du trou mentonnier. Alors, chez certains auteurs, la prothèse réalisée peut être **mixte**, reliée aux dents bordant l'édentement ou, comme dans le cas clinique illustré par la *figure 85*, présenter un **élément en extension mésiale**. Le **repositionnement** permet une répartition idéale des piliers implantaires. De plus, le choix que l'on retrouve couramment dans la littérature, de **solidariser les couronnes prothétiques**, permet une distribution plus homogène des contraintes.



*Figure 85. Cas clinique illustrant une transposition du nerf alvéolaire inférieur avec pose de trois implants, côté droit. L'intermédiaire de bridge en extension est situé au-dessus du trou mentonnier (A).
Résultat clinique en vue occlusale (B). (RUSSE P, 2003)*

III.2 TECHNIQUES ALTERNATIVES

En cas d'hypoplasie alvéolaire interdisant de placer des implants, même très courts, plusieurs techniques peuvent être envisagées selon la morphologie de l'os résiduel.

- **La mise en place d'implants en dedans ou en dehors** du canal alvéolaire inférieur n'est qu'exceptionnellement possible.
- Nous pouvons envisager le recours aux **implants courts** de 6 mm, pour une diminution osseuse vertical le permettant. Cette option, présentant des taux de réussite importants selon certains auteurs [56], nécessite cependant une appréciation sur le long terme car les **contraintes mécaniques** entre un implant et une prothèse de grande hauteur coronaire sont à prendre en considération.
- **La régénération osseuse guidée (ROG)**, consistant à couvrir d'une membrane des particules osseuses placées au contact de l'os mandibulaire, se présente également comme une option thérapeutique [57]. Cette technique intéressante, mais d'exécution délicate, présente un **risque infectieux** non négligeable et reste indiquée en principe pour des **résorptions peu importantes**. Les résultats **sont variables**, directement tributaires des **contraintes exercées sur la membrane** (10 % d'exposition pour SIMION [58] contre 66 % pour LOUIS [29]) et de la **qualité de l'os néoformé**, qui ont limité son application depuis quelques années.
- **Les greffes d'apposition verticale ou greffe en onlay**, à partir de prélèvements extra-oraux le plus souvent, doivent également être citées. Cette technique est indiquée pour tout type de déficit osseux mais est, en revanche, contre-indiquée dans le cas d'une hauteur prothétique réduite. En cas d'utilisation de greffon iliaque, un degré de **résorption** est souvent constaté [40], pouvant atteindre 59 % en un an à la mandibule d'après SBORDONE [60]. Cette technique impose une maîtrise parfaite du **recouvrement du greffon** par un large décollement vestibulaire et lingual s'accompagnant d'un **risque de saignement** dans le plancher buccal et de **perforation de la muqueuse**, source **d'infection secondaire** du greffon. La nécessité d'une **formation neurochirurgicale** pour le praticien, l'**anesthésie générale** pour le patient et la **période de cicatrisation** de quatre à six mois devant précéder la pose implantaire, en sont les principaux inconvénients.

- **L'ostéotomie d'expansion verticale immédiate communément appelées technique « sandwich » ou en inlay**, est la technique la plus largement décrite dans la littérature [61 à 64]. L'avantage propre de cette technique est d'apporter à la greffe un **maximum de vascularisation**. La résorption osseuse en est diminuée chez certains auteurs, mais pas chez d'autres, d'où des résultats controversés. Cependant, cette technique est proscrite dans les cas de résorption **horizontale** ou **mixte** et lorsque la distance supracanalaire est inférieure à 5 mm, ce qui en limite beaucoup les indications. Les complications liées à cette méthode, difficiles à évaluer d'après la littérature, sont les hypoesthésies labio-mentonnières fréquentes (de 0 % à 100 % selon les études) ainsi que les expositions et infections éventuelles du greffon.

- Nous pouvons également aborder les ostéotomies d'expansion progressive par **distraction et disjonction**. La première, associant élévation corticale dans le plan vertical et croissance muqueuse, est particulièrement intéressante en présence d'un espace prothétique majoré et permet de corriger d'importants défauts osseux. Les contre-indications n'en sont pas moins nombreuses : résorptions horizontales ou mixtes [65] et, comme précédemment, une distance supracanalaire inférieure à 5 mm [65]. Trois avantages principaux se dégagent de ce protocole : **l'absence de prélèvement osseux**, **l'ostéo-conduction** et **l'expansion des tissus mous**. A la **difficulté de mise en place** du dispositif, s'ajoute celle de son **suivi** en pratique quotidienne **pour le patient** ainsi que les fréquentes complications. CHIAPASCO [66] montre que **trois cas sur neuf** ont évolués défavorablement et pour BIANCHI [65], seuls **deux cas sur cinq** sont indemnes de complications. Ici aussi, les implants ne pourront être mis en place qu'après une **période de cicatrisation**, ne permettant pas le port d'une prothèse amovible de temporisation. La **disjonction osseuse** permet également un soulèvement vertical de la partie supérieure de la crête au moyen d'une fracture en bois vert mais l'élévation n'excède pas 4 mm [67].

L'analyse de la littérature montre que les reconstructions mandibulaires postérieures ont fait l'objet de relativement peu de publications. Nous avons mis en évidence, dans le tableau de la figure 86, les avantages et inconvénients des différents procédés afin de laisser le lecteur évaluer pour chaque situation clinique et pour chaque patient la technique qui lui semble la plus appropriée.

	LNAI	ROG	ONLAY	INLAY	DISTRACTION
Indications	Résorptions verticales avec espace occlusal normal à faible	Déficits osseux de faible importance	Tous types de résorptions	Résorptions verticales	Résorptions verticales
Contre-indications	Relative : - Atrophie extrême de la mandibule - Os très dense - Position linguale du NAI	Déficits osseux importants	Espace interarcade insuffisant	- Distance corticale supérieure-NAI < 5 mm - Crête mince	- Distance corticale supérieure-NAI < 5 mm - Résorptions horizontales - Déficits mixtes
Résultats	Gain vertical de 12 mm	Gain vertical de 3,3 mm	- Gain vertical de 7,8 mm (6,6 mm pour les résorptions mixtes) - Gain horizontal de 7,16 mm (8,11 mm pour les résorptions mixtes)	Gain vertical de 5,35 mm	Gain vertical de 5,3 à 10 mm
Inconvénients & risques	- Anesthésies NAI + - Section du NAI	- Anesthésie NAI - Exposition de membrane - Infection - Réservé aux déficits mineurs - Technicité - Port de prothèse impossible	- Anesthésie NAI - Exposition des greffons Infection - Fonte des greffons - Prélèvement osseux nécessaire, le plus souvent extraoral - Difficultés de la technique - Anesthésie générale	- Anesthésie NAI + - Exposition du greffon - Infection - Indications limitées - Attachement à la muqueuse linguale = frein à l'élévation	- Anesthésie NAI + - Pénibilité (matériel endo-buccal) - Echec de la distraction - Déplacement du fragment distracté - Indications limitées - Port de prothèse impossible
Avantages	- Anesthésie locale - Pas de prélèvement osseux - Implantation immédiate	- Anesthésie locale - Absence de prélèvement osseux (si utilisation exclusive de substituts osseux)	- Augmentations osseuses importantes - Répond à la majorité des situations cliniques	- Anesthésie locale - Vascularisation du greffon - Utilisation de biomatériaux - Moindre résorption (controversé)	- Augmentation osseuse autologue - Absence de prélèvement osseux - Moindre résorption - Distraction des tissus mous

LNAI : Latéralisation du nerf alvéolaire inférieur ; ROG : Régénération osseuse guidée ; ONLAY = Greffes d'apposition verticale par os autogène ; INLAY = Ostéotomie verticale immédiate d'expansion.

Figure 86. Tableau comparatif des différentes méthodes de reconstruction mandibulaire postérieure.

CONCLUSION

Les atrophies mandibulaires postérieures majeures posent l'un des défis les plus difficiles en implantologie réparatrice dentaire. Les procédures d'augmentation osseuse peuvent accroître la quantité d'os dans les régions déficientes, mais ces options de traitement sont coûteuses, prennent beaucoup de temps et comportent un risque élevé de complications.

La technique de latéralisation du nerf alvéolaire inférieur donne accès à un volume implantable de plus de **12 mm en moyenne** pour un ancrage stable dans un axe homothétique aux prothèses. C'est parfois la seule technique réalisable, cependant, ses indications doivent être réservées au cas où la distance interarcade ne présente pas de majoration importante.

Par rapport aux techniques alternatives, les latéralisations du nerf alvéolaire inférieur présentent pour principal avantage la possibilité de **mise en place implantaire immédiate**, la chirurgie au niveau **d'un seul site** pour laquelle **un prélèvement osseux n'est pas nécessaire**, qui pour des atrophies importantes, signifie site donneur extraoral et procédure sous anesthésie général. Cette technique supprime également les inconvénients que comportent d'autres techniques, tels que le risque de résorption.

Toutefois, il existe deux facteurs susceptibles de contre-indiquer la latéralisation du nerf alvéolaire inférieur : la **complexité** de la technique chirurgicale requiert un chirurgien compétent et le **risque de lésion du nerf** pouvant conduire à des perturbations neurosensorielles plus ou moins gênante pour le patient.

Malgré la dispersion de certains résultats, les différences de technique et de critères d'évaluation, la revue de la littérature permet de dégager quelques impressions :

- Les techniques restent **délicates**, réclamant un minimum d'expérience en chirurgie buccale.
- Les paresthésies postopératoires immédiates sont **fréquentes à systématiques**.
- Le retour de la sensibilité se chiffre généralement en **mois**, 1 à 8 selon les études.
- Les résultats statistiques implantaires sont bons, à **90 %**, et similaires à ceux des greffes standard.
- Le taux d'**acceptation** de la technique par les patients est élevé, les modifications de la sensibilité étant généralement considérées comme peu invalidantes.
- Le taux de **paresthésies gênantes** pouvant être considérées comme de véritables complications est compris entre **3 et 8 %**.

Ainsi, on relate des taux de complications neurologiques définitives assez faibles, ce qui va à l'encontre d'une appréhension et d'une dénotation accompagnant fréquemment ce type de réhabilitation chirurgicale. Dans la majorité des cas cliniques, ces perturbations sont mineures et se résolvent **spontanément** et la plupart des patients interrogés après la chirurgie font part de leur **satisfaction**, en dépit du niveau d'inconfort et de sa durée.

Les patients doivent être conscients de la survenue possible d'une paresthésie du nerf mentonnier durant 6 à 8 semaines, et du risque non nul d'une paresthésie permanente. Il est donc extrêmement important de les informer préalablement et dans les moindres détails.

La sécurité et la précision de la relocalisation du nerf ont été encore améliorées par l'utilisation d'une nouvelle approche, l'ostéotomie par ultrasons. A cet égard, une comparaison in vitro de METZGER [41] a confirmé que le degré de lésion nerveuse après latéralisation piézo-chirurgicale du nerf alvéolaire inférieur est moins important que lorsqu'on utilise l'instrumentation rotative conventionnelle. Toutes ces sécurités contribuent à démystifier cette chirurgie de déplacement du nerf.

Ainsi, à titre de conclusion, la latéralisation du nerf alvéolaire inférieur nous apparaît comme un protocole opératoire efficace pour obtenir une zone osseuse favorable à la pose d'implants. La garantie de résultat repose sur une analyse précise des conditions anatomiques, une **étude préchirurgicale** attentive, une **maîtrise du geste opératoire** et un **suivi rigoureux** de l'évolution clinique postopératoire.

Enfin, il ne faut pas omettre que les indications sont généralement posées pour des **situations prothétiques difficiles**, ayant souvent connu des **échecs antérieurs**, pour lesquelles la recherche de solutions fonctionnelles et masticatoires devient **primordiale** pour notre patient.

Ainsi, il faut, comme pour toute intervention, évaluer le rapport **bénéfice/risque** de ce protocole, propre à chaque patient, au moyen d'une information claire et détaillée en décrivant les avantages en terme d'amélioration de la qualité de vie, mais surtout en informant des risques possiblement encourus.

BIBLIOGRAPHIE

[1] **GAUDY J.F, CANNAS.B, GILLOT.L, GORCE.T**

Atlas d'anatomie implantaire, 2^{ème} édition.

Elsevier Masson, 2011, p. 161 à 179.

[2] **MOLLIERE D.**

« *Du nerf dentaire inférieur. Anatomie et physiologie* ».

Anatomie comparée 76, Th : Med Paris, 1871, p. 132.

[3] **OLVIER E.**

« *Le canal dentaire inférieur et son nerf chez l'adulte* ».

Ann Anat Pathol 1927 , 4 (n°9), p. 975-87.

[4] **RUSSE P.**

« *Nerf dentaire inférieur et 3^{ème} molaire mandibulaire* ».

Th : Chir Dent : Reims, 1984.

[5] **RAJCHEL J., ELLIS 3rd E., FONSECA RJ.**

« *The anatomical location of the mandibular canal : it's a relationship to the sagittal ramus osteotomy* ».

Int J Adult Orthod Orthognath Surg, 1986, 1, p. 37-47.

[6] **LI N., ZHAO B., TAN C.**

« *Intramandibular course and anatomic structure of the inferior alveolar nerve canal* ».

Zhonghua Kou Qiang Yi Xue Za Zhi, 2001, 6, p. 419-23.

[7] **MILEFF E.**

« *Contribution à l'étude anatomique et fonctionnelle du nerf dentaire inférieur* ».

Th : Med Lyon, 1930, p. 95

[8] **POIROT G.**

« *Contribution à l'étude anatomique de l'artère dentaire inférieure dans son trajet intra-osseux* ».

Th : Sci Odontol Reims, 1983.

[9] **ZUCK G.**

« *Le défi implantaire* ».

Paris : Inf Dent, Espace Id Presse Edition Multimédia, 2009, p. 288.

[10] **SOUEIDAN A ., HAMEL L.**

« *Peut-on contrôler la résorption osseuse ? En avons-nous les moyens ?* »

Cahiers de l'ADF, 2000, 2ème trim.

[11] **CAWOOD JI., HOWELL RA.**

« *A classification of the edentulous jaws* ».

Int J Oral Maxillofac Surg, 1988, (17), p. 232-236.

[12] **ARAUJO MG, LINDHE J.**

« *Ridge alterations following tooth extraction with and without flap elevation: an experimental study in the dog* ».

Clin Oral Implants Res, Juin 2009, (20), p. 545-549.

[13] **LEKOVIC V., KENNEY EB., WEINLAENDER M., KLOKKEVOLD P., NEDIC M., ORSINI M.**

« *A bone regenerative approach to alveolar ridge maintenance following tooth extraction : Report of 10 cases* ».

J Periodontol 1997, (68), p. 563-570.

[14] **PIETROKOVSKI J., MASSLER M.**

« *Alveolar ridge resorption following tooth extraction* ».

J Prosthet Dent 1967, (17), p. 21-27.

[15] **BAUDOIN.C, BENNANI.V.**

« *Un projet prothétique en implantologie* ».

Paris : Quintessence internationale, 2003.

[16] **BAHAT.O, FONTANESSI.R.**

« *Complications après greffes osseuses chez les patients édentés partiels ou complets* ».

Titane, 2007, 4(4), p. 10-18.

[17] **CAVEZIAN.R, PASQUET.G, BEL.G, BALLER.G.**

« *Imagerie dento-maxillaire. Approche radio-clinique. 3ème édition* ».

Paris : Masson, 2006.

[18] **DAVARPANA.H, MARTINEZ.H.**

Manuel d'implantologie clinique.

Rueil-Malmaison : CdP, 1999.

[19] **DAVARPANA.H, SZMUKLER-MONCLER.S, KHOURY.PM, JAKUBOWICZ- KOHEN.B, MARTINEZ.H.**

Manuel d'implantologie clinique, concepts, protocoles et innovations récentes. 2ème édition.

Rueil-Malmaison : CdP, 2008.

[20] **MARTINEZ.H, RENAULT.P.**

« *Les implants : chirurgie et prothèse. Choix thérapeutique stratégique* ».

Rueil-Malmaison : Cdp Editions, 2008, p. 63-64.

[21] ALLING CC.

« *Lateral repositioning of inferior alveolar neurovascular bundle* ».

J Oral Surg 1977, 35, p 419.

[22] JENSEN O, NOCK D.

« *Inferior alveolar nerve reposition in conjunction with placement of osseointegrated implants : a case report* ».

Oral Surg Oral Med Oral Pathol 1987, 63, p. 263-8.

[23] JENSEN J, REICH-FISCHEL O ; SINDET-PEDERSEN O.

« *Nerve transposition and implant placement in the atrophic posterior mandibular alveolar ridge* ».

J Oral Maxillofac Surg 1994, 52, p. 662-670.

[24] FRIBERG B, IVANOFF CJ, LEKHOLM U.

« *Inferior alveolar nerve transposition in combination with Bränemark implant treatment* ».

Int J Periodontics Resorative Dent 1992, 12, p. 440-9.

[25] SMILER DG.

« *Repositioning the inferior alveolar nerve for placment of endosseus implants : technical note* ».

Int J Oral Maxillofac Implants 1993, 8, p. 145-50.

[26] ROSENQUIST B.

« *Fixture placement posterior to the mental foramen with transpositioning of the inferior alveolar nerve*».

Int J Oral Maxillofac Implants, 1992 Spring, 7(1), p. 45-50.

[37] ROSENQUIST B.

« *Implant placement in combination with nerve transpositioning : Experiences with the first 100 cases* ».

Int J Oral Maxillofac Implants, 1994, 9, p. 522-31.

[28] PELEG M, MAZOR Z, CHAUSHU G, GARG A.

« *Lateralization of the inferior alveolar nerve with simultaneous implant placement ; a modified technique* ».

Int J Oral Maxillofac Implants 2002, 17, p. 101-6.

[29] TAO W, BORGHRAEF K, WISS A, FERRI J.

« *Latéralisation du nerf alvéolaire inférieur à visée pré-implantaire : une technique simplifiée* ».

Rev Stomatol Chir Maxillofac 2008, 109, p. 463-71.

[30] GUILLAUME B.

« *Latéralisation du nerf alvéolaire inférieur à visée préimplantaire* ».

Rev Stomatol Chir Maxillofac, 2012, 113, p. 327-334.

[31] RUSSE P., FLAMENT J.B.

« *Latéralisation du nerf alvéolaire inférieur en chirurgie implantaire* ».

Ed Elsevier, Implantodontie, 2003 ; 12, p. 49-59.

[32] CAISSIE R.

« *Les paresthésie iatrogéniques de la troisième division du trijumeau : 12 ans d'expérience clinique* ».

J.d. Canadienne, Éd ; 2005.

[33] BABBUSH CA.

« *Transpositioning and repositioning the inferior alveolar and mental nerves in conjunction with endosteal implant reconstruction* ».

Periodontol 2000, juin 1998, p. 183-90.

[34] GARG AK., MORALES J.B.

« *Lateralization of the inferior alveolar nerve with simultaneous implant placement : surgical techniques* ».

Pract Periodontics Aesthet Dent, Nov-Dec 1998 ; 10(9), p. 1197-204.

[35] VALENTINI P., ABENSUR D., MISSIKA P.

« *Latéralisation du nerf alvéolaire en implantologie : techniques chirurgicales et résultats préliminaires* ».

J Parodont Impl, 1994, 13(3), p.335-40.

[36] MORRISON M, CHIAROT M, KIRBY S.

« *Mental nerve function after inferior alveolar nerve transposition for placement of dental implants* ».

J Can Dent Assoc, 2002, 38, p. 46-50.

[37] FERRE JC., HELARY JL., LUMINEAU JP., LEGOUX R.

« *Application d'un modèle tridimensionnel par informatique à l'étude de la structure de la mandibule* ».

Rev Stomatol Chir Maxillofac, 1982, 83(4), p. 201-5.

[38] METZGER MC, BORMANN KH, SCHOEN R, GELLRICH NC, SCHMELZEISEN R.

« *Inferior alveolar nerve transposition, an in vitro comparison between piezosurgery and conventional bur use* ».

J Oral Implantol 2006, 32, p. 19-25.

[39] BURGHARD P.

« *Repositionnement piézoélectrique du nerf alvéolaire inférieur, examen et deux rapports de cas* ».

Dental Tribune, 2001, 1, p. 10-13.

[40] GUILLAUME B, GAUDIN C, GEORGEAULT S, MALLET R, BASLE MF, CHAPPART D.

« *Variability of osteocytes in bone autografts harvested for dental implantology* ».

Biomed Mater, 2009, 4 : 015012.

[41] **BOVI M.**

« Mobilization of the inferior alveolar nerve with simultaneous implant insertion : a new technique. Case report ».

Int J Periodontics Restorative Dent, 2005, 25, p. 375-83.

[42] **CHOSSEGROS C, CHEYNET F, ALDEGHERI A, BLANC JL.**

« Latéralisation totale du nerf alvéolaire. Etude préliminaire à propos d'un cas ».

Rev Stomatol Chir Maxillofac, 1995, 96, p. 171-4.

[43] **KAN JY, LOZADA JL, BOYNE PJ, GOODACRE CJ, RUNGCHARASSAENG K.**

« Mandibular fracture after endosseous implant placement in conjunction with inferior alveolar nerve transposition : a patient treatment report ».

J Oral Maxillofac Implants, 1997, 12, p. 655-59.

[44] **KIPP DP.**

« Dysesthesia after mandibular surgery : a retrospective study and analysis of 377 surgical procedures ».

J. Ass. Éd, 1980.

[45] **MALADIERE E.**

Examen clinique en stomatologie.

Elsevier Masson, 2008.

[46] **ELLIES L.**

« The prevalence of altered sensation associated with implant surgery ».

Int. J. Oral Maxillofac, 1993.

[47] **ESSIK GK.**

« Comprehensive clinical evaluation of perioral sensory function ».

Oral and Maxillofac. surg. Clin. North. America, 1992.

[48] **BAILEY P.**

« Evaluation of long-term sensory changes following mandibular augmentation procedures ».

J. Oral Maxillofac. Surg, 1984.

[49] **NISHIOKA G, MONTE K, VAN SICKEL J.**

« Neurosensory disturbance with rigid fixation of the bilateral sagittal split osteotomy ».

J Oral Maxillofac Surg, 1987, 45, p. 20-27.

[50] **JAROSSON C.**

« Lésion du nerf alvéolaire inférieur : évaluation du déficit ».

Revue Stomatologie Chirurgie Maxillofaciale, 2005.

[51] SETHI A.

« Inferior alveolar nerve repositioning in implant dentistry : a preliminary report ».
Int J Periodontics Restorative Dent, oct 1995,15(5), p. 474-81.

[52] HIRSH J-M, BRANEMARK P-I.

« Fixture stability and nerve function after transposition and lateralization of the inferior alveolar nerve and fixture installation.
Br J Oral Maxillofac Surg, 1995, 33(5), p. 276-81.

[53] ONSTAD M.

« Repositioning of the inferior alveolar nerve for dental implants ».
Dent Implantol Update, 1998, 9(7), p. 53-6.

[54] FERRIGNO L, LAURETI M, FANALI S.

« *Inferior alveolar nerve transposition in conjunction with implant placement* ».
The Int J of Oral and Maxillofac Implants, 2005, vol 20, n°4, p. 610-20.

[55] VASCONCELOS A. et al.

« *Inferior alveolar nerver transposition with involvement of the mental foramen for implant placement* ».
Med Oral Patol Oral Cir Bucal, 2008, 13 :E722-5.

[56] BUSER D, MERICSKE-STERN R, BERNARD JP, BEHNEKE A, BEHNEKE N, HIRT HP, et al.

« *Long-term evaluation of non-submerged ITI implants. Part 1 : 8-years life table of analysis of a prospective multi-center study with 2359 implants* ».
Clin Oral Implants Res. 1997, 8, p. 161-72.

[57] BUSER D, BRÄGGER U, LANG NP, NYMAN S.

« *Regeneration and enlargement of jaw bone using guided tissue regeneration* ».
Clin Oral Implants Res, 1990, 1, p. 22 à 32.

[58] SIMION M. et al.

« *Vertical ridge augmentation by expanded-polytetrafluoroethylene membrane and a combination of intraoral autogenous bone graft and deproteinized anorganic bovine bone (Bio Oss)* ».
Clinic Oral Implants Res, 2007, 18, p. 403-9.

[59] LOUIS PJ. Et al.

« *Reconstruction of the maxilla and mandible with particulate bone graft and titanium mesh for implant placement* ».
J Oral Maxillofac Surg, 2008, 66, p. 235-45.

[60] SBORDONE L., TOTI P., MENCHINI-FABRIS GB., SBORDONE C., PIOMBINO P., GUIDETTI F.

« *Volume changes of autogenous bone grafts after alveolar ridge augmentation of atrophic maxillae and mandibles* ».
Int J Oral Maxillofac Surg, 2009, 38, p. 1059-65.

[61] BLOCK MS. Et al.

« *Horizontal ridge augmentation using human mineralized particulate bone : preliminary results* ».
J Oral Maxillofac Surg, 2004, 62, p. 67-72.

[62] JENSEN OT.

« *Alveolar segmental « sandwich » osteotomies for posterior edentulous mandibular sites for dental implants* ».
J Oral Maxillofac Surg, 2006, 64, p. 471-5.

[63] LOPEZ-CEDRUN JL.

« *Implant rehabilitatio of the edentulous posterior atrophic mandible : the sandwich osteotomy revisited* ».
Int J Oral Maxillofac Implants, 2011, 26, p. 195-202.

[64] BORMANN KH. Et al.

« *Sandwich osteotomy for vertical and transversal augmentation for of the posterior mandible* ».
Int J Oral Maxillofac Surg, 2010 ; 39, p. 554-60.

[65] BIANCHI A, FELICE P, LIZIO G, MARCHETTI C.

« *Alveolar distraction osteogenesis versus inlay bone grafting in posterior mandibular atrophy : a prospective study* ».
Oral Surg Oral Med Oral Pathol Oral radiol Endod, 2008, 105, p. 282-92.

[66] CHIAPASCO M, ZANIBONI M, RIMONDINI L.

« *Autogenous onlay bone grafts vs. Alveolar distraction osteogenesis for the correction of vertically deficient edentulous ridge : a 2-4-year prospective study on humans* ».
Clin Oral Implants Res, 2007, 18, p. 432-440.

[67] GUILLAUME B.

« *Accroissement osseux préimplantaire par disjonction osseuse* ».
Inf Dent, 2004, 86 : 1640-8.

FILLON Cécile

**LA LATERALISATION DU NERF ALVEOLAIRE INFÉRIEUR À VISEE
PRE-IMPLANTAIRE**

Thèse : Chirurgie Dentaire, Nice, 2013, n° 42.57.13.29

Directeur de thèse : Docteur LE ROY René

Discipline : Odontologie- Chirurgie Orale

Mots-clés : Nerf alvéolaire inférieur ; Zone mandibulaire postérieure ; Latéralisation ; Repositionnement ; Transposition ; Ostéotomie, Paresthésie ; Implants dentaires.

Résumé:

Les réhabilitations orales implantaires s'intègrent, sans conteste, dans la pratique quotidienne du chirurgien dentiste. Cependant, Il n'est pas rare de constater que la pose d'implants se heurte fréquemment à des obstacles anatomiques, notamment par la proximité d'éléments nobles à préserver.

Le nerf alvéolaire inférieur demeure l'obstacle principal à la mise en place d'implants en zone mandibulaire postérieure.

A partir d'un bilan radiographique rigoureux et d'un projet prothétique prévisionnel, les latéralisations du nerf alvéolaire inférieur se présente comme une excellente alternative aux chirurgies d'augmentation osseuse. Elles n'en restent pas moins délicates sur le plan chirurgical mais donnent de bons résultats cliniques lorsque leurs indications sont bien posées.

La mise en garde des patients contre d'éventuelles séquelles neurologiques est le préalable indispensable à leurs mises en œuvre.

Au moyen d'une revue minutieuse de la littérature, nous présenterons les indications d'une telle procédure, les différents protocoles ainsi que les éventuelles complications nerveuses.

Cette méthode, indiquée chez les patients présentant une résorption osseuse importante, complète ainsi l'arsenal chirurgical du traitement de l'édentement postérieur inférieur.

Adresse de l'auteur : 25 Avenue du commandant Bret, Résidence « Le Palais de Provence », 06400 Cannes.



Approbation – Improbation

Les opinions émises par les dissertations présentées, doivent être considérées comme propres à leurs auteurs, sans aucune approbation ou improbation de la Faculté de Chirurgie dentaire (1).

Lu et approuvé,

Vu,
Nice, le

Le Président du jury,

Le Doyen de la Faculté de
Chirurgie Dentaire de l'UNS

Professeur

Professeur Armelle MANIERE

(1) Les exemplaires destinés à la bibliothèque doivent être obligatoirement signés par le Doyen et par le Président du Jury.

Serment d'Hippocrate

En présence des Maîtres de cette Faculté, de mes chers condisciples, devant l'effigie d'Hippocrate,

Je promets et je jure, au nom de l'Être Suprême, d'être fidèle aux lois de l'Honneur et de la probité dans l'exercice de La Médecine Dentaire.

Je donnerai mes soins gratuits à l'indigent et n'exigerai jamais un salaire au-dessus de mon travail, je ne participerai à aucun partage clandestin d'honoraires.

Admis dans l'intérieur des maisons, mes yeux ne verront pas ce qui se passe, ma langue taira les secrets qui me seront confiés et mon état ne servira pas à corrompre les mœurs ni à favoriser le crime.

Je ne permettrai pas que des considérations de religion, de nation, de race, de parti ou de classe sociale viennent s'interposer entre mon Devoir et mon patient.

Je garderai le respect absolu de la vie humaine dès sa conception.

Même sous la menace, je n'admettrai pas de faire usage de mes connaissances médicales contre les lois de l'Humanité.

Respectueux et reconnaissant envers les Maîtres, je rendrai à leurs enfants l'instruction que j'ai reçue de leurs pères.

Que les hommes m'accordent leur estime si je suis fidèle à mes promesses,

Que je sois couvert d'opprobre et méprisé de mes confrères si j'y manque.