



HAL
open science

Les patients sous biphosphonates : conduites à tenir en chirurgie buccale

Éric Lefevre

► **To cite this version:**

Éric Lefevre. Les patients sous biphosphonates : conduites à tenir en chirurgie buccale. Médecine humaine et pathologie. 2014. dumas-00943562

HAL Id: dumas-00943562

<https://dumas.ccsd.cnrs.fr/dumas-00943562>

Submitted on 7 Feb 2014

HAL is a multi-disciplinary open access archive for the deposit and dissemination of scientific research documents, whether they are published or not. The documents may come from teaching and research institutions in France or abroad, or from public or private research centers.

L'archive ouverte pluridisciplinaire **HAL**, est destinée au dépôt et à la diffusion de documents scientifiques de niveau recherche, publiés ou non, émanant des établissements d'enseignement et de recherche français ou étrangers, des laboratoires publics ou privés.

UNIVERSITE DE NICE SOPHIA-ANTIPOLIS
UFR ODONTOLOGIE - FACULTE DE CHIRURGIE DENTAIRE

24, Avenue des Diables Bleus, 06357 Cedex 04

**LES PATIENTS SOUS BIPHOSPHONATES :
CONDUITES À TENIR EN CHIRURGIE BUCCALE**

Année 2014

Thèse N°42.57.13.31

THESE

Présentée et publiquement soutenue devant

La Faculté de Chirurgie Dentaire de Nice

Le 6 janvier 2014

Par

Monsieur Eric LEFEVRE

Né le 17 Février 1987 à Nice

Pour obtenir le grade de

DOCTEUR EN CHIRURGIE DENTAIRE (Diplôme d'Etat)

Examineurs de la thèse :

Monsieur le Professeur

Jean-Paul ROCCA

Président du jury

Monsieur le Docteur

Patrice COCHAIS

Directeur de thèse

Monsieur le Docteur

Charles SAVOLDELLI

Assesseur

Monsieur le Docteur

Etienne MEDIONI

Assesseur

UNIVERSITE DE NICE SOPHIA-ANTIPOLIS
UFR ODONTOLOGIE - FACULTE DE CHIRURGIE DENTAIRE
24, Avenue des Diables Bleus, 06357 Cedex 04

**LES PATIENTS SOUS BIPHOSPHONATES :
CONDUITES À TENIR EN CHIRURGIE BUCCALE**

Année 2014

Thèse N°42.57.13.31

THESE

Présentée et publiquement soutenue devant
La Faculté de Chirurgie Dentaire de Nice

Le 6 janvier 2014

Par

Monsieur Eric LEFEVRE

Né le 17 Février 1987 à Nice

Pour obtenir le grade de

DOCTEUR EN CHIRURGIE DENTAIRE (Diplôme d'Etat)

Examineurs de la thèse :

Monsieur le Professeur

Jean-Paul ROCCA

Président du jury

Monsieur le Docteur

Patrice COCHAIS

Directeur de thèse

Monsieur le Docteur

Charles SAVOLDELLI

Assesseur

Monsieur le Docteur

Etienne MEDIONI

Assesseur

CORPS ENSEIGNANT

56ème section : DEVELOPPEMENT, CROISSANCE ET PREVENTION

Sous-section 01 : ODONTOLOGIE PEDIATRIQUE

Professeur des Universités : Mme MULLER-BOLLA Michèle
Maître de Conférences des Universités : Mme JOSEPH Clara
Assistante Hospitalier Universitaire : Mme CALLEJAS Gabrièle

Sous-section 02 : ORTHOPEDIE DENTO-FACIALE

Professeur des Universités : Mme MANIERE-EZVAN Armelle
Maître de Conférences des Universités : M. FAVOT Pierre
Assistant Hospitalier Universitaire : Mlle TABET Caroline
Assistant Hospitalier Universitaire : Mme AUBRON Ngoc-Maï

Sous-section 03 : PREVENTION, EPIDEMIOLOGIE, ECONOMIE DE LA SANTE, ODONTOLOGIE LEGALE

Professeur des Universités : Mme LUPI-PEGURIER Laurence
Assistant Hospitalier Universitaire : Mlle CUCCHI Céline

57ème section : SCIENCES BIOLOGIQUES, MEDECINE ET CHIRURGIE BUCCALES

Sous-section 01 : PARODONTOLOGIE

Maître de Conférences des Universités : M. CHARBIT Yves
Maître de Conférences des Universités : Mme VINCENT-BUGNAS Séverine
Assistant Hospitalier Universitaire : M. SURMENIAN Jérôme
Assistant Hospitalier Universitaire : Mme LAMURE Julie

Sous-section 02 : CHIRURGIE BUCCALE, PATHOLOGIE ET THERAPEUTIQUE, ANESTHESIE ET REANIMATION

Maître de Conférences des Universités : M. COCHAIS Patrice
Maître de Conférences des Universités : M. HARNET Jean-Claude
Assistant Hospitalier Universitaire : M. BENHAMOU Yordan
Assistant Hospitalier Universitaire : M. SAVOLDELLI Charles

Sous-section 03 : SCIENCES BIOLOGIQUES

Professeur des Universités : Mme PRECHEUR Isabelle
Maître de Conférences des Universités : Mme RAYBAUD Hélène
Maître de Conférences des Universités : Mme VOHA Christine

CORPS ENSEIGNANT

58ème section : SCIENCES PHYSIQUES ET PHYSIOLOGIE ENDODONTIQUES ET PROTHETIQUE

Sous-section 01 : ODONTOLOGIE CONSERVATRICE, ENDODONTIE

Professeur des Universités : Mlle BERTRAND Marie-France

Professeur des Universités : M. ROCCA Jean-Paul

Maître de Conférences des Universités : M. MEDIONI Etienne

Maître de Conférences des Universités : Mme BRULAT-BOUCHARD Nathalie

Assistant Hospitalier Universitaire : Mme DESCHODT-TOQUE Delphine

Assistant Hospitalier Universitaire : M. SIONNEAU Rémi

Assistant Hospitalier Universitaire : M. CEINOS Romain

Sous-section 02 : PROTHESES

Professeur des Universités : Mme LASSAUZAY Claire

Maître de Conférences des Universités : M. ALLARD Yves

Maître de Conférences des Universités : Mme POUYSSEGUR Valérie

Maître de Conférences des Universités : M. LAPLANCHE Olivier

Assistant hospitalier Universitaire : M. CHOWANSKI Mickaël

Assistant hospitalier Universitaire : M. CASAGRANDE Nicolas

Assistant hospitalier Universitaire : M. OUDIN Antoine

Assistant hospitalier Universitaire : M. SABOT Jean-Guy

Sous-section 03 : SCIENCES ANATOMIQUES ET PHYSIOLOGIQUES

Professeur des Universités : M. BOLLA Marc

Professeur des Universités : M. MAHLER Patrick

Maître de Conférences des Universités : M. LEFORESTIER Eric

Maître de Conférences des Universités : Mlle EHRMANN Elodie

Assistant hospitalier Universitaire : Mme CANCEL Bénédicte

Remerciements

À Monsieur le Professeur Jean-Paul ROCCA

C'est un grand honneur que vous me faites d'avoir accepté de présider le jury de ma thèse. J'ai eu la chance de vous avoir comme professeur dès les premiers jours de mon cursus hospitalier. Depuis je n'ai cessé d'essayer de vous imiter, que ce soit pour votre diagnostic avisé, mais aussi pour votre humour qui à l'art de mettre à l'aise les patients, même les plus angoissés. Votre bienveillance, vos conseils et votre confiance m'ont beaucoup apporté et ont grandement contribué à mon apprentissage dans le domaine de la chirurgie dentaire. Vous m'avez épaulé durant ces trois années, et je suis vraiment très fier de vous compter parmi ce jury, en ce jour qui marquera l'aboutissement des mes études. Vous y trouverez ici le témoignage de mes remerciements et mon profond respect.

À Monsieur le Docteur Patrice COCHAIS

Je vous remercie beaucoup d'avoir accepté de diriger ce travail. Votre disponibilité, votre patience, ainsi que votre rigueur m'ont été très précieuses. En effet même après m'être absenté quelques temps (trop longtemps), j'ai pu compter sur votre soutien pour finir ce travail. Vous avez su me recadrer lorsque je venais vous apporter une dizaine de pages parlant des cellules bordantes. Vos conseils m'ont permis de me concentrer sur les points essentiels de mon travail, afin de ne pas finir avec une encyclopédie. Vous m'avez également beaucoup apporté au cours des mes études, tout d'abord lors de vos cours, mais aussi à l'hôpital où votre maîtrise dans le domaine de la chirurgie m'a permis de venir à bout des situations les plus délicates. J'espère que vous avez pris plaisir à me supporter et que je ne vous ai pas fait rater trop de fois le train. Je vous pris d'accepter mes sincères remerciements, ce fut un honneur pour moi de réaliser ce travail avec vous.

À Monsieur le Docteur Charles SAVOLDELLI

Je suis très honoré que vous ayez accepté de siéger parmi ce jury. Même si je n'ai pas eu le privilège de profiter de votre savoir durant mon expérience hospitalière dans le service d'odontologie, vos compétences et de votre charisme dans le domaine de la chirurgie maxillo-faciale font déjà partis de votre réputation. Ce travail n'aurait pas pu être complet sans vous grâce aux dernières recommandations que vous avez mises à ma disposition, notamment aux sujets de l'implantologie et de l'ostéonécrose. Je vous prie d'accepter mes remerciements les plus sincères.

À Monsieur le Docteur Etienne MEDIONI

Votre présence en ce jour particulier est pour moi un honneur, mais aussi une joie. Vous êtes la personne qui a le plus compté au cours de mes études. Vous m'avez tout d'abord réconcilié avec les Mac Spadden qui ont été la source de nombreux de mes cauchemars, et ce n'était pas gagné ! Mais votre investissement pour les échanges internationaux m'a surtout permis de terminer mon cursus en Espagne, à Grenade. Cette expérience a été très enrichissante pour moi, et je vous la dois entièrement, même s'il est vrai que je ne vous ai pas donné beaucoup de nouvelles pendant ces trois mois en Andalousie. Vous faites partie des professeurs avec une passion contagieuse, qui permettent, à nous les étudiants, de grandir et d'apprendre de la meilleure des façon. Pour tout cela, et bien d'autres choses encore, je vous prie d'accepter ma gratitude et mon profond respect.

Dédicaces

Je tiens à remercier :

- Mon père et ma mère qui ont toujours été là pour moi tout au long de mes études.
- Ma famille, Grégoire, Maximilien, et tous les autres.
- Sarah, ma moitié.
- Mes amis : Guillaume, Thibault, Thomas, Clémentine, Thomas, Salvatore, Victorien, Raphael, David et tous les autres.

Table des matières

Remerciements	4
Dédicaces	6
1 Introduction	14
1.1 Définition	14
1.2 Intérêt de la question	15
1.3 Limites de la question	15
2 Bases fondamentales	17
2.1 L'anatomie des os maxillaires	17
2.1.1 La mandibule.....	17
2.1.2 Le maxillaire supérieur.....	17
2.2 Le remaniement osseux	18
2.2.1 Les cellules du tissu osseux.....	18
2.2.2 Les phases du remodelage osseux	22
2.3 Les biphosphonates	28
2.3.1 Généralités	28
2.3.2 Structures moléculaires.....	28
2.3.3 Les différents biphosphonates	30
2.3.4 Modes d'actions	33
2.3.5 Indication.....	36
2.3.6 Effets indésirables.....	43

3	Bases cliniques	46
3.1	Ostéonécrose des maxillaires	46
3.1.1	Définition	46
3.1.2	Épidémiologie	46
3.1.3	Physiopathologie	48
3.1.4	Facteurs des risques	50
3.1.5	Aspect clinique	53
3.1.6	Aspect radiologique	54
3.1.7	Aspect histologique	54
3.1.8	Diagnostic différentiel	55
3.1.9	Classification	55
3.2	Prise en charge des patients sous biphosphonates	58
3.2.1	Patients candidats à un traitement par biphosphonates	58
3.2.2	Patients traités par biphosphonates sans évidence d'ostéonécrose	60
3.2.3	Patients atteints d'une ostéonécrose avérée	64
3.3	Biphosphonates et implantologie	69
3.3.1	L'implantologie : un risque avéré d'ostéonécrose	69
3.3.2	Indications et restrictions selon le risque	69
3.3.3	Pronostic de l'implant chez les patients sous biphosphonates oraux	70
3.3.4	Prise en charge des patients implantés ou candidats à l'implantation dentaire	71
4	Conclusion	77
5	Références Bibliographiques	79
6	Illustrations et tableaux	89

Glossaire

AFSSAPS : Agence Française de Sécurité Sanitaire des Produits de Santé

AINS : Anti-inflammatoires non stéroïdiens

ADP : Adenosine diphosphate

AMP : Adenosine monophosphate

ATP : Adenosine triphosphate

BMP(s) : Bone Morphogenic Protein(s)

BP(s) : Biphosphonates(s)

DMO : Densité Minérale Osseuse

DXA : Dual-energy X-ray absorptiometry

FGF2 : Fibroblast Growth Factor 2

GTPase(s) : Guanosine triphosphate(s)

IGF : Insulin-like Growth Factor

IMC : Indice de masse corporelle

IV : Intraveineux

MEC : Matrice extracellulaire

NE : Non exposé

OMS : Organisation Mondiale de la Santé

ONM : Ostéonécrose des maxillaires

PTH : Parathormone

PTH rp : Parathormone related peptide

SAPHO : Synovite, Acné, Pustulose palmo-plantaire, Hyperostose, Ostéite

SERM : Selective Estrogen Receptor Modulators

TGF β : Transforming Growth Factor β

THM : Traitement Hormonal de la Ménopause

TNF : Tumor Necrosis Factor

VEGF : Vascular Endothelial Growth Factor

INTRODUCTION

1 Introduction

1.1 Définition

Le tissu osseux est une structure dynamique en perpétuel remaniement. Le modelage, qui intervient principalement au cours de la croissance, permet la mise en forme des os. Le remodelage contribue au remplacement de l'os âgé ou altéré par un os jeune, grâce à deux types de cellules : les ostéoclastes et les ostéoblastes. Ces unités fonctionnelles, qui participent respectivement à la résorption et la formation de l'os, sont liées dans l'espace et le temps. Au niveau buccal, ce remodelage intervient à plusieurs moments : la croissance, les mouvements dentaires engendrés par l'orthopédie dento-faciale, la cicatrisation après une extraction, les maladies parodontales, l'ostéointégration implantaire etc...

Les biphosphonates sont généralement prescrits pour diminuer la résorption osseuse. Cette capacité anti-ostéoclastique rend ces médicaments utiles dans le traitement de certaines affections telles que l'ostéoporose, la maladie de Paget, les dysplasies fibreuses, mais aussi dans des affections malignes comme le myélome multiple, l'hypercalcémie maligne ou les métastases osseuses de tumeurs malignes telles que le cancer du poumon, du sein et de la prostate.

Administrés au long cours, les effets indésirables des biphosphonates sont mineurs si la posologie est respectée, néanmoins les aminobiphosphonates (deuxième et troisième génération de biphosphonates) peuvent induire la complication la plus redoutée par les chirurgiens dentistes : l'ostéonécrose des maxillaires.

L'ostéonécrose correspond à une extériorisation d'os nécrotique dans la cavité buccale qui ne cicatrise pas après 8 semaines d'évolution, chez des patients ayant reçu un traitement par biphosphonates, mais qui n'ont pas subi de radiothérapie cervico-faciale. L'ostéonécrose a été décrite pour la première fois en 2003 par Marx, cependant les premiers cas de nécrose osseuse intra-buccale ont été observés chez des travailleurs de l'industrie des allumettes exposés au phosphore blanc il y a presque deux siècles, puis dans l'industrie des feux d'artifices et de l'armement.

1.2 Intérêt de la question

Dans ce travail nous aborderons la structure, les propriétés, les indications et les effets secondaires des biphosphonates.

Parmi ces effets secondaires nous mettrons l'accent sur l'ostéonécrose des maxillaires qui est la complication la plus grave. Nous analyserons cette pathologie d'un point de vue épidémiologique, physiologique, clinique, radiologique, histologique et nous verrons comment la traiter.

D'un point de vue clinique nous étudierons les conduites à tenir avant, pendant et après le traitement sous biphosphonates, en chirurgie buccale. Enfin nous déterminerons s'il est possible d'envisager une thérapeutique implantaire chez des patients traités par ces médicaments.

1.3 Limites de la question

Dans ce travail nous n'étudierons pas les conséquences des biphosphonates et de l'ostéonécrose des maxillaires sur les reconstitutions maxillo-faciales et mandibulaires.

Nous n'évoquerons pas non plus ces mêmes conséquences dans les domaines de l'orthopédie dento-faciale.

BASES
FONDAMENTALES

2 Bases fondamentales

2.1 L'anatomie des os maxillaires

2.1.1 La mandibule

La mandibule est un os pair et symétrique, initialement formé de deux os qui fusionnent au cours de la croissance au niveau de la symphyse mentonnière. Cet os, qui est le seul os mobile de la face, comporte un corps et deux branches ou ramus.

Le corps de la mandibule, incurvé en fer à cheval, est horizontal et constitué d'un os basal très dense et innervé, qui entoure l'os alvéolaire spongieux. Il est composé de deux faces (une antérieure et convexe et l'autre postérieure et concave), de deux bords (supérieur et inférieur) et est creusé par le canal dentaire inférieur où passent les nerfs et artères alvéolaires inférieures. Chaque côté de la mandibule est formé d'une partie verticale, appelée branche montante, et d'une partie horizontale, dite branche horizontale qui forment entre elles un angle légèrement supérieur à 90° appelé angle mandibulaire.

Le nerf alvéolaire inférieur, qui est une branche terminale du nerf mandibulaire, assure l'innervation sensitive de la mandibule et des dents mandibulaires. Il entre dans le milieu de la face interne de la branche montante par le foramen mandibulaire, chemine sous les apex des dents par le canal dentaire, puis ressort en vestibulaire par le trou mentonnier. La mandibule est vascularisée par un réseau externe périoste comprenant l'artère faciale, submentale, sublinguale, massétérique, ptérygoïdienne et mylo-hyoïdienne, et un réseau interne endo-osseux dépendant de l'artère alvéolaire inférieur (branche de l'artère maxillaire) située dans le canal mandibulaire au-dessus du nerf alvéolaire inférieur.

2.1.2 Le maxillaire supérieur

Le maxillaire supérieur est un os pair et asymétrique qui participe à la constitution du massif facial. Il s'articule avec tous les autres os de la face et se situe au dessus de la cavité buccale, au dessus des cavités orbitaires et en dehors des fosses nasales qu'il forme de chaque côté avec l'os nasal.

L'os maxillaire est de forme pyramidale et présente 4 faces (jugale, infra-temporale, orbitaire et nasale) et 3 processus (zygomatique, frontal et palatin). Il comporte aussi une base médiale qui forme une partie de la paroi latérale de la cavité nasale ainsi que la paroi supérieure de la cavité orale et un sommet qui est constitué par le processus zygomatique du maxillaire qui s'articule avec l'os zygomatique. Les parties latérales sont soudées aux os zygomatiques qui forment les pommettes, la

partie interne participe aux fosses nasales, la partie inférieure forme la voûte palatine avec l'os vomer qui participe à la partie postérieure de la cloison nasale et s'articule avec le palais.

L'os maxillaire est un os spongieux, creusé par le sinus (qui est une cavité pneumatique en relation avec la cavité nasale), ce qui en fait un os léger, aéré et perméable. L'innervation est faite par le nerf maxillaire et ses branches, dont le nerf sous orbitaire qui passe par le foramen du même nom. La vascularisation est abondante et est assurée par l'artère infra-orbitaire au niveau du plancher de l'orbite, et par les branches collatérales de l'artère maxillaire au niveau de la fosse infra-temporale.

2.2 *Le remaniement osseux*

2.2.1 Les cellules du tissu osseux [1, 4, 14]

Le tissu osseux comprend 2 types de cellules :

- Les cellules ostéoformatrices qui regroupent les cellules bordantes, les ostéoblastes et les ostéocytes.
- Les cellules ostéo-résorbantes qui sont les ostéoclastes.

Les cellules ostéo-résorbantes descendent de la lignée hématopoïétique monocyttaire (cellules souches hématopoïétiques).

Les cellules ostéoformatrices dérivent de cellules souches mésenchymateuses pluripotentes qui se trouvent en grande partie dans la moelle osseuse, le périoste, les vaisseaux (péricytes), la peau, les muscles et la graisse.

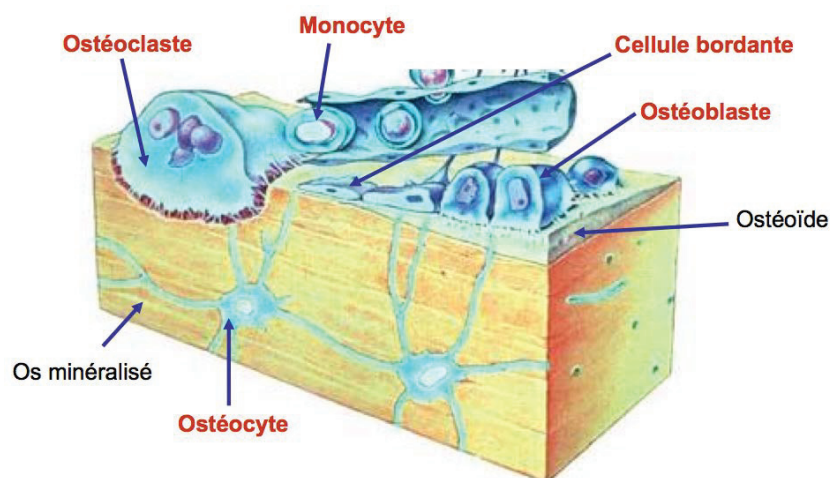


Figure 1 : Les cellules du tissu osseux [64].

A. Les cellules bordantes

Les cellules bordantes sont des cellules aplaties et allongées, possédant peu d'organites.

Elles sont peu différenciées et reliées entre elles et avec les ostéocytes par des jonctions communicantes.

Elles sont situées en périphérie du tissu osseux, au niveau de surfaces osseuses qui ne sont soumises ni à formation ni à résorption osseuse à un moment donné.

Les cellules bordantes ne synthétisent pas d'os, ce sont des ostéoblastes au repos, qui peuvent se transformer en ostéoblastes actifs si elles sont sollicitées.

B. Les ostéoblastes

Les ostéoblastes sont des cellules cubiques ou cylindriques, fortement polarisées, reliées entre elles et avec les ostéocytes par des jonctions communicantes.

Leur membrane plasmique renferme beaucoup de phosphatase alcaline qui est un marqueur biologique du remodelage osseux et leur cytoplasme est riche en organites impliqués dans la synthèse protéique (réticulum endoplasmique granuleux abondant et appareil de Golgi volumineux).

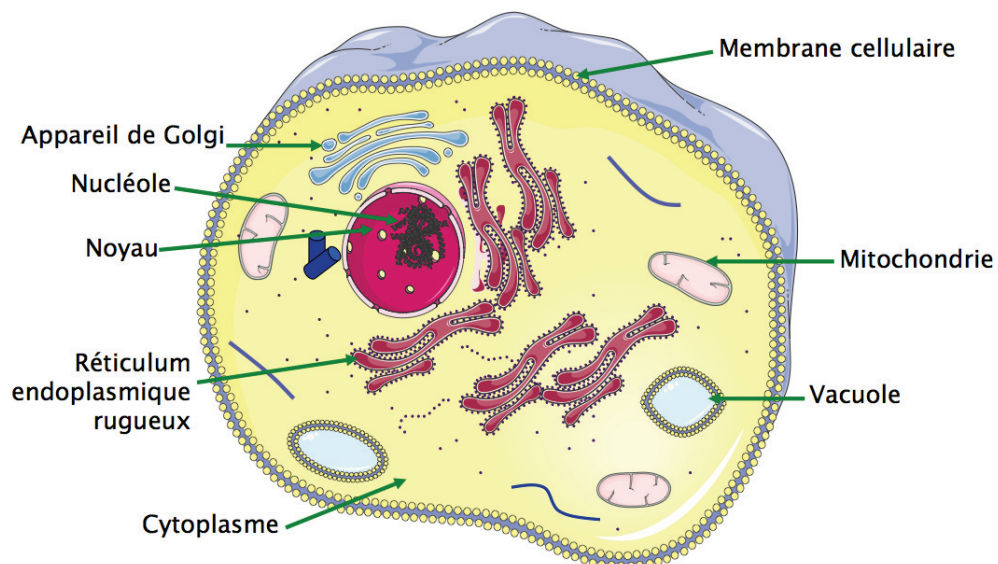


Figure 2 : Schéma d'un ostéoblaste [64].

Les ostéoblastes sont situés à la surface de l'os et forment une couche unique recouvrant tous les sites de formation active de l'os.

Les ostéoblastes élaborent les constituants organiques de la matrice extracellulaire (MEC) et déposent de l'ostéoïde le long de l'interface entre l'os et eux.

Leurs produits de synthèse spécifiques sont le collagène de type 1, l'ostéocalcine, l'ostéopontine, la sialoprotéine osseuse, la phosphatase alcaline et des facteurs de croissance.

Plus tard ils initient et contrôlent la minéralisation de l'ostéoïde.

Une fois leurs tâches effectuées, le devenir des ostéoblastes peut se faire selon 3 voies :

- Transformation en ostéocytes en s'entourant complètement de matrice extracellulaire.
- Mise au repos sous la forme de cellules bordantes.
- Mort par apoptose.

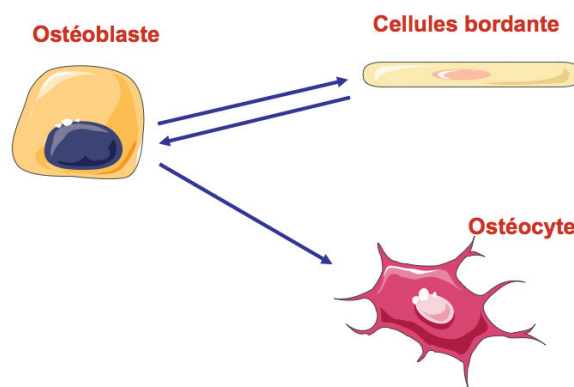


Figure 3 : Devenir d'un ostéoblaste [64].

C. Les ostéocytes

Les ostéocytes sont des ostéoblastes différenciés, dont le corps cellulaire est fusiforme, plus petit et possédant moins d'organites que celui des ostéoblastes.

Ils sont entièrement entourés par la matrice extracellulaire osseuse minéralisée et siègent dans les ostéoplastes qui sont des logettes d'où partent des canalicules anastomosés contenant leurs nombreux prolongements cytoplasmiques, fins, plus ou moins longs, reliés entre eux par des jonctions communicantes.

Les ostéocytes ne peuvent pas se diviser, mais ils participent au maintien de la matrice osseuse en étant responsables de sa minéralisation, et contribuent à l'homéostasie de la calcémie, avec des capacités de synthèse et de résorption limitées.

D. Les ostéoclastes

Les ostéoclastes dérivent de la lignée médullaire progénitrice des monocytes-macrophages, qui divergent en une voie progénitrice ostéoclastique.

Leurs précurseurs sont donc des monocytes qui gagnent l'os par la circulation sanguine et fusionnent en cellules plurinucléées, pouvant atteindre plus de 30 noyaux et ainsi former les ostéoclastes selon un processus régulé par les ostéoblastes et les cellules de soutien de la moelle osseuse.

Les ostéoclastes sont des cellules post-mitotiques, très volumineuses dont le diamètre oscille de 20 à 100 micromètres.

Leur cytoplasme est très riche en mitochondries, source d'ATP pour alimenter les pompes à protons nécessaires à l'acidification du compartiment sous-ostéoclastique et à l'activation d'enzymes lysosomales et non lysosomales qui en découle.

Les ostéoclastes sont transitoirement actifs en réponse à une demande métabolique de mobilisation du calcium de l'os vers le sang. L'activité des ostéoclastes est directement régulée par la calcitonine, la vitamine D3 et des molécules de régulation produites par les ostéoblastes et les cellules de soutien de la moelle osseuse.

Hautement mobiles, ils sont capables de se déplacer à la surface des travées osseuses d'un site de résorption à un autre. Ils occupent une cavité peu profonde appelée lacune de Howship.

Une fois attachés à la matrice osseuse, les ostéoclastes génèrent un environnement acide clos nécessaire à la résorption osseuse, qui implique la dissolution des composants inorganiques de l'os (démérialisation osseuse) régulée par une H⁺/ATPase en milieu acide, puis la dégradation enzymatique de la composante organique par une protéase lysosomale, la cathepsine K.

2.2.2 Les phases du remodelage osseux [1, 5, 6, 14]

Le tissu osseux est une structure dynamique continuellement remaniée. Ce remaniement est le résultat de deux processus : le modelage et le remodelage.

- Le modelage permet la mise en forme des os, c'est l'acquisition (durant la période embryonnaire) et le maintien (durant la croissance) de l'architecture et de la morphologie osseuse. Selon Frost il s'agit de longues périodes de résorption ou d'apposition.
- Le remodelage permet le renouvellement du tissu osseux en remplaçant l'os âgé ou altéré par un os nouveau, grâce à un cycle d'évènement qui perdure tout au long de la vie.

Ce remodelage est principalement assuré par la succession des phases de résorption et de phases d'apposition.

Il s'effectue grâce à des unités fonctionnelles, les ostéoclastes sont responsables de la destruction de l'os âgé ou altéré et les ostéoblastes synthétisent une nouvelle matrice osseuse.

Les activités métaboliques de ces deux populations cellulaires sont couplées dans l'espace et le temps.

Le cycle de remodelage, mis en évidence et appelé cycle ARIF par Baron, dure environ trois mois chez l'adulte, la phase de formation est plus longue que la phase de résorption.

Ce cycle, composé de 5 phases :

- Activation
- Résorption
- Inversion
- Formation
- Quiescence

Pour débiter le cycle de remaniement, et ainsi entrer en phase d'activation, l'os doit être stimulé.

Ce stimulus, qui induit la transformation des macrophages en ostéoclastes et des cellules mésenchymateuses indifférenciées en ostéoblastes est attribué à différents facteurs : variations du calcium ionique, changements vasculaires, ou encore transformations biochimiques.

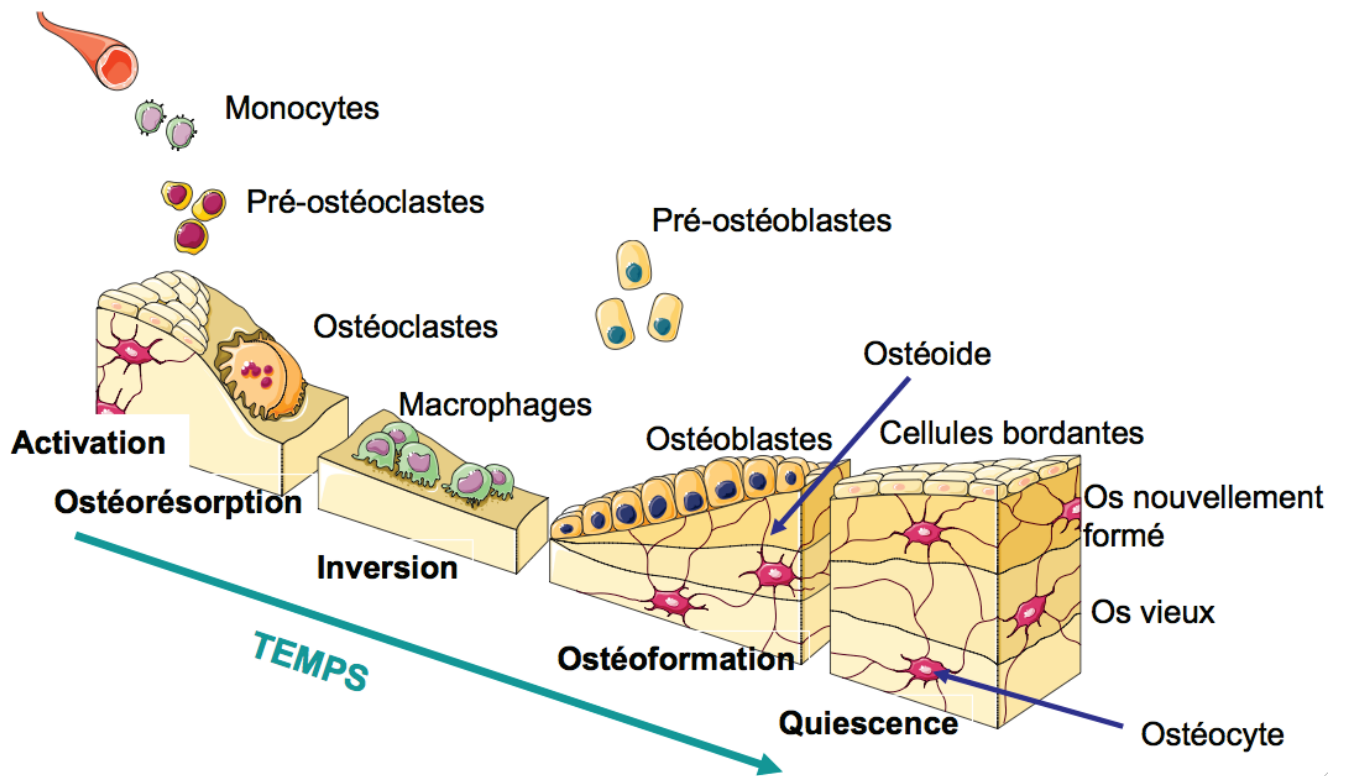


Figure 4 : Différentes phases du remodelage osseux [64].

A. La phase d'activation

Initialement la surface osseuse est recouverte de cellules bordantes qui empêchent l'accès des ostéoclastes à la matrice osseuse extracellulaire.

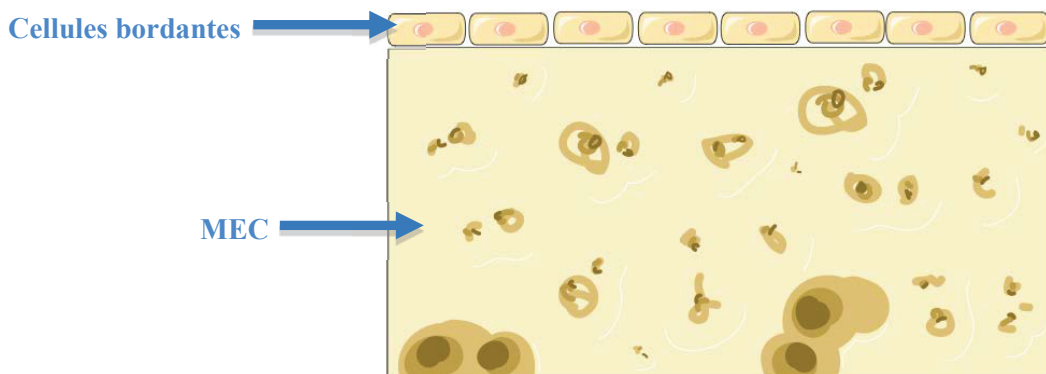


Figure 5 : L'os avant l'initiation du remodelage osseux [64].

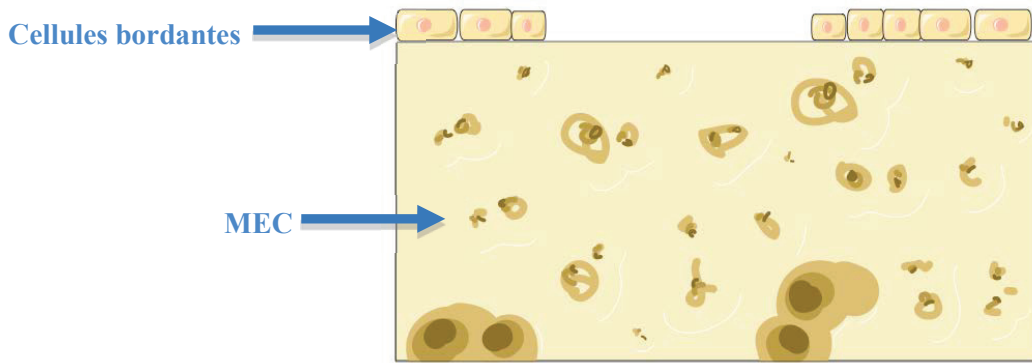


Figure 6 : Rétraction des cellules bordantes [64].

Sous l'action de facteurs ostéorésorbants comme l'hormone parathyroïdienne (PTH), la vitamine D3 et la prostaglandine E2, ces cellules bordantes se rétractent et libèrent l'accès aux ostéoclastes.

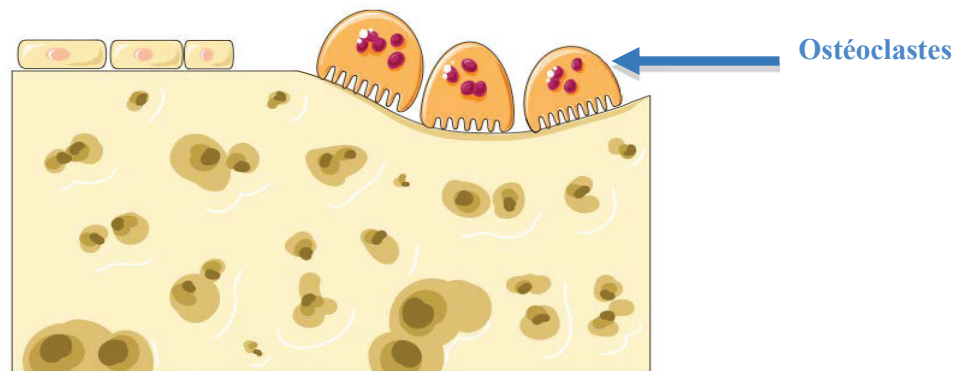


Figure 7 : Arrivée des ostéoclastes [64].

B. La phase de résorption

Après la phase d'activation des ostéoclastes, ceux-ci se fixe à la matrice et initient la phase de résorption qui s'effectue en deux étapes successives :

- Une phase de dissolution de la matrice inorganique (phase minérale) par acidification du compartiment de résorption, appelé lacune de Howship.
- Une phase de dégradation de la matrice organique sous l'action d'enzymes protéolytiques lysosomales.

De part leur morphologie les ostéoclastes sont de véritables destructeurs du tissu osseux.

Ils sont faits d'un « anneau périphérique de scellage » qui permet d'isoler une lacune de Howship, qui sert de chambre de digestion, entre la membrane de l'ostéoclastes et la surface de la matrice extracellulaire de l'os.

La membrane plasmique de l'ostéoclaste, formant le toit de la chambre de digestion, se différencie en une bordure en brosse au niveau de laquelle se trouve une pompe à protons.

Cette pompe à proton sécrète des ions H^+ qui entraînent la dissolution de la phase minérale de la MEC du plancher de la chambre par acidification.

Toujours au niveau de cette bordure en brosse, de nombreux lysosomes de la cellule déversent leur contenu enzymatique destiné à digérer les constituants organiques de la MEC osseuse.

C. La phase d'inversion

Lorsque les ostéoclastes ont terminé de creuser une lacune, ils disparaissent par apoptose et ils sont remplacés par des macrophages qui régularisent le fond de la lacune.

A la fin de la phase d'inversion, une couche dense granuleuse ne contenant pas de fibres de collagène recouvre tout le fond de la lacune, se calcifie et devient la ligne de cémentation.

A ce moment, les ostéoblastes apparaissent et se positionnent sur cette ligne.

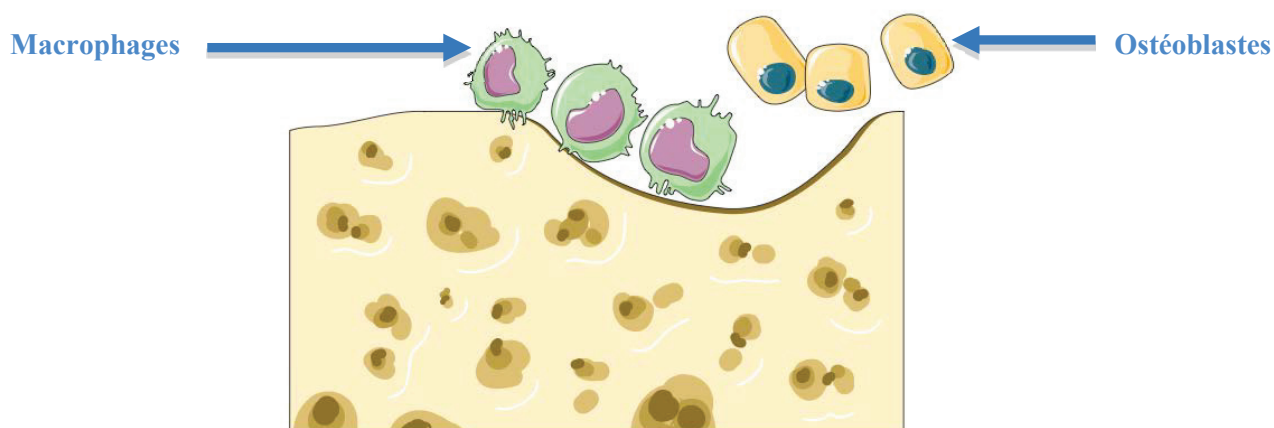


Figure 8 : Régularisation de la lacune par les macrophages [64].

D. La phase de formation

Cette étape se déroule en deux temps :

- La production de MEC par les ostéoblastes
- La minéralisation de cette MEC.

Lorsque la résorption osseuse est terminée, les cellules ostéoprogénitrices présentes à la surface de la matrice érodée, au fond de la lacune (ou ligne cémentaire) se divisent et se différencient en ostéoblastes. Ces ostéoblastes synthétisent une nouvelle MEC non minéralisée (tissu ostéoïde) qui comble la lacune.

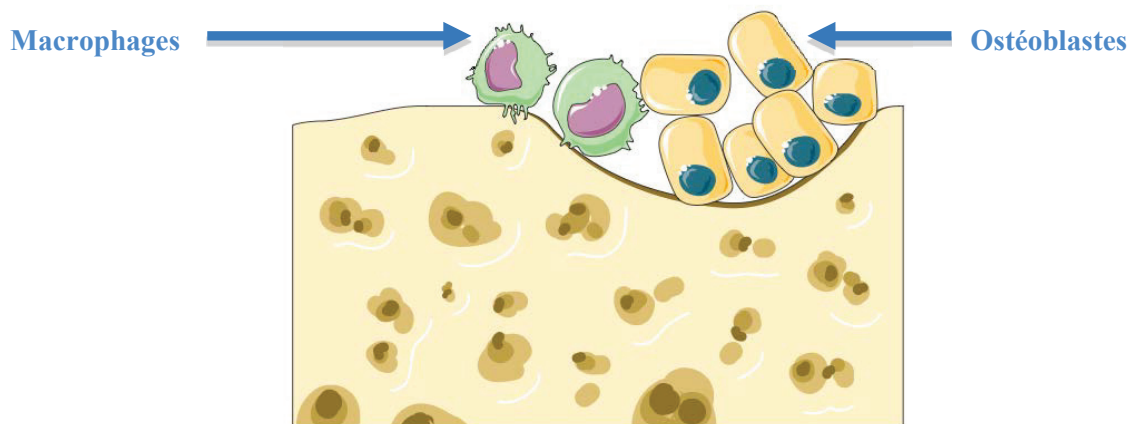


Figure 9 : Arrivée des ostéoblastes [64].

Plusieurs hormones, comme les oestrogènes, les androgènes et la vitamine D, ainsi que de nombreux facteurs de croissance (FGF2, TGF β , IGF et les BMP) stimulent la production de la matrice osseuse et jouent un rôle important dans l'ostéogénèse.

A la fin de cette formation du tissu ostéoïde, les ostéoblastes disparaissent par apoptose ou se retrouvent inclus dans la matrice ostéoïde sous forme d'ostéocytes.

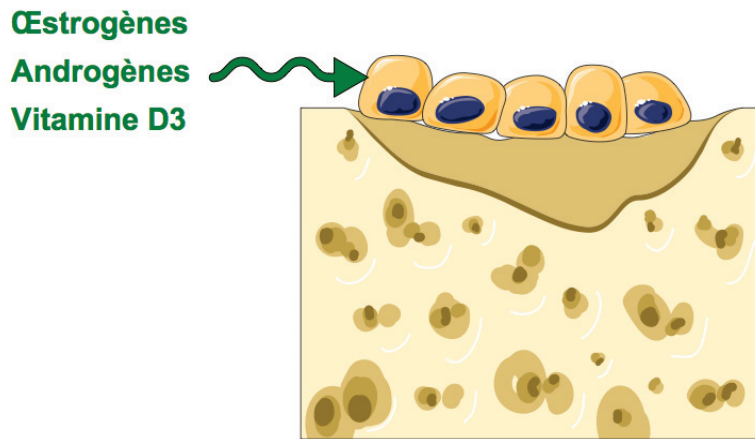


Figure 10 : Formation de l'ostéoïde [64].

Dans un deuxième temps la minéralisation commence sur le front de minéralisation, à la jonction entre le tissu ostéoïde et le tissu minéralisé.

Les ostéoblastes synthétisent un enzyme, la phosphatase alcaline, qui hydrolyse les esters phosphoriques (inhibiteurs de la minéralisation) et initient donc la minéralisation du tissu ostéoïde en favorisant les concentrations locales en ions calcium et phosphates.

L'ostéocalcine augmente la concentration locale de calcium extra-cellulaire et le fixe sur le tissu ostéoïde. La vitamine D3 joue un rôle important en favorisant l'absorption intestinale du calcium et sa fixation sur l'os. La carence en vitamine D3 entraîne une augmentation de la sécrétion de PTH qui provoque une déminéralisation des os qui s'appauvrissent en calcium et en phosphore (rachitisme chez l'enfant, ostéomalacie chez l'adulte).

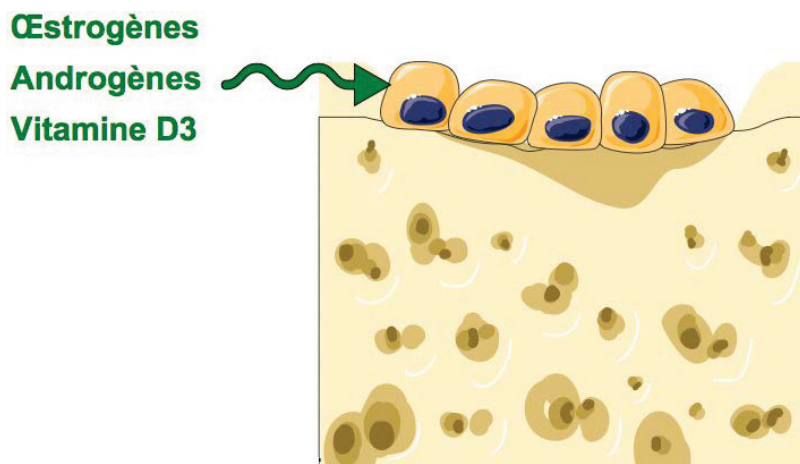


Figure 11 : Minéralisation de l'ostéoïde [64].

2.3 Les biphosphonates

2.3.1 Généralités [1, 7, 9, 13]

Les biphosphonates, avant appelés diphosphonates, sont apparus en Allemagne vers la fin du 19^{ème} siècle. Plus précisément en 1865, où ils ont principalement été utilisés comme inhibiteurs de la corrosion dans l'industrie du textile et dans celle de l'huile. C'est à partir des années 60 que les biphosphonates ont commencé à être utilisés dans le traitement de certaines pathologies du métabolisme osseux. En effet Fleisch et Neuman se sont intéressés à l'inhibition de la calcification des dérivés phosphatés. Le pyrophosphate a le désavantage d'être rapidement hydrolysé par une enzyme très répandue au sein des tissus de l'organisme, la pyrophosphatase. Les études se sont donc orientées vers une substance similaire mais résistante à l'hydrolyse précoce, les biphosphonates, qui font maintenant partie des médicaments les plus fréquemment prescrits.

2.3.2 Structures moléculaires [1, 8, 10, 11, 13, 14]

Les biphosphonates présentent une structure similaire aux pyrophosphates inorganiques, à ceci près que l'atome central d'oxygène de la liaison P-O-P du pyrophosphate est remplacé par un atome de carbone, permettant aux biphosphonates de résister à l'hydrolyse enzymatique. À ce carbone central sont rattachés deux radicaux.

Le premier radical R1 est généralement un radical hydroxyl (OH) qui favorise l'adhésion au tissu osseux minéral, mais il peut aussi être un atome d'hydrogène (H) ou un atome de chlore (Cl). Le deuxième, le radical R2, permet de différencier plusieurs formes de biphosphonates en déterminant leur puissance d'action (Fig. 12).

À l'heure actuelle nous discernons trois types, ou plutôt trois générations de biphosphonates, dépendantes de la structure du radical R2. Dans la première génération de biphosphonate, le radical R2 ne comporte pas d'atome d'azote, on parle de biphosphonate « simple ». Par contre s'il possède un atome d'azote, on parlera d'aminobiphosphonates qui sont subdivisés en biphosphonates de deuxième génération (chaîne latérale amino-terminal) et de troisième génération (chaîne latérale cyclique).

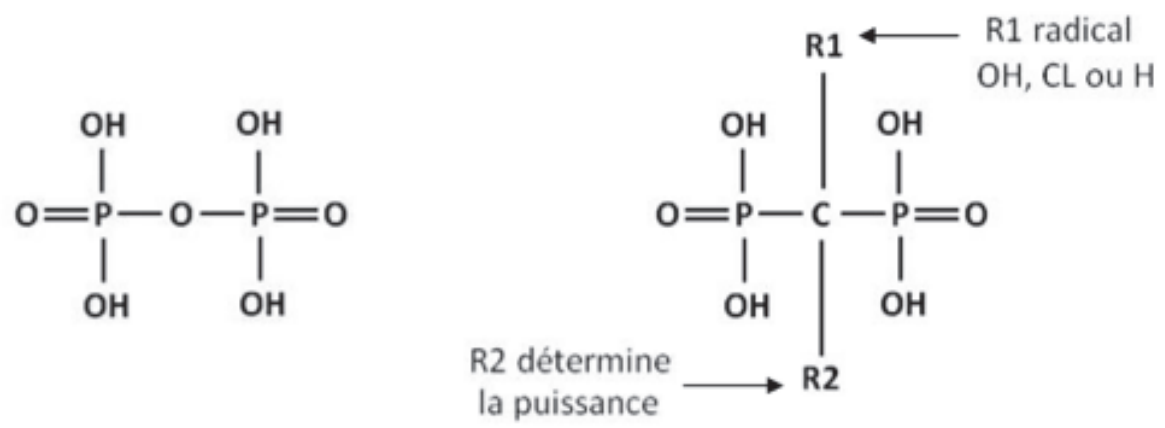


Figure 12 : Analogie structurelle entre le pyrophosphate et le biphosphonates [13].

2.3.3 Les différents biphosphonates

A. Classification selon la structure [10, 13, 14]

DCI	Nom commercial	R1	R2	Puissance
<u>Biphosphonates de première génération :</u>				
Etidronate	Didronel®	OH	CH3	1
Clodronate	Clastoban® Lytos®	Cl	Cl	10
Tiludronate	Skélid®	H	S-Cl	10
<u>Biphosphonates de deuxième génération :</u>				
Pamidronate	Arédia®	OH	CH2-CH2-NH2	100
Alendronate	Fosamax® Fosavance®	OH	CH2-CH2-CH2- NH2	1000
<u>Biphosphonates de troisième génération :</u>				
Riséronate	Actonel®	OH	CH2-C5H4-N	5000
Ibandronate	Bonviva® Bondronat®	OH	CH2-CH2-N- C5H11	10000
Zolédronate	Zométa® Aclasta®	OH	CH2-C3H3N2	20000

Tableau 1 : Structure moléculaire et puissance des biphosphonates commercialisés.

B. Indication et posologie [1, 9, 10, 13, 14]

DCI	Nom commercial	Voie d'administration	Indication	Posologie
<u>Biphosphonates de première génération :</u>				
Etidronate	Didronel®	Per os	Ostéoporose	400mg/j
			Maladie de Paget	400mg/j pendant 6 mois
Clodronate	Clastoban®	Per os ou Intraveineux	Hypercalcémie maligne (Onco-hématologie)	2400 à 3200mg/j ou 300mg/j
	Lytos®	Per os		1040 à 2080mg/j
Tiludronate	Skélid®	Per os	Maladie de Paget	400mg/j pendant 3 mois
<u>Biphosphonates de deuxième génération :</u>				
Pamidronate	Arédia®	Intraveineux	Hypercalcémie maligne	15 à 90mg/mois
			Myélomes multiples	90mg/mois
			Maladie de Paget	120 à 180mg 2 à 3 jours consécutifs
Alendronate	Fosamax®	Per os	Ostéoporose	70mg/semaine
	Fosavance®		Ostéoporose masculine	10mg/semaine

Biphosphonates de troisième génération :

Risédrone	Actonel®	Per os	Ostéoporose	35mg/semaine
			Maladie de Paget	30mg/j pendant 2 mois et demi
Ibandronate	Bonviva®	Per os ou Intraveineux	Ostéoporose	150mg/mois ou 3mg/3mois
	Bondronat®	Intraveineux	Hypercalcémie maligne	2 à 4mg/mois
Zolédronate	Zométa®	Intraveineux	Hypercalcémie maligne	4mg/mois
	Aclasta®		Ostéoporose, hypercalcémie maligne et maladie de Paget	2 à 4mg/an

Tableau 2 : Indication et posologie des biphosphonates commercialisés.

C. Absorption intestinale [14]

Les biphosphonates sont peu absorbés lorsqu'ils sont administrés par voie orale, leur biodisponibilité oscille entre 1 et 5%. L'absorption intestinale est faible, d'une part car elle est limitée par les aliments, surtout s'ils contiennent du calcium, et d'autre part car les charges négatives des phosphates limitent leur diffusion à travers les membranes lipophiles. C'est pour cette raison que les biphosphonates oraux doivent être administrés à jeun, avec de l'eau et non des produits laitiers, et à distance des repas. Les biphosphonates intraveineux offrent une bien meilleure biodisponibilité qui varie entre 40 et 61%.

D. Demi-vie plasmatique [14]

La demi-vie plasmatique des biphosphonates est courte, de l'ordre de quelques heures, contrairement à leur demi-vie osseuse qui peut durer plusieurs années. La quantité des biphosphonates se dirigeant vers l'os varie entre 20 et 80%, et environ 50% sont stockés dans le tissu osseux.

E. Elimination [14]

L'élimination se fait par voie rénale, la molécule est éliminée du plasma par les urines en environ 6 heures par deux procédés : la filtration glomérulaire et la sécrétion tubulaire. Une adaptation de la posologie est nécessaire chez les patients présentant une insuffisance rénale, afin d'éviter une accumulation et donc une toxicité des molécules de biphosphonates.

2.3.4 Modes d'actions

A. Effets biologiques [1, 8, 10, 13, 14]

Les biphosphonates sont absorbés au niveau du tube digestif et relargués dans l'espace intercellulaire au niveau de l'os où ils s'accumulent et se lient fortement à la structure cristalline de l'hydroxyapatite. Les biphosphonates ont plus d'affinité pour l'os trabéculaire que pour l'os cortical, en effet ils se lient préférentiellement aux sites où le minéral osseux est bien exposé. Ils se libèrent au fur et à mesure de la dégradation de l'os minéralisé par les ostéoclastes actifs, sur lesquels ils exercent leur action inhibitrice. Mais ils peuvent également être stockés sous forme latente dans l'os pendant plusieurs années, d'où leur très longue demi-vie qui est assimilable à celle des minéraux osseux. Les biphosphonates ont aussi une importante affinité pour le phosphate de calcium, ce qui leur permet de bloquer la croissance et la dissolution du cristal.

Les biphosphonates ont deux effets biologiques fondamentaux : l'inhibition de la calcification dans les tissus mous et l'inhibition de la résorption osseuse.

a. Inhibition de la calcification dans les tissus mous

Les biphosphonates ont une propriété régulatrice sur le métabolisme du calcium endogène qui leur permet de prévenir les calcifications ectopiques in vivo. Cette prévention des calcifications extra osseuses est obtenue par leur action sur le tissu minéral mais aussi par leurs effets sur le cholestérol, l'élastine, et le collagène des parois artérielles. Ils empêchent l'accumulation des lipoprotéines dans les macrophages, qui représente la première phase du processus d'athérosclérose. Les biphosphonates ont un effet bénéfique dans les calcifications artérielles, ils ont prouvé leurs effets dans le traitement de certaines affections calcifiantes comme la myosite ossifiante depuis plus de trois décennies et ils ont récemment été utilisés dans le traitement des calcifications intracérébrales.

b. Inhibition de la résorption osseuse

C'est le principal effet, les biphosphonates se fixent sur la structure cristalline de l'hydroxyapatite de la phase minérale du tissu osseux. Lors de la phase de résorption, la pompe à protons de la bordure en brosse des ostéoclastes acidifie le milieu. Cette acidité attire les molécules de biphosphonates qui sont absorbées par les ostéoclastes, ce qui perturbe leur fonctionnement et induit leur apoptose.

L'action inhibitrice des biphosphonates sur les ostéoclastes est régulée par la structure du radical R2 et se fait par deux voies métaboliques distinctes :

- Les biphosphonates de première génération :

Ils ne possèdent pas de groupement aminé au niveau de leur radical R2 et sont métabolisés en analogues ATP non hydrolysables cytotoxiques pour les ostéoclastes.

Cet analogue toxique et non utilisable s'accumule dans l'ostéoclaste et diminue la quantité d'ATP disponible. Cela entraîne une inhibition de la translocase ADP/ATP de la mitochondrie, donc de la synthèse des protéines et des autres réactions ATP-dépendantes, et aboutit à une apoptose de la cellule cible: l'ostéoclaste.

- Les biphosphonates de deuxième et troisième génération :

Ils provoquent d'une part l'inhibition de la voie du mévalonate et d'autre part l'apoptose de l'ostéoclaste par accumulation de l'isopentenyl pyrophosphate :

- Les aminobiphosphonates inhibent une enzyme clé de la voie du mévalonate, la farnésyl diphosphate synthase, qui est également un composé intermédiaire de la synthèse du cholestérol. Ce blocage empêche la formation du farnésyl pyrophosphate et du geranyl geranyl pyrophosphate qui participent à la prénylation de différentes GTPases. L'inhibition de modifications post-traductionnelles des GTPases, comme la prénylation, provoque une dysfonction de leur localisation dans la membrane cellulaire et de leur fonction biologique, ce qui aboutit finalement à la mort cellulaire de l'ostéoclaste par apoptose.
- L'inhibition de la farnésyldiphosphate synthase provoque une accumulation d'isopentenyl pyrophosphate qui, en se combinant avec un AMP, forme un analogue d'ATP intracellulaire. Comme pour les biphosphonates de première génération, ce nouvel analogue entraîne l'apoptose de l'ostéoclaste en inhibant l'ADP/ATP translocase mitochondriale.

B. Propriétés [1, 12, 13, 14, 18]

a. Propriété anti-angiogénique

L'angiogénèse (ou néovascularisation) est le processus de formation de nouveaux vaisseaux lors de la croissance ou de la réparation. Les aminobiphosphonates possèdent une propriété anti-angiogénique qui provoquerait une diminution de la vascularisation. Ils diminueraient la prolifération des cellules endothéliales et augmenteraient leur apoptose, ils diminueraient également la formation des capillaires, ainsi que le taux circulant de V.E.G.F (Vascular Endothelial Growth Factor).

Cette action anti-angiogénique associée à une perturbation du remodelage osseux pourrait être responsable d'une ischémie chronique qui fragiliserait l'os et qui serait comparable à l'effet de la radiothérapie sur le métabolisme osseux avec une hypovascularisation, une hypocellularité et une hypoxie (règle des « 3H » de Marx).

b. Propriété anti-inflammatoire

Certaines molécules de biphosphonates possèderaient également des propriétés anti-inflammatoires en inhibant certaines cytokines. Les monocytes-macrophages ont une action régulatrice locale et systémique sur les processus inflammatoires, par l'intermédiaire des cytokines. Les macrophages, dont l'origine est commune aux ostéoclastes, sont donc aussi sensibles aux biphosphonates, qui inhibent ces cytokines. D'où l'action anti-inflammatoire des biphosphonates.

Cependant cette propriété reste controversée car il semblerait qu'à forte dose, ils seraient également pro-inflammatoires. En effet l'administration de fortes doses d'aminobiphosphonates pourrait entraîner une augmentation de l'inflammation en stimulant localement la libération des cytokines pro-inflammatoires.

c. Propriété anti-tumorale

Les biphosphonates sont utilisés en oncologie pour leur action anti-tumorale dans le traitement des tumeurs osseuses d'origine hématologique ou métastatique qui s'accompagnent d'une ostéolyse. Les aminobiphosphonates diminueraient l'adhésion des cellules tumorales à la matrice osseuse ainsi que leur prolifération, et augmenteraient leur apoptose.

2.3.5 Indication [1, 13, 14]

A. Les pathologies bénignes

a. Ostéoporose [3, 15, 17, 19, 21]

- **Définition :**

Selon l'OMS, l'ostéoporose est « une maladie généralisée du squelette, caractérisée par une densité osseuse basse et des altérations de la microarchitecture osseuse, responsable d'une fragilité osseuse exagérée et donc d'un risque élevé de fracture. »

Le diagnostic de l'ostéoporose se fait par la mesure de la DMO (densité minérale osseuse) grâce à l'absorptiométrie aux rayons X ou DXA, qui est la technique de référence pour mesurer la densité du tissu minéralisé.

On distingue quatre formes cliniques de l'ostéoporose : l'ostéoporose post-ménopausique, l'ostéoporose masculine, l'ostéoporose secondaire (dont l'hyperparathyroïdie et la corticothérapie prolongée sont les deux principales causes) et l'ostéoporose de l'enfant (ou ostéogénèse imparfaite). Cette pathologie, souvent multifactorielle, met en évidence différents facteurs de risques :

- Âge
- Sexe féminin
- Origine ethnique (les sujets caucasiens y sont plus sensibles)
- Ménopause (carence œstrogénique)
- Antécédent familial de fracture par fragilité osseuse
- Antécédent personnel de fracture
- Traitements médicamenteux : corticothérapie prolongée
- Facteurs nutritionnels et environnementaux : faible apport calcique, carence en vitamine D, alcoolisme, tabagisme, sédentarité, maigreur

L'ostéoporose est induite par un déséquilibre entre résorption et formation osseuse, c'est à dire qu'il est formé un peu moins d'os qu'il n'en a été résorbé. Elle consiste en une croissance fibreuse au sein de l'os trabéculaire qui devient poreux, l'épaisseur des entrecroisements trabéculaires diminue et leurs connexions sont perdues. La principale manifestation clinique est la fracture, elle est considérée comme sévère si elle se situe au niveau du col du fémur, des vertèbres, du bassin, du tibia proximal, de

l'extrémité supérieure de l'humérus ou de 3 côtes simultanées. Après 50 ans, 40% des femmes et 50% des hommes sont susceptibles d'avoir une fracture de fragilité.

- **Prévention et traitement :**

La prévention de l'ostéoporose a pour but de renforcer la masse osseuse et de lutter contre les facteurs de risques, elle comprend essentiellement des mesures hygiéno-diététiques : activité physique, apport en calcium et vitamine D, maintien d'un poids et d'un IMC normal, lutte contre le tabagisme et l'alcoolisme.

Le traitement médicamenteux doit être prescrit après la survenue de ces fractures sévères quel que soit l'âge et la valeur de la densité minérale des patients. En cas de fractures vertébrales on peut utiliser :

Les médicaments freinant la résorption osseuse comme les biphosphonates. Les plus prescrits sont l'alendronate (70mg/semaine), le risédronate (35mg/semaine) et le zolédronate (perfusion de 5mg une fois par an) pour l'ostéoporose post-ménopausique. L'etidronate (400mg/j) dont la puissance est jugée trop faible et l'ibandronate (150mg/mois) peuvent également être utilisés. Pour l'ostéoporose masculine on prescrit l'alendronate à hauteur de 10mg par semaine.

Il y a aussi le raloxifène (60mg/j) qui appartient à la classe des SEREMs (Selective Estrogen Receptor Modulator). Comme l'ibandronate il est à privilégier si le risque de fracture périphérique est peu élevé.

Sont également prescrits les médicaments stimulant la formation osseuse comme le tériparatide qui est de la parathormone injectable réservée aux formes sévères.

Le ranélate de strontium (2g/j) possède un mécanisme mixte, il stimule la formation osseuse et freine la résorption osseuse et permet donc de réduire le risque de fracture vertébrale ou de hanche.

Les mêmes médicaments, excepté le raloxifène et l'ibandronate peuvent être utilisés en cas de fractures périphériques (non vertébrales) sévères.

En cas de fracture non sévère ou sans fracture, la décision dépend des facteurs de risques cliniques et du résultat de la densitométrie.

Le traitement hormonal de la ménopause (THM) est discuté car il pourrait augmenter le risque de cancer du sein et d'accidents cardio-vasculaires.

Le dénosumab est un nouveau médicament antirésorbant qui, à la différence des biphosphonates, ne reste pas dans l'os, et dont l'action cesse rapidement une fois le traitement terminé.

Le traitement peut être interrompu après 5 ans (3 ans pour le zolédronate) chez une patiente n'ayant pas de fracture sous traitement, pas de nouveaux facteurs de risques et pas de diminution significative de la DMO. La durée du traitement par tériparatide doit être de 18 mois au plus.

b. Maladie de Paget [16, 20, 31]

- **Définition :**

La maladie de Paget est une maladie osseuse bénigne, localisée, mono ou polyostotique qui se caractérise par un remodelage osseux accéléré et anarchique aboutissant à une désorganisation de la structure et de la morphologie osseuse. Après la phase de résorption ostéoclastique se produit une phase de formation ostéoblastique excessive durant laquelle on observe une augmentation du nombre d'ostéoblastes qui déposent de l'os de façon désordonnée, et produit donc un os de mauvaise qualité.

Cette maladie se localise préférentiellement au niveau du bassin, des vertèbres lombaires, du fémur, de la colonne dorsale et du crâne, et se traduit par des douleurs, des déformations et/ou une augmentation du volume osseux, des arthropathies, voir des compressions nerveuses. Elle ne présente pas de risque vital excepté dans les cas très rares de dégénérescence sarcomateuse.

Elle est généralement asymptomatique et sa découverte souvent fortuite lors d'un bilan radiographique standard, d'une élévation des phosphatases alcalines ou d'une enquête familiale. La radiographie ainsi que la scintigraphie osseuse permettent de confirmer le diagnostic, de mesurer l'activité et l'extension de la maladie et de cartographier les lésions.

- **Traitement :**

Le traitement repose sur les biphosphonates, qui consistent à bloquer l'activité des ostéoclastes et donc à freiner l'hyper remaniement osseux. Ils agissent à court terme sur les symptômes de la maladie et à long terme sur l'évolution de la maladie. Ils ne guérissent pas la maladie de Paget, mais en contrôlent le processus pathologique.

Parmi les biphosphonates utilisés on trouve l'etidronate (400mg/j pendant 6 mois), le tiludronate (400mg/j pendant 3 mois), le pamidronate (perfusion de 120 à 180mg sur deux à trois jours consécutifs) le risédronate (30mg/j pendant 2 mois et demi), et le zolédronate (perfusion de 2 à 4mg une fois par an).

Le zolédronate est le médicament le plus efficace et possède une longue durée de vie (1 an).

L'etidronate est le médicament le plus ancien mais son utilisation est dépassée.

La calcitonine est une hormone thyroïdienne qui a longtemps été utilisée avant les biphosphonates, elle a cependant été remplacée car souvent mal tolérée (nausées, malaises).

c. Syndrome SAPHO [22, 32]

- **Définition :**

Le syndrome SAPHO représente le regroupement de plusieurs affections chroniques qui peuvent toucher la peau, les articulations ainsi que les os. Chacune de ces manifestations peut se présenter indépendamment des autres et presque toutes les combinaisons sont possibles. Cette maladie peut être douloureuse et invalidante.

L'acronyme « SAPHO » a été proposé en 1994 par le professeur Kahn et son équipe du service de Rhumatologie de l'hôpital BICHAT et correspond aux initiales des principales anomalies observées au cours du syndrome : la Synovite, l'Acné, la Pustulose palmo-plantaire, l'Hyperostose et l'Ostéite.

La synovite est une inflammation de l'enveloppe qui entoure les articulations et se caractérise par une articulation enflée, douloureuse et raide.

L'acné est une inflammation de la glande sébacée des poils, qui se bouche et forme des boutons.

La pustulose palmo-plantaire est une atteinte des zones palmaires et plantaires caractérisée par des pustules qui sèchent et entraînent une desquamation de la peau.

L'hyperostose correspond à la croissance excessive d'un ou plusieurs os avec un épaissement puis une éventuelle déformation.

L'ostéite est une inflammation douloureuse du tissu osseux.

- **Traitement :**

Le traitement du syndrome SAPHO est essentiellement symptomatique, il repose sur les anti-inflammatoires non stéroïdiens (AINS) comme naproxène ou le kétoprofène, mais leur efficacité est généralement insuffisante et ils sont souvent associés à d'autres traitements comme la sulfasalazine ou le méthotrexate.

Les biphosphonates, en particulier le pamidronate, ont démontré leur efficacité dans les formes osseuses ostéolytiques, sur la douleur, mais aussi sur les lésions de pustulose.

Dans certains cas les corticoïdes, comme la prednisone, peuvent être prescrits pour lutter contre les douleurs osseuses et articulaires. Ces médicaments ont une multitude d'effets secondaires, et sont prescrits à faible dose et sur une courte durée.

Pour finir, les anti TNF alpha ont obtenu de bons résultats dans quelques formes sévères du syndrome.

B. Les pathologies malignes

a. Métastases osseuses [20, 25, 26, 27]

- **Définition :**

En médecine une tumeur est une augmentation du volume d'un tissu à la suite d'un dérèglement de la croissance cellulaire, on parle de néoplasie.

Ces tumeurs peuvent être bénignes, c'est à dire qu'elles ne peuvent pas donner lieu à des tumeurs secondaires. Elles évoluent lentement, sont souvent sans gravité et peuvent aboutir à une ablation.

Les tumeurs malignes (cancers) croissent rapidement et sont mal délimitées, leur particularité est que certaines de leurs cellules peuvent migrer de leur lieu de production et ainsi former des tumeurs filles, appelées métastases.

Les métastases osseuses sont des complications fréquentes des cancers du sein, de la prostate et des poumons. La dissémination de ces tumeurs secondaires se fait presque exclusivement par voie sanguine. Elles s'installent facilement dans l'os grâce à la structure des vaisseaux sanguins et aux conditions de croissance favorisées par l'hématopoïèse.

Les cellules cancéreuses ne peuvent pas résorber ou former elles mêmes le tissu osseux, elles stimulent l'activité des ostéoclastes et inhibent celle des ostéoblastes conduisant à la formation de lésions ostéolytiques (cancer du sein et du poumon). Plus rarement elle peuvent induire la formation de lésions ostéocondensantes (cancer de la prostate) en stimulant l'activité des ostéoblastes et en inhibant celle des ostéoclastes. Les ostéoclastes et les ostéoblastes ne font pas la différence entre un stimulus physiologique ou pathologique. Cette dégradation osseuse est elle-même responsable de la libération de facteurs de croissance qui vont favoriser la prolifération des cellules tumorales.

- **Traitement :**

Les métastases osseuses étant en majorité ostéolytiques ou mixtes, leur effet peut être réduit par les biphosphonates intraveineux comme le pamidronate (perfusion de 90mg/mois) et le zoledronate

(perfusion de 2 à 4mg/an). Ils permettent de ralentir la lyse osseuse et donc de réduire par la même occasion l'hypercalcémie et les douleurs symptomatiques qui s'y rapportent. Dans les métastases ostéocondensantes, ils agissent en bloquant la résorption qui est toujours associée et diminuent donc aussi la survenue des événements osseux.

b. Myélome multiple [23, 24, 25, 27]

- **Définition :**

Le myélome multiple (ou maladie de Kahler) est une hémopathie maligne c'est à dire qu'il se développe à partir des cellules formées dans la moelle osseuse. Ce cancer touche les plasmocytes qui sont des cellules issues d'un type de globules blancs appelé lymphocytes B. Il s'agit de la deuxième hémopathie maligne après les lymphomes non Hodgkiniens.

Ces plasmocytes tumoraux sécrètent une immunoglobuline monoclonale complète ou non et diverses cytokines qui sont responsables des lésions ostéolytiques. En effet ces plasmocytes malades sont très agressifs vis-à-vis de la moelle et des structures osseuses. Pour survivre ces cellules utilisent le stroma médullaire pour favoriser leur croissance et stimulent les cellules qui détruisent l'os. La maladie touche souvent plusieurs régions osseuses, d'où le nom de myélome multiple.

Le myélome multiple peut être soupçonné à la suite de douleurs/fractures osseuses symptomatiques, mais il peut aussi être détecté de façon fortuite au cours d'un examen sanguin de routine confirmant la présence d'une immunoglobuline monoclonale excessive dans le sérum ou les urines et d'une plasmocytose médullaire supérieure à 10%.

- **Traitement :**

Le traitement dépend de l'âge du patient. Chez les patients âgés (plus de 65 ans), le traitement du myélome repose sur la chimiothérapie. Chez les patients jeunes (moins de 65 ans), on réalise une chimiothérapie de réduction tumorale, puis un prélèvement de cellules souches hématopoïétiques autologues dans le sang. On procède ensuite à une intensification de la chimiothérapie suivie d'une réinjection des cellules souches hématopoïétiques autologues (autogreffe). L'ensemble du traitement se fait sur une durée d'environ 6 mois.

Le traitement des symptomatologies repose sur des antalgiques mais surtout sur les biphosphonates. Les biphosphonates permettent de ralentir la lyse osseuse produite par le myélome et sont efficaces contre les douleurs, le risque de fractures osseuses, et l'hypercalcémie induites par cette ostéolyse.

On peut utiliser le zolédronate (perfusion de 2 à 4mg/an), le pamidronate (perfusion de 90mg/mois) et le clodronate (1040 à 2080mg/j per os).

c. Hypercalcémie maligne [20, 25, 28, 30]

- **Définition :**

L'hypercalcémie a pour principales origines l'hyperparathyroïdie primaire et l'hypercalcémie maligne. L'hypercalcémie maligne est une complication très fréquente des affections malignes comme le myélome multiple, et les cancers du poumon, de la prostate ou du sein. Il y a deux types d'hypercalcémie maligne :

- L'hypercalcémie ostéolytique topique : Ce mécanisme est retrouvé dans le myélome multiple et les cancers provoquant des métastases osseuses. Ces tumeurs stimulent les ostéoclastes au niveau des sites métastatiques, ce qui a pour effet d'augmenter la résorption osseuse et donc d'augmenter la concentration de calcium dans la circulation.
- L'hypercalcémie maligne humorale : Ce syndrome regroupe les hypercalcémies liées à un cancer habituellement sans métastases osseuse. La tumeur primaire secrète un peptide analogue à l'hormone de la parathyroïde (la parathormone related peptide « PTH rp »), qui va augmenter l'absorption intestinale du calcium, diminuer son excrétion rénale et augmenter la résorption ostéoclastique au niveau du tissu osseux qui aboutit également à une augmentation de la concentration du calcium dans la circulation.

- **Traitement :**

Le traitement étiologique de l'hypercalcémie maligne est la prise en charge du cancer. Le traitement symptomatique est basé sur la réhydratation (sérum salé isotonique), la calcitonine et les biphosphonates qui sont hypocalcémiants de part leur inhibition de la résorption osseuse. Le biphosphonate le plus efficace est le zolédronate (perfusion de 2 à 4mg/an). On peut également utiliser le pamidronate (perfusion de 90mg/mois), et le clodronate (1040 à 2080mg/j per os) qui est le moins efficace.

2.3.6 Effets indésirables [1, 10, 13, 14, 29]

Les biphosphonates sont étudiés de près en ce qui concerne leurs effets secondaires. L'ostéonécrose des maxillaires représente l'effet indésirable le plus craint par le corps médical, nous y reviendrons en détails dans la partie clinique de cette étude. Hormis certains effets encore en cours d'analyse comme l'augmentation du risque de développer un cancer de l'œsophage ou une fibrillation auriculaire, les autres effets indésirables sont bien connus et pour la plupart mineurs et transitoires.

A. Troubles digestifs

Les biphosphonates peuvent provoquer des problèmes digestifs comme des nausées, vomissements, diarrhées, douleurs abdominales, œsophagites, ulcérations gastriques, ulcération et sécheresse buccale. Pour les biphosphonates oraux, le moyen de minimiser les troubles gastro-intestinaux consiste à suivre le schéma posologique type qui prévoit que les comprimés soient pris à jeun, avec 200mL d'eau et que le patient reste à jeun et en position verticale (assis ou debout) pendant au moins 30 minutes (60 minutes pour l'ibandronate) après la prise des médicaments. Il faut aussi bien suivre les mises en garde d'utilisation, sucer ou laisser fondre les comprimés sous la langue peut provoquer des ulcérations buccales.

B. Troubles de la fonction rénale

L'insuffisance rénale aiguë est considérée comme un des effets indésirables graves. Les biphosphonates sont contre-indiqués pour les patients souffrants d'une insuffisance rénale sévère. La prévention de cet effet peut être réalisée par une administration lente du produit en intraveineuse (au moins 15 minutes), un contrôle de la clairance de la créatinine avant la mise sous traitement et une hydratation suffisante.

C. Troubles oculaires

Ces manifestations sont rares, mais des cas d'uvéïtes ou de conjonctivites sont à noter.

D. Troubles neurologiques

Ils se traduisent par des sensations d'hypoesthésie ou d'hyperesthésie, des dysgueusies et des céphalées.

E. Troubles métaboliques

Les biphosphonates et leur effet de ralentisseur du remodelage osseux peuvent être la cause d'une hypocalcémie. Généralement asymptomatique elle se traduit par des crampes ou des épisodes de tétanie.

F. Troubles immunitaires

L'étidronate peut altérer la réponse immunitaire et parfois induire la réactivation d'un herpès secondaire ou le développement d'un zona. On peut également observer de rares cas d'hypersensibilité immédiate et d'érythème polymorphe.

G. Troubles de la formule sanguine

La formule sanguine peut être perturbée lors de l'administration de biphosphonates intraveineux (moins fréquent avec les biphosphonates oraux). Il s'agit généralement d'une anémie, moins souvent d'une leucopénie ou d'une thrombocytopénie et rarement d'une pancytopénie. Dans la majorité des cas cette perturbation est transitoire et décroît en fonction du nombre d'injections déjà reçues.

H. Troubles liés à l'injection du produit

L'administration intraveineuse d'aminobiphosphonates peut être suivie d'un syndrome pseudo grippal avec une élévation de la température, des frissons, une sensation de fatigue ainsi que des douleurs musculaires et/ou articulaires. Ces symptômes sont transitoires et disparaissent habituellement en 48 heures. Ils concernent surtout la première injection de biphosphonates et ne réapparaissent généralement pas lors des injections suivantes.

BASES CLINIQUES

3 Bases cliniques

3.1 *Ostéonécrose des maxillaires*

3.1.1 Définition [9, 33, 36]

L'ostéonécrose est une extériorisation d'os nécrotique dans la cavité buccale dont le diagnostic clinique peut être établi par 4 caractéristiques :

- Patient(e)s traité(e)s ou ayant été traité(e)s par des biphosphonates (la demi-vie intra-osseuse des biphosphonates est donc prise en compte).
- Exposition de l'os maxillaire et/ou mandibulaire depuis au moins 8 semaines, après la première constatation par le praticien.
- Absence d'irradiation préalable de la région maxillaire.
- Absence de métastase localisée au niveau de la zone d'ostéonécrose.

3.1.2 Épidémiologie [1, 13, 34]

La fréquence de survenue des ostéonécroses est difficile à évaluer de part son augmentation constante avec le temps.

Les premiers cas de nécroses des maxillaires ont été rapportés au milieu du 19^{ème} siècle chez des fabricants d'allumettes (plongées dans des solutions contenant du phosphore blanc) et des travailleurs des mines de phosphore.

C'est en 2003 que Marx [42] a mis en lumière les premiers cas d'ostéochimionécrose relatifs à la prise d'aminobiphosphonates. Depuis de nombreuses études se sont penchées sur l'incidence de l'ostéonécrose due aux biphosphonates administrés par voie orale ou intraveineuse.

Les recommandations de la société française de stomatologie et de chirurgie maxillofaciale et chirurgie orale publiées en juillet 2012 [34] précisent que : « L'incidence de l'ONM chez les patients traités par des BP IV pour des affections malignes est estimée entre 1% et 10%. L'incidence de l'ONM chez les patients traités par BP oraux pour des affections bénignes reste faible, entre 0,001% et 0,10%. Il convient toutefois de rester prudent quant à l'estimation de l'incidence, d'une part à cause de l'évolution des traitements et d'autre part, à cause de la disparité dans les données actuelles : disparité attribuée à la qualité des études et à la prise en compte ou non, de facteurs de risques ».

Auteurs	Année	Incidence des ostéonécroses avec BPs oraux	Incidence des ostéonécroses avec BPs intraveineux
I.M.F.	2004		6.2%
Bamias et coll. [2]	2005		6.7%
Zervas et coll. [47]	2006		9%
Sambrook et coll.	2006	0.1% avec alendronate	
Woo et coll. [46]	2006		6 à 10%
Badros et coll.	2006		6.7%
Hoff et coll.	2006		1 à 3%
Bilezikian et coll.	2006	0.001 à 0.0025%	
Khosla et coll.	2007	0.001 à 0.01%	1 à 10%
Mavrokoki et coll. [44]	2007	0.01 à 0.04% sans chirurgie 0.09 à 0.34% avec avulsion	0.88 à 1.15% sans chirurgie 6.67 à 9.1% avec chirurgie
Madrid et coll. [48]	2007		5 à 11%
AFFSAPS [9]	2007	0.001%	0.8 à 12%
Rizzoli et coll. [45]	2008	0.005%	
Vahtsevanos et coll. [54]	2009		8.5%
Lo et coll. [41]	2010	0.10%	
Khan et coll. [43]	2011	0.001%	0.442%

Tableau 3 : Recueil des incidences de l'ostéonécrose due aux bisphosphonates chez différents auteurs.

3.1.3 Physiopathologie [1, 13, 14, 34, 38, 39]

La physiopathologie de l'ostéonécrose n'est pas encore bien élucidée. Plusieurs hypothèses étiologiques ont été proposées :

A. Théorie de l'hypocellularité

Les biphosphonates ont pour principal effet d'induire l'apoptose des ostéoclastes, ce qui aboutit à une diminution du remodelage osseux. L'accumulation de biphosphonates dans l'os, l'inhibition ostéoclastique et donc le blocage du remodelage osseux seraient à l'origine de la formation de l'ostéonécrose.

B. Théorie de l'hypovascularisation

La seconde hypothèse fréquemment évoquée repose sur l'action anti-angiogénique des biphosphonates qui inhibent la prolifération des cellules endothéliales, la formation de capillaires et le taux circulant de V.E.G.F. Cette hypothèse pourrait expliquer l'incidence importante de l'ostéonécrose au niveau de la mandibule qui est un os sensible aux phénomènes ischémiques car il est vascularisé par des artères terminales.

C. Théorie infectieuse

Les os maxillaire et mandibulaire sont en contact étroit avec la muqueuse de la cavité buccale et donc avec un milieu très septique. La présence de bactéries de type actinomyces pourrait favoriser la résorption osseuse par la libération de protéases et de substances acides. Cette colonisation bactérienne par la flore buccale associée à un remodelage osseux diminué pourrait être la cause ou un facteur favorisant l'ostéonécrose.

D. Théorie toxique envers les tissus mous

Les biphosphonates auraient un effet toxique sur les tissus mous du tractus digestif ainsi que sur la muqueuse buccale, ce qui expliquerait l'apparition d'une déhiscence de la muqueuse qui provoquerait une contamination bactérienne et un retard de la cicatrisation, aboutissant au développement de l'ostéonécrose.

E. Théorie des microfractures

Les os maxillaires subissent un remodelage osseux physiologique important lors de leurs fonctions (mastication) et/ou parafunctions (bruxisme), ce qui explique que la concentration et donc les effets des biphosphonates y soient plus élevés que dans d'autres sites osseux. L'inhibition du remodelage osseux et donc de la capacité de réparation peut provoquer des microfractures physiologiques lors des contraintes mécaniques, ce qui favoriserait l'ostéonécrose.

3.1.4 Facteurs des risques [34, 35]

A. Risque lié au patient

a. Molécule, dose cumulée, pathologies traitées

Les biphosphonates de deuxième et troisième génération sont plus à risque que ceux de première génération. De part leur biodisponibilité élevée, les biphosphonates intraveineux exposent plus au risque d'ostéonécrose que ceux administrés par voie orale. Le zolédronate est la molécule la plus impliquée, devant le pamidronate. Parmi les biphosphonates oraux, c'est l'alendronate qui provoque le plus d'ostéonécrose, mais c'est aussi le plus prescrit.

La dose cumulée, qui représente la dose totale de biphosphonates administrée avant l'apparition de l'ostéonécrose, et la durée du traitement sont les facteurs prédisposants les plus importants.

La dose utilisée reflète la pathologie associée, l'incidence de l'ostéonécrose chez les patients traités pour des affections malignes (myélome multiple) est donc sensiblement plus élevée que celle chez les patients traités pour des affections bénignes (ostéoporose). Elle est estimée à 1.5% chez les patients traités pour des affections malignes durant 4 à 12 mois, et atteint 7.7% lorsque le traitement dure entre 37 et 48 mois [2].

Pour le traitement des pathologies malignes le risque apparaît dès les premiers mois de traitement avec les biphosphonates intraveineux (9,4 à 24 mois pour le zolédronate et 39 à 72 mois pour le pamidronate) [2, 40].

Pour les biphosphonates oraux, le délai d'apparition est plus long. La prévalence est estimée à 0,21% chez les patients traités pour des pathologies bénignes depuis plus de 4 ans et à 0,04% chez les patients traités depuis moins de 4 ans [41].

b. Facteurs systémiques associés

D'autres facteurs, ou plutôt cofacteurs de risques liés au patient sont à noter :

- Âge supérieur à 65 ans [49, 50]
- Sexe féminin [49, 50]
- Traitements médicamenteux (chimiothérapie, corticothérapie, antiangiogéniques) [49, 50, 51]
- Comorbidités (diabète [53], obésité [52])
- Tabac [52, 54]

B. Risque lié au geste chirurgical

a. Implantologie [34, 35]

D'après les recommandations de la société française de stomatologie et de chirurgie maxillofaciale et chirurgie orale publiées en juillet 2012 [34], le risque d'ostéonécrose est faible, mais ne peut être totalement écarté, chez les patients traités pour une affection bénigne par des biphosphonates oraux. Pour les patients atteints d'une ostéoporose, la pose d'implants est possible après une évaluation rigoureuse du risque, s'ils sont traités par biphosphonates oraux, mais aucune donnée actuelle ne permet d'apprécier le risque lorsque l'administration des biphosphonates se fait par intraveineuse. Le risque est plus élevé chez les patients traités par biphosphonates intraveineux pour des affections malignes. Le risque d'ostéonécrose peut être lié à la pose de l'implant, mais son développement peut aussi être une complication tardive et survenir spontanément quelques années après la pose. Depuis ce rapport, des études complémentaires ont été publiées et confirment ces premières données [56].

b. Avulsion dentaire [34, 35]

La pratique de l'extraction dentaire est un facteur de risque de l'ostéonécrose, à la fois avec les biphosphonates oraux et les biphosphonates intraveineux. Le risque est néanmoins accru si le patient est traité pour des affections malignes par des biphosphonates intraveineux. L'analyse des cas d'ostéonécrose montre que cette dernière est survenue après une avulsion dentaire ou un geste chirurgical dans plus de 68% des cas [2, 44, 50]. La prévalence de l'ostéonécrose avec les biphosphonates oraux augmente significativement [44] après une avulsion dentaire, passant pour la prévalence minimum retenue de 0,01% à 0,09% et pour la prévalence maximum retenue de 0,04% à 0,34%. D'après une étude de cohorte, l'incidence et le ratio de risque sont estimés à 1% et 31,2 pour les patients traités par biphosphonates oraux et à 14,8% et 457,7 pour les patients traités par biphosphonates intraveineux [55].

c. Facteurs locaux [2, 50, 54]

On retrouve :

- Mauvaise hygiène dentaire
- Maladie parodontale
- Traumatismes liés à une prothèse mal ajustée
- Exostoses
- Particularités anatomiques (tori palatins et linguaux, crêtes mylo-hyoïdiennes)

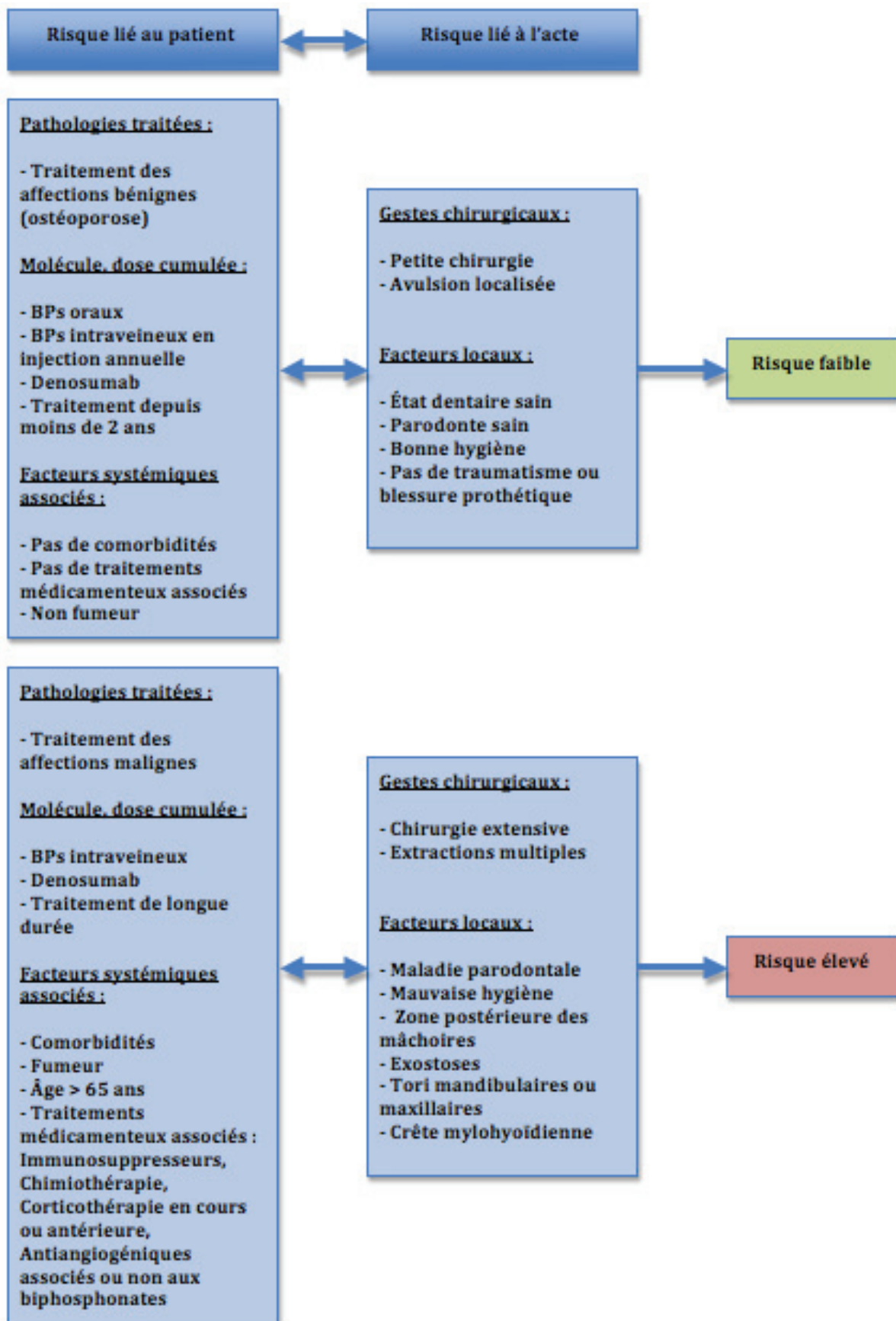


Figure 13 : Evaluation du risque d'ostéonécrose [35].

3.1.5 Aspect clinique [1, 13, 14]

L'aspect clinique de l'ostéonécrose est très variable, elle peut être asymptomatique ou provoquer des douleurs importantes allant jusqu'à la perte de sensibilité généralement dans la région du nerf alvéolaire inférieur, selon l'étendue de la nécrose.

L'os exposé est dur, rugueux et de couleur blanc-jaunâtre. Cette zone dénudée est indolore, ne saigne pas, et peut néanmoins être accompagnée d'une fistule muqueuse et/ou cutanée avec ou sans écoulement purulent. La gencive et la muqueuse buccale périphérique peuvent être normales ou légèrement inflammatoires.

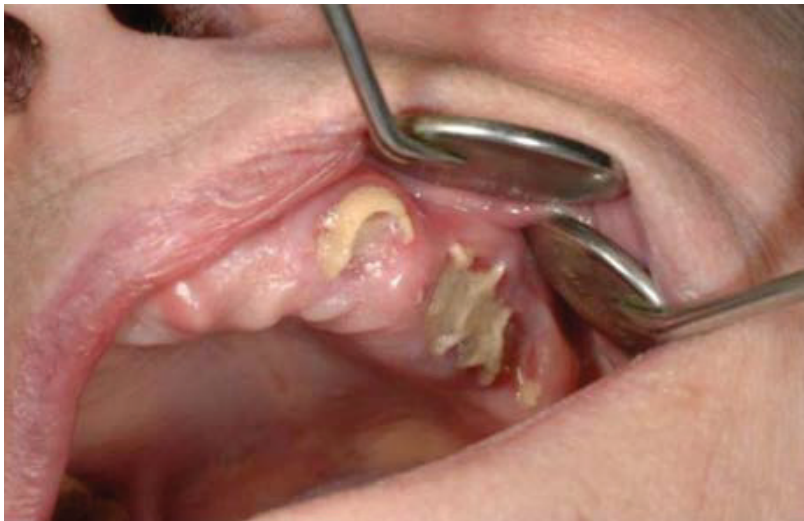

Figure 14 : Ostéonécrose maxillaire secteur 2 [63].

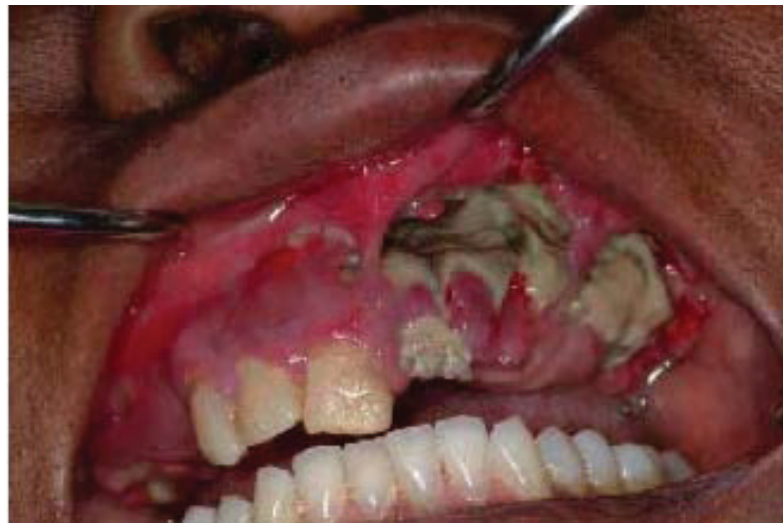

Figure 15 : Ostéonécrose maxillaire secteur 2 [62].

3.1.6 Aspect radiologique [1, 13, 14]

Les signes radiologiques sont souvent absents au stade initial de l'ostéonécrose. Dans un premier temps la densité radiologique est augmentée par les biphosphonates qui diminuent le remodelage osseux. Cet aspect peut perdurer plusieurs mois, ce n'est qu'après un long développement de la pathologie que l'on peut observer un épaissement de la lamina dura, une ostéolyse, une sclérose diffuse, un os dense d'aspect « sucre mouillé », une déposition osseuse sous-périostée et une absence ou mauvaise cicatrisation d'un site d'avulsion.

Au début de la maladie, la scintigraphie osseuse est la technique la plus sensible pour dépister les lésions. Cependant cette technique n'est pas spécifique, et tous les foyers inflammatoires entraînent un marquage positif quelle que soit leur origine. Le scanner, par sa vision tri-dimensionnelle, permet de mieux apprécier l'extension des lésions osseuses que la radiographie panoramique. Bien qu'en nets progrès, la radiographie panoramique ainsi que le scanner ont tendance à sous-estimer l'étendue des lésions.

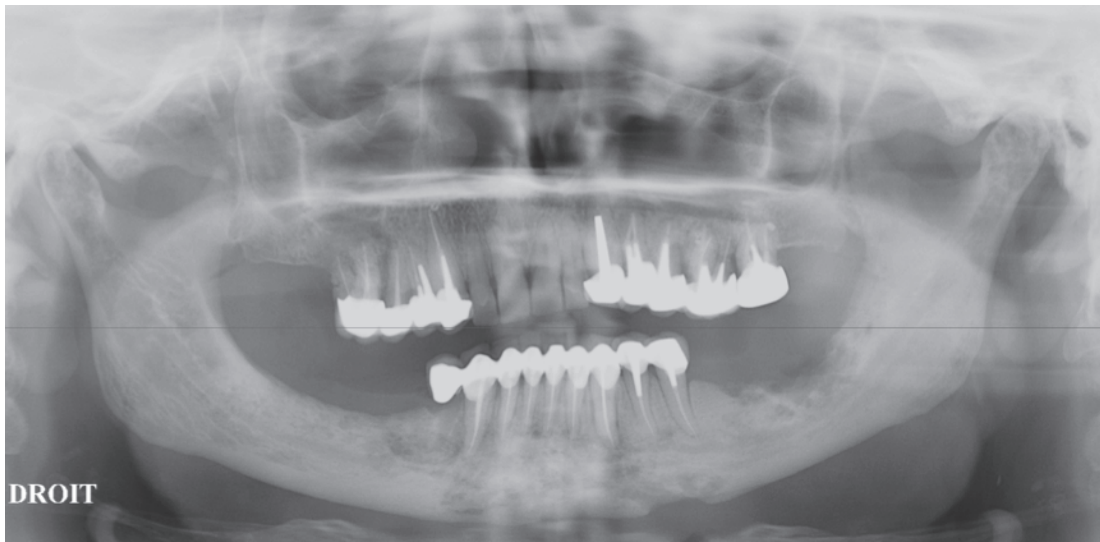

Figure 16 : Ostéonécrose « en sucre mouillé » secteur 3 [63].

3.1.7 Aspect histologique [1, 13, 14]

L'os nécrosé ne montre pas de signe de remodelage osseux, les ostéoclastes et les ostéoblastes s'y font rares. On retrouve un infiltrat inflammatoire lymphoplasmocytaire dense avec des polynucléaires neutrophiles dans les espaces médullaires. Dans la plupart des cas on distingue une infection avec mise en évidence des germes de la flore buccale et parfois une infection à actinomyces.

3.1.8 Diagnostic différentiel [1, 13, 14]

Les diagnostics différentiels possibles sont :

- Les tumeurs osseuses primaires
- Les métastases osseuses
- L'ostéoradionécrose
- La gingivite ulcéro-nécrotique
- L'ostéomyélite
- L'alvéolite
- Le traumatisme prothétique

3.1.9 Classification [34, 35, 37]

Les classifications de l'ostéonécrose sont multiples et évolutives.

En 2009, la classification de Ruggiero et coll. [33] est la suivante :

- **Stade 0** : Aucun signe clinique apparent de nécrose osseuse mais présence de signes et symptômes cliniques non spécifiques.
- **Stade 1** : Nécrose osseuse apparente chez des patients asymptomatiques sans infection associée.
- **Stade 2** : Nécrose osseuse apparente associée à une infection avec présence de douleurs et d'érythème dans la zone exposée avec ou sans écoulement purulent.
- **Stade 3** : Nécrose osseuse apparente associée à un ou plusieurs des signes suivants : nécrose osseuse apparente s'étendant au-delà de l'os alvéolaire (bord basilaire et bord postérieur du ramus mandibulaire, sinus maxillaire et zygoma) entraînant fracture, fistule extra-orale, communication bucco-sinusienne ou bucco-nasale, ou ostéolyse s'étendant au bord inférieur mandibulaire ou au plancher sinusien.

D'autres classifications ont récemment été proposées, notamment en 2012 où Bedogni et coll. [57] ont inclus les données radiologiques, enlevé le stade 0 et n'utilisent plus les symptômes pour distinguer les différents stades de la maladie :

- **Stade 1 : Ostéonécrose focale** ; 1a. Asymptomatique / 1b. Symptomatique (douleur et pus)

Signes cliniques et symptômes : exposition osseuse, mobilité dentaire soudaine, absence de cicatrisation de l'alvéole suite à une avulsion, fistule muqueuse, gonflement, abcès, trismus, déformation mandibulaire, et hypoesthésie/paresthésie des lèvres.

Signes au scanner : densité osseuse augmentée limitée à la région osseuse alvéolaire (épaississement trabéculaire et/ou ostéosclérose focale) avec ou sans les signes suivants : épaississement marqué et sclérotique de la lamina dura, persistance alvéole et/ou disparition de la corticale.

- **Stade 2 : Ostéonécrose diffuse** ; 2a. Asymptomatique / 2b. Symptomatique (douleur et pus)

Signes cliniques et symptômes : identiques au stade 1.

Signes au scanner : densité osseuse augmentée étendue à l'os basal (ostéosclérose diffuse) avec ou sans les signes suivants : proéminence du canal du nerf alvéolaire inférieur, réaction périoste, sinusite, formation d'un séquestre et/ou fistule oro-antrale.

- **Stade 3 : Ostéonécrose compliquée**

Signes cliniques et symptômes : comme au stade 2 avec un ou plusieurs signes suivants : fistule extra-orale, déplacement de fragments mandibulaires, fuite nasale de liquides.

Signes au scanner : ostéosclérose des os adjacents (zygomatique, palais dur), fracture mandibulaire pathologique et/ou ostéolyse étendue au plancher sinusal.

Toujours en 2012, la classification de Patel et coll. [58] propose d'adapter la terminologie en ajoutant le terme « non exposé » (NE) à chaque stade de l'ostéonécrose :

- **Stade 0** : Aucun signe clinique apparent de nécrose osseuse mais présence de signes et symptômes cliniques non spécifiques.
- **Stade 1** : Nécrose osseuse apparente chez des patients asymptomatiques sans infection associée.
- **Stade 1 NE** : Aucun signe clinique d'infection. Des signes radiographiques peuvent être présents.
- **Stade 2** : Nécrose osseuse apparente associée à une infection avec présence de douleurs et d'érythème dans la zone exposée avec ou sans écoulement purulent.
- **Stade 2 NE** : Os nécrosé non exposé. Signes cliniques d'infection, fistule intra-orale, gonflement, douleur, paresthésie/dysesthésie. Signes radiographiques de nécrose.
- **Stade 3** : Nécrose osseuse apparente associée à un ou plusieurs des signes suivants : nécrose osseuse apparente s'étendant au-delà de l'os alvéolaire (bord basilaire et bord postérieur du ramus mandibulaire, sinus maxillaire et zygoma) entraînant fracture, fistule extra-orale, communication bucco-sinusienne ou bucco-nasale, ou ostéolyse s'étendant au bord inférieur mandibulaire ou au plancher sinusien.
- **Stade 3 NE** : Os nécrosé non exposé, douleur, signes cliniques d'infection et symptômes identiques au stade 2 NE avec un ou plusieurs des signes suivants : évidence radiographique de l'extension osseuse nécrosé au-delà de l'os alvéolaire, fracture pathologique, fistule extra-orale, communication bucco-sinusienne ou bucco-nasale, ostéolyse s'étendant au bord inférieur mandibulaire ou au plancher sinusien.

3.2 Prise en charge des patients sous biphosphonates

3.2.1 Patients candidats à un traitement par biphosphonates [9, 35]

Lorsque l'indication du traitement par biphosphonates est posée, le médecin prescripteur doit informer son patient des risques et des bénéfices associés à la molécule choisie et de la nécessité de consulter un chirurgien dentiste ou stomatologue.

Le professionnel de la cavité orale doit être également informé de la pathologie du patient et de son évolution, mais aussi du type de traitement prescrit, de sa durée, et des risques d'ostéonécrose associés.

A. Dans le cadre de pathologies malignes

Chez les patients atteints de myélome multiple ou métastases osseuses il est important de réaliser un bilan bucco-dentaire par un chirurgien dentiste ou un stomatologue et un bilan radiologique. La panoramique doit être complétée par des clichés rétroalvéolaires voir un scanner en cas de doute concernant un foyer infectieux.

Il faut effectuer les soins dentaires nécessaires, éliminer tous les foyers infectieux, attendre la cicatrisation des muqueuses et, si possible, la cicatrisation osseuse complète (120 jours).

Si l'état clinique du patient le permet, il est préférable de n'instaurer le traitement par biphosphonates qu'une fois la situation dentaire assainie. Lorsque le traitement ne peut être retardé, les soins les plus invasifs sont à réaliser en premier.

Il est recommandé d'informer son patient qu'un suivi bucco-dentaire régulier (au minimum 2 fois par an) et des mesures d'hygiène rigoureuses sont indispensables pour détecter et traiter le plus tôt possible les pathologies bucco-dentaires.

B. Dans le cadre de pathologies bénignes

Il en est de même pour les patients atteints d'affections bénignes (ostéoporose, maladie de Paget). Les bilans bucco-dentaire et radiographique doivent être effectués, et les soins dentaires nécessaires réalisés.

Ces soins ne doivent pas retarder le commencement du traitement par biphosphonates chez les patients à risque élevé de fractures.

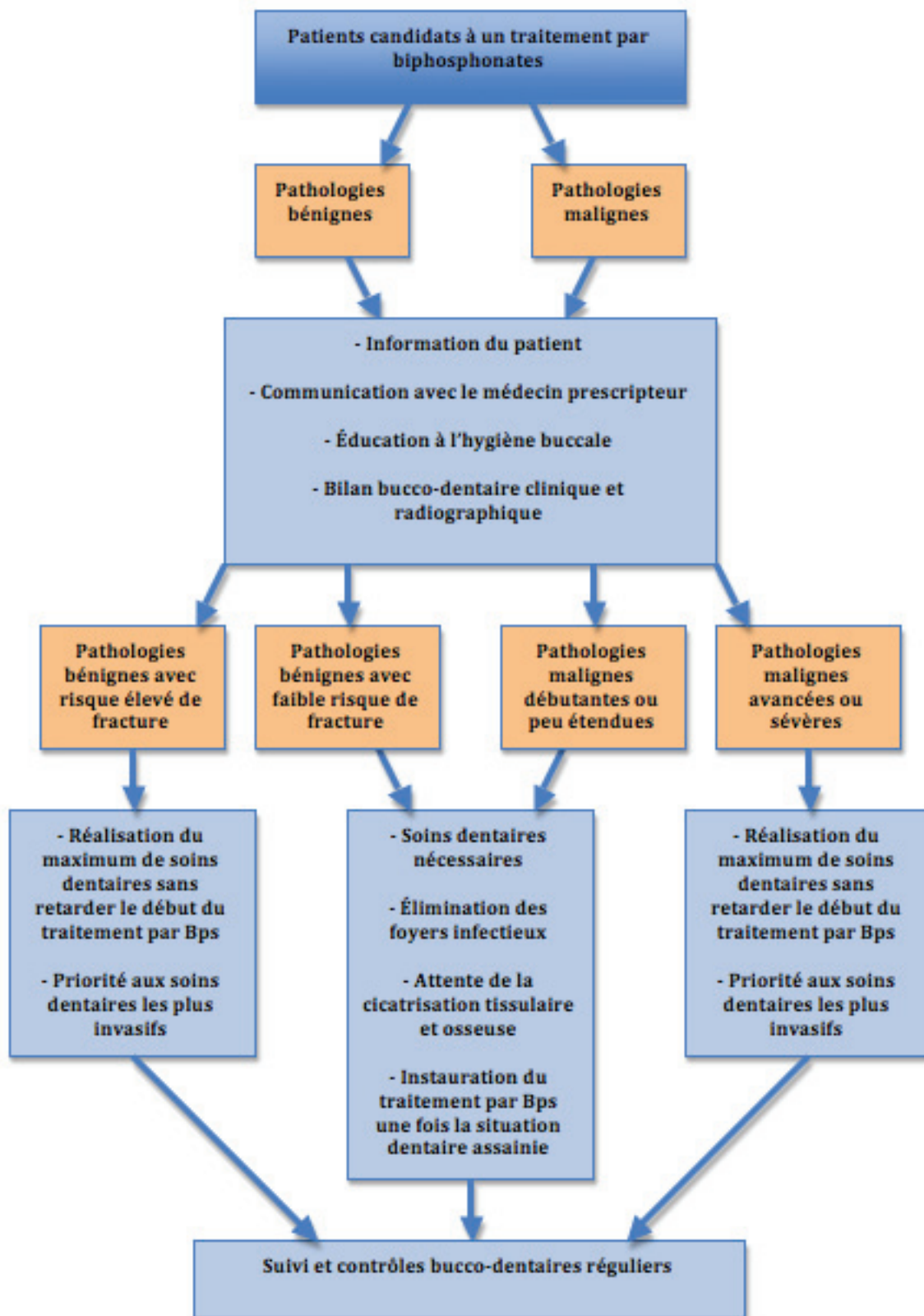


Figure 17 : Prise en charge des patients candidats à un traitement par biphosphonates.

3.2.2 Patients traités par biphosphonates sans évidence d'ostéonécrose [9, 35, 59, 60]

A. Dans le cadre de pathologies malignes

Ce sont les patients les plus à risque étant donné que la majorité reçoivent un traitement par biphosphonates intraveineux.

Il convient donc de réaliser un suivi bucco-dentaire tous les 4 mois et au moindre symptôme. Ce suivi doit se faire en collaboration avec l'oncologue.

Les foyers infectieux doivent être dépistés et traités, cependant la chirurgie doit être évitée au maximum au profit de thérapeutiques plus douces pour l'environnement osseux.

Pour les dents dont la mobilité est de stade 1 à 2, il est préférable de réaliser une attelle parodontale pour les stabiliser plutôt que de les extraire.

Pour les dents présentant une lésion carieuse délabrante, mais sans mobilité pathologique, il convient d'éviter l'extraction en effectuant un traitement endodontique, en coupant la couronne de la dent au ras de la gencive puis en la reconstituant avec les techniques conventionnelles sans altérer les tissus adjacents.

L'implantologie ainsi que les traitements parodontaux chirurgicaux ne sont pas recommandés. Cependant, les implants déjà ostéointégrés n'augmentent pas le risque d'ostéonécrose et doivent donc être conservés.

Les extractions doivent être limitées aux dents non conservables, c'est à dire les dents dont la mobilité est de stade 3 ou en présence d'un foyer infectieux actif.

Ces soins dentaires peuvent être effectués en ville ou à l'hôpital, le protocole opératoire doit être le moins agressif possible et certaines précautions doivent être respectées, il faut :

- Informer le patient du risque associé au geste chirurgical, et recueillir son consentement.
- Contacter le médecin prescripteur afin de discuter du rapport bénéfice/risque de la chirurgie, et d'adapter voire arrêter temporairement le traitement (arrêter le traitement a peu d'intérêt étant donné que la demi-vie des biphosphonates peut atteindre plusieurs années).
- Réaliser des mesures d'hygiène (détartrage) avant l'intervention.

- Prescrire des bains de bouche antiseptiques (chlorhexidine) avant et pendant les jours qui suivent l'intervention.
- Prescrire des antibiotiques la veille de l'intervention et jusqu'à la cicatrisation complète.
- Commencer par un secteur localisé et attendre 2 mois avant l'intervention suivante lorsque les sites de chirurgies sont multiples, afin de ne pas exposer d'emblée le patient à une ostéonécrose étendue.
- Éviter les anesthésies intraligamentaires, intraseptales et intraosseuses. Bien que discutée, aucune donnée validée ne contre-indique l'usage des vasoconstricteurs.
- Éviter de lever des lambeaux d'épaisseur totale.
- Régulariser les bords osseux tranchants.
- Suturer les berges sans tension et de façon hermétique.
- Réaliser un geste chirurgical le moins traumatique possible.
- Surveiller la cicatrisation et continuer les mesures d'hygiène.
- Suivre régulièrement le patient (2 fois par an minimum).

B. Dans le cadre de pathologies bénignes

Le risque d'ostéonécrose est moins important, car la dose de biphosphonates administrée est beaucoup moins importante, et peut être faite par voie orale, mais il demeure toujours présent.

Il est recommandé de réaliser un suivi bucco-dentaire par le chirurgien dentiste ou le stomatologue au minimum 2 fois par an et au moindre symptôme.

Les extractions dentaires, lorsqu'elles sont nécessaires, sont réalisables sous traitement antibiotique et de la manière la moins traumatisante possible (voir protocole dans le cadre des pathologies malignes). La chirurgie doit être réalisée en évitant de lever un ou des lambeaux d'épaisseur totale.

Si la fermeture de la plaie sans tension est difficile, on privilégiera un lambeau d'épaisseur partielle pour préserver au mieux la vascularisation de l'os sous-jacent.

L'implantologie n'est pas contre-indiquée, les conditions à mettre en œuvre sont détaillées dans la partie « Biphosphonates et implantologie ».

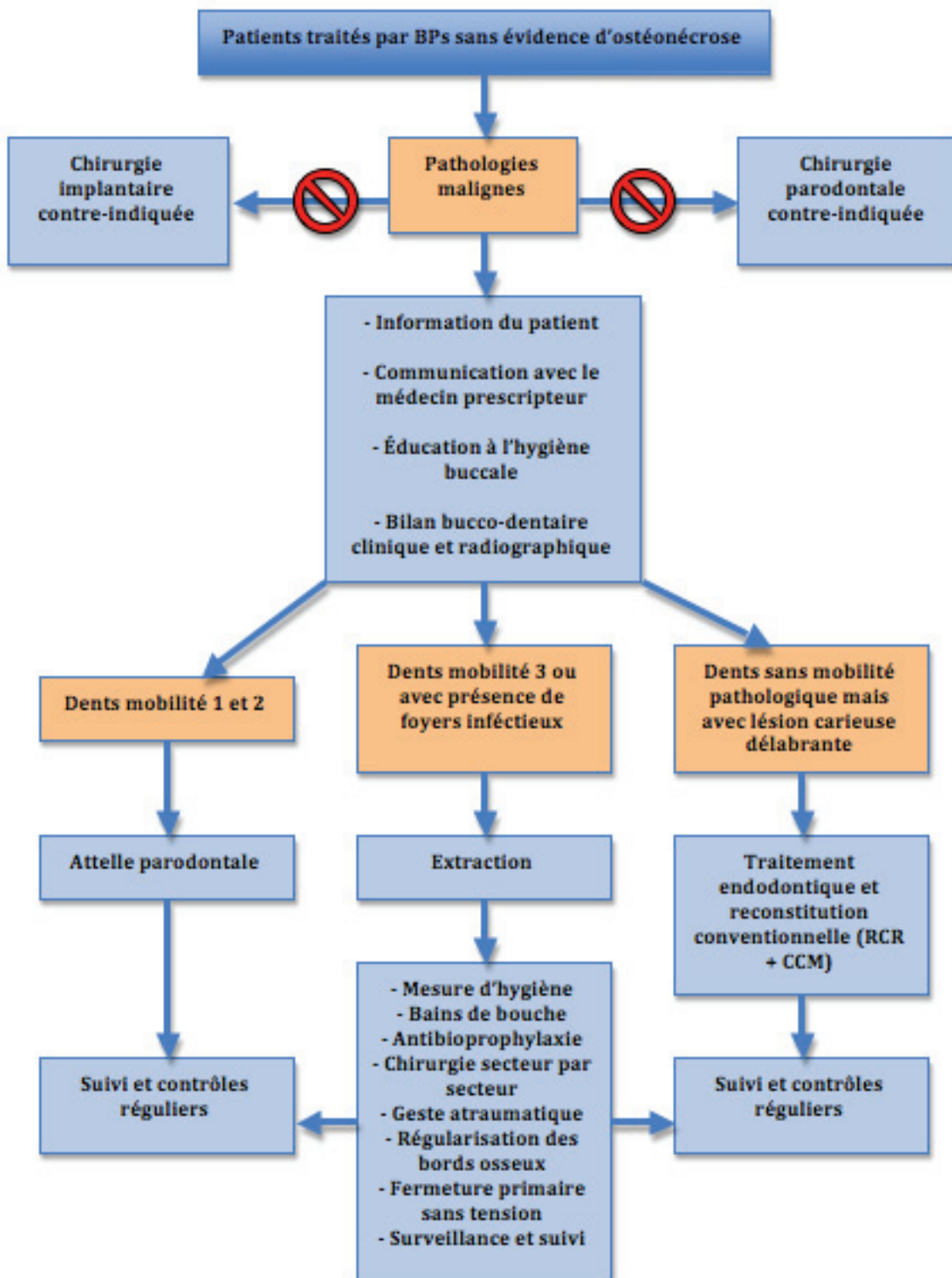


Figure 18 : Prise en charge des patients traités par biphosphonates pour une affection maligne sans évidence d'ostéonécrose.

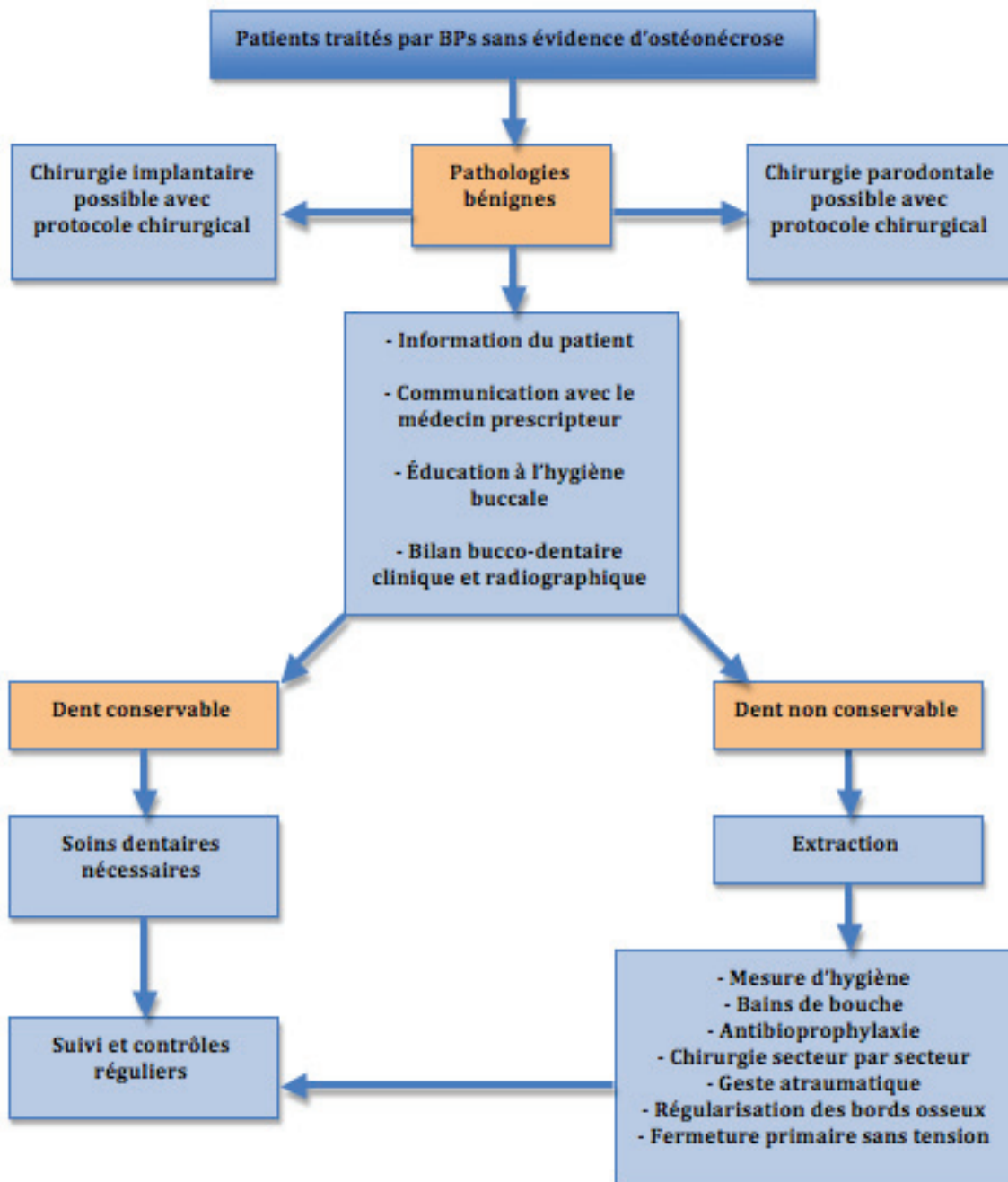


Figure 19 : Prise en charge des patients traités par biphosphonates pour une affection bénigne sans évidence d'ostéonécrose.

3.2.3 Patients atteints d'une ostéonécrose avérée [9, 33, 35, 36, 58]

En cas d'ostéonécrose le patient doit impérativement être adressé à un service hospitalier de chirurgie maxillo-faciale, d'ORL ou d'odontologie [61].

En attendant la prise en charge hospitalière il est recommandé de :

- Informer le médecin prescripteur de la complication du traitement par biphosphonates.
- Réaliser un bilan radiologique pour évaluer l'étendue de la nécrose et la présence d'un séquestre osseux.
- Éviter tout geste chirurgical.
- Traiter médicalement la douleur (antalgique).
- Maintenir une hygiène bucco-dentaire stricte.

a. Approche conservatrice

Chez les patients avec une nécrose apparente, symptomatique ou non, et avec ou sans infection associée (stade 0/1 à 2 selon la classification), il est recommandé d'avoir recours à une approche conservatrice non chirurgicale afin de réduire la douleur, l'infection des tissus mous et osseux, et réduire au maximum la progression de la nécrose.

Ces mesures sont les suivantes :

- Éducation du patient à l'amélioration de l'hygiène bucco-dentaire.
- Rinçage buccal antiseptique (chlorhexidine) 2 fois par jour.
- Traitement médicamenteux de la douleur (antalgique).
- Traitement antibiotique durant 1 à 2 semaines voire plus longtemps si nécessaire. On préconise l'amoxicilline, la phénoxyméthylpénicilline, l'amoxicilline associée à l'acide clavulanique et la clindamycine (avec ou sans métronidazole). Un prélèvement local peut être effectué afin d'identifier les germes responsables et de valider le choix de l'antibiothérapie.
- Suivi régulier du patient.
- Concertation avec le médecin prescripteur quant à la poursuite du traitement par biphosphonates.

b. Chirurgie localisée

Ces mesures conservatrices peuvent être suppléées par une chirurgie localisée (sous anesthésie locale) dite de propreté (débridement superficiel) qui consiste à :

- Régulariser les berges osseuses pour supprimer les irritations des tissus mous.
- Éliminer, si nécessaire, les séquestres osseux mobiles sans lever de lambeau mucopériosté et sans exposer davantage l'os sain.

Lorsque ces thérapeutiques (approche conservatrice et débridement superficiel) échouent, ou à un stade plus avancé d'ostéonécrose, on peut avoir recours à une chirurgie plus invasive :

- Traitement antalgique et antibiotique local et systémique.
- Débridement chirurgical avec ostéotomie (séquestromie).
- Régularisation de tous les bords osseux.
- Fermeture primaire de la plaie, sans tension.

Dans le cas d'une pathologie maligne, il est recommandé d'effectuer un examen histologique pour confirmer le diagnostic et exclure la possibilité de métastases.

c. Chirurgie radicale

Lorsque les traitements précédents ne montrent pas de résultats satisfaisants, et en cas nécrose osseuse importante, d'orostome, de fistules cutanées ou de fracture pathologique, une chirurgie plus radicale peut être envisagée.

Elle consiste en une mandibulectomie ou maxillectomie partielle suivie d'une reconstruction par lambeaux tissulaires régionaux ou lambeaux osseux microvascularisés (fibula) à distance.

Ces interventions doivent être programmées en milieu chirurgical spécialisé, et tenir compte du pronostic du patient et de l'évolution de sa qualité de vie en cas d'affection maligne.

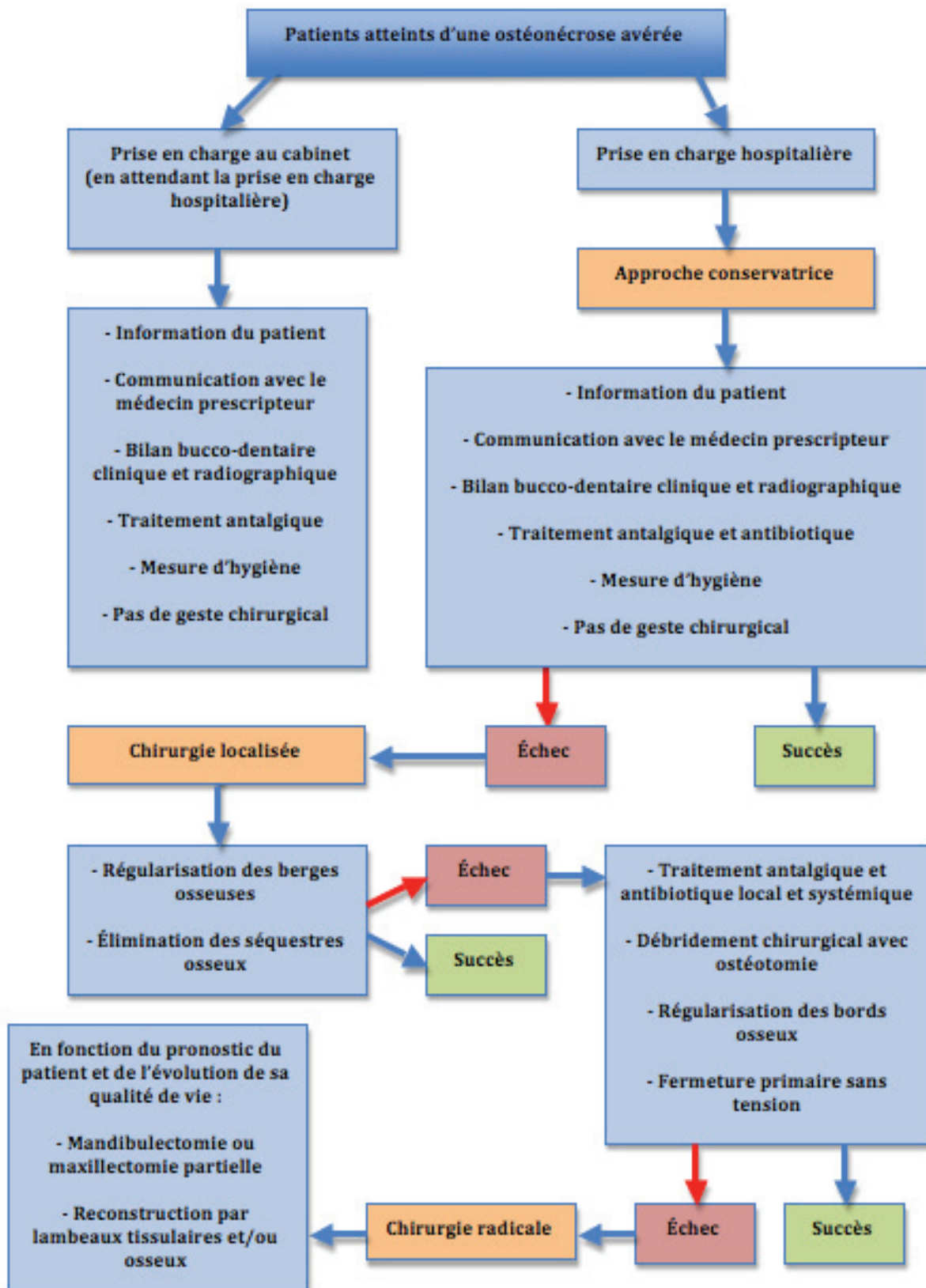


Figure 20 : Prise en charge des patients atteints d'une ostéonécrose avérée.

d. Traitements adjuvants [35]

Plusieurs études se sont penchées sur des traitements adjuvants afin de tenter d'améliorer la prise en charge et la guérison des patients atteints d'ostéonécrose. Notamment le laser qui a montré une amélioration clinique significative [65, 66, 67], mais aussi l'utilisation du PRF [67, 68, 69].

Le recours à l'ozonothérapie ou/et l'oxygène hyperbare a été également rapporté dans d'autres études et montre des résultats satisfaisants [70, 71].

Cependant des études complémentaires contrôlées avec un suivi à long terme sont nécessaires pour confirmer ces résultats préliminaires.

e. Facteurs influençant les résultats [35]

Les résultats du traitement de l'ostéonécrose sont influencés par plusieurs facteurs. Les chances de guérison sont plus élevées chez les patients atteints d'affections bénignes que chez ceux atteints d'affections malignes [72].

Il en est de même chez les patients touchés par le myélome où les résultats sont plus positifs que chez les patients souffrant de tumeurs solides, dont les comédications (stéroïdes, chimiothérapie) ont un effet néfaste sur le métabolisme osseux [73].

Les comorbidités (diabète, arthrite rhumatoïde) et les facteurs aggravants (gestes chirurgicaux, blessure de la muqueuse) sont aussi des sources de complications [74].

Les données concernant l'arrêt temporaire des biphosphonates sont contradictoires et ne permettent pas de formaliser des conclusions sur la marche à suivre. Des études ont montré qu'il n'avait pas d'impact significatif sur le succès de la chirurgie [72], d'autres y ont vu des résultats positifs [73].

Les études s'accordent par contre sur le fait d'avoir recours à des antibiotiques de large spectre, avant et plusieurs jours après l'intervention, jusqu'à la disparition des symptômes [75].

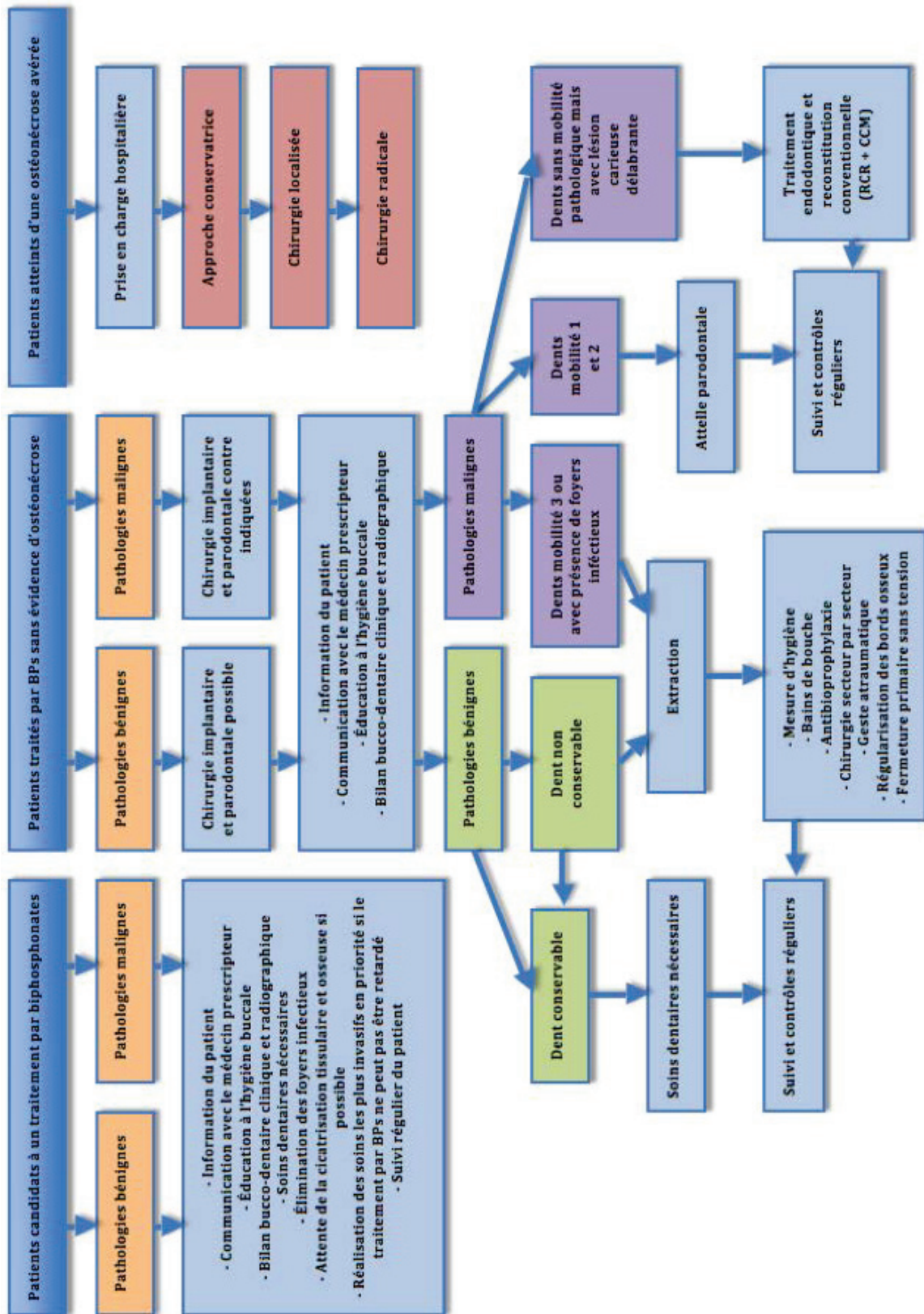


Figure 21 : Schéma résumé de la prise en charge des patients sujets aux bisphosphonates.

3.3 Biphosphonates et implantologie

3.3.1 L'implantologie : un risque avéré d'ostéonécrose [34]

Comme il l'a été énoncé dans la partie concernant les facteurs de risques, l'implantologie accentue le risque d'ostéonécrose des maxillaires.

Plusieurs études ont mis en évidence une corrélation entre la pose d'implants et la survenue d'ostéonécrose. Notamment des analyses rétrospectives [40, 76, 77, 78], mais aussi des cas isolés, que ce soit pour les patients traités par biphosphonates oraux pour des pathologies bénignes [79, 80], ou pour les patients atteints de pathologies malignes et traités par biphosphonates intraveineux [81, 82].

3.3.2 Indications et restrictions selon le risque [9, 34]

Le risque d'ostéonécrose associé à la pose d'implants est faible, mais ne peut être totalement écarté, chez les patients traités pour une affection bénigne par des biphosphonates oraux [77, 78].

L'implantologie est donc possible, néanmoins il est nécessaire d'évaluer rigoureusement le risque.

L'implantologie est également autorisée chez les patients atteints d'une ostéoporose et traités par des biphosphonates intraveineux, il faut cependant informer le patient qu'à l'heure actuelle, aucune donnée ne permet d'en évaluer le risque.

Le risque associé aux techniques chirurgicales pré-implantaires d'augmentation osseuse (sinus lift, greffes osseuses d'appositions) et d'augmentation des tissus mous n'est pas estimé du fait de l'absence de données à ce sujet. Il est donc recommandé d'évaluer le rapport bénéfices/risques de ces chirurgies et de considérer leurs alternatives avant d'y avoir recours.

Le risque associé à la pose d'un implant est plus élevé, et la survenue d'ostéonécrose est plus rapide chez les patients traités par des biphosphonates intraveineux pour une affection maligne [77, 78].

La pose d'implants n'est donc pas recommandée chez ce type de patient, même si les données actuelles n'apportent pas de conclusions fondées. L'AFFSAPS [9] considère quand même que les implants dentaires sont formellement contre-indiqués chez les patients traités par biphosphonates intraveineux.

3.3.3 Pronostic de l'implant chez les patients sous biphosphonates oraux [34]

La majorité des études mettent en avant les taux de succès favorables des implants, chez les patients sous biphosphonates oraux, qui sont même comparables à ceux retrouvés chez les patients non traités par biphosphonates.

Les taux de survies à 2 ans, ont été évalués à 100% chez 61 patients (169 implants) sous biphosphonates oraux depuis 3,3 ans en moyenne [83], ainsi que chez 9 patients (54 implants) traités depuis moins de 3 ans [84]. Ce taux a également été retrouvé chez 21 patientes traitées pour ostéoporose (46 implants) avec un suivi moyen de 4,2 ans [85]. Dans d'autres études le taux a été estimé à environ 95% [86, 87].

Une enquête électronique a estimé à 99,17% le taux de succès de 468 implants [88] et une enquête par téléphone auprès de femmes ménopausées ayant eu des implants a montré un taux de survie implantaire chez les patients sous biphosphonates comparable à celui des patientes non traitées (99,17% contre 98,19% pour les patientes traitées) [89].

Des résultats moins favorables ont également été démontrés. Une étude avec un suivi de 84,3 mois en moyenne a montré un taux de succès de 86% pour les patientes sous biphosphonates contre 95% chez les patientes non traitées [90]. Une étude cas-contrôle, qui a recherché une association possible entre les échecs implantaires et la prise de biphosphonates, a montré que parmi les patientes ayant subi un échec, 9,65% étaient traitées par biphosphonates, contre 4,04% non traitées, soit 2,69 fois plus de patientes traitées dans le groupe d'échec [91].

Cependant il faut souligner les limites méthodologiques de ces études liées à leur caractère rétrospectif, aux biais potentiels associés, à la variabilité entre les études dans le suivi des implants et la durée des traitements sous biphosphonates, ainsi que le manque de précision des critères d'évaluation utilisés pour estimer le taux de survie implantaire.

Une seule étude contrôlée, groupe parallèle a été identifiée et estime le taux de succès de 100% avec un suivi minimal de 3 ans. Aucune différence significative n'a été observée entre le groupe contrôle (108 implants) et le groupe de patients sous biphosphonates (101 implants) [92].

3.3.4 Prise en charge des patients implantés ou candidats à l'implantation dentaire [9, 34, 35]

A. Patients porteurs d'implants dentaires et candidats à un traitement par biphosphonates

Les recommandations sont identiques à celles des patients ne portant pas d'implants dentaires :

Lorsque l'indication du traitement par biphosphonates est posée, le médecin prescripteur doit informer son patient des risques et des bénéfices associés à la molécule choisie et de la nécessité de consulter un chirurgien dentiste ou stomatologue.

Le professionnel de la cavité orale doit être également informé de la pathologie du patient et de son évolution, mais aussi du type de traitement prescrit, de sa durée, et des risques d'ostéonécrose associés.

Le chirurgien dentiste ou le stomatologue doit réaliser un bilan bucco-dentaire clinique et radiologique complet. La panoramique doit être complétée par des clichés rétroalvéolaires voir un scanner en cas de doute concernant un foyer infectieux.

Les soins dentaires nécessaires doivent être effectués, les prothèses dentaires sont à examiner et les foyers infectieux à éliminer. Il est recommandé d'attendre la cicatrisation des muqueuses et, si possible, la cicatrisation osseuse complète (120 jours) avant d'initier le traitement par biphosphonates. Les soins les plus invasifs sont à réaliser en premier dans les cas où le traitement ne peut être repoussé.

Chez les patients à risque élevé de fractures ces soins ne doivent pas retarder le commencement du traitement par biphosphonates.

La présence d'implants déjà intégrés dans l'os n'augmente pas le risque d'ostéonécrose, leur dépose n'est donc pas nécessaire [9].

Le patient doit être informé qu'un suivi bucco-dentaire régulier (au minimum 2 fois par an) et des mesures d'hygiène rigoureuses sont indispensables pour détecter et traiter le plus tôt possible les pathologies bucco-dentaires.

B. Patients sous biphosphonates oraux et candidats à la pose d'implants

La pose d'implants est possible chez les patients traités par biphosphonates oraux pour une affection bénigne, le risque d'ostéonécrose est faible mais ne doit pas être négligé. Il augmente d'autant plus que la durée du traitement est supérieure à 2 ans [93].

Avant de donner son consentement éclairé, le patient doit être informé des solutions alternatives à l'implantologie et des risques associés. L'information éclairée donnée au patient doit être tracée dans le dossier médical ou dentaire du patient. Certaines recommandations suggèrent qu'une fiche de consentement éclairé doit être signée par le patient [36].

Aucun consensus n'a pris position quant à l'arrêt temporaire des biphosphonates, il faut néanmoins contacter le médecin prescripteur afin de discuter du rapport bénéfice/risque de la chirurgie, et d'adapter voire arrêter temporairement le traitement si nécessaire.

Aucune donnée dans la littérature n'a établi de protocoles chirurgicaux pour la pose d'un implant chez un patient sous biphosphonates oraux. Cependant les organisations professionnelles recommandent de :

- Réaliser des mesures d'hygiène (détartrage) avant l'intervention.
- Prescrire des bains de bouche antiseptiques (chlorhexidine) avant et pendant les jours qui suivent l'intervention.
- Prescrire des antibiotiques la veille de l'intervention et jusqu'à la cicatrisation complète (amoxicilline 2g/j ou clindamycine 600mg/j).
- Commencer par un secteur localisé et attendre 2 mois avant l'intervention suivante lorsque les sites de chirurgies sont multiples, afin de ne pas exposer d'emblée le patient à une ostéonécrose étendue.
- Éviter les anesthésies intraligamentaires, intraseptales et intraosseuses. Bien que discutée, aucune donnée validée ne contre-indique l'usage des vasoconstricteurs.
- Éviter de lever des lambeaux d'épaisseur totale.
- Régulariser les bords osseux tranchants.
- Suturer les berges sans tension et de façon hermétique.
- Réaliser un geste chirurgical le moins traumatique possible.
- Surveiller la cicatrisation et continuer les mesures d'hygiène.
- Suivre régulièrement le patient (2 fois par an minimum).

C. Patients sous biphosphonates et porteurs d'implants dentaires

Plusieurs complications peuvent survenir :

a. Péri-implantite

Une péri-implantite est susceptible d'augmenter le risque d'ostéonécrose, elle doit donc être traitée le plus rapidement possible [94].

Des mesures non chirurgicales basées sur une approche mécanique la moins traumatique possible (curetage, désinfection de surface) et pharmacologique (antibiothérapie) avec un suivi toutes les 4 à 6 semaines sont à privilégier.

Dans le cas où cette approche conservatrice vient à échouer, il est recommandé de prendre des mesures chirurgicales de révision des tissus autour de l'implant, en évitant au maximum d'exposer l'os et en réalisant si possible une fermeture primaire des plaies sans tension.

b. Echec implantaire

En cas d'échec de ces mesures chirurgicales de révisions, il faudra procéder à la dépose de l'implant.

Les recommandations liées à la dépose de l'implant s'apparentent au protocole préconisé pour l'avulsion d'une dent ou la pose d'un implant qui recommandent de :

- Réaliser des mesures d'hygiène (détartrage) avant l'intervention.
- Prescrire des bains de bouche antiseptiques (chlorhexidine) avant et pendant les jours qui suivent l'intervention.
- Prescrire des antibiotiques la veille de l'intervention et jusqu'à la cicatrisation complète (amoxicilline 2g/j ou clindamycine 600mg/j).
- Éviter les anesthésies intraligamentaires, intraseptales et intraosseuses. Bien que discutée, aucune donnée validée ne contre-indique l'usage des vasoconstricteurs.
- Éviter de lever des lambeaux d'épaisseur totale.
- Régulariser les bords osseux tranchants.
- Suturer les berges sans tension et de façon hermétique.
- Réaliser un geste chirurgical le moins traumatique possible.
- Surveiller la cicatrisation et continuer les mesures d'hygiène.
- Suivre régulièrement le patient (2 fois par an minimum).

c. Ostéonécrose péri-implantaire

En cas d'ostéonécrose péri-implantaire, le traitement doit s'effectuer en milieu hospitalier et s'inspire de la prise en charge classique de l'ostéonécrose. Le but est de diminuer la douleur, l'infection des tissus mous, et de réduire la progression de la nécrose osseuse :

- Éducation du patient à l'amélioration de l'hygiène bucco-dentaire.
- Rinçage buccal antiseptique (chlorhexidine) 2 fois par jour.
- Traitement médicamenteux de la douleur (antalgique).
- Traitement antibiotique durant 1 à 2 semaines voire plus longtemps si nécessaire. On préconise l'amoxicilline, la phénoxyméthylpénicilline, l'amoxicilline associée à l'acide clavulanique et la clindamycine (avec ou sans métronidazole). Un prélèvement local peut être effectué afin d'identifier les germes responsables et de valider le choix de l'antibiothérapie.
- Débridement superficiel (régularisation des berges osseuses pour supprimer les irritations des tissus mous).
- Suivi régulier du patient.
- Concertation avec le médecin prescripteur quant à la poursuite du traitement par biphosphonates.

En cas d'évolution défavorable, il est recommandé de déposer l'implant. Les séquestres osseux ainsi que les épines osseuses irritatives doivent être éliminés sans exposer davantage l'os sain.

Si cela n'apporte pas d'effet satisfaisant, des mesures chirurgicales plus radicales peuvent être envisagées en milieu chirurgical spécialisé.

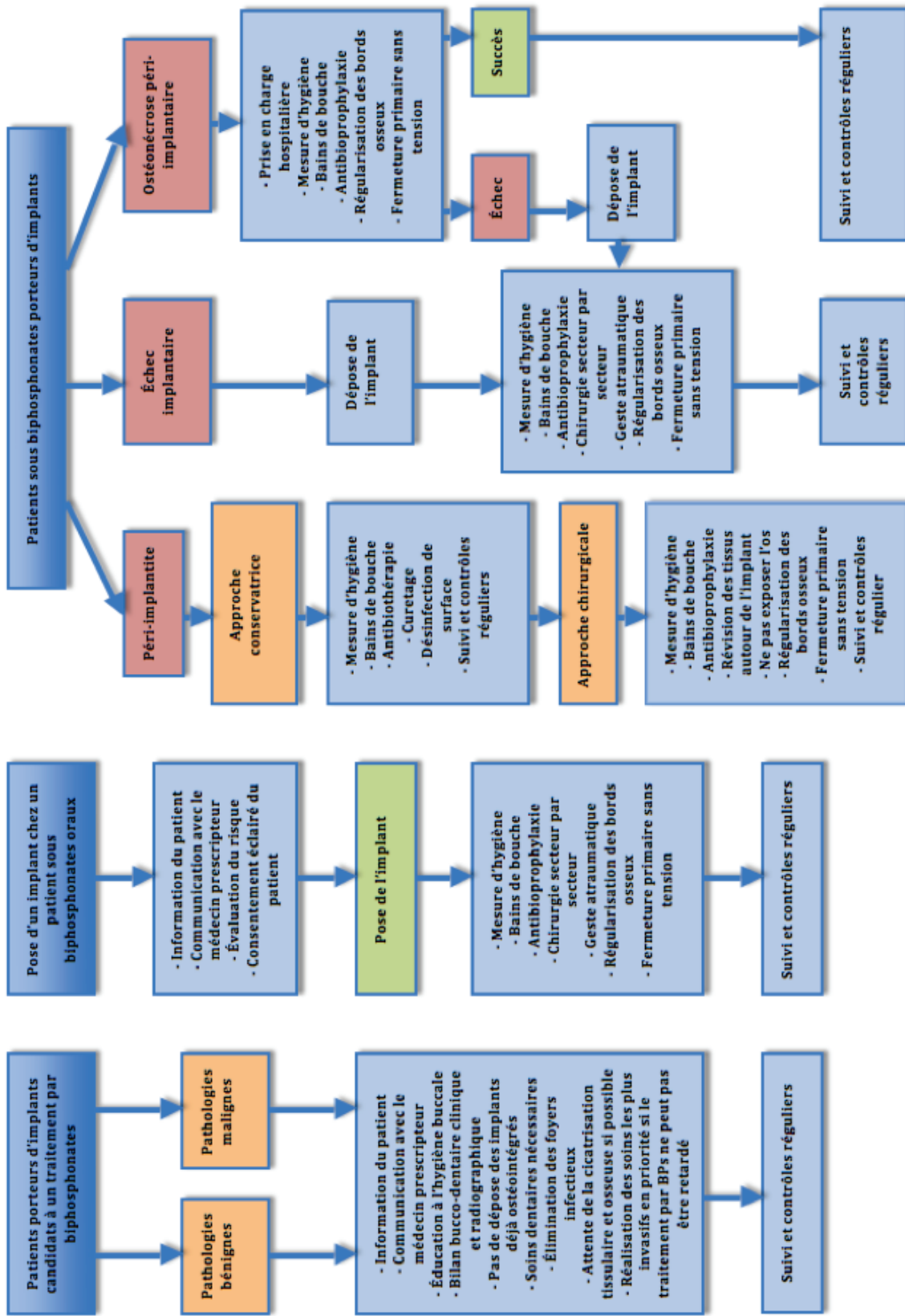


Figure 22 : Schéma résumé de la prise en charge des patients sujets aux bisphosphonates, implantés ou candidats à l'implantation dentaire.

CONCLUSION

4 Conclusion

Les biphosphonates sont désormais sur le devant de la scène médicale grâce à leurs vertus anti-ostéoclastiques. Cette particularité les rend maintenant indispensables dans le traitement des pathologies bénignes telles que l'ostéoporose et la maladie de Paget et dans des pathologies malignes ostéolytiques comme le myélome multiple et les métastases osseuses.

Leur activité ne se limite pas à l'inhibition du remodelage osseux, les molécules de biphosphonates ont d'autres propriétés, comme leur action anti-angiogénique. Tous ces effets sont aussi la cause d'effets secondaires plus ou moins contraignants, dont le plus craint est l'ostéonécrose des maxillaires.

Les conditions de survenue de cette complication ne sont pas encore élucidées, et reposent sur plusieurs hypothèses. Les possibilités thérapeutiques recommandent l'approche conservatrice, même si elle n'est pas toujours efficace, et doit parfois laisser place à d'autres techniques plus ou moins invasives.

La prévention reste la meilleure initiative, elle passe par l'information des patients sur les risques du traitement et l'éducation à une bonne hygiène bucco-dentaire.

Les études ont montré que cette ostéonécrose était généralement retrouvée chez les patients traités par des biphosphonates administrés par voie intraveineuse, par rapport aux patients traités par biphosphonates administrés par voie orale dont la fréquence, la sévérité et le délai d'apparition de cet effet secondaire sont moindres. Cette variation est due à la biodisponibilité et à la dose cumulée dans le temps qui sont élevées chez les biphosphonates intraveineux utilisés pour les affections malignes.

Les gestes chirurgicaux touchant au milieu osseux sont également des facteurs de risques de l'ostéonécrose, ils doivent donc être limités et réalisés dans des conditions les moins traumatiques pour l'os.

L'implantologie, qui représente une thérapeutique de choix dans la réhabilitation de certaines zones édentées, fait partie de ces chirurgies à risques.

La pose d'implants est donc contre-indiquée chez les patients traités par biphosphonates intraveineux pour des affections malignes. Ils sont possibles chez les patients traités par biphosphonates administrés par voie orale, où le risque d'ostéonécrose est jugé faible, mais non négligeable. Le risque étant toujours présent, il convient donc de le limiter en appliquant des protocoles les moins traumatiques pour l'os. L'implantologie est également réalisable chez les patients atteints d'ostéoporose et traités par perfusion annuelle de biphosphonates, néanmoins l'absence de données ne permet pas d'en évaluer le risque.

RÉFÉRENCES
BIBLIOGRAPHIQUES

5 Références Bibliographiques

1. Abi Najm S. L. P., Tommaso L. et al. Ostéonécrose des maxillaires dues aux bisphosphonates : mise au point. Médecine buccale, chirurgie buccale 2008, 14(1), pp. 5-18
2. Bamias A, Kastritis C, Mouloupoulos LA, Melakopoulos I , Bozas G, Koutsoukou V, Gika D, Anagnostopoulos A, Papadimitriou C, Terpos E, Dimopoulos MA. Osteonecrosis of the jaw in cancer after treatment with bisphosphonates: incidence and risk factors, J Clin Oncol, 2005, 23(34), pp. 8580-87.
3. Briota K, Cortet B, Thomas T, Audran M, Blain H, Breuil V , Chapuis L, Chapurlat R, Fardellone P, Feron JM, Gauvain JB, Guggenbuhl P, Kolta S, Lespessailles E, Letombe B, Marcelli C, Orcel P, Seret P, Trémollières F, Roux C. Actualisation 2012 des recommandations françaises du traitement médicamenteux de l'ostéoporose post-ménopausique. Revue du rhumatisme 2012, article in press
4. Monnet-Corti V. R.-P. P. Principes biologiques mis en jeu dans la cicatrisation osseuse. J. Parodontol. Implantol. Orale, 2006, 25(1), pp. 5-13
5. Goldberg M. Manuel d'Histologie et de biologie buccale Paris : Masson, 1989.138 p.
6. Kierszenbaum. Histologie et biologie cellulaire : une introduction à l'anatomie pathologique, 2006. 617 p.
7. Fleisch H. Bisphosphonates: mechanisms of action. Endocrine Rev 1998; 19 :80-100.
8. Russell RG, Rogers MJ. Bisphosphonates: from the laboratory to the clinic and back again. Bone 1999; 25: 97-106.
9. AFFSAPS. Lettre aux professionnels de santé : recommandations sur la prise en charge bucco-dentaire des patients traités par bisphosphonates. 18 décembre 2007.
10. Gering A., Grange L., Villier C. et al. Les ostéonécroses de la mâchoire associées aux bisphosphonates : synthèse bibliographique, Thérapie 2007, 2007, vol.62, n°1, pp. 49-54.
11. Russell RG, Xia Z, Dunford JE, Oppermann U, Kwaasi A, Hulley PA, Kavanagh KL, Triffitt JT, Lundy MW, Phipps RJ, Barnett BL, Coxon FP, Rogers MJ, Watts NB, Ebetino FH. Bisphosphonates: an update on mechanisms of action and how they relate to clinical efficacy. Ann N Y Acad Sci. 2007 Nov;1117:209-57.

12. Magremanne M., Aubert C., Vervaeck C. et al. Ostéochimionécrose maxillo- mandibulaire et bisphosphonates. A propos d'un cas et revue de la littérature. Revue médicale de Bruxelles, 2007, vol.28, n°5, pp. 453-458.
13. Gall P. Implants et biphosphonates : Evaluation du risque d'ostéochimionécrose et rapprochement avec l'implantologie en secteur irradié et l'ostéoradionécrose. 08 novembre 2010
14. Annane J. Intérêt des activités anti-ostéoclastique et immuno-modulatrice des biphosphonates en odonto-stomatologie. 05 décembre 2011.
15. AFSSAPS. Traitement de l'ostéoporose post-ménopausique. (actualisation 2006).
16. Juvin R. La maladie de Paget. Juillet 2002. Cours en ligne sur <http://www-sante.ujf-grenoble.fr>
17. COFER, Collège Français des Enseignants en Rhumatologie. Université Médicale Virtuelle Francophone. Item 56 : Ostéoporose. 2010-2011.
18. Naveau A. et Naveau B. Ostéonécroses de la mâchoire et bisphosphonates, Revue du Rhumatisme, 2006, vol.73, pp. 7-9.
19. Chapurlat R. et Chappard D. L'ostéoporose, mieux la comprendre pour mieux la traiter, Servier, 2009.
20. Haslett C., Chilvers E.R., Hunter J.A.A., Boon N.A. Davidson, Médecine interne : principes et pratique, Maloine ed., 2000.
21. HAS. Prévention, diagnostic et traitement de l'ostéoporose. Juillet 2006. www.has-santé.fr
22. Amital H., Applbaum H, Aamar S. et al. Sapho syndrome treated with pamidronate : an open-label study of 10 patients. Rheumatology, 2004, vol.43, pp. 658-661.
23. HAS. Guide ALD « Myélome multiple ». Décembre 2010. www.has-santé.fr
24. Morgan GJ, Davies FE, Gregory WM et al. Effects of induction and maintenance plus long-term bisphosphonates on bone disease in patients with multiple myeloma: MRC Myeloma IX trial. Blood. 2012 Apr 12.
25. Aapro M, Abrahamsson PA, JBody JJ, Coleman RE, Colomer R, Costa L, Crinò L, Dirix L, Gnant M, Gralow J, Hadji P, G Hortobagyi N, Jonat W, Lipton A, Monnier A, Paterson AH, Rizzoli R, Saad F, Thürlimann B. Guidance on the use of bisphosphonates in solid tumors : recommendations of an

international expert panel. Journal of the European Society for Medical Oncology ESMO (2008)
Volume: 19, Issue: 3, Pages: 420-432

26. Decroisette C. Médecine Nucléaire - Imagerie fonctionnelle et métabolique - 2006 - vol.30 - n°3

27. Lobato J.V. M. A. C., Rodrigues J.M. et al. Jaw avascular osteonecrosis after treatment of multiple myeloma with zoledronate Journal of Plastic, Reconstructive & Aesthetic Surgery, 2008, 61, 99-106, pp.

28. Berrady et coll. Conduite à tenir devant une hypercalcémie. AMETHER. Octobre 2009 ; Volume 1, N° 1 : 51 – 55

29. Carrel J.-P., Abi Najm S., Lysitsa S. et coll. Phosphore et bisphosphonates : ou quand on oublie les leçons du passé ! Médecine buccale, chirurgie buccale, 2006, vol.12, n°1, pp. 7-14.

30. Body J-J. Comment traiter l'hypercalcémie tumorale ? Rev Prat 2003; 53 :2128-35.

31. Reid IR, Davidson JS, Wattie D, Wu F, Lucas J, Gamble GD, Rutland MD, Cundy T. Comparative responses of bone turnover markers to bisphosphonate therapy in Paget's disease of bone. Bone 2004; 35: 224-30.

32. Sueti Y, Taguchi A, Tanimoto K. Diagnosis and classification of mandibular osteomyelitis. Oral Surg Oral Med Oral Pathol Oral Radiol Endod 2005; 100: 207-14.

33. Ruggiero SL, Dodson TB, Assael LA, Landesberg R, Marx RE, Mehrotra B. American Association of Oral and Maxillofacial Surgeons position paper on bisphosphonate-related osteonecrosis of the jaw: 2009 update. J Oral Maxillofac Surg 2009; 67:2-12.

34. Société française de stomatologie et de chirurgie maxillofaciale et chirurgie orale.
Recommandations implantologie et bisphosphonates. Juillet 2012. <http://www.sfscmfco.fr/>

35. Société française de stomatologie et de chirurgie maxillofaciale et chirurgie orale.
Recommandations ostéonécrose des mâchoires en chirurgie oromaxillofaciale et traitements médicamenteux à risque (antirésorbeurs osseux, antiangiogéniques). Juillet 2013.
<http://www.sfscmfco.fr/>

36. Hellstein JW, Adler RA, Edwards B, Jacobsen PL, Kalmar JR, Koka S, Migliorati CA, Ristic H. American Dental Association Council on Scientific Affairs. Managing the care of patients receiving antiresorptive therapy for prevention and treatment of osteoporosis. J Am Dent Assoc Nov 1, 2011, vol.142, 11; 1243-1251

37. Migliorati CA, Casiglia J, Epstein J, Jacobsen PL, Siegel MA, Woo SB. Managing the care of patients with bisphosphonate-associated osteonecrosis: an American Academy of Oral Medicine position paper. *J Am Dent Assoc* 2005;136:1658-68.
38. European Medicines Agency. Bisphosphonates and osteonecrosis. 2009.
<http://www.emea.europa.eu>
39. Lesclous P, Abinajm S, Samson J. Biphosphonates et pratique bucco-dentaire. *Rev Odont Stomat* 2011;40:173-191
40. Hoff A, Toth B, Altundag K, Johnson M, Warneke C, Hu M, Nooka A, Sayegh, Guarner V, Desrouleaux K, Cui J, Andrea Adamus, Gagel R F, and Hortobagyi G N . Frequency and Risk Factors Associated With Osteonecrosis of the Jaw in Cancer Patients Treated With Intravenous Bisphosphonates. *J Bone Miner Res* 2008; 23:826-836.
41. Lo JC, O'Ryan FS, Gordon NP, Yang J, Hui RL, Martin D, Hutchinson M, Lathon PV, Sanchez G, Silver P, Chandra M, McCloskey CA, Staffa JA, Willy M, Selby JV, Go AS; Predicting Risk of Osteonecrosis of the Jaw with Oral Bisphosphonate Exposure (PROBE) Investigators. *J Oral Maxillofac Surg*. 2010 Feb; 68(2):243-53.
42. Marx RE. Pamidronate (Aredia) and zoledronate (Zometa) induced avascular necrosis of the jaws: a growing epidemic. *J Oral Maxillofac Surg* 2003; 61: 1115-7.
43. Khan AA, Rios LP, Sandor GK, Khan N, Peters E, Rahman MO, Clokie CM, Dore E, Dubois S. Bisphosphonate-associated osteonecrosis of the jaw in Ontario : a survey of oral and maxillofacial surgeons. *J Rheumatol*. 2011; 38(7): 1396-402
44. Mavrokokki T, Cheng A, Stein B, Goss A. Nature and frequency of bisphosphonate-associated osteonecrosis of the jaws in Australia. *J Oral Maxillofac Surg* 2007;65:415–423.
45. Rizzoli R, Burllet N, Cahall D, Delmas PD, Eriksen EF, Felsenberg D, Grbic J, Jontell M, Landesberg R, Laslop A, Wollenhaupt M, Papapoulos S, Sezer O, Sprafka M, Reginster JY. Osteonecrosis of the jaw and bisphosphonate treatment for osteoporosis. *Bone* 2008; 42:841-7.
46. Woo SB, Hellstein JW, Kalmar J. Systematic review: bisphosphonates and osteonecrosis of the jaws. *Ann Intern Med* 2006; 144: 753-61.
47. Zervas K, Verrou E, Teleioudis Z, Vahsevanos K, Banti A, Mihou D, Krikelis D, Terpos E. Incidence, risk factors and management of osteonecrosis of the jaw in patients with multiple myeloma: a single-center experience in 303 patients. *Br J Haematol* 2006; 134: 620-3.

48. Madrid C., Jacques B., Bouferrache K. et al. Ostéonécrose des maxillaires en rapport avec la prise de bisphosphonates : que faire ? *Revue Médicale Suisse*, 2007, vol.3, n°112, pp. 1322-1331.
49. Dimopoulos MA, Kastiris E, Anagnostopoulos A, Malakopoulos I, Gika D et al. Osteonecrosis of the jaw in patients with multiple myeloma treated with bisphosphonates: evidence of increased risk after treatment with zoledronic acid. *The Hematology Journal* 2006; 91(7):968-71.
50. Hess L, Jeter J, Benham-Hutchins M and Alberts D. Factors associated with osteonecrosis of the jaw among bisphosphonate users. *Am J Med.* 2008 June ; 121(6): 475– 483.
51. Aragon-Ching JB, Ning YM, Chen CC, Latham L, Guadagnini JP, Gulley JL, Arlen PM, Wright JJ, Parnes H, Figg WD, Dahut WL. Higher incidence of osteonecrosis of the jaw in patients with metastatic castration resistant prostate cancer treated with anti-angiogenic agents. *Cancer Invest.* 2009 February ; 27(2): 221–226.
52. Wessel J, Dodson T, and Zavras A. Zolédronate and other risk factors associated with osteonecrosis of the jaw in cancer patients: a case-control study. *J Oral Maxillofac Surg.* 2008 April ; 66(4): 625–631.
53. Khamaisi M, Regev E, Yarom N, et al. Possible association between diabetes and bisphosphonate related jaw osteonecrosis. *The Journal of Clinical Endocrinology and Metabolism* 2007;92(3):1172
54. Vahtsevanos K, Kyrgidis A, Verrou E, Katodritou E, Triaridis S, Andreadis CG, Boukovinas I, Koloutsos GE, Teleioudis Z, Kitikidou K, Paraskevopoulos P, Zervas K, Antoniadis K. Longitudinal cohort study of risk factors in cancer patients of bisphosphonate-related osteonecrosis of the jaw. *J Clin Oncol.* 2009 Nov 10; 27(32):5356-62.
55. Yamazaki T, Yamori M, Ishizaki T, Asai K, Goto K, Takahashi K, Nakayama T, Bessho K. Increased incidence of osteonecrosis of the jaw after tooth avulsion in patients treated with bisphosphonates: a cohort study. *Int J Oral Maxillofac Surg.* 2012 Jul 26. [Epub ahead of print]
56. Memon S, Weltman RL, Katancik JA. Oral bisphosphonates: early endosseous dental implant success and crestal bone changes. A retrospective study. *Int J Oral Maxillofac Implants.* 2012 Sep-Oct;27(5):1216-22
57. Bedogni A, V Fusco, A Agrillo, G Campisi. Learning from experience. Proposal of a refined definition and staging system for bisphosphonate-related osteonecrosis of the jaw (BRONJ) *Oral Diseases* (2012) 18, 621–623

58. Patel S, Choyee S, Uyanne J, Nguyen A, Lee P, Sedghizadeh P, Kumar S, Lytle J, Shi S, Le A. Non-exposed bisphosphonate-related osteonecrosis of the jaw: a critical assessment of current definition, staging, and treatment guidelines. *Oral Dis.* 2012 Oct;18(7):625-632
59. Evangelos Terpos, Gareth Morgan, Meletios A. Dimopoulos, Matthew T. Drake, Suzanne Lentzsch, Noopur Raje, Orhan Sezer, Ramón García-Sanz, Kazuyuki Shimizu, Ingemar Turesson, Tony Reiman, Artur Jurczyszyn, Giampaolo Merlini, Andrew Spencer, Xavier Leleu, Michele Cavo, Nikhil Munshi, S. Vincent Rajkumar, Brian G.M. Durie, and G. David Roodman. International Myeloma Working Group Recommendations for the Treatment of Multiple Myeloma-Related Bone Disease. May 2013. <http://jco.ascopubs.org/cgi/doi/10.1200/JCO.2012.47.7901>
60. Department of Health, NSW. Prevention of Osteonecrosis of the Jaw (ONJ) in Patients on Bisphosphonate Therapies. 23-Jul-2010 <http://www.health.nsw.gov.au/policies>
61. AFSSAPS: Recommendations: Prescription des antibiotiques en pratique bucco-dentaire. 2011.
62. Ruggiero SL., Mehrotra B., Rosenberg TJ., Engroff SL. Osteonecrosis of the jaws associated with the use of bisphosphonates : a review of 63 cases. *J. Oral Maxillofac. Surg.*, 2004, 62 : 527–534.
63. Orlandini F, Bossard D, Blanc G, Bodard AG, Gourmet R. Ostéonécrose de la mâchoire sous bisphosphonates : aspects radiologiques. 2009
64. Tissu osseux. Manuel MARK Institut d'Embryologie Faculté de Médecine et Hôpital Universitaire de Strasbourg Institut de Génétique et de Biologie Moléculaire et Cellulaire.
65. Vescovi P, Merigo E, Manfredi M, Meleti M, Fornaini C, Bonanini M, Rocca JP, Nammour. Surgical approach with Er:YAG laser on osteonecrosis of the jaws (ONJ) in patients under bisphosphonate therapy (BPT) *Lasers Med Sci* (2010) 25:101–113
66. Angiero F, Sannino C, Borloni R, Crippa R, Benedicenti S, Romanos G. Osteonecrosis of the jaws caused by bisphosphonates: evaluation of a new therapeutic approach using the Er:YAG laser. *Lasers Med Sci* (2009) 24:849–856
67. Martins MA, Martins MD, Lascala CA, Curi MM, Migliorati CA, Tenis CA, Marques MM. Association of laser phototherapy with PRP improves healing of bisphosphonate-related osteonecrosis of the jaws in cancer patients: a preliminary study. *Oral Oncol.* 2012 Jan;48(1):79-84.
68. Mozzati M, Gallesio G, Arata V, Pol R, Scoletta M. Platelet-rich therapies in the treatment of intravenous bisphosphonate-related osteonecrosis of the jaw: A report of 32 cases. *Oral Oncology* 48 (2012) 469–474

69. Bocanegra-Perez S, M. Vicente-Barrero, M. Knezevic, J. M. Castellano-Navarro, E. Rodriguez-Bocanegra, J. Rodriguez-Millares, D. Perez-Plasencia, A. Ramos- Macias: Use of platelet-rich plasma in the treatment of bisphosphonate-related osteonecrosis of the jaw. *Int. J. Oral Maxillofac. Surg.* 2012; 41: 1410–1415.
70. Ripamonti CI, Cislighi E, Mariani L, Maniezzo M. Efficacy and safety of medical ozone (O3) delivered in oil suspension applications for the treatment of osteonecrosis of the jaw in patients with bone metastases treated with bisphosphonates: preliminary results of a phase I-II study. *Oral Oncology* 2011;47:185-90.
71. Andriani A, MT Petrucci, T Caravita, M Montanaro, N Villiva` , A Levi, A Siniscalchi, V Bongarzone, F Pisani, M De Muro, U Coppetelli, G Avvisati, A Zullo, A Agrillo and D Gaglioti. Evolution of bisphosphonate-related osteonecrosis of the jaw in patients with multiple myeloma and Waldenstrom's macroglobulinemia: a retrospective multicentric study. *Blood Cancer Journal* 2012) 2, e62; doi:10.1038/bcj.2012.9
72. Holzinger D, Seemann R, Klug C, Ewers R, Millesi G, Baumann A, Wutzl A. Long-term success of surgery in bisphosphonate-related osteonecrosis of the jaws (BRONJs). *Oral Oncology* 49 (2013) 66–70
73. Wutzl A, Pohl S, Sulzbacher I, Seemann R, Lauer G, Ewers R, Drach J, Klug C. Factors influencing surgical treatment of bisphosphonate-related osteonecrosis of the jaws. *Head Neck.* 2012 Feb;34(2):194-200
74. O'Ryan FS, Lo JC. Bisphosphonate-related osteonecrosis of the jaw in patients with oral bisphosphonate exposure: clinical course and outcomes. *J Oral Maxillofac Surg.* 2012. 70(8):1844-53. Epub 2012 May 16.
75. Hoefert S, Eufinger H. Relevance of a prolonged preoperative antibiotic regime in the treatment of bisphosphonate-related osteonecrosis of the jaw. 2011 Feb;69(2):362-80.
76. Marx RE, Sawatari Y , Fortin M, Broumand V. Bisphosphonate-induced exposed bone (osteonecrosis/osteopetrosis) of the jaws: risk factors, recognition, prevention, and treatment. *J Oral Maxillofac Surg* 2005; 11: 1567-1575.
77. Lazarovici TS, Yahalom R, Taicher S, Schwartz- Arad D, Peleg O, Yarom N. Bisphosphonate-related osteonecrosis of the jaw associated with dental implants. *J Oral Maxillofac Surg* 2010; 4: 790-796.

78. Jacobsen C, Metzler P, Rössle M, Obwegeser J, Zemann W, Grätz KW. Osteopathology induced by bisphosphonates and dental implants: clinical observations. *Clin Oral Investig*. 2012 Mar 15.
79. Brooks JK, Gilson AJ, Sindler AJ, Ashman SG, Schwartz KG, Nikitakis NG. Osteonecrosis of the jaws associated with use of risedronate: report of 2 new cases. *Oral Surg Oral Med Oral Pathol Oral Radiol Endod* 2007; 6: 780-786.
80. Shin EY, Kwon Y, Shin SI, Chung JH. Implant failure associated with oral Oral bisphosphonate-related osteonecrosis of the jaw. *J Periodontal Implant Sci* 2010;40,90-95
81. Shirota T, Nakamura A, Matsui Y, Hatori M, Nakamura M, Shintani S: Bisphosphonate-related osteonecrosis of the jaw around dental implants in the maxilla: report of a case. *Clin Oral Implants Res* 2009. 20, 1402-1408
82. Savoldelli C, Le Page F, Santini J, Scortecchi G, G. Maxillar osteonecrosis associated with bisphosphonate treatment and dental implants. *Rev Odin Stomatol Chir Maxillofac* 2007; 108: 555-558
83. Fugazzotto PA, Lightfoot WS, Jaffin R, Kumar A: Implant placement with or without simultaneous tooth extraction in patients taking oral bisphosphonates: postoperative healing, early follow-up, and the incidence of complications in two private practices. *J Periodontol* 2007;78:1664–1669
84. Leonida A, Vescovi P, Baldoni M, Rossi G, Lauritano D. Immediate loading of dental implants in mandible full-arch: pilot study in patients with osteoporosis in bisphosphonate therapy. *J Oral Implantol*. Vol 38 ; 2012
85. Shabestari GO, Shayesteh YS, Khojasteh A, Alikhasi M, Moslemi N, Aminian A, et al.: Implant Placement in Patients with Oral Bisphosphonate Therapy: A Case Series. *Clin Implant Dent Relat Res* 2010; 12:3
86. Bell BM, Bell RE: Oral bisphosphonates and dental implants: a retrospective study. *J Oral Maxillofac Surg* 2008;66: 1022–1024
87. Zahid TM, Wang BY, Cohen RE. Influence of bisphosphonates on alveolar bone loss around osseointegrated implants. *J Oral Implantol*. 2011 Jun;37(3):335-46.
88. Grant BT, Amenedo C, Freeman K, Kraut RA: Outcomes of placing dental implants in patients taking oral bisphosphonates: a review of 115 cases. *J Oral Maxillofac Surg* 2008;66:223–230

89. Koka S, Babu NM, Norell A. Survival of dental implants in post-menopausal bisphosphonate users. *Prosthodont Res.* 2010;54:108-111.
90. Kasai T, Pogrel MA, Hossaini M: The prognosis for dental implants placed in patients taking oral bisphosphonates. *J Calif Dent Assoc* 2009;37:39–42
91. Yip JK, Borrell LN, Cho SC, Francisco H, Tarnow DP. Association between oral bisphosphonate use and dental implant failure among middle-aged women. *J Clin Periodontol.* 2012 Jan 7
92. Jeffcoat MK: Safety of oral bisphosphonates: controlled studies on alveolar bone. *Int J Oral Maxillofac Implants* 2006;21:349–353
93. McLeod NM, Patel V, Kusanale A, Rogers SN, Brennan PA. Bisphosphonate osteonecrosis of the jaw: a literature review of UK policies versus international policies on the management of bisphosphonate osteonecrosis of the jaw. *Br J Oral Maxillofac Surg.* 2011 Jul ;49(5):335-42.
94. Grötz K, Schmidt B, Walter C, Al-Nawas B. In which bisphosphonate patients am I allowed to place implants? A systematic review. *Journal of dental Implantology.* Fev 2010; www.online-jdi.com/

ILLUSTRATIONS ET
TABLEAUX

6 Illustrations et tableaux

- **Figures :**

Figure 1 : Les cellules du tissu osseux.

Figure 2 : Schéma d'un ostéoblaste

Figure 3 : Devenir d'un ostéoblaste

Figure 4 : Différentes phases du remodelage osseux.

Figure 5 : L'os avant l'initiation du remodelage osseux.

Figure 6 : Rétraction des cellules bordantes.

Figure 7 : Arrivée des ostéoclastes.

Figure 8 : Régularisation de la lacune par les macrophages.

Figure 9 : Arrivée des ostéoblastes.

Figure 10 : Formation de l'ostéoïde.

Figure 11 : Minéralisation de l'ostéoïde.

Figure 12 : Analogie structurelle entre le pyrophosphate et le biphosphonates.

Figure 13 : Evaluation du risque d'ostéonécrose.

Figure 14 : Ostéonécrose maxillaire secteur 2.

Figure 15 : Ostéonécrose maxillaire secteur 2.

Figure 16 : Ostéonécrose « en sucre mouillé » secteur 3.

Figure 17 : Prise en charge des patients candidats à un traitement par biphosphonates.

Figure 18 : Prise en charge des patients traités par biphosphonates pour une affection maligne sans évidence d'ostéonécrose.

Figure 19 : Prise en charge des patients traités par biphosphonates pour une affection bénigne sans évidence d'ostéonécrose.

Figure 20 : Prise en charge des patients atteints d'une ostéonécrose avérée.

Figure 21 : Schéma résumé de la prise en charge des patients sujets aux biphosphonates.

Figure 22 : Schéma résumé de la prise en charge des patients sujets aux biphosphonates, implantés ou candidats à l'implantation dentaire.

- **Tableaux :**

Tableau 1 : Structure moléculaire et puissance des biphosphonates commercialisés.

Tableau 2 : Indication et posologie des biphosphonates commercialisés.

Tableau 3 : Recueil des incidences de l'ostéonécrose due aux biphosphonates chez différents auteurs.

Serment d'Hippocrate

En présence des Maîtres de cette Faculté, de mes chers condisciples, devant l'effigie d'Hippocrate,

Je promets et je jure, au nom de l'Être Suprême, d'être fidèle aux lois de l'Honneur et de la probité dans l'exercice de La Médecine Dentaire.

Je donnerai mes soins gratuits à l'indigent et n'exigerai jamais un salaire au-dessus de mon travail, je ne participerai à aucun partage clandestin d'honoraires.

Admis dans l'intérieur des maisons, mes yeux ne verront pas ce qui se passe, ma langue taira les secrets qui me seront confiés et mon état ne servira pas à corrompre les mœurs ni à favoriser le crime.

Je ne permettrai pas que des considérations de religion, de nation, de race, de parti ou de classe sociale viennent s'interposer entre mon Devoir et mon patient.

Je garderai le respect absolu de la vie humaine dès sa conception.

Même sous la menace, je n'admettrai pas de faire usage de mes connaissances médicales contre les lois de l'Humanité.

Respectueux et reconnaissant envers les Maîtres, je rendrai à leurs enfants l'instruction que j'ai reçue de leurs pères.

Que les hommes m'accordent leur estime si je suis fidèle à mes promesses,

Que je sois couvert d'opprobre et méprisé de mes confrères si j'y



Approbation – Improbation

Les opinions émises par les dissertations présentées, doivent être considérées comme propres à leurs auteurs, sans aucune approbation ou improbation de la Faculté de Chirurgie dentaire (1).

Lu et approuvé,

Vu,

Nice, le

Le Président du jury,

Le Doyen de la Faculté de
Chirurgie Dentaire de l'UNS

Professeur

Professeur Armelle MANIERE

(1) Les exemplaires destinés à la bibliothèque doivent être obligatoirement signés par le Doyen et par le Président du Jury.

LEFEVRE Eric

LES PATIENTS SOUS BIPHOSPHONATES : CONDUITES À TENIR EN CHIRURGIE BUCCALE

Thèse : Chirurgie Dentaire, Nice, 2014, N° 42.57.13.31

Résumé :

L'élévation de l'espérance de vie et donc des pathologies qui y sont liées, a contribué à accroître l'utilisation des biphosphonates.

De part leur action anti-ostéoclastique, les biphosphonates font désormais partis des médicaments couramment utilisés dans les affections touchant le remodelage osseux, quelles soient bénignes comme l'ostéoporose, ou malignes dans les cas de métastases osseuses ou de myélome multiple.

Ce moyen thérapeutique, maintenant bien connu, l'est aussi pour ses complications, notamment au niveau de la sphère buccale avec l'ostéonécrose des maxillaires.

Cette étude a pour but de mieux connaître et comprendre la composition, l'action et la nécessité de ces médicaments de plus en plus poussés sur le devant de la scène médicale, mais aussi d'analyser et d'anticiper leurs répercussions dans notre domaine de la chirurgie dentaire.

Après un rappel sur le remodelage osseux et les biphosphonates, ce travail porte sur leurs effets secondaires, en particulier l'ostéonécrose, ainsi que sur la prise en charge thérapeutique et chirurgicale des patients touchés par cette complication.

L'implantologie, discipline courante de la chirurgie dentaire, est en rapport étroit avec le milieu osseux. Cette étude s'intéresse également à la possibilité d'envisager cette thérapeutique chez des patients traités par bisphosphonates, tout en minimisant le risque d'apparition d'ostéonécrose.

Mots clés : Biphosphonates, Ostéonécrose, Implantologie, Remodelage osseux

Adresse de l'auteur : 30 rue de l'hôtel des postes, 06000 Nice (France)