



HAL
open science

La prothèse amovible partielle stabilisée sur implants

Raphaël Gherson

► **To cite this version:**

Raphaël Gherson. La prothèse amovible partielle stabilisée sur implants. Médecine humaine et pathologie. 2014. dumas-00951821

HAL Id: dumas-00951821

<https://dumas.ccsd.cnrs.fr/dumas-00951821>

Submitted on 25 Feb 2014

HAL is a multi-disciplinary open access archive for the deposit and dissemination of scientific research documents, whether they are published or not. The documents may come from teaching and research institutions in France or abroad, or from public or private research centers.

L'archive ouverte pluridisciplinaire **HAL**, est destinée au dépôt et à la diffusion de documents scientifiques de niveau recherche, publiés ou non, émanant des établissements d'enseignement et de recherche français ou étrangers, des laboratoires publics ou privés.

UNIVERSITE DE NICE SOPHIA ANTIPOLIS

UFR ODONTOLOGIE

24, av. des diables bleus, 06357 Cedex 04

LA PROTHESE AMOVIBLE PARTIELLE STABILISEE SUR IMPLANTS

Année 2014

Thèse N° 42-57-14-02

THESE

Présentée et publiquement soutenue devant

La Faculté de Chirurgie Dentaire de Nice

Le 13 février 2014

par

Monsieur Raphaël GHERSON

Né le 26 février 1987 à Nice

Pour obtenir le grade de

DOCTEUR EN CHIRURGIE DENTAIRE

(Diplôme d'Etat)

Examineurs de la thèse :

Madame le Professeur

C. LASSAUZAY

Président du jury

Monsieur le Docteur

M. CHOWANSKI

Directeur de thèse

Monsieur le Docteur

Y. ALLARD

Assesseur

Monsieur le Docteur

O. LAPLANCHE

Assesseur

Madame le Docteur

C. PESCI-BARDON

Invité

CORPS ENSEIGNANT

* : Responsable

56ème section : DEVELOPPEMENT, CROISSANCE ET PREVENTION

Sous-section 01 : ODONTOLOGIE PEDIATRIQUE

Professeur des Universités : Mme MULLER-BOLLA Michèle
Maître de Conférences des Universités : Mme JOSEPH Clara *
Assistante Hospitalier Universitaire : Mme CALLEJAS Gabrièle

Sous-section 02 : ORTHOPEDIE DENTO-FACIALE

Professeur des Universités : Mme MANIERE-EZVAN Armelle *
Maître de Conférences des Universités : M. FAVOT Pierre
Assistant Hospitalier Universitaire : Mlle TABET Caroline
Assistant Hospitalier Universitaire : Mme AUBRON Ngoc-Mai

Sous-section 03 : PREVENTION, EPIDEMIOLOGIE, ECONOMIE DE LA SANTE, ODONTOLGIE LEGALE

Professeur des Universités : Mme LUPI-PEGURIER Laurence *
Assistant Hospitalier Universitaire : Mlle CUCCHI Céline

57ème section : SCIENCES BIOLOGIQUES, MEDECINE ET CHIRURGIE BUCCALES

Sous-section 01 : PARODONTOLOGIE

Maître de conférences des Universités : M. CHARBIT Yves *
Maître de conférences des Universités : Mme VINCENT-BUGNAS Sèverine
Assistant Hospitalier Universitaire : M. SURMENIAN Jérôme
Assistant Hospitalier Universitaire : Mme LAMURE Julie

Sous-section 02 : CHIRURGIE BUCCALE, PATHOLOGIE ET THERAPEUTIQUE, ANESTHESIE ET REANIMATION

Maître de conférences des Universités : M. COCHAIS Patrice *
Maître de conférences des Universités : M. HARNET Jean-Claude
Assistant Hospitalier Universitaire : M. BENHAMOU Yordan
Assistant Hospitalier Universitaire : M. SAVOLDELLI Charles

Sous-section 03 : SCIENCES BIOLOGIQUES (Biochimie, Immunologie, Histologie, Embryologie, Génétique, Anatomie pathologique, Bactériologie, Pharmacologie)

Professeur des Universités : Mme PRECHEUR Isabelle

Maître de conférences des Universités : Mme RAYBAUD Hélène *

Maître de conférences des Universités : Mme VOHA Christine

58ème section : SCIENCES PHYSIQUES ET PHYSIOLOGIQUES ENDODONTIQUES ET PROTHETIQUES

Sous-section 01 : ODONTOLOGIE CONSERVATRICE, ENDODONTIE

Professeur des Universités : Mlle BERTRAND Marie-France *

Professeur des Universités : M. ROCCA Jean-Paul

Maître de conférences des Universités : M. MEDIONI Etienne

Maître de conférences des Universités : Mme BRULAT-BOUCHARD Nathalie

Assistant Hospitalier Universitaire : Mme DESCHODT-TOQUE Delphine

Assistant Hospitalier Universitaire : M. SIONNEAU Rémi

Assistant Hospitalier Universitaire : M. CEINOS Romain

Sous-section 02 : PROTHESES

Professeur des Universités : Mme LASSAUZAY Claire *

Maître de conférences des Universités : M. ALLARD Yves

Maître de conférences des Universités : Mme POUYSSEGUR-ROUGIER Valérie

Maître de conférences des Universités : M. LAPLANCHE Olivier

Assistant Hospitalier Universitaire : M. CHOWANSKI Michaël

Assistant Hospitalier Universitaire : M. CASAGRANDE Nicolas

Assistant Hospitalier Universitaire : M. OUDIN Antoine

Assistant Hospitalier Universitaire : M. SABOT Jean-Guy

Sous-section 03 : SCIENCES ANATOMIQUES ET PHYSIOLOGIQUES

Professeur des Universités : M. BOLLA Marc

Professeur des Universités : M. MAHLER Patrick

Maître de conférences des Universités : M. LEFORESTIER Eric *

Assistant hospitalier Universitaire : Mlle EHRMANN Elodie

Assistant hospitalier Universitaire : Mlle CANCEL Bénédicte

REMERCIEMENTS

Madame le Professeur Claire LASSAUZAY

Docteur en chirurgie dentaire – Docteur de l'Université de Clermont-Ferrand

Professeur des Universités – Praticien Hospitalier

Responsable de sous-section Prothèses

Pour m'avoir fait l'honneur de présider ce jury, pour votre rigueur et vos compétences dans votre enseignement, pour vos précieux conseils durant les années de cliniques et dans l'élaboration de ce travail, veuillez trouver ici, madame, l'expression de ma plus grande gratitude.

Monsieur le Docteur Michael CHOWANSKI

Docteur en chirurgie dentaire – Docteur de l'Université de Nice Sophia-Antipolis

Assistant Hospitalo-Universitaire

Vous avez accepté de diriger ce travail sans aucune hésitation. Vous m'avez accordé du temps à chaque fois que j'en avais besoin, toujours avec la même patience et gentillesse qui vous caractérisent. Vous avez également été constamment disponible tout au long de mes études et années de clinique et vos conseils, votre compétence et votre sens du partage ont été un exemple et continueront de l'être. En espérant sincèrement que notre amitié grandira au fil du temps, veuillez trouver ici l'expression de mes respectueux remerciements et de ma profonde reconnaissance.

Monsieur le Docteur Yves ALLARD

Docteur en chirurgie dentaire – Docteur de l'Université Claude Bernard – Lyon 1

Maître de Conférences des Universités – Praticien Hospitalier

Pour avoir accepté de siéger dans ce jury, pour votre disponibilité, votre grande expérience, et pour la qualité de votre enseignement clinique, veuillez recevoir, monsieur, mes respectueux remerciements.

Monsieur le Docteur Olivier LAPLANCHE

Docteur en chirurgie dentaire – Docteur de l'Université de Nice Sophia-Antipolis

Maître de Conférences des Universités – Praticien Hospitalier

Pour avoir accepté de siéger dans ce jury, pour votre pédagogie, pour vos compétences, pour votre passion transmise dans votre enseignement, veuillez recevoir, monsieur, mes respectueux remerciements.

Madame le Docteur Catherine PESCI-BARDON

Docteur en chirurgie dentaire – Docteur de l'Université de Nice Sophia-Antipolis

Praticien Hospitalier

Pour avoir accepté de siéger dans ce jury, pour votre pédagogie, votre sympathie, votre professionnalisme et pour la qualité de votre encadrement qui m'a permis de progresser tout au long de ces années de clinique, veuillez recevoir, madame, mes respectueux remerciements.

Je dédie cette thèse :

A **mes parents**. Merci pour votre soutien constant et votre confiance durant ces années qui m'ont permis d'arriver là où j'en suis.

A **mon frère et à ma sœur**. Vous m'avez montré le chemin pour arriver au même grade que vous dans une discipline différente des vôtres et je vous en remercie.

A **mon grand-père, ma grand-mère et à mon oncle Simon, ma tante Renée**. Merci de m'avoir toujours soutenu.

A **mes oncles, mes tantes et mes cousines** antibois et juanais. Je passe, à chaque fois, de très bons moments avec vous.

A ce sacré petit **Gabi**.

A **Lionel**. Mon maître de la paro-implanto, mon sacré beauf et capitaine de navire! C'est toi qui m'as en partie transmis le goût pour la chirurgie dentaire, grâce à ton enseignement tout au long de ma formation, et je t'en suis très reconnaissant.

A **Arnaud**. Je te remercie pour ton enseignement lors de mon stage actif et de mes vacances hospitalières, et pour tes cas cliniques qui m'ont permis d'illustrer ma présentation.

A mes chers confrères du cabinet : **Guillaume et Sara** : Merci pour mon intégration si rapide dans votre cabinet, pour votre disponibilité et vos conseils théoriques et pratiques. C'est un plaisir que de travailler à vos côtés.

Aux assistantes : **Véronique et Géraldine**. Merci pour votre sympathie et pour votre accueil au cabinet.

A ma fine équipe, j'ai nommé **Pierr-al, Bab's, Georgio, Djé** : pour tous ces moments de rigolade passés à vos côtés.

A **Bruno, Payam, Mass-carade, Blabouche, Andy, Néné**.

A mes amis de promo et de fac :

Eric, Thibault, David, Mathew Mer, Sylv Mont, Guigui et Pauline, Elo, Angie, Jon T, Rudy, Micka, Roons, Jo-Zoz, Gwen, Francky, Liorus, Dianus, J-Bat, Antho Barak.

A tout le personnel de l'Hôpital Saint-Roch pour leur sympathie et leur accueil, aux aides-soignantes **Jami, Steph, Val, Marise** et aux autres.

A la faculté dentaire de Nice, aux enseignants et étudiants.

Et à tous ceux que j'ai oubliés...

TABLE DES MATIERES

INTRODUCTION.....	8
1. LES DIFFERENTS ASPECTS DE LA PROTHESE PARTIELLE SUPRAIMPLANTAIRE (PAPSI)	9
1.1 Indications et intérêts.....	10
1.2 Recul clinique	11
2. ANALYSE DE LA LITTERATURE.....	11
2.1 Les études cliniques.....	11
2.1.1 Au maxillaire et à la mandibule	11
2.1.2 A la mandibule.....	14
2.1.3 Au maxillaire.....	15
2.2 Les revues de la littérature	15
2.3 Les cas cliniques	17
3. DISCUSSION.....	19
3.1 Synthèse des présentations de cas cliniques.....	20
3.2 Synthèse des études cliniques.....	22
4. ETUDE PILOTE SUR LA SATISFACTION DE PATIENTS TRAITES PAR PAPSI	23
4.1 Matériel et méthodes.....	23
4.1.1 Sélection des patients.....	23
4.1.2 Le questionnaire de satisfaction	23
4.2 Résultats.....	24
CONCLUSION.....	25
BIBLIOGRAPHIE.....	27
TABLEAUX ET FIGURES	30
ANNEXES.....	39

INTRODUCTION

Pour compenser un édentement partiel, différents types de prothèse peuvent être proposés : la prothèse implanto-portée (PIP), la prothèse fixée (PF), la prothèse amovible partielle (PAP) associée ou non à la PF.

La PAP, à infrastructure métallique ou non, est indiquée lorsqu'une solution par PF ou PIP n'est pas possible, qu'il s'agisse d'une contre-indication médicale ou anatomique, ou de contraintes d'ordre psychologique ou financière ^[6]. Elle est aussi indiquée pour contourner certaines contraintes concernant la situation des dents prothétiques en favorisant l'esthétique, voire l'élocution grâce à une grande liberté pour le montage des dents antérieures.

Chez certains patients âgés, la PAP est la restauration indiquée pour maintenir une hygiène buccale convenable.

Cependant, sous l'action de la mastication, cette prothèse est soumise à un ensemble de mouvements parasites qui nuisent à sa stabilité, notamment dans le cas d'édentement postérieur libre ^[14]. En effet, ces derniers sont responsables d'une diminution de la rétention et de la stabilisation de la prothèse ainsi qu'un taux de complications prothétiques relativement élevé. Cet inconfort lié à la mobilité de la prothèse et le caractère inesthétique lié à la visibilité des crochets dans les secteurs antérieurs expliquent que cette réhabilitation soit aussi source d'insatisfaction pour un certain nombre de patients.

Parallèlement à ces propositions prothétiques, on assiste depuis quelques années à l'émergence d'une nouvelle alternative thérapeutique, inspirée des traitements mis en place chez l'édenté total, la prothèse amovible partielle stabilisée sur implants. Cette prothèse répond aux exigences de conception d'une prothèse amovible partielle conventionnelle. Elle s'appuie sur des structures dentaires et ostéomuqueuses, et bénéficie d'un complément de rétention par la mise en place d'implants, associés à des systèmes d'attachements.

Ce concept de traitement implanto-porté a été jusqu'ici peu décrit dans la littérature. L'objectif de ce travail était de décrire et d'aborder les différents aspects de cette technique. Dans une première partie, les différents éléments intervenant dans l'élaboration de cette réhabilitation sont décrits, suivie par une revue de la littérature sur les données actuelles. Enfin, une étude pilote à propos de la satisfaction est présentée.

1. LES DIFFERENTS ASPECTS DE LA PROTHESE PARTIELLE SUPRAIMPLANTAIRE (PAPSI)

La **prothèse amovible partielle** ^{[15] [22] [25]} est constituée d'un châssis métallique support de dents artificielles en résine, destinée à améliorer la mastication, l'esthétique, la phonétique, prévenir la migration des dents résiduelles, stabiliser les dents fragiles, maintenir la balance musculaire dans le complexe oro-facial. En raison de son caractère amovible, la prothèse est sujette à des déplacements par rapport aux crêtes et aux dents restantes. La réussite d'une prothèse partielle amovible passe par son acceptation par le patient, tant sur le plan esthétique que fonctionnel, ainsi que par son intégration au sein des différents tissus buccaux.

L'**implant dentaire** est une racine artificielle, en titane dans la majorité des cas, ancrée dans l'os de la mâchoire. Il sert à remplacer la racine d'une dent absente et à accueillir une dent prothétique ou un système d'attachement. L'implant dentaire est l'intermédiaire entre la prothèse et l'os des maxillaires.

Les **attachements** ^{[15] [23] [25] [27]} de précision sont des dispositifs mécaniques usinés, de conception plus ou moins complexe qui unissent prothèse amovible et support dentaire ou implantaire. Il existe de nombreux systèmes permettant d'unir la prothèse amovible à l'implant :

- les attachements axiaux : principalement sphériques et Locator®, Oring® etc...
- les barres supra-implantaires
- les couronnes : télescopes et fraisées
- les autres attachements : piliers d'appui et attachements magnétiques.

Les dents, les implants et la surface muqueuse sont les trois supports de la prothèse amovible partielle. Leurs natures différentes entraînent des comportements différents sous l'action des forces masticatoires.

On parle de **différence de compressibilité tissulaire** entre ces trois entités que l'on peut résumer dans le tableau suivant :

	Fibro-muqueuse	Dent	Implant
Déplacement axial moyen	400 à 2000 µm	100 µm	10 µm

Différence de compressibilité tissulaire ^[11]

Prendre en compte les différents comportements des supports de la PAPSI est une étape primordiale dans la protection des supports et notamment de l'implant, élément le plus susceptible car le moins tolérant au déplacement.

1.1 Indications et intérêts

D'après Taddéi et Waltmann, 2010^[28], même si peu d'informations ont été publiées dans le domaine de la prothèse partielle supra-implantaire, cette option devrait pourtant s'imposer comme une technique fiable. De plus, dans certaines situations cliniques, lorsque la résorption osseuse est extrême, la prothèse amovible supra-implantaire peut présenter des avantages par rapport à la prothèse fixée : positionnement des dents facilité, soutien des tissus périphériques amélioré, entretien aisé, élaboration clinique et laboratoire plus facile et moins coûteuse. Selon ces auteurs cette thérapeutique est indiquée lorsqu'une thérapeutique prothétique fixée ne peut être envisagée car, d'une part, les conditions locales ne permettent pas d'incorporer des implants en nombre et répartition adéquats et, d'autre part, les aménagements osseux requis ne sont pas possibles mais lorsque certaines zones limitées des segments édentés peuvent toutefois recevoir un ou plusieurs implants.

Pour Fouilloux et Begin, 2011^[2], le choix thérapeutique par PAPSI est décrit comme une solution alternative, de moindre coût, à une prothèse implanto-portée. A partir de cinq cas cliniques ^[6], ils décrivent l'intérêt de la prothèse amovible partielle stabilisée sur implants dans les situations suivantes :

- édentements asymétriques de grande étendue (*Figure 1*),
- édentements uni ou bilatéraux en extension (*Figure 2*),
- édentements antérieurs de grande étendue (*Figure 3*),
- aménagement de l'esthétique en PPA avec absence de crochets visibles et distalisation de la limite fausse gencive/gencive (*Figure 4*).

Leterme et coll., 2012^[14], décrit l'intérêt de la prothèse amovible partielle stabilisée sur implants au niveau fonctionnel, esthétique, économique, ainsi que son caractère évolutif (vers une PACSI par exemple) et sa conception aisée.

Begin, 2012^[1], fait le bilan des évolutions en prothèse amovible de 1990 à 2010, et constate que l'implant permet de proposer, dans certaines situations cliniques, la conception prothétique la mieux adaptée pour maîtriser les différents mouvements susceptibles de déséquilibrer une PAP ; et dans d'autres situations il permet de ne pas altérer l'esthétique.

1.2 Recul clinique

Fouilloux et Cheylan, 2009^[4], déclarent qu'il existe peu de données sur le recul clinique des traitements associant PAP et implants à la différence des traitements par PACSI du fait de paramètres biomécaniques plus complexes (différentiel de compressibilité dent/implant/muqueuse) et de l'absence de consensus quant au comportement, à moyen ou long terme, des implants isolés soumis à des contraintes extrêmement variables en fonction des architectures prothétiques.

De même, pour Leterme et coll., 2012^[14], il n'existe à ce jour aucun consensus quant au positionnement des implants stabilisant une prothèse partielle amovible, mais que la réussite du traitement dépend :

- de la conception de la PAP qui doit respecter les règles de réalisation des PAP conventionnelles.
- du réglage de l'occlusion: contacts équilibrés et harmonieusement répartis, absence de guidage déstabilisants.
- et de l'apprentissage du patient vis-à-vis de l'insertion/désinsertion de sa prothèse afin d'éviter une usure prématurée des systèmes d'attachement.

2. ANALYSE DE LA LITTÉRATURE

La recherche de la littérature a permis d'obtenir des articles tels que des cas cliniques, des études ou encore des revues de la littérature. Une recherche en ligne réalisée grâce aux outils suivants : PubMed/MEDLINE, SUDOC, Stratégie Prothétique, a été complétée par une recherche manuelle à la Bibliothèque Universitaire. Seules les publications entre 2000 et 2013 ont été prises en compte.

2.1 Les études cliniques

2.1.1 Au maxillaire et à la mandibule

Mitrani et coll., 2003^[18], présentent une étude rétrospective sur la mise en place d'implants postérieurs supportant une PAP chez 10 patients présentant des cas d'édentement de classe I ou II de Kennedy.

Le suivi clinique de ces patients est 2,52 ans en moyenne (entre 1 et 4,5 ans). Au total 16 implants ont été posés. Deux groupes de 5 patients sont réalisés : dans le premier groupe les implants sont munis d'un dispositif permettant simplement l'appui de la prothèse amovible (pilier de cicatrisation), le second groupe est doté d'attachements rétentifs (attachements axiaux et barres d'ancrage). Les moyennes d'âge sont de 69 ans pour le premier groupe et de 56 ans pour le second.

Au moins un an après la pose de la prothèse, l'évaluation a été réalisée : la **satisfaction** par rapport au traitement, l'**évaluation clinique** de l'implant, de l'attachement, du tissu mou péri-implantaire ; et l'**évaluation radiographique** de la perte osseuse péri-implantaire. Les résultats montrent que :

- La satisfaction moyenne a considérablement augmentée en passant de 1,2 avant la fabrication de la nouvelle prothèse, à 5 après la pose de la prothèse (1 étant la situation la moins favorable).
- L'évaluation clinique (*Tableau 1-a*) indique un défaut de surface du pilier de cicatrisation sur deux patients du groupe 1 ; des piliers dévissés pour deux patients du même groupe et une fracture prothétique. Un seul patient a présenté une inflammation sévère péri-implantaire.
- L'évaluation radiographique (*Tableau 1-b*) révèle une très légère perte osseuse péri-implantaire sans différence significative entre les patients des groupes 1 et 2.

Dans les limites de cette étude rétrospective, les auteurs concluent que l'utilisation d'implant sous les extensions distales de PAP augmente considérablement la satisfaction des patients ; les tissus péri-implantaires de ces patients demeurent sains et la perte osseuse normale. Toutefois, ils précisent que d'autres alliages ou encore d'autres designs des piliers de cicatrisation, n'étant pas à la base conçus pour permettre l'appui de prothèse amovible, doivent être évalués afin de mieux résister aux contraintes masticatoires.

Richter, 2004^[21], décrit avoir traité 27 patients de plus de 60 ans : 10 cas ont concerné le maxillaire et 17 la mandibule. Sur les 42 implants mis en place, un implant a été perdu après trois mois de mise en fonction, la cause étant inconnue.

Le but de cette description est de démontrer l'importance du positionnement stratégique des implants et de la répartition favorable des piliers qui s'en suit, dans les traitements par PAPS. Toutefois, les échecs prothétiques et la satisfaction des patients ne sont pas évoqués dans cette publication.

Mijiritsky et coll., 2005^[17], visaient à déterminer si l'utilisation d'un nombre limité d'implants dentaires est une solution viable pour améliorer le concept défavorable de PAP chez certains patients. Quinze patients partiellement édentés avec un nombre et une distribution défavorables de piliers dentaires ont été traités. 33 implants ont été posés au total, tous surmontés par des attachements sphériques ou barres d'ancrage. Ces patients ont été contrôlés tous les 6 mois. L'étude ayant une durée de suivi allant de 2 à 7 ans, les résultats sont les suivants :

- Tous les implants et toutes les prothèses ont fonctionné avec succès.
- Aucun signe de mobilité ni d'inflammation gingivale autour des implants et des dents n'a été constaté.
- Les complications prothétiques sont mineures.
- Tous patients ont été satisfaits de leur traitement et ont rapporté une bonne efficacité masticatoire ainsi qu'une bonne stabilité de leur prothèse.

Cet article décrit une approche clinique rentable où les implants dentaires ont été utilisés avec succès pour améliorer la conception de la PAP défavorable chez les patients ayant un nombre nettement réduit de dents. La conception proposée exclut liaison rigide entre les implants et les dents et ne nécessite que peu d'éléments prothétiques.

Grossmann, et coll., 2008^[8], ont mené une étude rétrospective dont l'objectif était d'évaluer la survie des implants dentaires utilisés dans la réhabilitation de patients partiellement édentés par PAP sur implants. 23 patients, d'une moyenne d'âge de 44 ans, ont bénéficié d'un traitement par PAP sur implants. La durée moyenne de suivi de ces patients est de 31,5 mois (9 à 120 mois). Plusieurs paramètres (*Tableaux 2-a et 2-b*) ont été pris en compte dans cette étude tels que le statut de fumeur, la configuration d'arcade avant et après la pose des implants, le temps de suivi après la pose des implants, la localisation des implants, leur dimension, leur survie et celle des piliers dentaires, et la satisfaction globale évaluée par questionnaire. Les résultats ont montré que :

- Sur un total de 44 implants posés, 2 seulement ont été perdus sur le même patient (patient fumeur et maladie parodontale préexistante). Un seul pilier dentaire a été perdu, et ce sur le même patient dont la durée de suivi est de 98 mois. Tous les autres piliers sont restés fonctionnels sans avoir besoin d'un nouveau traitement.

Tous les patients ont été satisfaits de leur prothèse : 87% une amélioration de l'efficacité masticatoire et pour 78% de l'esthétique, 65% des patients ont jugé la prothèse très confortable, 22% l'ont trouvée confortable et 13% d'entre eux inconfortable.

Grossmann et coll. ont conclu que les PAPSI pouvaient servir en tant que modalité de traitement prévisible à long terme. Une sélection rigoureuse des patients, avec un système de maintenance et de contrôle approprié, est recommandée pour obtenir des résultats satisfaisants. Cependant le taux de complications prothétiques n'est pas évoqué dans cette étude. De plus, le suivi à long terme n'a réellement concerné que 4 patients. En effet, le recul clinique serait davantage de l'ordre du court terme au moyen terme.

2.1.2 A la mandibule

Fischer et coll., 2003^[5], ont effectué une étude rétrospective sur la fiabilité des réhabilitations par PAPSI sur couronnes télescopes. 27 patients partiellement ou totalement édentés à la mandibule ont été choisis au hasard, la moyenne d'âge se situant à 65 ans.

Le temps moyen de suivi de cette étude est de 3,5 ans.

Les résultats montrent que :

- sur 111 implants posés, trois présentent une mobilité.
- 95% des patients ont été satisfaits du résultat de leur traitement, en raison d'une manipulation aisée et d'une nette amélioration du confort, de l'esthétique et de l'efficacité masticatoire. Seuls deux patients ont estimé que la friction des couronnes télescopes était trop forte.

Les auteurs ont conclu que cette option thérapeutique, compte tenu des résultats de cette étude à long terme, représente une solution intéressante, même pour les personnes âgées. Toutefois, le suivi moyen étant de 3,5 ans, leur conclusion serait plus appropriée au moyen terme.

Ohkubo et coll. 2008^[19], ont réalisé une étude sur les édentements mandibulaires comportant des édentements terminaux bilatéraux. Deux implants ont été placés chez 5 patients, soit un implant par édentement postérieur. Sur ces implants ont été fixés tout d'abord, des piliers de cicatrisation entrant en contact avec une PAP, l'ensemble constituant ainsi des PAP stabilisées sur implants. Puis, ces piliers sont remplacés par des dispositifs (« healing cap ») n'entrant plus en contact avec la PAP ; on passe alors d'une prothèse sur implants à une PAP conventionnelle. Les patients ont ensuite été invités à comparer les deux types de traitement en évaluant le confort, la mastication, la rétention et la stabilité. Les résultats montrent que tous les patients ont préféré le traitement par prothèse amovible partielle sur implants, et ceci pour tous les critères. Il est enfin conclu qu'un implant par zone édentée et un attachement simple rendent stable une PAP traitant un édentement terminal. Cependant, aucune information quant à la durée de suivi des patients n'est précisée.

2.1.3 Au maxillaire

Krennmair et coll., 2007^[12], ont mené une étude combinant implants et dents naturelles comme support de prothèse amovible au maxillaire, en utilisant des couronnes télescopes comme suprastructure implantaire et supra-dentaire. 60 implants ont été posés sur 22 patients, dont la moyenne d'âge est de 64 ans, afin de compenser l'absence de piliers stratégiques dentaires. Les résultats, sur une durée moyenne de suivi de 38 mois, sont les suivants :

- Aucun implant ni pilier dentaire n'a été perdu.
- Les piliers dentaires (48 au total) n'ont présenté aucune fracture, intrusion ou encore nécessité de traitement ou retraitement endodontique.
- Les tissus péri-implantaires sont sains et les conditions parodontales des dents restantes sont restées satisfaisantes.

La plus importante complication fut le dévissage de piliers implantaires (3 sur 60).

Néanmoins, le ressenti des patients vis-à-vis de la réhabilitation prothétique n'a pas été pris en compte dans cette étude.

2.2 Les revues de la littérature

Mijiritsky, 2007^[16], a réalisé une revue de la littérature avec l'objectif de faire le point sur l'utilisation des implants avec les PAP, et d'évaluer les indications factuelles pour cette option thérapeutique. L'auteur conclut que l'utilisation d'un nombre limité d'implants pour améliorer la conception des prothèses partielles amovibles défavorables est une solution viable pour les patients partiellement édentés. Cependant des recherches plus poussées avec des essais cliniques prospectifs contrôlés sont nécessaires.

Grossmann et coll., 2009^[9], ont fait le point sur les résultats des traitements par PPSI. 10 articles ont été retenus qui concernaient 35 patients traités par PPSI, dont la moyenne d'âge était de 55 ans. Ces patients ont été évalués en termes de survie des implants et des dents. Le suivi post-implantaire est d'en moyenne 35,4 mois (9 à 120 mois). Sur 67 implants posés, deux implants ont échoué sur le même patient, ce dernier étant un gros fumeur avec une maladie parodontale préexistante. Seule une dent pilier a été perdue. Les patients ont globalement été satisfaits de leur traitement. De plus, les auteurs insistent sur le fait que lors de ce type de traitement, les configurations défavorables d'arcade sont généralement modifiées (*Tableau 3*). En conclusion, il est mentionné que cette alternative thérapeutique doit être envisagée chaque fois qu'une restauration fixe n'est pas envisageable.

Un entretien rigoureux et un protocole de suivi sont recommandés pour obtenir des résultats satisfaisants.

Da Silva et coll., 2010^[26], avait comme objectif d'examiner l'effet des implants supportant une PAP à extension distale. Parmi les 26 études retenues, certains résultats ont été mis en évidence :

- l'introduction d'implants avec leurs différents types d'attachements, dans les traitements par PAP, semble réduire les tensions sur les dents piliers (en particulier celles bordant l'édentement) de PAP à extension distale (Verri et coll., 2007^[30]).
- une augmentation du degré de satisfaction des patients après association entre implants et PAP, une légère résorption osseuse péri-implantaire et une légère usure des attachements (Mitrani et coll., 2003^[16]).
- aucune complication observée après 2 ans de suivi d'un patient traité par PAPS, présentant un édentement bilatéral postérieur (Kuzmanovic et coll., 2004^[13]).

Ces études ont montré que cette combinaison offre un plus grand soutien ainsi qu'une meilleure rétention et stabilité à la prothèse ; apportant un confort fonctionnel et psychologique aux patients.

De Freitas et coll., 2012^[7], ont étudié la satisfaction des patients, le taux de survie des implants et les complications prothétiques concernant les réhabilitations par PAP sur implants dans les cas d'édentements mandibulaires terminaux uni ou bilatéraux par l'intermédiaire d'une revue systématique de la littérature.

Sur les 5 articles (2005-2011) retenus, un est une étude contrôlée randomisée ^[20] et les 4 autres des études rétrospectives ^{[3] [8] [17] [18]}. Le suivi des patients allant de 12 à 96 mois, toutes ces études ont révélé (*Tableau 4*) :

- un taux de survie des implants allant de 95% à 100% ;
- quelques complications prothétiques (réparations, rebasage, remplacement de constituants d'attachements, fracture de la base prothétique...) ;
- une satisfaction des patients allant de 4.12 à 5 sur 5 (considérant 1 comme la situation la moins favorable)

Malgré ces derniers résultats, les auteurs précisent que le manque d'essais cliniques contrôlés et randomisés suggère de mener à bien d'autres études avec des échantillons plus représentatifs pour valider les résultats concernant cette modalité de traitement.

2.3 Les cas cliniques

Jourda, 2002^[10], présente des cas cliniques associant des implants à des prothèses amovibles à selles disjointes (*Figure 5*). La prothèse à appuis disjointes peut être considérée comme une évolution de la prothèse semi-rigide, elle-même étant une évolution de la prothèse rigide^[11]. Dans cette évolution, la selle de la prothèse disjointe est alors reliée au châssis par une liaison distale, la selle étant construite au moyen d'une préforme spécifique. Les traitements par PAP stabilisées sur implants y sont expliqués, sans que le recul clinique sur ces derniers ne soit indiqué. Les suprastructures implantaires sont ici des couronnes fraisées. D'après l'auteur, ce concept de châssis à selles disjointes serait un moyen de mieux adapter les forces qui s'exercent sur les prothèses, en dissociant les prothèses fixées (à appui dentaires ou implantaires) qui constituent le système rétentif, des selles en appui muqueux.

Richter, 2004^[21], aborde plusieurs notions :

- Les piliers stratégiques dentaires constituent les dents à bonne valeur prothétique, décrites comme essentielles pour la stabilité des prothèses ; il s'agit notamment des canines et des molaires ; à remplacer donc par des implants, si celles-ci sont absentes.

Maxillaire	3	5	1	4	4	1	2	4
Dents	1	2	3	4	5	6	7	8
Mandibule	5	5	2	3	3	1	1	3

Valeur prothétique des dents saines (1 représentant la valeur la plus favorable) selon Richter, 2004^[21]

- La configuration des appuis prothétiques, autrement dit la disposition des piliers stratégiques, est détaillée :
 - appuis favorables : quadrangulaire, linéaire frontal, linéaire postérieur ;
 - appuis acceptables : triangulaires ;
 - appuis défavorables : ponctuel, linéaire latéral, linéaire diagonal.
- Les implants doivent être mis en place dans les zones où le volume osseux résiduel permet un ancrage favorable, même si la position de l'implant s'éloigne légèrement de la position idéale d'un pilier stratégique.

Cet article est illustré par 11 cas cliniques avec différents types d'édentement, traités par des PAP et implants connectés par des attachements de précision ou des couronnes télescopes ; le recul clinique, pour certains cas, pouvant aller jusqu'à 4 ans sans que ne surviennent de

complications selon l'auteur. L'auteur rappelle enfin certains intérêts de ce type de traitement, notamment pour les patients âgés : actes chirurgicaux limités, perte de dents restantes évitée, possibilité de modifier la prothèse existante pour les patients habitués à leur prothèse et dont les ressources économiques sont limitées.

Schittly et coll., 2008^[24], donnent les caractéristiques de l'attachement Locator® ainsi que les multiples indications de ce dernier, et décrivent temps par temps les séquences de réalisation cliniques. Deux cas de PAP stabilisés sur implants y sont illustrés, mais aucun renseignement concernant le suivi de ces cas n'est précisé.

Fouilloux et Cheylan, 2009^[4], décrivent un cas de prothèse composite associé à un implant (*Figure 4*). Il s'agit d'un patient de 60 ans ayant certaines doléances esthétiques et où la chirurgie sinusienne est contre-indiquée. Il présente au maxillaire un édentement de Classe I de Kennedy avec présence de la 28 (rappelons que les dents de sagesse ne sont pas prises en compte dans la classification de Kennedy). Les étapes de réalisation prothétique y sont décrites et illustrées. Le recul clinique de ce cas n'est pas évoqué.

Turkyilmaz, 2009^[29], présente la réhabilitation d'un cas d'édentement partiel mandibulaire de classe II de Kennedy, le but étant d'anticiper les mouvements distaux de la future prothèse. Il s'agit d'un patient de 70 ans ne pouvant accepter de traitement par prothèse fixée implanto-porté pour raisons financières. Deux implants ont été posés au niveau de la même aire édentée, sur lesquels des attachements Locator® sont fixés, reliant ainsi la prothèse aux implants. Après 18 mois de suivi, on constate que les implants sont stables malgré une légère perte osseuse marginale (0,3mm). La capsule plastique de rétention des attachements a dû être changée car usée. Le patient n'a signalé aucun déplacement de sa prothèse et en est satisfait. La mise en place d'implants distaux permettrait ainsi, d'après l'auteur, d'éviter les déplacements des selles de la PAP, cependant des essais contrôlés et randomisés avec de grands échantillons sont nécessaires pour mieux comprendre l'efficacité de ce traitement.

Taddéi et Waltmann, 2010^[28], exposent quatre cas cliniques. Les attachements sphériques ainsi que les couronnes fraisées y sont cités comme moyen de connexion entre implants et PAP. Le contrôle clinique à 5 ans d'un des cas, montrent un bon comportement de la prothèse et du lit prothétique ; la patiente, étant satisfaite du traitement, a refusé l'évolution vers une thérapeutique prothétique fixée.

Fouilloux et Begin, 2011^[2], commentent quatre cas cliniques, dans lesquels différentes suprastructures implantaïres sont citées: Locator® mais aussi Dalbo B®, piliers de cicatrisation ou encore couronnes fraisées avec attachements extra-coronaires.

Dans deux cas sur quatre, le recul clinique est évoqué, à 12 ans pour le premier et à 6 mois pour le second : les résultats montrent une bonne intégration esthétique et fonctionnelle pour les deux cas en question.

Ces derniers auteurs, 2012^[6], présentent cinq nouveaux cas cliniques pour lesquels l'attachement Locator® est souvent utilisé. Néanmoins, aucune information sur le recul clinique de ces cinq cas n'est précisée.

De même, Leterme et coll., 2012^[14], illustrent quatre cas cliniques; tous incluant des attachements Locator®. Pour un seul des cas, le recul clinique à cinq ans y est précisé et aucune complication prothétique n'est constatée.

3. DISCUSSION

Après avoir exposé certaines données récentes de la littérature sur la thérapeutique par prothèse amovible partielle implanto-portée, les informations concernant la fiabilité de cette technique vont être présentées sous forme de tableau puis commentées.

Rappelons que pour pouvoir juger de la fiabilité d'un traitement, des critères spécifiques doivent être rapportés :

- Tout d'abord ceux relevés par les praticiens ; il s'agit de la survenue de **complications** prothétiques, implantaïres ou dentaires.
- Puis la réponse aux attentes du patient, à savoir sa **satisfaction** par rapport au traitement reçu.

Pour simplifier la synthèse, nous scindons cette analyse en deux parties en fonctions des types de publications :

- Dans un premier temps, la synthèse concerne les présentations de cas cliniques précédemment décrits ;
- Puis dans une seconde partie, un récapitulatif des études cliniques présentées auparavant est réalisé.

Les critères de fiabilité sont présents dans les tableaux de synthèse pour chacune des deux parties.

3.1 Synthèse des présentations de cas cliniques

Dix publications recensées au total concernent des présentations de cas cliniques. Après avoir éliminé les duplicatas de cas, nous dénombrons au final 33 cas différents sur les huit publications restantes ^{[10] [21] [29] [24] [28] [2] [6] [14]} :

Nature, auteurs et date des publications	Nombre de cas recensés
Article : Jourda - 2002 ^[10]	3
Article : Richter - 2004 ^[21]	11
Article : Turkylmaz - 2009 ^[29]	1
Article : Schittly et coll. - 2008 ^[24]	2
Ouvrage : Taddéi et Waltmann - 2010 ^[28]	4
Ouvrage : Fouilloux et Begin - 2011 ^[2]	3
Article : Fouilloux et Begin - 2012 ^[6]	5
Article : Leterme et coll. - 2012 ^[14]	4

Détail du nombre de cas recensés par publication

Certains points concernant le tableau de synthèse (*Tableau 5*) doivent être abordés au préalable :

- Les critères de fiabilité du traitement (complications et satisfaction) sont déterminés en fonction de certains paramètres pouvant avoir des conséquences directes sur la réussite du traitement :
 - L'arcade et sa configuration
 - Le type de suprastructure implantaire
 - Le recul clinique
- La mention « N.R. » signifiant « non renseignée » englobe tous les cas dans lesquels les critères de fiabilité et/ou paramètres n'ont pas été précisés.
- La distinction a été faite entre :
 - Les **complications prothétique mineures** qui incluent le dévissage et/ou l'usure des composants de l'attachement ou de l'intrados prothétique ; ces complications pouvant être facilement gérées par rebasage, polissage, revissage, ou encore remplacement des constituants du système d'attachement.

- Les **complications prothétiques majeures** qui regroupent les dommages plus importants tels que les fractures de la base prothétiques ou des constituants du système d'attachement.
- Des associations de suprastructures implantaire différentes fixées bien entendues sur différents implants ont parfois été retrouvées dans la littérature pour traiter certains cas, et sont ainsi présent dans le tableau ; on retrouve notamment :
 - _ des cas avec attachement Locator® et pilier de cicatrisation.
 - _ des cas avec attachement sphérique et couronne fraisée.
- Le recul clinique a été établi de la façon suivante :
 - _ le court terme : de 0 à 3 ans
 - _ le moyen terme : de 3 à 6 ans
 - _ le long terme : 6 ans et plus.

Après lecture du tableau de synthèse (*Tableau 5*), nous constatons que :

→ Pour un grand nombre de cas cliniques, les informations concernant le recul clinique, la survenue de complications ou encore la satisfaction des patients, ne sont pas mentionnées dans les articles.

→ Les **configurations d'arcade** les plus concernées par le traitement par PAP implanto-portée semblent être les classes I puis II de Kennedy, au maxillaire comme à la mandibule.

→ Les **attachements** axiaux sont largement utilisés ; en effet les attachements Locator® et sphériques sont présents dans **73% des cas**.

→ Les résultats à **court et moyen terme** apparaissent comme satisfaisants avec peu de cas présentant des complications (voire aucun à moyen terme), et un taux de satisfaction correct en particulier pour le suivi à court terme, compte tenu de la forte proportion de cas où le critère n'est pas renseigné. Par ailleurs, le suivi à **long terme** ne concerne qu'un seul cas clinique.

→ Un faible taux de **complications** paraît : deux complications prothétiques mineures et un seul échec implantaire sur 33 cas sont constatés. De plus, aucune complication prothétique majeure n'est rapportée.

→ Pour terminer cette analyse, on remarque que, lorsqu'elle est mentionnée, la **satisfaction** des patients se trouve être, pour chaque cas, favorable.

3.2 Synthèse des études cliniques

De la même manière que précédemment, une analyse de la littérature concernant cette fois les études menées sur les PAP implanto-portées, est résumée sous forme de tableau (*Tableau 6*). On y retrouve les critères de fiabilité, soit les taux de complications et de satisfaction, ainsi que d'autres informations :

- _ le nombre total d'implants posés lors de l'étude
- _ l'arcade concernée par l'étude
- _ le type de suprastructure implantaire utilisé
- _ la durée moyenne de suivi
- _ le tout étant classé par année de publication.

Ainsi, le tableau (*Tableau 6*) inclut les sept publications d'études de cas cliniques précédemment décrites ^{[5] [18] [21] [17] [12] [8] [19]}.

Cette analyse montre que le traitement par PAPSI semble être une solution fiable à court et moyen terme :

- En effet, le taux de survie implantaire apparaît comme très satisfaisant lorsqu'il est précisé, allant de **95,5% à 100 %** selon les études.
- Cependant, quelques complications prothétiques sont remarquées : piliers implantaires dévissés, ou encore fractures de la base prothétique ; mais celles-ci restent une minorité.
- Enfin, on note que la quasi-totalité des patients est satisfaite du traitement reçu à travers les différentes études : **95% à 100%** des patients sont satisfaits et rapportent globalement une bonne efficacité masticatoire, une amélioration de l'esthétique et trouvent la prothèse stable, rétentive et confortable.

4. ETUDE PILOTE SUR LA SATISFACTION DE PATIENTS TRAITES PAR PAPSI

4.1 Matériel et méthodes

4.1.1 Sélection des patients

La première étape était de sélectionner des praticiens ayant eu recours à l'option thérapeutique que représente la PAPSI. Ainsi, plusieurs chirurgiens-dentistes libéraux et hospitaliers, dont la pratique est notamment axée sur l'implantologie, furent contactés par téléphone ou directement sur le lieu d'exercice.

Bien que peu de praticiens déclaraient avoir eu recours à ce type de traitement, quelques cas ont pu être rapportés. Des documents ont été collectés comme des photos cliniques ou des radiographies panoramiques, et les patients concernés ont été invités, généralement lors de visites de contrôle, à répondre à un questionnaire de satisfaction.

4.1.2 Le questionnaire de satisfaction

Afin d'évaluer la satisfaction des patients sur le traitement par PAP stabilisée sur implants, un **questionnaire** comprenant deux parties a été réalisé :

- La première partie (*Annexe 1*) est adressée au praticien. Elle a pour but de situer le contexte clinique dans lequel a été réalisé le traitement.
- La seconde partie (*Annexe 2*) comprenant le questionnaire de satisfaction proprement dit, s'adresse au patient ; l'évaluation étant déterminée :
 - selon plusieurs critères inspirés de l'étude menée par Fisher et coll., 2003^[5], précédemment décrite (mastication, esthétique, confort...).
 - sur une échelle de 1 à 5 pour chacun de ces critères, considérant 1 comme le facteur le moins favorable, en se référant à l'étude de Mitrani et coll., 2003^[18], déjà présentée.

4.2 Résultats

A la suite de cette étude pilote, comprenant un échantillon composé de **cinq patients** traités par l'association d'implants avec des prothèses amovibles partielles **maxillaires**, nous constatons que, d'après les données du questionnaire récapitulées dans deux tableaux (*Tableaux 7 et 8*) :

- La plupart des cas traités sont des cas d'édentements terminaux (Classe I et II de Kennedy) : 3 présentaient un édentement terminal unilatéral, un participant un édentement postérieur bilatéral.
- Un minimum de 2 éléments de rétention est employé pour chacun des cas incluant des attachements axiaux.
- Les implants sont posés dans des sites assez variables d'un cas à l'autre.
- L'attachement Locator® est la suprastructure implantaire la plus représentée.
- Les implants posés sous une prothèse existante sont souvent placés en fonction d'une possible évolution de traitement vers une prothèse amovible complète sur implants ou encore vers une prothèse fixée implanto-portée. Cela peut ainsi dénoter le caractère provisoire d'une telle restauration associant une prothèse existante et réadaptée, aux implants nouvellement posés.
- Mise à part le remplacement de constituants du système d'attachement ou encore le regarnissage prothétique, aucune complication implantaire ni prothétique notable n'a été rapportée à court et moyen terme (recul clinique allant jusqu'à 4 ans).
- Dans l'ensemble, les patients ont rapporté une bonne satisfaction générale de leur réhabilitation prothétique, avec une moyenne de 4 sur l'échelle paramétrée de 1 à 5.

De plus le côté esthétique du traitement reçu apparaît comme très satisfaisant pour ces patients avec une moyenne de 4,6 ; ce qui est moins le cas concernant le critère d'élocution (moyenne de 3,1).

CONCLUSION

La réhabilitation des patients partiellement édentés par prothèse amovible partielle stabilisée sur implants présente à la fois un intérêt fonctionnel, esthétique, prophylactique et économique. Elle trouve son indication dans des situations d'édentements partiels, lorsqu'une thérapeutique prothétique fixée ne peut être envisagée que ce soit pour des raisons systémiques (état de santé des patients), locales (obstacles anatomiques, quantité et qualité osseuse disponible) ou économiques (coût relativement élevé et prise en charge minime).

D'autre part, cette alternative thérapeutique possède d'autres avantages, notamment pour les personnes âgées chez qui ils restent encore quelques dents : les actes chirurgicaux sont limités et mieux acceptés, et le passage à l'édentement total, toujours mal perçu par les patients, est évité.

De plus, sa mise en œuvre est relativement aisée, facilement planifiable et ne requiert qu'un nombre limité de séances. Le caractère évolutif de la prothèse reste tout aussi intéressant : dans le traitement des édentements subtotaux, pour lesquels une évolution vers une prothèse amovible complète stabilisée sur implants peut ensuite être envisagée ; ou dans certains cas une évolution vers une prothèse fixée implanto-portée.

Les données actuelles de la littérature semblent montrer le caractère fiable de ce traitement à court et moyen termes, en témoignent le faible taux d'échecs (implantaire ou prothétique) et le pourcentage convainquant de patients satisfaits ; à condition de respecter les règles de conception de la prothèse amovible partielle conventionnelle et d'instaurer une maintenance rigoureuse.

Cependant, des recherches plus poussées avec des essais cliniques contrôlés et des échantillons plus représentatifs sont nécessaires pour valider les résultats de cette modalité de traitement, car la littérature apporte peu d'informations sur cette voie thérapeutique, notamment quant à son issue sur le long terme. En effet, les publications sont en général à propos de cas cliniques anecdotiques, ce qui limite forcément la vision que l'on peut se faire de l'intérêt de ce type de traitement.

Les thérapeutiques prothétiques amovibles partielles sont régies par des paramètres nombreux et variables qui rendent presque impossible l'étude de populations homogènes de patients, auxquelles un traitement systématique serait appliqué ^[28]. C'est probablement la raison pour laquelle :

- il n'y a aucune analyse longitudinale et multicentrique disponible actuellement sur le comportement d'implants associés à des prothèses partielles amovibles ;
- il n'existe à ce jour aucun consensus scientifique quant au positionnement idéal des implants stabilisant une prothèse partielle amovible ;
- les cliniciens raisonnent souvent au cas par cas, en faisant une synthèse entre les principes classiques de la conception des prothèses partielles amovibles et les règles biomécaniques de l'implantologie ;
- beaucoup de praticiens éludent la combinaison prothèse partielle amovible/implant(s).

Toutefois, cette approche mérite d'être approfondie et autorise de réels espoirs pour le traitement de l'édentement partiel.

BIBLIOGRAPHIE

1. BEGIN M. 1990-2010 : Quelles évolutions en prothèse amovible partielle et complète? *Réalités Cliniques*. 2010; 21(2):99-110.
2. BEGIN M, FOUILLOUX I. Les attachements en prothèse. Paris: Quintessence International, Déc 2011.
3. BORTOLINI S, NATALI A, FRANCHI M, COGGIOLA A, CONSOLO U. Implant-retained removable partial dentures: an 8-year retrospective study. *J Prosthodont*. 2011 Apr; 20(3):168-72.
4. CHEYLAN JM, FOUILLOUX I. Apport de l'implantologie dans un traitement par prothèse composite. *Stratégie prothétique*. Mar-Avr 2009; 9(2):143-51.
5. FISCHER P, MALL C, STAPELMANN C, TADDEI C, KREKELER G. Couronnes télescopes sur implants, éléments de rétention de suprastructures amovibles : une étude à long terme. *Les Cahiers de Prothèse*. Juin 2003; 122:7-15.
6. FOUILLOUX I, BEGIN M. Implantologie et prothèse amovible partielle. *L'Information Dentaire*. Sept 2012; 94(32):89-98.
7. DE FREITAS RF, DE CARVALHO DIAS K, DA FONTE PORTO CARREIRO A, BARBOSA GA, FERREIRA MA. Mandibular implant-supported removable partial denture with distal extension: a systematic review. *J Oral Rehabil*. 2012 Oct; 39(10):791-8.
8. GROSSMANN Y, LEVIN L, SADAN A. A retrospective case series of implants used to restore partially edentulous patients with implant-supported removable partial dentures: 31-month mean follow-up results. *Quintessence Int*. 2008 Sep; 39(8):665-71.
9. GROSSMANN Y, NISSAN J, LEVIN L. Clinical effectiveness of implant-supported removable partial dentures: a review of the literature and retrospective case evaluation. *J Oral Maxillofac Surg*. 2009 Sep; 67(9):1941-6.
10. JOURDA G. Implants et prothèse amovible, apport des châssis à selles disjointes. *Stratégie prothétique*. Nov 2002; 2(5):383-91.
11. JOURDA G. Prothèse amovible supra-implantaire. Une solution... biomécanique. *Dentoscope*. Mai 2009; (50):6-14.
12. KRENNMAIR G, KRÄINHÖFNER M, WALDENBERGER O, PIEHSLINGER E. Dental implants as strategic supplementary abutments for implant-tooth-supported telescopic crown-retained maxillary dentures: a retrospective follow-up study for up to 9 years. *Int J Prosthodont*. 2007 Nov-Dec; 20(6):617-22.
13. KUZMANOVIC DV, PAYNE AG, PURTON DG. Distal implants to modify the Kennedy classification of a removable partial denture: a clinical report. *J Prosthet Dent*. 2004 Jul; 92(1):8-11.

14. LETERME A, VIGUIE G, VIENNOT S, JEANNIN C, MALQUARTI G. Apport de l'implantologie dans les traitements par prothèse amovible partielle à châssis métallique. *Stratégie prothétique*. Mai-Juin 2012; 12(3):215-26.
15. MARIE-BRUM C. La Prothèse Amovible Partielle Stabilisée sur Implant (PAPSI). Thèse: Chir-Dent, Lyon. 2012. 1D 020.
16. MIJIRITSKY E. Implants in conjunction with removable partial dentures: a literature review. *Implant Dentistry*. 2007 Jul; 16(2):146-54.
17. MIJIRITSKY E, ORMIANER Z, KLINGER A, MARDINGER O. Use of dental implants to improve unfavorable removable partial denture design. *Compend Contin Educ Dent*. 2005 Oct; 26(10):744-6, 748, 750 passim.
18. MITRANI R, BRUDVIK JS, PHILLIPS KM. Posterior implants for distal extension removable prostheses: a retrospective study. *Int J Periodontics Restorative Dent*. 2003 Aug; 23(4):353-9.
19. OHKUBO C, KOBAYASHI M, SUZUKI Y, HOSOI T. Effect of implant support on distal-extension removable partial dentures: in vivo assessment. *Int J Oral Maxillofac Implants*. 2008 Nov-Dec; 23(6):1095-101.
20. PAYNE A, KUZMANOVIC DV, DE SILVA-KUMARA R, VAN STADEN IP. Mandibular removable partial dentures supported by implants: one-year prosthodontic outcomes. *Journal of Dental Research*. 2006; 85:2570.
21. RICHTER EJ. Le recours aux implants comme piliers stratégiques en prothèse amovible partielle. *Titane*. Nov 2004; 1:19-35.
22. SANTONI P. Maîtriser la prothèse amovible partielle. Paris: CdP, Mars 2004.
23. SCHITTLY E. Attachements et prothèses partielles amovibles métalliques. EMC – Odontologie. 2001; 1-7, Article 23-310-L-10.
24. SCHITTLY J, RUSSE P, HAFIAN H. Prothèses amovibles stabilisées sur implants: indications et modes d'utilisation de l'attachement Locator®. *Les Cahiers de Prothèse*. Juin 2008; 142:33-46.
25. SCHITTLY J, SCHITTLY E. Prothèse amovible partielle. Clinique et laboratoire. Paris: CdP, Août 2006.
26. DA SILVA MAB, CONSANI RLX, DE OLIVEIRA GJP, DOS REIS JIL, FONTANARI LA, REIS JMSN. Association between implants and removable partial dentures: review of the literature. *RSBO*. 2011 Jan-Mar; 8(1):88-92.
27. SOURON JB. Implants et prothèse amovible partielle: analyse des données actuelles sur leur utilisation combinée. Thèse : Chir-Dent, Paris V. 2008. 24.55.08.
28. TADDEI C, WALTMANN E. Implants et prothèse partielle amovible. Paris: Quintessence International, Juin 2010.

29. TURKYILMAZ I. Use of distal implants to support and increase retention of a removable partial denture: a case report. *J Can Dent Assoc.* 2009 Nov; 75(9):655-8.
30. VERRI FR, PELLIZZER EP, ROCHA EP, PEREIRA JA. Influence of length and diameter of implants associated with distal extension removable partial dentures. *Implant Dent.* 2007 Sep; 16(3):270-80.

TABLEAUX ET FIGURES

Tableaux 1: Bilan de l'étude clinique -a- et radiographique -b- menée par R. Mitrani et coll., 2003^[18]

-a- Evaluation clinique des groupes 1 et 2					
Patient	Age (années)	Localisation	Longueur des implants (mm)	Temps mise en charge (années)	Complications
Groupe 1					
1	71	Mandibule	10/10	4,5	Usure de surface du pilier
2	60	Mandibule	8/8	2,2	Aucune
3	86	Mandibule	8/10	3,4	Usure de surface du pilier
4	59	Mandibule	8/10	3,1	Dévisage/Fracture
5	68	Maxillaire	13	2,0	Dévisage
Groupe 2					
6	58	Mandibule	13	1,0	Aucune
7	46	Mandibule	12/12	2,1	Aucune
8	55	Maxillaire	13/13	1,2	Aucune
9	62	Maxillaire	10	1,4	Aucune
10	61	Maxillaire	13	4,3	Hyperplasie gingivale

-b- Evaluation radiographique des groupes 1 et 2 (mm)			
Face implantaire	Perte osseuse moyenne (groupe 1)	Perte osseuse moyenne (groupe2)	Moyenne de la perte osseuse totale
Mésiale	0,32	0,93	0,61
Distale	0,44	0,88	0,64

Tableaux 2: Compte rendu de l'étude rétrospective de Grossmann et coll., 2008^[8]

-a- Informations sur les patients					
Patient	Age(années)/ Genre	Fumeur	Configuration d'arcade	Localisation des implants	Durée de suivi (mois)
1	55/M	Non	I	13/17/27	9
2	33/M	Oui	IV	32/42	98
3	40/M	Non	IV	32/42	95
4	45/M	Non	II, mod 1	16/24	9
5	36/M	Oui	III, mod 1	13/14	46
6	47/M	Non	III, mod 1	14/24	24
7	44/M	Non	II	22/24	20
8	37/M	Non	I, mod 1	32/42	90
9	49/M	Non	I	13/23/17/27	37
10	57/M	Non	II, mod 1	43	16
11	42/M	Non	II, mod 2	32/42	10
12	54/M	Non	I	13/24	22
13	57/F	Non	IV	23	17
14	28/M	Non	II	31	12
15	43/M	Oui	II, mod 1	33/43	22
16	48/M	Oui	I	17/27	38
17	47/M	Oui	I, mod 1	32/42	30
18	35/F	Non	III, mod 1	32/33	120
19	43/M	Oui	I, mod 1	32/43	19
20	46/M	Oui	III, mod 1	14/23	12
21	48/M	Oui	I	23	12
22	44/F	Non	II, mod 1	24	20
23	43/M	Non	I	14/24	9

-b- Configurations d'arcade (nombre de patients) selon la classification de Kennedy avant et après la pose des implants

	Après		
	Classe I	Classe II	Classe III
Avant			
Maxillaire			
Classe I	3		3
Classe II		3	
Classe III			3
Classe IV			1
Mandibule			
Classe I	3		
Classe II		4	
Classe III			1
Classe IV			2

Tableau 3: Configuration d'arcade avant et après le placement des implants pour les 35 cas étudiés (selon Grossmann et coll., 2009^[9])

Configuration d'arcade avant pose des implants	Configuration d'arcade après pose des implants		
	Classe I	Classe II	Classe III
Maxillaire			
I	3		4
II		3	
III			3
IV			1
Mandibule			
I	3		5
II		4	6
III			1
IV			2

Tableau 4: Résultat de la revue de la littérature menée par De Freitas et coll., 2012^[7]

Auteur et année de publication	Etude	Nombre de participants	Nombre d'implants	Localisation des implants	Longueur des implants (mm)	Type d'implants	suprastructure	Complications et maintenance	Niveau d'évidence	Suivi (mois)	Taux de survie (%)		Satisfaction des patients
											Implant	prothèse	
Bortolini et coll. 2011 [3]	rétrospective	10	20	Canine (8); 1 ^{re} PM (9); 2 ^{de} PM (3)	Non précisée	Brånemark MKIII	Attachement sphérique	Echecs implantaires	III-3	96	95	100	Avant 1.31 ± 0.43 Après 4.59 ± 0.47
Grossmann et coll. 2008 [8]	rétrospective	6	10	Incisive centrale (1); incisive latérale (5); canine (4).	Non précisée	Zimmer Dental, 3i, MIS	Locator O-ring Barres	Non rapportées	III-3	12-90	100	100	7 mastication (87%) et esthétique (78%)
Payne et coll. 2006 [20]	Essai randomisé contrôlé	12	24	Non précisée	10 et 10.5	Straumann	(I)Piliers de cicatrisation, puis (II)Attachements rétentifs	Dévisage des piliers (I); Activation de matrice; Fracture de la résine.	II	12	100	41.7	Non évaluée
Mijiritsky et coll. 2005 [17]	rétrospective	15	33	Non précisée	≥10	Non précisée	Attachements sphériques Barres	Rupture prothétique	III-3	24-84	100	93.33	Bonne efficacité masticatoire et prothèse stable
Mitrani et coll. 2003 [18]	rétrospective	6	11	Non précisée	8 – 13	Brånemark Straumann	Groupe 1: piliers de cicatrisation Groupe 2: attachements rétentifs	Dévisage et fracture	III-2	12-48	100	83.33	Avant 1.2 Après 5.0

Tableau 5: Synthèse des cas cliniques

	Nombre de cas	Complications				Satisfaction				
		Implantaires	Prothétiques mineures	Prothétiques majeures	Aucune	N.R.	Oui	Non	N.R.	
Configuration d'arcade	Maxillaire	I	-	1	-	3	5	1	-	8
		II	-	-	-	1	3	2	-	2
		III	-	-	-	-	1	1	0	0
		IV	-	-	-	-	2	-	-	2
	Mandibule	I	-	-	-	6	4	1	-	9
		II	1	1	-	1	4	3	-	4
		III	0	0	0	0	0	0	0	0
		IV	0	0	0	0	0	0	0	0
	Type de suprastructures implantaires	Locator®	-	1	-	1	8	2	-	8
		Sphériques	1	1	-	5	3	2	-	8
		Barres d'ancrage	0	0	0	2	0	-	-	2
		CCMs fraisées	-	-	-	-	4	1	-	3
Couronnes télescopes		-	-	-	1	1	-	-	2	
Pilier de cicatrisation		-	-	-	-	1	-	-	1	
Locator® + Pilier de cicatrisation		-	-	-	1	1	1	-	1	
Sphériques + CCMs fraisées		-	-	-	1	1	2	0	0	
Court terme 0 – 3 ans		1	1	0	6	0	3	-	5	
Moyen terme 3 – 6 ans		0	0	0	5	0	1	-	4	
Recul clinique	Long terme 6 ans et +	0	1	0	0	0	1	0	0	
	N.R.	-	-	-	-	19	3	-	16	

Tableau 6: Synthèse des études cliniques

Auteur et année de publication	Nombre de participants	Nombre d'implants posés	Arcade	Types de suprastructures implantaires	Durée de suivi	Taux de survie implantaire	Complications prothétiques	Satisfaction
P. Fischer et coll. 2003 [5]	27	111	Mandibule	Couronnes télescopes	3,5 ans en moyenne	97,9% (2 implants de mobilité 1 et un implant de mobilité palpable et visible)	Non évalué	95% de patients satisfaits. Amélioration du confort, de la mastication et de l'esthétique.
R. Mitrani et coll. 2003 [18]	10	16	Maxillaire (4) Mandibule (6)	Groupe 1 : piliers de cicatrisation Groupe 2 : attachements rétentifs (axiaux, barres et couronnes fraisées avec attachement extra-coronaire)	2,52 ans en moyenne	100%	Piliers dévissés chez 2 patients et une fracture prothétique (groupe 1)	1,2 en moyenne avant traitement et 5 après (sur une échelle de 1 à 5 ; 1 étant la situation la moins favorable)
E-J Richter 2004 [21]	27	42	Maxillaire (10) Mandibule (17)	Sphériques, barres d'ancrage, couronnes télescopes, Locator® entre autres	6 ans (1997-2003)	97,6% (un seul implant perdu)	Non évalué	Non évaluée
E. Mijritsky et coll. 2005 [17]	15	33	Maxillaire Mandibule	Sphériques et barres d'ancrage	2 à 7 ans	100%	Une seule rupture prothétique	Tous les patients sont satisfaits. Bonnes stabilité et efficacité masticatoire rapportées
G. Krennmair et coll. 2007 [12]	22	60	Maxillaire	Couronnes télescopes	38 mois en moyenne	100 %	3 piliers implantaires dévissés (5%)	Non évaluée
Y. Grossmann et coll. 2008 [8]	23	44	Maxillaire (13) Mandibule (10)	Locator®, O-ring®, barres d'ancrage	31,5 mois en moyenne	95,5 % (2 implants perdus chez le même patient fumeur+++ et terrain paradontal défavorable)	Non évaluée	Tous les patients satisfaits. Amélioration de la mastication (87%), de l'esthétique (78%).
C. Ohkubo et coll. 2008 [19]	5	10	Mandibule	PAP sur implants avec piliers de cicatrisation en comparaison avec PAP conventionnelle pour chaque patient.	Non renseignée	Non évaluée	Non évaluée	Tous les patients ont préféré la PAP sur implants au niveau confort, mastication, rétention et stabilité.

Tableau 7: Résultats de l'étude pilote – données cliniques

	Prothèse existante stabilisée	Classe d'édentement	Nombre et positionnement des implants	Type d'attachements	Caractère évolutif	Recul cliqué	Complications
Cas n°1	Non	Classe II	4 implants, en 15, 12, 22, 25	Barre d'ancrage	Non	4 ans	Aucune
Cas n°2	Oui	Classe II	2 implants, en 11, 25	Locator®	Oui vers PACSI	4 ans	Aucune
Cas n°3	Oui	Classe II mod 1	1 implant, en 23	Sphérique	Oui vers PFIP	4 ans	Aucune
Cas n°4	Non	Classe I	2 implants, en 17,25	Locator®	Non	1 mois	Aucune
Cas n°5	Non	Classe IV	4 implants, en 14, 12, 22, 24	Locator®	Oui vers PFIP	2 ans	Aucune

Tableau 8: Résultats de l'étude pilote – satisfaction des patients (évaluée sur une échelle de 1 à 5 considérant 1 comme la situation la moins favorable)

	Esthétique	Mastication	Elocution	Confort	Manipulation	Satisfaction générale
Cas n°1	5	5	3	4	4	5
Cas n°2	5	4	4	3	4	4
Cas n°3	4	2	3	2	4	3
Cas n°4	4	4,5	3,5	4,5	4,5	4
Cas n°5	5	3	2	4	4	4
Moyenne	4,6	3,7	3,1	3,5	4,1	4

Figure 1: Cas d'édentement asymétrique de grande étendue (Fouilloux et Begin, 2012 ^[6])

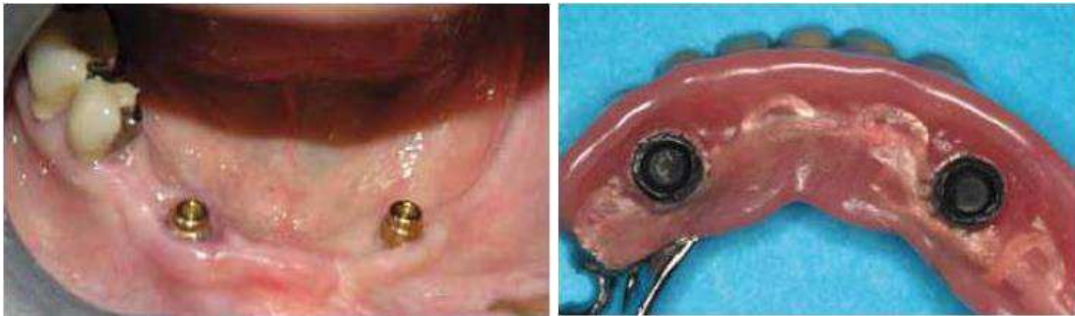

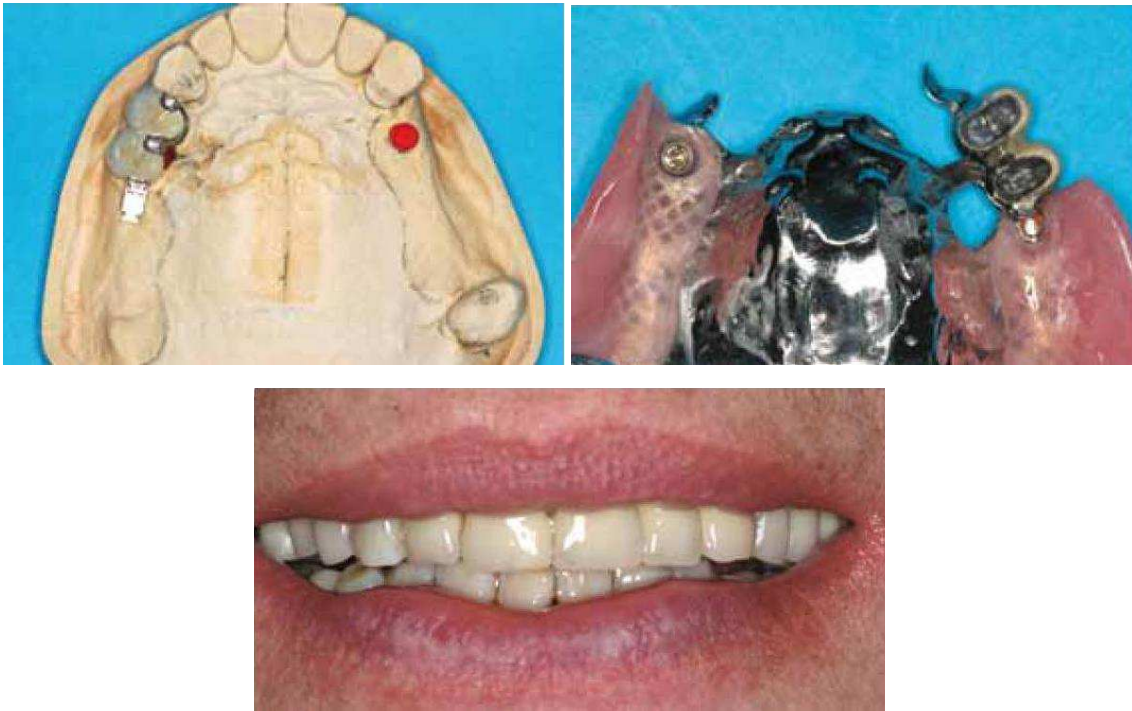
Figure 2: Cas d'édentement bilatéral en extension (Fouilloux et Begin, 2012 ^[6])

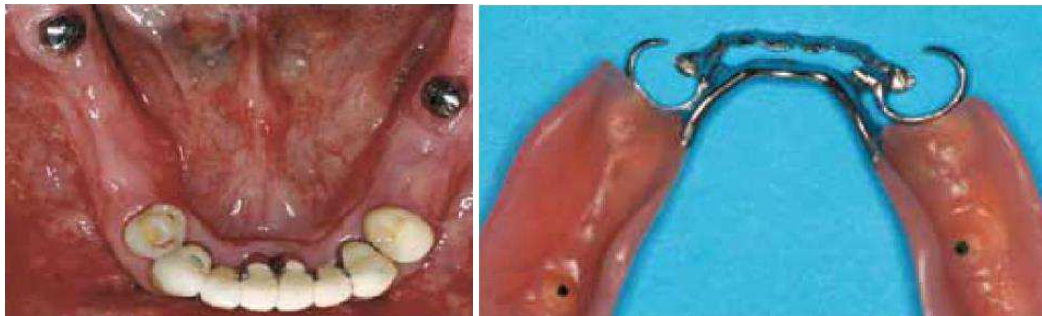
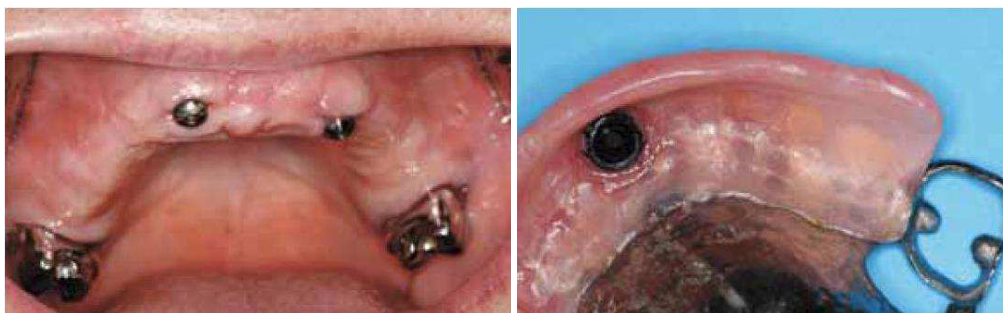
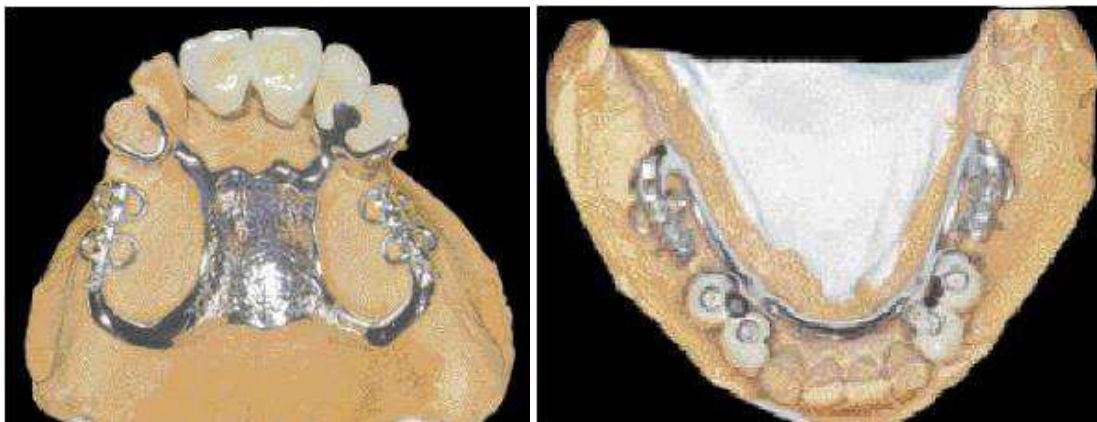
Figure 3: Cas d'édentement antérieur de grande étendue (Fouilloux et Begin, 2012 ^[6])



*Figure 4 : Aménagement de l'esthétique par prothèse composite associée à un implant
(Cheylan et Fouilloux, 2009 ^[4]; Fouilloux et Begin, 2012 ^[6])*



*Figure 5: Châssis à selles disjointes associés à des couronnes fraisées sur implants
(Jourda 2002 ^[10])*



Annexe 1: Questionnaire de satisfaction – première partie

Questionnaire de satisfaction

La prothèse amovible partielle stabilisée sur implants (PAPSI)

I-Partie praticien :

- Âge du patient :
- Type de traitement reçu :
 - PPA existante stabilisée par un/des implant(s)
 - Confection de la PPA dans le cadre d'un traitement par PAPSI
- Classe d'édentement :
- Nombre d'implants posés entrant dans le cadre du traitement par PAPSI :
- Localisation (approximative) des implants :
- Ce traitement est-il pensé de manière définitive ?
 - de manière « provisoire »/évolutive (vers PF ou PAC sur implants) ?
- Durée (approximative) du port de la PAPSI (à partir de la pose) :
- Y-a-t-il eu des complications ?
 - Si oui lesquelles au niveau implantaire :
 - au niveau prothétique :

Questionnaire de satisfaction

La prothèse amovible partielle stabilisée sur implants (PAPSI)

II-Partie patient :

Evaluation de la satisfaction des patients sur une échelle de 1 à 5 (considérant 1 comme la situation la moins favorable) concernant les critères suivant :

- Esthétique :
- Mastication :
- Elocution :
- Confort/tolérance :
- Insertion/désinsertion :
- Satisfaction globale du traitement :



Faculté de chirurgie dentaire

Approbation – Improbation

Les opinions émises par les dissertations présentées, doivent être considérées comme propres à leurs auteurs, sans aucune approbation ou improbation de la Faculté de Chirurgie dentaire. (1)

Lu et approuvé,

*Vu,
Nice, le*

Le Président du jury,

*Le Doyen de la faculté de
Chirurgie dentaire de l'UNS,*

Professeur LASSAUZAY Claire

Professeur MANIERE-EZVAN Armelle

(1) les exemplaires destinés à la bibliothèque doivent être obligatoirement signés par le Doyen et par le Président du jury

Serment d'Hippocrate

En présence des Maîtres de cette Faculté, de mes chers condisciples, devant l'effigie d'Hippocrate,

Je promets et je jure, au nom de l'Être Suprême, d'être fidèle aux lois de l'Honneur et de la probité dans l'exercice de La Médecine Dentaire.

Je donnerai mes soins gratuits à l'indigent et n'exigerai jamais un salaire au-dessus de mon travail, je ne participerai à aucun partage clandestin d'honoraires.

Admis dans l'intérieur des maisons, mes yeux ne verront pas ce qui se passe, ma langue taira les secrets qui me seront confiés et mon état ne servira pas à corrompre les mœurs ni à favoriser le crime.

Je ne permettrai pas que des considérations de religion, de nation, de race, de parti ou de classe sociale viennent s'interposer entre mon Devoir et mon patient.

Je garderai le respect absolu de la vie humaine dès sa conception.

Même sous la menace, je n'admettrai pas de faire usage de mes connaissances médicales contre les lois de l'Humanité.

Respectueux et reconnaissant envers les Maîtres, je rendrai à leurs enfants l'instruction que j'ai reçue de leurs pères.

Que les hommes m'accordent leur estime si je suis fidèle à mes promesses,

Que je sois couvert d'opprobre et méprisé de mes confrères si j'y manque.

