



HAL
open science

**Application de la tomographie par émission de positons
au 18 Fluorodéoxyglucose ou TEP-TDM au 18 FDG
dans le diagnostic et le suivi des vascularites des artères
de gros calibre : à propos d'une série rétrospective de 60
TEP-TDM réalisées chez 36 patients**

Alexandre Gameiro

► **To cite this version:**

Alexandre Gameiro. Application de la tomographie par émission de positons au 18 Fluorodéoxyglucose ou TEP-TDM au 18 FDG dans le diagnostic et le suivi des vascularites des artères de gros calibre : à propos d'une série rétrospective de 60 TEP-TDM réalisées chez 36 patients. Médecine humaine et pathologie. 2013. dumas-00954642

HAL Id: dumas-00954642

<https://dumas.ccsd.cnrs.fr/dumas-00954642>

Submitted on 3 Mar 2014

HAL is a multi-disciplinary open access archive for the deposit and dissemination of scientific research documents, whether they are published or not. The documents may come from teaching and research institutions in France or abroad, or from public or private research centers.

L'archive ouverte pluridisciplinaire **HAL**, est destinée au dépôt et à la diffusion de documents scientifiques de niveau recherche, publiés ou non, émanant des établissements d'enseignement et de recherche français ou étrangers, des laboratoires publics ou privés.

Université Bordeaux 2 – Victor Segalen
U.F.R DES SCIENCES MEDICALES

Année 2013

Thèse n°136

Thèse pour l'obtention du
DIPLOME D'ETAT DE DOCTEUR EN MEDECINE

Présentée et soutenue publiquement

Par **Alexandre GAMEIRO**

Né le 29 Décembre 1983 à Enghien Les Bains

Le Lundi 2 Décembre 2013

**« Application de la Tomographie par émission de positons au
18 Fluorodéoxyglucose ou TEP-TDM au 18 FDG dans le
diagnostic et le suivi
des vascularites des artères de gros calibre :
à propos d'une série rétrospective de 60 TEP-TDM réalisées chez
36 patients. »**

Directeur de thèse

Dr Vincent Meunier

Jury

Monsieur le Professeur Joël CONSTANS, Professeur des Universités. **Président du jury**

Monsieur le Professeur Patrick MERCIE, Professeur des Universités. **Rapporteur**

Madame le Professeur Laurence BORDENAVE, Professeur des Universités

Madame le Docteur Carine GREIB, Praticien Hospitalier

Monsieur le Docteur Eric LAFFON, Maître de conférences des Universités

Monsieur le Docteur Vincent MEUNIER, Praticien Hospitalier

Application de la Tomographie par émission de positons au 18 Fluorodéoxyglucose TEP 18FDG dans le diagnostic et le suivi des vascularites des artères de gros calibre : à propos d'une série rétrospective de 60 TEP TDM réalisées chez 36 patients

Use of positron emission tomography with 18 fluorodeoxyglucose 18F-FDG PET in the diagnosis and monitoring of large vessel vasculitis: report of a retrospective serie of 60 PET CT performed in 36 patients

Décembre 2013

Remerciements

Au Président du jury,

Monsieur le Professeur Joël CONSTANS,

Pour l'honneur que vous me faites en présidant cette thèse et son jury.

Pour l'intérêt que vous avez porté à mon choix de m'orienter vers la médecine vasculaire.

Veillez trouver ici l'expression de mon profond respect.

À mon directeur de thèse,

Monsieur le Docteur Vincent MEUNIER,

Pour avoir accepté de m'accompagner tout au long de ce projet, suite à notre rencontre il y a quatre ans.

Merci pour ton écoute, tes compétences en recherche qualitative et scientifique, tes avis éclairés qui m'ont été précieux, pour tes conseils rhétoriques, pour ta gentillesse et surtout pour ta patience.

Reçois ici l'expression de ma sincère gratitude.

Aux membres du jury,

Monsieur le Professeur Patrick MERCIE,

Pour avoir accepté ce rôle de rapporteur et ainsi juger ce travail sans même me connaître, mais également pour l'intérêt que vous y avez porté et les conseils que vous avez pu m'apporter.

Soyez assuré de ma profonde reconnaissance.

Madame le Professeur Laurence BORDENAVE,

Pour avoir accepté de siéger au sein de mon jury et pour l'intérêt porté à ce travail en m'ouvrant les portes de la médecine nucléaire.

Pour toutes les informations concernant ce domaine qui m'était totalement inconnu avant ce travail et votre rencontre.

Soyez assurée de toute mon estime.

Madame le Docteur Carine GREIB,

Au-delà d'un soutien dans le domaine médical et professionnel, tu m'as apporté beaucoup pour m'épanouir sur le plan personnel.

Cette rencontre basée sur le hasard m'a beaucoup apporté et je ne te remercierai jamais assez.

Monsieur le Docteur Eric LAFFON,

Je vous remercie de votre implication et votre intérêt porté à mon travail, malgré quelques mois de silence radio. Vous m'avez néanmoins beaucoup appris dans cette discipline avec un regard différent.

Soyez assuré de ma gratitude.

« Guérir parfois, soulager souvent, écouter toujours. » Louis Pasteur 1822-1895

Sommaire

Remerciements.....	3
Glossaire	7
Introduction.....	9
1 Généralités	11
1.1 La Tomographie à émission de positons au 18 Fluorodéoxyglucose	11
1.1.1 Techniques et caractéristiques	11
1.1.2 Indications actuelles hors oncologie	15
1.2 Les vascularites des artères de gros calibre	17
1.2.1 Maladie de Horton	18
1.2.2 Maladie de Takayasu.....	26
1.2.3 Aortites inclassables	34
1.3 Imageries conventionnelles et explorations morphologiques des VAGC, hors TEP-TDM.....	35
1.4 TEP-TDM dans les vascularites des artères de gros calibre VAGC	37
1.5 Corticothérapie: effets secondaires.....	40
2 Objectifs, matériel et méthode	42
2.1 Objectifs	42
2.2 Patients	43
2.3 Indications	43
2.4 TEP-TDM et services de médecine nucléaire	44
2.5 Investigations paracliniques.....	45
2.6 Recueil des informations et analyse des données	45
3 Résultats.....	47
3.1 Généralités	47
3.2 TEP-TDM au 18 FDG au diagnostic initial	48
3.2.1 Maladie de Horton	49
3.2.2 Maladie de Takayasu.....	55
3.3 Suivi thérapeutique	58
3.3.1 Maladie de Horton	58
3.3.2 Maladie de Takayasu.....	60
3.4 Cas des aortites inclassables	62
3.5 Autres indications cliniques.....	63
3.5.1 Exploration d'une sarcoïdose.....	63
3.5.2 AEG avec élévation du CA 19.9.....	63
3.5.3 Autre indication cancérologique.....	63

3.6	Complications des corticoïdes	64
4	Discussion	65
4.1	Evaluation de la méthode	65
4.2	Evaluation du recrutement	65
4.3	Analyse des habitudes de service, choix des services de médecine nucléaire et interprétation des comptes rendu de TEP-TDM.....	66
4.4	Diagnostic initial de vascularites de vaisseaux de gros calibre	68
4.4.1	Diagnostic de la maladie de Horton	68
4.4.2	Diagnostic de la maladie de Takayasu.....	83
4.5	Suivi thérapeutique des VAGC	88
4.5.1	Maladie de Horton	89
4.5.2	Maladie de Takayasu.....	92
4.6	TEP-TDM dans les aortites inclassables.....	97
4.7	Phénotypes et nosographie des VAGC.....	99
4.8	TEP-TDM dans les autres indications	102
4.8.1	Exploration d'une sarcoïdose.....	102
	Conclusion.....	104
	Annexe 1 : FICHE DE RECUEIL VAGC ET TEP-TDM.....	105
	Annexe 2 : SERMENT D'HIPPOCRATE	107
	Bibliographie.....	108

Glossaire

18 FDG : 18 FluoroDéoxyGlucose

67 Ga : gallium 67

ACR : American College of Rheumatology

AEG : altération de l'état général

AMM : autorisation de mise sur le marché

ARM : angio IRM

AVC : accident vasculaire cérébral

BAT : biopsie de l'artère temporale

CA 19.9 : carbohydrate antigen ou antigène tumoral 19.9

CHU : centre hospitalier universitaire

CRP : C Reactive Protein

Dr : Docteur

EDAT : échodoppler des artères temporales

ETO : échographie trans œsophagienne

FOI : fièvre d'origine indéterminée

FPI : fièvre prolongée indéterminée

GLUT : GLUcose Transporter

GM-CSF : Granulocyte Macrophage Colony Stimulating Factor

GRACG : Groupe de Recherche sur les Artérites à Cellules Géantes

HLA : Human Leukocyte Antigen

HTA : hypertension artérielle

HTAP : hyper tension de l'artère pulmonaire

IgM : immunoglobuline M

IL : interleukine

INF : interféron

LT : lymphocyte T

IRM : imagerie par résonnance magnétique

keV : kilo électron volt

MH : maladie de Horton

mmHg : millimètre de mercure

MT : maladie de Takayasu

NOIAA : neuropathie optique ischémique antérieure aiguë

OACR : occlusion de l'artère centrale de la rétine

PA : pression artérielle

PDGF : Platelet Derived Growth Factor

PMSI : programme de médicalisation des systèmes d'information

PPR : pseudo polyarthrite rhizomélique

Pr : Professeur

Se : sensibilité

Sp : spécificité

SUV : Standard Uptake Value

TABC : tronc artériel brachio-céphalique

TDM : tomodensitométrie

TEP : tomodensitométrie par émission de positons

TGF β : Transforming Growth Factor β

TNF : tumor necrosis factor

TSA : troncs supra aortiques

VAGC : vascularites des artères de gros calibre

VEGF : Vascular Endothelial Growth Factor

VS : vitesse de sédimentation

Introduction

Depuis la fin des années 90¹, la tomographie par émission de positons au 18 Fluorodéoxyglucose (18 FDG), couplée au TDM ou TEP-TDM est une méthode d'imagerie utilisée en cancérologie au bilan diagnostique et d'extension des cancers. Cette technique utilise une propriété des cellules tumorales qui est d'absorber de manière massive le glucose en raison de l'augmentation du nombre de transporteurs GLUT situés sur la membrane des cellules.

Depuis 2002¹, l'autorisation de mise sur le marché (AMM) est donc restreinte à ce domaine, mais d'autres spécialités telles que la cardiologie pour explorer la viabilité myocardique, la neurologie pour rechercher des foyers épileptogènes, commencent à obtenir des indications de recherche pour l'utilisation de la TEP-TDM avec l'obtention d'AMM depuis quelques mois dans ces domaines.

Cette propriété d'absorption du glucose par les cellules cancéreuses a été également retrouvée sur les cellules inflammatoires. Ceci en fait donc une exploration qui pourrait s'avérer intéressante à la compréhension des syndromes inflammatoires de cause inconnue ou non et alors notamment dans le diagnostic et le bilan des vascularites des artères de gros calibre VAGC intéressant l'aorte et ses principales branches de division. Il s'agit de maladies inflammatoires touchant la paroi vasculaire connues depuis plus de 80 ans. Elles regroupent, selon la classification de Chapel Hill de 1994¹², revue en 2012¹³, la maladie de Horton, la maladie de Takayasu mais aussi les aortites inclassables. Elles étaient jusqu'à présent explorées par les techniques d'imagerie actuelles parfois invasives telles que l'échodoppler, le scanner ou l'IRM, artériographie et/ou l'histologie.

Leur diagnostic est parfois difficile notamment dans leur présentation inflammatoire avant l'apparition de signes cliniques évocateurs ou de manifestations occlusives qui peuvent se compliquer d'anévrismes, de dissection ou de rupture dans les cas les plus graves. La biopsie de l'artère temporale, gold standard diagnostique de la maladie de Horton est non contributive dans 30% des cas²⁶. Pour la maladie de Takayasu, les critères diagnostiques sont malheureusement tardifs au stade occlusif, quelle que soit la classification utilisée, reposant sur des explorations artériographiques invasives et désuètes.

Les autres techniques d'imagerie telles que l'échodoppler, l'angio scanner ou l'angio IRM sont certainement utiles au diagnostic de ces affections mais n'apparaissent pas dans les critères diagnostiques internationaux et ne s'avèrent souvent contributifs qu'à une phase avancée, occlusive de la maladie.

La TEP au 18 FDG couplée au TDM aurait donc théoriquement l'avantage de diagnostiquer ces maladies en phase précoce, dès lors que la paroi devient inflammatoire. Cette propriété de la TEP-TDM a été décrite pour la première fois en 1999 par Blockmans et al.² chez des patients atteints d'une maladie de Horton et par Hara et al³. pour les artérites de Takayasu. Depuis, de nombreuses études sur des échantillons de plus ou moins grande taille ont été effectuées. Elles portent aussi bien sur le diagnostic que sur le suivi thérapeutique, et comparent également la TEP-TDM aux autres moyens diagnostiques. Les résultats de ces travaux ne sont pas univoques et parfois contradictoires.

Pour cette raison, dans notre travail, nous avons revu une série de 36 patients aquitains hospitalisés dont le diagnostic retenu était une VAGC, sur une période 3 ans. Notre analyse a porté sur les indications et l'intérêt de la TEP-TDM, dans le diagnostic et le suivi de ces affections. Nous en présentons les résultats et discutons de la TEP-TDM dans chacune de ces vascularites confrontés aux données de la littérature.

1 Généralités

1.1 La Tomographie à émission de positons au 18 Fluorodéoxyglucose

1.1.1 Techniques et caractéristiques

La TEP-TDM au 18 FDG est depuis quelques années utilisée et validée en oncologie afin d'explorer des localisations tumorales inaccessibles aux autres moyens diagnostiques et permet ainsi un diagnostic et une prise en charge plus précoce.

Cette propriété est transposable à la médecine en raison de ses caractéristiques techniques bien particulières. De fait, sur le plan technique, la TEP-TDM au 18 FDG diffère de la technique d'imagerie scintigraphique conventionnelle par l'énergie des photons émis et détectés lors de l'examen⁵⁷. L'énergie des photons issus de l'annihilation de positons émis par le 18F est de 511 keV contre 100 à 300 keV pour les autres radionucléides utilisés en scintigraphie⁴. Cette différence d'énergie permet d'obtenir une meilleure sensibilité par rapport aux autres examens scintigraphiques. Les 2 photons sont émis de façon synchrone dans des directions opposées. La détection des émetteurs de positons nécessite des caméras dédiées (caméra TEP) constituées de détecteurs répartis en anneau autour du patient. L'enregistrement quasi simultané, par deux détecteurs diamétralement opposés, de deux photons de 511 keV, permet de connaître la droite sur laquelle a eu lieu l'émission photonique et donc de localiser les molécules de 18 FDG. Une reconstruction informatique permet de visualiser la distribution tridimensionnelle du traceur. Ces caméras sont couplées à une tomодensitométrie TDM qui permet une fusion des images fonctionnelles et des images anatomiques et donc une meilleure localisation des anomalies.

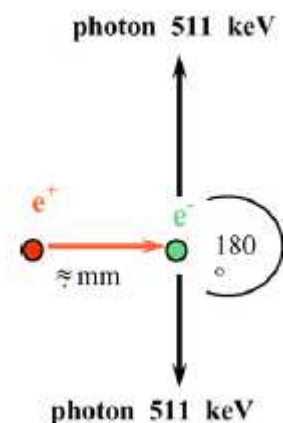


Figure 1 : Désintégration du 18F : émission de positons (e⁺) et génération de deux photons.

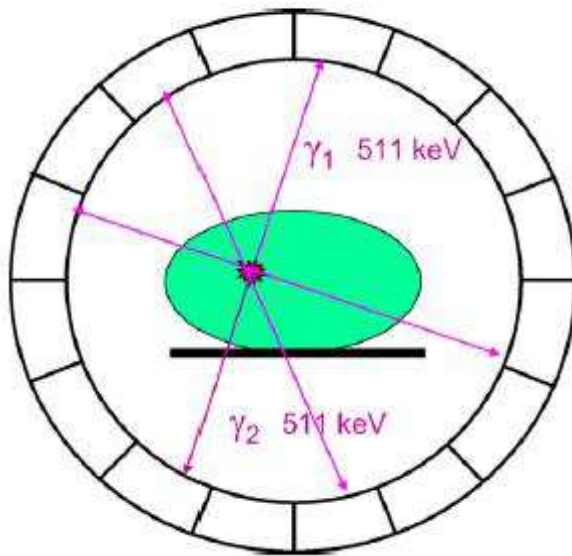


Figure 2 : Principe de la détection des photons d'annihilation

Actuellement, le TEP-TDM utilise pour principal traceur le 18 FluoroDéoxyGlucose. Il s'agit d'un analogue du sucre qui devient émetteur de positons par marquage du 18F. Après avoir été injecté, le 18 FDG est capable de pénétrer dans les cellules comme son analogue sucré.

L'utilisation du 18 FDG repose sur le fait que les cellules bénignes et les cellules malignes ne métabolisent pas de la même façon le sucre et cette propriété a été constatée dans les cellules inflammatoires (macrophages et polynucléaires neutrophiles)⁴. Cette hyperconsommation de glucose est liée à la surexpression des transporteurs GLUT 1 et GLUT 4. En effet, le 18 FDG franchit la membrane à l'aide de ces transporteurs. Il est ensuite phosphorylé en 18 FDG-6-phosphate par l'héxokinase. Cependant, contrairement au glucose-6-phosphate, le 18 FDG-6-P n'est pas utilisé pour la glycolyse et est donc accumulé dans la cellule. Il est donc le reflet de l'activation du métabolisme glucidique.⁵

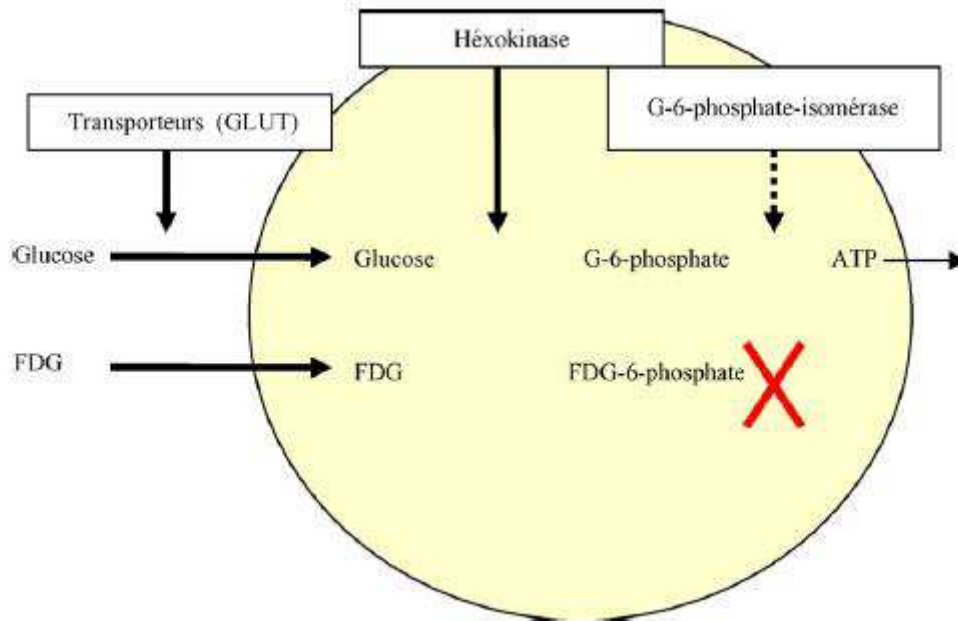


Figure 3 : Passage transmembranaire du 18 FDG

C'est donc ce caractère non spécifique de la fixation du traceur qui permet à la TEP-TDM d'avoir son rôle dans la prise en charge des maladies inflammatoires.

L'acquisition des images se fait à l'aide d'une caméra dans les trois plans de l'espace au cours du balayage longitudinal, permettant une reconstruction sous forme de volumes tridimensionnels.

La scintigraphie est couplée à un scanner permettant de bien localiser les images d'hyperfixation métabolique.

Cette technique a pour principal inconvénient d'avoir une résolution spatiale limitée, avoisinant les 5 à 7 millimètres⁵⁷. Ceci explique sa place dans l'exploration des pathologies des gros vaisseaux.

Contrairement à d'autres marqueurs couramment utilisés en médecine nucléaire, le 18 FDG a une clairance rapide des tissus, hormis le cerveau, le cœur, les reins et la vessie et donne un rapport signal/bruit de fond élevé. Ceci est également lié au fait que la captation physiologique du 18 FDG est quasiment nulle dans les vaisseaux^{46,57}.

La mesure de l'intensité de captage du produit est définie par le SUV *Standard Uptake Value*, qui est le rapport de l'activité au niveau de la cellule anormale sur l'intensité totale injectée au patient, ajusté au poids ou sa surface corporelle. De fait, bien que l'analyse des images TEP-TDM soit surtout visuelle et qualitative, il est possible de quantifier la quantité de traceur fixé dans une structure anatomique.

En comparaison aux autres traceurs utilisés en scintigraphie, et notamment les leucocytes marqués, ainsi que par rapport aux autres imageries, les avantages de la TEP-TDM au 18 FDG sont nombreux⁵ :

- L'absence d'effet secondaire comme cela peut être le cas lors de l'injection de produit de contraste iodé.
- L'absence de perturbation par les prothèses et implants métalliques.
- La rapidité et relative simplicité de l'examen (acquisition des images entre 60 et 75 minutes après l'injection du traceur et 30 minutes d'acquisition pour un corps entier).
- Une meilleure résolution spatiale et acquisition tomographique dans les 3 plans de l'espace avec repérage anatomique par TDM associé sur les machines hybrides de dernière génération.
- Sa capacité à explorer le corps entier permettant de faire le bilan d'extension d'une affection potentiellement multifocale en une seule procédure d'imagerie.
- Un meilleur rapport signal/bruit prenant toute son importance pour la détection des foyers profonds du squelette axial, de l'abdomen ou du pelvis.
- Une moindre irradiation du patient.
- Une meilleure reproductibilité interobservateur.

En revanche, ses principaux inconvénients sont représentés par :

- Son incapacité ou du moins ses limites dans l'exploration du cerveau, du myocarde, des reins, de la vessie, des cavités excrétrices et à un moindre degré le cadre colique en raison de l'hyperfixation physiologique du 18 FDG dans ces organes.
- Sa difficulté de réalisation chez les patients diabétiques non équilibrés.
- Son coût plus élevé.
- Sa moindre accessibilité (une machine pour 800 000 personnes).
- L'absence d'autorisation de mise sur le marché (AMM) du FDG dans la plupart des indications intéressantes les indications médicales, reléguant à l'heure actuelle son utilisation uniquement dans le cadre de protocoles hospitaliers de recherche clinique. Les AMM en cardiologie et en neurologie ont été accordées depuis quelques mois seulement.

Par ses propriétés, la TEP-TDM au 18 FDG pourrait donc être une technique intéressante, par sa précocité diagnostique, pour l'évaluation des lésions difficilement appréhendées par les examens radiologiques ou scintigraphiques standards. Elle pourrait

donc permettre une investigation des maladies inflammatoires dans leur diagnostic initial mais aussi dans le suivi.

Comme il a été décrit précédemment, son champ d'application potentiel est très vaste. Il convient de tenir compte des performances et des limites de chacune des techniques, d'intégrer ces dernières dans le contexte clinique et biologique d'une part, médico-économique d'autre part.

1.1.2 Indications actuelles hors oncologie

La tomographie à émission de positons a initialement été utilisée dans le cadre de la recherche médicale au milieu des années 70, et principalement en neurosciences, en raison de sa capacité à objectiver l'activité métabolique des tissus. Ces dernières années, elle a connu un essor important en clinique et notamment en oncologie, dans le diagnostic des carcinomes de primitif inconnu, des lymphomes et des syndromes paranéoplasiques mais aussi dans leur suivi thérapeutique. Beaucoup plus récemment, la TEP-TDM au 18 FDG a fait l'objet d'études dans d'autres domaines tels que la cardiologie avec l'étude de la viabilité du tissu myocardique et en neurologie depuis les années 80, afin de rechercher d'éventuels foyers épileptogènes⁵⁷.

Par ailleurs, d'après une revue regroupant plusieurs travaux⁶ concernant diverses pathologies inflammatoires et infectieuses, la TEP-TDM aurait une place en médecine afin d'explorer les maladies inflammatoires, mais aussi orienter le diagnostic devant des fièvres et syndromes inflammatoires inexplicés. Elle permet d'identifier leurs causes dans, en moyenne, 30% des cas. Jusqu'à l'essor des nouvelles imageries, ces fièvres et/ou ces syndromes inflammatoires demeuraient longtemps et souvent inexplicés.

Cependant, la littérature consacrée à la TEP-TDM et les FOI présente de nombreuses insuffisances car il n'existe que très peu de publications qui se sont intéressées de manière spécifique à l'étude des FOI en TEP-TDM et, parmi elles, le nombre de sujets était très variable et souvent faible, allant de 16 à 124 patients. Parmi ces études, certaines sont rétrospectives, d'autres prospectives. Les critères de recrutement des patients présentant une FOI étaient très variables d'une étude à l'autre. Ainsi, on identifie des biais de sélection en fonction des études.

Néanmoins, Le manque de spécificité de la TEP-TDM ne représente pas un inconvénient car le praticien recherche surtout une bonne sensibilité afin d'orienter vers d'autres investigations d'imagerie ou de prélèvements, qu'il s'agisse d'une cause maligne, infectieuse ou inflammatoire.

La TEP-TDM pourrait également apporter un intérêt dans l'exploration des maladies infectieuses. Tahara et al.⁷ ont été les premiers à décrire une hyperfixation du FDG en 1989, dans un abcès abdominal. De nombreux cas ont depuis été décrits permettant de mettre en évidence de faux positifs dans des indications oncologiques. La sensibilité (Se) et la valeur prédictive négative (VPN) sont dans cette indication très élevées, selon le travail de Chacko et al.⁸ réalisé sur 167 TEP-TDM 18 FDG pour évaluer 175 sites de foyers infectieux.

La TEP-TDM pourrait également avoir sa place dans certaines formes compliquées ou atypiques de sarcoïdose. En effet, une sensibilité de 100% a été décrite dans les formes cardiaques par Okumara et al.⁹. De façon générale, la TEP-TDM semble être supérieure à la scintigraphie au ⁶⁷Ga pour les formes extrapulmonaires et semble être un bon outil pour la surveillance thérapeutique.

Enfin, bien qu'il existe une fixation physiologique du colon, la TEP-TDM permettrait d'apprécier l'activité, la localisation et l'extension des maladies inflammatoires cryptogénétiques intestinales sans pour autant remplacer les explorations conventionnelles. Une étude portant sur des patients atteints de la maladie de Crohn montre que sur 127 foyers pathologiques en TEP-TDM, seulement 45 étaient accessibles en vérification endoscopique¹⁰.

En somme, un certain nombre d'études ont montré un intérêt de la TEP-TDM dans l'exploration de diverses pathologies inflammatoires.

Parmi toutes ces maladies inflammatoires, une touche les gros vaisseaux. Il s'agit donc des vascularites des artères de gros calibre. Parmi les VAGC, on décrit principalement la maladie de Horton et la maladie de Takayasu qui présentent des critères diagnostiques cliniques et d'imageries que nous verrons par la suite, mais dont le diagnostic présente parfois des limites. Ainsi, la TEP-TDM pourrait donc faire parti des moyens diagnostiques mais aussi permettre d'évaluer l'efficacité thérapeutique et ainsi adapter les traitements adéquats. En effet, les VAGC représentent selon les études de 15 à 20% des syndromes inflammatoires et/ou des fièvres inexplicables, principalement chez les sujets âgés, ce qui rend la TEP-TDM intéressante dans ces indications.

La place de la TEP-TDM dans les VAGC reste donc à définir parmi des moyens déjà existants.

1.2 Les vascularites des artères de gros calibre

Les vascularites¹¹ sont définies par une atteinte inflammatoire des vaisseaux sanguins artériels, capillaires, veinulaires et/ ou veineux, entraînant une altération de la paroi vasculaire, conduisant à des sténoses ou à des occlusions vasculaires, et associée à des degrés variables de nécrose fibrinoïde de la paroi, et/ou à la présence de granulomes inflammatoires.

Différentes classifications ont été proposées dont les deux plus importantes et couramment utilisées étant celles de l'ACR, publiée en 1990, et celle de la conférence de Chapel Hill publiée en 1994¹², et revue en 2012¹³. En pratique, les vascularites sont classées en fonction de leurs manifestations cliniques, du type et du calibre des vaisseaux atteints de façon prédominante et de l'aspect histologique précis de l'atteinte vasculaire.

Les vascularites des artères de gros calibre touchent donc, comme leur nom l'indique, les gros vaisseaux artériels que sont principalement l'aorte et ses branches. Elles sont principalement représentées par la maladie de Horton, la maladie de Takayasu et les aortites inflammatoires inclassables.

Classification of Vasculitis

Chapel Hill Consensus Criteria
Nomenclature update 2012

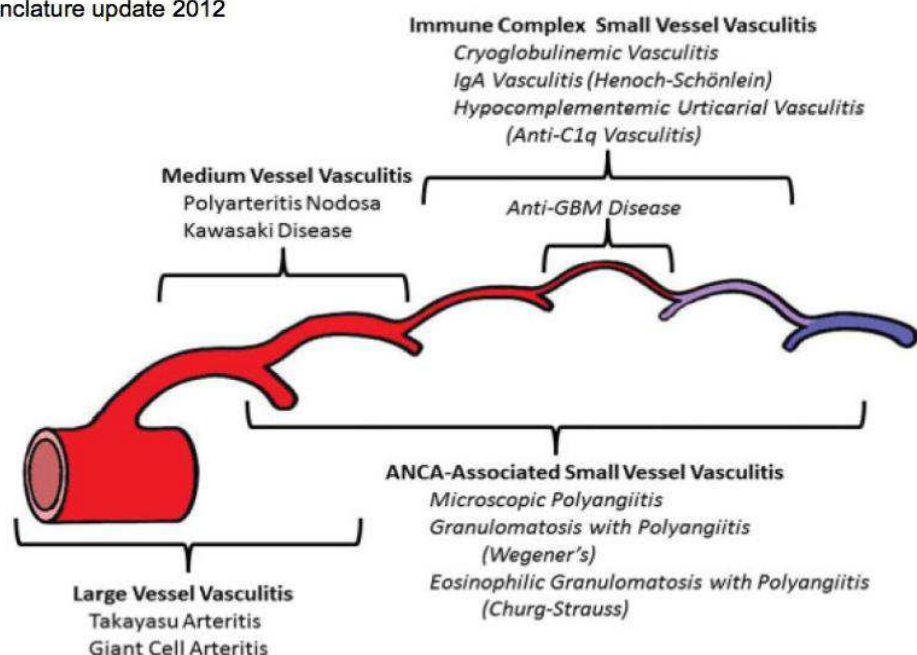


Figure 4: Classification des vascularites selon la classification de Chapel Hill revue en 2012

1.2.1 Maladie de Horton

A) Définition et épidémiologie

La maladie de Horton ou artérite giganto cellulaire est la plus fréquente des vascularites systémiques. Il s'agit d'une maladie de la personne âgée. Son incidence est variable selon les régions et a augmenté au cours des cinquante dernières années. Cependant ces variations sont probablement dues à une meilleure connaissance de la maladie et aux différents moyens diagnostiques^{5,8}.

Les incidences sont plus importantes chez les sujets scandinaves ou originaires d'Europe du Nord avec environ 30 cas pour 100000 habitants¹⁴ contre 1,47 cas pour 100.000 habitants au Japon¹⁵. Par ailleurs, son incidence augmente, mais ceci est probablement en lien avec des moyens diagnostiques de plus en plus performants.

Sur le plan pronostique, la surmortalité liée à la maladie de Horton est très variable selon les études (de 4 à 35%) et n'a pu être réellement démontrée. Elle est en rapport avec des atteintes cardio-vasculaires et des accidents vasculaires cérébraux chez des patients mal contrôlés^{16,17,18}.

Cependant la morbidité liée au traitement, principalement la corticothérapie, varie de 35 à 65% des patients^{19,20}.

B) Critères diagnostiques

Sur le plan diagnostique, des critères ont été définis par l'American College of Rheumatology ACR en 1990²¹ après avoir étudié une population de 800 patients atteints de vascularites.

Ces critères sont au nombre de cinq :

- Age de début de la maladie supérieur ou égal à 50 ans
- Céphalées d'apparition récente ou non habituelles
- Anomalies des artères temporales (induration, inflammation ou diminution des pouls)
- Vitesse de sédimentation supérieure à 50 mm à la 1^{ère} heure
- Biopsie de l'artère temporale anormale

Historiquement, la sensibilité et la spécificité des critères ACR sont respectivement de 93 et 91%.

Le diagnostic est fait par la positivité de la **BAT qui est le gold standard**. Celle-ci met en évidence:

- une panartérite inflammatoire atteignant les trois tuniques de l'artère
- l'épaississement intimal avec fibrose et parfois la présence de thrombus
- une destruction des fibres musculaires lisses de la média avec parfois une nécrose fibrinoïde
- une fragmentation et une destruction de la limitante élastique interne
- un infiltrat inflammatoire mononuclé avec la présence de cellules géantes

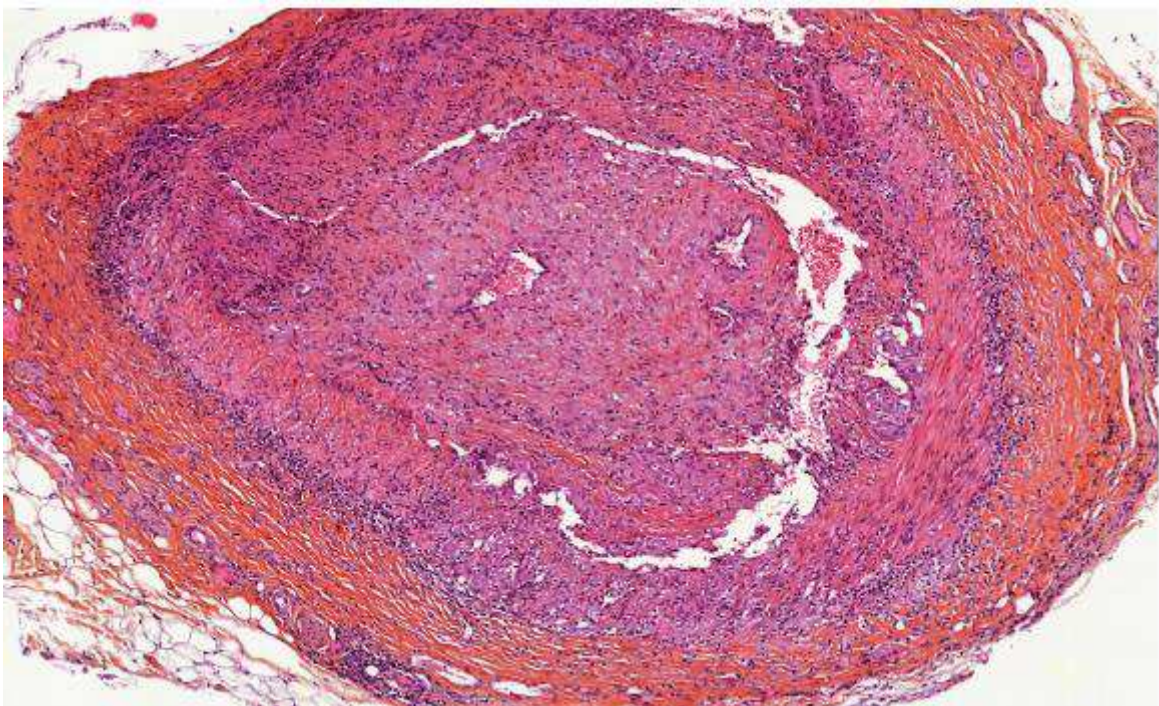


Figure 5: Biopsie d'artère temporale (hémateïne éosine safran x10). Infiltrats inflammatoires polymorphes composés de lymphocytes et de plasmocytes au sein de la média et de l'adventice. Dans de nombreux territoires, sont notés des amas histiocytaires avec des cellules géantes.

Cependant, **elle est non contributive dans 30% des cas**. Par ailleurs, il existe des formes incomplètes. L'analyse histologique ne met parfois en évidence que certains de ces signes et ne conclut donc pas de manière formelle à une maladie de Horton compte tenu de certains signes non spécifiques lorsqu'ils sont présents de manière isolée.

Le travail de Liu et al.²² rapporte une différence sur les résultats de la BAT chez 121 patients avec 29% de BAT positives chez les caucasiens contre 11% chez les asiatiques et aucun chez les afro américains et les hispaniques.

En cas de forte suspicion clinique et compte tenu des complications²³, d'origine ischémique, pouvant concerner l'œil, l'orbite ou les voies visuelles, et conduire à la cécité bilatérale, la BAT ne doit pas retarder la mise en place du traitement. La sensibilité de la biopsie est améliorée en cas de bilatéralité ou si elle est guidée par échographie, ceci en raison du caractère segmentaire et focal de l'atteinte.

Ces complications ophtalmologiques concernent au moins 25 % des patients selon les séries. La baisse d'acuité visuelle irréversible est le plus souvent liée à une neuropathie optique ischémique antérieure aiguë NOIAA ou une occlusion de l'artère centrale de la rétine OACR. Ainsi, chez un patient de plus de 50 ans, toute manifestation ischémique oculaire, transitoire ou permanente, doit faire évoquer et rechercher une maladie de Horton par un interrogatoire ciblé et un bilan inflammatoire en urgence. Le traitement repose sur la corticothérapie, qui doit être instaurée dès la suspicion du diagnostic, même au cabinet du praticien. L'enjeu est de protéger l'œil ou les voies visuelles afin d'éviter la survenue d'une cécité irréversible ou d'empêcher la maladie d'être bilatérale. La corticothérapie ne constitue donc pas un traitement curatif des baisses d'acuité visuelle constituées, qui ont un pronostic presque toujours défavorable.

En dehors des formes crâniennes, les critères ACR restent néanmoins peu spécifiques, surtout lorsqu'ils sont associés à une BAT négative.

Si la BAT est négative, le diagnostic peut être fait en cas de présence d'au **moins trois critères positifs de la classification ACR et en l'absence de diagnostic différentiel**, ou bien, selon certains auteurs, si au moins **deux critères sont positifs avec l'existence d'une anomalie à l'imagerie**²⁴ que nous évoquerons par la suite.

La présentation clinique de la MH est assez typique car elle concerne surtout les branches extra crâniennes de l'artère carotide. L'atteinte de l'artère temporale indurée ou inflammatoire est assez caractéristique.

Dans 40 à 50% des cas, on retrouve des manifestations rhumatismales à type de pseudo polyarthrite rhizomélique (PPR) entraînant des douleurs et des enraidissements des ceintures scapulaires et pelviennes.

Il existe une autre classification clinique, néanmoins très peu utilisée en pratique et dans les études, ce qui ne permet pas de connaître sa valeur diagnostique. Il s'agit des critères français du Groupe de Recherche sur les Artérites à Cellules Géantes (GRACG) publiés en 1998²⁵ :

1. Critères diagnostiques généraux

Age des patients supérieur à 50 ans
Vitesse de sédimentation >40mm à la 1^{ère} heure
BAT positive
Réponse à la corticothérapie en 72 heures

2. *Symptômes spécifiques à la maladie de Horton*

Artère temporale cliniquement anormale (rigidité, inflammation, présence de nodules) ou rigidité inflammatoire du cuir chevelu

Problèmes visuels (cécité, diplopie, vision trouble), y compris les accidents visuels survenant durant la première semaine de traitement

Claudication de la mâchoire

Céphalées temporales, céphalées diffuses, douleur faciale ou sensation d'œdème facial

3. *Symptômes généraux*

Symptômes systémiques, tels que : fièvre >38°, amaigrissement >10% du poids initial, anorexie, malaise, asthénie

4. *Symptômes spécifiques à la pseudopolyarthrite rhizomélique*

Douleur musculaire proximale persistante, rigidité ou raideur matinale durant plus d'une heure par jour pendant plus de 2 semaines, impliquant la région cervicale ou la ceinture scapulaire ou pelvienne

5. *Critères d'exclusion*

Toute maladie maligne présente au moment du diagnostic, sauf si elle a été diagnostiquée plus d'une année avant le diagnostic d'artérite à cellules géantes, toute maladie infectieuse (virale, bactérienne ou parasitaire, une sérologie positive isolée n'étant pas un critère d'exclusion si les conditions d'inclusion sont remplies), polyarthrite rhumatoïde diagnostiquée sur les critères de l'American Rheumatism Association, lupus érythémateux systémique et périartérite noueuse.

C) Anatomie, topographie lésionnelle

Compte tenu de la localisation de l'atteinte vasculaire, la forme la plus classique est l'artérite crânienne avec des signes cliniques en rapport avec l'atteinte des artères temporales, occipitales ou ophtalmiques.

On retrouve donc des céphalées, une hyperesthésie du cuir chevelu, une claudication de la mâchoire, avec parfois des signes d'ischémie pouvant aller jusqu'à la nécrose du cuir chevelu, ou une atteinte ophtalmologique avec une occlusion de l'artère centrale de la rétine OACR ou une neuropathie optique ischémique antérieure aiguë NOIAA.

Jusqu'à il y a peu de temps, on décrivait dans de rares cas, des atteintes des vaisseaux de gros calibre tels que les artères des membres supérieurs, de l'aorte jusqu'aux artères iliaques, pouvant amener à une confusion avec la maladie de Takayasu dont certains auteurs considèrent comme une seule et même entité¹¹¹. Cependant, cette atteinte historiquement rare, est mise en évidence de plus en plus fréquemment en raison de la performance des nouvelles techniques d'imagerie.

Enfin, il existe parfois des signes généraux, tels qu'une fièvre prolongée, une altération de l'état général, une asthénie, un amaigrissement. Ces symptômes sont liés à un état inflammatoire systémique.

D) Critères biologiques

Sur le plan biologique, il existe un syndrome inflammatoire permettant le diagnostic de la MH. En effet, il n'y a pas de marqueur biologique spécifique mais la VS et la CRP ont une bonne sensibilité compte tenu du caractère inflammatoire de cette pathologie. L'hypothèse diagnostique de la MH se fait parfois sur des syndromes inflammatoires inexpliqués.

Au cours de la maladie de Horton⁷⁴, un syndrome inflammatoire biologique majeur est trouvé, en règle générale, lors du diagnostic. Ainsi, 95 % des patients ont une vitesse de sédimentation (VS) supérieure à 50 mm/h (en moyenne à 80–90 mm/h) et une CRP élevée (en moyenne à 70–90 mg/L). À l'inverse, une VS dite normale (<20 ou 40 mm/h selon les études) est constatée chez seulement 4 à 10,8 % des patients porteurs de maladie de Horton et 7 à 20 % de ceux ayant une PPR. Il faut ainsi remarquer que la normalité de la VS n'écarte pas le diagnostic de maladie de Horton ou de PPR.

Dans une série de 764 patients ayant une maladie de Horton, la VS et la CRP avaient, respectivement, une sensibilité à 86,4 % et 84,2 %, une spécificité à 30,5 % et 29,5 %, et une valeur prédictive négative à 88,6 % et 86,1 %. L'élévation simultanée de la VS et de la CRP avait une sensibilité à 80,8 %, une spécificité à 41,2 % et une valeur prédictive négative à 87,7 %.

Comme il a été précisé précédemment, il existe cependant de rares cas de MH à CRP ou VS négative. La sensibilité reste cependant très bonne mais la spécificité ne permet pas de confirmer le diagnostic mais fait parti des différents arguments. Concernant le suivi, la place de la CRP reste mal définie comme nous le verrons par la suite.

E) Physiopathologie

Ces dernières années, on ne cesse de découvrir des nouveaux éléments sur cette pathologie.

Il s'agit d'une maladie médiée par les lymphocytes T en réponse à un auto ou un exo antigène qui pourrait différer selon les patients²⁶.

Les lymphocytes sont situés principalement dans l'adventice et sont caractérisés par une sécrétion importante d'interféron gamma et d'interleukine 2. Après avoir pénétré les vaisseaux, les lymphocytes sont stimulés par un antigène exprimé localement. Des cellules dendritiques résidentes matures, localisées dans l'adventice joueraient un rôle crucial dans l'attraction et l'activation des lymphocytes T et les macrophages.

Les macrophages et les cellules géantes sont préférentiellement localisés dans la média et au voisinage de la limitante élastique interne.

Ces cellules secrètent de l'IL 1 β , de l'IL 6 et du Transforming Growth Factor β (TGF β) mais peu de TNF α ou de GM-CSF. Elles sécrètent également des métalloprotéases et des dérivés oxygénés qui seraient responsables de l'amincissement de la média et la fragmentation de la limitante élastique interne. Du PDGF (Platelet Derived Growth Factor) et du VEGF (Vascular Endothelial Growth Factor) sont également secrétés, induisant une hyperplasie intimale, provoquant une occlusion vasculaire et favorisant la néoangiogenèse. L'INF γ a également une place importante dans la physiopathologie. Son niveau d'expression serait corrélé à la forme clinique.

Dans les formes ischémiques, il est en quantité élevée alors qu'il est en faible quantité dans les fièvres prolongées inexplicées. L'INF γ joue donc un rôle dans l'aspect vasculaire de la maladie car il est peu exprimé dans les PPR isolées mais plus abondant en cas de maladie de Horton associée.

Par ailleurs, une production importante de TNF α engendre un besoin en corticoïde plus important.

Il existe probablement une prédisposition polygénique à développer une maladie de Horton. La présence du HLA DR4 est largement confirmée (odd ratio 2,4 à 3). Il est d'avantage présent dans les formes visuelles.

Un rôle viral est également suspecté en raison des variations saisonnières observées. Une étude de Duhaut²⁷ a mis en évidence la fréquence accrue d'anticorps IgM anti virus para influenzae type 1 chez 38% des patients contre 21% des témoins.

Le parvovirus B19 pourrait également intervenir.

Enfin, l'atteinte dégénérative des artères pourrait avoir un rôle dans le développement de la MH. Uniquement constaté chez la femme, le risque de développer la maladie de Horton est 6 fois plus important en cas d'antécédent de tabagisme et 4,5 fois plus important en cas d'antécédents de maladie cardiovasculaire athéromateuse.

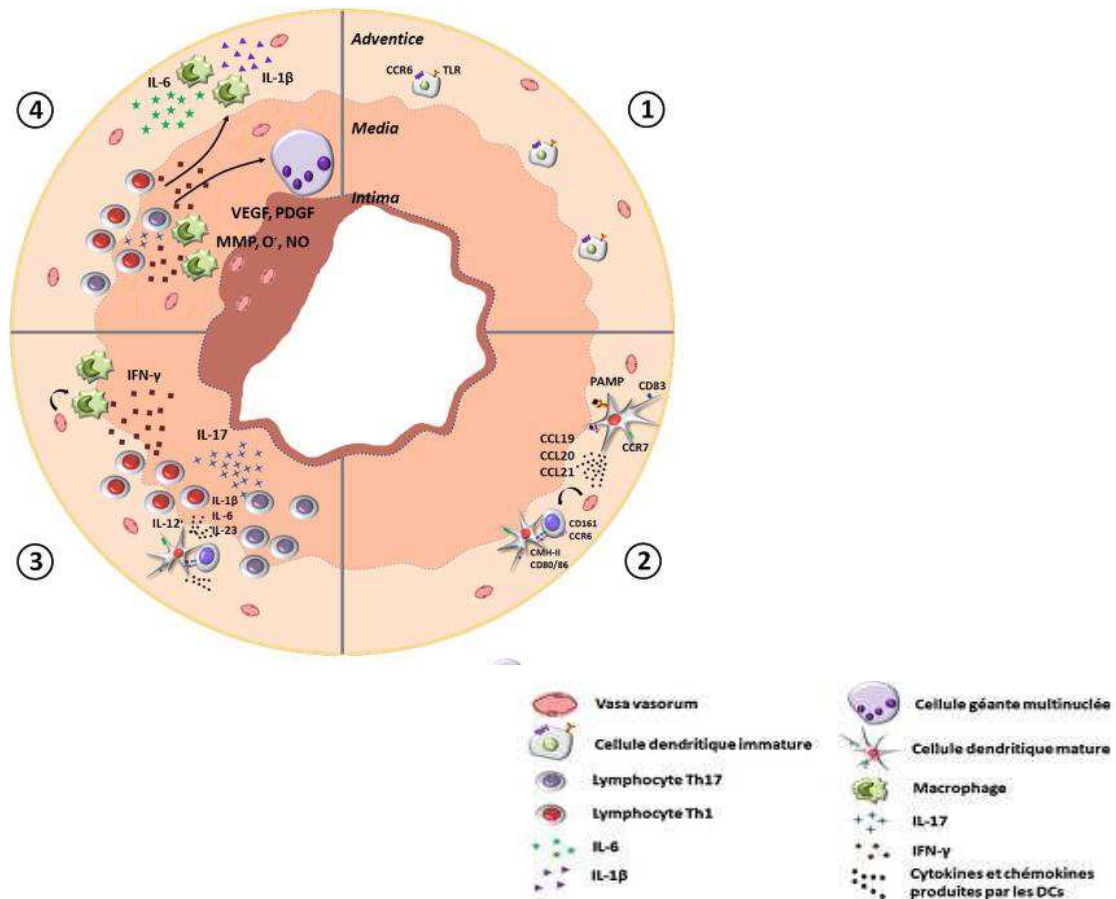


Figure 6: Physiopathologie de la MH

1. Artère normale : les cellules dendritiques (DC) résidentes de l'adventice sont à l'état immature. Elles expriment CCR6 et des TLR dont la nature varie en fonction du type d'artère. 2. Activation des DC par un signal « Danger » (PAMP : *pathogen associated molecular pattern*) par l'intermédiaire des TLR. Les DC changent de morphologie, expriment CCR7 et CD83 et produisent des chémokines (CCL19, CCL20 et CCL21) qui vont recruter les LT CD4 via les vasa vasorum et piéger les DC dans la paroi artérielle. Les DC expriment fortement le CMH-II et les molécules de costimulation CD80 et CD86, ce qui leur permet d'activer les LT CD4 reconnaissant l'antigène qu'elles ont apprêté au sein de leurs molécules de CMH-II. 3. Infiltration lymphocytaire T oligoclonale et polarisation Th1 et Th17. Les DC produisent des cytokines qui vont favoriser la polarisation des LT en LTh1 et LTh17. En présence d'IL-12, les LT CD4 se polarisent en LTh1 producteurs d'IFN-γ. En présence d'IL-1β, d'IL-6 et d'IL-23, les LT CD4 se polarisent en LTh17 producteurs d'IL-17. Les macrophages (MP) infiltrent à leur tour l'adventice et sont activés par les cytokines lymphocytaires, notamment l'IFN-γ. 4. Les MP de l'adventice produisent de grandes quantité d'IL-1β et d'IL-6 qui sont responsables des signes généraux de la MH et qui vont entretenir des boucles d'amplification aboutissant à la pérennisation de la réponse inflammatoire. Dans la média, les MP et les cellules géantes produisent des facteurs de croissance : le VEGF provoque une néoangiogenèse qui va accroître le recrutement des cellules inflammatoires, le PDGF est responsable de la migration et la prolifération des cellules musculaires lisses aboutissant à l'hyperplasie intimale. Sont aussi produits des métalloprotéases (MMP), du monoxyde d'azote (NO) et des radicaux libres oxygénés (O⁻) qui vont détruire la média et la limitante élastique interne. Ce remodelage vasculaire est à l'origine des manifestations ischémiques de la MH. DC : cellule dendritique ; CCL : chémokines ; CCR : récepteur de chémokine de la famille CC ; CMH-II : complexe majeur d'histocompatibilité de classe II ; IFN-γ : interféron-gamma ; IL : interleukine ; LT : lymphocyte T ; MMP : métalloprotéases ; MP : macrophage ; PAMP : *pathogen associated molecular pattern* ; PDGF : *platelet-derived growth factor* ; RO : radicaux libres oxygénés ; TLR : *toll like receptor* ; VEGF : *vascular endothelial growth factor* .

F) Explorations paracliniques

Au cours des dernières années, l'évolution des techniques d'imagerie a permis d'améliorer la sensibilité du diagnostic de la MH surtout en cas de BAT négative.

L'échodoppler artériel permet de mettre en évidence le signe du « halo » décrit en 1995 par Schmidt et al. Il s'agit d'une zone hypoéchogène siégeant dans la paroi de l'artère^{28,29}. Les performances de l'échodoppler artériel donnent des résultats très variables d'une étude à l'autre, avec une sensibilité qui varie de 40 à 73%, ce qui est moins bon que la sensibilité clinique liée à la palpation des artères temporales.

La sensibilité du signe du « halo » est de 67% contre 65% pour les critères cliniques^{30,31}.

L'échographie doit être faite le plus tôt possible en cas de mise sous corticoïde. Cette technique reste néanmoins intéressante car non invasive. Elle peut aider à un repérage pour la BAT et ainsi augmenter la sensibilité de celle-ci et augmenter la valeur diagnostique des critères ACR³². Mais même en cas de positivité de l'échodoppler, la BAT n'est pas épargnée car le diagnostic reste histologique. Néanmoins, l'échodoppler a également sa place dans l'exploration périphérique de la MH : Les artères sous clavières, axillaires et brachiales sont souvent touchées, comme il a été montré pour 30 % des 176 patients ayant bénéficié d'une exploration échodoppler systématique³³.

L'IRM à haute résolution donne des informations sur la lumière et la paroi des artères et permet de mesurer l'œdème de la paroi^{34,35}. Cependant, moins accessible que le scanner, elle met en évidence des localisations de la MH non accessibles à la biopsie et permet ainsi d'évaluer l'extension de la maladie car il existe une bonne corrélation entre une biopsie positive et anomalie de la paroi artérielle¹⁹. La sensibilité de l'IRM haute résolution des artères temporales superficielles était de 80,6 % et sa spécificité de 97 % dans une étude de 29 patients avec IRM 1,5 Tesla et de 38 patients avec IRM 3 Tesla³⁶.

L'angio scanner, tout comme l'angio IRM, permet d'effectuer une cartographie des lésions mais sa définition est moins précise que l'IRM, cependant il est plus accessible.

G) Traitement

Au vu du nombre de publications, la MH continue à susciter beaucoup d'intérêt. Pourtant son traitement reste basé sur la corticothérapie depuis plus de 50 ans, et peu de choses ont changé. Sa forme va dépendre du tableau initial. En effet, plus celui-ci est bruyant avec des signes généraux importants ou des troubles visuels, plus il sera urgent de le débiter tôt en commençant par des bolus de Méthylprednisolone puis en relayant par des corticoïdes per os de 0.7 à 1 mg/kg/j selon les équipes.

Cette attitude évite les complications ophtalmologiques comme l'OACR, la NOIAA et des cécités irréversibles. Cependant, malgré de nouveaux moyens diagnostiques, il existe encore des patients ayant perdu la vue d'un ou deux yeux, faute d'un diagnostic précoce³⁷.

La maladie de Horton est remarquablement corticosensible, ce qui lui confère une certaine bénignité une fois reconnue et que le traitement est débuté. La corticothérapie a un effet sur les signes généraux et cet effet est d'autant plus important qu'elle est instaurée dans les 24h (50% d'efficacité contre 6% au-delà de 24h).

Il n'existe aucun consensus sur la dose initiale, la durée et les modalités de décroissance. En moyenne, le traitement est de 18 à 24 mois. Compte tenu des effets secondaires et des comorbidités des corticoïdes, des traitements d'épargne cortisonique peuvent être utilisés.

Cependant à l'heure actuelle, bien que de nombreuses études aient été menées, aucune n'a réellement prouvé leur efficacité car il s'agit souvent de petites séries de patients.

Seul le Méthotrexate a montré son efficacité mais uniquement sur un faible nombre d'études. Le but du traitement d'épargne cortisonique est d'éviter un traitement prolongé par corticoïdes et leurs effets secondaires surtout chez les personnes âgées, mais aussi d'éviter les rechutes.

Néanmoins, le traitement de la maladie de Horton repose toujours en 2013 sur la corticothérapie. Les grandes lignes du traitement sont bien connues et relativement consensuelles quant aux traitements d'attaques, aux bolus, aux décroissances lentes ou rapides ainsi que la place des antiagrégants et des anticoagulants et du méthotrexate. Cependant, une idée reçue persiste malheureusement : la corticothérapie n'est pas un traitement « à vie » dans la maladie de Horton.

1.2.2 Maladie de Takayasu

A) Définition et épidémiologie

L'artérite de Takayasu ou maladie de Takayasu est décrite pour la première fois en 1908 au Japon³⁸. Il s'agit d'une maladie inflammatoire des gros vaisseaux de cause inconnue. Elle touche l'aorte, ses branches pulmonaires et les artères pulmonaires.

Cette affection rare a été essentiellement décrite dans les pays d'Asie du Sud Est mais la prévalence est probablement sous-estimée du fait de l'absence de critères diagnostiques bien définis. Seule l'histologie confirme le diagnostic mais les biopsies sont rares en

dehors d'anévrismes opérés. La frontière diagnostique et histologique avec la MH est parfois difficile.

La prévalence de la MT est plus élevée au sein de certains groupes ethniques au sein de l'Asie, l'Afrique, le Japon ou l'Amérique Centrale. L'une des séries françaises les plus importantes³⁹ (82 patients) contenait moins de la moitié de Caucasiens et pour majorité des Antillais et des Maghrébins.

L'incidence est estimée à 1.2 cas par million d'habitants en Suède, 2.3 aux USA⁴⁰.

Il s'agit d'une pathologie de l'adulte jeune avec une incidence maximale vers les 2^e et 3^e décennies. Il existe cependant des formes tardives de MT survenant principalement chez les sujets caucasiens.

Il existe une prédominance féminine avec un sex ratio compris entre 2 et 15 selon les séries.

B) Topographie

La maladie de Takayasu touche l'aorte et ses branches principales. Par ordre de fréquence, il existe une atteinte de l'aorte thoracique, de la crosse aortique, des artères sous clavières, de l'aorte abdominale et des artères carotides. Les atteintes des membres supérieurs et inférieurs ne sont pas rares.

C) Critères diagnostiques

Les manifestations cliniques ne sont pas spécifiques et aucun marqueur paraclinique n'est pathognomonique en dehors du critère histologique. Ce dernier critère peut dans certains cas soulever des problèmes de diagnostic différentiel avec la maladie de Horton. Le diagnostic clinique de la maladie de Takayasu représente un véritable défi pour le clinicien et s'appuie donc sur un ensemble d'arguments cliniques et paracliniques. Quelques groupes de critères diagnostiques plus ou moins exhaustifs ont été proposés comme nous le verrons par la suite.

Les critères d'Ishikawa établis en 1988 en se basant sur l'analyse de 96 patients japonais avec un critère obligatoire (âge inférieur à 40 ans), des critères majeures et des critères mineurs (HTA, élévation de la VS, signes artériographiques). La sensibilité de ces critères est de 84%, cependant le critère obligatoire et le fait qu'il ne soit basé que sur des patients japonais les rendent peu exploitables. Cependant, ce sont les seuls critères établissant un pronostic de la maladie en fonction du nombre de critères présents et en classant les patients en 3 stades comme décrit dans le tableau suivant.

Facteurs pronostiques (au moment du diagnostic)			
Complications majeures (rétinopathies, HTA, insuffisance aortique, anévrisme)	0 0 0	0 1 0	1 1
Maladies évolutives (apparition de symptômes sévères dans les années qui suivent l'apparition de la maladie)	0 0 1	0 1 0	1 1
VS > 20mm/h	0 1 0	0 1 1	0 1
Stade	1	2	3
Survie à 15 ans	100%	83,60%	43%

Tableau 1 : Classification pronostique proposée par Ishikawa en 1994⁴¹

0 : absence, 1 : présence

L'ACR a également proposé en 1990 des critères⁴² :

- âge de début inférieur ou égal à 40 ans
- claudication d'un ou plusieurs membres
- diminution d'au moins un poul brachial
- différence de pression artérielle systolique supérieure à 10 mmHg entre les 2 bras
- souffle sur l'une ou les 2 artères sous clavières ou l'aorte abdominale
- aspect artériographique évocateur

La présence de 3 des 6 critères permet d'obtenir une sensibilité de 90.5% et une spécificité de 97.8%.

Il existe de nombreux autres critères tels que ceux de Sharma, Fiessinger ou Blétry qui ont pour but d'améliorer la rentabilité diagnostique de la maladie de Takayasu.

Sharma et al.⁴³ ont proposé des modifications des critères d'Ishikawa⁴⁴. Ils ont porté leur attention sur l'âge du patient au moment du diagnostic. Ils ont établi des critères majeurs et mineurs et ont inclus l'atteinte coronaire avant l'âge de 30 ans en l'absence de facteur de risque cardiovasculaire.

Le diagnostic se fait sur la présence de deux critères majeurs ou d'un critère majeur et de deux critères mineurs ou quatre critères mineurs qui sont détaillés dans le tableau ci-dessous.

Trois critères majeurs
1. Sténose ou occlusion de la portion moyenne de l'artère sous clavière gauche en artériographie
2. Sténose ou occlusion de la portion moyenne de l'artère sous clavière droite en artériographie
3. Symptômes caractéristiques d'une durée d'au moins un mois: claudication, abolition d'un pouls ou asymétrie tensionnelle, fièvre, cervicalgies, amaurose, troubles visuels, syncope, dyspnée, palpitations.
Dix critères mineurs
1. VS > 20 mm/h
2. Sensibilité des artères carotides à la palpation
3. PA brachiale > 140/90 mmHg ou PA poplitée > 160/90 mmHg
4. Insuffisance aortique ou dilatation de l'anneau aortique
5. Lésion des artères pulmonaires
6. Sténose ou occlusion de la portion moyenne de la carotide gauche en artériographie
7. Sténose ou occlusion du tiers distal du tronc brachio-céphalique en artériographie
8. Lésion de l'aorte thoracique descendante en artériographie
9. Lésion de l'aorte abdominale en artériographie
10. Lésion coronarienne avant 30 ans en l'absence de dyslipidémie ou diabète

Tableau 2 : critères diagnostiques de Sharma et al.⁴⁵

La présence de 2 critères majeurs ou d'un critère majeur et 2 critères mineurs ou de 4 critères mineurs suggère une forte probabilité de maladie de Takayasu (sensibilité 92,5%, spécificité 95%)

Sur une population de 106 patients indiens et 79 patients japonais avec une maladie de Takayasu retenue sur les critères angiographiques, la sensibilité et la spécificité sont respectivement de 92.5% et 95%.

Les critères de Fiessinger et al. établis en 1982 incluent les lésions histologiques.

Enfin, Blétry et al. ont pris en compte des critères chez des patients avec un diagnostic histologique et ont retenus six critères :

- le sexe féminin
- la présence de sténoses ou occlusions de la sous clavière post vertébrale
- un âge inférieur à 40 ans lors des premiers symptômes
- une vitesse de sédimentation supérieure à 20 mm à la 1^{ère} heure
- une ectasie de l'aorte descendante
- l'absence de facteur de risque cardiovasculaire

La sensibilité est de 92% et la spécificité de 100% pour distinguer la maladie de Takayasu de la dysplasie congénitale et l'athérome, mais ces critères ont pour inconvénients d'exclure les patients de plus de 40 ans et de ne pas inclure les critères fonctionnels vasculaires.

En conclusion, les résultats des trois principaux critères sont résumés dans le tableau ci-dessous, en les appliquant à 106 patients ayant une maladie de Takayasu prouvée angiographiquement.

Critère	sensibilité (%)	spécificité (%)
Ishikawa	60,4	95
ACR	77,4	95
Sharma	92,5	95

Tableau 3 : Comparaison des sensibilités et spécificités des différents critères

Essaadouni L. les critères diagnostiques de la maladie de Takayasu. La Revue de Médecine Interne ; 30S. 2009 ; S255-S257

Ces critères ont pour intérêts de classer et homogénéiser des études cliniques mais s'appliquent difficilement à des cas isolés.

Sur le plan clinique, la MT évolue classiquement par poussées et chacune d'elles se décompose en deux phases. La première dite « pré-occlusive » est caractérisée par la présence de signes généraux (fièvre, altération de l'état général, syndrome grippal) et par un syndrome inflammatoire biologique. La seconde dite « occlusive » est caractérisée par la survenue de manifestations cliniques ischémiques.

Cependant, dans la pratique, certains patients présentent d'emblée des signes généraux et des manifestations vasculaires ischémiques dans un contexte inflammatoire. Les manifestations vasculaires périphériques reflètent essentiellement la présence de sténoses artérielles. Celles-ci se manifestent principalement par une diminution ou abolition d'un pouls ainsi que l'apparition progressive d'une claudication vasculaire.

La présence de souffle carotidien, sous clavier ou de l'aorte abdominale est également importante à rechercher, surtout en cas de syndrome inflammatoire inexplicé.

La MT peut également se manifester par un syndrome de Raynaud, une asymétrie tensionnelle ou une carotidodynie. En cas d'HTA, les sténoses des artères rénales doivent être recherchées. L'insuffisance aortique et les atteintes coronariennes sont rares mais existent.

Enfin, l'HTAP est également retrouvée dans 7 à 70% des cas selon les séries avec des sténoses proximales des artères pulmonaires dans la majorité des cas.

Ces manifestations des gros troncs sont donc découvertes à une phase souvent avancée de la maladie et nécessiteraient donc un diagnostic précoce afin d'en éviter les complications.

Il existe des manifestations plus rares et plus anecdotiques telles que les manifestations neurologiques sous formes d'ischémie transitoire avec céphalées, vertiges, d'où l'intérêt d'une surveillance doppler des troncs supra aortiques.

Des manifestations ophtalmologiques sont également possibles avec rétinopathies ischémiques, digestives avec angor en cas d'atteinte des artères mésentériques ou du tronc cœliaque.

D) Physiopathologie³³

La maladie de Takayasu a une physiopathologie proche de celle de la maladie de Horton mais moins bien connue du fait de la moindre fréquence des prélèvements histologiques. De plus, les facteurs favorisants ou responsables sont moins bien connus.

La maladie de Takayasu est une pathologie dysimmunitaire et l'immunité cellulaire est responsable de son développement. Les cellules dendritiques présentes de façon physiologique dans l'adventice, sont activées par des stimuli, tout comme dans la maladie de Horton, exogènes ou endogènes qui sont cependant moins bien identifiés dans la maladie de Takayasu.

Cette activation induit la synthèse de chimiokines contribuant au recrutement de l'infiltrat inflammatoire. Les lymphocytes LT CD4+ sont à leur tour activés par les cellules dendritiques. Ils secrètent de l'INF γ stimulant deux populations distinctes de macrophages. L'une située dans l'adventice, produit des cytokines pro inflammatoires (TNF α , IL 1, IL 6) et pro fibrosantes (TGF β). L'autre est située dans la média et contribue à la formation des cellules géantes et à la production de molécules dégradant la paroi artérielle (dérivés réactifs de l'oxygène, monoxyde d'azote, métallo protéinases).

Ces macrophages synthétisent également des facteurs de croissance : le VEGF entraîne l'apparition de néovaisseaux et le PDGF est responsable de l'hyperplasie intimale et de l'occlusion de la lumière vasculaire.

Les lymphocytes cytotoxiques jouent un rôle supplémentaire en entraînant l'apoptose des cellules de la paroi artérielle via la libération de perforines et de l'activation de la voie des caspases.

Comme pour la maladie de Horton, l'hypothèse d'un agent causal infectieux est évoquée mais plutôt en faveur d'une mycobactérie dans la maladie de Takayasu.

E) Explorations paracliniques

Sur le plan anatomopathologique⁴⁶, l'obtention d'une preuve histologique n'est pas indispensable au diagnostic. Cependant, lors de l'histologie de pièces opératoires, celle-ci met en évidence une panartérite segmentaire à prédominance médioadventicielle.

Les lésions actives sont constituées par un infiltrat de macrophages et de lymphocytes parfois organisé en granulomes, avec présence inconstante de cellules géantes. L'intima est le siège d'une prolifération des cellules musculaires lisses et d'un épaissement fibreux pouvant entraîner un rétrécissement de la lumière vasculaire, aboutissant parfois à son occlusion.

Contrairement à la maladie de Horton, la limitante élastique interne est habituellement respectée. La nécrose fibrinoïde est classiquement absente.

Sur le plan biologique, comme pour la MH, il n'existe pas de marqueur spécifique. Les anomalies retrouvées sont la présence d'un syndrome inflammatoire avec élévation de la VS et de la CRP. Cependant, ce syndrome inflammatoire est absent dans près de la moitié des cas, en lien avec la phase de la maladie.

Il n'existe pas de critère d'activité validé pour la MT, d'autant plus qu'il existe une dissociation entre l'activité clinique et les marqueurs biologiques chez environ 45% des patients, probablement due au décalage diagnostique entre la phase précocclusive inflammatoire et phase occlusive, séquellaire. Cette même proportion se retrouve entre l'histologie et les signes d'activité de la maladie⁴⁷.

F) Imagerie

Le diagnostic repose essentiellement sur l'association de signes généraux, cliniques et/ou biologiques à des signes radiologiques évocateurs.

Bien qu'obsolète, le gold standard a longtemps été l'artériographie, examen invasif et qui ne permet pas de caractériser la paroi vasculaire.

Typiquement, l'artériographie mettait en évidence des longues sténoses dites « en queue de rat ». Actuellement, on utilise plutôt l'angio TDM qui donne des informations sur la paroi et la lumière du vaisseau (sténoses, occlusions, anévrismes ou épaissement circonférentiel de la paroi artérielle qui est évocateur de la MT)

L'angio IRM est non invasive et non irradiante et permet de visualiser la paroi et la lumière. Il peut mettre en évidence un épaissement de la paroi ou un œdème qui sont caractéristiques de l'activité de la maladie.

Cependant, contrairement à l'angio TDM, les performances sont limitées en cas de paroi calcifiée.

L'échodoppler permet surtout un suivi des sténoses et des anévrismes de manière non invasive, mais reste opérateur dépendant. Il met en évidence des informations sur l'hémodynamique que les autres examens n'apportent pas.

On décrit des épaissements circonférentiels de la paroi artérielle ou signe du « macaroni », particulièrement évocateurs, lorsqu'ils siègent sur les carotides.

Dans la pratique, l'artériographie n'est plus utilisée et est remplacée par l'angio IRM couplée à l'échodoppler surtout dans le suivi.

Selon certains auteurs³⁷, bien que non consensuel, il peut être intéressant d'effectuer des examens de manière annuelle compte tenu des formes évolutives à bas bruit chez les patients cliniquement et biologiquement stables sauf en cas de calcification où l'on préférera l'angio TDM.

Le diagnostic de MT repose donc sur un faisceau d'arguments cliniques, biologiques, radiologiques et plus difficilement histologiques.

Par ailleurs, l'artériographie permet de mettre en évidence de nouvelles lésions chez des patients cliniquement stables, mais en pratique, cet examen est complètement abandonné au profit des nouvelles imageries, en dehors des bilans préopératoires. Il en est de même avec des histologies positives chez des patients asymptomatiques.

Cependant, ces nouvelles imageries présentent des valeurs statistiques très variables⁵⁰ d'une étude à l'autre, en fonction de la localisation des lésions (aorte, membres...) mais aussi en raison du manque de points de comparaison. Seuls les critères ACR servent de référentiels, mais avec leurs limites que nous détaillerons par la suite.

G) Traitement

Le traitement médical ne repose sur aucun consensus et est classiquement une corticothérapie en première intention. En traitement d'attaque, lorsque la maladie paraît active, on débute à 0.7 à 1mg/kg/j d'équivalent Prednisone avec une décroissance lente et progressive sur au moins 24 mois.

De manière non consensuelle, une dose de 5mg/j est parfois maintenue au-delà, selon les équipes³⁷, pour éviter les rechutes, mais aucune étude ne valide cette attitude.

Chez environ 50% de patients, les corticoïdes suffisent. Cependant, en l'absence d'essai contrôlé, le traitement de seconde ligne repose empiriquement sur le méthotrexate ou plus récemment l'azathioprine³⁷.

Plus récemment, des petites études non randomisées commencent à tester les anti IL6.

En phase occlusive, lorsque les lésions ne sont pas actives, on peut discuter d'une angioplastie sur les lésions hémodynamiquement significatives ainsi qu'en cas

d'anévrisme important. Les pontages sont également possibles mais avec le risque d'anévrismes anastomotiques et dans des conditions complexes de remaniement pariétal. La mortalité de la MT est principalement liée à l'insuffisance aortique et les AVC en l'absence de traitement. Il existe surtout un handicap fonctionnel lié aux sténoses et aux claudications.

Néanmoins, comme pour le Horton, il existe principalement une morbidité liée au traitement.

1.2.3 Aortites inclassables

Elles sont retrouvées à la fois dans la maladie de Horton et dans la maladie de Takayasu mais aussi dans la maladie de Behcet. Parfois, le diagnostic d'aortite isolée non spécifique est évoqué lorsque le tableau clinique n'oriente ni vers une maladie de Horton ou de Takayasu. En effet, elles ne répondent ni à l'ensemble des critères de la maladie de Horton, ni à ceux de la maladie de Takayasu.

Moins symptomatiques, elles font l'objet d'une augmentation de l'incidence en raison du développement de l'imagerie. Elles se manifestent surtout par des signes généraux mais se compliquent de dilatations et anévrismes qui peuvent se fissurer et/ou se rompre.

Il existe des diagnostics différentiels tels que les anévrismes athéromateux, les aortites infectieuses, la fibrose retro péritonéale ou bien des dysplasies artérielles (syndrome de Marfan ou Ehlers Danlos) à l'origine d'ectasies aortiques qui doivent être éliminés.

Les aortites peuvent précéder ou révéler une maladie de Horton. D'après Evans et al.⁴⁸, un patient atteint de la maladie de Horton à 17.5 fois plus de risque de développer un anévrisme de l'aorte thoracique comparativement à une population du même âge et du même sexe. Les complications y compris la mortalité, est donc majorée par risque de dissection et de rupture.

1.3 Imageries conventionnelles et explorations morphologiques des VAGC, hors TEP-TDM

Jusqu'à une époque récente, l'artériographie permettait de visualiser la lumière des artères avec les éventuelles sténoses et occlusions et ainsi de discuter un traitement adapté⁴⁹. Ces vascularites étaient donc déjà à un stade symptomatique avec les complications qui les accompagnent telles que des risques d'ischémie et d'amputation dans le cas des extrémités des membres ou d'anévrismes et de dissection concernant l'aorte. Cependant, cet examen est invasif, irradiant et est à l'origine de risque hémorragique. Par ailleurs, elle n'apporte pas de précision sur la paroi donc elle n'a pas sa place dans le diagnostic précoce des vascularites⁵⁰.

Les grosses artères peuvent néanmoins être visualisées par échodoppler, TDM, angio TDM, IRM ou Angio IRM/ARM⁹.

Ils ont l'avantage d'explorer la paroi mais à un stade moins précoce que la TEP-TDM et sans distinguer les lésions inflammatoires actives des lésions cicatricielles⁵¹.

Les avantages et les inconvénients de chacune des techniques sont recensés dans le résumé ci-dessous^{52,49}.

❖ Echodoppler artériel :

- Avantages

- non invasif
- coût peu élevé, maniabilité
- résolution élevée (environ 1 mm)
- évalue à la fois l'anatomie pariétale et la lumière pariétale
- Bonne différenciation athérosclérose/artérite
- Performance supérieure à l'artériographie
- Intérêt dans le suivi de l'épaisseur de la paroi

- Inconvénients

- Technique très opérateur-dépendante
- Peu adapté à l'analyse des vaisseaux profonds
- Ne renseigne pas sur le caractère actif des lésions

❖ IRM/ARM :

- Avantages
 - Non invasif
 - Bonne analyse de l'ensemble du réseau artériel profond (aorte et branches de division)
 - Bonne analyse de la paroi artérielle, de la lumière artérielle et des vaisseaux pulmonaires
 - Mise en évidence de signes précoces tels que l'œdème pariétal
 - Corrélation IRM/angiographie 88 à 98% pour la MH
- Inconvénients
 - Mauvaise analyse du réseau artériel distal
 - Coût élevé
 - Visualise mal les calcifications
 - Surestime les sténoses et les occlusions

❖ Angio-TDM

- Avantages
 - Bonne analyse de l'ensemble du réseau artériel profond (aorte et branches de division), de la paroi artérielle, de la lumière artérielle et des vaisseaux pulmonaires
 - Visualisation des calcifications vasculaires
 - Intérêt dans le suivi de l'épaisseur de la paroi artérielle
 - Sensibilité 93% et spécificité 98% pour la MT
- Inconvénients
 - Mauvaise analyse du réseau distal
 - Produit de contraste iodé et irradiation

❖ Artériographie anciennement utilisée pour la MT

- Avantages
 - Identifie avec précision les sténoses et occlusions artérielles, y compris les vaisseaux de petit et moyen calibre
- Inconvénients
 - Ne renseigne pas sur les lésions de la paroi artérielle
 - Irradiation importante
 - Technique invasive, non dénuée de morbidité

1.4 TEP-TDM dans les vascularites des artères de gros calibre VAGC

Compte tenu des difficultés parfois rencontrées au diagnostic des VAGC et par ses propriétés, la TEP-TDM représente un moyen d'imagerie non invasif, attractif, permettant d'évaluer l'activité et l'étendue des VAGC. Son apport semblerait majeur, surtout dans ses présentations systémiques, et pourrait dépasser les performances de l'angio IRM à la phase précoce de l'inflammation.⁵³

❖ TEP-TDM au 18 FDG

- Avantages
 - Non invasif
 - Examen fonctionnel détectant avec une haute sensibilité les zones d'inflammation active de la paroi artérielle
 - Intérêt dans le diagnostic précoce
 - Bonne corrélation avec l'activité
 - Donne une cartographie complète des artères de gros calibres
 - Technique peu invasive
 - Irradiation faible
- Inconvénients
 - Pas d'analyse morphologique de la structure de la paroi artérielle
 - Pas de renseignement sur le flux sanguin
 - Coût élevé
 - Accessibilité limitée
 - Limite de résolution faible (artères de calibre supérieur à 4mm)

D'après la littérature, la TEP-TDM apporte une sensibilité variant de 50 à 100% dans la maladie de Horton et de 83 à 100% dans la maladie de Takayasu avec une spécificité de 90 à 100% dans les 2 cas. Ces chiffres varient d'une série à l'autre.

Dans la maladie de Horton, l'atteinte des grosses artères reste souvent infraclinique et méconnue en phase précoce^{54,55}. Les formes extra crâniennes représentent 30 à 45% selon les séries. Compte tenu des complications liées aux aortites et leur pronostic redoutable (anévrismes et dissection), leur détection précoce est donc essentielle à une prise en charge optimale, alors que l'atteinte des membres supérieurs n'est pas associée à un surrisque de mortalité. L'incidence des anévrismes aortiques et surtout thoraciques est 17 fois supérieure à celle de la population générale. .

En la recherchant de manière systématique par TDM thoraco abdominal, l'aortite est retrouvée dans 45% des cas⁵⁶.

D'autres études ont montré que dans 83% des cas, la découverte d'aortite était inaugurale du diagnostic de maladie de Horton⁵⁷.

Par ailleurs, elle peut être d'un intérêt majeur dans le diagnostic de la maladie de Horton dans les formes masquées ou atypiques et lorsque la BAT est négative⁵⁸. Elle permettra donc un diagnostic indirect.

D'autre part, la positivité initiale de la TEP-TDM ne semble pas être un facteur de rechute^{59,60}. En cas de PPR accompagnée d'un syndrome inflammatoire et/ou de fièvre, la TEP-TDM permettra d'éliminer une artérite associée.

Concernant la maladie de Takayasu, l'incidence est plus faible et concerne une population plus jeune, mais a surtout la particularité d'évoluer en deux phases : une phase inflammatoire, de diagnostic difficile, et une phase lésionnelle, cliniquement plus bruyante sur le plan fonctionnel.

Il est donc important de distinguer ces deux phases et surtout d'apprécier la persistance de la phase inflammatoire qui nécessite un traitement médicamenteux et contre indique tout geste interventionnel. Par ailleurs, cette phase n'est pas visible à l'aide de l'artériographie.

Ces deux phases sont parfois intriquées et les moyens diagnostiques courants (biologiques ou morphologiques) ne permettent pas forcément de les différencier, surtout en phase précoce^{37,61}.

L'étude de Meller et al.⁶² a mis en évidence la supériorité de la TEP-TDM sur l'ARM et l'IRM en phase précoce (76% de diagnostic avec la TEP-TDM contre 32% avec l'IRM) mais celle-ci ne portait que sur 5 patients.

Certains auteurs jugent cependant que ces deux techniques sont complémentaires pour obtenir un bilan exhaustif de la maladie de Takayasu.

L'intérêt de la TEP-TDM dans ces indications apparaît donc comme essentiel afin de détecter les phases précoces de ces VAGC. Elle permet une cartographie vasculaire corporelle totale. Sa sensibilité est jugée probablement supérieure à celle de l'IRM pour visualiser l'inflammation de la paroi vasculaire à un stade tout débutant⁹, avant l'apparition de l'œdème mural.

L'intérêt attendu est donc de permettre la détection précoce des VAGC, le bilan d'extension et d'évaluer leur réponse au traitement¹.

Néanmoins, la spécificité est parfois prise en défaut, surtout chez les sujets âgés. En effet, des travaux ont montré la fréquence d'un hypermétabolisme associé à l'âge et l'hypercholestérolémie^{63,64}, lié à la présence d'athérome surtout quand les plaques sont

volumineuses et instables, car riches en macrophages qui expriment les transporteurs GLUT¹⁹.

La distinction entre athérome et artérite se fait grâce au couplage TDM mais aussi à la topographie et la morphologie des foyers hypermétaboliques. Dans le cas de l'artérite, la fixation est plus intense et de répartition continue. Néanmoins, dans certains cas, la différence est moins évidente. Une évaluation semi quantitative en grade de 0 à 3 permet de faire la distinction entre artérite et athérome.

	Athérome "inflammatoire"	Artérites des troncs de gros calibre
Degré d'hypermétabolisme vasculaire	Grade* 0 à 1	Habituellement grade 2 à 3
Sites préférentiellement atteints	Aorte abdominale basse, aorte descendante, artères poplitées, artères carotides	Vaisseaux intrathoraciques (artères carotides communes, artères sous clavières, artères axillaires, crosse aortique)
Aspects des lésions	Foyers punctiformes	Linéaires, continues

*Echelle visuelle basée sur le rapport entre le métabolisme artériel et le métabolisme hépatique normal.

Tableau 4: Éléments permettant de différencier un athérome inflammatoire d'une artérite sur la tomographie par émission de positons au 18 fluorodéoxyglucose (modifié d'après Belhocine et al.⁵⁸

Par ailleurs, il existe des causes de faux négatifs, en raison, par exemple de sa limite de résolution spatiale, qui est de l'ordre de 4 à 5 mm. En effet, la TEP-TDM ne permet pas de détecter l'atteinte des artères temporales et est donc moins performantes dans les formes crâniennes.

De plus, la TEP-TDM ne renseigne pas sur l'épaississement pariétal, sur l'existence de sténose ou de perturbations hémodynamiques.

La corticothérapie donne également des faux négatifs en diminuant le nombre de transporteurs membranaires GLUT.

En ce qui concerne la place de la TEP-TDM dans le suivi, elle apparaîtrait comme plus performante que la TDM pour évaluer la réponse des aortites à la corticothérapie en raison de la persistance d'un épaississement pariétal en TDM alors que l'hypermétabolisme disparaît en TEP-TDM^{65,66}.

Enfin, les autres indications sont la fièvre et les syndromes inflammatoires inexplicables. En effet, la maladie de Horton représente une cause assez fréquente de fièvre d'origine inconnue, de l'ordre de 15%, chez les personnes âgées.

Néanmoins, sa place dans la surveillance des artérites traitées n'est pas clairement définie et nécessite des travaux prospectifs sur de plus grands nombres de patients, d'autant plus que son accessibilité et son coût sont un frein à une utilisation en pratique courante, et l'AMM n'est toujours pas délivrée dans ces indications.

1.5 Corticothérapie: effets secondaires

Les glucocorticoïdes sont des molécules anciennes, largement utilisés depuis le milieu du vingtième siècle, ayant valu un prix Nobel en 1950. Ils sont de nos jours toujours très largement prescrits.

Il n'y a pas ou peu de contre-indications. Cependant, ils sont à l'origine de nombreux effets secondaires plus ou moins précoces et plus ou moins sévères.

La maladie de Horton et la pseudo polyarthrite rhizomélique sont des motifs fréquents de corticothérapie orale prolongée, pour laquelle il faut être particulièrement vigilant sur le retentissement des effets secondaires.

On estime que ces indications représentent 13 à 15% des corticothérapies prolongées dans la population générale⁶⁷.

L'efficacité de ces traitements est souvent au premier plan, en dépit des effets secondaires, car la corticothérapie a longtemps été un test diagnostique avant l'apparition de tous les moyens diagnostiques dont nous sommes actuellement dotés.

Néanmoins, la corticothérapie systémique est associée de façon incontestable à une iatrogénie élevée⁶⁸. Les effets secondaires ne sont pas toujours répertoriés de façon rigoureuse, mais sont bien connus de la plupart des prescripteurs. Certains apparaissent comme mineurs ou masqués par le terrain, comme les troubles de l'humeur, les troubles mnésiques ou les complications cutanées chez les personnes âgées par exemple.

Les études prospectives mettent en avant que les deux tiers des patients sont concernés par la iatrogénie des corticoïdes⁶⁹ avec comme pour principal effet secondaire, le diabète et la prise de poids, mais aussi l'hypertension artérielle et l'ostéoporose. Le risque de diabète et de fracture est multiplié par 2 à 5 par rapport à une population témoin⁷⁰.

Il existe également des complications infectieuses qui sont principalement des pneumopathies et des infections urinaires.

Les effets secondaires les moins fréquents restent les complications neuropsychiatriques, cutanées et musculaires, mais peut être en raison de l'absence de recensement de ces effets considérés comme mineurs.

Les effets secondaires varient également en fonction de l'âge. Les plus jeunes sont plus sujets aux infections alors que les personnes âgées sont plus touchées par les troubles métaboliques, osseux et cardiovasculaires.

La durée et la dose cumulée entrent également en jeu. Cependant, les bolus, eux, n'ont que peu d'impact⁷¹.

L'étude de Ninan et al⁷² montre une mortalité liée à des causes infectieuses la première année, puis à des causes cardiovasculaires par la suite. Il s'agit surtout de décès liés à des accidents cardio ou cérébrovasculaires favorisés par les anomalies métaboliques (insulinorésistance, diabète, dyslipidémie, HTA, obésité viscérale) mais également par le pouvoir thrombogène des corticoïdes.

Les complications neuropsychiatriques sont 3 à 10 fois plus élevées chez les plus de 70 ans par rapport aux moins de 30 ans.

Par ailleurs, les risques de fractures sont également cinq fois plus élevés chez les plus de 70 ans par rapport aux moins de 60 ans.

Le risque de diabète est respectivement de 5 et 11% après 1 et 3 ans de corticothérapie chez les patients de plus de 65 ans.

Il n'existe pas d'étude concernant le lien entre l'âge et l'atteinte ophtalmologique mais l'imputabilité est largement démontrée. Les premières descriptions de complications ophtalmiques datent des années 50 et sont principalement à l'origine de cataracte et de glaucome.

En somme, les effets secondaires les moins graves sont probablement sous évalués mais les complications les plus fréquentes sont dominées par les troubles métaboliques (diabète et prise de poids), les complications cardiovasculaires (HTA et athérome), les troubles squelettiques (ostéoporose et fracture) et les complications ophtalmologiques (cataracte⁷³ et glaucome).

En 2007, des recommandations internationales⁷⁴ concernant le maniement de la corticothérapie chez les patients souffrant de maladies rhumatologiques ont été publiées. Il est donc important d'informer les patients des effets secondaires possibles, de réduire la corticothérapie à la posologie minimale efficace tout en surveillant les différents paramètres cliniques et biologiques.

Une surveillance régulière est donc indispensable, d'autant plus qu'une bonne information concernant la nécessité de la corticothérapie et la prise en compte des effets indésirables ou du sentiment de dépendance vis-à-vis du traitement pourraient permettre d'améliorer l'adhérence à la corticothérapie.

2 Objectifs, matériel et méthode

2.1 Objectifs

Le diagnostic des VAGC est donc parfois difficile, voir confus, reposant sur des critères cliniques non spécifiques, une imagerie traditionnelle obsolète (artériographie), une preuve histologique souvent absente. Les techniques d'imagerie (échodoppler artériel, angio TDM et IRM) se substituent dorénavant à l'artériographie ; elles sont alors très utiles pour visualiser les modifications anatomiques luminales ou pariétales mais ne détectent pas les stades très précoces de l'inflammation vasculaire et ne permettent pas une bonne distinction entre lésions inflammatoires actives et lésions cicatricielles⁷⁵.

Le but de notre travail est donc de mettre en avant les différentes indications de la TEP-TDM dans les VAGC, soit dans le diagnostic initial, soit dans le suivi et d'en montrer les résultats par rapport aux moyens existants en fonction des pathologies, compte tenu de la difficulté diagnostique qui peut exister dans certains cas. La TEP-TDM nous apporterait-elle d'avantages d'informations que les techniques déjà utilisées, en terme de précocité diagnostique et de sensibilité ?

Les aortites, formes isolées de ces vascularites, sont souvent pauci symptomatiques à leur forme initiale et d'accès plus difficile aux moyens diagnostiques. La TEP-TDM pourrait donc également apporter son intérêt dans leur diagnostic et leur suivi.

Enfin, la TEP-TDM peut-elle jouer un rôle dans la prise en charge thérapeutique de ces VAGC ?

Nous analyserons donc les attitudes qui découlent de l'utilisation de la TEP-TDM et ce que nous a apporté cet examen dans la prise en charge des patients par de possibles modifications d'attitudes thérapeutiques.

L'hétérogénéité des indications ne permet pas de constituer des groupes équilibrés de patients mais des conclusions peuvent être tirées. Il sera probablement possible de poser une ou plusieurs indications plus spécifiques pour lesquelles la TEP-TDM aurait une place intéressante et pertinente.

2.2 Patients

Il s'agit d'une étude multicentrique rétrospective réalisée dans quatre services de médecine interne dans les principaux centres hospitaliers de Gironde :

- Service de médecine interne et maladies vasculaires du CHU Saint André à Bordeaux, Pr Constans
- Service de médecine interne et pathologies tropicales du CHU Saint André à Bordeaux, Pr Longy
- Service de médecine interne du CHU du Haut Lévêque à Pessac, Pr Pellegrin
- Service de médecine interne du Centre hospitalier de Libourne, Dr Meunier

Le recrutement des patients a été réalisé à l'aide du codage PMSI avec pour critères : « Patients hospitalisés de Janvier 2010 à Décembre 2012 ayant pour diagnostic principal ou associé une vascularite des vaisseaux de gros calibre : maladie de Horton, maladie de Takayasu ou aortite non spécifique, et ayant bénéficié, à un quelconque moment, d'une imagerie par TEP-TDM »

Nous avons décidé d'utiliser une étude rétrospective en raison de la rareté de ces pathologies.

Au total, 36 patients ont donc bénéficié d'une TEP-TDM dans le cadre de leur vascularite ou pour d'autres indications. Une relecture de l'examen a parfois été nécessaire, en précisant la recherche de vascularites.

Certains ont bénéficié de plusieurs examens, ce qui représente un total de 60 examens réalisés sur cette période.

2.3 Indications

Ces TEP-TDM ont été réalisées chez ces 36 patients pour des indications différentes et ont donc été regroupées en deux grands groupes afin de faciliter l'observation et l'analyse des données. Ceci a permis d'en tirer de meilleures conclusions en fonction de ces indications.

Le premier groupe réunit les patients ayant bénéficié de la TEP-TDM dans le cadre d'un bilan diagnostique. Le deuxième groupe réunit ceux dont l'examen a été réalisé pour le suivi thérapeutique, le diagnostic étant déjà posé.

Parmi les TEP-TDM dans le cadre du bilan initial, on retient :

- les patients dont on suspecte le diagnostic de VAGC sur des critères cliniques, avec une BAT négative ou non réalisée (12 observations)
- les patients présentant un syndrome inflammatoire ou une fièvre prolongée non expliquée (7 observations)
- les patients dont le diagnostic de maladie de Horton a été fait par la biopsie de l'artère temporale, et dont la TEP-TDM permet d'effectuer un bilan cartographique de la vascularite (9 observations)

Concernant le suivi thérapeutique des patients dont le diagnostic est posé, ce groupe réunit les indications suivantes :

- la surveillance du traitement en cours (22 observations)
- l'échec du traitement (3 observations)
- les rechutes (3 observations)

Enfin, 3 TEP-TDM ont été réalisées pour des indications différentes, n'entrant pas dans celles citées ci-dessus et ne peuvent donc pas être classées parmi ces deux principaux groupes qui feront l'objet de notre analyse. Ces 3 observations seront donc traitées de manière indépendante.

2.4 TEP-TDM et services de médecine nucléaire

Ces examens ont été réalisés dans deux centres en Gironde possédant des machines TEP-TDM :

- Une machine TEP-TDM GE Discovery CT (mise en service en 2004) avec repérage anatomique réalisé avec un scanner hélicoïdal 8 barrettes, acquisition TEP 3D bras levés tomo scintigraphie en coupes jointives du vertex à la racine des cuisses, réalisée 1h après l'injection du 18 FDG, chez des patients à jeun avec contrôle de la glycémie capillaire, au service de médecine nucléaire du Pr Bordenave, du CHU du Haut Lévéque;

Une nouvelle machine TEP-TDM GE Discovery CT a été mise en service depuis septembre 2011 avec repérage anatomique réalisé avec un scanner hélicoïdal 64 barrettes

- Une machine TEP-TDM Gemini TOF (mise en service en Avril 2008) Philips Medical Systems avec acquisition hélicoïdale avec un scanner 16 barrettes avec épaisseur de coupes de 3 mm au service de médecine nucléaire de l'Institut Bergonié à Bordeaux.

La dose de 18 FDG est calculée en fonction de la taille et du poids du patient.

Les examens ont été interprétés, soit directement par les médecins de ces services de médecine nucléaire, soit par des médecins exerçant dans d'autres services de médecine nucléaire mais utilisant ces machines à titre externe.

Ces services sont situés à :

- La clinique Saint Augustin à Bordeaux
- La Polyclinique Bordeaux Nord
- Le Centre Hospitalier de Périgueux
- Le Centre Hospitalier d'Agen

2.5 Investigations paracliniques

Les patients ayant bénéficié d'une TEP-TDM ont été pris en charge de manière globale et ont donc pour la plupart eu d'autres examens. Il s'agit d'examens biologiques ou bien d'autres imageries telles que l'échodoppler, le scanner/angio scanner et l'IRM/angio IRM.

Parmi les examens biologiques, la CRP a systématiquement été demandée et sera donc étudiée. Concernant la vitesse de sédimentation VS, étant donné le peu de fois où elle a été demandée, elle ne sera pas utilisée dans l'analyse des résultats.

Quelques patients ont également bénéficié d'examens anatomopathologiques qui sont principalement une biopsie de l'artère temporale mais aussi l'histologie de pièces opératoires.

Ces éléments seront donc confrontés à l'utilisation de la TEP-TDM pour la prise en charge des vascularites des vaisseaux de gros calibre, dans leurs différentes indications.

2.6 Recueil des informations et analyse des données

Afin de saisir l'ensemble des informations et des données nécessaires à notre travail, une fiche de recueil a été réalisée au préalable, afin d'obtenir l'ensemble des éléments qui pourront servir à l'analyse et ainsi pouvoir répondre à nos objectifs d'étude.

Cette fiche, présente en annexe, réunit des données d'ordre général tel que le sexe, l'âge, le service demandeur de l'examen, le lieu de réalisation de l'examen, le délai entre la première consultation et la TEP-TDM, mais aussi des données cliniques avec une liste de critères regroupant entre autres, les critères ACR, et les données paracliniques avec des

critères biologiques et histologiques ainsi que les résultats des autres examens d'imagerie.

L'analyse histologique des artères temporales biopsiées a été réalisée par les services d'anatomopathologie des différents hôpitaux où les patients ont séjourné.

Enfin, les résultats de la TEP-TDM sont donnés, avec la topographie des lésions. On évoquera aussi la répercussion qu'ont eu ces résultats sur la prise en charge du patient.

Les données extraites de ces fiches de recueil ont donc été obtenues par l'examen des dossiers médicaux, soit provenant des archives, soit retrouvés de manière informatique.

Les résultats des TEP-TDM sont obtenus par l'intermédiaire des comptes rendus avec les données fournies par les médecins nucléaires qui en ont fait l'interprétation. Les valeurs de SUV ne sont donc pas systématiquement retrouvées, c'est donc la raison pour laquelle elles ne seront que très peu exploitées dans notre travail.

Toutes ces données ont été exploitées et analysées à l'aide d'un tableur Excel afin d'interpréter les résultats.

Par ailleurs, la notion de corticothérapie y est également abordée. En effet, il est notifié quand l'examen est réalisé sous corticoïdes. Concernant les patients ayant reçu des corticoïdes, les éventuels effets secondaires à plus ou moins long terme sont également mis en avant.

3 Résultats

3.1 Généralités

Parmi les 36 patients de l'étude, on dénombre 22 femmes (soit 61%) et 14 hommes (39%).

Si on prend en compte la répartition par âge, par sexe et par pathologie, on retrouve les résultats ci-dessous :

	Maladie de Horton	Aortite inclassable	Maladie de Takayasu	Total
Sexe F/H	13 / 8	0 / 3	9 / 3	36
Répartition par sexe	36,1% / 22,2%	- / 8,3%	25% / 8,3%	
Répartition totale	58,30%	8,30%	33,40%	100%
Age moyen par sexe (années)	67,1 [52-88] / 73,4 [59-86]	- / 50 [33-59]	42,3 [20-70] / 41,7 [39-43]	
Age moyen (années)	69,5 [52-88]	50 [33-59]	42,2 [20-70]	

Tableau 5 : Répartition des VAGC par sexe et âge

Il y a 21 patients suspects de maladie de Horton avec une légère prédominance féminine (13 femmes pour 8 hommes) et dont l'âge moyen est de 69,5 ans.

Concernant la maladie de Takayasu, elle touche 12 patients dans l'étude avec une large prédominance féminine (trois femmes pour un homme) avec une moyenne d'âge de 42,2 ans.

Enfin, les trois cas d'aortites inclassables ne concernent que des hommes ayant en moyenne 50 ans.

Concernant la répartition au sein des services, on retrouve 11 patients provenant du service du Pr Constans à Saint André, qui se répartissent de la manière suivante :

- 3 maladies de Horton
- 6 maladies de Takayasu
- 2 aortites.

Dans le service de médecine interne de l'hôpital du Haut Lévêque du Pr Pellegrin, 12 patients ont bénéficié d'une TEP-TDM :

- 9 maladies de Horton
- 3 maladies de Takayasu

Dans le service du Pr Longy à Saint André, 12 TEP-TDM ont été réalisées pour 8 patients :

- 6 maladies de Horton
- une maladie de Takayasu
- une aortite

Enfin, dans le service de médecine interne du Dr Meunier de Libourne, 5 patients ont bénéficié d'une seule TEP-TDM chacun :

- 3 maladies de Horton
- Une maladie de Takayasu

Concernant le délai moyen entre le premier contact médical (consultation ou hospitalisation) et la réalisation de la première TEP-TDM, il s'échelonne de 5 jours à environ 3 ans, ce qui fait un délai moyen de 217 jours, soit un peu plus de 7 mois, mais ce délai reste très variable pour diverses raisons, dont l'errance diagnostique.

Pour résumer, parmi les 60 TEP-TDM réalisées, 28 ont été réalisées dans le cadre d'une maladie de Horton, 20 pour une maladie de Takayasu et 12 pour des patients atteints d'une aortite inclassable.

Concernant la répartition en fonction des services de médecine nucléaire, 50 ont été effectuées au CHU du Haut Lévêque et 10 à l'Institut Bergonié.

Nous allons traiter les résultats en les répartissant selon l'indication et le type de vascularite. Les deux indications principales, comme il a été évoqué précédemment, sont l'utilisation de la TEP-TDM dans le cadre du diagnostic, en cas de suspicion de VAGC ou de fièvre prolongée inexpliquée, et l'utilisation de la TEP-TDM dans le suivi thérapeutique. Par ailleurs, nous aborderons ces deux indications dans la maladie de Horton puis dans la maladie de Takayasu.

Les aortites dites inclassables seront donc traitées à part, car elles ne concernent que trois patients, tout comme les cas où la TEP-TDM a été réalisées pour d'autres indications.

3.2 TEP-TDM au 18 FDG au diagnostic initial

Les indications de la TEP-TDM au diagnostic initial sont donc, une suspicion de VAGC ou bien un syndrome inflammatoire ou une fièvre inexpliquée. Dans notre étude, elles concernent 24 patients.

3.2.1 Maladie de Horton

A) Résultats de la TEP-TDM

Parmi les 24 TEP-TDM réalisées, 16 l'ont été dans le cadre de la maladie de Horton.

- Corrélation avec les autres données cliniques ou paracliniques

Parmi les 16 TEP-TDM réalisées dans le cadre du diagnostic initial d'une maladie de Horton, neuf sont positives avec des critères décrits dans le tableau suivant. Les 7 autres ne permettent pas de mettre en évidence d'hypermétabolisme.

	TEP-TDM positive n=9	TEP-TDM négative n=7
CRP >15	8 (88,9%)	6 (85,7%)
BAT positive	6 (66,7%)	3 (42,8%)
BAT négative	2 (22,2%)	4 (57%)
ACR >3	6 (66,7%)	7 (100%)
2 ACR + 1 imagerie	2 (22,2%)	
Corticothérapie	9 (100%)	5 (71,4%)
AEG	6 (66,7%)	7 (100%)
Fièvre	6 (66,7%)	1 (14,3%)
Dyspnée, toux	3 (33,3%)	2 (28,6%)
Douleur rachidienne		
Céphalées	2 (22,2%)	5 (71,4%)
Souffle vasculaire		
Asymétrie tensionnelle	1 (11,1%)	
Asymétrie de pouls	3 (33,3%)	
Douleurs articulaires	5 (55,6%)	6 (85,7%)
Troubles visuels	1 (11,1%)	2 (28,5%)
Hyperesthésie du cuir chevelu	2 (22,2%)	1 (14,3%)
Claudication de la mâchoire	2 (22,2%)	
Claudication d'un membre	2 (22,2%)	1 (14,3%)
Anomalie temporale	1 (11,1%)	1 (14,3%)
Asymptomatique	0	0

Tableau 6 : Critères clinico-biologiques en fonction des résultats de la TEP-TDM au diagnostic initial de la MH

La BAT est positive dans 66% des cas lorsque la TEP-TDM est positive.

La BAT est négative dans 22% lorsque la TEP-TDM est négative.

La CRP est positive respectivement dans 88,9 et 85,7% des cas.

Dans 100% des cas où la TEP-TDM était positive, les patients étaient sous corticoïde contre 71,4% lorsque la TEP-TDM était négative.

Concernant les signes généraux, ils prédominent dans les cas où la TEP-TDM est positive. Cependant, **les céphalées** ainsi que les douleurs articulaires sont principalement retrouvées en cas de TEP-TDM négative.

- Critères ACR

En se référant à la définition ACR, 6 des 9 patients ayant une TEP-TDM positive ont plus de trois critères ACR soit 66.7% des patients.

Dans le cas où la TEP-TDM est négative, l'ensemble des patients ont une maladie de Horton selon les critères ACR.

En prenant la définition diagnostique qui comprend la présence de 2 critères ACR et un critère morphologique, seuls deux patients répondent à cette définition parmi les 9 dont la TEP-TDM était positive mais aucun de ceux dont la TEP-TDM négative.

Néanmoins, en fusionnant ces deux définitions, on obtient 8 patients sur 9 qui répondent à la définition de la maladie de Horton parmi les patients dont la TEP-TDM est positive.

- Biopsie de l'artère temporale

Dans cette indication, les BAT ont été réalisées de manière quasiment systématique, c'est-à-dire dans 15 cas sur 16 soit 93,75% des cas.

La BAT était positive chez 6 patients dont la TEP-TDM était positive et chez 3 patients dont la TEP-TDM est négative.

	TEP-TDM positive	TEP-TDM négative	Total
BAT positive	6	3	9
BAT négative	2	4	6
Total	8*	7	15

Tableau 7 : Résultats de la TEP-TDM en fonction de l'étude histologique dans le diagnostic initial de maladie de Horton

(*un patient n'a pas bénéficié de BAT parmi ce groupe)

- Liens entre biopsie de l'artère temporale et critères ACR

	ACR +	ACR -
BAT +	9*	0
BAT -	5**	1***

Tableau 8 : corrélation entre BAT et critères ACR

*Parmi les 9 patients ayant à la fois une BAT positive et présentant les critères ACR, 6 ont une TEP-TDM positive et 3 ont une TEP-TDM négative.

Aucun patient ne présente une BAT positive sans présenter les critères ACR.

** 5 patients présentent au moins trois critères ACR mais avec une BAT négative. Ces 5 patients ont une TEP-TDM négative. Une seule TEP-TDM fixait sur les ceintures, mettant en évidence le diagnostic de PPR.

*** Un seul patient, dont la TEP-TDM est positive, présente à la fois une BAT négative et l'absence de critères ACR. Chez ce patient, le motif d'examen était une fièvre accompagnant une altération de l'état général avec dyspnée et trouble visuel. La TEP-TDM a été réalisée avant mise sous traitement. L'angio TDM montrait également un épaississement de la paroi aortique.

Se des critères ACR : 100%

VPP : 64,2%

Sp des critères ACR : 16,7%

VPN : 100%

- Topographie des fixations et imageries complémentaires

Topographie des fixations au TEP-TDM	nombre de TEP-TDM
Aorte thoracique ascendante ou descendante	8 (88,9%)
Aorte abdominale	3 (33,3%)
Crosse aortique	5 (55,6%)
Artères sous clavières	9 (100%)
Carotides	5 (55,6%)
Artères membres supérieurs	3 (33,3%)
Artères membres inférieurs	0

Tableau 9 : Topographie des fixations en TEP-TDM au diagnostic initial de la MH

Topographie des fixations	nombre de TEP-TDM positives	anomalies échographiques	anomalie TDM	anomalie IRM
Aorte thoracique	8 (88,9%)		3	
Aorte abdominale	3 (33,3%)		2	
Crosse aortique	5 (55,6%)			
Artères sous clavières	9 (100%)	1		1
Carotides	5 (55,6%)			
Artères membres supérieurs	3 (33,3%)	3		1
Artères membres inférieurs	0			1

Tableau 10 : Topographie des fixations et comparaison avec les imageries complémentaires.

Parmi les 9 patients présentant une fixation sur les artères sous clavières à la TEP-TDM, 6 présentaient au moins 3 des critères ACR.

Concernant les examens d'imagerie complémentaire, dans les 9 cas où la TEP-TDM était positive, 6 patients présentaient des imageries complémentaires positives (3 échodopplers, 4 angio TDM et 3 angio IRM). Néanmoins, deux bilans échodopplers exhaustifs (troncs supra aortiques, membres supérieurs et inférieurs) n'ont mis en évidence aucune anomalie en faveur d'une origine inflammatoire.

Dans un seul cas, l'angio IRM a permis de mettre en évidence une dissection iliaque non constatée sur la TEP-TDM.

Les patients n'ont pas tous eu de bilan d'imageries complémentaires, ce qui ne permet donc pas de comparer ces techniques pour l'ensemble des patients.

Cependant, dans le cas où il a été réalisé, la topographie des atteintes anatomiques est superposable aux résultats de la TEP-TDM mais en mettant en évidence moins de sites pathologiques. Les autres examens n'ont donc pas apporté d'informations supplémentaires. Seule la sensibilité de l'atteinte du membre supérieur est la même entre TEP-TDM et échodoppler artériel.

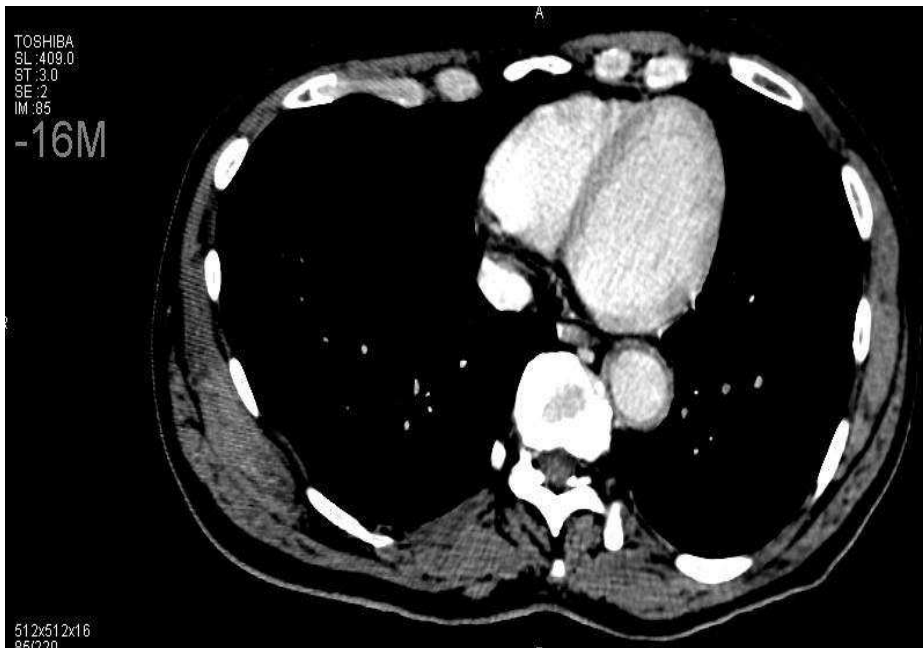

Figure 6: Angio TDM chez un patient de 64 ans atteint par une maladie de Horton (4 critères ACR et un syndrome inflammatoire) avec épaissement de la paroi aortique, de façon isolée.

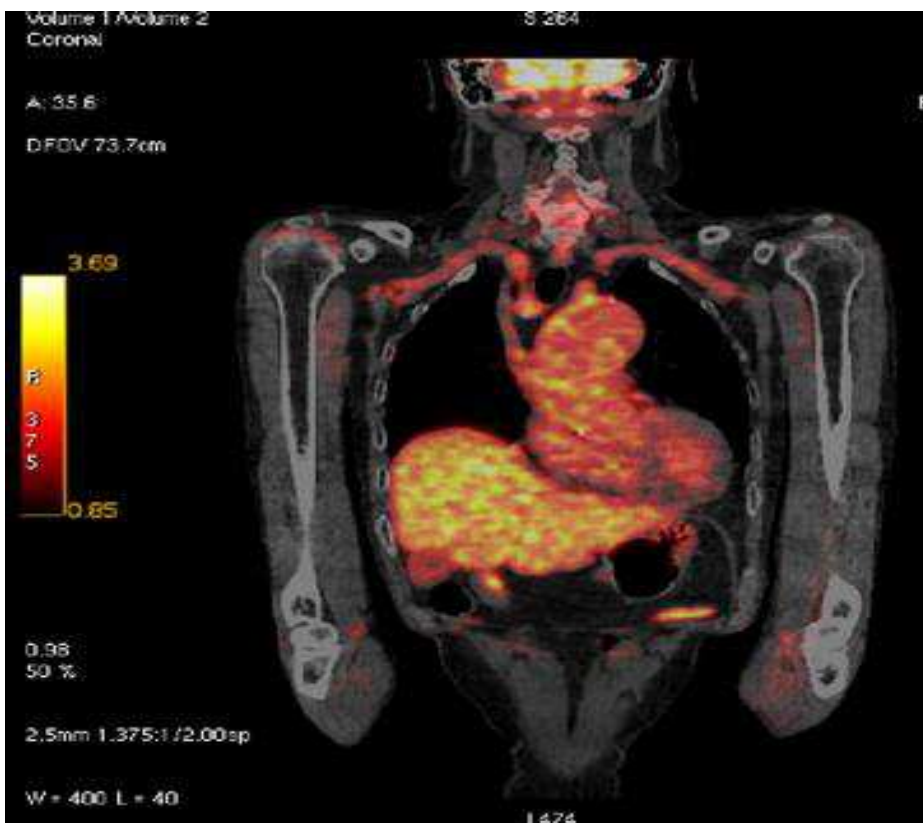


Figure 7 : Même patient, traité par 50 mg de Cortancyl® depuis une semaine, avec atteinte aortique et des deux artères sous clavières, non visible à l'angio TDM

Parmi les 7 cas de TEP-TDM négatives, 3 patients ont des imageries complémentaires positives :

- 2 échodopplers des artères temporales positifs
- 2 TDM mettant en évidence une dilatation aortique chez l'un d'eux et une sténose artérielle dans l'autre cas.

Dans les autres cas où d'autres imageries ont été effectuées, elles étaient négatives.

En somme, les examens complémentaires n'ont pas apporté d'information supplémentaire en cas de TEP-TDM négative.

B) Impact de la TEP-TDM sur le traitement

Lorsque la TEP-TDM a été positive, elle a amené à une modification de la prise en charge dans 3 cas, en majorant le traitement déjà instauré ou bien en y ajoutant une molécule, étant donné que l'ensemble des patients était déjà sous corticoïde.

Dans les 6 autres cas, la corticothérapie a été poursuivie à la même dose.

Dans tous les cas où la TEP-TDM était négative, elle a amené au changement d'attitude thérapeutique: soit en diminuant les corticoïdes, soit en les sevrant. Le traitement a également été arrêté dans le cas où le diagnostic a été infirmé. Par ailleurs, dans un cas, la fixation sur les ceintures articulaires a permis d'orienter vers le diagnostic de PPR et la corticothérapie a été maintenue.

3.2.2 Maladie de Takayasu

A) Résultats de la TEP-TDM

8 TEP-TDM ont été réalisées dans le cadre du diagnostic initial de maladie de Takayasu. Parmi ces 8 TEP-TDM, 5 sont positives et 3 négatives.

	TEP-TDM positive n=5	TEP TDM négative n=3
CRP >15	3 (60%)	1 (33,3%)
Histologie positive		1 (33,3%)
ACR >3	1 (20%)	1 (33,3%)
Corticothérapie		1 (33,3%)
AEG	1 (20%)	2 (66,6%)
Fièvre	2 (40%)	1 (33,3%)
Dyspnée, toux	2 (40%)	
Douleur rachidienne	1 (20%)	
Céphalées		
Carotydinie	1 (20%)	
Souffle vasculaire	2 (40%)	1 (33,3%)
Asymétrie tensionnelle	1 (20%)	2 (66,6%)
Asymétrie de pouls	2 (40%)	1 (33,3%)
Douleurs articulaires	1 (20%)	
Troubles visuels		
Hyperesthésie du cuir chevelu		
Claudication de la mâchoire		
Claudication d'un membre		2 (66,6%)
Anomalie temporale		
Asymptomatique	0	0

Tableau 11 : Critères clinico-biologiques en fonction des résultats de la TEP-TDM au diagnostic initial de la MT

Toutes les TEP-TDM positives ont été réalisées chez des patients vierges de toute corticothérapie. Dans les cas de TEP-TDM négatives, 2 des 3 patients n'avaient pas reçu de corticoïde.

- Corrélation avec les autres données cliniques ou paracliniques

Les critères ACR sont retrouvés chez 3 des 5 patients dont la TEP-TDM était positive, soit 60%.

La CRP est positive dans 3 des 5 cas de TEP-TDM positive (60%) et chez un seul patient avec TEP-TDM négative (33,3%).

Il est à noter que la VS n'est pas intégrée au recueil en raison de son absence dans la quasi totalité des dossiers.

Concernant les signes cliniques, on retrouve les signes de sténoses vasculaires (souffles, asymétrie de pouls ou de tensions artérielles) chez 20 à 40% des patients dont la TEP-TDM est positive et dans une proportion légèrement supérieure quand la TEP-TDM est négative.

Les signes généraux sont présents chez 2 des patients dont la TEP-TDM est positive soit 40% et chez 2 des 3 patients dont la TEP-TDM est négative soit environ 66%.

- Topographie des fixations et imageries complémentaires

Topographie des fixations	Nombre de TEP-TDM
Aorte thoracique	4 (80%)
Crosse aortique	4 (80%)
Aorte abdominale	2 (40%)
Artères sous clavières	4 (80%)
Carotides	3 (60%)
Artères membres supérieurs	1 (20%)
Artères membres inférieurs	0

Tableau 12 : Topographie des fixations en TEP-TDM au diagnostic initial de la MT

Concernant la localisation des fixations, elle concerne essentiellement l'aorte sur son segment thoracique et les artères sous clavières dans 4 cas sur 5.

L'échodoppler, quant à lui, est positif dans les 5 cas où la TEP-TDM est positive, mais avec une topographie moins étendue.

La TDM retrouve un épaississement de la paroi de l'aorte thoracique dans 2 cas et dans un cas, on retrouve une sténose.

Dans les cas où la TEP-TDM est négative, l'échodoppler et le TDM mettent en évidence des anomalies à type de sténoses dans 2 cas. Dans ces 2 cas, les patients ne présentent pas de syndrome inflammatoire biologique.

B) Impact de la TEP-TDM sur la prise en charge

Dans les 5 cas où la TEP-TDM est positive, les patients ont été mis sous traitement. Concernant les cas où la TEP-TDM était négative, une a été mise sous corticothérapie malgré l'absence de syndrome inflammatoire mais en raison des signes cliniques en faveur d'une phase occlusive. Dans l'autre cas, la CRP était également négative, et a été sevrée des corticoïdes mais a rechuté par la suite.

Cas clinique n°1

Patiente de 38 ans suivie pour une suspicion de maladie de Takayasu et hospitalisée au CHU Saint André

- Cliniquement :
 - 2 critères ACR au moment du diagnostic,
 - Claudications des extrémités
 - Souffles vasculaires et asymétrie tensionnelle
- Biologiquement : CRP inférieure à 5 et VS à 24 mm à la 1^{ère} heure
- Examens complémentaires :
 - ETO : épaissement de la paroi de la crosse aortique
 - Angio TDM : épaissement aortique et sténose de l'artère sous clavière gauche
 - TEP-TDM réalisée au bout de 2 ans sous 15mg de Prednisone pour confirmer et évaluer l'extension de la maladie devant les symptômes persistants: pas d'hypermétabolisme artériel en dehors de l'artère sous clavière gauche considérée comme non significative
 - BAT négative
- La décision prise à l'issue de ces éléments a été de sevrer la corticothérapie entraînant dans les semaines qui suivent une rechute.

Malgré la négativité des arguments biologiques et la TEP-TDM en faveur d'une extinction de la maladie, il y a eu récurrence.

3.3 Suivi thérapeutique

Concernant le suivi thérapeutique, 20 TEP-TDM ont été réalisées. Certains patients ont bénéficié de plusieurs examens dans leur suivi, jusqu'à trois dans certains cas. Celles-ci sont ont été réalisées sous traitement afin d'évaluer leur efficacité ou bien de discuter d'un sevrage. Dans certains cas, il s'agissait d'expliquer un échec thérapeutique.

3.3.1 Maladie de Horton

A) Résultats de la TEP-TDM

Concernant le suivi des patients atteints par la maladie de Horton, 9 TEP-TDM ont été réalisées chez 6 patients : 3 étaient positives et 6 négatives.

	TEP-TDM positive n=3	TEP-TDM négative n=6
CRP >15	1 (33,3%)	1 (16,7%)
BAT positive	1 (33,3%)	3 (50%)
BAT négative		1 (16,7%)
ACR>3 au moment du diagnostic	3 (100%)	4 (66,7%)
AEG		2 (33,3%)
Fièvre		1 (16,7%)
Dyspnée, toux		2 (33,3%)
Douleur rachidienne		
Céphalées	1 (33,3%)	3 (50%)
Souffle vasculaire		
Asymétrie tensionnelle		
Asymétrie de pouls	1 (33,3%)	1 (16,7%)
Douleurs articulaires	1 (33,3%)	3 (50%)
Troubles visuels	1 (33,3%)	
Hyperesthésie du cuir chevelu	1 (33,3%)	2 (33,3%)
Claudication de la mâchoire	1 (33,3%)	
Claudication d'un membre	1 (33,3%)	
Anomalie temporale	1 (33,3%)	
Asymptomatique	2 (66,6%)	2 (33,3%)

Tableau 13: Critères clinico-biologiques en fonction des résultats de la TEP-TDM au suivi de la MH

- Corrélation avec les autres données cliniques ou paracliniques

Cliniquement, parmi ces 3 TEP-TDM positives concernant 2 patients, 2 étaient réalisées chez une patiente asymptomatique au moment de l'examen mais dont la BAT était positive au diagnostic.

Le deuxième patient était symptomatique et présentait une hyperesthésie du cuir chevelu, une asymétrie de pouls, des troubles visuels et un syndrome inflammatoire.

Parmi les TEP-TDM positives, un seul examen a été réalisé avec une CRP positive soit 33%, il s'agit du patient symptomatique.

Concernant les patients dont la TEP-TDM était négative, trois avaient une BAT positive initialement. Cliniquement, deux manifestaient des symptômes à type de toux et de dyspnée, trois présentaient des céphalées et trois des douleurs articulaires. Sur le plan biologique, un seul avait un syndrome inflammatoire lors de l'examen.

- Topographie et imageries complémentaires

Topographie des fixations	Nombre de TEP-TDM
Aorte thoracique	3 (100%)
Crosse aortique	3 (100%)
Aorte abdominale	3 (100%)
Artères sous clavières	0

Tableau 14 : Topographie des fixations en TEP-TDM au suivi de la MH

Les TEP-TDM positives ont toutes fixé dans les mêmes territoires : aorte thoracique, crosse et aorte abdominale.

Aucune imagerie complémentaire n'a été réalisée dans le suivi des patients atteints d'une maladie de Horton.

B) Impact de la TEP-TDM sur la prise en charge

Les trois cas où la TEP-TDM était positive ont amené à une modification de l'attitude thérapeutique. Chez le patient symptomatique avec persistance du syndrome inflammatoire, la corticothérapie a été complétée par l'ajout du méthotrexate.

Chez la 2^e patiente, la 1^e TEP-TDM positive a incité à poursuivre une dose minimale de corticoïdes malgré l'ostéoporose sévère (l'indication de cet examen était d'ailleurs de discuter l'arrêt des corticoïdes comme il sera détaillé dans le cas clinique).

La 2^e TEP-TDM réalisée dans le cadre du suivi de son Horton a induit l'arrêt malgré la positivité, en raison d'un probable phénomène de remodelage vasculaire.

Parmi les 6 cas où la TEP-TDM était négative, 5 ont vu leur traitement modifié avec une diminution de la dose de corticoïdes afin de les stopper ;

Dans un des cas où la TEP-TDM était négative sur le plan vasculaire, on a conclu à un diagnostic de pseudo polyarthrite rhizomélique en raison de la fixation osseuse des ceintures, associée à une forme crânienne du Horton. Dans ce cas, la corticothérapie a été majorée.

3.3.2 Maladie de Takayasu

Quatre patients sont concernés et ont effectué un total de 11 TEP-TDM. Elles ont été réalisées afin de suivre l'efficacité du traitement chez des patients présentant des signes cliniques sous traitement ou bien un syndrome inflammatoire biologique.

A) Résultats de la TEP-TDM

8 TEP-TDM parmi les 11 sont positives et 3 négatives.

	TEP-TDM positive n=8	TEP-TDM négative n=3
CRP >15	8 (100%)	0 (0%)
ACR >3 au moment du diagnostic	6 (75%)	3 (100%)
AEG	1 (12,5%)	
Fièvre		
Dyspnée, toux		
Douleur rachidienne		
Céphalées		
Carotydinie		
Souffle vasculaire	5 (62,5%)	3 (100%)
Asymétrie tensionnelle	2 (25%)	3 (100%)
Asymétrie de pouls	3 (37,5%)	3 (100%)
Douleurs articulaires		
Troubles visuels	2 (25%)	
Hyperesthésie du cuir chevelu		
Claudication de la mâchoire		
Claudication d'un membre	4 (50%)	
Anomalie temporale		
Asymptomatique	2 (25%)	0

Tableau 15: Critères clinico-biologiques en fonction des résultats de la TEP-TDM au suivi de la MT

Parmi les patients ayant bénéficié de plusieurs TEP-TDM de suivi, seul un a vu sa TEP-TDM se négativer sous traitement.

La TEP-TDM a fixé dans les 8 cas sur l'aorte thoracique, et dans 4 cas, il y a également atteinte des artères sous clavières.

Topographie des fixations	Nombre de TEP
Aorte thoracique	8 (100%)
Crosse aortique	5 (62,5%)
Aorte abdominale	5 (62,5%)
Artères sous clavières	4 (50%)
Carotides	0
Artères membres supérieurs	0
Artères membres inférieurs	0

Tableau 16 : Topographie des fixations en TEP-TDM au suivi de la MT

- Corrélation avec les autres données cliniques ou paracliniques

Parmi les 8 TEP-TDM positives, 2 étaient asymptomatiques et 5 présentaient des signes vasculaires à type de souffle et un seul présentait des signes généraux à type d'altération de l'état général.

Concernant les 3 TEP-TDM négatives, les 3 présentaient des signes fonctionnels d'occlusion avec souffle vasculaire, asymétrie de pouls et de tension.

Sur le plan biologique, parmi les 8 TEP-TDM positives, toutes étaient réalisées alors que la CRP était positive et les 3 TEP-TDM négatives étaient accompagnées d'une CRP négative. Il existe donc une corrélation parfaite entre ces deux paramètres.

En comparaison aux autres examens morphologiques, dans 2 cas, l'échodoppler retrouvait une atteinte des gros troncs avec une topographie proche de celle de la TEP-TDM. Il en était de même pour 3 angio scanners et une angio IRM.

Dans les cas des TEP-TDM négatives, 2 patients présentaient des anomalies échographiques en rapport avec des sténoses artérielles.

B) Impact de la TEP-TDM sur la prise en charge

Que la TEP-TDM soit positive ou négative, l'examen a donné lieu à des modifications du traitement dans tous les cas, soit en diminuant, soit en majorant le traitement en cours.

3.4 Cas des aortites inclassables

Parmi les patients inclus dans notre étude, trois n'entrent ni dans les critères de maladie de Horton, ni dans ceux de la maladie de Takayasu. Ces 3 patients sont étiquetés « aortite inclassable » de par leur présentation clinique avec atteinte isolée de l'aorte.

Ces patients ont été isolés des autres patients compte tenu d'une prise en charge différente. On constate qu'il s'agit de trois hommes avec une moyenne d'âge de 50 ans.

L'ensemble du bilan étiologique a permis d'éliminer toutes les causes d'aortites, infectieuses ou liées à des pathologies inflammatoires ou immunologiques.

Le patient n°1, 59 ans, se présente avec un tableau d'altération de l'état général et des douleurs lombaires. La BAT est négative, le syndrome inflammatoire biologique est modéré. L'échographie ainsi que l'angio TDM mettent en évidence un épaissement circonférentiel de l'aorte abdominale sans autre atteinte.

La TEP-TDM se révèle négative chez ce patient sous corticoïde depuis 21 jours et le diagnostic d'aortite est donc infirmé après réinterprétation des images qui conclue en faveur d'une athéromatose de l'aorte chez un patient tabagique.

Les suites sont marquées par un sevrage rapide des corticoïdes sans rechute.

Le patient n°2 est un jeune homme de 32 ans, d'origine ivoirienne, hospitalisé pour une douleur thoracique avec altération de l'état général, accompagné d'un syndrome inflammatoire biologique avec une VS à 50 et une CRP à 50. Le bilan échodoppler est négatif, mais le TDM et l'IRM mettent en évidence un engainement de l'aorte thoracique. Le bilan infectieux est négatif et on conclut donc à une aortite inflammatoire.

Le patient a bénéficié d'une première imagerie par TEP-TDM sans corticoïde, 3 semaines après la première hospitalisation. Celle-ci confirme l'atteinte de l'aorte thoracique avec une fixation intense (SUV 5.6).

L'attitude thérapeutique va être guidée par la suite par les cinq autres TEP-TDM réalisées avec des traitements successifs : Méthotrexate, Cyclophosphamide ou Endoxan®, bolus de Solumédrol® ou Rémicade®.

Enfin, **le patient n°3** est un patient de 53 ans présentant depuis 2 ans un syndrome inflammatoire avec une VS à 100 et une CRP à 140 lors de la première TEP-TDM. Cliniquement, il présente une altération de l'état général et des douleurs rachidiennes.

L'angio TDM montre une aortite accompagnée d'anévrismes et de sténoses.

La première TEP-TDM est réalisée avant le traitement par corticoïde et met en évidence une fixation intense de l'aorte thoracique, abdominale jusqu'à la bifurcation iliaque. Ce résultat conduit donc à la mise sous corticoïdes. Le patient a bénéficié de six TEP-TDM

au total qui sont toutes positives mais avec des variations des valeurs de SUV mal corrélées aux variations de la CRP.

Comme chez le patient n°2, les différents résultats des TEP-TDM ont guidé les traitements, aboutissant à une escalade thérapeutique jusqu'à un traitement par anti-IL6.

3.5 Autres indications cliniques

Parmi les 36 patients ayant eu une TEP-TDM, trois ont bénéficié de cet examen pour des indications sans lien avec les vascularites, mais ont été retenus compte tenu d'un codage PMSI en lien avec les VAGC.

Cependant, une relecture a été nécessaire dans ces cas, pour obtenir une conclusion concernant un éventuel hypermétabolisme vasculaire.

3.5.1 Exploration d'une sarcoïdose

Une jeune patiente de 20 ans est hospitalisée pour une suspicion de sarcoïdose avec des signes cliniques et biologiques en faveur de ce diagnostic. Une TEP-TDM est réalisée mettant en évidence de multiples adénopathies médiastinales et hilaires. L'examen clinique met en avant une asymétrie de pouls et un échodoppler est réalisé retrouvant un épaississement des artères sous clavières et une sténose humérale.

Après relecture de la TEP-TDM, on retrouve une fixation anormale sur les deux artères axillaires.

3.5.2 AEG avec élévation du CA 19.9

La patiente âgée de 64 ans est traitée pour une maladie de Horton depuis 2005 et est sous 5mg de Prednisone ou Cortancyl®. Elle présente une altération de l'état général accompagnée d'une élévation du CA 19.9, de toux et de douleurs articulaires. La CRP est à 34. Le TDM thoraco-abdo-pelvien retrouve un épaississement pariétal de l'aorte thoracique descendante évalué à 3 mm.

La TEP-TDM est demandée à visée oncologique dans le but de rechercher un processus néoplasique, devant l'élévation du marqueur tumoral.

Néanmoins, il met en évidence une fixation hypermétabolique de la crosse aortique et de la fourche iliaque, mais on n'observe pas de fixation tumorale. Le diagnostic de maladie de Horton est retenu et la corticothérapie est donc majorée.

3.5.3 Autre indication cancérologique

La patiente âgée de 88 ans est suivie pour une maladie de Horton depuis un an, sous 15 mg de Cortancyl®. Elle présente une suspicion de rechute locale d'un carcinome

épidermoïde anal traité il y a 5 ans. Cliniquement, elle présente des céphalées, une altération de l'état général et des douleurs articulaires.

Le syndrome inflammatoire biologique est modéré. La BAT réalisée un an auparavant était positive.

La TEP-TDM révèle un hypermétabolisme de la région ano-rectale. On ne note pas d'activité inflammatoire vasculaire dans l'hypothèse d'une rechute, sous réserve d'une corticothérapie en cours.

3.6 Complications des corticoïdes

Dans notre étude, 33 patients ont présenté des effets secondaires, soit 91,6% des patients de l'étude.

Les trois principaux effets secondaires observés sont l'ostéoporose chez 7 patients, soit 21,2% des patients, le déséquilibre du diabète chez 6 patients, soit 18,2% et la prise de poids dans 7 cas. Néanmoins, ces complications sont dans certains cas des terrains préexistants, déséquilibrés par la corticothérapie. Dans d'autres cas, il s'agit de complications de novo.

Effets secondaires	Nombre de patients atteints
Ostéoporose	7 (21,2%)
Prise de poids	7 (21,2%)
Diabète	6 (18,2%)
HTA	2 (6%)
Tassement ou fracture vertébrale	2 (6%)
Nécrose aseptique de tête fémorale	2 (6%)
Purpura/anomalie cutanée	2 (6%)
Troubles psychiques	2 (6%)
Cataracte	2 (6%)
Reflux gastro-œsophagien	1 (3%)
Asthénie	1 (3%)

Tableau 17 : Complications liées à la corticothérapie constatées dans notre étude

Concernant les complications des vascularites des vaisseaux de gros calibre, il y a certes quelques patients chez qui on retrouve des anévrismes aortiques ou des ectasies mais aucun cas de dissection ou de rupture aortique n'a été constaté.

4 Discussion

Le but de cette étude a été de montrer quelle pouvait être la place de la TEP-TDM dans la prise en charge des vascularites des artères de gros calibre, tant dans le diagnostic initial que dans son suivi. Plusieurs questions en découlent :

- Face aux critères diagnostiques ACR et d'imagerie existants, quelle place pourrait prendre la TEP-TDM ?
- Quel est l'impact de la TEP-TDM sur le traitement ?
- Quelle performance réalise la TEP-TDM comparée aux examens d'imagerie traditionnels que sont l'échodoppler artériel, le TDM/angio TDM et l'IRM/angio IRM ?

Pour y répondre, il a été nécessaire de créer des groupes comme nous l'avons détaillé au préalable avec les patients ayant bénéficié d'une TEP-TDM pour le diagnostic, ceux qui l'ont eu pour le suivi et les quelques cas particuliers que ce sont les aortites et des indications diverses. Ces groupes sont certes hétérogènes, mais ils ont permis d'analyser les différents résultats de la façon la plus cohérente possible.

Nous débuterons tout d'abord par discuter le choix de la méthode de travail et du recrutement des patients. Nous aborderons ensuite les différentes indications de TEP-TDM par pathologie.

4.1 Evaluation de la méthode

Le choix d'une étude rétrospective a été établi compte tenu du faible nombre de patients atteints par ces pathologies et qui ont bénéficié de cet examen, nous permettant donc l'analyse de 60 TEP-TDM chez 36 patients.

Mais comme toute étude rétrospective, elle a ses limites qui sont ici un recueil effectué à partir de dossier médicaux dont le recueil des données n'est pas exhaustif.

En effet, la vitesse de sédimentation, faisant pourtant parti des critères ACR de la maladie de Horton, n'a été retrouvé que chez un petit nombre de patients, dans moins d'un tiers des cas. Cette donnée biologique a été remplacée en pratique par la CRP.

4.2 Evaluation du recrutement

Le recrutement des patients s'est fait sur une période de trois ans et a permis de réunir 36 observations au total. Comme il a été mentionné auparavant, ce recrutement s'est fait à l'aide des données PMSI afin d'obtenir un recrutement homogène. En effet,

s'agissant d'une étude multicentrique, il était nécessaire d'avoir le même type de patients pour chaque service étudié.

Cependant, ce recrutement a ses limites : tout d'abord, il ne prend pas en compte les patients uniquement suivis en consultation car le codage PMSI ne concerne que les hospitalisations. Il y a donc une sous-estimation du nombre de patients atteints de vascularites des artères de gros calibre ayant eu une TEP-TDM.

Pour cela, il aurait fallu que chaque praticien fournisse une liste exhaustive de l'ensemble des patients suivis en consultation.

L'autre limite de ce recueil PMSI, est la présence de patients étiquetés initialement en tant que vascularites et pour qui le diagnostic a ensuite été infirmé. Parmi les 36 patients, seuls 3 patients sont concernés et pour qui le diagnostic de VAGC a été infirmé, mais que nous avons décidé de conserver dans l'étude pour respecter une méthode de recueil rigoureuse et de montrer que la TEP-TDM a permis d'infirmar ces diagnostics.

L'autre possibilité aurait été de prendre en compte l'indication des TEP-TDM pour recruter les patients. Malheureusement, malgré un examen qui est onéreux et peu courant, il n'existe pas thésaurus pour retrouver les patients à partir des indications ou des résultats des examens.

C'est donc cette méthodologie qui nous paraissait la plus adaptée à l'étude.

4.3 Analyse des habitudes de service, choix des services de médecine nucléaire et interprétation des comptes rendu de TEP-TDM

Comme nous l'avons décrit précédemment, le recueil s'est effectué dans quatre services de médecine interne avec des pratiques différentes sur le plan diagnostique et thérapeutique. En effet, au vu de l'échantillonnage et des résultats, ces habitudes varient d'un praticien à l'autre mais le recrutement de patients est également très différent d'un service à l'autre, car si certains hospitalisent la plupart de leurs patients, d'autres préfèrent les suivre en consultation. Mais il nous est impossible de savoir quel est le nombre de patients suivis en consultation pour définir la proportion de patients hospitalisés et ceux suivis uniquement en consultation.

Mais ces chiffres peuvent également s'expliquer par des habitudes intrinsèques aux services ou aux praticiens. En effet, certains praticiens ont recours à la BAT et la TEP-TDM pour tout patient suspect de maladie de Horton, et la TEP-TDM fait partie du bilan systématique afin d'en caractériser l'extension chez des patients vierges de tout traitement et non réellement pour en faire le diagnostic.

Pour d'autres, c'est dans le suivi que la TEP-TDM prend toute sa place. Nous reverrons par la suite, les détails en fonction des indications.

Enfin, compte tenu de la faiblesse du codage PMSI, il nous est impossible d'estimer le nombre exact de patients hospitalisés uniquement en raison de leur VAGC. Il n'est donc pas possible de savoir quelle est la part de patients atteints de VAGC ayant bénéficié d'une TEP-TDM. En effet, nombre de patients ont été codés « VAGC » en diagnostic principal, mais en regardant les comptes rendus d'hospitalisation de plus près, il s'avère que dans plusieurs cas, le motif d'hospitalisation était tout autre.

On ne peut donc pas estimer le nombre de patients suivis pour une VAGC par chaque service.

Concernant la répartition des pathologies, elle est très variable d'un service à l'autre et ceci en raison des spécificités de chaque service. En effet, le service du Pr Constans suit d'avantage de maladie de Takayasu, ce qui crée un biais de sélection, car dans les autres cas, il y a prédominance de maladie de Horton, ce qui correspond à la répartition dans la population générale.

Dans l'ensemble, la moitié des TEP-TDM est réalisée pour des maladies de Horton et un tiers pour des Takayasu.

Concernant le lieu de réalisation de l'examen, là encore les habitudes des services et des praticiens diffèrent. L'institut Bergonié, qui a pour orientation la cancérologie, offre la possibilité de réaliser des TEP-TDM pour des indications autres que la cancérologie afin de faire face à la demande des médecins. 10 TEP-TDM parmi les 60, soit 17% des TEP-TDM ont été réalisées à l'Institut Bergonié.

Concernant le délai entre le premier contact médical, qui peut être une consultation ou une hospitalisation, et la réalisation de la première TEP-TDM, il varie de 5 jours à 4 ans dans notre étude, soit une moyenne de 217 jours.

Ce délai s'explique par plusieurs raisons. Tout d'abord, ne s'agissant pas d'un examen de première intention, d'autres investigations sont souvent réalisées auparavant, surtout lorsque le tableau clinique initial est une fièvre ou un syndrome inflammatoire non expliqué.

Après en avoir interrogé plusieurs médecins nucléaires, le fait de faire parvenir une demande d'examen dans l'attente d'un rendez-vous, sans avoir directement discuter de la demande avec un médecin nucléaire, prolonge les délais de plusieurs jours. En effet, la communication directe entre praticiens permet en général de discuter l'indication et d'obtenir un rendez-vous dans les plus brefs délais quand cela se justifie. Ceci a pour conséquence principale d'éviter de débiter le traitement par corticoïde avant l'examen, ce qui rend la sensibilité de l'examen plus performante avec un moins grand nombre de faux négatifs, ce qui est décrit dans la littérature.

Ceci renvoie donc à la répartition des examens dans les différents services de médecine nucléaire. Il existe des habitudes et des interlocuteurs privilégiés avec lesquels chaque praticien prend l'habitude de travailler, et ceci afin d'améliorer les délais d'examen et de renforcer la sensibilité et la spécificité de la TEP-TDM en fonction des attentes du clinicien.

Dans notre étude, 45 TEP-TDM ont été réalisées sous corticoïdes soit 75% des examens mais ce chiffre est plus faible si l'on prend uniquement en compte les examens de diagnostic initial. Dans ce cas, 16 examens sur 27 soit 59% sont réalisés sous corticoïdes, ce qui rend l'interprétation de l'examen moins fiable.

On remarque surtout qu'il s'agit de TEP-TDM réalisées dans le cadre de suspicion de maladie de Horton, probablement lié au fait que la symptomatologie est plus évocatrice dans cette pathologie et incite donc à la mise sous corticoïde immédiate, devant la crainte de complications ophtalmologiques irréversibles.

4.4 Diagnostic initial de vascularites de vaisseaux de gros calibre

En considérant l'ensemble des patients qui ont bénéficié d'une TEP-TDM pour suspicion de vascularites des artères de gros calibre ou bien syndrome inflammatoire et/ou fièvre inexpliquée, toute pathologie confondue, la sensibilité est de 68% et la spécificité de 100%.

La place de la TEP-TDM est d'autant plus importante qu'il est difficile de diagnostiquer ces pathologies au vu des critères diagnostiques existants.

4.4.1 Diagnostic de la maladie de Horton

La maladie de Horton touche principalement les troncs supra aortiques et en particulier l'artère temporale superficielle mais les atteintes de l'aorte et des gros troncs ne sont pas rares⁷⁶.

Il existe des critères diagnostiques de l'American College of Rheumatology de 1990. Néanmoins, comme nous le verrons par la suite, ces critères paraissent obsolètes et présentent quelques limites, rendant le diagnostic de maladie de Horton difficile en phase précoce. Cependant, compte tenu de critères peu spécifiques et subjectifs, ce diagnostic est facilement évoqué, ce qui a pour conséquences d'instaurer des corticothérapies, non dénuées d'effets secondaires, surtout chez le sujet âgé.

C'est la raison pour laquelle il est important de trouver des critères diagnostiques plus spécifiques, qu'ils soient cliniques, biologiques, histologiques ou morphologiques. En effet, les critères ACR sont basés sur des céphalées, peu spécifiques et subjectives, une catégorie d'âge qui englobe une grande partie de la population et un marqueur biologique

(la VS) qui ne s'utilise plus en pratique. Seule la BAT reste un bon critère en raison de sa spécificité et demeure le gold standard, mais elle est prise en défaut par son manque de sensibilité avec 30% de résultats non contributifs.

A) Performance de la TEP-TDM

Dans notre étude, dans le cas de la maladie de Horton, la sensibilité et la spécificité de la TEP-TDM sont respectivement de 67 et 100%.

Ces chiffres sont donc proches de ceux que l'on retrouve dans la littérature et les différentes publications. La première étude concernant la contribution de la TEP-TDM dans cette indication est celle de Blockmans et al.⁷⁷ en 2000 : sur 19 cas pour lesquels le diagnostic avait été fait sur une BAT positive, en les comparant à des témoins (TEP-TDM réalisées en cancérologie). La sensibilité et la spécificité étaient respectivement de 56% et 98%. Watter et al.⁷⁸, en 2005, mettent en évidence sur une série de 20 cas, une sensibilité de 60% et une spécificité de 100%. Enfin, Hautzel et al.⁷⁹, en 2008, sur 18 cas, retrouvent une sensibilité de 83% et une spécificité de 98%.

L'amélioration de la sensibilité au fil des années, vient du fait que les performances et la qualité des caméras s'améliorent.

Néanmoins, il est difficile de comparer les différentes études en raison des petits nombres de cas référencés et de la manière dont est définie la maladie de Horton (histologique ou cliniques).

D'autre part, sa sensibilité et sa spécificité pour le diagnostic d'aortite sont impossibles à définir de façon précise en l'absence de Gold Standard concernant les atteintes aortiques. Il s'inscrit donc dans un ensemble de signes clinico-biologiques^{52,80}.

B) Corrélation clinico-biologique et TEP-TDM

En comparant les patients dont la TEP-TDM est positive et ceux où elle négative, il existe globalement une homogénéité des signes biologiques et cliniques en dehors de quelques critères. En effet, la CRP est positive dans plus de 80% des cas dans les 2 groupes. Les critères ACR sont respectivement positifs dans 66,7 et 100% des cas. Plusieurs études ont montré une corrélation positive entre la TEP-TDM et la CRP. Dans notre étude, la CRP n'apporte pas d'orientation à elle seule.

Concernant les critères ACR, ils sont absents dans 33% des TEP-TDM positives. Ceci montre donc des limites de ces critères en terme de sensibilité. Cependant, ceci est à pondérer au fait qu'il existe des faux positifs liés à l'hypermétabolisme provoqué par

l'athérome et le remodelage vasculaire. Il est aussi possible de penser que ces critères mettent en avant des formes exclusivement crâniennes qui échappent à la résolution trop faible de la TEP-TDM.

Ceci paraît cohérent dans la mesure où dans tous les cas où la BAT est négative avec des critères ACR positifs, la TEP-TDM est négative.

On peut donc supposer que la maladie de Horton peut être de forme crânienne et/ou associé aux PPR ou bien être de forme systémique, touchant les vaisseaux de gros calibre. Ce sont donc ces formes qui échappent à la BAT et aux critères ACR, et donc pour lesquels la TEP-TDM pourrait prendre sa place.

Les différences se constatent surtout sur la présence de fièvre : dans notre étude, elle est présente chez 66,7% dans le cas où la TEP-TDM est positive contre 14,3% quand elle est négative.

L'autre grosse différence est la prédominance de céphalées et de douleurs articulaires quand la TEP-TDM est négative. Néanmoins, des études ont comparés la TEP-TDM dans la polyarthrite rhumatoïde et la PPR mais la place de la TEP-TDM dans le diagnostic de la PPR reste aujourd'hui à déterminer⁸¹.

Les critères ACR apparaissent peu spécifiques dans notre étude. Ils ont surtout pour faille de ne pas explorer les formes extra crâniennes. Ceci en fait donc des critères diagnostiques critiquables.

En effet, historiquement, les formes extra crâniennes n'étaient souvent mises en évidence qu'au moment des complications (dissections aortiques). Le développement de l'imagerie a donc permis de mettre en évidence ces atteintes extra crâniennes à un stade plus précoce.

Les critères ACR ont donc été rédigés avant l'essor de ces imageries et font poser la question de leur valeur statistique car ils sont basés sur des critères de la forme crânienne et prennent également en compte la VS qui n'est plus utilisée en pratique.

Leur réévaluation par certains auteurs^{23,73}, avec la participation d'un critère morphologique permet une évolution dans le diagnostic des artérites géantes cellulaires. Ceci est important compte tenu de l'absence de spécificité des critères ACR.

L'atteinte de l'aorte et ses branches dans la MH doit donc être connue des médecins. L'âge plus jeune et un syndrome inflammatoire plus marqué y sont associés dans l'étude de Daumas⁸². Sa fréquence élevée en fait une aide précieuse au diagnostic, notamment en cas de formes sans signe crânien et lors des rechutes ou récurrences. Cette atteinte peut constituer un argument diagnostique de poids à intégrer aux critères diagnostiques de l'ACR. Bien que la présence d'une aortite ne semble pas être un facteur

prédictif de mauvaise réponse au traitement, de corticodépendance, de rechute ou de récurrence à l'arrêt du traitement, elle est associée au développement de lésions ectasiantes-anévrismales dans cette étude, ce qui justifie son dépistage systématique dans cette maladie afin d'intensifier la prise en charge des facteurs de risque cardiovasculaires et sa surveillance. En raison de son caractère le plus souvent asymptomatique, le diagnostic de cette atteinte nécessite le recours à l'imagerie. L'intérêt de l'angio TDM pour son dépistage, à condition de sensibiliser les radiologues sur l'aorte et ses branches, est souligné dans ce travail. En revanche, la place de la TEP-TDM reste à préciser par des études prospectives et comparatives avec l'angio TDM.

C) Causes de faux négatifs

Dans notre étude, beaucoup de patients étaient sous corticoïdes au moment de la réalisation de la TEP-TDM. Ceci a donc pour conséquence d'engendrer de probables faux négatifs et de limiter la signification d'une CRP négative ou d'une BAT négative dans le diagnostic d'une maladie de Horton.

Malheureusement, nous n'avons retrouvé aucune étude dans la littérature permettant de comparer la sensibilité de la TEP-TDM chez des patients traités et non traités dans le cadre de leur MH.

Cependant, comme pour la BAT, la TEP-TDM peut se négativer au bout de quelques semaines sous corticoïdes. Meller et al.⁸³, dans une étude comparant la TEP-TDM à l'IRM, ont montré que 80 % des lésions fixant le FDG chez 7 patients disparaissaient sur une TEP-TDM de contrôle (délai moyen : 19 mois) après traitement. Par analogie avec l'IRM, ce résultat a été confirmé par Bley et al.⁸⁴ qui ont mis en évidence que l'épaississement de l'aorte à l'IRM avait diminué sur une IRM de contrôle réalisée dans un délai moyen de 16 mois chez 15 des 17 patients ayant une MH histologiquement prouvée après introduction d'un traitement par corticoïdes. Enfin, Blockmans et al.⁴⁹, en répétant la TEP-TDM à 3 et 6 mois après le début du traitement chez 35 patients, ont constaté une diminution de la fixation à 3 mois parallèle à la disparition des symptômes et à la régression des paramètres inflammatoires, sans diminution supplémentaire à 6 mois alors que les patients étaient tous en rémission, traités par moins de 10 mg de Prednisone. Quant à l'échodoppler et le signe du « halo », celui-ci disparaît plus précocement, en moyenne 16 jours après le début du traitement d'après Schmidt⁸⁰ dans une étude réalisée en 1997.

Il est donc difficile d'interpréter la TEP-TDM chez les sujets dont l'examen a été réalisé sous corticoïdes depuis plusieurs mois. Il est alors nécessaire d'émettre une réserve sur les résultats et ne pas modifier le traitement uniquement sur la base de la

TEP-TDM. En effet, plus la durée entre le début de la corticothérapie et la réalisation de la TEP-TDM est longue, moins la sensibilité de l'examen est bonne.

Néanmoins, dans un cas où le patient présentait les critères ACR, avec BAT négative, la TEP-TDM a permis de mettre en avant une PPR et le traitement a donc été poursuivi.

Dans les 6 autres cas où la TEP-TDM était négative, le pari a été pris de sevrer les patients en corticoïdes, sans avoir constaté de rechute. Cependant, le manque de recul de l'étude ne permet pas d'affirmer qu'une TEP-TDM négative assure une absence de reprise d'activité à l'arrêt du traitement.

L'autre cause de faux négatifs est la forme de l'atteinte de la vascularite. Ceci concerne la maladie de Horton. En effet, la maladie est connue pour toucher les artères crâniennes en donnant des symptômes de claudications de la mâchoire, des hyperesthésies du cuir chevelu. Les artères crâniennes étant de petit calibre (inférieures à 4 mm), elles sont donc inférieures à la résolution mise en évidence par les TEP-TDM. Une étude de Brodmann⁸⁵ a montré que les TEP-TDM sont plus souvent négatives dans les atteintes crâniennes, en raison du manque de résolution.

Cependant, on remarque à l'inverse que dans notre étude, 56% des TEP-TDM sont positives dans le diagnostic de la maladie de Horton. **Donc plus d'un patient sur deux présenteraient une forme extra crânienne, ce qui donne tout son sens à la TEP-TDM dans le diagnostic de la maladie de Horton, surtout lorsque la BAT est négative** et permet également d'éliminer les formes aortiques qui sont à risque de dissection et d'anévrisme.

En effet, en cas de positivité de la BAT, la TEP-TDM n'engendre pas de conséquence sur la prise en charge et ne devrait donc pas apparaître comme systématique sous prétexte de vouloir éliminer la présence d'anévrismes. Les dissections restent rarissimes, d'autant plus que le patient est traité.

Ceci engendre probablement un biais de sélection. En effet, la TEP-TDM a été réalisée dans une partie des cas en raison d'un diagnostic difficile (tableau atypique, BAT négative, fièvre inexplicée). Ces formes atypiques sont le plus souvent des formes extra crâniennes et incitent donc à demander une TEP-TDM.

Ces résultats rejoignent ceux retrouvés dans la littérature. En effet, l'atteinte de l'aorte thoracique ou abdominale varie de 22 à 65%⁸⁶. Cette atteinte a longtemps été négligée, faute de moyens diagnostiques, mais la TEP-TDM jouerait donc un rôle dans son dépistage.

D) Causes d'hypermétabolisme

La maladie de Horton touche une population âgée et donc souvent atteinte par l'athérome. La TEP-TDM met en évidence un hypermétabolisme sur les plaques athéromateuses⁸⁷ en raison de la présence de macrophages au sein de celles-ci et il est parfois difficile de faire la distinction entre origine inflammatoire et athéromateuse face à une lésion artérielle.

Concernant l'athérome, les sténoses apparaissent courtes, irrégulières, calcifiées et non symétriques avec un aspect hétérogène en échographie et hyperdense au scanner.

Les localisations dépendent des facteurs de risques (proximal pour le tabac, distal pour le diabète), mais l'athérome touche très fréquemment les carotides et l'aorte.

Concernant la maladie de Horton, les atteintes sont plus souvent bilatérales, symétriques, inaugurales et rapidement progressives.

Les lésions athéromateuses peuvent entraîner une fixation sur les trajets artériels (aorte, iliaques et fémorales) variant de 50% pour les sujets de 20 à 80 ans à 61% pour les sujets de plus de 60 ans. L'intérêt de la TEP-TDM est donc limité en particulier pour explorer les membres inférieurs chez le sujet âgé.

Cependant, l'évaluation par grade lors de la lecture de la TEP-TDM permet, chez des médecins nucléaires habitués à ces pathologies, de distinguer athérome et atteinte inflammatoire des vaisseaux. En effet, la fixation est homogène, circonférentielle et continue dans la maladie de Horton, alors qu'elle apparaît punctiforme et discontinue dans l'athérome. L'acquisition TDM permet également de mettre en évidence les plaques d'athérome.

E) Corrélation entre imagerie complémentaire et TEP-TDM

Dans 9 cas, d'autres examens morphologiques ont été réalisés. Parmi les TEP-TDM positives, dans 6 cas, les imageries réalisées correspondent aux topographies retrouvées par la TEP-TDM mais de manière moins étendue. En effet, l'échographie doppler a ses limites dans l'exploration des gros axes artériels profonds.

Le signe du « halo » a été décrit en 1995 par Schmidt et al^{88,89}. Il s'agit d'une zone hypoéchogène située autour de l'artère pathologique en rapport avec l'œdème pariétal du vaisseau. L'étude princeps portait sur 30 patients atteints d'une MH dont 21 avaient une BAT positive. Le signe du « halo » était présent chez 22 patients parmi les 30 atteints de la MH, et absent chez tous les patients témoins, n'étant pas atteints par la MH, soit une sensibilité de 73% et une spécificité de 100%. La concordance entre les 2

échographistes était de 100%. Les sténoses et les occlusions étaient des signes moins spécifiques.

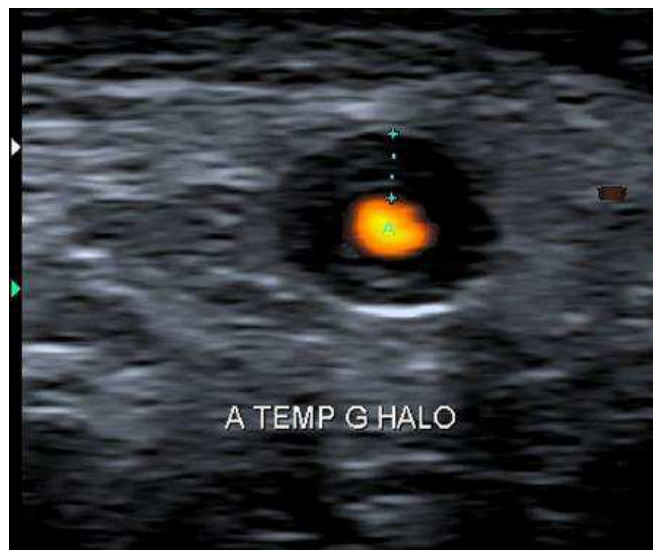


Figure 8: Echodoppler de l'artère temporale avec signe du « halo » chez une patiente atteinte d'une maladie de Horton prouvée histologiquement.

Cependant, des études plus récentes retrouvent de résultats moins séduisants et montrent que ce signe échographique ne vaut guère mieux en terme de valeur diagnostique que les critères ACR cliniques.

Dans l'étude de Reinhard⁹⁰ comprenant 48 patients, la sensibilité du signe du « halo » seul est de 67% comparativement à l'ensemble des données cliniques qui ont une sensibilité de 65%. Dans l'étude de Salvarani et al⁹¹, la sensibilité du « halo » seul pour le diagnostic de la MH confirmée par la BAT n'est que de 40%, alors que la palpation clinique d'une artère temporale anormale a une meilleure valeur diagnostique avec une sensibilité de 67%.

Sur une méta analyse⁹² comprenant 23 études et 2036 patients ayant une maladie de Horton, la sensibilité et la spécificité du « halo » étaient respectivement de 69% et 82%. Il n'existe cependant pas de corrélation entre une anomalie à l'échodoppler des artères temporales et la survenue des complications ophtalmologiques.

En définitive, l'échodoppler des artères temporales est considérée comme un examen utile pour guider le site de la BAT.

Ce signe disparaît selon Schmidt, en moyenne au bout de 16 jours sous corticoïdes (7-50 jours). Par ailleurs, l'échodoppler constitue un examen diagnostique utile pour l'analyse des gros troncs artériels, en dehors de l'aorte. Une autre étude de Schmidt⁹³ sur 53 patients a mentionné un épaissement homogène de la paroi vasculaire sans sténose

sur les artères sous clavières, axillaires et brachiales dans 45, 40 et 6% des cas. Sa place est également intéressante dans l'atteinte des membres inférieurs⁸⁴.

Plusieurs études dont celle de Meller et al⁹⁴, ont montré la supériorité de la TEP-TDM sur les autres imageries telles que l'angio TDM ou angio IRM et permet donc un diagnostic plus précoce de l'artérite gigantoméridienne.

Cependant, dans notre étude, chez trois patients, des imageries ont été réalisées alors que la TEP-TDM était négative. Deux échodopplers retrouvent un signe du halo sur les artères temporales. Cette dissociation paraît cohérente si l'on considère qu'il s'agit d'une forme crânienne exclusive. En effet, l'atteinte inflammatoire se limite aux artères temporales qui ne sont pas vues à la TEP-TDM compte tenu de la résolution limitée.

Concernant les deux cas où les scanners sont positifs et les TEP-TDM négatives, les scanners ont mis en évidence dans un cas une dilatation de l'aorte et dans l'autre une sténose carotidienne. Ces anomalies sont peut être séquellaires ou bien en lien avec de l'athérome et ceci explique donc l'absence de fixation à la TEP-TDM.

En effet, parmi les TEP-TDM négatives, certaines fixaient de manière non significative, en lien probable avec de l'athérome.

Une étude de Yun en 2001⁶³, a montré que 50% des patients ayant bénéficié d'une TEP-TDM pour l'exploration d'une vascularite, fixait en grade 0 et 1 (échelle visuelle mettant en évidence le rapport entre le métabolisme artériel et le métabolisme hépatique normal avec un aspect punctiforme), ce qui peut être en lien avec une fixation athéromateuse. Il est donc nécessaire de prendre en compte les autres examens d'imagerie ainsi que les critères clinico biologiques. La TEP-TDM rentre donc dans un faisceau d'arguments pour confirmer ou non le diagnostic.

F) Place des critères ACR

On remarque que parmi les 16 patients suspectés de maladie de Horton, 15 répondent aux critères ACR (3 critères ACR isolés ou 2 critères ACR accompagnés d'une imagerie positive).

Parmi ces 15 patients, 9 ont une BAT positive et 5 sont négatives. Parmi les 5 BAT négatives, aucune TEP-TDM n'est positive. Ceci n'est néanmoins pas étonnant car la sensibilité de la TEP-TDM est limitée lorsque les patients sont sous corticoïdes, et d'autre part, les critères ACR et la BAT ont également leurs limites.

Dans un seul cas où les critères ACR étaient absents, la TEP-TDM a fixé. Cependant, la BAT était négative. Ceci va dans le sens d'une forme extra crânienne de la maladie de Horton.

Les critères utilisés de façon courante restent les critères ACR qui datent de 1990. Ces critères, au nombre de cinq, ont été décrits précédemment.

Tout d'abord, il prend en compte l'âge, qui permet surtout de distinguer les artérites giganto cellulaires ou maladie de Horton, touchant le sujet âgé, de la maladie de Takayasu sensée atteindre les sujets de moins de 40 ans. Néanmoins, comme nous le verrons par la suite, il n'est pas rare de rencontrer des patients de plus de 50 ans, atteints par la maladie de Takayasu. Ce caractère d'âge apparaît donc peu discriminant.

Ensuite, la notion de céphalée est très peu spécifique. Il est possible que l'intégration de signes plus spécifiques tels que la claudication de la mâchoire ou l'hyperesthésie du cuir chevelu, permettrait d'en tirer une meilleure spécificité. De plus, les céphalées sont un signe subjectif, donc difficilement quantifiable.

De plus, le critère biologique, intégrant la vitesse de sédimentation, paraît obsolète. En effet, comme nous l'avons vu précédemment, la VS est retrouvée dans un moins d'un tiers des dossiers étudiés. De nos jours, la CRP a complètement remplacé la VS.

L'anomalie des poulx des artères temporales est également un signe qui peut varier d'un praticien à l'autre selon son expérience. Par ailleurs, le vieillissement et l'athérome peut entraîner les mêmes genres d'anomalies et rend la palpation des artères difficile. Il peut néanmoins orienter une biopsie de l'artère temporale, qui est un geste invasif mais dont la positivité se suffit à elle-même pour poser le diagnostic de maladie de Horton.

Le diagnostic peut donc être posé à partir du moment où il existe une BAT positive ou bien la présence de 3 de ces critères. Ceci explique donc la sensibilité élevée estimée à 93%.

Néanmoins, la spécificité de 91% paraît très élevée. En effet, nombres de diagnostics différentiels peuvent être posés devant un homme de plus de 50 ans, inflammatoires et ayant des céphalées.

Il paraissait donc indispensable de redéfinir ces critères ACR, ce qui explique cette nouvelle définition proposée par Wolfgang et Schmidt²¹ qui est la présence de 2 signes ACR accompagnés d'une imagerie profonde (TDM, IRM ou TEP-TDM) en faveur d'une vascularite. Ces signes sont le plus souvent un épaissement de la paroi artérielle.

La spécificité reste encore une fois limitée par l'âge des patients. En effet, la présence d'athérome se majore avec l'âge et peut donc être confondue avec l'épaississement dû à la maladie inflammatoire.

C'est donc pour ces raisons que la TEP-TDM pourrait se montrer intéressante à la phase initiale de la maladie de Horton, et ainsi augmenter la spécificité du caractère inflammatoire de l'atteinte artérielle.

Comme nous venons de le voir, le diagnostic de maladie de Horton, bien que facilement évoqué, est un diagnostic difficile en raison du manque de critères spécifiques. Ce diagnostic est d'autant plus difficile quand la BAT est négative.

Il peut alors s'agir de faux négatifs liés à un nombre non négligeable de BAT non contributives (dans 30% des cas) ou bien de formes extra crâniennes. C'est dans ces formes où la clinique est moins évocatrice que la TEP-TDM apparaîtrait comme utile au diagnostic. Il s'agit plutôt de formes où la clinique est marquée par des signes généraux à type de fièvre ou un syndrome inflammatoire non expliqué.

Le test aux corticoïdes, bien qu'historiquement utilisé avant l'essor des nouvelles imageries, aurait pu trouver sa place dans les critères diagnostiques mais il n'est retrouvé dans aucune classification en dehors des critères GRACG, mais rarement utilisés en pratique.

G) Impact sur la prise en charge

Les résultats des TEP-TDM entraînent une répercussion sur la prise en charge des patients.

Lorsque la TEP-TDM était positive, elle a entraîné une modification de la prise en charge dans 3 cas sur 9, et à l'inverse aucun changement dans les 6 autres cas. Mais il faut noter que la TEP-TDM est réalisée chez des patients déjà sous traitement : la TEP-TDM prend donc sa place en s'inscrivant dans un faisceau d'arguments clinico biologiques, chez des patients dont la clinique n'était que partiellement évocatrice et dont la BAT n'était pas contributive, en confirmant alors le diagnostic et le maintien du traitement.

Néanmoins, à l'issue de ces résultats, nous n'avons que peu de certitudes quant à l'intérêt de la TEP-TDM dans le cas où la BAT est positive. En effet, elle n'aurait que pour intérêt d'identifier des formes extra crâniennes et la présence d'anévrismes, qui peut être fait à l'aide d'une échodoppler ou d'une simple TDM, et cela ne modifiera pas la prise en charge.

Cependant, lorsque la TEP-TDM est négative, elle entraîne un changement d'attitude dans 100% des cas, soit parce qu'elle met en évidence un diagnostic différentiel, soit en diminuant le traitement en cours compte tenu de l'absence d'activité de la maladie.

Il faut donc être prudent dans la prise en compte de ces informations concernant l'impact sur la prise en charge car il ne concerne pas des patients vierges de traitement. D'ailleurs, on remarque parmi nos patients de l'étude, qu'en cas de forte suspicion clinico biologique ou bien si les autres imageries étaient favorables au diagnostic de VAGC, l'attitude thérapeutique n'a pas été modifiée et les patients ont malgré tout été traités.

Dans ce cas, on peut donc se demander la raison de la réalisation de la TEP-TDM, si ce n'est pour apporter un argument supplémentaire en cas de positivité. En somme, une TEP-TDM négative ne doit pas faire éliminer le diagnostic de maladie de Horton en cas d'arguments cliniques et biologiques forts.

H) Cas des fièvres prolongées inexplicées

Les fièvres prolongées restent une difficulté diagnostique malgré l'apport de nouvelles techniques telles que l'angio TDM et l'angio IRM.

Ce concept de fièvre prolongée inexplicée a été défini en 1961 par Petersdorf et Beeson⁹⁵. Elle se définit par une température supérieure à 38.3° durant plus de 3 semaines et dont la cause reste indéterminée malgré une hospitalisation et les investigations adaptées.

La prévalence a été étudiée mais semble faible. Une étude japonaise⁹⁶ réalisée sur 5245 patients sur 10 ans mais en évidence 153 cas soit une prévalence de 2.9%. Une étude américaine⁹⁷ portant sur 6250 patients retrouve 86 cas soit 1.3% des patients.

Les étiologies sont diverses et plus de deux cents ont été rapportées. On en distingue quatre grandes catégories⁹⁸ : les causes infectieuses, les néoplasies, les maladies inflammatoires non infectieuses et les causes diverses.

D'après une revue de la littérature de Mourad et al⁹⁹, les causes infectieuses diminuent au profit des maladies inflammatoires. Les causes néoplasiques diminuent également, s'expliquant par le progrès de l'imagerie mettant en évidence ces pathologies en phase plus précoce. Il en est de même pour les causes infectieuses grâce aux techniques de microbiologie.

Une étude réalisée par Bleeker¹⁰⁰ en 2007, va mettre en évidence différents facteurs favorisant la découverte d'un diagnostic : parmi les plus importants, on retrouve la CRP et la TEP-TDM qui trouvent une place essentielle dans le bilan diagnostique.

Il existe trois grandes étiologies que sont la tuberculose, les abcès profonds qui représentent à elles deux, 10% des cas totaux ; la maladie de Horton dans les séries gériatriques^{101,102} peut représenter 15% des fièvres inexplicées retrouvées sur une série de 100 malades prouvés histologiquement¹⁰³.

Cette présentation de fièvre inexplicée est encore plus fréquente chez les patients sans céphalée.

Les avantages et inconvénients ont été évoqués précédemment mais l'un des inconvénients est l'absence d'autorisation de mise sur le marché (AMM) de la TEP-TDM au FDG dans cette indication.

Ceci est d'une importance particulière et constitue tout le paradoxe de la TEP-TDM dans cette indication où cliniciens et médecins nucléaires sont intimement persuadés de son utilité clinique alors que son utilisation reste théoriquement interdite.

Cependant, la situation est très évolutive, notamment sur le plan administratif et réglementaire où une extension d'AMM peut, (et devrait), survenir dans l'avenir. Afin de souligner l'intérêt que porte la communauté médicale à ce sujet, un protocole hospitalier de recherche clinique national multicentrique est actuellement en cours. Il est intitulé comme suit : « impact de la TEP-TDM dans la stratégie diagnostique des fièvres d'origine indéterminée ou des syndromes inflammatoires nus chez l'adulte immunocompétent ».

La TEP-TDM apparaît donc comme une piste prometteuse dans l'exploration des fièvres prolongées inexpliquées.

Par rapport à la scintigraphie aux leucocytes marqués ou la scintigraphie au Gallium, la supériorité de la TEP-TDM a été démontrée dans deux études, que ce soit sur le plan de la sensibilité, de la spécificité ou de la résolution, ceci en plus des avantages détaillés précédemment^{102,104}.

Etant donnée la multiplicité des étiologies, le manque de spécificité de la TEP-TDM n'est pas un handicap. Sa sensibilité est de 84% pour une spécificité de 86%¹⁴.

Dans la série de Bleeker⁶, la TEP-TDM a été utile dans 33% des cas pour lesquels la première ligne d'examen (vitesse de sédimentation ou CRP, numération formule sanguine, hémoglobine, ionogramme sanguin, protéinémie, électrophorèse des protéines, phosphatases alcalines, ALAT, LDH, créatine kinase, anticorps antinucléaires, facteur rhumatoïde, analyse d'urine, hémocultures, uroculture, test tuberculinique, radiographie standard du thorax, échographie et/ou TDM abdominopelvienne) n'avait pas apporté de diagnostic. Cependant, d'après eux, la rentabilité de la TEP-TDM est nulle en l'absence d'élévation de la VS et de la CRP⁶.

Dans les vascularites des gros vaisseaux révélées par une FPI, l'intérêt semble réel. Elle permet de faire un bilan cartographique en recherchant une atteinte des branches de l'aorte thoracique pouvant se manifester par une FPI isolée.

Concernant la biopsie de l'artère temporale, le dogme de la réalisation systématique pourrait être discuté, en proposant la BAT en 2^e intention.

En effet, devant tout syndrome inflammatoire ou fièvre inexpliqués, une TEP-TDM pourrait être réalisée en première intention afin d'éliminer un diagnostic différentiel (néoplasie, foyer infectieux...). En cas de négativité ou de fixation vasculaire, une BAT serait alors réalisée en deuxième intention en raison des formes extra crâniennes mais également le risque de faux positifs.

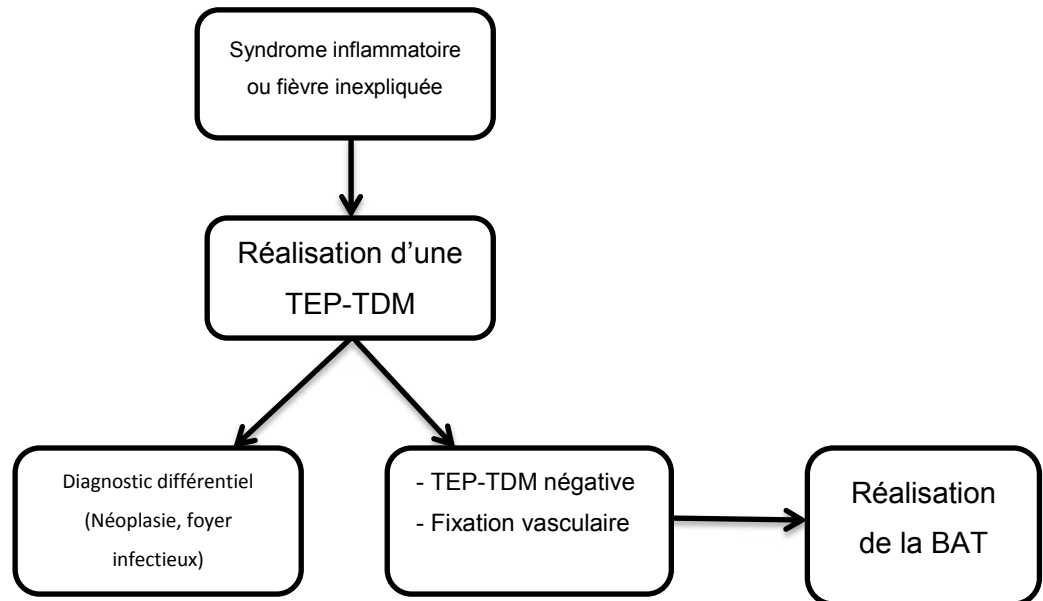


Figure 9 : Proposition d’algorithme décisionnel de l’utilisation de la TEP-TDM et de la BAT devant une fièvre ou syndrome inflammatoire inexpliqué

Cependant, la BAT garde une place importante après 60 ans, en raison de la fréquence de la maladie de Horton, malgré l’absence de signes « classiques », compte tenu de la rentabilité et du faible risque du geste.

En effet, en raison de la méconnaissance de faux positifs, une TEP-TDM réalisée trop précocement peut amener à la réalisation de biopsie ganglionnaire ou la mise sous corticothérapie sans vraie indication.

Il n’existe néanmoins que très peu de publications qui se sont intéressées à l’étude de la TEP-TDM dans les FPI^{15,105}, avec un nombre de sujets très variable. Le biais de sélection était également majeur. L’absence de fixation du FDG est également difficile d’interprétation entre un vrai négatif ou un faux négatif technique.

Selon les études, l’aide au diagnostic varie de 16 à 69% avec une valeur prédictive positive à 87% et une valeur prédictive négative à 95%.

En conclusion, deux points essentiels ressortaient de l’étude de Bleeker-Rovers⁶ :

- Aucune TEP-TDM n’est anormale lorsque la vitesse de sédimentation et le taux de CRP étaient normaux.
- La positivité de la TEP-TDM est beaucoup plus importante en cas de fièvre continue (45%) que de fièvre intermittente (12%)

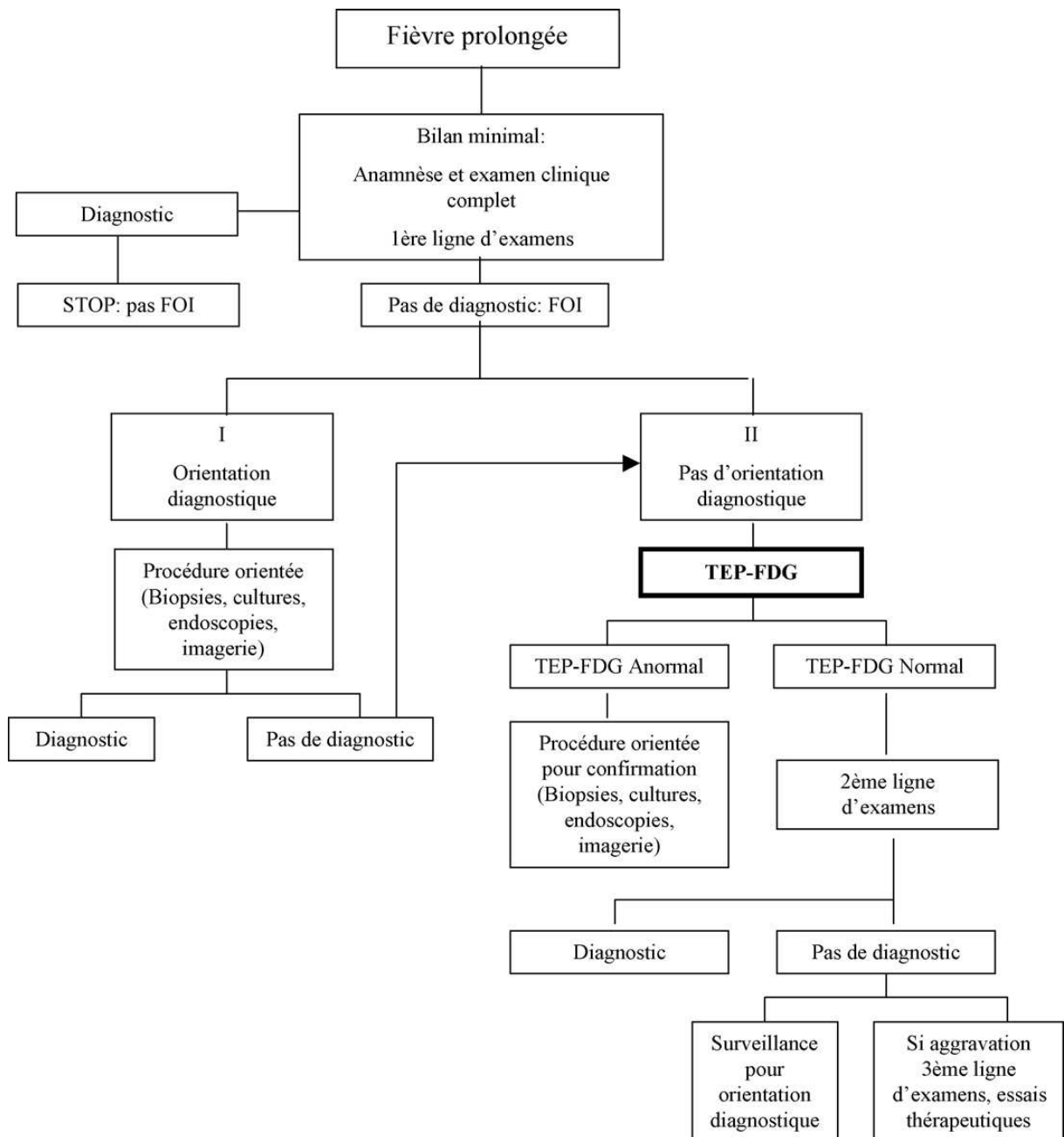


Figure 10: Place de la TEP-FDG dans la stratégie diagnostique des FOI. ⁵

Première ligne d'examens : vitesse de sédimentation ou CRP, numération formule sanguine, hémoglobine, ionogramme sanguin, protéinémie, électrophorèse des protéines, phosphatases alcalines, ALAT, LDH, créatine kinase, anticorps antinucléaires, facteur rhumatoïde, analyse d'urine, hémocultures, uroculture, test tuberculinique, radiographie standard du thorax, échographie et/ou TDM abdominopelvienne. Seconde ligne d'examens : biopsie ostéomédullaire, biopsie de l'artère temporale chez patients âgés, fibroscopies, IRM, scintigraphie aux leucocytes marqués, scintigraphie au ⁶⁷Ga.

Bonardel G, Gontier E, Carmoi T et al. Place de la tomographie par émission de positons dans la prise en charge des fièvres d'origine inconnue. Médecine Nucléaire. 2008 ;(32) 154-160

Cas clinique n°2:

Patient de 71 ans hospitalisé au CHU de Saint André pour un syndrome inflammatoire inexpliqué

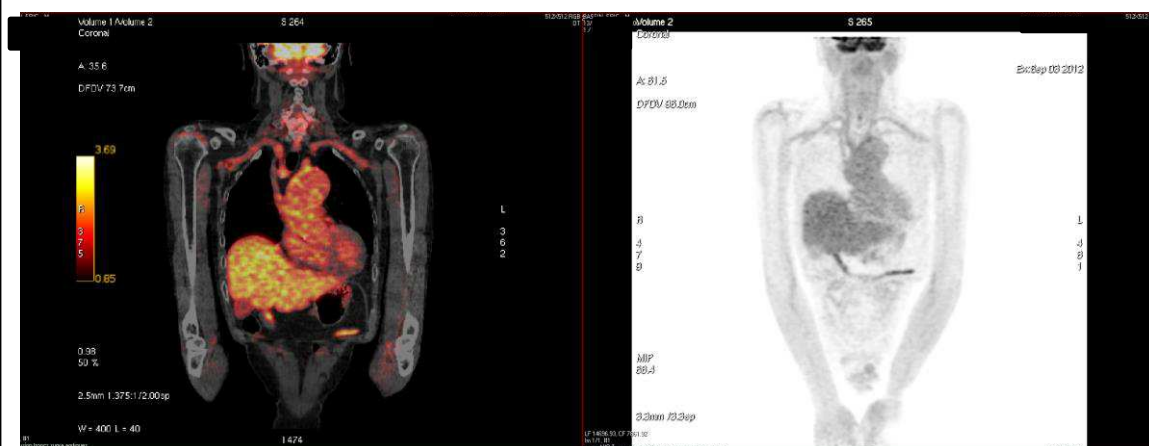
- Cliniquement : 2 critères ACR, AEG, claudication du membre supérieur gauche et dyspnée, le tout évoluant depuis un an
- Biologiquement : CRP 134
- Imagerie :
 - Echodoppler : TSA et EDAT sans anomalie et une sténose de l'artère axillaire gauche
 - Angio TDM : anévrisme aorte abdominale et dilatation fusiforme
- Pas de BAT réalisée

Mis sous corticoïde avec ajout de méthotrexate en épargne cortisonique devant des signes d'ostéoporose et un déséquilibre de diabète.

Devant l'errance diagnostique, la TEP-TDM est réalisée mettant en évidence :

- Une fixation de la crosse aortique et de l'aorte thoracique ainsi que des deux artères sous clavières

Le diagnostic de maladie de Horton sous sa forme extra crânienne est donc confirmé et le traitement est poursuivi.



4.4.2 Diagnostic de la maladie de Takayasu

Comme pour la maladie de Horton, il existe un réel problème diagnostique qui a amené à définir différents critères diagnostiques pour la maladie de Takayasu ; comme ils ont été détaillés par Essaadouni¹⁰⁶.

En effet, qu'ils s'agissent des critères ACR, de Sharma ou d'Ishikawa, ils prennent en compte des signes cliniques en lien avec les phases occlusives, c'est-à-dire, la deuxième phase de la maladie, qui représente donc la phase séquellaire, pour laquelle en l'absence de signes d'activité inflammatoire, le traitement par corticoïde ne paraît apporter que peu de bénéfice. Cependant, bien que ce ne soit pas consensuel, certains auteurs⁵⁰ préconisent le maintien d'une dose minimale de Prednisone de l'ordre de 5mg afin d'éviter les rechutes.

Il est donc important de connaître les signes de la phase préocclusive, qui principalement chez le sujet jeune doit amener au diagnostic précoce de la maladie de Takayasu.

C'est la raison pour laquelle cette maladie, évoluant par poussées, n'est que rarement diagnostiquée lors de la première poussée, mais plutôt par les séquelles se manifestant par des lésions hémodynamiques.

Le fait de bien connaître cette maladie, permettrait donc d'en faire un diagnostic précoce et ainsi éviter les séquelles.

La TEP-TDM pourrait donc permettre en cas de reconnaissance de signes précoces de la phase inflammatoire préocclusive, d'évoquer le diagnostic. Mais bien souvent, elle est réalisée en phase occlusive, donc trop tardivement pour apporter la preuve de l'activité de la maladie. Par ailleurs, les autres examens morphologiques ne permettent pas de faire la différence entre ces deux phases.

A) Place des critères ACR

L'âge inférieur à 40 ans apparaît comme un mauvais critère diagnostique car bien souvent, cette maladie fait l'objet d'une errance diagnostique en raison de l'absence de spécificité de la phase préocclusive et son évolution par poussées.

Elle peut également amener à une confusion avec la maladie de Horton car bien souvent, le diagnostic de VAGC est fait après 50 ans, et il en devient difficile d'en faire la différence entre MH et MT, d'autant plus que les signes radiologiques y compris la TEP-TDM ne permettent pas de faire la distinction de ces deux pathologies. D'ailleurs, pour certains auteurs, il s'agirait probablement d'une seule et même maladie¹¹³.

Quant à l'artériographie, elle n'est plus utilisée, en dehors des bilans préopératoires, et n'a donc plus sa place dans le diagnostic de la maladie de Takayasu. Une fois encore, les critères ACR sont pris en défaut.

Enfin, les quatre autres critères ACR sont le reflet d'atteintes séquellaires par occlusion ou sténose et donc ne permettent pas un diagnostic précoce de la maladie.

En somme, ces critères, tout comme ceux de Sharma et d'Ishikawa, ne sont pas adaptés au diagnostic en phase précoce. Cependant, ils permettent d'en faire le diagnostic à l'issue d'une poussée.

Néanmoins, les phases précocclusives et occlusives sont parfois concomitantes. Mais il est difficile de savoir s'il s'agit d'une inflammation des mêmes territoires qu'une poussée précédente passée inaperçue, ou bien d'une réelle concomitance. L'intérêt de la TEP-TDM serait donc de mettre en avant l'atteinte de nouveaux territoires lors de récurrences de poussées.

Concernant les critères ACR, il faut donc la présence de 3 critères parmi les 6 pour obtenir le diagnostic de maladie de Takayasu. La sensibilité varie de 77 à 90,5% et la spécificité de 95 à 97,8% selon les études.

Dans notre étude, en prenant en compte les critères ACR, seuls 2 patients sur 8 présentent des critères ACR en lien avec la maladie de Takayasu.

Ceci s'explique par le fait que beaucoup de patients ont plus de 40 ans au moment du diagnostic, et que l'artériographie n'est plus pratiquée actuellement. Ceci diminue donc la possibilité d'en faire le diagnostic à l'aide des critères ACR et renforce la place de la TEP-TDM dans le diagnostic de la maladie de Takayasu.

Enfin, les critères ACR ne permettent pas de distinguer la phase inflammatoire de la maladie, mais mettent en avant la présence de signes hémodynamiques (sténoses et occlusions) qui sont présents quelle que soit la phase de la maladie, mais n'engendrent pas le même traitement.

Dans notre étude, dans les 2 cas où les critères ACR étaient présents, la CRP était positive. Cependant, les résultats de la TEP-TDM étaient divergents.

Dans les 6 cas où les critères ACR étaient absents, il n'y avait aucun lien entre ACR, CRP et résultats de la TEP-TDM.

On ne peut donc tirer aucune conclusion de la place de la TEP-TDM dans cette démarche diagnostique. Ceci est principalement dû au fait que les critères ACR ne font pas la distinction entre la forme active (inflammatoire) et la forme occlusive de la maladie de Takayasu, et sont donc de critères diagnostiques présentant des limites en phase inflammatoire.

En conclusion, la TEP-TDM serait plus performante pour analyser la phase inflammatoire c'est-à-dire la phase préocclusive, alors que les critères ACR permettraient le diagnostic de la phase occlusive

B) Performance de la TEP-TDM

Concernant la maladie de Takayasu, notre étude a rapporté une sensibilité et une spécificité de 62.5% et 100%.

Dans la littérature, la sensibilité est légèrement plus faible mais difficilement comparable compte tenu du faible nombre de patients.

La TEP-TDM dans la maladie de Takayasu a la capacité de détecter précocement les lésions au stade préocclusif, avant l'apparition de lésions occlusives.

Les faux négatifs peuvent être liés à l'absence d'activité même en l'absence de corticothérapie, en raison de l'évolution naturelle de la maladie, lors de la phase occlusive, pendant laquelle l'activité inflammatoire est absente.

Les TEP-TDM ont probablement été réalisées chez des patients présentant pour la plupart des signes occlusifs, séquelles de la pathologie. Pour être significative et informative, la TEP-TDM doit être réalisée le plus précocement possible afin de détecter la phase inflammatoire.

C) Corrélation clinico-biologique

Dans le cas des patients atteints de la maladie de Takayasu, la TEP-TDM a été réalisée au moment du diagnostic dans 7 cas sur 8 chez des patients vierges de tout traitement. Ceci induit donc moins de biais que dans l'étude des patients atteints de la maladie de Horton.

Dans un seul cas, il existait une histologie (pièce opératoire d'un anévrisme d'une artère mésentérique dans le cadre d'une maladie de Crohn).

Concernant les signes biologiques, la CRP est positive dans 2/3 des cas dans le groupe TEP-TDM positives contre 1/3 des cas dans le groupe TEP-TDM négatives. Il existe donc un lien entre la fixation de la TEP-TDM et l'activité de la maladie. Certaines études ont tout de même montré une supériorité de la TEP-TDM par rapport à la CRP.

Par ailleurs, on constate, que les signes cliniques généraux à type de fièvre, d'asthénie ou d'amaigrissement sont quasiment identiques dans les 2 groupes.

Enfin, les signes cliniques à type d'asymétrie tensionnelle ou de poulx, de claudication, prédominant dans le groupe où la TEP-TDM est négative. Ceci n'est pas étonnant et peut être le reflet d'une maladie en phase occlusive.

D) Topographie de la fixation et imagerie complémentaires

Il existe d'après la littérature une bonne corrélation entre l'activité de la maladie et l'intensité de la fixation. Cependant, comme nous l'avons évoqué, cette corrélation n'a pu être démontrée dans notre étude en l'absence d'information sur le SUV des examens réalisés.

Dans les 5 cas où la TEP-TDM a présenté un hypermétabolisme, les fixations ont prédominé sur l'aorte thoracique, la crosse aortique et les artères sous clavières qui sont les sites les plus décrits dans la littérature.

Tous ces patients ont bénéficié d'imageries complémentaires :

- Dans 5 cas, l'échodoppler était positif mais mettant en évidence une extension moins importante
- Dans un cas, l'angio IRM n'a fixé que sur l'aorte thoracique et la crosse
- Dans 2 cas, ces mêmes localisations ont fixé à l'angio TDM
- Dans un cas, une sténose, sans épaissement pariétal, a été mise en avant par un scanner

La sensibilité des autres examens complémentaires est donc inférieure à celle de la TEP-TDM comme il a été montré dans la littérature, y compris par rapport à l'IRM.

Bien que la sensibilité de l'échodoppler dans notre étude soit égale à celle de la TEP-TDM, l'extension est moins bien évaluée. Ces informations sont à confronter à des informations qui ne sont pas comparables entre phase précocclusive et occlusive. Quant à la précocité diagnostique, elle ne peut être analysée dans notre étude, mais la TEP-TDM présente la propriété de mettre en avant l'inflammation pariétale avant l'apparition de l'épaississement. Cependant, l'échodoppler apporte **la notion d'hémodynamique** que n'apporte aucun autre examen. Cette notion est d'autre plus importante que la gravité de cette maladie est liée au risque d'occlusion et d'ischémie.

Meller et al. ont dans leur étude démontré des performances similaires dans le diagnostic positif de la maladie de Takayasu. Comme dans notre étude, la TEP-TDM détecte plus de territoires et à l'avantage de le faire en un seul examen contrairement à l'échodoppler, mais en investiguant des paramètres différents.

Seule l'IRM présente l'avantage d'avoir une meilleure résolution et en ferait donc un examen avec une meilleure sensibilité sur les formes crâniennes.

Ces examens complémentaires pourraient malgré tout être une alternative à la TEP-TDM en première intention et n'effectuer la TEP-TDM qu'en cas de suspicion clinique accompagnée d'imagerie négative. Cependant ceci a pour risque de retarder la mise sous traitement, ou bien de réaliser la TEP-TDM sous corticothérapie si le praticien désire la

débuter rapidement au risque de traiter une maladie qui n'est plus active sur le plan inflammatoire.

Dans notre étude, dans les cas où les TEP-TDM sont négatives, 2 échodopplers se sont avérés positifs, ainsi que 2 scanners de l'aorte thoracique. Néanmoins, dans tous ces cas, la CRP était négative, ce qui va en faveur de lésions séquellaires de la maladie de Takayasu et non pas de lésions actives.

E) Impact sur la prise en charge

Des études rétrospectives et prospectives ont donc démontré un intérêt de la TEP-TDM dans l'exploration de la maladie de Takayasu, grâce à une détection plus précoce, et moins de faux positifs, du fait de patients plus jeunes, donc moins touchés par l'athérome.

Dans notre étude, dans les 5 cas où la TEP-TDM était positive, elle a engendré une mise sous traitement (corticothérapie).

Dans les cas où les TEP-TDM étaient négatives, les attitudes ont été variables :

- Dans un cas, la corticothérapie avait déjà été débutée, et a été arrêtée en raison d'une TEP-TDM négative et d'une CRP négative, mais s'est compliquée d'une rechute (cas clinique)
- Dans un autre cas, aucun traitement n'a été mis en place
- Dans le dernier cas, bien que la CRP soit positive, qu'il existe des critères d'imagerie échographique et scannographique et qu'elle présente des critères ACR, il a été décidé de diminuer les corticoïdes, devant le seul argument d'une TEP-TDM négative.

S'agissant d'une pathologie évoluant par poussées, il faut néanmoins rester vigilant sur le sevrage et l'arrêt des traitements.

Néanmoins, la place de la TEP-TDM présente une bonne corrélation avec les poussées inflammatoires de la maladie. Il faut donc bien connaître les signes précoces inflammatoires, pour les repérer précocement et débiter le traitement.

4.5 Suivi thérapeutique des VAGC

En terme de performances, la TEP-TDM présente dans le suivi des VAGC, des données assez variables. En effet, dans notre étude, dans la maladie de Horton, la sensibilité et la spécificité sont respectivement de 100 et 83% alors que dans la maladie de Takayasu, ces valeurs sont de 100% chacune.

Dans le cas de l'utilisation de la TEP-TDM dans le suivi thérapeutique, la discussion s'articulera autour des vascularites en général puis par pathologie.

Dans la littérature, la valeur du SUV est corrélée à l'activité de la pathologie. Cependant, dans les comptes rendu d'examen, les valeurs ne sont pas systématiquement données et à moins de faire relire toutes les TEP-TDM, nous n'avons, dans de nombreux cas, que la localisation de l'hypermétabolisme ou éventuellement la variation par rapport à la TEP-TDM précédente, dans le cas où elle avait été réalisée.

L'idéal aurait donc été de pouvoir comparer avec un examen au diagnostic initial pour pouvoir apprécier l'efficacité des traitements, mais cela n'a été réalisé que dans très peu de cas. En effet, très peu de patients de notre étude ont à la fois bénéficié d'une TEP-TDM au diagnostic et dans le cadre du suivi thérapeutique.

L'efficacité du traitement serait jugée sur l'apparition ou la disparition de nouveaux territoires de fixations, et non pas sur l'évaluation de la SUV qui, comme nous le verrons, présente des limites.

Concernant la négativation de l'hypermétabolisme, dans l'étude prospective de Blockmans⁵⁶, 35 patients atteints par une maladie Horton ont bénéficié d'une TEP-TDM à 3 mois puis 6 mois de traitement. Il est noté une baisse significative à 3 mois lorsque le traitement est efficace puis une stabilité des lésions à 6 mois.

L'intérêt de réaliser une TEP-TDM de suivi au-delà de 6 mois peut donc être discuté. Il existe une fixation résiduelle discrète mais significative, même chez des patients asymptomatiques.

Il est cependant difficile de savoir si cette fixation résiduelle est corrélée à un risque de récurrence ou simplement une séquelle liée au remodelage vasculaire.

Par ailleurs, dans le cadre du suivi, les patients souvent majoritairement traités par corticoïdes, rencontrent des problèmes de déséquilibre de diabète. Ceci a pour conséquences de générer des faux positifs et de gêner l'interprétation des TEP-TDM de suivi. Ces conclusions ont permis de modifier ou non l'attitude thérapeutique, comme nous l'avons vu.

Cependant les valeurs du SUV ont leurs limites.

➤ Limites du SUV

Compte tenu du fait que la distribution de l'hypermétabolisme n'est pas homogène, pour être le plus juste possible dans l'évaluation de l'efficacité thérapeutique, il faudrait effectuer une mesure cumulée de l'ensemble de la surface vasculaire, ce qui techniquement est complexe pour le médecin nucléaire.

Par ailleurs, les différences de caméras et de médecins effectuant la lecture de l'examen engendrent des résultats variables et moins fiables lorsque plusieurs examens sont effectués par différents services, dans le cadre du suivi.

En plus des artéfacts techniques liés aux mouvements pulsatiles des vaisseaux, il existe une variation intra observateur et inter observateur entraînant des interprétations différentes : le même examen effectué sur le même patient peut donner des résultats différents selon le point où la mesure est prise, car on le compare au SUV moyen mesuré dans le foie.

Il est donc cohérent de garder comme notion le caractère binaire du résultat : présence ou non d'hypermétabolisme.

4.5.1 Maladie de Horton

A) Performances de la TEP-TDM

Dans notre étude, on retrouve une sensibilité de 50% et une spécificité de 71%. Cette sensibilité est expliquée par le petit nombre de patients ayant une TEP-TDM positifs (3 cas) parmi lesquels on ne retrouve qu'un seul patient symptomatique sur le plan clinique et biologique considéré comme vrai positif. Un seul patient apparaît comme faussement négatif, car sur les 6 TEP-TDM, 5 ont été considérées comme des patients « guéris ». Un seul apparaît comme un diagnostic différentiel de PPR mais compte tenu de la symptomatologie céphalique associée, on peut conclure à une maladie de Horton mal contrôlée malgré le traitement. La TEP-TDM n'a pas permis de mettre en évidence cette atteinte, car les gros vaisseaux ne sont pas atteints.

B) Corrélation clinico-biologique

Dans le suivi de la maladie de Horton de notre étude, 9 patients ont bénéficié d'une TEP-TDM : 3 étaient positives contre 6 négatives, mais dans 100% des cas, cela a engendré un changement d'attitude thérapeutique soit par la diminution des corticoïdes et le sevrage en cas de négativité, soit par le maintien d'une corticothérapie ou bien de la majoration du traitement en raison d'une aggravation clinico-biologique.

Par ailleurs, la corrélation entre CRP et TEP-TDM positive est difficile à établir compte tenu du faible nombre de patients. Cependant chez les patients ayant une TEP-TDM négative, 5 d'entre eux soit 83% ont une CRP négative. Il existe donc une bonne corrélation entre ces deux paramètres.

On peut donc conclure que la CRP est à l'origine de l'attitude thérapeutique. Néanmoins, le manque de recul ne permet pas d'affirmer l'exactitude de ces données et une étude sur le plus long terme permettrait de confirmer l'intérêt de la TEP-TDM dans le suivi et éviter les rechutes en cas de sevrage guidé par une TEP-TDM faussement négative.

C) Spécificité de la TEP-TDM dans la maladie de Horton

➤ Causes de faux positifs

Il existe deux types de faux positifs : l'un d'eux est lié à un remodelage vasculaire, l'autre est une fixation faible en rapport avec de l'athérome.

- remodelage vasculaire

En effet, plusieurs auteurs dont Blockmans⁵⁶ ont montré que les vaisseaux de gros calibre avaient tendance à présenter un hypermétabolisme dû à un remaniement de la paroi à distance de la poussée inflammatoire, malgré la maîtrise de l'inflammation des vaisseaux sous traitement bien conduit. Ce phénomène appelé « remodelage vasculaire » est d'autant plus important, que l'on s'éloigne de la poussée inflammatoire.

Ceci explique une moindre spécificité dans le suivi, responsable de faux positifs. C'est la raison pour laquelle une TEP-TDM positive de façon isolée doit être soumise à une vigilance particulière et doit faire rechercher d'autres arguments cliniques et paracliniques pour éviter une majoration du traitement parfois injustifiée.

- Athéromatose

La maladie de Horton est une pathologie touchant les sujets âgés, c'est-à-dire les sujets particulièrement touché par l'athérome. Comme nous l'avons décrit précédemment, la présence de macrophages et de polynucléaires au sein des plaques d'athérome absorbent le 18 FDG et ont donc tendance à apparaître sous forme de plages d'hypermétabolisme. Cependant, des médecins nucléaires expérimentés, sont capables, à l'aide de la gradation de 0 à 3, de distinguer l'hypermétabolisme lié à cet athérome de celui lié à une maladie inflammatoire du vaisseau, grâce à son aspect et sa localisation.

D) Topographie de la fixation et imageries complémentaires

Dans les 3 cas où la TEP-TDM a fixé, l'hypermétabolisme se situe sur les mêmes territoires, c'est-à-dire l'aorte thoracique, la crosse et l'aorte abdominale. Cependant, dans cette situation, il n'y a pas eu d'imagerie complémentaire réalisée pour en déduire une éventuelle corrélation.

E) Impact sur la prise en charge

Les résultats de la TEP-TDM, positive ou négative, ont donc influencé la prise en charge. En effet, dans le cas où la TEP-TDM était positive, associée à une CRP positive et des symptômes cliniques, les corticoïdes ont donc été poursuivis.

Dans les 2 autres cas où la TEP-TDM était positive, en raison de l'absence de syndrome inflammatoire et de signe clinique, les corticoïdes ont été diminués puis arrêtés.

Le rôle de la TEP-TDM dans ce cas peut être discuté, puisque malgré sa positivité, on s'est uniquement fié aux symptômes clinico biologiques.

Par ailleurs, dans les 6 cas où la TEP-TDM était négative, dans 5 cas, elle a amené à un sevrage malgré les symptômes et la CRP positive dans 3 cas.

Le manque de recul de l'étude ne permet pas de savoir s'il y a eu rechute ou non.

Dans un cas, la TEP-TDM était négative sur le plan vasculaire mais a mis en évidence une PPR cliniquement et biologiquement parlante, avec une BAT qui était positive au moment du diagnostic. Le patient a donc bénéficié d'une majoration de sa corticothérapie.

La TEP-TDM apparait donc plutôt comme une aide décisionnelle au traitement lorsqu'elle est négative en raison d'une valeur prédictive négative forte (83%). Quand elle est positive, on se base surtout sur les signes clinico biologiques pour poursuivre ou non le traitement. La valeur prédictive positive est de 25%.

Dans son travail, Liozon et al.⁵² a également montré une bonne corrélation entre la disparition des fixations vasculaires associée à l'absence de signe clinico-biologique sous traitement. Cette étude ne portait cependant que sur une petite série de patients. Par ailleurs, il a également constaté la supériorité de la TEP-TDM dans la surveillance des aortites associées à la maladie de Horton par rapport à l'IRM, montrant la disparition de plus de foyers d'hypermétabolisme grâce à la TEP-TDM. Cependant la place précise de la TEP-TDM dans la surveillance des MH sensible ou corticorésistante n'est pas clairement établie, mais elle est une aide dans l'évaluation de l'efficacité du traitement dans les premiers mois de traitement.

Le travail de Scheel et al.¹⁰⁷ confirme ces données chez les patients atteints d'une aortite dans le cadre d'une MH corticosensible.

4.5.2 Maladie de Takayasu

A) Performance de la TEP-TDM

11 patients ont bénéficié d'une TEP-TDM dans le suivi de leur maladie de Takayasu. La sensibilité et la spécificité dans cette indication sont de 100%. Ceci en fait donc une excellente indication théorique.

B) Corrélation clinico-biologique

Parmi les 8 TEP-TDM positives, un quart est réalisé chez des patients asymptomatiques. Un seul présente une altération de l'état général, mais les symptômes les plus retrouvés sont la claudication d'un membre ou bien des anomalies fonctionnelles des axes artériels telles que des souffles vasculaires, des asymétries de pouls ou de tensions.

Dans les 3 cas où la TEP-TDM est négative, les patients présentent une constance dans les signes cliniques, c'est-à-dire, dans les 3 cas, des souffles vasculaires, des asymétries de pouls et de tensions, probablement en rapport avec des séquelles hémodynamiques de la maladie de Takayasu, c'est-à-dire des sténoses ou occlusions de la phase occlusive de la maladie.

C'est là que demeure toute la difficulté diagnostique et de suivi de la maladie de Takayasu, car ces signes font partis des critères diagnostiques mais ne représentent en rien l'activité de la maladie.

Nous pensons, comme d'autres⁹⁸, que la rentabilité des critères ACR est limitée, pour le diagnostic ou le suivi et la TEP-TDM nous apporte des arguments qui permettent de l'évoquer.

Néanmoins, en prenant en compte le marqueur biologique qu'est la CRP réalisée chez tous les patients, il existe **une excellente corrélation entre le résultat de la TEP-TDM et la CRP**, malgré l'absence de spécificité du marqueur biologique.

Dans les 8 cas où la TEP-TDM est positive, la CRP est positive et dans les 3 cas où la TEP-TDM est négative, la CRP est négative.

Pourtant, ceci contredit la littérature¹⁰⁸ qui attribue une mauvaise fiabilité à la CRP dans le suivi de la maladie de Takayasu face à la TEP-TDM. Ceci s'explique par le manque de spécificité de la CRP mais aussi par l'absence de corrélation entre CRP et fixation.

Cette corrélation est pourtant significative dans notre étude et fait donc de la CRP un bon marqueur de suivi. En effet, une TEP-TDM positive avec un syndrome inflammatoire va en faveur d'une lésion inflammatoire active et non une phase cicatricielle, en dehors d'un diagnostic différentiel.

C) Topographie des fixations et imageries complémentaires

Dans les 8 cas où les TEP-TDM étaient positives, l'aorte thoracique était atteinte, et dans 5 cas, il s'agissait de la crosse et l'aorte abdominale.

La TEP-TDM permet donc de caractériser l'activité inflammatoire des vaisseaux profonds inaccessibles à l'échodoppler.

Dans 4 cas, soit 80%, des imageries complémentaires se sont avérées positives (2 échodopplers, 1 angio IRM, et 3 angio TDM). Comme dans les cas précédents, leur performance est inférieure à celle de la TEP-TDM en mettant en évidence des topographies superposables mais moins étendues.

Cependant, il est parfois difficile de distinguer l'évolution sur le TDM/IRM ou au doppler. Seule l'apparition de nouvelles lésions sont en faveur d'une activité de la pathologie. La mesure de l'épaisseur de la paroi est soumise à des limites et ne permet donc pas d'en percevoir l'évolution.

Mais peut-on comparer ces différents examens dans le suivi dans la mesure où ils ne mettent pas en évidence les mêmes caractéristiques des vaisseaux ?

La TEP-TDM n'a un rôle que pour mettre en avant une phase inflammatoire, c'est-à-dire la phase préocclusive, contrairement à l'échodoppler qui permet une évaluation hémodynamique, principalement en lien avec les séquelles dues aux sténoses et aux occlusions. L'imagerie conventionnelle rentre plutôt dans le bilan de ces lésions cicatricielles.

Concernant les cas où la TEP TDM était négative, un échodoppler a été réalisé dans 2 cas, mettant en évidence des sténoses.

D) Impact sur la prise en charge

Dans ces 8 cas où la TEP-TDM était positive, l'attitude thérapeutique a été modifiée en majorant le traitement en cours. Cet examen a donc guidé la prise en charge dans 100% des cas.

Dans les 3 cas où la TEP-TDM était négative, la CRP était elle aussi négative. Le traitement a donc été diminué ou arrêté.

En première intention, la CRP en complément d'une imagerie simple apparait comme la conduite à tenir pour le suivi d'une maladie de Takayasu car la sensibilité et la spécificité en font un excellent examen de suivi.

E) Place des critères cliniques

Dans 9 cas, les patients étaient symptomatiques. Parmi ces 9 cas, la CRP était positive dans 6 cas et a mené à une TEP-TDM positive.

Dans les 2 cas où les patients étaient asymptomatiques, la CRP était malgré tout positive. La réalisation de la TEP-TDM a montré une activité inflammatoire.

On pourrait donc en conclure que tout patient symptomatique ou non, présenterait une activité de sa maladie de Takayasu à partir du moment où il présente un syndrome inflammatoire biologique.

Des nuances sont à apporter néanmoins :

- Il existe des faux positifs lié à un remodelage de la paroi vasculaire, retrouvé sur des TEP-TDM répétées, et seule la disparition ou l'apparition de nouveaux sites de fixation seraient significatifs.
- La CRP est un marqueur biologique non spécifique. Il existe des causes intercurrentes d'élévation de la CRP qu'il faudra rechercher.

Mais l'association des deux arguments peut donc être concluante quant à la persistance de l'activité de la maladie de Takayasu, et n'exclut donc pas l'utilité de la TEP-TDM dans le suivi de la maladie de Takayasu afin de valider la CRP, car les critères cliniques ne sont que des signes d'occlusions ou de sténoses et ne reflètent donc en rien l'activité de la maladie. On peut ainsi limiter les faux positifs concernant la CRP.

Cas clinique n°3

Une patiente de 61 ans suivie au CHU du Haut Lévêque, bénéficie d'une 3^e TEP-TDM pour discuter du sevrage et de l'arrêt de la corticothérapie.

Elle est suivie depuis 4 ans pour une maladie de Horton confirmée initialement par une panartérite à la BAT au début de sa prise en charge.

4 ans auparavant, elle présentait 3 critères ACR, une CRP à 43 lors de la 1^{ère} TEP-TDM réalisée en moins d'une semaine, donc sans traitement, retrouvant une fixation de l'aorte thoracique, de la crosse, du TABC, de la carotide droite et de l'artère sous clavière droite.

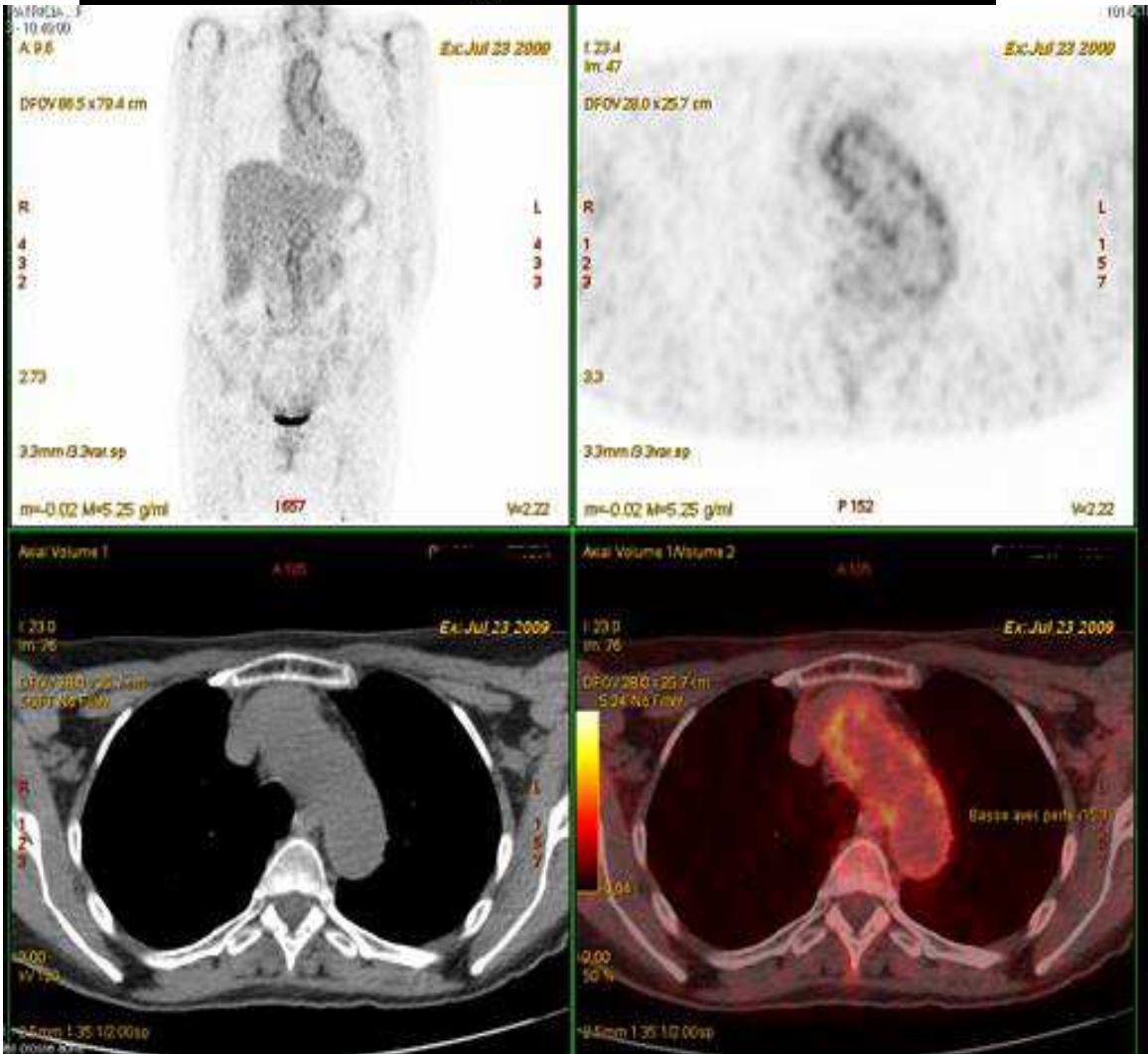
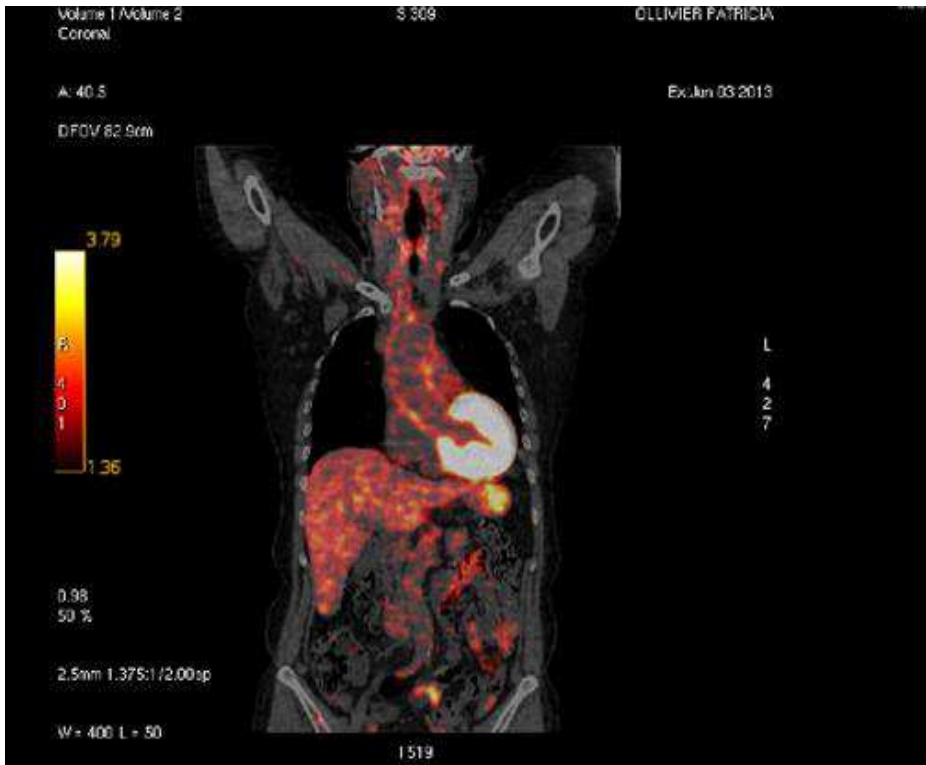
Cliniquement : claudication de la mâchoire, fièvre, AEG, anomalie des pouls temporaux et douleurs articulaires.

L'IRM retrouve un épaissement pariétal de l'aorte thoracique.

Fort de tous ces arguments, elle est donc traitée par corticoïde avec une TEP-TDM de contrôle au bout de 2 ans alors qu'elle est asymptomatique et non inflammatoire biologiquement. Le traitement est tout de même maintenu malgré l'apparition d'ostéoporose, probablement liée aux corticoïdes. Ce maintien est dû à une TEP-TDM positive avec fixation de l'aorte

4 ans après la première prise en charge, elle présente des fractures-tassements vertébrales qui incitent à la réalisation d'une nouvelle TEP-TDM chez une patiente toujours asymptomatique et non inflammatoire. La TEP-TDM reste positive mais on conclut alors à une fixation liée à un remodelage vasculaire.

Il est donc décidé de sevrer et stopper les corticoïdes compte tenu des effets secondaires majeurs engendrés par le traitement.



4.6 TEP-TDM dans les aortites inclassables

Ces aortites sont dites inclassables ou « non spécifiques » selon le codage PMSI en raison de leur caractère isolé. Dans notre étude, elle ne concerne que 3 patients, dont le diagnostic a été infirmé pour l'un d'eux.

Il est tout de même parfois difficile de les distinguer d'une forme purement aortique d'une maladie de Horton ou de Takayasu.

Sur le plan étiologique, les causes infectieuses ou immunologiques ont été éliminées et ne restait donc qu'une origine inflammatoire à ces aortites. Aucun diagnostic n'a été apporté par la BAT.

Chez les patients 2 et 3, la TEP-TDM a permis de confirmer le diagnostic d'aortite. Chez le patient 1, la TEP-TDM, bien que réalisée après la mise sous corticoïdes depuis 21 jours, a permis d'infirmé le diagnostic. En effet, la relecture de l'angio scanner et la négativité de la TEP-TDM oriente plutôt vers une athéromatose, d'autant plus que le patient présentait des facteurs de risque cardiovasculaires et une BAT négative.

C'est donc dans cette indication que le nombre de TEP-TDM par patient est le plus élevé, probablement en raison des difficultés à explorer ces patients par d'autres moyens d'imagerie, qui ne mettent pas en évidence l'activité de la pathologie.

Par ailleurs, le SUV est mal corrélé à la CRP ce qui incite à l'utilisation de la TEP-TDM pour la surveillance thérapeutique. Néanmoins, le trop petit nombre de patients ne permet pas d'affirmer cette dissociation entre CRP et SUV.

Comme pour la maladie de Takayasu, qui touche également des patients jeunes, la persistance de fixation est difficilement corrélée à l'activité de la maladie, en dehors des cas où il existe des nouvelles plages de fixations, ou des disparitions.

L'apport des autres imageries est également non négligeable puisque l'angio TDM et l'angio IRM retrouve une paroi épaissie.

Néanmoins, l'intérêt de la TEP-TDM serait surtout dans le diagnostic précoce, car la paroi fixerait avant l'apparition d'œdème pariétal à l'IRM ou au scanner.

Dans le suivi, les différentes techniques d'imagerie mettent en évidence la persistance d'un œdème, qui peut être séquellaire.

Le SUV seul n'a donc que peu de valeur et doit être confronté à la clinique et à la biologie.

Dans les 2 cas où l'aortite a été confirmée, la TEP-TDM a engendré une escalade thérapeutique difficile à justifier sur le seul résultat de la TEP-TDM.

Dans la littérature, aucune étude ou article ne concerne ces aortites inclassables. En effet, il existe des travaux sur les différentes étiologies des aortites telles que les maladies

inflammatoires (maladie de Horton, maladie de Takayasu, maladie de Behcet) ou les causes infectieuses. Cependant les formes isolées pures d'aortite d'origine inflammatoire ne sont pas décrites. Elles s'inscrivent donc dans le cadre de l'extension des maladies de Horton ou de Takayasu.

C'est d'ailleurs le cas du patient n°3, qui a finalement été considéré par les praticiens qui le suivent, au bout de quelques années, comme étant une aortite liée à une maladie de Takayasu, compte tenu de l'extension aux artères iliaques.

La prise en charge n'est néanmoins pas différente, en dehors d'une fixation persistante à la TEP-TDM, entraînant donc une escalade thérapeutique à chaque examen.

Diverses études ont été effectuées afin de suivre les atteintes aortiques des VAGC en comparant la place de l'angio TDM et de l'angio IRM par rapport à la TEP-TDM. Dans le suivi, la TEP-TDM apparaît comme supérieure à l'IRM/angio IRM^{78,109}.

Enfin, la TEP-TDM semblerait plus intéressante que la TDM pour évaluer la réponse des périaortites à la corticothérapie. En effet, dans les TEP-TDM, le signal métabolique vasculaire disparaît chez six malades sur sept, malgré la persistance constante d'un manchon périvasculaire à la TDM^{110,111}.

4.7 Phénotypes et nosographie des VAGC

Qu'il s'agisse de la maladie de Horton ou la maladie de Takayasu, ces pathologies sont définies par des phénotypes précis décrits dans le tableau ci-dessous.

	Maladie de Horton ^{23*}	Maladie de Takayasu ³⁴
Epidémiologie	1,5 à 29 cas pour 100.000 habitants avec prédominance dans les populations nordiques et Anglo-Saxonnes Atteinte prédominante chez les plus de 50 ans Prédominance féminine Association à la PPR	1,2 à 2,3 cas par millions d'habitants avec prédominance dans populations asiatiques, antillaises et maghrébines. Touche principalement la femme jeune de moins de 40 ans
Physiopathologie	Médiée par les LT présents dans l'adventice. Les macrophages sécrètent les IL1, IL6, TN α et TGF β entraînant la fragmentation de la LEI. Sécrétion de PDGF et VEGF entraînant une hyperplasie intimale et une occlusion vasculaire. Responsabilité du HLA DR4 dans la corticodépendance. Rôle probable d'infection virale par virus parainfluenzae et parvovirus B19. Rôle probable du tabac chez les femmes	Pathologie dysimmunitaire avec activation des cellules dendritiques et des LTCD4+ avec sécrétion d'INF γ stimulant les macrophages, entraînant la production de cytokines proinflammatoires (TNF α , IL1 et IL6) et profibrosantes, dégradant la paroi artérielle et provoquant une hyperplasie intimale et une occlusion luminale par l'intermédiaire du VEGF et du PDFG sécrétés par les macrophages. Les stimuli exogènes et endogènes restent <u>inconnus</u> .
Histologie	BAT : Panartérite avec lésions segmentaires Inflammation des vasa vasorum avec lésions de nécrose fibrinoïde et présence de cellules géantes ; fragmentation de la limitante élastique interne	Panartérite segmentaire à prédominance médioadventicielle avec infiltrat de macrophages et de lymphocytes Présence de de granulomes Limitante élastique interne respectée Nécrose fibrinoïde classiquement absente Peu d'histologie
Critères diagnostiques	ACR : présence d'au moins 3 critères parmi les 5 Et/ou BAT contributive	ACR : présence d'au moins 3 critères parmi les 6 Autres critères diagnostiques (Fiessinger, Sharma, Ishikawa...) mais peu utilisés et excluant les plus de 40 ans Répercussion hémodynamique
Cliniques	Forme céphalique : Céphalées Claudication de la mâchoire	Phase préocclusive inflammatoire : signes généraux avec fièvre, syndrome

	Hyperesthésie du cuir chevelu Anomalie à la palpation des artères temporales Troubles visuels Association fréquente à la PPR Formes extra céphaliques dans 20 à 50% selon les études	inflammatoire Phase occlusive : Claudication d'un membre Anomalie de pouls ou de tension artérielle
Critères biologiques	Syndrome inflammatoire avec élévation de la VS (peu utilisée) et de la CRP	Syndrome inflammatoire en phase préocclusive avec élévation de la VS (peu utilisée) et de la CRP
Aspects morphologiques	Signe du « halo » en échodoppler de l'artère temporale Epaississement pariétal en TDM, angio TDM, IRM, angio IRM, ou échodoppler Anomalie hémodynamique en doppler Hyperfixation en TEP-TDM en phase inflammatoire	Epaississement pariétal et œdème mural en IRM Epaississement pariétal, sténose, occlusion, anévrisme à l'échodoppler, au TDM et à l'IRM Hypermétabolisme en phase inflammatoire en TEP-TDM
Topographie des lésions	Branches de la carotide externe Artères de gros calibre (aorte et ses branches)	Artères de gros calibre (aorte, crosse, artères sous clavières, artères axillaires, artère iliaques)
Mode d'évolution	Poussée nécessitant corticothérapie prolongée mais avec fréquence de rechutes non négligeable	Evolution par poussées avec phase préocclusive et occlusive
Traitements	Corticothérapie avec +/- bolus ou traitements d'épargne cortisonique	Corticothérapie +/- traitements d'épargne cortisonique Dose d'entretien, non consensuelle Traitement immunosuppresseur Traitement chirurgical par angioplastie en phase occlusive en cas d'atteinte séquellaire hémodynamiquement symptomatique
Complications	Cécité (NOIAA, OACR) Atteinte cardiovasculaire avec surmortalité relative Anévrisme avec rare risque de dissection Complications liées au traitement	Sténoses Occlusions Ischémie des territoires distaux Claudication d'un membre Complications iatrogènes

Tableau 18 : Comparatif entre maladie de Horton et maladie de Takayasu

Ce tableau met en évidence les formes nosologiques de la maladie de Horton et de la maladie de Takayasu, telles qu'on les retrouve dans les traités de médecine ou les mises au point concernant ces pathologies.

Mais dans la pratique, et comme nous l'avons vu dans notre étude, la frontière entre ces deux pathologies n'est pas toujours si évidente.

En effectuant le recueil des informations concernant l'ensemble des observations, nous avons remarqué que certains patients présentaient à la fois des critères ACR de la maladie de Horton et de la maladie de Takayasu.

Par ailleurs, le critère d'âge est également inadapté. En effet, nombre de patients étiquetés MT ont plus de 40 ans. Cependant, ceci peut s'expliquer par le fait que le diagnostic a pu être établi plusieurs années après les premières poussées, en raison du manque de spécificité des signes généraux de la phase précocclusive.

D'autre part, l'histologie est rarement présente dans la maladie de Takayasu (un seul cas dans notre étude). Ce critère permet donc difficilement de distinguer les deux pathologies.

Sur le plan morphologique, qu'il s'agisse de l'échodoppler, du scanner, de l'IRM ou de la TEP-TDM, il est souvent impossible de distinguer ces deux affections, dans notre étude, mais aussi dans la littérature. Seules certaines localisations sont plus typiques mais ce critère est inconstant. En effet, il existe des atteintes communes aux différentes VAGC qui ne permettent pas de les distinguer en l'absence d'autres éléments cliniques^{46,112}.

Concernant le mode d'évolution, les rechutes de la maladie de Horton peuvent être considérées comme des poussées, comparables à la maladie de Takayasu. L'apparition ou la disparition de nouvelles lésions permettent de distinguer une nouvelle poussée d'une rechute.

La physiopathologie est également similaire bien qu'on n'ait pas encore défini de facteur déclenchant dans le cadre de la maladie de Takayasu. Mais les facteurs infectieux retrouvés dans la maladie de Horton ne sont pas décrits de manière formelle.

Mais que faire des patients entre 40 et 50 ans ayant une atteinte aortique ? S'agit-il de patients atteints d'une maladie de Horton précoce avec une forme extra crânienne ou bien une maladie de Takayasu tardivement diagnostiquée ? L'origine ethnique peut permettre d'y répondre mais ceci n'en fait pas un argument fort.

Les aortites inclassables jouent également un rôle dans le lien que peuvent avoir la maladie de Horton et la maladie de Takayasu.

En effet, ces aortites touchent des hommes jeunes, avec une atteinte isolée de l'aorte ou bien également de ses branches.

Il est difficile de caractériser ces aortites. En effet, dans la littérature, en dehors des causes infectieuses, l'atteinte inflammatoire de l'aorte de façon isolée n'est pas décrite mais est systématiquement associée aux autres VAGC.

La prévalence croissante de l'atteinte aortique de la maladie de Horton, qui est historiquement isolée aux branches de l'artère carotide externe, est due à l'évolution des techniques d'imagerie.

En somme, il est parfois difficile de distinguer la maladie de Horton et la maladie de Takayasu, qui selon certains auteurs¹¹³ pourraient être la même entité. Les formes touchant l'aorte de façon isolée renforcent cette hypothèse car elles se situent à mi-chemin entre ces deux affections.

Néanmoins, la prise en charge thérapeutique n'est pas modifiée puisque dans les deux cas, elle repose sur la corticothérapie.

Il existe des séquelles hémodynamiques dans la maladie de Horton qui peuvent également mimer la phase occlusive de la maladie de Takayasu.

Dans notre travail, il a parfois été difficile de distinguer ces deux affections, et il est arrivé que le diagnostic soit revu comme chez le patient n°3 atteint d'une aortite, pour qui le diagnostic de MT a été évoqué plus tardivement.

Par ailleurs, qu'il s'agisse de l'avis des médecins nucléaires interrogés ou bien par ce qui a pu être retrouvé dans la littérature, la TEP-TDM ne permet pas de distinguer la MH et la MT, sans avoir le contexte clinique.

4.8 TEP-TDM dans les autres indications

4.8.1 Exploration d'une sarcoïdose

L'association de la maladie de Takayasu et de la sarcoïdose est rare, ce qui explique que la première lecture n'était centrée que sur l'exploration de la sarcoïdose.

La symptomatologie de cette patiente a permis d'orienter la relecture en faveur d'un diagnostic de maladie de Takayasu, qui s'avère être une association possible de la sarcoïdose.

La maladie de Takayasu est, comme nous l'avons décrit précédemment, une artérite gigantocellulaire dont la physiopathologie dysimmunitaire pourrait permettre d'expliquer le lien avec d'autres affections auto immunes qui ont déjà été décrites telles que la maladie de Crohn (touchant 6 à 9% des patients atteints de la maladie de Takayasu), la spondylarthrite ankylosante.

Mais l'association avec la sarcoïdose est plus rare. Moins d'une dizaine de cas ont été décrits jusqu'à présent. Cependant chez cette patiente décrivant des symptômes cliniques et la relecture de la TEP-TDM, ont permis de confirmer cette association.

Une revue de la littérature de Weiler et al.¹¹⁴ sur 5 patients décrit la sarcoïdose comme étant à l'origine de la maladie de Takayasu, donc la précédant.

L'hypothèse de la responsabilité de microorganismes infectieux pathogènes a été soulevée. Le rôle favorisant de Mycobacterium Tuberculosis dans la genèse de la maladie de Takayasu et la prévalence élevée de la tuberculose chez ces patients n'est pas négligeable.

Les lésions vasculaires de la maladie de Takayasu pourraient donc être secondaires à un processus immunopathologique anormal déclenché par l'agent infectieux.

Les similitudes importantes, tant sur le plan clinique qu'histologique, notées au cours de la sarcoïdose et de la tuberculose ont fait évoquer le rôle de la mycobactérie dans la genèse de la sarcoïdose et donc dans celle de la maladie de Takayasu.

Ces trois cas cliniques ont été traités à part compte tenu des indications sans rapport avec les vascularites ou un éventuel syndrome inflammatoire inexpliqué. Cependant, ils ont été particulièrement contributifs pour la prise en charge de ces patients en permettant d'adapter une thérapeutique en lien avec les vascularites. Néanmoins il a été nécessaire de faire relire les examens.

Conclusion

Au terme de notre étude, l'analyse des différentes utilisations de la TEP-TDM dans les vascularites des artères de gros calibre, par ses remarquables propriétés à fixer précocement les cellules inflammatoires, apporte indiscutablement un éclairage nouveau au diagnostic de ces affections.

En effet, certains aspects diagnostiques méconnus, non intégrés aux critères actuels, et insuffisamment évalués par l'arsenal d'imagerie traditionnel (échodoppler artériel, TDM/angio TDM ; IRM/ARM), nous semblent améliorés par la TEP-TDM dans les situations suivantes :

- Quand les vascularites des artères de gros calibre se présentent sous une forme systémique, c'est-à-dire un syndrome inflammatoire et/ou une fièvre inexplicée.
- Quand la preuve histologique est absente (soit 30% de BAT pour la maladie de Horton) ou non possible (maladie de Takayasu).
- Quand elle se présente sous la forme de manifestations extra crâniennes pour la MH, indiquant une prévalence élevée de l'atteinte aortique.
- Lorsque les critères ou classifications diagnostiques habituels, nous semblent aujourd'hui, au regard de l'apport de la TEP-TDM, d'une valeur statistique limitée.

Pour l'avenir, il faudra déterminer si l'amélioration de la précocité diagnostique et donc celle thérapeutique, influence positivement le devenir et le pronostic de ces affections et en modifie les options thérapeutiques.

Notre méthodologie ne permet pas de conclure sur l'intérêt de la TEP-TDM dans le suivi des vascularites des artères de gros calibre (en raison d'un échantillonnage faible, d'un suivi inhomogène). La littérature n'apporte pas de réponse consensuelle sur ce sujet, avec même parfois des données contradictoires pour la MH.

Aujourd'hui donc, le suivi des VAGC repose sur l'évolution de l'inflammation biologique, en l'occurrence la CRP. Le manque de spécificité de la CRP doit néanmoins faire poser la question de l'utilisation de la TEP-TDM pour renseigner ou non sur la rechute de la vascularite. Il faudra donc déterminer l'intérêt de la TEP-TDM dans cette situation.

Annexe 1 : FICHE DE RECUEIL VAGC ET TEP-TDM

- Nom Prénom :

- Sexe :

- Age :

- Pathologie pour laquelle le patient est suivi :

- Service demandeur :

- Date de la demande :

- Temps entre diagnostic et réalisation de la 1^{ère} TEP-TDM :

- Motif de la demande : (rayer mention inutile)
 - Suspicion de vascularite, examen de « débrouillage »
 - Syndrome inflammatoire inexpliqué
 - Fièvre d'origine inconnue
 - Confirmation de diagnostic de vascularite avec extension
 - Suivi thérapeutique
 - Echec thérapeutique
 - Rechute de la vascularite

- Conditions de l'examen :
 - Fait sous corticoïdes ? Depuis combien de temps ? A quelle dose ?

- Signes cliniques au moment de la réalisation de la TEP-TDM :
 - Céphalées
 - Claudication de la mâchoire
 - Hyperesthésie du cuir chevelu
 - Fièvre
 - Troubles visuels
 - Altération de l'état général
 - Souffles vasculaires
 - Asymétrie tensionnelle
 - Anomalie des pouls
 - Douleurs articulaires
 - Claudications des extrémités

- Carotidynie
- Asymptomatique

- Critères ACR :
 - Maladie de Horton :
 - Age supérieur à 50 ans
 - Céphalées
 - Anomalie des artères temporales
 - VS supérieure à 50mm/h
 - BAT positive

 - Maladie de Takayasu :
 - Age inférieur à 40 ans
 - Claudications des extrémités
 - Diminution du pouls radial
 - Différence tensionnelle supérieure à 10mmHg
 - Souffle aortique ou sous clavier
 - Artériographie anormale

- Biologie :
 - NFS (hyperleucocytose ?)
 - VS
 - CRP (au moment de la réalisation de la TEP-TDM)

- Résultats des examens complémentaires réalisés :
 - Biopsie de l'artère temporale :
 - Angio TDM/IRM :
 - Echographie doppler :

- Quel a été l'apport de la TEP-TDM dans la prise en charge?
 - Confirmation du diagnostic
 - Infirmer le diagnostic, diagnostic différentiel
 - Modification de l'attitude thérapeutique :
 - Changement de traitement ou ajout d'une nouvelle molécule ?
 - Majoration des doses ?
 - Sevrage ?
 - Arrêt de la corticothérapie?

Annexe 2 : SERMENT D'HIPPOCRATE

"Au moment d'être admis à exercer la médecine, je promets et je jure d'être fidèle aux lois de l'honneur et de la probité.

Mon premier souci sera de rétablir, de préserver ou de promouvoir la santé dans tous ses éléments, physiques et mentaux, individuels et sociaux.

Je respecterai toutes les personnes, leur autonomie et leur volonté, sans aucune discrimination selon leur état ou leurs convictions.

J'interviendrai pour les protéger si elles sont affaiblies, vulnérables ou menacées dans leur intégrité ou leur dignité. Même sous la contrainte, je ne ferai pas usage de mes connaissances contre les lois de l'humanité.

J'informerai les patients des décisions envisagées, de leurs raisons et de leurs conséquences. Je ne tromperai jamais leur confiance et n'exploiterai pas le pouvoir hérité des circonstances pour forcer les consciences.

Je donnerai mes soins à l'indigent et à quiconque me les demandera.

Je ne me laisserai pas influencer par la soif du gain ou la recherche de la gloire.

Admis dans l'intimité des personnes, je tairai les secrets qui me seront confiés. Reçu à l'intérieur des maisons, je respecterai les secrets des foyers et ma conduite ne servira pas à corrompre les mœurs.

Je ferai tout pour soulager les souffrances. Je ne prolongerai pas abusivement les agonies. Je ne provoquerai jamais la mort délibérément.

Je préserverai l'indépendance nécessaire à l'accomplissement de ma mission. Je n'entreprendrai rien qui dépasse mes compétences. Je les entretiendrai et les perfectionnerai pour assurer au mieux les services qui me seront demandés.

J'apporterai mon aide à mes confrères ainsi qu'à leurs familles dans l'adversité.

Que les hommes et mes confrères m'accordent leur estime si je suis fidèle à mes promesses : que je sois déshonoré et méprisé si j'y manque."

Bibliographie

-
- ¹ Raynaud FR, Huglo D, Steinling M. La tomographie d'émission de positons en médecine interne : applications actuelles et perspectives d'avenir. *Rev Med Interne* 2006;27:932–45.
- ² Blockmans, D., A. Maes, S. Stroobants, *et al.* New arguments for a vasculitic nature of polymyalgia rheumatica using positron emission tomography. 1999. *Rheumatology* 38: 444–447.
- ³ Hara M, Goodman C, Leder R. FDG-PET finding in early-phase Takayasu arteritis. *J Comput Assist Tomogr* 1999;23:16–8.
- ⁴ Valk P, Bailey DL, Townsend DW, Maisey MN. Positron emission tomography. Basic science and clinical practice. London: Springer-Verlag; 2003.
- ⁵ Duet M., Pouchot J., Lioté F. *et al.* Tomographie par émissions de positons : quelle place dans les pathologies ostéoarticulaires ? *Revue du rhumatisme* 2007 ; 74 p17-26
- ⁶ Bonardel G. *et al.* Place de la tomographie par émission de positons dans la prise en charge des fièvres d'origine inconnue *Médecine Nucléaire* 32 (2008) 154–160
- ⁷ Tahara T, Ichiya Y, Kuwabara Y, Otsuka M, Miyake Y, Gunasekera R *et al.* High [18F]-fluorodeoxyglucose uptake in abdominal abscess: a PET study. *J Comput Assist Tomogr* 1989;13:829-31.
- ⁸ Chacko TZ, Zhuang H, Nakhoda KZ, Moussavian B, Alavi A. Applications of fluorodéoxyglucose positron emission tomography in the diagnosis of infection. *Nucl Med Commun* 2003;24:615-24.
- ⁹ Okumura W, Iwasaki T, Toyama T, Iso T, Arai M, Oriuchi N *et al.* Usefulness of fasting 18F-FDG PET in identification of cardiac sarcoidosis. *J Nucl Med* 2004; 45:1289-98.
- ¹⁰ Neurath MF, Vehling D, Schunk K, Holtmann M, Brockmann H, Helisch A *et al.* Non invasive assessment of Crohn's disease activity: a comparison of 18F-fluorodeoxyglucose positron emission tomography, hydromagnetic resonance imaging, and granulocyte scintigraphy labeled antibodies. *Am J Gastroenterol* 2002;97:1978-85.
- ¹¹ Guilevin L, Pagnoux C, Guilpain P. Classification des vascularites. *Presse Med.* 2007 ; 36 : 845-53
- ¹² Jennette JC, Falk RJ, Andrassy K, Bacon PA, Churg J, Gross WL, *et al.* Nomenclature of systemic vasculitides: the proposal of an international consensus conference. *Arthritis Rheum* 1994;37: 187–92
- ¹³ Jennette, Falk, Bacon, *et al* 2012 Revised International Chapel Hill Consensus Conference Nomenclature of Vasculitides, *J. ARTHRITIS & RHEUMATISM* Vol. 65, No. 1, January 2013, pp 1–11
- ¹⁴ Haugeberg G, Quist Paulsen P, BruunBie R. Temporal arteritis in Vest-Agder County in Southern Norway: incidence and clinical findings. *J Rheumatol* 2000;27:2624–7.
- ¹⁵ Kobayashi S, Yano T, Matsumoto Y, *et al.* Clinical and epidemiologic analysis of giant cell (temporal) arteritis from a nationwide survey in 1998 in Japan: the first government-supported nationwide survey. *Arthritis Rheum* 2003;49:594–8
- ¹⁶ Hachulla E, Boivin V, Pasturel-Michon U, *et al.* Prognostic factors and long-term evolution in a cohort of 133 patients with giant cell arteritis. *Clin Exp Rheumatol* 2001;19:171–6.

-
- ¹⁷ Gonzalez-Gay MA, Blanco R, Abaira V, et al. Giant cell arteritis in Lugo, Spain, is associated with low longterm mortality. *J Rheumatol* 1997;24:2171–6.
- ¹⁸ Uddhammar A, Eriksson AL, Nystrom L, et al. Increased mortality due to cardiovascular disease in patients with giant cell arteritis in northern Sweden. *J Rheumatol* 2002;29:737–42.
- ¹⁹ Gonzalez-Gay MA, Rubiera G, Pineiro A, et al. Ischemic heart disease in patients from Northwest Spain with biopsy proven giant cell arteritis. A population based study. *J Rheumatol* 2005;32:502–6.
- ²⁰ Liozon F, Vidal E, Gaches F, et al. Death in Horton disease. Prognostic factors. *Rev Med Interne* 1992;13:187–91.
- ²¹ Fries, J.F., et al. The American College of Rheumatology 1990 criteria for the classification of vasculitis. *Summary.Arthritis Rheum*, 1990. 33(8): p. 1135-6.
- ²² Liu NH, LaBree LD, Feldon SE, et al. The epidemiology of giant cell arteritis : a 12-year retrospective study. *Ophthalmology* 2001;108:1145–9
- ²³ Coffin-Pichonnet S, Bienvenu B, F. Mouriaux F. Complications ophtalmologiques de la maladie de Horton (artérite à cellules géantes). février 2013 ; *Journal Français d'Ophtalmologie* Volume 36, numéro 2, pages 178-183
- ²⁴ Wolfgang A. Schmidt, Erika Gromnica-Ihle. What is the best approach to diagnosing large-vessel vasculitis? *Best Practice & Research Clinical Rheumatology* Vol. 19, No. 2, pp. 223–242, 2005 doi:10.1016/j.berh.2005.01.006
- ²⁵ Duhaut P, Ducroix JP. *Maladie de Horton et pseudopolyarthrite rhizomélique. Traité des maladies et syndromes systémiques. 5^e ed Paris :Flammarion ; 2008 p590-618*
- ²⁶ Sailler L. Qu'a-t-on appris sur la maladie de Horton depuis dix ans ? *La revue de médecine interne. 25* (2004) 816–825
- ²⁷ Duhaut P, Bosshard S, Calvet A, Pinède L, Demolombe-Rague S, Dumontet C, et al. Giant cell arteritis, polymyalgia rheumatica, and viral hypotheses: a multicenter, prospective case control study. *J Rheumatol* 1999;26:361–9.
- ²⁸ Schmidt WA, Kraft HE, Volker L, et al. Colour Doppler sonography to diagnose temporal arteritis. *Lancet* 1995;345:866.
- ²⁹ Schmidt WA, Gromnica-Ihle E. What is the best approach to diagnosing large-vessel vasculitis ? *Best Pract Res ClinRheumatol* 2005;19:223–42.
- ³⁰ Salvarani C, Silingardi M, Ghirarduzzi A, et al. Is duplex ultrasonography useful for the diagnosis of giant-cell arteritis ? *Ann Intern Med* 2002;137:232–8.
- ³¹ Reinhard M, Schmidt D, Hetzel A. Color-coded sonography in suspected temporal arteritis-experiences after 83 cases.*RheumatolInt* 2004;24:340–6.
- ³² Hunder GG, Bloch DA, Michel BA, et al. The American College of Rheumatology 1990 criteria for the classification of giant cell arteritis. *Arthritis Rheum* 1990;33:1122–8.
- ³³ Schmidt W.A., Seifert A., Gromnica-Ihle E., Krause A., Natusch A. Ultrasound of proximal upper extremity arteries to increase the diagnostic yield in large-vessel giant cell arteritis *Rheumatology (Oxford)* 2008 ; 47 : 96-101
- ³⁴ Bley TA, Weiben O, Uhl M, et al. Assessment of the cranial involvement pattern of giant cell arteritis with 3T magnetic resonance imaging. *Arthritis Rheum* 2005;52:2470–7.

-
- ³⁵ Bley TA, Uhl M, Venhoff N, et al. 3-T MRI reveals cranial and thoracic inflammatory changes in giant cell arteritis. *Clin Rheumatol* 2007;26:448–50.
- ³⁶ Bley T.A., Uhl M., Carew J., Markl M., Schmidt D., Peter H.H. , et al. Diagnostic value of high-resolution MR imaging in giant cell arteritis *Am J Neuroradiol* 2007 ; 28 : 1722-1727
- ³⁷ Sailler L. La maladie de Horton, un domaine de recherche d'avenir. 2013 ; *La revue de Médecine interne*
- ³⁸ Takayasu M. A case with unusual changes of the central vessels in the retina. *Acta Soc Ophthalmol Jpn* 1908;12:554–5.
- ³⁹ Arnaud L, Haroche J, Gambotti L, Limal N, Cacoub P, Le-Thi-Huong Boutin D, et al. Maladie de Takayasu: étude rétrospective monocentrique de 82 cas. *Rev Med Interne* 2006;27(Suppl. 3):S327–8.
- ⁴⁰ Arnaud L, Haroche J, Piette JC , Z. Amoura. L'artérite de Takayasu : mise au point à propos d'une série monocentrique de 82 patients. *La Revue de médecine interne* 31 (2010) 208–215
- ⁴¹ Ishikawa et Maetnai. Long-term outcome for 120 Japanese patients with Takayasu's disease. Clinical and statistical analyses of related prognostic factors. *Circulation* 1994 ;90 : 1855-60 ;
- ⁴² Arend WP, Michel BA, Bloch DA, Hunder GG, Calabrese LH, Edworthy *et al.* The American College of Rheumatology 1990 criteria for the classification of Takayasu arteritis. *Arthritis Rheum.* 1990; 33: 1129-34.
- ⁴³ Sharma BK, Jain S, Suri S, Numano F. Diagnostic criteria for Takayasu arteritis. *Int J Cardiol.* 1996; 54 (Suppl): S141-7.
- ⁴⁴ Ishikawa K. Diagnostic approach and proposed criteria for the clinical diagnosis of Takayasu's arteriopathy. *J Am Coll Cardiol.* 1988; 12: 964-72.
- ⁴⁵ Sharma et al. diagnostic criteria for Takayasu arteritis. *Int J Cardiol* 1996 ; 54 (suppl) : S141-7
- ⁴⁶ Hotchi M. Pathological studies on Takayasu arteritis. *Heart Vessels Suppl* 1992;7:11–7.
- ⁴⁷ Kerr G, Hallahan C, Giordano J, Leavitt R, Fauci A, Hoffman G. Takayasu arteritis. *Ann Intern Med* 1994;120:919–29.
- ⁴⁸ Evans JM, O'Fallon WM, Hunder GG. Increased incidence of aortic aneurysm and dissection in giant cell arteritis. A population based study. *Ann Intern Med* 1995;122:502–7.
- ⁴⁹ Pipitone N, Versari A, Salvarani C. Role of imaging studies in the diagnosis and follow-up of large vessel vasculitis: an update. *Rheumatology* 2008;47:403–8.
- ⁵⁰ Launay D, Hachulla E. Les aortites inflammatoires. 2004. *Presse Med* 2004; 33: 1334-40
- ⁵¹ Bleeker-Rovers CP, Bredie SJH, van den Meer JWM, Corstens FHM, Oyen WJG. F-18-fluorodeoxyglucose positron emission tomography in diagnosis and follow-up of patients with different types of vasculitis. *Neth J Med* 2003;61:323–9.
- ⁵² Quéménéur T, Hachulla E, Marc Lambert M. Maladie de Takayasu, mise au point. *Presse Med.* 2006; 35: 847-56
- ⁵³ Liozon E, Monteil J, Ly K, Vidal E. Place de la tomographie par émission de positrons (TEP) au [18F]FDG dans l'exploration et la surveillance des vascularites. *La Revue de médecine interne* 31 (2010) 417–427

-
- ⁵⁴ Salvarani C, Cantini F, Hunder GG. Polymyalgia rheumatica and giant cell arteritis. *Lancet* 2008;372:234–45.
- ⁵⁵ Weyand CM, Goronzy JJ. Medium- and large vessel vasculitis. *N Engl J Med* 2003;349:160–9.
- ⁵⁶ Agard C, Barrier JH, Dupas B, Ponge T, Mahr A, Fradet G, et al. Aortic involvement in recent-onset giant cell (temporal) arteritis: a case-control prospective study using helical aortic computed tomodensitometric scan. *ArthritisRheum* 2008;59:670–6.
- ⁵⁷ Marie I, Proux A, Duhaut P, Primard E, Lahaxe L, Girszyn N, et al. Long-term follow-up of aortic involvement in giant cell arteritis: a series of 48 patients. *Medicine* 2009;88:182–92.
- ⁵⁸ Belhocine T, Blockmans D, Hustinx R, Vandevivere J, Mortelmans L. Imaging of large vessel vasculitis with 18F FDG PET: illusion or reality? A critical review of the literature data *Eur J Nucl Med Mollmaging* 2003;30:1305–13
- ⁵⁹ Blockmans D, De Ceuninck L, Vanderschueren S, Knockaert D, Mortelmans L, Bobbarts H. Repetitive 18-fluorodeoxyglucose positron emission tomography in isolated polymyalgia rheumatica: a prospective study in 35 patients. *Rheumatology* 2006;46:672–7.
- ⁶⁰ Blockmans D, de Ceuninck L, Vanderschueren S, Knockaert D, Mortelmans L, Bobbaers H. Repetitive 18F fluorodeoxyglucose positron emission tomography in giant cell arteritis: a prospective study of 35 patients. *Arthritis Rheum* 2006;55:131–7.
- ⁶¹ Andrews J, Mason JC. Takayasu's arteritis – recent advances in imaging offer promise. *Rheumatology* 2007;46:6–15.
- ⁶² Meller J, Strutz F, Siefker U, Scheel A, Sahlmann CO, Lehmann K, et al. Early diagnosis and follow-up of aortitis with [(18)F]FDG PET and MRI. *Eur J Nucl Med Mol Imaging* 2003;30:730–6.
- ⁶³ Yun M, Yeh D, Araujo LI, Jang S, Newberg A, Alavi A. F-18FDG uptake in the large arteries. A new observation. *ClinNucl Med* 2001;26:314–9.
- ⁶⁴ Rudd JH, Warburton EA, Fryer TD, Jones HA, Clark JC, Antoun N, et al. Imaging atherosclerotic plaque inflammation with [18F]-fluorodeoxyglucose positron emission tomography. *Circulation* 2002;105:2708–11.
- ⁶⁵ Kröger K, Antoch G, Goyen M, Freudenberg LS, Veit P, Janicke I, et al. Positron emission tomography/computed tomography improves diagnostics of inflammatory arteritis. *HeartVessels* 2005;20:179–83.
- ⁶⁶ Vaglio A, Greco P, Versari A, Filice A, Cobelli R, Manenti L, et al. Post-treatment residual tissue in idiopathic retroperitoneal fibrosis: active residual disease or silent “scar”? A study using 18F-fluorodeoxyglucose positron emission tomography. *ClinExpRheumatol* 2005; 23:231–4.
- ⁶⁷ Fardet L, Petersen I, Nazareth I. Description des prescriptions de corticothérapies orales en population générale *La Revue de Médecine Interne*, Volume 32, Issue 10, October 2011, Pages 594-599
- ⁶⁸ Fardet L, Kassar A, Cabane J, Flahault A. Corticosteroid-Induced Adverse Events in Adults, *Drug Safety* October 2007, Volume 30, Issue 10, pp 861-881
- ⁶⁹ Généreau T, Cabane J. Bénéfice des corticoïdes lors du traitement de la maladie de Horton et de la pseudopolyarthrite rhizomélisque: avantages et inconvénients. Une méta-analyse. *La Revue de Médecine Interne*, September–October 1992, Volume 13, Issue 5, Pages 387-391

-
- ⁷⁰ Sherine E. Gabriel MD, Jayasimha Sunku MD, Adverse outcomes of antiinflammatory therapy among patients with polymyalgia rheumatica, *Arthritis & Rheumatism* Volume 40, Issue 10, pages 1873–1878, October 1997
- ⁷¹ Chevalet P., Barrier J.-H., Pottier P., Magadur-Joly, G., Pottier, A randomized, multicenter, controlled trial using intravenous pulses of methylprednisolone in the initial treatment of simple forms of giant cell arteritis: A one year followup study of 164 patients, *Journal of Rheumatology*, Volume 27, Issue 6, 2000, Pages 1484-149
- ⁷² Ninan J, Nguyen A, Cole A, Mortality in Patients with Biopsy-proven Giant Cell Arteritis: A South Australian Population-based Study, *J Rheumatol* October 2011 38(10):2215-2217
- ⁷³ Proven A, Gabriel S, Orces C, Glucocorticoid therapy in giant cell arteritis: Duration and adverse outcomes, *Arthritis Care & Research*, Volume 49, Issue 5, pages 703–708, 15 October 2003
- ⁷⁴ Hoes JN, Jacobs JW, Boers M, Boumpas D, EULAR evidence-based recommendations on the management of systemic glucocorticoid therapy in rheumatic diseases, *Ann Rheum Dis* 2007;66:1560-1567
- ⁷⁵ Bleeker-Rovers CP, Bredie SJH, van den Meer JWM, Corstens FHM, Oyen WJG. F-18-fluorodeoxyglucose positron emission tomography in diagnosis and follow-up of patients with different types of vasculitis. *Neth J Med* 2003;61:323–9.
- ⁷⁶ Daumas A, et al. Caractéristiques cliniques, paracliniques et profil évolutif de l'atteinte aortique de la maladie de Horton : à propos de 26 cas d'aortite parmi 63 cas de maladie de Horton ; *Rev Med Interne*. 2013. 06.007
- ⁷⁷ Blockmans D, Stroobants S, Maes A, Mortelmans L. Positron emission tomography in giant cell arteritis and polymyalgia rheumatica: evidence for inflammation of the aortic arch. *Am J Med* 2000;108:246–9.
- ⁷⁸ Walter MA, Melzer RA, Schindler C, Müller-Brand J, Tyndall A, Nitzsche EU. The value of [18F] FDG-PET in the diagnosis of large vessel vasculitis and the assessment of activity and extent of disease. *Eur J Nucl Med Mol Imaging* 2005;32:674–81.
- ⁷⁹ Hautzel H, Sander O, Heinzel A, Schneider M, Müller HW. Assessment of large vessel involvement in giant cell arteritis with 18-FDG PET: introducing an ROC-analysis based cut-off ratio. *J Nucl Med* 2008;49:1107–13.
- ⁸⁰ Walter M.A. [(18)F]fluorodeoxyglucose PET in large vessel vasculitis *Radiol Clin North Am* 2007 ; 45 : 735-744
- ⁸¹ Marie I, Maladie de Horton et Pseudo polyarthrite rhizomélique : critères diagnostiques. *La revue de médecine interne* 2013 ;34 : 403-411
- ⁸² Daumas A, Rossi P, F. Bernard F, Caractéristiques et profil évolutif de l'aortite de la maladie de Horton : à propos de 26 cas d'aortite parmi 63 cas de maladie de Horton. juin 2013 ; *La revue de médecine interne*, Volume 34, numéro S1 pages A66-A67
- ⁸³ Meller J, Strutz F, Siefker U, Scheel A, Sahlmann CO, Lehmann K et al. Early diagnosis and follow-up of aortitis with [(18)F]FDG PET and MRI. *Eur J Nucl Med* 2003;30(5):730-6.
- ⁸⁴ Bley TA, Mark IM, Schelp M, Uhl M, Frydrychowicz A, Vaith P et al. Mural inflammatory hyperenhancement in MRI of giant cell (temporal) arteritis resolves under corticosteroid treatment. *Rheumatology (Oxford)* 2008;47(1):65-7

-
- ⁸⁵ Brodmann, M., et al. The role of 2-18F-fluoro-2-deoxy-D-glucose positron emission tomography in the diagnosis of giant cell arteritis of the temporal arteries. *Rheumatology (Oxford)*, 2004. 43(2): p. 241-2.
- ⁸⁶ Blockmans D, Coudyzer W, Vanderschueren S, Stroobants S, Loeckx D, Heye S et al. Relationship between fluorodeoxyglucose uptake in the large vessels and late aortic diameter in giant cell arteritis. *Rheumatology (Oxford)* 2008;47(8):1179-84.
- ⁸⁷ Auboire L, Becquet M, Le Hello C. Atteinte artérielle périphérique dans la maladie de Horton : comment différencier athérome et inflammation ? *Journal des Maladies Vasculaires*. 2011, 36 ; 280-284
- ⁸⁸ Schmidt WA, Kraft HE, Volker L, et al. Colour Doppler sonography to diagnose temporal arteritis. *Lancet* 1995;345:866.
- ⁸⁹ Schmidt WA, Kraft HE, Vorpahl K, et al. Color duplex ultrasonography in the diagnosis of temporal arteritis. *N Engl J Med* 1997;337:1336–42.
- ⁹⁰ Reinhard M, Schmidt D, Hetzel A. Color-coded sonography in suspected temporal arteritis-experiences after 83 cases. *Rheumatol Int* 2004;24:340–6.
- ⁹¹ Salvarani C, Silingardi M, Ghirarduzzi A, et al. Is duplex ultrasonography useful for the diagnosis of giant-cell arteritis ? *Ann Intern Med* 2002;137:232–8.
- ⁹² Karassa FB, Matsagas MI, Schmidt WA, Ioannidis JP. Meta-analysis: test performance of ultrasonography for giant-cell arteritis. *Ann Intern Med*. 2005 Mar 1;142(5):359-69.
- ⁹³ Schmidt WA, Seifert A, Gromnica-Ihle E, Krause A, Natusch A. Ultrasound of proximal upper extremity arteries to increase the diagnostic yield in large-vessel giant cell arteritis. *Rheumatology (Oxford)*. 2008 Jan;47(1):96-101.
- ⁹⁴ Meller J, Strutz F, Siefker U, Scheel A, Sahlmann CO, Lehmann K, et al. Early diagnosis and follow-up of aortitis with [(18)F]FDG PET and MRI. *Eur J Nucl Med Mol Imaging* 2003;30:730–6.
- ⁹⁵ Petersdorf RB, Beeson PB. Fever of unexplained origin: report on 100 cases. *Medicine* 1961;40:1–30.
- ⁹⁶ Ikuni Y, Okada Y, Kondo H, Kashiwazaki S. Current fever of unknown origin 1982–1992. *Intern Med* 1994;33:67–73.
- ⁹⁷ Kazanjian PH. Fever of unknown origin: review of 86 patients treated in community hospital. *Clin Infect Dis* 1992;15(6):968–73.
- ⁹⁸ Knockaert DC, Vanderschueren S, Blockmans D. Fever of unknown origin in adults: 40 years old. *J Intern Med* 2003;253:263–75.
- ⁹⁹ Mourad O, Palda V, Detsky AS. A comprehensive evidence-based approach to fever of unknown origin. *Arch Intern Med* 2003;163:545–51.
- ¹⁰⁰ Bleeker-Rovers CP, Vos FJ, Mudde AH, Doferhoff AS, De Geus-Oei LF, Rijnders AJ. A prospective multi-centre study of the value of FDG-PET as part of a structured diagnostic protocol in patients with fever of unknown origin. *Eur J Nucl Med Mol Imaging* 2007;34:694–703.
- ¹⁰¹ Knockaert DC, Vanneste LJ, Bobbaers HJ. Fever of unknown origin in elderly patients. *J Am Geriatr Soc* 1993;41:1187–92.
- ¹⁰² Tal S, Guller V, Gurevich A, Levi S. Fever of unknown origin in the elderly. *J Intern Med* 2002;252:295–304.

-
- ¹⁰³ Calamia KT, Hunder GG. Giant cell arteritis (temporal arteritis) presenting as fever of unknown origin. *Arthritis Rheum* 1981;24:1414–8.
- ¹⁰⁴ Meller J, Sahlmann CO, Scheel AK. 18F-FDG PET and PET/CT in fever of unknown origin. *J Nucl Med* 2007;48:35–45.
- ¹⁰⁵ Meller J, Altenvoerde G, Munzel U, et al. Fever of unknown origin: prospective comparison of [18F]FDG imaging with a double-head coincidence camera (DHCC) and Ga-67 citrate SPECT. *Eur J Nucl Med* 2000;27:1617–25.
- ¹⁰⁶ Essaadouni L. les critères diagnostiques de la maladie de Takayasu. *La Revue de Médecine Interne* ; 30S. 2009 ; S255-S257
- ¹⁰⁷ Scheel AK, Meller J, Vosshenrich R, Kohlhoff E, Siefker U, Müller GA, et al. Diagnosis and follow-up of aortitis in the elderly. *Ann Rheum Dis* 2004;63:1507–10.
- ¹⁰⁸ Arnaud L, Haroche J, Malek Z, Gambotti L, Cluzel P, Amoura Z, et al. Discordances clinico-radio-biologiques au cours de la maladie de Takayasu : étude rétrospective d'une cohorte de 28 patients. *RevMed Intern* 2007;28(Suppl. 4):S353
- ¹⁰⁹ Narvaez J, Narváez JA, Nolla JM, Sirvent E, Reina D, Valverde J. Giant cell arteritis and polymyalgia rheumatica: usefulness of vascular magnetic resonance imaging studies in the diagnosis of aortitis. *Rheumatology* 2005;44:479–83
- ¹¹⁰ Kröger K, Antoch G, Goyen M, Freudenberg LS, Veit P, Janicke I, et al. Positron emission tomography/computed tomography improves diagnostics of inflammatory arteritis. *Heart Vessels* 2005;20:179–83.
- ¹¹¹ Vaglio A, Greco P, Versari A, Filice A, Cobelli R, Manenti L, et al. Post-treatment residual tissue in idiopathic retroperitoneal fibrosis: active residual disease or silent “scar”? A study using 18F-fluorodeoxyglucose positron emission tomography. *Clin Exp Rheumatol* 2005;23:231–4.
- ¹¹² Huglo D, Lambert M, Raynaud F. Apport de l'imagerie radioisotopique dans l'artérite inflammatoire des gros vaisseaux. 2009 ; *Médecine Nucléaire* 33 ; 499–504
- ¹¹³ Grayson P, Maksimowicz-McKinnon K, M Clark T, Distribution of arterial lesions in Takayasu's arteritis and giant cell arteritis. 2012 August ; *Ann Rheum Dis*. 71(8): 1329–1334.
- ¹¹⁴ Weiler V, Redtenbacher S, Bancher C, Fischer MB, Smolen JS. Concurrence of sarcoidosis and aortitis: case report and review of the literature. *Ann Rheum Dis*. 2000 Nov;59(11):850-3.

**Use of positron emission tomography with 18
fluorodeoxyglucose 18F-FDG PET in the diagnosis and
monitoring of large vessel vasculitis: report of a retrospective
serie of 60 PET CT performed in 36 patients**