



**HAL**  
open science

## Intérêt du Cidofovir dans le traitement de la papillomatose laryngée au CHU de Bordeaux

Hélène Esnault

► **To cite this version:**

Hélène Esnault. Intérêt du Cidofovir dans le traitement de la papillomatose laryngée au CHU de Bordeaux. Médecine humaine et pathologie. 2013. dumas-00958561

**HAL Id: dumas-00958561**

**<https://dumas.ccsd.cnrs.fr/dumas-00958561>**

Submitted on 12 Mar 2014

**HAL** is a multi-disciplinary open access archive for the deposit and dissemination of scientific research documents, whether they are published or not. The documents may come from teaching and research institutions in France or abroad, or from public or private research centers.

L'archive ouverte pluridisciplinaire **HAL**, est destinée au dépôt et à la diffusion de documents scientifiques de niveau recherche, publiés ou non, émanant des établissements d'enseignement et de recherche français ou étrangers, des laboratoires publics ou privés.

Université Bordeaux 2

U.F.R. DES SCIENCES MEDICALES

Année 2013

N° 112

Thèse pour l'obtention du  
DIPLOME d'ETAT de DOCTEUR EN MEDECINE

Présentée et soutenue publiquement

Par Esnault Hélène

Né(e) le 18 décembre 1982 à Sainte-Gemmes-d'Andigné

Le 31 octobre 2013

Titre de la thèse

Intérêt du Cidofovir dans le traitement de la papillomatose  
laryngée juvénile au CHU de Bordeaux

Directeur de thèse

Me le Dr Magali Marro PH Oto-rhino-laryngologie

Jury

Mr le Pr Fleury Hervé PU-PH Virologie Président

Mr le Pr Velly Jean-François PU-PH Chirurgie thoracique

Mr le Dr Grellet Jean MCU-PH Pharmacie

Mr le Dr Harambat Jérôme PH Pédiatrie

## REMERCIEMENTS

Je remercie Mr le Pr Fleury d'être le président de ce jury de thèse.

Je remercie Me le Dr Marro d'être mon directeur de thèse et de m'avoir proposé ce sujet.

Je remercie Mr le Pr Velly, Mr le Dr Grellet, Mr le Dr Harambat d'avoir accepté de participer à ce jury de thèse. Je remercie Me le Dr Heard d'avoir accepté d'être le rapporteur de cette thèse et Me le Dr Garrigue.

Je remercie Mr le Dr Bramary, Mr le Dr Guez, Mr le Dr Labé, Me le Dr Priqueler, Mr le Dr Bissolokele, Mr le Dr Jarnier, qui ont participé à ma formation pendant l'internat.

# SOMMAIRE

SOMMAIRE .....	3
ABBREVIATIONS .....	6
INTRODUCTION.....	8
GENERALITES .....	10
1. Définition et historique de la papillomatose laryngée juvénile.....	11
a. Définition.....	11
b. Historique. ....	12
2. Epidémiologie de la papillomatose laryngée juvénile.....	13
3. Diagnostics différentiels.....	14
4. Aspects cliniques.....	15
a. Symptômes révélateurs.....	15
b. Aspect macroscopique.....	15
c. Aspect histologique.....	18
5. Etiologie de la papillomatose laryngée .....	19
a. Human Papillomavirus.....	19
b. Caractéristiques virologiques.....	20
c. Mécanismes de l'immunité.....	22
d. Transmission et contamination.....	23
e. Sérotypes. ....	25
f. Autres facteurs et co-facteurs.....	26
6. Evolution de la papillomatose laryngée juvénile.....	26
a. Rémission.....	26
b. Récidive et Extension.....	27
c. Cancérisation. ....	28
7. Traitement par Cidofovir.....	29
a. Généralités. ....	29
b. Essai chez l'animal. ....	30
c. Biodisponibilité du Cidofovir.....	31
d. Efficacité du Cidofovir.....	32
e. Carcinogénèse du Cidofovir.....	37
f. Effets indésirables du Cidofovir.....	38

8. Autres traitements.....	39
a. Exérèse chirurgicale.....	39
b. Laser CO2.....	39
c. L'interféron.....	40
d. La thérapie photodynamique.....	40
e. Indol-3-carbinol.....	41
f. Aciclovir.....	41
g. Ribavirine.....	41
h. Vaccination à visée curative.....	42
i. Vaccination à visée prophylactique.....	42
j. Autres traitements.....	44
ETUDE CLINIQUE.....	46
I.Objectif principal.....	47
II.Objectifs secondaires.....	47
III. Matériel et méthodes.....	48
1. Population étudiée.....	48
2. Données cliniques.....	49
3. Traitement.....	50
4. Paramètres étudiés et suivi des patients.....	52
IV. Résultats.....	53
1. Caractéristiques générales de la population étudiée.....	53
a. Age, sexe et nationalité.....	53
b. Naissance et antécédents maternels.....	53
c. Antécédents et co-morbidités.....	54
2. Symptômes révélateurs et caractéristiques de la papillomatose.....	55
a. Symptômes révélateurs.....	55
b. Caractéristiques de la papillomatose.....	56
3. Traitement par injection intra-lésionnelle de Cidofovir et laser CO2.....	58
4. Rémission complète.....	61
5. Rémission partielle.....	70
6. Absence de rémission.....	72
7. Cancérisation.....	79
8. Effets secondaires de l'administration intra-lésionnelle du Cidofovir.....	79

DISCUSSION .....	80
1. Caractéristiques générales de la population étudiée.....	81
a. Âge et sexe.....	81
b. Antécédents et comorbidités.....	82
c. Antécédents maternels.....	83
d. Conséquences de la trachéotomie.....	83
2. Traitement par injection intra lésionnelle de Cidofovir.....	85
a. Efficacité de l'injection intra lésionnelle du Cidofovir. ....	85
b. Schéma d'administration. ....	88
c. Cancérisation.....	91
d. Examen complémentaire.....	92
e. Accord du patient. ....	93
3. Remarques sur les biais de l'étude. ....	94
a. Choix du type d'étude.....	94
b. Le suivi des patients. ....	94
c. L'évaluation des lésions. ....	94
d. Histoire naturelle de la maladie. ....	95
e. L'évaluation des résultats.....	95
CONCLUSION .....	96
BIBLIOGRAPHIE .....	98
ANNEXES.....	113

## **ABBREVIATIONS**

AA Amygdalectomie

ADN Acide désoxyribo-nucléique

AMM Autorisation de mise sur le marché

ARN Acide ribonucléique

BO Bouche œsophagienne

BV Bandes ventriculaires

CA Commissure antérieure

CHU Centre hospitalier universitaire

CO<sub>2</sub> Dioxyde de carbone

CP Commissure postérieure

CRPV Cottontail rabbit papillomavirus

CV Cordes vocales

EGFR Epidermal growth factor receptor

FDA Food and drug administration

FIO<sub>2</sub> Fraction inspirée d'oxygène

FLE Face laryngée de l'épiglotte

GTP Guanosine triphosphate

HLA Histocompatibility antigen

HPV Human Papillomavirus

I3C Indol-3-carbinol

IV Intra-veineux

kg Kilogramme

LES Laryngoscopie en suspension

mg Milligramme

ml Millilitre

mm Millimètre

ORL Otorhinolaryngologie

PCR Polymerase chain reaction

pH Potentiel hydrogène

PRR Papillomatose laryngée juvénile ou papillomatose respiratoire récidivante

RGO Reflux gastro-oesophagien

TDM Scanner

Vg Adénoïdectomie

VLP Pseudo-particules virales ou viral light particle



## **INTRODUCTION**

La papillomatose laryngée juvénile ou papillomatose respiratoire récurrente (PRR) est une infection à Human papillomavirus (HPV). Les principaux virus HPV responsables de la pathologie sont les HPV de bas grade, même si des HPV de haut grade sont parfois retrouvés. La PRR atteint l'enfant avant le début de sa sexualité. Le risque d'une infection laryngée à papillomavirus est l'obstruction des voies aériennes et la dissémination à l'arbre respiratoire. Par ailleurs, il existe un risque de cancérisation en cas d'atteinte laryngée, risque qui augmente si l'atteinte est pulmonaire. La carcinogénèse est liée à l'infection virale et peut être favorisée par la prise en charge, intubation à répétition, traitement laser et autres.

Il n'y a pas actuellement de consensus quant au schéma thérapeutique de la PRR. Plusieurs traitements sont utilisés avec une efficacité difficile à déterminer en raison de faibles cohortes de patients, la PRR étant une pathologie peu fréquente. Au centre hospitalier universitaire (CHU) de Bordeaux, le traitement actuel comprend le Cidofovir depuis 1999, en association avec le laser au dioxyde de carbone (CO<sub>2</sub>). Dans cette indication, le Cidofovir, analogue nucléotidique de la cytosine, est utilisé en injection intra-lésionnelle, hors autorisation de mise sur le marché (AMM). L'utilisation du Cidofovir dans la PRR n'a donc pas fait l'objet d'études cliniques contrôlées. Chez l'animal, le Cidofovir en injection locale a montré une carcinogénèse.

Le but de cette thèse est de déterminer l'efficacité et les risques du Cidofovir en utilisation hors AMM chez l'enfant atteint de la PRR, de définir la population juvénile, atteinte par la papillomatose laryngée, traitée dans le service d'oto-rhino-laryngologie (ORL) au CHU de Bordeaux, et d'améliorer la prise en charge.

## **GENERALITES**

## **1. Définition et historique de la papillomatose laryngée juvénile.**

### **a. Définition.**

La papillomatose laryngée juvénile est une infection qui se développe chez l'enfant, de moins de 17 ans, avant le début de l'activité sexuelle (1–5). C'est une infection par le Human Papillomavirus, un virus spécifique d'espèce (6,7). Les HPV 6 et 11 sont les virus les plus fréquents (3,7,8). La moyenne d'âge au moment du diagnostic est de 3 à 4 ans. Les patients atteints ont généralement entre 2 et 5 ans (3,9).

La papillomatose laryngée juvénile atteint le larynx et les voies aériennes supérieures sous la forme d'une papillomatose respiratoire récidivante. Le symptôme le plus fréquent est la dysphonie. Le risque de l'infection est l'obstruction des voies aériennes. Il peut exister une propagation à travers l'arbre respiratoire. La PRR se caractérise par une récurrence des lésions. Les infections laryngées par le HPV entraînent des lésions bénignes qui peuvent subir une transformation maligne. La forme adulte de la PRR est considérée comme étant moins agressive, avec un moindre risque de cancérisation (10,11). Les deux formes de la PRR diffèrent par leur voie d'acquisition. La forme adulte présente une transmission par contact oro-génital, alors que la forme juvénile présente une transmission lors de l'accouchement (10).

## **b. Historique.**

Les manifestations cliniques du HPV (verrues cutanées et génitales) sont connues et décrites depuis l'antiquité (12).

En 1880, Mackenzie fut le premier à reconnaître les papillomes comme une lésion du pharyngo-larynx de l'enfant. Ces lésions ont tendance à être multiples et récurrentes tandis que chez l'adulte, elles ont tendance à être simples et guérissables grâce à une excision (13,14).

En 1923, Ulmann confirma la présence d'un agent infectieux en s'injectant un extrait de papillome laryngé dans le bras, qui engendra une lésion papillomateuse similaire à une verrue génitale (15,16). Il fallut attendre les années 1940, pour que Chevalier Jackson invente le terme de «papillomatose laryngée juvénile» (13,14).

En 1974, une revue de la littérature réalisée par Stafl et Mattingly suggéra que les lésions de la PRR étaient probablement liées à un virus (14).

En 1982, Mounts et son équipe montrèrent que les lésions de papillomatose étaient étroitement liées au génome du virus HPV 6 en utilisant les techniques d'hybridation (14).

En 1983, Gissman et son équipe ont retrouvé les HPV 6 et 11 dans des lésions de papillomes laryngés (14).

## **2. Epidémiologie de la papillomatose laryngée juvénile.**

La papillomatose laryngée juvénile est la plus fréquente des tumeurs bénignes du larynx chez l'enfant (17–20) et la deuxième cause de dysphonie chez l'enfant (après les nodules des cordes vocales) (3). Tous les cas de PRR étudiés sont positifs pour le HPV (16). Par ailleurs, le HPV est retrouvé par polymérase chain reaction (PCR) dans la muqueuse de larynx normaux dans 10-25% des cas (16,21).

L'incidence et la prévalence de la PRR sont mal connues en France. Le nombre de nouveaux cas de PRR chez l'enfant est estimé entre 200 et 300 cas par an (22). Aux Etats-Unis, l'incidence de la PRR est estimée à 4,3 pour 100 000 enfants de moins de 14 ans, soit 2000 à 2500 nouveaux cas par an, et environ 1,8 pour 100 000 adultes (3,15,23,24). La prévalence de la PRR est approximativement de 1,7 à 2,6 pour 100 000 enfants aux Etats-Unis soit 6000 enfants traités par an (24,25). En Thaïlande, la prévalence chez les enfants de 0 à 14 ans, est de 2,8 pour 100 000 enfants (26).

On a pu montrer une infection plus fréquente chez le garçon (9,27–29). La moyenne d'âge au moment du diagnostic est de 3 à 4 ans (2,30). Approximativement, 75% des cas de la PRR se présentent alors que les enfants ont moins de 5 ans (3,9). Il est démontré que la PRR présente deux pics d'âge à la survenue des premiers symptômes avec un premier pic vers l'âge de 2 à 5 ans pour 85% des patients, et un second pic vers l'âge de 20 à 30 ans. Au moment du diagnostic, les patients présentent des symptômes depuis 5 semaines à 6 mois (8,27,31). Il faudra en moyenne 5,1 chirurgies par an après le diagnostic (9).

Le développement extra-laryngé de la PRR est d'environ 30% chez l'enfant, et dans 80% des cas avec atteinte multiple, le HPV est retrouvé au niveau de sites non-atteints (16).

L'infection par le HPV est devenue l'une des infections sexuellement transmissibles les plus courantes. Aux Etats-Unis, 75% de la population active générale âgée de 15 à 49 ans acquièrent au moins une infection génitale par le HPV au cours de la vie (3,32,33). La plupart des jeunes femmes sont infectées dans les premières années de la vie sexuelle, la plupart des infections sont asymptomatiques et quiescentes.

### **3. Diagnostics différentiels.**

Le symptôme le plus fréquent est la dysphonie. Les diagnostics différentiels de la dysphonie sont:

-les laryngopathies organiques (34) :

Kyste épidermique, sulcus, vergetures, pont muqueux, kyste muqueux par rétention.

-les laryngopathies dysfonctionnelles (18) :

Nodules fibreux (kissing nodule), nodule œdémateux (pseudo-kyste séreux), œdème en fuseau (Reinke).

-cause de paralysie des cordes vocales (idiopathiques, traumatiques, iatrogènes...) (31).

-cause infectieuse (8) :

Laryngotrachéobronchite.

-autres causes tumorales (5,18,35).

#### **4. Aspects cliniques.**

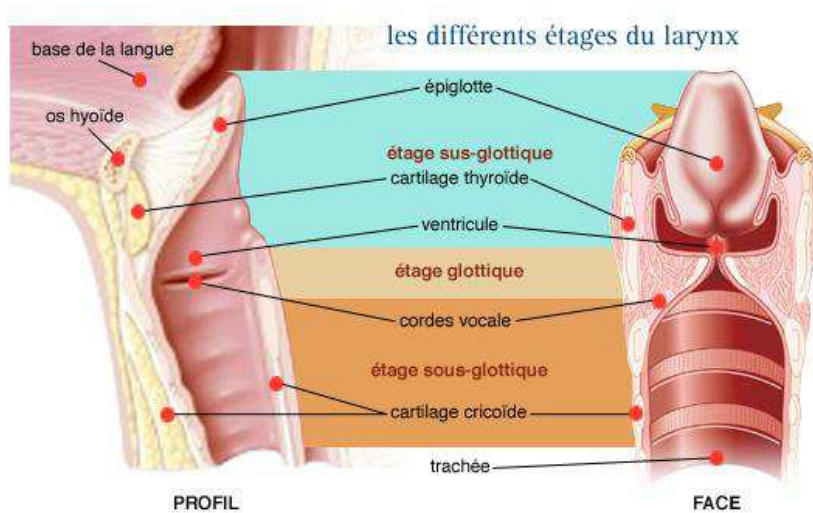
##### **a. Symptômes révélateurs.**

La dysphonie est le symptôme révélateur (36), les papillomes atteignant le plus souvent les cordes vocales (3). A plus long terme, le patient présente une dyspnée inspiratoire avec tirage et cornage, puis une dyspnée aux deux temps (37). On peut également observer des laryngites récurrentes, une toux chronique, des infections pulmonaires à répétition, et quelques fois une obstruction aigue des voies respiratoires nécessitant une trachéotomie (38,39). Plus rarement, la PRR peut être responsable de dysphagie et de retard staturo-pondéral (5,15).

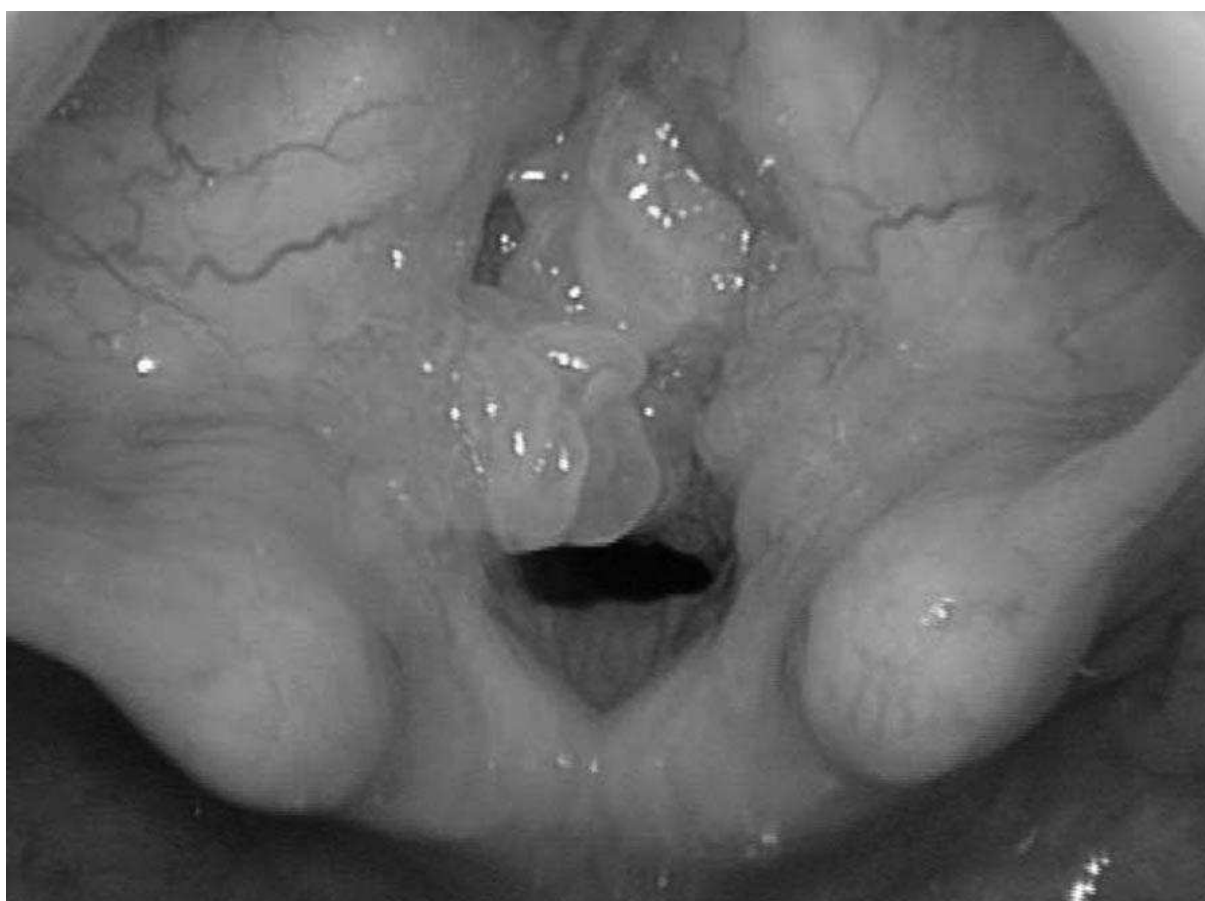
##### **b. Aspect macroscopique.**

Les lésions de la PRR se présentent sous forme de lésions d'aspect framboisé, rosé, parfois grisâtre, en plaque sessile ou pédiculée, centrées par un point plus sombre correspondant à l'axe conjonctivo-vasculaire (35,39). Ces lésions débutent habituellement sur le plancher des ventricules laryngés, sur la commissure antérieure et sur le tiers antérieur de la corde vocale et peuvent s'étendre à tout le larynx voire à l'hypopharynx et à l'arbre trachéo-bronchique (5,40) (figure 1 et 2). Certaines lésions ont pu être observées au niveau des fosses nasales.





**Figure 1 :** Les différents étages du larynx (41).



**Figure 2 :** Lésion de la PRR en laryngoscopie en suspension (42).

Pour évaluer la sévérité des lésions, le score de Derkay-Wiatrak peut être utilisé (annexe 1). Il comprend l'association d'un score clinique (sur 11 points) (figure 3) et d'un score anatomique (sur 75 points) (figure 4) soit un total de 86 points. Le score clinique détermine l'urgence et les différents symptômes pendant la prise en charge, alors que le score anatomique décrit l'importance physique des lésions.

**Score Derkay et Wiatrak :**

1. Describe the patient's voice today:  
normal\_\_\_(0), abnormal\_\_\_(1), aphonic\_\_\_(2)
2. Describe the patient's stridor today:  
absent\_\_\_(0), present with activity\_\_\_(1), present at rest\_\_\_(2)
3. Describe the urgency of today's intervention:  
scheduled\_\_\_(0), elective\_\_\_(1), urgent\_\_\_(2), emergent\_\_\_(3)
4. Describe today's level of respiratory distress:  
none\_\_\_(0), mild\_\_\_(1), moderate\_\_\_(2), severe\_\_\_(3),  
extreme\_\_\_(4)

**Total Clinical Score** (Questions 1 through 4) = \_\_\_\_\_

**Figure 3 : Score clinique** (42).

For each site, score as: 0=none, 1=surface lesion, 2=raised lesion, 3=bulky lesion

**LARYNX:**

Epiglottis:	Lingual surface___	Laryngeal surface___
Aryepiglottic folds:	Right___	Left___
False vocal cords:	Right___	Left___
True vocal cords	Right___	Left___
Arytenoids:	Right___	Left___
Anterior commissure	_____	
Posterior commissure	_____	

Subglottis\_\_\_\_\_

**TRACHEA:**

Upper one-third\_\_\_\_\_

Middle one-third\_\_\_\_\_

Lower one-third\_\_\_\_\_

Bronchi: Right\_\_\_ Left\_\_\_

Tracheotomy stoma\_\_\_\_\_

**OTHER:**

Nose\_\_\_\_\_

Palate\_\_\_\_\_

Pharynx\_\_\_\_\_

Esophagus\_\_\_

Lungs\_\_\_\_\_

Other\_\_\_\_\_ **Total Anatomical Score** \_\_\_\_\_

**Figure 4 : Score anatomique** (42).

**Total Score** = Total Anatomical Score plus Total Clinical Score.

### c. Aspect histologique.

L'infection par le HPV entraîne soit une infection commensale, soit une formation papillomateuse. L'infection se fait préférentiellement au niveau de la jonction des épithéliums malpighiens et ciliés cylindriques (8,12,13,15,43). Elle entraîne une modification de l'épithélium malpighien avec développement d'un noyau conjonctivo-vasculaire. Au niveau des zones infectées, les cellules basales squameuses subissent une prolifération avec anomalie de différenciation (44). Il en résulte une agrégation de cellules anormales (12,37). L'étude histologique observe la formation de koilocytes, une dysplasie koilocytaire avec nuclei de forme irrégulière entourée de zones claires (44,45) (figure 5).

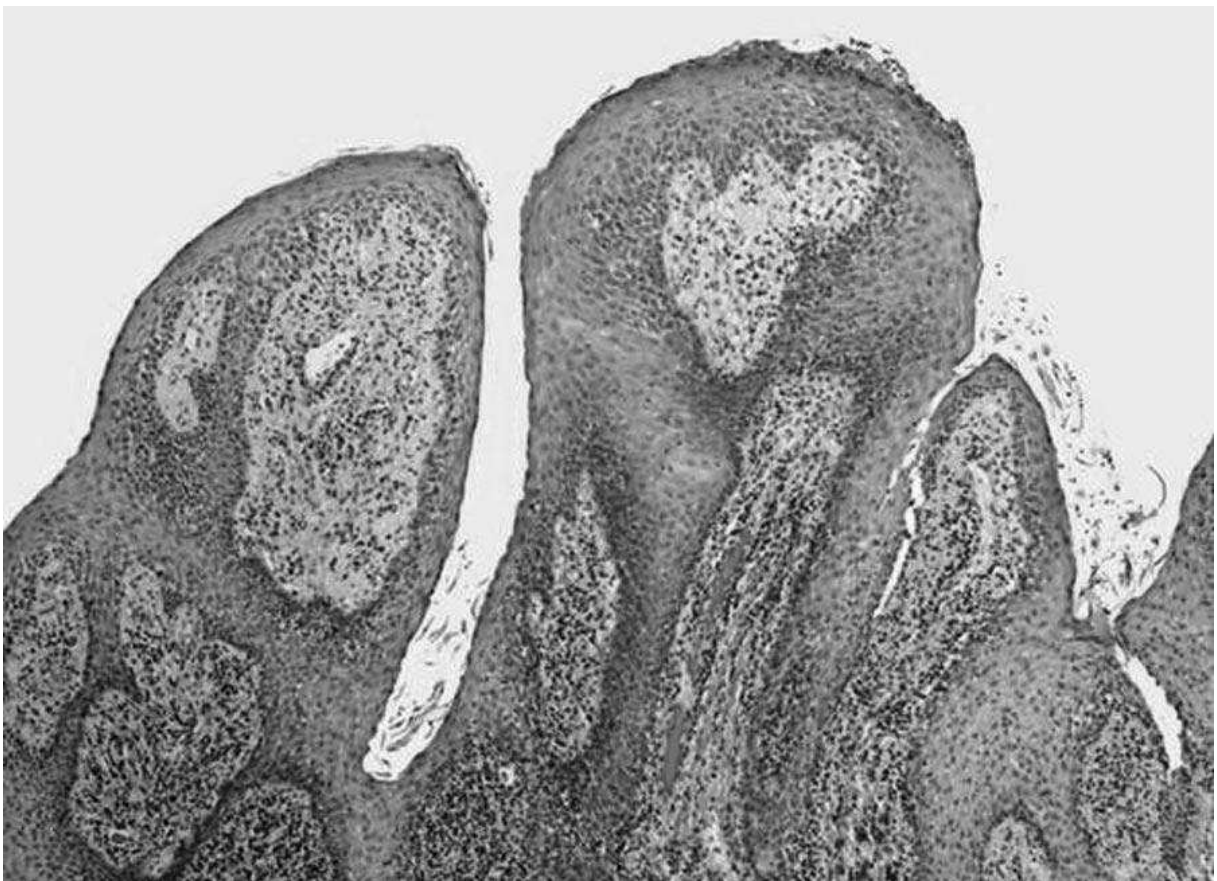


Figure 5: Aspect histologique de la PRR avec formation polypoïde et axe conjonctivo-vasculaire (42).

## **5. Etiologie de la papillomatose laryngée.**

### **a. Human Papillomavirus.**

Le HPV semble avoir plus de 100 millions d'années. Il appartient à la famille papillomaviridae (12). C'est un virus spécifique d'espèce (3), non enveloppé, avec une structure icosaédrique formée de 72 capsomères. Il est résistant à la dessiccation. Sa survie extra-cellulaire est améliorée s'il est éliminé de la surface épithéliale dans une squame cornée (7). Les HPV sont des virus à acide désoxyribonucléique (ADN) double-brin, circulaire, super-enroulé, de faible poids, 8kb de moyenne (12). Il y a environ 150 types de HPV, ils sont divisés en HPV de bas grade (HPV-6, 11, 40, 43, 44, 54, 70), entraînant la formation de lésions bénignes, et de haut grade (HPV-16, 18, 26, 31, 33, 35, 39, 45, 51, 52, 53, 56, 56, 58, 59, 66, 68, 73, 82), entraînant la formation de lésions à risque de dégénérescence maligne (7). Le HPV affecte des régions spécifiques du corps en raison de sa prédisposition pour les épithéliums stratifiés, cutanés ou muqueux. L'infection nécessite un micro-traumatisme exposant les cellules basales épithéliales (46).

Chez l'homme, la plupart des virus HPV responsables d'infections significatives appartiennent au genre alpha-papillomavirus (tous les papillomavirus génitaux dont les virus responsables de la PRR), bêta-papillomavirus (responsables de l'épidermodysplasie verruciforme), et gamma-papillomavirus (la plupart des virus responsables de lésions cutanées). Le reste appartient au supergroupe E (responsables de verrues) (7,12,47). Les types de HPV sont classés par génotype, définis par la région L1 du gène viral. La région L1 encode pour la protéine majeure de capsid. Les types de HPV diffèrent lorsque la région L1 varie de plus de 10%.

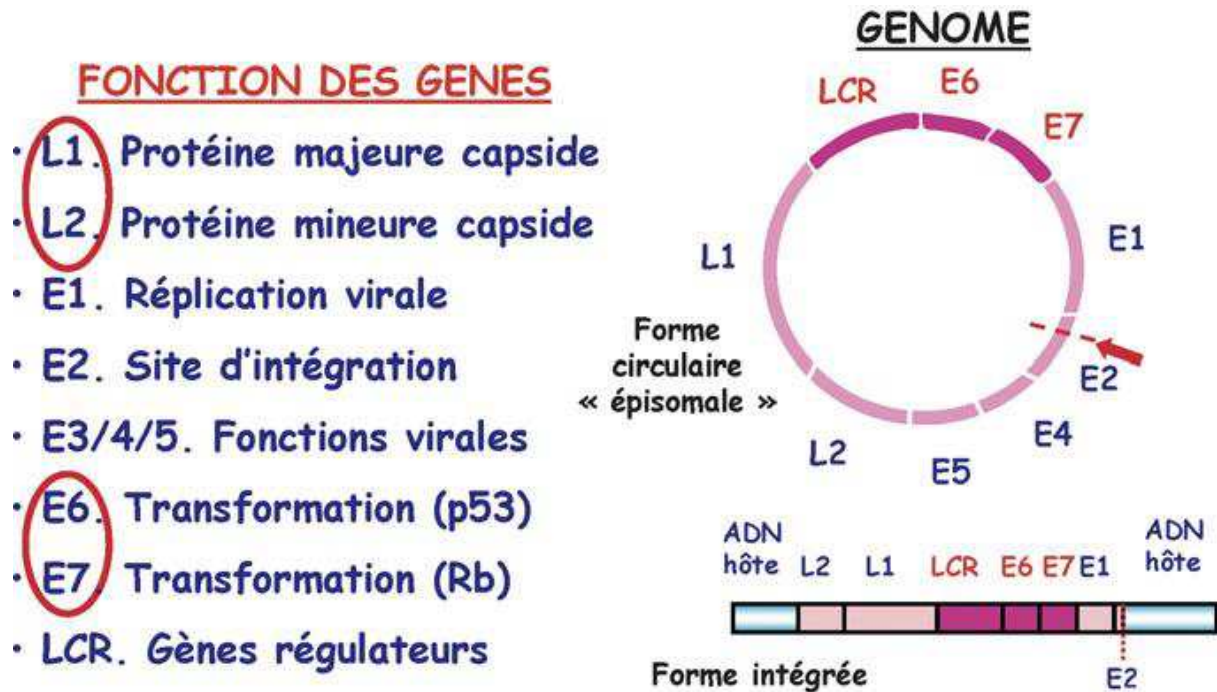
Chaque type de HPV contient dans sa famille des variants qui sont caractérisés par une différence de 2% dans les régions conservées de la séquence nucléotidique, et de 5% dans les régions non conservées (46).

### **b. Caractéristiques virologiques.**

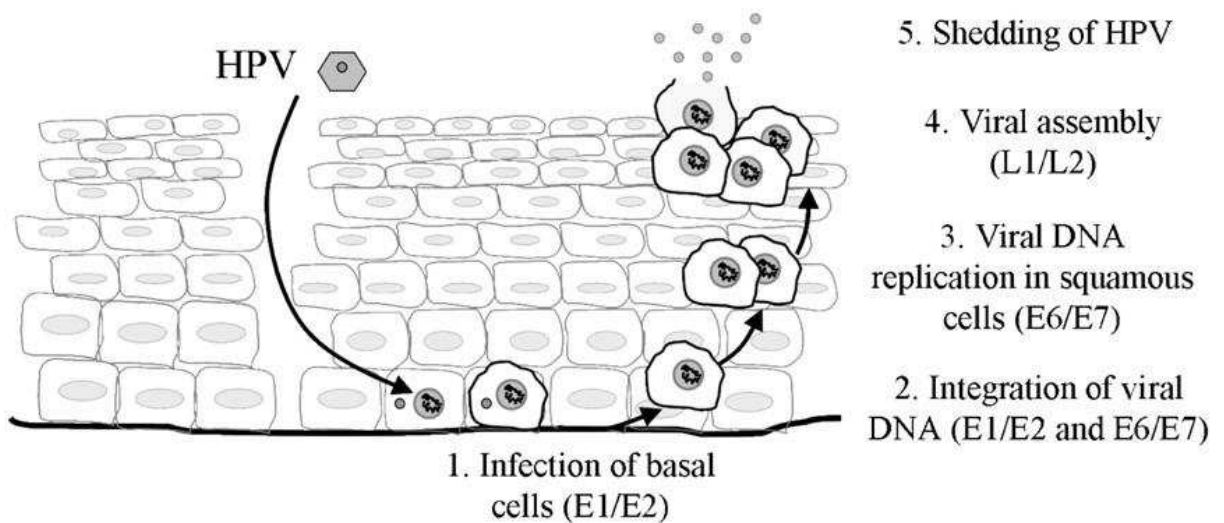
Le génome du HPV est composé de 3 régions (6). La région précoce (early region) encode les 8 gènes responsables de la réplication de l'ADN et de la transformation cellulaire, soit 4500 paires de base. La région tardive (late region) encode les protéines majeures et mineures de la capsid, soit 2500 paires de base. Les régions régulatrices (long control region) contiennent l'origine de la réplication et de nombreux éléments de contrôle pour la transcription et la réplication virale, soit 1000 paires de base (16).

Les protéines virales synthétisées sont les protéines E (46). Elles sont responsables de la réplication de l'ADN viral, de la transcription et de la transformation virale. Les protéines E1 et E2 permettent la réplication et la régulation de l'expression virale. Les protéines E4 et E5 permettent la régulation de l'expression et de la présentation virale au niveau du CMH1 et du CMH2. Elles possèdent une activité mitogène. Les protéines E6 et E7 empêchent l'induction de l'apoptose, en se liant à p53, pRb, aux cyclines, aux kinases, aux histones déacétylases, et en activant les télomérases. Elles permettent l'inhibition de la capacité de différenciation cellulaire et le maintien du HPV sous forme épisomale au niveau des cellules basales épithéliales. La protéine E7 régule la transcription de gènes associés à la présentation des antigènes, inhibant la présentation des protéines virales (32). Les protéines L1 et L2 forment spontanément une capsid icosaédrique (48).

Le développement viral accompagne la maturation des kératinocytes lors de leur progression dans l'épithélium. C'est la différenciation cellulaire qui active la maturation virale (6,16,46) (figure 6 et 7).



**Figure 6 :** Structure des HPV (49).



**Figure 7 :** Cycle productif des HPV (50).

### **c. Mécanismes de l'immunité.**

La réponse immunitaire est généralement peu intense (51), le HPV n'étant pas responsable de virémie. L'action de l'immunité cellulaire est prépondérante (6,52).

Le cycle infectieux du HPV empêche la détection du virus par l'hôte (32,50,51,53). Les signaux essentiels requis pour l'initiation des réponses immunitaires dans les épithéliums squameux sont absents. L'entrée de la capsid virale dans la cellule n'active pas le système immunitaire (6). La majorité des protéines virales, les protéines E, sont exprimées à des niveaux faibles et principalement dans le noyau des cellules infectées. En outre la production de protéines de capsid hautement immunogènes, est limitée à la couche externe de l'épithélium évitant la détection par le système immunitaire. Par ailleurs, les protéines E7 présentent de nombreux motifs communs avec des protéines essentielles de l'hôte, ce qui permet aux protéines virales de bénéficier de la tolérance du soi (54,55).

Les cytokines, les chemokines, les molécules d'adhésion et les protéases qui dirigent la migration des cellules du système immunitaire et provoquent une infiltration locale de cellules inflammatoires et du système immunitaire, sont réprimées par les protéines du HPV, notamment E6 et E7 (7,46,56). La réplication et la sortie des virus ne causent pas l'apoptose cellulaire, empêchant un processus inflammatoire. La nature non lytique de l'infection par le HPV limite la production d'antigènes qui sont traités et présentés au système immunitaire adaptatif. L'infection par le HPV inhibe la synthèse d'interférons, qui ont une action anti-virale, anti-proliférative, anti-angiogénique et immunostimulante.

Cependant, la plupart des infections au HPV disparaissent avec le temps, témoin de l'efficacité de la réponse immunitaire grâce à l'immunité à médiation cellulaire dirigée contre les protéines virales. Les allèles du système majeur d'histocompatibilité (HLA) DRB1\*0102, et HLA DRB1\*0301, semblent être fréquents chez les patients caucasiens atteints de la PRR. Alors que HLA DQB1\*0602, comme HLA DQB1\*0501, étaient plus fréquents chez les patients témoins, suggérant une protection de ceux-ci (57–59).

#### **d. Transmission et contamination.**

La transmission et la contamination par le HPV chez l'enfant peut-être verticale (lors de l'accouchement) ou horizontale (par l'entourage). La possibilité d'une transmission maternelle du HPV a été suggérée par Hayek en 1956 (60). Cependant, ce n'est que dans les années 80, que la confirmation de la transmission du HPV par la mère a été obtenue. L'infection par la mère peut être transmise per-partum lors du passage par les voies naturelles infectées (3). La transmission de la mère à l'enfant, à la naissance, a été confirmée par la présence d'ADN du HPV de même nature chez la mère et l'enfant à différents temps après l'accouchement (60). Le taux de concordance pour l'ADN du HPV entre mère et nouveau-né est variable selon les études (19,61–66).

Cependant d'autres études suggèrent que la présence d'ADN du HPV au niveau de prélèvements oraux chez l'enfant peut être transitoire avec une réinfection par l'entourage (67). En outre, il n'est pas encore établi que l'ADN du HPV détecté à la naissance entraîne nécessairement une infection persistante, plutôt qu'une infection passagère (19,62,64,67,68).



La détection orale ou génitale de l'ADN du HPV chez le nourrisson varie de 0,6% à 25% selon les études si la mère présente une détection négative du HPV au niveau vaginal et de 5 à 79% si elle présente une détection positive (9,13,63). Le taux d'infection par le HPV est significativement plus élevé dans le groupe de nourrissons nés par voie basse que chez ceux nés par césarienne (5,63,69,70).

De nombreuses études ont montré un pic de prévalence de l'infection génitale par le HPV chez les femmes de moins de 25 ans, une diminution de la prévalence chez les femmes âgées de 35-54 ans et un second pic après 55 ans (4,33,49,71,72). La grossesse favoriserait l'infection génitale par le HPV chez la mère (45). L'incidence des infections génitales par le HPV augmente au cours des années (33,40,73,74). Le principal facteur de risque de transmission de la PRR est la présence de verrues génitales chez la mère pendant la grossesse avec un odds-ratio de 231 (4,9,13,15,44,45,67,68). Une méta-analyse a conclu que l'utilisation du préservatif peut éviter les verrues génitales et les lésions précancéreuses. Elle n'empêche pas l'infection par le HPV (12,75).

D'autres facteurs de risque ont été évoqués : accouchement par voie vaginale, jeune âge de la mère, accouchement de 10 heures ou plus, mère célibataire (15,44,45,63,69). L'accouchement avec manœuvre instrumentale n'a pas augmenté le risque de la PRR par rapport aux autres accouchements vaginaux (15). La césarienne n'est pas une protection contre l'infection par le HPV (3,9,63,68,70,76,77).

Pour mémoire, des études ont retrouvé du HPV dans le liquide amniotique, au niveau du placenta, et au niveau du sang du cordon ombilical probablement en lien avec une contamination en l'absence de virémie (63,64,68,78,79).

La transmission horizontale peut se faire par manu-portage, par des objets ou des surfaces contaminées (4,9,62,68,79,80). Des données suggèrent que la transmission horizontale aux frères et sœurs ou à d'autres membres de la famille du patient est très peu probable. Le virus n'est pas détecté dans leurs voies aérodigestives supérieures (77,81).

#### **e. Sérotypes.**

Les HPV 6 et 11 sont les types viraux les plus fréquents dans la PRR, le HPV 6 étant le plus fréquent (3,7,8,82). Plusieurs sérotypes peuvent être retrouvés, l'infection par un type de HPV favorisant l'infection par d'autres types (16,30,49,83). Les PRR à HPV 11 sont observées à un plus jeune âge et sont responsables de lésions avec un score de gravité plus élevé nécessitant plus de procédures (16,44,58,82,84,84–94). La moyenne d'âge des patients atteints par le HPV 6 est de 3,4 ans, alors que ceux atteints par le HPV 11 de 2,4 ans (95). La moyenne des procédures chirurgicales est de 16 au total pour le HPV 6 et de 30 pour le HPV 11 suggérant que les sujets infectés par le HPV 11 ont une évolution de l'infection plus agressive (3,11,95) avec un risque accru de nécessiter une trachéotomie (16).

## **f. Autres facteurs et co-facteurs**

### **-Reflux gastro-œsophagien (RGO).**

L'évolution clinique de patients suggère un lien entre la présence d'un RGO et la gravité de la PRR. L'inflammation induite par l'exposition à l'acide gastrique peut favoriser l'expression du HPV. Un diagnostic et un traitement du RGO doivent être considérés chez tous les patients dont l'infection est difficile à contrôler (96–100).

### **-Trachéotomie.**

La trachéotomie serait un facteur favorisant la dissémination à l'arbre respiratoire, mais elle est également le témoin de la gravité de la pathologie. Soldatski et son équipe retrouvent une atteinte pulmonaire pour 80%, soit 37 patients sur 46 bénéficiant d'une trachéotomie. Bien que son rôle soit controversé, elle doit être évitée (3,8,15,37,95,101–103).

## **6. Evolution de la papillomatose laryngée juvénile**

### **a. Rémission**

La rémission peut avoir lieu à tout âge et à tout moment, bien que les chances de rémission soient plus importantes si les lésions touchent le larynx et si la pathologie se présente entre l'âge de 6 et 10 ans. Il semble que la pathologie devient moins agressive à la puberté. Les raisons sont encore à déterminer (augmentation du diamètre des voies aériennes, facteurs hormonaux) (2,3,9,37,96,104–107).

## **b. Récidive et Extension.**

Le génome viral peut être retrouvé dans des tissus en apparence normale. Cependant, il n'est pas encore clairement établi si le virus présente une période de latence ou s'il se réplique à un niveau faible, non détectable par les examens. L'infection latente peut persister pendant des semaines, voire des décennies et disparaître ou se réactiver pour produire des lésions cliniquement apparentes (3,9,16,108).

Il a été retrouvé une association entre l'âge au moment du diagnostic et l'agressivité de la pathologie chez l'enfant (95). La trachée et les bronches sont impliquées chez 4 à 36 % des patients et le parenchyme pulmonaire chez 1 à 30% des cas (37,103,109–112). Il est supposé que la dissémination aérienne de fragments décrochés lors de la chirurgie endoscopique et de l'intubation favorisent la progression de la maladie (104,113). Pour les patients ayant une atteinte pulmonaire, la moyenne d'âge au moment du diagnostic est de 0,5 à 2,6 ans, soit en dessous des valeurs déterminées lorsque la pathologie est agressive. Lorsque la PRR s'étend au niveau respiratoire, le pronostic est très défavorable (37).

### **c. Cancérisation.**

Une transformation maligne est observée dans 2 à 5 % des cas et dans 2% des cas de patients avec atteinte pulmonaire (3,15,16,23,27,30,75,82,111–124). L'intégration virale est propre aux HPV de haut grade. Elle est fréquente, favorisant une transformation maligne (16,125). Cependant l'intégration virale des HPV à bas risque est également retrouvée au niveau de lésions de carcinomes (10,16). L'inflammation favorise l'intégration virale en augmentant les ruptures double-brin au niveau de l'ADN de l'hôte. Par ailleurs, la carcinogenèse des HPV 6 et HPV 11 peut être liée à une altération des signaux inflammatoires et de la réponse immunitaire adaptative prévenant une réponse effective TH 1-like, ainsi qu'à une altération de l'expression de certains gènes qui régulent le développement et la différenciation de la cellule (75,109,111,126). Le HPV 11 semble favoriser des formes plus agressives de la PRR, plus à risque de cancérisation (16,84,109).

Cependant, Gabbott et son équipe suggèrent que l'évolution clinique est davantage liée à l'âge du patient lors du diagnostic plutôt qu'au type de HPV en cause, les formes associées au HPV 11 étant diagnostiquées plus précocement que celles associées au HPV 6. L'âge, l'évolution du calibre des voies aériennes et du système immunitaire peuvent en être les causes (95). Le délai moyen entre le diagnostic de la PRR et le développement du cancer a été retrouvé de 19 à 28 ans (109,112).

## **7. Traitement par Cidofovir.**

### **a. Généralités.**

Le 12 janvier 2011, Gilead Sciences et l'agence européenne du médicament rappellent que le Vistide® (Cidofovir) doit être utilisé pour une administration intraveineuse (IV) lors du traitement de la rétinite à CMV chez les adultes atteints de syndrome d'immunodéficience acquise ne présentant pas d'insuffisance rénale (127). Un élargissement de son utilisation dans d'autres indications ou par des voies d'administration non approuvées a été constaté. Une augmentation du nombre d'effets indésirables est associée à l'utilisation hors-AMM du Cidofovir. Entre le 23 avril 2009 et le 22 avril 2010, 87% des 46 déclarations d'effets indésirables reçues par Gilead Sciences impliquaient l'utilisation du Cidofovir, soit dans une indication non approuvée, soit par une voie d'administration inadaptée. Il n'y a pas de données plus récentes communiquées par Gilead Sciences.

Les effets indésirables les plus fréquents et les plus graves rapportés lors de l'utilisation hors-AMM du Cidofovir sont une toxicité rénale, une toxicité oculaire et une neutropénie. Les déclarations de toxicité rénale suite à l'application locale de Cidofovir suggèrent que celle-ci ne protège pas le patient des risques de toxicité systémique associés au produit. Un manque d'efficacité thérapeutique a également été fréquemment rapporté chez les patients recevant du Cidofovir dans une indication ou par une voie d'administration non approuvées.

Le Cidofovir est un agent anti-viral. C'est un analogue nucléotidique de la cytosine HPMPC [(S)-1-(3-hydroxy-2-phosphonyl methoxypropyl) cytosine]. Le Cidofovir nécessite deux étapes de phosphorylation, réalisées par les kinases cellulaires (128).

Dans sa forme triphosphatée, il devient pleinement actif et inhibe l'ADN polymérase virale en s'incorporant à l'ADN viral, cependant le HPV ne possède pas d'ADN polymérase (12,123,129). Le Cidofovir inhibe la croissance des kératinocytes infectés par le HPV, en inhibant la synthèse d'ADN (130).L'induction de l'apoptose et l'augmentation des réponses immunitaires peuvent être des éléments expliquant l'efficacité du Cidofovir (131,132). Seulement 2 à 26% du Cidofovir est absorbé après administration orale. La demi-vie du Cidofovir dans le sérum est de 2 heures mais elle reste active dans la cellule pendant 65 heures. Le Cidofovir est excrété par le rein, et est potentiellement néphrotoxique, plus de 80% du Cidofovir n'étant pas métabolisé est inchangé dans les urines (133).

#### **b. Essai chez l'animal.**

Le Cidofovir a été initialement utilisé chez l'animal en 1993 par Kurtzman et son équipe (134–136). Lorsque le Cidofovir est administré par voie sous-cutanée à des singes verts africains (*Cercopithecus aethiops*), la biodisponibilité est retrouvée à 98% sans augmentation des effets systémiques indésirables (137). L'injection intra-lésionnelle de Cidofovir a été particulièrement efficace chez le lapin infecté par des papillomes induits par le papillomavirus cottontail rabbit (CRPV) (138). Une étude chez le rat a montré une augmentation significative des adénocarcinomes mammaires et des carcinomes de la glande de Zymbal (139). Devant la fréquence du développement tumoral, l'étude a été abandonnée. Les faibles doses utilisées dans cette étude sont comparables à celles utilisées chez l'homme lors d'injection intra-lésionnelle de Cidofovir (28,137,140).

### **c. Biodisponibilité du Cidofovir.**

Le traitement par Cidofovir peut être administré sous 3 formes dans le cadre de la PRR : en intra-lésionnel, sous forme IV (28) et par aérosol lors d'atteinte pulmonaire (141). La forme intra-lésionnelle est la plus utilisée.

La concentration plasmatique de Cidofovir a été mesurée après injection intra-lésionnelle de Cidofovir dans deux études. Dans la première étude, la concentration de Cidofovir utilisée était de 2,5 mg/ml (124). Les concentrations plasmatiques de Cidofovir variaient de 0,36 à 0,6 µg/ml après 5 à 15 minutes. Dans la seconde étude, la concentration de Cidofovir utilisée était de 7,5 mg/ml. Les concentrations plasmatiques variaient alors de 0,04 à 3,69 µg/ml, cette dernière correspond à une injection IV de 1 mg/kg (28,142). Après injection intra-lésionnelle, la concentration plasmatique maximum de Cidofovir était de 34% de la concentration après injection IV de la même dose (142). Une relation linéaire était trouvée entre la concentration plasmatique et la dose de Cidofovir utilisée chez l'enfant (142). L'auteur de ce rapport recommande que le Cidofovir intra-lésionnel soit utilisé à une concentration inférieure à celle entraînant une toxicité lors de l'usage IV soit moins de 3 mg/kg (13,142).



#### **d. Efficacité du Cidofovir.**

Les études cliniques basées sur le Cidofovir en injection intra-lésionnelle dans le traitement de la PRR présentent un faible nombre de patients par étude, une association avec une exérèse chirurgicale ou par laser, un manque de typage HPV, une variabilité du protocole de surveillance, du temps de suivi et l'absence de cohorte de contrôle (30,143,144). Le premier rapport du succès d'une injection intra-lésionnelle de Cidofovir au niveau de la PRR a été décrit en 1995 par Van Cutsem et son équipe (144,145). Les différents résultats de ces études sont dans le tableau 1.

Différents essais, analysés par Chadha et son équipe jusqu'en 2007, comprenant 158 patients, retrouvaient une résolution complète dans 57% des cas, une réponse partielle dans 35% et une absence d'amélioration dans 8%. Le Cidofovir (2,5 à 5mg/ml) était injecté en intra-lésionnel toutes les 2 à 4 semaines sur une période de 12 mois. Ils ont donc conclu qu'il n'y avait pas suffisamment de preuves pour soutenir l'efficacité du Cidofovir intra-lésionnel chez l'adulte (146).

Dans une revue de la bibliographie réalisée par Donne, de 1998 à 2006, comprenant 142 patients, le Cidofovir permettait une rémission partielle dans 89% des cas et une absence de rémission dans 7,5% des cas. 3,5 % des patients ont été perdus de vue. Il n'y avait pas de protocole unique d'administration. Aucune transformation maligne n'était signalée (140).

Naiman et son équipe, en 2003, ont rapporté l'utilisation du Cidofovir à 5 mg/ml, chez dix enfants et seize adultes atteints de la PRR. Une rémission complète ou partielle était obtenue chez 96% des cas avec 20% de rémission complète chez l'enfant et 36% chez l'adulte. Le Cidofovir a permis une diminution de la fréquence des procédures (147,148).

Mandell et son équipe, en 2004, ont comparé quatre patients traités par Cidofovir à 5mg/ml, dose moyenne de 4mg, en injection intra-lésionnelle tous les 2 mois, le traitement allant jusqu'à 6 injections, à trois patients traités par chirurgie sans Cidofovir, le suivi allant de 16 à 56 mois. Le groupe traité par Cidofovir a présenté une amélioration significative avec des scores de sévérité plus bas par rapport au groupe avec chirurgie seule. Tous les patients du groupe traité par Cidofovir présentaient une rémission complète, après 2, 4 et 7 injections, le dernier patient a présenté une récurrence. Il n'y avait pas de rémission complète dans le groupe contrôle. Cependant, le suivi pour les patients traités par Cidofovir était plus court (26 mois et demi contre 42 mois chez les patients traités par chirurgie seule). Par ailleurs, le nombre de patients inclus dans cette étude est faible, ce qui ne permet pas de conclure à l'efficacité du Cidofovir (149).

Mc Murray et son équipe, en 2008, dans une étude prospective, en double aveugle, Cidofovir versus placebo, ont traité dix-neuf patients (adultes et enfants). Un traitement chirurgical était administré en association avec une injection intra-lésionnelle de Cidofovir (de 0,3 à 5mg/ml) ou avec un placebo tous les 2 mois pendant 1 an. Une rémission partielle était retrouvée pour tous les patients dans les deux groupes sans distinction (150).

Pransky et son équipe, en 2000, ont rapporté une rémission complète ou partielle se maintenant à long terme (18 à 22 mois) chez quatre des cinq patients avec atteinte sévère après un minimum de 8 injections de Cidofovir. Une autre série de cinq enfants avec atteinte sévère, rajoutée à cette étude, a montré une rémission complète pour deux patients et une rémission partielle pour trois n'ayant eu que 4 injections. Deux à quatre ml de Cidofovir à 5mg/ml étaient injectés toutes les 2

semaines, sans effets indésirables systémiques ou locaux avec un maximum de 18 injections (100).

Chhetri et son équipe, en 2003, dans une étude prospective, ont traité cinq enfants avec du Cidofovir à 5mg/ml, à une dose de 1mg/kg toutes les 2 semaines puis au bout de 4 injections, l'intervalle était augmenté. Le laser était utilisé en association pour les lésions importantes avec un temps de suivi moyen de 66 semaines. Tous les enfants ont présenté une diminution des lésions et du besoin de laser. Deux patients ont présenté une rémission complète, un autre une rémission partielle, et deux une absence de rémission. Il n'était pas retrouvé d'effets indésirables (151).

Peyton et Wiatrak, en 2004, ont mené une étude prospective chez onze enfants (moyenne d'âge de 2,1 ans soit un âge allant de 0,5 à 3 ans au moment du diagnostic) atteints de la PRR. Ils ont nécessité un débridement des papillomes au moins toutes les 6 semaines. Le traitement par Cidofovir à 5mg/ml, dose moyenne de 10 à 15mg, n'a pas permis de diminuer la gravité ou la fréquence des interventions chirurgicales chez la majorité des patients. Deux patients ont montré une rémission complète, trois une rémission partielle et six une absence de rémission. Les auteurs ont augmenté la concentration de Cidofovir à 7,5mg/ml en cas de dose initiale inefficace. Il n'y a pas eu de morbidité notable (24).

Sheahan et son équipe, en 2006, ont mené une étude prospective chez quatre enfants, avec traitement par Cidofovir en intra-lésionnel à 5mg/ml, toutes les 3 à 5 semaines. Un patient a présenté une rémission complète, deux autres une rémission partielle et le dernier une absence de rémission (152). Deux patients ont présenté une amélioration après les quatre injections.

Akst et Chung, en 2006, ont rapporté l'utilisation de Cidofovir chez onze enfants. Cinq ont présenté une rémission complète après le protocole initial de 4 injections de Cidofovir à 5mg/ml à 1 mois d'intervalle, deux autres une rémission partielle, et quatre une absence de rémission avec la poursuite du traitement. La période de suivi initial était de 30 mois (10 à 45), la période complémentaire de 3,5 ans. Il n'y a pas eu d'effet indésirable ni de transformation maligne (153).

Dans une autre étude, en 2006, Naiman et son équipe ont traité seize enfants, avec du Cidofovir à 5 ou 7,5 mg/ml, toutes les 2 à 4 semaines. 75% des patients ont présenté une rémission complète, pendant le suivi de 33,6 mois, 25% une absence de rémission. Le nombre moyen d'injections était de 8,9 (154).

Bielecki et son équipe ont rapporté l'utilisation de Cidofovir de 5 à 10 mg/ml, de 2005 à 2007, chez dix enfants de 1 à 16 ans, soit 1 à 5 mg/kg toutes les 4 semaines pendant 6 à 13 mois. Sept d'entre eux ont obtenu une rémission, les trois autres une rémission partielle. Lorsque l'intervalle entre 2 injections dépassait 4 semaines, la réponse au traitement était altérée (155).

Ablanedo-Terrazas et son équipe, en 2012, dans une étude prospective ont traité neuf enfants avec du Cidofovir à 5 mg/ml toutes les 4 à 6 semaines. Trois d'entre eux ont présenté une rémission complète avec un suivi de 1,8 à 3,3 ans après rémission, trois autres une rémission partielle, et trois une absence de rémission. Deux patients ont présenté une dysplasie à la biopsie, l'un avait une atteinte pulmonaire, l'autre une trachéotomie. Ces deux patients sont morts quelques mois après la dernière injection (156).

Graupp et son équipe, en 2012, ont traité sept enfants, avec une moyenne de 6,7 injections de Cidofovir à 7,5 ou 15 mg/ml toutes les 4 à 6 semaines. Tous ont présenté une rémission complète sans effets indésirables. La dose moyenne

cumulative était de 136 mg par patient, avec un suivi moyen après rémission de 4,4 ans (157,158).

Naiman et son équipe suggèrent que le Cidofovir soit associé à un traitement chirurgical (148). Duan et son équipe suggèrent que le traitement soit administré précocément (134).

**Tableau 1** : Résultats après traitement par Cidofovir chez l'enfant atteint de la PRR.

Etude chez l'enfant	Rémission complète	Rémission partielle	Absence de rémission	Nombre d'injections de Cidofovir	Dose moyenne par injection (mg, ml ou mg/kg) (concentration (mg/ml))
<b>Ablanedo-Terrazas</b> (149)	33,3 % (3)	33,3 % (3)	33,3 % (3)	5	26,5 mg (5 mg/ml)
<b>Akst et Chung</b> (159)	45,5% (5)	18,2% (2)	36,4% (4)	4	0,2 à 3 ml (5 ou 10 m/ml)
<b>Bielecki</b> (155)	70% (7)	30% (3)	0% (0)	8,8	1 à 5 mg/kg (5 à 10 mg/ml)
<b>Chhetri</b> (151)	40% (2)	60% (3)	0% (0)	12,6	1mg/kg (5 mg/ml)
<b>El Hakim</b> (160)	0% (0)	0% (0)	100% (2)	3	10 mg (5 mg/ml)
<b>Graupp</b> (150,151)	100% (7)	0% (0)	0% (0)	6,7	34,7 mg (7,5 ou 15 mg/ml)
<b>Mc Murray</b> (150)	0% (0)	100% (19)	0% (0)	2,9	0,15 à 15 mg (0,3 à 5 mg/ml)
<b>Milczuk</b> (161)	0% (0)	25% (1)	75% (3)	6	Max 15 mg (5 mg/ml)
<b>Naiman</b> (154)	75% (12)	0% (0)	25% (4)	8,9	? (5 ou 7,5 mg/ml)
<b>Peyton et Wiatrak</b> (24)	18,1 % (2)	27,3 % (3)	54,6% (6)	6	10 à 15 mg (5mg/ml)
<b>Pransky</b> (100,105,162)	80% (4)/ 20% (1)	20% (1)/ 60% (3)	0% (0)/ 20% (1)	4,8/ 13,4	10 à 20 mg (5 mg/ml)

#### **e. Carcinogénèse du Cidofovir.**

Le suivi des différentes études est varié. Il ne peut être exclu qu'il y ait des patients dont la dysplasie ait lieu après la période de suivi. Certains auteurs traitant la PRR ont suggéré une transformation maligne dans 2 à 3% chez l'adulte et de moins de 1% chez l'enfant, Derkay rapportant 13 cas de transformation maligne sur un total de 1193 enfants (16,23,29,30,82,110,114,119–121,155,159).

Broekema et Dikkers dans une revue de la littérature (31 articles) décrivant 188 patients atteints de la PRR, ont permis d'explorer l'efficacité et les effets indésirables du Cidofovir en utilisation intra-lésionnelle (160). 28% des patients présentaient une PRR adulte, 45% une forme juvénile et pour 25% la forme n'était pas déclarée. Cinq patients sur 188 (2,7%) ont développé une dysplasie. Ce pourcentage est concordant avec la dégénérescence maligne spontanée de la PRR, permettant de conclure que le Cidofovir n'augmente pas le risque de dysplasie (160). Les doses totales administrées chez les patients subissant une transformation dysplasique n'ont pas différées de celles administrées chez les autres patients.

Lindsay et son équipe ont présenté quelques données histologiques ne montrant aucun changement dysplasique après traitement, dans une série d'enfants de faibles cohortes suivis de 1995 à 2001 (161).

Pransky et son équipe n'ont montré aucune toxicité systémique ni de transformation maligne sur dix enfants avec atteinte sévère traités par Cidofovir de 2,5 à 5 mg/ml toutes les 2-3 semaines sur 22 mois (145,162).

Enfin, Gélinas et son équipe concluent que nous ne disposons pas de données suffisantes sur de larges cohortes de patients et sur de longues périodes d'observation avant d'affirmer que le Cidofovir n'augmente pas le risque de cancer (163).

#### **f. Effets indésirables du Cidofovir.**

Des signes locaux d'inflammation ont été décrits par Bielmanowicz (5,12). Quelques publications décrivent une toxicité rénale après injection intra-lésionnelle du Cidofovir (142,154,164,165). Broekema, Dijkers, Snoeck et Chhetri (28,124,166) ont retrouvé d'autres effets secondaires du traitement par Cidofovir comme une éruption cutanée, des maux de tête, une réponse inflammatoire locale, des cicatrices des cordes vocales, une atteinte des voies respiratoires, des troubles hématologiques et des modifications des paramètres biochimiques tels que l'acidose métabolique. Aucun œdème laryngé n'a jamais été noté, même si un grand volume de solution (>5ml) a pu être injecté. Il a été retrouvé une relation linéaire entre la concentration plasmatique et la dose de Cidofovir intra-lésionnelle injectée chez l'enfant. Après injection intra-lésionnelle, la concentration plasmatique maximum de Cidofovir était de 34% de la concentration après injection IV de la même dose (142). En raison de la haute toxicité du Cidofovir, la dose totale maximum injectée ne devrait pas excéder 3 mg/kg. Il est recommandé de vérifier les paramètres de laboratoire tels que la protéinurie, la glycosurie, la numération formule sanguine, l'urémie, la créatininémie, ASAT, ALAT et la bilirubinémie à un jour puis à 4 semaines (13,29,142,149,155).

## **8. Autres traitements.**

### **a. Exérèse chirurgicale.**

Le traitement chirurgical repose sur l'exérèse des lésions de la PRR. On utilise un micro-débrideur ou une pince de microchirurgie laryngée (30,167–170). La technique peut être hémorragique, gênant l'appréciation des limites des lésions (3,12,30). Le débridement chirurgical chez l'enfant est réalisé à un rythme d'une fois toutes les 6-8 semaines. Le traitement chirurgical est à fort risque de cicatrices définitives et de récurrences (3). Il est souvent utilisé en association à un autre traitement (12,30,157,165,168,171).

### **b. Laser CO2.**

Depuis 1972, les lasers CO2 sont les lasers les plus fréquemment utilisés car ils entraînent peu de dégâts tissulaires (27,172). Les autres lasers (diode et Pulsed Dye Laser) offrent de meilleurs effets hémostatiques mais sont moins efficaces (172). Le laser CO2 est moins hémorragique que l'exérèse à la pince et moins pourvoyeur d'œdème laryngé. Le laser réalise une destruction sur place des tissus, évitant leur dissémination vers l'arbre respiratoire (30,173) avec un risque d'aérosolisation des particules virales, risquant une contamination du patient et de l'équipe opératoire. Le port d'un masque adapté est nécessaire. Il peut entraîner des blessures thermiques au niveau des tissus mous adjacents, aboutissant à des lésions cicatricielles laryngées définitives (98,174–177). Des modifications du laser CO2 en ont améliorées son efficacité et son applicabilité. Le laser nécessite une coordination parfaite entre anesthésiste et chirurgien (173).



### **c. L'interféron.**

L'interféron peut être un traitement adjuvant (178). Son efficacité semble être liée à la dose administrée. A des doses supérieures à 1 à 2 millions d'unités internationales, la plupart des personnes développent un syndrome grippal (30). Ces symptômes apparaissent généralement au cours de la première semaine de traitement mais nécessitent rarement son interruption ou une modification de la posologie (30). En revanche, l'interféron peut entraîner des complications neuropsychiatriques, et des aplasies médullaires nécessitant l'arrêt du traitement.

Les essais multicentriques traitant de l'interféron 2a, ont montré une efficacité variable chez les patients atteints d'une forme agressive de la PRR. Les effets à long terme ne sont pas maintenus avec une résurgence des lésions à l'arrêt du traitement (30,178,179).

### **d. La thérapie photodynamique.**

Un agent photo-sensibilisant, dérivé des hématorporphyrines, est injecté en intraveineux. Il se concentre au niveau des tissus à développement rapide (12,180). Après accumulation du photo-sensibilisant dans les tissus, le larynx est traité par un laser à argon coloré. Les tissus concentrant l'agent photo-sensibilisant sont détruits grâce à une activité anti-angiogénique (120). En raison de son manque d'efficacité, cette technique a été abandonnée (12,179). De plus, la photo-sensitivité persiste plusieurs mois après la thérapie, pouvant provoquer un érythème cutané, un prurit, un inconfort oculaire, et occasionnellement des vésicules cutanées (30).

#### **e. Indol-3-carbinol.**

L'indol-3-carbinol (I3C) se trouve couramment dans les légumes crucifères, dont le brocoli, le chou et le chou-fleur (181). C'est la thérapie adjuvante la plus bénigne. Elle est administrée par supplémentation alimentaire (30,179). Cependant, aucune donnée contrôlée ne permet de déterminer l'efficacité réelle de I3C (179,182).

#### **f. Aciclovir.**

L'aciclovir est un analogue de purine, activé de préférence par les thymidines kinases codées par des virus de l'herpès, puis incorporé dans l'ADN viral provoquant une rupture des brins (179). Le génome du HPV ne code pas pour ces enzymes ce qui limite très probablement l'efficacité de l'aciclovir dans le traitement de la PRR. Le manque d'étude ne permet pas d'évaluer l'efficacité de l'aciclovir (12,30,179).

#### **g. Ribavirine.**

La ribavirine est un analogue de la guanosine, elle inhibe la synthèse de guanosine triphosphate (GTP) et empêche la synthèse de l'acide ribonucléique (ARN). Une étude randomisée au Royaume-Uni a démontré une augmentation de l'intervalle entre les chirurgies en associant ce traitement (179). Il n'est cependant plus utilisé.

#### **h. Vaccination à visée curative.**

Un vaccin thérapeutique candidat nommé HspE7 a été testé dans les essais de phase 2 chez des patients atteints de la PRR. HspE7 est une protéine de fusion recombinante exprimée dans *E. coli* liée par un résidu histidine par son extrémité C-terminale à la protéine E7 de HPV16 (12,30). Le protocole comprend 3 injections du vaccin (147,179). La moyenne de l'intervalle pré et post-vaccination a augmenté de 93%, passant d'une médiane de 55,3(+/-23,98) jours prétraitement à une médiane de 106,4(+/-110,85) jours suivant le premier traitement post-vaccination ( $p < 0,02$ ). De même la médiane de tous les intervalles post-traitement a augmenté à 107,6(+/-110,42) jours ( $p < 0,02$ ). Le bénéfice du traitement semble maintenu au-delà de la première période post-traitement chirurgical. Le vaccin thérapeutique semble avoir été bien toléré. Des vaccins chimères sont en cours de développement, à but prophylactique et thérapeutique. Ils comprennent une protéine E7 fragmentée fixée à VLP L1, permettant la stimulation d'anticorps dirigés contre les protéines de capsid, et le traitement de lésions tumorales liées au HPV exprimant la protéine E7.

Pour mémoire, une auto-vaccination a pu être utilisée par certaines équipes médicales sans succès.

#### **i. Vaccination à visée prophylactique.**

Le 8 juin 2006, la Food and Drug Administration (FDA) accorde une licence pour le premier vaccin prophylactique contre le HPV. Le vaccin quadrivalent, Gardasil®, permet l'immunisation contre les HPV 6/11/16/18 (183). Il est fabriqué à partir de pseudo-particules virales non infectieuses (VLP) qui sont des capsides vides (sans ADN viral). Elles contiennent les principaux épitopes neutralisants du virion natif

nécessaire à l'induction d'anticorps neutralisants (12). Ce vaccin est recommandé pour les femmes âgées de 9 à 26 ans. Le vaccin a été testé chez plus de 11 000 femmes de ce groupe d'âge, dans de nombreux pays à travers le monde. Ces études ont montré 100% d'efficacité dans la prévention des lésions précancéreuses du col utérin, et près de 100% d'efficacité dans la prévention des lésions précancéreuses de la vulve et du vagin ainsi que des verrues génitales, causées par les types du HPV ciblés (4,75). Lorsque les analyses comprennent des personnes déjà infectées par le HPV compris dans le vaccin, l'efficacité est plus faible à 50-78%. La production d'anticorps neutralisants après vaccination dépasse celle observée lors d'une infection naturelle. Les femmes étaient suivies sur 5 ans, au cours de ces essais cliniques. Ces essais suggèrent que la protection clinique conférée par la vaccination reste élevée, bien que le taux d'anticorps anti-HPV diminue. Actuellement, la couverture vaccinale au niveau des populations les plus à risque est faible (4,12,184,185). Au 31 décembre 2011, en France, 45,3% des jeunes filles âgées de 15 à 17 ans avaient initié une vaccination contre le papillomavirus et 29,9% avaient reçu les 3 doses recommandées pour cette vaccination. La couverture vaccinale à 14 ans a progressé jusqu'en 2010 et diminué dans toutes les cohortes en 2011 par rapport aux niveaux atteints depuis 2008 (186).

L'impact de la large utilisation des vaccins anti-HPV sur le carcinome oro-pharyngé lié au HPV n'est pas connu actuellement (73,183,187,187).

## **j. Autres traitements.**

### **-Anti-EGFR.**

La thérapie utilisée était cetuximab, un anticorps monoclonal anti-epidermal growth factor receptor (EGFR). EGFR est un récepteur de tyrosine kinase endo-transmembranaire(188). Il a été découvert que la surexpression du EGFR pouvait entraîner une survie cellulaire aberrante, une anomalie de signalisation et une prolifération cellulaire. Le traitement a pu cibler les cellules tumorales exprimant le EGFR, comme l'a montré l'absence d'expression du EGFR au niveau des biopsies de papillomes laryngés, témoin de l'éradication des tissus infectés exprimant EGFR.

### **-Adénine arabinoside.**

L'adénine arabinoside est un agent anti-ADN viral. Il a été utilisé pour traiter quelques cas de patients atteints de la PRR sans résultats probants (189).

### **-Acide rétinoïque.**

L'acide rétinoïque est un dérivé de la vitamine A (30). Malgré des rapports montrant une amélioration de la PRR, cette thérapie s'est révélée inefficace dans la prise en charge de l'infection par le HPV. Les effets indésirables sont la sécheresse cutanée, et la chéilite.

### **-Cimétidine.**

La cimétidine est un antagoniste des récepteurs-H2. Il est utilisé pour le traitement des ulcères peptiques où il a montré une action immunomodulatrice (190).

## **-Zinc.**

La prise de zinc a été étudiée dans le traitement de la PRR chez l'enfant présentant un déficit en zinc. Il permettrait de diminuer le nombre de récurrences et de chirurgies. Il devrait être étudié sur de plus grandes cohortes et chez des patients ne présentant pas de déficit en zinc (191).

## **ETUDE CLINIQUE**

Description de l'intérêt du Cidofovir dans une série de cas de papillomatose laryngée juvénile au CHU de Bordeaux.

## **I.Objectif principal.**

-Décrire la réponse thérapeutique au Cidofovir dans une série de cas de papillomatose laryngée juvénile.

## **II.Objectifs secondaires.**

-Déterminer la population juvénile atteinte de papillomatose laryngée

-Améliorer la classification de la papillomatose laryngée juvénile par la mise en place du score clinique et anatomique de Derkay-Wiatrak, d'un typage du HPV de façon systématique et d'un suivi anatomo-pathologique, biologique et scannographique.

-Mettre en place un consentement éclairé du patient.

-Participer au registre national de la papillomatose laryngée



### **III. Matériel et méthodes.**

#### **1. Population étudiée.**

Cette étude rétrospective monocentrique a été conduite auprès d'enfants suivis pour une PRR au CHU Bordeaux de janvier 1999 à juin 2013 (14 ans et 6 mois). Douze patients ont été traités pendant cette période. L'âge d'inclusion des enfants va de 0 à 18 ans. L'utilisation du Cidofovir a débuté au CHU de Bordeaux en 1999 en association avec le traitement par laser CO2.

Des appels téléphoniques ont permis d'établir le statut des patients qui n'avaient pas consulté depuis longtemps. Leurs médecins traitants ou oto-rhino-laryngologistes ont généralement ré-adressé les patients, dans le service ORL du CHU de Bordeaux, en cas de réapparition des lésions.

Le diagnostic était porté sur les signes cliniques et nasofibroscopiques, un examen endoscopique sous anesthésie générale et confirmé par un examen histologique et virologique. Nous avons pris en compte les caractéristiques socio-démographiques des patients, leur origine géographique, l'âge de début de la maladie, l'âge de début du traitement par Cidofovir, les signes cliniques et la localisation des lésions, le type du HPV, ainsi que l'évolution du score de Derkay-Wiatrak et l'apparition d'une rémission sous injection intra-lésionnelle de Cidofovir.

Deux enfants ont d'abord été pris en charge dans d'autres centres. Un des deux (patient 5) a nécessité une trachéotomie avec une surveillance symptomatique dans son pays d'origine, le Maroc. L'autre (patient 11) a également nécessité une trachéotomie, et a eu des traitements par interféron, aciclovir, autovaccins et laser dans différents centres en France et à l'étranger, avant d'être pris en charge au CHU de Bordeaux.

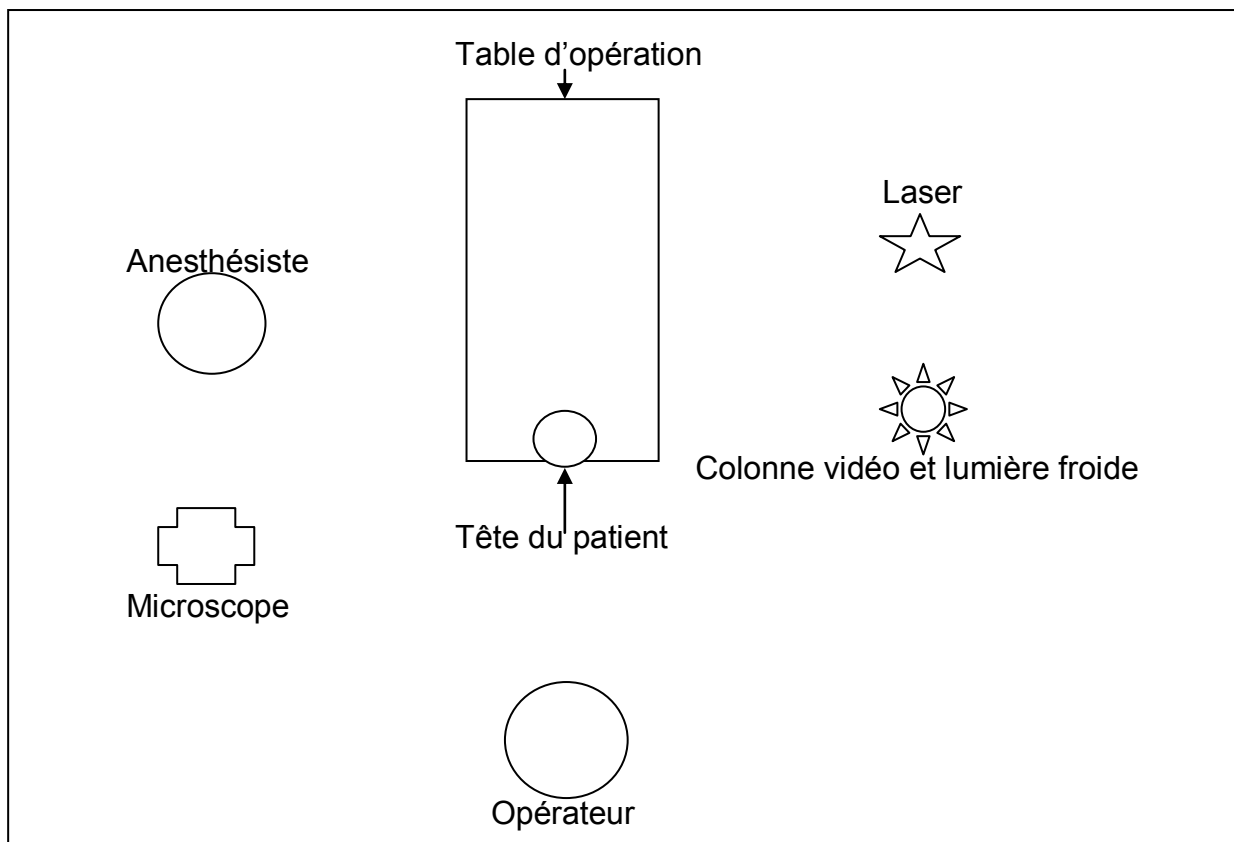
Le premier patient (patient 5), après 14,5 mois, a été perdu de vue, vivant à l'étranger et n'ayant pas la nationalité française, il ne bénéficiait plus de la prise en charge financière de ces hospitalisations au CHU. Le second (patient 11), après 14,5 mois, a été pris en charge au CHU Robert Debré à Paris, en raison d'un changement de lieu de résidence. Un enfant (patient 8) a été pris en charge au CHU de Bordeaux dès le diagnostic puis après une période de 9 mois, a été suivi par un autre médecin ORL en raison d'un changement de lieu de résidence. Les neuf autres enfants ont eu une prise en charge exclusive au CHU de Bordeaux.

## **2. Données cliniques.**

Tous les patients ont été vus en consultation dans le service d'ORL pédiatrique du CHU de Bordeaux. Les principaux signes cliniques recherchés étaient la dysphonie et la dyspnée. L'examen ORL comprenait un examen endo-buccal avec miroir de Clar. Il était complété par une nasofibroscopie pédiatrique (Pentax® FNL-7RP3 : diamètre distal 2,4mm) avec une utilisation d'une gaine (Medtronic®) depuis 2009. Les résultats de l'examen clinique étaient rapportés dans le dossier médical du patient. C'est grâce au recueil des données cliniques que nous avons pu calculer à posteriori pour notre étude le score clinique et anatomique de Derkay-Wiatrak.

### 3. Traitement.

Le traitement était systématiquement proposé à tous les patients porteurs de la maladie, quelque soit le stade, l'ancienneté, et les traitements antérieurs. Les douze patients suivis ont reçu des injections intra-lésionnelles de Cidofovir associées à des exérèses chirurgicales à la pince ou au laser CO2. Ils étaient tous traités lors d'une laryngoscopie en suspension (LES) sous anesthésie générale. La ventilation était assurée par une intubation orotrachéale. Différents procédés d'intubation étaient possibles : soit, par sonde d'intubation standard protégée par des cotons humides, avec diminution de la FI02 par les anesthésistes, soit par sonde trachéale laser à double ballonnet (Covidign®), soit par jet-ventilation. Dans certains cas une anesthésie locale était réalisée par vaporisation de xylocaïne en spray. Le patient était positionné en décubitus dorsal, tête en hyperextension (figure 8).



**Figure 8 :** Installation du patient et de salle d'opération.

Le laser CO<sub>2</sub> a été utilisé avec une puissance variable selon l'opérateur et le patient, sous microscope optique avec focale de 400 mm. Pour éviter tout risque de brûlures secondaires au laser, des champs humides étaient disposés sur le visage du patient. Le traitement commençait par une injection première de Cidofovir au niveau des zones de la PRR, puis le traitement par laser était effectué. En fin d'intervention, une nouvelle injection de Cidofovir était à nouveau réalisée. Le Cidofovir était préparé le matin même par la pharmacie du CHU à une concentration de 5mg/ml diluée par du sérum physiologique. La quantité totale injectée à chaque endoscopie a été adaptée selon l'étendue et la sévérité des lésions. L'aspiration des fumées de laser était continue lors du geste de résection. Certains examens étaient complétés par un contrôle de la sous-glotte à l'optique 0° avant le geste opératoire et après retrait de la sonde d'intubation. En moyenne, les enfants étaient hospitalisés une nuit en post opératoire.

L'intervalle prévu de manière empirique entre les injections était de 6 à 8 semaines. Dans certains cas, celui-ci n'a pas été respecté en raison d'une mauvaise observance, et s'est élargi à quelques mois, voire quelques années. Les patients 1, 2 et 7, (graphiques 8, 9 et 11) ont eu une injection intra-lésionnelle malgré l'absence de lésion lors du dernier contrôle.

#### **4. Paramètres étudiés et suivi des patients.**

La sévérité de la pathologie était établie par le score de Derkay-Wiatrak. Il s'agit d'une association d'un score clinique et anatomique. Le score clinique comprend quatre critères cliniques : la dysphonie, le stridor, l'urgence de l'intervention et la détresse respiratoire. Le score anatomique évalue la sévérité de la PRR au niveau des différents sites (larynx, trachée, et autres localisations). Chaque site est subdivisé en sous-sites. Chaque sous-site est coté de 0 à 3 en fonction de la gravité des lésions observées au moment de l'endoscopie (0= pas de lésion ; 1= lésions planes et superficielles ; 2= lésions surélevées et 3= lésions volumineuses). Ce score a permis de déterminer l'importance de l'atteinte des différents sites et sous-sites lors de différentes endoscopies (annexe 1). Le score de sévérité maximal est de 86 points. Le score anatomique maximal est de 75 et le score clinique de 11.

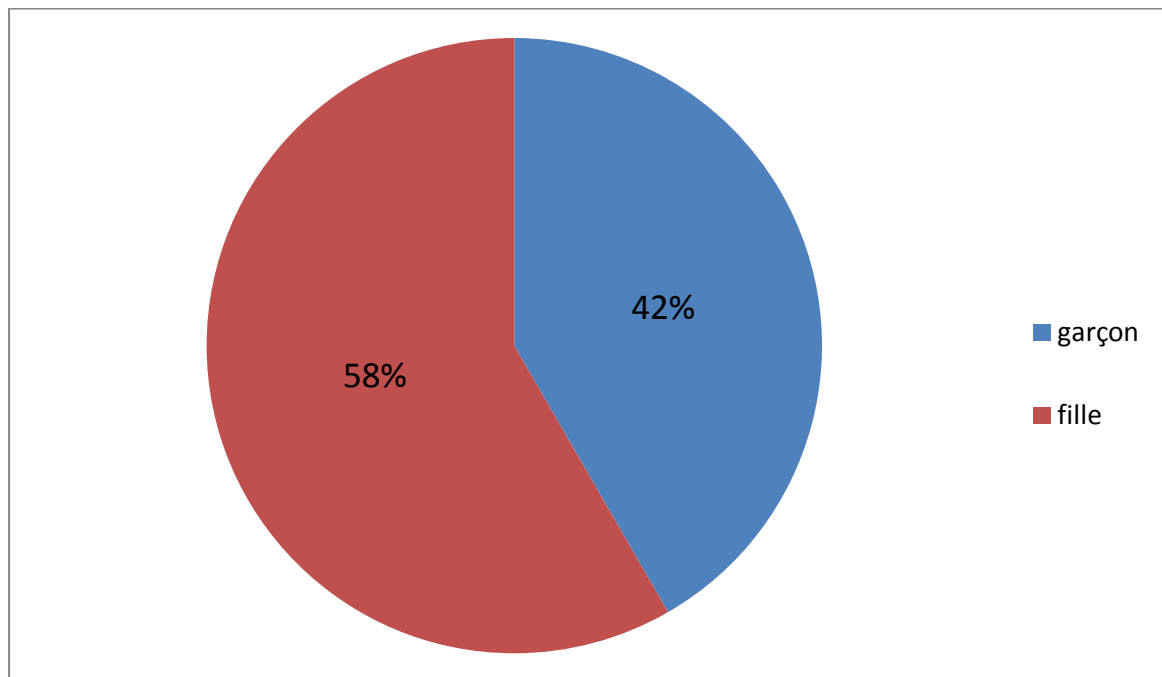
C'est grâce au recueil des données endoscopiques que nous avons pu calculer, à posteriori, pour notre étude, le score anatomique de Derkay-Wiatrak. Dans les résultats qui suivent, la moyenne des résultats est associée à l'étendue de ces résultats, qui est notée entre parenthèse.

## IV. Résultats.

### 1. Caractéristiques générales de la population étudiée.

#### a. Age, sexe et nationalité.

La série comporte douze enfants. Le sex-ratio est de 5 garçons pour 7 filles (0,7) (figure 9).



**Figure 9 :** Répartition des cas en fonction du sexe.

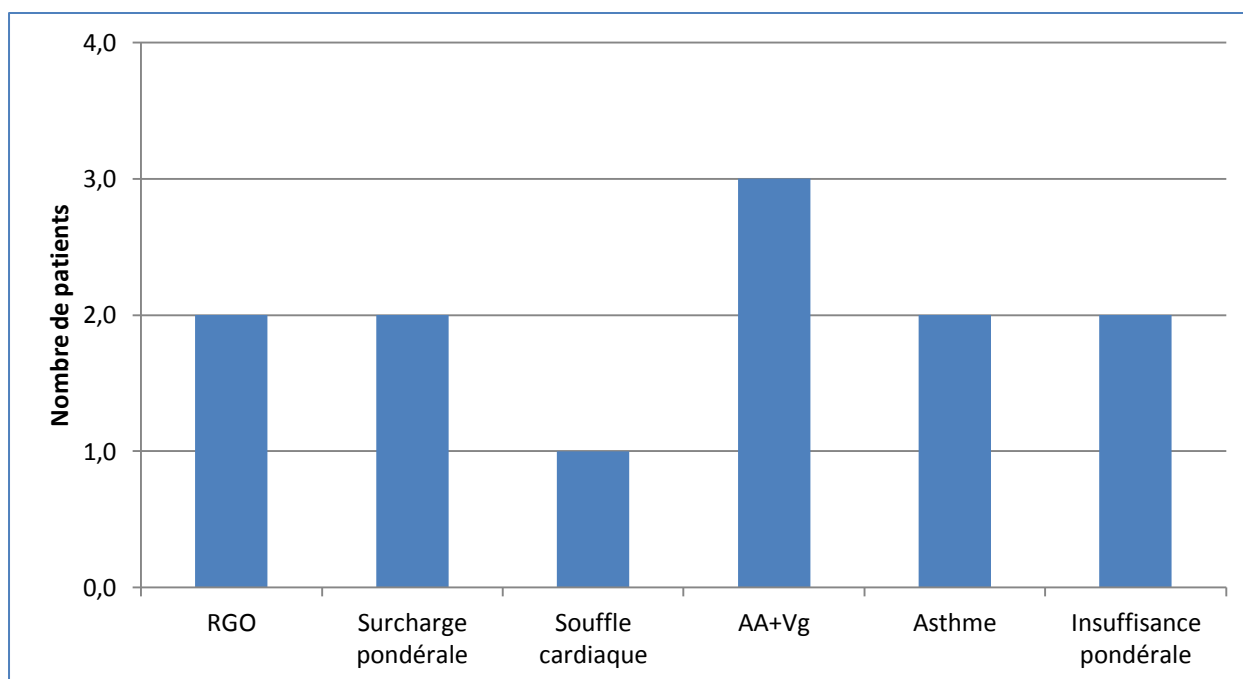
L'âge moyen au moment de la découverte est de 36 mois (11-110 mois), soit une moyenne de 3 ans au diagnostic. Cinq patients (patient 2, 3, 6, 7, 10) sont toujours suivis à l'heure actuelle dans le service d'ORL au CHU de Bordeaux.

#### b. Naissance et antécédents maternels.

Les douze patients sont nés à terme. Neufs patients sur douze ont présenté un accouchement par voie basse, dont deux de longue durée. Ces informations n'étaient pas référencées dans le dossier des trois autres patients (patient 5, 8 et 11). Une patiente a été adoptée (patient 11).

### c. Antécédents et co-morbidités.

La figure 10 détaille les différents antécédents personnels des patients.



**Figure 10 :** Antécédents personnels et co-morbidités.

RGO=Reflux gastro-œsophagien, AA=Amygdalectomie, Vg=Adénoïdectomie

Un même patient pouvait présenter plusieurs co-morbidités. Pour deux patients, le poids n'était pas mentionné dans le dossier. Trois patients ont bénéficié d'une amygdalectomie et adénoïdectomie, avant, ou pendant la prise en charge.

Les patients étaient majoritairement français (tableau 1). Les deux patients de nationalité marocaine sont les patients 5 et 9. Les deux patients 5 et 11, habitaient à l'étranger lors de la prise en charge (tableau 2).

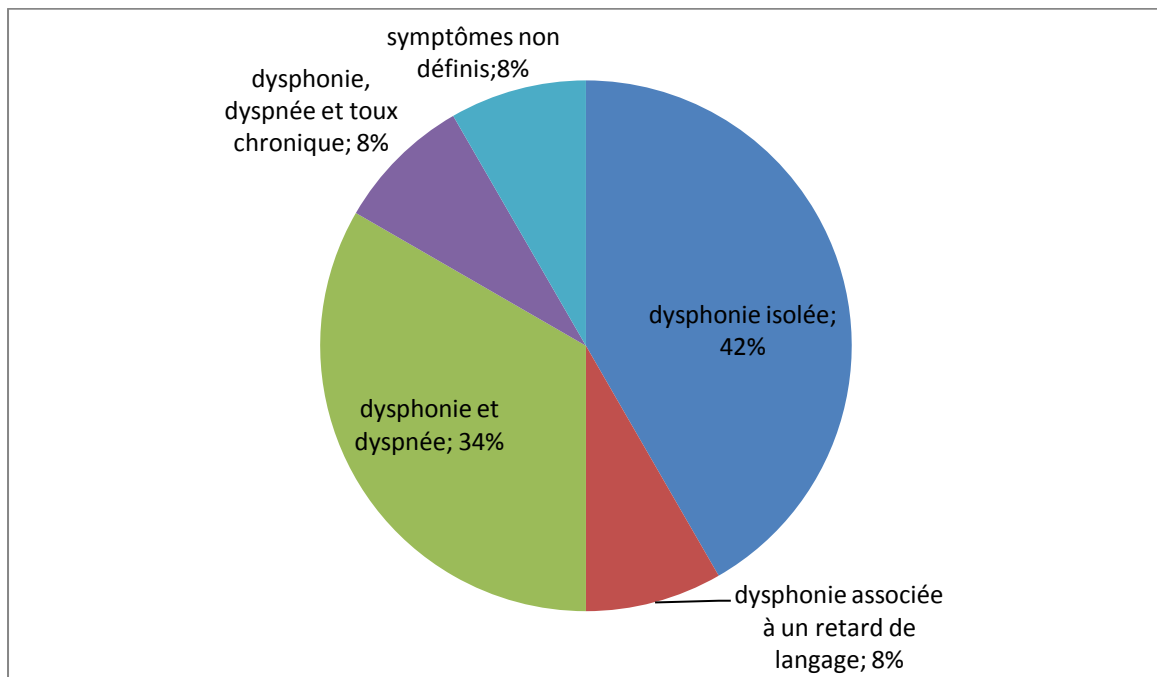
**Tableau 2 :** Nationalité des patients.

Nationalité	Française	Marocaine
Nombre de patients	10	2

## 2. Symptômes révélateurs et caractéristiques de la papillomatose.

### a. Symptômes révélateurs.

Onze patients présentaient une dysphonie au moment du diagnostic. On ne connaît pas les symptômes présentés par le patient 5 en raison de sa prise en charge à l'étranger. Cinq (patient 3, 4, 9, 10, 12) avaient une dysphonie isolée lors du diagnostic, quatre (patient 2, 7, 8, 11) présentaient une dysphonie associée à une dyspnée (stade non référencé), un (patient 1) présentait une dysphonie associée à un retard de langage et un (patient 6) présentait une dysphonie avec dyspnée et toux chronique (figure 11).



**Figure 11 :** Symptômes révélateurs.

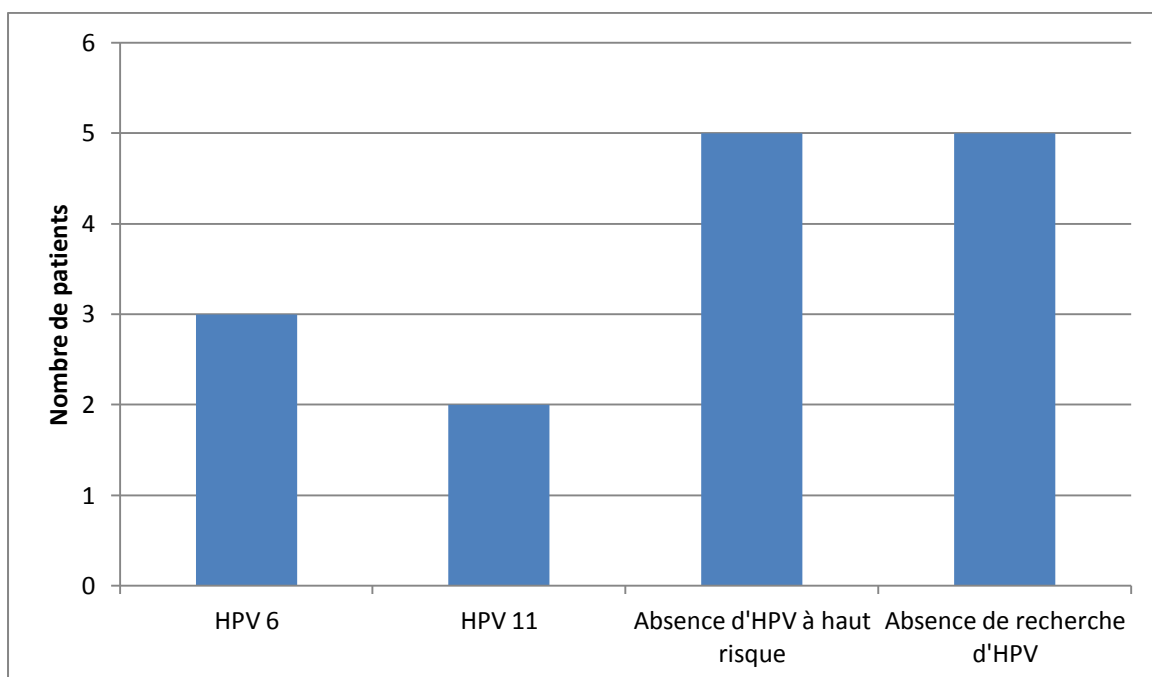
Une trachéotomie a été réalisée pour deux patients (patient 5 et 11) avant leur prise en charge au CHU de Bordeaux. Le patient 5 était toujours trachéotomisé lors de sa prise en charge.



### b. Caractéristiques de la papillomatose.

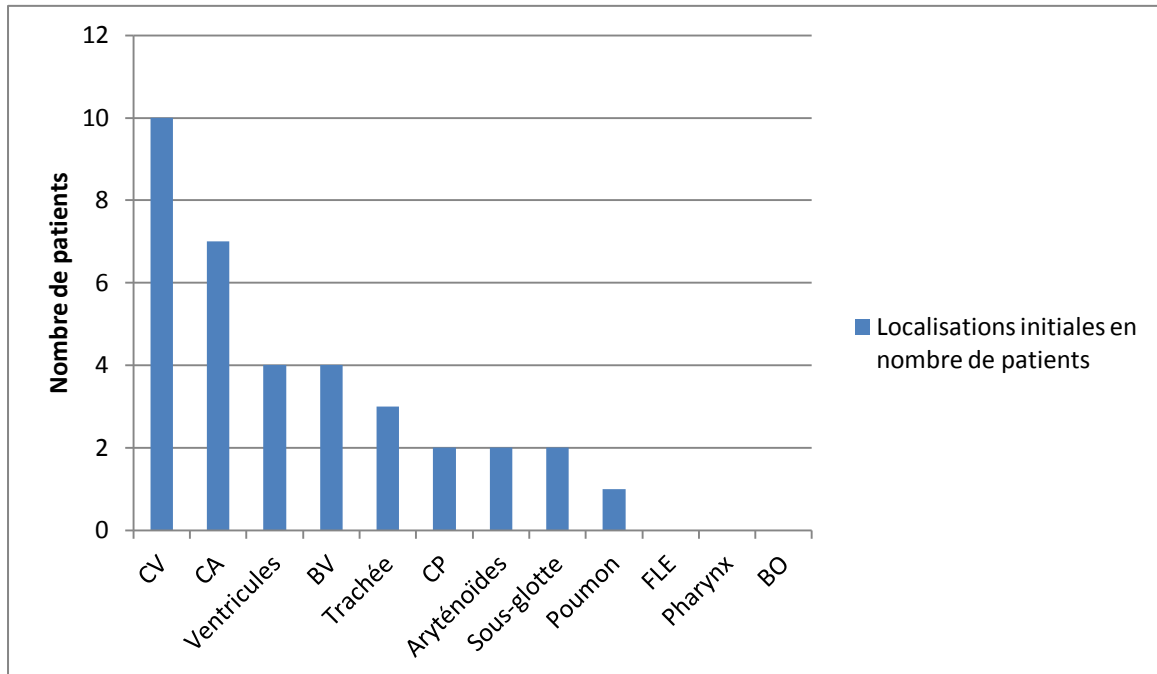
Le score moyen de sévérité de Derkay-Wiatrak au début de la prise en charge était de 13,75 (4-47). Tous les enfants avaient un examen anatomopathologique lors de la première endoscopie confirmant la PRR.

La PCR du HPV n'a pas été demandée systématiquement pour chaque patient. Un prélèvement virologique a été fait chez seulement sept patients (patient 1, 3, 5, 6, 7, 8, 10) (figure 12). Le HPV 6 a été retrouvé chez trois patients (patient 1, 3 et 8) et le HPV 11 chez deux patients (patient 5 et 10). La recherche du HPV à haut risque était négative chez cinq patients (patient 1, 3, 6, 7 et 10). Chez les patients 5 et 8, les résultats concernant la présence du HPV à haut risque n'étaient pas mentionnés. La présence du HPV n'était pas recherchée chez cinq patients (patient 2, 4, 9, 11, 12).



**Figure 12 :** Type d'HPV.

Les principales localisations de la PRR lors de la première endoscopie étaient par ordre décroissant : les cordes vocales, la commissure antérieure, les ventricules laryngés, les bandes ventriculaires, la trachée (figure 13).



**Figure 13 :** Localisations initiales.

BV=bandes ventriculaires, CV=cordes vocales, CA=commissure antérieure, FLE=face laryngée de l'épiglotte, CP=commissure postérieure, BO=bouche œsophagienne.

Quatre patients (patient 5, 6, 8, 11) ont eu une radiographie pulmonaire. Pour les patients 6 et 8, ces radiographies étaient normales. Les patients 5 et 11 ont eu un scanner (TDM) thoracique en raison d'une atteinte de la trachée pour l'un (patient 11) et d'une atteinte trachéo-pulmonaire pour l'autre (patient 5). Ces deux patients vivaient au cours de la prise en charge à l'étranger, en Jordanie (patiente 11) et au Maroc (patient 5). Auparavant, ils étaient pris en charge dans d'autres centres à l'étranger et en France.

Le patient 11 avait eu une trachéotomie à l'âge de deux ans et demi pendant 3 mois, et le patient 5 était trachéotomisé depuis l'âge de un an et demi.

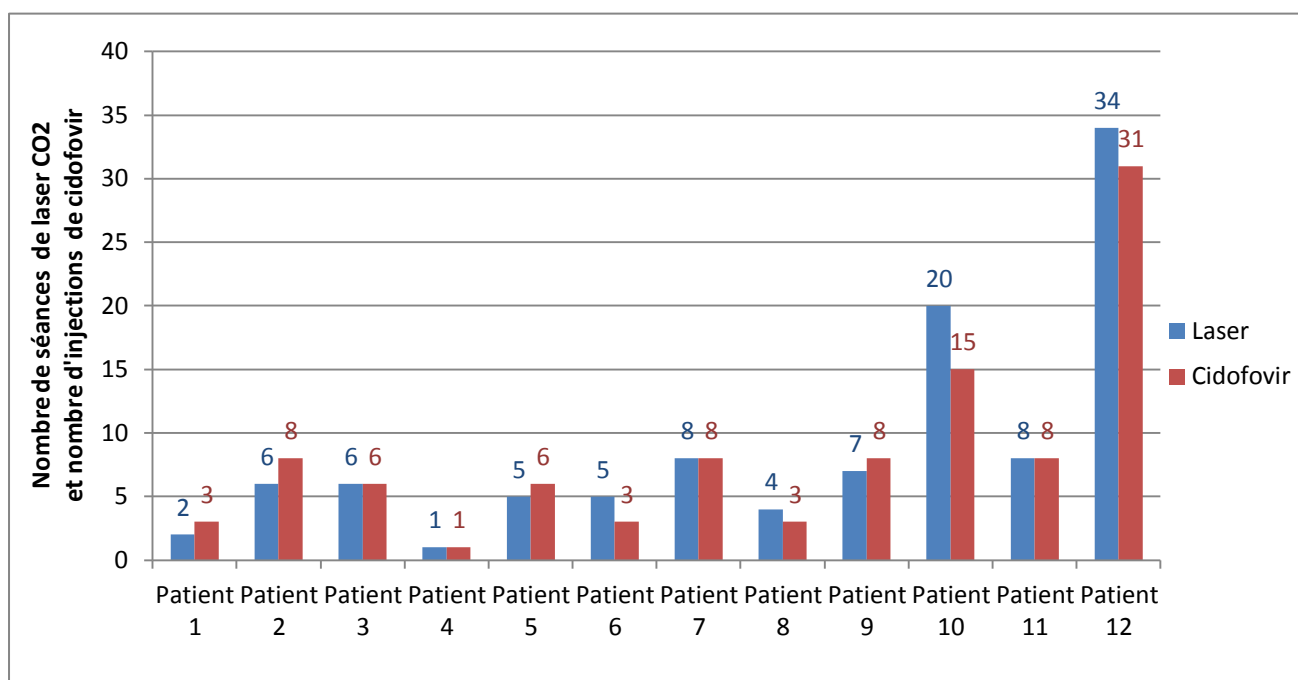
### **3. Traitement par injection intra-lésionnelle de Cidofovir et laser CO2.**

Au total, sur la période d'étude (1999-2013), 190 endoscopies ont été réalisées pour les douze patients, soit 16 endoscopies en moyenne par patient (4-50) et 100 injections de Cidofovir, soit 8,3 injections en moyenne par patient (1-31).

L'âge moyen de la première injection était de 57,7 mois soit 4 ans et 9 mois et demi (1 an et 2 mois-10 ans et 3 mois). La dose moyenne de Cidofovir par injection et par patient n'a pas été renseignée dans les dossiers. L'intervalle moyen entre chaque injection était d'environ 15,4 semaines (2-310 semaines).

Les patients ont eu 106 séances de laser CO2, soit 8,8 séances par patient (1-34). Les patients ont eu en moyenne plus de séances de laser que d'injections de Cidofovir.

La figure 14 renseigne le nombre de séances de laser CO2 et le nombre d'injections par Cidofovir pour chaque patient.



**Figure 14 :** Nombre de séances de laser CO2 et nombre d'injections de Cidofovir par patient.

Les patients 2, 3, 6, 7, 10 sont toujours suivis au CHU de Bordeaux. Les patients 1, 9, 12 sont suivis par un médecin ORL hors du CHU de Bordeaux. Le patient 4 n'avait pas de suivi. Les patients 5, 8, 11 sont perdus de vue.

Le tableau suivant est un récapitulatif de la population étudiée (tableau 3).

**Tableau 3 : Récapitulatif de la population étudiée.**

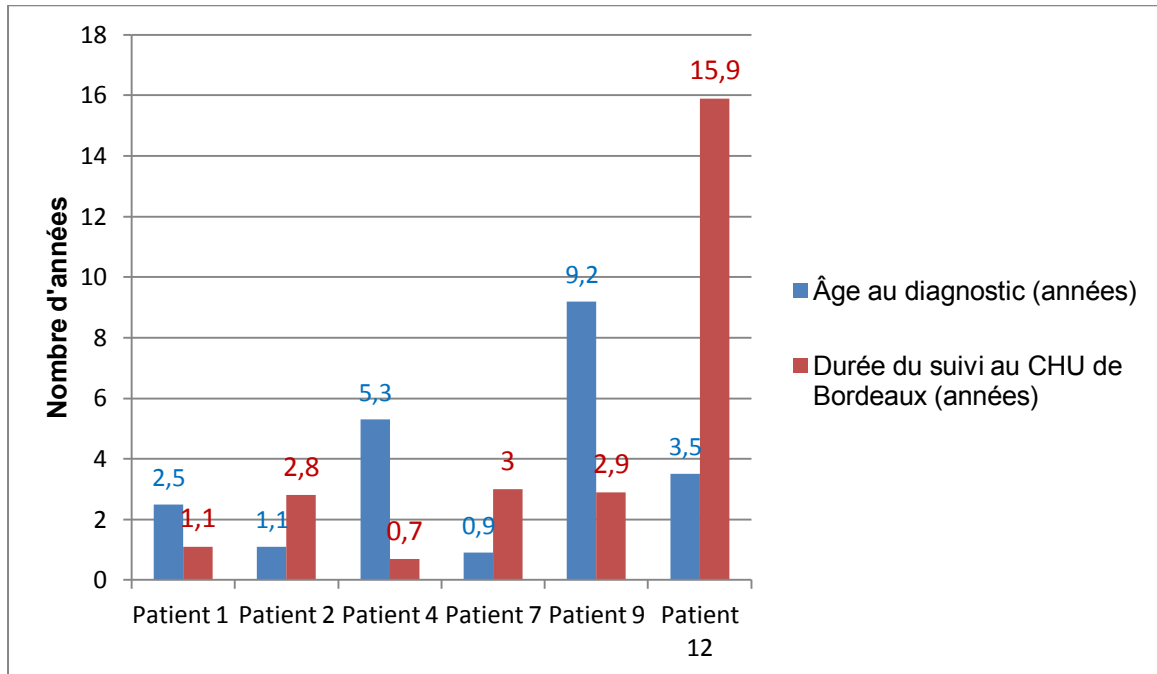
	1	2	3	4	5	6	7	8	9	10	11	12
Sexe	M	F	F	M	M	F	M	F	F	F	F	M
Âge au diagnostic	2ans et 6mois	1an et 2mois	1an et 6mois	5ans et 9mois	5ans et 6mois	1an et 1 mois	11mois	2ans et 7mois	9ans et 2mois	6ans et 1mois	Non connu	3ans et 6mois
Âge au début du traitement Cidofovir	2 ans et 6mois 1/2	1an et 2mois	1an et 10mois	6ans	5ans et 8mois	1an et 5 mois	1an et 3mois	3ans	9ans et 7 mois	6ans et 9mois	8ans et 7mois	10ans et 3mois
Nombre de séances de laser CO2 avant le Cidofovir	0	0	1	0	1	1	1	1	0	1	Non connu	8
Traitement avant laser et Cidofovir	non	non	non	non	oui, trachéotomie	non	non	non	non	non	Oui, traitement multiple et trachéotomie	Oui, autovaccins et interféron
Score initial de Derkay-Wiatrak	6	10	4	4	47	9	24	4	6	16	15	18
Score au début du traitement par Cidofovir	14	11	5	5	50	15	24	6	8	5	13	30
Score à la fin du suivi au CHU de Bordeaux	0	0	5	1	56	4	0	6	2	8	8	3
Nombre total d'injections de Cidofovir	3	8	6	1	6	3	8	3	8	15	8	31
Effets indésirables	érythème des cordes vocales	0	dysphonie, rash cutané	dysphonie	perdu de vue	dysphonie	0	0	dysphonie	dysphonie	0	Dysphonie, immobilité laryngée

#### **4. Rémission complète.**

A la fin de l'étude, six patients sur douze (patients 1, 2, 4, 7, 9, 12) (50%; intervalle de confiance à 95% [21%;79%] ) ont présenté une rémission complète après le traitement par Cidofovir: (score final anatomique de Derkay-Wiatrak de 0). Chez ces patients, l'âge moyen au diagnostic était de 3 ans et 7 mois, le score moyen de Derkay-Wiatrak de 11,6. Nous avons pu constater une augmentation de l'intervalle entre chaque endoscopie hormis pour le patient 2, qui en raison de la réapparition des lésions au contrôle naso-fibroscopique a bénéficié d'une surveillance plus rapprochée à la fin de sa prise en charge. La durée moyenne de suivi au CHU de Bordeaux était de 4 ans et 4 mois (0,7-15,9 ans).

Les patients 1, 2 et 7, ont eu lors du dernier contrôle endoscopique, une dernière injection de Cidofovir malgré l'absence de lésions. Pour ces patients, les injections intra-lésionnelles étaient interrompues après le premier constat de disparition des lésions ce qui n'était pas le cas pour les autres patients (patient 4, 9 et 12), pour qui les dernières injections étaient effectuées en présence de lésions.

La figure 15 reprend les différentes caractéristiques des patients en rémission complète.



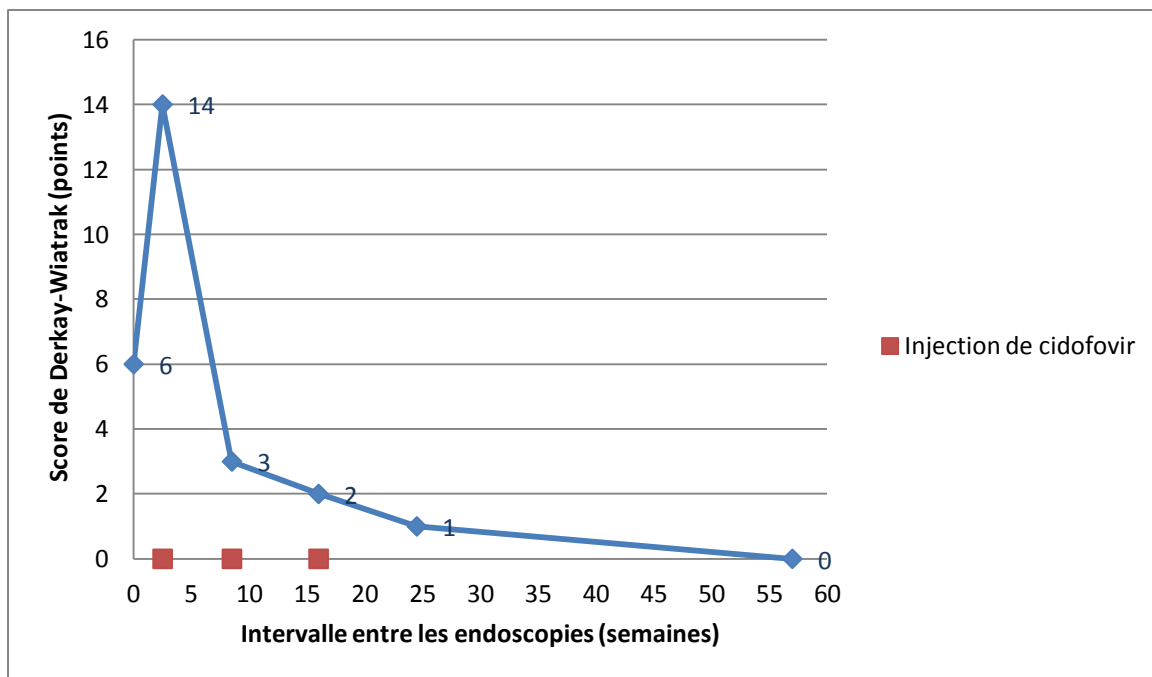
**Figure 15 :** Âge au diagnostic et durée de suivi des patients présentant une rémission complète.

Les figures suivantes (16 à 21) montrent le score de Derkay-Wiatrak, la présence d'une injection de Cidofovir et l'intervalle en nombre de semaines entre les endoscopies.

## -Patient 1

Le score était de 6 au moment du diagnostic réévalué à 14 après la LES. On observe une diminution progressive du score de sévérité au cours de la prise en charge. Le patient 1 présentait une infection par le HPV 6.

Les intervalles entre les endoscopies augmentaient au cours de la prise en charge, notamment après la 4<sup>ème</sup> endoscopie (soit après la 3<sup>ème</sup> injection de Cidofovir) (figure 16). Le patient 1 a eu une injection supplémentaire de Cidofovir en l'absence de lésion. Il est actuellement suivi par un ORL hors CHU de Bordeaux.



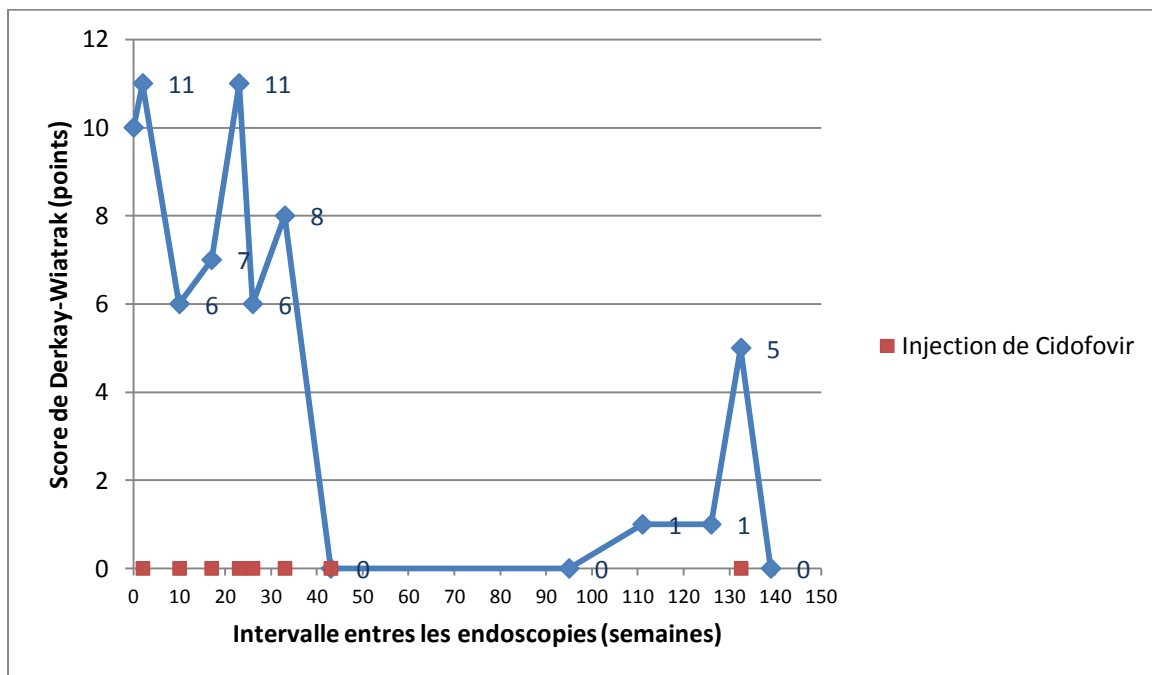
**Figure 16 :** Score de sévérité, injection de Cidofovir et intervalle en semaines entre les endoscopies patient 1.



## -Patient 2

Pour le patient 2, le score de Derkay-Wiatrak était de 10 au diagnostic, il diminuait à 0 après la 6<sup>ème</sup> injection de Cidofovir. Le score remontait à 5 lors de la 12<sup>ème</sup> endoscopie nécessitant une dernière injection de Cidofovir. Il était à 0 à la fin du suivi. Il a eu une injection supplémentaire de Cidofovir en l'absence de lésions.

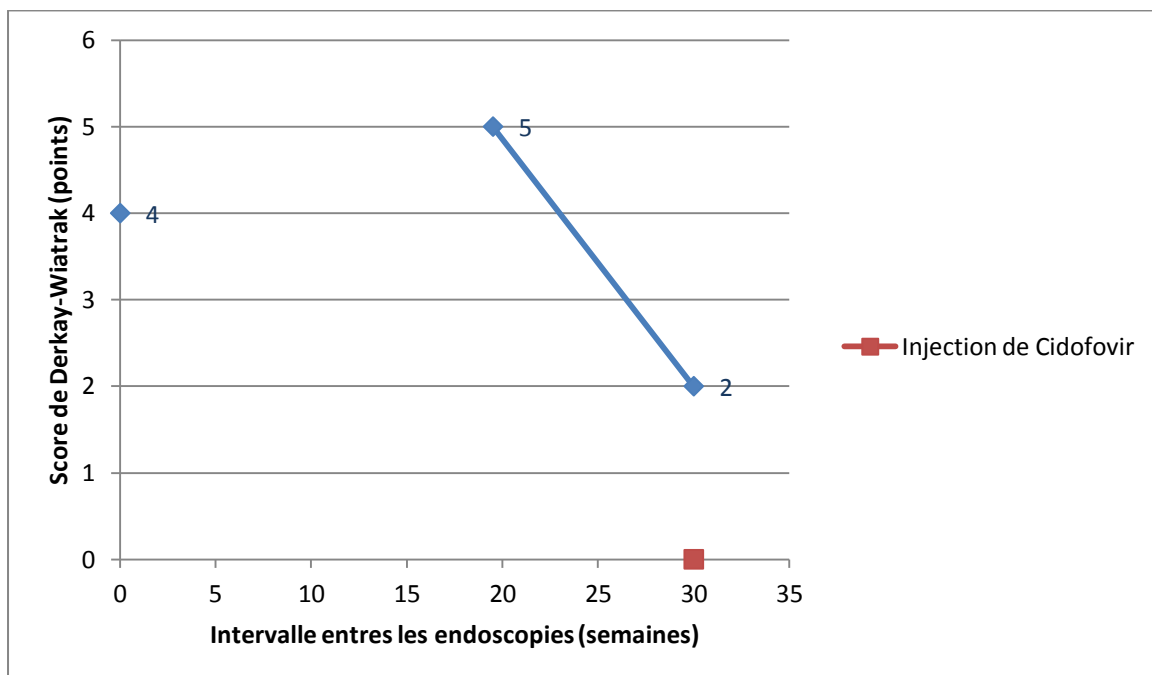
L'intervalle entre les endoscopies a augmenté au cours de la prise en charge, mais après la 11<sup>ème</sup> endoscopie, l'intervalle a diminué en raison d'une réapparition des lésions (figure 17). Le patient 2 est toujours suivi au CHU de Bordeaux.



**Figure 17 :** Score de sévérité, injection de Cidofovir et intervalle entre les endoscopies patient 2.

## **-Patient 4**

Le score de Derkay-Wiatrak était de 4 au diagnostic. Le score de Derkay-Wiatrak était de 2 à la fin de l'étude, après une injection de Cidofovir en raison d'une dysphonie, le score anatomique était de 0. L'intervalle entre les endoscopies a augmenté dès la 3<sup>ème</sup> endoscopie sans injection de Cidofovir (figure 18). Le patient 4 n'avait pas de suivi.



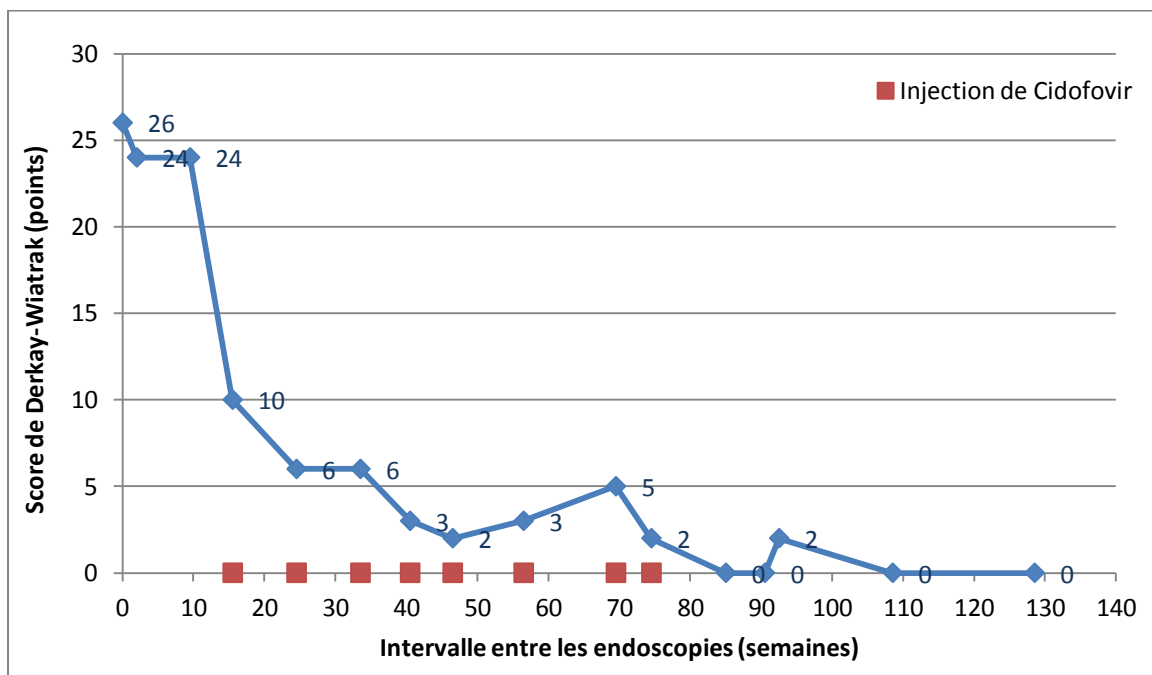
**Figure 18 :** Score de sévérité, injection de Cidofovir et intervalle entre les endoscopies patient 4.

## -Patient 7

Le score au diagnostic était de 26, il diminuait progressivement au cours du traitement. L'augmentation transitoire du score de Derkay-Wiatrak en fin de prise en charge était liée au score clinique avec une nouvelle consultation précoce sans atteinte anatomique (figure 19). Le score anatomique était de 0 lors des cinq dernières endoscopies. Le patient a eu une injection supplémentaire de Cidofovir en l'absence de lésion.

Le patient 7 a présenté une augmentation du temps d'intervalle entre les endoscopies de 2 à 9 semaines dans la 1<sup>ère</sup> moitié du traitement (après la 8<sup>ème</sup> endoscopie et la 4<sup>ème</sup> injection de Cidofovir), à 5 à 20 semaines en fin de suivi.

Le patient est toujours suivi au CHU de Bordeaux.

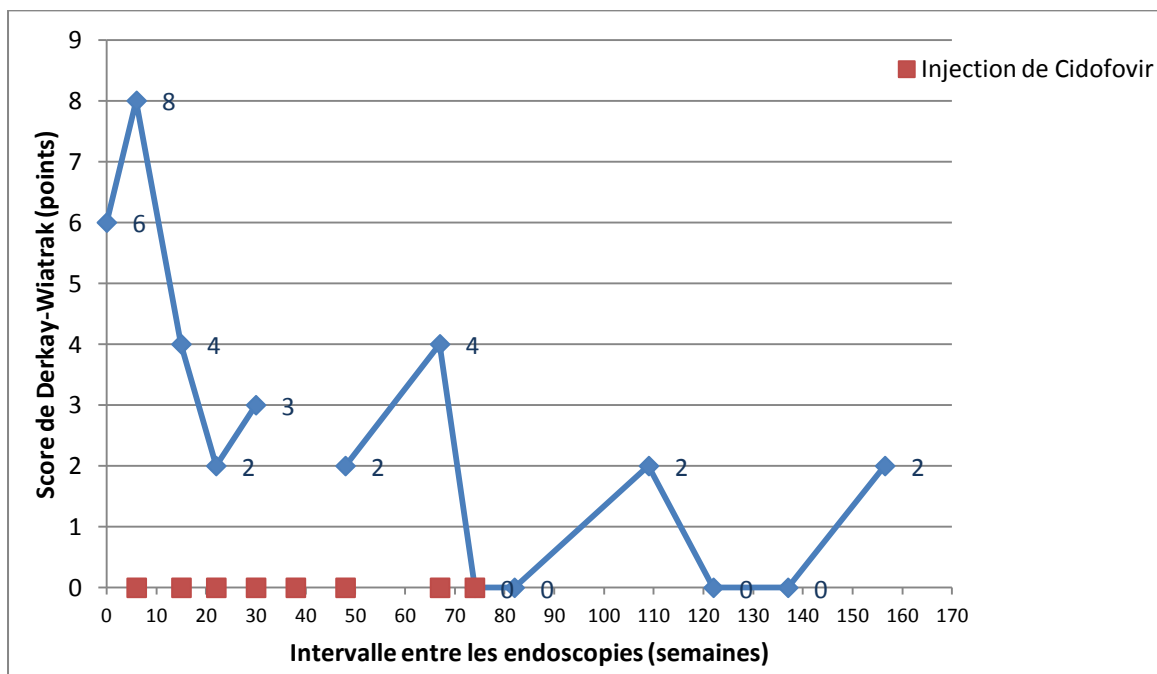


**Figure 19 :** Score de sévérité, injection de Cidofovir et intervalle entre les endoscopies patient 7.

## -Patient 9

Le score de Derkay-Wiatrak était à 6 au diagnostic, réévalué à 8 lors de la LES. Il a diminué au cours du traitement. Le score anatomique était de 0 lors des six dernières endoscopies. Le score était de 2 à la fin de la prise en charge en raison de la dysphonie séquellaire. Le score anatomique final quant à lui était de 0 (figure 20).

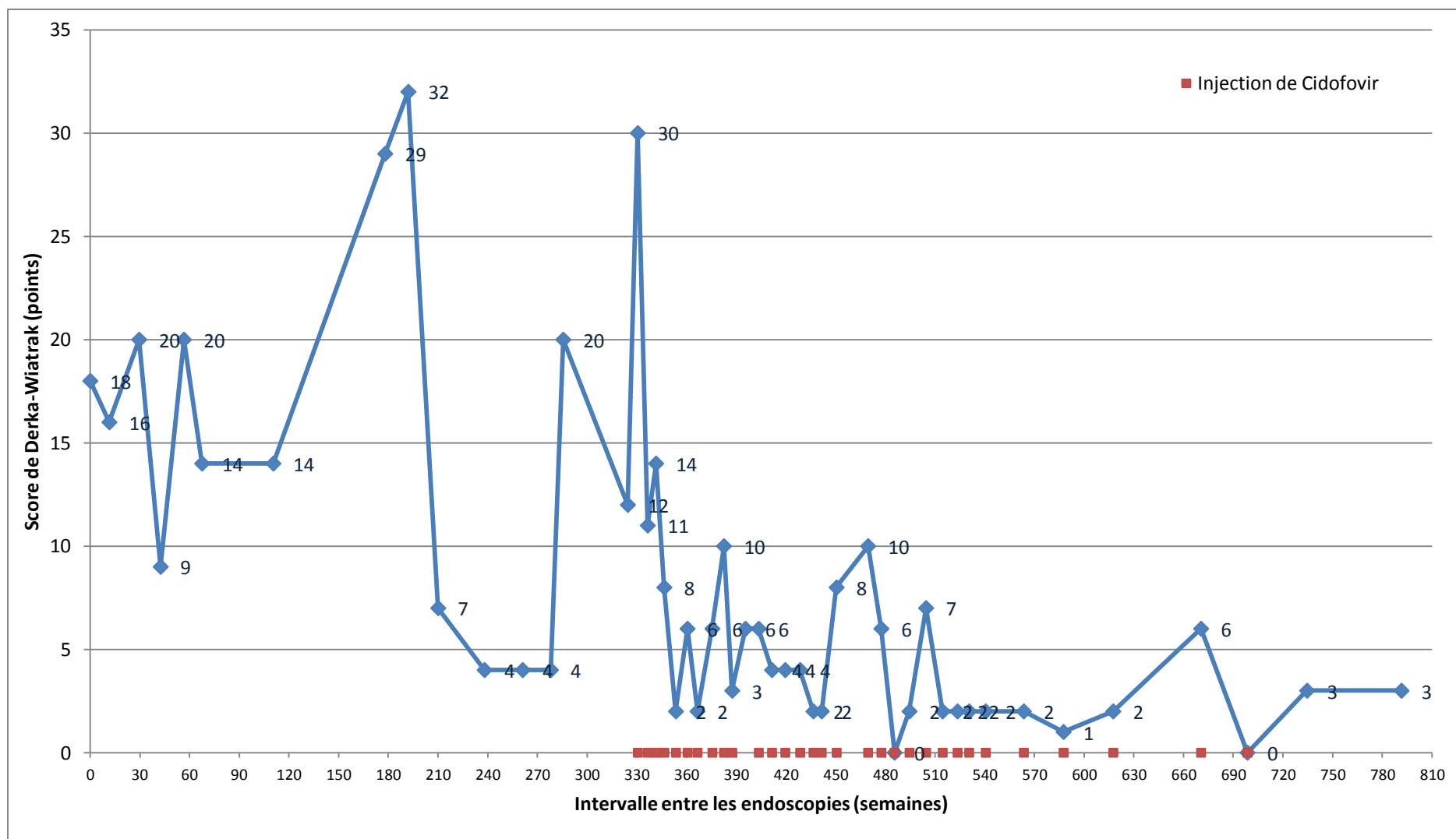
L'intervalle augmentait de 6 à 10 semaines jusqu'à 8 à 27 semaines à partir de la 7<sup>ème</sup> endoscopie et 6<sup>ème</sup> injection de Cidofovir.



**Figure 20 :** Score de sévérité, injection de Cidofovir et intervalle entre les endoscopies patient 9.

## **-Patient 12**

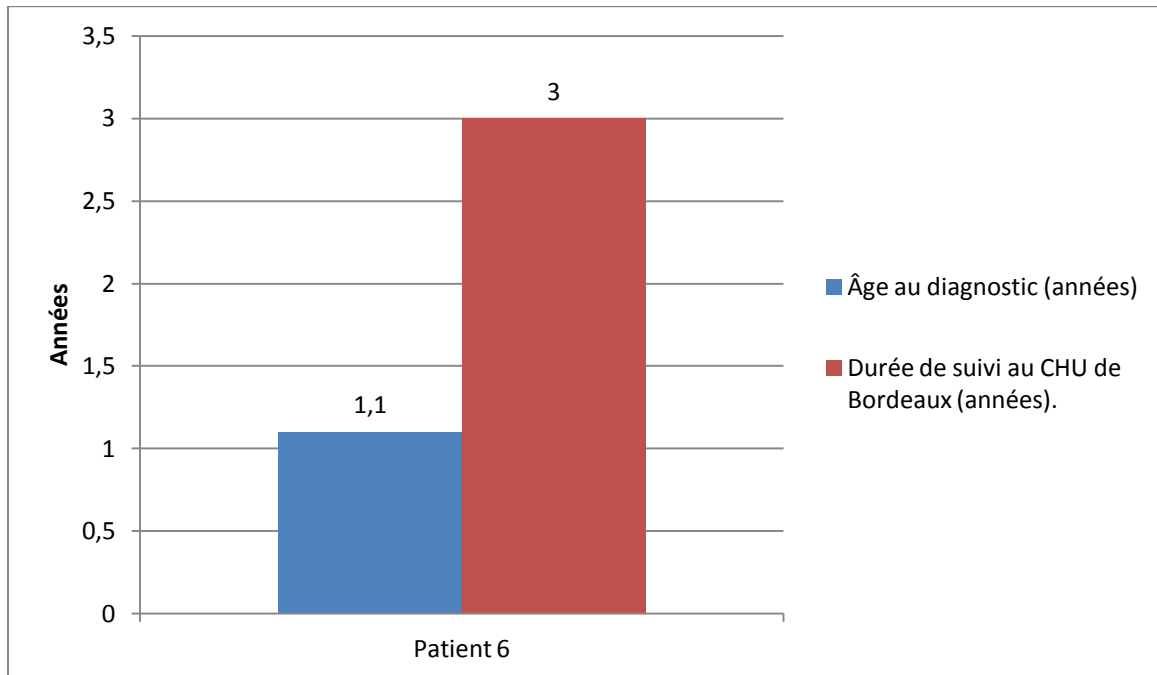
Le patient 12 a bénéficié d'un traitement par interféron, pendant une partie de sa prise en charge, au CHU de Metz. Ce traitement était administré 1 jour sur 2 en raison d'une cytolyse hépatique légère, puis 6 jours sur 7 jusqu'à l'endoscopie 21 (sur 50), soit après la 6<sup>ème</sup> injection intra-lésionnelle par Cidofovir (sur un total de 31 pour ce patient), puis l'interféron a été arrêté. Par ailleurs, ce patient a bénéficié de trois autovaccins jusqu'à la 6<sup>ème</sup> injection. On peut remarquer que le score de Derkay-Wiatrak augmente après l'arrêt du traitement par interféron pour s'améliorer dans la suite de la prise en charge. Le score de sévérité diminue progressivement après le début des injections de Cidofovir. Il était à 3 à la fin, en raison de l'atteinte clinique avec dysphonie séquellaire. Le score anatomique était à 0 lors des quatre derniers contrôles (figure 21).



**Figure 21 :** Score de sévérité, injection de Cidofovir et intervalle entre les endoscopies patient 12.

## 5. Rémission partielle.

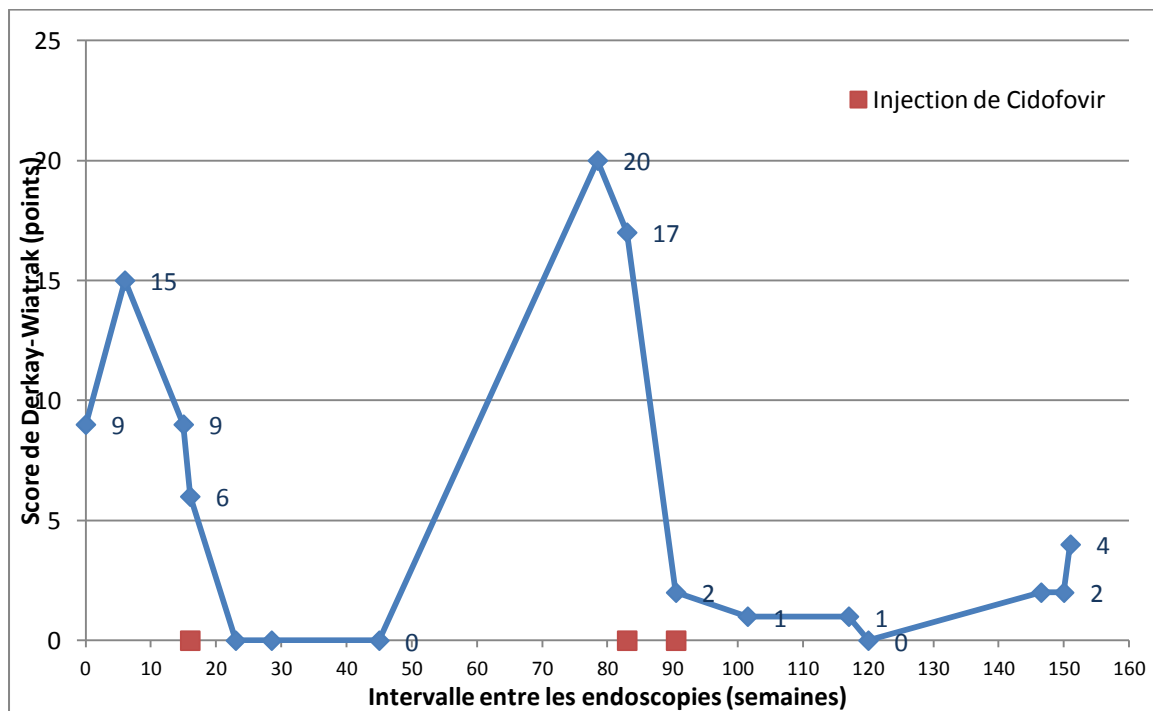
Pour le patient 6, une rémission partielle était observée avec un score final anatomique de Derkay-Wiatrak de 1. La figure 22 reprend l'âge au diagnostic et la durée de suivi.



**Figure 22 :** Âge au diagnostic et durée du suivi du patient 6 présentant une rémission partielle.

## -Patient 6

Le patient 6 présentait un score de Derkay-Wiatrak à 9 lors de la nasofibroscopie de diagnostic, réévalué à 15 lors de la LES. Après une injection de Cidofovir et deux séances de laser, il présentait une rémission complète avec surveillance nasofibroscopique à 5, 16 puis 33 semaines. Il a ensuite présenté une première récurrence avec un score de 20, traitée par deux injections de Cidofovir, et une surveillance à 11, 15, 3 puis 26 semaines puis une deuxième récurrence avec un score de 2, traitée par deux séances de laser. Le score final était de 4 (dysphonie), le score anatomique étant de 1. Le patient est toujours suivi au CHU de Bordeaux (figure 23).



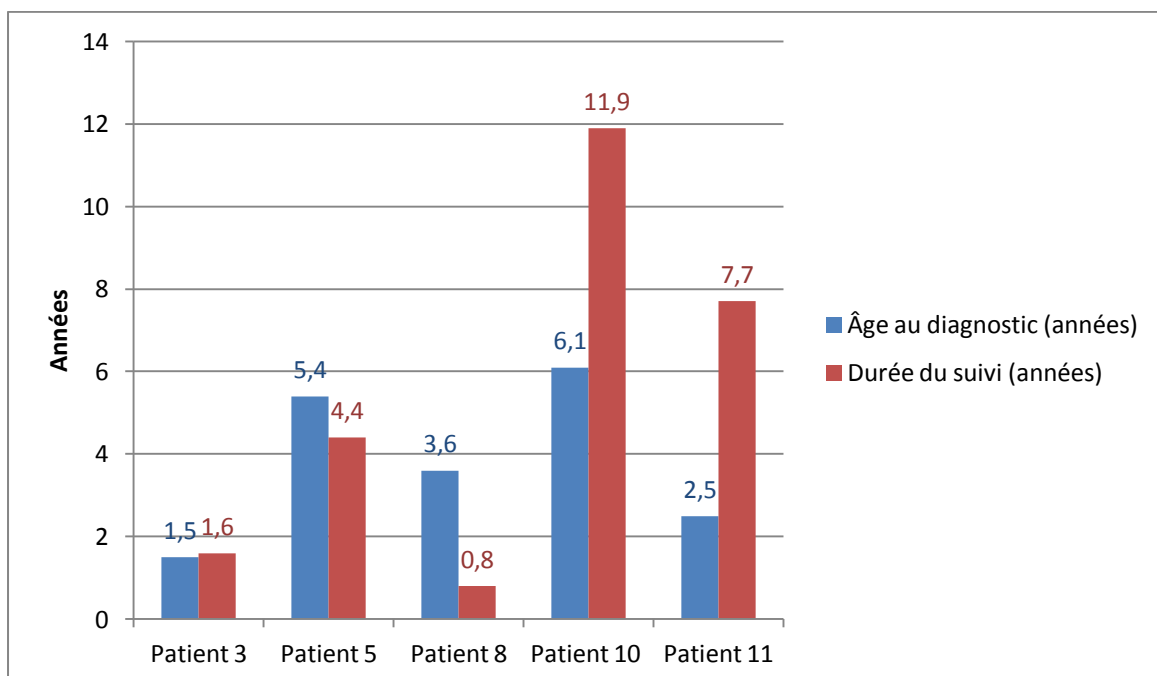
**Figure 23 :** Score de sévérité, injection de Cidofovir et intervalle entre les endoscopies patient 6.



## 6. Absence de rémission.

Les patients 3, 5, 8, 10 et 11 n'ont pas présenté de rémission des lésions de la PRR. L'âge moyen au diagnostic était de 3 ans et 8 mois avec un score moyen de 16,8. Les scores en début et en fin de prise en charge étaient pour le patient 3 de 4/4, pour le patient 5 de 47/56, pour le patient 8 de 4/6, pour le patient 10 de 16/8 et pour le patient 11 de 15/8. Le patient 8 présentait, lors de la nasofibroscopie de diagnostic un score de 4 réévalué à 15 lors de la LES.

Les patients 5 et 11 ont bénéficié du traitement par Cidofovir en intra-lésionnel avec séance de laser CO2, quatre ans après le diagnostic pour le patient 5 et six ans après pour le patient 11. Le patient 5 a eu une trachéotomie avant sa prise en charge au CHU de Bordeaux, alors que le patient 11 a eu de nombreux traitements avant le celui par Cidofovir-laser. La durée moyenne de suivi était de 5 ans et 3 mois (0,8-11,9). La figure 24 reprend l'âge au diagnostic et la durée de suivi.



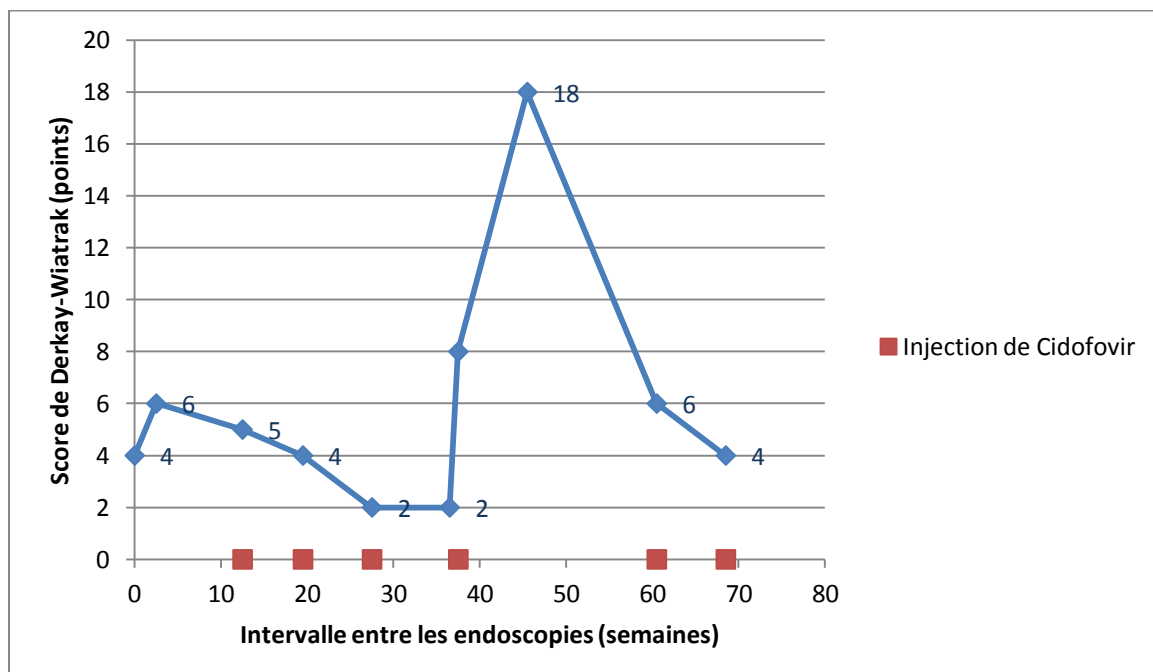
**Figure 24 :** Âge au diagnostic et durée du suivi des patients présentant une absence de rémission.

Les deux patients 5 et 10 présentant une infection par le HPV 11 ont montré une absence de rémission, alors que les deux patients 3 et 8 présentant une infection par le HPV 6 ont également montré une absence de rémission.

Les figures suivantes (25 à 29) reprennent le score de Derkay-Wiatrak, la présence d'une injection de Cidofovir et l'intervalle en nombre de semaines entre les endoscopies.

### **-Patient 3**

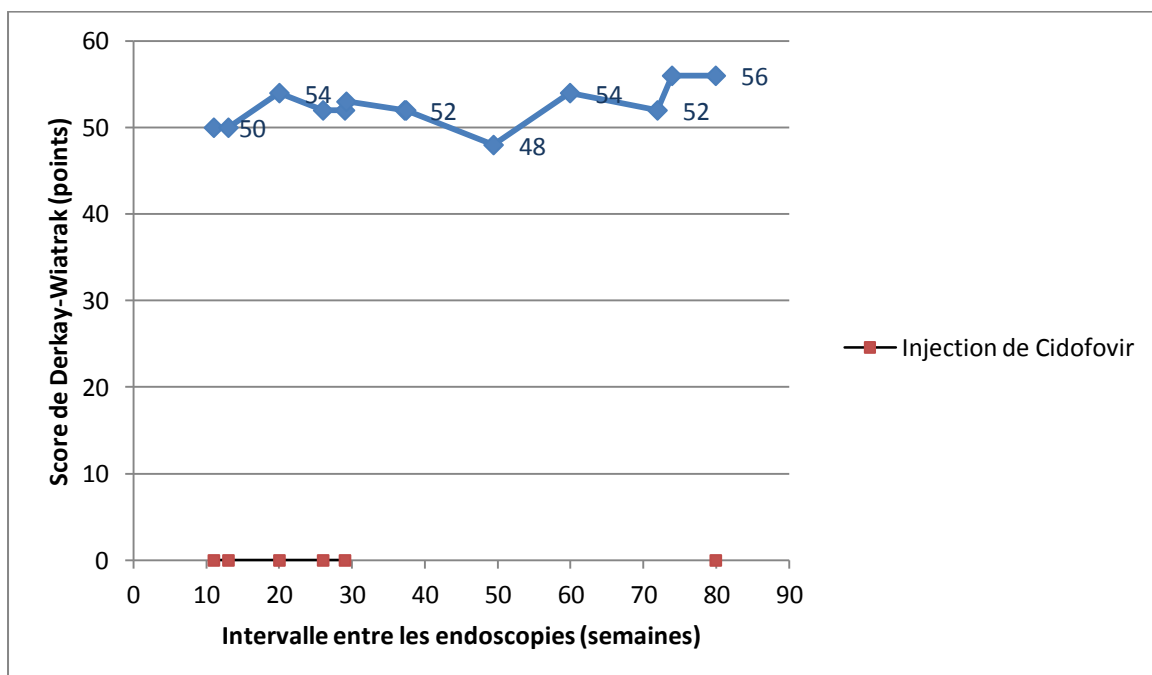
Le patient 3 avait un score de 4 au diagnostic. Il présentait une rémission avec un score anatomique de 0 après trois injections de Cidofovir. Après cette rémission, le score de Derkay-Wiatrak a de nouveau augmenté et ce patient est toujours en cours de traitement au CHU de Bordeaux (figure 25). Il présentait une infection par le HPV 6.



**Figure 25:** Score de sévérité, injection de Cidofovir et intervalle entre les endoscopies patient 3.

## -Patient 5

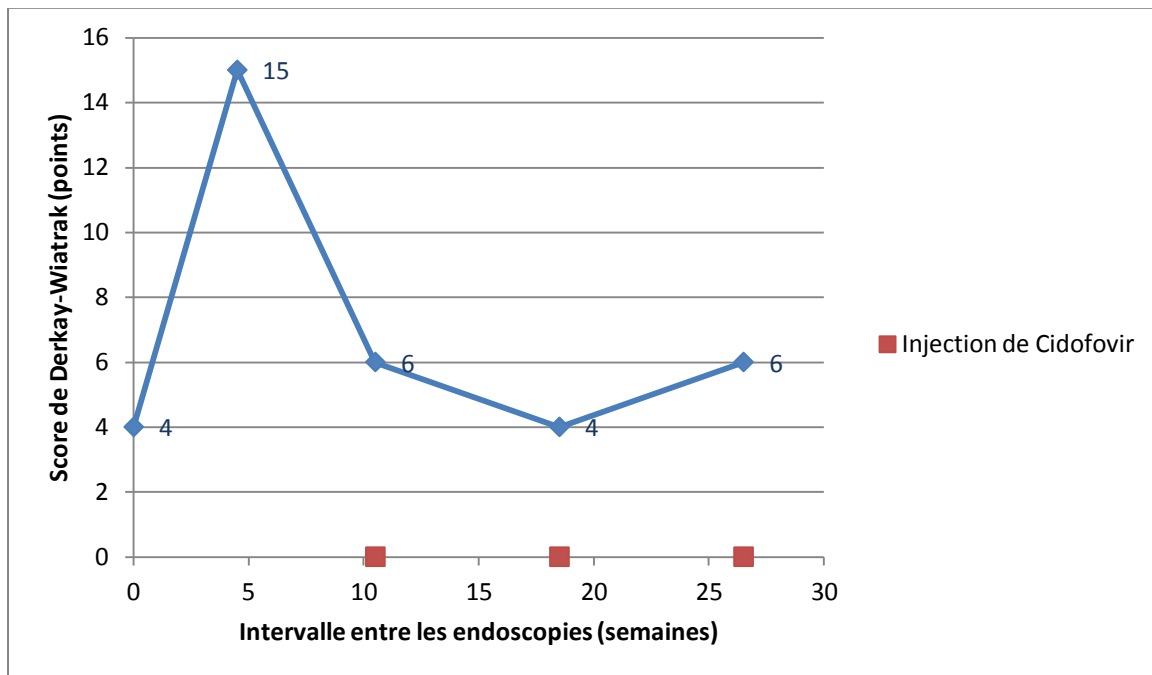
Le patient 5 a été pris en charge après une détresse respiratoire aigüe. Il était alors déjà trachéotomisé. Il présentait une infection par le HPV 11. Il présentait une atteinte laryngo-trachéale et pulmonaire. L'atteinte pulmonaire était retrouvée sur la radiographie pulmonaire et le scanner thoracique. Il a été traité en chirurgie thoracique pour la désobstruction des lésions trachéo-pulmonaires. Le score a augmenté lors du suivi. Un traitement par Cidofovir IV a été proposé pour ce patient, sans qu'il soit réalisé. Après 14,5 mois, il a été perdu de vue suite à l'arrêt de la prise en charge financière de ses hospitalisations (patient de nationalité marocaine) (figure 26).



**Figure 26 :** Score de sévérité, injection de Cidofovir et intervalle entre les endoscopies patient 5.

## **-Patient 8**

Le patient 8 présentait un score à 15 au diagnostic. Il a diminué, il était à 6 à la fin du suivi. Il présentait une infection par le HPV 6. Après 9 mois, le patient 8 a été pris en charge dans un autre centre, il a été perdu de vue (figure 27).

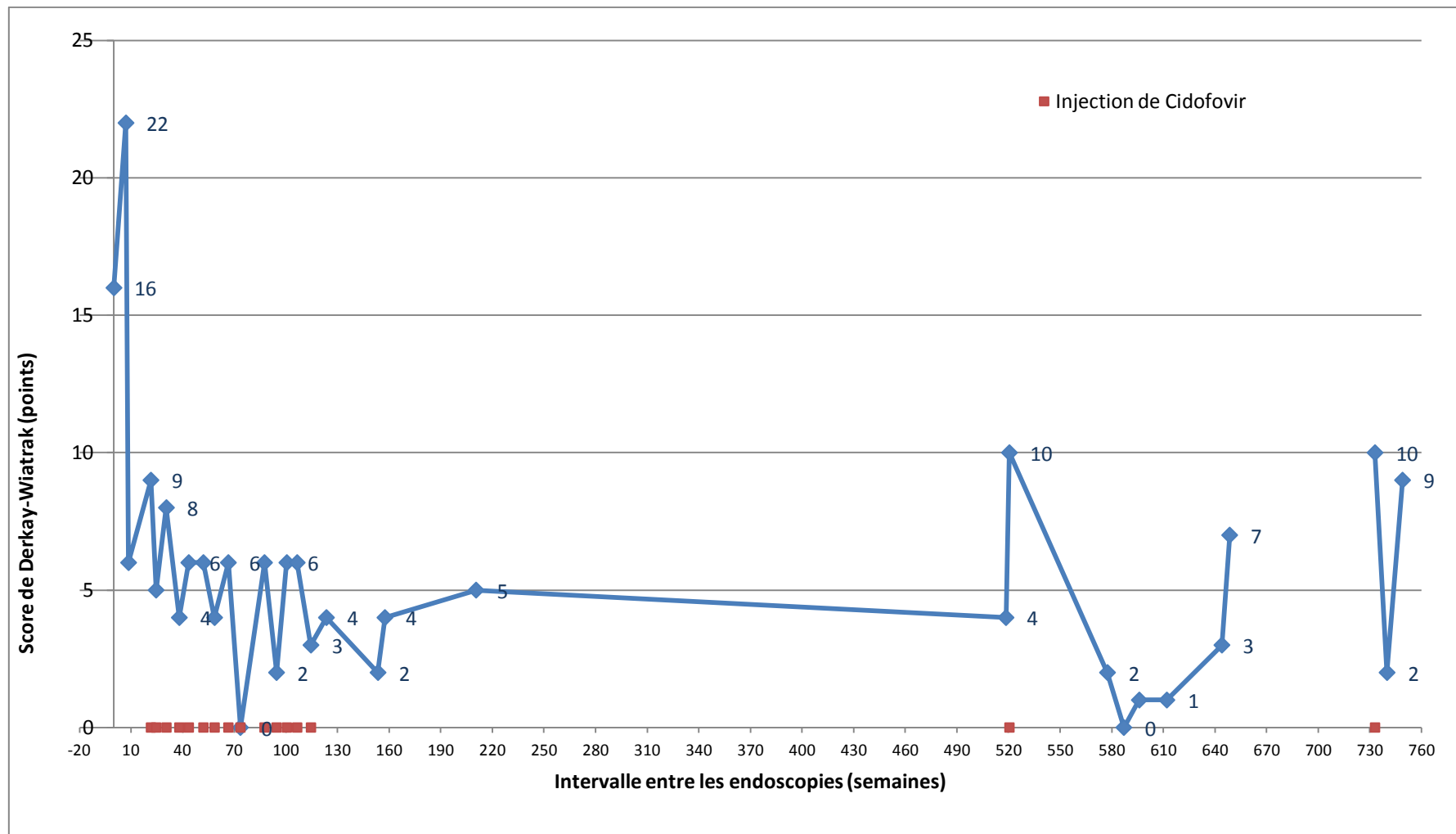


**Figure 27 :** Score de sévérité, injection de Cidofovir et intervalle entre les endoscopies patient 8.

## **-Patient 10**

Le patient 10 avait un score de 22 au diagnostic. Il a diminué et variait entre 2 et 6 après 3 injections de Cidofovir. Il a augmenté à 10 au cours du suivi, le patient a eu une injection de Cidofovir. Le score de sévérité a ensuite diminué, puis on retrouvait une absence de lésions. Il était à 9 à la fin du suivi. Il présentait une infection par le HPV 11.

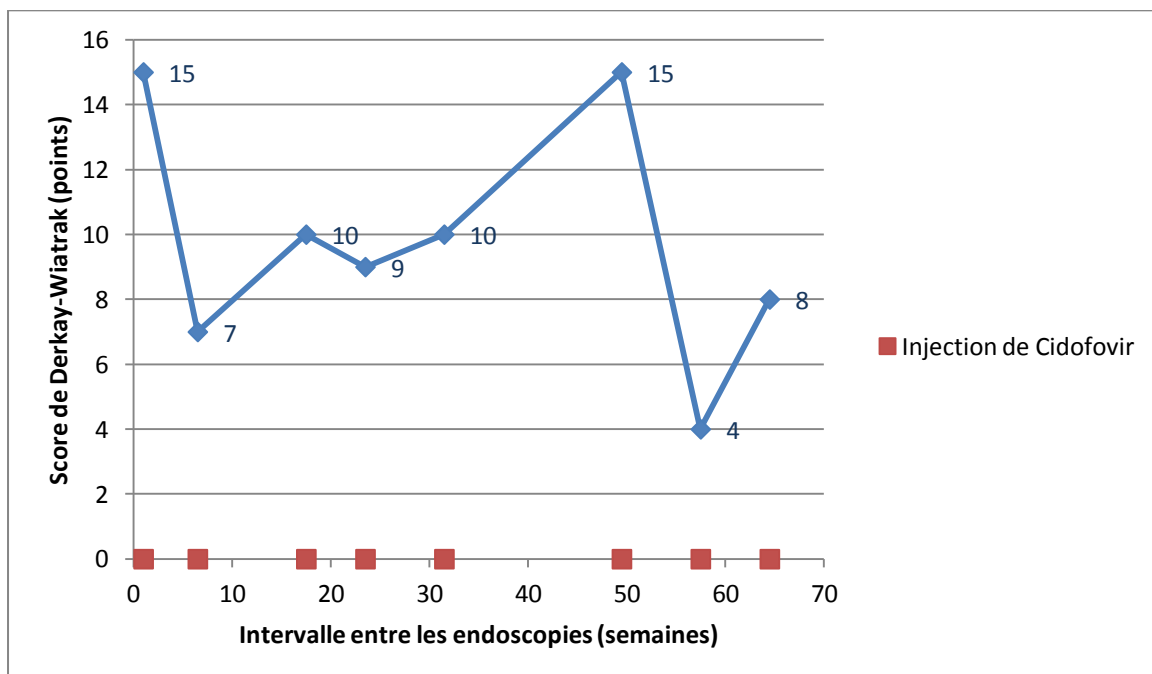
Le patient 10 a bénéficié d'une prise en charge sans injection de Cidofovir, suite au refus de ses parents entre l'âge de 8 ans et 8 mois et 14 ans et 6 mois. L'intervalle entre les endoscopies a augmenté après la 17<sup>ème</sup> endoscopie. Le patient est toujours suivi au CHU de Bordeaux (figure 28).



**Figure 28 :** Score de sévérité, injection de Cidofovir et intervalle entre les endoscopies patient 10.

## -Patient 11

Le patient 11 a bénéficié de nombreux traitements tels interféron, autovaccin, aciclovir per-os, laser, dans différents centres, avant la prise en charge au CHU de Bordeaux et a eu une trachéotomie pendant 3 mois à l'âge de 2 ans et demi. Le score était de 13 au diagnostic, il a légèrement varié puis a diminué à 4 après 6 injections de Cidofovir. Il était à 8 à la fin du suivi. Après 14,5 mois, il a poursuivi sa prise en charge au CHU Robert Debré à Paris en raison d'un rapatriement depuis la Jordanie (figure 29). Ce patient a été perdu de vue.



**Figure 29 :** Score de sévérité, injection de Cidofovir et intervalle entre les endoscopies patient 11.

## **7. Cancérisation.**

Aucun patient n'a présenté de cancérisation pendant le suivi au CHU de Bordeaux. Le suivi moyen, au CHU de Bordeaux, était de 4,4 ans chez les six patients présentant une rémission complète, de 3 ans pour le patient présentant une rémission partielle, et de 5,3 ans pour les cinq patients ne présentant pas de rémission. Il existe peu de résultats concernant la transformation maligne chez l'enfant (28,159,163). Le suivi des différentes études est varié. Il ne peut être exclu qu'il y ait des patients dont la dysplasie ait lieu après la période de suivi.

## **8. Effets secondaires de l'administration intra-lésionnelle du Cidofovir.**

Dans notre série, des effets secondaires locaux ont été retrouvés chez sept patients. Nous avons pu observer un érythème des cordes vocales (patient 1), une diminution de la mobilité du larynx, plusieurs cas de dysphonie (patient 3, 4, 6, 9, 10, 12). Deux patients (patient 9, 12) ont eu une prescription d'orthophonie. Un patient (patient 3) a présenté un rash cutané étendu après une injection intra-lésionnelle de Cidofovir sans que les produits d'anesthésie ne soient totalement mis hors de cause. Les effets secondaires, peu fréquents, qui ont été relevés peuvent être la conséquence directe des lésions de la PRR, du traitement par Cidofovir, mais également du traitement par laser, de l'intubation récente ou de la jet-ventilation (28,124,166).

Il n'a pas été retrouvé d'atteinte biologique dans notre étude, mais le bilan biologique n'était pas systématique (13,29,100,149,155). Seulement quatre patients (patient 1, 5, 6, 12) ont eu un bilan biologique pendant le suivi au CHU de Bordeaux, en raison d'une cassure de la courbe de croissance avec neutropénie pour un patient (patient 6), et en raison d'un traitement par interféron, en association jusqu'à la 6<sup>ème</sup> injection de Cidofovir, avec cytolysse hépatique pour un deuxième (patient 12).



## **DISCUSSION**

## 1. Caractéristiques générales de la population étudiée.

### a. Âge et sexe.

#### -Âge de découverte.

Dans notre série, le diagnostic était posé en moyenne vers l'âge de 3 ans, ce qui correspond à la moyenne d'âge retrouvée dans la littérature (tableau 4). La moyenne d'âge était la même dans le groupe présentant une rémission complète et dans celui présentant une absence de rémission

**Tableau 4 :** Âge au diagnostic dans la littérature.

Etude	Âge moyen au diagnostic
<b>NOTRE ETUDE</b>	<b>3 ans</b>
Cathelineau 1988 (181)	5 ans et 4 mois
Gabbott 1997 (105)	4 ans
Naiman 2003 (143)	5 ans
Pransky 2003 (101,146)	3 ans et 2 mois
Milczuk 2003(182)	2 ans et 3 mois
Reeves 2003 (2)	4 ans
Peyton et Wiatrak 2004 (23)	2 ans et 1 mois
Hawkes 2008 (192)	3 ans et 2 mois
Bielecki 2009 (117)	10 ans et 6 mois

#### -Sex-ratio

Dans notre étude, le sex-ratio est de 0,7 (H/F) contrairement à la littérature où il a souvent été décrit une légère prédominance masculine (9,27–29,88). Les résultats peuvent diverger du fait de la faible population de cette étude.

## **b. Antécédents et comorbidités.**

Nous avons diagnostiqué un RGO chez le patient 3. Il a été traité par un inhibiteur de la pompe à proton (IPP) pendant une période de sa prise en charge. L'autre patient (patient 6) suspect de RGO a bénéficié d'une fibroscopie œso-gastroduodénale (FOGD), et d'une pH-métrie négatives et n'a donc pas eu de traitement (96). Même si cela n'a pas été retrouvé dans notre étude, le RGO semble être un facteur favorisant de la PRR. C'est pourquoi, les patients présentant de nombreuses récurrences de leur PRR doivent être diagnostiqués et traités (96,96,97,97–99).

Un patient (patient 5) présentait une dénutrition qui s'est amendée suite à la pose de la trachéotomie. Il présentait un score de Derkay-Wiatrak à 47 au début et à 56 en fin de prise en charge avec une absence de rémission. Un autre (patient 6) présentait une insuffisance pondérale, actuellement en cours d'exploration en pédiatrie. Le score de Derkay-Wiatrak était de 9 au début, puis de 4 en fin de prise en charge avec rémission partielle pour ce patient toujours en cours de suivi au CHU de Bordeaux. Dans la littérature, l'immunodépression (Sida, ...) semble être un facteur favorisant (53,96,193–196).

Deux patients présentaient un asthme, l'un persistant sévère (patient 6), l'autre (patient 7) utilisait de la Ventoline® à la demande. Le patient 6 présentait une rémission partielle. Le patient 7 présentait une rémission complète avec score de Derkay-Wiatrak de 26 au début puis de 0 à la fin de la prise en charge. Après revue de la littérature, l'asthme n'est pas considéré comme un facteur favorisant mais comme un diagnostic différentiel de la PRR (12,24,124,140,146,148, 149,152,155,162,197–201).

### **c. Antécédents maternels.**

La présence de condylomes acuminés chez la mère est un important facteur prédictif de la PRR (4,9,13,15,44,45,67,68). Il n'a pas été retrouvé d'antécédents gynécologiques chez les mères des patients de notre étude. Les dossiers n'étaient pas toujours renseignés à ce sujet mais les antécédents maternels ont été revus lors de l'entretien téléphonique. Par ailleurs, l'infection génitale par le HPV n'est pas toujours recherchée. Enfin la cohorte de patients est petite.

### **d. Conséquences de la trachéotomie.**

Malgré le risque d'obstruction des voies respiratoires par la PRR, la trachéotomie est considérée avec une certaine appréhension. La trachéotomie serait un facteur favorisant la progression de la PRR au niveau de la trachée et des poumons (101,201,202). Chen retrouvait une différence significative entre les enfants trachéotomisés dont 17 sur 21 enfants présentaient une atteinte trachéale, et les enfants non trachéotomisés dont 2 sur 33 présentaient une atteinte trachéale (203). Cependant, les enfants porteur d'une trachéotomie présentent probablement une forme plus agressive nécessitant cette dernière, l'évolution naturelle dans ces cas serait peut-être vers la progression distale (3,8,15,37,95,101–103).

Shapiro ne retrouvait pas plus de patients trachéotomisés présentant une atteinte distale que chez les enfants non trachéotomisés. Dans son étude, 50% des patients trachéotomisés, soit 13 enfants sur 35, présentaient une progression distale. La progression est généralement limitée à l'orifice de la trachéotomie (3,8,37,95,101,204,205).

Les patients 5 et 11 n'ont pas présenté de rémission. Ces deux patients ont bénéficié d'une trachéotomie, l'un (patient 11) pendant trois mois à l'âge de 2 ans avant sa prise en charge au CHU de Bordeaux, l'autre (patient 5) depuis l'âge de 1 an et demi avant sa prise en charge avec déplacement progressif de la trachéotomie jusqu'au niveau de la carène lors de son suivi en raison de la progression de la PRR. Le patient 5 a bénéficié d'un suivi ORL et en chirurgie thoracique. Dans notre étude, nous manquons de données concernant leur indication, la trachéotomie n'ayant pas été réalisée au CHU de Bordeaux. Pour le patient 5, la prise en charge en chirurgie thoracique a été prépondérante, du fait des risques d'obstruction de la trachéotomie. Il a présenté un effondrement des cartilages trachéaux en regard du bec de la canule de par l'irritation et la réaction inflammatoire. Ce patient a été pris en charge tardivement par un traitement combiné en chirurgie thoracique et par laser-Cidofovir en ORL. Il n'était pas répondeur au traitement.

Au vu des différentes études, la trachéotomie devrait être évitée mais elle est toujours réalisée en raison de détresse respiratoire avec engagement du pronostic vital (3,8,37,95,101,204,205). La décanulation précoce diminuerait en revanche le risque d'extension de la maladie vers les voies respiratoires distales (202) mais l'évolution naturelle chez certains patients est la progression distale.

## **2. Traitement par injection intra lésionnelle de Cidofovir.**

### **a. Efficacité de l'injection intra lésionnelle du Cidofovir.**

Les résultats de notre étude sont compatibles avec ceux d'études antérieures qui ont rapporté des résultats similaires (tableau 5 et 6) (139).

Mandell et son équipe (149), dans une étude rétrospective, ont comparé quatre patients traités par Cidofovir à 5mg/ml, dose moyenne de 4mg/ml, en injection intra-lésionnelle tous les 2 mois, le traitement allant jusqu'à 6 injections, à trois patients traités par chirurgie sans Cidofovir, le suivi allant de 16 à 56 mois. Le groupe traité par Cidofovir a présenté une amélioration significative avec des scores de sévérité plus bas par rapport au groupe avec chirurgie seule. Tous les patients du groupe traité par Cidofovir présentaient une rémission complète après 2, 4 et 7 injections, le dernier patient a présenté une récurrence. Il n'y avait pas de rémission complète dans le groupe contrôle. Cependant, le suivi pour les patients traités par Cidofovir était plus court (26 mois et demi contre 42 mois chez les patients traités par chirurgie seule), par ailleurs, le nombre de patients inclus dans cette étude est faible, ce qui ne permet pas de conclure de manière significative à l'efficacité du Cidofovir.

Mc Murray et son équipe en 2008, dans une étude prospective, en double aveugle, Cidofovir versus placebo, ont traité 19 patients (adultes et enfants). Un traitement chirurgical était administré en association avec une injection intra-lésionnelle de Cidofovir ou d'un placebo tous les 2 mois pendant 1 an. Une rémission partielle était retrouvée pour tous les patients dans les 2 groupes sans distinction (150).

Dans notre étude, six patients sur douze (50% ; intervalle de confiance à 95% [21% ; 79%] ) étaient en rémission complète. L'efficacité du Cidofovir est modérée en association avec le laser CO2.

**Tableau 5 :** Résultats après traitement par Cidofovir chez l'enfant atteint de la PRR selon les études.

Etude chez l'enfant	Rémission complète	Rémission partielle	Absence de rémission
<b>NOTRE ETUDE</b>	50% (6)	8,3% (1)	41,7% (5)
<b>Ablanedo-Terrazas (153)</b>	33,3 % (3)	33,3 % (3)	33,3 % (3)
<b>Akst et Chung (156)</b>	45,5% (5)	18,2% (2)	36,4% (4)
<b>Bielecki (152)</b>	70% (7)	30% (3)	0% (0)
<b>Chhetri (198)</b>	40% (2)	60% (3)	0% (0)
<b>El Hakim (157)</b>	0% (0)	0% (0)	100% (2)
<b>Graupp (154)</b>	100% (7)	0% (0)	0% (0)
<b>Mc Murray(146)</b>	0% (0)	100% (19)	0% (0)
<b>Milczuk (158)</b>	0% (0)	25% (1)	75% (3)
<b>Naiman (151)</b>	75% (12)	0% (0)	25% (4)
<b>Peyton et Wiatrak (23)</b>	18,1 % (2)	27,3 % (3)	54,6% (6)
<b>Pransky (159)</b>	80% (4)	20% (1)	0% (0)
<b>Pransky (203)</b>	20% (1)	60% (3)	20% (1)
<b>TOTAL</b>	42% (49)	34% (39)	24% (28)

**Tableau 6 :** Résultats après traitement par Cidofovir chez une population d'adulte et d'enfant atteinte de la PRR selon les études.

Etude chez une population d'adultes et d'enfants	Rémission complète	Rémission partielle	Absence de rémission	Perdu de vue
<b>Bielamwicz</b> (198)	100% (14)	0% (0)	0% (0)	0% (0)
<b>Chadha</b> (146)	57% (90)	35% (55)	8% (13)	0% (0)
<b>Donne</b> (140)	0% (0)	89% (126)	7,5% (11)	3,5% (5)
<b>Mandell</b> (149)	100% (4)	0% (0)	0% (0)	0% (0)
<b>Naiman</b> (143,186)	31% (8)	65% (17)	4% (1)	0% (0)
<b>Sheahan</b> (152)	25% (1)	50% (2)	25% (1)	0% (0)
<b>Snoeck</b> (124)	82,3% (14)	6% (1)	6% (1)	6% (1)



## **b. Schéma d'administration.**

### **-Intervalle idéal entre les injections.**

Le protocole d'administration du Cidofovir demeure variable en fonction des prises en charge. L'intervalle retrouvé au niveau des études peut varier de deux à huit semaines (105,124,149,152,199,202,206). Ainsi, il est souvent proposé un intervalle de 4 à 8 semaines entre chaque injection. Certaines études semblent présenter de mauvais résultats en raison des intervalles de traitement trop longs entre chaque injection (152,207). Dans notre étude, l'intervalle est de 6 à 8 semaines compatibles avec les données de la littérature (105,124,149,152,158,199,202).

La prise en charge précoce par Cidofovir suite au diagnostic semble améliorer l'efficacité de celui-ci (134,155). Dans notre étude, les patients 5 et 11 qui ont eu un traitement tardif (4 ans et 6 ans après le diagnostic) par Cidofovir n'ont pas présenté de rémission.

### **-Nombres d'injections nécessaires.**

Le nombre d'injections nécessaires pour obtenir une rémission est difficile à déterminer. D'après la revue de la littérature, plusieurs auteurs semblent penser que quatre injections de Cidofovir seraient suffisantes à une rémission (105,152,162,199,200,208). Dans la série de Sheahan (152), l'efficacité du Cidofovir semble effectivement apparaître à la quatrième injection, sans qu'il n'y ait de rémission complète. Pransky (105) a montré, dans son étude, que seul un patient sur cinq traité par seulement quatre injections a obtenu une rémission complète sur le long terme. Quatre injections seules ne semblent pas suffisantes. Dans notre étude, il ne se dégage pas une efficacité particulière du Cidofovir après seulement quatre injections puisqu'en moyenne les patients ont eu 8,3 injections (tableau 7).

**Tableau 7 :** Nombre moyen d'injections de Cidofovir par patient selon les études.

<b>Etude chez l'enfant</b>	<b>Nombre moyen d'injections de Cidofovir par patient</b>
<b>NOTRE ETUDE</b>	8,3
<b>Albanedo-Terrazas (154)</b>	5
<b>Akst et Chung (157)</b>	4
<b>Bielecki (153)</b>	8,8
<b>Chhetri (200)</b>	12,6
<b>El Hakim (158)</b>	3
<b>Graupp (155)</b>	6,7
<b>Mc Murray(147)</b>	2,9
<b>Milczuk (159)</b>	6
<b>Naiman (152)</b>	8,9
<b>Peyton et Wiatrak (23)</b>	6
<b>Pransky (102,160,207)</b>	13,4(1 <sup>ère</sup> série)/4,8 (2 <sup>ème</sup> série)

**-Dose idéale.**

La quantité de Cidofovir à injecter en intra-lésionnel est difficile à déterminer. La dose ne doit pas dépasser 3mg/kg, ce qui correspond à la dose au-delà de laquelle, les effets peuvent être délétères lors de l'utilisation du Cidofovir IV (142). Le tableau 8 reprend la dose moyenne et la concentration dans différentes études.

**Tableau 8 :** Dose moyenne et concentration administrées par patient.

Etude chez l'enfant	Dose moyenne par injection et par patient (mg, ml ou mg/kg)	Concentration en mg/ml	Etude chez une population d'adultes et d'enfants	Dose moyenne administrée par patient en milligramme (mg)	Concentration en mg/ml
<b>NOTRE ETUDE</b>	?	5 mg/ml	<b>Bielamwicz (197)</b>	22,5mg	6,25 mg/ml
<b>Albanedo-Terrazas (153)</b>	26,5 mg	5 mg/ml	<b>Chadha (142)</b>	?	2,5 à 5 mg/ml
<b>Akst et Chung (156)</b>	0,2 à 3 ml	5 ou 10 mg/ml	<b>Donne (137)</b>	?	?
<b>Bielecki (152)</b>	1 à 5 mg/kg	5 à 10 mg/ml	<b>Mandell (145)</b>	4mg	5 mg/ml
<b>Chhetri (198)</b>	1mg/kg	5 mg/ml	<b>Naiman (144)</b>	?	5 mg/ml
<b>El Hakim (157)</b>	10 mg	5 mg/ml	<b>Sheahan (149)</b>	19,5 mg	5 mg/ml
<b>Graupp (154)</b>	34,7 mg	7,5 ou 15 mg/ml	<b>Snoeck (166)</b>	17,5mg	2,5 mg/ml
<b>Mc Murray(146)</b>	0,15 à 15 mg	0,3 à 5 mg/ml			
<b>Milczuk (158)</b>	Max 15 mg	5 mg/ml			
<b>Naiman (151)</b>		5 ou 7,5 mg/ml			
<b>Peyton et Wiatrak (23)</b>	10 à 15mg	5 mg/ml			
<b>Pransky (102,159,203)</b>	10 à 20mg	5 mg/ml			

Dans notre étude, la dose injectée n'a pas été référencée, tout comme le poids des patients qui n'apparaît pas régulièrement dans le dossier médical. Ce sont des éléments importants à ne pas omettre dans les dossiers.

### **-Cidofovir, seul ou en association?**

Actuellement, le Cidofovir est quasi systématiquement associé à une exérèse chirurgicale ou à un traitement laser (12,24,124,140,146,148,149,152,155,157,162,197–200). C'est ce que nous retrouvons dans notre série. Parfois, les injections n'étaient pas réalisées, à la demande de la famille, en raison de lésions de petite taille, ou récemment car le stock de Cidofovir de la pharmacie du CHU de Bordeaux a été restreint.

#### **c. Cancérisation.**

L'incidence de la dégénérescence maligne spontanée de la PRR est de 2 à 5 % pour l'adulte (124) du même ordre que la dégénérescence lors de l'utilisation du Cidofovir et de 1% chez l'enfant (3,15,16,23,27,30,75,82,111–123). Pour cette raison, on a pu conclure que l'utilisation de Cidofovir pour traiter la PRR n'augmentait pas le risque de carcinogénèse. Gélinas et son équipe considèrent que nous ne disposons pas de données suffisantes sur de larges cohortes de patients et sur de longues périodes de temps avant d'affirmer que le Cidofovir n'augmente pas le risque de cancer (160,163).

Dans notre étude, aucun patient n'a présenté de cancérisation pendant le suivi. La durée moyenne de suivi était de 4 ans et 4 mois chez les patients présentant une rémission complète, de 3 ans en cas de rémission partielle et de 5 ans et 3 mois pour les patients présentant une absence de rémission.

#### **d. Examen complémentaire.**

##### **-Typage du HPV.**

Le typage du HPV permet le diagnostic de la pathologie en association avec le prélèvement d'anatomo-pathologie. Il permet d'évaluer la sévérité et l'évolution probable des lésions, le HPV 11 étant souvent responsable de lésions plus agressives. Par ailleurs, la présence de HPV de haut grade responsable de cancérisation peut être un facteur prédictif de l'évolution de l'infection (201).

Les deux patients 5 et 10 présentant une infection par le HPV 11 ont montré une absence de rémission, alors que les deux patients 3 et 8 présentant une infection par le HPV 6 ont également montré une absence de rémission.

Depuis novembre 2011, le typage est fait de façon systématique au cours de la prise en charge au CHU de Bordeaux. Cette décision est confortée par l'étude de la littérature, dans la majorité des études, le typage est réalisé de façon systématique (12,24,124,140,146,148,149,152,155,162,197–200).

##### **-Surveillance biologique.**

Quatre patients ont eu un bilan biologique lors du suivi. Le patient doit-être suivi sur le plan biologique en raison des effets indésirables connus du Cidofovir lors de l'usage en IV. La recherche d'une protéinurie, d'une glycosurie, ainsi que la réalisation d'une numération formule sanguine et d'une créatininémie sont nécessaires. Elles doivent être réalisées de façon régulière pendant le traitement par Cidofovir.

### **-Anatomo-pathologie.**

Enfin, le suivi avec prélèvement anatomo-pathologique doit être régulier, permettant la surveillance et le diagnostic d'une transformation maligne, ce qui n'a pas toujours été réalisé (12,24,100,121,124,140,146,148,149,152,155,162,168,197–200).

### **-TDM thoracique.**

Seul deux patients (patient 5, 11) ont eu un scanner thoracique. La surveillance par scanner n'est pas souvent retrouvée dans la littérature (105,124,140,146,149,152,199,202). Cependant le scanner semble nécessaire pour l'évaluation des lésions thoraciques (37,43,111,113,188,209–211).

#### **e. Accord du patient.**

Dans notre étude, il y avait un accord verbal concernant l'utilisation du Cidofovir lors de la prise en charge mais aucun consentement n'était signé.

Gilead Science ne reconnaît pas la nécessité d'un consentement écrit pour le traitement par Cidofovir. Cependant, en raison de l'utilisation hors AMM dans cette indication, un consentement éclairé et signé du patient est nécessaire (212).

Le patient doit être en mesure d'accepter en toute connaissance de cause l'utilisation d'un produit hors AMM. La cour de cassation se prononce en ce sens, arrêt du 12 juin 2012 (212). « Le droit à l'information est un droit subjectif. Sa violation constitue une faute délictuelle qui existe de façon systématique du fait même du manquement du professionnel de santé à son obligation d'information. »

Au vu de toutes ces recommandations, un consentement éclairé est maintenant signé par les responsables légaux dans notre service.

Un registre national français de la papillomatose laryngée existe depuis 2009, et a été actif jusqu'en 2012. Il semble qu'il était peu connu des services ORL français. Le questionnaire édité par ce registre est en annexe (annexe 2).

### **3. Remarques sur les biais de l'étude.**

Les biais d'une telle étude sont nombreux et concernent :

#### **a. Choix du type d'étude.**

Le choix de réaliser une étude rétrospective est licite, car la pathologie est rare. Les précédentes séries retrouvées dans la littérature sont souvent des études rétrospectives (12,124,140,146,148,149,155,162,197,198,200).

#### **b. Le suivi des patients.**

Il y a des difficultés pour obtenir de manière précise des informations relatives aux traitements antérieurs afin de classer au mieux la maladie.

Quelques patients ont été perdus de vue, ce qui rend parfois difficile l'interprétation des résultats obtenus.

#### **c. L'évaluation des lésions.**

En raison du caractère rétrospectif de l'étude, le calcul du score de Derkay-Wiatrak a été déterminé à partir des données du dossier médical. Dans de précédentes études, les auteurs ont parfois également calculé le score de façon rétrospective (197,12,149,148,152,155).

La description des lésions est opérateur-dépendant car elle repose sur une interprétation subjective de l'importance des lésions. C'est en ce sens que le score de Derkay-Wiatrak trouve sa place en permettant une évaluation plus précise. Il a donc été décidé de joindre dans le dossier des patients une fiche du score de Derkay-Wiatrak qui sera rempli lors de chaque consultation (annexe 1).

#### **d. Histoire naturelle de la maladie.**

La PRR peut admettre dans son évolution des périodes de rémission prolongée, même en l'absence de traitement, notamment à la puberté (2,3,9,37,96,104–107). Cette caractéristique connue, peut être un biais à considérer dans l'interprétation des résultats obtenus.

#### **e. L'évaluation des résultats.**

Il ne s'agit pas d'un essai thérapeutique comparatif, avec randomisation, Cidofovir versus placebo ou autre traitement, en double ou simple aveugle. Aucune étude de ce type ne semble avoir été publiée à l'heure actuelle.

Une étude prospective chez l'enfant atteint de la PRR, en double aveugle, avec randomisation, avec évaluation des lésions par le score de Derkay-Wiatrak lors des endoscopies, Cidofovir en association avec le laser CO2 versus chirurgie avec utilisation du microdébrideur, serait intéressante.



## **CONCLUSION**

La cohorte étudiée comporte peu de patients. 8,3 injections de Cidofovir étaient nécessaires lors de 16 endoscopies, chez ces 12 enfants âgés de 3 ans en moyenne au diagnostic. La dose moyenne administrée n'était pas référencée. La durée de suivi des patients était variable, 4 ans et 3 mois en moyenne.

Suite à l'étude des résultats, l'efficacité du Cidofovir semble modérée en association avec le laser CO<sub>2</sub>. Les effets indésirables retrouvés sont principalement la dysphonie. Il n'y a pas eu de cancérisation.

A l'avenir, le score clinique et anatomique sera déterminé à chaque consultation grâce à l'échelle d'évaluation de Derkay-Wiatrak. Le suivi anatomo-pathologique devra être régulier, le typage du HPV et la réalisation d'un scanner thoracique devront être réalisés pour mieux évaluer les lésions de la PRR et leur évolution.

Par ailleurs, un consentement éclairé doit être signé par le représentant légal du patient, le Cidofovir étant utilisé hors des recommandations de mise sur le marché dans cette indication.

Au CHU de Bordeaux, le Cidofovir n'est pas abandonné, le traitement alternatif le plus efficace, l'exérèse par microdébrideur étant jugé trop agressif au niveau des cordes vocales, avec des risques importants de séquelles, et les autres traitements n'ayant pas montré d'efficacité réelle.

## **BIBLIOGRAPHIE**

1. Derkey CS, Darrow DH. Recurrent respiratory papillomatosis. *Ann Otol Rhinol Laryngol*. 2006 Jan;115(1):1–11.
2. Reeves WC, Ruparella SS, Swanson KI, Derkey CS, Marcus A, Unger ER. National registry for juvenile-onset recurrent respiratory papillomatosis. *Arch Otolaryngol Head Neck Surg*. 2003 Sep;129(9):976–82.
3. Kimberlin DW, Malis DJ. Juvenile onset recurrent respiratory papillomatosis: possibilities for successful antiviral therapy. *Antiviral Res*. 2000 Feb;45(2):83–93.
4. D’Souza G, Dempsey A. The role of HPV in head and neck cancer and review of the HPV vaccine. *Prev Med*. 2011 Oct;53:S5–S11.
5. Long YT, Sani A. Recurrent respiratory papillomatosis. *Asian J Surg Asian Surg Assoc*. 2003 Apr;26(2):112–6.
6. Heinzel PA, Chan SY, Ho L, O’Connor M, Balaram P, Campo MS, et al. Variation of human papillomavirus type 6 (HPV-6) and HPV-11 genomes sampled throughout the world. *J Clin Microbiol*. 1995 Jul;33(7):1746–54.
7. Doorbar J. The papillomavirus life cycle. *J Clin Virol Off Publ Pan Am Soc Clin Virol*. 2005 Mar;32 Suppl 1:S7–15.
8. Fasunla AJ, Lasisi OA. Diagnostic challenges of laryngeal papillomatosis and its implications among children in developing country. *Int J Pediatr Otorhinolaryngol*. 2009 Apr;73(4):593–5.
9. Sinal SH, Woods CR. Human papillomavirus infections of the genital and respiratory tracts in young children. *Semin Pediatr Infect Dis*. 2005 Oct;16(4):306–16.
10. Brooks EG, Evans MF, Adamson CS-C, Peng Z, Rajendran V, Laucirica R, et al. In situ hybridization signal patterns in recurrent laryngeal squamous papillomas indicate that HPV integration occurs at an early stage. *Head Neck Pathol*. 2012 Mar;6(1):32–7.
11. Carvalho CM, Huot L, Charlois A-L, Khalfallah SA, Chapuis F, Froehlich P. Prognostic factors of recurrent respiratory papillomatosis from a registry of 72 patients. *Acta Otolaryngol (Stockh)*. 2009 Jan;129(4):462–70.
12. Snoeck R. Papillomavirus and treatment. *Antiviral Res*. 2006 Sep;71(2-3):181–91.
13. Goon P, Sonnex C, Jani P, Stanley M, Sudhoff H. Recurrent respiratory papillomatosis: an overview of current thinking and treatment. *Eur Arch Oto-Rhino-Laryngol Off J Eur Fed Oto-Rhino-Laryngol Soc EUFOS Affil Ger Soc Oto-Rhino-Laryngol - Head Neck Surg*. 2008 Feb;265(2):147–51.
14. Zarod AP, Rutherford JD, Corbitt G. Malignant progression of laryngeal papilloma associated with human papilloma virus type 6 (HPV-6) DNA. *J Clin Pathol*. 1988 Mar;41(3):280–3.
15. Silverberg MJ, Thorsen P, Lindeberg H, Grant LA, Shah KV. Condyloma in pregnancy is strongly predictive of juvenile-onset recurrent respiratory papillomatosis. *Obstet Gynecol*. 2003 Apr;101(4):645–52.
16. Donne AJ, Hampson L, Homer JJ, Hampson IN. The role of HPV type in Recurrent Respiratory Papillomatosis. *Int J Pediatr Otorhinolaryngol*. 2010 Jan;74(1):7–14.

17. Derkey CS. Recurrent respiratory papillomatosis. *Laryngoscope*. 2001 Jan;111(1):57–69.
18. François M. Troubles de la voix et de l'articulation chez l'enfant. *EMC - Oto-Rhino-Laryngol*. 2004 Aug;1(3):175–86.
19. Puranen M, Yliskoski M, Saarikoski S, Syrjänen K, Syrjänen S. Vertical transmission of human papillomavirus from infected mothers to their newborn babies and persistence of the virus in childhood. *Am J Obstet Gynecol*. 1996 Feb;174(2):694–9.
20. Bauman NM, Smith RJ. Recurrent respiratory papillomatosis. *Pediatr Clin North Am*. 1996 Dec;43(6):1385–401.
21. Aaltonen LM, Wahlström T, Rihkanen H, Vaehri A. A novel method to culture laryngeal human papillomavirus-positive epithelial cells produces papilloma-type cytology on collagen rafts. *Eur J Cancer Oxf Engl* 1990. 1998 Jun;34(7):1111–6.
22. François M. Papillomatose laryngée. *Encycl Médico-Chir*. Paris; 2000. p. 20–705.
23. Derkey CS. Task force on recurrent respiratory papillomas. A preliminary report. *Arch Otolaryngol Head Neck Surg*. 1995 Dec;121(12):1386–91.
24. Peyton Shirley W, Wiatrak B. Is cidofovir a useful adjunctive therapy for recurrent respiratory papillomatosis in children? *Int J Pediatr Otorhinolaryngol*. 2004 Apr;68(4):413–8.
25. Carroll CDC, Saunders NC. Respiratory papillomatosis: a rare cause of collapse in a young adult presenting to the emergency department. *Emerg Med J EMJ*. 2002 Jul;19(4):362–5.
26. Sameshima A, Fujiyoshi T, Pholampaisathit S, Ushikai M, Kono M, Antarasena S, et al. Demonstration of antibodies against human papillomavirus type-11 E6 and L2 proteins in patients with recurrent respiratory papillomatosis. *Auris Nasus Larynx*. 1997 Apr;24(2):185–91.
27. Gutiérrez Castillo C, Monerris García E, Duran MD, Sancho Mestre M, Gras JR. [Papillomas & laryngeal papillomatosis. Treatment with CO<sub>2</sub> laser surgery. Our experience over 15 years]. *Acta Otorrinolaringológica Española*. 2010 Dec;61(6):422–7.
28. Broekema FI, Dikkers FG. Side-effects of cidofovir in the treatment of recurrent respiratory papillomatosis. *Eur Arch Oto-Rhino-Laryngol Off J Eur Fed Oto-Rhino-Laryngol Soc EUFOS Affil Ger Soc Oto-Rhino-Laryngol - Head Neck Surg*. 2008 Aug;265(8):871–9.
29. Wierzbicka M, Jackowska J, Bartochowska A, Józefiak A, Szyfter W, Kędzia W. Effectiveness of cidofovir intralesional treatment in recurrent respiratory papillomatosis. *Eur Arch Oto-Rhino-Laryngol Off J Eur Fed Oto-Rhino-Laryngol Soc EUFOS Affil Ger Soc Oto-Rhino-Laryngol - Head Neck Surg*. 2011 Sep;268(9):1305–11.
30. Kimberlin DW. Current status of antiviral therapy for juvenile-onset recurrent respiratory papillomatosis. *Antiviral Res*. 2004 Sep;63(3):141–51.
31. Lagier A, Nicollas R, Sanjuan M, Benoit L, Triglia J-M. Laser cordotomy for the treatment of bilateral vocal cord paralysis in infants. *Int J Pediatr Otorhinolaryngol*. 2009 Jan;73(1):9–13.
32. Kanodia S, Fahey LM, Kast WM. Mechanisms used by human papillomaviruses to escape the host immune response. *Curr Cancer Drug Targets*. 2007 Feb;7(1):79–89.

33. Baseman JG, Koutsky LA. The epidemiology of human papillomavirus infections. *J Clin Virol Off Publ Pan Am Soc Clin Virol*. 2005 Mar;32 Suppl 1:S16–24.
34. McMurray JS. Disorders of phonation in children. *Pediatr Clin North Am*. 2003 Apr;50(2):363–80.
35. Dejonckere PH. Voice problems in children: pathogenesis and diagnosis. *Int J Pediatr Otorhinolaryngol*. 1999 Oct 5;49 Suppl 1:S311–314.
36. Nicollas R, Giovanni A, Triglia J-M. Les dysphonies de l'enfant. *Arch Pédiatrie*. 2008 Jun;15(6):1133–8.
37. Zawadzka-Głós L, Jakubowska A, Chmielik M, Bielicka A, Brzewski M. Lower airway papillomatosis in children. *Int J Pediatr Otorhinolaryngol*. 2003 Oct;67(10):1117–21.
38. Derkay CS, Darrow DH. Recurrent respiratory papillomatosis of the larynx: current diagnosis and treatment. *Otolaryngol Clin North Am*. 2000 Oct;33(5):1127–42.
39. Jakubíková J, Zitnan D, Bátorová A. An unusual reason for obstructive sleep apnea in a boy with hemophilia B: supraglottic papilloma. *Int J Pediatr Otorhinolaryngol*. 1996 Jan;34(1-2):165–9.
40. Alharbi A, Drummond D, Pinto A, Kirk V. Recurrent respiratory papillomatosis causing chronic stridor and delayed speech in an 18-month-old boy. *Can Respir J J Can Thorac Soc*. 2006 Oct;13(7):381–3.
41. Oncologie médicale, Hôpital de l'Hôtel Dieu, Paris. Les trois étages du larynx [Internet]. InfoCancer ARCAGY-Groupe GINECO; 2010. Available from: <http://www.arcagy.org/infocancer/localisations/voies-aeriennes/cancers-du-larynx/maladie/un-peu-danatomie.html>
42. Derkay CS, Wiatrak B. Recurrent Respiratory Papillomatosis: A Review. *The Laryngoscope*. 2008 Jul;118(7):1236–47.
43. Maliki O, Nouri H, Ziad T, Rochdi Y, Aderdour L, Raji A. La papillomatose laryngée de l'enfant : aspects épidémiologiques, thérapeutiques et évolutifs. *J Pédiatrie Puériculture*. 2012 Oct;25(5):237–41.
44. Corbitt G, Zarod AP, Arrand JR, Longson M, Farrington WT. Human papillomavirus (HPV) genotypes associated with laryngeal papilloma. *J Clin Pathol*. 1988 Mar;41(3):284–8.
45. Gerein V, Schmandt S, Babkina N, Barysik N, Coerdts W, Pfister H. Human papilloma virus (HPV)-associated gynecological alteration in mothers of children with recurrent respiratory papillomatosis during long-term observation. *Cancer Detect Prev*. 2007;31(4):276–81.
46. Longworth MS, Laimins LA. Pathogenesis of human papillomaviruses in differentiating epithelia. *Microbiol Mol Biol Rev MMBR*. 2004 Jun;68(2):362–72.
47. Doorbar J, Quint W, Banks L, Bravo IG, Stoler M, Broker TR, et al. The Biology and Life-Cycle of Human Papillomaviruses. *Vaccine*. 2012 Nov;30:F55–F70.
48. Beutner KR, Tying S. Human papillomavirus and human disease. *Am J Med*. 1997 May 5;102(5A):9–15.

49. Denis F, Hanz S, Alain S. Clairance, persistance et récidence de l'infection à Papillomavirus. *Gynécologie Obstétrique Fertil*. 2008 Apr;36(4):430–40.
50. Stanley M. Immunobiology of HPV and HPV vaccines. *Gynecol Oncol*. 2008 May;109(2):S15–S21.
51. Stanley M. Immune responses to human papillomavirus. *Vaccine*. 2006 Mar;24:S16–S22.
52. Favre M, Ramoz N, Orth G. Human papillomaviruses: general features. *Clin Dermatol*. 1997 Apr;15(2):181–98.
53. Frazer IH. Interaction of human papillomaviruses with the host immune system: a well evolved relationship. *Virology*. 2009 Feb 20;384(2):410–4.
54. Hibma MH. The immune response to papillomavirus during infection persistence and regression. *Open Virol J*. 2012;6:241–8.
55. Bonagura VR, Hatam L, DeVoti J, Zeng F, Steinberg BM. Recurrent respiratory papillomatosis: altered CD8(+) T-cell subsets and T(H)1/T(H)2 cytokine imbalance. *Clin Immunol Orlando Fla*. 1999 Dec;93(3):302–11.
56. Chong KT, Xiang L, Wang X, Jun EL, Xi L-F, Schweinfurth JM. High level expression of human epithelial beta-defensins (hBD-1, 2 and 3) in papillomavirus induced lesions. *Virol J*. 2006;3:75.
57. Bonagura VR, Vambutas A, DeVoti JA, Rosenthal DW, Steinberg BM, Abramson AL, et al. HLA alleles, IFN-gamma responses to HPV-11 E6, and disease severity in patients with recurrent respiratory papillomatosis. *Hum Immunol*. 2004 Aug;65(8):773–82.
58. Comar M, Fabris A, Vatta S, Pelos G, Zocconi E, Campello C. HPV genotyping and HLA II analysis in a pedigree study of pediatric RRP: preliminary results. *Int J Pediatr Otorhinolaryngol*. 2006 Nov;70(11):1935–9.
59. James EA, DeVoti JA, Rosenthal DW, Hatam LJ, Steinberg BM, Abramson AL, et al. Papillomavirus-specific CD4+ T cells exhibit reduced STAT-5 signaling and altered cytokine profiles in patients with recurrent respiratory papillomatosis. *J Immunol Baltim Md* 1950. 2011 Jun 1;186(11):6633–40.
60. Lacour DE, Trimble C. Human papillomavirus in infants: transmission, prevalence, and persistence. *J Pediatr Adolesc Gynecol*. 2012 Apr;25(2):93–7.
61. Smith EM, Parker MA, Rubenstein LM, Haugen TH, Hamsikova E, Turek LP. Evidence for vertical transmission of HPV from mothers to infants. *Infect Dis Obstet Gynecol*. 2010;2010:326369.
62. Watts DH, Koutsky LA, Holmes KK, Goldman D, Kuypers J, Kiviat NB, et al. Low risk of perinatal transmission of human papillomavirus: results from a prospective cohort study. *Am J Obstet Gynecol*. 1998 Feb;178(2):365–73.
63. Tseng CJ, Liang CC, Soong YK, Pao CC. Perinatal transmission of human papillomavirus in infants: relationship between infection rate and mode of delivery. *Obstet Gynecol*. 1998 Jan;91(1):92–6.

64. Puranen MH, Yliskoski MH, Saarikoski SV, Syrjänen KJ, Syrjänen SM. Exposure of an infant to cervical human papillomavirus infection of the mother is common. *Am J Obstet Gynecol.* 1997 May;176(5):1039–45.
65. Mazzatenta C, Fimiani M, Rubegni P, Andreassi L, Buffi P, Messina C. Vertical transmission of human papillomavirus in cytologically normal women. *Genitourin Med.* 1996 Dec;72(6):445–6.
66. Nicollas R, Henry M, Triglia JM, Tamalet C. HPV type 6 and 16 co-infection in a 11-year-old girl presenting laryngeal papillomatosis. *J Clin Virol Off Publ Pan Am Soc Clin Virol.* 2007 Nov;40(3):252–4.
67. Leung R, Hawkes M, Campisi P. Severity of juvenile onset recurrent respiratory papillomatosis is not associated with socioeconomic status in a setting of universal health care. *Int J Pediatr Otorhinolaryngol.* 2007 Jun;71(6):965–72.
68. Cason J, Mant CA. High-risk mucosal human papillomavirus infections during infancy & childhood. *J Clin Virol Off Publ Pan Am Soc Clin Virol.* 2005 Mar;32 Suppl 1:S52–58.
69. Rebora A. Life-threatening cutaneous viral diseases. *Clin Dermatol.* 2005 Mar;23(2):157–63.
70. Summersgill KF, Smith EM, Levy BT, Allen JM, Haugen TH, Turek LP. Human papillomavirus in the oral cavities of children and adolescents. *Oral Surg Oral Med Oral Pathol Oral Radiol Endod.* 2001 Jan;91(1):62–9.
71. Best JM. Laboratory diagnosis of intrauterine and perinatal virus infections. *Clin Diagn Virol.* 1996 May;5(2-3):121–9.
72. Vaucel E, Coste-Burel M, Laboisse C, Dahlab A, Lopes P. Human papillomavirus genotype distribution in cervical samples collected in routine clinical practice at the Nantes University Hospital, France. *Arch Gynecol Obstet.* 2011 Oct;284(4):989–98.
73. Gillison ML. Human Papillomavirus-Related Diseases: Oropharynx Cancers and Potential Implications for Adolescent HPV Vaccination. *J Adolesc Health.* 2008 Oct;43(4):S52–S60.
74. D'Souza G, Agrawal Y, Halpern J, Bodison S, Gillison ML. Oral Sexual Behaviors Associated with Prevalent Oral Human Papillomavirus Infection. *J Infect Dis.* 2009 May;199(9):1263–9.
75. Lacey CJN, Lowndes CM, Shah KV. Chapter 4: Burden and management of non-cancerous HPV-related conditions: HPV-6/11 disease. *Vaccine.* 2006 Aug;24:S35–S41.
76. Kosko JR, Derkay CS. Role of cesarean section in prevention of recurrent respiratory papillomatosis--is there one? *Int J Pediatr Otorhinolaryngol.* 1996 Mar;35(1):31–8.
77. Gerein V, Soldatski IL, Babkina N, Onufrieva EK, Barysik N, Pfister H. Children and partners of patients with recurrent respiratory papillomatosis have no evidence of the disease during long-term observation. *Int J Pediatr Otorhinolaryngol.* 2006 Dec;70(12):2061–6.
78. Saini R, Khim TP, Rahman SA, Ismail M, Tang TH. High-risk human papillomavirus in the oral cavity of women with cervical cancer, and their children. *Virol J.* 2010;7:131.
79. Louie K, Didelot M-N, Damay A, Nagot N, Mayaud P, Segondy M. Papillomavirus humains (HPV) et cancers associés : aspects épidémiologiques. 2008. *Rev Francoph Lab-Sept-Octobre 2008-N°40527.*



80. Gillison ML, Alemany L, Snijders PJF, Chaturvedi A, Steinberg BM, Schwartz S, et al. Human Papillomavirus and Diseases of the Upper Airway: Head and Neck Cancer and Respiratory Papillomatosis. *Vaccine*. 2012 Nov;30:F34–F54.
81. Sun JD, Weatherly RA, Koopmann CF Jr, Carey TE. Mucosal swabs detect HPV in laryngeal papillomatosis patients but not family members. *Int J Pediatr Otorhinolaryngol*. 2000 Jun 30;53(2):95–103.
82. Hartley C, Hamilton J, Birzgalis AR, Farrington WT. Recurrent respiratory papillomatosis--the Manchester experience, 1974-1992. *J Laryngol Otol*. 1994 Mar;108(3):226–9.
83. Chang F, Wang L, Syrjänen S, Syrjänen K. Human papillomavirus infections in the respiratory tract. *Am J Otolaryngol*. 1992 Aug;13(4):210–25.
84. Seedat RY, Thukane M, Jansen AC, Rossouw I, Goedhals D, Burt FJ. HPV types causing juvenile recurrent laryngeal papillomatosis in South Africa. *Int J Pediatr Otorhinolaryngol*. 2010 Mar;74(3):255–9.
85. Mounts P, Kashima H. Association of human papillomavirus subtype and clinical course in respiratory papillomatosis. *Laryngoscope*. 1984 Jan;94(1):28–33.
86. Rimell FL, Shoemaker DL, Pou AM, Jordan JA, Post JC, Ehrlich GD. Pediatric respiratory papillomatosis: prognostic role of viral typing and cofactors. *Laryngoscope*. 1997 Jul;107(7):915–8.
87. Rabah R, Lancaster WD, Thomas R, Gregoire L. Human papillomavirus-11-associated recurrent respiratory papillomatosis is more aggressive than human papillomavirus-6-associated disease. *Pediatr Dev Pathol Off J Soc Pediatr Pathol Paediatr Pathol Soc*. 2001 Feb;4(1):68–72.
88. Wiatrak BJ, Wiatrak DW, Broker TR, Lewis L. Recurrent Respiratory Papillomatosis: A Longitudinal Study Comparing Severity Associated With Human Papilloma Viral Types 6 and 11 and Other Risk Factors in a Large Pediatric Population. *The Laryngoscope*. 2004 Nov;114(S104):1–23.
89. Draganov P, Todorov S, Todorov I, Karchev T, Kalvatchev Z. Identification of HPV DNA in patients with juvenile-onset recurrent respiratory papillomatosis using SYBR Green real-time PCR. *Int J Pediatr Otorhinolaryngol*. 2006 Mar;70(3):469–73.
90. Maloney EM, Unger ER, Tucker RA, Swan D, Karem K, Todd NW, et al. Longitudinal measures of human papillomavirus 6 and 11 viral loads and antibody response in children with recurrent respiratory papillomatosis. *Arch Otolaryngol Head Neck Surg*. 2006 Jul;132(7):711–5.
91. Pou AM, Rimell FL, Jordan JA, Shoemaker DL, Johnson JT, Barua P, et al. Adult respiratory papillomatosis: human papillomavirus type and viral coinfections as predictors of prognosis. *Ann Otol Rhinol Laryngol*. 1995 Oct;104(10 Pt 1):758–62.
92. Shehata BM, Otto KJ, Sobol SE, Stockwell CA, Foulks C, Lancaster W, et al. E6 and E7 oncogene expression by human papilloma virus (HPV) and the aggressive behavior of recurrent laryngeal papillomatosis (RLP). *Pediatr Dev Pathol Off J Soc Pediatr Pathol Paediatr Pathol Soc*. 2008 Apr;11(2):118–21.

93. Quiney RE, Wells M, Lewis FA, Terry RM, Michaels L, Croft CB. Laryngeal papillomatosis: correlation between severity of disease and presence of HPV 6 and 11 detected by in situ DNA hybridisation. *J Clin Pathol*. 1989 Jul;42(7):694–8.
94. Silver RD, Rimell FL, Adams GL, Derkay CS, Hester R. Diagnosis and management of pulmonary metastasis from recurrent respiratory papillomatosis. *Otolaryngol--Head Neck Surg Off J Am Acad Otolaryngol-Head Neck Surg*. 2003 Dec;129(6):622–9.
95. Buchinsky FJ, Donfack J, Derkay CS, Choi SS, Conley SF, Myer CM 3rd, et al. Age of child, more than HPV type, is associated with clinical course in recurrent respiratory papillomatosis. *PLoS One*. 2008;3(5):e2263.
96. McKenna M, Brodsky L. Extraesophageal acid reflux and recurrent respiratory papilloma in children. *Int J Pediatr Otorhinolaryngol*. 2005 May;69(5):597–605.
97. Borkowski G, Sommer P, Stark T, Sudhoff H, Luckhaupt H. Recurrent respiratory papillomatosis associated with gastroesophageal reflux disease in children. *Eur Arch Oto-Rhino-Laryngol Off J Eur Fed Oto-Rhino-Laryngol Soc EUFOS Affil Ger Soc Oto-Rhino-Laryngol - Head Neck Surg*. 1999;256(7):370–2.
98. Holland BW, Koufman JA, Postma GN, McGuirt WF Jr. Laryngopharyngeal reflux and laryngeal web formation in patients with pediatric recurrent respiratory papillomas. *Laryngoscope*. 2002 Nov;112(11):1926–9.
99. Little JP, Matthews BL, Glock MS, Koufman JA, Reboussin DM, Loughlin CJ, et al. Extraesophageal pediatric reflux: 24-hour double-probe pH monitoring of 222 children. *Ann Otol Rhinol Laryngol Suppl*. 1997 Jul;169:1–16.
100. Pransky SM. Recurrent respiratory papillomatosis: Management with cidofovir. *Oper Tech Otolaryngol-Head Neck Surg*. 2002 Mar;13(1):48–50.
101. Soldatski IL, Onufrieva EK, Steklov AM, Schepin NV. Tracheal, bronchial, and pulmonary papillomatosis in children. *Laryngoscope*. 2005 Oct;115(10):1848–54.
102. Boston M, Rutter M, Myer CM 3rd, Cotton RT. Airway reconstruction in children with recurrent respiratory papillomatosis. *Int J Pediatr Otorhinolaryngol*. 2006 Jun;70(6):1097–101.
103. Wang J, Han D-M, Ma L-J, Ye J-Y, Xiao Y, Yang Q-W. Risk factors of juvenile onset recurrent respiratory papillomatosis in the lower respiratory tract. *Chin Med J (Engl)*. 2012 Oct;125(19):3496–9.
104. Harries ML, Juman S, Bailey CM. Recurrent respiratory papillomatosis in the larynx: re-emergence of clinical disease following surgery. *Int J Pediatr Otorhinolaryngol*. 1995 Mar;31(2-3):259–62.
105. Pransky SM, Albright JT, Magit AE. Long-term follow-up of pediatric recurrent respiratory papillomatosis managed with intralesional cidofovir. *Laryngoscope*. 2003 Sep;113(9):1583–7.
106. Dedo HH, Yu KC. CO<sub>2</sub> laser treatment in 244 patients with respiratory papillomas. *Laryngoscope*. 2001 Sep;111(9):1639–44.

107. Armstrong LR, Derkay CS, Reeves WC. Initial results from the national registry for juvenile-onset recurrent respiratory papillomatosis. RRP Task Force. *Arch Otolaryngol Head Neck Surg.* 1999 Jul;125(7):743–8.
108. Maglennon GA, McIntosh P, Doorbar J. Persistence of viral DNA in the epithelial basal layer suggests a model for papillomavirus latency following immune regression. *Virology.* 2011 Jun 5;414(2):153–63.
109. Gabbott M, Cossart YE, Kan A, Konopka M, Chan R, Rose BR. Human papillomavirus and host variables as predictors of clinical course in patients with juvenile-onset recurrent respiratory papillomatosis. *J Clin Microbiol.* 1997 Dec;35(12):3098–103.
110. Orphanidou D, Dimakou K, Latsi P, Gaga M, Toumbis M, Rasidakis A, et al. Recurrent respiratory papillomatosis with malignant transformation in a young adult. *Respir Med.* 1996 Jan;90(1):53–5.
111. Gélinas J-F, Manoukian J, Côté A. Lung involvement in juvenile onset recurrent respiratory papillomatosis: a systematic review of the literature. *Int J Pediatr Otorhinolaryngol.* 2008 Apr;72(4):433–52.
112. Saumet L, Damay A, Jeziorski E, Cartier C, Rouleau C, Margueritte G, et al. [Bronchopulmonary squamous cell carcinoma associated with HPV 11 in a 15-year-old girl with a history of severe recurrent respiratory papillomatosis: a case report]. *Arch Pédiatrie Organe Off Société Française Pédiatrie.* 2011 Jul;18(7):754–7.
113. Kim EY, Kim TS, Han J, Kim H, Choi YS. Histologically benign but clinically malignant neoplasms in the thorax: CT-pathological overview. *Clin Radiol.* 2012 Nov;67(11):1115–23.
114. Solomon D, Smith RR, Kashima HK, Leventhal BG. Malignant transformation in non-irradiated recurrent respiratory papillomatosis. *Laryngoscope.* 1985 Aug;95(8):900–4.
115. Hočevár-Boltežar I, Žargi M, Gale N. Clinical course of laryngeal papillomatosis. *Int Congr Ser.* 2003 Oct;1240:769–71.
116. Lin HW, Richmon JD, Emerick KS, de Venecia RK, Zeitels SM, Faquin WC, et al. Malignant transformation of a highly aggressive human papillomavirus type 11-associated recurrent respiratory papillomatosis. *Am J Otolaryngol.* 2010 Aug;31(4):291–6.
117. Behl A, James E, Kelkar P, Chawla N. Malignant transformation in a young adult with recurrent laryngeal papillomatosis. *Med J Armed Forces India.* 2001 Apr;57(2):154–5.
118. Kashima H, Wu TC, Mounts P, Heffner D, Cachay A, Hyams V. Carcinoma ex-papilloma: histologic and virologic studies in whole-organ sections of the larynx. *Laryngoscope.* 1988 Jun;98(6 Pt 1):619–24.
119. Matsuba HM, Thawley SE, Spector GJ, Mauney M, Pikul FJ. Laryngeal epidermoid carcinoma associated with juvenile laryngeal papillomatosis. *Laryngoscope.* 1985 Oct;95(10):1264–6.
120. Klozar J, Taudy M, Betka J, Kana R. Laryngeal papilloma--precancerous condition? *Acta Oto-Laryngol Suppl.* 1997;527:100–2.

121. Gupta HT, Robinson RA, Murray RC, Karnell LH, Smith RJH, Hoffman HT. Degrees of dysplasia and the use of cidofovir in patients with recurrent respiratory papillomatosis. *Laryngoscope*. 2010 Apr;120(4):698–702.
122. Sajan JA, Kerschner JE, Merati AL, Osipov V, Szabo S, Blumin JH. Prevalence of dysplasia in juvenile-onset recurrent respiratory papillomatosis. *Arch Otolaryngol Head Neck Surg*. 2010 Jan;136(1):7–11.
123. Poetker DM, Patel NJ, Kerschner JE. Cidofovir modulated gene expression in recurrent respiratory papillomatosis. *Int J Pediatr Otorhinolaryngol*. 2008 Sep;72(9):1385–92.
124. Snoeck R, Wellens W, Desloovere C, Van Ranst M, Naesens L, De Clercq E, et al. Treatment of severe laryngeal papillomatosis with intralesional injections of cidofovir [(S)-1-(3-hydroxy-2-phosphonylmethoxypropyl)cytosine]. *J Med Virol*. 1998 Mar;54(3):219–25.
125. Pett M, Coleman N. Integration of high-risk human papillomavirus: a key event in cervical carcinogenesis? *J Pathol*. 2007 Aug;212(4):356–67.
126. DeVoti JA, Rosenthal DW, Wu R, Abramson AL, Steinberg BM, Bonagura VR. Immune dysregulation and tumor-associated gene changes in recurrent respiratory papillomatosis: a paired microarray analysis. *Mol Med Camb Mass*. 2008 Oct;14(9-10):608–17.
127. Tjon Pian Gi REA, Dietz A, Djukic V, Eckel HE, Friedrich G, Golusinski W, et al. Treatment of recurrent respiratory papillomatosis and adverse reactions following off-label use of cidofovir (Vistide®). *Eur Arch Otorhinolaryngol*. 2011 Oct 22;269(2):361–2.
128. De Clercq E. Antiviral drug discovery and development: where chemistry meets with biomedicine. *Antiviral Res*. 2005 Aug;67(2):56–75.
129. Kottke MD, Parker SRS. Intravenous cidofovir-induced resolution of disfiguring cutaneous human papillomavirus infection. *J Am Acad Dermatol*. 2006 Sep;55(3):533–6.
130. De Clercq E. Clinical potential of the acyclic nucleoside phosphonates cidofovir, adefovir, and tenofovir in treatment of DNA virus and retrovirus infections. *Clin Microbiol Rev*. 2003 Oct;16(4):569–96.
131. Gáll T, Kis A, Fehér E, Gergely L, Szarka K. Virological failure of intralesional cidofovir therapy in recurrent respiratory papillomatosis is not associated with genetic or epigenetic changes of HPV11: complete genome comparison of sequential isolates. *Antiviral Res*. 2011 Nov;92(2):356–8.
132. Van Pachterbeke C, Bucella D, Rozenberg S, Manigart Y, Gilles C, Larsimont D, et al. Topical treatment of CIN 2+ by cidofovir: results of a phase II, double-blind, prospective, placebo-controlled study. *Gynecol Oncol*. 2009 Oct;115(1):69–74.
133. Hengge UR, Tietze G. Successful treatment of recalcitrant condyloma with topical cidofovir. *Sex Transm Infect*. 2000 Apr;76(2):143.
134. Duan J, Paris W, De Marte J, Roopchand D, Fleet TL, Cordingley MG. Topical effects of cidofovir on cutaneous rabbit warts: treatment regimen and inoculum dependence. *Antiviral Res*. 2000 May;46(2):135–44.

135. Christensen ND, Han R, Cladel NM, Pickel MD. Combination treatment with intralesional cidofovir and viral-DNA vaccination cures large cottontail rabbit papillomavirus-induced papillomas and reduces recurrences. *Antimicrob Agents Chemother*. 2001 Apr;45(4):1201–9.
136. Castelo-Soccio L, Bernardin R, Stern J, Goldstein SA, Kovarik C. Successful treatment of aciclovir-resistant herpes simplex virus with intralesional cidofovir. *Arch Dermatol*. 2010 Feb;146(2):124–6.
137. Zabawski EJ Jr, Cockerell CJ. Topical and intralesional cidofovir: a review of pharmacology and therapeutic effects. *J Am Acad Dermatol*. 1998 Nov;39(5 Pt 1):741–5.
138. Christensen ND, Pickel MD, Budgeon LR, Kreider JW. In vivo anti-papillomavirus activity of nucleoside analogues including cidofovir on CRPV-induced rabbit papillomas. *Antiviral Res*. 2000 Nov;48(2):131–42.
139. Derkay C. Cidofovir for recurrent respiratory papillomatosis (RRP): a re-assessment of risks. *Int J Pediatr Otorhinolaryngol*. 2005 Nov;69(11):1465–7.
140. Donne AJ, Rothera MP, Homer JJ. Scientific and clinical aspects of the use of cidofovir in recurrent respiratory papillomatosis. *Int J Pediatr Otorhinolaryngol*. 2008 Jul;72(7):939–44.
141. Giles BL, Seifert B. Nebulized cidofovir for recurrent respiratory papillomatosis: a case report. *Paediatr Respir Rev*. 2006;7 Suppl 1:S330.
142. Naiman AN, Roger G, Gagnieu M-C, Bordenave J, Mathaut S, Ayari S, et al. Cidofovir plasma assays after local injection in respiratory papillomatosis. *Laryngoscope*. 2004 Jul;114(7):1151–6.
143. Pontes P, Avelino M, Pignatari S, Weckx LLM. Effect of local application of cidofovir on the control of recurrences in recurrent laryngeal papillomatosis. *Otolaryngol--Head Neck Surg Off J Am Acad Otolaryngol-Head Neck Surg*. 2006 Jul;135(1):22–7.
144. Shi Z-P, Wang C-H, Lee J-C, Lin Y-S. Cidofovir injection for recurrent laryngeal papillomatosis. *J Chin Med Assoc JCMA*. 2008 Mar;71(3):143–6.
145. Chhetri DK, Blumin JH, Shapiro NL, Berke GS. Office-based treatment of laryngeal papillomatosis with percutaneous injection of cidofovir. *Otolaryngol--Head Neck Surg Off J Am Acad Otolaryngol-Head Neck Surg*. 2002 Jun;126(6):642–8.
146. Chadha N, James A. Antiviral agents for the treatment of recurrent respiratory papillomatosis: A systematic review of the English-language literature. *Otolaryngol Head Neck Surg*. 2007 Jun;136(6):863–9.
147. Weissler MC, Scharer S. What's new in otolaryngology--head and neck surgery. *J Am Coll Surg*. 2004 Jul;199(1):114–23.
148. Naiman AN, Ceruse P, Coulombeau B, Froehlich P. Intralesional cidofovir and surgical excision for laryngeal papillomatosis. *Laryngoscope*. 2003 Dec;113(12):2174–81.
149. Mandell DL, Arjmand EM, Kay DJ, Casselbrant ML, Rosen CA. Intralesional cidofovir for pediatric recurrent respiratory papillomatosis. *Arch Otolaryngol Head Neck Surg*. 2004 Nov;130(11):1319–23.

150. McMurray JS, Connor N, Ford CN. Cidofovir efficacy in recurrent respiratory papillomatosis: a randomized, double-blind, placebo-controlled study. *Ann Otol Rhinol Laryngol.* 2008 Jul;117(7):477–83.
151. Chhetri DK, Shapiro NL. A scheduled protocol for the treatment of juvenile recurrent respiratory papillomatosis with intralesional cidofovir. *Arch Otolaryngol Head Neck Surg.* 2003 Oct;129(10):1081–5.
152. Sheahan P, Sexton S, Russell JD. Is intralesional cidofovir worthwhile in juvenile recurrent respiratory papillomatosis? *J Laryngol Otol.* 2006 Jul;120(7):561–5.
153. Chung BJ, Akst LM, Koltai PJ. 3.5-Year follow-up of intralesional cidofovir protocol for pediatric recurrent respiratory papillomatosis. *Int J Pediatr Otorhinolaryngol.* 2006 Nov;70(11):1911–7.
154. Naiman AN, Ayari S, Nicollas R, Landry G, Colombeau B, Froehlich P. Intermediate-term and long-term results after treatment by cidofovir and excision in juvenile laryngeal papillomatosis. *Ann Otol Rhinol Laryngol.* 2006 Sep;115(9):667–72.
155. Bielecki I, Mniszek J, Cofała M. Intralesional injection of cidofovir for recurrent respiratory papillomatosis in children. *Int J Pediatr Otorhinolaryngol.* 2009 May;73(5):681–4.
156. Ablanedo-Terrazas Y, Soda-Merhy A, Hernández-Palestina M, Ormsby CE, Reyes-Terán G. Intralesional cidofovir in severe juvenile respiratory papillomatosis. *B-ENT.* 2012;8(3):197–202.
157. Graupp M, Gugatschka M, Kiesler K, Reckenzaun E, Hammer G, Friedrich G. Experience of 11 years use of cidofovir in recurrent respiratory papillomatosis. *Eur Arch Otorhinolaryngol.* 2012 Oct 16;270(2):641–6.
158. Graupp M, Gugatschka M, Kiesler K, Reckenzaun E, Hammer G, Friedrich G. Erratum to: Experience of 11 years use of cidofovir in recurrent respiratory papillomatosis. *Eur Arch Otorhinolaryngol.* 2013 May 31;270(10):2785–2785.
159. Lartey M, Torpey K, Aronson JK. Antiviral drugs. *Side Eff Drugs Annu* [Internet]. Elsevier; 2011 [cited 2013 May 24]. p. 577–621. Available from: <http://linkinghub.elsevier.com/retrieve/pii/B9780444537416000295>
160. Dikkers FG. Intralesional cidofovir does not increase the risk of laryngeal dysplasia or laryngeal carcinoma. *Int J Pediatr Otorhinolaryngol.* 2008 Oct;72(10):1581–1582; author reply 1583.
161. Lindsay F, Bloom D, Pransky S, Stabley R, Shick P. Histologic review of cidofovir-treated recurrent respiratory papillomatosis. *Ann Otol Rhinol Laryngol.* 2008 Feb;117(2):113–7.
162. Pransky SM, Brewster DF, Magit AE, Kearns DB. Clinical update on 10 children treated with intralesional cidofovir injections for severe recurrent respiratory papillomatosis. *Arch Otolaryngol Head Neck Surg.* 2000 Oct;126(10):1239–43.
163. Gélinas J-F, Côté A. Cidofovir and oncogenic potential. *Int J Pediatr Otorhinolaryngol.* 2008 Oct;72(10):1583.
164. Waugh SML, Pillay D, Carrington D, Carman WF. Antiviral prophylaxis and treatment (excluding HIV therapy). *J Clin Virol Off Publ Pan Am Soc Clin Virol.* 2002 Dec;25(3):241–66.

165. Derkey C. Use of cidofovir for treatment of recurrent respiratory papillomatosis. *Arch Otolaryngol Head Neck Surg.* 2009 Feb;135(2):198–201.
166. Chhetri DK, Jahan-Parwar B, Hart SD, Bhuta SM, Berke GS, Shapiro NL. Local and systemic effects of intralaryngeal injection of cidofovir in a canine model. *Laryngoscope.* 2003 Nov;113(11):1922–6.
167. Chmielik M, Piekarniak P, Snieg B. [Microsurgical treatment of laryngeal papillomatosis]. *Otolaryngol Pol Pol Otolaryngol.* 1997;51(1):26–30.
168. Dikkers FG. Treatment of recurrent respiratory papillomatosis with microsurgery in combination with intralesional cidofovir—a prospective study. *Eur Arch Otorhinolaryngol.* 2005 Nov 22;263(5):440–3.
169. Patel N, Rowe M, Tunkel D. Treatment of recurrent respiratory papillomatosis in children with the microdebrider. *Ann Otol Rhinol Laryngol.* 2003 Jan;112(1):7–10.
170. Pasquale K, Wiatrak B, Woolley A, Lewis L. Microdebrider versus CO2 laser removal of recurrent respiratory papillomas: a prospective analysis. *Laryngoscope.* 2003 Jan;113(1):139–43.
171. Ulozaa V, Velyvyteb D, Gozdicka-Jozefiakc A. Microsurgical management of laryngeal papillomas and prevalence of human papilloma virus infection. *Int Congr Ser 1240 2003 1501–1504.*
172. Yan Y, Olszewski AE, Hoffman MR, Zhuang P, Ford CN, Dailey SH, et al. Use of Lasers in Laryngeal Surgery. *J Voice.* 2010 Jan;24(1):102–9.
173. Hoff SR, Koltai PJ. Operative management of juvenile-onset recurrent respiratory papillomatosis. *Oper Tech Otolaryngol-Head Neck Surg.* 2012 Jun;23(2):117–23.
174. Wetmore SJ, Key JM, Suen JY. Complications of laser surgery for laryngeal papillomatosis. *Laryngoscope.* 1985 Jul;95(7 Pt 1):798–801.
175. Crockett DM, McCabe BF, Shive CJ. Complications of laser surgery for recurrent respiratory papillomatosis. *Ann Otol Rhinol Laryngol.* 1987 Dec;96(6):639–44.
176. Ossoff RH, Werkhaven JA, Dere H. Soft-tissue complications of laser surgery for recurrent respiratory papillomatosis. *Laryngoscope.* 1991 Nov;101(11):1162–6.
177. Saleh EM. Complications of treatment of recurrent laryngeal papillomatosis with the carbon dioxide laser in children. *J Laryngol Otol.* 1992 Aug;106(8):715–8.
178. Friedman RM. Clinical uses of interferons. *Br J Clin Pharmacol.* 2008 Feb;65(2):158–62.
179. Dyrstad SW, Rao KA. Recurrent Respiratory Papillomatosis (RRP)-Juvenile Onset. *Clin Med Oncol.* 2008;2:481–6.
180. Hamblin MR, Hasan T. Photodynamic therapy: a new antimicrobial approach to infectious disease? *Photochem Photobiol Sci Off J Eur Photochem Assoc Eur Soc Photobiol.* 2004 May;3(5):436–50.

181. Coll DA, Rosen CA, Auburn K, Potsic WP, Bradlow HL. Treatment of recurrent respiratory papillomatosis with indole-3-carbinol. *Am J Otolaryngol*. 1997 Aug;18(4):283–5.
182. Wiatrak BJ. Overview of recurrent respiratory papillomatosis. *Curr Opin Otolaryngol Head Neck Surg*. 2003 Dec;11(6):433–41.
183. El-Mofty SK. Human papillomavirus (HPV) related carcinomas of the upper aerodigestive tract. *Head Neck Pathol*. 2007 Dec;1(2):181–5.
184. Sabiani L, Bremond A, Mortier I, Lecuyer M, Boubli L, Carcopino X. Évaluation de la couverture vaccinale du vaccin anti-hpv : résultats d'une enquête auprès des lycéennes et étudiantes de la région PACA. *J Gynécologie Obstétrique Biol Reprod*. 2012 Apr;41(2):136–44.
185. Moscicki A-B. HPV Vaccines: Today and in the Future. *J Adolesc Health*. 2008 Oct;43(4):S26–S40.
186. Bulletin épidémiologique hebdomadaire. *Inst Veille Sanit*. 2013 Mar 19;74.
187. Gallagher TQ, Derkay CS. Recurrent respiratory papillomatosis: update 2008. *Curr Opin Otolaryngol Head Neck Surg*. 2008 Dec;16(6):536–42.
188. Loyo M, Pai SI, Netto GJ, Tunkel DE. Aggressive recurrent respiratory papillomatosis in a neonate. *Int J Pediatr Otorhinolaryngol*. 2008 Jun;72(6):917–20.
189. Hendrickse WA, Irwin BC, Levinsky RJ, Bailey CM, Tymms G, Evans JN. Treatment of respiratory papillomatosis with adenine arabinoside. *Arch Dis Child*. 1985 Apr;60(4):374–6.
190. Harcourt JP, Worley G, Leighton SE. Cimetidine treatment for recurrent respiratory papillomatosis. *Int J Pediatr Otorhinolaryngol*. 1999 Dec 5;51(2):109–13.
191. Bitar M, Baz R, Fuleihan N, Muallem M. Can zinc be an adjuvant therapy for juvenile onset recurrent respiratory papillomatosis? *Int J Pediatr Otorhinolaryngol*. 2007 Aug;71(8):1163–73.
192. Hawkes M, Campisi P, Zafar R, Punthakee X, Dupuis A, Forte V, et al. Time course of juvenile onset recurrent respiratory papillomatosis caused by human papillomavirus. *Pediatr Infect Dis J*. 2008 Feb;27(2):149–54.
193. Palefsky J. Human papillomavirus infection in HIV-infected persons. *Top HIV Med Publ Int AIDS Soc USA*. 2007 Sep;15(4):130–3.
194. Wilson WR, Hermans PE, Ritts RE Jr. Idiopathic late-onset immunoglobulin deficiency with functional T-cell deficiency. *Arch Intern Med*. 1976 Mar;136(3):343–6.
195. Ulrich C, Hackethal M, Meyer T, Geusau A, Nindl I, Ulrich M, et al. Skin infections in organ transplant recipients. *J Dtsch Dermatol Ges J Ger Soc Dermatol JDDG*. 2008 Feb;6(2):98–105.
196. Hamblin TJ. Long-lasting response of therapy-resistant viral warts to treatment with interleukin-2 in a patient with chronic lymphocytic leukemia (CLL) and profound immunodeficiency. *Leuk Res*. 2007 Mar;31(3):413–4.
197. Coulombe B, Nusa Naiman A, Ceruse P, Froehlich P. [Anti-viral injectable treatment (cidofovir) in laryngeal papillomatosis]. *Rev Laryngol - Otol - Rhinol*. 2002;123(5):315–20.



198. Bielowicz S, Villagomez V, Stager SV, Wilson WR. Intralesional cidofovir therapy for laryngeal papilloma in an adult cohort. *Laryngoscope*. 2002 Apr;112(4):696–9.
199. Chhetri DK, Shapiro NL. A scheduled protocol for the treatment of juvenile recurrent respiratory papillomatosis with intralesional cidofovir. *Arch Otolaryngol Head Neck Surg*. 2003 Oct;129(10):1081–5.
200. Akst LM, Lee W, Discolo C, Knott D, Younes A, Koltai PJ. Stepped-dose protocol of cidofovir therapy in recurrent respiratory papillomatosis in children. *Arch Otolaryngol Head Neck Surg*. 2003 Aug;129(8):841–6.
201. Shehab N, Sweet BV, Hogikyan ND. Cidofovir for the treatment of recurrent respiratory papillomatosis: a review of the literature. *Pharmacotherapy*. 2005 Jul;25(7):977–89.
202. Cole RR, Myer CM 3rd, Cotton RT. Tracheotomy in children with recurrent respiratory papillomatosis. *Head Neck*. 1989 Jun;11(3):226–30.
203. Chen X, Liu D. The relationship between tracheotomy and intra-tracheal papilloma progression in children. *Zhonghua Er Bi Yan Hou Ke Za Zhi*. 2000 Oct;35(5):384–6.
204. Shinkwin CA, Gibbin KP. Tracheostomy in children. *J R Soc Med*. 1996 Apr;89(4):188–92.
205. Shapiro AM, Rimell FL, Shoemaker D, Pou A, Stool SE. Tracheotomy in children with juvenile-onset recurrent respiratory papillomatosis: the Children's Hospital of Pittsburgh experience. *Ann Otol Rhinol Laryngol*. 1996 Jan;105(1):1–5.
206. Clamp PJ, Saunders MW. Systematic review of intralesional cidofovir dosing regimens in the treatment of recurrent respiratory papillomatosis. *Int J Pediatr Otorhinolaryngol*. 2013 Mar;77(3):323–8.
207. Milczuk HA. Intralesional cidofovir for the treatment of severe juvenile recurrent respiratory papillomatosis: long-term results in 4 children. *Otolaryngol--Head Neck Surg Off J Am Acad Otolaryngol-Head Neck Surg*. 2003 Jun;128(6):788–94.
208. Pransky SM, Magit AE, Kearns DB, Kang DR, Duncan NO. Intralesional cidofovir for recurrent respiratory papillomatosis in children. *Arch Otolaryngol Head Neck Surg*. 1999 Oct;125(10):1143–8.
209. Hammer J. Acquired upper airway obstruction. *Paediatr Respir Rev*. 2004 Mar;5(1):25–33.
210. Kramer SS, Wehunt WD, Stocker JT, Kashima H. Pulmonary manifestations of juvenile laryngotracheal papillomatosis. *AJR Am J Roentgenol*. 1985 Apr;144(4):687–94.
211. Giménez A, Franquet T, Prats R, Estrada P, Villalba J, Bagué S. Unusual primary lung tumors: a radiologic-pathologic overview. *Radiogr Rev Publ Radiol Soc North Am Inc*. 2002 Jun;22(3):601–19.
212. Recueil Dalloz 2012. p. 1794.

# ANNEXES

## -Annexe 1

### Score Derkay et Wiatrak

1. Describe the patient's voice today:  
normal\_\_\_(0), abnormal\_\_\_(1), aphonic\_\_\_(2)
  2. Describe the patient's stridor today:  
absent\_\_\_(0), present with activity\_\_\_(1), present at rest\_\_\_(2)
  3. Describe the urgency of today's intervention:  
scheduled\_\_\_(0), elective\_\_\_(1), urgent\_\_\_(2), emergent\_\_\_(3)
  4. Describe today's level of respiratory distress:  
none\_\_\_(0), mild\_\_\_(1), moderate\_\_\_(2), severe\_\_\_(3),  
extreme\_\_\_(4)
- Total Clinical Score** (Questions 1 through 4) = \_\_\_\_\_

### Figure 1 : Score clinique (42).

For each site, score as: 0=none, 1=surface lesion, 2=raised lesion, 3=bulky lesion

#### LARYNX:

Epiglottis:	Lingual surface___	Laryngeal surface___
Aryepiglottic folds:	Right___	Left___
False vocal cords:	Right___	Left___
True vocal cords	Right___	Left___
Arytenoids:	Right___	Left___

Anterior commissure\_\_\_\_\_

Posterior commissure\_\_\_\_\_

Subglottis\_\_\_\_\_

#### TRACHEA:

Upper one-third\_\_\_\_\_

Middle one-third\_\_\_\_\_

Lower one-third\_\_\_\_\_

Bronchi: Right\_\_\_ Left\_\_\_

Tracheotomy stoma\_\_\_\_\_

#### OTHER:

Nose\_\_\_\_\_

Palate\_\_\_\_\_

Pharynx\_\_\_\_\_

Esophagus\_\_\_\_\_

Lungs\_\_\_\_\_

Other\_\_\_\_\_ **Total Anatomical Score** \_\_\_\_\_

### Figure 2 : Score anatomique (42).

**Total Score** = Total Anatomical Score plus Total Clinical Score.



Hôpitaux de Lyon

Registre National Français pour la  
Papillomatose des Voies Aériennes

Cahier de recueil des données

Centre n°

Patient n°

Identifiant patient          
Nom Prénom N° centre N° patient dans le centre

Coordonnateur du projet :

Pr. Patrick FROEHLICH  
Tél. : 04.72.11.05.39  
E-mail : [patrick.froehlich@chu-lyon.fr](mailto:patrick.froehlich@chu-lyon.fr)

Gestion logistique :

« Registre National Papillomatose »  
Unité de Recherche Clinique et Ethique  
Pôle IMER – Hospices Civils de Lyon  
162 Avenue Lacassagne  
69424 LYON Cedex 03  
Tél. : 04.72.11.51.68 – Fax : 04.72.11.57.11  
E-mail : [laure.huot@chu-lyon.fr](mailto:laure.huot@chu-lyon.fr)











## SERMENT MEDICAL

Au moment d'être admise à exercer la médecine, je promets et je jure d'être fidèle aux lois de l'honneur et de la probité.

Mon premier souci sera de rétablir, de préserver ou de promouvoir la santé dans tous ses éléments, physiques et mentaux, individuels et sociaux.

Je respecterai toutes les personnes, leur autonomie et leur volonté, sans aucune discrimination selon leur état ou leurs convictions. J'interviendrai pour les protéger si elles sont affaiblies, vulnérables ou menacées dans leur intégrité ou leur dignité. Même sous la contrainte, je ne ferai pas usage de mes connaissances contre les lois de l'humanité.

J'informerai les patients des décisions envisagées, de leurs raisons et de leurs conséquences. Je ne tromperai jamais leur confiance et n'exploiterai pas le pouvoir hérité des circonstances pour forcer leurs consciences.

Je donnerai mes soins à l'indigent, et à quiconque me les demandera.

Je ne me laisserai pas influencer par la soif du gain ou la recherche de la gloire.

Admise dans l'intimité des personnes, je tairai les secrets qui me sont confiés. Reçue à l'intérieur des maisons, je respecterai les secrets des foyers et ma conduite ne servira pas à corrompre les mœurs.

Je ferai tout pour soulager les souffrances. Je ne prolongerai pas abusivement les agonies. Je ne provoquerai jamais la mort délibérément.

Je préserverai l'indépendance nécessaire à l'accomplissement de ma mission. Je n'entreprendrai rien qui dépasse mes compétences. Je les entretiendrai et les perfectionnerai pour assurer au mieux les services qui me seront demandés.

J'apporterai mon aide à mes confrères ainsi qu'à leurs familles dans l'adversité.

Que les hommes et mes confrères m'accordent leur estime si je suis fidèle à mes promesses : que je sois déshonorée et méprisée si j'y manque.



## RESUME

**Objectifs.** La papillomatose laryngée juvénile est une affection peu fréquente mais nécessitant un suivi à vie. Elle est à risque de récurrences multiples et d'extension à l'arbre respiratoire. Le traitement a pour but d'assurer la liberté des voies aériennes, d'éviter les récurrences et l'extension, sans effets indésirables et risque de cancérisation. Le traitement actuel dans le service ORL du CHU de Bordeaux est le Cidofovir en injection intra-lésionnelle en association avec le laser CO<sub>2</sub>. L'utilisation en injection intra-lésionnelle du Cidofovir est hors autorisation de mise sur le marché. Il a été retrouvé une importante transformation maligne de papillomes, après utilisation de Cidofovir en injection intra-lésionnelle, lors d'essai chez l'animal, ainsi que des séquelles anatomiques locales.

**Matériel et méthodes.** Dans notre étude rétrospective, 12 enfants atteints de papillomatose laryngée ont été traités de 1999, date de première utilisation du Cidofovir au CHU de Bordeaux, à juin 2013. La sévérité des lésions, au cours du suivi, a été évaluée à posteriori, par le score clinique et anatomique de Derkay-Wiatrak. La fréquence des endoscopies, des séances de laser et la durée du suivi ont également été évaluées.

**Résultats.** L'âge moyen au moment du diagnostic était de 3 ans. La durée moyenne du suivi a été de 4 ans et 4 mois pour les patients présentant une rémission complète, 3 ans pour le patient présentant une rémission partielle, et 5 ans et 3 mois pour les patients présentant une absence de rémission. Six patients sur 12 (50%; intervalle de confiance à 95% [21%; 79%] ) ont présenté une rémission complète, un patient (8,4%) une rémission partielle et cinq patients (41,6%) une absence de rémission.

Les patients ont eu 8,3 injections de Cidofovir en moyenne. Ces résultats correspondent à ce qui est retrouvé dans la littérature. Il n'y a pas eu de cancérisation. Les effets indésirables sont la dysphonie séquellaire pour 7 patients sur 12. Neuf patients sont encore suivis, les 3 autres ont été perdus de vue.

**Conclusion.** Le Cidofovir en injection intra-lésionnelle associé au laser CO<sub>2</sub> lors de l'endoscopie a montré une efficacité modérée, dans la limite de cette étude, avec diminution de la sévérité des lésions dans certains cas et espacement des endoscopies dans d'autres..