



HAL
open science

Infiltrations du nerf grand occipital comme traitement de l'algie vasculaire de la face : anatomie, physiopathologie et essais thérapeutiques

Limby Mahefa Mara

► To cite this version:

Limby Mahefa Mara. Infiltrations du nerf grand occipital comme traitement de l'algie vasculaire de la face : anatomie, physiopathologie et essais thérapeutiques. Médecine humaine et pathologie. 2013. dumas-00958733

HAL Id: dumas-00958733

<https://dumas.ccsd.cnrs.fr/dumas-00958733>

Submitted on 13 Mar 2014

HAL is a multi-disciplinary open access archive for the deposit and dissemination of scientific research documents, whether they are published or not. The documents may come from teaching and research institutions in France or abroad, or from public or private research centers.

L'archive ouverte pluridisciplinaire **HAL**, est destinée au dépôt et à la diffusion de documents scientifiques de niveau recherche, publiés ou non, émanant des établissements d'enseignement et de recherche français ou étrangers, des laboratoires publics ou privés.

Université Bordeaux 2 - Victor Segalen
U.F.R. DES SCIENCES MÉDICALES

Année 2013

Thèse n° 137

Thèse pour l'obtention du
DIPLÔME d'ÉTAT de DOCTEUR EN MÉDECINE

Présentée et soutenue publiquement
Par Limby Mahefa MARA
Né le 19 septembre 1980 à Fianarantsoa (Madagascar)

Le 19 décembre 2013

INFILTRATIONS DU NERF GRAND OCCIPITAL
COMME TRAITEMENT DE L'ALGIE VASCULAIRE DE LA FACE :
ANATOMIE, PHYSIOPATHOLOGIE ET ESSAIS THÉRAPEUTIQUES

Directrice de thèse
Docteur Virginie DOUSSET

Jury

Monsieur le Professeur Bruno BROCHET	Président
Monsieur le Professeur François SZTARK	Juge
Monsieur le Professeur Gérard DUCOS	Juge
Monsieur le Docteur Mathieu DE-SÈZE	Juge
Monsieur Olivier ROCA-LAPIROT	Juge
Madame le Docteur Virgine DOUSSET	Juge

REMERCIEMENTS

A Monsieur le Professeur Bruno BROCHET

Docteur en Médecine

Professeur des Universités, Praticien Hospitalier

Chef de service de Neurologie au CHU de Bordeaux

Je vous remercie de l'honneur que vous me faites en acceptant de présider ce jury et de juger ce travail.

A Monsieur le Professeur François SZTARK

Docteur en Médecine

Professeur des Universités, Praticien Hospitalier

Chef de service de Réanimation au CHU de Bordeaux

Chef du pôle d'Anesthésie-Réanimation du CHU de Bordeaux

Président du Comité de Lutte contre la Douleur

J'ai apprécié vos conseils et votre disponibilité en tant que rapporteur de cette thèse. Je vous remercie de me faire l'honneur d'accepter de juger ce travail.

A Monsieur le Professeur Gérard DUCOS

Docteur en Médecine

Professeur Associé de Médecine Générale

Je vous remercie de me faire l'honneur d'accepter de juger ce travail.

A Monsieur le Docteur Mathieu De Sèze

Docteur en Médecine

Maître de Conférence des Universités, Praticien Hospitalier dans le service de Médecine Physique et de Réadaptation du CHU de Bordeaux

Je vous remercie de me faire l'honneur d'accepter de juger ce travail.

A Monsieur Olivier ROCA-LAPIROT

Docteur en Neurosciences à l'Institut François Magendie de l'Université de Bordeaux 2

J'ai apprécié ton aide et ta disponibilité pour comprendre et expliquer la physiopathologie de ces infiltrations. Je te remercie de me faire l'honneur d'accepter de juger ce travail.

A Madame le Docteur Virginie DOUSSET

Docteur en Médecine

Praticien Hospitalier Neurologue

Responsable coordonnatrice du Centre d'Étude et de Traitement de la Douleur Chronique du CHU de Bordeaux

Médecin coordonnateur du Réseau Aquitaine Douleur Chronique

Votre aide et votre rigueur m'ont beaucoup aidé. Je vous remercie de m'avoir guidé depuis le début de ce travail, et de me faire l'honneur d'accepter de le juger.

A Cécile, ma compagne

pour ton amour et ton soutien permanents. Ces années partagées avec toi sont gravées dans ma mémoire. Et le plus beau reste à venir.

A mon père

pour avoir toujours été présent. Je n'en serais pas là sans toi. Tu es parti de rien et tu as réussi à nous offrir ce qu'il y a de mieux. Merci pour tout.

A mon petit frère Avisoa

pour ta bonne humeur, ton soutien et ton affection.

A mes grands frères Hery et Liva

A tous mes oncles, tantes, cousins et cousines.

A ma belle-famille

Martine, Charles et Pascale, Jérémie, Mamie Lulu et Papi Gilbert.

Aux Puissants

Blue, Kig et Tchanks.

Aux Michels

Erik, Groquik, Touille, Djupp, Céline, Sophie.

A Xavi et Chacha, Jeanch et Claire, Julien et Sarah, Claude et Sarah, Jeannot, Pedro, Franck, John, Kilo, Passe.

Je dédie cette thèse à notre petite Aina et à ma mère.

TABLE DES MATIÈRES

I – L’algie vasculaire de la face : définition et rappels	17
1.1 Introduction.....	17
1.2 Épidémiologie.....	17
1.3 Clinique.....	18
1.3.1 Critères diagnostiques.....	18
1.3.2 Signes associés.....	19
1.3.3 Examen clinique.....	20
1.3.4 Facteurs déclenchants.....	20
1.3.5 Histoire naturelle et évolution.....	20
1.3.6 Diagnostic différentiel.....	21
1.4 Physiopathologie.....	22
1.4.1 Théories périphériques.....	22
1.4.2 Théorie centrale.....	23
1.5 Traitement	24
1.5.1 Traitements de crise.....	24
1.5.1.1 Le sumatriptan injectable.....	25
1.5.1.2 L’oxygène.....	25
1.5.2 Traitements de fond.....	26
1.5.2.1 Le vérapamil.....	26
1.5.2.2 Le lithium.....	26
1.5.2.3 Les corticoïdes oraux.....	27
1.6 Stratégie thérapeutique.....	28
II – Anatomie du nerf grand occipital (nerf d’Arnold)	29
2.1 Rappels anatomiques.....	29
2.1.1 Structures osseuses.....	29
2.1.2 Structures musculaires.....	30
2.2 Description.....	31
2.2.1 Trajet.....	31
2.2.2 Anastomoses du nerf grand occipital.....	33
2.3 Rôle.....	34
2.4 Variations anatomiques.....	34

III – Pourquoi des infiltrations de corticoïdes dans le nerf grand occipital pour traiter l'algie vasculaire de la face ?	39
3.1 Introduction.....	39
3.2 Altération de la sensibilité trigéminal par blocage anesthésique du nerf grand occipital...39	39
3.3 Description d'une population de neurones centraux, à convergence trigéminal et occipitale.....	44
3.4 Mécanisme d'action des corticoïdes sur un nerf normal.....	48
3.5 Hypothèse sur le mécanisme d'action des corticoïdes sur le neurone à convergence.....	50
IV – Essais thérapeutiques sur l'efficacité et la tolérance des infiltrations de corticoïdes dans le nerf grand occipital comme traitement de l'algie vasculaire de la face	54
4.1 Introduction.....	54
4.2 Études ouvertes portant sur les infiltrations du nerf grand occipital dans le traitement de l'algie vasculaire de la face.....	57
4.3 Études contrôlées et randomisées portant sur les infiltrations du nerf grand occipital dans le traitement de l'algie vasculaire de la face.....	57
4.4 Choix de la molécule.....	58
4.5 Le site d'injection.....	59
4.6 Le nombre optimal d'infiltrations.....	60
4.7 Évaluation des effets indésirables.....	60
4.8 Contre-indications	61
4.9 Conclusion.....	61
V – Infiltrations écho-guidées : données actuelles et perspectives d'avenir	62
5.1 Intérêts des infiltrations écho-guidées.....	62
5.2 Choix du meilleur site d'injection.....	63

VI – Conclusion	69
Bibliographie	72
Annexes	79

LISTE DES ABRÉVIATIONS

AVF	algie vasculaire de la face
ICHD	International Classification Of Headache Disorders
IHS	International Headache Society
NGO	nerf grand occipital
RC	réflexe de clignement
RNC	réflexe nociceptif de clignement
SFAR	Société Française d'Anesthésie et de Réanimation
SFETD	Société Française d'Étude et de Traitement de la Douleur

I – L'algie vasculaire de la face : définition et rappels

1.1 Introduction

L'algie vasculaire de la face (AVF) est une céphalée essentielle à prédominance masculine. C'est une pathologie qui est aussi répandue que la sclérose en plaques, mais dont la prise en charge n'est pas toujours aisée.

La crise est caractérisée par des douleurs orbitaires unilatérales extrêmement violentes, associées à des signes neurovégétatifs tels que larmoiement et congestion nasale.

80 à 90% des patients souffrent d'AVF épisodique, avec des crises durant de 15 à 180 minutes, évoluant par salves sur des périodes allant de 2 à 8 semaines, une à deux fois par an.

Cependant 15% environ des patients souffrent de la forme chronique, sans période de rémission de plus d'un mois [1].

L'AVF est souvent diagnostiquée tardivement, par conséquent la prise en charge de ces patients douloureux est souvent retardée de plusieurs mois, parfois de plusieurs années.

1.2 Épidémiologie

La prévalence de l'AVF est de l'ordre de 0,1%. Elle touche nettement plus les individus masculins, avec un sex ratio variant de 2,5 à 7,1 selon les études [2].

Les premiers symptômes surviennent généralement vers l'âge de 30 ans, mais il a été rapporté dans certaines études la survenue d'AVF chez des enfants, et chez des personnes âgées.

Une consommation quotidienne importante de tabac (plus de 20 cigarettes) et d'alcool (l'équivalent d'un litre de vin) est significativement plus fréquente chez les patients souffrant d'AVF. Mais il n'a pas été démontré que leur arrêt ait un impact sur l'évolution de la maladie.

Des données récentes de la littérature ont également soulevé la possibilité de l'existence d'un facteur génétique.

Ainsi d'après des études réalisées sur des jumeaux homozygotes et des membres d'une même famille, environ 5% des cas seraient transmis selon un mode autosomique dominant. Par conséquent les descendants au premier degré d'un patient atteint d'AVF aurait 5 à 18 fois plus de chances de développer la maladie [3], tandis que ce risque serait de 2 à 3 chez les descendants au second degré.

1.3 Clinique

1.3.1 Critères diagnostiques

Depuis que cette entité a été découverte (XVIII^e siècle), les médecins de l'époque avaient déjà identifié deux composantes importantes. A savoir la douleur, une des plus intenses que l'on puisse imaginer, et la rythmicité selon le cycle circadien ou les saisons (céphalées « en grappe », à l'origine du terme anglo-saxon « cluster headache »).

L'International Headache Society (IHS) a émis une classification, The International Classification of Headache Disorders (ICHD), dans laquelle elle précise les critères de l'AVF [4].

Algie vasculaire de la face

A. Au moins 5 crises remplissant les critères B à D.

B. Douleur sévère ou très sévère, unilatérale, orbitaire, supra-orbitaire ou temporale, durant entre 15 et 180 minutes si non traitée.

C. Au moins un des critères suivants :

1. Au moins un des signes ou symptômes suivants, homo-latéral à la douleur :

a) injection conjonctivale et/ou larmoiement

b) congestion nasale et/ou rhinorrhée

c) œdème palpébral

d) sudation faciale et frontale

e) érythème facial et frontal

f) sensation de plénitude intra-auriculaire

g) myosis et/ou ptosis

2. Acathisie, agitation

D. Crises survenant à une fréquence allant de une fois tous les deux jours à 8 fois par jour, pendant plus de la moitié du temps lorsqu'une salve a débuté.

E. Symptômes non attribuables à une autre pathologie de la classification ICHD-3

Algie vasculaire de la face épisodique

A. Remplit les critères de l'AVF

B. Au moins deux salves ayant duré de 7 jours à un an et séparées par des périodes de rémission d'au moins un mois.

Algie vasculaire de la face chronique

A. Remplit les critères de l'AVF

B. Absence de rémission, ou durée des rémissions inférieures à un mois, pendant plus d'un an

Tableau 1. Critères diagnostiques de l'algie vasculaire de la face selon l'ICHD.

Cette classification est récente (août 2013). Les modifications par rapport à la précédente sont le rajout des symptômes « érythème » et « sensation de plénitude auriculaire » dans la partie C, ainsi que la notion de « moitié du temps » dans la partie D.

La douleur est extrêmement intense, atteignant son paroxysme en quelques minutes. Elle est strictement unilatérale, à nette prédominance orbitaire ou péri-orbitaire. Elle peut irradier dans les régions homo-latérales temporale, frontale, malaire, jugale, et plus rarement gingivale. Elle est souvent décrite par les patients comme une brûlure ou une déchirure. Sa durée est comprise entre 15 et 180 minutes sans traitement, et les crises surviennent avec une fréquence comprise entre une tous les deux jours et 8 fois par jour.

Il faut un minimum de 5 crises pour que l'AVF soit confirmée.

Dans la majorité des cas il n'y a pas de prodromes, mais certains patients ont déjà décrits des signes annonciateurs de la crise tels que sensation de faim, gêne oculaire, congestion nasale.

De la même façon la douleur est le plus souvent unilatérale, mais dans certains cas on a pu décrire un basculement vers le côté opposé, parfois durant la même crise.

1.3.2 Signes associés

Hormis la douleur, il existe des symptômes homo-latéraux associés en rapport avec un dysfonctionnement du système nerveux parasympathique : injection conjonctivale ou larmoiement, congestion nasale ou rhinorée, sudation frontale ou faciale, et un syndrome de Claude Bernard-Horner avec myosis, ptosis et énophtalmie.

D'autres signes ont également été décrits tels qu'une agitation, une déambulation, la couverture de l'oeil concerné avec la main, des nausées et des vomissements, une photo et une phonophobie.

Ces derniers symptômes sont également observés dans la migraine. Et sur ce point il est intéressant de noter qu'une symptomatologie d'aura migraineuse associée à des crises d'AVF a été observée chez 6% de patients atteints d'AVF. Et une étude a démontré que chez 36% de ces patients avait été retrouvée une maladie migraineuse. Pour ceux chez qui la migraine est précédée ou accompagnée d'une aura, c'est le plus souvent une aura visuelle. Ceci a poussé les auteurs à avancer l'hypothèse de l'existence d'un gène de susceptibilité concernant l'aura migraineuse.

1.3.3 Examen clinique

Lors de la crise, l'examen clinique peut retrouver plusieurs éléments, essentiellement cardiaques. A savoir une augmentation de la pression artérielle de 20 à 50 mmHg, une tachycardie, des salves d'extrasystoles ventriculaires ainsi que des passages en fibrillation auriculaire [5].

En dehors des crises, l'examen est normal, hormis chez certains patients chez qui on peut observer la persistance de tout ou partie du syndrome de Claude Bernard-Horner du côté ou s'exprime le plus souvent la pathologie.

1.3.4 Facteurs déclenchants

Plusieurs facteurs déclenchants ont été retrouvés : l'alcool, uniquement pendant les salves et non durant les phases de rémission. Mais également les traumatismes cranio-faciaux, la désaturation lors du sommeil paradoxal chez les patients présentant un syndrome d'apnées du sommeil, les dérivés nitrés et les autres vasodilatateurs.

1.3.5 Histoire naturelle et évolution

La grande majorité des patients (80 à 90%) sont atteints d'AVF épisodique. Chez la plupart des patients, les épisodes ou salves durent de 3 à 16 semaines, avec un écart type allant de quelques jours à un an. Les périodes de rémission oscillent entre un mois et 25 ans. La majorité des patients ont un à deux épisodes par an, préférentiellement au printemps et en automne.

Le plus souvent au début d'un épisode, les crises sont rares, puis s'installent rapidement et deviennent quotidiennes, avant de s'espacer progressivement et s'arrêtent totalement en l'espace de quelques jours.

L'AVF chronique touche environ 15% des patients et se caractérise par une absence de rémission d'une durée de plus d'un mois. Cette forme chronique peut apparaître de novo, ou être l'évolution d'une forme épisodique.

La maladie accompagne les patients toute leur vie, bien que les formes symptomatiques après l'âge de 75 ans soient rares. Il a par ailleurs été démontré que les patients pouvaient passer d'une forme à l'autre au cours de l'évolution de la maladie (plus souvent dans le sens chronique vers épisodique), voire vers une forme combinée avec alternance de phases épisodiques et de phases chroniques.

La périodicité des crises sur 24h varie de une à trois en moyenne, avec un maximum observé de huit crises par jour. Elles ont tendance à survenir aux mêmes horaires, souvent la nuit et après les repas.

1.3.6 Diagnostic différentiel

La migraine est l'une des céphalées essentielles que l'on diagnostique à tort chez des patients atteints d'AVF. La distinction peut se faire sur plusieurs critères. Tout d'abord la migraine touche préférentiellement les femmes (sex ratio de 9), et le facteur héréditaire est plus évident. La durée de la crise est plus importante (de 4 à 72 heures), et celles-ci surviennent de manière récurrente sans présenter le caractère circadien ou saisonnier de l'AVF.

Lors d'une crise de migraine la douleur initialement unilatérale, peut basculer de l'autre côté, ce qui est très rare dans l'AVF, voire se bilatéraliser, chose jamais observée concernant l'AVF.

Pendant un crise de migraine, le patient a tendance à se mettre au calme et à s'allonger, alors qu'à l'opposé le patient en pleine crise d'AVF est agité et fait les cent pas. De plus même si on a vu plus haut que les prodromes type aura migraineuse peuvent exceptionnellement survenir dans l'AVF, ils sont plus fréquents dans la migraine. A l'inverse les signes neurovégétatifs accompagnateurs de l'AVF peuvent se voir dans quelques cas de migraine, mais de façon bien moins prononcée et fréquente.

La confusion peut être faite avec d'autres pathologies, qui forment avec l'AVF les céphalées trigémino-autonomiques, en raison de la localisation de la douleur dans le territoire du nerf trijumeau et du dysfonctionnement associé du système nerveux autonome.

L'hémicrânie paroxystique, d'une fréquence moindre que l'AVF, touche préférentiellement la femme (plus de 8 fois sur 10). Les crises sont plus courtes (2 à 40 minutes) mais plus fréquentes (jusqu'à 30 par jour). Une dose thérapeutique d'Indométacine permet la résolution complète de la crise et représente un très bon test diagnostique.

Le SUNCT (Short Unilateral Neuralgiform headache attacks with Conjunctival injection and Tearing), également très rare, est caractérisée par des douleurs siégeant en péri-orbitaire, avec une association systématique à des signes dysautonomiques (injection conjonctivale, larmoiement et

congestion nasale). Mais les crises sont beaucoup plus courtes (très souvent moins d'une trentaine de secondes), et une fréquence bien plus élevée (plusieurs centaines de fois par jour).

La névralgie essentielle du trijumeau est définie par des douleurs en éclair durant de quelques secondes à quelques minutes, dans le territoire d'une ou plusieurs branches du nerf, le plus souvent V2 et V3. Elles peuvent être déclenchées par la stimulation cutanée ou muqueuse d'une zone, par exemple le rasage, la mastication, la parole, pouvant entraîner de véritables comportements d'évitement. Les crises sont quotidiennes, et durent de quelques semaines à quelques mois.

La dissection carotidienne s'exprime le plus souvent par une céphalée unilatérale et un signe de Claude Bernard-Horner. Lors d'un premier épisode d'AVF, le moindre doute fera réaliser une imagerie afin d'éliminer la dissection.

1.4 Physiopathologie

Les bases de cette physiopathologie reposent sur des critères cliniques :

- la rythmicité quotidienne des crises et la survenue préférentielle à heure fixe ;
- la topographie de la douleur avec une majorité de patients localisant celle-ci sur le territoire de la branche V1 du trijumeau ;
- la présence de signes secondaires à un dysfonctionnement du système nerveux parasympathique.

1.4.1 Théories périphériques

L'AVF était considérée initialement comme une forme de migraine, avec comme notion commune la céphalée vasculaire, induite par modification du calibre de vaisseaux extra et intracrâniens.

La vasodilatation des artères intracrâniennes lors de crises d'AVF a été objectivée par les techniques d'imagerie fonctionnelle. L'œdème périvasculaire irriterait les fibres sympathiques péri-carotidiennes et serait à l'origine des symptômes autonomes. Mais il a été démontré que cette vasodilatation n'était pas spécifique de la pathologie. De plus, les substances vasodilatatrices telles que l'alcool (ou les dérivés nitrés dans les modèles expérimentaux) ne provoquent les crises que lorsqu'un épisode « actif » a déjà débuté. Il est peu vraisemblable que la vasodilatation soit à l'origine de la douleur de l'AVF, mais plutôt une des conséquences.

Le rôle du nerf trijumeau a également été largement étudié. Ses fibres forment une synapse au niveau du noyau trigéminé inférieur et se projettent vers le thalamus puis les aires corticales. On suppose que les crises douloureuses seraient liées à une activation du système trigémino-vasculaire. En effet durant la crise, il a été observé, dans la veine jugulaire homo-latérale aux douleurs, une augmentation de la concentration du CGRP (calcitonin gene-related peptide), un neurotransmetteur abondant au niveau des fibres trigémino-vasculaires. On a par ailleurs démontré que lors de la résolution de la crise, que ce soit de façon spontanée ou après administration de sumatriptan ou d'oxygène, le taux de CGRP se normalise [6]. Mais cette particularité s'observe également dans les crises de migraine.

Le sumatriptan est un agoniste des récepteurs sérotoninergiques 5HT, qui sont situés entre autres sur les muscles lisses des parois vasculaires et en pré-synaptique au niveau des terminaisons nerveuses périphériques. Son importante efficacité dans la crise d'AVF pourrait être un argument en faveur d'une implication trigéminal périphérique, mais le sumatriptan reste efficace malgré une section du nerf [42], ce qui suppose une action de la molécule plus en amont, au niveau central.

Il est donc peu probable que l'AVF trouve son origine dans une atteinte périphérique, qu'elle soit trigéminal, vasculaire, ou mixte.

1.4.2 Théorie centrale

Le caractère circadien de l'AVF a fait suggérer une théorie centrale avec une origine hypothalamique de la voie de signalisation [7].

Cette hypothèse se base sur le fait que l'hypothalamus régule l'homéostasie et plusieurs systèmes et rythmes biologiques: le système endocrinien, le système nerveux autonome, le sommeil, la température interne.

Des études ont essayé de valider cette hypothèse en dosant les taux plasmatiques de certaines hormones. Il a ainsi pu être observé une diminution de la testostéronémie en période active d'AVF [8], et une augmentation du pic matinal de cortisolémie qui persiste durant la phase de rémission, preuve que cette hausse n'est pas imputable uniquement à une réponse à la douleur de l'axe hypothalamo-hypophyso-surrénalien. La mélatonine, hormone impliquée dans le rythme circadien, et sous modulation hypothalamique, voit également sa régulation modifiée : chez les patients souffrant d'AVF, on a observé une abolition de sa périodicité de sécrétion [9].

Ces hypothèses sont renforcées par le fait que l'hypothalamus est sous l'influence d'une stimulation lumineuse par l'intermédiaire d'une voie rétino-hypothalamique, et qu'il a pour rôle de réguler le

rythme nycthéral endogène.

Un autre argument indirect est l'efficacité du lithium comme traitement de fond chez certains patients. Le lithium exerce son action via des mécanismes centraux et il est notamment démontré qu'il agit au niveau hypothalamique en modulant les régions impliquées dans les rythmes circadiens, ce qui expliquerait en partie son bénéfice dans la dépression bipolaire.

Dans un autre registre, les techniques d'imagerie médicale ont permis de développer des arguments plus directs en faveur de cette théorie centrale. En tomographie par émission de positons, on a pu déceler une activation spécifique hypothalamique homo-latérale à la douleur lors d'une crise spontanée [10], ou déclenchée par un dérivé nitré. L'IRM couplée à une analyse morphométrique a également montré une augmentation de la densité neuronale avec augmentation de volume siégeant dans la partie inférieure de l'hypothalamus, prédominant du côté homo-latéral aux douleurs. Cette anomalie persiste entre deux salves de crises et ne peut donc pas correspondre uniquement à une activation neuronale induite par la douleur. Des travaux récents vont dans le même sens, et se sont intéressés à l'imagerie cérébrale dans le cadre du traitement de l'AVF par électro-stimulation du NGO. Il a été démontré que lors du soulagement des douleurs par un traitement qui est ici purement symptomatique, il persiste à l'imagerie un hypermétabolisme dans le territoire de l'hypothalamus homo-latéral à la douleur. Ce qui prouve que l'hypothalamus joue un rôle dans la genèse de la douleur de l'AVF.

1.5 Traitement

Dans tous les cas il faut essayer de stopper la consommation d'alcool, qui a été prouvé comme facteur déclenchant des crises lors des épisodes.

2 types de traitements sont disponibles : le traitement aigu de la crise, et le traitement de fond, prophylactique.

1.5.1 Traitements de la crise

Ils ont pour but de soulager le patient le plus rapidement possible dès qu'une crise a débuté.

1.5.1.1 Le sumatriptan injectable

Le traitement de première intention est le sumatriptan en injection sous-cutanée.

Une étude a démontré que celui-ci s'est avéré efficace pour juguler totalement ou quasi-totalement les douleurs en 15 minutes lors d'une crise chez 74% de patients [11]. La posologie est de 6 mg par injection, avec un maximum de 2 injections par jour et un intervalle minimum de 2 heures entre les injections.

La tolérance du traitement est satisfaisante et les effets indésirables sont rares. Certains d'entre eux ont été regroupés sous le nom « syndrome des triptans » avec entre autres impression de tête vide, somnolence, bouche sèche, faiblesse musculaire, paresthésies et sensation de pression ou de douleurs dans divers endroits de l'organisme, notamment le cou et la poitrine. A noter également parmi les plus fréquents une douleur ou une brûlure transitoire au point d'injection.

Des études ont permis de valider cette bonne tolérance ainsi que l'absence d'effet d'accoutumance au sumatriptan injectable.

Il existe plusieurs contre-indications à ce traitement, qui sont celles de toutes les molécules de la classe des triptans, à savoir bien sûr l'allergie à la molécule, un antécédent de coronaropathie ou d'angine de poitrine, un antécédent d'AVC ischémique, une HTA sauf si légère et bien contrôlée, une pathologie vasculaire périphérique (Raynaud, AOMI, etc...), une insuffisance hépatique sévère.

Il est réservé aux adultes de plus de 18 ans et de moins de 65 ans. L'association avec un inhibiteur de la monoamine oxydase ou un dérivé de l'ergotamine est également contre-indiquée.

1.5.1.2 L'oxygène

Il est indiqué lorsque les patients sont intolérants ou présentent des contre-indications au sumatriptan. Il est également intéressant lorsqu'il existe plus de deux crises par 24h.

L'oxygène à un débit de 7 litres par minute pendant 15 minutes a permis de soulager 85% des patients [12]. Il n'y a pas d'effets indésirables, ni de contre-indications absolues (attention toutefois à l'hypercapnie chez les patients BPCO). Le seul réel obstacle à ce traitement est l'appareillage relativement encombrant pour sa mise en œuvre.

1.5.2 Traitements de fond

On les prescrit afin de diminuer la fréquence des crises, et idéalement pour obtenir une rémission. Dans l'AVF épisodique on les administre durant les périodes douloureuses, ou salves, alors que les patients souffrant d'AVF chronique les prennent de manière continue.

1.5.2.1 Le vérapamil

Bien qu'étant hors AMM dans cette indication, cette molécule est le traitement de fond de première intention [13]. Une étude en double aveugle versus placebo a démontré son efficacité. Il peut être utilisé de façon concomitante au sumatriptan injectable.

Les posologies utilisées sont plus élevées que dans les indications cardiologiques, jusqu'à 720 mg pour la forme épisodique et 1200 mg pour la forme chronique. L'amélioration clinique peut s'observer dès la deuxième semaine de traitement, parfois plus tôt. Il est recommandé de faire un électrocardiogramme avant la mise sous vérapamil et lors des majorations de doses, pour prévenir les phénomènes de bradycardie et de bloc de conduction auriculo-ventriculaire.

Le traitement est la plupart du temps bien toléré, toutefois il faut noter comme principaux effets indésirables la constipation, des œdèmes des membres inférieurs, une hypotension et des possibles accès de bradycardie.

Les contre-indications notables sont les dysfonctions sinusales et les blocs auriculo-ventriculaires, l'insuffisance cardiaque non contrôlée, l'hypotension artérielle. L'association avec le dantrolène et le sultopride est également contre-indiquée.

1.5.2.2 Le lithium

Également hors AMM, il représente le traitement de fond de deuxième intention, lorsque le vérapamil est contre-indiqué, mal toléré ou jugé inefficace. Son utilisation principale trouve sa place dans le cadre du traitement des formes chroniques, car une étude démontrant sa non supériorité par rapport au placebo a remis en cause son efficacité dans la forme épisodique [14].

Il a par ailleurs plusieurs inconvénients : des dosages de lithémie doivent être réalisés en début de traitement afin d'obtenir la dose efficace qui correspond à une concentration comprise entre 0,6 et 1,2 mmol/l. Lorsque celle-ci est obtenue, les dosages sont effectués toutes les semaines pendant le premier mois, puis tous les mois pendant 3 mois, et enfin tous les deux mois pendant toute la durée du traitement. De plus un bilan pré-thérapeutique est nécessaire, comprenant hémogramme, ionogramme, fonction rénale, calcémie (ces deux derniers paramètres sont à surveiller tout au long du traitement), protéinurie, TSH, glycémie à jeun.

Les effets indésirables les plus souvent notés sont des tremblements, des nausées, une insuffisance rénale, une dysthyroïdie, une somnolence, une ataxie.

De nombreuses molécules sont déconseillées en association avec le lithium : les inhibiteurs de l'enzyme de conversion et les antagonistes des récepteurs de l'angiotensine II, les AINS, la carbamazépine, les diurétiques.

1.5.2.3 Les corticoïdes oraux

Ils représentent un traitement de la forme épisodique principalement, du fait du nombre d'effets indésirables au long cours et de la corticodépendance.

Leur efficacité n'a pas été formellement prouvée par des essais randomisés versus placebo, mais des études ouvertes ont pourtant démontré qu'il était intéressant de les employer dans l'AVF [15].

La molécule de prédilection est la prednisone, à une dose quotidienne de 60 à 100 mg, pendant au moins 5 jours, suivie d'une décroissance de 10 mg par jour. Ce schéma thérapeutique peut être intéressant associé au vérapamil, qui prend le relais lors de la seconde semaine de traitement durant laquelle son efficacité débute.

L'avantage des corticoïdes est qu'il n'existe pas de contre-indication absolue. Il faut néanmoins rester prudent dans certains contextes infectieux, notamment dus aux herpesviridae (HSV, VZV), et dans le cadre des états psychotiques non contrôlés.

Les effets indésirables sont nombreux. On retiendra la rétention hydrosodée, les désordres électrolytiques, l'hypertension artérielle, le syndrome de Cushing, l'atrophie musculaire, la fragilisation osseuse, l'atrophie cutanée, un état d'excitation avec insomnie.

1.6 Stratégie thérapeutique

Concernant le traitement de la crise, il repose en première intention sur le sumatriptan injectable, à raison de deux injections maximum par jour. En cas de contre-indication, ou s'il y a plus de 2 crises par jour, on peut avoir recours à l'oxygène à raison de 7l/min pendant 15 minutes.

Le vérapamil est le traitement de fond de première intention quelle que soit la forme d'AVF. S'il ne peut être prescrit, dans les formes épisodiques les alternatives sont la prednisone (traitement de 2 semaines en général avec décroissance sur la deuxième semaine).

Pour ce qui est des formes chroniques, le traitement de fond de seconde intention est le lithium, dans de rares cas associé au vérapamil.

Il est intéressant de noter que les traitements de fond de première intention n'ont pas l'AMM dans cette indication.

II – Anatomie du nerf grand occipital (nerf d'Arnold)

C'est un nerf bilatéral, mixte, avec une prédominance de fibres sensibles, issu de la branche postérieure du nerf cervical C2 [16].

2.1. Rappels anatomiques

2.1.1 Structures osseuses

Nous allons rappeler les reliefs de la partie postéro-inférieure de l'os occipital (Fig. 1).

- la protubérance occipitale externe, zone la plus proéminente de l'os occipital. C'est une des zones d'insertion du faisceau supérieur du trapèze et du ligament nuchal ;
- la crête occipitale externe, sagittale, s'étendant de la protubérance occipitale externe au foramen magnum (trou occipital) ;
- la ligne nucale supérieure (ligne courbe occipitale supérieure), partant de la protubérance occipitale externe, décrit une courbe concave en avant et se dirige vers le processus mastoïde ;
- la ligne nucale inférieure (ligne courbe occipitale inférieure), ayant son origine au milieu de la crête occipitale externe, avec un trajet parallèle à la précédente.

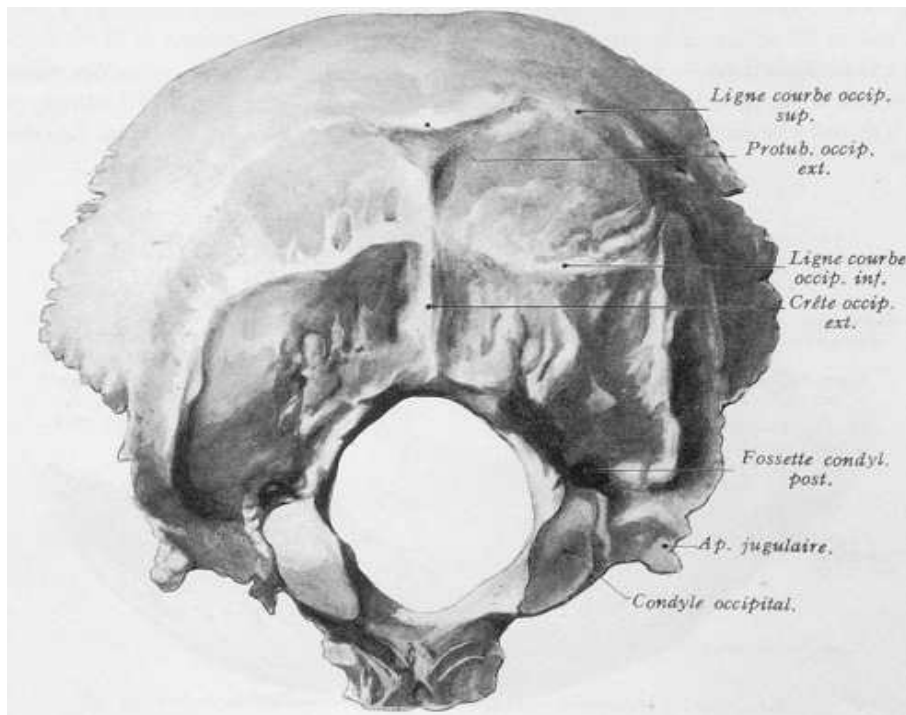


Figure 1 Face exocranienne de l'écaïlle occipitale. Vue postéro-inférieure [44].

2.1.2 Structures musculaires

Les muscles de cette zone se superposent en 4 plans, avec de la superficie à la profondeur (Fig 2):

- le trapèze, qui s'insère en haut sur la protubérance occipitale externe et le tiers interne de la ligne nucale supérieure ;
- le splénius de la tête, qui s'insère sur le bord inférieur de la partie latérale de la ligne nucale supérieure ;
- le semi-épineux de la tête, dont l'insertion se situe entre les 2 lignes nucales ;
- le plan profond formé de 4 muscles :
 - le petit droit dorsal de la tête, presque vertical, tendu entre la partie interne de la ligne nucale supérieure et le tubercule postérieur de l'atlas
 - le grand droit dorsal de la tête, oblique en haut et en dehors, entre la ligne nucale inférieure et la face latérale du processus épineux de l'axis
 - l'oblique inférieur de la tête (grand oblique), dirigé en haut et en dehors, inséré en haut sur la partie postérieure du processus transverse de l'atlas et en bas sur la face latérale de l'épineuse de C2 ;
 - l'oblique supérieur de la tête (petit oblique), le plus latéral, tendu entre le tiers externe de la ligne nucale inférieure et le sommet du processus transverse de l'atlas.

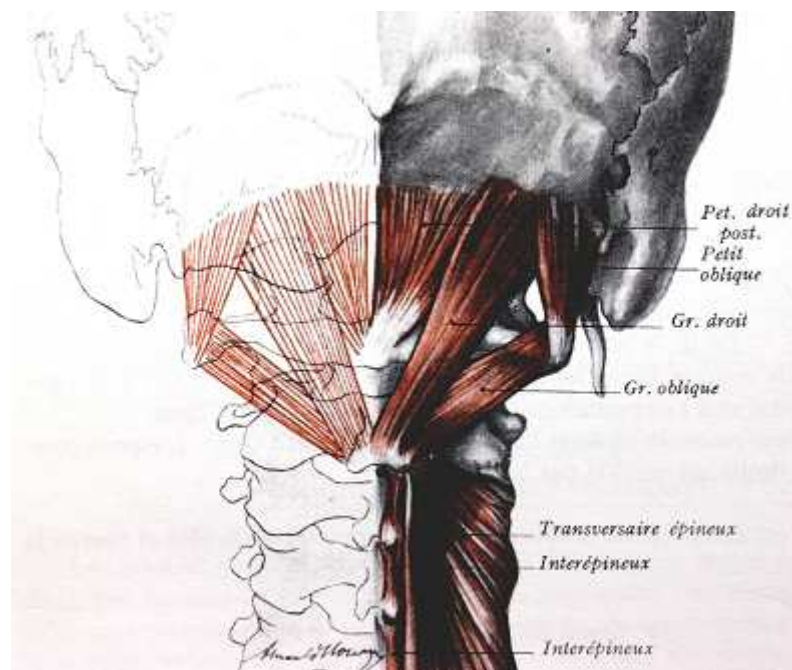


Figure 2 Charnière cervico-occipitale externe et triangle de Tillaux. Vue postérieure [44].

Pour mémoire, les muscles grand droit dorsal en dedans, oblique supérieur en dehors et oblique inférieur en dessous délimitent le triangle de Tillaux (ou trigone sub-occipital), zone de projection de l'artère vertébrale à ce niveau (Fig. 5).

2.2 Description

Le nerf grand occipital (NGO) correspond à la branche postérieure du deuxième nerf rachidien. C'est un nerf mixte, qui se distingue des autres branches postérieures :

- c'est la plus volumineuse des branches postérieures des nerfs cervicaux (en moyenne 3 mm de diamètre) ;
- sa direction est ascendante (comme celles des autres nerfs occipitaux C1 et C3) alors que les autres branches ont un trajet soit horizontal (C4 et C5) soit descendant.

2.2.1 Trajet

Le nerf quitte la canal rachidien via son ganglion (le plus volumineux des ganglions cervicaux) en traversant le ligament atloïdo-axoïdien postérieur, en dedans du massif articulaire C1-C2 (Fig. 3) :

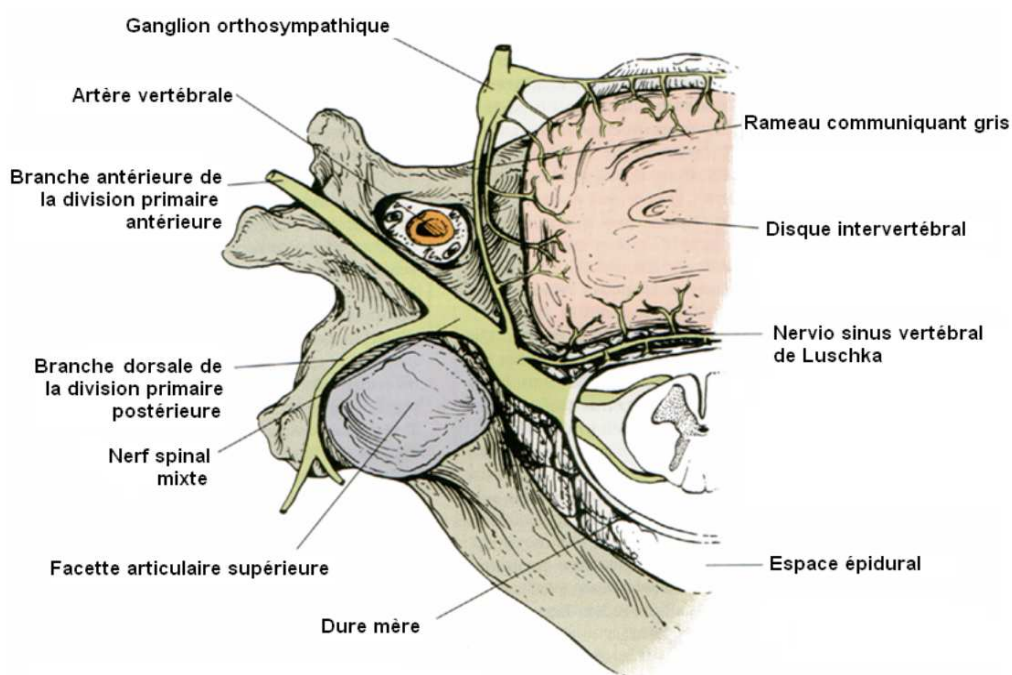


Figure 3 Distribution de la branche postérieure d'un nerf cervical (non spécifiquement C2) [45].

La division en deux branches peut se faire soit juste avant, soit juste après la traversée du ligament. Ensuite la branche postérieure, d'aspect aplati, se dirige vers la superficie de la tête. Le trajet comporte 3 portions et 2 coudes (Fig 4) :

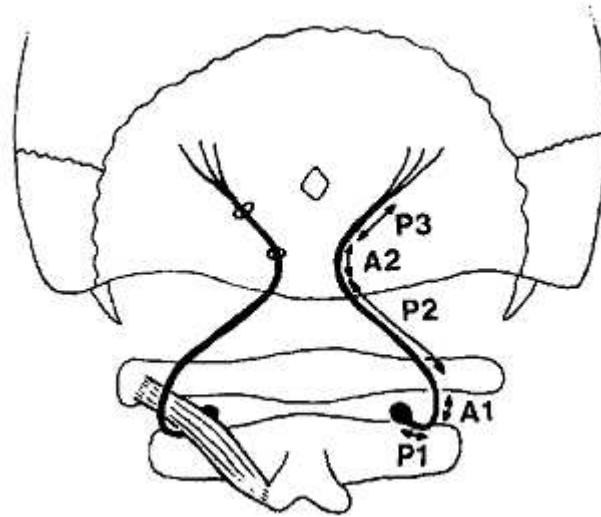


Figure 4 Les différentes portions du nerf grand occipital [16].

- la première portion (P1) est dirigée en bas, en dehors et en arrière. Elle forme ensuite un coude (A1) pour contourner le bord inférieur du muscle oblique inférieur ;
- la seconde portion (P2) se dirige en haut et en dedans, entre les muscles oblique inférieur en profondeur et semi-épineux de la tête plus en superficie; il croise là le triangle de Tillaux par sa face postérieure; il perfore ensuite le semi-épineux, formant ainsi le second coude (A2) ;
- la troisième portion (P3) est dirigée en haut et en dehors, entre le semi-épineux de la tête en profondeur et le faisceau supérieur du trapèze en superficie. Il émerge enfin du trapèze en le perforant au niveau de son tendon, 2 cm en dehors de la protubérance occipitale, et devient sous-cutané. Ses branches terminales se distribuent à la région cutanée de la face postérieure de la tête (régions occipitale et pariétale)

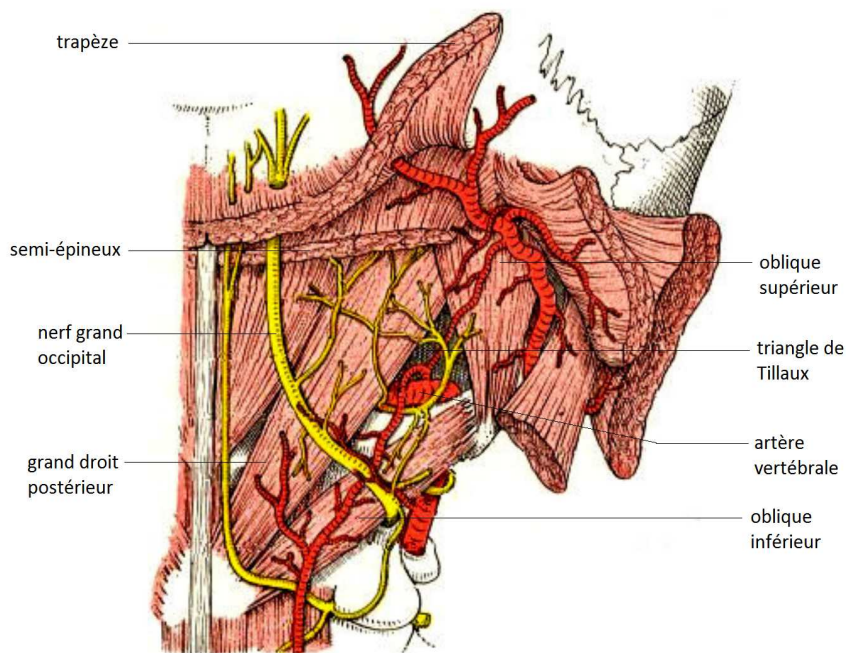


Figure 5 Nerf grand occipital, artère vertébrale et triangle de Tillaux. Vue postérieure [46].

2.2.2 Anastomoses du nerf grand occipital

Il présente en tout deux rameaux anastomotiques : un ascendant avec la branche postérieure de C1 et un descendant avec la branche postérieure de C3 . Ce réseau anastomotique forme le plexus cervical postérieur de Cruveilhier.

Il s'anastomose également avec le système nerveux sympathique par l'intermédiaire du ganglion cervical supérieur.

D'autres anastomoses sont décrites mais non retrouvées systématiquement ; notamment avec le nerf auriculaire postérieur issu du nerf facial, et la branche auriculaire du plexus cervical superficiel.

2.3 Rôle

Au niveau moteur, il donne des rameaux au semi-épineux de la tête (extension de la tête), à l'oblique inférieur (rotation homo-latérale de l'atlas), au longissimus de la tête (extension et inclinaison homo-latérale), au splénius (extension et rotation homo-latérale), et au trapèze (extension, inclinaison homo-latérale et rotation controlatérale) [38].

Au niveau sensitif, il innerve des territoires exo et endocranien :

- le territoire exocranien comprend la région occipitale jusqu'au vertex, la région pariétale inférieure, et dans une moindre mesure les régions frontale, sus-orbitaire, ainsi que la face postérieure du pavillon de l'oreille (Fig 6)
- le territoire endocranien comprend les méninges de la région occipitale.

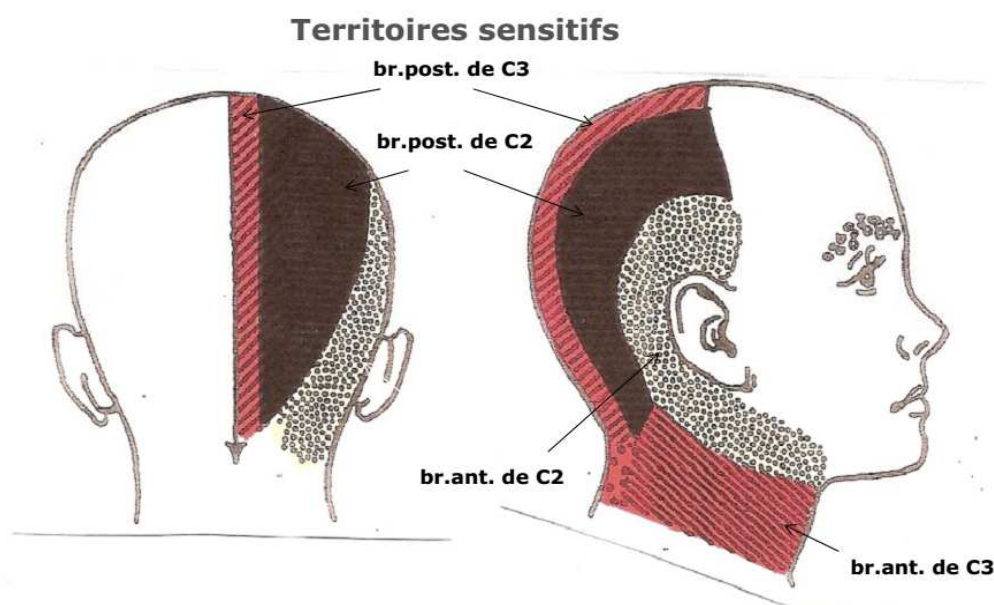


Figure 6 Territoires sensitifs des branches de C2 et C3 [47].

2.4 Variations anatomiques

Les relations anatomiques entre le NGO et les muscles semi épineux et trapèze sont intéressantes à étudier pour identifier des repères topographiques dans le cadre des infiltrations sous-occipitales de corticoïdes. La littérature rapporte d'importantes variations dans le trajet du NGO [36] [39] [40], et aucune méthode, que ce soit l'identification par la palpation des muscles cervicaux, de l'artère occipitale, ou le point de douleur à la pression pour localiser le nerf, ne sont réellement fiables pour le localiser.

Dans une étude datant de 1989, une équipe bordelaise s'est intéressée à l'anatomie du NGO [16]. Ils ont étudié le trajet de ce dernier par l'étude de 18 nerfs en disséquant 9 sujets cadavériques (5 sujets féminins et 4 masculins).

Ils ont observé que le point où le nerf traverse le semi-épineux serait situé en moyenne à 11,5 mm latéralement par rapport à la ligne médiane et 37,3 mm (pas de précision de l'écart-type) en-dessous d'une ligne horizontale passant par la protubérance occipitale externe. Quand au point de perforation du trapèze, il était situé à 31,8 mm (23-38) latéralement par rapport à la ligne médiane et 22,2 mm (15-32) en dessous de la protubérance occipitale externe.

Ils ont également décrit deux lignes horizontales (Fig. 7):

- une ligne passant par l'union tiers inférieur/tiers moyen du pavillon de l'oreille, et qui correspondrait dans 16 cas sur 18 au point de perforation du muscle semi-épineux par le NGO
- une ligne séparant le pavillon de l'oreille en 2 parties égales, qui correspondrait dans 16 cas sur 18 également au point de perforation du muscle trapèze.

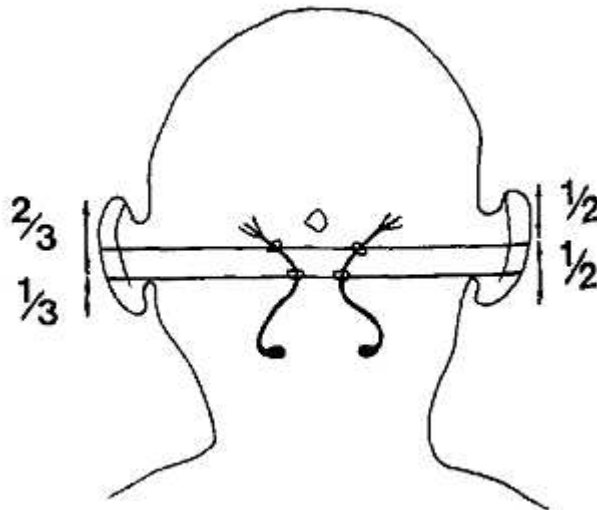


Figure 7 Ligne supérieure : orifices de perforation des muscles trapèzes. Ligne inférieure : orifices de perforation des muscles semi-épineux [16].

Dans la même étude ils ont étudié les modifications du NGO selon les mouvements de la tête. Selon ces derniers, notamment dans les mouvements de flexion-extension, les repères verticaux pouvaient changer considérablement malgré une légère modification de l'inclinaison de la tête.

Une autre étude, portant sur le trajet du NGO dans la région sous-occipitale a consisté en la dissection de 80 NGO chez 40 sujets cadavériques adultes (29 femmes et 11 hommes) [17].

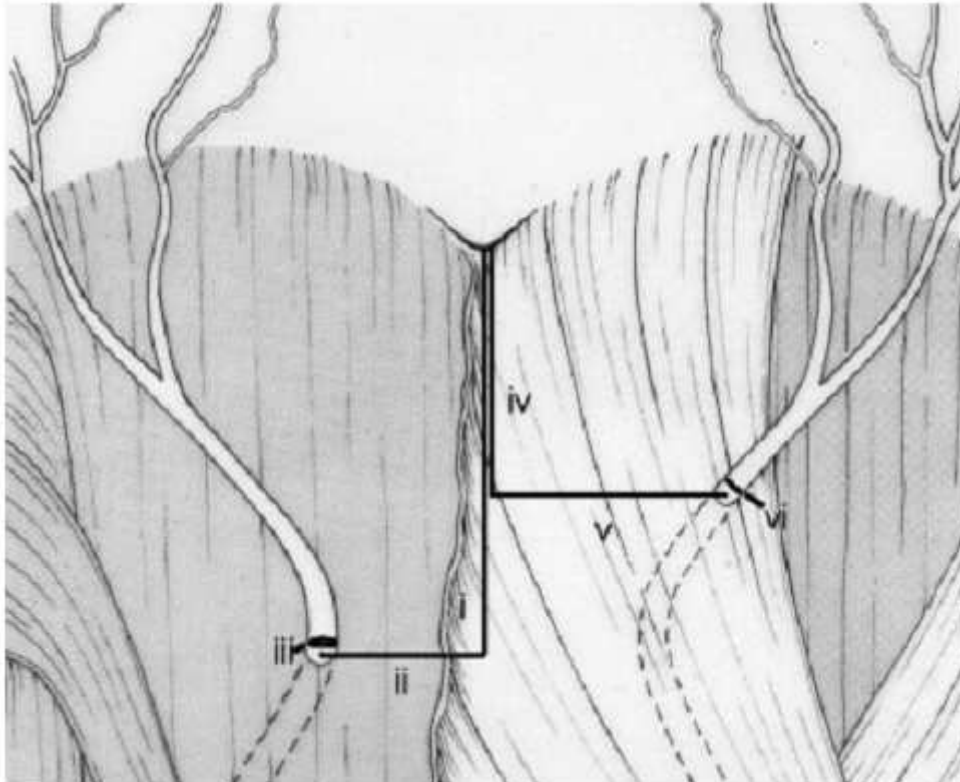


Figure 8 Nerf grand occipital perforant le semi-épineux (à gauche) et le trapèze (à droite) et distances mesurées. Vue postérieure du crâne [17].

- (i) correspond à la distance verticale entre la protubérance occipitale externe et une ligne horizontale passant par le point de perforation du muscle semi-épineux
- (ii) correspond à la distance horizontale entre la ligne médiane et le point de perforation du muscle semi-épineux
- (iv) correspond à la distance verticale entre la protubérance occipitale externe et une ligne horizontale passant par le point de perforation du muscle trapèze
- (v) correspond à la distance horizontale entre la ligne médiane et le point de perforation du muscle trapèze

	Moyenne	Hommes	Femmes
<i>Semi-épineux</i>			
Distance			
POE - orifice de perforation (i)	27.2 ± 6.3	25.3 ± 3.7	27.8 ± 6.9
NGO gauche - ligne médiane (ii)	12.0 ± 2.4	12.3 ± 2.4	11.9 ± 2.5
NGO droit - ligne médiane (ii)	12.1 ± 2.4	13.1 ± 2.1	11.7 ± 2.4
<i>Trapèze</i>			
Distance			
POE - orifice de perforation (iv)	8.9 ± 2.4	11.4 ± 1.7	7.9 ± 1.9
NGO gauche - ligne médiane (v)	33.9 ± 4.8	34.6 ± 4.2	33.6 ± 5.0
NGO droit - ligne médiane (v)	35.4 ± 4.6	37.7 ± 3.0	34.5 ± 4.8

Tableau 1 Mesures moyennes et écart-types des distances mesurées, en mm (cf. Fig 8) [17].

POE : protubérance occipitale externe.

La distance horizontale moyenne mesurée entre la ligne médiane et l'orifice de perforation du semi-épineux (ii) est similaire entre les hommes et les femmes et entre les côtés gauche et droit (Tab. 1). Pour ce qui est de la distance verticale par rapport à la protubérance occipitale externe (i), elle est également similaire entre les 2 sexes et d'un côté à l'autre, mais elle est plus courte de 10 mm par rapport à l'étude précédente.

Concernant la distance horizontale moyenne entre la ligne médiane et l'orifice de perforation du trapèze (v), une différence significative a été retrouvée chez les hommes, entre le côté gauche et droit, avec une répercussion logique sur la moyenne (chiffres en gras italique). L'étude précédente a également retrouvé un valeur moyenne différente, mais dans une moindre mesure.

Il y a aussi une différence au niveau de la distance verticale par rapport à la protubérance occipitale externe (iv), entre les hommes et les femmes (chiffres en gras). Et l'étude précédente a mesuré cette distance 13 mm plus courte.

Il est probable que les différences entre les deux études au niveau des distances verticales soient simplement dues à une différence de choix de repère. Dans la première étude, la ligne horizontale passant par la protubérance semble se projeter au niveau de l'extrémité supérieure, alors qu'elle doit traverser sa partie inférieure dans la seconde étude.

Les distances mesurées par rapport à l'orifice de perforation du trapèze montrent des différences significatives plus importantes, que ce soit par rapport à la ligne médiane ou à la protubérance. Il existe moins de variations à l'endroit où le nerf perfore le semi-épineux, que ce soit entre les 2 sexes ou entre les côtés gauche et droit. En toute logique ce point serait un repère plus approprié à la réalisation d'infiltrations que le point d'émergence du muscle trapèze.

III – Pourquoi des infiltrations de corticoïdes dans le nerf grand occipital pour traiter l'algie vasculaire de la face ?

3.1 Introduction

Les patients souffrant de céphalées primaires décrivent très fréquemment des douleurs frontales, orbitaires et pariétales. Parallèlement ils rapportent aussi des symptômes dans les régions occipitale et cervicale, à type de raideur, de sensibilité, voire de douleurs. Ces symptômes peuvent précéder ou accompagner les crises douloureuses. Cela est particulièrement vrai chez les patients migraineux, où la proportion rapportant des symptômes cervicaux atteint 50%. Par ailleurs, plusieurs études ont démontré que la stimulation électrique du nerf trijumeau induit des réponses réflexes précoces et tardives dans les muscles du cou, ce qui a conduit à la notion de « réflexe trigémino-cervical » [18] [19]. Ces constatations suggèrent une participation des structures nerveuses cervicales et occipitales dans les mécanismes nociceptifs qui interviennent lors des crises d'AVF.

En se basant sur ces données, des traitements « invasifs » locaux ont fait leur apparition, essentiellement pour traiter les patients réfractaires au traitement médicamenteux oral. Puisque les deux nerfs semblent présenter des connexions au niveau de leurs afférences sensitives, ils se proposent d'agir sur le NGO (nerf le plus volumineux et le plus impliqué dans les manifestations nociceptives occipitales) pour soulager les douleurs trigéminales de l'AVF.

La stimulation électrique du nerf par implantation d'électrodes sous-cutanées a montré une réelle efficacité. Dans une étude récente, elle a obtenu un soulagement de la douleur chez 70% des patients souffrant d'une AVF chronique résistante au traitement médicamenteux oral [37]. Bien que les mécanismes qui sous-tendent ce traitement ne soient pas élucidés, un premier élément de réponse a été apporté par des études portant sur le réflexe de clignement.

3.2 Altération de la sensibilité trigéminale par blocage anesthésique du nerf grand occipital

Nous allons nous intéresser à deux études, réalisées par les mêmes équipes. L'objectif est de démontrer qu'en effectuant un bloc nerveux sur le NGO, on altère les informations afférentes issues de la branche V1 du trijumeau. Les méthodes d'investigation sont les mêmes dans les deux études, seules diffèrent les caractéristiques des sujets dans les échantillons. Dans la première étude, tous les sujets sont sains, sans aucun antécédent de céphalées primaires ni secondaires [23]. Dans la

seconde, tous les sujets souffraient d'AVF [24].

L'élément central d'étude est le réflexe de clignement (RC). Il correspond à une fermeture bilatérale des yeux en réponse à une stimulation. En pratique clinique, il est obtenu par différents stimuli : apparition subite d'un objet devant les yeux, stimulus tactile d'un cil, percussion de la racine du nez (appelé dans ce cas réflexe fronto-orbitaire). Dans les travaux scientifiques, le RC est provoqué par une stimulation électrique de la branche supra-orbitaire du nerf trijumeau, qui est le modèle le mieux contrôlé et le plus fiable en neurophysiologie clinique. Il permet d'explorer la boucle « branche V1 du trijumeau – tronc cérébral – nerf facial ». Il est constitué de deux éléments principaux, tous deux correspondant à des signaux efférents. Le premier élément R1, précoce, homo-latéral à la stimulation, est relayé dans la protubérance par une voie oligosynaptique (Fig. 9). Il met en jeu les noyaux trigéminal et facial homo-latéraux. Le second élément R2, plus tardif, s'exprime de façon bilatérale. Il implique des voies polysynaptiques entre le noyau spinal du trijumeau et les noyaux faciaux homo et controlatéraux. C'est celui qui est responsable de la fermeture des paupières par le muscle orbiculaire des paupières et qui est le plus étudié. Dans les études qui nous intéressent, le RC était provoqué par des stimulations électriques de l'ordre de 1,5 fois la sensation d'une piqûre d'épingle, d'où le terme de réflexe nociceptif de clignement (RNC).

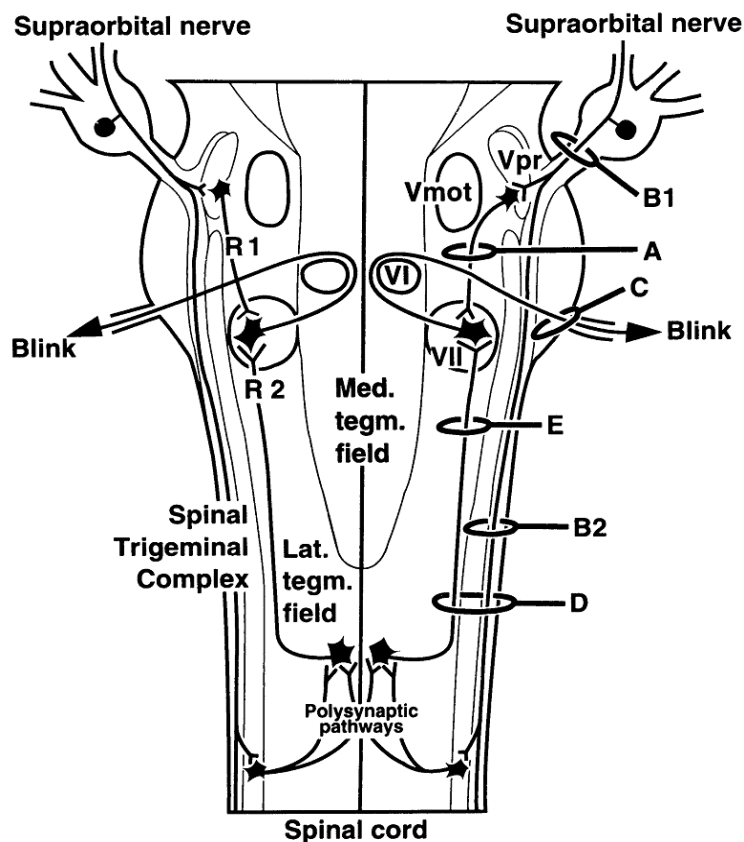


Figure 9 Composants R1 et R2 du réflexe de clignement [48].

La première étude s'intéresse à 15 sujets sains, 12 hommes et 3 femmes, ayant de 19 à 31 ans, sans aucun antécédent de céphalées primaires ni secondaires. Dans la seconde, le même nombre de sujets est étudié : 14 hommes et une femme, âgés de 23 à 64 ans, et souffrant tous d'AVF chronique selon les critères de l'ICHD [4].

Les études vont s'appliquer à analyser l'élément R2 du RNC, avant et après réalisation d'un bloc nerveux du NGO afin de démontrer des différences significatives secondaires au bloc, et ainsi de déterminer si l'altération des signaux afférents sensitifs du NGO peut modifier la transmission sensitive nociceptive trigéminal (spécifiquement la branche V1).

La stimulation électrique du RNC est obtenue via des électrodes, placées de part et d'autre du front, 10 mm au-dessus du bord supra-orbitaire. Les électrodes d'enregistrement étaient situées sous chaque œil en regard du muscle orbiculaire des paupières et au niveau de la glabella.

Après provocation du RNC, deux variables de l'élément R2 sont mesurées : l'aire sous la courbe et la latence. 4 paquets d'enregistrement de six RNC ont été effectués. Le premier RNC de chaque paquet était à chaque fois éliminé, afin de ne pas avoir de biais d'interprétation du au phénomène de surprise. Les valeurs obtenues sont donc les moyennes de 20 aires sous la courbe et de 20 latences de R2 chez chaque sujet.

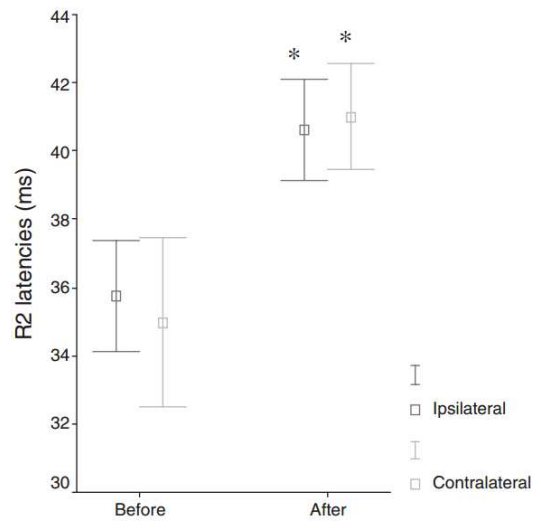
Le bloc nerveux était obtenu par l'injection de 5 ml d'un anesthésique local, la prilocaïne. Et il était estimé comme réussi en testant la sensibilité tactile à l'aide d'un coton-tige. Chez les patients sains, le côté injecté a été tiré au sort (8 à droite, 7 à gauche), et chez les sujets souffrant d'AVF, le côté injecté était le côté douloureux (11 à droite, 4 à gauche).

Avant le bloc, il n'avait pas été noté de différence significative entre les valeurs des caractéristiques R2, entre le côté injecté et non injecté chez les sujets sains. De la même façon, chez les sujets souffrant d'AVF, il n'y avait pas de différence entre les valeurs du côté douloureux et celles du côté non douloureux. Et ces valeurs mesurées étaient superposables aux valeurs mesurées chez les sujets sains.

Après réalisation du bloc, tous les sujets ont décrit une anesthésie complète de la partie postérieure du scalp du côté injecté, d'une durée moyenne de 4 heures.

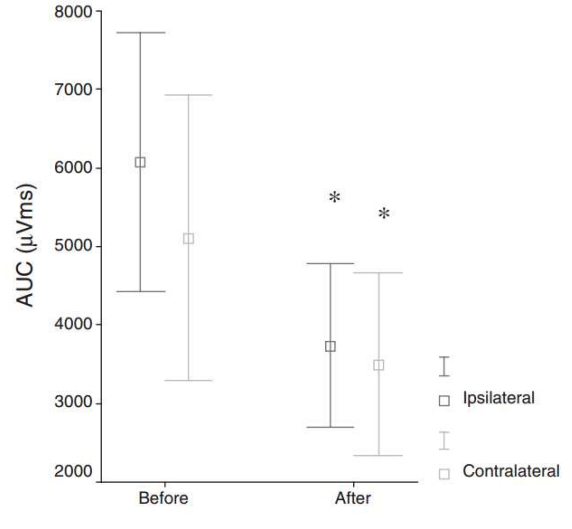
Une différence significative a été notée par rapport aux valeurs avant le bloc : la moyenne des latences de l'élément R2 se sont trouvées accrues, et l'intensité moyenne de la réponse a diminué, et ceci uniquement lorsque le RNC était stimulé du côté de l'injection. La modification touchait aussi bien les réponses homo que contralatérales (Fig. 10 et 11).

Injection side



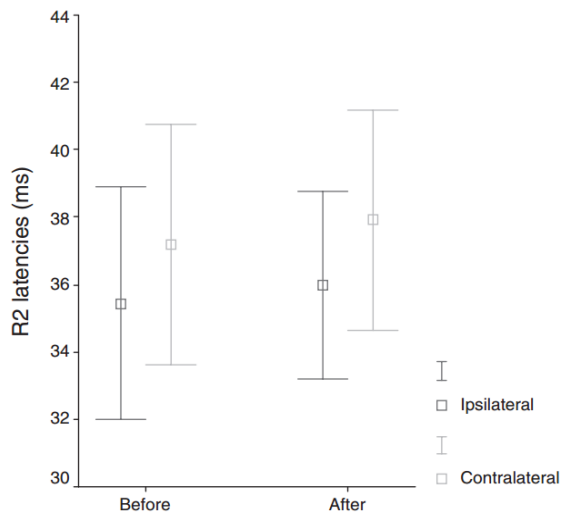
The blockade

Injection side



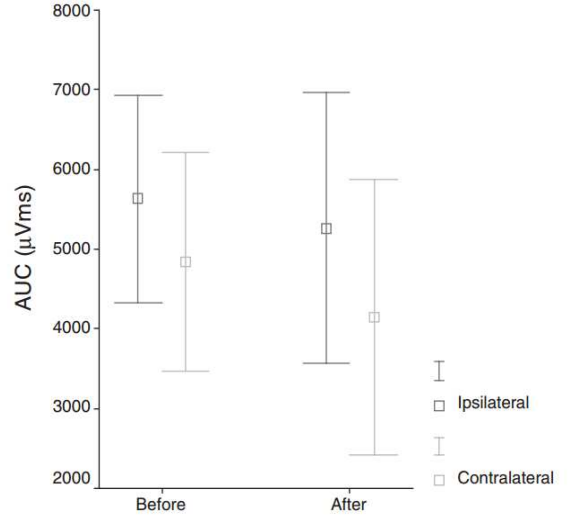
The blockade

Non-injection side



The blockade

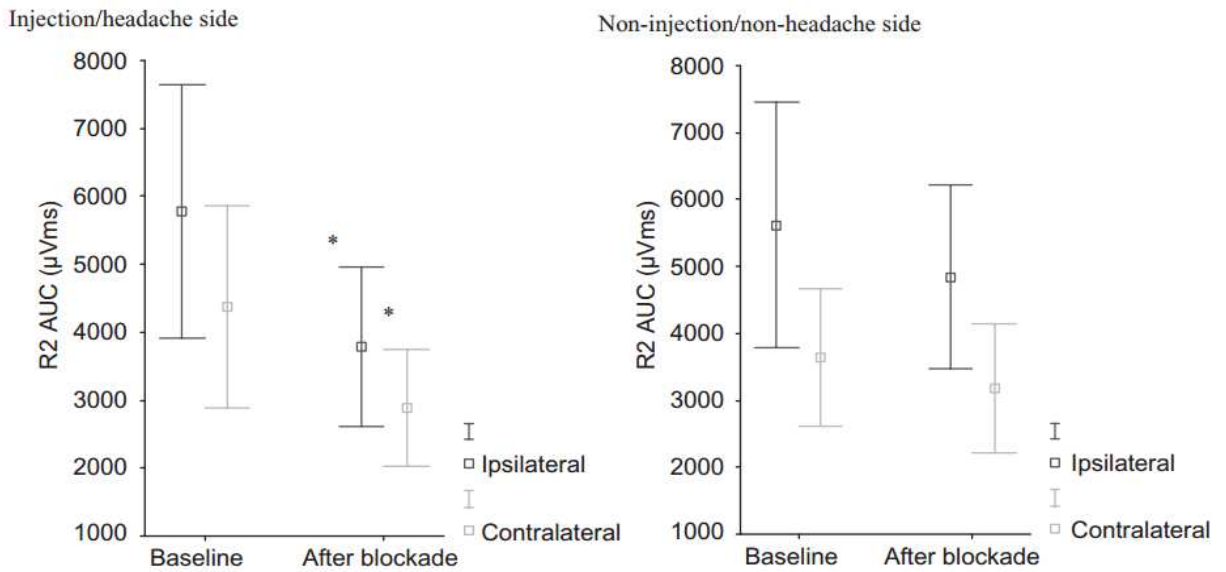
Non-injection side



The blockade

Figure 10 Représentations graphiques des réponses R2, avant et après bloc nerveux, en terme de latences (latencies) et d'Aire Sous la courbe (Area Under Curve), avec distinction homolatérale et controlatérale, et selon le côté qui a bénéficié ou non de l'injection, dans la première étude [23].

a



b

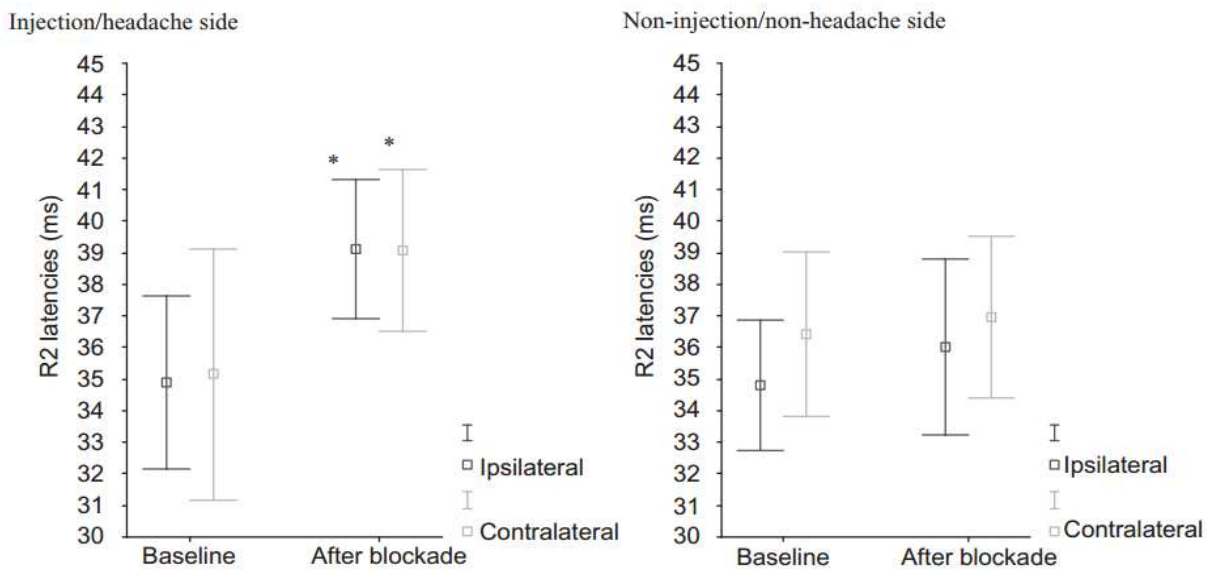


Figure 11 Représentations graphiques des réponses R2, avant et après bloc nerveux, en terme de latences (latencies) et d'Aire Sous la courbe (Area Under Curve), avec distinction homolatérale et controlatérale, et selon le côté qui a bénéficié ou non de l'injection, dans la seconde étude [24].

L'altération de la transmission afférente trigéminal du côté où a été effectué le bloc étaye l'hypothèse d'une connectivité fonctionnelle entre le nerf grand occipital et le nerf trijumeau, indépendamment du fait que les sujets souffrent ou non d'AVF.

Un autre argument allant dans ce sens a été fourni par un patient de la seconde étude, qui a décrit une hypoesthésie faciale dans le territoire des 3 branches du nerf trijumeau, qui a duré 4 jours après le bloc occipital homo-latéral. Cette donnée ne peut pas être retenue car statistiquement non valide, mais elle conforte l'existence de cette convergence.

La seule limite réelle de ces 2 études est l'absence de calcul de la taille nécessaire de l'échantillon. Les auteurs le signalent d'ailleurs, en disant qu'il serait intéressant de réaliser le même type d'étude avec un plus grand nombre de sujets afin d'atteindre un niveau puissance de preuve plus important. On peut également regretter que l'étude ne soit pas versus placebo. Mais il semble difficile d'obtenir un bloc nerveux d'une autre façon que par l'injection locale ou locorégionale d'un produit anesthésique. La seule autre alternative serait la section complète du nerf, mais elle n'est pas acceptable d'un point de vue éthique chez l'homme.

Ces études ont permis d'asseoir davantage l'hypothèse de la convergence, notamment au niveau de la neurophysiologie.

Grâce à une étude majeure menée chez l'animal [20], abordant plus précisément le substrat neuroanatomique de la convergence, on a pu appréhender encore davantage les implications entre les deux nerfs.

3.3 Description d'une population de neurones centraux, à convergence trigéminal et occipitale

On sait que la dure-mère pariétale est innervée par la branche ophtalmique du trijumeau. Il a également été démontré que des terminaisons afférentes trigéminales atteignent le segment médullaire C2 [21], segment dont est issu le NGO. Cette proximité anatomique a permis d'évoquer la localisation de neurones à convergence dans la corne postérieure du segment médullaire C2.

Au niveau de la corne postérieure de la moelle se terminent plusieurs types de fibres nerveuses responsables de l'information sensitive et nociceptive :

- les fibres A α et A β , richement myélinisées, à conduction très rapide, qui transmettent l'information tactile et mécanique ;
- les fibres A δ , peu myélinisées, responsables de l'influx nerveux nociceptif initial, à la vitesse de quelques mètres à 30 m/s. Elle véhiculent la douleur localisée, avec sa qualité, sa topographie ;
- les fibres C, amyéliniques, transmettant la douleur diffuse, persistante, à une vitesse de l'ordre du m/s.

Le protocole d'étude était le suivant : ils ont isolé une population de neurones de second ordre qui reçoivent des afférences du NGO et du trijumeau. Puis ils ont étudié la réponse de ces neurones à une stimulation durale, avant et après stimulation du NGO.

L'étude a porté sur des rats anesthésiés par du phénobarbital. La dure-mère a été mise à nu dans sa partie adjacente à l'artère méningée moyenne, territoire sensitif de la branche V1 du trijumeau. Ensuite les muscles cervicaux postérieurs ont également été disséqués, pour atteindre la vertèbre C1 sur laquelle a été pratiquée une héli-laminectomie afin d'exposer le segment médullaire C2. Le NGO quand à lui a été exposé peu avant sa division en ses branches terminales (Fig.12).

Pour procéder à l'identification des neurones à convergence, une électrode d'enregistrement était déplacée dans la corne dorsale de C2 pendant que la dure-mère était stimulée. Lorsqu'un neurone sensible à la stimulation dure-mérienne était détecté, on testait l'effet de la stimulation électrique du NGO sur ce même neurone. 67 neurones ont ainsi pu être identifiés. Ils étaient géographiquement séparés en deux groupes : 30% se trouvaient dans les couches I et II, et 70% dans les couches V et VI.

Puis ils ont effectué une cartographie des territoires cutanés faciaux et cervicaux de chaque neurone. Tous les neurones présentaient un territoire cutané facial, très souvent réduit au territoire de la branche V1 du trijumeau (59/67). Ils ont fait de même pour les afférences sensitives des muscles cervicaux et occipitaux. Ils ont également profité de cette procédure pour différencier le type de fibres responsables de la transmission nociceptive dans chaque nerf (A δ ou C) en se basant sur leur vitesse de conduction.

En appliquant des stimulations non nociceptives (brossage de la peau) dans le territoire cutané des deux nerfs, ils ont également enregistré une réponse de ces neurones. Ce qui traduit aussi une réception d'afférences tactiles simples médiées par les fibres A α et A β .

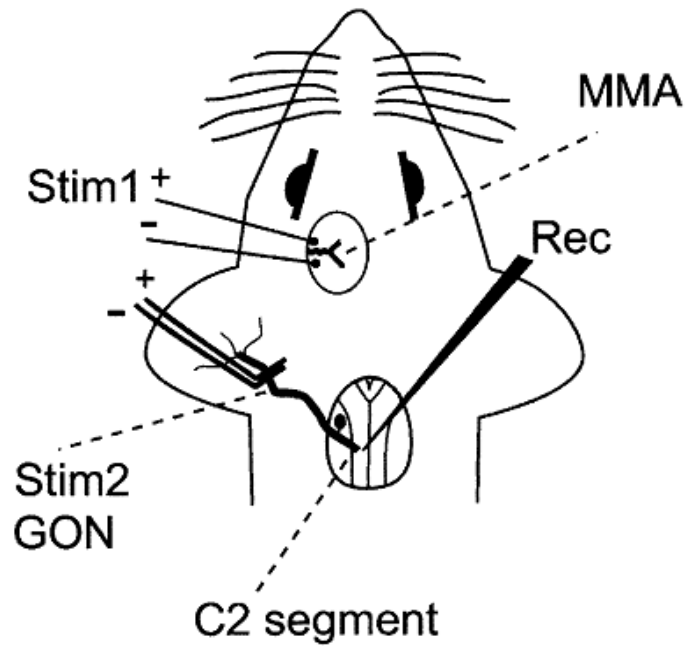


Figure 12 Schématisation du protocole d'étude [20].

Stim 1 : site de stimulation électrique de la dure-mère. *Stim 2* : site de stimulation électrique du NGO. *MMA* : artère méningée moyenne. *Rec* : site d'enregistrement de l'activité des neurones à convergence dans le segment médullaire C2.

La stimulation du NGO se présentait sous 3 formes différentes : une stimulation électrique d'une durée et d'une intensité suffisantes pour activer les fibres C, l'application d'huile de moutarde sur le territoire cutané du nerf, et l'injection de cette même substance dans le muscle semi-épineux et les muscles droits postérieurs de la tête. L'huile de moutarde est connue pour irriter les fibres C.

Après stimulation par chacune de ces méthodes, les neurones à convergence présentaient une excitabilité très significativement accrue à la stimulation de la dure-mère pariétale. De la même manière leur activité spontanée était augmentée (Fig. 13).

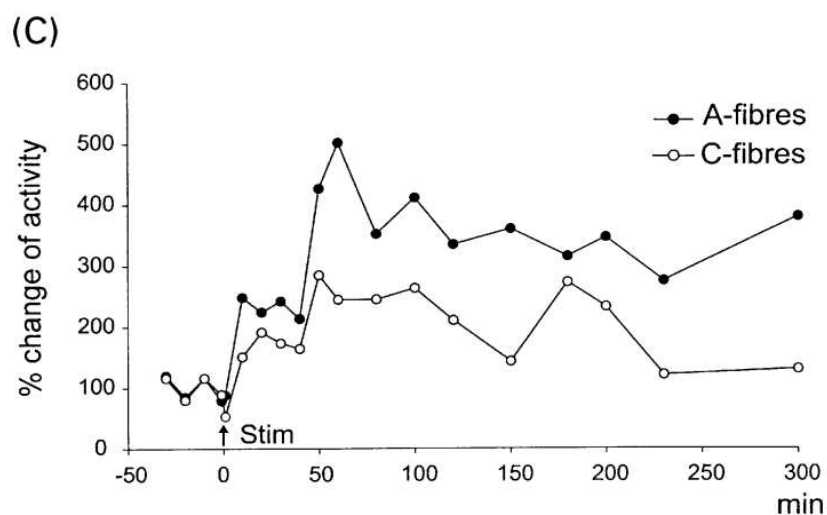


Figure 13 Modification de l'excitabilité des neurones à convergence à une stimulation durale, avant et après stimulation électrique du nerf grand occipital [20].

Cette étude permet donc d'établir qu'il existe dans la corne dorsale de C2 des neurones à convergence recevant des informations afférentes du NGO et de la branche ophtalmique du trijumeau. De plus, elle permet également d'objectiver que ces neurones sont sensibilisés à un influx nociceptif dural, lorsqu'ils ont préalablement été stimulés par les fibres C du NGO. Il a été démontré que la stimulation par les fibres C entraîne plusieurs types de modifications au niveau des neurones centraux: diminution du seuil d'activation, augmentation de l'excitabilité et à un certain degré augmentation de l'activation spontanée [22].

Dans cette étude, on peut aussi constater que lors d'une stimulation électrique spécifique du NGO, on pouvait observer un phénomène de recrutement, à savoir une augmentation progressive des réponses aux fibres C, secondaire à la répétition de la stimulation. Ce phénomène est généralement considéré comme spécifique de l'hyperexcitabilité centrale, ce qui étaye l'hypothèse de cette sensibilisation des neurones médullaires par stimulation du NGO.

Ces différentes études permettent de comprendre pourquoi le NGO est une cible de choix pour les traitements invasifs de l'AVF. Bien qu'efficace, la neuro-stimulation reste une méthode très invasive, avec implantation d'électrodes dans la région occipitale. En outre on n'observe une réelle efficacité qu'au bout d'un mois de traitement.

Les infiltrations restent un traitement bien moins invasif, ponctuel, reproductible, avec simple injection d'un volume de produit en sous-cutané. Et elles sont souvent efficaces dans les premières 24 heures. Reste à comprendre le choix des corticoïdes dans cette indication.

3.4 Mécanisme d'action des corticoïdes sur un nerf normal.

Les corticoïdes représentent une classe de molécules largement utilisée depuis une soixantaine d'années pour leurs propriétés anti-inflammatoires, immunosuppressives et antiallergiques.

Leur mécanisme d'action est bien connu : la molécule traverse la membrane cellulaire par diffusion simple et se lie à un récepteur cytosolique spécifique. Ce complexe récepteur-corticoïde va traverser la membrane nucléaire et, par interaction avec un site receveur nucléaire, agir sur l'ADN et moduler l'expression de plusieurs gènes. Cette modulation va entraîner l'inhibition de la synthèse de nombreuses molécules médiatrices de l'inflammation, notamment les prostaglandines, les leucotriènes, certaines cytokines, l'histamine, la bradykinine (molécule également impliquée dans les mécanismes nociceptifs). Ils ont donc une action anti-inflammatoire d'autant plus puissante qu'elle a lieu en amont du processus aboutissant à l'inflammation.

Ils sont largement utilisés en infiltration locale pour traiter des pathologies articulaires, périarticulaires, et radiculaires notamment. Mais dans ces cas ils sont toujours injectés au contact de la structure pathologique. Dans l'AVF, ils sont administrés dans le territoire d'un nerf pour agir indirectement sur un autre nerf qui lui véhicule à proprement parler le message nociceptif.

Une étude plus particulièrement a essayé de comprendre l'action précise des corticoïdes lors d'une application locale sur un nerf normal, chez l'animal [25].

Les sujets d'étude sont également des rats, qui ont été anesthésiés par de l'halothane. Puis le nerf plantaire a été disséqué, afin de pouvoir y appliquer très précisément les gouttes de corticoïdes, et pour pouvoir pratiquer une stimulation électrique par l'intermédiaire d'une électrode. Le nerf sciatique a également été exposé, pour l'enregistrement de la réponse à la stimulation, ainsi que le nerf fibulaire commun, afin d'évaluer le réflexe de flexion.

L'électrode de stimulation était située sur le nerf plantaire, en aval de la zone de dépôt de corticoïdes, quant aux électrodes d'enregistrement elles étaient localisées en amont sur les nerfs fibulaire commun et sciatique.

Pour identifier et étalonner les fibres A β , ils ont mesuré la stimulation tactile du nerf plantaire qui entraînait une réponse à peine visible dans le nerf sciatique, puis en la multipliant par 3, ont obtenu la réponse maximale observable. Cette dernière a servi de référence pour la mesure de la réponse dans ces fibres.

Pour les fibres C, ils ont recherché la stimulation plantaire suffisante pour entraîner une réponse des motoneurones situés dans le nerf fibulaire commun responsables du réflexe de flexion. Cette stimulation était d'une durée suffisante pour être certain de recruter les fibres C. La réponse dans les

fibres nociceptives correspondantes était enregistrée pour servir de référence.

La méthylprednisone était appliquée sous forme de 3 gouttes blanches sur la circonférence du nerf plantaire. Ils ont fait de même dans 3 autres échantillons contrôles, mais cette fois-ci avec du sérum physiologique, du macrogol (qui est utilisé comme agent diluant de la méthylprednisone) et un agent conservateur. Ces derniers étaient également rendus visibles par l'adjonction de bleu de méthylène.

Puis les réponses des différentes fibres étaient mesurées à 0, puis 30, 60, 90 et 120 minutes (en sachant que la molécule introduite était retirée après la mesure de la première heure). Ils ont ainsi démontré que les réponses dans les fibres C étaient significativement diminuées à 30 et encore davantage à 60 minutes après l'application de méthylprednisone. L'amplitude du réflexe de flexion a été diminué de 20% à 60 minutes. Il n'y avait pas d'action significative de la méthylprednisone sur les fibres A β . Et les autres molécules n'ont pas entraîné de modification significative. L'état basal était retrouvé une heure après avoir enlevé les gouttes de corticoïdes.

Il faut signaler une limite dans cette étude : le nombre de sujets dans chaque échantillon, à savoir 10 pour l'échantillon « corticoïdes » et 4 pour les autres molécules. Il aurait été intéressant que les sujets soient plus nombreux, et surtout que la taille des échantillons soit identique pour que la comparaison soit réellement probante.

Néanmoins, ce travail a permis de démontrer l'action des corticoïdes sur un nerf normal, c'est à dire la réduction de la transmission nerveuse dans les fibres nociceptives C. Le fait que le nerf retrouve son état basal à l'enlèvement de la molécule suggère davantage une action membranaire directe qu'anti-inflammatoire. Cette action spécifique sur les fibres C pourrait être expliquée par l'absence de la protection que la gaine de myéline fournit aux autres types de fibres.

Deux des travaux étudiés dans ce chapitre ont été effectués chez l'animal. Il est évidemment impossible de conclure de façon catégorique que ces mêmes résultats auraient été retrouvés chez l'homme. Mais dans la très grande majorité des cas, les résultats des études neurophysiologiques et neuroanatomiques menées chez l'animal se sont avérés applicables à l'homme.

3.5 Hypothèse sur le mécanisme d'action des corticoïdes sur le neurone à convergence

Les études précédentes ont permis de démontrer deux données majeures. D'une part qu'il existe des neurones à convergence dans la corne dorsale de la moelle au niveau de C2, qui reçoivent des informations nociceptives du NGO et de la branche V1 du trijumeau (Fig. 14). D'autre part que l'action locale des corticoïdes sur un nerf normal se traduit par une réduction de l'influx nerveux dans les fibres C.

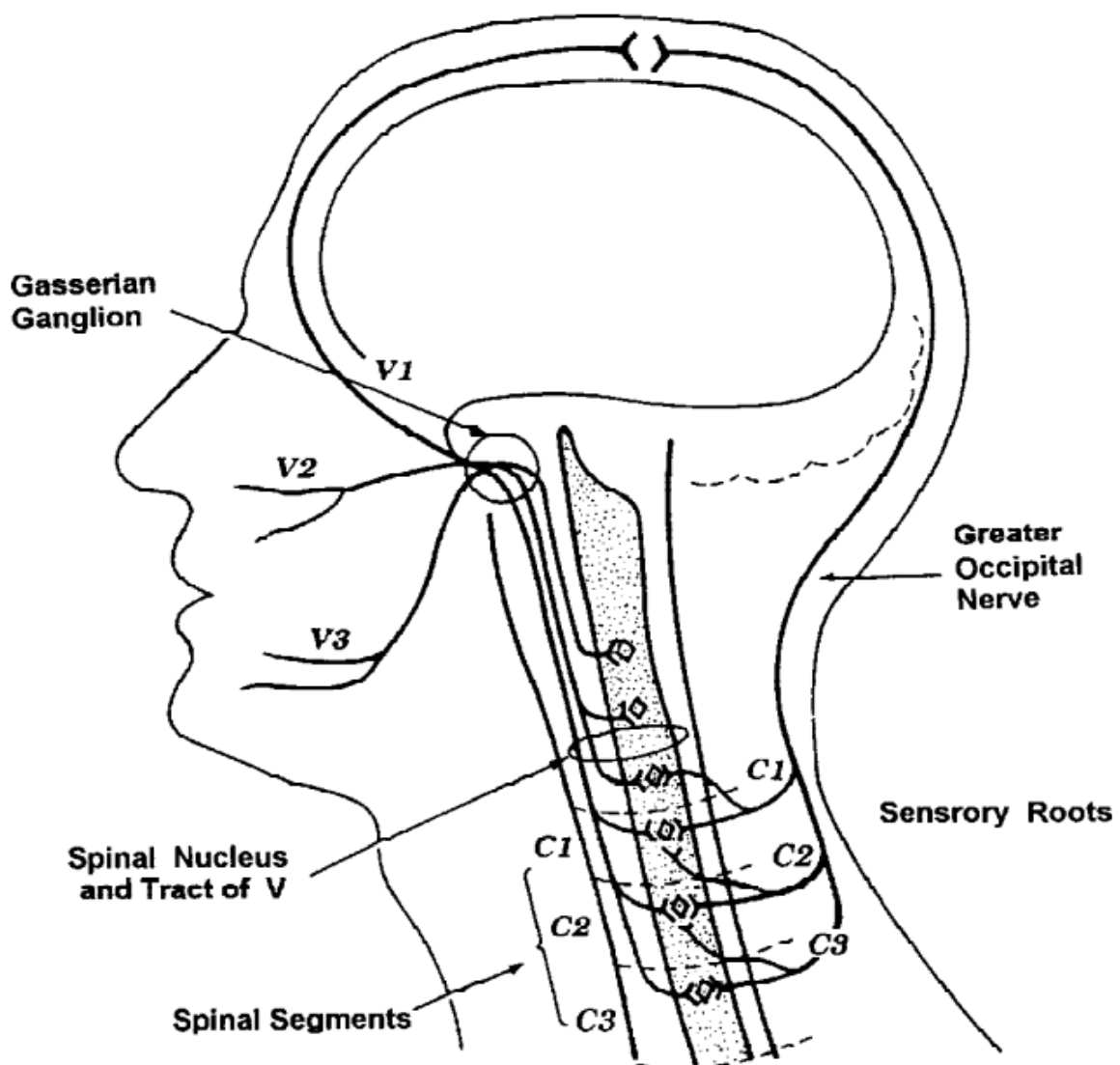


Figure 14 Convergence centrale entre les fibres des nerfs trijumeau et grand occipital [32].

En partant de ce postulat, on peut imaginer que lors des crises d'AVF, le neurone à convergence reçoit des informations nociceptives véhiculées par les fibres C des deux nerfs. C'est la quantité d'information nécessaire pour qu'il soit activé et transmette le message douloureux. Lorsque les corticoïdes réduisent l'influx nerveux dans les fibres C du NGO, le neurone à convergence ne reçoit plus suffisamment d'information, il n'est plus stimulé et ainsi le message douloureux est bloqué. Ceci par diminution de son excitabilité, augmentation du seuil d'activation et dans une certaine mesure diminution de son activité spontanée [22].

On pourrait éventuellement s'aventurer un peu plus loin, et par exemple intégrer ce neurone dans une structure équivalente au gate control (Fig. 15).

Ce dernier stipule que des neurones de projection de la corne postérieure (qui reçoivent l'information sensorielle nociceptive et non nociceptive) sont sous la dépendance d'influences excitatrices et inhibitrices.

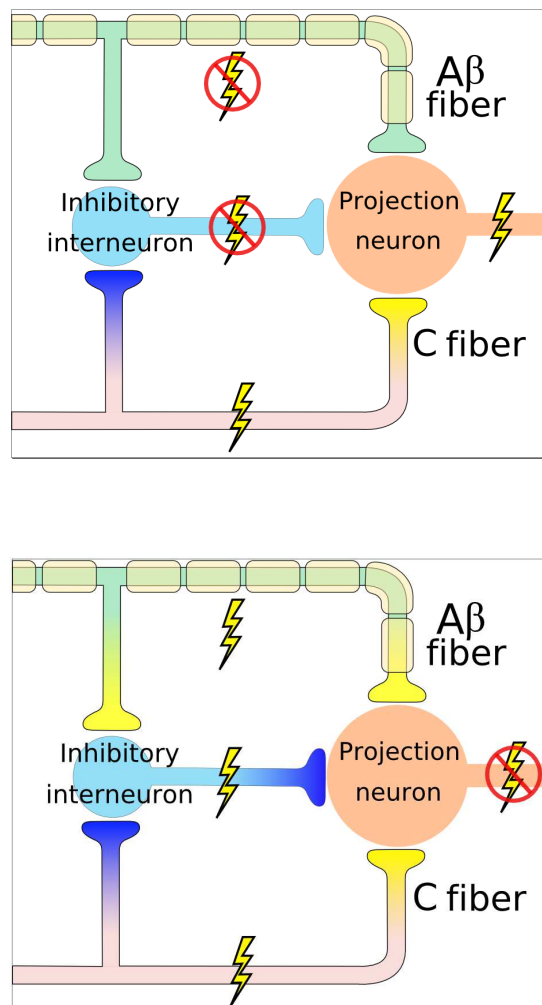


Figure 15 Théorie du gate control [50].

La transmission des messages nociceptifs est modulée par un équilibre entre ces diverses influences, la douleur ne survenant que lorsqu'il y a rupture d'équilibre en faveur des messages nociceptifs. Lorsque l'influx véhiculé par les fibres C prédomine (schéma du haut), l'interneurone inhibiteur est inhibé, le neurone de projection est stimulé, l'équilibre penche vers un excès de messages activateurs et l'information douloureuse passe, « la porte est ouverte ». Si l'influx non nociceptif transmis par les fibres A β prédomine, l'interneurone inhibiteur est stimulé, et inhibe le neurone de projection (plus précisément exerce une action inhibitrice pré-synaptique sur les terminaisons des axones des fibres A β et C), le signal douloureux est bloqué, « la porte est fermée ».

Nous avons vu plus haut que les neurones à convergence de la corne postérieure de C2 reçoivent des afférences des fibres C, ainsi que des informations tactiles non nociceptives via les fibres A β des deux nerfs. On pourrait par conséquent imaginer qu'ils remplissent le rôle d'un neurone de projection. Si l'infiltration inhibe les fibres C du NGO, on peut supposer que par diminution des informations nociceptives, l'équilibre au niveau du gate control penchera davantage vers une « fermeture de la porte », bloquant ainsi le message douloureux.

Par ailleurs l'infiltration en elle-même, en augmentant la pression dans les tissus adjacents, par simple effet mécanique du volume de liquide injecté, stimule les fibres A β et par conséquent renforce l'influx nerveux non nociceptif et fait également pencher l'équilibre vers la « fermeture de la porte ».

L'efficacité du traitement serait donc due à des effets non seulement pharmacologiques purs mais également mécaniques et physiques. Et cette dernière action pourrait en partie expliquer l'efficacité de l'infiltration de sérum physiologique dans les groupes placebo de certaines études.

Sans aller jusqu'à l'hypothèse du gate control qui reste très personnelle, l'idée que les infiltrations de corticoïdes dans le NGO réduisent l'information dans les fibres C, permettant ainsi de laisser le neurone à convergence non stimulé, est une des hypothèses envisageables. Ce qui peut également être affirmé sans trop de doutes, c'est que cette action pharmaceutique est rendue possible par l'existence de ces neurones à convergence, qui expliquent comment des douleurs faciales peuvent être soulagées par des injections dans le territoire sous-occipital (Fig. 16).

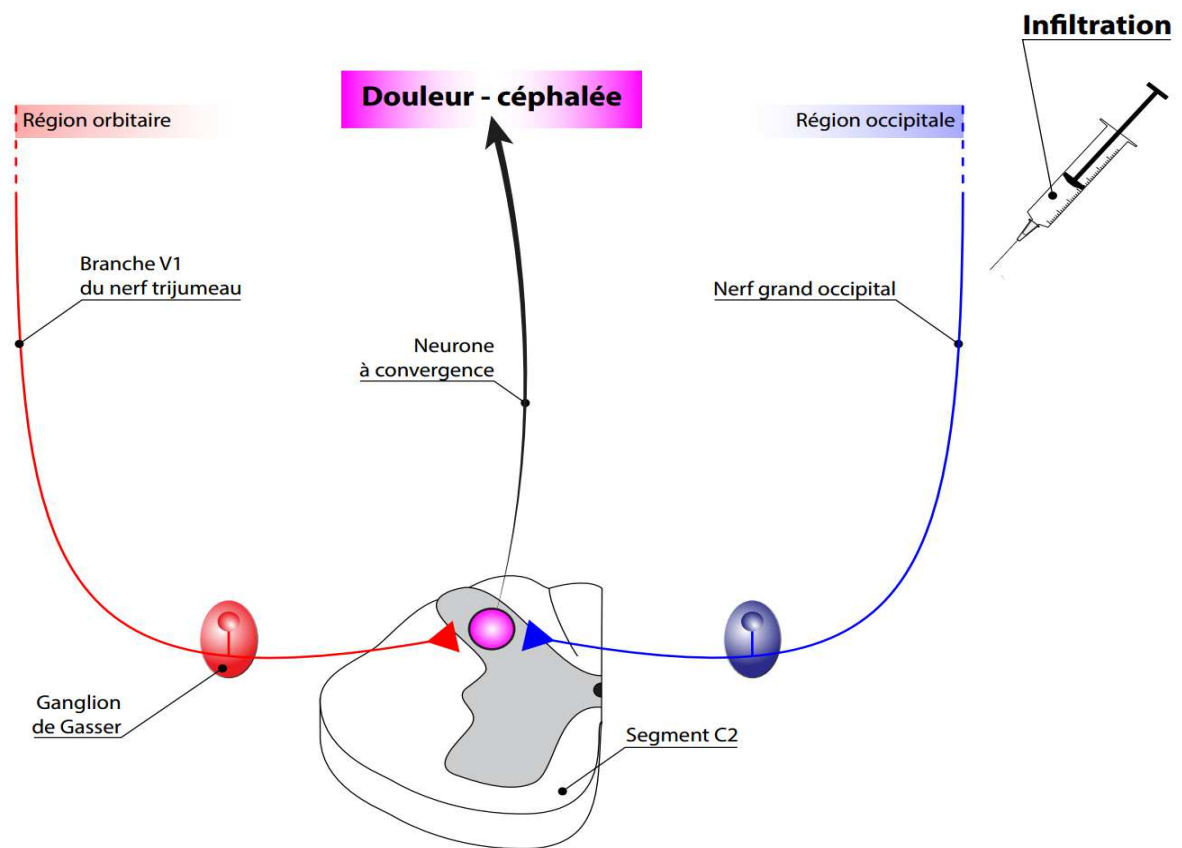


Figure 16 Rôle du neurone à convergence dans la voie de signalisation de la douleur de l'algie vasculaire de la face. (Schéma réalisé par Olivier Roca-Lapirot)

IV – Essais thérapeutiques sur l'efficacité et la tolérance des infiltrations de corticoïdes dans le nerf grand occipital comme traitement de l'algie vasculaire de la face

4.1 Introduction

La découverte d'une convergence des informations afférentes entre le NGO et le trijumeau a permis l'émergence des infiltrations de corticoïdes pour la prise en charge de l'algie vasculaire de la face. Ajoutées à cela la localisation superficielle du NGO, et la relative facilité de réalisation des infiltrations, font de ce traitement une alternative de choix dans l'arsenal thérapeutique de l'AVF, mais aussi d'autres gammes de céphalées.

Leur place dans cette pathologie est d'autant plus intéressante que les traitements prophylactiques, quand ils ne sont pas insuffisamment efficaces, présentent un délai d'action parfois assez long, laissant les patients aux prises avec leurs douleurs. Leurs effets indésirables peuvent également être préoccupants et leurs contre-indications gênantes.

Les traitements aigus ont certes prouvé leur intérêt, mais le sumatriptan ne peut être administré que deux fois par 24 heures, et l'oxygénothérapie n'est pas toujours facile d'accès en pratique courante. Et sans parler des patients qui peuvent présenter jusqu'à 8 crises quotidiennes, il n'est pas rare que les crises surviennent 4 à 5 fois dans la même journée.

Leur efficacité et leur bonne tolérance est validée par deux essais contrôlés et randomisés, ainsi que par d'autres études, parues ces dernières années. En revanche, bien que pratiquées par de nombreux centres, il n'y a encore à ce jour aucun consensus ni aucune recommandation concernant cette pratique.

Il faut effectuer une rectification par rapport au paragraphe précédent, car la Société Française d'Anesthésie et de Réanimation et la Société Française de Traitement et d'Étude de la Douleur ont émis très récemment et pour la première fois des recommandations concernant l'indication des infiltrations dans l'AVF [43] : il est possible de pratiquer un bloc du NGO chez les patients ne répondant pas aux traitements spécifiques bien conduits (Grade 2+). Néanmoins les modalités pratiques restent toujours au choix de chaque centre, en terme de choix de molécule, du site et du nombre d'injections.

Plusieurs études ont démontré l'efficacité et l'innocuité des infiltrations dans le NGO pour traiter l'AVF. Nous allons nous intéresser plus précisément à cinq d'entre elles, parues entre 2002 et 2012, dont les caractéristiques sont énumérées dans le Tableau 2.

	Peres 2002	Ambrosini 2005	Afridi 2006
Type d'étude	prospective, ouverte, non contrôlée	multicentrique, double aveugle, randomisée, contrôlée (VS placebo)	monocentrique, ouverte, non contrôlée
Objectifs	évaluer l'efficacité des infiltrations de corticoïdes dans le NGO dans l'AVF	évaluer l'efficacité des infiltrations de corticoïdes dans le NGO dans l'AVF	évaluer quelles céphalées primaires pourraient bénéficier des infiltrations de corticoïdes dans le NGO
Description de l'échantillon	- 14 patients (12 ♂ et 2 ♀) - répondant aux critères de l'AVF de l'IHS - entre 29 et 69 ans - 9 AVFE et 5 AVFC	- 23 patients en phase active (1,6 crise/jour en moyenne) - recrutés de septembre 2001 à janvier 2003 (dans 3 centres) - répondant aux critères de l'AVF de l'ICHD - bras corticoïdes (= verum) 13 sujets, bras placebo 10 sujets	- 101 patients dont 19 souffrant d'AVF - plus de 15 jours de douleurs par mois - réfractaires au traitement médical (3 classes de traitement préventif essayés sans succès)
Molécule	triamcinolone 40 mg + lidocaïne 1%	bétaméthasone courte (12,5 mg) et longue (5,3 mg) durée d'action + xylocaïne 2% VS sérum physiologique + xylocaïne 2%	80 mg de méthylprednisone + lidocaïne 2%
Traitements associés autorisés	oui (sans précision) sauf corticothérapie orale. Débutés avec les injections.	- O2 et sumatriptan à tout moment - prophylactiques si crises durant > 1 semaine (sauf corticothérapie orale)	non précisé
Site d'injection	non précisé	- à mi-chemin entreinion et processus mastoïde	1-2 cm sous le point situé à mi-chemin entreinion et processus mastoïde
Méthode d'infiltration	- 1 infiltration homolatérale aux douleurs - succès : hypo/anesthésie dans le territoire du NGO	- 1 infiltration homolatérale aux douleurs	- 22 infiltrations pour les 19 sujets avec AVF (116 infiltrations pour 101 sujets), homolatérales aux douleurs
Critère principal de jugement	- critère principal : réponse clinique bonne (pas de céphalées ≥ 2 semaines), modérée (pas de céphalées < 2 semaines) ou absente	- critère principal : disparition des crises pendant 1 semaine (T2) ou 4 semaines (T3)	- critère : réponse complète (pas de céphalées), partielle (réduction de la gravité ou de la fréquence des céphalées de ≥ 30 %) ou absente
Résultats	- réponse chez 9 patients sur 14 (4 bonnes réponses, 5 réponses modérées) - taux de réponse identique entre AVFE et AVFC - durée, intensité et fréquence significativement diminuées	- à T2 11/13 des patients du bras verum non douloureux VS 0 du bras placebo - à T3 8/13 des patients du bras verum non douloureux VS 0 du bras placebo	- patients AVF : réponse chez 13/19
Effets indésirables	aucun	douleur au point d'injection (x2) dans le bras verum	syncope (x1), vertiges (x3), alopecie (x2), céphalées aspécifiques (x3) (sur 116)
Limites	- taille de l'échantillon - non contrôlée	taille de l'échantillon	- patients AVF peu nombreux - monocentrique - non contrôlée

	Leroux 2011	Gantenbein 2012
Type d'étude	monocentrique, double aveugle, randomisée, contrôlée	multicentrique, rétrospective, ouverte, non contrôlée
Objectifs	évaluer l'efficacité et l'innocuité des infiltrations de corticoïdes dans le NGO dans l'AVF	évaluer l'efficacité et l'innocuité des infiltrations de corticoïdes dans le NGO dans l'AVF
Description de l'échantillon	- 43 patients dont 28 avec AVFE et 15 avec AVFC - recrutés entre novembre 2008 et juillet 2009 - âgés de 18 à 65 ans - répondant aux critères AVF de l'ICHD - moyenne de 4 crises par jour - bras verum 21 sujets - bras placebo 22 sujets	- 60 patients dont 31 avec AVFE et 29 avec AVFC - analyse rétrospective sur 4 ans (du 01/01/2006 au 31/12/2009) sur la base de dossiers médicaux informatiques - âge moyen des sujets 41,8 ans - 52 ♂ et 8 ♀ - répondant aux critères de l'AVF de l'ICHD-II - avec une moyenne de 3 crises par jour
Molécule	3,75 mg de cortivazol VS sérum physiologique	21 mg de bétaméthasone (6 mg de courte et 15 mg de longue durée d'action) + lignocaïne 2%
Traitements autorisés	- O2 et sumatriptan à tout moment. - vérapamil introduit (ou augmenté) progressivement à 720 mg/j chez patients AVFE - AVFC poursuivaient leur traitement - traitement prophylactique additionnel autorisé après J15 (sauf corticothérapie orale)	- traitements aigus non précisés - instauration possible ou poursuite du traitement habituel pour les patients AVFE - poursuite du traitement prophylactique habituel pour les patients AVFC
Site d'injection	au niveau du tiers médial entre inion et processus mastoïde	1–2 cm sous le point situé à mi-chemin entre inion et processus mastoïde
Méthode d'infiltration	- 3 infiltrations, homo-latérales aux douleurs, étalées sur 48-72h	- injections homo-latérales et parfois bilatérales si réponse insuffisante - pour évaluer l'innocuité, prise en compte de toutes les injections
Critère principal de jugement	- critère principal : réduction du nombre moyen de crises à 2/jour ou moins, à J2, J3 et J4 après la dernière injection	- critères : réponse complète (pas de crises pendant 24h), partielle (réduction de la fréquence, de la durée ou de l'intensité des crises de plus de 25%) ou absente, après la première injection
Résultats	- bras verum : davantage de patients avec moins de 2 crises/jour à J2, J3, J4, (20/21 VS 12/22)	- 35 des 54 premières infiltrations ont entraîné une réponse - 96 infiltrations sur les 121 ont entraîné une réponse
Effets indésirables	douleurs au point d'injection et céphalées aspécifiques, de même proportion dans les 2 groupes.	œdème faciaux (x4), troubles du sommeil (x4), acné (x3), douleur locale/cervicale (x3), candidose orale (x2), brûlures d'estomac (x2), bradycardie transitoire (x1), palpitations (x1), syncope (x1), dysesthésies oculaires transitoires (x1)
Limites	monocentrique	- non contrôlée - dossiers médicaux informatiques non normalisés - intervalle de suivi des patients différents

Tableau 2 Études portant sur les infiltrations du nerf grand occipital dans le traitement de l'AVF. *AVFE* algie vasculaire de la face épisodique, *AVFC* algie vasculaire de la face chronique.

4.2 Études non contrôlées portant sur les infiltrations du nerf grand occipital dans le traitement de l'algie vasculaire de la face

Peres a étudié l'efficacité des infiltrations chez 14 patients, en utilisant de la triamcinolone associée à de la lidocaïne 1% [26]. Il a obtenu 64% de réponse (28,5% de bonnes réponse à savoir pas de céphalées pendant 2 semaines ou plus, et 35,7% de réponses modérées avec absence de céphalées pendant moins de 2 semaines) et 35,7% n'ont pas répondu au traitement.

En 2006, Afridi s'est intéressé aux types de céphalées primaires qui pourraient bénéficier d'infiltrations dans le NGO [27]. Il a inclus 101 sujets dans son étude, dont 19 souffrant d'AVF. Il a utilisé un mélange de méthylprednisone et de lidocaïne 1%. 68,4% des patients ont répondu, dont 52,6% de manière complète, 15,7% de manière partielle à savoir réduction de la gravité ou de la fréquence des céphalées de 30% ou plus, et 31,5% n'ont pas répondu. Il est intéressant de noter que parmi tous les « sous-échantillons » de patients, à savoir les migraineux, ceux souffrant de NDPH (New Daily Persistent Headache), d'AVF, et d'hemicrania continua, ce sont les patients atteints d'AVF qui ont le mieux répondu aux infiltrations.

Récemment, Gantenbein a étudié l'efficacité et l'innocuité du traitement dans une étude rétrospective dans laquelle il a évalué l'effet de 121 infiltrations chez 60 sujets [28]. Sur les premières infiltrations, 64,8% ont entraîné une réponse (dont 40,7% de complète avec absence de céphalées dans les 24 heures, et 24,1% de partielles définies comme une réduction d'au moins 25% de la durée, de la fréquence ou de l'intensité des crises), et 35,2% n'ont entraîné aucune réponse ; sur l'ensemble des infiltrations, 79,3% ont entraîné une réponse dont 44,6% une réponse complète et 34,7% une réponse partielle, et 20,7% n'ont entraîné aucune réponse.

4.3 Études contrôlées et randomisées portant sur les infiltrations du nerf grand occipital dans le traitement de l'algie vasculaire de la face

Ces 2 études présentent davantage d'intérêt du fait de la puissance de preuve qu'elles apportent par la randomisation des échantillons ainsi que la présence d'un contrôle via un bras placebo.

En 2005, Ambrosini s'est intéressé au traitement par infiltrations dans une étude multicentrique, randomisée, en double aveugle versus placebo [29]. 23 patients en phase active d'AVF ont été

recrutés, et ont été répartis aléatoirement en deux. Le premier bras comportant 13 sujets, a reçu une infiltration d'un mélange de bétaméthasone courte et longue durée d'action et de xylocaïne 2% ; le bras placebo composé de 10 sujets a reçu du sérum physiologique avec de la xylocaïne 2%. A une semaine, 85% des patients du bras verum étaient asymptomatiques, contre 0% du bras placebo. A 4 semaines, 61% du bras verum étaient toujours totalement soulagés, et aucun dans le bras placebo. On peut également noter que dans le bras verum 5 patients sont restés en rémission totale pendant plus de 6 mois.

Leroux a étudié l'effet des infiltrations dans une autre étude randomisée, en double aveugle et contrôlée, monocentrique [30]. Ils ont administré du cortivazol à 21 patients, et du sérum physiologique à 22 autres patients. Il n'y avait aucun anesthésique local dans cette étude. Les infiltrations étaient au nombre de 3, étalées sur 48 à 72h. 95% du bras verum ont présenté une amélioration significative contre 55% des témoins, de J2 à J4 après la 3^e infiltration. Par ailleurs entre la 3^e injection et J30, 52% du bras corticoïdes ont été totalement asymptomatiques, contre 18% du groupe placebo. On peut noter que les rémissions ont été obtenues en moyenne 7 jours plus tôt dans le bras verum, et que moins de patients ont eu besoin de traitements parallèles, que ce soit des traitements aigus (sumatriptan) que des traitements prophylactiques (verapamil). Ceci amène à penser que l'administration des infiltrations de corticoïdes pourra amener à diminuer chez certains patients l'usage des autres traitements, notamment préventifs.

4.4 Choix de la molécule

La première question à se poser est l'intérêt de l'anesthésique local dans l'infiltration.

Dans une étude sur l'AVF vue précédemment [24], Busch n'a obtenu que des réponses cliniques relativement faibles avec de la prilocaïne seule. Une autre étude plus ancienne d'Anthony dans laquelle la molécule utilisée était de la lidocaïne, n'a pas permis aux patients d'être soulagés au-delà de 24 heures [31]. Ces résultats amènent à penser que les anesthésiques seuls ne présentent que peu d'intérêt. En outre il est important de préciser que lors de la réalisation d'un bloc nerveux par un anesthésique local, la présence dans la pièce d'un médecin anesthésiste-réanimateur est obligatoire d'un point de vue médico-légal [41]. Il doit pouvoir intervenir rapidement en cas de choc anaphylactique ou de réaction secondaire à une injection intravasculaire. L'infiltration de corticoïdes seuls nécessiterait une équipe médicale moins importante.

L'étude de Leroux [30], dans laquelle le corticoïde a été administré seul (cortivazol), a démontré

une efficacité clinique certaine. Il faut néanmoins préciser que c'est la seule étude à avoir pratiqué 3 infiltrations au lieu d'une, donc il est difficile de savoir si la supériorité de l'efficacité est imputable à la molécule ou au nombre d'infiltrations.

Les autres études ont utilisé des mélanges de corticoïdes (parfois une association de courte et de longue durée d'action) et d'anesthésique local. Mais la supériorité de l'ajout d'un anesthésique local n'a pas été démontrée.

L'utilisation de corticoïdes par voie générale est également utilisée dans le traitement de l'AVF. Généralement la molécule utilisée est la prednisone, elle est administrée quelques jours puis stoppée de manière dégressive. La dose totale administrée est de 500 mg, parfois plus. Son efficacité a été prouvée, mais au prix d'une cortico-dépendance et d'effets secondaires qui ne sont pas anodins. Dans les études ci-dessus, l'équivalent de dose calculé pour Ambrosini et Leroux sont respectivement de 187,5 et 135 mg de prednisone, ce qui est bien moindre que lors du traitement oral.

Les infiltrations de corticoïdes entraînent probablement des effets systémiques partiels, mais il est peu probable que l'absorption systémique soit totale. Dans une étude sur les céphalées cervicogéniques, Anthony a obtenu une amélioration chez 94% des patients qui ont bénéficié d'une infiltration sous-occipitale de 160 mg méthylprednisolone, contre 0% dans le groupe qui a reçu la même dose par voie intra-musculaire [32].

Il est suggéré que l'infiltration locale a une action directe sur la transmission nerveuse, comme nous l'avons vu dans le chapitre précédent.

Quant au choix précis du corticoïde à injecter, il serait nécessaire de réaliser une étude comparant les différentes molécules après avoir calculé les équivalents de dose.

4.5 Le point d'injection

La technique du point de douleur à la pression pour localiser le NGO est utilisée par plusieurs équipes, mais n'a jamais été validée. En partie parce que le NGO n'est pas toujours sensible à la pression, que ce soit durant une phase douloureuse ou non. La localisation de l'artère occipitale par palpation a également été proposée par plusieurs auteurs, mais n'est pas toujours réalisable en pratique et pas toujours fiable.

Dans la majorité des études, le point d'injection était situé à mi-chemin entre l'inion et le processus mastoïde (2 cm sous la ligne occipitale supérieure) [33]. Dans l'étude de Leroux, le site d'injection était légèrement plus médial (tiers médial entre l'inion et le processus mastoïde) [30].

Les injections guidées par échographie ou par tomodensitométrie sont plus précises pour cibler le NGO, mais leur utilisation n'a pas encore été validée dans les céphalées trigémino-autonomiques. Quelque soit la technique utilisée, il est important de bien ressentir l'os occipital pour éviter la région du foramen magnum, et de bien vérifier de ne pas se trouver dans une structure vasculaire.

4.6 Le nombre optimal d'infiltrations

Dans la majorité des études, une infiltration unique a été pratiquée, homo-latérale à la douleur. Anthony a répété l'infiltration dans une de ses études [31], soit parce que les patients n'étaient pas suffisamment soulagés, soit parce que les céphalées récidivaient. Sur les 7 patients re-traités, 6 ont présenté un bénéfice. Dans l'étude d'Ambrosini, 2 patients ont également bénéficié d'une seconde infiltration, avec des résultats d'une durée de 6 et 26 jours [29]. Leroux a utilisé dès le départ un schéma à 3 infiltrations dans son étude [30], avec de bons résultats cliniques, pour ne pas dire les meilleurs (95% de patients améliorés à J4 après la 3ème infiltration).

Gantenbein a pratiqué dans son étude une seconde injection plus d'un mois après la première [28]. Pour les patients présentant une réponse complète initiale, 60% avaient à nouveau une réponse complète, 30% une réponse partielle, et 10% n'avaient pas de réponse. Pour les patients présentant une réponse partielle initiale, aucun n'a eu de réponse complète, 71% ont eu une réponse partielle de plus, et 29% n'ont pas répondu. Quand il n'y avait aucune réponse à la première injection, la deuxième injection a généré une réponse complète pour 57% et aucune réponse pour 43%. Les taux de réponse sont donc variables, et il est difficile de présager de l'effet que pourra avoir une seconde infiltration selon l'effet de la première.

Pour avoir une preuve solide de l'avantage d'une technique par rapport à une autre, il est nécessaire de mener une étude comparant l'administration d'une infiltrations unique VS plusieurs infiltrations.

4.7 Évaluation des effets indésirables

L'étude de Peres n'a relaté aucun effet indésirable [26]. Dans l'étude d'Ambrosini, le seul effet indésirable relaté était une douleur au point d'infiltration, rapporté par 2 patients du bras verum, sur un total de 25 infiltrations (soit 8%) [29]. Afridi quant à lui a rapporté un taux de survenue de 9 sur 116 infiltrations, c'est à dire autour de 8% également [27]. L'étude de Leroux a retrouvé une incidence plus importante : 86% dans le bras verum et 64% dans le bras placebo [30]. Les patients ont présenté essentiellement des douleurs au point d'injection et des céphalées aspécifiques, effets

survenus de façon équivalente dans les deux groupes. Gantenbein dans son étude a relaté 18 effets indésirables sur 127 injections (soit un taux de survenue de 14%) [28]. Les effets décrits étaient un oedème de la face, des troubles du sommeil, de l'acné, des cervicalgies, une candidose buccale, des symptômes cardiaques tels que palpitations, bradycardie et syncope. Citons également l'alopecie et l'atrophie cutanée parmi les réactions locales possibles. Dans l'ensemble des études, il n'y a pas eu d'effet indésirable grave et aucun patient n'a interrompu l'étude à cause de leur survenue.

4.8 Contre-indications

Elles sont peu nombreuses et relativement rares : troubles sévères de la coagulation, infection au site d'injection et allergie à un des constituants.

4.9 Conclusion

Les infiltrations de corticoïdes au niveau de l'émergence sous cutanée du NGO ont démontré leur efficacité et leur bonne tolérance dans la prise en charge thérapeutique de l'AVF grâce à plusieurs études. Celles comparant l'effet des corticoïdes versus placebo sont les plus intéressantes. Il serait souhaitable à l'avenir que les équipes désirant se lancer dans ces recherches fassent de même.

Il existe un biais commun à toutes ces études, inhérent à la pathologie : il est parfois difficile de faire la distinction entre un réel effet du traitement médicamenteux, et la résolution spontanée de la crise. C'est pourquoi il serait préférable d'inclure des patients dont les salves durent relativement longtemps, ou qui en sont au tout début de leur épisode douloureux, afin de s'affranchir de ce biais. Néanmoins, le soulagement des patients après l'infiltration survient le plus souvent dans les 24 heures, et il est plus probable que cet effet soit secondaire au traitement. Ce qui rend d'autant plus important la présence d'un bras placebo pour étudier cette distinction.

Les effets secondaires sont relativement fréquents, mais jamais graves et ne contre-indiquent pas la poursuite du traitement, contrairement aux corticoïdes par voie générale.

Bien qu'elles soient pratiquées par de nombreux centres de traitement de la douleur depuis plusieurs années, il n'y a pas encore de consensus ni de recommandations concernant les modalités des infiltrations du NGO dans le traitement de l'AVF. Les raisons possibles sont les points énumérés ci dessus : pour uniformiser la pratique, il faudrait déterminer la meilleure technique, notamment le site d'injection, la molécule à utiliser, ainsi que le nombre d'infiltrations à réaliser.

V – Infiltrations écho-guidées : données actuelles et perspectives d'avenir

Comme nous l'avons vu précédemment, le nerf présente dans son trajet des variations anatomiques non négligeables selon les individus. Cette donnée est probablement responsable, en partie, des échecs des injections. Il est aisé d'imaginer que sans visualisation précise du nerf, les infiltrations « aveugles », basées uniquement sur le repérage anatomique, peuvent ne pas l'atteindre ou du moins de façon incomplète, et ainsi entraîner une réponse insuffisante.

5.1 Intérêts des infiltrations écho-guidées

Une étude récente s'est intéressée à la question, en comparant l'efficacité entre infiltrations « aveugles » du NGO et infiltrations écho-guidées, chez des patients souffrant de céphalées cervicogéniques et de névralgie d'Arnold [34].

Le groupe « aveugle » (groupe B) était composé de 23 patients, et le groupe « écho-guidé » (groupe S) de 22 patients. Il n'y avait pas de différence significative entre les deux groupes, concernant l'âge, le sexe, le poids ni la taille. Les traitements préventifs n'étaient pas autorisés. Étaient exclus ceux qui avaient utilisé un traitement aigu dans les 24 heures précédant l'étude, ainsi que les patients qui pouvaient avoir une modification de la sensibilité cutanée en raison d'une pathologie neurologique ou dermatologique, ou un antécédent de lésion dans le territoire du NGO.

Le critère principal de jugement était la réduction de la douleur évaluée par l'échelle visuelle analogique (EVA), mesurée à une et 4 semaines.

La réussite du bloc était validée par l'apparition d'une anesthésie ou d'un engourdissement dans le territoire du NGO. Dans le cas inverse, l'infiltration était considérée comme ratée, et pour cette raison 3 patients ont été exclus.

Le mélange injecté était composé de 1 ml de chirocaine 0,1% et de 2 mg de dexaméthasone, pour un volume total de 3 ml.

Pour le groupe B, l'infiltration était pratiquée du côté homo-latéral aux douleurs, entre 15 et 25 mm latéralement à la protubérance occipitale externe, juste au-dessus de la ligne nucale supérieure.

Pour le groupe S, l'infiltration se trouvait dans plan horizontal identique au précédent, mais elle n'était réalisée qu'après repérage échographique du nerf.

L'étude des résultats a objectivé que les 2 groupes ont présenté une différence significative dans la mesure de la douleur à 4 semaines sur l'échelle visuelle analogique (2.3 ± 0.2 pour le groupe S et 3.8 ± 0.3 pour le groupe B, $p = 0.0003$) (Fig. 17).

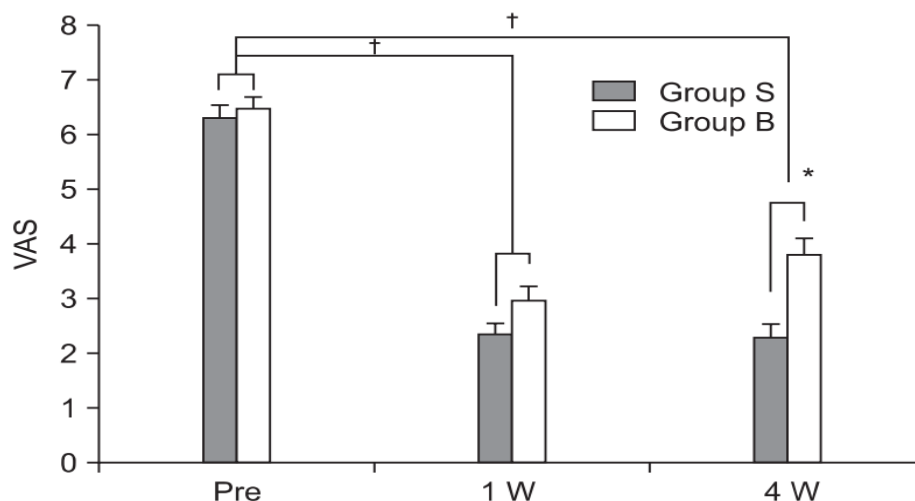


Figure 17 EVA avant l'injection, puis à 1 et 4 semaines [34].

Cette étude permet donc d'avancer que les infiltrations écho-guidées potentialisent l'efficacité du geste par rapport aux infiltrations avec simple repérage anatomique. Il faudrait pour asseoir davantage cette idée, réaliser des études similaires mais avec un nombre plus important de sujets, et sur une période de suivi plus longue.

5.2 Choix du meilleur point d'injection

Une autre étude, sur sujets cadavériques, s'est posée la question du meilleur site pour pratiquer l'infiltration du NGO [35]. Leur constat est que la région où on réalise actuellement les infiltrations, notamment dans l'AVF, au niveau de la ligne nucale supérieure, n'est pas la plus judicieuse. En effet une injection à cet endroit peut entraîner l'atteinte de nerfs adjacents qui ne sont pas ciblés par le geste, comme le nerf grand auriculaire, le nerf petit occipital et le troisième nerf occipital (Fig. 20). De plus une étude anatomique a montré que la division du nerf pouvait être très variable dans un plan vertical [36], sans parler des modifications secondaires aux mouvements de la tête, et par conséquent on peut n'atteindre qu'une partie des branches si on infiltre après la division.

Grâce à l'échographie haute résolution, on peut visualiser les nerfs périphériques même de calibre relativement petit, et également profiter d'un contrôle de l'injection et de la diffusion du produit en temps réel.

La méthode d'étude est simple mais intéressante : après repérage échographique du nerf, ils injectent une substance colorée qui teinte les tissus, puis effectuent une dissection pour vérifier si le

produit injecté s'est répandu correctement et a atteint la totalité du nerf.

L'échantillon était composé de 10 sujets, 7 femmes et 3 hommes. L'âge moyen était de 83 ans (45 à 96 ans).

Ils se sont principalement intéressés à 2 points d'injection (Fig. 18 et 19). Le premier est donc situé dans la région de la ligne nucale supérieure. Le second est plus proximal par rapport au trajet du nerf, et se situe à proximité de son premier coude, en superficie du muscle oblique inférieur de la tête. C'est un repère intéressant car moins sujet aux variations anatomiques que les repères au niveau des émergences des orifices du semi-épineux et du trapèze.

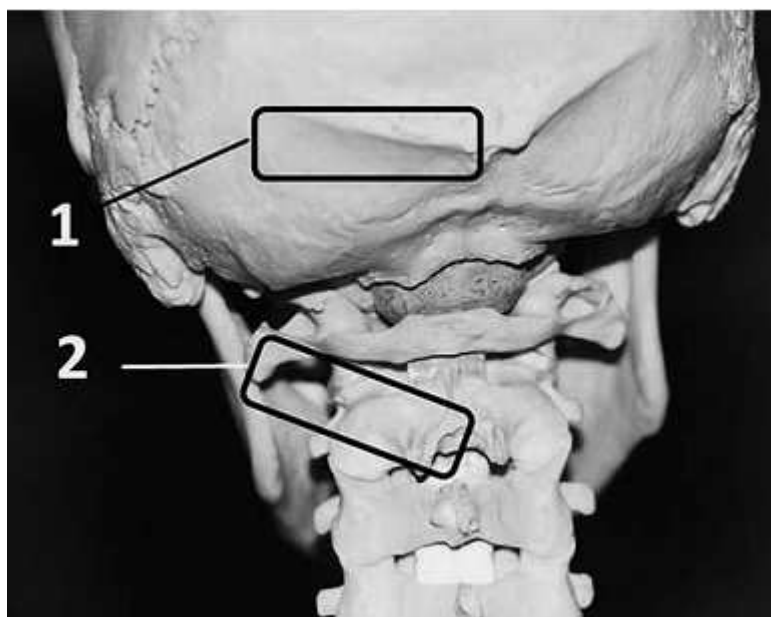


Figure 18 Localisation des deux points d'injection. 1 : point d'injection au niveau de la ligne nucale supérieure. 2 : point d'injection en superficie du muscle oblique inférieur [35].

Pour le premier point d'injection, la sonde d'échographie était placée sur la ligne nucale supérieure, à environ 2-3 cm latéralement de la protubérance occipitale externe. Le NGO était identifié, et sous visualisation en temps réel, l'aiguille était amenée exactement au centre du nerf, et une injection de 0,1 ml de produit coloré était effectuée. Ensuite la procédure était effectuée de l'autre côté.

Afin de déterminer le second point d'injection, la sonde repérait l'apophyse épineuse de l'axis (reconnaisable par son aspect bifide, alors que l'atlas ne possède pas d'épineuse), puis était placée latéralement au niveau du muscle oblique inférieur. Ce dernier est également facile à localiser car il est tendu de l'épineuse de l'axis au processus transverse de l'atlas. Après avoir localisé le bord

caudal du muscle, le NGO est visualisable, se dirigeant en haut et en dedans. L'injection de 0,1 ml de produit coloré était également réalisée au centre du nerf, et réitérée en controlatéral. Les aiguilles étaient ensuite laissées en place avant de procéder à la dissection, et maintenues manuellement toute la durée de celle-ci, afin de vérifier que c'était bien le NGO qui avait été infiltré.

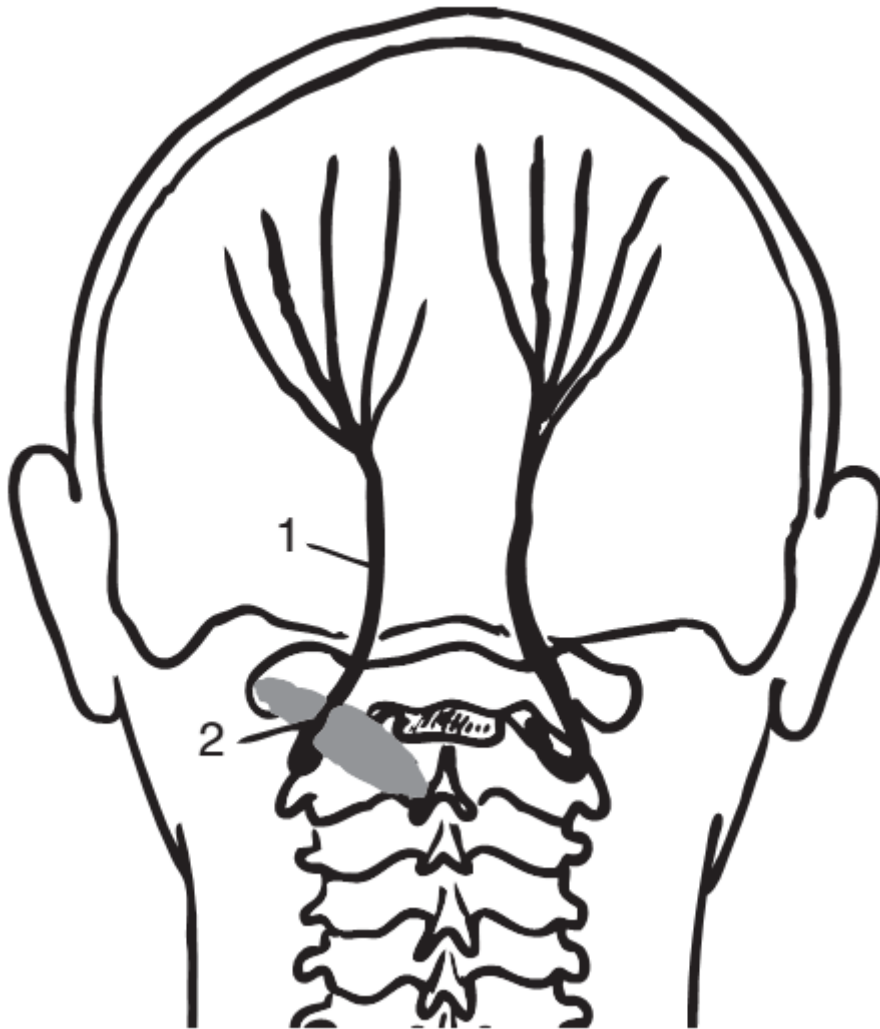


Figure 19 Trajet du nerf grand occipital. 1 : point d'injection « classique ». 2 : nouveau point d'injection [35].

Au point d'injection n°1, le nerf a été coloré correctement 16 fois sur 20, contre 20 fois sur 20 au second point d'injection.

Plus précisément, au niveau du premier point, 11 nerfs ont été intégralement colorés, 2 partiellement, et il y a eu 3 cas de branches multiples, avec à chaque fois au moins une branche complètement teintée. 4 infiltrations ont échoué, car réalisées trop latéralement. Soit un taux de

réussite de 80%. Ils l'expliquent notamment par la proximité importante entre la sonde et le nerf, et par la gêne provoquée par la présence de tissus aponévrotiques.

Pour le second point d'injection, 18 nerfs étaient totalement colorés, 1 partiellement coloré, et un cas de 3 branches multiples a également été observé avec coloration complète de 2 branches sur 3.

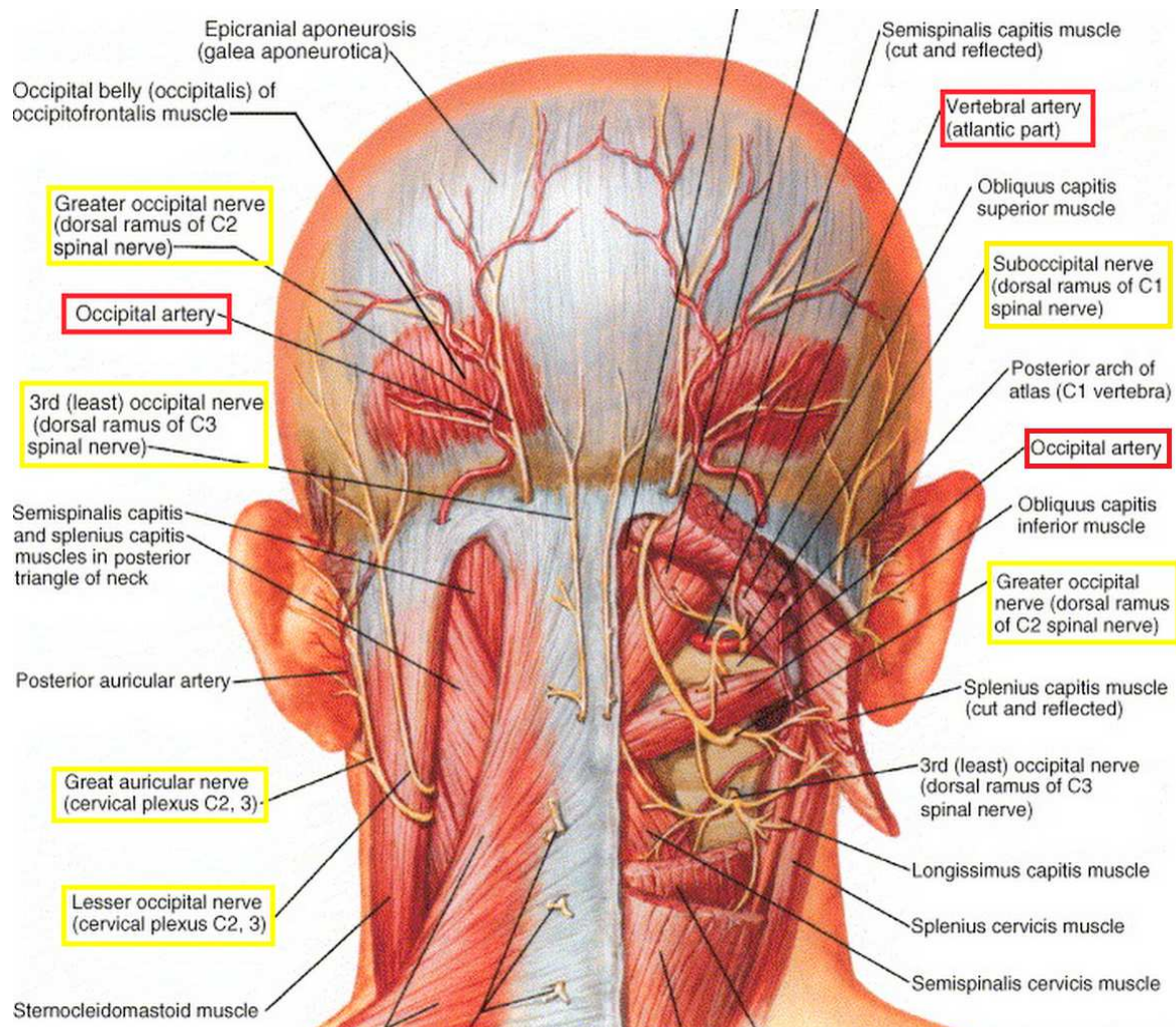


Figure 20 Rapports du nerf grand occipital avec les artères et les autres nerfs [49].

Vertebral artery : artère vertébrale. *Occipital artery* : artère occipitale.

Greater occipital nerve : nerf grand occipital.

3rd (least) occipital nerve (dorsal ramus of C3 spinal nerve): 3ème (dernier) nerf occipital (rameau dorsal du nerf spinal C3).

Great auricular nerve (cervical plexus C2, 3) : nerf grand auriculaire (plexus cervical C2, C3).

Lesser occipital nerve (cervical plexus C2, 3) : nerf petit occipital (plexus cervical C2, C3).

Suboccipital nerve (dorsal ramus of C1 spinal nerve) : nerf suboccipital (rameau dorsal du nerf spinal C1)

L'échographie permet d'accroître de manière importante la précision des infiltrations. Contrairement aux techniques de repérage anatomique classique, elle localise exactement le nerf et l'opérateur peut contrôler la diffusion du produit en temps réel. On peut éviter de façon certaine une lésion de l'artère vertébrale ou une injection intravasculaire (Fig. 20).

En outre cette approche peut permettre de diminuer significativement le volume à injecter. Dans les études vues plus haut (chapitre IV), les équipes injectaient un volume allant de 1,5 à 5 ml. Dans celle-ci, une quantité de 0,1 ml a suffi à imprégner suffisamment l'intégralité du nerf. Les progrès en terme de diminution des effets secondaires peuvent être relativement intéressants. Néanmoins il faut garder en tête que l'efficacité de l'infiltration est potentiellement due en partie à l'effet mécanique provoqué par la pression du volume injecté, comme nous l'avons vu précédemment. Par conséquent la réduction de volume devra prendre en compte cette donnée.

L'un des principaux apports de cette étude est également la proposition d'un nouveau site d'injection. D'après les résultats, le taux de réussite des infiltrations pratiquées au niveau de ce second site est significativement supérieur à celui d'injections plus distales, à proximité de la protubérance occipitale externe.

Ce nouveau site d'injection nécessite obligatoirement un guidage par imagerie car le nerf est à cet endroit plus profond, et il faut évidemment éviter une injection au niveau du canal médullaire proche.

Actuellement il existe des centres qui réalisent des infiltrations du NGO guidées par imagerie, mais essentiellement sous radioscopie, parfois sous scanner. Cette méthode est utilisée entre autres dans le traitement de la névralgie d'Arnold et autres céphalées cervicogéniques. Le site d'injection se trouve au niveau de l'articulaire postérieure de C1-C2. Le guidage par échographie présente plusieurs intérêts par rapport à la radioscopie et au scanner. Tout d'abord il n'y a aucune irradiation, que ce soit pour le patient ou l'opérateur (principalement au niveau de ses mains). Par conséquent si besoin le geste peut être répété. Ensuite contrairement à la radioscopie qui ne visualise que les structures osseuses à ce niveau, l'échographie permet de réellement voir le nerf et d'injecter le produit au plus proche de la cible. Ce qui permet de gagner davantage en précision.

L'inconvénient de la procédure guidée par échographie, par rapport au repérage anatomique simple, c'est qu'elle nécessite d'être pratiquée par un radiologue. Il faut également qu'un appareil d'échographie soit présent dans la salle où est effectué le geste. Les infiltrations sans guidage peuvent être effectuées dans tout cabinet médical, et par des médecins non radiologues.

Pour réellement comparer l'efficacité de cette technique avec les infiltrations actuelles, il serait intéressant de réaliser une étude comparant les infiltrations guidées par échographie au niveau de ce nouveau site, et les infiltrations sous simple repérage anatomique dans la région de la protubérance occipitale externe. Quoiqu'il en soit, les contraintes humaines et matérielles de cette nouvelle méthode semblent un prix raisonnable pour le soulagement des patients.

VI – Conclusion

L'AVF est la plus fréquente des céphalées trigémino-autonomiques, et les douleurs qu'elle entraîne sont extrêmement violentes et invalidantes. 10 à 20 % des patients sont atteints de la forme chronique, et ne connaissent pas de phase de rémission de plus d'un mois. Plusieurs traitements médicamenteux oraux existent, soit pour la phase aiguë de la maladie soit en prophylaxie. La majorité des patients répondent à ces traitements. Malheureusement chez certains ces thérapeutiques ne présentent qu'une efficacité médiocre, plus volontiers chez ceux qui souffrent de la forme chronique. C'est entre autres cette classe de patients qui pourraient bénéficier des infiltrations de corticoïdes dans le NGO.

Plusieurs études ont permis d'établir une convergence fonctionnelle centrale entre les fibres afférentes sensitives de la branche ophtalmique du nerf trijumeau et celles du NGO [23] [24]. L'une d'entre elle a réussi à identifier la population de neurones concernés, qui sont situés dans la corne postérieure du segment médullaire C2 [20]. Cette donnée a permis d'asseoir l'idée que le NGO est une cible intéressante pour traiter la douleur de l'AVF, dans le cadre des infiltrations mais aussi de la neurostimulation électrique sous-cutanée. Une autre étude a permis de justifier l'utilisation des corticoïdes, en démontrant que leur application locale avait pour effet de diminuer la transmission nerveuse dans les fibres C [25]. Ces deux postulats permettent d'envisager un des mécanismes d'action possibles des infiltrations : elles permettraient probablement de diminuer les informations excitatrices arrivant au niveau des neurones à convergence. Ces derniers ne sont pas suffisamment stimulés et par conséquent ne transmettent pas le signal douloureux.

L'efficacité des infiltrations dans cette indication a été prouvée par plusieurs études, dont deux randomisées et contrôlées. Leurs effets indésirables acceptables et leurs contre-indications exceptionnelles sont des arguments supplémentaires pour encourager leur utilisation en pratique courante dans l'AVF et dans d'autres types de céphalées.

Les apports de l'échographie pour potentialiser l'efficacité des infiltrations en augmentant leur précision ont été étudiés par plusieurs travaux [34] [35]. En plus de l'absence d'irradiation inhérente à la radioscopie et d'un gain de précision par visualisation directe du nerf, il a été évoqué un site d'injection différent de ceux utilisés habituellement dans l'AVF (à proximité de la protubérance occipitale externe). Dans cette zone le nerf est sujet à de nombreuses variations anatomiques, que ce soit dans sa position dans un plan horizontal, vertical, ou par rapport à la division en ses branches terminales. Ils proposent un site d'injection plus proximal sur le nerf, avec un taux de précision des injections de 100% dans leur étude . Pour valider ce nouveau site, il faudrait réaliser des études chez des patients souffrant d'AVF avec comme critère principal de jugement le soulagement de la

douleur, et comme seule différence entre les groupes le site d'injection.

Cette année, la SFAR et la SFETD ont émis des recommandations concernant l'anesthésie locorégionale dans la prise en charge de la douleur chronique [43]. Et pour la première fois des recommandations encadrent l'indication des infiltrations du NGO dans l'AVF : il est possible de pratiquer un bloc du NGO chez des patients ne répondant pas aux traitements spécifiques bien conduits (Grade 2+). Une autre classe de patients, non inclus dans cette recommandation, pourrait bénéficier des infiltrations : ceux chez qui survient un épisode avec plus de 2 crises par jour, et qui ne prenaient plus (ou pas encore) de traitement prophylactique. Le sumatriptan ne peut être administré que deux fois par 24 heures, et l'oxygène n'est pas toujours facile d'accès. Dans ce cas les infiltrations peuvent être réalisées, avec une efficacité prouvée dans les premières 24 heures, en attendant qu'un traitement tel que le vérapamil prenne le relais la deuxième semaine après son introduction.

Cette recommandation montre l'intérêt que suscitent les infiltrations du NGO dans la prise en charge de l'AVF, et pour uniformiser et étendre davantage cette pratique il reste à définir précisément la molécule, le nombre et le site d'injection optimaux.

BIBLIOGRAPHIE

1. Collège des Enseignants en Neurologie.
Migraines et Algies de la face.
[http://www.cen-neurologie.fr/2eme-cycle/Maladies et grands syndromes/Migraine et algies de la face/index.phtml](http://www.cen-neurologie.fr/2eme-cycle/Maladies_et_grands_syndromes/Migraine_et_algies_de_la_face/index.phtml)
2. Manzoni GC.
Gender ratio of cluster headache over the years : a possible role of changes in lifestyle.
Cephalalgia. 1998;18:138-142.
3. Montagna P.
Epigenetics and pharmaco-epigenetics in the primary headaches.
Headache Pain. 2008 Jun;9(3):193-4.
4. The International Classification of Headache Disorders, 3rd Edition. 2013.
http://ihs-classification.org/en/0_downloads/
5. Russell D, Storstein L.
Cluster headache : a computerised analysis of 24 h Holter ECG recordings and description of ECG rhythm disturbances.
Cephalalgia. 1983;3:83-107.
6. Goadsby PJ, Edvinsson L.
Human in vivo evidence for trigeminovascular activation in cluster headache. Neuropeptide changes and effects of acute attacks therapies.
Brain. 1994 June;117(Pt 3):427-34.
7. Kudrow L.
The cyclic relationship of natural illumination to cluster period frequency.
Cephalalgia. 1987;7 Suppl 6:76-8.
8. Nelson RF.
Testosterone levels in cluster and non-cluster migrainous patients.
Headache. 1978;18:265-267.
9. Leone M, Lucini V, D'Amico D, Moschiano C, Fraschini F, Bussone G.
Twenty-four-hour melatonin and cortisol plasma levels in relation to timing of cluster headache.
Cephalalgia. 1995;15:224-229.
10. Sprenger T, Boecker H, Tolle TR, Bussone G, May A, Leone M.
Specific hypothalamic activation during a spontaneous cluster headache attack.
Neurology. 2004 Feb 10;62(3):516-7.

11. The Sumatriptan Cluster Headache Study Group.
Treatment of acute cluster headache with sumatriptan.
N Engl J Med. 1991;325:322-326.
12. Fogan L.
Treatment of cluster headache: a double-blind comparison of oxygen versus air inhalation.
Arch Neurol. 1985;42:362-363.
13. May A, Leone M, Afra J, Linde M, Sandor PS, Evers S, et al.
European Federation of Neurological Societies guidelines on the treatment of cluster headache and other trigeminal-autonomic cephalalgias.
Eur J Neurol. 2006 Oct;13(10):1066-77.
14. Steiner TJ, Hering R, Couturier EGM, Davies PTG, Whitmarsh TE.
Double-blind placebo-controlled trial of lithium in episodic cluster headache.
Cephalalgia. 1997;17:673-675.
15. Ekbohm K, Hardebo JE.
Cluster headache : aetiology, diagnosis and management.
Drugs. 2002;62:61-69.
16. Vital JM, Grenier F, Dautheribes M, Baspeyre H, Lavignolle B, S n gas J.
An anatomic and dynamic study of the greater occipital nerve (n. of Arnold). Applications to the treatment of Arnold's neuralgia.
Surg Radiol Anat. 1989;11:205-210.
17. Natsis K, Baraliakos X, Appell HJ, Tsikaras P, Gigis I, Koebke J.
The course of the greater occipital nerve in the suboccipital region: a proposal for setting landmarks for local anesthesia in patients with occipital neuralgia.
Clin Anat. 2006;19:332-6.
18. Serrao M, Rossi P, Parisi L, Perrotta A, Bartolo M, Cardinali P et al.
Trigemino-cervical-spinal reflexes in humans.
Clin Neurophysiol. 2003;114:1697-703.
19. Nardone R, Tezzon F.
Short latency trigeminosternocleidomastoid response in patients with migraine.
J Neurol. 2003;250:725-32.
20. Bartsch T, Goadsby PJ.
Stimulation of the greater occipital nerve induces increased central excitability of dural afferent input.
Brain. 2002;125:1496-509.

21. Kaube H, Keay KA, Hoskin KL, Bandler R, Goadsby PJ.
Expression of c-Fos-like immunoreactivity in the caudal medulla and upper cervical spinal cord following stimulation of the superior sagittal sinus in the cat.
Brain Res. 1993 Nov 26;629(1):95–102.
22. Hu JW, Sessle BJ, Raboisson P, Dallel R, Woda A.
Stimulation of craniofacial muscle afferents induces prolonged facilitatory effects in trigeminal nociceptive brain-stem neurones.
Pain. 1992;48 :53–60.
23. Busch V, Jakob W, Juergens T, Schulte-Mattler W, Kaube H, May A.
Functional connectivity between trigeminal and occipital nerves revealed by occipital nerve blockade and nociceptive blink reflexes.
Cephalalgia. 2005;26:50–5.
24. Busch V, Jakob W, Juergens T, Schulte-Mattler W, Kaube H, May A.
Occipital nerve blockade in chronic cluster headache patients and functional connectivity between trigeminal and occipital nerves.
Cephalalgia. 2007;27:1206–14.
25. Johansson A, Hao J, Sjolund B.
Local corticosteroid application blocks transmission in normal nociceptive C-fibers.
Acta Anaesthesiol Scand. 1990;34 (5):335-8.
26. Peres MF, Stiles MA, Siow HC, Rozen TD, Young WB, Silberstein SD.
Greater occipital nerve blockade for cluster headache.
Cephalalgia. 2002;22:520–2.
27. Afridi SK, Shields KG, Bhola R, Goadsby PJ.
Greater occipital nerve injection in primary headache syndromes - prolonged effects from a single injection.
Pain. 2006;122:126–9.
28. Gantenbein AR, Lutz NJ, Riederer F, Sandor PS.
Efficacy and safety of 121 injections of the greater occipital nerve in episodic and chronic cluster headache.
Cephalalgia. 2012;32: 630–4.
29. Ambrosini A, Vandenheede M, Rossi P, Aloj F, Sauli E, Pierelli F et al.
Suboccipital injection with a mixture of rapid- and long-acting steroids in cluster headache: a double-blind placebo controlled study.
Pain. 2005;118:92–6.

30. Leroux E, Valade D, Taifas I, Vicaut E, Chagnon M, Roos C et al.
Suboccipital steroid injections for transitional treatment of patients with more than 2 cluster headache attacks per day: a randomized, double-blind, placebo-controlled trial.
Lancet Neurol. 2011;10:891–7.

31. Anthony M.
Arrest of attacks of cluster headache by local steroid injection of the occipital nerve.
In: *Migraine: clinical and research advances.*
Basel : Clifford Rose F; 1985. p.168–173.

32. Anthony M.
Cervicogenic headache: prevalence and response to local steroid therapy.
Clin Exp Rheumatol. 2000;18:59–64.

33. Tobin J, Flitman S.
Occipital nerve blocks: when and what to inject?
Headache. 2009;49:1521–33.

34. Shim JH, Ko SY, Bang MR, Jeon WJ, Cho SY, Yeom JH et al.
Ultrasound-guided greater occipital nerve block for patients with occipital headache and short term follow-up.
Korean J Anesthesiol. 2011 Jul;61(1):50-4.

35. Greher M, Moriggl B, Curatolo M, Kirchmair L, Eichenberger U.
Sonographic visualization and ultrasound-guided blockade of the greater occipital nerve: a comparison of two selective techniques confirmed by anatomical dissection.
Br J Anaesth. 2010;104:637–642.

36. Loukas M, El-Sedfy A, Tubbs RS, Louis RG Jr., Wartmann CT, Curry B et al.
Identification of greater occipital nerve landmarks for the treatment of occipital neuralgia.
Folia Morphol. 2006;65:337-42.

37. Magis D, Bruno MA, Fumal A, Gérardy PY, Hustinx R, Laureys S et al.
Central modulation in cluster headache patients treated with occipital nerve stimulation: an FDG-PET study.
BMC Neuro. 2011(1):25.

38. Kapandji A.
Physiologie articulaire, partie 3 : rachis, ceinture pelvienne, rachis lombal, rachis dorsal, rachis cervical, tête, 6^{ème} édition.
Paris : Maloine ; 2007.

39. Bovim G, Bonamico L, Fredriksen TA, Lindboe CF, Stolt-Nielsen A, Sjaastad O. Topographic variations in the peripheral course of the greater occipital nerve. Autopsy study with clinical correlations. *Spine*. 1991;16:475–478.
40. Becser N, Bovim G, Sjaastad O. Extracranial nerves in the posterior part of the head. Anatomic variations and their possible clinical significance. *Spine*. 1998;23:1435–1441.
41. Société Française d'Anesthésie et de Réanimation. Recommandations de la SFAR concernant la surveillance des patients en cours d'anesthésie. 1994 modif. 2013.
<http://www.sfar.org/article/11/recommandations-concernant-la-surveillance-des-patients-en-cours-d-anesthesie-sfar-1994>
42. Matharu MS, Goadsby PJ. Persistence of attacks of cluster headache after trigeminal nerve root section. *Brain*. 2002 May;125(Pt 5):976-84.
43. Société Française d'Anesthésie et de Réanimation - Société Française d'Étude et de Traitement de la Douleur. Techniques analgésiques loco-régionales et douleur chronique. Recommandations formalisées d'experts. 2013.
<http://www.sfetd-douleur.org/textesOfficiels/recommandations-sfar-sfetd/index.phtml>
44. Paturet G. Ostéologie, arthrologie et myologie, à l'exclusion de celles des membres. Paris : Masson ; 1951.
45. Collège International de Médecine Ostéopathique. Le rachis cervical.
46. Paturet G. Traité d'anatomie humaine: système nerveux central, système neuroendocrinien, névrologie (nerfs crâniens et nerfs rachidiens) et sympathique. Paris : Masson ; 1954.
47. Meyer F. La névralgie d'Arnold existe-t-elle? Les symptômes particuliers du rachis cervical. Document de travail. 2009.

48. Cruccu G, Deuschl G.
The clinical use of brainstem reflexes and hand-muscle reflexes.
Clin Neurophysiol 2000;11:371-387.

49. Netter FH.
Atlas d'anatomie humaine, 5^{ème} édition.
Paris : Elsevier-Masson. 2011.

50. Kandel ER, Schwartz JH, Jessell TM.
Principles of Neural Science, 4th edition.
New York : McGraw-Hill. 2000.

ANNEXES

Annexe 1 Tableau présentant les articles analysés pour la rédaction des recommandations sur l'algie vasculaire de la face par la SFAR et la SFETD.

Articles analysés AVF	Patients enrôlés / patients traités (n/n)	NP	Résultats	Échec , effets indésirables	commentaires
Albertyn, J. 2004	11 P / 11P	IV	8P amélioré	3 patients	Exclus bloc stellaire
Peres 2002 Cephalalgia	14 patients /P 9CHE /5CHC	IV	9P améliorés (13,1 j) 4P> 2 sem , 5P<2 sem	5 patients échecs Pas d'effets indésirables décelés	AL + C
Busch 2007	15P CHE / 15P	II	9/15 amélioré, painfree 1 jour Pas de bénéfice a 1 sem	6 échecs	AVF E
<i>Afridi Pain 2006</i>	<i>19 CH réfractaires /19</i>	<i>IV</i>	<i>13P résultat partiel durée moyenne 12-21 jours</i>	<i>6P</i>	<i>AL + C</i>
Ambrosini Pain 2005	23 CH (16 CHE, 7CHC/ 13P traités	<i>II (mais faible effectif) 13P traité 10 PBO</i>	11P amélioré 72H 8P (4 sem) 5P (4→ 26 mois)	2P échec immédiat Échec groupe lido + saline	Efficacité des AL + stéroïdes suboccipital
<i>Leroux Lancet Neurology 2011</i>	<i>43 P : 28 CHE et 15 CH C Plus de 2 crises/jour 21P traités</i>	<i>II</i>	<i>21 améliorés a 72H ->15jrs Pas de entre le 15 et 30 eme jr</i>	<i>1 Pas d'EI différent entre les 2 groupes</i>	<i>suboccipital</i>
<i>Total</i>	<i>114 P/ 82P</i>		<i>63P effet a court terme Effets a long terme variables (qq sem)</i>	<i>19P Peu d'effets indésirables</i>	<i>Suboccipital lido ou lido +corticoïdes</i>

SERMENT MÉDICAL

Au moment d'être admis à exercer la médecine, je promets et je jure d'être fidèle aux lois de l'honneur et de la probité.

Mon premier souci sera de rétablir, de préserver ou de promouvoir la santé dans tous ses éléments, physiques et mentaux, individuels et sociaux.

Je respecterai toutes les personnes, leur autonomie et leur volonté, sans aucune discrimination selon leur état ou leurs convictions.

J'interviendrai pour les protéger si elles sont affaiblies, vulnérables ou menacées dans leur intégrité ou leur dignité. Même sous la contrainte, je ne ferai pas usage de mes connaissances contre les lois de l'humanité.

J'informerai les patients des décisions envisagées, de leurs raisons et de leurs conséquences. Je ne tromperai jamais leur confiance et n'exploiterai pas le pouvoir hérité des circonstances pour forcer leurs consciences.

Je donnerai mes soins à l'indigent et à quiconque me les demandera.

Je ne me laisserai pas influencer par la soif du gain ou la recherche de la gloire.

Admis dans l'intimité des personnes, je tairai les secrets qui me sont confiés. Reçu à l'intérieur des maisons, je respecterai les secrets des foyers et ma conduite ne servira pas à corrompre les mœurs.

Je ferai tout pour soulager les souffrances. Je ne prolongerai pas abusivement les agonies. Je ne provoquerai jamais la mort délibérément.

Je préserverai l'indépendance nécessaire à l'accomplissement de ma mission. Je n'entreprendrai rien qui dépasse mes compétences. Je les entretiendrai et les perfectionnerai pour assurer au mieux les services qui me seront demandés.

J'apporterai mon aide à mes confrères ainsi qu'à leurs familles dans l'adversité.

Que les hommes et mes confrères m'accordent leur estime si je suis fidèle à mes promesses : que je sois déshonoré et méprisé si j'y manque.

