



**HAL**  
open science

# IRM et suspicion de pyélonéphrite chez l'enfant : comparaison des séquences de diffusion et de T1 avec injection avec gadolinium

Asmaa Sallem

► **To cite this version:**

Asmaa Sallem. IRM et suspicion de pyélonéphrite chez l'enfant : comparaison des séquences de diffusion et de T1 avec injection avec gadolinium. Médecine humaine et pathologie. 2013. dumas-00975886

**HAL Id: dumas-00975886**

**<https://dumas.ccsd.cnrs.fr/dumas-00975886>**

Submitted on 29 Apr 2014

**HAL** is a multi-disciplinary open access archive for the deposit and dissemination of scientific research documents, whether they are published or not. The documents may come from teaching and research institutions in France or abroad, or from public or private research centers.

L'archive ouverte pluridisciplinaire **HAL**, est destinée au dépôt et à la diffusion de documents scientifiques de niveau recherche, publiés ou non, émanant des établissements d'enseignement et de recherche français ou étrangers, des laboratoires publics ou privés.

**ANNEE UNIVERSITAIRE 2012 - 2013**  
**U.F.R. DE MEDECINE-PHARMACIE DE ROUEN**

**THESE**  
Pour le  
**DOCTORAT EN MEDECINE**

Par

**Asmaa SALLEM**

Née le 15 juillet 1982 à Ifalacen (Maroc)

*Présentée et soutenue publiquement le 27 septembre 2013*

**IRM et suspicion de pyélonéphrite chez l'enfant: comparaison  
des séquences de diffusion et de T1 avec injection avec  
gadolinium**

**Jury :**

Président: Monsieur le Professeur Jean-Nicolas DACHER

Assesseurs : Madame le Professeur Agnès LIARD

Monsieur le Professeur Emmanuel GERARDIN

Directeur de Thèse : Monsieur le Docteur Pierre-Hugues VIVIER

**ANNEE UNIVERSITAIRE 2012 - 2013**  
**U.F.R. DE MEDECINE-PHARMACIE DE ROUEN**

-----

DOYEN : **Professeur Pierre FREGER**

ASSESEURS : **Professeur Michel GUERBET**  
**Professeur Benoit VEBER**  
**Professeur Pascal JOLY**  
**Professeur Bernard PROUST**

DOYENS HONORAIRES : **Professeurs J. BORDE - Ph. LAURET - H. PIGUET – C. THUILLEZ**

PROFESSEURS HONORAIRES : **MM. M-P AUGUSTIN - J.ANDRIEU-GUITRANCOURT - M.BENOZIO-  
J.BORDE - Ph. BRASSEUR - R. COLIN - E. COMOY - J. DALION -.  
DESHAYES - C. FESSARD – J.P.FILLASTRE - P.FRIGOT -J. GARNIER -  
J. HEMET - B. HILLEMAND - G. HUMBERT - J.M. JOUANY - R.  
LAUMONIER – Ph. LAURET - M. LE FUR – J.P. LEMERCIER - J.P.  
LEMOINE - M<sup>le</sup> MAGARD - MM. B. MAITROT - M. MAISONNET - F.  
MATRAY - P.MITROFANOFF - Mme A. M. ORECCHIONI - P. PASQUIS -  
H.PIGUET - M.SAMSON – Mme SAMSON-DOLLFUS – J.C. SCHRUB -  
R.SOYER - B.TARDIF -.TESTART - J.M. THOMINE – C. THUILLEZ -  
P.TRON - C.WINCKLER - L.M.WOLF**

I - MEDECINE

**PROFESSEURS**

M. Frédéric <b>ANSELME</b>	HCN	Cardiologie
Mme Isabelle <b>AUQUIT AUCKBUR</b>	HCN	Chirurgie Plastique
M. Bruno <b>BACHY</b>	HCN	Chirurgie pédiatrique
M. Fabrice <b>BAUER</b>	HCN	Cardiologie
Mme Soumeya <b>BEKRI</b>	HCN	Biochimie et Biologie Moléculaire
M. Jacques <b>BENICHOU</b>	HCN	Biostatistiques et informatique médicale
M. Jean-Paul <b>BESSOU</b>	HCN	Chirurgie thoracique et cardio-vasculaire
Mme Françoise <b>BEURET-BLANQUART</b>	CRMPR	Médecine physique et de réadaptation
M. Guy <b>BONMARCHAND</b>	HCN	Réanimation médicale
M. Olivier <b>BOYER</b>	UFR	Immunologie
M. Jean-François <b>CAILLARD (Surnombre)</b>	HCN	Médecine et santé au Travail
M. François <b>CARON</b>	HCN	Maladies infectieuses et tropicales
M. Philippe <b>CHASSAGNE</b>	HB	Médecine interne (Gériatrie)
M. Vincent <b>COMPERE</b>	HCN	Anesthésiologie et réanimation chirurgicale
M. Alain <b>CRIBIER (Surnombre)</b>	HCN	Cardiologie
M. Antoine <b>CUVELIER</b>	HB	Pneumologie
M. Pierre <b>CZERNICHOW</b>	HCH	Epidémiologie, économie de la santé

M. Jean - Nicolas <b>DACHER</b>	HCN	Radiologie et Imagerie Médicale
M. Stéfan <b>DARMONI</b>	HCN	Informatique Médicale/Techniques de communication
M. Pierre <b>DECHELOTTE</b>	HCN	Nutrition
Mme Danièle <b>DEHESDIN</b>	HCN	Oto-Rhino-Laryngologie
M. Jean <b>DOUCET</b>	HB	Thérapeutique/Médecine – Interne - Gériatrie.
M. Bernard <b>DUBRAY</b>	CB	Radiothérapie
M. Philippe <b>DUCROTTE</b>	HCN	Hépatologie – Gastro - Entérologie
M. Frank <b>DUJARDIN</b>	HCN	Chirurgie Orthopédique - Traumatologique
M. Fabrice <b>DUPARC</b>	HCN	Anatomie - Chirurgie Orthopédique et Traumatologique
M. Bertrand <b>DUREUIL</b>	HCN	Anesthésiologie et réanimation chirurgicale
Mlle Hélène <b>ELTCHANINOFF</b>	HCN	Cardiologie
M. Thierry <b>FREBOURG</b>	UFR	Génétique
M. Pierre <b>FREGER</b>	HCN	Anatomie/Neurochirurgie
M. Jean François <b>GEHANNO</b>	HCN	Médecine et Santé au Travail
M. Emmanuel <b>GERARDIN</b>	HCN	Imagerie Médicale
Mme Priscille <b>GERARDIN</b>	HCN	Pédopsychiatrie
M. Michel <b>GODIN</b>	HB	Néphrologie
M. Philippe <b>GRISE</b>	HCN	Urologie
M. Didier <b>HANNEQUIN</b>	HCN	Neurologie
M. Fabrice <b>JARDIN</b>	CB	Hématologie
M. Luc-Marie <b>JOLY</b>	HCN	Médecine d'urgence
M. Pascal <b>JOLY</b>	HCN	Dermato - vénéréologie
M. Jean-Marc <b>KUHN</b>	HB	Endocrinologie et maladies métaboliques
Mme Annie <b>LAQUERRIERE</b>	HCN	Anatomie cytologie pathologiques
M. Vincent <b>LAUDENBACH</b>	HCN	Anesthésie et réanimation chirurgicale
M. Joël <b>LECHEVALLIER</b>	HCN	Chirurgie infantile
M. Hervé <b>LEFEBVRE</b>	HB	Endocrinologie et maladies métaboliques
M. Thierry <b>LEQUERRE</b>	HB	Rhumatologie
M. Eric <b>LEREBOURS</b>	HCN	Nutrition
Mlle Anne-Marie <b>LEROI</b>	HCN	Physiologie
M. Hervé <b>LEVESQUE</b>	HB	Médecine interne
Mme Agnès <b>LIARD-ZMUDA</b>	HCN	Chirurgie Infantile
M. Pierre Yves <b>LITZLER</b>	HCN	Chirurgie Cardiaque
M. Bertrand <b>MACE</b>	HCN	Histologie, embryologie, cytogénétique
M. Eric <b>MALLET (Surnombre)</b>	HCN	Pédiatrie
M. Christophe <b>MARGUET</b>	HCN	Pédiatrie
Mlle Isabelle <b>MARIE</b>	HB	Médecine Interne
M. Jean-Paul <b>MARIE</b>	HCN	ORL
M. Loïc <b>MARPEAU</b>	HCN	Gynécologie - obstétrique
M. Stéphane <b>MARRET</b>	HCN	Pédiatrie

Mme Véronique <b>MERLE</b>	HCN	Epidémiologie
M. Pierre <b>MICHEL</b>	HCN	Hépatologie - Gastro - Entérologie
M. Francis <b>MICHOT</b>	HCN	Chirurgie digestive
M. Bruno <b>MIHOUT</b> ( <i>Surnombre</i> )	HCN	Neurologie
M. Jean-François <b>MUIR</b>	HB	Pneumologie
M. Marc <b>MURAINÉ</b>	HCN	Ophthalmologie
M. Philippe <b>MUSETTE</b>	HCN	Dermatologie - Vénérologie
M. Christophe <b>PEILLON</b>	HCN	Chirurgie générale
M. Jean-Marc <b>PERON</b>	HCN	Stomatologie et chirurgie maxillo-faciale
M. Christian <b>PFISTER</b>	HCN	Urologie
M. Jean-Christophe <b>PLANTIER</b>	HCN	Bactériologie - Virologie
M. Didier <b>PLISSONNIER</b>	HCN	Chirurgie vasculaire
M. Bernard <b>PROUST</b>	HCN	Médecine légale
M. François <b>PROUST</b>	HCN	Neurochirurgie
Mme Nathalie <b>RIVES</b>	HCN	Biologie et méd. du dévelop. et de la reprod.
M. Jean-Christophe <b>RICHARD</b> ( <i>Mise en dispo</i> )	HCN	Réanimation Médicale, Médecine d'urgence
M. Horace <b>ROMAN</b>	HCN	Gynécologie Obstétrique
M. Jean-Christophe <b>SABOURIN</b>	HCN	Anatomie – Pathologie
M. Guillaume <b>SAVOYE</b>	HCN	Hépatologie – Gastro
Mme Céline <b>SAVOYE – COLLET</b>	HCN	Imagerie Médicale
M. Michel <b>SCOTTE</b>	HCN	Chirurgie digestive
Mme Fabienne <b>TAMION</b>	HCN	Thérapeutique
Mlle Florence <b>THIBAUT</b>	HCN	Psychiatrie d'adultes
M. Luc <b>THIBERVILLE</b>	HCN	Pneumologie
M. Christian <b>THUILLEZ</b>	HB	Pharmacologie
M. Hervé <b>TILLY</b>	CB	Hématologie et transfusion
M. François <b>TRON</b> ( <i>Surnombre</i> )	UFR	Immunologie
M. Jean-Jacques <b>TUECH</b>	HCN	Chirurgie digestive
M. Jean-Pierre <b>VANNIER</b>	HCN	Pédiatrie génétique
M. Benoît <b>VEBER</b>	HCN	Anesthésiologie Réanimation chirurgicale
M. Pierre <b>VERA</b>	C.B	Biophysique et traitement de l'image
M. Eric <b>VERIN</b>	CRMPR	Médecine physique et de réadaptation
M. Eric <b>VERSPYCK</b>	HCN	Gynécologie obstétrique
M. Olivier <b>VITTECOQ</b>	HB	Rhumatologie
M. Jacques <b>WEBER</b>	HCN	Physiologie

## MAITRES DE CONFERENCES

Mme Noëlle <b>BARBIER-FREBOURG</b>	HCN	Bactériologie – Virologie
M. Jeremy <b>BELLIEN</b>	HCN	Pharmacologie
Mme Carole <b>BRASSE LAGNEL</b>	HCN	Biochimie
Mme Mireille <b>CASTANET</b>	HCN	Pédiatrie
M. Gérard <b>BUCHONNET</b>	HCN	Hématologie
Mme Nathalie <b>CHASTAN</b>	HCN	Physiologie
Mme Sophie <b>CLAEYSSSENS</b>	HCN	Biochimie et biologie moléculaire
M. Moïse <b>COEFFIER</b>	HCN	Nutrition
M. Manuel <b>ETIENNE</b>	HCN	Maladies infectieuses et tropicales
M. Guillaume <b>GOURCEROL</b>	HCN	Physiologie
Mme Catherine <b>HAAS-HUBSCHER</b>	HCN	Anesthésie - Réanimation chirurgicale
M. Serge <b>JACQUOT</b>	UFR	Immunologie
M. Joël <b>LADNER</b>	HCN	Epidémiologie, économie de la santé
M. Jean-Baptiste <b>LATOUCHE</b>	UFR	Biologie Cellulaire
Mme Lucie <b>MARECHAL-GUYANT</b>	HCN	Neurologie
M. Thomas <b>MOUREZ</b>	HCN	Bactériologie
M. Jean-François <b>MENARD</b>	HCN	Biophysique
Mme Muriel <b>QUILLARD</b>	HCN	Biochimie et Biologie moléculaire
M. Vincent <b>RICHARD</b>	UFR	Pharmacologie
M. Francis <b>ROUSSEL</b>	HCN	Histologie, embryologie, cytogénétique
Mme Pascale <b>SAUGIER-VEBER</b>	HCN	Génétique
Mme Anne-Claire <b>TOBENAS-DUJARDIN</b>	HCN	Anatomie

## PROFESSEUR AGREGE OU CERTIFIE

Mme Dominique <b>LANIEZ</b>	UFR	Anglais
Mme Cristina <b>BADULESCU</b>	UFR	Communication

## II - PHARMACIE

### PROFESSEURS

M. Thierry <b>BESSON</b>	Chimie Thérapeutique
M. Jean-Jacques <b>BONNET</b>	Pharmacologie
M. Roland <b>CAPRON</b> (PU-PH)	Biophysique
M. Jean <b>COSTENTIN</b> (Professeur émérite)	Pharmacologie
Mme Isabelle <b>DUBUS</b>	Biochimie
M. Loïc <b>FAVENNEC</b> (PU-PH)	Parasitologie
M. Jean Pierre <b>GOULLE</b>	Toxicologie
M. Michel <b>GUERBET</b>	Toxicologie
M. Olivier <b>LAFONT</b>	Chimie organique
Mme Isabelle <b>LEROUX</b>	Physiologie
M. Paul <b>MULDER</b>	Sciences du médicament
Mme Martine <b>PESTEL-CARON</b> (PU-PH)	Microbiologie
Mme Elisabeth <b>SEGUIN</b>	Pharmacognosie
M Jean-Marie <b>VAUGEOIS</b>	Pharmacologie
M. Philippe <b>VERITE</b>	Chimie analytique

### MAITRES DE CONFERENCES

Mle Cécile <b>BARBOT</b>	Chimie Générale et Minérale
Mme Dominique <b>BOUCHER</b>	Pharmacologie
M. Frédéric <b>BOUNOURE</b>	Pharmacie Galénique
M. Abdeslam <b>CHAGRAOUI</b>	Physiologie
M. Jean <b>CHASTANG</b>	Biomathématiques
Mme Marie Catherine <b>CONCE-CHEMTOB</b>	Législation pharmaceutique et économie de la santé
Mme Elizabeth <b>CHOSSON</b>	Botanique
Mle Cécile <b>CORBIERE</b>	Biochimie
M. Eric <b>DITTMAR</b>	Biophysique
Mme Nathalie <b>DOURMAP</b>	Pharmacologie
Mle Isabelle <b>DUBUC</b>	Pharmacologie
Mme Roseline <b>DUCLOS</b>	Pharmacie Galénique
M. Abdelhakim <b>ELOMRI</b>	Pharmacognosie
M. François <b>ESTOUR</b>	Chimie Organique
M. Gilles <b>GARGALA</b> (MCU-PH)	Parasitologie
Mme Najla <b>GHARBI</b>	Chimie analytique
Mle Marie-Laure <b>GROULT</b>	Botanique
M. Hervé <b>HUE</b>	Biophysique et Mathématiques

Mme Laetitia <b>LE GOFF</b>	Parasitologie Immunologie
Mme Hong <b>LU</b>	Biologie
Mme Sabine <b>MENAGER</b>	Chimie organique
Mme Christelle <b>MONTEIL</b>	Toxicologie
M. Mohamed <b>SKIBA</b>	Pharmacie Galénique
Mme Malika <b>SKIBA</b>	Pharmacie Galénique
Mme Christine <b>THARASSE</b>	Chimie thérapeutique
M. Rémi <b>VARIN</b> (MCU-PH)	Pharmacie Hospitalière
M. Frédéric <b>ZIEGLER</b>	Biochimie

### PROFESSEUR ASSOCIE

Mme Sandrine <b>PANCHOU</b>	Pharmacie Officinale
-----------------------------	----------------------

### PROFESSEUR CONTRACTUEL

Mme Elizabeth <b>DE PAOLIS</b>	Anglais
--------------------------------	---------

### ATTACHE TEMPORAIRE D'ENSEIGNEMENT ET DE RECHERCHE

M. Mazim <b>MEKAOUI</b>	Chimie Analytique
Mlle Virginie <b>OXARAN</b>	Microbiologie
M. Romy <b>RAZAKANDRAINIBE</b>	Parasitologie



<b>III – MEDECINE GENERALE</b>
--------------------------------

**PROFESSEURS**

M. Jean-Loup <b>HERMIL</b>	UFR	Médecine générale
----------------------------	-----	-------------------

**PROFESSEURS ASSOCIES A MI-TEMPS :**

M. Pierre <b>FAINSILBER</b>	UFR	Médecine générale
-----------------------------	-----	-------------------

M. Alain <b>MERCIER</b>	UFR	Médecine générale
-------------------------	-----	-------------------

M. Philippe <b>NGUYEN THANH</b>	UFR	Médecine générale
---------------------------------	-----	-------------------

**MAITRE DE CONFERENCES ASSOCIE A MI-TEMPS :**

M Emmanuel <b>LEFEBVRE</b>	UFR	Médecine générale
----------------------------	-----	-------------------

Mme Elisabeth <b>MAUVIARD</b>	UFR	Médecine générale
-------------------------------	-----	-------------------

Mme Marie Thérèse <b>THUEUX</b>	UFR	Médecine générale
---------------------------------	-----	-------------------

**CHEF DES SERVICES ADMINISTRATIFS :** Mme Véronique DELAFONTAINE

**HCN - Hôpital Charles Nicolle**

**CB - Centre HENRI BECQUEREL**

**Rouvray**

**CRMPR - Centre Régional de Médecine Physique et de Réadaptation**

**HB - Hôpital de BOIS GUILLAUME**

**CHS - Centre Hospitalier Spécialisé du**

<b>LISTE DES RESPONSABLES DE DISCIPLINE</b>
---

Melle Cécile <b>BARBOT</b>	Chimie Générale et Minérale
M. Thierry <b>BESSON</b>	Chimie thérapeutique
M. Roland <b>CAPRON</b>	Biophysique
M Jean <b>CHASTANG</b>	Mathématiques
Mme Marie-Catherine <b>CONCE-CHEMTOB</b>	Législation, Economie de la Santé
Mle Elisabeth <b>CHOSSON</b>	Botanique
M. Jean-Jacques <b>BONNET</b>	Pharmacodynamie
Mme Isabelle <b>DUBUS</b>	Biochimie
M. Loïc <b>FAVENNEC</b>	Parasitologie
M. Michel <b>GUERBET</b>	Toxicologie
M. Olivier <b>LAFONT</b>	Chimie organique
Mme Isabelle <b>LEROUX-NICOLLET</b>	Physiologie
Mme Martine <b>PESTEL-CARON</b>	Microbiologie
Mme Elisabeth <b>SEGUIN</b>	Pharmacognosie
M. Mohamed <b>SKIBA</b>	Pharmacie Galénique
M. Philippe <b>VERITE</b>	Chimie analytique

**ENSEIGNANTS MONO-APPARTENANTS**

## MAITRES DE CONFERENCES

M. Sahil <b>ADRIOUCH</b>	Biochimie et biologie moléculaire (Unité Inserm 905)
Mme Gaëlle <b>BOUGEARD-DENOYELLE</b>	Biochimie et biologie moléculaire (UMR 1079)
Mme Carine <b>CLEREN</b>	Neurosciences (Néovasc)
Mme Pascaline <b>GAILDRAT</b>	Génétique moléculaire humaine (UMR 1079)
M. Antoine <b>OUVRARD-PASCAUD</b>	Physiologie (Unité Inserm 1076)
Mme Isabelle <b>TOURNIER</b>	Biochimie (UMR 1079)

## PROFESSEURS DES UNIVERSITES

M. Serguei <b>FETISSOV</b>	Physiologie (Groupe ADEN)
Mme Su <b>RUAN</b>	Génie Informatique

Par délibération en date du 3 mars 1967, la faculté a arrêté que les opinions émises dans les dissertations qui lui seront présentées doivent être considérées comme propres à leurs auteurs et qu'elle n'entend leur donner aucune approbation ni improbation.

# TABLE DES MATIERES

## ABREVIATIONS

<b>I. INTRODUCTION</b>	<b>1</b>
<b>II. MATERIELS ET METHODES</b>	<b>5</b>
- II.1 CARACTERISTIQUES DE L'ETUDE	5
- II.2 LES PATIENTS	5
- II.3 TECHNIQUES ET PROTOCOLE D'IRM	6
- II.4. ANALYSE DES DONNEES	8
- II.5 ANALYSE STATISTIQUE	10
<b>III. RESULTATS</b>	<b>11</b>
<b>IV. DISCUSSION</b>	<b>21</b>
<b>V. CONCLUSION - PERSPECTIVE</b>	<b>24</b>
<b>VI. REFERENCES</b>	<b>25</b>
<b>VII. VALORISATION</b>	<b>27</b>
- VII.1 COMMUNICATION ORALE	27
- VII.2 PUBLICATION	27
<b>ANNEXES</b>	<b>28</b>

# ABREVIATIONS

<b>ADC :</b>	Apparent diffusion coefficient
<b>DMSA:</b>	Dimer-captosuccinic acid
<b>ECBU :</b>	Examen cyto-bactériologique des urines
<b>Gd :</b>	Gadolinium
<b>IRM :</b>	Imagerie par résonance magnétique
<b>IU(H) :</b>	Infection urinaire (haute)
<b>κ :</b>	Coefficient de concordance Kappa
<b>mSv :</b>	Milli sievert
<b>RVU :</b>	Reflux vésico-urétéral
<b>Sens :</b>	Sensibilité
<b>Spe :</b>	Spécificité
<b>T1-gado :</b>	Séquence T1 après injection de gadolinium
<b><sup>99m</sup>Tc:</b>	Technétium 99m
<b>TI :</b>	Temps d'inversion
<b>VPP :</b>	Valeur prédictive positive
<b>VPN :</b>	Valeur prédictive

# I. INTRODUCTION

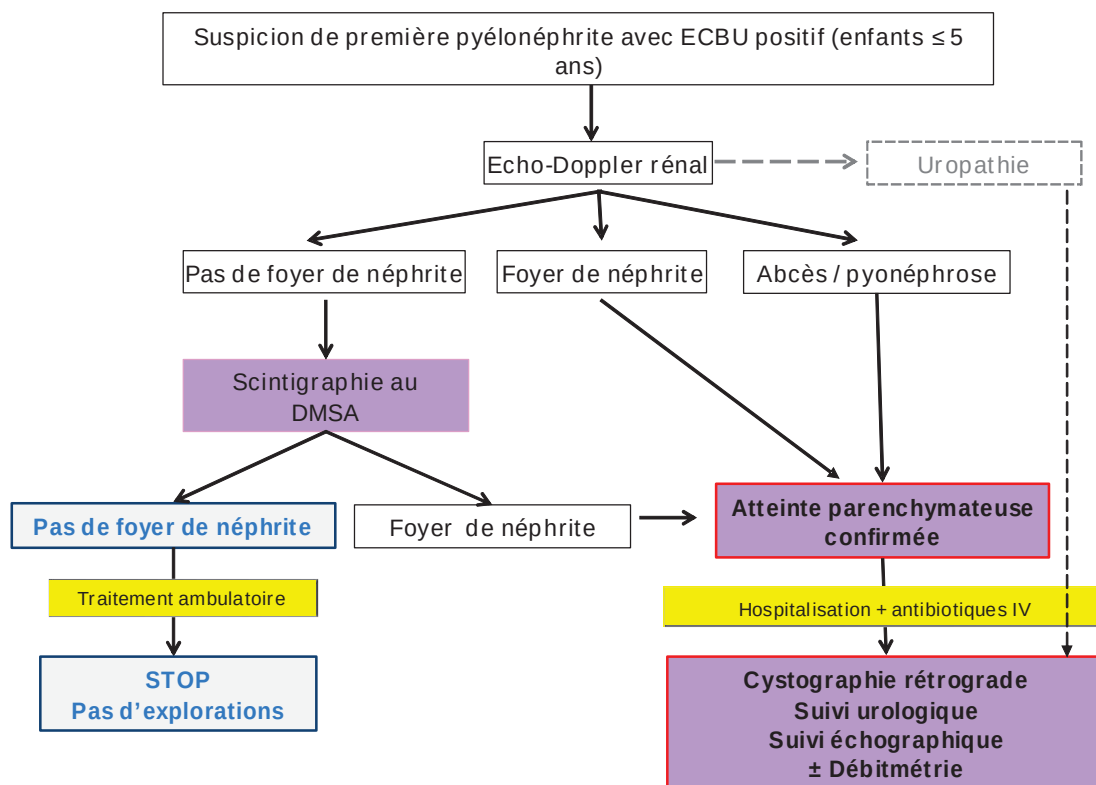
Les infections urinaires sont très fréquentes chez les enfants et sont une cause courante de fièvre, sans point d'appel clinique spécifique (1). A l'âge de 7 ans, 6,6 à 8,4% des filles et 1,7% des garçons auront eu une infection urinaire (2, 3). Leur prise en charge reste peu consensuelle, et la plupart des centres applique des protocoles locaux, mais non validés scientifiquement.

Le bilan d'imagerie comporte systématiquement une échographie à la recherche d'un abcès, mais également d'une uropathie sous-jacente qui constitue un facteur de risque d'infection. Si l'échographie est très sensible pour rechercher ces 2 éléments, elle a une faible sensibilité et spécificité (48% et 66% respectivement) pour mettre en évidence l'atteinte parenchymateuse de la pyélonéphrite (foyer de néphrite) (4).

Le principal sujet de controverse est de savoir quels sont les patients qui au décours de cet épisode infectieux doivent bénéficier d'une cystographie rétrograde. Cet examen recherche, entre autres, un reflux vésico-urétéral. Il s'agit d'un facteur de risque d'infection urinaire retrouvé chez 30% de cette population. Bien qu'effectuée en pratique courante, la cystographie rétrograde reste un examen invasif puisqu'il nécessite sondage urétral et qu'il expose à une irradiation (utilisation de rayons X).

Jusqu'au milieu des années 2000, la réalisation d'une cystographie rétrograde était systématique après toute infection urinaire chez les enfants de moins de cinq ans. Les recommandations européennes de radiopédiatrie de 2008 (5) appliquent la méthodologie de la "top-down approach" (*Figure 1*) initiée au début des années 2000 (6-8). Cette méthodologie consiste à rechercher à la phase aiguë une atteinte rénale parenchymateuse par une échographie. Si l'échographie est négative, ce qui est souvent le cas du fait sa faible sensibilité, une scintigraphie au  $^{99m}\text{Tc}$ -DMSA est effectuée. Au final, 35% des patients ayant tous les critères cliniques et biologiques de pyélonéphrite n'ont pas de pyélonéphrite en scintigraphie (9-11). La cystographie n'est alors pas réalisée dans ce cas, car la recherche de reflux est peu rentable chez ces patients chez qui la découverte d'un reflux de haut grade est exceptionnelle.

La scintigraphie, qui est à ce jour l'examen de référence pour le diagnostic de pyélonéphrite aiguë (12), a ainsi un rôle de filtre pour déterminer quels sont les patients qui doivent ou non bénéficier d'une cystographie. Cette méthodologie est moins agressive vis à vis des enfants, mais aussi des parents pour qui la cystographie rétrograde est souvent mal vécue. Le risque d'infection nosocomiale est ainsi également limité. Elle permet aussi des économies, puisque les patients n'ayant pas d'atteinte parenchymateuse à la scintigraphie n'effectueront pas de cystographie, et n'auront pas de consultation avec un urologue ni de suivi échographique.



**Figure 1.** Algorithme radiodiagnostique chez l'enfant présentant une infection urinaire  
D'après *Recommandations de la Société Européenne de Radiopédiatrie ESPR juin 2007 (5)*.

Ces recommandations européennes sont peu suivies en France, du fait des difficultés à obtenir des scintigraphies au DMSA à la phase aiguë des pyélonéphrites dans la plupart des centres.



La pédiatrie est souvent dans des bâtiments séparés des bâtiments principaux, et les services de médecine nucléaire sont fréquemment en dehors des CHU dans des centres de lutte contre le cancer. Ces services sont par ailleurs souvent absents dans les centres hospitaliers périphériques de taille moyenne.

Dans ce cadre, l'IRM est depuis peu une alternative à la scintigraphie, qui reste à ce jour l'examen de référence. Son intérêt potentiel a d'ailleurs été souligné par les recommandations de la Société Européenne de Radiopédiatrie en 2008 (5).

En effet, plusieurs études ont rapporté l'intérêt potentiel de l'IRM pour le diagnostic de pyélonéphrite aiguë chez l'enfant (11, 13-15).

Cependant jusqu'alors, les IRM réalisées pour pyélonéphrites nécessitaient une injection de produit de contraste puisque le diagnostic était porté sur les séquences T1 après injection de Gadolinium. Plusieurs études ou cas cliniques ont simplement mentionné l'apport de la séquence diffusion dans ce cadre pathologique, mais sans avoir étudié ses performances diagnostiques ni l'avoir comparée aux autres séquences (16-18).

#### L'IRM sans injection de produit de contraste a de nombreux avantages :

- pas de nécessité de perfusion, donc moindre agressivité
- meilleure acceptation par les enfants et leurs parents
- enfants plus calmes pour effectuer l'examen
- pas d'effet secondaire possible lié à l'injection de gadolinium
- réduction du coût de l'examen (gadolinium: 70 euros)

#### Et comparativement à la scintigraphie, l'IRM a de nombreux atouts :

- pas d'injection de produit de contraste (cf liste d'avantages ci-dessus),
- une résolution spatiale élevée (de l'ordre de 1 mm pour l'IRM, 10 mm pour la scintigraphie). La sensibilité de l'IRM devrait donc être plus élevée que celle de la scintigraphie, et l'IRM apporte en plus des renseignements morphologiques. Elle permet entre autre de différencier une cicatrice corticale d'une pyélonéphrite aiguë contrairement à la scintigraphie qui ne détecte qu'une zone d'hypofixation,
- l'absence d'irradiation,
- une disponibilité dans la quasi totalité des centres hospitaliers: et ne nécessitant pas de transport en dehors de l'hôpital,

- l'examen est plus rapide (20 à 30 minutes, et au moins 3 heures pour la scintigraphie au DMSA),
- et le coût est plus faible (262,5 euros pour une IRM sans injection, et 336,09 euros pour une scintigraphie rénale au  $^{99m}\text{Tc}$ -DMSA).

L'objectif de ce travail est de comparer la séquence de diffusion à la séquence de référence, la séquence T1 après injection de Gadolinium dans le diagnostic de pyélonéphrite aiguë chez l'enfant en IRM.

# II. MATERIELS ET METHODES

## II.1. CARACTERISTIQUES DE L'ETUDE

Cette étude a été menée de manière rétrospective au CHU de Rouen, entre janvier 2010 et mars 2012. Le comité d'éthique (CCPPRB de Rouen, numéro d'enregistrement E2012-12\_VIVIER) a donné son accord pour ce travail.

L'objectif principal de l'étude était d'évaluer les performances diagnostiques de la séquence diffusion dans le diagnostic de pyélonéphrite aiguë chez l'enfant.

L'objectif secondaire était d'évaluer les performances diagnostiques de la séquence T2 dans ce type de pathologie car il s'agit d'une séquence morphologique réalisée dans tout protocole IRM explorant les pathologies rénales.

## II.2. LES PATIENTS

L'identification des patients a été faite à partir du PACS.

Les critères d'inclusion étaient :

- Age des patients entre 6 mois et 16 ans

ET

- Traitement antibiotique préalable aux analyses d'urines (quelque qu'elle soit la raison de l'antibiothérapie),

OU

- ECBU positif avec une échographie réno-vésicale normale,

OU

- ECBU douteux,

OU

- Absence d'amélioration clinique après 48 heures d'antibiothérapie.

Les critères d'exclusion étaient:

- contre indication à l'IRM
- et/ou contre indication à l'injection de Gadolinium.

### **II.3. TECHNIQUES ET PROTOCOLE D'IRM**

Tous les patients ont été explorés par une IRM 1.5 Tesla (Signa Horizon CVi; General Electric, Milwaukee).

En fonction de l'âge de l'enfant, une sédation légère était prescrite selon le protocole du service (privation de sommeil, prise d'un biberon juste avant l'examen, ou par Atarax® - hydroxyzine per os) (19).

Après réalisation de séquences de repérage, des séquences en pondération T2 avec saturation de la graisse (T2 Fat Sat), ont été acquises dans deux plans orthogonaux, en coupes axiales et en coronales obliques suivant le plus grand axe des reins. Des séquences de diffusion sont ensuite acquises dans les mêmes plans (à  $b = 0$  et  $b = 1000$  mm<sup>2</sup>/s).

Puis des séquences dynamiques 3D T1 GRE en coupes coronales obliques sont acquises pendant 90 secondes après le début d'injection d'un bolus de gadoterate meglumine à 0,05 mmol/kg (Dotarem®, Guerbet, Paris, France). Enfin une séquence 3D T1 GRE avec une résolution spatiale plus élevée en coupe coronale est acquise à la fin de la séquence dynamique.

Les paramètres d'acquisition de ce protocole sont détaillés dans le Tableau 1 ci-dessous.

	Coronale T2	Axiale T2	Coronale diffusion	Axiale diffusion	Coronale T1-gado Dynamique	Coronale T1-gado†
Type	FSE	FSE	Echoplanar SE	Echoplanar SE	GRE	GRE
2D/3D	2D	2D	2D	2D	3D	3D
TR (ms)	8571	10714	7200	8276	2.44	3.8
TE (ms)	120	120	72	72	1.13	1.76
Angle de bascule (°)	90	90	90	90	12	15
Valeurs de b	-	-	0 - 1000	0 - 1000	-	-
Bande passante (Hz/pixel)	260	260	1953	1953	488	244
Imagerie Parallèle *	-	+	+	+	+	+
Facteur d'accélération		2	2	2	2	2
Saturation de la graisse	+	+	-	-	-	+
Nombre de coupes	19	35	19	35	40	40
L'épaisseur de coupe (mm):	4	4	5	6	4	4
Espace inter-coupe (mm)	4.5	4.5	5	5	2	2
FOV	370*300	370*300	400*360	400*200	400*280	400*360
Matrice d'acquisition	352 x 192	352 x 192	80 x 128	80 x 128	192 x 160	240 x 240
Interpolated matrix	512 x 512	512 x 512	256 x 256	256 x 256	512 x 512	512 x 512
Trigger Respiratoire	+	+	+	+	-	-
Durée d'acquisition	35 s	40 s	125 s	150 s	5.8 s x 15	13 s
Durée d'acquisition effective (fonction du cycle respiratoire)	60 s	70 s	240 s	300 s	87 s	13 s

**Tableau.1** Paramètres d'acquisition pour un protocole standard d'Uro-IRM sur une 1.5-T  
† LAVA: Liver Acquisition with Volume Acceleration. \*ASSET: Array Spatial Sensitivity;  
FOV: Field of view; FSE: Fast Spin Echo; GRE: Gradient Recalled Echo; SE: Spin Echo

## II.4. ANALYSE DES DONNEES

Les séquences ont été interprétées indépendamment les unes des autres par deux lecteurs en aveugle (un radiologue junior et un radiopédiatre sénior avec 9 ans d'expérience dans l'IRM rénale).

Pour chaque patient la lecture des images était faite de façon séparée pour les 3 types de séquences: séquences en pondération T2, diffusion, et T1 après injection de gadolinium (incluant les séquences coronales dynamiques et tardives à 90 secondes).

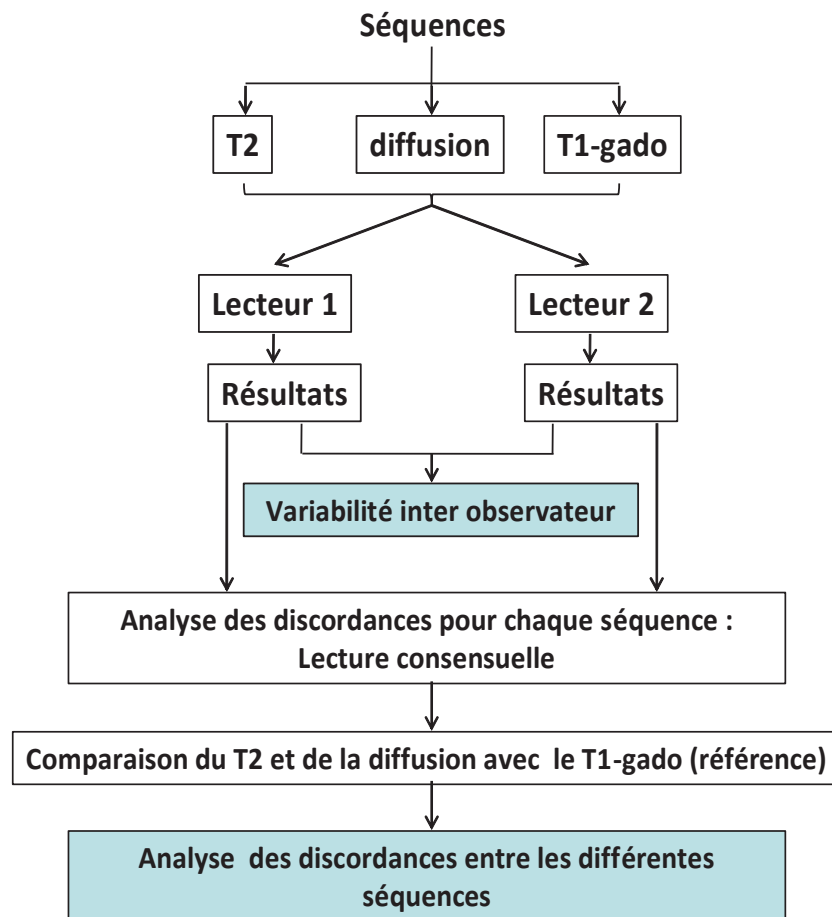
Pour s'affranchir du biais de mémorisation et interpréter chaque séquence indépendamment des autres, les images de chaque séquence ont été lues à différents moments par les deux lecteurs.

Pour les séquences pondérées en T2 et en diffusion ( $b= 1000 \text{ mm}^2/\text{s}$ ), les anomalies de signal étaient retenues uniquement si elles étaient de même topographie sur les coupes coronales et axiales.

Les séquences T1 après injection de gadolinium (séquences dynamiques et tardives) correspondaient à la méthode de référence pour la détection de foyers de (pyélo) néphrite, (12, 20-21). Les anomalies étaient retenues et considérées positives lorsqu'elles étaient présentes sur n'importe quelle image de ces séquences quelque soit le temps de la séquence (artériel, tubulo-interstiel, ou excrétoire).

Afin de comparer les 3 types de séquences IRM, nous avons analysé pour chaque rein la présence de lésions et le nombre de foyers de néphrite. Pour une analyse plus fine, les reins ont été divisés en 3 zones: supérieure, moyenne et inférieure et l'existence ou non (réponse binaire) d'un foyer de néphrite était notée.

Après analyse des résultats des 2 observateurs, une seconde lecture effectuée par les 2 observateurs était faite de façon conjointe pour analyser les discordances de façon consensuelle pour toutes les séquences (*Figure 2*).



**Figure 2.** Diagramme de lecture des différentes séquences IRM par les deux lecteurs

La qualité des images a été évaluée sur une échelle de 1 à 3, score 1 = excellente, 2 = images correctes (évaluables mais présence d'artéfacts), 3 = images non interprétables (importants artéfacts ne permettant pas l'interprétation).

## II.5. ANALYSE STATISTIQUE

La qualité des images des 3 types séquences a été comparée par l'utilisation d'un test de Wilcoxon signé (Wilcoxon signed rank test). La concordance entre les données des différentes séquences IRM a été évaluée par le coefficient de concordance Kappa ( $\kappa$ ) et par le test de McNemar (21).

Les intervalles de confiance à 95% (IC) des valeurs de  $\kappa$  ont été calculés. La concordance en fonction de la valeur  $\kappa$  a été définie comme suit (15):

- $\kappa > 0,75$  : excellente,
- $\kappa = 0,40$  à  $0,75$  : bonne à moyenne,
- $\kappa < 0,40$  : faible.

La reproductibilité inter-observateurs a été également évaluée par le coefficient kappa et par le test de McNemar. Les valeurs de  $p$  inférieures à 0,05 ont été considérées comme significatives. L'analyse statistique a été effectuée par un logiciel de statistiques disponible dans le commerce (MedCalc Software; MedCalc, Mariakerke, Belgique).



### III. RESULTATS

Trente-neuf patients ont été inclus dans l'étude, et aucun n'a été exclu. Les données démographiques sont décrites dans le *Tableau 2*.

Les observateurs ont jugé la qualité d'image à 1,22 ( $\pm$ 0,31) pour les séquences T2, à 1,24 ( $\pm$ 0,26) pour les séquences de diffusion, et à 1,46 ( $\pm$ 0,40) pour les séquences T1 après injection de gadolinium. La qualité des séquences T2 et diffusion n'était pas significativement différente ( $p = 0,747$ ). La qualité des séquences T1 après injection de gadolinium a été quottée comme significativement inférieure à celle des séquences T2 ( $p < 0,001$ ) et de diffusion ( $p = 0,006$ ).

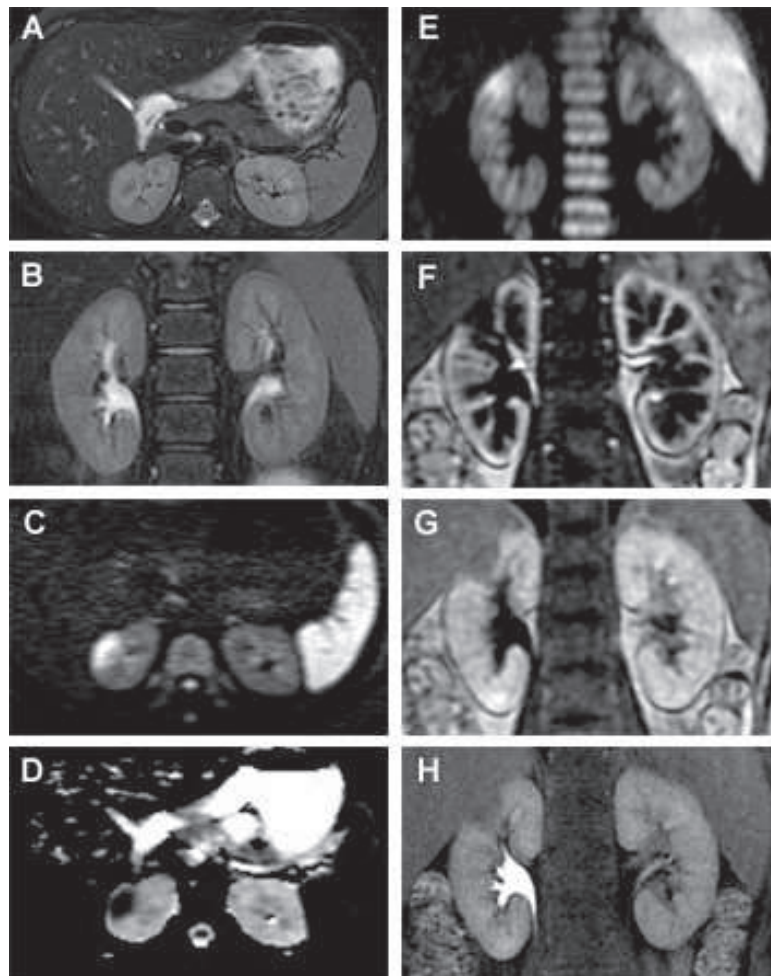
Sur l'ensemble des acquisitions, aucune séquence n'a été classée à 3 par les deux observateurs.

Nombre de patients	39
Garçons	12 (31 %)
Age moyen (min-max)	5,7 ans (0,5 – 15,0)
Pic de température moyenne (min-max)	39,0°C (38,0 – 40,0)
CRP moyenne (min-max)	144 mg/dL (10 - 456)
Leucocytose (min-max)	16.0 G/dL (4,4 - 28,0)
Foyer de néphrite à l'échographie	11 (28 %)
ECBU positif	20 (51 %)
<i>E. coli</i>	12 (60 %)
Autre	8 (40 %)

***Tableau 2.*** Caractéristiques des patients.

Sur les 39 patients, après une lecture consensuelle par les deux observateurs, 28 (72%) patients présentaient au moins un foyer de néphrite sur les images T1-gado, avec une atteinte bilatérale chez 4 d'entre eux, ce qui correspond à 32 reins avec une zone en hyposignal relatif par rapport au parenchyme sain. Sur les 234 zones rénales, 79 (14%) étaient le siège de foyers de néphrite sur les images T1-gado. Avant la lecture en consensus, 1 rein a été jugé normal par un observateur et anormal par l'autre, et 12 (5%) zones ont été classées différemment par les deux observateurs.

Les anomalies en T2 correspondaient à des hyper ou hyposignaux. Les anomalies en diffusion étaient toujours hyperintenses sur les images avec un  $b = 1000 \text{ mm}^2/\text{s}$  et systématiquement associées à une baisse de l'intensité du signal sur les cartographies ADC (Apparent Diffusion Coefficient) (*Figure.3*). Ainsi les hypersignaux n'étaient donc pas liés à un effet T2 mais à une véritable diminution de la diffusion de l'eau.



**Figure 3:** IRM réalisée chez un enfant de 9 ans montrant un large défaut de perfusion du pôle supérieur du rein droit sur le T1-gado se traduisant par un hypersignal sur la séquence de diffusion, sans lésion évidente sur les séquences T2.

Coupes (A, B) Axiale et coronale T2, (C) axiale diffusion\*, (D) axiale cartographie d'ADC, (E) coronale en diffusion\*, (F, G, H) coronales T1-gado respectivement aux temps artériel, tubulaire, et excrétoire. \*( $b = 1000 \text{ mm}^2/\text{s}$ ).

La concordance entre les séquences de diffusion et la séquence de référence le (T1-gado) était excellente ( $\kappa = 0,92$ ), et le taux de détection des lésions anormales n'était pas significativement ( $p = 0,2266$ ) différent de celui de la séquence T1-gado (Tableau 3).

Les séquences de diffusion avaient une excellente sensibilité ( $\approx 96,2\%$ ) et spécificité ( $\approx 93,5\%$ ) avec une excellente reproductibilité inter-observateurs ( $\approx \kappa 0,79$ ) (Tableau 4).

		T2		diffusion	
		+	-	+	-
Par rein (n =78)	<b>T1-gado</b>				
	+	21	11	32	0
	-	0	46	3	43
	Sens. (95% CI)	65.6% (46.8 – 81.4)		100% (89.1 – 100)	
	Spe. (95% CI)	100% (92.3 – 100)		93.5% (82.1 – 98.6)	
	VPP (95% CI)	100% (83.9 – 100)		91.4% (76.9 – 98.2)	
	VPN (95% CI)	80.7% (68.1 – 89.9)		100% (91.8 – 100)	
Valeur de $\kappa^*$ (95% IC)		0.69 (0.51 - 0.74)		0.92 (0.83 - 1.00)	
Valeur de $p^\dagger$		0.0010		0.2500	
Par zone (n =234)	<b>T1-gado</b>				
	+	41	38	76	3
	-	1	154	8	147
	Sens. (95% CI)	51.9% (40.4 – 63.3)		96.2% (89.3 – 99.2)	
	Spe. (95% CI)	99.3% (96.5 – 100)		94.8% (90.1 – 97.7)	
	VPP (95% CI)	97.6% (87.4 – 99.9)		90.5% (82.1 – 95.8)	
	VPN (95% CI)	80.2% (73.9 – 85.6)		98.0% (94.3 – 99.6)	
Valeur de $\kappa^*$ (95% IC)		0.63 (0.51 - 0.74)		0.92 (0.87 - 0.98)	
Valeur de $p^\dagger$		< 0.0001		0.2266	

**Tableau 3.** Comparaison de la détection des lésions rénales en T2 et en diffusion. Sens = sensibilité, Spe. = Spécificité, VPP = valeur prédictive positive, VPN = valeur prédictive négative, IC = intervalle de confiance à 95%. \* Excellente concordance,  $\kappa > 0,75$ ; bonne à moyenne,  $\kappa = 0,40- 0,75$ ; mauvaise concordance,  $\kappa < 0,40$ . † Calculé avec le test de McNemar.

Séquences		valeur $\kappa$ *	IC à 95%	valeur $p$ †
T2	Par rein	0.66	0.47 – 0.84	1.00
	par zone	0.63	0.51 – 0.76	0.44
diffusion	par rein	0.79	0.66 – 0.93	0.73
	par zone	0.86	0.79 – 0.93	1.00
T1-gado	par rein	0.97	0.92 – 1.00	1.00
	par zone	0.88	0.82 – 0.95	0.15

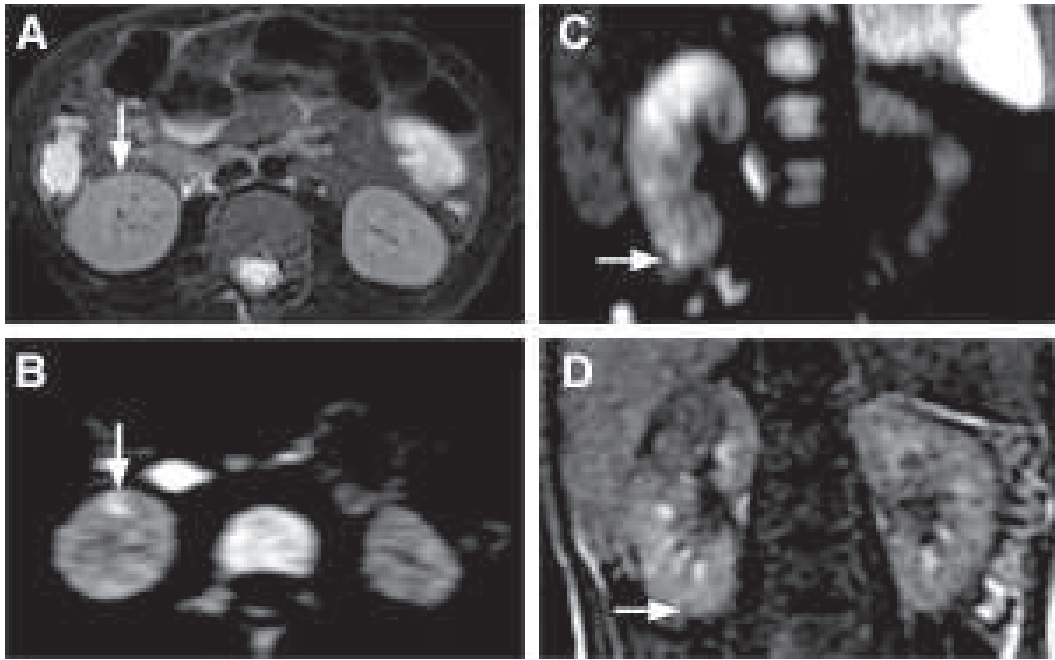
***Tableau 4. Reproductibilité inter-observateur***

*Excellente concordance,  $\kappa > 0,75$ ; bonne à moyenne,  $\kappa = 0,40-0,75$ ; mauvaise concordance,  $\kappa < 0,40$ .*

*† Calculé avec le test de McNemar.*

Les séquences T2 ont démontré une concordance moyenne à bonne avec les séquences T1-gado ( $\kappa$  0,69), et le nombre de zones anormales était significativement ( $p$  0,0010) plus faible que celui des séquences T1-gado. Les séquences T2 ont montré une sensibilité modérée ( $\kappa$  65,6%) et une excellente spécificité ( $\kappa$  99,3%) avec une reproductibilité inter-observateur moyenne à bonne ( $\kappa$  0,66).

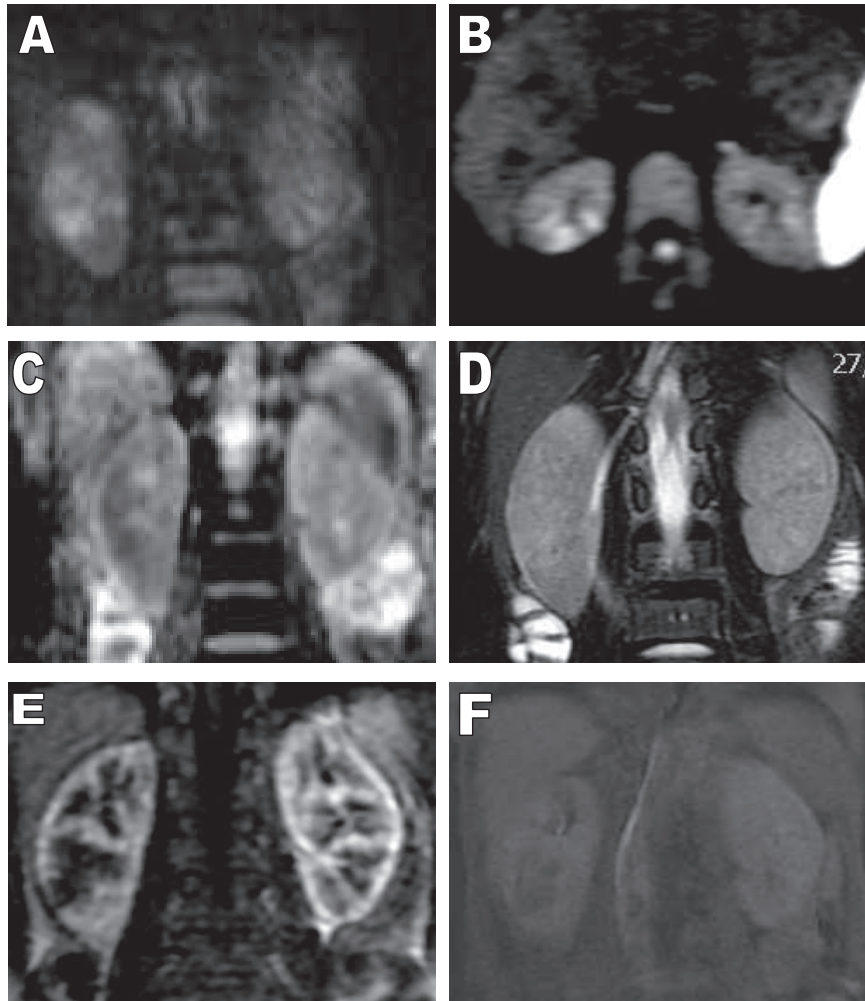
Il existait plus de zones de néphrite sur les séquences de diffusion que sur les séquences T1-gado (84 vs 79). Sur 234 zones, 11 (4,7%) étaient discordantes entre les séquences de diffusion et les séquences T1-gado. Huit zones étaient en restriction de la diffusion et qui étaient normales sur les séquences T1-gado. Pour quatre d'entre elles, ces discordances ont pu être expliquées par la petite taille des lésions sur les séquences de diffusion et qui ont été retrouvées sur les séquences T1-gado à la deuxième lecture (*Figure 4*).



**Figure 4.** Petite lésion visible uniquement sur la diffusion lors de la première lecture et vue également sur les images T1-gado et T2 lors de la deuxième lecture visant à comprendre les discordances constatées.

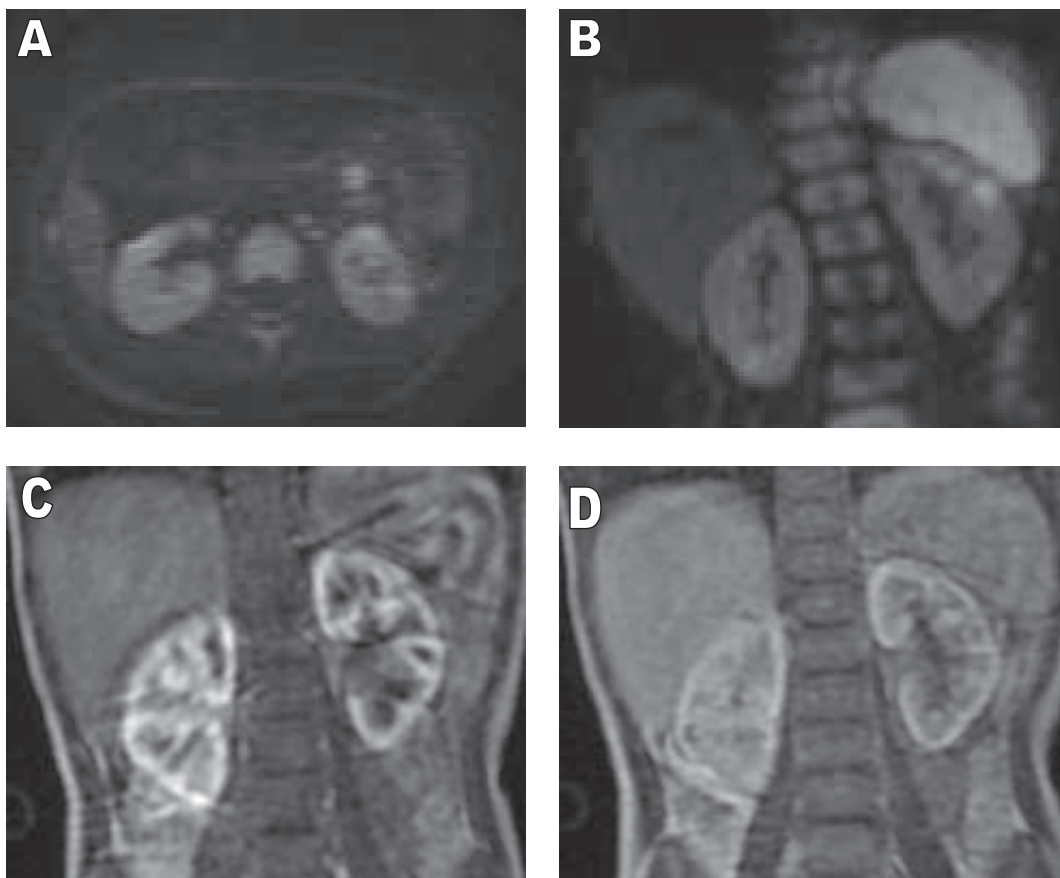
Séquences (A) Coupe axiale T2, (B) axiale diffusion\*, (C) coronale diffusion\*, (D) coronale T1-gado. \*( $b = 1000 \text{ mm}^2/\text{s}$ ).

Chez deux patients, les lésions en diffusion étaient évidentes, mais la qualité des images en T1-gado était sous-optimale (*Figures 5, 6*). Enfin chez les 2 autres patients la qualité des deux séquences de diffusion et T1-gado étaient sous-optimales.



**Figure 5.** *Multiplés foyers de néphrite du rein droit, bien visibles en diffusion (A, B) avec baisse de l'ADC (C). La lésion polaire supérieure droite, évidente en diffusion et en T2 (D), est difficilement visible sur les séquences après injection (E, F).*

*Coupes (A, B) Coupes coronale et axiale diffusion\*, (C) coronale ADC, (D) coronale T2, (E, F) coronale T1-gado (temps artériel et tardif respectivement). \*(b = 1000 mm<sup>2</sup>/s).*

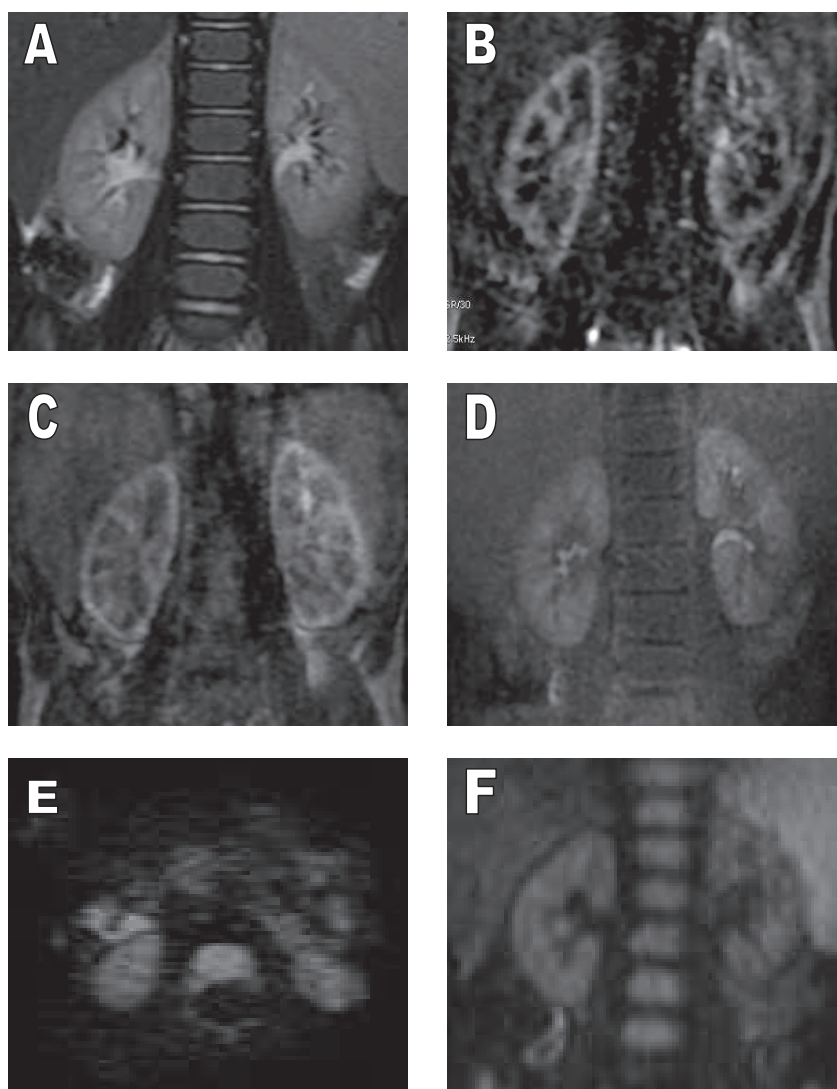


**Figure 6.** *Discordance entre les séquences de diffusion et la séquence T1-gado. De multiples foyers de néphrite bilatéraux sont bien visibles sur les séquences de diffusion et non visibles sur les séquences T1-gado qui sont dans la limite d'interprétation.*

*Coupes (A) axiale diffusion\*, (B) coronale diffusion\*, (C) et (D) coronales T1-gado. \*(b = 1000 mm<sup>2</sup>/s).*

Trois zones étaient classées comme anormales sur la séquence T1-Gado et considérées normales sur les séquences diffusion. Deux d'entre elles étaient des faux positifs sur la séquence T1-gado: une a été expliquée par les deux observateurs lors de la deuxième lecture par la présence d'artefacts de susceptibilité magnétique liés à l'air contenu dans une anse intestinale située à proximité (*Figure 7*) et l'autre par une qualité d'image moyenne. La troisième était liée à la qualité moyenne de la séquence diffusion (*Figure 8*).



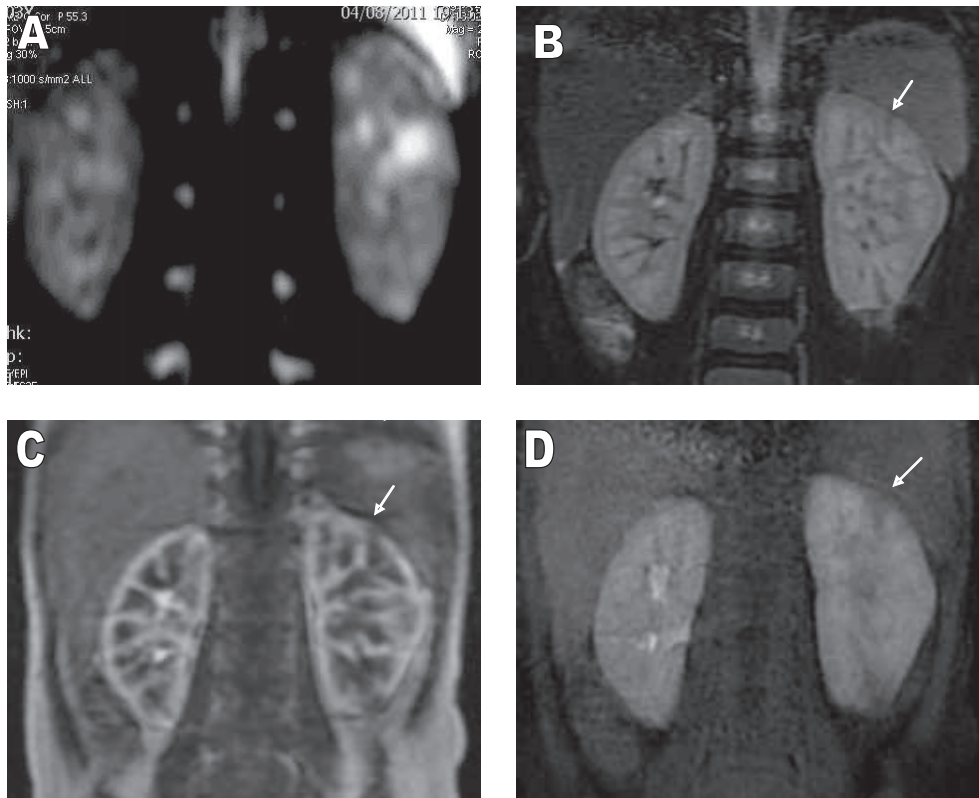


**Figure 7.** *Doute sur un foyer de néphrite au pôle inférieur du rein droit sur la séquence T1-gado, qui est de qualité moyenne et artéfactée par la présence de l'angle colique droit (B, C), mais non visible sur le temps excrétoire (D). Les séquences T2 (A) et diffusion (E, F) ne montrent pas d'anomalie.*

*Séquences coronales (A) T2, (B, C, D) T1-gado aux temps artériel, parenchymateux et tardif respectivement, (E, F) axiale et coronale diffusion\* respectivement.*

*\*(b = 1000 mm<sup>2</sup>/s).*



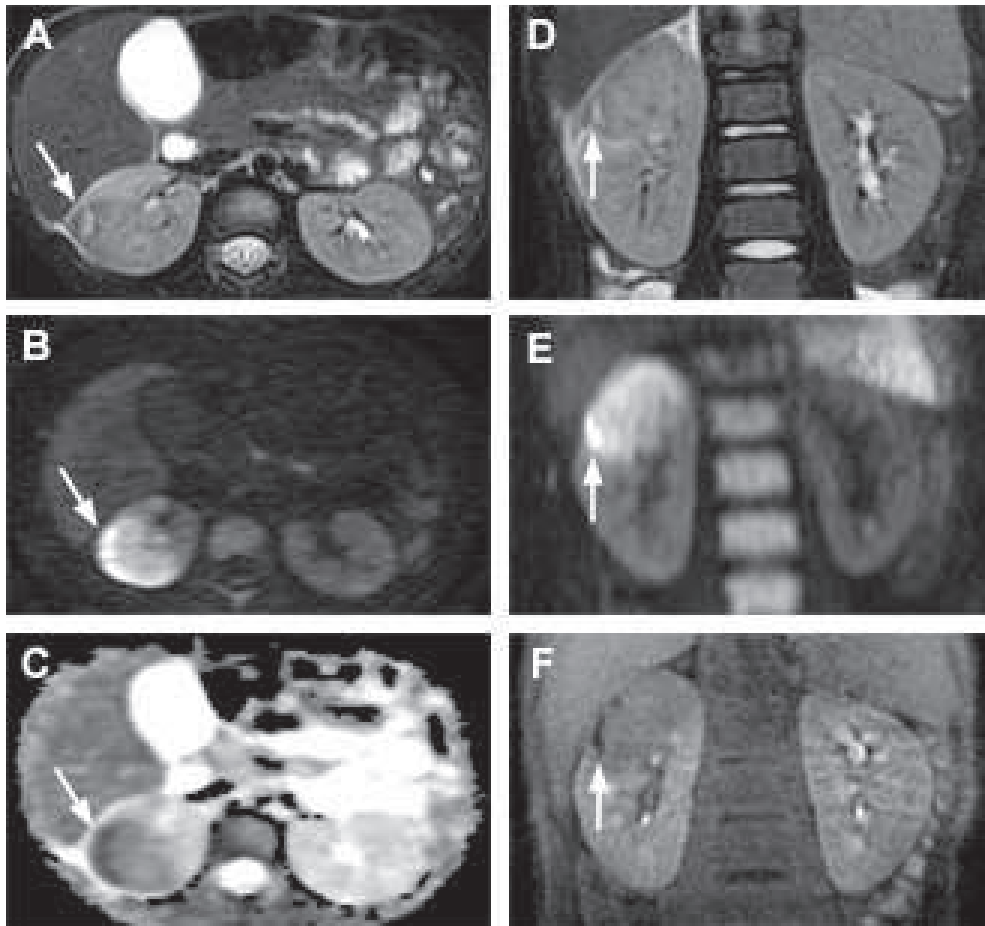


**Figure 8.** *Pyélonéphrite gauche bifocale touchant les pôles supérieur et inférieur : néphromégalie modérée associée à 2 foyers de néphrite (flèches) bien visibles en T2 et sur les séquences T1 après injection et non visible en diffusion.*

*Séquences en coupes coronales (A) diffusion, (B) T2, (C) et (D) T1-gado (aux temps artériel et tardif respectivement).*

Au total, sur les 11 zones discordantes au moins 8 pouvaient être considérées comme correctement quotées sur les séquences diffusion.

Sur l'ensemble des patients, cinq avaient des abcès ou des micro-abcès. Sur la séquence T2, ces lésions apparaissaient systématiquement comme des zones en hypersignal bordées par un hyposignal, se traduisant par un hypersignal en diffusion qui était supérieur à celui des zones adjacentes au foyer de néphrite et associé une baisse de l'ADC. Sur les séquences T1 après injection de gadolinium elles étaient en hyposignal à tous les temps pendant les 2 minutes après l'injection de contraste (*Figure 9*).



**Figure 9.** *Petit abcès polaire supérieur droit.*

*Coupes (A) axiale T2, (B) axiale diffusion, (C) axiale ADC, (D) coronale T2, (E) coronale diffusion, (F) coronale T1-gado*  
*Flèche : abcès.*

## IV. DISCUSSION

Cette étude est la première à évaluer la valeur et les performances de la séquence de diffusion dans le diagnostic de pyélonéphrite. Cette séquence a une fiabilité diagnostique comparable à celle de la séquence T1 après injection de gadolinium, notre technique de référence, avec une excellente reproductibilité inter observateurs. En outre, l'analyse des 11 zones discordantes entre les séquences de diffusion et les résultats du T1-Gado était en faveur d'un diagnostic plus précis par les séquences de diffusion. En conséquence, l'injection de contraste pourrait être évitée et l'IRM pourrait être effectuée facilement sans avoir besoin d'une perfusion intraveineuse. Les images anatomiques fournies par images pondérées en T2 en association avec les séquences de diffusion pourraient fournir un examen complet dans un court laps de temps.

La qualité de la séquence de diffusion (et du T2) était significativement ( $p = 0,006$ ) meilleure que les séquences T1-Gado. Cela est dû au fait que les séquences 3D T1-Gado peuvent être artéfactées et floues à cause des mouvements respiratoires. En effet, elles ne peuvent pas être synchronisées à la respiration avec des résultats satisfaisants en raison des contraintes temporelles, contrairement aux séquences T2 et de diffusion. La séquence T1-Gado à 90 secondes a été réalisée en apnée lorsque cela était possible pour les enfants, mais cela n'était pas réalisable pour la majorité d'entre eux.

Bien que la qualité de la séquence T2 était considérée comme bonne par les 2 observateurs ( $\kappa 0,69$ ), la détection des zones anormales était significativement plus faible ( $p \leq 0,01$ ) qu'avec la séquence T1-Gado, avec une sensibilité ( $\leq 65,6\%$ ) et une reproductibilité inter- observateur ( $\leq \kappa 0,66$ ) insuffisantes pour une utilisation en clinique.

Cependant, la séquence T2 fournit des informations morphologiques utiles, permettant de montrer l'anatomie de l'arbre urinaire, les cicatrices rénales, et d'effectuer des mesures telles que l'épaisseur du parenchyme rénal ou la dilatation pyélique et/ou urétérale.

La durée de la restriction de la diffusion de l'eau après un épisode de pyélonéphrite aiguë reste encore inconnue à ce jour. Contrairement à l'IRM, la scintigraphie n'est pas en mesure de distinguer un foyer de pyélonéphrite aiguë de cicatrices rénales parenchymateuses. Les séquences IRM morphologiques pondérées en T1 et T2 permettent de bien visualiser ces cicatrices. Ainsi la combinaison des 2 types de séquences, morphologiques et de diffusion, permettrait une approche probablement satisfaisante de l'étude des différentes lésions.

Notre étude a des limites. Nous n'avons pas effectué d'IRM chez les enfants de moins de 6 mois, l'ADC est connu pour être réduit dans les premiers mois de vie (22). L'ADC varie en fonction de la perfusion rénale et les reins reçoivent moins de 5% du débit cardiaque dans cette catégorie d'âge, comparativement à 20% chez les adultes.

Certains auteurs ont utilisé d'autres techniques d'IRM, notamment des séquences en inversion-récupération après injection de gadolinium (14-15). La qualité du contraste (notamment la suppression du signal du tissu rénal sain) obtenu dépendait du choix du temps d'inversion (TI) et de la quantité de gadolinium injectée (6).

Les valeurs du T1 du rein changent de façon majeure au cours des premières minutes après l'injection intraveineuse d'un bolus de gadolinium (23-24). Notre IRM n'est pas équipée d'une séquence de TI-scouting, de ce fait le choix d'une valeur de TI correcte ne pouvait pas être facilement déterminé pour annuler le signal du rein sain. En outre, nos tests réalisés lors de la mise en place de notre protocole IRM pour le diagnostic de pyélonéphrite n'ont pas fourni des résultats satisfaisants en utilisant des valeurs fixes de TI pour la suppression du tissu rénal normal. Par conséquent, nous n'avons pas utilisé cette séquence d'inversion-récupération après injection de gadolinium.

Les résultats IRM n'ont pas été comparés à la scintigraphie rénale au <sup>99m</sup>Tc-DMSA, la modalité d'imagerie de référence pour la pyélonéphrite aiguë. Cependant, l'objectif de cette étude préliminaire n'était pas de comparer les 2 examens. En effet, l'objectif était de savoir si l'injection de contraste pouvait être remplacée par une séquence de diffusion. Les données ainsi fournies par les deux séquences IRM (diffusion et T1-Gado) ne montrent pas de différence significative ( $p \approx 0,22$ ). Ces résultats suggèrent donc que l'injection de produit contraste n'est pas nécessaire.

Nos résultats sont prometteurs, et nécessitent une étude prospective comparant la valeur diagnostique de l'IRM notamment de la séquence diffusion à la scintigraphie au  $^{99m}\text{Tc}$ -DMSA avec une évaluation de la reproductibilité intra et inter-observateurs. Par rapport à la scintigraphie, l'IRM présente une bien meilleure résolution spatiale et n'expose pas aux rayonnements ionisants auxquels les enfants sont particulièrement sensibles.

La dose effective de la scintigraphie au  $^{99m}\text{Tc}$ -DMSA est d'environ 1 mSv.

D'autre part l'absence de nécessité de voie veineuse périphérique fait que l'examen pourra être bien toléré par les enfants et accepté par leurs parents, ainsi que les avantages représentés par l'absence d'injection de produit contraste.

## V. CONCLUSION

Notre étude a démontré que la séquence de diffusion a une fiabilité diagnostique comparable aux séquences T1 après injection de gadolinium pour identifier les foyers de néphrite chez les enfants. L'injection de gadolinium peut donc être évitée lors des explorations de pyélonéphrite en IRM. Nous proposons un protocole rapide associant des séquences pondérées en T2 et des séquences de diffusion. Cet examen a l'avantage d'être rapide (de l'ordre de 20 minutes), de fournir des informations morphologiques et de diagnostiquer des foyers de néphrite ainsi que les complications, sans avoir besoin de perfuser l'enfant, ni d'injecter un produit de contraste, et le tout sans irradiation.

Il est probable que la « pyélo-IRM » devienne dans les années à venir l'examen de référence pour les pyélonéphrites compliquées ou douteuses. C'est la raison pour laquelle notre équipe rédige actuellement un protocole de PHRC en collaboration avec le CHRU de Lille pour comparer à la phase aiguë des pyélonéphrites l'IRM de diffusion à la scintigraphie rénale au  $^{99m}\text{Tc}$ -DMSA, qui reste à ce jour l'examen de référence.

## VI. REFERENCES

1. Roberts KB. Urinary tract infection: clinical practice guideline for the diagnosis and management of the initial UTI in febrile infants and children 2 to 24 months. *Pediatrics*. 2011;128(3):595-610.
2. Hellstrom A, Hanson E, Hansson S, Hjalmas K, Jodal U. Association between urinary symptoms at 7 years old and previous urinary tract infection. *Arch Dis Child*. 1991 Feb;66(2):232-4.
3. Marild S, Jodal U. Incidence rate of first-time symptomatic urinary tract infection in children under 6 years of age. *Acta Paediatr*. 1998 May;87(5):549-52.
4. Preda I, Jodal U, Sixt R, Stokland E, Hansson S. Value of ultrasound in evaluation of infants with first urinary tract infection. *J Urol*. 2010 May;183(5):1984-8.
5. Riccabona M, Avni FE, Blickman JG, Dacher JN, Darge K, Lobo ML, et al. Imaging recommendations in paediatric urology: minutes of the ESPR workgroup session on urinary tract infection, fetal hydronephrosis, urinary tract ultrasonography and voiding cystourethrography, Barcelona, Spain, June 2007. *Pediatr Radiol*. 2008 Feb;38(2):138-45.
6. Hansson S, Dhamey M, Sigstrom O, Sixt R, Stokland E, Wennerstrom M, et al. Dimercapto-succinic acid scintigraphy instead of voiding cystourethrography for infants with urinary tract infection. *J Urol*. 2004 Sep;172(3):1071-3; discussion 3-4.
7. Preda I, Jodal U, Sixt R, Stokland E, Hansson S. Normal dimercaptosuccinic acid scintigraphy makes voiding cystourethrography unnecessary after urinary tract infection. *J Pediatr*. 2007 Dec;151(6):581-4, 4 e1.
8. Tseng MH, Lin WJ, Lo WT, Wang SR, Chu ML, Wang CC. Does a normal DMSA obviate the performance of voiding cystourethrography in evaluation of young children after their first urinary tract infection? *J Pediatr*. 2007 Jan;150(1):96-9.
9. Benador D, Neuhaus TJ, Papazyan JP, Willi UV, Engel-Bicik I, Nadal D, et al. Randomised controlled trial of three day versus 10 day intravenous antibiotics in acute pyelonephritis: effect on renal scarring. *Arch Dis Child*. 2001 Mar;84(3):241-6.
10. Hoberman A, Wald ER, Hickey RW, Baskin M, Charron M, Majd M, et al. Oral versus initial intravenous therapy for urinary tract infections in young febrile children. *Pediatrics*. 1999 Jul;104(1 Pt 1):79-86.
11. Majd M, Rushton HG, Jantusch B, Wiedermann BL. Relationship among vesicoureteral reflux, P-fimbriated *Escherichia coli*, and acute pyelonephritis in children with febrile urinary tract infection. *J Pediatr*. 1991 Oct;119(4):578-85.
12. Piepsz A, Ham HR. Pediatric applications of renal nuclear medicine. *Semin Nucl Med*. 2006 Jan;36(1):16-35.

13. Grattan-Smith JD, Little SB, Jones RA. Evaluation of reflux nephropathy, pyelonephritis and renal dysplasia. *Pediatr Radiol*. 2008;38 Suppl 1:S83-105.
14. Lonergan GJ, Pennington DJ, Morrison JC, Haws RM, Grimley MS, Kao TC. Childhood pyelonephritis: comparison of gadolinium-enhanced MR imaging and renal cortical scintigraphy for diagnosis. *Radiology*. 1998;207(2):377-84.
15. Majd M, Nussbaum Blask AR, Markle BM, et al. Acute pyelonephritis: comparison of diagnosis with 99mTc-DMSA, SPECT, spiral CT, MR imaging, and power Doppler US in an experimental pig model. *Radiology*. 2001;218(1):101-8.
16. Thoeny HC, De Keyzer F. Diffusion-weighted MR imaging of native and transplanted kidneys. *Radiology*. 2011;259(1):25-38.
17. Thoeny HC, De Keyzer F, Oyen RH, Peeters RR. Diffusion-weighted MR imaging of kidneys in healthy volunteers and patients with parenchymal diseases: initial experience. *Radiology*. 2005;235(3):911-7.
18. Verswijvel G, Vandecaveye V, Gelin G, et al. Diffusion-weighted MR imaging in the evaluation of renal infection: preliminary results. *JBR-BTR*. 2002;85(2):100-3
19. Dacher JN, Neuenschwander S, Monroc M, Vanier A, Eurin D, Le Dosseur P. Sedation with oral hydroxyzine and rectal chloral hydrate in pediatric MRI and CT. *J Radiol*. 1996 Dec;77(12):1189-92;
20. Martina MC, Campanino PP, Caraffo F, et al. Dynamic magnetic resonance imaging in acute pyelonephritis. *Radiol Med*. 2010;115(2):287-300.
21. Stunell H, Buckley O, Feeney J, Geoghegan T, Browne RF, Torreggiani WC. Imaging of acute pyelonephritis in the adult. *Eur Radiol*. 2007;17(7):1820-8.
22. Jones RA, Grattan-Smith JD. Age dependence of the renal apparent diffusion coefficient in children. *Pediatr Radiol*. 2003;33(12):850-4.
23. Rohrschneider WK, Haufe S, Wiesel M, et al. Functional and morphologic evaluation of congenital urinary tract dilatation by using combined static-dynamic MR urography: findings in kidneys with a single collecting system. *Radiology*. 2002;224(3):683-94.
24. Vivier PH, Storey P, Rusinek H, et al. Kidney function: glomerular filtration rate measurement with MR renography in patients with cirrhosis. *Radiology*. 2011;259(2):462-70.
25. Kavanagh EC, Ryan S, Awan A, McCoubrey S, O'Connor R, Donoghue V. Can MRI replace DMSA in the detection of renal parenchymal defects in children with urinary tract infections? *Pediatr Radiol*. 2005;35(3):275-81.
26. Kovanlikaya A, Okkay N, Cakmakci H, Ozdogan O, Degirmenci B, Kavukcu S. Comparison of MRI and renal cortical scintigraphy findings in childhood acute pyelonephritis: preliminary experience. *Eur J Radiol*. 2004;49(1):76-80.



# VII. VALORISATION

## VII.1 COMMUNICATIONS ORALES SCIENTIFIQUES

- Communication orale à **l'ESUR 2012** à Edimbourg (congrès européen d'Uroradiologie): ce travail a été primé (annexe).
- Ce travail a également été accepté en poster électronique et en communication orale scientifique aux **JFR 2013** (journées françaises de radiologie)

## VII.2 PUBLICATION


- Cette étude a fait l'objet d'une publication scientifique originale dans **l'European Radiology** (annexe):

*Vivier PH, Sallem A, Beurdeley M, Lim RP, Leroux J, Caudron J, et al. MRI and suspected acute pyelonephritis in children: comparison of diffusion-weighted imaging with gadolinium-enhanced T1-weighted imaging. Eur Radiol. 2013 Jul 25*

# ANNEXES



**BSUR**  
British Society of  
Urogenital Radiology



# ESUR 2012

European Society of Urogenital Radiology

19th European Symposium on Urogenital Radiology and 7th BSUR Annual Scientific Meeting  
13-16 September, Edinburgh UK

## ESUR 2012 Best Scientific Paper Presentation

This is to certify that  
**Pierre-Hugues Vivier**

was awarded 2nd prize in the category best scientific paper presentation at ESUR 2012  
with the presentation entitled

### Diffusion-Weighted Imaging in the Diagnosis of APN in Children

Presentation of which took place at ESUR 2012, September 13-16 2012, Royal College of Surgeons of  
Edinburgh UK

Sami Moussa  
Chair  
Scientific Programme Committee

Gertraud Heinz-Peer  
President  
ESUR

Phil Cook  
Chairman  
BSUR



## MRI and suspected acute pyelonephritis in children: comparison of diffusion-weighted imaging with gadolinium-enhanced T1-weighted imaging

Pierre-Hugues Vivier · Asmaa Sallem · Marion Beurdeley · Ruth P. Lim · Julien Leroux · Jérôme Caudron · Cyril Coudray · Agnès Liard · Isabelle Michelet · Jean-Nicolas Dacher

Received: 28 March 2013 / Revised: 19 June 2013 / Accepted: 24 June 2013  
© European Society of Radiology 2013

### Abstract

**Objectives** To evaluate the performance of diffusion-weighted imaging (DWI) against the reference standard of gadolinium-enhanced T1-weighted imaging (Gd-T1-WI) in children.

**Methods** Thirty-nine consecutive patients (mean age 5.7 years) with suspected acute pyelonephritis underwent magnetic resonance imaging (MRI) including DWI and (the reference standard) Gd-T1-WI. Each study was read in double-blinded fashion by two radiologists. Each kidney was graded as normal or abnormal. Sensitivity and specificity of DWI were computed.

Agreement between sequences and interobserver reproducibility were calculated (Cohen  $\kappa$  statistic and the McNemar tests). **Results** Thirty-two kidneys (41 %) had hypo-enhancing areas on Gd-T1-WI images. The sensitivity and specificity of DWI were 100 % (32/32) and 93.5 % (43/46). DWI demonstrated excellent agreement ( $\kappa=0.92$ ) with Gd-T1-WI, with no significant difference ( $P=0.25$ ) in detection of abnormal lesions. Interobserver reproducibility was excellent with DWI ( $\kappa=0.79$ ).

**Conclusion** DWI enabled similar detection of abnormal areas to Gd-T1-WI and may provide an injection-free means of evaluation of acute pyelonephritis.

### Key points

- Diffusion weighted magnetic resonance imaging (DWI) can confirm acute pyelonephritis.
- DWI provided comparable results to gadolinium enhanced T1-W MRI in acute pyelonephritis.
- Contrast medium injection could be avoided for diagnosing acute pyelonephritis by MRI.
- MRI with T2-WI and DWI provide a fast and comprehensive diagnostic tool.

P.-H. Vivier · A. Sallem · J. Caudron · J.-N. Dacher  
Rouen University Hospital, CHU C. Nicolle, Service de radiopédiatrie, 1 rue de Germont, 76031 Rouen, Cedex, France

P.-H. Vivier · J. Caudron · J.-N. Dacher  
Université de Rouen, INSERM U1096, 22 boulevard Gambetta, 76183 Rouen, Cedex, France

M. Beurdeley · J. Leroux · A. Liard  
Rouen University Hospital, CHU C. Nicolle, Service de chirurgie pédiatrique, 1 rue de Germont, 76031 Rouen, Cedex, France

R. P. Lim  
Radiology Department, Austin Health, 145 Studley Rd, Heidelberg 3084, Victoria, Australia

C. Coudray  
G. E. Healthcare, 24 Avenue de l'Europe CS 20529, 78457 Vélizy Villacoublay Cedex, France

I. Michelet  
Rouen University Hospital, CHU C. Nicolle, Service de pédiatrie, 1 rue de Germont, 76031 Rouen, Cedex, France

P.-H. Vivier (✉)  
Service d'imagerie pédiatrique et fœtale, INSERM U1096, CHU Charles Nicolle, 1 rue de Germont, 76031 Rouen CEDEX, France  
e-mail: pierre-hugues.vivier@chu-rouen.fr

**Keywords** Pyelonephritis · Kidney · Magnetic resonance imaging · Diffusion magnetic resonance imaging · Paediatrics

### Introduction

Urinary tract infection (UTI) is frequent in children [1]. Vesicoureteral reflux (VUR), uropathies and dysfunctional elimination are the main risk factors. However, the imaging work-up remains controversial. Ultrasound is routinely the first imaging investigation but has imperfect diagnostic sensitivity and specificity (48 % and 66 % respectively) [2].  $^{99m}\text{Tc}$ -Dimercaptosuccinic



acid (DMSA) renal scintigraphy is considered the reference technique to demonstrate acute pyelonephritis (APN), but is not recommended in routine practice according to recent guidelines from the American Academy of Pediatrics [1].  $^{99m}\text{Tc}$ -DMSA scintigraphy has several drawbacks; in particular, exposure to ionising radiation, relatively poor spatial resolution and limited availability. It may be difficult to obtain in the emergency setting in many centres and, furthermore, is no longer available in many countries. It is also a relatively slow technique, with a delay of 3 h required after tracer injection before imaging can be performed. Some studies have shown the potential applicability of magnetic resonance imaging (MRI) for pyelonephritis in children [3–5]. Combined guidelines from the European Society of Uroradiology (ESUR) and the European Society of Paediatric Radiology (ESPR) state that MRI could help in cases of unclear diagnosis of APN [6].

Diffusion-weighted imaging (DWI) has been routinely performed in uroradiology for a decade [7–9]. Potential strengths of DWI in assessing the paediatric population are: no requirement for intravenous access and contrast medium administration; and an ability to obtain sharp images when respiratory-triggering is applied [10]. DWI is known to be of great value in cases of suspected pyelonephritis by showing hyperintense abnormal areas [9, 11–14]. However, to our knowledge, its diagnostic performance has not been scientifically evaluated. The goal of our study was to evaluate the performance of DWI against the reference standard of gadolinium-enhanced T1-weighted imaging (Gd-T1-WI) in children referred for suspected APN. As this study was not performed in patients with a clear-cut diagnosis of APN, the purpose was not to assess the value of DWI for the diagnosis of APN but rather to know if contrast medium injection could be replaced by a DWI sequence.

## Materials and methods

### Patients

The ethics committee granted exempt status for this study and waived the need for informed consent. Subjects were identified by a database search for children aged 6 months to 16 years examined for possible APN with MRI between January 2010 and March 2012 at our university hospital. MRI was performed for the clinical indication of suspected pyelonephritis, encompassing patients with positive urine culture with normal ultrasound, doubtful urine culture, antibiotic prescription before urinalysis or unfavourable clinical response after 48 h of antibiotics.

### MR imaging

All patients underwent MRI at 1.5-T (Signa HDxt; General Electric, Milwaukee, WI, USA). Light sedation (oral

hydroxyzine: 2 mg/kg to a maximum dose of 60 mg 45 min before scanning) was performed following our local protocol. Our routine MR protocol is described as follows. After scout images, T2-W images were performed in oblique coronal and axial planes. Then, DWI images were acquired in the same planes. An oblique coronal dynamic T1-W sequence was then performed for 90 s starting after injection of a bolus of 0.05 mmol/kg gadoterate meglumine (Dotarem; Guerbet, Paris, France). Oblique coronal T1-W sequences were finally performed. MR protocol parameters are displayed in Table 1.

### Analysis of findings

All images were independently interpreted by two readers (A.S. and P.H.V., with 2 and 9 years of experience respectively in paediatric kidney MRI). Each examination was divided into two individual sequences: DWI and Gd-T1-W images (including coronal dynamic images and delayed images at 90 s). The anonymised image sets were examined in random order at different time points (all of one sequence type at a time) each separated by at least 1 month, to minimise recall bias. For DWI, hyperintensities were recorded only if they were present at the same location on both coronal and axial images.

The Gd-T1-W images (dynamic and late phase images) were considered our reference method for identifying an area of pyelonephritis [3, 15, 16]. Any abnormality (hypointensity) at Gd-T1-WI on any image at any time point was considered a positive finding. Readers recorded abnormality as being present or absent within each kidney for each sequence. For more detailed analysis, readers were also asked to identify the presence or absence of pyelonephritis in each of three zones per kidney: the upper, middle and lower thirds. The middle third was located between the upper and lower renal lips. After data analysis, any discrepant results between readers were resolved by consensus for each sequence, and discrepancies between sequences were reviewed by both readers.

Overall image quality was assessed on a three-point scale, where a score of 1 = excellent quality, a score of 2 = sufficient quality to make a diagnosis (slight motion artefacts) and a score of 3 = non-diagnostic images (anatomical regions unassessable, severe motion artefacts).

### Statistical analysis

Image quality of the two sequences was compared using a Wilcoxon signed rank test. Kappa ( $\kappa$ ) statistics and the McNemar test were used to measure agreement between MR findings. For  $\kappa$ , values were defined as [5]: excellent,  $\kappa > 0.75$ ; fair to good,  $\kappa = 0.40$ – $0.75$ ; and poor,  $\kappa < 0.40$ . Sensitivities, specificities, positive and negative predictive values and 95 % confidence intervals for detecting renal abnormality were calculated. Interobserver reproducibility

## RESUME

**Objectif:** Comparer la séquence de diffusion à la séquence de référence, le T1 avec injection de gadolinium pour le diagnostic de pyélonéphrite aiguë chez l'enfant.

**Matériels et méthodes:** Etude rétrospective menée au CHU de Rouen, entre janvier 2010 et mars 2012, chez les enfants admis pour suspicion de pyélonéphrite et explorés en IRM. Cette exploration comportait des séquences T2, diffusion, T1 avec injection de gadolinium (T1-gado) (séquences dynamiques et tardives).

Chaque examen a été interprété en aveugle par deux radiologues, classant chaque rein en normal ou en pathologique. La sensibilité et la spécificité du T2 et de la diffusion ont été calculées. La concordance des séquences avec le T1-gado ainsi que la reproductibilité inter-observateur ont été calculées à l'aide du test de McNemar et du coefficient de concordance Kappa ( $\kappa$ ).

**Résultats:** Trente-neuf patients (78 reins) ont été inclus. Trente-deux reins (41%) montraient des zones en hyposignal sur la séquence T1-gado. La sensibilité et la spécificité étaient respectivement de 100% et 93,5% pour la diffusion et de 65,6% et 100% pour le T2. La concordance entre la séquence de diffusion et la séquence T1-gado était excellente ( $\kappa = 0,92$ ), et aucune différence diagnostique significative n'a été mise en évidence ( $p = 0,25$ ). En revanche, pour les séquences T2, bien que la concordance avec la séquence T1-gado soit bonne ( $\kappa = 0,66$ ), sa performance diagnostique était significativement moins bonne que le T1-gado ( $p = 0,01$ ).

La reproductibilité inter-observateur était meilleure avec la séquence de diffusion ( $\kappa = 0,79$ ) qu'avec le T2 ( $\kappa = 0,66$ ).

**Conclusion:** La séquence de diffusion a une fiabilité diagnostique comparable aux séquences T1 après injection de gadolinium pour identifier les foyers de pyélonéphrite aiguë. L'injection de gadolinium peut être évitée pour diagnostiquer une pyélonéphrite en IRM.

**Mots clés :** Pyélonéphrite, IRM, diffusion, gadolinium, enfants.