



HAL
open science

Cupule de resurfaçage de hanche : complications, révisions et analyse des résultats fonctionnels à moyen terme

Michaël Djian

► **To cite this version:**

Michaël Djian. Cupule de resurfaçage de hanche : complications, révisions et analyse des résultats fonctionnels à moyen terme. Médecine humaine et pathologie. 2013. dumas-00980635

HAL Id: dumas-00980635

<https://dumas.ccsd.cnrs.fr/dumas-00980635>

Submitted on 18 Apr 2014

HAL is a multi-disciplinary open access archive for the deposit and dissemination of scientific research documents, whether they are published or not. The documents may come from teaching and research institutions in France or abroad, or from public or private research centers.

L'archive ouverte pluridisciplinaire **HAL**, est destinée au dépôt et à la diffusion de documents scientifiques de niveau recherche, publiés ou non, émanant des établissements d'enseignement et de recherche français ou étrangers, des laboratoires publics ou privés.

**UNIVERSITE DE NICE SOPHIA ANTIPOLIS
FACULTE DE MEDECINE DE NICE**

**CUPULE DE RESURFACAGE DE HANCHE:
COMPLICATIONS, REVISIONS & ANALYSE DES
RESULTATS FONCTIONNELS À MOYEN TERME**

THESE

Présentée et soutenue publiquement à
la Faculté de Médecine de Nice
le Jeudi 17 Octobre 2013

par

Michaël DJIAN,

Né le 02 Juin 1982 à La Seyne sur Mer

Interne des Hôpitaux

Pour obtenir le grade de Docteur en Médecine

Examineurs de la thèse :

Monsieur le Professeur Pascal BOILEAU

Monsieur le Professeur Fernand DE PERETTI

Monsieur le Professeur Christophe TROJANI

Monsieur le Docteur Jacques TABUTIN

Monsieur le Docteur Régis BERNARD DE DOMPSURE

Président du jury

Assesseur

Assesseur

Assesseur

Directeur de thèse

Remerciements

Monsieur le Professeur BOILEAU, Président du jury,

Pour m'avoir fait l'honneur d'accepter la présidence de mon jury de thèse,

Je vous prie de bien vouloir trouver ici toute l'expression de ma gratitude et de mon profond respect.

Monsieur le Professeur DE PERETTI,

Pour m'avoir fait l'honneur d'être membre de mon jury de thèse.

Merci de nous faire profiter quotidiennement de votre enseignement anatomique, indispensable à l'exercice de ce métier.

Monsieur le Professeur TROJANI,

Pour m'avoir fait l'honneur d'être membre de mon jury de thèse.

Merci d'avoir été à l'écoute, de votre aide et de votre présence depuis le début.

Monsieur le Docteur TABUTIN,

Pour m'avoir fait l'honneur d'être membre de mon jury de thèse.

Merci de nous faire profiter de votre expérience et de vos conseils qui m'ont été d'une grande aide.

Monsieur le Docteur BERNARD DE DOMPSURE,

Pour avoir accepté d'être le directeur de cette thèse,

Merci sincèrement pour votre soutien constant, votre aide, votre écoute et votre disponibilité indéfectible. Votre humilité n'a d'égal que votre qualité chirurgicale.

MERCI

Au Docteur Clément, je vous remercie encore de m'accueillir au sein de votre équipe pendant un an. Je tâcherai de profiter de votre qualité chirurgicale et humaine.

Au Pr Gugenheim, Dr Ayoub,

A mes chefs de Clinique Benoît, Khaled, Laurent, Thomas (pilou-pilou...), Patrick, Charly (bon courage pour la suite, mais je m'en fais pas), Nicolas. Vous avez su rendre mes derniers mois productifs et m'avez aidé quand j'avais besoin de soutien. A très bientôt. Je n'oublie pas Alex, JC et Charles Edouard qui profitent de leur formation niçoise au delà du Var.

A mes co-internes d'orthopédie : Lauryl, Martin, Nico, Olivier, Maxime, Alessandro, Alexandra, Marco, Youcef, Souad. Ces années n'ont pas été toujours faciles pour nous tous, mais le seul moyen de tenir le cap est de rester soudés et solidaires. On fait un métier formidable, laissons toujours briller cette passion dans nos yeux. Aux autres qui ont partagé un peu de ma vie d'interne : Rémi, Olivier, Faustine et JC.

A mes enseignants, à Frédéric Vogt, Pierre-Marie Cambas, Pierre Hénin, Ludovic Rillardon. A Virginie Rampal, Edouard Chau : à bientôt. A mes chefs de viscéral (Aline, Massimo, Eric, Antonio, Domenico, Imed).

A l'équipe du service d'orthopédie de Saint Roch

A l'équipe de Grinda,

A l'équipe du bloc central de Saint Roch

A l'équipe du service d'orthopédie de l'Archet

A l'équipe du bloc d'orthopédie de l'Archet

A l'équipe du bloc de Cannes

A l'équipe du bloc de Lenval, à très bientôt...

A mes amis, HH, Saada et Yohan, vous avez su m'accueillir, moi le petit toulonnais à la sacoche. Vous m'avez pris comme un frère et je ne l'oublierai jamais. A mes amis plutôt ma famille des EI et leurs chéries (David, Bouloux, Flo, Yona, Zouz, Ari, Michaelkael, Drayd, Sam, les Salfat') on se lâche pas, on n'a jamais été aussi proche de la clinique...

A mes amis niçois Yohan et Mochele, Rony et Caro, Brann et Sylia, Mich et Sophie, Naila et Ouahab on va enfin pouvoir profiter

A ma famille,

A mes grands parents, papi Dédé et Mamie Néné, Papi Willy et mamie Jeanne. De là-haut j'espère vous rendre fiers. Votre présence dans mon cœur me suit au quotidien. A mes Oncles tantes et cousins

A mes parents, vous m'avez soutenu depuis le début et suivi mon parcours. Je sais que je peux compter sur vous pour me soutenir et essaie de vous prouver que l'inverse est vrai aussi. J'espère vous rendre aussi fiers que vous l'êtes pour moi.

A mes sœurs, Sandrine tu m'as toujours sur-protégé, pense à toi, ton frère est fier de toi. A Marylin, Manu, Yonathan et Matthias. Vous êtes une famille magnifique. Je ne profite que trop peu de moments avec vous

A mes beaux-parents, je suis heureux d'avoir été accepté dans votre foyer. Merci de m'avoir considéré dès le début comme un quatrième enfant, sachez que la réciproque existe.

A mes beaux-frères, c'est agréable d'avoir 2 frères aussi.

Et enfin à ma femme et ma fille, mes 2 lumières.

Ruthy, ta présence depuis le début de mon cursus m'a permis de franchir les obstacles. Tu m'as poussé au-delà des retranchements, quitte à me faire violence lors des moments de doute. Je suis là aujourd'hui en grande partie grâce à toi. Tu es une femme et une mère extraordinaire.

Shaï, quelle tornade tu as été en entrant dans nos coeurs. Tu es un bijou au quotidien, un sourire et tout s'éclaire. Comment a-t-on pu faire sans toi avant ? D'autres te suivront et on compte sur toi pour les guider dans les bêtises. Merci d'avoir changer nos vies...

FACULTÉ DE MÉDECINE

Liste des professeurs au **1er septembre 2013** à la Faculté de Médecine de Nice

Doyen	M. BAQUÉ Patrick
Assesseurs	M. BOILEAU Pascal M. HÉBUTERNE Xavier M. LEVRAUT Jacques
Conservateur de la bibliothèque	M. SCALABRE Grégory
Chef des services administratifs	Mme CALLEA Isabelle
Doyens Honoraires	M. AYRAUD Noël M. RAMPAL Patrick M. BENCHIMOL Daniel

Professeurs Honoraires

M. BALAS Daniel	M. LAMBERT Jean-Claude
M. BLAIVE Bruno	M. LAPALUS Philippe
M. BOQUET Patrice	M. LAZDUNSKI Michel
M. BOURGEON André	M. LEFEBVRE Jean-Claude
M. BOUTTÉ Patrick	M. LE BAS Pierre
M. BRUNETON Jean-Noël	M. LE FICHOUX Yves
Mme BUSSIERE Françoise	M. LOUBIERE Robert
M. CHATEL Marcel	M. MARIANI Roger
M. COUSSEMENT Alain	M. MASSEYEFF René
M. DARCOURT Guy	M. MATTEI Mathieu
M. DELMONT Jean	M. MOUIEL Jean
M. DEMARD François	Mme MYQUEL Martine
M. DOLISI Claude	M. OLLIER Amédée
M. FREYCHET Pierre	M. ORTONNE Jean-Paul
M. GÉRARD Jean-Pierre	M. SCHNEIDER Maurice
M. GILLET Jean-Yves	M. SERRES Jean-Jacques
M. GRELLIER Patrick	M. TOUBOL Jacques
M. HARTER Michel	M. TRAN Dinh Khiem
M. INGLESAKIS Jean-André	M. ZIEGLER Gérard
M. LALANNE Claude-Michel	

M.C.A. Honoraire

Mlle ALLINE Madeleine

M.C.U. Honoraires

M. ARNOLD Jacques
M. BASTERIS Bernard
Mlle CHICHMANIAN Rose-Marie
M. EMILIOZZI Roméo
M. GASTAUD Marcel
M. GIRARD-PIPAU Fernand
M. GIUDICELLI Jean
M. MAGNÉ Jacques
Mme MEMRAN Nadine
M. MENGUAL Raymond
M. POIRÉE Jean-Claude
Mme ROURE Marie-Claire

PROFESSEURS CLASSE EXCEPTIONNELLE

M.	AMIEL Jean	Urologie (52.04)
M.	BENCHIMOL Daniel	Chirurgie Générale (53.02)
M.	CAMOUS Jean-Pierre	Thérapeutique (48.04)
M.	DARCOURT Jacques	Biophysique et Médecine Nucléaire (43.01)
M.	DELLAMONICA Pierre	Maladies Infectieuses ; Maladies Tropicales (45.03)
M.	DESNUELLE Claude	Biologie Cellulaire (44.03)
Mme	EULLER-ZIEGLER Liana	Rhumatologie (50.01)
M.	FENICHEL Patrick	Biologie du Développement et de la Reproduction (54.05)
M.	FRANCO Alain	Gériatrie et Biologie du vieillissement (53.01)
M.	FUZIBET Jean-Gabriel	Médecine Interne (53.01)
M.	GASTAUD Pierre	Ophtalmologie (55.02)
M.	GILSON Éric	Biologie Cellulaire (44.03)
M.	GRIMAUD Dominique	Anesthésiologie et Réanimation Chirurgicale (48.01)
M.	HASSEN KHODJA Reda	Chirurgie Vasculaire (51.04)
M.	HÉBUTERNE Xavier	Nutrition (44.04)
M.	HOFMAN Paul	Anatomie et Cytologie Pathologiques (42.03)
M.	LACOUR Jean-Philippe	Dermato-Vénérologie (50.03)
Mme	LEBRETON Élisabeth	Chirurgie Plastique, Reconstructrice et Esthétique (50.04)
M.	MICHIELS Jean-François	Anatomie et Cytologie Pathologiques (42.03)
M.	PRINGUEY Dominique	Psychiatrie d'Adultes (49.03)
M.	QUATREHOMME Gérald	Médecine Légale et Droit de la Santé (46.03)
M.	SANTINI Joseph	O.R.L. (55.01)
M.	THYSS Antoine	Cancérologie, Radiothérapie (47.02)
M.	VAN OBERGHEN Emmanuel	Biochimie et Biologie Moléculaire (44.01)

PROFESSEURS PREMIERE CLASSE

M.	BATT Michel	Chirurgie Vasculaire (51.04)
M.	BÉRARD Étienne	Pédiatrie (54.01)
M.	BERNARDIN Gilles	Réanimation Médicale (48.02)
M.	BOILEAU Pascal	Chirurgie Orthopédique et Traumatologique (50.02)
M.	BONGAIN André	Gynécologie-Obstétrique (54.03)
Mme	CRENESSE Dominique	Physiologie (44.02)
M.	DE PERETTI Fernand	Anatomie-Chirurgie Orthopédique (42.01)
M.	DRICI Milou-Daniel	Pharmacologie Clinique (48.03)
M.	ESNAULT Vincent	Néphrologie (52-03)
M.	FERRARI Émile	Cardiologie (51.02)
M.	GIBELIN Pierre	Cardiologie (51.02)
M.	GUGENHEIM Jean	Chirurgie Digestive (52.02)

Mme	ICHAÏ Carole	Anesthésiologie et Réanimation Chirurgicale (48.01)
M.	LONJON Michel	Neurochirurgie (49.02)
M.	MARQUETTE Charles-Hugo	Pneumologie (51.01)
M.	MARTY Pierre	Parasitologie et Mycologie (45.02)
M.	MOUNIER Nicolas	Cancérologie, Radiothérapie (47.02)
M.	MOUROUX Jérôme	Chirurgie Thoracique et Cardiovasculaire (51.03)
M.	PADOVANI Bernard	Radiologie et Imagerie Médicale (43.02)
M.	PAQUIS Philippe	Neurochirurgie (49.02)
Mme	PAQUIS Véronique	Génétique (47.04)
M.	RAUCOULES-AIMÉ Marc	Anesthésie et Réanimation Chirurgicale (48.01)
Mme	RAYNAUD Dominique	Hématologie (47.01)
M.	ROBERT Philippe	Psychiatrie d'Adultes (49.03)
M.	ROSENTHAL Éric	Médecine Interne (53.01)
M.	SCHNEIDER Stéphane	Nutrition (44.04)
M.	TRAN Albert	Hépatogastro-entérologie (52.01)

PROFESSEURS DEUXIEME CLASSE

M.	ALBERTINI Marc	Pédiatrie (54.01)
Mme	ASKENAZY-GITTARD Florence	Pédopsychiatrie (49.04)
M.	BAHADORAN Philippe	Cytologie et Histologie (42.02)
M.	BAQUÉ Patrick	Anatomie - Chirurgie Générale (42.01)
M.	BARRANGER Emmanuel	Gynécologie Obstétrique (54.03)
M.	BENIZRI Emmanuel	Chirurgie Générale (53.02)
Mme	BLANC-PEDEUTOUR Florence	Cancérologie - Génétique (47.02)
M.	BREAUD Jean	Chirurgie Infantile (54-02)
Mlle	BREUIL Véronique	Rhumatologie (50.01)
M.	CANIVET Bertrand	Médecine Interne (53.01)
M.	CARLES Michel	Anesthésiologie Réanimation (48.01)
M.	CASSUTO Jill-Patrice	Hématologie et Transfusion (47.01)
M.	CASTILLO Laurent	O.R.L. (55.01)
M.	CHEVALLIER Patrick	Radiologie et Imagerie Médicale (43.02)
M.	DUMONTIER Christian	Chirurgie plastique
M.	FERRERO Jean-Marc	Cancérologie ; Radiothérapie (47.02)
M.	FOURNIER Jean-Paul	Thérapeutique (48-04)
M.	FREDENRICH Alexandre	Endocrinologie, Diabète et Maladies métaboliques (54.04)
Mlle	GIORDANENGO Valérie	Bactériologie-Virologie (45.01)
M.	GUÉRIN Olivier	Gériatrie (48.04)
M.	HANNOUN-LEVI Jean-Michel	Cancérologie ; Radiothérapie (47.02)
M.	IANNELLI Antonio	Chirurgie Digestive (52.02)
M.	JOURDAN Jacques	Chirurgie Thoracique et Cardiovasculaire (51.03)
M.	LEVRAUT Jacques	Anesthésiologie et Réanimation Chirurgicale (48.01)
M.	PASSERON Thierry	Dermato-Vénérologie (50-03)
M.	PICHE Thierry	Gastro-entérologie (52.01)
M.	PRADIER Christian	Épidémiologie, Économie de la Santé et Prévention (46.01)
M.	ROGER Pierre-Marie	Maladies Infectieuses ; Maladies Tropicales (45.03)
M.	ROHRLICH Pierre	Pédiatrie (54.01)
M.	RUIMY Raymond	Bactériologie-virologie (45.01)
M.	SADOUL Jean-Louis	Endocrinologie, Diabète et Maladies Métaboliques (54.04)
M.	STACCINI Pascal	Biostatistiques et Informatique Médicale (46.04)
M.	THOMAS Pierre	Neurologie (49.01)
M.	TROJANI Christophe	Chirurgie Orthopédique et Traumatologique (50.02)
M.	VENISSAC Nicolas	Chirurgie Thoracique et Cardiovasculaire (51.03)

PROFESSEUR DES UNIVERSITÉS

M. SAUTRON Jean-Baptiste Médecine Générale

MAITRES DE CONFÉRENCES DES UNIVERSITÉS - PRATICIENS HOSPITALIERS

Mme ALUNNI-PERRET Véronique	Médecine Légale et Droit de la Santé (46.03)
M. AMBROSETTI Damien	Cytologie et Histologie (42.02)
Mme BANNWARTH Sylvie	Génétique (47.04)
M. BENOLIEL José	Biophysique et Médecine Nucléaire (43.01)
Mme BERNARD-POMIER Ghislaine	Immunologie (47.03)
Mme BUREL-VANDENBOS Fanny	Anatomie et Cytologie pathologiques (42.03)
M. DELOTTE Jérôme	Gynécologie-Obstétrique (54.03)
M. DOGLIO Alain	Bactériologie-Virologie (45.01)
Mme DONZEAU Michèle	Biologie du Développement et de la Reproduction (54.05)
M. FOSSE Thierry	Bactériologie-Virologie-Hygiène (45.01)
M. FRANKEN Philippe	Biophysique et Médecine Nucléaire (43.01)
M. GARRAFFO Rodolphe	Pharmacologie Fondamentale (48.03)
Mme HINAULT Charlotte	Biochimie et biologie moléculaire (44.01)
Mlle LANDRAUD Luce	Bactériologie-Virologie (45.01)
Mme LEGROS Laurence	Hématologie et Transfusion (47.01)
Mme MAGNIÉ Marie-Noëlle	Physiologie (44.02)
Mme MUSSO-LASSALLE Sandra	Anatomie et Cytologie pathologiques (42.03)
M. NAÏMI Mourad	Biochimie et Biologie moléculaire (44.01)
M. PHILIP Patrick	Cytologie et Histologie (42.02)
Mme POMARES Christelle	Parasitologie et mycologie (45.02)
Mlle PULCINI Céline	Maladies Infectieuses ; Maladies Tropicales (45.03)
M. ROUX Christian	Rhumatologie (50.01)
M. TESTA Jean	Épidémiologie Économie de la Santé et Prévention (46.01)
M. TOULON Pierre	Hématologie et Transfusion (47.01)

PROFESSEURS ASSOCIÉS

M. DIOMANDE Mohenou Isidore	Anatomie et Cytologie Pathologiques
M. HOFLIGER Philippe	Médecine Générale
M. MAKRIS Démosthènes	Pneumologie
M. PITTET Jean-François	Anesthésiologie et Réanimation Chirurgicale
Mme POURRAT Isabelle	Médecine Générale

MAITRES DE CONFÉRENCES ASSOCIÉS

Mme CHATTI Kaouthar	Biophysique et Médecine Nucléaire
M. GARDON Gilles	Médecine Générale
Mme MONNIER Brigitte	Médecine Générale
M. PAPA Michel	Médecine Générale

PROFESSEURS CONVENTIONNÉS DE L'UNIVERSITÉ

M.	BERTRAND François	Médecine Interne
M.	BROCKER Patrice	Médecine Interne Option Gériatrie
M.	CHEVALLIER Daniel	Urologie
Mme	FOURNIER-MEHOUAS Manuella	Médecine Physique et Réadaptation
M.	MAGNÉ Jacques	Biophysique
M.	QUARANTA Jean-François	Santé Publique

PLAN

I. RAPPELS ANATOMIQUES

1. Anatomie descriptive.....	1
2. Les surfaces articulaires.....	2
3. La capsule articulaire.....	3
4. Les ligaments.....	4
5. Les muscles.....	4
a. Le groupe musculaire ventral.....	4
b. Le groupe musculaire dorsal.....	5
c. Les muscles pelvitrochanteriens.....	5
d. Le groupe musculaire médial.....	7
6. Vascularisation.....	7
7. Anatomie scannographique & radiographique.....	9

II. HISTORIQUE

A. Début de la chirurgie de la hanche.....	10
B. Evolution apportée par Smith-Petersen.....	11
C. Evolution du resurfaçage.....	15
D. Le couple Métal-Métal dans le resurfaçage.....	16
E. L'Implant Birmingham Hip Resurfacing.....	17

III. AVANTAGES DU RESURFACAGE

A. Maintien du stock osseux.....	24
B. Diminution du risque de luxation.....	26
C. Restauration physiologique de la marche et activités sportives.....	27
D. Transfert des forces de charge et densité osseuse.....	29

IV. COMPLICATIONS DU RESURFACAGE

A. Survie de l'implant.....	30
B. Relargage d'ions métalliques et effets carcinologique	32
C. Pseudotumeurs	35
D. Fractures périprothétiques : fractures cervicales vraies.....	43
E. Courbe d'apprentissage et technique chirurgicale.....	42
F. Douleurs inguinales.....	48
G. Ossifications hétérotopiques.....	50

V. INDICATIONS ET CONTRE-INDICATIONS.....

VI. BIBLIOGRAPHIE.....

2° PARTIE : ETUDE.....

60

I. RAPPELS ANATOMIQUES

1. Anatomie descriptive⁷

L'articulation de la hanche, ou articulation coxo-fémorale, est une synoviale de type sphéroïde (ou cotyloïdienne ou énarthrose), très emboîtée, solide et mobile, qui oppose deux segments de sphère, plein et creux, ce qui permet d'effectuer des mouvements selon 3 axes principaux.

Elle se situe en avant de la région de la fesse limitée par en haut la crête iliaque, en bas le pli glutéal, médialement par la ligne passant par le sillon inter-fessier (inter-glutéal) et latéralement par l'épine iliaque antéro-supérieure et le grand trochanter.

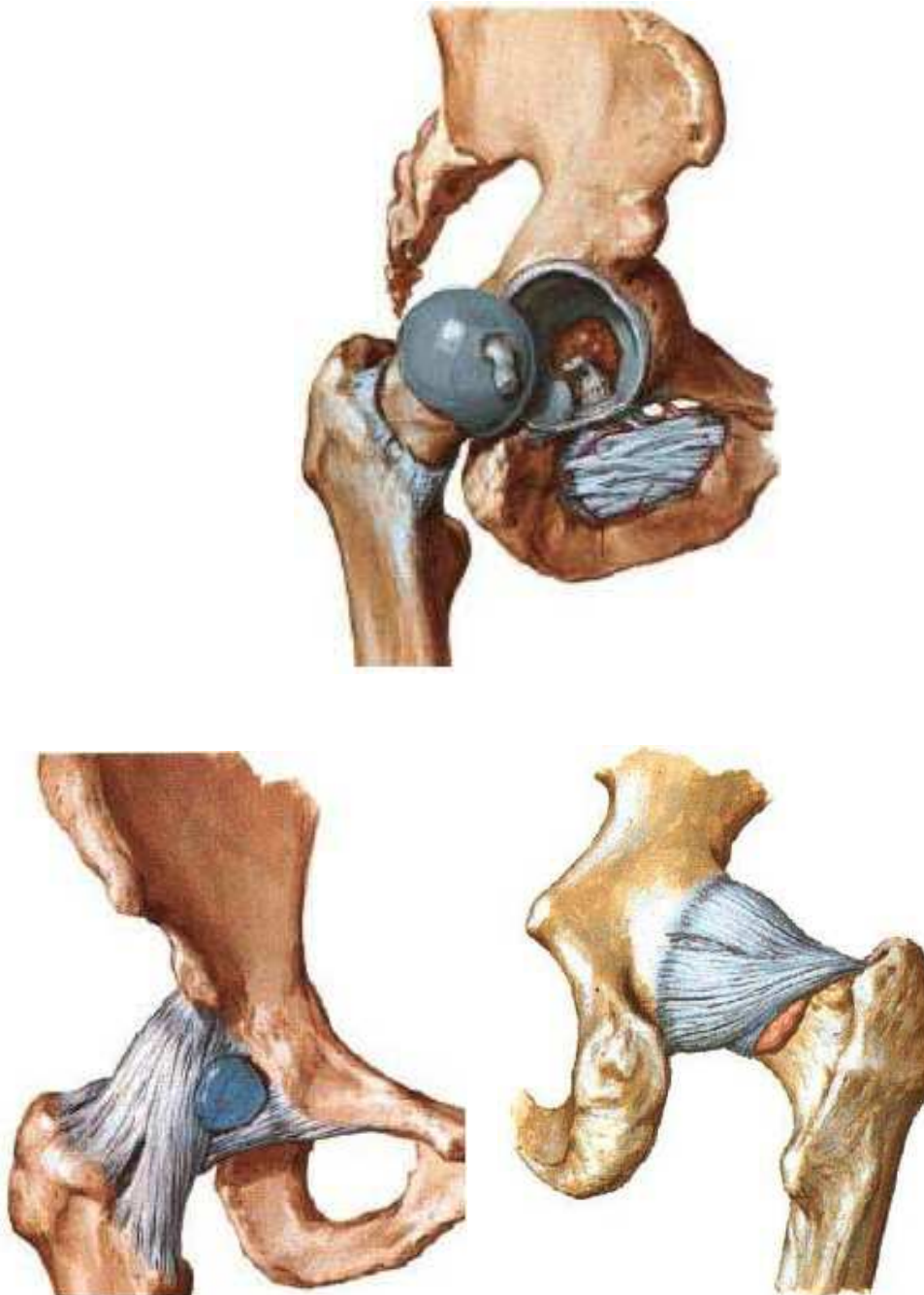


Fig 1 : articulation coxofémorale et capsule articulaire

Elle est limitée en avant par le Triangle de Scarpa, zone triangulaire à base supérieure. Sa limite supérieure est constituée par le ligament inguinal (arcade crurale) qui se projette en regard du sillon inguinal (ligne de Malgaigne). La limite latérale est constituée par le bord médial du muscle sartorius et médialement par le bord latéral de muscle long adducteur.

2. Les surfaces articulaires

L'articulation coxo-fémorale uni la surface articulaire de l'acétabulum au fémur proximal. C'est une synoviale sphéroïde alliant stabilité et mobilité, permettant ainsi la marche.

L'**acétabulum** (ou cavité cotyloïde ou cotyle) est une excavation sphéroïde profonde d'une valeur angulaire d'environ 180°. Il est circonscrit par un rebord saillant qui le surplombe : le limbus acétabulaire. Il présente 2 parties : **la surface semi-lunaire**, périphérique, encroûtée de cartilage en forme de croissant dont les cornes délimitent l'incisure acétabulaire (arrière fond du cotyle) et sont reliées entre elles par un ligament en pont : le ligament transverse de l'acétabulum ; **le labrum** acétabulaire est un anneau fibro-cartilagineux triangulaire à la coupe (6 à 15 mm de hauteur) qui s'insère sur le limbus acétabulaire, dont la face axiale concave et articulaire est en continuité avec la surface articulaire. Le labrum passe en pont au-dessus de l'incisure acétabulaire et adhère au ligament transverse de l'acétabulum.

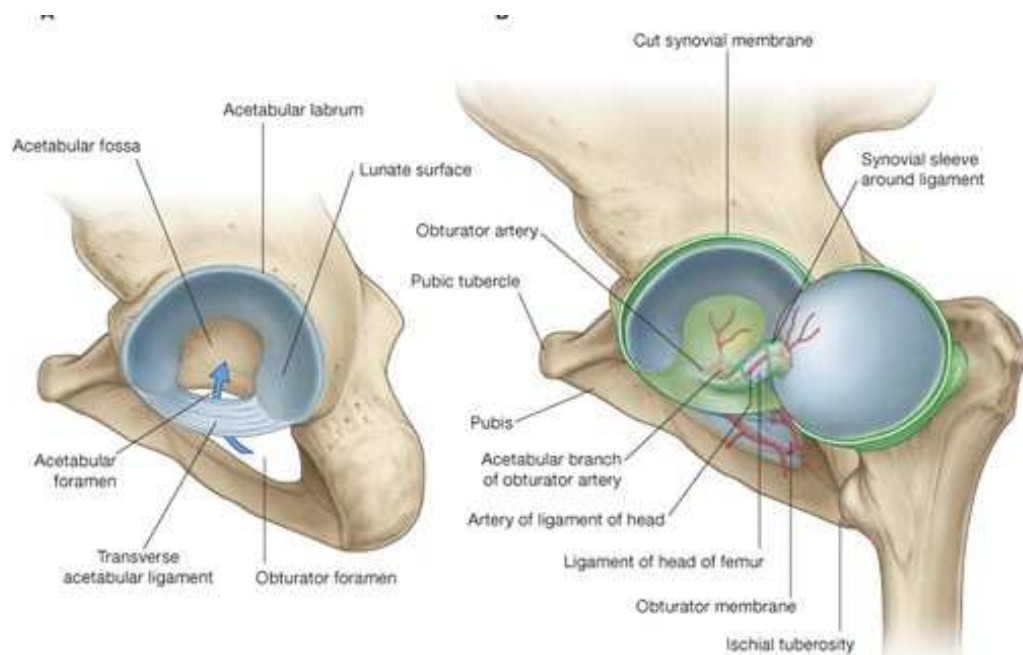


Fig 2 : articulation coxofémorale. Image extraite du Grays Anatomie pour les étudiant ;Ed Elsevier

La **tête fémorale** supportée par le col, flanquée des 2 trochanters (le petit et le grand trochanter) ; correspond aux 2/3 d'une sphère de environ 25mm de rayon (soit une valeur angulaire de 240° environ) encroûtée de cartilage sauf au niveau de la fovea capitis. La fovea capitis est une dépression située en arrière et au-dessous de son centre et où s'insère le ligament de la tête fémorale (ligament rond) au niveau du quadrant postéro-inférieur. Elle regarde médialement, en haut et légèrement en avant.

La tête fémorale est supportée par le col fémoral qui réunit tête et diaphyse. Il est de forme cylindrique plus large en dehors qu'en dedans, oblique en haut, en avant et en dedans, long de 35 à 35 mm et haut de 20 à 30 mm. Il présente une inclinaison de 125 à 130° par rapport à la diaphyse et un angle de déclinaison ouvert en avant et en dedans de 20° par rapport au plan coronal.

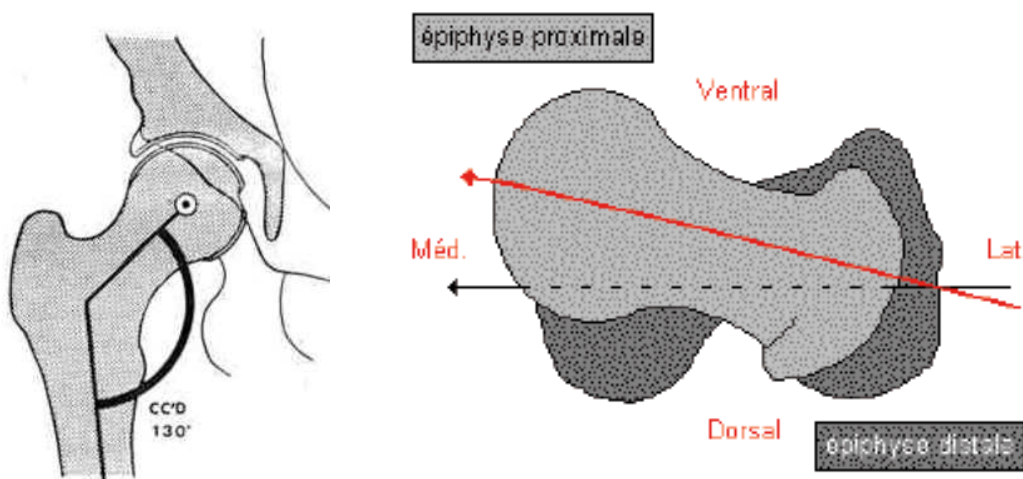


Fig 3 : angle inclinaison et antéversion fémoral

La fermeture de l'angle d'inclinaison définit la coxa vara, son ouverture la coxa valga. Le col est limité en dehors par la ligne inter-trochantérique (inter-trochantérique antérieure) et en arrière par la gouttière du ligament du muscle obturateur externe et la crête intertrochantérique.

Le grand trochanter est une saillie osseuse latérale qui donne insertion aux muscles fessiers (moyen et petit).

3. La capsule articulaire

Elle s'insère médialement sur le limbus articulaire et sur la face externe du labrum acétabulaire, latéralement sur la ligne inter-trochantérique, au dessus du petit trochanter, en dedans du grand trochanter et sur la face postérieure du col près de son 1/3 latéral. Elle est épaisse et constituée de fibres longitudinales renforcées par des ligaments, de fibres circulaires formant un renforcement au niveau de la partie la plus étroite du col, ce qui donne la zone orbiculaire (ou ligament annulaire) et de fibres récurrentes qui montent sur la face intérieure du col jusqu'au pourtour de la tête fémorale.

4. Les ligaments

Sur la face ventrale de la capsule sont disposés 3 ligaments formant un Z :

- le ligament ilio-fémoral (de Bertin), triangulaire, très résistant, s'insère par son sommet au-dessous de l'épine iliaque antéro-inférieure. Sa base se fixe sur la ligne inter-trochantérique et il est constitué de 2 faisceaux : un faisceau supérieur horizontal qui s'insère sur la face antérieure du grand trochanter et un faisceau inférieur vertical qui s'attache en avant du petit trochanter.
- le ligament pubo-fémoral renforce la face antéro-inférieure de la capsule. Il naît de l'éminence ilio-pubienne, de la partie pubienne du limbus acétabulaire et de la crête obturatrice. Ses fibres convergent vers la partie inférieure de la ligne inter-trochantérique.
- sur la face dorsale de la capsule se trouve le ligament ischio-fémoral, spiralé, qui renforce et contourne les faces dorsales et supérieure de l'articulation. Il naît de la partie supérieure de la tubérosité ischiatique et de la partie ischiatique du limbus acétabulaire. Il se termine en avant de la fosse trochantérique ou fossette digitale (parfois appelé de façon impropre fossette pyramidale) et sur la zone orbiculaire de la capsule.

Le ligament de la tête fémorale (propre à l'homme) très résistant et souple, mesure environ 3 cm et contribue à la vascularisation de la tête fémorale. Arrondi et épais à son origine dans la fovea capitis, il se divise ensuite en 3 faisceaux : le premier se fixe en arrière de la corne antérieure de la surface semi-lunaire, le 2^{ème} s'engage sous le ligament transverse et se fixe en arrière de la corne postérieure de la surface semi-lunaire, le 3^{ème} se fixe sur le ligament transverse de l'acétabulum, quelques fibres s'insèrent dans la fosse acétabulaire.

5. Les muscles

a. Le groupe musculaire ventral :

- Le *muscle ilio-psoas* : muscle pair comprenant 2 chefs (muscle grand psoas et muscle iliaque). Il s'insère sur le petit trochanter. Il est innervé par un rameau du nerf fémoral.
- le *muscle quadriceps* : il est composé de 4 faisceaux
 - le muscle droit fémoral (droit antérieur) Ce muscle est biarticulaire (flexion de la hanche et extension du genou)
 - les 3 autres faisceaux s'insèrent sur la diaphyse fémorale et n'ont donc pas d'action sur la hanche. Il est innervé par le nerf du quadriceps qui est un rameau terminal du nerf fémoral.
- le *muscle sartorius*. Il est innervé par le nerf musculaire latéral. Il intervient dans le mouvement de flexion de la hanche et accessoirement dans l'abduction et la rotation latérale.
- le *muscle tenseur du fascia latta* (voir plus loin)

b. Le groupe musculaire dorsal

1. au niveau de la fesse

- *Le muscle grand fessier* (grand glutéal)

Il est innervé par un rameau musculaire du nerf glutéal inférieur. Sa fonction est variable : en chaîne cinétique ouverte (point fixe pelvien), il est extenseur de la hanche ; en chaîne cinétique fermée (point fixe fémoral) il permet le redressement du tronc.

- *Le muscle moyen fessier* (moyen glutéal)

innervé par un rameau musculaire du nerf glutéal supérieur. Sa fonction en chaîne cinétique ouverte induit l'abduction de la cuisse, la rotation médiale (fibres antérieures) et latérale (fibres postérieures). En chaîne cinétique fermée il assure l'équilibre horizontal du bassin.

- *Le muscle petit fessier* (petit glutéal)

innervé par un rameau musculaire du nerf glutéal supérieur. Sa fonction en chaîne cinétique ouverte permet l'abduction et la rotation médiale de la cuisse, assurant le maintien sagittal du membre lors de sa propulsion.

- *Le muscle tenseur du fascia lata*

innervé par le rameau inférieur du nerf glutéal inférieur. Il met en tension le tractus ilio-tibial. Il assure l'équilibre horizontal du bassin dans l'appui monopodal ; au cours de la marche il présente deux phases d'activité : pendant la propulsion antérieure du membre et la phase d'appui puis au début de l'élévation du pied. L'activité sur la flexion de la hanche est croissante en fonction du degré de flexion de celle-ci.

c. *Les muscles pelvi-trochantériens*

Ces muscles ne sont vus qu'après section du muscle grand fessier.

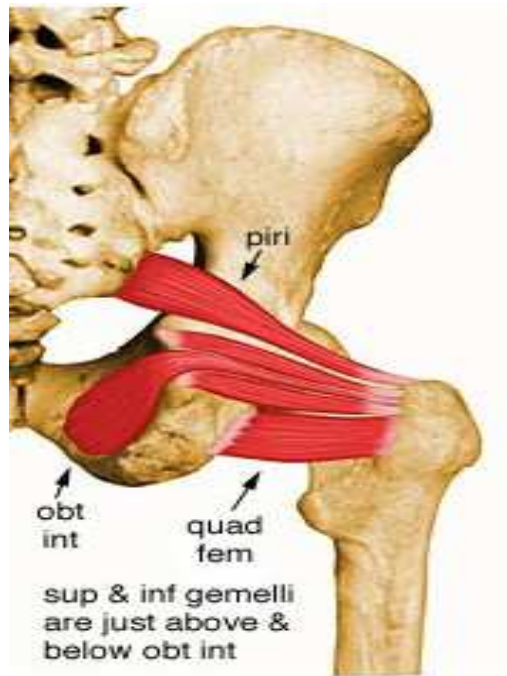


Fig 4 : Muscles pelvi-trochantériens pyramidal (piri), obturateur interne (obt int), carré fémoral (quad fem)

- Le muscle *piriforme* (pyramidal) : naît sur le bord et la face ventrale du sacrum (2^{ème} et 3^{ème} foramens sacrés pelviens), se dirige en dehors en traversant la grande incisure ischiatique pour se terminer sur la crête du grand trochanter en avant du point d'entrée du canal médullaire en avant de la fossette trochantérienne comme l'a montré dans une étude cadavérique Roche & al¹⁰⁶. Il est innervé par les racines S1 et S2 du plexus sacré. Il est abducteur de la hanche et rotateur latéral.

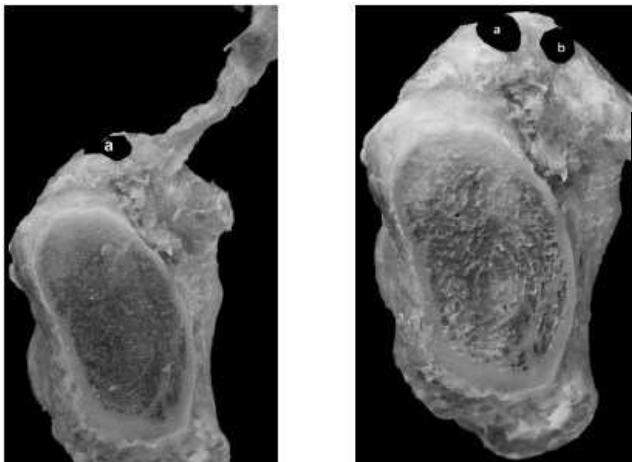


Fig 5 : Insertion du tendon du pyramidal présentant une dépression ne correspondant pas à l'insertion du tendon.
Image extraite de Roche J, Jones C, Khan R, Yates P. The Surgical anatomy of the piriformis tendon, with particular reference to THR. JBJS Br (2013) ; 95-B : 764-9117

- le muscle *obturateur interne* : naît autour du foramen obturé et sur la face endo-pelvienne de l'os coxal ainsi que sur la membrane obturatrice. Il se dirige en arrière vers la petite incisure ischiatique puis en dehors, passe en arrière de l'articulation coxo-fémorale pour se terminer dans la fossette trochantérienne. Il est innervé par des branches du plexus sacré. Il est rotateur latéral et faible abducteur de la cuisse.

- Les *muscles jumeau supérieur et jumeau inférieur* : le muscle jumeau supérieur naît sur la face exo-pelvienne de l'os coxal, sur la branche ilio-ischiatique, sous l'épine ischiatique ; le muscle jumeau inférieur prend son origine au dessus de la tubérosité ischiatique. Ils sont considérés comme 2 faisceaux supplémentaires du muscle obturateur interne (même fonction). Leur trajet est horizontal et se terminent dans la fossette trochantérienne avec le tendon du muscle obturateur interne. Ils sont innervés par des rameaux du plexus sacré.
- Le *muscle obturateur externe* : il naît sur la face superficielle du cadre osseux du foramen obturé ainsi que sur la membrane obturatrice, se dirige en haut et en arrière de l'articulation coxo-fémorale pour se terminer dans la fossette trochantérique. Il est innervé par le nerf obturateur et induit la rotation latérale ainsi que l'abduction de la cuisse.
- Le *muscle carré fémoral* : il prend son origine sur la face latérale de la tubérosité ischiatique, se dirige en dehors et se termine sur la crête intertrochantérique du fémur. Il est innervé par un rameau collatéral du plexus sacré et intervient dans la rotation latérale ainsi que l'adduction de la cuisse.

d. Le groupe musculaire médial

Ils sont situés en 3 plans :

- plan superficiel

- *Muscle pectiné* : adducteur et fléchisseur de la hanche et plus ou moins rotateur latéral
- *Muscle long adducteur (moyen adducteur)* : adducteur et fléchisseur de la hanche et participe à sa rotation.
- *Muscle gracile (droit interne)* : adducteur accessoire de la cuisse, il est surtout rotateur médial de la jambe.

- plan moyen

- *Muscle court adducteur* : adducteur et fléchisseur de la hanche.

- plan profond

- *Muscle grand adducteur* : adducteur puissant de la cuisse et extenseur de la cuisse

6. Vascularisation¹¹ :

La tête fémorale est vascularisée par l'artère circonflexe postérieure, branche issue de l'artère fémorale profonde ou plus rarement de l'artère fémorale commune. De cette artère circonflexe postérieure, 5 branches s'individualisent de façon constante. La branche la plus profonde glisse le long de la crête intertrochantérique entre le muscle pectiné médialement et le tendon du psoas latéralement le long du bord inférieur du muscle obturateur externe. En arrière elle passe dans l'espace entre le carré fémoral

et le jumeau inférieur. La branche profonde croise en arrière le tendon de l'obturateur externe et en avant les tendons des tendons du jumeau supérieur, obturateur interne et jumeau inférieur.

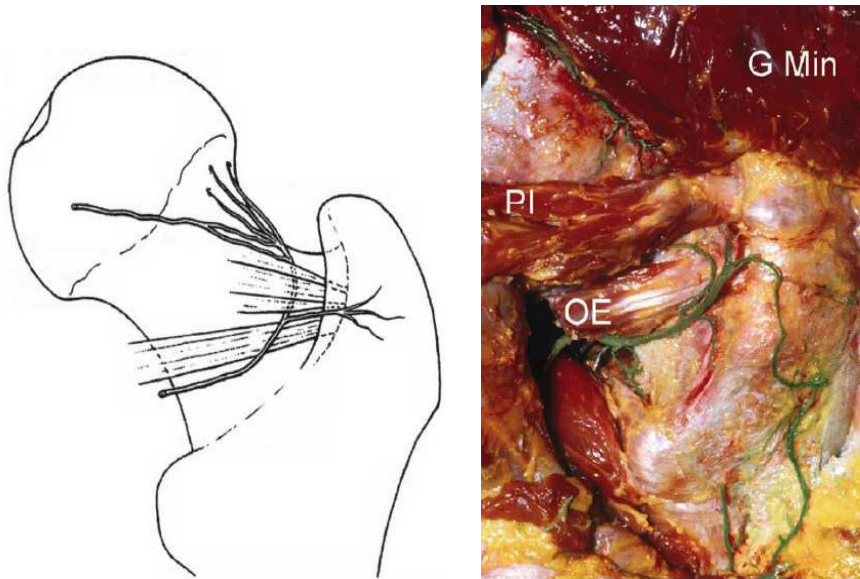
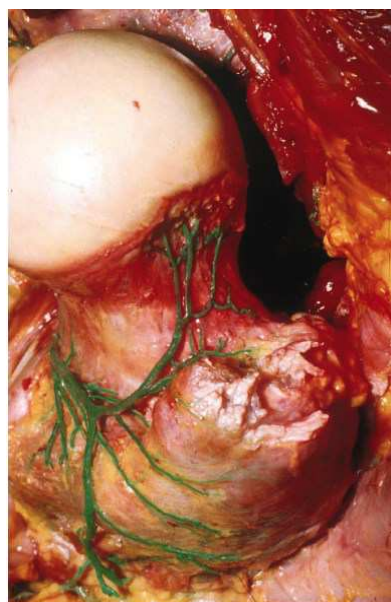
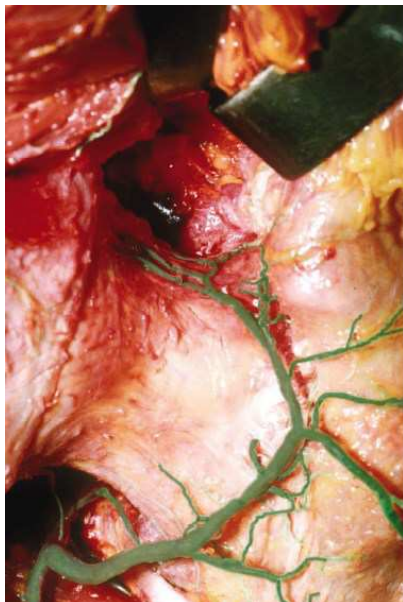

Fig 6 : Vascularisation de la tête fémorale par l'artère circonflexe⁵¹. Extrait de Gautier E, Ganz K, Krugel N, Gill T, Ganz R. Anatomy of the médial fémoral circumflex artery and its surgical implications. J Bone Joint Surg Br. 2000 ; 82 : 679-83)

Elle perfore la capsule articulaire obliquement, juste au dessous de l'insertion du tendon du jumeau supérieur et distalement du tendon du pyramidal, quand il se divise en ses branches terminales. Ces vaisseaux courent le long de la membrane synoviale et perforent la tête fémorale 2 à 4 mm latéralement par rapport à la jonction os-cartilage de la tête (vaisseaux rétinaculaires). 80% des vaisseaux rétinaculaires se situent dans la portion postéro-supérieure et antéro-supérieure de la tête fémorale. Ceci a toute son importance dans le resurfaçage.



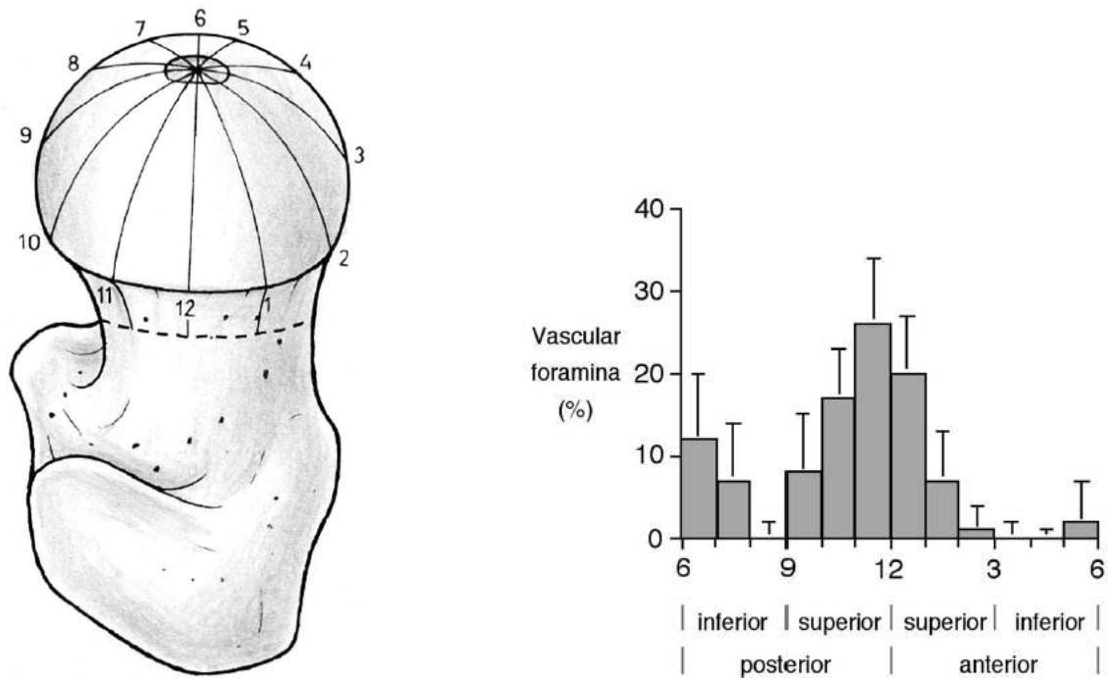
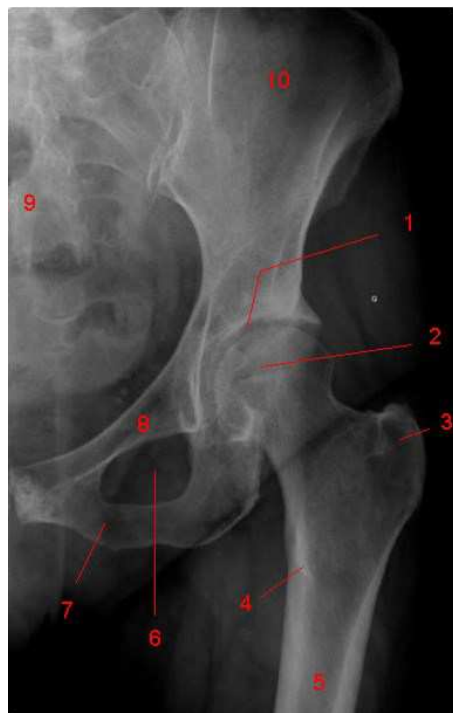

Fig 6 : Localisation des vaisseaux rétinaculaires⁷⁷. Tiré de Lavigne M, Kalhor M, Beck M, Ganz R, Leunig M. Distribution of vascular foramina around the femoral head and neck junction: relevance for conservative intracapsular procedures of the hip. Orthop Clin North Am. 2005;36:171-6

6. Anatomie radiographique et scannographique

Radiographie de hanche de face normale :



- 1, Acetabulum (cotyle).
- 2, Tête fémorale.
- 3, Grand trochanter.
- 4, Petit trochanter.
- 5, Fémur.
- 6, Trou obturateur.
- 7, Branche pubienne in
- 8, Branche pubienne su
- 9, Sacrum.
- 10, Aile iliaque.

Fig 7 : radiographie de hanche de face

Le scanner ou tomodensitométrie est un examen certes irradiant et ainsi source de complications (cancers radio induits surtout) en cas de doses élevées et répétées, mais d'accès aisée sur tout le territoire français. L'exposition moyenne en cas de tomodensitométrie pelvienne est ainsi de 10 à 20

mSV.

Le scanner permet ainsi une étude reproductible de différents éléments osseux et musculaires. En effet les coupes en parties molles permettent une différenciation des différents corps musculaires.

Exemple de coupe axiale du bassin :

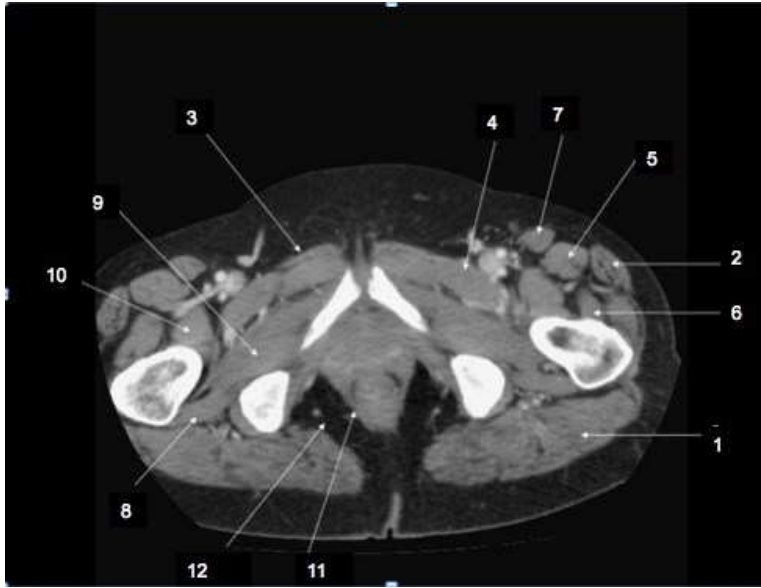
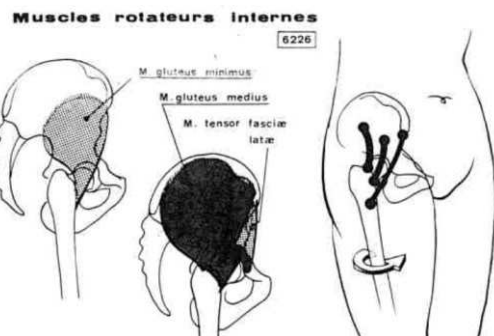
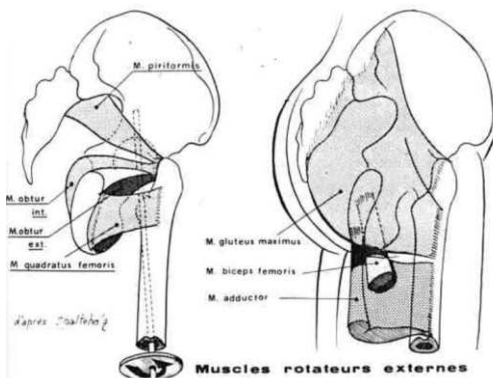
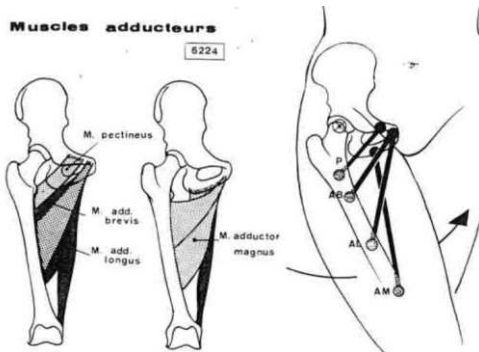
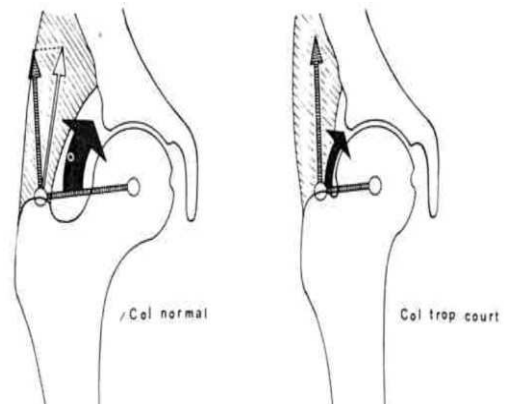
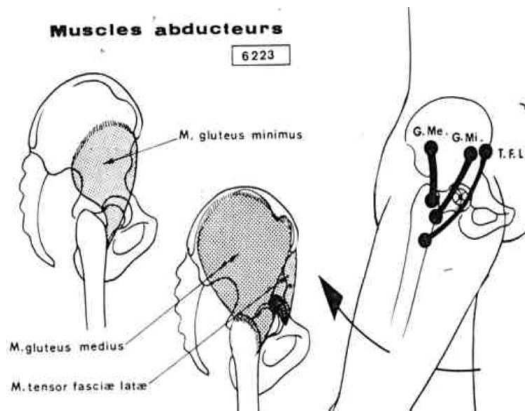
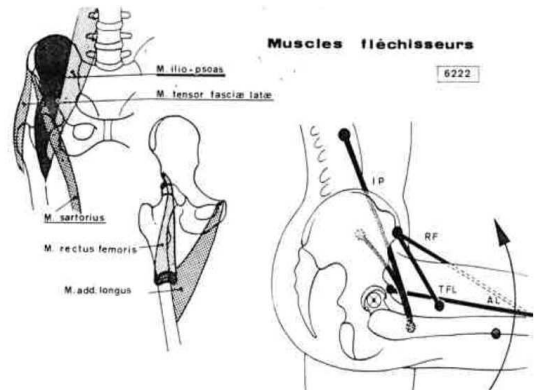
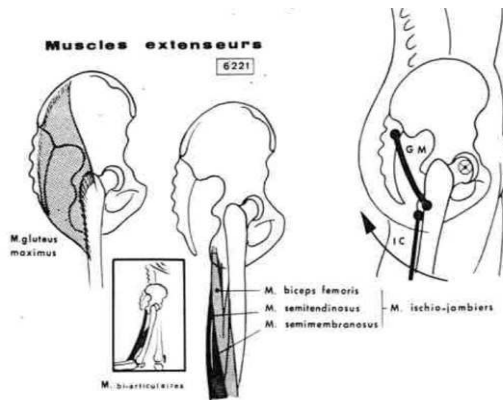


Fig 8 : Coupe axiale de scanner du bassin

- | | |
|---------------------------|-------------------------|
| 1- Grand fessier | 7- Sartorius |
| 2- Tenseur du fascia lata | 8- Carré crural |
| 3- Moyen adducteur | 9- Obturateur externe |
| 4- Pectiné | 10- Psoas iliaque |
| 5- Droit antérieur | 11- Releveur de l'anus |
| 6- Vaste latéral | 12- fosse ischiorectale |

Action des différents muscles sur la mobilité de la hanche



II. HISTORIQUE

La prothèse de hanche repose sur une technique chirurgicale qui a évolué depuis la fin du XIX^e siècle. Cette évolution s'est faite grâce aux hommes, à l'évolution des concepts, à l'évolution des matériaux, à l'évolution des formes et à l'évolution des techniques chirurgicales.⁶⁸

A. Débuts de la chirurgie de la hanche

Le principe de l'idée d'arthroplastie de hanche a commencé au XIX^e siècle en raison de l'enraidissement des articulations en position vicieuse, en relation avec des processus infectieux à germe banal ou liés à la tuberculose, ou de l'enraidissement secondaire à des fractures de l'extrémité supérieure du fémur non opérées. La première idée de mobilisation d'une articulation est sans doute due à John Barton (1794-1871) qui a travaillé comme chirurgien à l'Université de Pennsylvanie. En 1826, confronté à la gène d'un marin dont la hanche était complètement ankylosée en raison d'un processus tuberculeux, il a eu l'idée de créer une pseudarthrose dans la région sous trochantérienne, pensant qu'avec une ankylose fibreuse solide il pourrait regagner un peu de mobilité avec une hanche dans une meilleure position. Le patient, John Coyle 21 ans, fut opéré le 22 novembre 1826. L'ostéotomie fut réalisée juste au dessus du petit trochanter, en 7 minutes sans anesthésie. Le patient fut immobilisé dans une gouttière de Desault et la plaie laissée ouverte ; dans l'esprit de Barton ceci ne devait pas empêcher la consolidation osseuse. Après 3 mois de mobilisation et d'immobilisation temporaires, le résultat fut considéré comme satisfaisant. La hanche resta un peu mobile pendant 6 ans puis se réankylosa, mais en bonne position.

Mais dans de nombreux autres cas la réankylose se reproduisit. Pour éviter cette réankylose, plusieurs auteurs eurent l'idée d'interposer du matériel entre les surfaces osseuses ou de remplacer l'extrémité supérieure du fémur par un matériel étranger. C'est ainsi qu'en 1840, Carnochan interposa une pièce en bois. En 1860, Verneuil interposa les parties molles entre les deux versants de l'articulation. En 1890, Gluck remplaça la tête fémorale par de l'ivoire, suivi par Delbet en 1903 et Hey-Groves en 1922. De nombreux matériaux variés furent interposés dans les articulations (argent, magnésium, zinc, Celluloïd, gutta-percha). La première conclusion de ces nombreuses interpositions fut sans doute que le matériel d'interposition en lui-même n'était peut-être pas nécessaire à cette époque et qu'il suffirait vraisemblablement d'aviver les surfaces articulaires en leur redonnant une forme compatible avec une mobilité, ce qui fut à l'origine de résections de la tête fémorale (Fock à Hambourg) ou même de résection simple du col en laissant la tête en place (Girdlestone à Oxford) ; Batchelor et Milch, à la même époque, enlevaient la tête et le col et ajoutaient une ostéotomie sous trochantérienne où devait se produire une nouvelle néo-articulation. Toutes ces interventions avaient entre autres comme inconvénient de créer une instabilité de la hanche et en 1913, J.B. Murphy, chirurgien à Chicago, repris après expérimentation chez l'animal l'idée d'un resurfaçage intra-articulaire. Il fut le premier à inventer et à utiliser une fraise à cotyle et une fraise pour la tête fémorale pour aviver les surfaces articulaires, leur redonner une forme et éviter la ré-ankylose.

B.L'évolution apportée par Smith-Petersen

Après ces périodes de balbutiement, on peut considérer que l'inventeur de la prothèse de hanche est Marius Nygaard Smith-Petersen (1886-1953), norvégien immigré aux Etats-Unis en 1902.



Il reste connu pour trois innovations en chirurgie orthopédique : le clou pour les fractures du col du fémur, l'ostéotomie du rachis pour le traitement de la spondylarthrite ankylosante et les premières prothèses de hanche. Deux périodes peuvent être individualisées :

-1923 à 1936 : les prothèses étaient dans sa conception transitoires et destinées à remodeler l'articulation pour produire du fibrocartilage

-1937 à 1952 : les prothèses sont destinées à être implantées définitivement.

En 1923, après avoir échoué avec le muscle et le fascia comme matériau d'interposition, il interpose une cupule en verre dans la hanche conçu à partir d'un modèle de tête fémorale en plâtre. C'est à cette période que commence la première fabrication industrielle des prothèses de hanche. Après explantation de toutes les cupules, Smith-Petersen constata que, certes le verre cassait, mais qu'il se produisait dans la hanche, grâce à ce verre d'interposition, un tissu fibreux, un cartilage néoformé entre les surfaces osseuses séparées par le matériel inerte. Il propose alors le concept de prothèse d'interposition étant destinée à être enlevée secondairement. Il cherche alors à remplacer le verre par un matériel plus solide : en 1925, le Viscaloïde une certaine forme de Celluloïd, est utilisé pendant 8 ans mais a l'inconvénient d'entraîner des réactions à corps étranger ; en 1933, il emploie du Pyrex, moins résistant que le Viscaloïd mais entraînant moins de réaction à corps étranger ; en 1937, il remplace le Pyrex par la Bakélite. En 1937 Smith-Petersen, sur conseil de son dentiste, utilise le Vitallium pour ses prothèses de hanche. En 1938, naît le premier prototype en Vitallium qui marque un tournant dans l'histoire de la prothèse de hanche. Le principe a changé, c'est le **passage d'un matériel d'interposition provisoire à un matériel définitif, c'est la fin du principe d'arthroplastie en 2 temps**. La cupule en Vitallium¹²⁴ sera utilisée de 1938 à 1952 (>1000 prothèses). La série sera revue par Aufranc (1957)⁴ : 82% de bons résultats et 22,5% de réinterventions. Le principe de fabrication des cupules restera le même jusqu'en 1952, c'est à dire : un moule à cire perdue, une pièce fondue en Vitallium et polie pendant 8h. Le principe de la cupule destinée à resurfer la tête fémorale va rester présent durant la deuxième partie du XXe siècle.

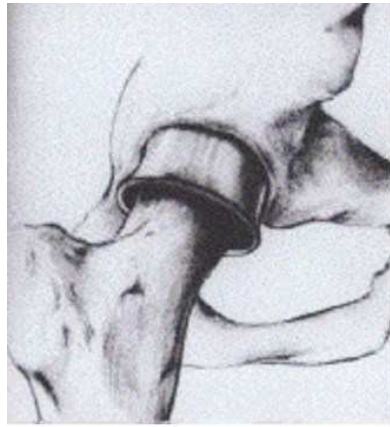


Fig 9 : Mould arthroplasty de Smith Petersen

Le premier couple de frottement inventé dans la chirurgie orthopédique est le couple métal-métal. Il a été imaginé par Philip Wiles (1899-1967) avant la Seconde Guerre mondiale. Philip Wiles réalisa six prothèses de hanche avec un couple métal-métal, une pièce cotyloïdienne et une pièce fémorale ancrée sur la diaphyse en extramédullaire. Son expérience de la chirurgie prothétique et du couple métal-métal fut interrompue par la Seconde Guerre mondiale. Il rapporta son expérience en 1958¹³⁰ avec un excellent résultat du couple métal-métal chez un patient avec un recul de 13 ans.




Fig 10 : Philip Wiles. 1ere prothèse à couple métal-métal

L'ancrage diaphysaire centromédullaire n'est apparu que vers 1950 par Thompson¹³⁰ qui avait remarqué que dans les suites de certaines fractures du col du fémur la résorption du col s'arrêtait à la ligne intertrochantérienne, d'où son idée d'effectuer une prothèse de l'extrémité supérieure du fémur s'arrêtant dans cette partie avec une collerette et se fixant par ancrage centromédullaire. La suite de l'arthroplastie de hanche a alors évolué vers :

1. La conception de prothèses à ancrage intra médullaire grâce à l'apport par Haboush⁶¹ qui introduisit le polyméthylmédiacrylate pour la fixation des prothèses en 1953 et Charnley²⁷ qui popularisa cet usage de ciment osseux.
2. Le resurfaçage de hanche qui restera alors minoritaire et connaîtra une évolution plus longue et tardive avec une résurgence au cours des 20 dernières années

C. Evolution du Resurfaçage

En France, Robert et Jean Judet à partir de 1947⁷², par approche antérieure implantaient une prothèse céphalique fémorale en acrylique, un polymère de l'acide méthyl acrylique, pour remplacer la tête fémorale et une partie du col. Ils renforcèrent rapidement leur prothèse à l'aide du barre d'acier afin d'éviter les fractures. Hernigou⁶⁹ retrouvait une usure modérée et une corrosion de la partie métallique après explantation à 42 ans de recul.



Fig 11 : Prothèse acrylique de Judet

Dans les années 1950, Charnley²⁸ développait le concept du resurfaçage en introduisant un couple de frottement Téflon Téflon. Les médiocres qualités tribologiques du Téflon en terme d'usure conduisirent à un taux élevé de révisions chirurgicales²⁹ et l'abandon en faveur du couple métal-polyéthylène.



Fig 12 : Sir John Charnley et son resurfaçage à couple téflon-teflon

En 1960, Townley¹³² développa un resurfaçage à couple métalpolyuréthane, la prothèse TARA, à l'origine d'un taux d'usure très élevé. En 1966, Müller¹⁰⁴ repris l'expérience du couple Métal-Métal introduit par Wiles pour le resurfaçage. Il rapporta d'excellents résultats cliniques chez les sujets jeunes porteurs de 53 couples métal-métal dont 6 implants étaient révisés à plus de 25 ans mais abandonna ce couple en faveur du couple métal-polyéthylène devant l'impulsion de Charnley.

Vernon Luck réalisa quant à lui une cupule ajustée basée sur les fondements développés par Merle d'Aubigné⁹¹ en 1964 pour le traitement des nécroses céphaliques. Le but était de protéger le séquestre céphalique des contraintes qui tendent à l'enfoncer et de protéger le cotyle des surcharges localisée qu'entraîne l'appui sur la tête déformée et qui le font évoluer vers l'arthrose (taille adaptée au cotyle). La cupule de Thomine¹²⁹, cupule sphéro-tronc-conique retrouvait 65% de très bon résultats mais seuls 37% conservait leur positionnement neutre initial découvrant alors la zone nécrotique, toutefois aucune protrusion acétabulaire n'est à déplorer avec quelques cotyloïdite tolérable.

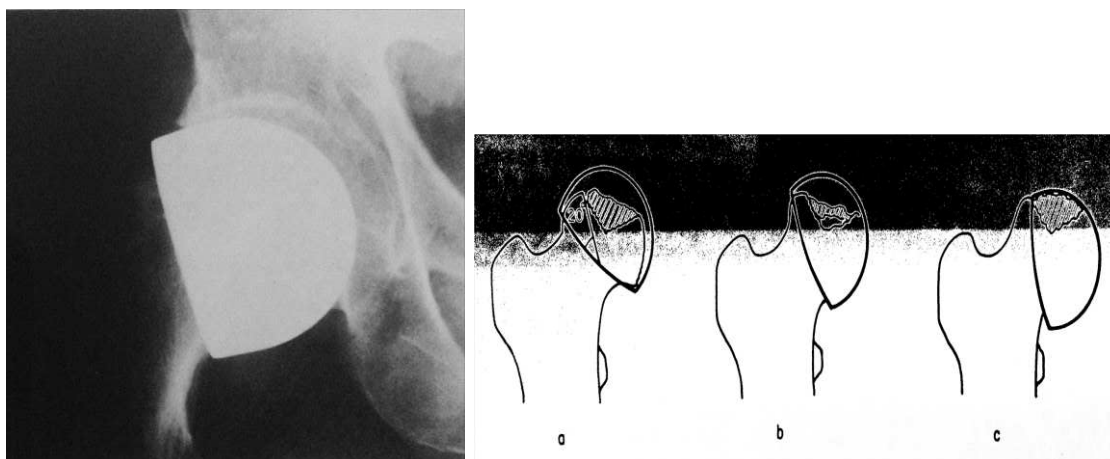


Fig 13 : Cupule de Thomine. A : en place, b : bascule tolérable, c : bascule découvrant la nécrose
images extraites de Gérard Y. Arthroplasties de hanche à cupule simple. Cahiers d'enseignement de la SOFCOT.
Conférences d'enseignement 1988 : 33-48

Ainsi est apparue la cupule de Vernon-Luck, cupule en vitalium présentant une partie sphérique poursuivie d'une jupe cylindrique. Un problème de courbe d'apprentissage et de positionnement en varus était déjà mis en avant, la rétroversion étant la source des taux plus élevés de descellement. Gérard⁵² retrouvera 16 révisions sur 186 implants posés à en moyenne 4 ans.

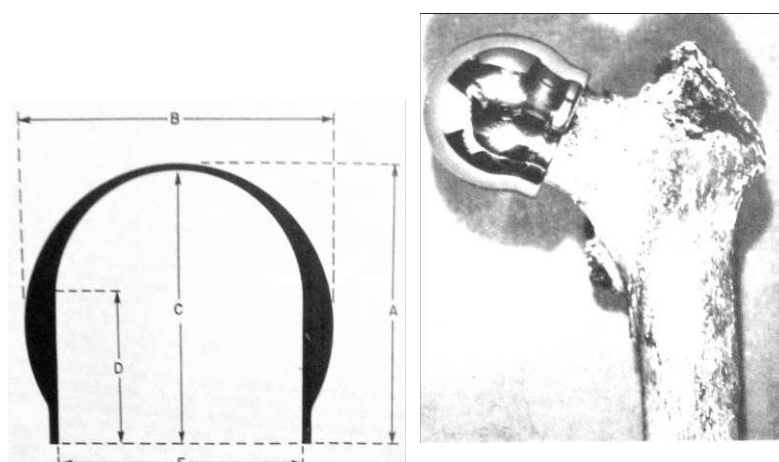


Fig 14 : Cupule de Luck (images extraites de Gérard Y. Arthroplasties de hanche à cupule simple. Cahiers d'enseignement de la SOFCOT.
Conférences d'enseignement 1988 : 33-48

Dans les années 70-80, les implants de resurfaçage avaient en commun un dessin identique : une tête métallique de gros diamètre articulée avec une cupule cimentée en polyéthylène. Ce type de resurfaçage fut ainsi développé par de nombreuses équipes à travers le monde :

- Paltrinieri et Trentani (1971)¹³⁴ en Italie : Composant acétabulaire en polyéthylène de haute

densité et cupule fémorale en métal avec col à jupe, tous deux cimentés. Initialement les résultats à ans étaient bons avec un échec sur 70 cas ; dans un second temps le taux augmenta substantiellement en particulier au niveau fémoral

- Furuya (1971)⁴⁹ au Japon : implant acétabulaire en acier inoxydable et fémur en polyéthylène d'ultra haute densité. 58% échec sur 13 procédures.

- Freeman & al (1974)⁴⁰ au Royaume Uni : Fémur en PE de haute densité et implant acétabulaire en métal. Capello & al²⁴ en 1978 : 41% d'échec réduit à 15% dans une série plus tardive (changement d'indications, design de l'implant et modification des techniques chirurgicales)

- Wagner (1978)²⁵ en Allemagne : possibilité d'appareiller un composant fémoral en CrCo ou en céramique avec la cupule. Les premiers résultats furent excellents mais les résultats à long terme montraient un taux élevé de révision (Head⁶⁶ notait un taux de révision à 39% à 4,4 ans) Une majorité de ces révisions étaient dus à des fractures (6-11%)

- En 1975, Amstutz & al² introduisit le système THARIES. Les deux composants étaient excentriques (fémoral en CrCo et cupule en polyéthylène avec métal back) avec une épaisseur maximale de polyéthylène comprise entre 3,5 et 5,5mm. Ce type d'implant fut utilisé en hémiresurfaçage sur 11 ostéonécroses de la tête fémorale avec des résultats favorables (une seule reprise à plus de trois ans de recul).

C'est ainsi que le resurfaçage fut progressivement abandonné du fait de la faillite du couple de frottement. Les échecs, initialement attribués au design des implants et/ou à de mauvaises indications, se sont rapidement révélés être secondaires à l'usure volumétrique importante, à l'origine d'ostéolyse et de descellement aseptique et des fractures cervicales. Freeman retrouvait plusieurs facteurs responsables de fractures : encochage per-opératoire, implantation de très petits composants fémoraux afin de réduire l'usure, ostéolyse fémorale, trochantérotomie excessive, valgus excessif de la pièce fémorale... Un polyéthylène de faible épaisseur (2-4mm) et une tête de grand volume (sup à 32mm) multipliaient le taux d'usure par 10 par rapport à une tête de 22mm. Les hémiresurfaçages ne retrouvaient ainsi aucune usure ou ostéolyse et les révisions étaient dus à des douleurs inguinales. La Low friction arthroplasty de Charnley pris ainsi le dessus...

D. Le couple Métal-Métal dans le resurfaçage

Gerard⁵³ en 1970, introduisait un resurfaçage bipolaire à couple métal-métal en associant une cupule de Luck insérée dans une cupule en Vitalium de type Aufranc (remplacée en 1972 par une cupule en polyéthylène à l'origine d'un taux d'échec important).



Fig 15 : Cupule de Luck

En 1983, Amstutz² & al. développait le premier resurfaçage non cimenté par l'intermédiaire d'un composant fémoral en titane (Ti-6Al-4V) et d'une cupule métallique revêtue de titane. Le couple de frottement métal-polyéthylène était conservé conduisant à un taux d'ostéolyse important (pas de descellement acétabulaire cependant).

En 1991, avec l'essor de la seconde génération des couples métal-métal, ressurgit le resurfaçage. En 1996, Wagner¹⁴² ainsi que Mc Minn⁹⁵ développèrent des implants de resurfaçage non cimentés à couple métal-métal qui entraînèrent des échecs principalement fémoraux.

-Amstutz développa le système de resurfaçage Conserve Plus Hybrid Hip Resurfacing (Wright Medical Technology) qui reprenait le concept de resurfaçage hybride à tige fémorale centreuse.

Actuellement, tous les systèmes de resurfaçage ont en commun : un couple de frottement métal-métal, une fixation acétabulaire sans ciment et une fixation fémorale cimentée. Les différences existent au niveau du type d'alliage, de la fixation acétabulaire, du revêtement, du design... Les deux surfaces les plus utilisées sont représentées par une vaporisation de titane ou une projection de billes en chrome-cobalt. L'Hydroxyapatite est associée à ce type de surface dans certains implants : BHR (Smith & Nephew) ; Cormet (Corin Medical) ; Articular surface Replacement (Depuy).

	Année d'introduction ^o	alliage	Revêtement	Ep. Ciment	Incrém de Taille (mm)	Ep cupule (mm)	Forme cupule	Tailles
Conserve Plus (Wright Medical®)	1996	Coulé	Microbillage CrCO fritté ± HA	1,25	2	5	Hémisphère tronqué (170°)	44-64
BHR (Smith & Nephew®)	1997	Coulé	Grain CrCo coulé	0,0	4 (2)	4,5-7,5	Hémisphère (180°)	44-66 impl Dysplasi e
Cormet (Corin®)	1997	Coulé	Spray titane + HA	0,0	4	6,7	Expansion équatoriale (180°)	44-66
Durom (Zimmer®)	2001	Forgé	Spray Titane	1,0	2	4	Hémisphère Tronqué (165°)	44-66
ReCap (Biomet®)	2001	Coulé	Spray titane ±HA	0,5	2	6	Hémisphère tronqué	44-66
ASR (Depuy®)	2004	Coulé	Grains CrCo fritté +HA	0,5	2	6	Hémisphère tronqué	44-70

E. L'IMPLANT Birmingham Hip Resurfacing⁹⁶ :

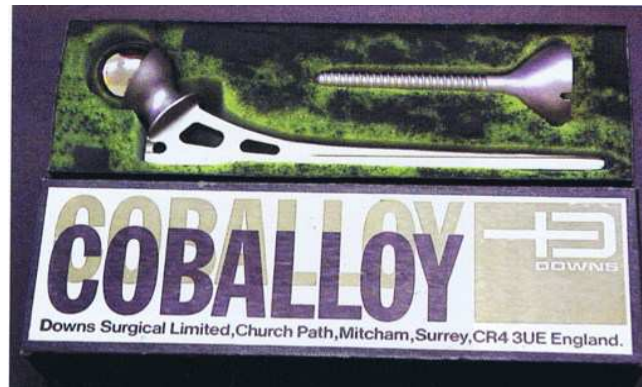
Derek Mac Minn trouve l'origine du développement de son implant final dans les travaux pionniers de Sir John Charnley dans les années 50 qui utilisait une double cupule Teflon-Teflon (polytetrafluoroéthylène). Cependant le problème résidait dans la présence de débris qui amena la disparition du resurfaçage.



Mc Minn découvrit à partir de prothèses de Wagner (couple céramique-polyéthylène) descellées et converties en prothèses totales, une ostéolyse à la jonction tête-col dû aux débris de polyéthylène qui provoquait un descellement et un collapsus céphalique.

La nécessité d'utilisation d'implants volumineux augmente ainsi les débris de polyéthylène et donc l'ostéolyse, le descellement et la nécrose céphalique. Ainsi est venue la nécessité d'utiliser d'autres matériaux.

Mc Minn a suivi de nombreux patients porteurs de prothèses totales de hanche avec un couple métal-métal et une tête de large diamètre. L'implant le plus souvent utilisé était alors la prothèse de Ring, implant non cimenté et qui existait en une seule taille acétabulaire et 3 tailles fémorales. Le couple de frottement était un couple chrome-cobalt lissé. Aucun des patients suivis par Mc Minn ne décrivait de douleur ou d'ostéolyse à long terme. Les révisions réalisées alors montrait une usure de la tête de 0,43µm/an et 0,35µm/an au niveau de l'acétabulum, avec une clearance large (272 µm).



L'autre implant fréquemment utilisé était la prothèse McKee-Farrar, avec une cupule cimentée, ne montrant aucun descellement ni métallose lors des reprises et une adhérence ciment-os importante.

Mc Minn s'est ainsi demandé pourquoi le couple Métal-Métal de large diamètre a-t-il disparu. Différentes réponses lui sont parvenues :

- une manufacture difficile et coûteuse contre la facilité de concevoir le polyéthylène
- Le bon résultat du couple Métal-polyéthylène promu par Charnley
- Le plaidoyer de Michael Freeman contre le couple métal-métal. Ses conclusions montraient la création de débris métalliques visibles même si ceux-ci sont 4 à 20 inférieurs à la quantité nécessaire pour créer un descellement cotyloïdien. Le coup fatal est venu quand il conclut à la malignité des particules métalliques en injectant des particules sur des muscles de rat qui développèrent des tumeurs.

Sir John Charnley avait testé par son pendule (toujours en exposition au Whirghtington Museum) son couple Métal-PE avec tête de 22mm contre d'autres couples. Ces tests avaient conclu à un résultat catastrophique du couple Métal-Métal. McMinn a cherché longtemps le pourquoi de tels résultats et conclu que ses tests n'étaient pas physiologiques et ne mettait pas en situation réelle l'articulation. Il développa ainsi son propre pendule de 500kg et testa à nouveau le couple Métal-Métal mais cette fois-ci plongé dans différents milieux (sérum, acide Hyaluronique ou sang). Ceci permit de retrouver des résultats similaires au couple métal-polyéthylène et l'encouragea dans sa poursuite de l'utilisation du couple métal-métal.



Fig 16 : A. Pendule de Charnley (visible au Whirghtington Museum). B : Pendule élaboré par D. Mc Minn. Images extraites de Modern Hip Resurfacing. Ed Springer³⁰

Le resurfaçage développé par McMinn commença alors en 1988 chez Zimmer UK. Basé sur l'utilisation

du cotyle Harris Galante I (Titane couvert de Fibermesh), Mc Minn désirait utiliser une cupule en Cr-Co recouverte de Fibermesh.

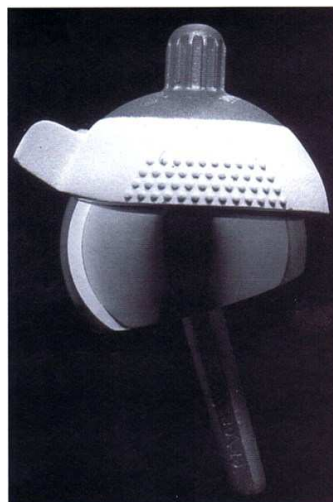
L'évolution s'est ensuite faite chez Corin où est reproduit le revêtement des prothèses Ring et McKee-Farrar avec l'utilisation de la cupule de Freeman (SLF) et à partir de février 91, le premier resurfaçage devient disponible.



En parallèle le Pr Heinz Wagner¹⁴² développe 2 sortes d'implants en février 91 qui seront arrêtés en 96.



70 implants seront mis en place entre février 91 et février 92, toutes mises en place en press-fit. En 96, Mc Minn retrouvera 8,6% de révision à de 44 à 54 mois de recul. Lors des révisions on notera un descellement des 2 implants sans métallose mais avec une tête fémorale non nécrotique.

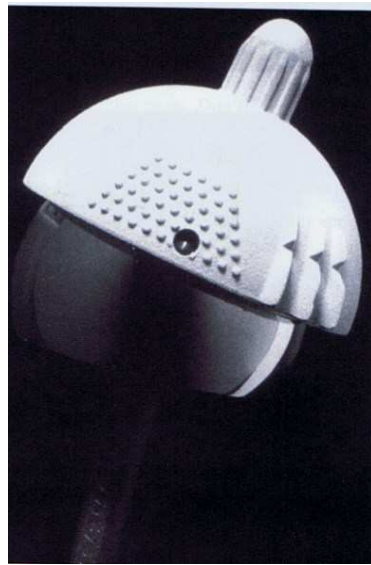

En mars 92, devant la présence de descellement, Mc Minn décide de cimenter les cupules fémorales et

acétabulaires ou de recouvrir les implants d'hydroxyapatite. La cimentation fémorale ne met pas en évidence de descellement au contraire de la cupule acétabulaire où sur 43 implants, 3 sont révisés pour descellement acétabulaire. On retrouvera également à 3 ans²⁹ 67% de liséré dans les 3 zones. En revanche l'analyse anatomopathologique ne mettra pas en évidence d'ostéonécrose céphalique. Amstutz, à Los Angeles, connaîtra les mêmes problèmes avec sa prothèse Conserve Plus. McMinn décide alors de cimenter le fémur et impacter en press-fit la cupule acétabulaire.

La série hybride :

L'implant développé est ainsi une cupule hémisphérique afin d'avoir un contact osseux maximal et un large support. L'épaisseur est également plus importante en périphérie. De Cock⁹² analysera la série avec de bons résultats.



Cependant en fin 96, suite à des modifications réalisées par Corin source de complication mécanique (changement de métallurgie notamment) Mc Minn arrête sa collaboration avec Corin et crée la société Midland Medical Technology (MMT) en association avec Ronan Treacy. Ils développent ainsi une cupule couverte d'hydroxyapatite sur une surface poreuse et un introducteur maintenant la cupule avec des cables.

En 2004, Smith & Nephew devient propriétaire de la cupule BHR ce qui permet son autorisation de mise sur le marché américain le 9 mai 2006.



III. AVANTAGES DU RESURFACAGE

A. MAINTIEN DU STOCK OSSEUX

Un des principaux arguments des concepteurs de prothèses de resurfacement réside dans la préservation osseuse fémorale avec l'absence de tige intramédullaire. Ceci encourage l'indication thérapeutique en cas de patient jeune. En effet, lors du symposium de la SOFCOT de 2007⁵⁵ sur les révisions des prothèses totales de hanche chez les patients de moins de 30 ans on notait un taux de révision de 21% dont 2/3 étaient bipolaires. Le délai moyen de révision était alors de 4,6 ans. Le symposium de 2004⁹⁹ montrait qu'en prenant en compte les patients de moins de 50 ans, le taux de révisions à 7,9 ans de moyenne était de 7,3%, tout type de prothèses confondues. Matharu⁹⁰ retrouve à 14ans de recul un taux de survie de 100% chez les patients masculins de moins de 50ans.

L'absence d'ancrage intramédullaire avec ou sans ciment tient là une place primordiale. Ainsi la reprise fémorale est rendue plus aisée et la coupe fémorale n'en est pas modifiée. La coupe fémorale se retrouve ainsi en situation native sans nécessité d'ôter l'implant fémoral voire le manteau de ciment. Cette absence d'ancrage fémoral facilite également la reprise en cas de descellement septique, la portion intramédullaire n'est ainsi pas contaminée et se retrouve ainsi en situation de fémur vierge¹¹¹.

Il s'agit cependant d'une chirurgie de compromis. En effet les différents implants fémoraux et acétabulaires sont interdépendants, la taille fémorale impose ainsi la taille de l'implant acétabulaire. Il faut donc une pièce fémorale du plus petit diamètre possible afin de sacrifier le moins d'os acétabulaire. Vendittoli & al¹³⁷, dans une étude comparant 210 PTH et resurfacement (Durom et Allofit) ne retrouvait pas de différence significative entre les tailles acétabulaires (54,74 pour PTH vs 54,90 pour Resurfacement), cependant dans 6,8% des cas un fraisage plus important a dû être réalisé afin d'adapter le composant acétabulaire à l'implant fémoral. Loughhead & al⁸⁵, compara la taille des implants acétabulaires chez des patients opérés soit d'un prothèse totale de hanche hybride ou un resurfacement de hanche par BHR. Il retrouvait ainsi une taille moyenne de 52mm pour les PTH contre 56mm pour les BHR, cette différence étant d'autant plus importante que la tête était volumineuse. Le choix de l'implant est donc important avec des implants conçus avec une épaisseur la plus fine possible et un incrément de taille de généralement 2 mm.

Par son caractère de chirurgie conservatrice l'implant fémoral doit ainsi être le plus petit possible. Afin d'éviter un encochage (« notching ») du col fémoral, fragilisant ainsi le col et pouvant aboutir à une fracture ou un descellement de l'implant, la cupule fémorale doit s'adapter au plus près de la taille du col (le diamètre de la tête est ainsi conditionné par la taille du col). L'implant cotyloïdien dépend ainsi de la taille du col et la cupule sera d'autant plus grosse que le col sera large.

De plus l'absence d'implant intra-médullaire et donc de trépanation du fût médullaire limite le saignement pér-opératoire et le risque d'embol graisseux lors de l'intervention.

Beaulé & al^{10,11} à travers une double étude a étudié l'effet de l'encochage du col sur les complications à moyen terme (fracture et descellement sur ostéonécrose). Un encochage per-opératoire important

induit une lésion des vaisseaux rétinaculaires source d'ostéonécrose céphalique par diminution de la vascularisation céphalique de 50%.

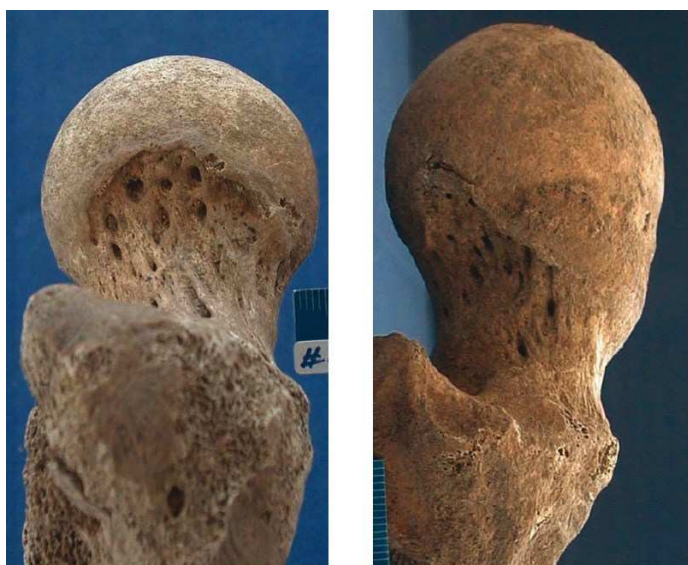

Fig 17 : Zone de pénétration des vaisseaux rétinaculaires dans la tête fémorale (on note la persistance des vaisseaux supérieurs en cas d'arthrose). Image extraite de Beaulé P, Campbell P, Lu Z, Leunig-Ganz K, Beck M, Leunig M, Ganz R. Vascularity of the arthritic femoral head and hip resurfacing. JBJS Am 2006 ; 88-A : 85-96¹¹

L'illustration ci-dessous montre les rapports étroits entre les vaisseaux rétinaculaires et la coupe fémorale.



Fig 18 : Simulation d'une tête fémorale après préparation pour un resurfaçage, illustrant les rapports avec les vaisseaux rétinaculaires antéro et postéro-supérieurs et qui peuvent être lésés lors d'un encochage per-opérateur. Illustration tirée de Beaulé P, Campbell P, Hoke R, Dorey F. Notching of the femoral neck during resurfacing arthroplasty of the hip : a vascular study. J Bone Joint Surg (Br) 2006;88-B:35-9¹⁰. Photographie modifiée à partir de Sevitt S, Thompson RG. The distribution and anastomoses of arteries supplying the head and neck of the femur. J Bone Joint Surg Br. 1965;47:560-73¹²⁰.

Il existe toutefois d'une circulation collatérale dans une hanche arthrosique, comme l'a démontré Whiteside & al¹⁴³ dans son étude basée sur les constatations de Freeman⁴⁷, qui ne fait pas totalement disparaître la circulation céphalique mais fait décroître de façon « dramatique » la vascularisation céphalique.

Ainsi Beaulé¹⁰ a mis en évidence l'origine vasculaire de descellement fémoraux secondaire à une ostéonécrose qui trouverait une double origine : les lésions des vaisseaux rétinaculaires lors du fraisage de la tête et l'exposition chirurgicale qui léserait l'artère circonflexe fémorale postérieure (section des pelvi-trochantériens lors de la voie d'abord postéro-externe).

B. DIMINUTION DU RISQUE DE LUXATION

Les prothèses de resurfaçage utilisent des implants fémoraux de diamètre minimum 38 mm. L'implant fémoral est ainsi le plus proche possible d'une taille de tête fémorale native et confère ainsi à la prothèse une stabilité supérieure à celle des implants « traditionnels » dont les tailles s'échelonnent entre 22 et 36mm avec une majorité à 28mm pour les têtes métalliques. Ce risque d'instabilité est quasi nul par la reproduction exacte du diamètre de la tête fémorale native qui augmente ainsi la « jumping distance »¹¹⁸ corrélée directement au rayon de la tête. La cicatrisation de la capsule articulaire plus anatomique dans le cadre du resurfaçage renforce cette stabilité primaire¹³⁸.

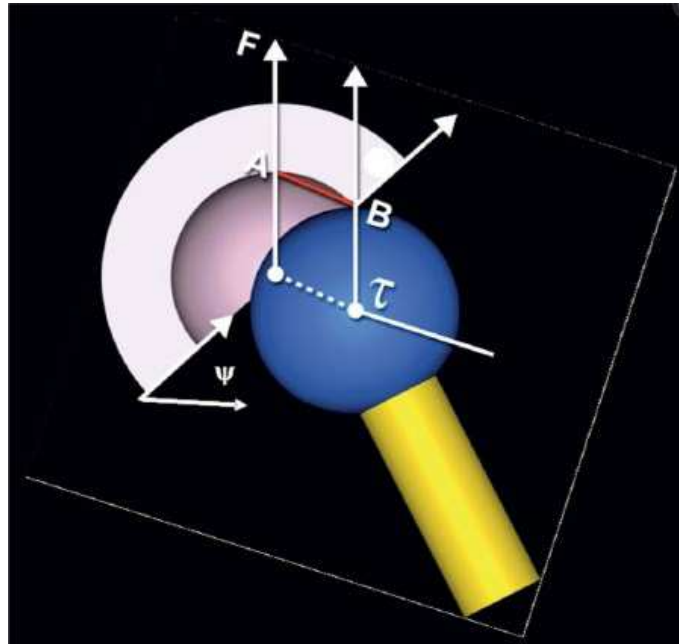


Fig 19 : La « jumping distance » est la translation latérale (AB) du centre de la tête fémorale (τ) avant que la luxation n'intervienne. F est la force exercée et Ψ est l'angle d'inclinaison mesuré dans le plan frontal. Image extraite de Sariali E, Lazennec J, Khiami F, Catonné Y. Mathematical evaluation of jumping distance in total hip arthroplasty. Act Orthop 2009 ; 80 : 277-82¹¹⁸

Par ailleurs le couple métal-métal de grand diamètre présente également une stabilité intrinsèque engendrée d'une part par l'effet succion (« succion fit ») décrit par Clarke³¹, qui retrouvait un taux de luxation de 0,9% dans le couple MoM de 28mm contre 6,2% dans le couple CoP. Cet effet succion est causé par une interface rendue très adhésive par les forces sur une surface polie ; ceci crée une pression négative par ce film de lubrification. Ainsi diminue le risque de microséparation ou de luxation avec une force de séparation multipliée par 20.

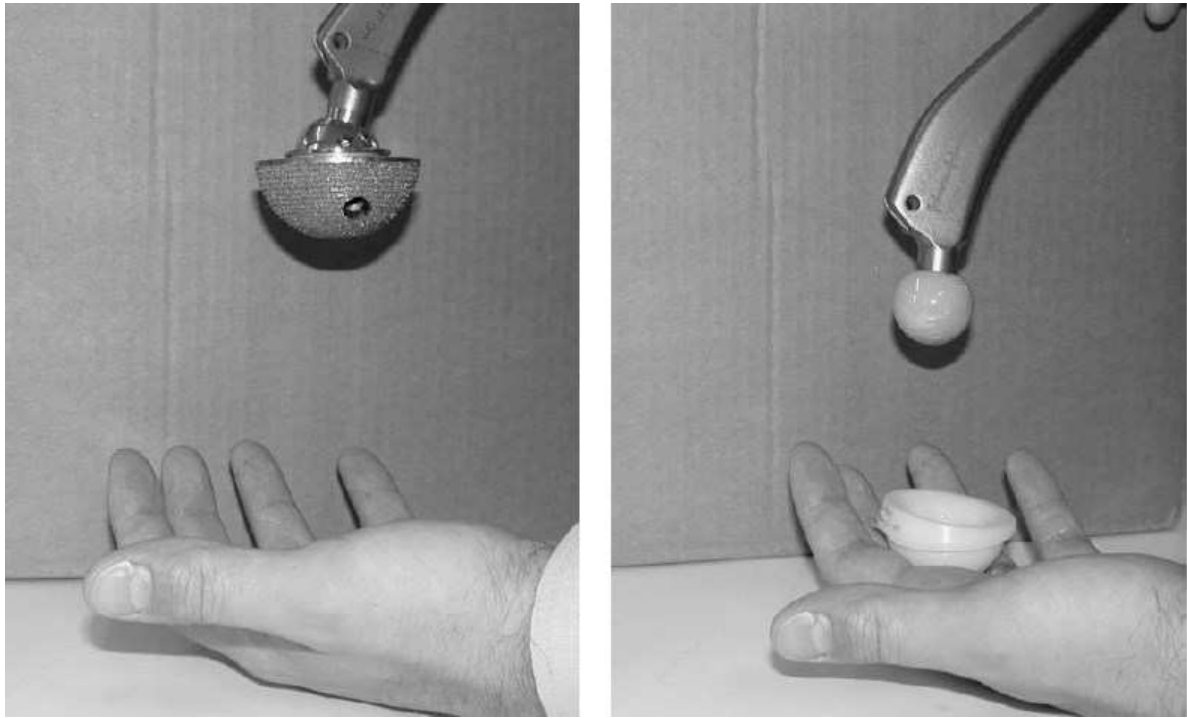


Fig 20 : Photographie montrant la capacité du couple Métal-Métal à réaliser un effet succion luttant contre la gravité (a). Ceci n'intervient pas avec le couple Céramique-Polyéthylène (b). Image extraite Clarke M, Lee P, Villar R. Dislocation after total hip replacement in relation to metal-on-metal bearing surfaces. J Bone Joint Surg [Br] 2003;85-B:650-4³¹.

Komistek⁷⁵ a ainsi démontré une diminution de micro-séparation lors de la phase oscillante du pas avec les prothèses à couple de frottement MoM au contraire des prothèses MoP (0,38mm vs 2mm), ceci diminuant l'usure prothétique en réalisant un décentrage dynamique.

Dans son rapport annuel de 2012, le National Joint Registry anglais et gallois¹⁰⁶ retrouvait un taux de révision pour cause de luxation récidivante de 0,04% par an contre 0,14% par an pour les PTH traditionnelles non cimentées (dont 0,17% pour les couples MoP). Ce rapport de 1 à 3 montre la stabilité engendrée par les prothèses de resurfaçage. La littérature confirme ce taux de luxation quasi nul (0,1% pour Carrothers²⁵ sur 5000 BHR, 0,06% pour McMinn⁹⁷ sur 3095 BHR). Ceci est également retrouvé dans le risque de luxation à court terme (inférieur à 3 mois) où Cuckler³³ retrouve un taux de 2% pour les têtes de 28 contre 0% pour les têtes de 38mm Le resurfaçage est également à l'origine d'un effet « grosse tête». En effet le volume important de la tête fémorale permet de faire disparaître la survenue d'un effet came¹⁰⁰ (1,1% avec implant Metasul contre 0% lors du resurfaçage) et diminue l'usure par un jeu articulaire (clearance) optimal.

C. RESTAURATION PHYSIOLOGIQUE DE LA MARCHÉ ET ACTIVITÉS SPORTIVES

La reprise de la marche et des activités sportives suite à l'implantation de prothèses de resurfaçage est un enjeu majeur de l'intérêt que revêt cette intervention qui s'adresse à un public jeune et donc plus actif. Il apparaît une restauration physiologique des paramètres de la marche (moment de force, vitesse de marche ...) avec des résultats similaires entre sujets sains et porteurs de resurfaçage de hanche. Ces résultats sont par ailleurs inférieurs chez les porteurs de prothèses totales de hanche.⁵¹ En effet la restauration d'une biomécanique physiologique (latéralisation, maintien du centre de rotation, bras de levier des muscles abducteurs, longueur des membres inférieurs), permet un meilleur

transfert des forces de charge sur le fémur proximal et une diminution des causes d'inconfort post-opératoire (douleur, instabilité, insatisfaction, douleur lombaire, boiterie). Girard⁵¹ dans une étude comparative PTH vs resurfaçage comportant 120 patients retrouvent une restauration de la latéralisation chez 57% des patients avec resurfaçage contre 25% chez les porteurs de prothèses totales, avec en moyenne une médialisation de 3,3mm vs 5,1mm. Ceci se retrouve également dans la mesure des membres inférieurs avec un rallongement moyen chez les porteurs de 2,6mm chez les patients porteurs de PTH contre un raccourcissement moyen de 1,9mm dans le groupe resurfaçage. L'inégalité de longueur pré-opératoire étant corrigée dans 86% des resurfaçage contre 60% des porteurs de resurfaçage. Herman⁶⁷ ou encore Vendittoli¹³⁸ retrouvent des résultats similaires avec d'autres implants (respectivement ASR ou Durom).

Les mobilités post-opératoires ne sont pas modifiées en cas de resurfaçage en comparaison avec les PTH. Les études cadavériques (Bengts¹⁵) montrent des mobilités augmentées en cas de PTH par rapport au resurfaçage. Ces résultats ne se vérifient pas à travers les études in vivo. Lavigne⁷⁹ ou Le Duff⁸² retrouvent des valeurs majorées (non significativement) en cas de resurfaçage.

Par ailleurs le resurfaçage de hanche métal-métal autorise une reprise sportive adaptée à une population ciblée plus jeune et active. Un retour aux activités sportives est rapidement autorisé et même encouragé. McMinn⁹⁶, suite à de nombreuses inquiétudes de patients concernant un bruit ayant réapparu à distance de la chirurgie, encouragea ses patients à pratiquer la natation afin d'augmenter le nombre de cycle de la prothèse et favoriser le glissement avec mise en action de liquide intra-articulaire. L'activité sportive est ainsi possible avec des résultats supérieurs aux prothèses totales⁵⁷. Il faut cependant prévenir le patient de la nécessité de limiter les activités à contact important⁸⁰. Un impact score supérieur ou égal à 50 a ainsi 3,8 fois plus de risque de révision. La course à pied peut ainsi être pratiqué à nouveau mais un niveau raisonnable est recommandé. Ainsi 74% des patients continuent à pratiquer la course à pied⁴⁵ près de 4h par semaine sur une série consécutive de 202 patients.

Les patients ayant bénéficié du resurfaçage de hanche restent plus satisfaits de l'opération que les patients similaires ayant bénéficié de prothèse totale de hanche. Les différents scores fonctionnels et de satisfaction (WOMAC, SF-12, indice de satisfaction, HHS, HOOS score) sont similaires en cas de resurfaçage restent supérieurs en cas de resurfaçage⁸³ qu'en cas de PTH.

Ainsi le resurfaçage de hanche trouve tout son intérêt chez une population jeune, active et désireuse plus que tout autre patient vivre normalement.

D. TRANSFERT DES FORCES DE CHARGE ET DENSITE OSSEUSE

La résorption osseuse proximale autour des implants fémoraux est un phénomène habituel des prothèses totales de hanche non cimentées³⁰. On retrouvait ainsi une diminution de 10 à 45% de la densité osseuse le long de l'implant fémoral. Cette atrophie osseuse est secondaire à une diminution des charges portées en accord avec les lois de Wolff. Cette diminution osseuse périprothétique favorise ainsi la création d'une fracture périprothétique, diminue la stabilité et ainsi le risque de descellement et rend plus difficile la révision prothétique. En maintenant la qualité osseuse proximale, on maintient ainsi un transfert des forces portées sur le fémur proximal. C'est ainsi dans le but de maintenir la quantité osseuse et donc diminuer les modifications des forces transmises, qu'ont été développés des implants plus petits, plus fins ou de resurfaçage. Kishida⁷⁴ a ainsi démontré à travers une étude comparative resurfaçage contre prothèse totale non cimentée, la présence de différence significative dans la densité osseuse. En effet le resurfaçage retrouvait des valeurs médianes variant de 99% à 111% dans les 7 zones à 2 ans post opératoire, pendant que les PTH présentent une densité variant de 83,2% à 103.3%. On note systématiquement une élévation de la densité osseuse en zone 7, démontrant le transfert de charge plus anatomique du resurfaçage, ceci d'autant plus que l'implant fémoral est positionné en valgus transformant les forces de cisaillement en forces de compression⁸⁴.

Dans les fémurs natifs, le stress est transféré depuis le pôle supérieur de la tête fémorale passant par le centre de la tête et terminant dans la colonne trabéculaire médiale. Malgré la présence de ciment à l'interface os-prothèse, il n'existe pas de modification des contraintes portées au fémur proximal comme l'a démontré Ong & al¹¹⁰. Il a ainsi démontré que le transfert de stress est le plus physiologique en absence d'interface ciment-os mais Mc Minn a démontré le risque majoré de descellement dans ces situations. Ong & al¹¹⁰ note cependant une résorption au niveau supérolatéral et inféro-médial de la tête fémorale en cas de cimentation, alors qu'il existe une ostéoformation en regard de la tige intra-cervicale. Ceci reste dépendant du positionnement de l'implant fémoral¹⁰⁹.

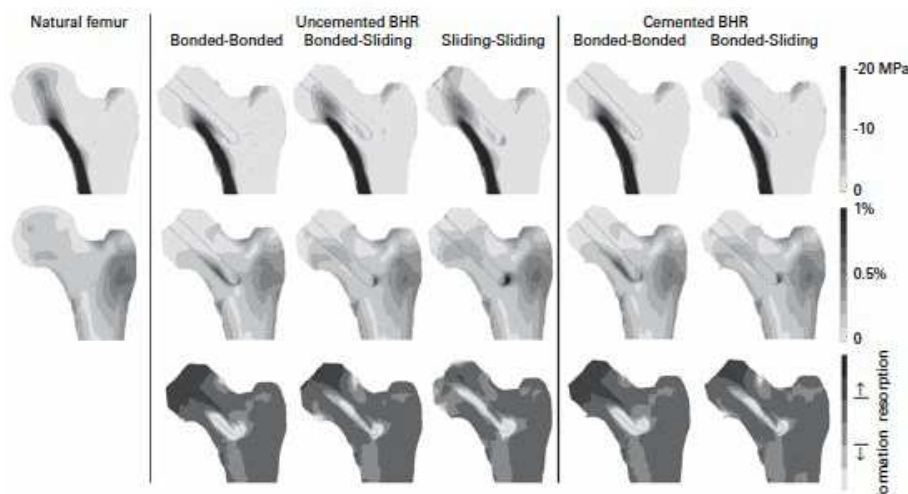


Fig 21 : Forces de compressions exercées (en haut), déformations engendrées et ostéoformation et résorption en fonction type de fixation. Extrait de Ong K, Day J, Kurtz S, Field R, Manley M. Role of surgical position on interface stress and initial bone remodelling stimulus around hip resurfacing arthroplasty. J Arthroplasty 2008 ; 24 : 1137-42¹⁰⁹

IV. COMPLICATIONS DU RESURFACAGE :

A. SURVIE DE L'IMPLANT

Le resurfaçage prothétique de hanche présente l'avantage de limiter au maximum les coupes fémorales. Longtemps cet avantage a été mis en valeur et mis en relation avec un taux de révision faible. Cette survie prothétique a été souvent étudiée et la littérature retrouve de nombreuses valeurs contradictoires quant aux données réelles. Même si les premiers résultats furent encourageants et laissaient espérer un avenir radieux à la chirurgie de resurfaçage, à travers les études de De Smet³⁹ (aucune révision sur 185 implants au recul maximum de 2,5ans), Amstutz¹ (94,4% de survie à 4 ans sur 400 implants), Daniel³⁵ (0,0,2% de révision à 8,2ans sur 440 implants), De Smet⁴⁰ (3 révisions sur 252 hanches à 2,8 ans) ou Treacy¹³³ (1% de révision à 5 ans de recul pour 144 BHR les échecs étant marqués dans 75% des cas de révisions aseptiques et de fractures périprothétiques (fracture du col du fémur et descellement aseptique).

McBryde⁹⁴ à travers l'étude de 2123 BHR un risque de révision majoré la première année postopératoire (23/48 révisions survenues au cours des 12 premiers mois) avec un risque fracturaire d'autant plus élevé que le sujet est âgé (âge moyen 60 ans). Coulter³² retrouvait, au recul de 10 ans, un taux de survie de 94,5% marqué par une différence homme-femme importante (97,5 vs 89,1)

Les différents registres nationaux sont quant à eux des sources chiffrées plus neutres sur la réalité chiffrée retrouve dans le registre australien de 2010⁵ un taux de reprise à 10 ans de 6,3% pour les implants BHR et à 7 ans dans le registre anglo-gallois de 2012 un taux de reprise de 5,09% (à mettre en relation avec les taux respectif pour couple Métal –Polyéthylène de 7,1% et 2,21%). Il en est de même avec le registre suédois de 2008¹¹⁴ qui rapporte une absence de différence significative entre BHR et groupe contrôle mais en cas d'analyse en fonction du sexe le risque de reprise est équivalent pour les hommes (1,02) mais plus élevé chez les femmes (2,43).

Schuh¹¹⁹ en 2012, mettait ainsi en évidence à travers une revue de la littérature des articles faisant référence au taux de révisions des prothèses BHR, des articles dont les auteurs étaient les concepteurs ou auteurs indépendants et enfin les registres nationaux. On retrouvait ainsi un taux de 0,50 à 0,54 révisions pour 100 implants /année contre 0,74 dans les registres nationaux Néo-zélandais¹⁰⁸ et Australiens⁵.

Il existe toutefois une différence notable dans l'évolution clinique et radiologique des implants selon leur taille et le sexe du patient. Mc Bryde⁹⁴ retrouvait un taux de survie prothétique inversement proportionnelle à la taille de l'implant fémoral et ainsi une différence selon le sexe avec un risque 2,03 plus important chez la femme, ceci étant expliqué par une anatomie générale moins développée et donc des tailles prothétiques plus faibles.

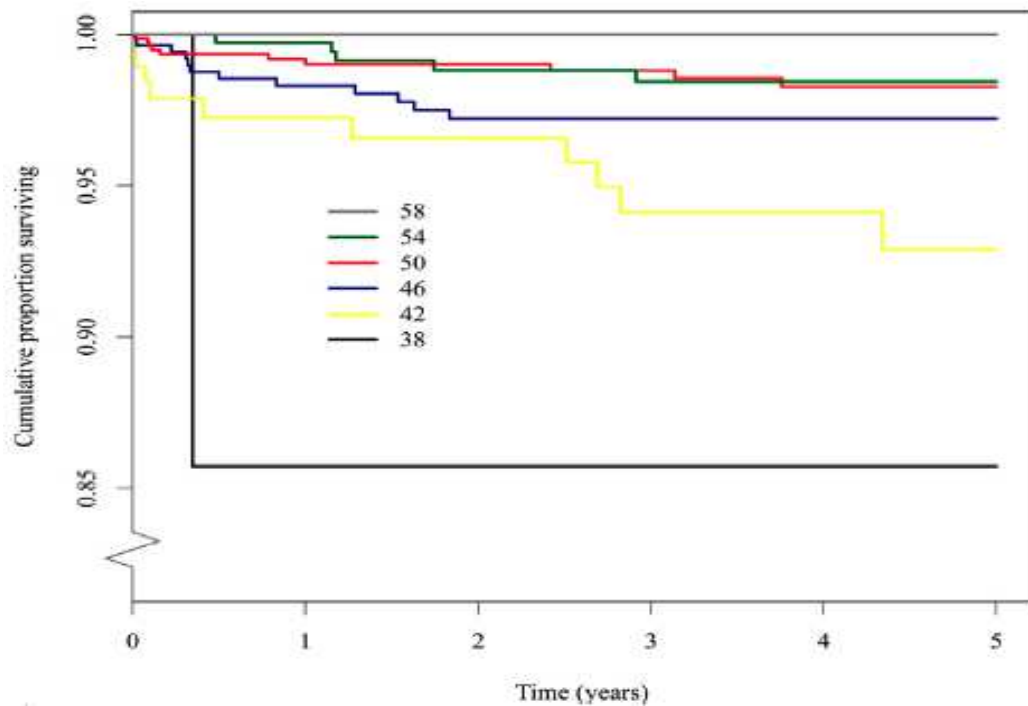


Fig 22 : Graphique extrait de **McBryde C, Theivendran K, Thomas A, Treacy R, Pynsent P**. The influence of head size and sex on the outcome of Birmingham hip resurfacing. *J BoneJoint Surg (Am)* 2010 ; 92: 105-112⁹⁴.

Ceci a conduit la Haute Autorité de Santé⁶⁵ dans son rapport du 28 mai 2013 à conclure que « *la littérature et les registres nationaux d'arthroplastie n'apportent pas la preuve de la supériorité des prothèses de hanche de resurfacement par rapport aux prothèses totales de hanches à couple de frottement métal-polyéthylène en termes fonctionnels ou de survie d'implant dans une population de patients non sélectionnés* ».

Ces taux de survie sont par ailleurs réellement corrélés avec une courbe d'apprentissage qui est longue et difficile. Ce point sera abordé plus tard.

B. RELARGAGE D'IONS METALLIQUES

Le Chrome, le Cobalt et le Molybdem sont les principaux constituants des implants utilisés sans les implants métal-matal. Ces éléments sont essentiels dans le corps humain et peuvent être mesuré chez tout individu dans les urines et le sang.

Le cobalt est le seul élément métallique dans la cyanocobalamine (vitabine B12 : $C_{63}H_{88}CoN_{14}O_{14}P$), d'autres éléments contiennent du cobalt (Methionyl aminopeptidase ou autres cofacteurs). Le molybdenum est un cofacteur essentiel pour de nombreux coenzymes comme la sulfite oxydase, l'aldehyde oxydase ou encore la xanthine oxydase). Le chromium est essentiel pour toutes les fonctions énergétiques des cellules en permettant une réponse à l'insuline et l'entrée du glucose intracellulaire.

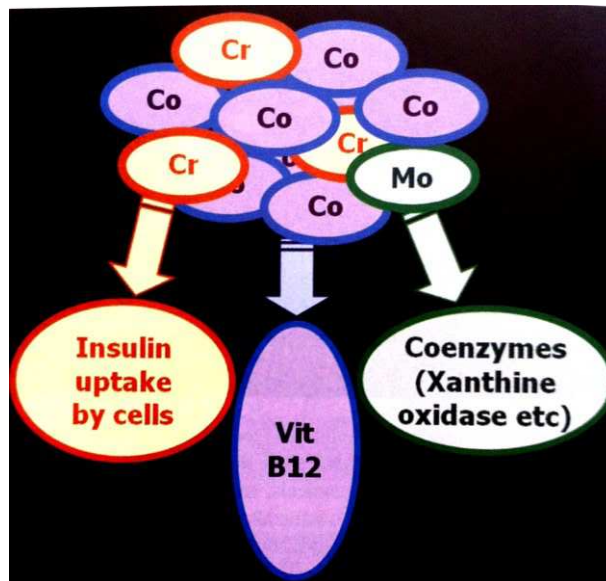


Fig 14 : utilisation des ions métalliques par les cellules

En présence d'implant métallique un relargage de particules ioniques, secondaire à la corrosion, est systématique (environ $6,7 \cdot 10^{12}$ à $2,5 \cdot 10^{13}$ particules par an de diamètre inférieur à 50 nm) quelque soit le diamètre des implants à couple métal-métal. Les ions métalliques vont disséminer dans le système sanguin avant d'être excrétés dans les urines¹⁰⁴. Le faible diamètre des ions explique que leur dissémination affecte de nombreux sites (systèmes lymphatique, vasculaire, hépatique?)¹⁰⁵. Localement au niveau des tissus périprothétiques, contrairement à l'activation macrophagique induite par les grosses particules de polyéthylène, les débris métalliques sont à l'origine d'une réaction immunologique par hypersensibilité (infiltrat périvasculaire lymphocytaire) pouvant être responsable d'une ostéolyse¹⁰⁶.

Les taux de particules relarguées sont dépendants du coefficient de friction du couple métal-métal. Celui-ci sera d'autant plus bas que le nombre de cycle sera élevé comme l'a montré Vassiliou¹³⁶ sur un simulateur de hanche (Durham Hip Function Friction Simulator). On peut considérer qu'une utilisation normale de hanche correspondant à 1 million de cycle équivaut à 6 mois à 1 an.

Hip Function Wear Simulator Studies
 Linear Wear during first 3 million cycles

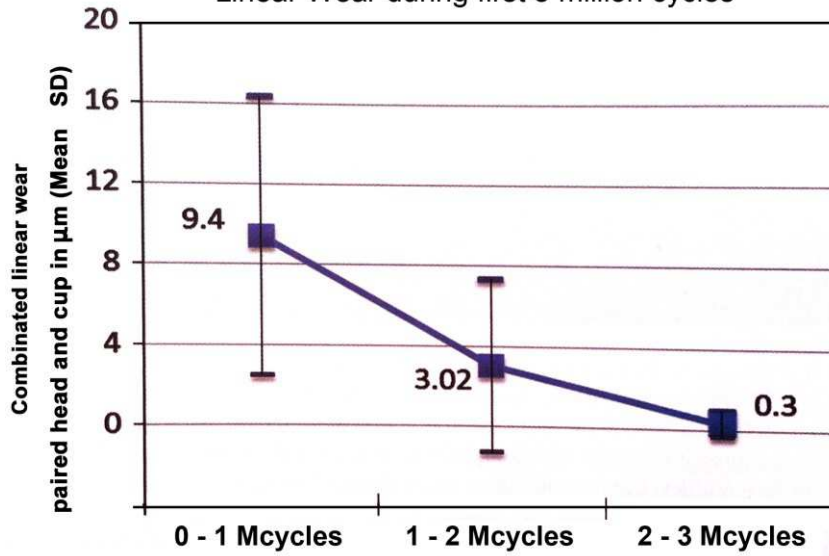


Fig 16 : débris métallique en fonction activité

2 modèles ont été développés pour expliquer le relargage ionique secondaire au resurfacement métal-métal. Dans le type A, un relargage est continue et il existe une continuité tout au long de la durée de vie de l'implant avec une élévation du taux ionique en direct. Dans le type B, Les particules s'accumulent initialement lorsque le film de lubrification ne s'est pas installé, ce n'est que la corrosion passive des particules qui provoque les taux élevés d'ion métalliques.

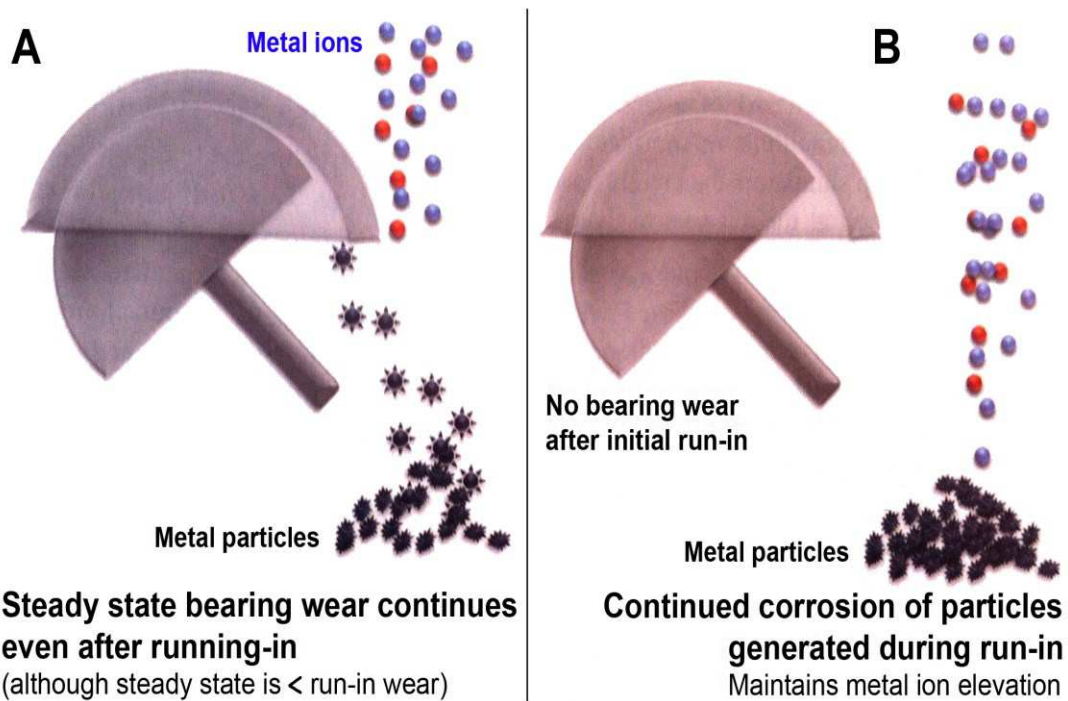


Fig 17 : débris métalliques : 2 explications continue ou au repos

Afin d'observer un taux d'ions le plus faible possible il faut s'assurer que les propriétés tribologiques du couple de frottement métal-métal comportent certaines propriétés : coefficient de dureté élevé, faible rugosité, haute teneur en carbone... Tipper¹³¹ a montré ainsi que pour un même alliage chrome-cobalt forgé, l'usure était nettement plus faible en cas de forte teneur en carbone. Le jeu articulaire (clearance) constitue l'un des principaux facteurs influant le taux d'usure. Il doit être parfaitement ajusté afin de permettre une lubrification continue sans entrainer d'effet grippage. Une

clearance trop faible entraîne des pics de contraintes de contact. On calcule alors le coefficient Λ^{43} , rapport entre l'épaisseur minimale du film articulaire et l'indice de rugosité de l'alliage. Il faut obtenir un coefficient le plus élevé possible (supérieur à 3) afin de favoriser une lubrification continue permanente, gage d'une usure faible et d'un relargage ionique minimal.¹¹⁶

Les ions métalliques sont solubles et sont excrétés librement dans la circulation sanguine. Le cobalt est plus soluble que le chrome et ainsi trouve ses taux sériques augmenter plus rapidement que le chrome. Ils sont tous deux transportés dans le sérum, à la fois sous une forme ionique libre ou transportés par une protéine-porteuse (albumine surtout). L'excrétion est surtout rénale, 95% du cobalt étant évacué en 3 jours contre 44% du chrome au cours de la même période. Ainsi le resurfaçage n'est pas recommandé en cas d'insuffisance rénale chronique. Toutefois les ions Cr et Co ne sont pas responsables de lésions rénales comme l'a démontré Case & al²⁵ à partir d'études de reins sur cadavres porteurs d'implant métallique.

Moroni¹⁰³ a montré que même si les valeurs des Chromémie et Cobaltémie retrouvées sont supérieures chez les patients porteurs de resurfaçage, ces dernières sont identiques à 2 et 5 ans montrant la stabilité dans le temps du relargage. Le taux sérique est cependant variable en fonction du sexe : on note des taux supérieurs chez les femmes porteurs de resurfaçage¹⁴⁰. Ceci est confirmé par Moroni¹⁰³ qui ne trouve pas d'effet aggravant de l'âge du patient

L'impact carcinologique du relargage ionique reste cependant un sujet controversé. Pour Makel⁸⁶, le risque de cancer chez des sujets porteurs de couple métal-métal, depuis plus de 15 ans, n'est pas plus élevé (risque relatif de 0,95) que dans la population générale. De même, une méta-analyse de plus de 110 000 PTH (couples métal-métal et métal-polyéthylène) ne retrouve aucun lien entre la présence d'une PTH à couple métal-métal et la survenue d'un cancer. Mc Minn⁹³ retrouve quant à lui un taux de mortalité inférieur chez les patients porteurs de resurfaçage métal-métal par rapport aux porteurs de PTH standard cimentées ou non (il existe certes un biais dans la sélection des populations). Cependant, il semble possible qu'une forte présence d'ions métalliques puisse entraîner certaines aberrations chromosomiques¹²⁸, mais leur impact sur le risque carcinologique demeure un débat ouvert.

C. PSEUDOTUMEURS

Le resurfaçage de hanche par couple Métal-Métal est associé aux échecs par réaction adverse des tissus locaux (ALVAL : Aseptic lymphocyte-dominated vasculitis-associated lesion). Dès 2000, Willert^{145,147} à partir de 14 révisions prothétiques sur couple Métal-Métal mettait en évidence une infiltration périvasculaire lymphocytaire similaire à une réaction d'hypersensibilité de type IV. Ces lésions furent retrouvées autour de plusieurs prothèses de type Mc Kee-Farrar de 1^{ère} génération. De plus des micro-débris métalliques seront retrouvés au sein des macrophages.

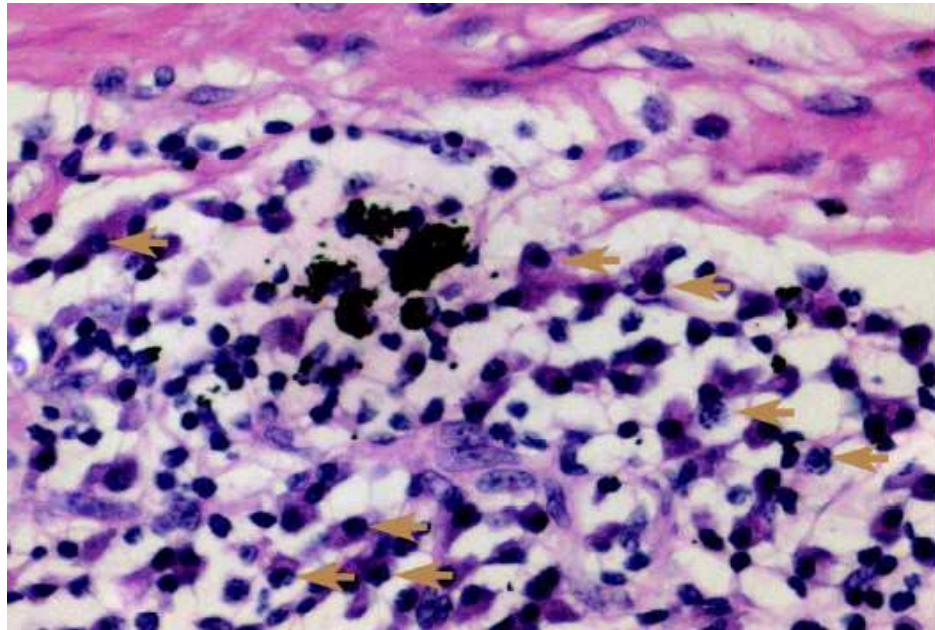


Fig 18 : Débris métallique au sein de macrophage autour d'une prothèse à couple métal-métal. Image extraite de Davies A, Willert H, Campbell P, Learmonth I, Case C. An unusual lymphocytic perivascular infiltration in tissues around contemporary métal-on-metal joint replacements. J Bone Joint Surg (Am) 2005 ³⁶

Différents termes ont été utilisés pour décrire la présence d'un tissu anormal périprothétique dans les prothèses de hanche. Le terme « pseudotumeur » a été à l'origine utilisé pour décrire *une masse solide granulomateuse en relation avec des débris prothétiques des implants Métal-Polyéthylène et qui induisent des effets de compression et une nécrose tissulaire extensive*. Le terme pseudotumeur en référence aux lésions secondaires aux implants Métal-Polyéthylène est maintenant moins utilisé du fait de la connaissance plus précise des causes de descellement prothétique dont l'ostéolyse par médiation cellulaire. De nos jours, le terme de pseudotumeur est utilisé principalement en référence aux implants Métal-Métal, bien qu'il n'existe pas de définition précise. Langton⁷⁶ montrait qu'il n'existe pas de consensus clair dans la littérature ; on retrouve ainsi les termes variés de **métallose**, **ALVAL**, **pseudotumeur** ou encore **ARMED** (Adverse Reaction to Metal Debris) pour décrire les échecs d'arthroplastie avec douleur, présence d'une collection large et stérile, et/ou une nécrose macroscopique ou métallose macroscopique. C'est ainsi un large spectre couvert par de nombreuses dénominations. Ainsi dès 2010, au Royaume Uni, la Medicine and Healthcare products Regulatory Agency (MHRA)⁹⁸ publiait une alerte de sécurité vis à vis de toutes les prothèses de

hanche à couple Métal-Métal et particulièrement la prothèse ASR. Elle recommandait alors la réalisation d'examen complémentaire systématique (Echographie, Scanner ou IRM). ASR a d'ailleurs dès lors été retirée de la circulation.

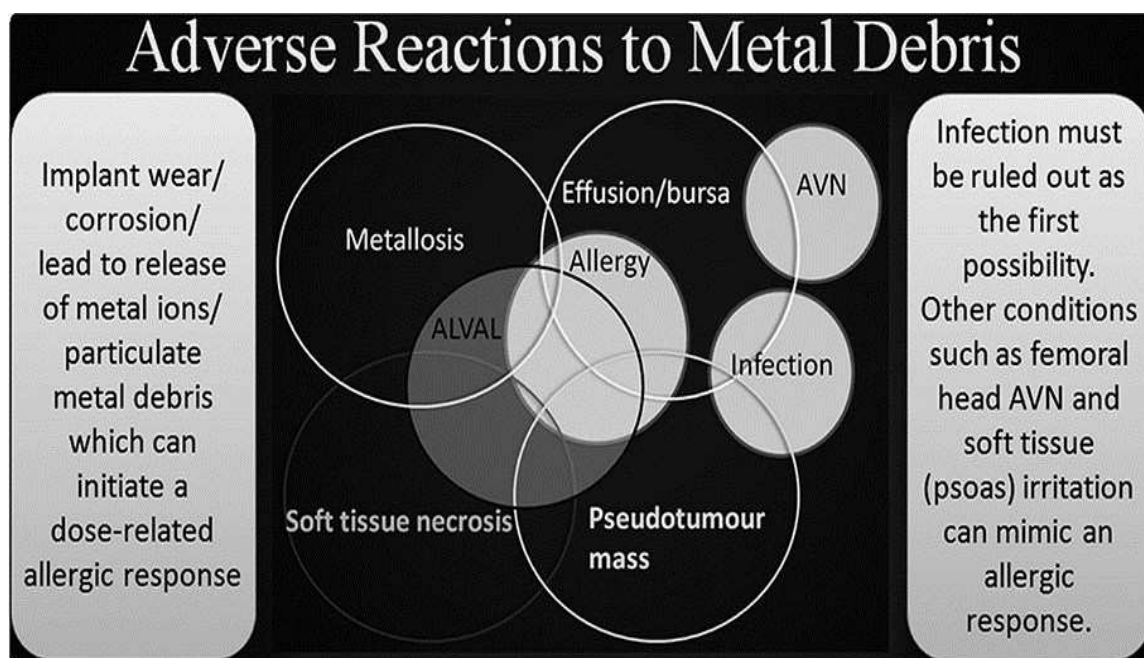


Fig 19 : Ensemble des terminologies entrant dans le cadre du terme vaste de « Pseudotumeur ». Extrait de **Glyn-Jones S, Pandit H, Kwon Y-M, Doll H, Gill HS Murray DW.** Risk factors for inflammatory pseudotumour formation following hip resurfacing. *J Bone Joint Surg (Br)* 2009 ; 91-B : 1566-74⁵⁸

Les pseudotumeurs sont des lésions granulomateuses ou kystiques et destructrices. Elles ont une présentation hétérogène : elles peuvent être large ou petite, solide ou mixte avec ou sans communication intra-articulaire. Une fois la lésion présente, celle-ci va s'aggraver avec pour conséquence une douleur, un effet de compression et une destruction progressive de l'os et des parties molles amenant à réviser l'implant pour arrêter le processus destructif. Tous les types de fixation (avec ou sans ciment) sont touchés par cette complication.

Les pseudotumeurs ont été décrites sur des prothèses totales Métal-Polyéthylène par la mise en évidence de lésions rapidement croissantes avec présence d'ostéolyse extensive. Les premiers examens retrouvaient un histiocytome qui mimait une infection. Ces pseudotumeurs étaient parfois associées à un manque de confort, douleur ou érosion osseuse avec effet compressif sur les vaisseaux (nerfs⁶⁴, veines¹³ ou uretère⁶²). Cependant l'étude spécifique des pseudotumeurs associées au couple Métal-Métal retrouve une association des pseudotumeurs non seulement à une masse des parties molles mais des atteintes osseuses comme des ostéolyses ou érosions avec atteinte du tissu péri-articulaire. Ces atteintes sont une nécrose des tissus mous et musculaire, une dénudation osseuse, des fractures pathologiques ou des luxations de hanche³⁴. Ce problème est suspecté depuis de nombreuses années et reste un sujet largement débattu²¹. De nombreuses études ont étudié l'incidence des pseudotumeurs dans les arthroplasties de hanche. Tallroth¹²⁷ retrouvait 4,6% (19 patients sur 417) avec des lésions pseudotumorales chez les patients ayant eu une révision prothétique avec un couple Métal-Polyéthylène. Howie⁷⁰ quant à lui retrouvait 5,8% (7) sur 121 patients révisés après prothèse de Wagner la présence d'une masse bursale.

L'incidence des pseudotumeurs au travers des couples métal-métal a été étudiée à de nombreuses reprises et commence à être comprise et bien appréhendée. Le rapport national Australien⁵ répertoriant les échecs de resurfaçage métal-métal (3497 procédures) sur une période de 5 ans ne retrouvait qu'une seule révision prothétique pour cause d'hypersensibilité aux débris métalliques. Campbell²³ quant à lui retrouvait sur 1500 resurfaçage, 0,27% (4 hanches) de reprise pour douleur inguinale persistante. Malviya et Holland⁸⁷ dans une cohorte de 670 BHR réalisées pendant 10 ans retrouvèrent 2 pseudotumeurs (0,3%) : le premier secondaire à un descellement fémoral et le second du à un conflit. Le National Joint Registry for England and Wales (NJR)¹⁰⁶ retrouvait 7,1% des révisions pour réaction à débris métallique sur toutes les interventions réalisées entre 2003 et 2010 et incluant ainsi 27971 procédures dont 1003 ont été révisées. Carrothers⁹⁴ sur une étude multicentrique de 5000 BHR retrouvait 0,3% de pseudotumeur ou métallose.

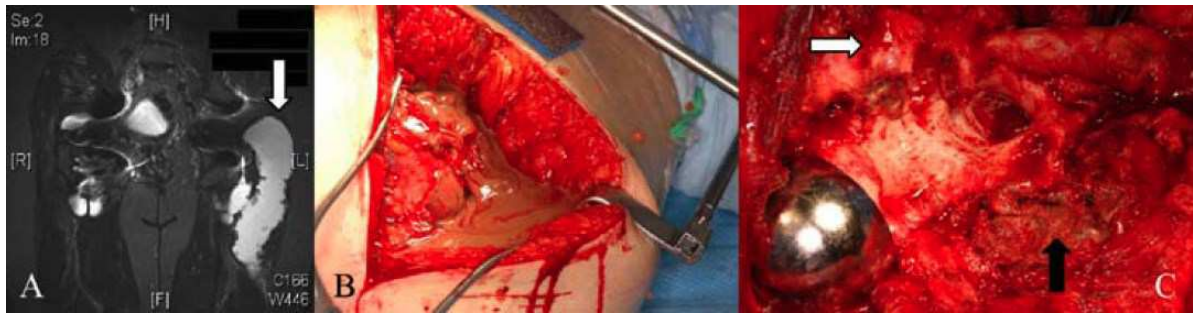


Fig 20 : Image kystique de pseudotumeur au dépend de la hanche gauche. A : image en séquence T2. B et C : image per-opératoire de kyste avec lyse osseuse périphérique (flèche blanche) et nécrose tissulaire (flèche noire). Images extraites de Fary C, Rhys Thomas G, Taylor A, Beard D, Carr A, Glyn-jones S. Diagnosing and investigating adverse réactions in métal on métal hip implants. BMJ 2011. vol 343 : 1218-23⁴⁴

Nawabi¹⁰⁷, à partir d'IRM réalisées à titre systématique chez des patients symptomatiques ou non, montre une épaisseur synoviale plus importante chez les patients symptomatiques avec une épaisseur d'autant plus importante que la symptomatologie est intense. Parmi les 15 patients symptomatiques, 13 ont été révisés et parmi eux 6 avaient une ARMD.

Les radiographies standard peuvent mettre en évidence des signes indirects de lésion focale comme une ostéolyse, un descellement ou encore un amincissement du col fémoral. Cependant ces signes restent peu spécifiques et ne peuvent permettre de conclure en leur seule présence ou absence de la présence ou non de lésion pseudotumorale.

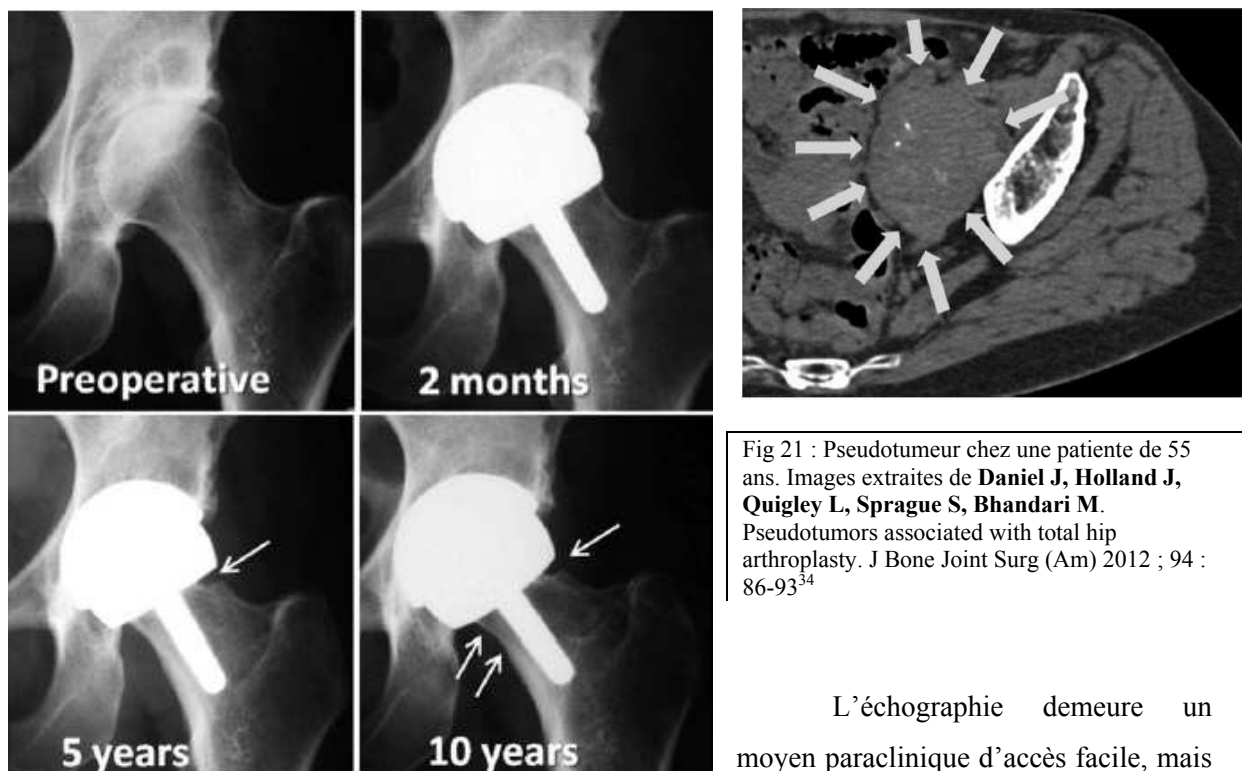


Fig 21 : Pseudotumeur chez une patiente de 55 ans. Images extraites de **Daniel J, Holland J, Quigley L, Sprague S, Bhandari M.** Pseudotumors associated with total hip arthroplasty. J Bone Joint Surg (Am) 2012 ; 94 : 86-93³⁴

L'échographie demeure un moyen paraclinique d'accès facile, mais

opérateur-dépendant, de diagnostic de la présence de masse péri-prothétique. Beaucoup d'auteurs utilisent ainsi l'échographie en première intention avant de compléter leur enquête étiologique. C'est un examen peu cher, sans contre-indication, et qui est moins artefacté que scanner ou IRM.

Le scanner est un examen irradiant mais d'accès assez aisé. Il permet une analyse dans les 3 plans assez précise de la zone étudiée même si celle-ci est artefactée par l'implant métallique. Son intérêt majeur repose sur l'analyse du positionnement des implants (antéversion cotyloïdienne particulièrement) et de la réaction osseuse. La recherche d'une masse kystique péri-prothétique est réalisable à condition de posséder de coupes assez fines avec un appareil récent. On retrouvera alors un effet de masse autour d'un kyste plus ou moins volumineux. Bosker¹⁹ a réalisé un scanner de hanche à tous les patients opéré de prothèse totale de hanche métal-métal à large tête (tête M²a-Magnum et cupule ReCap). Les patients symptomatiques ou ayant une masse au scanner réalisaient alors soit une échographie soit une IRM. La pseudotumeur était alors définie comme une masse solide, semi-solide ou kystique de tissu mou péri-prothétique de diamètre ≥ 2 cm ne pouvant être attribuée à une infection, une tumeur maligne ou un tissu cicatriciel. L'IRM confirme alors la présence de pseudotumeur diagnostiquée au scanner. Le scanner est ainsi effectivement un examen de bonne sensibilité pour diagnostiquer la présence de pseudotumeur la plupart du temps asymptomatique. Bisshop¹⁷ retrouve ainsi 28% de lésion sur des scanners réalisés de façon systématique sur patients symptomatiques et asymptomatiques (72,5% des patients avec lésions pseudotumorales). Il a ainsi utilisé la classification élaborée par Boomsma¹⁸ en 2013 qui individualise 5 grades de lésions périprothétique, les grades IV et V étant considérées comme pseudotumeurs.

Grade	Description	Criteria
I	Normal or acceptable	Thickening of capsule up to 4-6 mm
II	Reactive	Thickening of capsule of >6 mm, but not more than the neck of the prosthesis, with or without bulging and without eccentric enlargement with respect to the capsule
III	Mild metal-on-metal disease	Consists of a bulging capsule both anteriorly and posteriorly
IV†	Moderate metal-on-metal disease	Represents eccentric bulging or enlargement of the capsule, which is often seen inferomedially to the prosthetic head
V†	Severe metal-on-metal disease	Represents the so-called bursitis mimicker, often extending posterolaterally with extensive filling of the subtrochanteric bursa, or anteriorly by filling of the iliopsoas bursa, which can extend into the abdominal compartment

Fig 22 : Classification de Boomsma& al (2013)¹⁸ publiée dans The Hip Resurfacing Handbook: A Practical Guide to the Use and Management of Modern Hip Resurfacings.

L'IRM est souvent préféré au scanner afin de diagnostiquer les anomalies péri-prothétiques. Les avancées technologiques avec la découverte de nouvelles séquences permettant de diminuer au maximum l'effet parasite du à l'implant métallique (séquences MARS) permettent d'obtenir des images précises de lésions périphériques. Van der Weegen¹³⁵ a ainsi montré à partir de trois groupes distincts de patients (patients à haut risque, à faible risque et groupe contrôle) la présence d'image pseudotumorale chez 15 hanches sur 44 (34,1%). L'implant utilisé est alors la prothèse ReCap (Biomet™). Il constatait alors la présence d'image pseudotumorale asymptomatique dans les 3 groupes malgré la présence d'un taux sérique d'ion métallique normal dans 80% des cas. Ceci les a encouragé à intensifié le protocole de surveillance des patients porteurs de prothèse de resurfaçage à couple métal-métal.

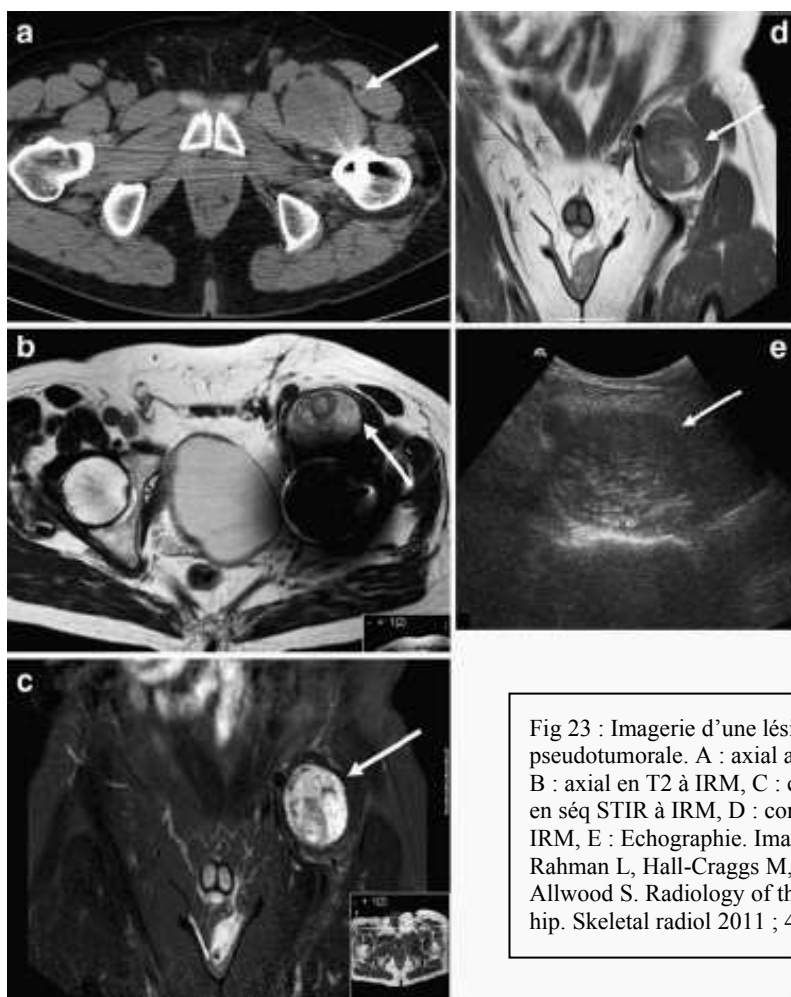


Fig 23 : Imagerie d'une lésion pseudotumorale. A : axial au Scanner, B : axial en T2 à IRM, C : coupe coronal en séq STIR à IRM, D : coronal T2 à IRM, E : Echographie. Image extraite de Rahman L, Hall-Craggs M, Muirhead-Allwood S. Radiology of the resurfaced hip. Skeletal radiol 2011 ; 40 : 819-30¹¹³

Une classification a été développée par Hart⁶³ afin de codifier les lésions retrouvées à l'IRM et pouvoir ainsi comparer les lésions dans un cadre précis. Cependant cette classification est peu utilisée dans la littérature actuelle.

Pseudotumor Type	Wall	Contents	Shape
1	Thin-walled	Fluid-like: hypointense on T1, hyperintense on T2	Flat, with walls mainly in apposition
2a	Thick-walled or irregular	Fluid-like: hypointense on T1, hyperintense on T2	Not flat, with >50% of the walls not in apposition
2b	Thick-walled or irregular	Atypical fluid: hyperintense on T1, variable on T2	Any shape
3	Solid throughout	Mixed signal	Any shape

*MARS MRI = metal artifact reduction sequence magnetic resonance imaging.

Une autre classification a été développée par Anderson³ en 2011 basé sur l'imagerie IRM avec séquence MARS. Cette dernière tend à être plus utilisée.

Grade	Description	Criteria
A	Normal or acceptable	Normal post-op appearances including seromas and small haematomas
B	Infection	Fluid-filled cavity with high signal T2 wall; inflammatory changes in soft tissues; ± bone marrow oedema
C1	Mild MoM disease	Periprosthetic soft tissue mass with no hyperintense T2W fluid signal or fluid-filled peri-prosthetic cavity; either less than 5 cm maximum diameter
C2	Moderate MoM disease	Peri-prosthetic soft tissue mass/fluid-filled cavity greater than 5 cm diameter or C1 lesion with either of following: (1) muscle atrophy or edema in any muscle other than short external rotators or (2) bone marrow edema: hyperintense on STIR
C3	Severe MoM disease	Any one of the following: (1) fluid-filled cavity extending through deep fasci, (2) a tendon avulsion, (3) intermediate T1W soft tissue cortical or marrow signal, (4) fracture

Glyn-Jones⁵⁸ à travers une étude rétrospective à partir de 1419 resurfaçage à couple de frottement métal-métal mis en place entre 1999 et 2008 chez 1224 patients ont étudié les facteurs de risque de révision prothétique pour pseudotumeur (1,8% des cas soit 26 révisions à un délai moyen de 3,5 ans contre 0,95 ans pour les autres raisons (2,9%)). Les facteurs de risques significatifs mis en relief sont : le sexe féminin, un âge inférieur à 40 ans, une petite taille des implants (implant fémoral inférieur ou égal à 46 mm chez la femme contre 50 mm chez l'homme) ou une dysplasie. On ne retrouvait pas de différence significative en fonction du type d'implant. Ainsi les auteurs établissent une recommandation de sélection des patients : à utiliser avec précaution chez les femmes et plus particulièrement les moins de 40 ans mais sont une bonne option chez les hommes. Une précision plus importante est donnée par Grammatopoulos⁶⁰, un rapport tête-col élevé (>1,3) augmente substantiellement le risque de pseudotumeur, d'autant plus qu'il s'agit d'un patient féminin. L'implant également a son importance dans le développement de lésion pseudotumorale. Les taux différents retrouvés dans les différentes séries montrent un net avantage du resurfaçage par BHR ou Conserve

plus en opposition à l'ASR. Cette dernière s'est vue retirée du marché (aout 2010) suite à des résultats cliniques inacceptables.

Resurfacing brand	Number of patients	Year 1	Year 3	Year 5	Year 7
Adept Resurfacing	3,137	1.22% (0.88-1.68)	2.48% (1.95-3.17)	4.41% (3.39-5.73)	-
ASR Resurfacing	2,982	1.53% (1.15-2.05)	5.97% (5.14-6.94)	13.77% (12.29-15.42)	24.22% (21.31-27.52)
BHR Resurfacing	17,519	1.07% (0.93-1.24)	2.41% (2.18-2.67)	3.67% (3.36-4.01)	5.09% (4.64-5.57)
Conserve Plus	1,275	2.00% (1.35-2.97)	5.18% (3.99-6.67)	8.52% (6.78-10.73)	-
Cormet 2000	3,532	1.35% (1.01-1.79)	3.61% (3.02-4.32)	7.13% (6.15-8.25)	10.38% (8.86-12.15)
Durom Resurfacing	1,608	1.48% (0.97-2.20)	3.77% (2.90-4.90)	5.98% (4.74-7.58)	-
Recap Resurfacing	1,618	1.82% (1.28-2.61)	3.63% (2.75-4.79)	5.96% (4.35-8.16)	-

Fig 24 :Taux de révision par année. Extrait du Registre anglais et Gallois 2011¹⁰⁶

Cependant les révisions prothétiques se révèlent plus difficiles⁵⁹ avec parfois l'intervention conjointe de chirurgiens réparateurs ou vasculaires en cas de lésions artérielles, veineuses ou nerveuses. Les résultats cliniques sont quant à eux grevés en cas de lésion pseudotumorale comme étiologie de la révision prothétique. Grammatopoulos retrouve ainsi un Score de Oxford à 20,9 en cas de pseudotumeur contre un score de 40,2 en cas de fracture ou 37,8 en cas d'autre étiologie ($p < 0,001$). Les complications étaient aussi plus importantes (luxation récidivante, paralysie sciatique, compression vasculaire, descellement prothétique de l'implant de révision) et on notait une récurrence de pseudotumeur sur 3 des 5 hanches nécessitant une nouvelle reprise chirurgicale. Le taux de complication grave se révélait ainsi très largement supérieur ($p = 0,018$) en cas de pseudotumeur (50%) contre 14% dans les autres cas.

Toutefois l'un des griefs fait au resurfaçage et qui a longtemps fait peur aux chirurgiens et aux patients avertis est le risque de malignité secondaire au couple métal-métal. Même si le recul semble encore faible pour complètement dédouaner le couple métal-métal dans l'apparition de cancer induits, l'expérience finlandaise ne montre aucune augmentation de l'incidence de cancer¹⁴⁰ chez les patients prothèses avec couple métal-métal par rapport aux autres couples.

Ainsi l'existence de pseudotumeur reste un point difficilement tolérable chez une population jeune pour laquelle on a choisi ce type d'implant afin de maintenir un confort de vie important. L'enjeu demeure ainsi dans la sélection des patients pour faire disparaître au maximum ce risque.

Le tableau ci dessous met ainsi en relief les différents tableaux cliniques possibles :

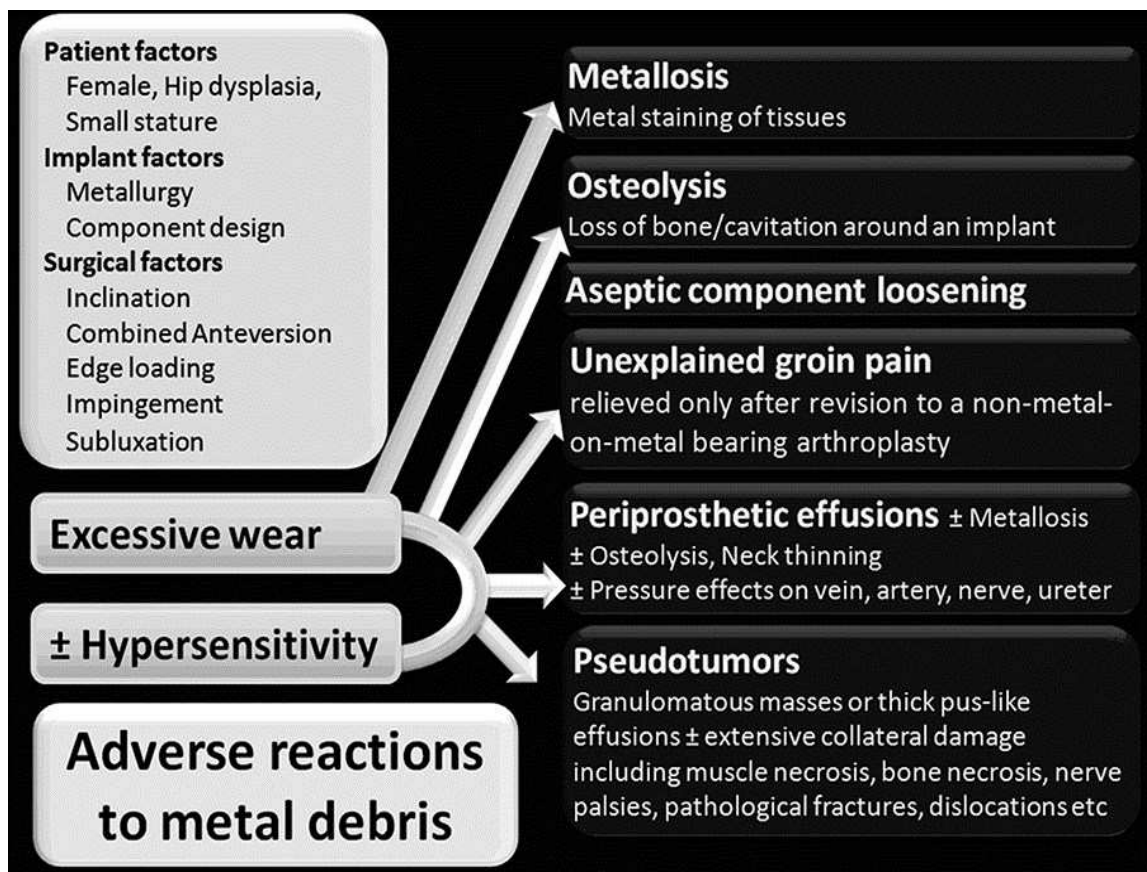


Fig 25 : présentations cliniques des pseudotumeurs. Tableau extrait de Glyn-Jones S, Pandit H, Kwon Y-M, Doll H, Gill HS Murray DW. Risk factors for inflammatory pseudotumour formation following hip resurfacing. J Bone Joint Surg (Br) 2009 ; 91-B : 1566-74⁵⁸

D. FRACTURES PERIPROTHETIQUES : Fractures cervicales vraies

La fracture péri-prothétique est la première cause de révision prothétique des implants de resurfaçage. Elle était la première cause de révision prothétique (37,6% des cas) dans le registre australien de 2011⁵, elle est la 3^e étiologie dans le registre anglais¹⁰⁶. C'est une complication spécifique de cette chirurgie pour laquelle différents facteurs ont été mis en évidence.

Il est connu que la réalisation d'un encochage per-opératoire du col fémoral est un facteur de risque majeur de fracture du col fémoral à court terme (inférieur à 6 mois). S'il est identifié au cours de l'intervention, il doit impérativement être localisé et mesuré (supérieur ou non à 5mm). En effet un encochage de plus de 5 mm en situation supérieure et /ou supérolatérale constitue un facteur de risque fracturaire important devant faire préférer une arthroplastie totale conventionnelle¹¹⁹.

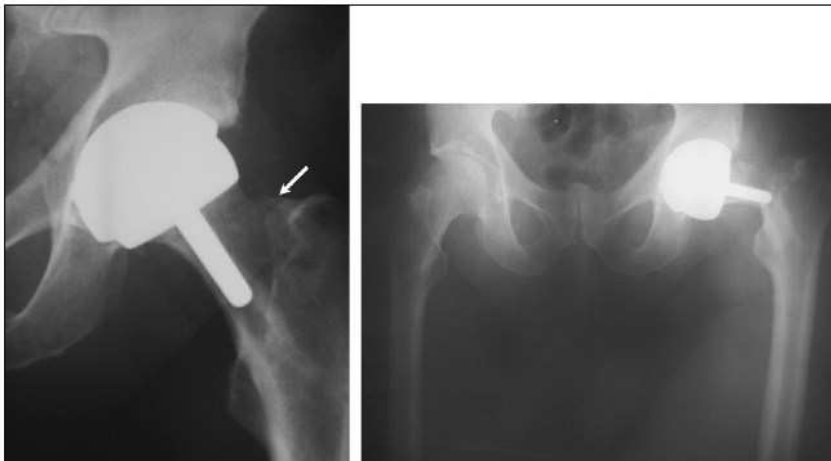

Fig 25 : encochage peropératoire entraînant une fracture cervicale à 1 mois.

Beaulé¹⁰ a démontré à travers une étude anatomique l'importance de la vascularisation cervicale et l'atteinte des vaisseaux rétinaculaires présents dans le quadrant supéro-antérieur occasionne un risque accru de descellement fémoral. De Waal Malefijt & Huiskes⁴² retrouvèrent ainsi un taux de descellement de 28,6% en cas d'encochage per-opératoire sans cas de fracture (6,8% en absence). Le design a cependant été modifié source de plus faible taux de fracture du col. Richards¹⁰⁵ retrouve une augmentation des forces exercées sur la tête fémorale pour provoquer une fracture du col fémoral (6955 N contre 5254 N) en cas de positionnement en valgus de l'implant fémoral (implant positionné à 140° : le guide étant inséré 1cm au dessus du point central). Un valgus de 5 à 10° est préconisé pour restaurer l'anatomie tout en limitant le risque d'encochage.¹²¹

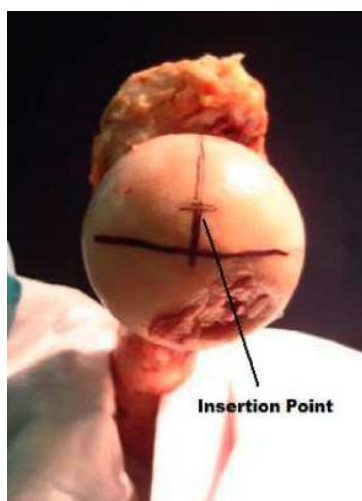


Fig 26 : Point d'entrée du pin afin de positionner le guide en valgus (SSA=140°). Image extraite de **Richards C, Giannitsios D, Huk O, Zukor D, Steffen T, Antoniu J.** Risk of periprosthetic femoral neck fracture after hip resurfacing arthroplasty : valgus compared with anatomis alignment . J Bone Joint Surg (Am) 2008 ; 90 Supp 3, 96 : 96-101¹¹⁵

Shimmin¹²² retrouvait 50 fractures du col fémoral à partir d'une cohorte de 3429 prothèses issues du registre australien entre 1999 et 2004. L'incidence retrouvée était ainsi de 1,46% (1,91% pour les femmes contre 0,98% pour les hommes). Ainsi plusieurs facteurs de risques étaient individualisés, à savoir : positionnement en varus ou valgus excessif, encochage per-opératoire. Matharu⁸⁹ sur une cohorte de 3076 BHR monocentrique retrouvait 34 fractures (1,1%) dont le délai moyen était de 0,27 ans. Carrothers⁹⁴ retrouvait à partir d'une étude multi-centriques sur 5000 BHR, 1,5% fractures du col fémoral.

Zustin¹⁴⁸ a distingué cependant 3 types morphologiques de fractures du col fémoral : 51% était classées comme « aigue post-nécrotique », 40% comme « biomécanique » et 8% comme « aigue biomécanique ». Les causes aigues biomécaniques survenaient exclusivement dans le col et apparaissaient plus précocement (en moyenne 41 jours) que les échecs aigus post-nécrotiques (149 jours) ou que les échec chroniques biomécaniques (179 jours).

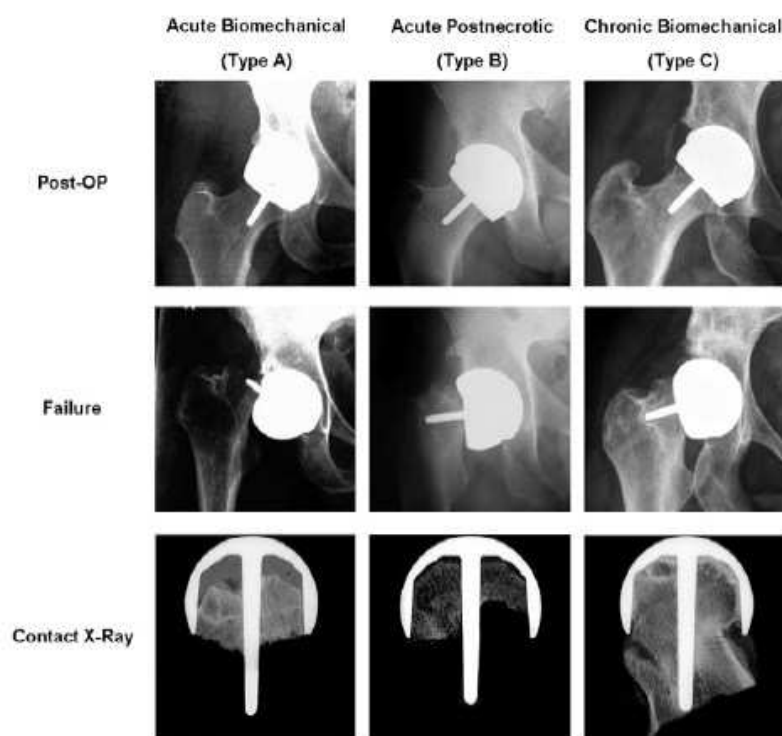


Fig 27 : 3 types de mécanismes fracturaires selon Zustin.
Tiré de **Zustin J, Krause M, Breer S.**
Morphologic analysis of periprosthetic fractures after hip resurfacing arthroplasty. *J Bone Joint Surg (Am)* 2010 ; 92-A : 404-10¹⁴⁸

Il existe toutefois un lien étroit entre la courbe d'apprentissage et le risque de fracture. Mont¹⁰² retrouvait ainsi 11 fractures du col lors de ses 50 premiers cas mais qu'une seule dans les 50 suivant. L'enjeu majeur des années futures réside dans la sélection des patients. Davis³⁷ a ainsi montré l'importance de la réalisation en pré-opératoire de q-CT scan prédisant le risque de fracture du col fémoral. En cas de difficulté d'obtention de cet examen, il faut prendre en considération la combinaison entre le sexe, la taille du col et la densité osseuse (BMD pour Bone Mass Density).

E. IMPORTANCE DE LA COURBE D'APPRENTISSAGE ET DE LA TECHNIQUE CHIRURGICALE

L'un des principaux griefs portés à la chirurgie prothétique de resurfaçage de hanche est la difficulté d'appréhender cette technique chirurgicale nouvelle rendue difficile par le maintien de la tête fémorale in situ. En effet au contraire de toute chirurgie traditionnelle prothétique de hanche, l'accès acétabulaire est ainsi masqué par le maintien de la tête fémorale qui est simplement fraisée afin de permettre le support à la cupule fémorale hémisphérique. Différents auteurs^{1,6} ont ainsi étudié l'effet de la courbe d'apprentissage sur la survie des implants et les différences de techniques et voies d'abord.

Différents facteurs biomécaniques sont importants à respecter lors de la mise en place. Un valgus fémoral (de l'ordre de 8°) par rapport à l'axe anatomique du col dans le plan frontal doit être systématiquement réalisé. On retrouve ainsi sur le col des forces en compression et non en cisaillement avec pour conséquence un remodelage osseux au niveau du col qui se caractérise par une augmentation de la densification osseuse et de la trabéculatation du col en zone supérolatérale.

Le taux d'échec par descellement aseptique fémoral et le positionnement en varus sont étroitement corrélés. Amstutz¹ retrouvait ainsi un angle SSA moyen de 129° chez les patients ayant nécessité d'une révision prothétique avec totalisation contre 136° chez les patients du groupe contrôle. En revanche la tige centreuse doit être dans l'axe du col même si elle est fréquemment implantée dans la partie antérieure afin d'augmenter l'offset antérieur et ainsi les amplitudes articulaires en flexion-rotation interne. Cependant l'antéversion excessive peut entraîner un contact entre la corticale postérieure du col fémoral et la tige cervicale. Le centrage reste une étape importante de l'intervention avec la nécessité le plus souvent de réaliser un émondage céphalique des ostéophytes (postérieur et inférieur surtout) à la jonction tête-col tout en évitant toute ablation excessive qui fragiliserait le col en laissant apparaître un os spongieux avec risque fracturaire et atteinte de la vascularisation.

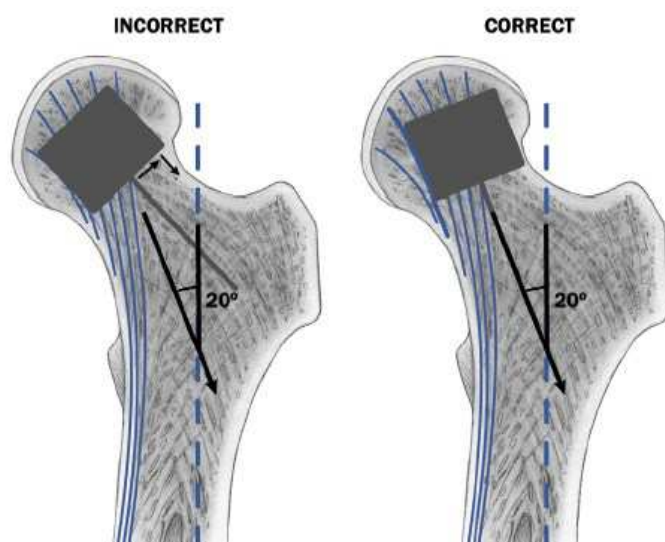


Fig 28 : Positionnement correct et incorrect de l'implant fémoral en valgus. Extrait de Freeman M. Some anatomical and mechanical considerations relevant to the surface replacement of the femoral head. Clin Orthop relat Res. 1978 ; 134 :19-24⁴⁸

Un autre problème réside dans la cimentation prothétique. Le manteau de cimentation ne doit pas

être trop épais afin d'éviter une assise incomplète de la pièce fémorale. Cette cimentation peut être source de nécrose thermique induite par la polymérisation du ciment (50-55°) qui peut être anticipée. Gill & al.⁵⁴ a ainsi décrit une technique permettant la réduction de dommage thermique au cours de la cimentation. Grâce à la mise en place d'un trocard en succion continue lors de l'implantation prothétique fémorale la réduction thermique induite de 36° contre 68° permet une diminution de la nécrose thermique induite par le ciment. Petit à petit cet artifice technique se généralise. Un ciment basse viscosité entraîne une pénétration excessive du ciment et un pic thermique élevé source d'une ostéonécrose. Un ciment à viscosité standard génère une température moins élevée lors de la polymérisation. De plus la température est proportionnelle à l'épaisseur du ciment, il est important que cette dernière ne soit pas trop épaisse. Radcliff et Taylor¹¹² ont ainsi montré qu'un manteau épais de ciment majorait le stress-shelding au niveau céphalique ; Campbell²² constate de son côté que la pénétration du ciment était dépendant du design des implants et retrouvait une épaisseur du ciment plus importante lors des échecs fémoraux que lors des échecs d'origine extra-fémorale (2,9mm Vs 2,3mm) et recommandait ainsi de greffer les kystes avant de réaliser la cimentation afin de limiter la profondeur de la pénétration du ciment. Beaulé¹² retrouvent ainsi que la présence de kyste fait modifier la température céphalique. Une tête fémorale sans kyste, avec un kyste de 1cm³ ou un kyste de 2cm³, la température lors de la cimentation varie respectivement de 55°C, 61°C et 66°C. Le volume des kystes intervient également dans la profondeur de pénétration du ciment et sont ainsi directement lié au risque de descellement. Beaulé recommande ainsi de ne pas réaliser de resurfaçage en cas de kyste supérieur à 1cm³

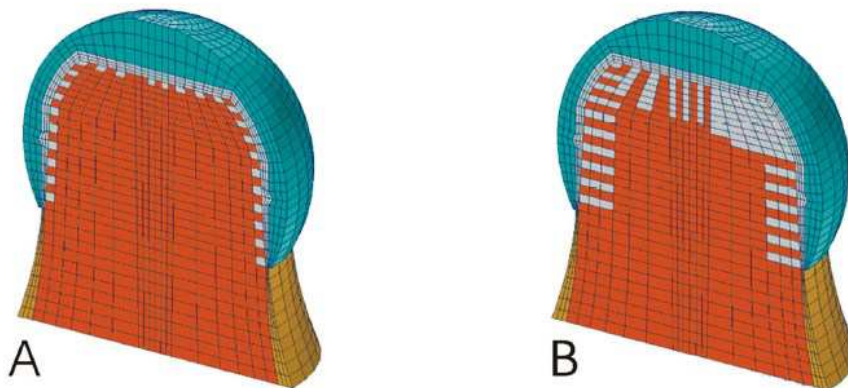


Fig 29 : pénétration du ciment au sein de la tête fémorale en fonction de la présence de kystes.
 A ; 1,5mm de pénétration du ciment
 B : 6 mm de de pénétration avec un kyste de 2cm³

La difficulté majeure du resurfaçage réside dans l'exposition acétabulaire. Le maintien en place de la tête fémorale obstrue partiellement la vision et l'accès au cotyle. La majorité des chirurgiens à travers le monde utilisent la voie d'abord postérieure. Une ostéotomie digastrique du grand trochanter (ostéotomie de Ganz) peut être réalisée afin de préserver les branches profondes de l'artère circonflexe moyenne. Une voie d'abord latérale est moins recommandée du fait du risque de défaillance de l'abduction d'autant plus importante qu'il existe un échec de la réparation des muscles abducteurs, d'autant plus que la chirurgie est réalisée chez un patient jeune avec un désir de reprise d'activité

important. Ganapathi & al⁵⁰ ont ainsi montré que le stress-shielding exercé sur le col fémoral est doublé si les abducteurs ne fonctionnent pas normalement en comparaison avec un fonctionnement normal ; ceci explique en partie les fractures cervicales consécutives au resurfaçage de hanche sans refixation des muscles abducteurs par Capello & al²⁴ en 1978. Les voies mini-invasives sont à l'origine difficiles et trouvent dans le resurfaçage un niveau de complexité supérieur. Le risque d'encoche per-opératoire ou d'étirement nerveux est ainsi majoré.

La tête fémorale doit ainsi être translaturée au dessus de l'acétabulum, sous le petit fessier (gluteus minimus) et ainsi posée sur le bord antérieur du cotyle proche de l'épine iliaque antéro-inférieure. Il faut faire attention cependant à ne pas léser le nerf sciatique ou créer une fracture de la paroi antérieure de l'acetabulum. Ceci peut être facilité par la préparation première de la tête fémorale engendrant ainsi un encombrement moindre. Il faut faire attention en cas de sujets musclés (les hommes particulièrement) l'encombrement musculaire peut pousser la fraise en abduction et rétroversion conduisant un mauvais positionnement d'implant, ceci peut être prévenu par l'utilisation de fraise décalée. De Haan³⁸ a montré qu'un positionnement trop vertical de la cupule acétabulaire, occasionnant ainsi une augmentation du transfert de charge (edge-loading) sur l'implant c'est à dire une répartition inhomogène des forces de contacts diminuant ou interrompant la circulation du fluide entre les 2 implants augmente ainsi les débris métalliques et concentration sérique d'ion métallique. Ce même phénomène se retrouve également avec la présence d'implants de petite taille par ailleurs expliquant l'augmentation du risque de pseudotumeur avec une taille inférieure. Il est ainsi recommandé par les fabricants de positionner l'implant acétabulaire avec un angle de 45°

Courbe d'apprentissage

Toute technique chirurgicale nécessite un apprentissage plus ou moins long, qui trouve dans le resurfaçage un modèle de ce point central de l'évaluation technique. Les voies d'abord ont beau être similaires à celles des prothèses standard, l'exposition acétabulaire rendue difficile, comme explicité précédemment, oblige à maîtriser une technique différente chez des chirurgiens parfois aguerris. L'autre souci technique est la nécessité du positionnement idéal des implants afin d'éviter les complications. Cette courbe d'apprentissage a été évaluée à de nombreuses reprises. Amstutz & al¹ a évalué ses 400 premiers cas et retrouvait un taux de complication multiplié par 6 dans les 100 premiers cas en comparaison aux 300 suivants. Avec Siebel & al¹²³, le taux passait de 4,7% à 0,7% entre les 150 premiers cas et 150 suivants. Shimmin⁶ a ainsi déterminé que la pose idéale et la diminution maximale des complications techniques : il faut avoir effectué au moins 100 procédures supervisé par un opérateur sénior rompu à cette technique et implanter au moins 50 resurfaçage de hanche par an. Plusieurs auteurs ont ainsi abandonné¹⁴ ou limité leurs indications. Cependant la courbe d'apprentissage est indépendante du type d'implant, c'est la technique qui est difficile à appréhender, le changement d'implant et donc d'ancillaire de pose ne modifie les résultats et ne suit pas la courbe d'apprentissage initiale : c'est donc la technique qui est difficile à maîtriser.

F. DOULEURS INGUINALES

L'arthroplastie de hanche est pourvoyeuse de douleurs d'origine variable de l'ordre de 35%⁸. Diverses causes sont mises en causes mais les douleurs inguinales peuvent persister à hauteur de 4,3%. Le resurfaçage retrouve dans deux études récentes un taux élevé de douleur inguinale (18%) à un an de recul. Ces douleurs sont ainsi sources d'insatisfaction. Lavigne & al⁷⁸ a étudié les différentes incidences de douleur inguinale à 2 ans de recul pour trois types d'arthroplastie (Resurfaçage, PTH avec tête de 28mm ou tête de large diamètre). Même si l'incidence de douleur est importante à un recul 3 mois (30% pour les grands diamètre et resurfaçage contre 18,3%)¹⁶ cette différence décroît avec le temps pour s'égaliser quasiment à 24 mois (12,9 à 16,9%). 9/41 patients ont par ailleurs nécessité une révision prothétique. De Steiger⁴¹ a évalué à 6% les révisions pour cause de douleurs prolongées du pli inguinal nécessitant une révision chirurgicale dans le territoire australien (étude faite à partir des registres nationaux).

Plusieurs facteurs de douleur inguinale ont ainsi été mis en relief : un débordement antérieur de l'implant acétabulaire, la présence de conflit entre psoas et acétabulum ou encore une hypersensibilité aux ions métalliques. D'autres facteurs ont été suspectés comme les attentes supérieures de patients plus jeunes ou encore leur activité plus importante.

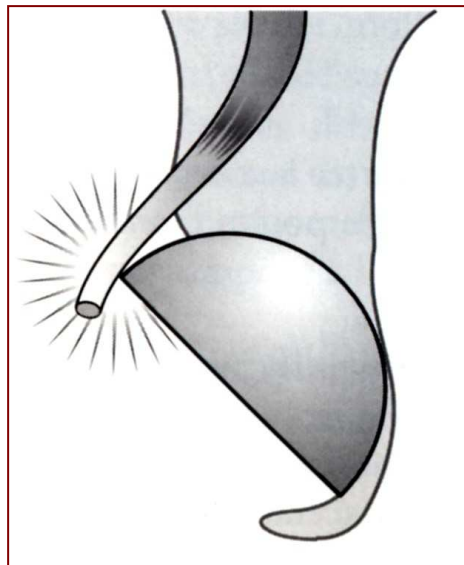


Fig 30 : débord antérieur de la cupule source de conflit du psoas

Ces douleurs sont parfois sévères et peuvent être à l'origine d'une altération des fonctions cliniques et une réduction du niveau d'activité sportive. En comparant les différentes arthroplasties les taux de douleurs inguinales sont similaires au recul de 2 ans mais ont un impact plus important dans la vie quotidienne et sportive chez les patients ayant bénéficié d'un resurfaçage.

Une douleur inexplicquée est le symptôme le plus habituel précédant la découverte de pseudotumeur. A cette étape là d'autres causes locales de douleurs doivent ainsi être éliminées comme tendinopathie du psoas ou bursite, hernie inguinale ou douleur d'origine neurologique. Ainsi Campbell²³ a déterminé une liste d'étapes nécessaires afin de diagnostiquer les causes de douleur inguinale et de hanche. Ceci comporte des radiographies, scanner ou autres.

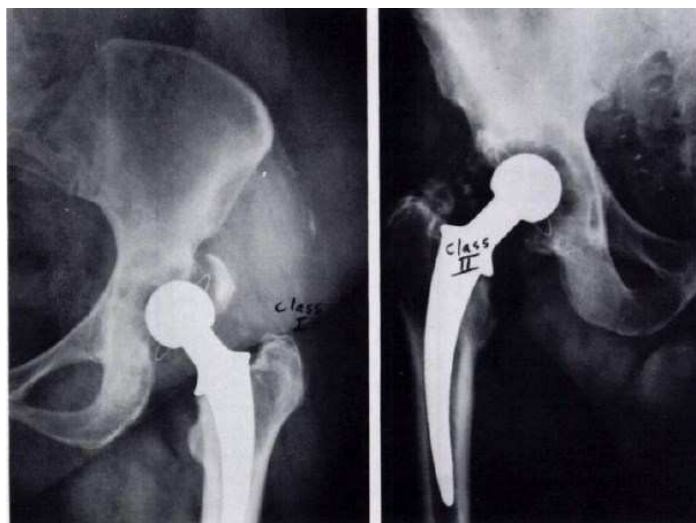
Au final la douleur est la première cause de révision prothétique dans le territoire anglo-gallois en 2011 (3,7 ‰ par implant année).

G. OSSIFICATIONS HÉTÉROTOPIQUES

Par rapport aux autres arthroplasties de hanche conventionnelles, les implants de resurfaçage ont un taux d'ossification hétérotopique plus élevé, ceci en rapport avec la réalisation d'une capsulotomie circonférentielle et des gestes agressifs sur les tissus mous.

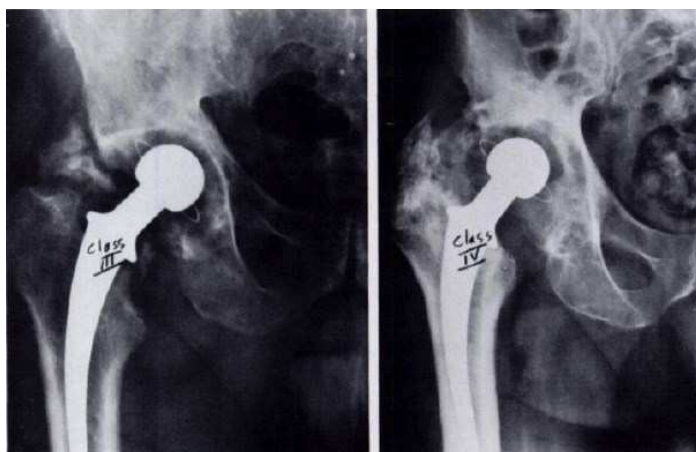Ces ossifications décrites par Brooker²⁰ en 1973, sont visibles sur des radiographies standard et se déclinent en 4 niveaux :

- Type 1 : Quelques îlots osseux au milieu du tissu mou
- Type 2 : Bandes osseuses à partir du pelvis ou du fémur proximal, laissant au moins 1 cm entre les 2 surfaces osseuses
- Type 3 : Bandes osseuses à partir du pelvis ou du fémur proximal, laissant moins de 1 cm entre les 2 surfaces osseuses
- Type 4 : Ankylose apparente de la hanche.



Type 1

Type 2



Type 3

Type 4

Fig 31 : ossifications hétérotopiques selon classification de Brooker en 4 grades. Image extraite de **Brooker A, Bowerman J, Robinson R, Riley L.** Ectopic ossification following total hip replacement. J Bone Joint Surg 1973 ; 55-A : 1629-32

~~L'origine des ossifications est mal connue mais semble être causée par le saignement et la présence de débris osseux. Le resurfaçage entraîne lors de la préparation céphalique, un grand nombre de débris périphériques. De plus l'étirement des parties molles est plus important du fait de la présence~~

de la tête fémorale in situ lors du fraisage de l'acétabulum.

Mc Minn⁹⁷ retrouvait à 13 ans de recul sur 124 BHR, 8,8% d'ossification de grade 1, 5,6% de grade 2 et 0,8% de grade 3. Ceci est en opposition avec la littérature qui retrouve des valeurs très élevées (Back retrouve 59% dont 37% de grade 1, 13% de grade 2 et 8% de grade 3, dont 3 à l'origine de reprise chirurgicale ; Rama retrouve 12,6% de grade 3 ou 4 (D))

Plusieurs prophylaxies ont été développées afin de limiter au maximum ce risque d'ossification :

- Une radiothérapie sur le site opératoire : ainsi une seule dose de 700 cGy est efficace et réduit au maximum le risque de sarcome radio-induit.
- L'utilisation d'Anti-Inflammatoire Non Stéroïdiens (AINS) comme l'indométhacin afin de prévenir la différenciation des cellules mésenchymateuses en ostéoblastes.
- L'utilisation de diphosphonates afin d'inhiber la calcification de la matrice ostéoïde.

Le Duff⁸¹ a étudié l'effet de chacune des thérapies prophylactiques et leur efficacité en association avec des moyens physiques (utilisation de champ en plastique et un lavage abondant) de limitation de débris osseux périphériques. Il recommande l'utilisation combinée d'indométhacine et radiothérapie chez les patients à haut risque d'ossification (homme bénéficiant du chirurgie bilatérale ou homme ayant déjà présenté une ossification controlatérale lors de la précédente intervention). En revanche il ne retrouve pas d'avantage à l'utilisation d'une protection plastique à l'inverse des conclusions de Sneath¹²⁵.

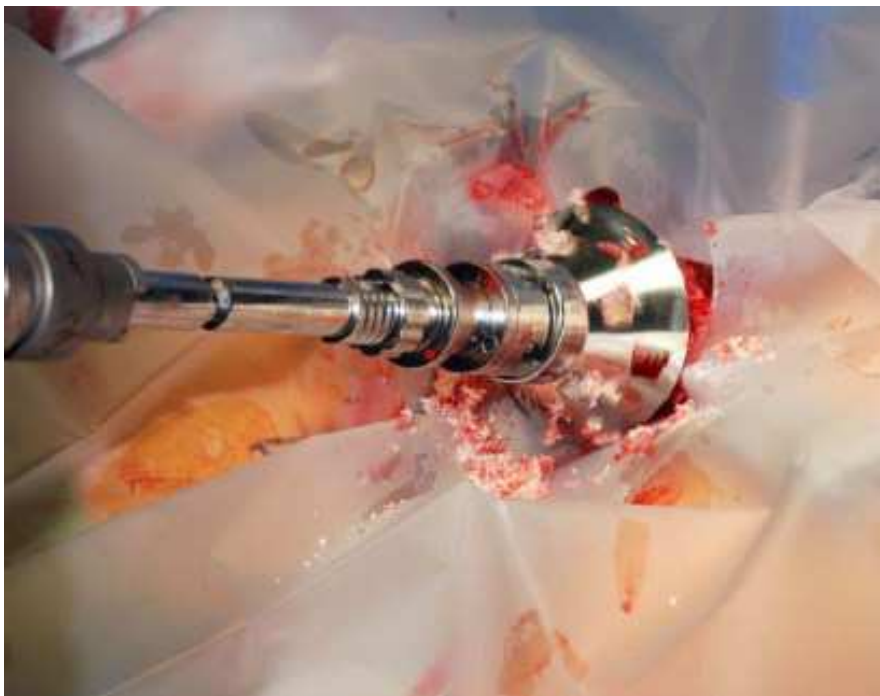

Fig 32 : Protection plastique péri-cervicale permettant de limiter les débris osseux. Image extraite de Le Duff M, Takamura K, Amstutz H. Incidence of heterotopic ossification and effects of various prophylactic methods after hip resurfacing. Bull NYU Hosp for J disease 2011 ; 69 : S36-41⁸¹

V. INDICATIONS ET CONTRE-INDICATIONS :

La résurgence récente de l'arthroplastie de resurfaçage destinée à maintenir le capital osseux, a d'abord connu des indications chirurgicales d'abord très larges. Elles ont peu à peu régressées avec les nombreuses études réalisées. Encore très récemment l'HAS a limité les indications en ciblant de façon très spécifique les patients susceptibles d'être bénéficiaires de cette chirurgie. Dès 2003, le National Institute for Clinical Excellence (NICE)¹⁰⁵ britannique, devant l'absence de données littéraires à long-terme avait conclu : « *les patients qui ont une bonne espérance de vie après une arthroplastie conventionnelle devraient avoir le choix avec un resurfaçage de hanche* ». Ils avaient étendu leurs indications aux patients ayant une déformation du fémur proximal pouvant rendre une arthroplastie difficile voire impossible. De même les patients à haut risque de luxation, comme les pathologies neuromusculaires, sont également visés.

L'une des contre-indications principale reposait sur la qualité osseuse et le stock osseux. Ainsi Beaulé¹² & al ont développé le « Surface Arthroplasty Risk Index » (SARI) en 2004 dont la valeur frontière est 3. En cas de valeur supérieur à 3 le risque de problème précoce était 12 fois supérieur à un score inférieur ou égal. Ce score comporte 4 item : la présence de kystes fémoraux, le poids, le score UCLA et les antécédents chirurgicaux. Cependant ce score est peu utilisé dans la littérature et ne prend pas en compte la localisation des kystes.

Mont & al¹⁰¹ en 2006 a quant à lui voulu relativiser certaines indications et cadrer la prise en charge. Pour lui 3 niveaux sont à prendre en considération :

- Contre-indications absolues :
 - Perte osseuse importante céphalique
 - Présence de kystes larges au niveau du col découverts lors de l'intervention
 - Petit ou defect osseux acétabulaire
- Contre-indications relatives :
 - Stock osseux pauvre (DEXA scan)
 - Age > 65 ans
 - BMI > 35 kg/m²
 - Arthrite rhumatoïdale
 - Patient longiligne et maigre
 - Femmes
 - Présence de kystes céphalique > 1 cm comme précédemment vu sur les radiographies pré-opératoires
 - Ostéonécroses de la tête fémorale

Grammatopoulos⁶⁰ & al retrouvèrent un risque de pseudotumeur augmenté chez les femmes dont l'anatomie retrouve un ratio tête-col 1,30. En cas de rapport supérieur en effet le risque était évalué à 10,1% contre un risque nul lors de l'étude. Ainsi les conclusions de cette étude publiée en 2010 limitait le resurfaçage aux femmes à rapport tête-col (HNR : Head-Neck Ratio) inférieur ou égal à 1,3 ou aux hommes.

Progressivement le resurfaçage a eu sa fenêtre thérapeutique se fermer. Jusqu'au dernier rapport de la Haute Autorité de Santé⁶⁵ du 28/05/13 dont la conclusion permet de déterminer la population cible :

« La population cible est celle des patients de moins de 50 ans atteints de coxarthrose symptomatique. »

Maravic & al⁸⁸ en 2006 avait évalué que les patients de moins de 50 ans représentaient 4,2 % du nombre total d'arthroplastie primaires réalisées pour coxarthrose. Le rapport australien des arthroplasties de hanche 2010 rapporte un taux de resurfaçage de 7,2% des cas, en France le taux serait de 1 à 3 %, en stagnation ces deux dernières années. Ainsi l'HAS évalue ainsi que *« la population cible des prothèses totales de hanches de resurfaçage est estimée entre 500 et 3000 patients par an »*.

Au final l'HAS a retenu comme indication :

Arthroplastie totale de la hanche pour des patients jeunes et actifs ayant une coxarthrose

La BHR est indiqué chez le patients :

- *Agées de moins de 50 ans (cette limite étant indicative)*
- *Ayant une activité professionnelle et/ou pratiquant une activité sportive physiquement exigeante avant l'intervention (activités professionnelles de type travailleur de force et/ou avec port de charges, activités sportives de niveau d'impact moyen ou élevé selon la classification de Clifford et Mallon)*
- *Dont le projet de vie après l'intervention implique la poursuite de ce type d'activités physiquement exigeantes, et*
- *Dont l'état physiologique (qualité osseuse notamment) et la morphologie (diamètre de tête fémorale native supérieur ou égal à 48mm, notamment) sont compatibles avec l'implantation d'une prothèse totale de resurfaçage.*

Par ailleurs l'HAS a jugé le Service Rendu *« Suffisant »* en raison de :

- *l'intérêt thérapeutique de la prothèse BHR chez le sujet jeune et actif permettant au patient de poursuivre les activités sportives et/ou professionnelles physiquement exigeantes correspondant à son projet de vie et de conserver son capital osseux lors d'une arthroplastie de première intention*
- *l'intérêt de santé publique des prothèses totales de hanche*

Par ailleurs l'HAS *« recommande un encadrement de l'arthroplastie de resurfaçage de hanche lié à la compétence et à l'expérience du chirurgien implanteur, ainsi qu'au caractère spécialisé du centre dans lequel cette intervention est réalisée. »*

Enfin l'HAS émet toutefois des réserves en rappelant qu' *« un recueil de données cliniques complémentaire est nécessaire. »*

BIBLIOGRAPHIE

1. **Amstutz H, Beaulé P, Dorey F, Le Duff M, Campbell P, Gruen T.** Metal-on-metal hybrid surface arthroplasty : two to six year follow-up. *J Bone Joint Surg (Am)* 2004 ; 86 : 28-39
2. **Amstutz H, Dorey F, O'Carroll P.** THARIES resurfacing arthroplasty. *Clin Orthop* 1986 ; 213:92-113
3. **Anderson H, Toms A, Cahir J, Goowin R, Wimhurst J, Nolan JF.** Grading the severity of soft tissue changes associated with métal-on-metal hip replacements : reliability of an MR grading system. *Skeletal Radiol.* 2011 ; 40 (3) : 303-7
4. **Aufranc O.** Constructive hip surgery with the vitallium mold; a report on 1,000 cases of arthroplasty of the hip over a fifteen-year period. *J Bone Joint Surg Am* 1957 ; 39-A : 237-48
5. **Australian Orthopaedic Association** (2010) Hip and knee arthroplasty annual report. Joint Replacement Registry.
6. **Bank D, Smith J, Dalziel R Shimmin A.** Establishing a Learning curve for hip resurfacing . Presented at the AAOS, 74th Annual meeting, Feb 14-18, 2007, San Diego
7. **Baqué P.** Manuel pratique d'anatomie. Editions Ellipses 2008.
8. **Barrack R, Paprosky W, Butler R, Palafox A, SzuszczewiczE, Myers L.** Patients perception of pain after total hip arthroplasty. *J Arthroplasty.* 2000 ; 15 :590-6
9. **Bartelt R, Yuan B, Trousdale R, Sierra R.** The prévalence of groin pain after métal-on-metal hip arthroplasty and total hip resurfacing. *Clin Orthop Relat Res.* 2010 ; 468 :2346-56
10. **Beaulé P , Campbell P, Hoke R, Dorey F.** Notching of the femoral neck during resurfacing arthroplasty of the hip : a vascular study. *J Bone Joint Surg (Br)* 2006;88-B:35-9.
11. **Beaulé P, Campbell P, Lu Z, Leunig-Ganz K, Beck M, Leunig M, Ganz R.** Vascularity of the arthritic fémoral head and hip resurfacing. *J Bone Joint Surg.* 2006 ; 88-A, Supp 4 : 85-96
12. **Beaulé P, Dorey F, Le Duff M, Gruen T, Amstutz HC.** Risk Factors affecting outcome of métal-on-metal surface arthroplasty of the hip. *Clin Orthop* 2004 ; 418 : 87-93
13. **Beksaç B, Tözün R, Baktiroglu S, Sener N, Gonzalez Della Valle A.** Extravascular compression of the fémoral vein due to wear débris-induced iliopsoas bursitis : a rare cause of leg swelling after total hip arthroplasty. *J Arthroplasty.* 2007 ; 22 : 453-6
14. **Berend K, Lombardi Jr A, Adams J, Sneller M.** Unsatisfactory surgical Learning curve with Hip Resurfacing. *J Bone Joint Surg (Am)* 2011 ; 93 supp 2 : 89-92
15. **Bengs B, Sangiorgio S, Ebramzadeh E.** Less range of motion with resurfacing arthroplasty than with total hip arthroplasty : in vitro examination of 8 designs. *Acta Orthop* 2008 ; 79 : 755-62
16. **Bin Nasser A, Beaulé P, O'Neill M, Kim P, Fazekas A** Incidence of groin pain after metal-on-metal hip resurfacing. *Clin Orthop Relat Res.* 2010 ; 468: 392-399
17. **Bisshop R, Boomsma M, Van Raay J, Tiebosch A, Maas M, Gerritsma C.** High prévalence of pseudotumors in patients with a Birmingham hip resurfacing prosthesis. *J Bone Joint Surg (Am)* 2013 ; 95 :1554-60
18. **Boomsma M, Ettema H, Van Der Straeten C.** Clinical follow-up. The use of computerized tomography (CT) to evaluate hip resurfacing. In : *The hip resurfacing Handbook : a practical guide for the use and management of modern hip resurfacings.* Cambridge : Woodhead ; 2013
19. **Bosker B, Ettema H, Boomsma M, Kollen B, Maas M, Verheyen C.** High incidence of pseudotumour formation after large-diameter métal-on-metal total hip replacement. A prospective cohort study. *J Bone Joint Surg (Br)* 2012 ; 94-B : 755-61
20. **Brooker A, Bowerman J, Robinson R, Riley L.** Ectopic ossification following total hip replacement. *J Bone Joint Surg* 1973 ; 55-A : 1629-32
21. **Brown G, Lockshin M, Salvati E, Bullough P.** Sensitivity to metal as a possible cause of sterile loosening after cobalt-chromium total hip replacement arthroplasty. *J Bone Joint Surg (Am).* 1977; 59:164-8
22. **Campbell P, Beaulé P, Ebramzadeh E, Leduff M, De Smet K, Lu Z.** The John Charnley Award : a study of implant failure in métal-on-metal surface arthroplasties. *Clin Orthop* 2006 ; 453 : 35-46
23. **Campbell P, Shimmin A, Walter L, Solomon M.** Metal sensitivity as a cause of groin pain in metal-on-metal hip resurfacing. *J Arthroplasty.* 2008; 23: 1080-5. Epub 2008 Mar 14
24. **Capello W, Ireland P, Trammel T.** Conservative total hip arthroplasty: A procedure to conserve bone stock. *Clin Orthop* 1978 ; 134:59-74.
25. **Carrothers AD, Gilbert RE, Jaiswal A, Richardson JB.** Birmingham hip resurfacing :The prevalence of failure. *J Bone Joint Surg (Br)* 2010 ; 92-B :1344-50
26. **Case C, Ellis L, Turner J, Fairman B.** Development of a routine method for the détermination of trace metals in whole blood by magnetic sector inductively coupled plasma mass spectrometry with particular relevance to patients with total hip and knee arthroplasty. *Clin Chem* 2001 ; 47 : 275-80
27. **Charnley J.** Anchorage of the fémoral head prosthesis to the shaft of the fémur. *J Bone Joint Surg Br* 1960 ; 42-B : 28-30
28. **Charnley J.** Arthroplasty of the hip : a new opération. *Lancet* 1961 ; 1129-32
29. **Charnley J.** Tissue réactions to tetrafluoroethylene (Letter). *Lancet* 1963 ; 1379
30. **Clarke I, Donaldson T, Bowsher J, Nassser S, Takahashi T.** Current concepts of métal-on-metal hip resurfacing. *Orthop Clin North AM* 2005 ; 36 : 143-62
31. **Clarke M, Lee P, Villar R.** Dislocation after total hip replacement in relation to metal-on-metal bearing surfaces. *J Bone Joint Surg [Br]* 2003;85-B:650-4.
32. **Coulter G, Young DA, Dalziel RE,A. Shimmin AJ** Birmingham hip resurfacing at a mean of ten years *J Bone Joint Surg (Br)* :2012;94-B:315–21
33. **Cuckler J, Moore K, Lombardi A Jr, McPherson E, Emerson R.** Large versus small femoral heads in metal-on-metal total hip arthroplasty. *J Arthroplasty.* 2004;19(8 Suppl 3):41–44
34. **Daniel J, Holland J, Quigley L, Sprague S, Bhandari M.** Pseudotumors associated with total hip arthroplasty. *J Bone Joint Surg (Am)* 2012 ; 94 : 86-93

35. Daniel J, Pynsent PB, McMinn DJ. Metal-on-metal resurfacing of the hip in patients under the age of 55 years with osteoarthritis. *J Bone Joint Surg (Br)* ; 2004 Mar;86(2):177-84.
36. Davies A, Willert H, Campbell P, Learmonth I, Case C. An unusual lymphocytic perivascular infiltration in tissues around contemporary metal-on-metal joint replacements. *J Bone Joint Surg (Am)* 2005
37. Davis E, Olsen M, Zdero R, Smith G, Waddell J, Schemitsch E. Predictors of femoral neck fracture following hip resurfacing : a cadaveric study. *J Arthroplasty* 2013 ; 28 :110-6
38. De Haan R, Campbell P, Su A, De Smet. Revision of metal-on-metal resurfacing arthroplasty of the hip : the influence of malpositioning of the components. *J Bone Joint Surg (Br)* 2006 ; 90-B : 1158-63
39. De Smet KA, Pattyn C, Verdonck R. Early results of primary Birmingham hip resurfacing using a hybrid metal-on-metal couple. *Hip Int* 2002 ; 12: 158-162.
40. De Smet KA. Belgium experience with metal-on-metal surface arthroplasty. *Orthop Clin North Am* 2005 ; 36:203-213.
41. de Steiger R, Miller L, Prosser G, Graves S, Davidson D, Stanford T. Poor outcome of revised resurfacing hip arthroplasty, 397 cases from the Australian Joint Replacement Registry. *Acta Orthop* 2010 ; 81: 72-76.
42. De Wall Malefijt M, Huiskes R. A clinical, radiological and biomechanical study of the TARA hip prosthesis. *Arch Orthop Trauma Surg* 1993 ; 112 (5) : 220-5
43. Dowson D. New joints for the Millenium : wear control in total hip replacement hip joints. *Proc Inst Mech Eng* 2001 ; 215 : 335-58
44. Fary C, Rhys Thomas G, Taylor A, Beard D, Carr A, Glyn-jones S. Diagnosing and investigating adverse reactions in metal on metal hip implants. *BMJ* 2011, vol 343 : 1218-23 (K)
45. Foulleron N, Wavreille G, Endjah N, Girard J. Running activity after hip resurfacing arthroplasty: a prospective study. *Am J Sports Med.* 2012 ;40(4):889-94
46. Freeman M, Cameron H, Brown G. Cemented double cup arthroplasty of the hip: A five year experience with the ICLH prosthesis. *Clin Orthop* 1978 ; 134:45-52.
47. Freeman M. Some anatomical and mechanical considerations relevant to the surface replacement of the femoral head. *Clin Orthop* 1978;134:19-24
48. Freeman M. Some anatomical and mechanical considérations relevant to the surface replacement of the femoral head. *Clin Orthop relat Res.* 1978 ; 134 :19-24
49. Furuya K, Tsuchiya M, Kawachi S. Socket-cup arthroplasty. *Clin Orthop* 1978 ; 134: 41-44
50. Ganapathi M, Evans S, Roberts P. Strain patterns following surface replacement of the hip. *Proc Inst Mech Ang H* 2008 ; 222 : 13- 8
51. Gautier E, Ganz K, Krugel N, Gill T, Ganz R. Anatomy of the médial femoral circumflex artery and its surgical implications. *J Bone Joint Surg Br.* 2000 ; 82 : 679-83)
52. Gérard Y. Nécrose idiopathique de la tête fémorale. Traitement par cupule à appui cylindrique. Symposium de la 47^{ème} réunion annuelle de la SOFCOT. *Rev Chir Orthop*, 1973 Supp 1 : 74-80
53. Gerard Y, Segal P, Bedoucha J: Hip arthroplasty by matching cups. *Rev Chir Orthop* 1974, 60:281-9.
54. Gill H, Campbell P, Murray D, De Smet K. Reduction of the potential for thermal damage during hip resurfacing. *J Bone Joint Surg (Br)* 2007 ; 89-B : 16-20
55. Girard J, Bocquet D, Fron D, B Herbaux B, Migaud H. Les reprises de prothèse totale de hanche chez des patients âgés de moins de 30 ans. *Revue de chirurgie orthopédique* 2008; 94: 188-191
56. Girard J, Lavigne M, Vendittoli P, Roy A. Biomechanical reconstruction of the hip: a randomised study comparing total hip resurfacing and total hip arthroplasty. *J Bone Joint Surg (Br)* 2006;88:721-6.
57. Girard J, Miletic B, Deny A, Migaud H, Foulleron N. Can patients return to high-impact physical activities after hip resurfacing? A prospective study. *Int Orthop.*2013;37(6):1019-24
58. Glyn-Jones S, Pandit H, Kwon Y-M, Doll H, Gill HS, Murray DW. Risk factors for inflammatory pseudotumour formation following hip resurfacing. *J Bone Joint Surg (Br)* 2009 ; 91-B : 1566-74
59. Grammatopoulos G, Pandit H, Kwon YM, Gundle R, McLardy-Smith P, Beard DJ, Murray DW, Gill HS. Hip resurfacings revised for inflammatory pseudotumour have a poor outcome. *J Bone Joint Surg (Br).* 2009 ; 91-B :1019-24
60. Grammatopoulos G, Pandit H, Oxford Hip and Knee Group, Murray D, Gill H. The Relationship between head-neck ratio and pseudotumour formation in metal-on-metal resurfacing arthroplasty of the hip. *J Bone Joint Surg (Br).* 2010 ; 92-B:1527-34.
61. Haboush E. A new opération for arthroplasty of the hip based on biomechanics, photoelasticity, fast-setting dental acrylic, and other considérations. *Bull Hosp Joint Dis* 1953 ; 14 (2) : 242-77
62. Hananouchi T, Saito M, Nakamura N, Yamamoto T, Yonenobu K. Huge pelvic mass secondary to wear debris causing ureteral obstruction. *J Arthroplasty.* 2005; 20:946-9
63. Hart A, Satchithananda K, Henckel J, Cobb J, Sabah S, Skinner J, Mitchell A. An MRI classification of lésions around metal-on-metal hip replacements. *J Bone Joint Surg Br* 2012, 94-B N) Supp XXV 88
64. Harvie P, Giele H, Fang C, Ansoorge O, Ostlere S, Gibbons M, Whitwell D. The treatment of femoral neuropathy due to pseudotumour caused by metal-on-metal resurfacing arthroplasty. *Hip Int.* 2008; 18:313-20
65. Haute Autorité de Santé. Commission Nationale d'évaluation des dispositifs médicaux et des technologies de santé. Avis de la CNEDiMTS du 28/05/13.
66. Head W. Wagner surface replacement arthroplasty of the hip. *J Bone Joint Surg* 1981 ; 63A:420-427
67. Herman K, Highcock A, Moorehead J, Scott S. A comparison of leg length and femoral offset discrepancies in hip resurfacing, large head metal-o,-metal and conventional total hip replacement : a case series. *J Orthop Surg Res.* 2011; 6: 65
68. Hernigou P, Poignard A, Manicom O. Histoire de la prothèse totale de hanche. Prothèse totale de hanche, les choix. Cahiers d'enseignement de la SOFCOT n°90: 5-9

69. **Hernigou P.** Judet's prosthesis 42 years following implantation. *Rev Chir Orthop Rep App Mot* 1995 ; 81(3) : 264-6
70. **Howie DW, Cain CM, Cornish BL.** Pseudo-abscess of the psoas bursa in failed double-cup arthroplasty of the hip. *J Bone Joint Surg (Br)*. 1991; 73: 29-32
71. **Jacobs J.J., Hallab N.J., Urban R.M., Wimmer M.A.** Wear particles *J Bone Joint Surg (Am)* 2006 ; 88 (Suppl. 2) : 99-102
72. **Judet J, Judet R.** The use of an artificial femoral head for arthroplasty of the hip joint. *J Bone Joint Surg Br* 1950 ; 32-B : 166-73
73. **Keegan G.M., Learmonth I.D., Case C.P.** Orthopaedic metals and their potential toxicity in the arthroplasty patient. A review of current knowledge and future strategies *J Bone Joint Surg (Br)* 2007 ; 89 : 567-573
74. **Kishida Y, Sugano N, Nishii T, Miki H, Yamaguchi K, Yoshikawa H.** Preservation of the bone mineral density of the femur after surface replacement of the hip. *J Bone Joint Surg (Br)* 2004 ; 86 : 185-89
75. **Komistek RD, Dennis D, Ochoa J, Haas B, Hammill C.** In vivo comparison of hip separation after metal-on-metal or metal-on-polyethylene total hip arthroplasty. *J Bone Joint Surg (Am)*, 2002, 84, 1836-1841.
76. **Langton D, Jameson S, Joyce T, Hallab N, Natu S, Nargol A.** Early failure of metal-on-metal bearings in hip resurfacing and large-diameter total hip replacement : a consequence of excess wear. *J Bone Joint Surg*. 2010 ; 92 :38-46
77. **Lavigne M, Kalhor M, Beck M, Ganz R, Leunig M.** Distribution of vascular foramina around the femoral head and neck junction: relevance for conservative intracapsular procedures of the hip. *Orthop Clin North Am*. 2005; 36:171-6
78. **Lavigne M, Lafosse J, Ganapathi M, Girard J, Vendittoli P.** Residual groin pain at a minimum of two years after metal-on-metal THA with a 28mm femoral head, THA with a large-diameter femoral head, and hip resurfacing. *J Bone Joint Surg (Am)*. 2011 ; 93 Suppl 2 :93-8
79. **Lavigne M, Mottard S, Girard J .** Range of motion after hip resurfacing and THA : a single-blind randomized clinical study. Proceedings of the 75th Annual American Academy of Orthopaedic Surgeons Meeting. San Francisco March 5-9, 2008. P384
80. **Le Duff M, Amstutz H.** The Relationship of sporting activity and implant survivorship after hip resurfacing. *J Bone Joint Surg (Am)*. 2012 ; 94 :911-8
81. **Le Duff M, Takamura K, Amstutz H.** Incidence of heterotopic ossification and effects of various prophylactic methods after hip resurfacing. *Bull NYU Hosp for J disease* 2011 ; 69 : S36-41
82. **Le Duff M, Wisk L, Amstutz H.** Range of motion after stemmed total hip arthroplasty and hip resurfacing- a clinical study. *Bull NYU Hosp Jt Dis* 2009 ; 67 :177-81
83. **Lingard E, Muthumayandi K, Holland J.** Comparison of patient-reported outcomes between hip resurfacing and total hip replacement. *J Bone Joint Surg (Br)*. 2009 ; 91-B : 1550-4
84. **Long J, Bartel D.** Surgical variables affect the mechanics of a hip resurfacing system. *Clin Orthop* 2006 ; 453 :115-122
85. **Loughead J, Starks I, Chesney D, Matthews J, McCaskie A, Holland J.** Removal of acetabular bone in resurfacing arthroplasty of the hip. A comparison with hybrid total hip arthroplasty. *J Bone Joint Surg (Br)* 2006;88-B:31-4.
86. **Makela K, Visuri T, Pulkkinen P, Eskelinen A, Remes V, Virolainen P, Junnila M, Pukkala E.** Risk of cancer with metal-on-metal hip replacements : population based study. *BMJ* 2012 ; 345 : e4646
87. **Malviya A, Holland JP.** Pseudotumours associated with metal-on-metal hip resurfacing: 10-year Newcastle experience. *Acta Orthop Belg*. 2009; 75:477-83
88. **Maravic M, Landais P.** Usefulness of a national hospital database to evaluate the burden of primary joint replacement for coxarthrosis and gonarthrosis in patients aged over 40 years. *Ost Cart*. 2006 ; 14 : 612-5
89. **Matharu G, Revell M, Pynsent P, Treacy R.** A review of hip resurfacing revised for unexplained pain. *Hip Int* 2012 ; 22 : 633-40
90. **Matharu G, Mc Bryde C, Pynsent W, Pynsent P, Treacy R.** The outcome of the Birmingham Hip resurfacing in patients aged less than 50 years up to 14 years post-op. *Bone Joint J* 2013 ; 96-B : 1172-7
91. **Merle d'Aubigné R, Postel M, Mazabraud A, Massias P, Gueguen J.** Idiopathic necrosis of the femoral head in adults. *J Bone Joint Surg*, 1965, 47-B : 612
92. **Mc Minn D, Pynsent P, De Cock C, Treacy R, Isbiter E.** Result of metal-on-metal hip resurfacing. *J Bone Joint Surg (Br)* 2000 ; 82-B : Supp2
93. **Mc Minn D, Snell K, Daniel J, Treacy R, Pynsent P, Riley.** Mortality and implant revision rates of hip arthroplasty in patients with osteoarthritis : registry based cohort study. *BMJ* 2012 ;344 : e3319
94. **McBryde C, Theivendran K, Thomas A, Treacy R, Pynsent P.** The influence of head size and sex on the outcome of Birmingham hip resurfacing. *J BoneJoint Surg (Am)* 2010 ; 92: 105-112.
95. **McMinn D, Treacy R, Lin K.** Metal-on-metal surface replacement of the hip: Experience with the McMinn prosthesis. *Clin Orthop* 1996 ; 329S:S89-S98
96. **McMinn D.** Development perspectives Modern Hip Resurfacing. Springer. 1-41
97. **McMinn DJ, Daniel J, Ziaee H, Pradhan C** Indications and results of hip resurfacing. *Int Orthop*. 2011;35(2):231-7
98. **Medicine and Healthcare products Regulatory Agency.** Medical Devide Alert. 7 Sept 2010
99. **Migaud H, Delaunay C, Jobin A, Pinoit Y.** Prothèse totales de hanche avant 50 ans : synthèse. *Rev Chir Orth* 2005 ; 351
100. **Migaud H, Girard J, May O, Jobin A *, Pinoit Y, Laffargue P, Delaunay C.** Résultats de couple de frottement métal-métal en grand diamètre au cours des arthroplasties totales de hanche : avantages et inconvénients. *Revue de Chirurgie Orthopédique et Réparatrice de l'Appareil Moteur*, Volume 93, Issue 3, May 2007, Pages 310-312
101. **Mont M, Ragland P, Etienne G, Seyler T, Schmalzried T.** Hip resurfacing arthroplasty. *J Am Acad Orthop Surg*. 2006 ; 14 : 454-463.
102. **Mont M, Seyler T, Ulrich S, Beaulé P, Boyd H, Grecula M, Goldberg V, Kennedy W, Marker D, Schmalzried T, Sparling E, Vail T, Amstutz H.** Effect of changing indications and techniques on total hip resurfacing. *Clin Orthop Relat Res*. 2007 ; 465 : 63-70
103. **Moroni A, Savarino B, Hoque P, Cadossi M, Baldini N.** Do ion levels in hip resurfacing differ from metal-on-metal THA at midterm ? *Clin Orthop Relat Res* (2011) 469 :180-7
104. **Muller M.** Lessons of 30 years of total hip arthroplasty. *Clin Orthop* 1992 ; 274 : 12-21
105. **National Institute for Health and Clinical excellence.** Guidance on the sélection of prosthesis for primarytotal hip replacement. TA2 Hip disease-replacement prosthèses : guidance 2003.

106. **National Joint Registry for England and Wales.** 9th annual report. 2012
107. **Nawabi D, Hayter C, Su E, Koff M, Perino G, Gold S, Koch K, Potter H.** Magnetic résonance Imaging versus asymptomatic subjects following Metal-on-Metal hip resurfacing arthroplasty. *J Bone Joint Surg (Am)* ; 2013 ; 95 :895-902
108. **New Zealand Orthopaedic Association** (2009) Annual report. New Zealand Joint Arthroplasty Register.
109. **Ong K, Day J, Kurtz S, Field R, Manley M.** Role of surgical position on interface stress and initial bone remodelling stimulus around hip resurfacing arthroplasty. *J Arthroplasty* 2008 ; 24 : 1137-42
110. **Ong K, Kurtz S, Manley M.** Biomechanics of the Birmingham Hip resurfacing arthroplasty. *J Bone Joint Surg (Br)* 2006 ; 88 :1110-15
111. **Quesada M, Mont M.** Metal-on-Metal hip resurfacing advantages and disadvantages. *J Arthroplasty* 2008 ; 23 (Suppl 7)
112. **Radcliffe I, Taylor M.** Investigation into the affect of cementing techniques on load transfer in the resurfaced femoral head : a multi-femur finité élément analysis. *Clin Biomech* 2007 ; 22 :422-30
113. **Rahman L, Hall-Craggs M, Muirhead-Allwood S.** Radiology of the resurfaced hip. *Skeletal radiol* 2011 ; 40 : 819-30
114. **Rama K, Vendittoli P, Ganapathi M, Borgmann R, Roy A, Lavigne M.**Heterotopic ossification after surface replacement arthroplasty and total hip arthroplasty : a randomized study. *J Arthroplasty* 2009 ; 24 (2) : 256-62
115. **Richards C, Giannitsios D, Huk O, Zukor D, Steffen T, Antoniu J.** Risk of periprosthetic femoral neck fracture after hip resurfacing arthroplasty : valgus compared with anatomis alignment . *J Bone Joint Surg (Am)* 2008 ; 90 Supp 3, 96 : 96-101
116. **Rieker C, Schon R, Kottig P.** Development and validation of a second-generation MOM bearing : laboratory studies and analysis of retrievals. *J Arthroplasty* 2004 ; 19 (Supp 3) :5-11
117. **Roche J, Jones C, Khan R, Yates P.** The surgical anatomy of the piriformis tendon, with particular reference to total hip replacement : a cadaver study. *Bone Joint J.* 2013;95-B:764-9.
118. **Sariali E, Lazennee J, Khiami F, Catonné Y.** Mathematical évaluation of jumping distance in total hip arthroplasty. *Act Orthop* 2009 ; 80 : 277-82
119. **Schuh R, Neumann D, Rauf R, Hofstaetter J, Boehler N, Labek G.** Revision rate of Birmingham Hip Resurfacing arthroplasty: comparison of published literature and arthroplasty register data. *International Orthopaedics (SICOT)* (2012) 36:1349-1354
120. **Sevitt S, Thompson R.** The distribution and anastomoses of arteries supplying the head and neck of the femur. *J Bone Joint Surg (Br).* 1965;47:560-73
121. **Shimmin A, Beaulé P, Campbell P.** Metal-on-metal Hip resurfacing arthroplasty. *J Bone Joint Surg (Am)* 2008 ; 90 :637-54
122. **Shimmin A, Back D.** Femoral neck fractures following Birmingham hip resurfacing : a national review of 50 cases. *J Bone Joint Surg (Br)* 2005 ; 87 : 463-64
123. **Siebel T, Morlock M.** Lessons learned from early clinical expérience and results of 300 ASR hip resurfacing implantations. *Proc Inst Mech Eng H* 2006 ; 220 :345-53
124. **Smith-Petersen N.** Evolution of mould arthroplasty of the hip joint. *J Bone Joint Surg Am* 1948 ; 30-B : 59-75
125. **Sneath R, Bindi F, Davies J, Parnell E.,** The effect of pulsed irrigation on the incidence of the heterotopic ossification after total hip arthroplasty. *J Arthroplasty* 2001 ; 16 : 547-51
126. **Swedish National Hip Arthroplasty Register** (2008). Annual report.
127. **Tallroth K, Eskola A, Santavirta S, Konttinen YT, Lindholm TS.** Aggressive granulomatous lesions after hip arthroplasty. *J Bone Joint Surg (Br).* 1989; 71: 571-5
128. **Tharani R., Dorey F.J., Schmalzried T.P.** The risk of cancer following total hip or knee arthroplasty *J Bone Joint Surg Am* 2001 ; 83 : 774-780
129. **Thomine J.** Les nécroses idiopathiques de la tête fémorale. L'arthroplastie par cupule ajustée. Symposium de la 47^{ème} réunion annuelle de la SOFCOT. *Rev Chir Orthop*, 1973 Supp 1 : 61-73
130. **Thompson F.** Vitallium intramedullary hip prosthesis, preliminary report. *NY State J Med* 1952 ; 52 (24) : 3011-20
131. **Tipper J, Firkins P, Ingham E, Fisher J, Stone M, Farrar R.** Quantitative analysis of the wear and wear debris from low and High carbon content cobalt chrome alloys used in MOM total hip replacements. *J Mater Sci Mater Med* 1999 ; 10 : 353-62
132. **Townley C.** Hemi and total articular replacement arthroplasty of the hip with the fixed femoral cup. *Orthop Clin North Am* 1982 ; 13 (4) : 869-94
133. **Treacy R, McBryde C, Pynsent P.** Birmingham Hip resurfacing arthroplasty. A minimum follow-up of five years. *J Bone Joint Surg (Br)* 2005 ; 87 : 167-70
134. **Trentani C, Vaccarino F.** The Paltrinieri-Trentani hip joint resurfacer arthroplasty. *Clin Orthop* 1978 ; 134 :36-40
135. **Van der Weegen W, Smolders J, Sijbesma T, Hoekstra H, Brakel K, van Susante J.** High incidence of pseudotumours after hip resurfacing even in low risk patients ; result from an intensified MRI screening protocol. *Hip Int.* 2013 ; 23 (3) : 243-249
136. **Vassiliou K, Scholes S, Unsworth A.** Laboratory studies on the tribology of hard bearing hip prosthèses : ceramic-on-ceramic and métal-on-metal. *Proc Inst Mech Eng* 2007 ; 221 :11-20
137. **Vendittoli P, Lavigne M, Girard J, Roy A.** A randomised study comparing resection of acetabular bone at resurfacing and total hip replacement. *J Bone Joint Surg (Br)* 2006;88-B:997-1002.
138. **Vendittoli P, Lavigne M, Roy A, Lusignan D.** A prospective randomized clinical trial comparing métal-on-metal total hip arthroplasty and métal-on-metal total hip resurfacing in patients less than 65 years old. *Hip Intern* 2006 ; 16 (Suppl 2) : 73-81
139. **Vendittoli P, Mottard S, Roy A, Dupont C, Lavigne M.** Chromium and cobalt ion release following the Durom High carbon content, forged métal-on-metal surface replacement of the hip. *J Bone Joint Surg (Br).* 2007 ; 89 : 441-8
140. **Visuri T.I., Pukkala E., Pulkkinen P., Paavolainen P.** Cancer incidence and causes of death among total hip replacement patients: a review based on Nordic cohorts with a special emphasis on metal-on-metal bearings *Proc Inst Mech Eng* 2006 ; 220 : 399-407
141. **Wagner H:** Surface replacement arthroplasty of the hip. *Clin Orthop* 1978 ; 134:102-130.

142. **Wagner M, Wagner H.** Preliminary results of uncemented metal-on-metal stemmed and resurfacing hip replacement arthroplasty. *Clin Orthop* 1996 ; 329s:S78-S88.
143. **Whiteside L, Lange D, Capello W, Fraser B.** The effects of surgical procedures on the blood supply to the femoral head. *J Bone Joint Surg [Am]* 1983;65-A: 1127
144. **Wiles P.** The surgery of the osteoarthritic hip. *Br J Surg* 1958 ; 488-97
145. **Willert H, Buchhorn G, Fayyazi A, Lohmann C.** Histopathological changes around metal/metal joints indicate delayed type hypersensitivity. Primary results of 14 cases. *Osteologie*. 2000;9:2-16
146. **Willert H.G., Buchhorn G.H., Fayyazi A.** Metal-on-metal bearings and hypersensitivity in patients with artificial hip joints:a clinical and histomorphological study *J Bone Joint Surg (Am)* 2005 ; 87 : 28-36
147. **Willert HG, Buchhorn GH, Fayyazi A, Lohmann C.** Vascular changes and lymphocyte aggregations in aseptic loosening of all-metal hip joint replacements. Presented as a poster at the Sixth World Biomaterials Congress; 2000 May 15-20; Kamuela, HI.
148. **Zustin J, Krause M, Breer S.** Morphologic analysis of periprosthetic fractures after hip resurfacing arthroplasty. *J Bone Joint Surg (Am)* 2010 ; 92-A : 404-10

E T U D E

INTRODUCTION

Le resurfaçage de hanche revêt dans sa réapparition moderne un aspect conservateur séduisant. Le grand diamètre de la cupule fémorale adapté à l'anatomie permet la limitation du risque de luxation avec restitution des caractéristiques anatomiques (latéralisation, différence de longueur)²³ et permet une conservation osseuse maximale sans altération de la zone métaphyso-épiphysaire de l'extrémité supérieure du fémur en vue des futures révisions prothétiques potentiellement envisageable. Mais derrière cette résurgence, on retrouve des années de tâtonnement dans les choix de matériau des couples de frottement.

Smith Petersen (1923)⁵³ par ses **cupules modelantes** (Mould Arthroplasty) a initié cette technique conservatrice à travers des implants en verre, pyrex, bakélite puis enfin en Vitalium destinée à favoriser la constitution d'un tissu de glissement. Aufranc (1953)² retrouva 35% de mauvais résultats marqués par une usure du fond du cotyle et résorption de la tête fémorale sous la cupule suivi d'une varisation de l'implant.

Vernon Luck²² réalisa une **cupule ajustée** (taille adaptée au cotyle) basée sur les fondements développés par Merle d'Aubigné³⁹ en 1964 pour le traitement des nécroses céphaliques. Le but était de protéger le séquestre céphalique des contraintes qui tendent à l'enfoncer et de protéger le cotyle des surcharges localisées qu'entraîne l'appui sur la tête déformée et qui le font évoluer vers l'arthrose. La cupule de Thomine⁵⁴ cupule sphéro-tronc-conique retrouvait 65% de très bon résultats mais seuls 37% conservaient leur positionnement neutre initial découvrant alors la zone nécrotique, toutefois aucune protrusion acétabulaire n'était à déplorer avec quelques cotyloïdites tolérables. Ainsi est apparue la cupule de Vernon-Luck²² cupule en vitalium présentant une partie sphérique poursuivie d'une jupe cylindrique. Un problème de courbe d'apprentissage et de positionnement en varus était déjà mis en avant, la rétroversion étant la source des taux plus élevés de descellement. Gérard²² retrouva 16 révisions sur 186 implants posés à en moyenne 4 ans de recul.

D'autres auteurs ont tenté à leur tour de limiter le taux d'échec en couplant resurfaçage fémoral et acétabulaire (**cupules couplées**) afin de limiter l'origine acétabulaire des douleurs et pouvoir proposer à une population arthrosique une chirurgie conservatrice. Charnley¹³ (avec un couple téflon-téflon), puis d'autres avec le couple Métal-polyéthylène^{20,21}. Les causes d'échecs étaient fracture sur encochage per-opératoire, malposition en varus et descellement principalement acétabulaire.

Mc Minn³⁷ a développé un resurfaçage de hanche à couple métal-métal, fort de son expérience du couple de frottement utilisé dans les prothèses Ring et Mc Kee-Farrar pour lesquels un taux d'usure très faible était retrouvé malgré un taux d'échec précoce (6% à 2-3 ans). Le métal utilisé est un alliage chrome-cobalt coulé à chaud à haute pression isostatique. L'implant acétabulaire est hémisphérique avec une couverture au niveau de l'interface os-prothèse d'hydroxyapatite poreux. La fixation fémorale est cimentée. Le même auteur a développé un implant fémoral non cimenté.

Si les premiers résultats diffusés principalement par les concepteurs furent encourageants^{1,55} la diffusion et l'augmentation du recul a permis de mettre en évidence des complications (fracture du col

fémoral⁴⁹, descellement¹¹, pseudotumeurs⁵⁶) altérant les résultats prometteurs pour une population jeune et active.

Notre expérience a débuté en 2006, basée sur les premiers résultats encourageants de cette chirurgie conservatrice, espérant ainsi des résultats fonctionnels supérieurs et un taux de complication similaire voire inférieur à une chirurgie prothétique totale de hanche classique chez une population jeune et active.

Nous avons cherché à analyser, à travers une étude rétrospective non consécutive, les taux de complications (incluant la recherche systématique de pseudotumeurs), le taux de révision prothétique toute étiologie confondue et les résultats fonctionnels des patients au recul minimum de 12 mois.

MATERIEL & METHODE

Entre décembre 2006 et octobre 2012, soit à plus de 12 mois de recul minimum, 71 interventions de resurfaçage de hanche par couple métal-métal de grand diamètre avec un implant Birmingham Hip Resurfacing (Smith & Nephew®, Warwick, Royaume-Uni) ont été réalisées chez 62 patients porteurs de coxarthrose primitive ou secondaire excluant les coxopathies inflammatoires ou ostéonécroses. Ceci représente 5,8% des prothèses de hanche primitives réalisées au cours de cette période (1116 PTH pour 71 Resurfaçage) Aucune sélection de sexe n'était réalisée lors de l'indication chirurgicale.

Nous avons exclu de nos indications de resurfaçage les patients de plus de 70 ans. Nous avons ainsi exclu les patients opérés par prothèse totale de hanche standard, ainsi que ceux dont le recul était inférieur à 12 mois ou dont l'implant de resurfaçage était différent de l'implant BHR.

Les patients ont été revus cliniquement avec réalisation systématique de bilan radiographique et scanner. Il s'agissait de 62 patients, 9 étant bilatérales dont 4 dans la même session opératoire opérés entre décembre 2006 et octobre 2012. La cohorte comportait 38 hommes (62,9%) pour 24 femmes. L'âge moyen était de 51,75 (23-70). L'indice de masse corporelle moyen était de 25,4 Kg/m². Les étiologies étaient pour 63% une coxarthrose, 30 sur dysplasie et 7% post traumatique.

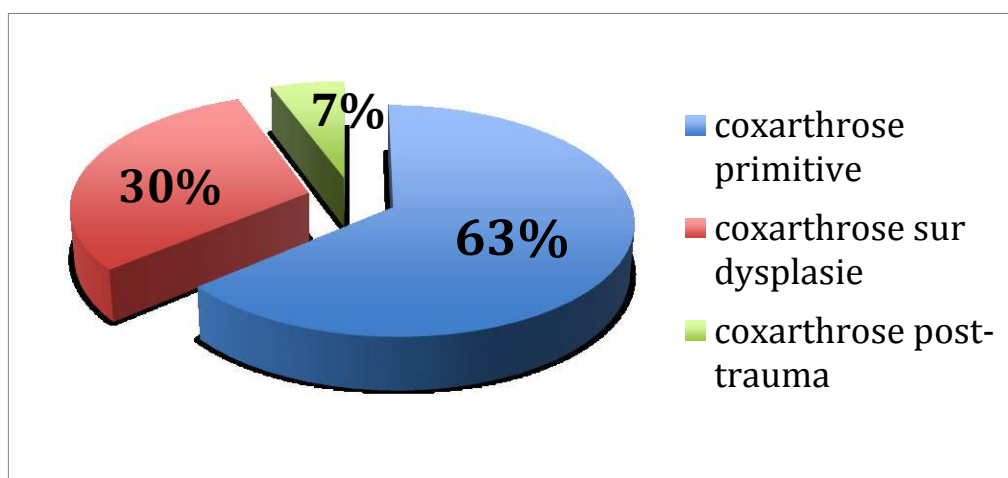


Fig 1 : Etiologie des indications de resurfaçage

L'intervention a été réalisée par 3 chirurgiens sénior (63 CT, 6 PB et 2 RBDD) selon 2 voies d'abord : voie postéro-externe dans 67 cas et voie antérieure avec trochantéromie digastrique dans 4 cas.

Une patiente (resurfaçage bilatéral) est décédée d'une étiologie étrangère au resurfaçage. Une patiente est perdue de vue. Elles sont donc exclues de l'étude.

Deux patientes ont pu être recontactées mais ont refusé de se déplacer pour des raisons matérielles mais ont signalé ne pas avoir été réopérées et ne pas être gênées par leur hanche avec l'envoi postal de radiographies du bassin.

La cohorte finale comporte alors 68 hanches (60 patients), 38 hommes (63%) pour 22 femmes (8 bilatérales) à 36 mois de recul. L'âge moyen est de 50,9 ans à l'opération.

L'examen clinique comporte la recherche de douleur (échelle EVA) et plus spécialement inguinale (recherche de syndrome du psoas), avec l'étude des mobilités de la hanche. L'évaluation clinique comporte également un interrogatoire complet avec élaboration de différents scores cliniques subjectifs (Hip Score Value (valeur subjective que le patient met à sa hanche sur une échelle de 0 à 100, HOOS (sur 100)³¹, Oxford Hip Score (sur 60)¹⁴) et objectifs (Harris Hip Score (sur 100)²⁸ et score de Postel-Merle d'Aubigné (sur 18)³⁹).

Le bilan paraclinique comprend la réalisation de radiographie de face. On complète l'exploration par la réalisation de scanner pelvien sans injection de produit de contraste.

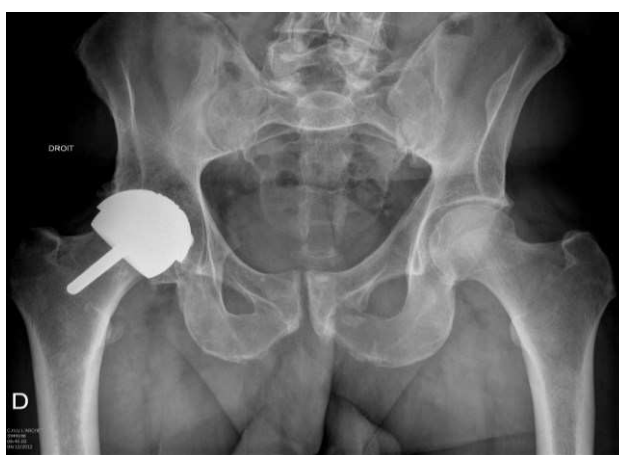

Fig 2 : Radiographie du bassin de face

Les radiographies permettent de mesurer les angles SSA (Stem Shaft Angle ou angle d'inclinaison fémoral), l'angle d'inclinaison acétabulaire et la mesure du ratio tête-col (Head-Neck Ratio ou HNR). On évaluait également la présence d'encochage du col fémoral et d'ossification du moyen fessier évalué selon la classification de Brooker¹⁰. La présence de liseré radiologique a été évaluée selon la classification de De Lee & Charnley¹⁶ pour le cotyle et de Amstutz¹ pour le fémur. 3 zones sont délimitées sur chacun des 2 implants.

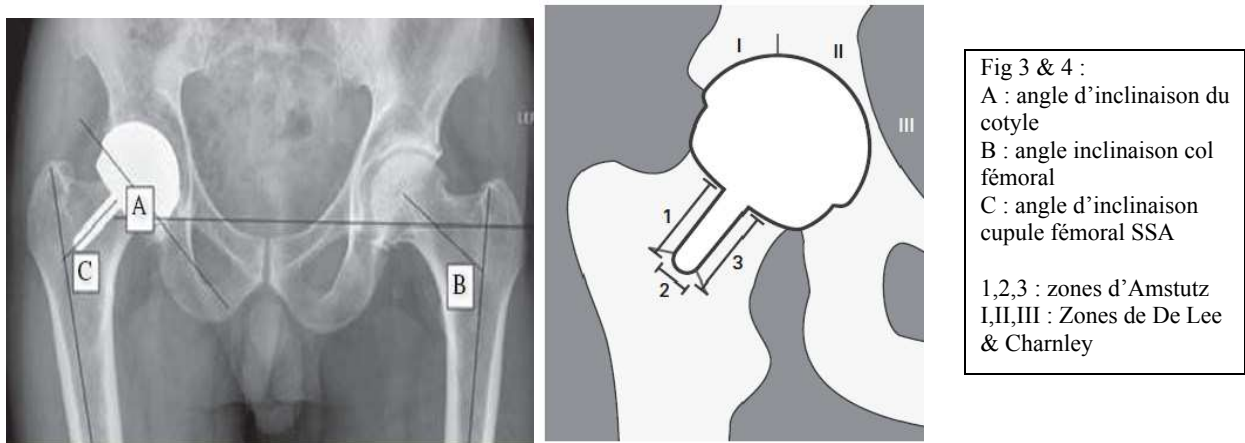


Fig 3 & 4 :
 A : angle d'inclinaison du cotyle
 B : angle inclinaison col fémoral
 C : angle d'inclinaison cupule fémoral SSA
 1,2,3 : zones d'Amstutz
 I,II,III : Zones de De Lee & Charnley

La tomodensitométrie pelvienne a également permis de compléter l'analyse du positionnement des implants en étudiant spécifiquement l'antéversion de la cupule cotyloïdienne⁴⁰ mesurée en reliant les lignes reliant les arêtes postérieures et celle reliant la partie antérieure et postérieure de la cupule acétabulaire dans sa partie moyenne (réalisé en variant le contraste de la fenêtre osseuse)




Fig 5 : Mesure antéversion cupule cotyloïdienne selon Mian⁴⁰.

Les coupes en « partie molle » ont également permis d'évaluer :

- La présence de lésions pseudotumorales classées à partir de la classification élaborée par Boomsma & al⁸. Le volume pseudotumoral est mesuré à partir de la formule mathématique de mesure de volume elliptique : $V=0,52 \times \text{hauteur} \times \text{largeur} \times \text{longueur}$

Le Scanner a été préféré à l'IRM, souvent utilisé dans la littérature, car il permet grâce aux nouveaux appareils performants d'obtenir une image précise et peu artefactée des parties molles périprothétiques à condition de conserver l'ensemble des coupes natives ; il permet également la mesure de l'antéversion acétabulaire non réalisable à l'IRM et la présence de lésion lytique osseuse ou la présence de kystes osseux.

Grade	Description	Criteria
I	Normal or acceptable	Thickening of capsule up to 4-6 mm
II	Reactive	Thickening of capsule of >6 mm, but not more than the neck of the prosthesis, with or without bulging and without eccentric enlargement with respect to the capsule
III	Mild metal-on-metal disease	Consists of a bulging capsule both anteriorly and posteriorly
IV†	Moderate metal-on-metal disease	Represents eccentric bulging or enlargement of the capsule, which is often seen inferomedially to the prosthetic head
V†	Severe metal-on-metal disease	Represents the so-called bursitis mimicker, often extending posterolaterally with extensive filling of the subtrochanteric bursa, or anteriorly by filling of the iliopsoas bursa, which can extend into the abdominal compartment

fig 6. Classification de Boomsma & al (2013)⁸ publiée dans The Hip Resurfacing Handbook: A Practical Guide to the Use and Management of Modern Hip Resurfacings.

Seuls les grades IV et V sont considérés comme pseudotumeurs dans notre étude comme l'a fait préalablement Bisschop & al sur son étude sur 129 BHR étudiées scannographiquement.

- La présence d'une atrophie du muscle psoas en réalisant des coupes remontant jusqu'à la 2^{ème} vertèbre lombaire.

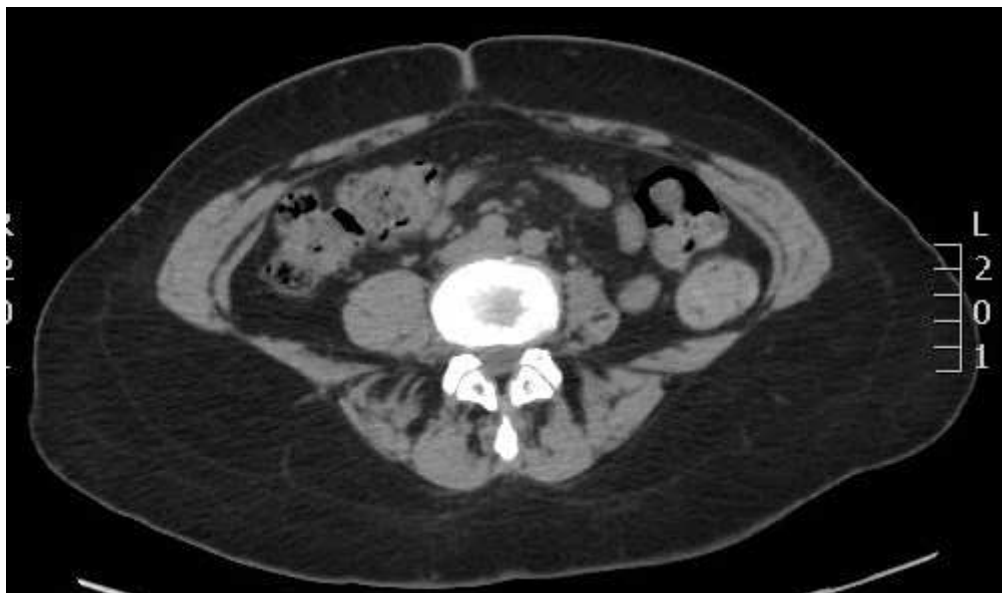

Fig 7 : Coupe axiale de scanner montrant une atrophie de psoas G

Les mesures ont été réalisées à partir du logiciel Impax permettant également la manipulation des images.

L'analyse statistique a été réalisée par un statisticien (DC), grâce au logiciel R version 2.15.3. 2 méthodes statistiques ont été utilisées : Fisher's exact test for count data et Welch two-sample t-test.

INTERVENTION :

Une planification préopératoire est réalisée à partir d'une radiographie du bassin de face à agrandissement réel. On prévoit ainsi la taille des implants fémoraux et acétabulaires et le centrage de la tige. On mesure la distance grand trochanter-orifice de sortie de la broche guide, valeur qui sera indispensable pour la vérification peropératoire. Le but étant de positionner l'implant en valgus de 8°




Fig 8 : planification préopératoire

L'intervention est réalisée sous anesthésie générale ou rachianesthésie avec antibioprofylaxie systématique. Le patient est installé en décubitus latéral. Les abords chirurgicaux sont de deux types : postéro-externe (voie de Moore) ou par trochantérotomie digastrique de Ganz (PB). En cas de voie de Moore, les muscles pelvi-trochantériens sont désinsérés de leur insertion trochantérienne qui permet une luxation postérieure de la tête fémorale. La trochantérotomie digastrique évite la section des pelvitrochantériens pouvant altérer la vascularisation céphalique. En cas d'ostéophytes imposants, une excision première peut être nécessaire pour retrouver l'aspect natif de la tête fémorale. On utilise alors les calibreurs de différente taille afin de déterminer la largeur du col. La taille du col mesurée permet le choix de l'ancillaire de coupe, une sous-dimension étant source d'encochage du col. On reporte la distance grand trochanter-orifice de sortie prédéterminée par la planification, puis on positionne le centreur guidant la broche centreuse. Le centrage cervical est vérifié grâce au palpateur pour prévenir l'encochage. Un trou pilote est réalisé à partir de la broche centreuse. Les fraises cloches de tailles adaptées sont utilisées pour resurfer la tête. Compte tenu des résections osseuses réalisées par le resurfaçage l'exposition du cotyle est facilité.

Un fraisage progressif du cotyle est réalisé. Une adéquation taille fémorale et taille acétabulaire est nécessaire et vérifiée à l'aide du tableau de correspondance, ainsi le fraisage sera obligatoirement imposé par la préparation fémorale préalable. Le fraisage final permet d'obtenir la taille de l'implant

acétabulaire qui est mis en place en press-fit. Une protection des parties molles peut être réalisée afin de limiter les débris osseux source d'ossification hétérotopique. L'implant acétabulaire peut être modifié tant que le système d'attache à l'impacteur n'est pas enlevé (ablation des fils métalliques au coupe-broche). Le système d'attache de l'impacteur rend difficile le repositionnement de l'implant acétabulaire en cas de conflit constaté lors des tests de mobilité en fin d'intervention.

La tête fémorale est de nouveau exposée. On réalise une coupe proximale orthogonale à la scie oscillante puis un fraisage par une fraise conique. Le ciment basse viscosité associé à la gentamycine est versé dans la cupule fémorale puis placé sur la tête fémorale. La cupule est impactée jusqu'à la marque préalablement réalisée. Un artifice, décrit par Gill afin de diminuer le nécrose thermoinduite lors de la cimentation (à l'origine de descellement fémorale aseptique), consiste à placer un trocard au niveau du petit trochanter connecté à une aspiration. La tête est enfin réduite dans la cupule cotyloïdienne. On teste alors la hanche pour vérifier l'absence de conflit.

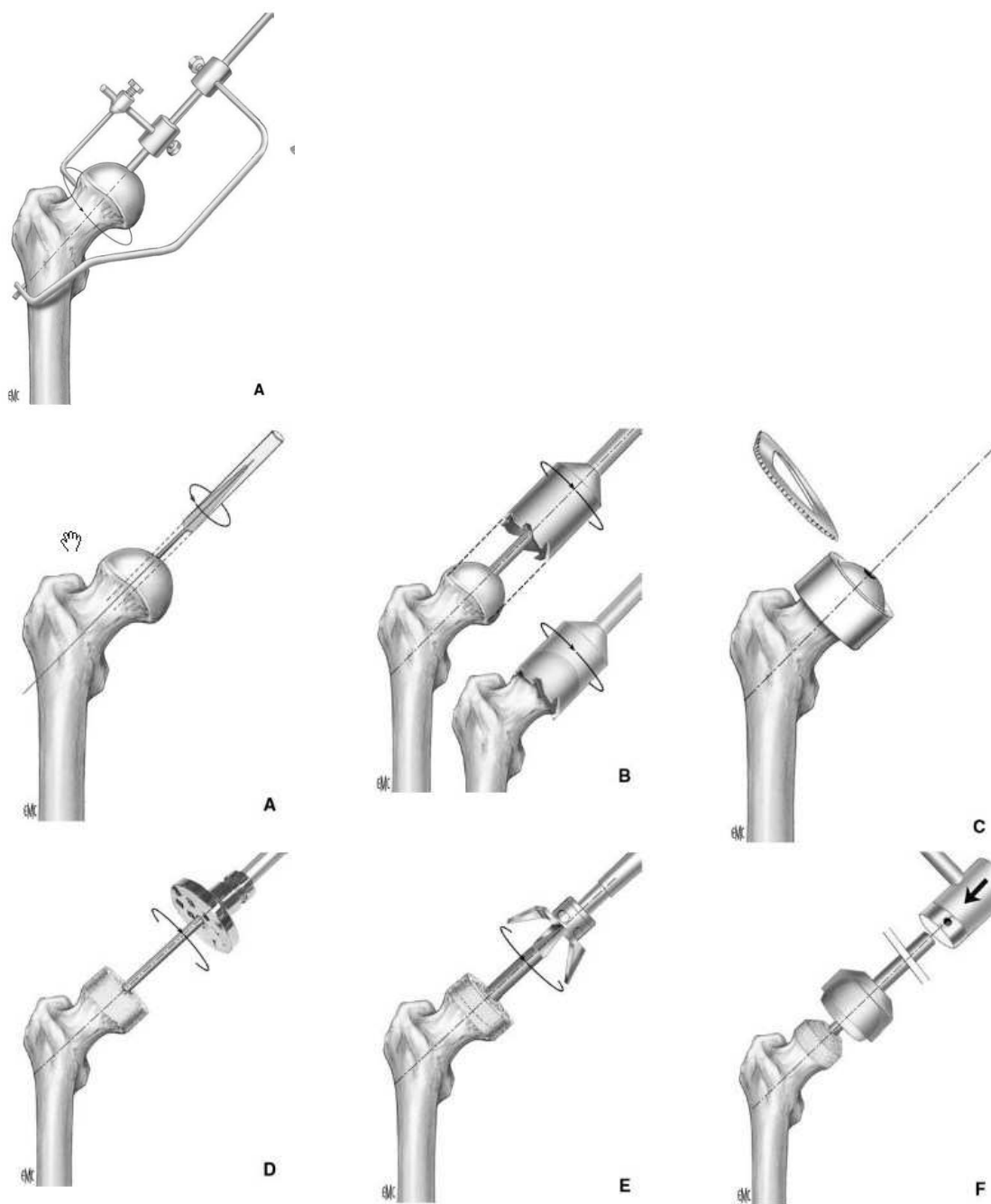


Fig 9 : Images extraites de Leclerc S, Richter D, Lemaréchal P. Arthroplastie de Resurfaçage de Hanche. TraitéEMC Technique Chirurgicale (44- 660)³⁵

RESULTATS

1. Complications

Vingt-huit hanches (43%) présentent des complications cliniques ou radiographiques

- 6 descellements fémoraux dont 2 révisés (1 septique), 2 dont la révision prothétique est programmée et 2 asymptomatiques.

- 2 descellements acétabulaires révisés

- 1 fracture du col fémoral

- 1 ossification de grade 3 selon Brooker opérée

- 1 conflit du psoas invalidant opéré (9 patients présentant toutefois une douleur persistante non invalidante du pli inguinal). Au total 14% des patients conservent une douleur inguinale.

- 4 infections dont 2 traitées par un lavage chirurgical simple tandis que les 2 autres ont nécessité une révision chirurgicale en 2 temps

- 5 pseudotumeurs retrouvées sur les scanners réalisés à titre systématique. Ces patients sont asymptomatiques. Ces 5 lésions pseudotumorales ou ARMD ont été diagnostiquées chez 3 patients (2 femmes et 1 homme), 2 étant porteurs de prothèses bilatérales. Il s'agit de lésion capsulaire de taille variable et dont le volume moyen est de 7,96 cm³. Une patiente présente simultanément un descellement fémoral radiographique. L'anteversion acétabulaire moyenne était dans limites de la normale (31,6°), avec un angle d'inclinaison moyen de 45,4°

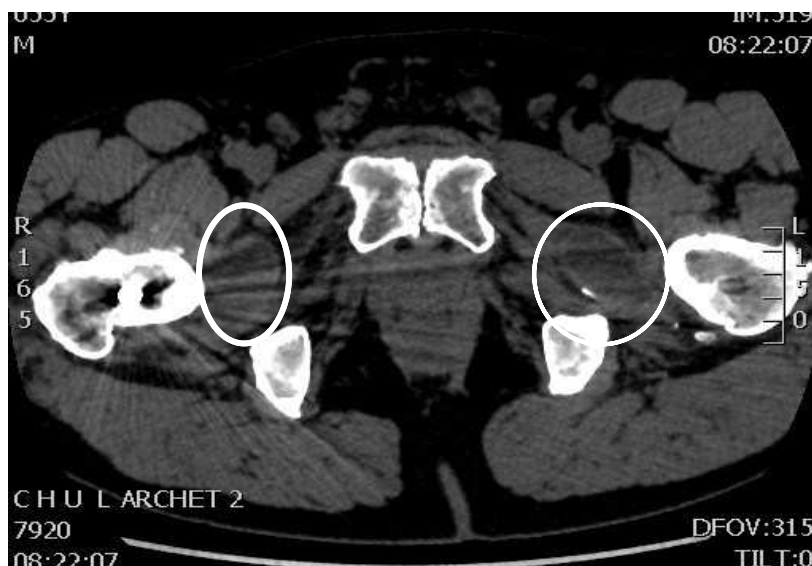

fig 10 : H, 53 ans, TDM à 26mois. Pseudotumeur bilatérale

- 1 luxation récidivante réopérée

Ces complications ont nécessité une prise en charge chirurgicale pour 11 d'entre-elles soit 16% des prothèses.

2. Patients Réopérés non révisés

Quatre patients (6%) ont nécessité une reprise chirurgicale sans dépose de l'implant de resurfaçage.

-2 patients ont présenté une infection aiguë chez 2 hommes de 50 et 57 ans sans comorbidité à J15 et J28 de l'intervention. Ces 2 patients ont bénéficié d'un lavage simple sans modification des implants fémoral ou acétabulaire. Cet épisode infectieux aigu n'a pas nécessité d'intervention supplémentaire et le lavage associé à une antibiothérapie a permis une résolution totale du sepsis.

-1 patiente présente une ossification de grade 3 du moyen fessier selon la classification de Brooker. Le handicap engendré par cette ossification avec raideur de hanche a nécessité une exérèse de ces ossifications. Malgré la radiothérapie en post-opératoire immédiat d'une radiothérapie de fosse iliaque gauche, elle récidive et reste raide (flexion 80°, RI 5° et RE 0°, ABD 10° et ADD de 20°). Elle ne souhaite plus être réopérée.

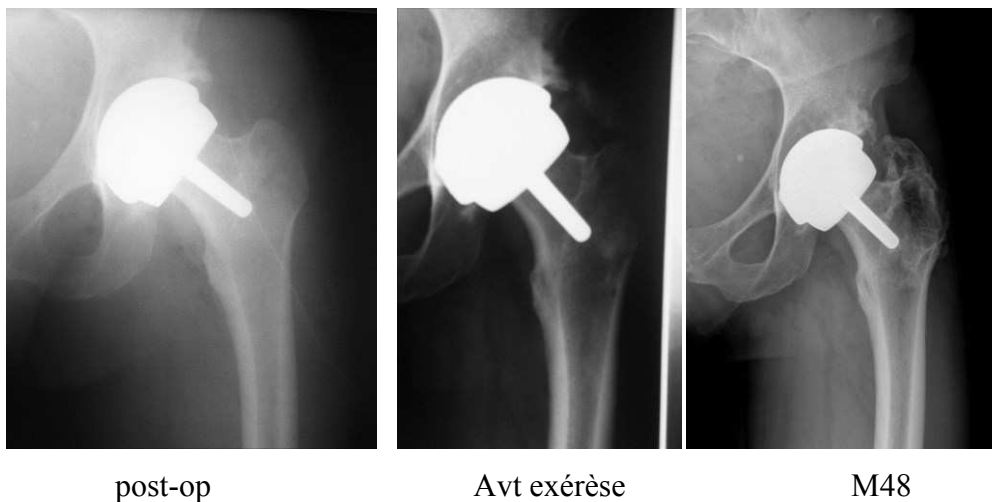


fig 11 : ossifications hétérotopique Brooker 3

-1 ténotomie du psoas a été réalisé chez une patiente présentant un douleur très invalidante localisée au pli inguinal et majoré lors de la flexion contrariée de la hanche. L'intervention, à 30 mois, n'a que peu amélioré les douleurs toujours présentes, la patiente désire être réopérée pour mise en place d'une prothèse totale (porteuse de PTH du côté controlatéral)

3. Révision prothétique

Sept patients (10%) avaient dû être révisés à 15 mois de recul.

-1 patient a présenté une fracture du col fémoral à J10 post-opératoire : il s'agissait du patient le plus âgé de la cohorte (70 ans) qui avait été opéré 20 ans auparavant d'une fracture du fémur ostéosynthésée par plaque. Aucun encochage per-opératoire n'avait été constaté mais quelques jours après sa remise en charge, dans son centre de convalescence il a présenté une fracture pathologique non traumatique

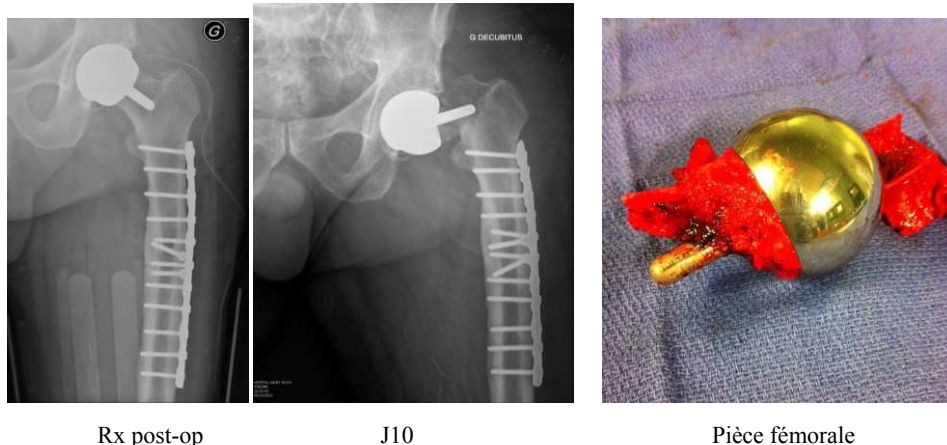


fig 12 : fracture du col à J10 post-opérateur

-2 patients pour infection sur prothèse à 3 mois et 6 mois post-opérateur. Ces patients présentaient un terrain fragilisé (alcoolique et traité pour une hépatite C pour le premier et traité par immunosuppresseur pour psoriasis pour le second). Ces patients ont nécessité une reprise chirurgicale en 2 temps avec pose de spacer temporaire pour le premier, et en un temps 6 mois après lavage chirurgical compte tenu du descellement fémoral).

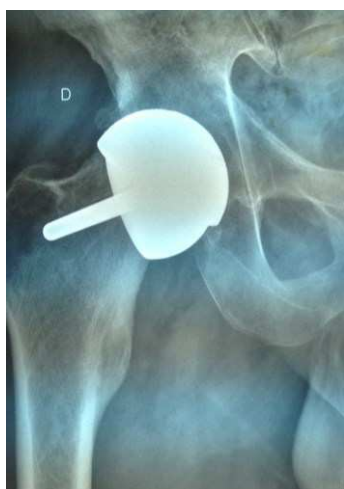
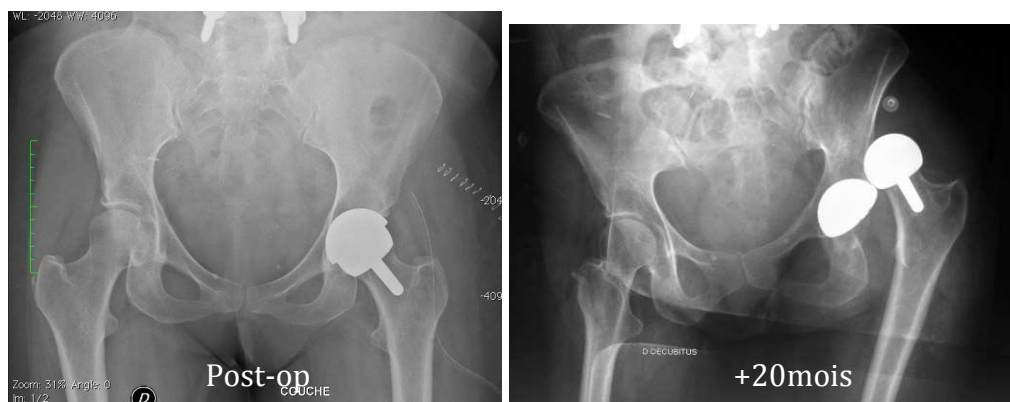
Fig 13 : Descellement fémoral septique à 12M après infection survenue à 6 mois

- 1 patiente présentant une luxation récidivante (3 épisodes de luxations postérieures) survenue au décours de la réalisation d'un complément d'arthrodèse lombaire. Un scanner a alors été réalisé ne montrant pas de malposition des implants : antéversion cotyloïdienne de $12^{\circ}3$, un angle d'inclinaison acétabulaire de $39^{\circ}5$, et angle SSA de 140° .



-3 descellements (1 fémoral chez 1 homme) et 2 acétabulaires (chez un homme et une femme). Ces d
Fig 14 :Luxation récidivante à 20 mois post-opérateur

-3 descellements (1 fémoral chez un homme) et 2 acétabulaires (chez un homme et une femme). Ces descellements ont été révisés respectivement à 21, 26 et 40 mois post-opératoires. L'implant fémoral a basculé en varus avec formation de chambre d'ostéolyse autour de la tige cervicale (zone 3).

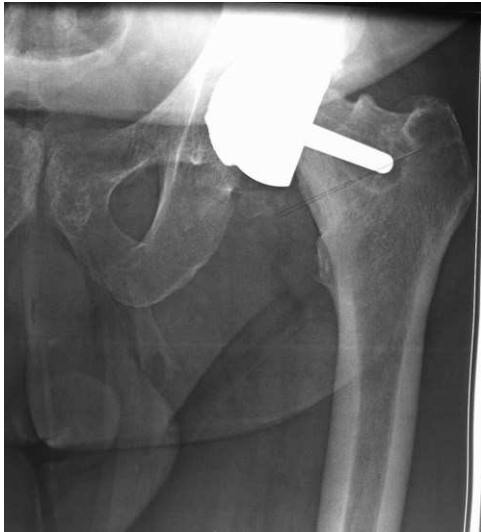

Fig 15 : Descellement fémoral à 21 mois post op

Au niveau acétabulaire, l'implant révisé chez l'homme montre lors des radiographies post opératoire un positionnement initial extrusif, avec migration horizontale secondaire rendant nécessaire une révision prothétique. Dans le second cas il existe une verticalisation excessive de l'implant acétabulaire qui montre un descellement à 2 ans et nécessite une révision prothétique à 26 mois.

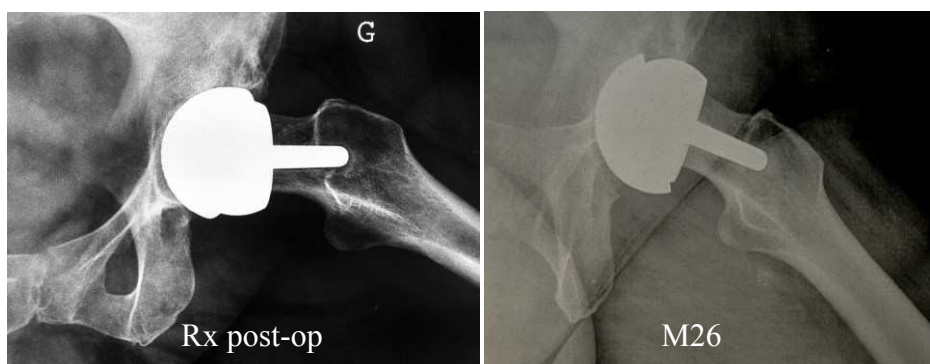
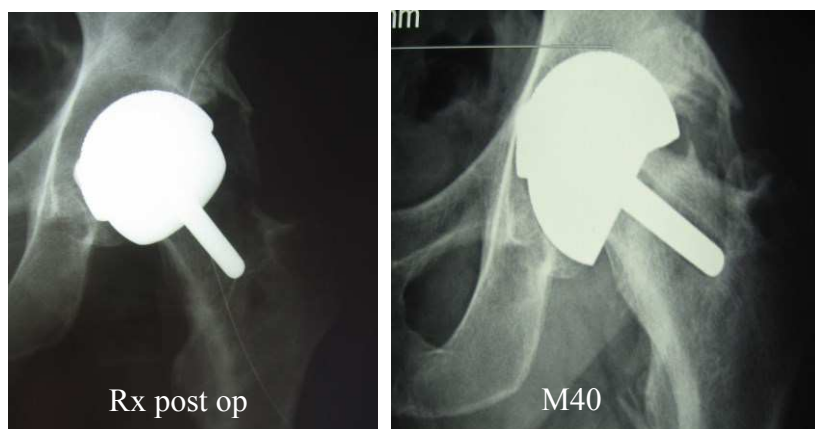


Fig 16 : 2 descellements acétabulaires à 40 et 26 mois

Chez aucun de ces patients n'avait été retrouvée de pseudotumeur lors de la révision prothétique.

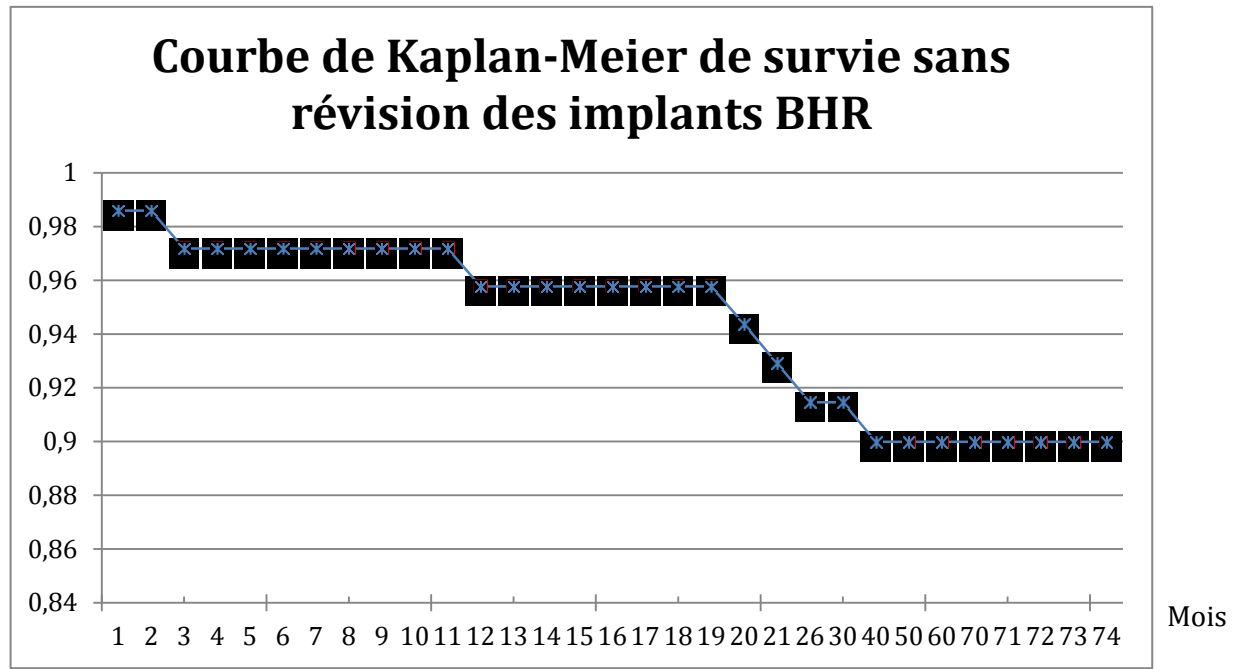


Fig 17 : Courbe de survie de l'implant de resurfaçage.

Au recul moyen de 39 mois notre taux de survie de l'ensemble des prothèses de resurfaçage (« end point » défini par la révision prothétique) est de **91%**.

Au recul de 74 mois la survie totale est de 90%.

Au recul de 12 mois, soit le recul minimum correspondant aux 68 hanches, la survie totale est de 95,8%.

4. Résultats fonctionnels & paracliniques

Nous avons analysé l'ensemble des patients ayant eu un bilan complet et n'étant pas encore révisé, soit 51 patients pour 59 hanches. Le recul moyen est de 39,4 mois.

	Cohorte Totale N=59	Homme N= 37	Femme N=22
Recul	39,4 ±18	37,8 ±20,8	41,9 ±12,1
Age	50,5±7,4	51,3 ±8	49,1 ±6,3
BMI	25,2 ±5	26,8 ±4,7	22,7 ±4,5
EVA	1,06	0,94	1,3
Sd Psoas	10	5	5
Flexion	107,9 ±15,3	107,1 ±15,2	108,3 ±14,6
Rotation interne	20,1 ±13,4	19,8 ±13,4	20,2 ±13,6
Rotation externe	21,5 ±9,7	21,2 ±10,3	21,8 ±9,8
Abduction	39,3 ±13	38,2 ±13,4	39 ,6
Adduction	19,6 ±7,6	19,7 ±7,7	19,7 ±7,6
PMA	17,4 ±1	17,5 ±1,6	17,2 ±1,4
HOOS	87,2 ±14,1	86,6 ±14	88,3 ±14,4
Oxford	17,5 ±6,4	17,9 ±5,2	17,3 ±8,7
HHS	95,0 ±9,9	95,4 ±9,7	94,5 ±10,4
Très Satisfait	43/59	27/37	17/22
HSV	88,3 ±16,2	87,1 ±16,5	89,1 ±12,5

Les patients ont repris leur activité professionnelle à 2,7 mois en moyenne, 3 n'ayant pas repris leur travail pour de raisons indépendantes et 1 se retrouvant au chômage (déménageur). 3 patients ont aménagé leur activité professionnelle.

L'activité sportive a été reprise à 5,3 mois (J15-M48) avec un niveau pour la majorité plus faible que leur niveau précédant. 4 n'ont pas repris d'activité sportive. 13 ne faisait aucun sport avant l'opération. Quatre patients ont des scores fonctionnels mauvais (Un mauvais résultat étant défini par un PMA ≤15, un Harris ≤79 et Oxford ≥27).

Toutefois 43 patients (72%) se déclarent très satisfait de l'opération.

SSA (Rx)	128,98° ±7,61	129,94 ±6,42	127,52 ±9,10
Angle Inclinaison C (Rx)	43,80 ±7,32	42,59 ±7,27	45,74 ±7,14
HNR (Rx)	1,19 ±0,06	1,18 ±0,05	1,20 ±0,09
Antev. Cup Cotyloïdienne (TDM)	30,82° ±11,43	30,30° ±9,94	31,69° ±13,69
Pseudotumeur (TDM)	5	2	3
Atrophie Psoas (TDM)	5	4	1

Quarante-huit hanches (81%) ne présentaient aucun liseré radiologique au pourtour de la cupule acétabulaire, 9 présentant un liseré dans une des 3 zones et 2 dans au moins 2 zones (II+III et I+III)

Trente-huit hanches (64,4%) ne présentaient aucun un liseré fémoral. Dix hanches présentaient un liseré dans l'une des 3 zones (3 en zone 1, 5 en zone 2, 2 en zone 3), 2 en zone 1+2, 1 en zone 1+3, 3 en zone 2+3, et 5 dans les 3 zones.

Quatre patients présentent un descellement fémoral. Il s'agit de 3 femmes et un homme. Une patiente présente conjointement une pseudotumeur. Deux patients parmi ces 4 ont des scores fonctionnels mauvais.

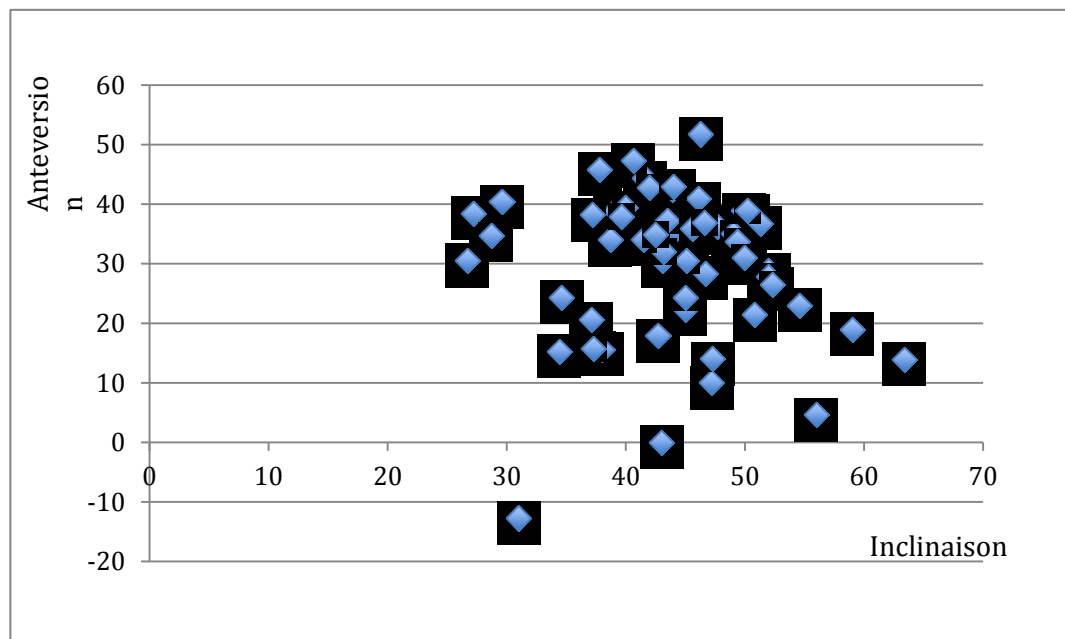


Fig 18: positionnement des implants acétabulaires

La présence d'ossification hétérotopique classée selon la classification de Brooker est retrouvée dans 5 cas avec 4 de grade 1 et 1 grade 3 (patiente ayant été réopérée pour exérèse d'ossification hétérotopique mais récidivant).

Cinq pseudotumeurs ont été retrouvées sur les scanners. Deux patients sur les 3 atteints étaient porteurs de prothèses bilatérales. Ces lésions sont asymptomatiques, mais sont concomitantes à un descellement fémoral chez une femme (devenue symptomatique récemment).

Cinq atrophies du psoas sont retrouvées chez 4 hommes et 1 femme.

Au final 22 complications sont retrouvées dans cette cohorte soit 37% de l'ensemble des implants posés et 7% de patients réopérés.

5. Résultats chez des patients sélectionnés

Nous avons sélectionné un groupe de patients sélectionnés selon les dernières recommandations de la Haute Autorité de Santé²⁸ visant à limiter les indications chirurgicales à des patients de sexe masculin jeunes et actifs de environ 50 ans et dont le diamètre céphalique serait supérieur à 48mm. Nous avons ainsi au sein de notre cohorte enregistré les résultats spécifiques à ces patients-cibles, cohorte que nous avons alors appelée « Groupe HAS ».

Dans notre série 21 patients correspondent aux critères d'inclusion que nous avons déterminé à savoir :

- patients de sexe masculin
- d'âge au moment de l'opération inférieur à 55 ans
- et dont l'implant fémoral mis en place est supérieur ou égal à 48mm.

Un patient a nécessité une révision due à une infection profonde présentée précédemment.

Au final 20 patients n'ont pas encore été révisés au recul moyen de 36,8 mois

	Cohorte Totale N=59	Groupe HAS N= 20	Groupe Non- HAS N=39	
Recul	39,4	36,8	41,3	p=0,34
Age	50,5 (23-63)	47 (23-55)	52,5 (36-63)	p=0,007
BMI	25,2	26,6	24,4	p=0,11
EVA	1,06	0,66	1,41	p=0,66
Douleur inguinale	10	2	8	p=0,66
Flexion	107,9	105,2	108,3	p=0,46
Rotation interne	20,1	20,7	19,4	p=0,42
Rotation externe	21,5	22	20,7	p=0,89
Abduction	39,3	35	41,7	p=0,06
Adduction	19,6	17,3	21,5	p=0,1

PMA	17,4	17,65	17,1	p=0,43
HOOS	87,2	88	85,9	p=0,86
Oxford	17,5	15,16	18,6	p=0,23
HHS	95,0	96,55	93,5	p=1
Très Satisfait	43/59	20/20	23/34	p=0,56
HSV	88,3	90	86,7	p=0,90

Aucun patient ne se déclarait déçu de l'opération. Les scores fonctionnels sont élevés et restent supérieurs dans leur ensemble à la cohorte globale.

Au sein des patients du «groupe HAS », aucun scanner n'a mis en évidence de pseudotumeur, ni lors de la révision prothétique à 12 mois de recul.

Le bilan radiologique mettait en évidence 1 bascule de l'implant fémoral en varus mais devant l'absence de symptomatologie aucune révision n'est envisagée. Aucune ossification n'est constatée. Au final 4 complications (2 douleurs inguinales, 1 bascule fémorale et 1 infections dont une occasionnant une bascule en varus de l'implant fémoral) sont retrouvées dans cette cohorte soit 19% de l'ensemble des implants posés et 1 patient révisé (5%).

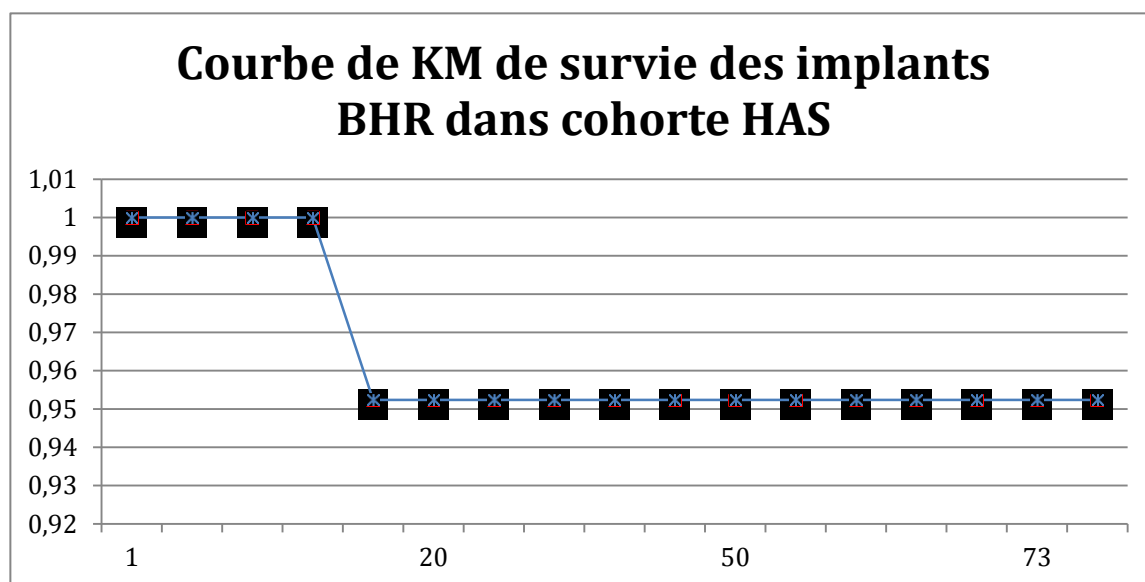


fig 19 : Courbe de survie du resurfaçage des patients HAS

Le taux de survie à 36 mois de moyenne est de 95% (1 révision pour étiologie septique)

Nous avons cherché à étudier les 3 paramètres (sexe masculin, taille céphalique fémorale et âge inférieur à 55 ans) sur nos résultats cliniques. Nous avons pour cela utilisé la définition clinique de mauvais résultats de l'ensemble des 3 scores fonctionnels (Harris, PMA et Oxford). On note que 4 patients présentent ces résultats dans la cohorte des patients non révisés (6,5%). Nous avons ajouté à ces patients les 7 patients ayant nécessité une révision prothétique : ce sont au final 11 patients étiquetés comme « mauvais résultat ».

En étudiant de façon indépendante l'âge ≤ 55 ans et la taille fémorale ≥ 48 mm, grâce à une méthode statistique welch two sample t-test on retrouve un âge moyen en cas d'échec de 52,72 ans contre 50,70 ans pour les bons résultats, la taille fémorale est de 45,09 dans le groupe échec contre 46,69 dans le groupe bons résultats. Nous n'avons pas pu mettre en évidence de différence significative ($p=0,48332$) entre les 2 groupes vis-à-vis de l'âge de 55 ans ni dans l'étude de la taille ($p=0,3893$)

En étudiant le sexe masculin ou féminin, par analyse statistique Fisher's exact test for count data, on retrouve un odd ratio de 1,56. Toutefois le résultat est non significatif ($p=0,51$; (0,33 ; 7,10))

Aucun facteur permettant une limitation des complications n'a été mis en évidence statistiquement.

Ainsi seule la constatation clinique nous permet de noter une différence en terme de complication entre groupe HAS et reste de la population.

DISCUSSION

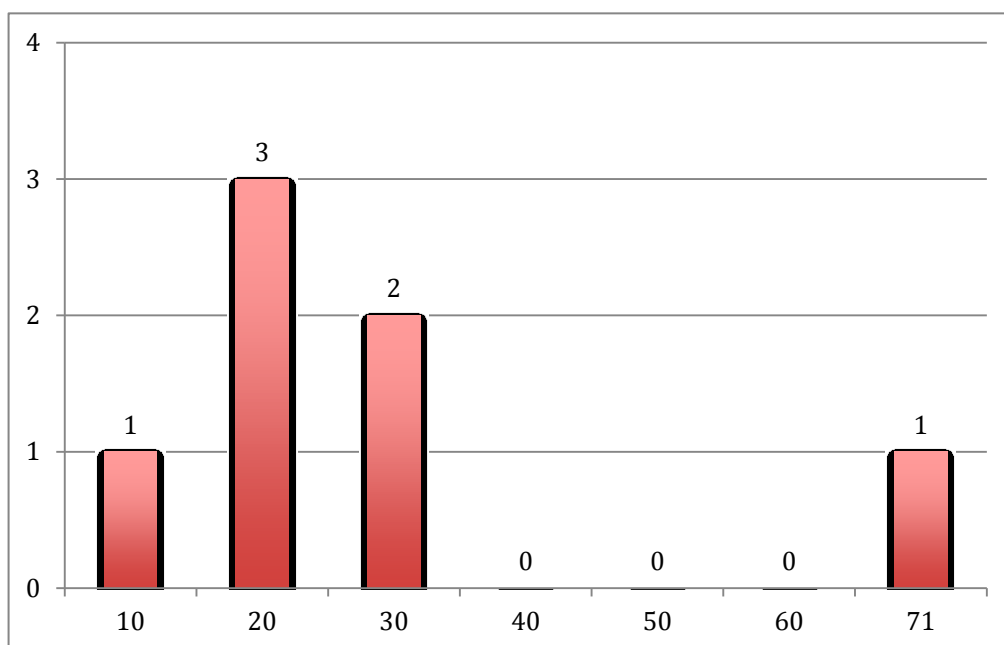
Cette étude montre un taux de complications et de révisions élevé après Birmingham Hip Resurfacing (Smith & Nephew®). Ces résultats assombrissent nos espoirs en une chirurgie conservatrice adaptée à une population jeune et active.

En effet 43% des patients sont sources de complications ayant nécessité dans 16% des cas une reprise chirurgicale avec 10% de révision. Ces taux élevés sont à mettre en parallèle avec le recul faible de notre étude (39 mois) et force est de constater que ce taux ne pourra qu'augmenter avec un recul plus élevé. Berend⁵ avait réalisé le même constat à travers l'étude de 73 resurfaçage occasionnant 8% de révision prothétique à 25 mois de recul.

Notre expérience s'inscrit une courbe d'apprentissage, compte-tenu de la difficulté d'exposition pour bien positionner les implants fémoraux et acétabulaires. Shimmin³ recommande ainsi de réaliser au moins 50 cas par an après avoir été encadré par un chirurgien sénior au cours des 100 premiers protocoles. Amstutz¹ notait également dans son expérience personnelle une augmentation du risque de complication multiplié par 6 lors des 100 premiers resurfaçage. Ainsi notre faible cohorte de 71 cas s'inscrit totalement dans cette courbe. Certains auteurs⁵ ont d'ailleurs nettement diminué leur indication de resurfaçage devant les résultats décevants de leur premiers cas sur une population jeune et dont l'échec est très lourd de conséquence.

Seule 1 révision prothétique est survenue au-delà du 30^{ème} cas, s'agissant du patient le plus âgé de la série (dernier patient inclus par ailleurs) et révisé pour fracture péri-prothétique.

Fig 20 : Nombre de révisions en fonction de l'évolution de notre expérience :



Nous avons du réviser 7 prothèses sur 68 soit 10%. Ces révisions sont survenues tôt avec une moyenne de 16 mois post-opératoire.

Un patient a présenté une fracture du col à J+10 post-opératoire survenue chez le patient le plus âgé de la série. Cette complication est spécifique du resurfaçage. La littérature retrouve des taux variant de 0 à 4%^{44,51}. Cette complication ne modifie pas la reprise chirurgicale, se retrouvant ainsi dans une situation de fémur natif. Plusieurs facteurs de risque ont été mis en évidence⁴⁹ (varus de l'implant fémoral, l'encoçage du col fémoral supérieur à 5 mm ou sexe féminin) pour les fractures du col. Aucun de ces facteurs n'a été retrouvé dans notre cas. Probablement l'âge avancé, source d'une déminéralisation osseuse majorée, a favorisé l'apparition de cette complication. Zustin⁵⁸ a décrit 3 types de fractures morphologiquement distinctes : 51% était aigue post-nécrotique, 40% biomécanique et chronique et enfin 8% aigue biomécanique dont les délais de survenue variaient de respectivement 149, 179 et 41 jours. On peut ainsi classer notre fracture en Aigue biomécanique.

Une patiente a présenté une luxation récidivante postérieure de hanche. Il s'agit d'une complication rare voire absente des différentes séries publiées dans la littérature. Le registre finlandais³¹ retrouve ainsi seulement 14 révisions prothétiques pour 10444 prothèses totales ou resurfaçage de hanche (tête supérieure à 36 mm) soit 0,1%. Dans notre étude la révision a été réalisée chez une patiente sans problème jusqu'à la réalisation d'un complément d'arthrodèse lombaire qui occasionna alors dans des délais brefs 3 luxations postérieures (scanner pré-opératoire ne montrant pas de malposition acétabulaire). Shimmin²⁹ décrivait le même tableau clinique pour la seule luxation de prothèse de resurfaçage en 2007. Sa patiente avait été opérée d'une tumeur spinale modifiant le tonus musculaire et occasionnant par la suite (3 ans après l'arthroplastie) une luxation récidivante. En comparaison les luxations récidivantes sont une cause majeure de révision prothétique de prothèses totales. Kostensalo³¹ retrouve comme motif de révision prothétique sur 42,379 prothèses (totales ou de resurfaçage) 472 révisions pour luxation récidivante. Les taux de révision pour luxation récidivante étaient ainsi de 0,1% en cas de resurfaçage (3775 prothèses) contre 1,4% en cas de prothèse totale (38604 prothèses) et la luxation était le premier motif de révision prothétique (22%).

Six patients (8%) présentaient un descellement fémoral dont 2 ont nécessité une révision prothétique et deux patients (3%) présentaient un descellement cotyloïdien (tous deux ayant nécessité une révision prothétique). Le descellement d'un des implants constitue 29% des causes de révision du territoire australien⁴⁶. Chiron & al⁴⁴ retrouvait à travers une méta-analyse des implants BHR que 35% des révisions prothétiques étaient secondaires à un descellement d'un des 2 implants.

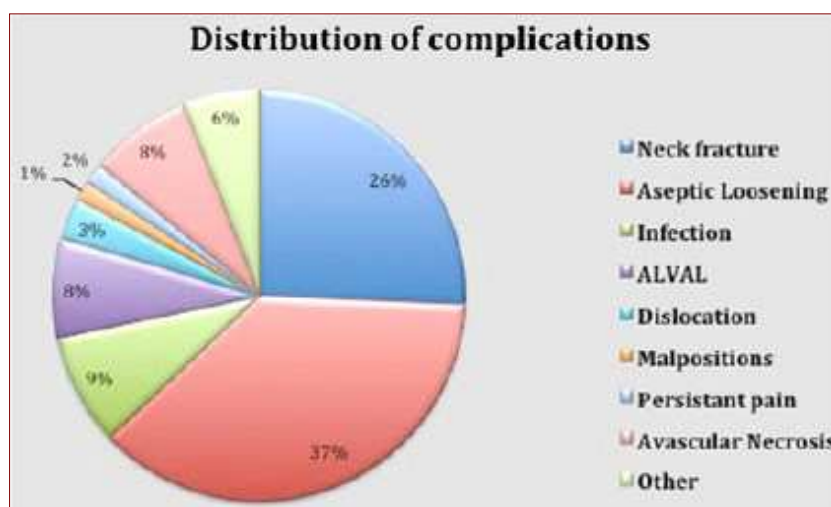


Fig 21 : Complications nécessitant une révision prothétique des implants BHR (méta-analyse). Extrait de Pailhé R, Sharma A, Reina N, Cavaignac E, Chiron P, Laffosse JM. Hip resurfacing: a systematic review of literature. Int Orthop. 2012 Dec;36(12):2399-410⁴⁴

Dans l'une des 2 révisions cotyloïdiennes, l'implant n'avait pas pu être positionné dans l'arrière fond car il n'est pas ajouré, il reposait ainsi sur sa périphérie. Ceci est une autre difficulté technique, aucun contrôle per-opératoire n'est possible et ce n'est que lors du contrôle radiographique post-opératoire que peut être constaté le mauvais positionnement. La rigidité de l'alliage chrome-cobalt renforce ce risque de malpositionnement. Les cupules acétabulaires de prothèses totales sont habituellement en titane et présentent ainsi un module d'élasticité plus proche de l'os et ainsi s'adaptent aux contraintes mécaniques lors du positionnement. L'os a en effet un module d'Young de 20GPa contre 60 GPa pour l'alliage en Titane et 220 GPa pour l'alliage Chrome-Cobalt. D'autre part l'ancillaire de pose n'autorise que difficilement une modification du positionnement une fois les fils métalliques sectionnés. Le positionnement idéal est de $40^{\circ} \pm 10^{\circ}$ d'inclinaison et $20^{\circ} \pm 5^{\circ}$ d'antéversion. De Haan¹⁵ a montré qu'un positionnement trop vertical augmentait les contraintes et provoquait une augmentation des débris et ainsi le risque de descellement acétabulaire. Carrothers & al¹² retrouve un taux de 0,6% de descellement aseptique acétabulaire (17,6% des révisions totales) quand Mc Minn³⁶ n'a révisé que 2 implants (pour 3095 BHR) pour ce motif.

Six patients présentaient un descellement unipolaire fémoral dont 2 ont nécessité une révision prothétique. Un des deux avait préalablement été lavé chirurgicalement et a nécessité une révision prothétique à 12 mois post-opératoire (descellement septique). Ce patient présentait une immunodépression car traité pour un psoriasis par Enbrel. Parmi les quatre patients présentant un descellement fémoral, 2 restent pour le moment asymptomatique et on retrouve l'association pour à une pseudotumeur pour une patiente non symptomatique. Les différents facteurs de risque de descellement fémoral ont été déterminés dans la littérature : la cimentation et le positionnement en varus des implants. Une nécrose thermo-induite peut occasionner un descellement en varus fémoral (cause la plus fréquente de descellement aseptique fémoral). L'autre cause est le positionnement en varus excessif transformant des forces de compression en force de cisaillement¹¹. Un valgus de 8° est à respecter lors de la mise en place de l'implant¹⁹. Un avantage mis en évidence par les promoteurs du

resurfaçage est la facilité de révision prothétique permettant le maintien de l'implant acétabulaire avec appariement d'un implant métal-métal de gros diamètre disponible dans l'arsenal thérapeutique. Aucun de nos patients n'a bénéficié de changement unipolaire et ainsi une ablation de l'implant acétabulaire a dû être nécessaire systématiquement, perdant ainsi l'avantage théorique du resurfaçage. Les mauvais résultats des prothèses totales métal-métal de grand diamètre (taux de révision élevé et pseudotumeurs dont l'incidence est d'autant plus élevée qu'il existe une corrosion à la jonction col-tête) ont d'ailleurs amené les autorités de santé à dérembourser la pose de ces implants en première intention et seule la révision prothétique unipolaire entraîne un remboursement.

Quatre patients ont nécessité une reprise chirurgicale pour cause septique dont 2 ont nécessité une révision prothétique en 1 ou 2 temps pour réaliser une prothèse totale métal-polyéthylène (révision à 3 et 12 mois post-opératoire). Le taux de révision pour infection est de 3% avec 2 patients présentant un terrain favorisant (alcoolique et traité pour une hépatite C pour l'un, immunodéprimé pour le second). Toutefois le taux d'infection global est de 6%. Les infections restent une complication majeure toujours difficile à appréhender. L'absence de trépanation intramédullaire évite la contamination fémorale et diminue de façon théorique le risque de réinfection. Le registre anglais 2012⁴³ retrouve 0,64 ‰ implants-année révisés pour cause infectieuse soit 0,25% des implants. En comparaison les taux des implants totaux cimentés et non cimentés pour la même période sont respectivement de 0,75 ‰ par année et 0,98 ‰. De Steiger¹⁷ retrouve un taux de révision de révision prothétique pour cause infectieuse de 39 implants sur 12 093 implants posés (0,32%) sur le territoire australien entre 1999 et 2008, soit 9% des causes des révisions réalisées. Lavigne³² retrouvait un délai opératoire majoré en cas de resurfaçage de hanche en comparaison avec les PTH avec tête de 28mm (87 min vs 101 min, $p < 0,001$). Smith⁵² a travers une méta-analyse de PTH vs resurfaçage retrouvait une différence significative de durée opératoire en faveur des prothèses totales (odds ratio = 13,63). L'augmentation de la durée opératoire étant un facteur de risque d'infection^{32,52}. L'exposition difficile par le maintien in situ de la tête fémorale rendant plus ardue l'exposition du cotyle ainsi que le fraisage céphalique est la cause principale de l'augmentation de ce paramètre. Phillips⁴⁵ retrouvait un risque infectieux majoré dans le premier mois post-opératoire.

Une patiente a présenté une ossification hétérotopique de grade 3 de Brooker. Rama⁴⁷ retrouve une différence de 12,6% contre 2,1% d'ossification de grade 3 ou 4 en comparant resurfaçage et prothèse totale. Smith⁵² retrouvait une différence à travers sa méta-analyse de 1,62 en faveur des prothèses totales de hanche. Le fraisage céphalique, occasionnant de nombreux débris est en majeure partie responsable de cette complication. Il est à noter que dans notre étude la seule patiente ayant une ossification grade 3 a récidivé après l'exérèse.

Dix patients ressentent une douleur inguinale à la flexion contrariée de la hanche. Seule une patiente a nécessité une reprise chirurgicale (ténotomie du psoas), elle n'a été que partiellement améliorée. Tous les patients de notre étude avec une douleur inguinale présentent une limitation en flexion (flexion moyenne de 96°5) et 4 présentent une insatisfaction (déçus ou mécontents). La taille

moyenne de l'implant fémoral des 10 hanches douloureuses était alors de 46,8 mm. Les douleurs inguinales chez les patients porteurs de resurfaçage de hanche ont une incidence supérieure à celle des porteurs de PTH, cependant elle tend à s'égaliser avec le temps³⁴. De Steiger¹⁷ a ainsi évalué à 6% les révisions pour cause de douleurs prolongées du pli inguinal nécessitant une révision chirurgicale dans le territoire australien (étude faite à partir des registres nationaux). Lavigne³⁴ retrouvait 4,3% de douleur résiduelle inguinale après prothèses totale contre 18% en cas de resurfaçage, 22% ayant nécessité une ré-opération. Aucune pseudotumeur n'a été mise en évidence chez les patients douloureux de notre série.

Au final ce sont 11 patients présentant des douleurs de cause variable (douleur inguinale ou secondaire à une ossification hétérotopique), soit 18% des hanches opérées.

Le scanner, réalisé à titre systématique chez tous les patients revus sauf 2, a permis de mettre en évidence 5 lésions pseudotumorales chez 3 patients (2 resurfaçages bilatéraux). Une patiente présente des douleurs unilatérales survenues récemment. Aucune des révisions prothétiques n'a mis en évidence de pseudotumeur. Nous n'avons pas retrouvé de lésions associées de type ostéolyse ou complications vasculo-nerveuses associées. Une pseudotumeur est définie par une lésion des parties molles en réaction avec la présence de débris prothétiques, éliminant ainsi une cause infectieuse ou maligne. Elles sont également appelées ARMD ou ALVAL à l'examen anatomopathologique. Ces lésions ne sont pas spécifiques du couple métal-métal (les couples métal-polyéthylène peuvent également être atteints). Les facteurs de risque sont le sexe féminin ou un rapport tête-col élevé²⁴. Bisschop⁷ retrouve, à travers une étude de 129 BHR étudiés sur scanner, la présence de pseudotumeur dans 28% des cas, 72,5% d'entre elles étant asymptomatique. Williams & al⁵⁷ retrouvait quant à lui 25% de lésions asymptomatiques sur des échographies réalisées à titre systématique. Le faible recul de notre étude est source probablement d'une sous-estimation de l'incidence de pseudotumeur. La survenue de pseudotumeur est un événement grave, provoquant des lésions périphériques et rendant la reprise chirurgicale plus difficile en raison de risque plus élevé de complications générales ou locales, ainsi qu'un risque plus élevé de récurrence.

Nos taux de révision élevés (10%) sont à mettre en parallèle des bons résultats générés par les prothèses totales de hanche classique. Le registre finlandais¹⁸ concernant les patients de moins de 55 ans porteurs de prothèses de hanche retrouve un taux de survie largement supérieur à notre série (taux variable de 94 à 100% à 5 ans selon le type d'implant). Cette supériorité se confirme à travers le registre australien qui retrouve à 8 ans des taux de révision de 5,3% en cas de resurfaçage contre 4% en cas de prothèse totale⁴⁶. Smith⁵² retrouve une augmentation du taux de révision prothétique 1,72 fois supérieure en cas de resurfaçage de hanche en comparaison avec prothèse totale dans sa méta-analyse.

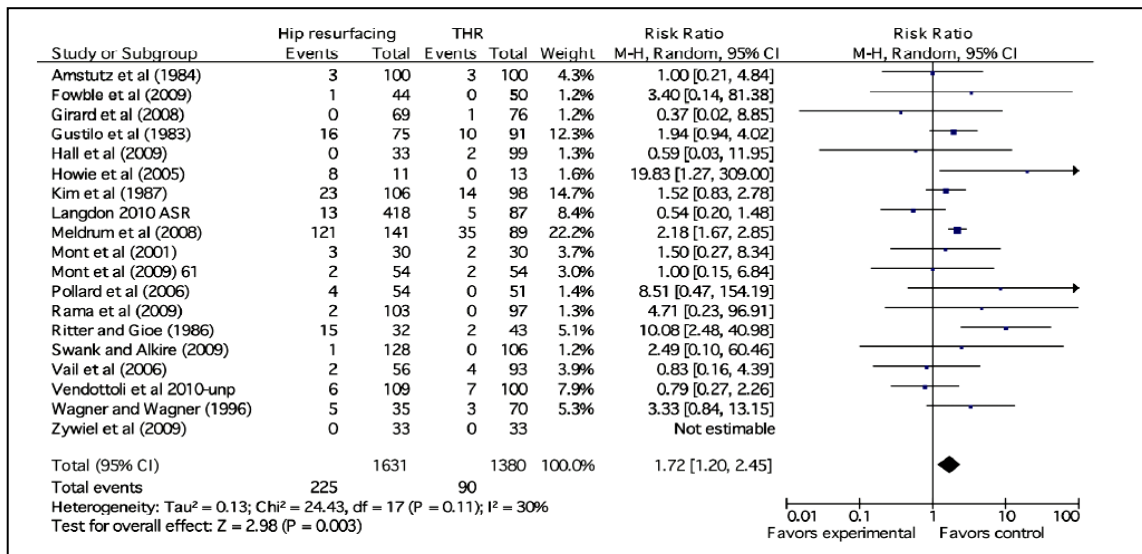


Fig 22 : Fréquence de révision prothétique en fonction du resurfaçage de hanche en comparaison avec prothèse totale à travers une revue de la littérature des études comparatives. Extrait de Smith T, Nichols R, Donell, Hing C. The clinical and radiological outcomes of hip resurfacing versus total hip arthroplasty : a méta-analysis and systematic review. Acta Orthop 2010 ; 81 : 684-695.⁵²

Ceci reste toutefois dépendant de la taille prothétique, on retrouve ainsi un taux de révision inversement proportionnelle à la taille prothétique (taux qui reste toutefois supérieur aux prothèses totales) comme le montre Smith⁵¹ sur son étude basé sur le registre anglais.

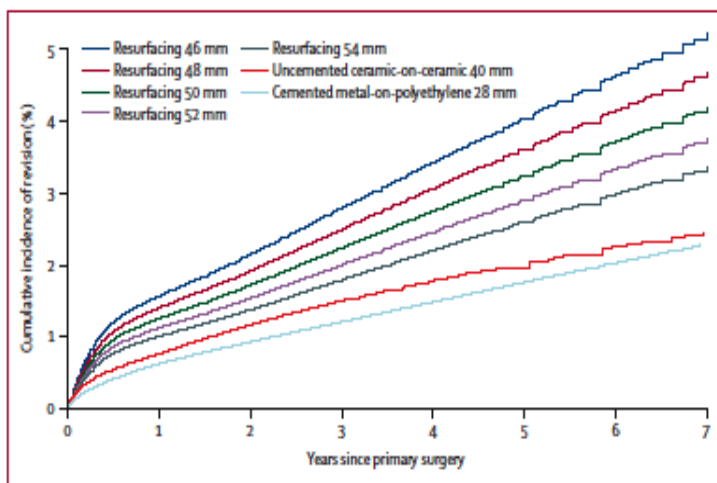


Fig 23 : Incidence des révisions chez les hommes de 55ans en fonction du type prothétique. Graphique extrait de Smith A, Dieppe P, Howard P, Blom A. Failure rates of métal-on-métal hip resurfacings : analysis of data from the National Joint Registry for England and Wales . The Lancet 2013. Vol 380, Issue 9855 : 1759-66⁵¹

Toutefois la littérature retrouve des taux de survie du resurfaçage compatible avec les recommandations du National Institute for Health and Clinical Excellence (NICE)⁴² qui donne pour objectif pour toute prothèse de hanche un taux de survie à 10 ans supérieur à 90%. Nos résultats sont inférieurs et pour cela non acceptables. Mais au vu des études réalisées, particulièrement au sein des centres concepteurs et ceux à forte activité de resurfaçage, la poursuite de cette chirurgie reste possible.

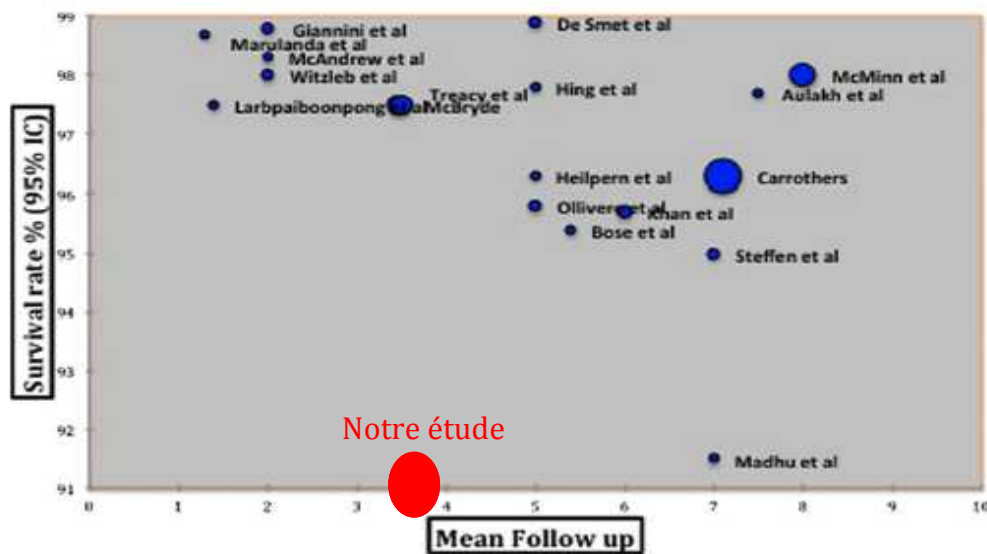


Fig 24 : Méta-analyse des taux de survie de différentes études réalisées sur implant BHR. Graphique extrait de Pailhé R, Sharma A, Reina N, Cavaignac E, Chiron P, Laffosse JM. Hip resurfacing: a systematic review of literature. Int Orthop. 2012 Dec;36(12):2399-410⁴⁴

La littérature retrouve des taux d'autant plus élevés de révision prothétique que les patients sont jeunes. Ainsi le symposium de la Sofcot 2004⁴¹ retrouvait 7,3% de révision de PTH à 7,9 ans chez les patients de moins de 50 ans. Dans notre étude, 30 prothèses de resurfaçage ont été posées sur des patients de moins de 50 ans à l'opération, 2 ont nécessité une révision (6,6%) à 36 mois de recul.

Nos résultats fonctionnels sont satisfaisants avec des valeurs moyennes de PMA, Oxford, Harris et HOOS toutes comprises dans les bons résultats. Seuls 4 patients présentent un PMA ≤ 15 , un Oxford ≥ 27 et Harris ≤ 79 . On note que quand l'une des valeurs est inférieure à la valeur limite de mauvais résultat, les 2 autres le sont également. Ceci renforce la valeur informative des résultats. Parmi ces 4 patients nous avons pu noter la présence de 2 descellements fémoraux non symptomatiques mais aucune pseudotumeur.

Bengs⁶ retrouvait des mobilités supérieures lors de son expérimentation sur cadavres, in vivo ceci ne se vérifie pas^{26,48,59}. Il est à noter que les valeurs pré-opératoires sont toutefois supérieures en cas de resurfaçage. Les scores fonctionnels sont également peu modifiés par le resurfaçage en comparaison avec les prothèses totales.

La restauration de l'anatomie est également favorisée par le resurfaçage en comparaison aux PTH. Girard & al²³ retrouvait une restauration de la longueur des membres inférieurs dans 86% des cas en cas de resurfaçage contre 60% en cas de PTH, la latéralisation étant également restituée de façon plus anatomique (-2,8mm contre +4,3mm).

Ainsi la question s'est naturellement posée : Existe-t-il un profil de patient à qui on peut proposer cette opération ? Beaulé⁴ avait déterminé 4 éléments permettant de sélectionner les patients en pré-opératoire. Il avait ainsi établi le score « SARI » (Surface Arthroplasty Risk Index) comportant 4 items : la présence de kystes fémoraux, le poids, le score UCLA et les antécédents chirurgicaux. Cependant l'absence de radiographies pré-opératoires disponibles et l'absence de score UCLA pré-

opérateur pour tous les patients nous rendent impossible l'utilisation de ce critère de sélection dans notre étude. Récemment l'HAS²⁸ a émis des recommandations quant à la sélection des patients (homme actif de 50 environ, dont diamètre céphalique est supérieur ou égal à 48mm). Aucun des facteurs étudiés indépendamment n'a permis de retrouver de différence significative sur le risque de révision ou de mauvais résultat clinique.

Nous n'avons pas réalisé systématiquement de dosage des ions métalliques Chrome et Cobalt dont l'augmentation est retrouvée en cas de resurfaçage. Le gold standard de la concentration d'ion métallique est défini par l'implant Métasul où à 5 ans la valeur est de 0,7 µg/L et pour laquelle aucune pseudotumeur n'est mise en évidence. Ces valeurs d'ions métalliques sont plus élevées en cas de couple métal-métal de grand diamètre, d'autant plus qu'il existe un troisième implant (adaptateur) source de corrosion à la jonction col-adaptateur³³.

Au final nous avons diminué fortement notre activité de resurfaçage (aucun patient n'a été opéré depuis 1 an). Cette tendance est retrouvée au niveau national. 216 BHR était posées en 2009, suivies d'une diminution progressive. En 2012, la quantité avait diminué de moitié (111) et au cours des 3 premiers trimestres 2013, seuls 53 implants ont été posés. Les taux élevés de complications et de révisions, ainsi que les actualités récentes (complications liées au couple métal-métal de gros diamètre et retrait du marché de l'ASR) n'encouragent pas à réaliser cette intervention. La population s'inquiète d'ailleurs des possibles effets néfastes de leur implant suite aux différentes affaires sur les produits de santé (PIP, ASR...). Les résultats largement favorables des couples céramique-céramique, céramique-polyéthylène ou métal-polyéthylène, même en configuration grosse tête⁴³ réduisant ainsi le risque de luxation, participent à cette chute progressive des ventes d'implant de resurfaçage métal-métal. Toutefois les prothèses totales standard ou à tige courte ne permettent pas la conservation céphalique. L'avenir à moyen terme semble sombre pour le resurfaçage métal-métal. Des modifications tribologiques semblent nécessaires afin de nouveau concevoir une chirurgie conservatrice tout en limitant les risques de complications. La recherche a également sa place dans l'aspect conservateur par l'étude des cellules souches qui permettrait alors de sursoir à toute chirurgie et permettrait d'être le plus conservateur possible pour des patients jeunes et actifs et pour lesquels toute indication chirurgicale reste difficile à poser.

CONCLUSION

Actuellement les défenseurs du resurfaçage arguent que l'absence de sélection drastique des patients et la mauvaise technique chirurgicale sont les causes des mauvais résultats de cet implant. Néanmoins la littérature récente foisonne d'articles en rapport avec les effets délétères du couple Métal-Métal de grand diamètre et notamment des réactions inflammatoires des tissus péri-prothétiques. Notre expérience a permis de retrouver un taux non désiré de complications (43%), source pour certaines d'entre elles de révision prothétique (10%). Nos résultats fonctionnels sont comparables à ceux retrouvés dans la littérature concernant les prothèses totales de hanche. Notre taux de pseudotumeurs retrouvées (pour la majorité asymptomatique) est inférieur aux résultats publiés. Néanmoins le faible recul de notre série fait craindre un taux croissant de complications futures. Le taux de complications élevé nous a amené à diminuer nos indications, tendance également sensible au niveau national. A l'instar de Berend et Lombardi, nos résultats nous ont poussé à diminuer pour finalement abandonner définitivement cette technique et ce d'autant qu'elle s'adresse plus spécifiquement à des sujets jeunes et exigeants.

BIBLIOGRAPHIE 2

1. **Amstutz H, Beaulé P, Dorey F, Le Duff M, Campbell P, Gruen T.** Metal-on-metal hybrid surface arthroplasty : two to six year follow-up. *J Bone Joint Surg (Am)* 2004 ; 86 : 28-39
2. **Aufranc O.** Constructive hip surgery with the vitallium mold; a report on 1,000 cases of arthroplasty of the hip over a fifteen-year period. *J Bone Joint Surg Am* 1957 ; 39-A : 237-48
3. **Bank D, Smith J, Dalziel R Shimmin A.** Establishing a Learning curve for hip resurfacing . Presented at the AAOS, 74th Annual meeting, Feb 14-18, 2007, San Diego
4. **Beaulé P, Dorey F, Le Duff M, Gruen T, Amstutz HC.** Risk Factors affecting outcome of métal-on-metal surface arthroplasty of the hip. *Clin Orthop* 2004 ; 418 : 87-93
5. **Berend K, Lombardi Jr A, Adams J, Sneller M.** Unsatisfactory surgical Learning curve with Hip Resurfacing. *J Bone Joint Surg (Am)* 2011 ; 93 supp 2 : 89-92
6. **Bengs B, Sangiorgio S, Ebraamzadeh E.** Less range of motion with resurfacing arthroplasty than with total hip arthroplasty : in vitro examination of 8 designs. *Acta Orthop* 2008 ; 79 : 755-62
7. **Bishop R, Boomsma M, Van Raay J, Tiebosch A, Maas M, Gerritsma C.** High prévalence of pseudotumors in patients with a Birmingham hip resurfacing prosthesis. *J Bone Joint Surg (Am)* 2013 ; 95 : 1554-60
8. **Boomsma M, Ettema H, Van Der Straeten C.** Clinical follow-up. The use of computerized tomography (CT) to evaluate hip resurfacing. In : *The hip resurfacing Handbook : a practical guide for the use and management of modern hip resurfacings.* Cambridge : Woodhead ; 2013
9. **Brodner W, Bitzon P, Meisinger V, Kaidr A, Gottsauner-Wolf F, Kolz R.** Serum cobalt levels after métal-on-metal Total Hip Arthroplasty. *J Bone Joint Surg (Am)* 2003 ; 85-A : 2168-73
10. **Brooker A, Bowerman J, Robinson R, Riley L.** Ectopic ossification following total hip replacement. *J Bone Joint Surg* 1973 ; 55-A : 1629-32
11. **Campbell P, Beaulé P, Ebraamzadeh E, Leduff M, De Smet K, Lu Z.** The John Charnley Award : a study of implant failure in métal-on-metal surface arthroplasties. *Clin Orthop* 2006 ; 453 : 35-46
12. **Carrothers A, Gilbert R, Jaiswal A, Richardson J.** Birmingham Hip resurfacing : The prévalence of failure. *J Bone Joint Surg (Br)* 2010 ; 92-B : 1344-50
13. **Charnley J.** Arthroplasty of the hip : a new opération. *Lancet* 1961 ; 1129-32
14. **Delaunay C, Epinette J, Dawson J, Murray D, Jolles B.** Cross-cultural adaptations of the Oxford-12 HIP score to the french speaking population. *Orthop Traumatol Surg Res* 2009 ; 95 : 85-99
15. **De Haan R, Pattyn C, Gill H.** Correlation between inclination of the acetabular component and métal ions levels in métal-on-metal hip resurfacing replacement. *J Bone Joint Surg (Br)* 2008 ; 90-B : 1291-7
16. **De Lee J, Charnley J.** Radiological démarcation of cemented sockets in total hip replacement. *Clin Orthop Relat Res* 1976 ; 121 : 20-32
17. **De Steiger R, Miller L, Prosser G, Graves S, Davidson D, Stanford T.** Poor outcome of revised resurfacing hip arthroplasty. *Acta Orthop* 2010 ; 81 : 72-6
18. **Eskelinen A, Remes V, Helenius I, Pulkkinen P, Nevalainen J, Paavolainen P.** Uncemented total hip hip arthroplasty for primary osteoarthritis in Young patients : a mid- to long-term follow-up study from the Finnish Arthroplasty Register. *Acta Orthopaedica* 2006 ; 77 (1) : 57-70
19. **Freeman M.** Some anatomical and mechanical considérations relevant to the surface replacement of the fémoral head. *Clin Orthop* 1978 ; 134 : 19-24
20. **Freeman M, Bradley G.** ICLH double cup arthroplasty. *Orthop Clin North Am.* 1982 ; 13 : 799-11
21. **Furuya K, Tsuchiya M, Kawachi S.** Socket-cup arthroplasty. *Clin Orthop* 1978 ; 134 : 41-44
22. **Gérard Y.** Nécrose idiopathique de la tête fémorale. Traitement par cupule à appui cylindrique. Symposium de la 47^{ème} réunion annuelle de la SOFCOT. *Rev Chir Orthop*, 1973 Supp 1 : 74-80
23. **Girard J, Lavigne M, Vendittoli P, Roy A.** Biomechanical reconstruction of the hip: a randomised study comparing total hip resurfacing and total hip arthroplasty. *J Bone Joint Surg (Br)* 2006;88:721—6.
24. **Glyn-Jones S, Pandit H, Kwon Y-M, Doll H, Gill HS Murray DW.** Risk factors for inflammatory pseudotumour formation following hip resurfacing. *J Bone Joint Surg (Br)* 2009 ; 91-B : 1566-74
25. **Grammatopoulos G, Pandit H, Kwon Y, Gundle R, McLardy-Smith P, Beard D, Murray D, Gill H.** Hip resurfacings revised for inflammatory pseudotumour have a poor outcome. *J Bone Joint Surg (Br)* 2009 ; 91-B : 1019-24
26. **Hall D, Srikantharajah D, Anakwe R.** Patient-reported outcome following métal-on-metal resurfacing of the hip and total hip resurfacing. *Hip Int* 2009 ; 19 : 245-50
27. **Harris W.** Traumatic arthritis of the hip after dislocation and acetabular fractures : treatment by mold arthroplasty. An end-result study using a new method of result évaluation. *J Bone Joint Surg Am* 1969 ; 51 : 737-55
28. **Haute Autorité de Santé. Commission Nationale d'évaluation des dispositifs médicaux et des technologies de santé.** Avis de la CNEDiMTS du 28/05/13.

29. **Hing CB, Back DL, Bailey M, Young DA, Dalziel RE, Shimmin AJ** The results of primary Birmingham hip resurfacings at a mean of five years. An independent prospective review of the first 230 hips. *J Bone Joint Surg Br.* 2007 Nov;89(11):1431-8.
30. **Klassbo M, Larsson E, Mannevik E.** Hip disability and osteoarthritis outcome score. An extension of the Western Ontario and McMaster Universities Osteoarthritis Index. *Scand J Rheumatol.* 2003;32(1):46-51
31. **Kostensalo I, Junnila M, Virolainen P, Remes V, Matilainen M, Vahlberg T, Pulkkinen P, Eskelinen A.** Effect of femoral head size on risk of revision for dislocation after total hip arthroplasty. *Acta Orthop* 2013 ; 84(4):342-7.
32. **Lavigne M.** Resurfacement et arthroplastie totales à grosse tête métal-métal de la hanche. Conférence d'enseignement de la Société Française de Chirurgie Orthopédique et Traumatologique présenté le 7 novembre 2011
33. **Lavigne M, Belzle E, Roy A, Morin F, Amzica T, Vendittoli P.** Comparison of whole-blood metal ions levels in four types of Metal-on-Metal large diameter femoral head Total Hip Arthroplasty : the potential influence of the adapter sleeve. *J Bone Joint Surg (Am)* 2011 ; 93 : 128-136
34. **Lavigne M, Lafosse J, Ganapathi M, Girard J, Vendittoli P.** Residual groin pain at a minimum of two years after métal-on-metal THA with a 28mm femoral head, THA with a large-diameter femoral head, and hip resurfacing. *J Bone Joint Surg (Am).* 2011 ; 93 Suppl 2 :93-8
35. **Leclerc S, Richter D, Lemaréchal P.** Arthroplastie de Resurfaçage de Hanche. *TraitéEMC Technique Chirurgicale* (44- 660)
36. **McMinn DJ, Daniel J, Ziaee H, Pradhan C** Indications and results of hip resurfacing. *Int Orthop.* 2011;35(2):231-7
37. **McMinn D, Treacy R, Lin K.** Metal-on-metal surface replacement of the hip: Experience with the McMinn prosthesis. *Clin Orthop* 1996 ; 329S:S89-S98
38. **Merle d'Aubigné R, Postel M, Mazabraud A, Massias P, Gueguen J.** Idiopathic necrosis of the femoral head in adults. *J Bone Joint Surg.* 1965, 47-B : 612
39. **Merle d'Aubigné R.** Numerical classification of the function of the hip. *Rev Chir Orthop Reparatrice Appar Mot* 1990 ; 76 :371-4
40. **Mian S, Truchly G, Pflum F.** Computed tomography measurement of acetabular cup antéversion and rétroversion in total hip arthroplasty. *Clin Orthop Relat Res* 1992 ; 276 : 206-9
41. **Migaud H, Delaunay C, Jobin A, Pinoit Y.** Prothèses totales de hanche avant 50 ans : synthèse. Symposium SFHG 2004 : Prothèses Totales de Hanche avant 50 ans. *Rev Chir Orthop Rép App Moteur* 2005, Vol 91, Issue 4 : 369-71
42. **National Institute of Clinical Excellence Guidance on the selection of prostheses for primary total hip replacement.** <http://www.nice.org.uk/nicemedia/live/11386/32002/32002.pdf>
43. **National Joint Registry for England and Wales.** 9th annual report. 2012
44. **Pailhé R, Sharma A, Reina N, Cavaignac E, Chiron P, Laffosse JM.** Hip resurfacing: a systematic review of literature. *Int Orthop.* 2012 Dec;36(12):2399-410
45. **Phillips C, Barrett J, Losina E, Mahomed N, Lingard E, Guadagnoli E, Baron J, Harris W, Poss R, Katz J.** Incidence rates of dislocation, pulmonary embolism, and deep infection during the first six months after elective total hip replacement. *J Bone Joint Surg (Am)* 2003 ; 85 : 20-26
46. **Prosser G, Yates P, Wood D, Graves S, de Steiger R, Miller L.** Outcome of primary resurfacing hip replacement : évaluation of risk factors for early revision. 12,093 replacements from the Australasian Joint Registry. *Acta Orthop* 2010 ; 81 : 66-71
47. **Rama K, Vendittoli P, Ganapathi M, Borgmann R, Roy A, Lavigne M.** Heterotopic ossification after surface replacement arthroplasty and total hip arthroplasty : a randomized study. *J Arthroplasty* 2009 ; 24 (2) : 256-62
48. **Sandiford N, Muirhead-Allwood S, Skinner J.** Metal-on-metal hip resurfacing versus uncemented custom total hip replacement- early results. *J Orthop Surg Res* 2010 ; 5 :8
49. **Shimmin A, Back D.** Femoral neck fractures following Birmingham hip resurfacing : a national review of 50 cases. *J Bone Joint Surg (Br)* 2005 ; 87 : 463-64
50. **Shimmin A, Baré J.** Comparison of functional results of hip resurfacing and total hip replacement : a review of the littérature. *Orthop Clin N Am* 2011 : 143-51
51. **Smith A, Dieppe P, Howard P, Blom A.** Failure rates of métal-on-metal hip resurfacings : analysis of data from the National Joint Registry for England and Wales . *The Lancet* 2013. Vol 380, Issue 9855 : 1759-66
52. **Smith T, Nichols R, Donell S, Hing C.** The clinical and radiological outcomes of hip resurfacing versus total hip arthroplasty : a meta-analysis review. *Acta Orthop* 2010 ; 81 : 684-95
53. **Smith-Petersen N.** Evolution of mould arthroplasty of the hip joint. *J Bone Joint Surg Am* 1948 ; 30-B : 59-75
54. **Thomine J.** Les nécroses idiopathiques de la tête fémorale. L'arthroplastie par cupule ajustée. Symposium de la 47^{ème} réunion annuelle de la SOFCOT. *Rev Chir Orthop.* 1973 Supp 1 : 61-73
55. **Treacy R, McBryde C, Pynsent P.** Birmingham Hip resurfacing arthroplasty. A minimum follow-up of five years. *J Bone Joint Surg (Br)* 2005 ; 87 : 167-70
56. **Willert H.G., Buchhorn G.H., Fayyazi A.** Metal-on-metal bearings and hypersensitivity in patients with artificial hip joints:a clinical and histomorphological study *J Bone Joint Surg (Am)* 2005 ; 87 : 28-36
57. **Williams D, Greidanus N, Masri B, Duncan C, Garbuz D.** Prevalence of pseudotumor in asymptomatic patients after métal-on-metal hip arthroplasty. *J Bone Joint Surg (Am)* 2011 ; 93 : 2164-71
58. **Zustin J, Krause M, Breer S.** Morphologic analysis of periprosthetic fractures after hip resurfacing arthroplasty. *J Bone Joint Surg (Am)* 2010 ; 92-A : 404-10

59. **Zywił M, Marker D, McGrath M.** Resurfacing matched to standard total hip arthroplasty by preoperative activity levels – a comparison of postoperative outcomes. *Bull NYU Hosp Jt Dis* 2009 ; 67 : 116-9

RESUME

Introduction :

Le resurfaçage de hanche à couple métal-métal est le fruit de nombreuses années de recherche tribologique. L'implant Birmingham Hip Resurfacing (BHR) a été développé après de nombreux essais de fixation osseuse pour aboutir à un implant hybride (fixation cimentée fémorale et non cimentée acétabulaire). Les avantages promis par cette chirurgie conservatrice sont la conservation du capital osseux associée une restitution de l'anatomie pré-opératoire (latéralisation et longueur des membres). Toutefois la littérature récente retrouve de nombreuses complications dont certaines graves. L'objectif de l'étude est d'analyser les complications et les résultats fonctionnels des implants BHR mis en place dans notre service.

Matériel et méthode :

Nous avons réalisé un étude monocentrique rétrospective à partir de patients opérés entre décembre 2006 et octobre 2012. Les patients ont été revus cliniquement et radiologiquement (radiographie et scanner). 71 hanches ont été opérées par resurfaçage BHR au cours de cette période chez 62 patients (9 bilatéraux) soit 5,8% de l'activité prothétique de hanche. Tous les patients ont été opérés pour coxarthrose primitive ou secondaire et étaient âgés de moins de 70 ans. Le recul moyen était de 36 mois. Trois opérateurs ont réalisé l'intervention.

Résultats :

Vingt-huit hanches (43%) ont présenté une complication (1 ossification de grade 3, 6 descellements fémoraux, 2 descellements acétabulaires, 1 luxation récidivante, 1 fracture du col fémoral, 2 infections, 5 pseudotumeurs, 10 douleurs inguinales). Quatre hanches (6%) ont du être réopérées et 7 hanches (10%) révisées. Le taux de survie au recul moyen de 36 mois est de 91%. En sélectionnant les patients selon les critères définis en mai 2013 par la Haute Autorité de Santé (sexe masculin, tête fémorale ≥ 48 mm et âge ≤ 55 ans), ce sont 21 hanches qui ont été opérées. Une prothèse a été révisée (3%) et aucune pseudotumeur n'a été mise en évidence.

Conclusion :

Nos résultats retrouvent un taux majeur de complication et de révision au recul de 36 mois, d'autant plus qu'il s'agit d'une chirurgie destinée à une population jeune et active. Bien que nos résultats s'inscrivent dans une courbe d'apprentissage, le faible recul de notre cohorte laisse craindre de nouvelles complications futures. Nos taux élevés nous ont poussé à diminuer progressivement nos indications pour arrêter le resurfaçage de hanche à couple métal-métal.