



HAL
open science

Intérêt de la solution implantaire dans la prise des agénésies multiples d'origine syndromique chez l'enfant

Sophie Mompeix

► **To cite this version:**

Sophie Mompeix. Intérêt de la solution implantaire dans la prise des agénésies multiples d'origine syndromique chez l'enfant. Chirurgie. 2014. dumas-00989651

HAL Id: dumas-00989651

<https://dumas.ccsd.cnrs.fr/dumas-00989651v1>

Submitted on 12 May 2014

HAL is a multi-disciplinary open access archive for the deposit and dissemination of scientific research documents, whether they are published or not. The documents may come from teaching and research institutions in France or abroad, or from public or private research centers.

L'archive ouverte pluridisciplinaire **HAL**, est destinée au dépôt et à la diffusion de documents scientifiques de niveau recherche, publiés ou non, émanant des établissements d'enseignement et de recherche français ou étrangers, des laboratoires publics ou privés.

Université de Bordeaux
Collège des Sciences de la Santé
U.F.R des Sciences Odontologiques

Année 2014

Thèse n° 23

Thèse pour l'obtention du
DIPLOME D'ETAT de DOCTEUR EN CHIRURGIE DENTAIRE

Présentée et soutenue publiquement

Par MOMPEIX Sophie

Née le 14/05/1988 à Soyaux (16)

Le 6 Mai 2014

**INTERET DE LA SOLUTION IMPLANTAIRE DANS LA PRISE
EN CHARGE DES AGENESIES MULTIPLES D'ORIGINE
SYNDROMIQUE CHEZ L'ENFANT**

Directeur de thèse

Docteur Yves DELBOS

Membres du Jury

Présidente	Mme M-J. BOILEAU	Professeur des universités
Directeur	M. Y.DELBOS	Maitre de Conférences des Universités
Rapporteur	Mlle A. LAVAUD	Assistant Hospitalo-Universitaire
Assesseur	M. J-M. MARTEAU	Maitre de Conférences des Universités

UNIVERSITE BORDEAUX

Président

M. Manuel TUNON de LARA

UNITE DE FORMATION ET DE RECHERCHE D'ODONTOLOGIE

Directeur	M. Jean-François PELI	58-01
Directeur Adjoint – Chargé de la Formation initiale	M. Yves DELBOS	56-01
Directeur Adjoint – Chargé de la Recherche	M. Jean-Christophe FRICAIN	57-02
Directeur Adjoint - Chargé des Relations Internationales	M. Jean-François LASSERRE	58-02
Coordonateur A.E.A.	M. Jean Marie MARTEAU	57-02

ENSEIGNANTS DE L'UFR

PROFESSEURS DES UNIVERSITES

Mme Caroline	BERTRAND	Prothèse dentaire	58-02
Mlle Marie-José	BOILEAU	Orthopédie dento-faciale	56-02
M. Jean.	DAVID	Prothèse dentaire	58-02
Mme Véronique	DUPUIS	Prothèse dentaire	58-02
M. J-Christophe	FRICAIN	Chirurgie buccale – Pathologie et thérapeutique	57-02

MAITRES DE CONFERENCES DES UNIVERSITES

Melle Elise	ARRIVÉ	Prévention épidémiologie – Economie de la santé – Odontologie légale	56-03
Mme Cécile	BADET	Sciences biologiques	57-03
M. Etienne	BARDINET	Orthopédie dento-faciale	56-02
M. Michel	BARTALA	Prothèse dentaire	58-02
M. Cédric	BAZERT	Orthopédie dento-faciale	56-02
M. Jean-Pierre	BLANCHARD	Prothèse dentaire	58-02
M. Christophe	BOU	Prévention épidémiologie – Economie de la santé – Odontologie légale	56-03
Mlle Sylvie	BRUNET	Chirurgie buccale – Pathologie et thérapeutique	57-02
M. Sylvain	CATROS	Chirurgie buccale – Pathologie et thérapeutique	57-02
M. Stéphane	CHAPENOIRE	Sciences anatomiques et physiologiques	58-03
M. Jacques	COLAT PARROS	Sciences anatomiques et physiologiques	58-03
M. Reynald	DA COSTA NOBLE	Parodontologie	57-01
M. François	DARQUE	Orthopédie dento-faciale	56-02
M. François	DE BRONDEAU	Orthopédie dento-faciale	56-02
M. Yves	DELBOS	Odontologie pédiatrique	56-01
M. Raphael	DEVILLARD	Odontologie conservatrice- Endodontie	58-01
M. Emmanuel	D'INCAU	Prothèse dentaire	58-02
M. Bruno	ELLA NGUEMA	Sciences anatomiques et physiologiques	58-03
M. Dominique	GILLET	Odontologie conservatrice – Endodontie	58-01
M. Jean-François	LASSERRE	Prothèse dentaire	58-02

M. Yves	LAUVERJAT	Parodontologie	57-01
Mme Odile	LAVIOLE	Prothèse dentaire	58-02
M. Jean-Marie	MARTEAU	Chirurgie buccale – Pathologie et thérapeutique	57-02
Mme Javotte	NANCY	Odontologie pédiatrique	56-01
Mme Dominique	ORIEZ	Odontologie conservatrice – Endodontie	58-01
M. Jean-François	PELI	Odontologie conservatrice – Endodontie	58-01
M. Philippe	POISSON	Prévention épidémiologie – Economie de la santé – Odontologie légale	56-03
M. Patrick	ROUAS	Odontologie pédiatrique	56-01
Mlle Maud	SAMPEUR	Orthopédie dento-faciale	56-02
M. Cyril	SEDARAT	Parodontologie	57-01
Mlle Noélie	THEBAUD	Sciences biologiques	57-03
M. Eric	VACHEY	Odontologie conservatrice – Endodontie	58-01

ASSISTANTS

M. Terence	BARSBY	Odontologie conservatrice – Endodontie	58-01
Mme Aurélie	BARSBY-EL-KHODER	Prothèse dentaire	58-02
Mme Mélanie	BOES-HULLMAN	Orthopédie dento-faciale	56-02
M. Julien	BROTHIER	Prothèse dentaire	58-02
Melle Caroline	CHANE-FANE	Orthopédie dento-faciale	56-02
M. Mathieu	CLINKEMAILLIE	Prothèse dentaire	58-02
M. Mathieu	CONTREPOIS	Prothèse dentaire	58-02
M. Guillaume	CRESTE	Prothèse dentaire	58-02
Mme Hélène	DENOST	Prévention épidémiologie – Economie de la santé – Odontologie légale	56-03
Mlle Aurélie	DUARTE	Odontologie conservatrice – Endodontie	58-01
M. Guillaume	FENOUL	Odontologie conservatrice – Endodontie	58-01
Mlle Geraldine	FERRERO-MOURGUES	Orthopédie dento-faciale	56-02
M. Nicolas	GLOCK	Sciences anatomiques et physiologiques	58-03
Melle Sandrine	GROS	Orthopédie dento-faciale	56-02
Melle Amandine	LAVAUD	Odontologie pédiatrique	56-01
Melle Alice	LE NIR	Sciences anatomiques et physiologiques	58-03
Mme Karine	LEVET	Prévention épidémiologie – Economie de la santé – Odontologie légale	56-03
Melle Maria-Gabriela	MARC	Odontologie conservatrice – Endodontie	58-01
M. Matthieu	MEYER	Chirurgie buccale – Pathologie et thérapeutique	57-02
Melle Darrène	NGUYEN	Sciences biologiques	57-03
Melle Virginie	PANNEREC	Chirurgie buccale – Pathologie et thérapeutique	57-02
Melle Candice	PEYRAUD	Odontologie pédiatrique	56-01
M. Jean-Philippe	PIA	Prothèse dentaire	58-02
M. Mathieu	PITZ	Parodontologie	57-01
M. Cyril	VIDAL	Odontologie conservatrice – Endodontie	58-01
M. François	VIGOUROUX	Parodontologie	57-01

MAJ 01/02/2014

REMERCIEMENTS

A ma présidente de thèse,

Madame le Professeur Marie-José BOILEAU,

Sous-section ODF

Professeur des Universités

Praticien Hospitalier

Docteur en Chirurgie Dentaire

Docteur d'Etat en Odontologie

Docteur en Sciences Odontologiques

DERSO

CES Orthopédie Dento-Faciale

CES Anthropologie

CES Informatique médicale et générale

Responsable de la sous-section d'ODF

Responsable de l'enseignement du CECSMO et du DUO

Responsable de l'unité médicale Pellegrin du Département d'Odontologie et de Santé Buccale

Vous m'avez fait l'honneur d'accepter de présider le jury de cette thèse.

*Veillez recevoir toute ma reconnaissance pour l'attention que vous portez à mon travail,
ainsi que pour votre enseignement.*

A mon directeur de thèse,

Monsieur le Docteur Yves DELBOS,

Sous-section Odontologie Pédiatrique

Maître de Conférences des Universités

Praticien Hospitalier

Docteur de l'Université Bordeaux 2 (Mention Sciences Biologiques et Médicales Option Sciences Odontologiques)

Docteur en Chirurgie Dentaire

CES Technologie des Matériaux

CES Odontologie Légale

CES Odontologie Chirurgicale

CES Odontologie Pédiatrique

DU Hypnose Médicale

Maîtrise de Biologie Humaine

Certificat International d'Ecologie Humaine (Bordeaux 1)

Expert près la Cour d'Appel de Bordeaux

Vous m'avez fait le privilège d'accepter de diriger cette thèse et je vous en remercie.

J'ai pu apprécier la qualité de votre enseignement pratique et clinique, votre compétence et vos qualités humaines tout au long de mon cursus universitaire. Vos connaissances et votre passion forcent le respect.

Que cet ouvrage témoigne de toute ma reconnaissance et de mon admiration.

A mon rapporteur de thèse,

Mademoiselle le Docteur Amandine LAVAUD,

Sous-section Odontologie Pédiatrique

Assistant Hospitalo-Universitaire

Docteur en Chirurgie Dentaire

CES Pédodontie-prévention

CES Anatomo-physiologie

DIU Odontologie pédiatrique clinique approfondie

Je vous remercie d'avoir accepté de corriger ce travail.

J'ai eu l'occasion de travailler avec vous à l'hôpital et chaque intervention de votre part m'ont marquée par votre douceur, votre gentillesse et votre rigueur.

Votre disponibilité et vos conseils m'ont permis de mener à bien ce travail.

Veuillez recevoir le témoignage de ma profonde reconnaissance et de mon amitié.

A mon juge de thèse,

Monsieur le Docteur Jean-Marie MARTEAU,

Sous-section Pathologie Buccale

Maître de Conférences des Universités

Praticien Hospitalier

Docteur de l'Université Bordeaux 2 (Mention Sciences Biologiques et Médicales Option Sciences Odontologiques)

Docteur en Chirurgie Dentaire

Docteur d'Etat en Odontologie

CES Odontologie Chirurgicale

C'est un honneur que vous me faites d'avoir accepté de juger ce travail.

Je vous remercie pour la qualité de vos enseignements théoriques et cliniques tout au long de mon cursus universitaire.

Toujours aimable et proche de vos étudiants,

Veillez trouver ici l'expression de ma profonde gratitude et de mes sentiments les plus respectueux.

A ma famille,

A **mes parents**, merci d'avoir toujours été là pour moi et de m'avoir encouragée pendant toutes ces années. Merci d'avoir supporté mon caractère quelque fois difficile et de m'accompagner encore dans mon parcours professionnel. Papa, mille mercis pour avoir géré toutes mes obligations administratives pendant toutes ces années et encore aujourd'hui.

Vous êtes des parents parfaits, je vous dédie ce travail.

A **Carine**, ma sœur, merci d'être comme tu es, une personnalité authentique qui fait de toi une personne exceptionnelle. Je vous embrasse tous les trois.

A ma **grand-mère**, souvenir de ces délicieux repas que tu me fais depuis des années.

A **Marc**, merci d'avoir été présent à mes côtés tous les jours durant l'écriture de ce travail, pour avoir rendus ces derniers mois plus agréables et j'espère que ton soutien durera encore longtemps.

A mes ami(e)s,

A **Marine**, pour ces nombreuses soirées inoubliables et pour ces années de discussions virtuelles qui n'ont pas cessées malgré les centaines de kilomètres qui nous séparent aujourd'hui. Enfin, merci d'avoir participé à la finition de cette thèse.

A **Angélique** et **Madeleine**, pour que la distance ne soit pas un bouclier à d'autres moments ensemble remplis de bonne humeur et de fous rires.

A **Maidier**, ma binôme, je me souviendrais toujours de notre équipe de choc en clinique et nos soirées au Saint-Aubin... muxu

A **Mathilde**, merci pour les soirées dentaires, les WEI, les rallyes, les Dick, les gardes à Robert Piqué et j'en passe. De très nombreux souvenirs que je n'oublierais pas.

A **mes amis de promotion**, bon courage à tous.

A mes confrères,

Au **Dr Francis Gauze**, réel dentiste de famille, merci de m'avoir permis de réaliser mon tout premier stage et mon premier remplacement, vos conseils me seront toujours précieux.

Au **Dr Georges Tsoflias**, merci de m'avoir fait partager votre expérience et de m'avoir fait assez confiance pour travailler en collaboration depuis plus d'un an maintenant. Une pensée particulière va pour votre combat contre la maladie.

Table des matières

Introduction	14
Contexte pathologique	15
1 Pathologies responsables des agénésies dentaires multiples permettant une prise en charge implantaire.....	15
1.1 Dysplasies ectodermiques.....	16
1.1.1 Groupe 1 : anomalies des cheveux, dents, ongles et glandes sudoripares.....	18
1.1.1.1 - Syndrome de Christ-Siemens-Touraine.....	18
1.1.1.2 - Syndrome de Rapp Hodgkin, EEC syndrome, AEC syndrome.....	20
1.1.1.3 - Autres DE : syndrome de Basan, syndrome Incontinentia Pigmenti.....	21
1.1.2 Groupe 2 : anomalies des cheveux, dents et ongles	21
1.1.2.1 - Syndrome de Clouston	21
1.1.2.2 - Syndrome d'Ellis Van Creveld.....	21
1.1.2.3 - syndrome tricho-dento-osseux	22
1.1.3 Groupe 3 : anomalies des cheveux, dents.....	22
1.1.3.1 - Syndrome de Sensenbrenner	22
1.1.3.2 - Syndrome trichodental.....	22
1.2 Autres maladies rares	23
1.2.1.1 - Syndrome de Down	23
1.2.1.2 - Syndrome de Williams.....	23
1.2.1.3 - Syndrome de Moebius	23
1.2.1.4 - Syndromes avec malformations congénitales complexes.....	24
2 Conditions inhérentes à l'implantologie chez l'enfant.....	24
2.1 Sédation consciente.....	25
2.1.1 Mélange équimolaire d'oxygène et de protoxyde d'azote (MEOPA).....	25
2.1.2 Midazolam	26
2.1.3 Notion d'état de sédation	27
2.2 Exécution sous anesthésie générale (AG).....	27
2.2.1 Indications de l'AG.....	27
2.2.2 Contre-indications de l'AG	29
2.3 Contre-indications à l'implantologie chez l'enfant atteint	30
2.3.1 Contre-indications absolues.....	30
2.3.2 Contre-indications relatives : analyse de faisabilité.....	31
2.3.2.1 Générales.....	31
2.3.2.2 Locales	31
2.4 Croissance et thérapeutique implantaire	33
2.4.1 Historique	33
2.4.2 Implantologie précoce et oligodontie sévère.....	34
2.4.3 Implantologie précoce contre-indiquée au maxillaire	34
2.4.4 Implantologie précoce à la mandibule	35

Introduction de l'implantologie dans le traitement des enfants édentés.....	37
3 Intérêt de la prise en charge précoce des enfants	37
3.1 Panel de solutions thérapeutiques	37
3.1.1 Motivation et prévention	37
3.1.2 Traitements pré-prothétiques.....	38
3.1.3 Traitements prothétiques	38
3.2 Conséquences fonctionnelles des agénésies multiples	39
3.2.1 Altération de la fonction masticatrice.....	40
3.2.2 Altération de la phonation	40
3.2.3 Altération de la déglutition	41
3.2.4 Altération de la ventilation.....	42
3.3 Conséquences esthétiques de l'atteinte syndromique	42
3.3.1 Hypohidrose, l'hypotrichose et l'hypodontie.....	42
3.3.2 Manifestations craniofaciales.....	43
3.4 Conséquences psychologiques et sociales des agénésies multiples.....	45
3.4.1 Relation entre apparence, image de soi et insertion sociale	45
3.4.2 Conséquences sur le comportement de l'enfant	45
3.4.3 Bénéfices psychologiques.....	46
3.5 Difficultés de la prise en charge précoce	46
3.5.1 Croissance craniofaciale et éruption dentaire	46
3.5.2 Motivation et coopération	47
3.6 Conclusion.....	47
4 Les bénéfices implantaire	48
4.1 Limite des prothèses amovibles	48
4.1.1 Inconvénients liés aux prothèses conventionnelles.....	48
4.1.2 Inconvénients liés aux dysplasies ectodermiques et autres maladies rares.....	49
4.2 Intérêts de l'implantologie.....	51
5 Le traitement dicté par le type d'oligodontie	52
6 Solutions implantaire possible aujourd'hui	54
6.1 Implants traditionnels.....	54
6.2 Mini –implants	54
6.2.1 Indications	54
6.2.2 Avantages	55
6.2.3 Caractéristiques.....	55
6.3 Implants temporaire ou définitifs ?.....	56
La prise en charge en France	58
7 Historique de la mise en place du protocole	58
7.1 Septembre 2004	58
7.2 Décembre 2006	59
7.3 Février 2007	59
7.4 Avril 2007.....	59
7.5 27 Juin 2007	60

8	Procédure à suivre pour la prise en charge	60
8.1	Constitution d'un dossier	60
8.2	Avis du service médical de la caisse d'Assurance Maladie	61
9	Etapes du traitement implanto-prothétique	62
9.1	Etude prothétique pré-implantaire.....	62
9.1.1	Modèles d'étude et cires de diagnostic	62
9.1.2	Prothèse provisoire et guide radiologique	63
9.2	Bilan radiologique pré-implantaire	63
9.2.1	Radiographie panoramique.....	63
9.2.2	Téléradiographie de profil.....	63
9.2.3	Bilan tomодensitométrique	64
9.2.4	Tomographie volumique à faisceau conique	65
9.2.5	Simulation implantaire	66
9.3	Chirurgie implantaire.....	68
9.3.1	Préalable.....	68
9.3.2	Technique chirurgicale	68
9.4	Pose de moyens de liaison	69
9.5	Suivi post-implantaire et maintenance	70
9.5.1	Suivi implantaire	70
9.5.1.1	Radiographie postopératoire	70
9.5.1.2	Suivi radiographique.....	70
9.5.1.3	Tests cliniques	71
9.5.2	Maintenance des prothèses supra-implantaires.....	71
10	Prise en charge de l'adulte	73
10.1	Historique	73
10.2	Conditions de prise en charge	73
	Annexes.....	75
	Conclusion	77
	Bibliographie	78

Introduction

Les agénésies dentaires sont les anomalies dentaires les plus fréquentes. Elles peuvent être d'étiologies multiples, elles seront retrouvées dans des cas non syndromiques avec absence d'autres signes cliniques associés mais aussi dans de très nombreux syndromes. L'association à d'autres anomalies d'origine ectodermique est très fréquente, on retrouve alors ici le grand groupe des dysplasies ectodermiques dont le syndrome le plus fréquent est le syndrome de Christ-Siemens-Touraine.

Ces syndromes vont présenter des manifestations générales et des manifestations craniofaciales et buccodentaires caractéristiques. L'anomalie de nombre pourra aller de l'hypodontie à l'oligodontie, voire à l'anodontie, avec une altération fonctionnelle et esthétique et un impact psychologique pour l'enfant atteint.

La croissance craniofaciale et les phénomènes de dentition sont intimement liés par le développement des procès alvéolaires. C'est pourquoi il paraît intéressant d'étudier les handicaps fonctionnels, esthétiques et psychologiques engendrés par l'absence de dents afin de comprendre comment la discipline implantaire est maintenant d'actualité chez les enfants en pleine croissance pour pallier aux inconvénients du traitement prothétique amovible de première intention.

Après avoir exposé les principaux syndromes responsables des agénésies multiples, les contraintes générales à la chirurgie buccale des maladies rares et l'interaction entre l'implantologie et la croissance craniofaciale, nous expliqueront pourquoi les bénéfices d'une implantation précoce ont été jugés supérieurs aux risques et quels sont les critères de traitement pris en charge par la CPAM.

Contexte pathologique

L'agénésie dentaire est une anomalie par défaut d'origine génétique du nombre de dents, elle est caractérisée par l'arrêt du développement des germes dentaires. Elle peut affecter les deux maxillaires mais aussi les deux dentitions. Les gènes impliqués dans la morphogénèse du développement dentaire sont alors impliqués.

L'hypodontie est définie par l'agénésie de moins de six dents permanentes et le terme oligodontie est réservé à l'absence d'au moins six dents permanentes. L'anodontie, aussi appelée agénésie dentaire totale, correspond à l'absence de la totalité des dents, elle reste aujourd'hui exceptionnelle mais doit être prise en charge de façon précoce chez les enfants atteints. Environ 17% des cas d'agénésies présenterait des agénésies multiples. [1] [2] [3] [4].

1 Pathologies responsables des agénésies dentaires multiples permettant une prise en charge implantaire

Les agénésies multiples sont souvent rencontrées au niveau des grands syndromes. Les manifestations odontologiques des maladies génétiques constituent une aide importante pour les généticiens, elles peuvent amener à faire le diagnostic ou renforcer celui-ci. Plus de 700 syndromes comportent des anomalies dentaires dont 120 avec agénésies multiples [2].

Il ne sera pas réaliser ici une liste complète des syndromes impliqués mais plutôt une citation des syndromes les plus fréquemment rencontrés chez les patients atteints d'oligodontie et d'anodontie.

1.1 Dysplasies ectodermiques

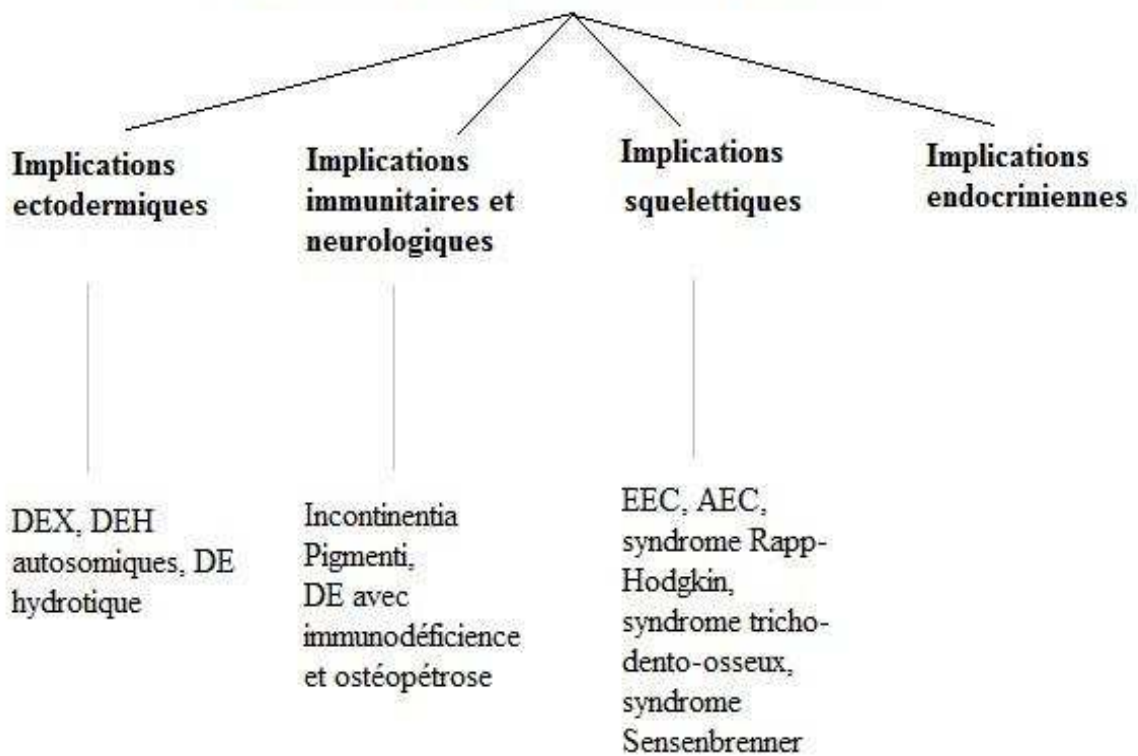
Les dysplasies ectodermiques (ou DE) sont un ensemble de maladies génétiques rares affectant de façon définitive et sévère au moins deux dérivés de l'ectoderme (poils, glandes sudoripares, dents, cheveux, ongles). Elles comprennent environ 200 syndromes polyformatifs. On estime l'incidence des dysplasies ectodermiques à 7/10 000 naissances. [5] [6] [7] [2].

Il existe une forte variabilité d'expression sur le plan phénotypique et moléculaire, les symptômes peuvent alors être très différents d'une maladie à l'autre. On peut distinguer les DE pures, avec exclusivement une atteinte ectodermique, et les DE complexes avec des atteintes extra-ectodermiques (squelettiques, cardiaques, immunitaires, association de fentes labio-palatines). Cependant, les DE s'expriment selon une triade de symptômes : hypohidrose, hypotrichose et hypodontie. Cliniquement, les patients présentent une absence de sudation avec une intolérance à la chaleur, des cheveux rares et fins, des ongles fragiles et des anomalies dentaires [8] [6] [9] [10].

Différentes classifications peuvent être trouvées à ce jour comme la classification clinique ou phénotypique (1994) et les classifications clinico-moléculaires des DE pures et syndromiques établies en 2001 par Priolo et Lagana (figure 1) puis par Lamartine en 2003. Ces dernières établissent un lien entre les gènes mutés, les fonctions moléculaires et cellulaires et les caractéristiques phénotypiques [6] [8] [11] [12].

GROUPE 1

altération des interactions épithélio-mésenchymateuses



GROUPE 2

anomalies du cytosquelette et stabilité cellulaire

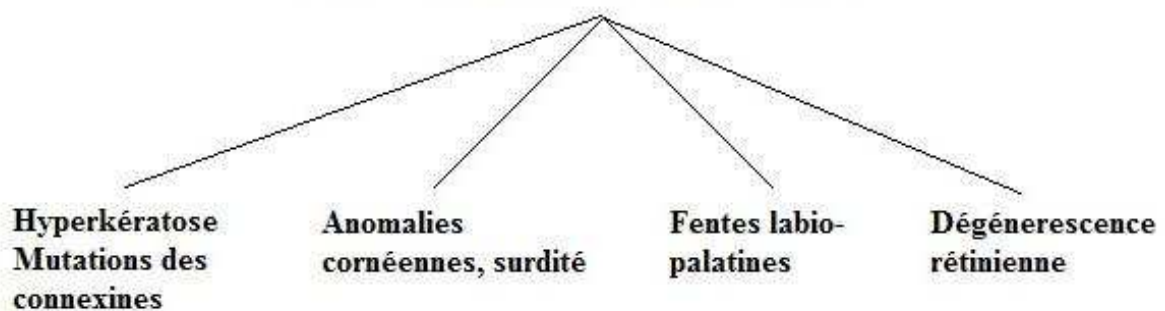


Figure 1 : classifications clinico-moléculaires des dysplasies ectodermiques hypohidrotiques pures et syndromiques [8]

1.1.1 Groupe 1 : anomalies des cheveux, dents, ongles et glandes sudoripares

1.1.1.1 - Syndrome de Christ-Siemens-Touraine

Ce syndrome est aussi appelé dysplasie ectodermique anhydrotique (DEA) ou dysplasie ectodermique liée à l'X (DEX), c'est la plus fréquente des DE car elle représente 80% des DE (incidence estimée à 1/100 000 naissances). La DEX est dû à une mutation génétique d'un gène porté par le chromosome X, gène codant pour l'ectodysplasine (EDA). Cette dernière est une molécule de signalisation de la famille des facteurs TNF régulant la différenciation cellulaire, l'apoptose ainsi que la morphogénèse. On va retrouver une atteinte des individus de sexe masculin dans la forme sévère et une atteinte des femmes dans les formes modérées [5] [8] [6] [13] [12].

Ce syndrome est caractérisé par une absence totale ou partielle des dents, des poils, des cheveux et par une absence de transpiration. On peut retrouver aussi une atteinte des autres glandes comme les glandes salivaires, lacrymales et mammaires. Les enfants atteints peuvent présenter des hyperthermies, des signes oculaires, des infections pulmonaires, de l'eczéma, des saignements de nez et d'autres complications dues à cette atteinte ectodermique. Les patients porteurs de ce syndrome sont donc menacés d'une morbidité et d'une mortalité infantile non négligeable. La croissance staturo-pondérale est lente malgré un développement psychomoteur normal [13] [5] [9] [14] [10].

Concernant la sphère oro-faciale, le syndrome de Christ-Siemens-Touraine présente des manifestations phénotypiques dentaires associant oligodontie et dysmorphies coronaires. L'anomalie dentaire se caractérise par une hypodontie voire une anodontie qui touche la première et la seconde dentition. Les dents antérieures, si elles existent, sont petites et de forme conoïde (figure 2). Un taurodontisme ou des cuspides surnuméraires peuvent être retrouvés au niveau des molaires temporaires.

La mandibule est le siège d'une altération préférentielle de son odontogénèse (figure 3), elle est alors plus atteinte que le maxillaire et plus concernée par le traitement implantaire :

moyenne de 3,5 agénésies au maxillaire contre 5,3 à la mandibule en denture temporaire et 6,8 agénésies au maxillaire contre 7,9 à la mandibule en denture permanente.

Une survenue fréquente de gingivo-stomatites et de caries est expliquée par une xérostomie liée à une hypoplasie des glandes salivaires. L'oligodontie va poser des problèmes de croissance, d'alimentation et de communication chez les enfants atteints. Des manifestations cranio-faciales avec une dysmorphie faciale caractéristique et un phénotype osseux spécifique sont associés [8] [6] [13] [15].

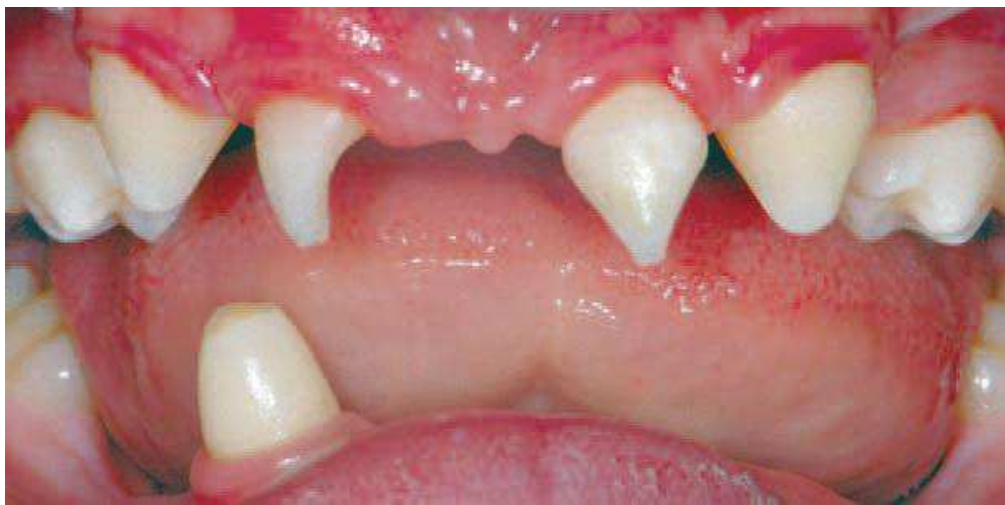

Figure 2 : Incisives et canines temporaires conoïdes chez un enfant de 8 ans [8]

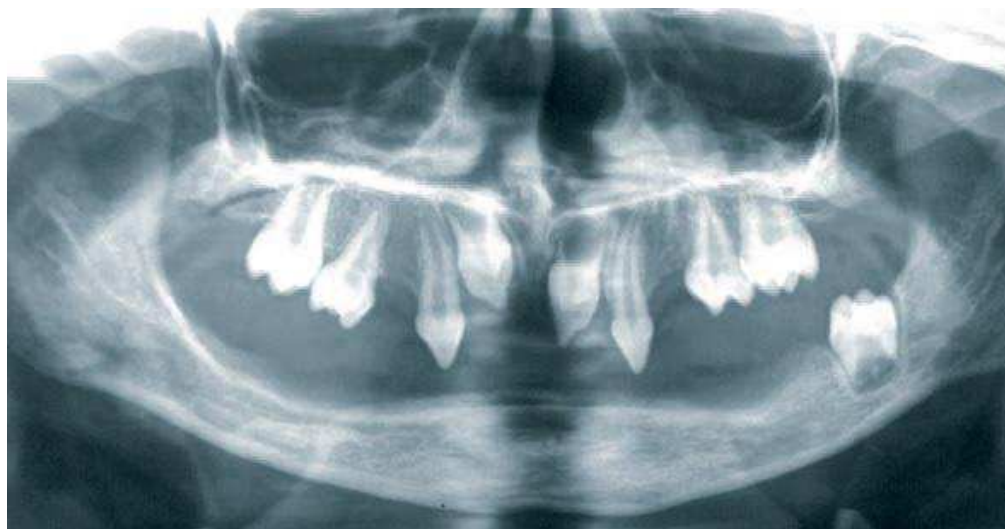


Figure 3 : Atteinte mandibulaire plus sévère [8]

La réhabilitation orale sera alors multidisciplinaire, elle prendra en compte une prise en charge fonctionnelle, esthétique et psychologique. Le traitement de première intention se fait préférentiellement par prothèse adjointe conventionnelle jusqu'à la fin de la croissance squelettique [8].

La prise en charge globale est palliative, il n'est pas possible aujourd'hui de guérir de cette pathologie mais tout sera mis en œuvre pour éviter les complications et atténuer les symptômes [5].

1.1.1.2 - Syndrome de Rapp Hodgkin, EEC syndrome, AEC syndrome

Ces trois syndromes ont une transmission autosomique dominante et associent une dysplasie ectodermique, une hypoplasie de l'étage moyen de la face à une fente labio-palatine. Elles font parties de la famille des p63 syndromes qui incluent une mutation du gène p63 en association avec d'autres mutations génétiques [16] [17].

Le syndrome de Rapp-Hodgkin est défini comme une DEA avec une fente labiale et/ou palatine [16].

Le syndrome EEC associe une ectrodactylie (pieds et mains fendus), une dysplasie ectodermique et une fente labio-palatine. On peut retrouver un trouble accentué du langage dû à la fente. Les dents sont petites, absentes (anodontie ou oligodontie) ou dysplasiques. Des anomalies du système uro-génital et une perte d'audition peuvent être retrouvés. Pas de déficit intellectuel et pas de retard de développement psychomoteur la plupart du temps [2] [16].

Le syndrome AEC est aussi appelé syndrome de Hay-Wells. Les enfants atteints présentent les signes cliniques de la DE (cheveux rares et fins, hypohidrose, ongles dystrophiques, agénésies multiples), le bord des paupières relié par des bandelettes de tissus, une fente labiale et/ou palatine et une hypoplasie maxillaire. On peut retrouver rarement des synéchies alvéolaires, c'est-à-dire des adhérences entre les gencives du maxillaire et de la mandibule [16].

1.1.1.3 - Autres DE : syndrome de Basan, syndrome Incontinentia Pigmenti

Le syndrome de Basan comprend une dysplasie ectodermique, une absence de dermatoglyphes et des fissures sur les doigts. Ce syndrome est très rare avec une incidence inférieure à 1/1 000 000 naissances [16].

L'Incontinentia Pigmenti, aussi appelé syndrome de Bloch-Sulzberger, est une maladie génétique qui se manifeste par des anomalies cutané-phanériennes (rash et hyperpigmentation typiques, lésions linéaires, alopecie, anomalie des ongles), un défaut de sudation, des anomalies dentaires, des lésions oculaires et des lésions neurologiques. Ces dernières peuvent se manifester par des syndromes pyramidaux, une microcéphalie, une épilepsie généralisée ou focalisée, une atrophie cérébrale et ce sont elles qui font la gravité de la maladie. Un retard de croissance est fréquemment rencontré.

Les anomalies dentaires regroupent différentes catégories : on peut retrouver chez ces enfants des retards d'éruption, des agénésies multiples, des dents antérieures dysplasiques (petites et conoïdes) mais aussi des dents surnuméraires et des lésions plus rares comme des palais de forme ogivale et des fentes palatines [16] [18] [2].

1.1.2 Groupe 2 : anomalies des cheveux, dents et ongles

1.1.2.1 - Syndrome de Clouston

C'est ici la dysplasie ectodermique hydrotique. Les dents sont généralement peu affectées et il n'y a pas absence de sudation. Ce syndrome est caractérisé par une alopecie, une hyperkératose palmoplantaire et autour des articulations ainsi qu'une anomalie des ongles [16] [5].

1.1.2.2 - Syndrome d'Ellis Van Creveld

C'est une dysplasie chondro-ectodermique caractérisée majoritairement par une petite taille, par un retard de croissance, des côtes courtes, une polydactylie, une cardiopathie et une

dysplasie des ongles et des dents. On trouve des agénésies, une microdontie, des dents conoïdes et hypominéralisées et des retards d'éruption. Des malformations cardiaques et des difficultés respiratoires sont aussi diagnostiquées, le pronostic des enfants atteints va dépendre de la gravité de ces dernières [16] [2].

1.1.2.3 - syndrome tricho-dento-osseux

Les anomalies osseuses et squelettiques sont ici majeures mais les manifestations les plus caractéristiques de ce syndrome sont l'atteinte de l'émail et le taurodontisme. On va retrouver aussi une augmentation de la densité osseuse et un épaissement des os du crâne. Cependant il existe une grande variabilité inter et intrafamiliale. La mandibule présente donc le plus souvent une trabéculatation et une densité osseuse accrue [19] [16].

1.1.3 Groupe 3 : anomalies des cheveux, dents

1.1.3.1 - Syndrome de Sensenbrenner

Ce syndrome, aussi nommé dyplasie crânio-ectodermique, est une maladie génétique rare caractérisé majoritairement par un développement squelettique anormal et des anomalies ectodermiques comme anomalies dentaires (hypodontie, dysplasie de l'émail, microdontie, taurodontisme), et des cheveux épars. Les anomalies rénales, pulmonaires et cardiaques rencontrées dans ce syndrome font la gravité de la maladie car celles-ci peuvent être fatales pour l'enfant atteint [16].

1.1.3.2 - Syndrome trichodental

Aussi appelé syndrome de Kersey, c'est une forme rare de dysplasie ectodermique associant des cheveux fins et courts et des anomalies dentaires [16].

1.2 Autres maladies rares

1.2.1.1 - *Syndrome de Down*

Ce syndrome, plus souvent appelé trisomie 21, est une anomalie chromosomique définie par la présence d'un troisième chromosome 21. L'enfant atteint présente habituellement une déficience intellectuelle variable, une hypotonie, une laxité ligamentaire et une particularité morphologique. Il est aussi possible de rencontrer des malformations cardiaques et digestives, une petite taille, des épilepsies, des leucémies, des pathologies auto-immunes et endocriniennes et d'autres complications et malformations justifiant un suivi régulier et adapté. D'un point de vue bucco-dentaire, on retrouve fréquemment des retards d'éruptions, des hypodonties (dans 38 à 63% des cas), une hypoplasie maxillaire et des maladies parodontales. Les oligodonties touchent 23 à 47% des dents définitives [16] [20].

1.2.1.2 - *Syndrome de Williams*

Maladie génétique rare, le syndrome de Williams est caractérisé par une anomalie de développement associant malformations cardiaques, retard psycho-moteur, dysmorphie faciale évocatrice (cou long, mandibule en retrait, bouche grande et large, philtrum nasal long), et comportement spécifique. Au niveau dentaire, on va retrouver une microdontie des dents temporaires et une persistance de celles-ci sur les arcades associée à une éruption retardée des dents permanentes entraînant une double dentition. Les agénésies dentaires sont fréquentes, elles peuvent être isolées ou multiples. De plus, l'émail présente une anomalie de structure qui rend les dents plus susceptibles à la carie et à l'abrasion [16] [21].

1.2.1.3 - *Syndrome de Moebius*

Il est défini par une paralysie bilatérale des muscles du visage (diplégie faciale congénitale) et des muscles externes de l'œil, par atteinte de certains nerfs crâniens comme le nerf facial (VII) majoritairement. D'un point de vue bucco-dentaire, des malpositions

dentaires, des hypodonties et des anomalies de structure sont souvent rencontrés ainsi qu'une prévalence augmentée pour les caries [16] [22].

1.2.1.4 - Syndromes avec malformations congénitales complexes

Il existe plus de 200 syndromes présentant des fentes oro-faciales en association avec des agénésies dentaires. Plusieurs études ont montré que la prévalence des agénésies est augmentée en présence de fentes faciales (labiales et/ou palatines) et la sévérité de l'hypodontie est associée à la sévérité de la fente [23].

D'autres syndromes rares rapportés dans la littérature peuvent conduire à une anomalie de nombre plus ou moins sévères tels que le syndrome de Pierre-Robin, syndrome de Wan Der Woude, syndrome de Rieger, Syndrome de Kenny etc...

Du fait de la variabilité génétique responsable des oligodonties, l'atteinte des structures dento-faciales varient pour chaque patient. Pour la prise en charge bucco-dentaire de ces enfants, une approche multidisciplinaire doit être considérée avec différentes options prothétiques (amovibles, fixes, implantaires) selon le degré et le site de la déficience dentaire et alvéolaire, en association à une hygiène locale maîtrisée et des restaurations conservatrices [7] [10] [24].

2 Conditions inhérentes à l'implantologie chez l'enfant

L'oligodontie et l'anodontie vont nécessiter une réhabilitation buccale précoce du fait des conséquences sur le développement craniofacial et psychologique mais aussi du fait de l'apparition de troubles fonctionnels et esthétiques réduisant la qualité de vie des enfants atteints.

L'implantologie a prit un essor nouveau depuis la publication des travaux de BRANEMARK sur l'ostéointégration [25]. L'indication principale de l'implantologie est le traitement des édentements unitaires, partiels ou complets [26].

Selon la Haute Autorité de Santé (HAS), les implants sont des dispositifs destinés à créer, au maxillaire ou à la mandibule des ancrages stables, résistant, efficaces, non iatrogènes, durables, sur lesquels s'adapte une prothèse amovible ou fixée en vue de redonner au patient partiellement ou complètement édenté, une fonction adéquate, un confort satisfaisant et une esthétique compatible avec toute fonction sociale [26].

Chez l'enfant, la pose d'implant doit être indiquée seulement après l'échec ou l'intolérance des prothèses amovibles conventionnelles [27]. Une controverse existe sur l'âge idéal pour placer les implants.

Contrairement à l'étape chirurgicale implantaire habituelle chez l'adulte, le recours à l'anesthésie générale est souvent préconisé pour la pose d'implants chez l'enfant dans ces contextes syndromiques. Toutefois, l'indication de la sédation avec anesthésie locale doit être posée dans les cas les plus favorables. La décision reviendra à l'équipe responsable [8] [27] [28].

2.1 Sédation consciente

2.1.1 Mélange équimolaire d'oxygène et de protoxyde d'azote (MEOPA)

Le MEOPA est un mélange de 50% d'O₂ et 50% de N₂O. Il présente un effet analgésique de surface et contribue à diminuer l'anxiété du patient. Il va permettre d'assurer le confort physique et psychique du patient et donc faciliter les soins, c'est une alternative efficace à l'AG. Son effet sédatif est obtenu en 3 à 5 minutes.

Son utilisation est conditionnée par une formation spécifique [29].

Indications [30] [29] [31] :

- Soins dentaires de courte durée ou situations d'urgence
- Enfants à partir de 4 ans, handicapés et patients anxieux non coopérants
- Intervention chirurgicale chez l'enfant même coopérant

Contre-indications (rares) [29] [30] :

- Certaines pathologies de la sphère ORL (sinusite ou otite aiguë) qui vont affecter la diffusion du mélange dans les cavités aériennes
- Traumatismes crâniens récents et non évalués, hypertension intracrânienne, pneumothorax, emphysème, distension abdominale sévère
- Refus du masque ou impossibilité du port par traumatisme facial
- Durée d'intervention trop longue chez l'enfant (supérieure à environ 30 minutes)

2.1.2 Midazolam

Le Midazolam est une benzodiazépine rentrant dans le domaine de la sédation consciente. Il possède une action sédatrice et hypnotique intense, et exerce des effets anxiolytiques, anticonvulsivants et myorelaxants.

Il peut être associé au MEOPA et est compatible avec l'anesthésie locale. L'AMM en France préconise son administration intraveineuse, rectale ou intramusculaire.

Néanmoins, son utilisation est exclusivement réservée au milieu hospitalier et nécessite la présence d'un médecin anesthésiste [32].

Indications [32] [33]:

- Enfants non coopérants avant 4 ans ou avec retard mental, intellectuel ou psychomoteur
- Enfants ou adolescents anxieux, angoissés ou phobiques
- Enfants avec pathologies spécifiques ou handicapés
- Soins dentaires à durée réduite et nombre de séance limité
- Situations d'urgence

Contre-indications [32] [33]:

- Absolues : myasthénie et insuffisance respiratoire sévère, intolérance/hypersensibilité aux benzodiazépines ou à un de ses composants
- Relatives : pathologies aiguës, dysfonctions hépatiques, apnée du sommeil, patients ASA III, IV, V
- Enfants de moins de 6 mois
- Interactions médicamenteuses

2.1.3 Notion d'état de sédation

	Sédation consciente	Anesthésie générale
Etat de conscience	<i>Réponse verbale maintenue</i>	<i>Absence de réponse</i>
Réflexes protecteurs (déglutition et protection des voies aériennes)	<i>Conservation</i>	<i>Abolition</i>
Ventilation spontanée	<i>Efficace</i>	<i>Compromise</i>
Fonction cardio-vasculaire	<i>Maintenue</i>	<i>Compromise</i>

Figure 4 : Comparatif des états de sédation [29] [32]

2.2 Exécution sous anesthésie générale (AG)

2.2.1 Indications de l'AG

Grace à une plus grande connaissance de la physiologie de l'enfant et une meilleure maîtrise de l'anesthésie pédiatrique, la prise en charge sous AG présente de moins en moins d'aléas. L'indication d'AG est essentiellement retrouvée dans le traitement des enfants polycariés très jeunes ou avec des troubles graves du comportement, des handicaps moteurs

ou cérébraux ou des enfants avec pathologie systémique lourde (cardiovasculaire, hématologique, rénale, pulmonaire, allergique etc...) [34].

Une limitation de l'ouverture buccale, un réflexe nauséux prononcé, une absence totale de coopération, une contre-indication avérée à l'anesthésie locale et une impossibilité d'atteindre un niveau d'anesthésie locale suffisant sont aussi des facteurs rentrant en jeu dans la pose d'indication de l'AG [8] [28].

L'AG doit se limiter aux enfants dits ASA I, II et III. L'indice pré-anesthésique ASA permet de répartir les patients selon 5 catégories selon la gravité de leur pathologie (classification de l'American Society of Anesthesiologists) [34] :

ASA I	<i>Patient sans affection autre que celle nécessitant l'hospitalisation</i>
ASA II	<i>Patient avec affection modérée d'une grande fonction</i>
ASA III	<i>Patient avec affection sévère d'une grande fonction</i>
ASA IV	<i>Patient avec affection grave faisant courir un risque vital imminent</i>
ASA V	<i>Patient moribond, chance de survie à 24h faible</i>

Figure 5 : Classification de l'American Society of Anesthesiologists

Dans notre contexte de pose d'implants chez l'enfant malade, l'anesthésie générale est indiquée en première intention selon l'âge et la coopération de l'enfant [8]. Par rapport aux conditions habituelles de chirurgie implantaire chez l'adulte, on va retrouver des conditions défavorables locales comme un volume osseux disponible faible et une densité importante, une muqueuse fine, adhérente et une absence de vestibule rendant le décollement délicat. Ces difficultés justifient le recours à l'AG chez le jeune enfant [10].

Selon le rapport de l'ANAES de 2004, le recours à l'AG doit être envisagé dans le cadre d'une intervention longue et complexe, à côté des indications liées à une atteinte systémique, cardiaque ou hématologique, ou en rapport à une déficience psychomotrice [8]. Dans certains syndromes, les enfants atteints peuvent présenter un handicap mental avec une crainte exacerbée [35].

Cette étape chirurgicale nécessitera un bloc opératoire classique avec la présence d'un anesthésiste [27].

2.2.2 Contre-indications de l'AG

Comme tout acte médical, l'anesthésie présente un risque pour le patient qui sera augmenté par la gravité de l'état clinique de l'enfant. Le risque anesthésique n'est pas spécifique à l'odontologie ou à la stomatologie et va dépendre de l'état du patient, de son âge, du type d'intervention et de sa durée. Les contre-indications à l'AG sont très limitées et peuvent être en rapport avec une infection des voies aériennes supérieures, un risque d'intubation difficile ou à une absence de dossier [28] [36].

Les risques majeurs de l'AG sont [36]:

- La mortalité liée à l'anesthésie (très faible, inférieure à 1 à 8 AG sur 100 000)
- La morbidité cardiaque
- La morbidité respiratoire
- La morbidité liée à l'anesthésie loco-régionale
- Les risques en rapport avec la pathologie de l'enfant
- Les risques liés au terrain allergique

Les complications les plus fréquentes spécifiques à notre discipline sont les saignements et les obstructions des voies aériennes supérieures [28].

Concernant les enfants atteints de dysplasie ectodermique anhidrotique (DEA), on va retrouver des problèmes de thermorégulation rendant difficile, durant l'intervention sous anesthésie générale, la différenciation entre une hyperthermie due à l'anhidrose et une hyperthermie maligne. D'autre part, les anomalies dentaires et maxillaires impliquent des possibles difficultés d'intubation trachéales, l'épaississement des sécrétions bronchiques peut entraîner un risque de surinfection pulmonaire et l'extubation nécessite une prudence particulière pour éviter les risques de fausses routes [12] [37].

Les contre-indications liées au risque anesthésique et au rapport bénéfice-risque défavorable seront discutées et remettront en question l'indication de l'AG mais aussi le traitement implantaire précoce [8]. De plus, la réglementation française régissant l'AG, impose des contraintes strictes. L'information du patient et le recueil du consentement éclairé du patient (ou de son représentant légal) sont obligatoires selon la loi du 04 Mars 2002 [28].

2.3 Contre-indications à l'implantologie chez l'enfant atteint

2.3.1 Contre-indications absolues

Une pathologie sera considérée comme une contre-indication absolue lorsque la pose d'implants pourra induire un risque vital ou lorsque l'état de santé de l'enfant sera responsable d'un échec systématique de l'acte implantaire [38].

Il y a peu de contre-indications absolues à cette thérapeutique autre que les maladies rares affectant la croissance osseuse et celles avec risque infectieux et hémorragique trop important [39].

Chaque enfant va présenter un niveau de risque infectieux qui lui est propre. La chirurgie implantaire est un acte contre-indiqué chez les enfants présentant des cardiopathies à haut risque d'endocardite infectieuse et des pathologies systémiques non contrôlées. Si un doute subsiste sur le risque hémorragique, il conviendra de s'informer sur les valeurs biologiques du patient [40].

Aujourd'hui, l'altération de l'état général de l'enfant n'est plus une contre-indication absolue et permanente à l'implantologie. En pratique, l'analyse de la situation clinique doit être rigoureuse, l'intervention doit être compatible avec l'état général de l'enfant et ne doit en aucun cas l'aggraver [38].

2.3.2 Contre-indications relatives : analyse de faisabilité

2.3.2.1 Générales

Comme pour l'ensemble des choix thérapeutiques, le rapport bénéfice/risque encouru ainsi que les avantages et inconvénients du traitement implantaire précoce doivent être évalués et exposés au patient et à sa famille [38].

2.3.2.2 Locales

- Plan bucco-dentaire : support osseux, régions anatomiques, ouverture buccale

Le volume et la qualité osseuse insuffisants sont des contre-indications relatives à l'implantologie. L'indication de la thérapeutique précoce implantaire ne peut être posée qu'après étude de la qualité et la quantité d'os selon la localisation. Les dimensions de l'os résiduels doivent être suffisantes pour assurer un ancrage fiable. Ce sont des facteurs de risque à évaluer. Pour cela il sera nécessaire de réaliser une étude tomодensitométrique [8] [10] [35] [25].

Chez les patients atteints d'agénésies multiples, la symphyse mandibulaire est très mince et le volume osseux disponible réduit (figure 6). Pour valider la faisabilité du projet prothétique, il conviendra de réaliser un montage esthético-fonctionnel à partir de modèles d'étude [8] [10].

En ce qui concerne la zone anatomique, les implants maxillaires ne pourront être mis en place avant la fin de la croissance squelettique, ils seront réservés à la réhabilitation de la mandibule. Cependant, la présence de germes dentaires ou de structures vasculo-nerveuses au niveau symphysaire est une contre-indication à la pose d'implant [41].

Enfin, l'ouverture buccale doit être suffisante et le volume lingual modéré pour permettre l'intervention [41].

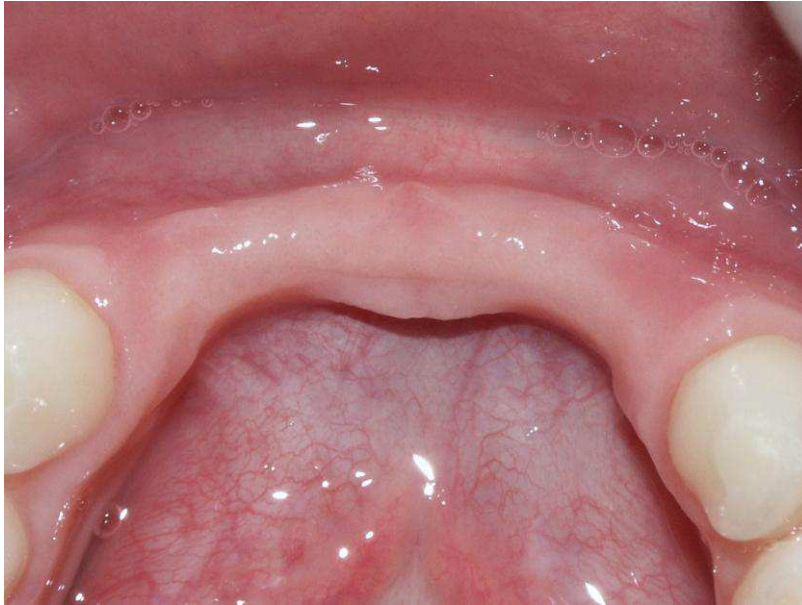

Figure 6 : crête antérieure mandibulaire mince (photographie Dr Y.DELBOS, MCU/PH sous-section Odontologie Pédiatrique Bordeaux)

- Plan physico-psychique

La prise en charge implantaire des hypodonties sévères et anodonties est un traitement long qui nécessite une prise en charge et un suivi régulier. Il faut réserver cette thérapeutique aux enfants demandeurs au sein d'une famille ayant bien compris l'importance du suivi, des risques et des éventuels échecs. L'absence de coopération peut être retrouvée lorsqu'aucun climat de confiance n'est établi entre l'enfant, la famille et l'équipe soignante [10] [35].

- Plan économique

L'apport de l'implantologie est d'un grand bénéfice pour ces patients mais elle reste une solution onéreuse lorsqu'aucune aide n'est possible au niveau de la Sécurité Sociale [13] [35].

2.4 Croissance et thérapeutique implantaire

2.4.1 Historique

Chez les enfants atteints d'agénésies multiples et surtout d'anodontie, la réhabilitation prothétique est requise avant la fin de la croissance osseuse. Actuellement, la thérapeutique implantaire précoce chez l'enfant constitue une nouvelle option thérapeutique qui va palier aux limites de la prothèse amovible conventionnelle. Les bénéfices implantaires seront décrits dans la deuxième partie.

Où et surtout quand placer les implants sont des préoccupations majeures dans le traitement des oligodonties du fait du manque de développement anatomique et de la croissance des mâchoires. Les modifications squelettiques provoquées par la croissance et le comportement de l'implant identique à celui d'une dent ankylosée contre-indiquent souvent ce choix thérapeutique [42] [38].

Durant des années le placement d'implant n'est pas suggéré durant la croissance [43] [44] [7] [45]:

-ODMAN et al. (1991) : les implants se comportent comme des dents ankylosées, ils ne vont pas suivre la croissance alvéolaire verticale.

-THILANDER (1994) : les implants ne peuvent être placés avant la fin de l'éruption des dents permanentes et de la croissance pour éviter les infracclusions.

-BERGENDAL (conférence de consensus sur les implants chez les enfants - Jonkoping - 1996) : la pose des implants se fait généralement dès la fin de la croissance. Cependant, il est stipulé que les anodonties et les sévères cas d'oligodontie sont des exceptions.

-BERGENDAL (conférence de consensus sur les dysplasies ectodermiques - 1998) : les implants ne doivent pas être posés avant la fin de la croissance.

Toutefois, les auteurs soulignent que c'est la maturité dentaire et osseuse et non l'âge chronologique qui est importante [9] [44].

Les connaissances actuelles suggèrent que la réussite est possible. D'un point de vue physiologique, la conservation de l'os permise par l'ostéointégration des implants a été la plus importante raison pour utiliser les implants chez les enfants en pleine croissance. D'autres facteurs en faveur de l'implantation précoce sont l'excellent apport sanguin local, la bonne résistance immunitaire et la cicatrisation rapide chez les enfants [46].

L'impact de la croissance sur les implants posés chez les enfants et adolescents est difficile à apprécier de par les variations entre les individus et l'absence de suivi à long terme. Les bénéfices de la pose d'implants chez l'enfant en croissance sont aussi importants que les préoccupations sur leur pose prématurée. Hormis les cas sévères, il sera recommandé d'attendre la fin de la croissance avant d'envisager un traitement implantaire [7] [42] [46].

2.4.2 Implantologie précoce et oligodontie sévère

Le pronostic implantaire est plus prédictible chez les enfants édentés [39]. La présence d'implants au voisinage de dents naturelles en éruption va entraîner un enfouissement des implants. Se comportant comme des dents ankylosées, ils ne vont pas suivre les déplacements dentaires durant la croissance alvéolaire verticale. On peut aussi retrouver dans certains cas une altération ou une déviation de l'éruption dentaire. L'utilisation d'implants pendant la puberté est certes moins risqué, mais les modifications tissulaires restent imprévisibles [39] [7].

2.4.3 Implantologie précoce contre-indiquée au maxillaire

La croissance maxillaire est tubérositaire en direction postérieure, transversale par élargissement des arcades dentaires et verticale par croissance des procès alvéolaires [47].

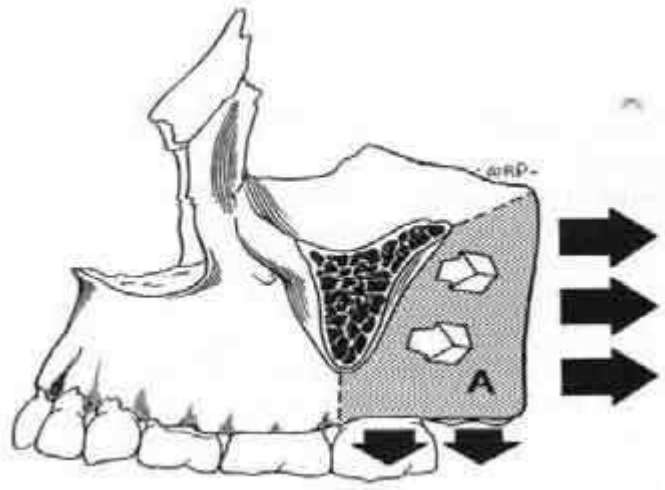


Figure 7 : croissance maxillaire [47]

Cette dernière va entraîner des risques d'enfouissements avec des défauts infra-osseux péri-implantaires (si présence de dents naturelles au voisinage), des risques d'exposition des portions apicales des implants dans le secteur antérieur maxillaire (par le jeu du remodelage osseux alvéolaire antérieur) ou un enfouissement des implants en région sinusienne [7] [8] [44].

La suture intermaxillaire est active jusqu'à 14 ans chez les filles et 16 ans chez les garçons, la présence d'une prothèse amovible rigide s'appuyant sur des implants symétriques qui traversent la suture peut entraîner de graves perturbations transversales [39] [7] [44] [48].

D'autre part, le maxillaire présente une corticale externe plutôt fine et une densité osseuse faible (densité de type II, III et IV) rendant difficile l'obtention d'une bonne stabilité primaire [41].

2.4.4 Implantologie précoce à la mandibule

A la mandibule, les croissances transversales et sagittales ne semblent pas être affectées par la pose d'implant et l'absence de suture la rend moins risqué.

La symphyse mandibulaire, étant entièrement ossifiée peu après la naissance, présente une croissance stabilisée faisant de cette zone le site classique de cette thérapeutique. Le pronostic d'implants symphysaires est alors plus favorable que les implants postérieurs [48] [7] [49].

Malgré le positionnement idéal des implants en position canine, la rotation mandibulaire durant la croissance verticale peut entraîner une modification de l'axe implantaire avec une lingualisation des implants [39].

Introduction de l'implantologie dans le traitement des enfants édentés

3 Intérêt de la prise en charge précoce des enfants

La qualité de vie des enfants atteints de syndromes responsables d'agénésies multiples est considérablement altérée dès le plus jeune âge. De part les conséquences fonctionnelles, esthétiques et psycho-sociales des oligodonties sévères, il est nécessaire de réaliser une réhabilitation orale précoce.

Il n'existe pas de timing ni de traitement idéal, chaque cas devra être étudié consciencieusement [50].

3.1 Panel de solutions thérapeutiques

3.1.1 Motivation et prévention

Avant tout, il est important de maintenir une hygiène locale correcte et réaliser des restaurations conservatrices visant à conserver au maximum les dents présentes afin de conserver l'os alvéolaire, la proprioception, ainsi que la rétention et la stabilisation des futures prothèses amovibles.

Il sera intéressant de réaliser des restaurations composites (figure 8) pour modifier la forme conoïde des dents antérieurs maxillaires et pour créer des zones de contre-dépouille nécessaire à la rétention [10] [14].

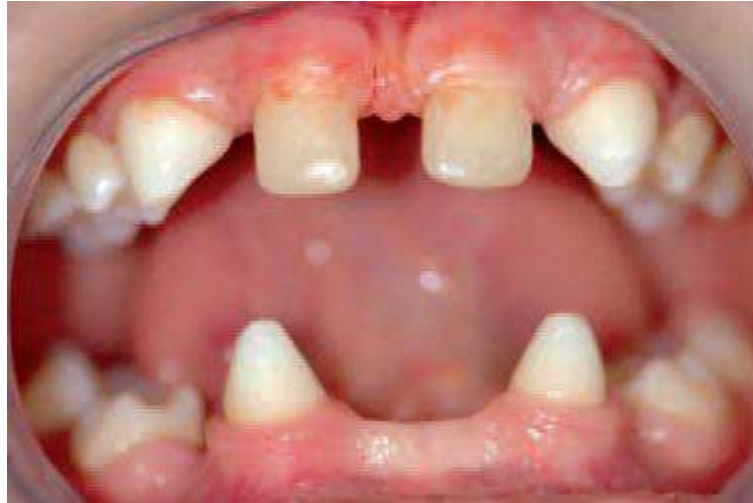

Figure 8 : reconstitution au composite sur les incisives maxillaires [8]

3.1.2 Traitements pré-prothétiques

Le traitement pré-prothétique orthodontique rentre dans le cadre de la prise en charge globale des agénésies. Il comprend la fermeture ou l'ouverture des espaces, l'optimisation des rapports interdentaires et la correction des axes. [14].

3.1.3 Traitements prothétiques

En première intention, la prise en charge prothétique réside dans la réalisation d'une prothèse amovible résine partielle ou totale vers l'âge de 3 ans en fonction du niveau de maturité et de coopération de l'enfant. Cet âge correspond au maintien de la dimension verticale chez un enfant non atteint par la présence des molaires temporaires sur les arcades.

En général, l'enfant pourra porter ses premières prothèses jusqu'à l'âge de 6 ans environ, du fait de l'absence de modifications significatives des dimensions sagittale et transversale squelettiques jusque là [43] [8] [14].

Une prothèse supra-dentaire (ou overdentures) peut de même être réalisée. Alternative à la prothèse conventionnelle, elle a pour avantage la conservation des dents, la réparation du défaut esthétique des dents antérieures conoïdes, le maintien de la proprioception et surtout la préservation de l'os alvéolaire. Cependant, elle va augmenter le risque d'apparition de caries et de gingivites lorsque l'hygiène est insuffisante [14].

La réhabilitation par prothèse fixe plurale chez ces enfants est à rejeter. Le nombre de piliers dentaires souvent insuffisant et leur mauvaise répartition sur l'arcade contre-indiquent la réalisation de bridges. D'autre part, une prothèse fixée reliant les deux héli-arcades peut entraîner de graves perturbations de la croissance transversale. Les prothèses fixes unitaires sont possibles mais à éviter car la pulpe des dents restantes est volumineuse et les couronnes cliniques sont courtes [7] [14] [9].

D'autre part, les prothèses fixes, contrairement aux prothèses amovibles, sont non adaptables durant la croissance, sont généralement difficile à réaliser chez les jeunes enfants et leur descellement les expose au risque d'inhalation [51].

3.2 Conséquences fonctionnelles des agénésies multiples

Les dents vont participer à la croissance, la mastication, la digestion, la phonation et l'esthétique, il est donc important de restituer l'intégrité dentaire pour limiter les conséquences fonctionnelles des agénésies [52] [53].

La croissance des bases osseuses est en grande partie sous l'influence de l'hérédité (l'absence de dents n'empêche pas une croissance minimale de l'os basal) mais aussi sous celle des fonctions oro-faciales [52]. La forme et la fonction sont étroitement liées et exercent l'une sur l'autre une influence réciproque. Selon MOSS, l'ensemble des fonctions détermine la notion de « matrice fonctionnelle » : l'ensemble des tissus mous et des espaces vides liée à une fonction donnée exercent une action sur les os de la face et participent à leur conformation et leur orientation [49].

3.2.1 Altération de la fonction masticatrice

La mastication est une fonction complexe faisant intervenir entre autre les dents, les muscles et les articulations temporo-mandibulaires (ATM). Elle apparait normalement avec la mise en place de la denture temporaire et fait disparaître le phénomène de succion. Chaque dent manquante va diminuer le coefficient masticatoire de l'enfant modifiant ses habitudes alimentaires et perturbant sa croissance maxillo –faciale et staturo-pondérale [52] [53] [49].

L'absence de dents peut ainsi entrainer une malnutrition sévère, l'enfant va privilégier une alimentation liquide ou semi-solide diminuant le travail musculaire, l'amplitude de ses mouvements et la durée des cycles masticatoires. Le port d'une prothèse va ainsi améliorer la fonction masticatrice, améliorer le tonus musculaire et équilibrer leurs habitudes alimentaires indispensables au cours de la croissance [14] [49] [53].

Le développement normal des ATM passe par une fonction masticatoire normale (unilatérale alternée avec des mouvements de latéralité). Une altération fonctionnelle pourra entrainer des risques de compressions et des pathologies articulaires. Par exemple, une mastication unilatérale provoquée par un édentement étendu va entrainer un déséquilibre musculaire responsable d'une morphologie condylienne anormale [6] [53] [4].

3.2.2 Altération de la phonation

La phonation est primordiale pour communiquer avec les autres, c'est l'ensemble des phénomènes aboutissant à l'émission des sons et de la voix. Elle fait intervenir les muscles de la face, du voile du palais et de la langue. Toute perturbations au niveau de ces structures aura des conséquences sur la morphogénèse maxillo-faciale [53] [49].

D'autre part, lorsque de nombreuses dents sont absentes, la langue n'a plus d'appuis nécessaires à la prononciation de certains phonèmes. Par exemple, un édentement antérieur important entrainera plutôt un « zozotement » et un édentement postérieur bilatéral étendu entrainera un « chuintement » [52] [53].

L'orthophoniste aura un rôle de rééducation de la langue lorsque la réhabilitation prothétique sera mise en place et si la maturation psycho-affective de l'enfant le permet.

3.2.3 Altération de la déglutition

Dans les premières années de sa vie, l'enfant adopte une déglutition dit infantile caractérisée par l'interposition de la langue entre les arcades. Physiologiquement, avec l'apparition des dents sur l'arcade, l'enfant va évoluer vers une déglutition dite secondaire. Celle-ci sera caractérisée par des arcades dentaires en contact et la pointe de la langue en appui sur le palatin antérieur.

L'absence d'éruptions des dents chez ces enfants aura pour conséquence la persistance de la déglutition infantile (figure 9). Les conséquences de cette déglutition atypique peuvent être squelettiques et dento-alvéolaires. Une hypoplasie du maxillaire est le plus souvent retrouvée par absence de sollicitation de sa croissance par une position basse de la langue. De plus, l'interposition linguale persistante peut provoquer une infracclusion incisive et molaire si des dents sont présentes [52] [53] [4].

Encore une fois, il sera intéressant d'avoir recours à un orthophoniste pour une rééducation linguale [4].

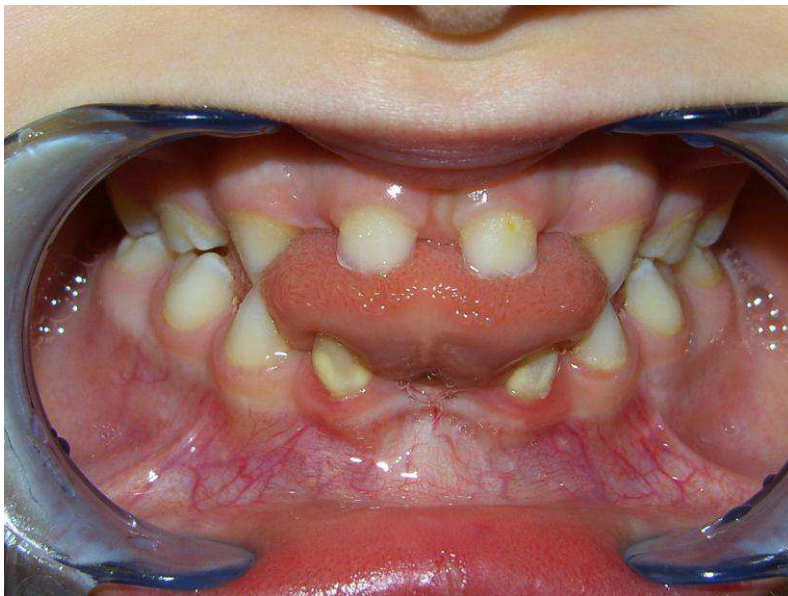

Figure 9 : interposition linguale (photographie Dr Y.DELBOS, MCU/PH sous-section Odontologie Pédiatrique Bordeaux)

3.2.4 Altération de la ventilation

La diminution de l'étage inférieur chez ces enfants s'accompagne d'une position basse de la langue entraînant sa propulsion en avant pour dégager le pharynx lors de la ventilation. On a alors l'apparition d'une ventilation buccale au détriment d'une ventilation nasale. Or tout trouble de la ventilation nasale s'accompagne d'un trouble de la croissance nasosinusienne [14] [53] [49].

3.3 Conséquences esthétiques de l'atteinte syndromique

Les enfants atteints de dysplasie ectodermique présentent des anomalies faciales caractéristiques pouvant prendre l'apparence de personnes âgées.

3.3.1 Hypohidrose, l'hypotrichose et l'hypodontie

Comme décrit dans la première partie, il existe une triade de symptômes s'exprimant dans les dysplasies ectodermiques : hypohidrose, hypotrichose, hypodontie. Elle s'explique par l'atteinte des dérivés ectodermiques tels que les glandes sudoripares, les cheveux, les ongles et les dents.

L'hypohidrose est la diminution de la production de sueur par atteinte des glandes sudoripares. Elle est responsable de la peau fine, sèche et eczémateuse, d'une rareté des pores, des rougeurs faciales et des possibles conjonctivites et kératites (figure 11).

L'hypotrichose est la diminution voire l'arrêt du développement de la pilosité. Elle est responsable de la présence de cheveux fins et clairsemés, de sourcils peu abondants, de la rareté de pilosité sur l'ensemble du corps et des ongles anormalement développés (figure 11).

L'hypodontie, l'oligodontie et l'anodontie vont être responsables de la présence d'édentements importants inesthétiques avec une ligne du sourire altérée voire absente. Les dents antérieures, si elles sont présentes sont généralement conoïdes et pointues (figure 10). Cette anomalie de nombre est souvent le motif de consultation chez le chirurgien dentiste [8] [10] [13] [9] [5].

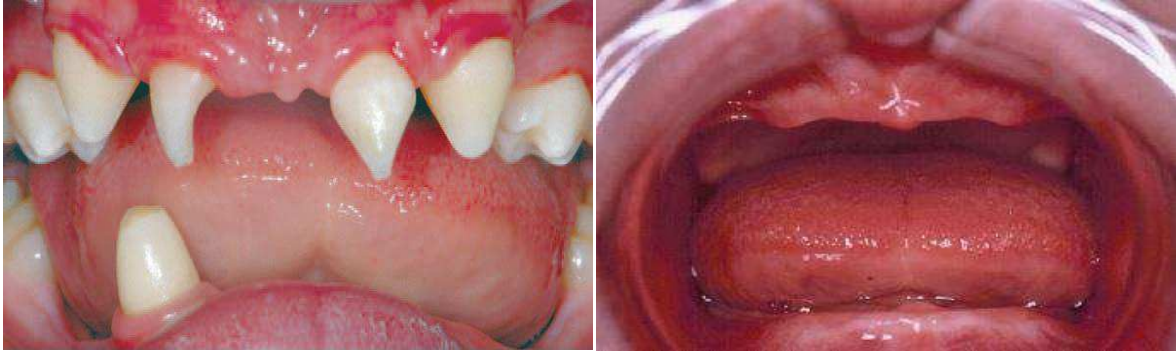


Figure 10 : Différents degrés d'hypodontie [8]

3.3.2 Manifestations craniofaciales

La dysmorphie crânio-faciale observée chez ces enfants est caractéristique des dysplasies ectodermiques avec hypodonties sévères et va alors participer au diagnostic du syndrome.

Les lèvres sont le plus souvent épaisses et proéminentes (figure 12) avec disparition du vermillon, le nez est plutôt aplati avec une dépression nasale marquée, les oreilles sont anormalement écartées, les muqueuses sont sèches, et l'enfant présente une hyperpigmentation de la peau préorbitaire (figure 11). L'ensemble de ces manifestations donne l'aspect d'une personne âgée [6] [14] [9] [54] [55] [13] [56].

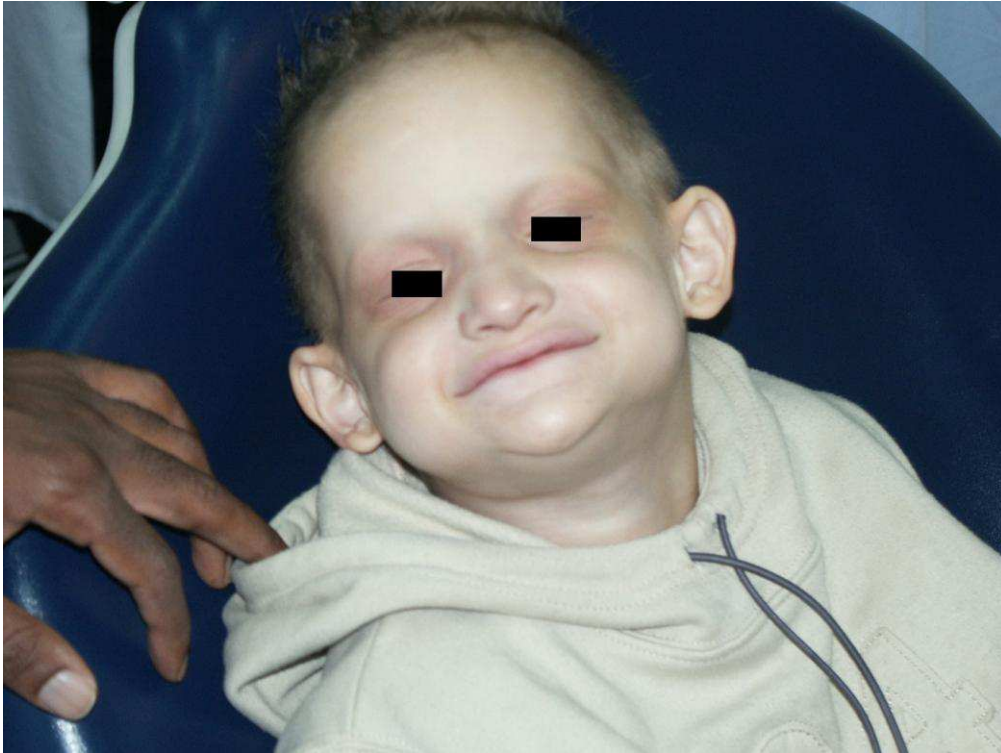

Figure 11 : enfant atteint de dysplasie ectodermique présentant une peau sèche, des cheveux fins et clairsemés, une hyperpigmentation péri-orbitaire et des oreilles écartées (photographie Dr Y.DELBOS, MCU/PH sous-section Odontologie Pédiatrique Bordeaux)

On va retrouver une proéminence frontale, une hypoplasie de l'étage moyen avec une rétrognathie maxillaire, une tendance à la classe III squelettique (résultat d'un proglissement mandibulaire conséquence d'une édentation postérieure étendue) et une réduction des hauteurs faciales renforçant l'impression d'un visage de « vieillard » (figure 12). Le profil des enfants est de type hypodivergent avec une sensation de menton proéminent [52] [6] [8] [10] [55].

L'absence de dent et donc le défaut de développement de l'os alvéolaire associé à un défaut de calage dentaire (perte de soutien de l'occlusion), va entraîner la réduction de la hauteur de la partie inférieure de la face et la diminution de la dimension verticale. Le port de prothèses amovibles va rétablir la dimension verticale et entraîner une rotation en bas et en arrière de la mandibule avec un positionnement normal du menton [52] [54] [57] [55].

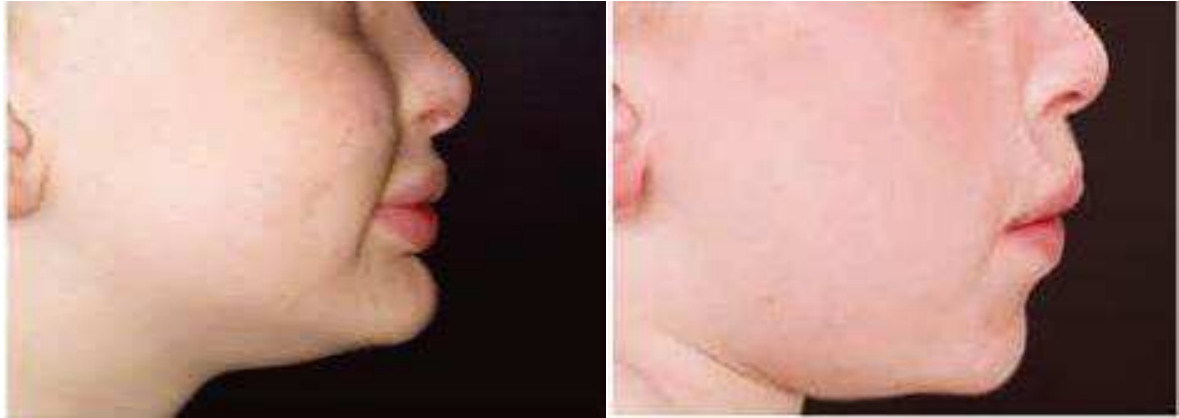

Figure 12 : augmentation de la dimension verticale par le port de prothèses amovibles [45]

3.4 Conséquences psychologiques et sociales des agénésies multiples

3.4.1 Relation entre apparence, image de soi et insertion sociale

L'estime de soi, surtout chez les enfants et adolescents, dépend fortement de l'évaluation de sa propre apparence physique. L'attrait physique contribue à une image de soi positive et un bien être social influençant le comportement individuel. Les études ont mis l'accent sur l'importance de l'apparence, particulièrement dans le développement des relations interpersonnelles. Le langage est aussi capital dans la constitution de la personnalité. La réhabilitation orale doit être idéalement entreprise avant l'entrée à l'école [52] [57].

3.4.2 Conséquences sur le comportement de l'enfant

Les caractéristiques faciales inhabituelles citées ci-dessus ainsi que les édentements et l'altération du sourire vont avoir pour conséquence un isolement social et un sentiment négatif de différence. Une part importante de ces enfants avec anomalies faciales vont éprouver des difficultés pour rencontrer de nouvelles personnes et établir des liens avec eux s'exprimant par la timidité, la dépression, l'isolement mais aussi par des comportements d'extériorisation telles que la désobéissance et l'impulsivité [57].

Les patients embarrassés par leur état bucco-dentaire et leur apparence sont fréquemment moins motivés à réaliser des suivis réguliers entraînant une aggravation de leur état. Une intervention précoce est alors bénéfique [57].

3.4.3 Bénéfices psychologiques

Les interventions précoces vont améliorer la fonction mais aussi l'apparence et auront un effet important sur le bonheur et la productivité de l'enfant. Les restaurations esthétiques et fonctionnelles sont importantes pour le développement psychologique normal et la future intégration sociale des individus. Des études ont montré un changement dans la personnalité, l'élocution et le vocabulaire 8 semaines après insertion de la prothèse amovible [54] [57] [56].

La pose de prothèse va permettre à l'enfant de se sentir comme les autres, de manger normalement, de dormir mieux, de pouvoir montrer son visage sans railleries [52].

Une évaluation puis un traitement psychologique feront partis intégrante de la réhabilitation de ces enfants [57].

3.5 Difficultés de la prise en charge précoce

3.5.1 Croissance craniofaciale et éruption dentaire

La croissance craniofaciale non achevée implique des réajustages fréquents des prothèses (retouches selon les modifications tissulaires et osseuses, rebasages ou bien confection de nouvelles prothèses) et des possibles éléments implantaires. De plus, il faut veiller à ne pas interférer avec les éruptions dentaires et à modifier l'occlusion des prothèses si nécessaire. Des suivis réguliers sont aussi nécessaires pour maintenir une hygiène bucco-dentaire correcte et ainsi diminuer le risque carieux sur les dents présentes [52] [14] [54].

3.5.2 Motivation et coopération

Ces prises en charge imposent de nombreuses contraintes à l'enfant et aux familles nécessitant une implication importante. La mise en place du plan de traitement après diagnostic est souvent longue car complexe, la fabrication des prothèses nécessite plusieurs séances et la maintenance implique des suivis réguliers au cabinet. D'autre part l'enfant doit porter ses prothèses, entretenir une hygiène bucco-dentaire correcte et soigner le brossage de ses prothèses. Le chirurgien dentiste doit ainsi faire face aux possibles refus de l'enfant et à la non participation des parents [14] [54].

Il est donc essentiel que l'enfant exprime le besoin d'être appareillé. Il est démontré que même les très jeunes enfants peuvent coopérer. Le désir d'être comme les autres peut être un facteur de motivation et de coopération. Le chirurgien dentiste s'avère contribuer de manière significative au développement et au bien-être des enfants atteints [58]

Dans les cas de fentes labio-alvéolo-palatines, la prise en charge débute dès la naissance et se poursuit tout au long de la croissance jusqu'à l'âge adulte. La prise en charge bucco-dentaire prend en compte des interventions chirurgicales, orthodontiques et prothétiques en fonction des problèmes fonctionnels et des malpositions dentaires. Ce traitement précoce va donc maintenir ces enfants en traitement actif durant une période très longue nécessitant motivation et coopération [59].

3.6 Conclusion

Selon la HAS, la prothèse conventionnelle amovible aura pour but de rétablir l'esthétique pour éviter des perturbations psychologiques et scolaires, restaurer la mastication pour maintenir une alimentation et une nutrition équilibrées, normaliser la déglutition qui en temps normal cesse d'être infantile avec la présence de toutes les dents lactéales et prévenir et corriger les troubles du langage [60].

Les prothèses amovibles partielles vont de même permettre de conserver les espaces en empêchant les déplacements dentaires et ne pas entraver les éruptions si des dents permanentes sont présentes. Il y aura alors maintien de l'espace, de la longueur d'arcade et de

la dimension verticale [14]. Elle va permettre un équilibre occluso-articulaire et améliorer les relations squelettiques verticales et sagittales durant la croissance [50] [54]

Les critères de succès de l'appareil décrits par la HAS seront le confort du patient et le port de la prothèse. Plus tôt l'enfant est appareillé, plus facilement il s'adaptera à sa prothèse [60].

4 Les bénéfiques implantaires

Malgré la réhabilitation buccale, la qualité de vie des enfants atteints est altérée, notamment par des difficultés alimentaires liées aux inconvénients des réhabilitations occluso-prothétiques conventionnelles. Leur stabilité prothétique est souvent défavorable au niveau mandibulaire, l'oligodontie étant associée à une hypotrophie osseuse alvéolaire importante avec faible développement des crêtes alvéolaires [50].

L'implantologie va apporter un bénéfice considérable de part par la stabilité des prothèses supra-implantaires. En France, la prise en charge de la réhabilitation implantaire est possible depuis plusieurs années. Cependant, la pose d'implants est indiquée uniquement sous certaines conditions qui seront développées dans la troisième partie.

4.1 Limite des prothèses amovibles

4.1.1 Inconvénients liés aux prothèses conventionnelles

Les limites associées aux agénésies multiples et aux syndromes doivent s'ajouter aux limites classiques de la prothèse amovible conventionnelle :

- Encombrement important avec un risque d'altération du langage [51]

- Risque d'être portée de manière irrégulière [51]
- Risque d'être perdue ou détériorée nécessitant des réparations et des réadaptations fréquentes [51]
- Absence de maîtrise de la résorption : dans les cas d'édentements sévères voire d'anodontie à la mandibule, la prothèse amovible, de part sa relative instabilité, va augmenter la résorption alvéolaire résiduelle et va avoir un moindre rôle fonctionnel [61] [39]
- Dépend de la coopération de l'enfant et de ses parents pour la réalisation, l'hygiène (brossage des dents et des prothèses), le port et la maintenance [39]

4.1.2 Inconvénients liés aux dysplasies ectodermiques et autres maladies rares

La croissance des procès alvéolaires est de type périostée, elle est dépendante des phénomènes de dentition [49]. Comme l'énonçait HUNTER en 1771 « Les procès alvéolaires commencent à être formés avec les dents, ils se développent avec elles au cours de leur croissance, ils se réduisent et disparaissent avec elles lorsque les dents tombent » [3]. Le développement alvéolaire est dépendant des stimuli dentaires par l'action de l'épithélium de la lame dentaire sur la formation osseuse et par celle de l'éruption sur la croissance alvéolaire [52] [14].

Les manifestations dentaires représentées par les hypodonties sévères sont à l'origine d'un déficit osseux important au niveau alvéolaire. L'absence de dents permanentes et le manque de stimulation des maxillaires va entraîner un volume alvéolaire irrégulier et une altération de sa structure. De plus, l'étalement lingual va provoquer une déviation du développement alvéolaire. Cependant l'absence de dents ne va pas empêcher la croissance de l'os basal, le développement maxillo-facial est quasi normal.

L'atrophie osseuse horizontale généralisée retrouvée a pour conséquence l'absence de zone de sustentation, de stabilisation et de rétention. Les crêtes sont alors fines, hypodéveloppées et dites en « lame de couteau » à la mandibule. Par manque de rétention des procès alvéolaires et par insuffisance de profondeur du vestibule, on retrouvera un problème d'adaptation des prothèses amovibles partielles conventionnelles surtout à la mandibule [63] [52] [6] [64] [21] [15] [65].

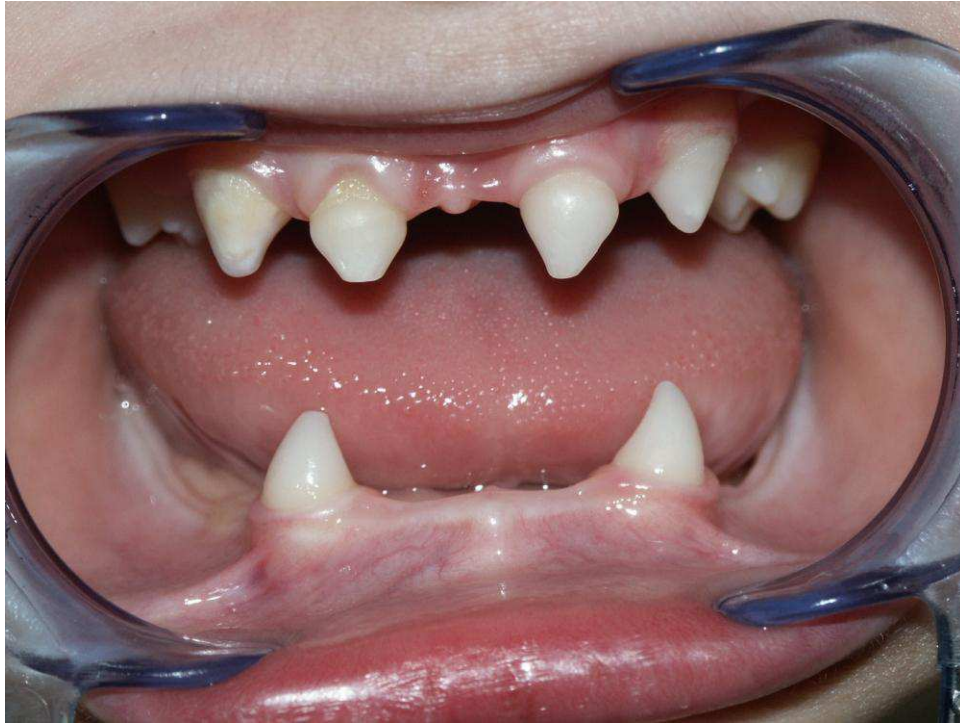

Figure 13 : hypo développement des crêtes alvéolaires avec étalement lingual (photographie Dr Y.DELBOS, MCU/PH sous-section Odontologie Pédiatrique Bordeaux)

Par ailleurs, la forme atypique des seules dents présentes, caractérisée par le manque de zones de contre-dépouille des formes conoïdes, vont affecter le rôle des crochets ainsi que la stabilité et la rétention des prothèses. De plus, l'hyposialie fréquente retrouvée chez les enfants atteints de dysplasie ectodermique va entraîner une sécheresse des muqueuses buccales et donc une diminution du film salivaire stabilisateur [14].

L'instabilité prothétique décrite précédemment va engendrer une mauvaise tolérance de ces prothèses avec possibilité d'angoisses psycho-sociales. Les prothèses seront alors mal portées par les enfants.

Les complications associées aux traitements conventionnels ont poussé les études sur l'implantologie chez l'enfant en croissance [42].

4.2 Intérêts de l'implantologie

La solution implantaire est aujourd'hui envisageable depuis 2006 par la Haute Autorité de Santé (HAS) avec les recommandations intitulées « Traitement des agénésies multiples liées aux dysplasies ectodermiques ou à d'autres maladies rares, chez l'enfant atteint d'oligodontie, avec pose de 2 implants (voire 4 maximum) uniquement dans la région mandibulaire, au-delà de 6 ans, et jusqu'à la fin de la croissance, après échec ou intolérance de la prothèse conventionnelle ».

Les prothèses amovibles supra-implantaires vont apporter de nombreux avantages [61] [39] [57]:

- apport de rétention et d'équilibre prothétique
- amélioration de la stabilité occlusale
- meilleure maîtrise de la résorption osseuse : les implants permettent la conservation de l'os alvéolaire et la stabilité prothétique n'entraîne pas sa résorption
- restauration des fonctions buccales
- apport esthétique
- apport psychologique

Malgré les nombreux avantages apportés, l'implantologie ne peut pas pallier à l'ensemble des défauts issus de la prothèse amovible conventionnelle.

La stabilité et la sustentation sont en réalité assurées par la prothèse amovible, les implants ne sont là que pour apporter un complément de rétention, donc les implants ne rattraperont jamais une prothèse mal réalisée (risque de perte de l'implant à plus ou moins long terme) [61].

La prothèse stabilisée sur implants conserve les inconvénients liés au caractère amovible de la prothèse conventionnelle, lié à l'encombrement et à la croissance de l'os basal.

Le port d'une prothèse conventionnelle avant le placement d'implants est d'autre part conseillé en premier lieu. Celle-ci va aider à conditionner l'enfant et fournira des informations fonctionnelles et esthétiques à la réhabilitation implantaire ultérieure [46].

5 Le traitement dicté par le type d'oligodontie

Une étude réalisée en Australie (Princess Margarel Hospital, Perth) publiée en 2010, a tenté de classer les enfants atteints d'oligodontie reçus en consultation durant les 20 dernières années. 70 patients dont 42 garçons et 38 filles, âgées de 8 à 17 ans, ont participé à cette étude. Parmi ces 70 enfants, 24 présentaient un syndrome dont 19 dysplasies ectodermiques, 2 Incontinentia Pigmenti, 2 syndromes de Rieger et 1 enfant atteint du syndrome de Stickler.

Une répartition du nombre d'enfants selon le nombre de dents absentes et le type d'oligodontie a été réalisée. La classification en trois types est basée sur le tableau clinique et les exigences prothétiques.

Le but de cette étude est de classer les enfants selon la gravité de leurs agénésies pour apporter une aide dans la planification du traitement [24].

	TYPE 1	TYPE 2	TYPE 3
Fréquence	+	++	-
Nombre dents absentes	6 à 13	8 à 22	24 à 27

Arcades dentaires	<i>Le plus souvent intactes : présence dents permanentes ou persistance dents temporaires</i>	<i>Nombre plus ou moins important de dents permanentes manquantes avec persistance de dents temporaires</i>	<i>Quasi anodontie des deux dentitions</i>
Volume alvéolaire	<i>réduit à des zones localisées (largeur d'1-2dents maximum)</i>	<i>irrégulier avec déficit sur zones étendues</i>	<i>réduit de façon généralisée</i>
Calage postérieur	<i>bilatéral</i>	<i>uni ou bilatéral</i>	<i>absent</i>
Traitement	<i>-Orthodontique (fermeture ou conservation des espaces) -Prothétique simple</i>	<i>-Orthodontique (voire chirurgie orthognatique) -Prothétique complexe</i>	<i>-Prothétique complexe</i>
Traitement implantaire	<i>-simple et localisé -fin de la croissance</i>	<i>-prothèse implanto-portée plus ou moins étendue -fin de la croissance</i>	<i>-implantation précoce (déficits sociaux et fonctionnels)</i>

Figure 14 : Classification des oligodonties et prise en charge [24]

6 Solutions implantaires possibles aujourd'hui

6.1 Implants traditionnels

Il existe une grande variété de longueurs et diamètres adaptés à la pratique pédiatrique. Dans la thérapeutique implantaire précoce, il est préconisé d'utiliser des longueurs entre 10 et 13 mm avec des diamètres entre 3 et 3,75mm [8]. Cependant, la pose d'implants classiques nécessite certaines conditions anatomiques qui en restreignent l'utilisation. Les implants de diamètre supérieur à 3 mm doivent être placés dans un volume osseux au moins égal au diamètre de l'implant + 2 mm [66].

6.2 Mini -implants

6.2.1 Indications

Grace à leur petit diamètre, ces implants vont être utilisés dans les cas de volume osseux résiduel limité (quand les implants classiques ne peuvent être placés sans greffes osseuses).

Ils peuvent être utilisés pour stabiliser les prothèses amovibles complètes chez les personnes âgées. Cependant, on peut aussi les utiliser lors de stabilisation de prothèse amovible complète chez les jeunes patients édentés en attente d'une solution prothétique fixe implanto-portée, leur longévité est difficile à évaluer [66] [67] [68].

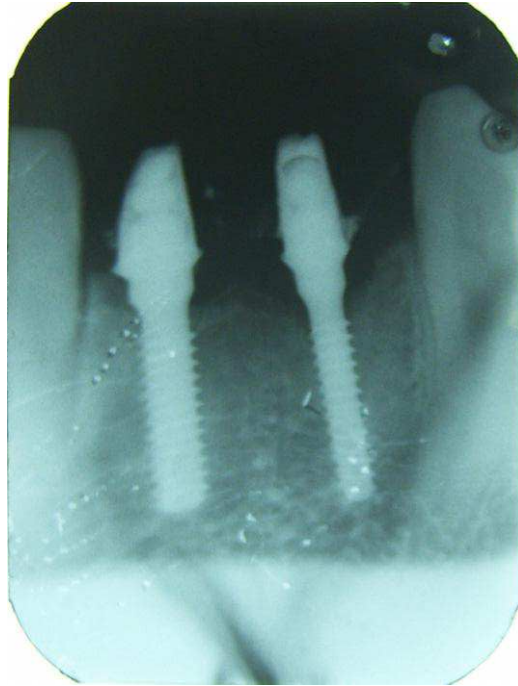


Figure 15 : mini-implants placés au niveau de la crête antérieure mandibulaire chez une enfant.

Chirurgie réalisée par le Dr J-M MARTEAU, MCU/PH sous-section Chirurgie Buccale Bordeaux
(photographie Dr Y.DELBOS, MCU/PH sous-section Odontologie Pédiatrique Bordeaux).

6.2.2 Avantages

Les mini-implants permettent d'accroître le confort et d'améliorer la mastication des patients édentés. La période d'ostéo-intégration de ces implants est réduite. La mise en charge immédiate sera possible lorsque la stabilité primaire sera supérieure à 32 Newtons. D'autre part, l'ensemble du traitement est peu traumatisant, peu invasif, les suites postopératoires très supportables et le coût plus avantageux que les implants traditionnels [66] [69].

6.2.3 Caractéristiques

Les mini-implants ont un diamètre compris entre 1,8 et 2,4 mm et peuvent avoir une longueur comprise entre 7 et 14mm. Ils devront avoir un ancrage osseux le plus important possible pour compenser le faible diamètre [66] [70] [68]. Ils ont pour inconvénient d'être plus fragiles que les implants traditionnels avec une résistance à la fracture inférieure [8] [41].

Pour assurer leur succès à long terme, il est essentiel d'obtenir une bonne stabilité primaire qui sera en partie assurée par la qualité osseuse (préférentiellement un os de type I et II). L'utilisation d'implants de faible diamètre est déconseillée en présence d'un os de faible densité [41] [67].



Figure 16 : Système MDI (Imtec) [68]

6.3 Implants temporaires ou définitifs ?

Comme indiqué dans la partie 2.4 sur l'interaction entre la croissance et l'implantologie, le remodelage osseux modifiant progressivement la position et l'axe implantaire ainsi que le risque d'enfouissement associé à la présence de dents naturelles, peuvent entraîner des changements de piliers implantaires voire un retrait de l'implant.

C'est pourquoi l'implantologie chez le jeune enfant est peu considérée comme une solution définitive mais plus souvent comme une solution temporaire. Cependant il conviendra de poser les implants à distance des dents naturelles pour minimiser les risques à long terme. Le plan de traitement devra être reconsidéré tout au long de la croissance de l'enfant [27] [7] [39].

Le retrait d'un implant peut subvenir précocement en cas d'absence d'ostéointégration. Cette dernière peut être causée par une mauvaise qualité osseuse, un défaut de stabilité primaire, une contamination du site ou bien par un traumatisme thermique durant la phase chirurgicale. L'implant sera alors le plus souvent mobile et son ablation sera peu invasive sans résection osseuse.

Un retrait à plus long terme nécessitera un acte chirurgical plus lourd pour l'enfant ou l'adolescent. Il sera indiqué en présence d'une péri-implantite stade avancée, lors de fracture implantaire, en cas de traumatisme occlusal ou en cas de choix de renouvellement de l'implant à un âge plus avancé (enfouissement ou angulation trop importante par exemple). On va retrouver le plus souvent une cause multifactorielle [8] [71].

Toutefois, une attente d'au minimum un an sera préconisée avant d'envisager la pose d'un nouvel implant [27].

Les ré-interventions (implantaires et prothétiques) ainsi que le retrait d'un implant chez le jeune enfant ne peuvent être considérés comme une complication ou un échec. Ils sont inscrits à la liste des actes pris en charge par la CPAM [8] [27] [72].

La prise en charge en France

La mise en place d'implants symphysaires pour la stabilisation d'une prothèse complète est un protocole validé chez l'adulte. En France, ce traitement fait désormais référence pour les enfants atteints d'agénésies multiples [10]. Face aux difficultés financières des familles concernées par les conséquences de l'absence de dents liée aux dysplasies ectodermiques et autres maladies rares, la prise en charge par la CPAM du traitement implantaire précoce est aujourd'hui possible selon certains critères.

7 Historique de la mise en place du protocole

7.1 Septembre 2004

Premier rapport ANAES concernant la pose d'implants chez l'enfant atteint d'agénésies dentaires : « avis favorable avec recommandation particulière » [27] [72].

Un groupe de travail, constitué de 10 professionnels de santé, définit les conditions nécessaires pour la pose d'implants chez les enfants atteints d'oligodontie, après échec ou intolérance de la prothèse conventionnelle [72]:

- Âge : plus de 6 ans (importance de la réhabilitation à l'âge de l'insertion scolaire)
- Localisation : symphyse mentonnière mandibulaire
- Nombre d'implants : 2 à 4

7.2 Décembre 2006

Avis de la Haute Autorité de Santé (HAS) avec la validation du dossier d'évaluation des actes : 21 actes sont concernés dans la prise en charge diagnostique et thérapeutique des enfants atteints d'agénésies dentaires, comprenant le bilan pré-implantaire, les actes chirurgicaux et la pose des prothèses amovibles supra-implantaires [27].

Publication de recommandations intitulées : « Traitement des agénésies dentaires multiples liées aux dysplasies ectodermiques ou à d'autres maladies rares, chez l'enfant atteint d'oligodontie, avec pose de 2 implants (voire 4 maximum) uniquement dans la région antérieure mandibulaire, au-delà de 6 ans, et ce jusqu'à la fin de la croissance, après échec ou intolérance de la prothèse conventionnelle » [27].

Cet avis s'inscrit dans le plan national Maladies Rares qui a pour objectif d'assurer l'équité pour l'accès au diagnostic, au traitement et à la prise en charge. Des centres de référence et de compétence sont ainsi été créés dont un centre de référence pour les manifestations odontologiques des maladies rares désigné et labellisé en 2006 [73].

7.3 Février 2007

Le dossier est transmis à l'Union Nationale des Caisses d'Assurance Maladie (UNCAM) pour tarifier et inclure ces actes dans le panier de soins. L'UNCAM consulte ainsi la commission de hiérarchisation des actes et prestations [72].

7.4 Avril 2007

Décision de l'UNCAM pour le remboursement par l'Assurance Maladie des actes destinés au traitement des enfants atteints d'agénésies multiples liées aux dysplasies ectodermiques et autres maladies rares [72] [74].

7.5 27 Juin 2007

Publication au Journal Officiel de la République Française du décret du ministère de la santé définissant les cotations de la totalité des actes chirurgicaux et prothétiques nécessaires. La pose d'implants chez l'enfant de plus de 6 ans et jusqu'à la fin de la croissance, présentant des agénésies multiples liées à une maladie rare, est ainsi prise en charge par l'Assurance Maladie [10] [74].

8 Procédure à suivre pour la prise en charge

8.1 Constitution d'un dossier

Un dossier complet doit être constitué par un praticien afin d'obtenir la prise en charge financière du traitement implanto-prothétique précoce. Il devra être rempli et envoyé à la Caisse d'Assurance Maladie pour l'étude du dossier par le médecin conseil de la caisse.

Le dossier doit obligatoirement comprendre [74] [10] [8] :

- Le protocole de soins

La rédaction du protocole de soins doit être réalisée par le médecin traitant. La complexité d'appréciation de l'état bucco-dentaire impose le remplissage d'un document d'aide au remplissage en complément.

- Le document « aide au remplissage du protocole de soins »

Celui-ci devra être complété par un chirurgien-dentiste ou stomatologiste ou bien par le médecin traitant avec les informations apportées par un praticien compétent, avec référence au diagnostic de la maladie rare validé par un «centre de référence» (Plan Maladies Rares). Il doit de même comporter tous les éléments nécessaires au projet thérapeutique.

- Une radiographie panoramique

Il sera réalisé une analyse du phénotype dentaire déterminant le nombre d'agénésies en denture temporaire et définitive, une analyse des anomalies morphologiques et des éventuelles inclusions dentaires ou malpositions.

- Une radiographie du poignet

Si le patient atteint est un garçon de plus de 17 ans ou une fille de plus de 14 ans, une radiographie du poignet de l'enfant devra être jointe au dossier pour évaluer la maturité squelettique sachant que la fusion des cartilages épiphysaires correspond à la fin de la croissance osseuse.

De part la grande variabilité interindividuelle, il est nécessaire de réaliser une évaluation de l'âge osseux de chaque patient en fin de croissance.

8.2 Avis du service médical de la caisse d'Assurance Maladie

En cas d'avis favorable du médecin conseil, la décision sera notifiée par les services administratifs de la caisse par l'envoi au patient du volet 3 du protocole de soins mentionnant l'accord de la prise en charge. Il conviendra alors à la famille de choisir un praticien pour la réalisation du traitement implanto-prothétique [74] [10].

En cas d'avis défavorable, les voies de recours dont disposent les familles sont l'expertise ou la Commission de recours amiable du Tribunal des affaires de sécurité sociale pour contester le refus [74].

9 Etapes du traitement implanta-prothétique

Après réflexion sur le rapport bénéfices-risques ainsi que sur les avantages et inconvénients de la thérapeutique implantaire précoce face aux antécédents médicaux et aux manifestations crânio-faciales et dentaires des enfants atteints d'agénésies multiples, un examen clinique rigoureux ainsi qu'un bilan radiographique doivent être réalisés. On retrouve un protocole quasi semblable au protocole conventionnel utilisé en implantologie classique [8] [41].

D'après la HAS, la prise en charge de l'enfant implique un environnement spécifique avec une équipe pluridisciplinaire ayant une formation spécifique ainsi qu'un plateau technique adéquat [27].

9.1 Etude prothétique pré-implantaire

9.1.1 Modèles d'étude et cires de diagnostic

Des empreintes à l'alginat seront réalisées au début du traitement avec enregistrement de la relation intermaxillaire de l'enfant pour réaliser le montage en articulateur. Lorsque la coopération le permet, il pourra être réalisé une programmation sur arc facial.

Cette première étape a pour but une analyse précise de la dimension verticale, des rapports inter-arcade, de l'espace prothétique disponible et des relations occlusales en cas d'édentement partiel (26)[41] [8].

Suite à la réalisation des modèles d'étude, des cires de diagnostic seront réalisés pour la simulation du projet prothétique. Celle-ci va permettre de pré visualiser le résultat final en déterminant le type d'attache de la prothèse supra-implantaire et la position idéale des futurs implants(26) [41] [8].

9.1.2 Prothèse provisoire et guide radiologique

Si une prothèse conventionnelle n'a pas déjà été réalisée, une prothèse provisoire pourra être confectionnée à partir de cette cire de diagnostic. Au stade de dents prothétiques sur cire (essayage), la prothèse provisoire aura pour but de vérifier en bouche les objectifs thérapeutiques.

De plus, par duplicata du projet prothétique, un guide radiologique sera fabriqué en résine transparente. Ce guide est une aide lors de l'analyse radiologique au scanner, il va situer les futurs implants en position idéale requise par la prothèse par la présence de marqueurs radio-opaques.

Le guide chirurgical sera le plus souvent obtenu directement à partir du guide radiologique déjà réalisé [27] [41] [8] [75].

9.2 Bilan radiologique pré-implantaire

9.2.1 Radiographie panoramique

La radiographie panoramique, ou orthopantomogramme, permet le déroulement de l'image des arcades ainsi que les articulations temporo-mandibulaires et les sinus maxillaires sur un seul film [41] [76].

Elle va permettre l'identification des agénésies mais aussi des éventuelles anomalies morphologiques, inclusions ou malpositions dentaires. Elle va permettre une vision globale de la résorption osseuse. D'autre part, elle constitue une première approche de la situation des structures anatomiques mandibulaires (canal mandibulaire et foramens mentonniers) ainsi que de la hauteur osseuse disponible [8] [41].

9.2.2 Téléradiographie de profil

Technique mesurative procurant une image sans déformation et en grandeur réelle de la tête de l'enfant. Elle va permettre, grâce à une analyse céphalométrique, l'appréciation des

dysmorphoses crânio-faciales de départ et l'évaluation des effets du traitement implanto-prothétique sur la croissance de l'enfant [8] [76].

9.2.3 Bilan tomodensitométrie

Le scanner, ou tomodensitométrie, est le plus irradiant des examens radiographiques utilisés en implantologie. Il va permettre l'évaluation mesurative et qualitative du support osseux mandibulaire par l'obtention de différentes coupes ou de reconstitutions tridimensionnelles.

Tout ceci est permis par le progrès informatique et l'apparition de logiciel tel que le DENTASCAN® qui va permettre d'obtenir, à partir de coupes axiales, des reconstructions curvilignes rappelant la panoramique ainsi que des reconstructions coronales obliques perpendiculaires à l'arcade dentaire [8] [41] [77]

La visualisation de la situation des structures anatomiques mandibulaires sera permise par le scanner ainsi que l'étude de la hauteur osseuse disponible, de la morphologie (figure 17) et de la qualité osseuse mais aussi de la hauteur trans-gingivale.

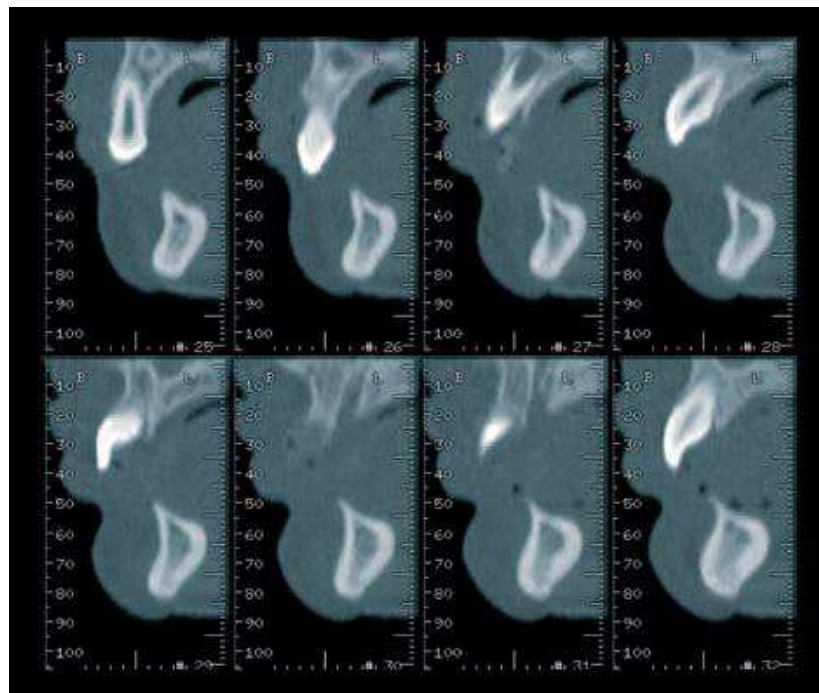


Figure 17 : Coupes sagittales symphysaires d'un enfant de 6 ans, image en "goutte d'eau" [8]

La qualité osseuse, ou densité, peut être lue sur les coupes en fonction des différentes densités optiques (pixels) représentant le degré d'absorption des rayons X. On distingue 4 types de qualité osseuse, le type I et II étant très favorable à la pose d'implant et le type III et IV ayant un taux d'échec plus important (figure 18).

La densité osseuse mandibulaire dans les cas de dysplasie ectodermique est souvent importante car on se trouve au niveau de l'os basal [10].

Cette analyse radiologique aura pour but de choisir le type, le diamètre et la longueur des implants ainsi que le type d'attachement qui sera associé [8] [41] [61].

Type I	<i>Os majoritairement corticalisé, compact et homogène</i>
Type II	<i>Une couche épaisse d'os compact entoure un noyau trabéculaire d'os dense</i>
Type III	<i>Une fine couche d'os cortical entoure un noyau d'os trabéculaire dense de résistance favorable</i>
Type IV	<i>Une fine couche d'os cortical entoure un noyau d'os trabéculaire de faible densité</i>

Figure 18 : Classification de LEKHOLM et ZARB [41]

Une nouvelle approche sectionnelle est permise par la tomographie volumique à faisceau conique qui va concurrencer les reconstructions 3D à partir du scanner.

9.2.4 Tomographie volumique à faisceau conique

La tomographie volumique CBCT (Cone Beam Computerized Tomography) va balayer en une seule révolution l'ensemble du volume à étudier. Contrairement à la tomodynamométrie, elle utilise un faisceau conique ouvert et non un rayon X mince, sa dosimétrie est faible et elle offre un caractère tridimensionnel.

Elle va être indiquée entre autre pour l'implantologie et la chirurgie buccale pour la précision et la fiabilité des mesures pré-implantaires et pour la précision du positionnement des éléments anatomiques [8] [76].

Compte tenu de son taux d'irradiation moindre, la CBCT présenterait un intérêt tout particulier pour le bilan pré-implantaire chez l'enfant et le jeune adulte [76].

9.2.5 Simulation implantaire

De nouvelles techniques trouvent leurs indications dans le contexte des agénésies multiple d'origine syndromique telle que l'implantologie assistée par ordinateur.

Les logiciels de simulation vont utiliser les examens tomodensitométriques numérisés pour la planification implantaire. Ils vont permettre au chirurgien-dentiste d'étudier précisément le degré d'hypotrophie osseuse, les rapports anatomiques (figure 19), la qualité du support osseux, et ainsi sélectionner le meilleur emplacement pour les implants sur une image 3D.

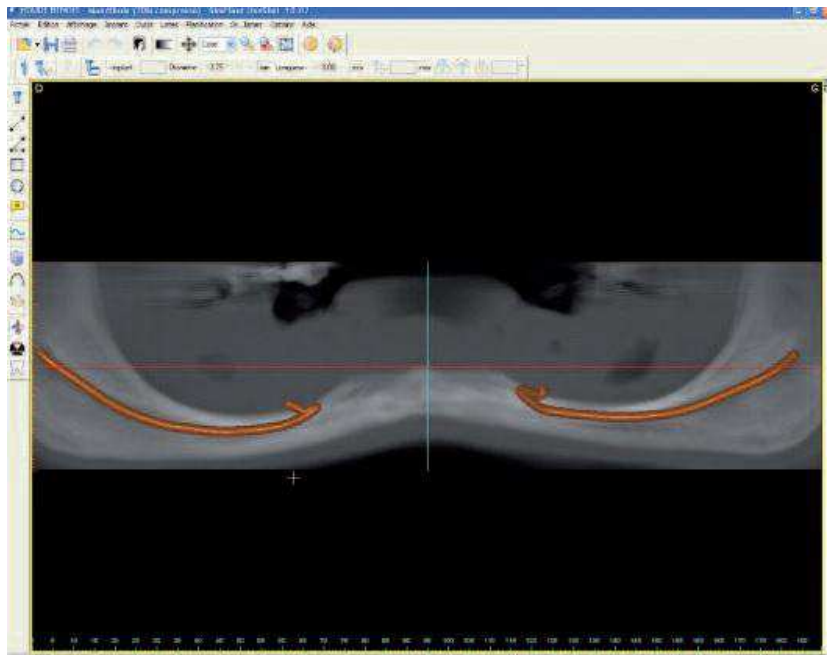


Figure 19 : Logiciel SIMPLANT : matérialisation des nerfs dentaires inférieurs [15]

Le praticien va alors choisir les implants qu'il désire selon la longueur et le diamètre le plus adapté à la disponibilité osseuse en faisant varier virtuellement leurs dimensions et leurs inclinaisons (figure 20) [8] [78].

Les chirurgiens dentistes vont ici gérer eux même leurs image sans intervention du radiologue.

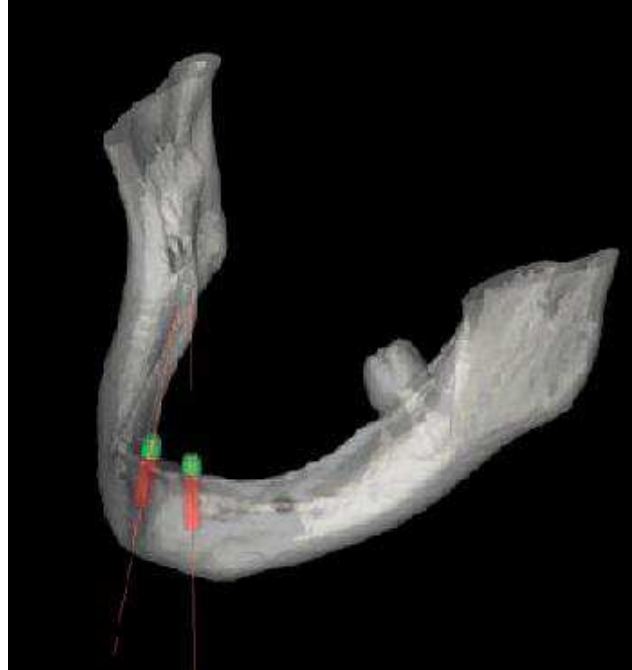


Figure 20 : Simulation implantaire virtuelle [8]

D'autre part, les logiciels de simulation implantaire vont permettre la réalisation assistée par ordinateur du guide chirurgical, simplifiant les étapes puis la chirurgie. Pour le logiciel SIMPLANT®, le guide chirurgical est réalisé à l'aide d'un système stéréolithographique (durcissement d'une résine par un laser). Il pourra servir d'empreinte au laboratoire pour réaliser la prothèse provisoire [8] [79].

Cette étude informatique a pour avantage une grande précision mais possède encore un coût élevé et une manipulation informatique avancée [75].

9.3 Chirurgie implantaire

9.3.1 Préalable

Il est évident que l'étape chirurgicale ne peut être envisagée qu'après analyse de l'état général du patient. Après analyse individuelle de chaque cas, l'indication de l'anesthésie générale ou anesthésie locale avec sédation est alors posée. Un anesthésiste ainsi qu'un bloc opératoire seront nécessaires si l'AG est indiquée.

D'autre part, afin de prévenir le risque infectieux qui peut être accru dans ces contextes pathologiques, une antibioprophylaxie pré-implantaire sera nécessaire pour les patients dont le rapport entre le bénéfice de l'intervention et le risque infectieux est défavorable [8] [40].

Selon les recommandations de l'AFSSAPS de 2011, une dose unique dans l'heure qui précède l'acte : Amoxicilline 50mg/kg ou Clindamycine 20mg/kg en cas d'allergie ou intolérance aux β -lactamines [40].

9.3.2 Technique chirurgicale

La HAS n'impose pas la technique chirurgicale à utiliser, aucune technique n'est à rejeter. Cependant la technique en deux temps, qui consiste à mettre en nourrice l'implant avec sa vis de couverture durant la période d'ostéointégration, reste à privilégier dans les cas d'agénésies multiples d'origine syndromique de part une meilleure optimisation de la cicatrisation.

La technique en un temps chirurgical qui ne prévoit pas de période d'enfouissement, présente un rapport bénéfices-risques plus défavorable en présence de sécheresse buccale, d'anomalies osseuses et d'un risque infectieux augmenté [8] [41].

Deux à quatre implants sont donc posés en région symphysaire durant une première phase chirurgicale. Une technique transgingivale peu invasive peut être réalisée lorsque des mini-implants sont choisis. La vitesse de forage doit être basse et l'irrigation abondante pour

éviter l'échauffement osseux. Il conviendra d'attendre 4 à 6 mois pour réaliser la réouverture et la pose des vis de cicatrisation [8] [80].

9.4 Pose de moyens de liaison

Dans le protocole implantaire chez l'adulte, le choix du système d'attache des prothèses adjointes supra-implantaires (attachements axiaux ou barre rigide) doit prendre en compte de nombreux critères cliniques. Le chirurgien dentiste doit analyser le degré de résorption et la qualité de l'os, l'arcade concernée et sa forme, l'espace inter-crête et la hauteur transgingivale, le parallélisme des implants et la distance entre les implants.

Or dans notre contexte d'enfant en croissance, le choix du système d'attache est plus aisé, les moyens de liaison sphériques unitaires sont à privilégier tels que les boules (figure 21) ou le système Locator® [27] [8] [61].

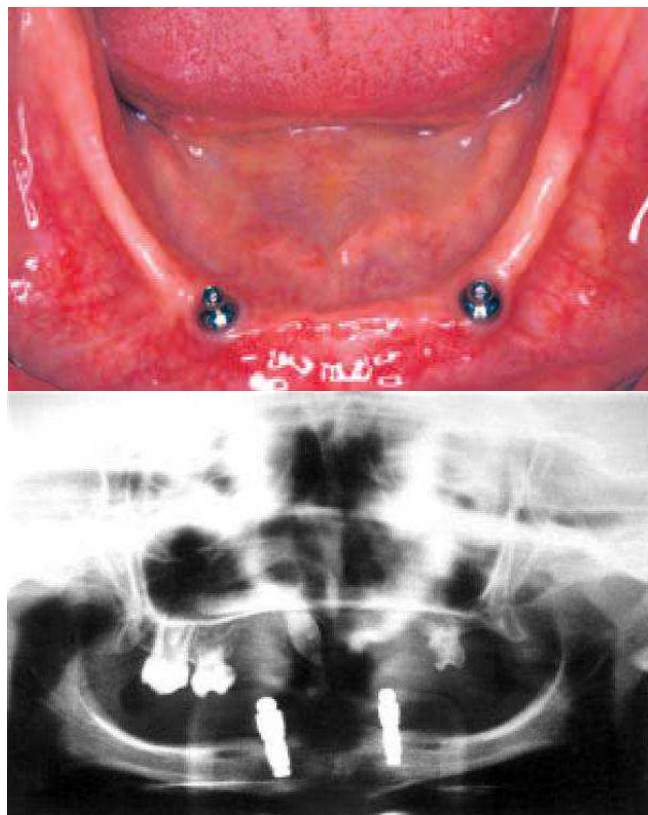


Figure 21 : Implants en position canine avec leur attachement boule [8] [80]

La barre de jonction avec cavaliers au niveau de la prothèse est inadaptée pour les enfants de part son caractère rigide néfaste pour la croissance mandibulaire (au même titre qu'une prothèse fixe plurale). La barre pourra éventuellement être envisagée en fin de croissance [27] [8].

9.5 Suivi post-implantaire et maintenance

Un suivi pendant la croissance de l'enfant est essentiel pour la maintenance des tissus péri-implantaires ainsi que pour les modifications et le remplacement de la prothèse amovible en fonction de la croissance mandibulaire.

9.5.1 Suivi implantaire

Le suivi implantaire commence immédiatement après la pose des implants. Il doit comprendre un examen clinique et radiologique rigoureux ainsi qu'une évaluation de l'ostéo-intégration. La maintenance est recommandée tous les 6 mois la première année puis une fois par an [8] [41].

9.5.1.1 Radiographie postopératoire

Une radiographie est réalisée le jour de la chirurgie. Elle va permettre la vérification du serrage de la vis de couverture ou de cicatrisation et sert de référence médico-légale pour comparer le niveau osseux sur des radiographies ultérieures [41].

9.5.1.2 Suivi radiographique

Des clichés rétro-alvéolaires centrés sur les implants sont réalisés : ils permettent l'évaluation de l'ostéo-intégration par la surveillance de l'apparition d'un liseré radioclaire péri-implantaire et d'une lyse crestale.

Toutefois, il est montré chez l'adulte que les pertes osseuses autour de l'implant peuvent être minimales mais qu'une perte d'environ 1,5mm la première année puis 0,2mm les années suivantes n'est pas considérée comme un échec [81].

Les informations radiographiques ne suffisent pas, un examen clinique complémentaire doit être réalisé [8] [41].

9.5.1.3 Tests cliniques

L'évaluation du contrôle de plaque doit faire partie intégrante des étapes de maintenance implantaire, c'est un facteur de risque important dans le développement des pathologies péri-implantaires.

Une évaluation des tissus mous et un sondage autour des implants doivent de même être réalisés avec surveillance de l'apparition d'une inflammation, d'un exsudat ou de saignements ainsi que l'apparition de poches parodontales. Cette étape est d'autant plus importante que les sujets concernés sont des enfants atteints de pathologies syndromiques avec des techniques d'hygiène bucco-dentaires peu efficaces [8] [41] [81].

L'examen clinique va de même comprendre la vérification de l'absence de mobilité implantaire, qui si celle-ci est perceptible, traduirait une absence d'ostéo-intégration. Cependant, en présence d'une pathologie péri-implantaire, un implant peut sembler immobile car des zones de contact os-implant peuvent subsister [81].

D'autre part, un test de percussion doit être réalisé : un son clair doit être émis avec une absence de douleurs. Un son mat assourdi traduirait une intégration fibreuse soit un signe d'échec partiel [8] [41].

9.5.2 Maintenance des prothèses supra-implantaires

Les complications associées aux implants ne sont pas les seules complications des prothèses amovibles supra-implantaires, l'usure et les fractures des attachements font aussi partis du clinique [27] [8] [82].

Les dispositifs d'attachement s'usent par l'action de différents facteurs : sollicitation fonctionnelle, répétition des épisodes d'insertion et désinsertion, fatigue hydrique et thermique. L'usure se traduit par une diminution de la rétention. Le choix d'un système d'attachement doit aussi passer par la prise en compte de la fréquence, de la rapidité et de la simplicité du protocole de la maintenance [83].

Les attachements boules sont les plus simples mais ils vont perdre peu à peu de leur rétention et doivent être fréquemment activés ou changés (figure 22). Le premier resserrage peut être décrit environ 4 mois après sa pose [27] [80] [82].

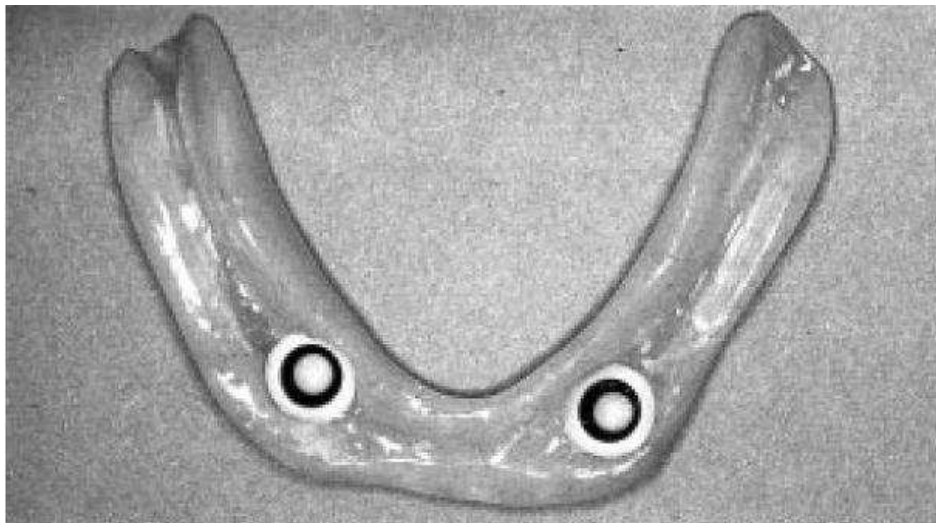


Figure 22 : Parties femelles O-ring devant être vérifiées régulièrement [80]

Les Locator® sont plus rétentifs, ils font intervenir une friction directe entre les parties mâles et femelles avec un dispositif plastique existant en différentes intensités de rétention. Ils sont durables et leur réparation ou remplacement est facile. De plus, ils ont pour autre avantage d'exister en compensation angulaire et d'avoir un profil bas en cas d'hauteur prothétique disponible faible [80] [83] [82].

La croissance crânio-faciale non achevée chez le jeune enfant va impliquer un repositionnement des parties femelles des attachements unitaires en cas de modification trop importante de la prothèse existante ou en cas de réalisation d'une nouvelle prothèse mandibulaire [27].

10 Prise en charge de l'adulte

10.1 Historique

Suite au rapport en 2006 sur la prise en charge implanto-prothétique de l'enfant et dans un souci d'équité dicté par le Plan Maladie Rare, la HAS a été saisie par l'UNCAM pour une extension de la prise en charge des agénésies dentaires multiples chez l'adulte.

Jusqu'à présent, seul le traitement conventionnel était pris en charge pour les adultes.

Depuis le 9 janvier 2012, les actes du traitement implanto-prothétique de l'adulte sont pris en charge par l'Assurance Maladie : Nomenclature Générale des Actes Professionnels (NGAP) titre III chapitre 7 section V. [74] [84].

10.2 Conditions de prise en charge

Semblable au protocole pour la prise en charge des enfants atteints, le diagnostic de maladie rare doit être confirmé par un généticien ou un praticien d'un centre de référence ou de compétence des maladies rares.

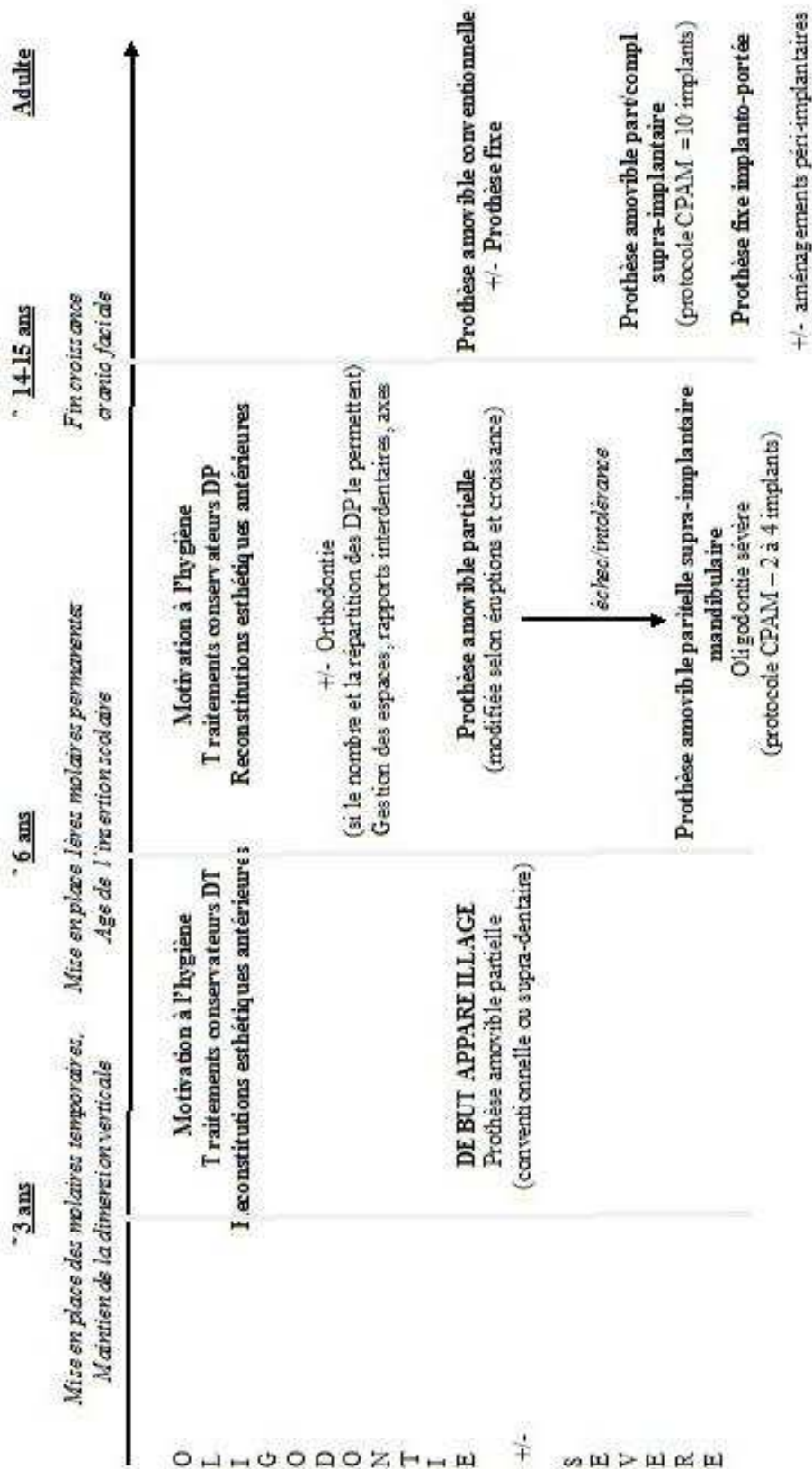
Cette prise en charge s'applique lorsque la croissance est terminée. Les prothèses implanto-portées sont exclues du protocole, seules les prothèses amovibles supra-implantaires sont concernées [84].

Critères pour une prise en charge par la CPAM	ENFANT	ADULTE
Etat de la croissance	<i>Non achevée (à partir de 6 ans)</i>	<i>Terminée</i>
Localisation	<i>Mandibule</i>	<i>Maxillaire Mandibule</i>
Nombre d'implants	<i>2 à 4</i>	<i>10 maximum</i>
Aménagement pré-implantaire	<i>∅</i>	<ul style="list-style-type: none"> -comblement sous-muqueux du sinus -déroulement du nerf alvéolaire inférieur par abord intrabuccal -expansion horizontale des crêtes minces -greffe épithélio-conjonctive ou conjonctive -plastie mucco-gingivale par lambeau déplacé latéralement, coronairement ou apicalement -pose d'un dispositif intra-buccal -d'expansion tissulaire pour rehaussement de la crête alvéolaire -ostéoplastie additive de l'arcade dentaire -ostéotomie maxillaire totale basse avec interposition, par abord intra-buccal -ostéotomie segmentaire antérieur de la mandibule avec interposition, par abord intra-buccal
Moyen de liaison	<i>Attachement axial unitaire</i>	<i>Attachement axial unitaire Barre de jonction</i>

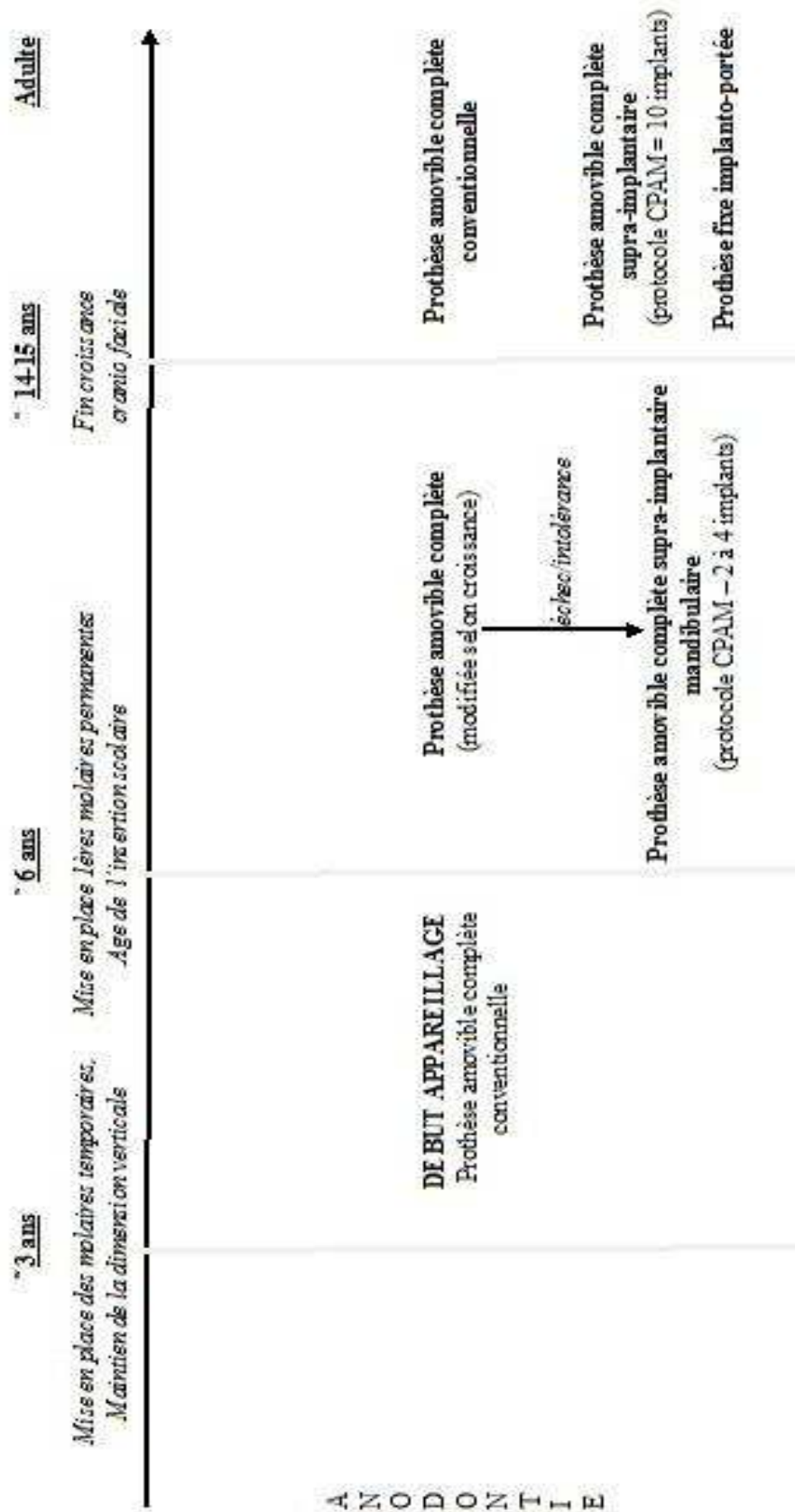
Figure 23 : Comparatif des actes pris en charge chez l'enfant et l'adulte [27] [84]

Annexes

Enfant coopérant atteint de dysplasie ectodermique :
planification du traitement des agnésies multiples



Enfant coopérant atteint de dysplasie ectodermique :
planification du traitement des anodonties



Conclusion

L'absence partielle ou totale de dents représente un handicap fonctionnel, esthétique et psycho-social variable pouvant affecter la qualité de vie des enfants atteints. La réhabilitation de première intention par prothèse amovible partielle ou complète présentent des limites de rétention que la solution implantaire va tenter de pallier. La thérapeutique implantaire précoce, dans ce contexte de syndromes complexes, trouve son indication principalement dans les cas d'anodontie ou d'oligodontie mandibulaire.

Le manque de volume de l'os alvéolaire chez ces enfants est le défi majeur de ces traitements implantaires. La gestion de cette thérapeutique va nécessiter une équipe pluridisciplinaire avec une démarche diagnostique pré-opératoire indispensable et un suivi tout au long de la croissance afin de garantir au mieux la réussite chirurgicale et prothétique.

Le but sera de rétablir au mieux l'esthétique, de restaurer la mastication, de permettre la maturation de la déglutition, de prévenir et corriger les troubles du langage et d'éviter les parafonctions.

La croissance mandibulaire n'est pas une contre-indication à la pose d'implant mais il conviendra d'attendre au maximum la fin de la puberté afin de donner de meilleures chances d'utilité à long terme. Néanmoins, l'implantologie précoce au maxillaire est déconseillée. Le nombre de cas insuffisant et l'absence de suivi à long terme limite la valeur de l'information sur le devenir des implants. L'avenir nous permettra de confirmer ou non le remplacement des implants à l'âge adulte.

La tarification des différents actes est encore insuffisante, néanmoins il faut apprécier les premières initiatives de prise en charge d'un traitement implantaire en France. La CCAM, qui sera mis en œuvre pour l'activité bucco-dentaire en 2014, ne prévoit pas de revalorisation des tarifs.

Bibliographie

- [1] BISSERET F. *Etiologie des agénésies dentaires d'origine génétique*. Thèse d'exercice : chirurgie dentaire. [s.l.] : Nantes, 2009.
- [2] ODEMENT S., FAIVRE L. « Anomalies du développement dentaire et génétique ». *Rev Francoph Odontol Pediatr*. 2007. Vol. 2, n°2, p. 73-82.
- [3] MORGON L., BROSSIER P., POULET H. « Les agénésies dentaires dans notre pratique quotidienne ». *Information Dentaire*. 26 janvier 2000. n°4, p. 231-236.
- [4] MEAS ZAFFRAN S. *Prise en charge des oligodonties : préparer l'avenir*. Thèse d'exercice : chirurgie dentaire. [s.l.] : Bordeaux II, 2011.
- [5] « Présentation de la dysplasie ectodermique anhidrotique (DEA, XLHED) ». In : *Assoc. Fr. Dysplasies Ectodermiques* [En ligne]. [s.l.] : [s.n.], 2010. Disponible sur : < <http://afde.net/spip/v2010/spip.php?article37> >
- [6] CLAUSS F. *Aspects cliniques des dysplasies ectodermiques hypohidrotiques (DEH)* [En ligne]. Disponible sur : < <http://www.aaecds.com/modules/skoh/EHG/P2-EGH-Clauss-EDH-2011.pdf> >
- [7] DAVARPANAH M. « Implants dentaires chez le jeune patient. Options thérapeutiques ». In : *Implants Dent*. [En ligne]. [s.l.] : [s.n.], [s.d.]. Disponible sur : < <http://www.les-implants-dentaires.com/articles-implantologie/implants-dentaires-jeunes.htm> >
- [8] CLAUSS F., SCHMITTBUHL M., WALTMANN E., OBRY F., MANIERE M. « Phénotypes et thérapeutiques implanta-prothétiques précoces de la dysplasie ectodermique hypohidrotique liée à l'X (DEX) ». *Rev Francoph Odontol Pediatr*. 2006. Vol. 4, n°3, p. 116-130.
- [9] KIENER P., OETTERU M., MERICSKE-STERN R. « Réhabilitation prothétique des patients atteints de dysplasie ectodermique ». *Rev Mens Suisse Odontostomatol*. 2003. Vol. 113, p. 1085-1089.
- [10] ESCUDERO-PAPOT N., ROUX C., TORRES J.-H., CHABADEL O., MOULIS E. « Dysplasie ectodermique anhidrotique : le point sur la prise en charge implantaire des enfants atteints ». *Rev Francoph Odontol Pediatr*. 2011. Vol. 6, n°2, p. 62-66.
- [11] *Haute Autorité de Santé. Traitement implanta-prothétique de l'adulte atteint d'agénésies dentaires multiples liées à une maladie rare*. [s.l.] : Service évaluation des actes professionnels : HAS, 2010.
- [12] LAVAUD A. *La dysplasie ectodermique hypohidrotique chez l'enfant : présentation de la consultation multidisciplinaire de l'hôpital Necker et de cas cliniques*. Thèse d'exercice : chirurgie dentaire. [s.l.] : Bordeaux II, 2008.
- [13] MEHRI TURKI I., BOUGACHA L., ZAÏRI I., ADOUANI A. « Syndrome de Christ-Siemens-Touraine : à propos de deux cas ». *J Tun ORL*. 2011. n°26, p. 80-83.

- [14] FOUCHER E. *Prise en charge bucco-dentaire de l'enfant atteint de dysplasie ectodermique anhidrotique*. Thèse d'exercice : chirurgie dentaire. [s.l.] : Nantes, 2003.
- [15] MENETRAY D., SCORTECCI G., ODIN G., ANSEL A., COTTEN P. « Dysplasies ectodermiques : enfants atteints du syndrome de Christ-Siemens-Touraine et implantologie basale ». *Implantologie*. mai 2011. p. 11-21.
- [16] « Orphanet ». [s.l.] : [s.n.], [s.d.]. Disponible sur : < <http://www.orpha.net/consor/cgi-bin/index.php?lng=FR> >
- [17] BRUNNER H., HAMEL B., VAN BOKHOVEN H. « The p63 gene in EEC and other syndromes ». *J Med Genet*. 2002. Vol. 39, n°6, p. 377-381.
- [18] CHHOUL H., EL HASSAN A. M., AMEZIANE R. « Incontinentia Pigmenti ou syndrome de Bloch-Sulzberger : à propos d'un cas ». *Rev Francoph Odontol Pediatr*. 2006. Vol. 1, n°3, p. 164-168.
- [19] ISLAM M., LURIE A., REICHENBERGER E. « Clinical features of tricho-dento-osseous syndrome and presentation of three new cases : an addition to clinical heterogeneity ». *Oral Surg Oral Med Oral Pathol Oral Radiol Endod*. 2005. Vol. 100, n°6, p. 736-742.
- [20] « Trisomie 21 France ». [s.l.] : [s.n.], [s.d.]. Disponible sur : < <http://www.trisomie21-france.org/> >
- [21] « Association belge du syndrome de williams ». [s.l.] : [s.n.], [s.d.]. Disponible sur : < <http://www.syndromedewilliams.be/> >
- [22] « Association Syndrome Moebius France ». [s.l.] : [s.n.], [s.d.]. Disponible sur : < <http://www.moebius-france.org/> >
- [23] MATERN O., SAULEAU E.-A., TSCHILL P., GROLLEMUND B., PERRIN-SCHMITT F. « Agénésies dentaires et fentes labio-palatines : priorité à gauche ». *Rev Orthop Dento Faciale*. juillet 2012. Vol. 46, n°3, p. 287-295.
- [24] SINGER S., HENRY P., LANDER I. « A treatment planning classification for oligodontia ». *The International Journal of Prosthodontics*. 2010. Vol. 23, n°2, p. 99-106.
- [25] TISSERAND A. *Intérêt de l'implantologie dans le traitement des agénésies*. Mémoire DU Réhabilitation Orale et Implantologie. [s.l.] : Bordeaux II, 1995.
- [26] Haute Autorité de Santé. *Conditions de réalisation des actes d'implantologie orale : environnement technique*. [s.l.] : Service évaluation des actes professionnels : HAS, 2008.
- [27] Haute Autorité de Santé. *Traitement des agénésies dentaires multiples liées aux dysplasies ectodermiques ou à d'autres maladies rares, chez l'enfant atteint d'oligodontie, avec pose de 2 implants (voire 4 maximum) uniquement dans la région antérieure mandibulaire, au delà de 6 ans, et ce jusqu'à la fin de la croissance, après échec ou intolérance de la prothèse conventionnelle*. [s.l.] : Service évaluation des actes professionnels : HAS, 2006.
- [28] Haute Autorité de Santé. *Indications et contre-indications de l'anesthésie générale pour les actes courants d'odontologie et de stomatologie*. [s.l.] : Service ALD et accords conventionnels : HAS, 2005.

- [29] CHOUKROUN J. « Sédation consciente au MEOPA : une nouvelle opportunité en chirurgie buccale ». *Implantologie*. novembre 2010. p. 7-12.
- [30] ECOFFEY C., ANNEQUIN DANIEL. *La douleur chez l'enfant (2e ed.)*. Lavoisier.[s.l.] : [s.n.], 2011. 159 p.
- [31] *La sédation consciente par inhalation d'un mélange équimolaire oxygène-protoxyde d'azote chez l'enfant - 315-focus-clinic-sedation-consciente-par-inhalation-enfant* [En ligne]. Disponible sur : < <http://www.lefildentaire.com/articles/clinique/pedodontie/315-focus-clinic-sedation-consciente-par-inhalation-enfant?format=pdf> > (consulté le 26 novembre 2013)
- [32] KVERNELAND B., LANDRU M., BUISSON C., HAMONY C., COULY G. « Le midazolam en odontologie pédiatrique : la bonne pratique de la sédation consciente ». *Rev Francoph Odontol Pediatr*. 2009. Vol. 4, n°3, p. 108-115.
- [33] DAHLLOF G. « Administration de benzodiazépines chez les jeunes enfants ». *Réalités cliniques*. 2005. Vol. 16, n°3, p. 231-240.
- [34] BANDON D., NANCY J., PREVOST J., VAYSSE F., DELBOS Y. « Apport de l'anesthésie générale ambulatoire pour les soins buccodentaires des enfants et des patients handicapés ». *Archives de Pédiatrie*. 2005. Vol. 12, n°5, p. 635-640.
- [35] SCORTECCI G. « Dysplasie ectodermique et implantologie : gestion d'une situation extrême sans recours aux greffes osseuses ». Vol. 1,.
- [36] MERCIER C., LAFFON M. « Risques et bénéfices de l'anesthésie chez l'enfant ». *Conférences Actual*. 2001. 2001. p. 225-244.
- [37] DOCQUIER M., VEYCKERMANS F., PRUDHOMME S., ROSSILLON R. « Anesthésie d'une enfant présentant une dysplasie anhydrotique ectodermique associée à une myopathie multiminicore ». *Canadian Journal of Anesthesia*. 2012. Vol. 47, n°5, p. 449-453.
- [38] MISSIKA P., BENHAMOU-LAVNER A., KLEINFINGER-GOUTMAN I. *Accéder à l'implantologie*. Editions CDP.[s.l.] : [s.n.], 2003. 128 p.
- [39] TAISSE S., EL ARABI S., KHRIBCHI A., IDRISSE-KAITOUNI K., BENYAHYA I. « La réhabilitation buccale implantaire chez l'enfant ». *Med Buccale Chir Buccale*. 2007. Vol. 13, n°4, p. 219-222.
- [40] ANAES. *Prescription des antibiotiques en pratique bucco-dentaire*. [s.l.] : Recommandations, 2011.
- [41] DAVARPANAH M., SZMUKLER-MONCLER S. *Manuel d'implantologie clinique : concepts, protocoles et innovations récentes*. Edition CDP.[s.l.] : [s.n.], 2008. 539 p.(JPIO).
- [42] MISHRA S., CHOWDHARY N., CHOWDHARY R. « Dental implants in growing children ». *J Indian Soc Pedod Prev Dent*. 2013. Vol. 31, n°1, p. 3-9.
- [43] AKKAD A., BACHLE M., KOHAL J. « Réhabilitation prothétique d'un enfant de 6 ans atteint d'hypodontie : présentation d'un cas ». *Rev Mens Suisse Odontostomatol*. 2006. Vol. 116, p. 636-640.
- [44] PIGNO M., BLACKMAN R., CRONIN R., CAVAZOS E. « Prosthodontic management of ectodermal dysplasia: A review of the literature ». *J Prosthet Dent*. 1996. Vol. 76, n°5, p. 541-545.

- [45] HEUBERER S., DVORAK G., ZAUZA K., WATZEK G. « The use of onplants and implants in children with severe oligodontia: a retrospective evaluation ». *Clin. Oral Impl. Res.* 2012. n°23, p. 827–831.
- [46] PERCINOTO C., MELLO VIEIRA A. « Use of dental implants in children : a literature review ». *Quintessence Int.* 2001. Vol. 32, n°5, p. 381-383.
- [47] « La croissance du visage en orthodontie ». [s.l.] : [s.n.], [s.d.]. Disponible sur : <
<http://sfofd.org/La-croissance-du-visage-en> >
- [48] BEHR M., DRIEMEL O., MERTINS V., GERLACH T., KOLBECK C., ROHR N., REICHERT T., HANDEL G. « Concepts for the treatment of adolescent patients with missing permanent teeth ». *Oral Maxillofac Surg.* 2008. Vol. 12, n°2, p. 49-60.
- [49] JACQUELIN LF L., DELBOS Y., BERTHET A., RICHARD B. *Croissance crânio-faciale et morphogénèse des arcades. UFR Odontologie Bordeaux 2. Odontologie Pédiatrique.* septembre 2009.
- [50] PAULUS C., MARTIN P. « Hypodontia due to ectodermal dysplasia: Rehabilitation with very early dental implants ». *Rev Stomatol Chir Maxillofac Chir Oral.* 2013. Vol. 114, n°3, p. e5-e8.
- [51] ARTAUD C. « Prothèse pédiatrique antérieure ». *Revue Odonto Stomatologique.* 1999. Vol. 28, n°4, p. 233-238.
- [52] BEYAERT J., DRUO J., ARTAUD C. « La prothèse amovible chez l'enfant en pratique quotidienne ». *Actualités Odonto-Stomato.* 1991. n°174,.
- [53] HAMZA F. *La prothèse dentaire chez l'enfant.* Thèse d'exercice : chirurgie dentaire. [s.l.] : Nantes, 2011.
- [54] TARJAN I., GABRIS K., ROZSA N. « Early prosthetic treatment of patients with ectodermil dysplasia : a clinical report ». *J Prosthet Dent.* 2005. Vol. 93, n°5, p. 419-424.
- [55] IMIRZALIOGLU P., UCKAN S., HAYDAR S. « Surgical and prosthodontic treatment alternatives for children and adolescents with ectodermal dysplasia : a clinical report ». *J Prosthet Dent.* 2002. Vol. 88, n°6, p. 569-572.
- [56] SWEENEY I., FERGUSON J., HEGGIE A., LUCAS J. « Treatment outcomes for adolescent ectodermal dysplasia patients treated with dental implants ». *Int J Paediatr Dent.* 2005. Vol. 15, n°4, p. 241-248.
- [57] HICKEY A., SALTER M. « Prosthodontic and psychological factors in treating patients with congenital and craniofacial defects ». *J Prosthet Dent.* 2006. Vol. 95, n°5, p. 392-396.
- [58] RAMOS V., GIEBINK D., FISHER J., CHRISTENSEN L. « Complete dentures for a child with hypohidrotic ectodermal dysplasia : a clinical report ». *J Prosthet Dent.* 1995. Vol. 74, n°4, p. 329-331.
- [59] HOHLFELD J. ET AL., ZBINDEN-TRICHET C., BUYS ROESSINGH A., BOURGEY M.-J., FLEURY L., CHERPILLOD J., WARIDEL F., PASCHE P., JAQUES B., BROOME M., DESPARS J., PETER C., HERZOG G., FABRE M. « Prise en charge des fentes labio-maxillo-palatines au CHUV ». *Revue médicale suisse.* 2009. Vol. 5, n°191, p. 402-408.

- [60] Haute Autorité de Santé. *Pose d'une prothèse amovible de 3 à 10 dents en denture temporaire, mixte, ou permanente, incomplète*. [s.l.] : Service évaluation des actes professionnels : HAS, 2006.
- [61] LAVIOLE O. *La mandibule totalement édentée : réhabilitation par prothèse implanto-portée. Séminaire d'implantologie T1*. 2012.
- [62] CHATEAU M. *Orthopédie Dento-Faciale*. Editions CdP.[s.l.] : [s.n.], 1993. 346 pages p.
- [63] AKNIN J.-J. *La croissance cranio-faciale*. Editions SID.[s.l.] : [s.n.], 2007. 270 p.
- [64] CRETON M., GERAETS W., VERHOEVEN J., VAN DER STELT P., VERHEY H., CUNE M. « Radiographic features of mandibular trabecular bone structure in hypodontia ». *Clin Implant Dent Relat Res*. 2012. Vol. 14, n°2, p. 241-249.
- [65] SINGER S., HENRY P., LIDDELOW G., ROSENBERG I. « Long-term follow-up of implant treatment for oligodontia in an actively growing individual : a clinical report ». *J Prosthet Dent*. 2012. Vol. 105, n°5, p. 279-285.
- [66] SCHWEIZER P. « Intérêts des mini-implants ». *L'Information Dentaire*. 2006. Vol. 40, p. 2583-2586.
- [67] LERRAY B. « Mini-dental implants : a seven year clinical follow up ». *Journal of Canadian Denturism*. 2010. p. 19-25.
- [68] KHEUR M. « Transitional implants : an asset to implantology ». *J Interdiscip Dentistry*. 2011. Vol. 1, n°1, p. 4-9.
- [69] « 3M™ ESPE™ MDI - Mini-implants dentaires pour stabilisation d'appareil dentaire complet - 3M ESPE France ». [s.l.] : [s.n.], [s.d.]. Disponible sur : < http://solutions.3mfrance.fr/wps/portal/3M/fr_FR/3M_ESPE/Dental-Manufacturers/Products/Implantology/MDI-Mini/Mini-Implants/#tab1 >
- [70] SHATKIN T., SHATKIN S., OPPENHEIMER B., OPPENHEIMER A. « Mini dental implants for long term fixed and removable prosthetics : a retrospective analysis of 2514 implants placed over a five years period ». *Compend. Contin. Educ. Dent*. 2007. Vol. 28, n°2, p. 92-99.
- [71] CUNLIFFE J., BARCLAY C. « Removal of a dental implant: An unusual case report ». *J Dent Implant*. 2011. Vol. 1, n°1, p. 22-25.
- [72] « Association Française des Dysplasies Ectodermiques (AFDE) ». [s.l.] : [s.n.], [s.d.]. Disponible sur : < <http://afde.net/> >
- [73] « Plan National Maladies Rares- Fondation maladies rares ». [s.l.] : [s.n.], [s.d.]. Disponible sur : < <http://fondation-maladiesrares.org/plan-national-maladies-rares> >
- [74] « Ameli.fr - Prise en charge des agénésies dentaires multiples chez l'enfant et chez l'adulte ». [s.l.] : [s.n.], [s.d.]. Disponible sur : < <http://www.ameli.fr/assures/droits-et-demarches/par-situation-medicale/vous-souffrez-d-une-affection-de-longue-duree/prise-en-charge-des-agenesies-dentaires-multiples.php> >
- [75] BENHAMOU A., KLEINFINGER I. « Etude pré prothétique pré implantaire ». *Le fils dentaire*. juin 2007. n°24, p. 20-21.

- [76] Haute Autorité de Santé. *Tomographie volumique à faisceau conique de la face (cone beam computerized tomography)*. [s.l.] : Service évaluation des actes professionnels : HAS, 2009.
- [77] SARAZIN L., TEMAN G., LACAN A. « Indications du Dentascanner en odontologie ». *Rev Odont Stomat.* 2002. n°31, p. 109-123.
- [78] TARDIEU P., VRIELINCK L., ESCOLANO E. « Computer-assisted implant placement. A case report: treatment of the mandible ». *Int J Oral Maxillofac Implants.* 2003. Vol. 18, n°4, p. 599-604.
- [79] AÏT-AMEUR A., DECAT V., TREIL J., CAMPAN P., TEILLET M., LE GAC O., HAURET L. « Nouveautés en implantologie : de l'aide au diagnostic à l'aide à la chirurgie ». *J Radiol.* 2009. n°90, p. 624-633.
- [80] MCMILLAN A., NUNN J., POSTLETHWAITE K. « Implant-supported prosthesis in a child with hereditary mandibular anodontia : the use of ball attachments ». *Int J Paediatr Dent.* 1998. n°8, p. 65-69.
- [81] SALVI G., LANG N. « Diagnostic parameters for monitoring peri-implant conditions ». *Oral Maxillofac Implants.* 2004. Vol. 19, n°suppl, p. 116-127.
- [82] CAKARER S., CAN T., YALTIRIK M., KESKIN C. « Complications associated with the ball, bar and Locator attachments for implant-supported overdentures ». *Med Oral Patol Oral Cir Bucal.* 2011. Vol. 16, n°7, p. 953-959.
- [83] RIGNON-BRET C. *Attachements et prothèses complètes supra-radicaux et supra-implantaires*. Edition CdP.[s.l.] : [s.n.], 2008. 213 p.
- [84] Haute Autorité de Santé. *Traitement implantoprothétique de l'adulte atteint d'agénésies dentaires multiples liées à une maladie rare*. [s.l.] : Service évaluation des actes professionnels : HAS, 2010.
- [85] « ASA Physical Status Classification System ». [s.l.] : [s.n.], [s.d.]. Disponible sur : < <http://www.asahq.org/Home/For-Members/Clinical-Information/ASA-Physical-Status-Classification-System> >

De: sophie mompeix
À: francois clauss

Objet: autorisation photos thèse

Bonjour docteur Clauss,

Je suis actuellement en cours d'écriture d'une thèse intitulée "intérêt de la solution implantaire dans la prise en charge des agénésies multiples d'origine syndromique chez l'enfant" (directeur de thèse : Dr. Y.DELBOS), pour l'obtention du diplôme d'état de docteur en chirurgie dentaire à la faculté de bordeaux.

Je me permet de vous contacter pour vous informer que j'ai utilisé des photos de votre article "phénotypes et thérapeutiques implanto-prothétiques précoces de la dysplasie ectodermique liée à l'X" dans la RFOP vol 4 n°3 de 2009. Ce sont uniquement des photos de dents avec 3 photos vue endobuccale, 1 panoramique, 1 coupe scanner et 1 image de simulation virtuelle implantaire.

Cordialement,

MOMPEIX Sophie
Faculté de Bordeaux

De: CLAUSS François
À: sophie mompeix

Objet: RE: autorisation photos thèse

Très bien, merci pour l'info, mes salutations au Dr Delbos.

François Clauss

Vu, Le Président du Jury,

Date, Signature :

Vu, le Directeur de l'UFR des Sciences Odontologiques,

Date, Signature :

Vu, le Président de l'Université de Bordeaux,

Date, Signature :