



HAL
open science

Les maladies virales à manifestations orales chez l'enfant

Guillaume Leveque

► **To cite this version:**

Guillaume Leveque. Les maladies virales à manifestations orales chez l'enfant. Médecine humaine et pathologie. 2014. dumas-00995385

HAL Id: dumas-00995385

<https://dumas.ccsd.cnrs.fr/dumas-00995385v1>

Submitted on 23 May 2014

HAL is a multi-disciplinary open access archive for the deposit and dissemination of scientific research documents, whether they are published or not. The documents may come from teaching and research institutions in France or abroad, or from public or private research centers.

L'archive ouverte pluridisciplinaire **HAL**, est destinée au dépôt et à la diffusion de documents scientifiques de niveau recherche, publiés ou non, émanant des établissements d'enseignement et de recherche français ou étrangers, des laboratoires publics ou privés.

UNIVERSITÉ NICE-SOPHIA ANTIPOLIS
FACULTÉ DE CHIRURGIE DENTAIRE
24 Avenue des Diablos Bleus, 06357 Nice Cedex 04

LES MALADIES VIRALES À MANIFESTATIONS ORALES CHEZ L'ENFANT

Année 2013-2014

Thèse n°**42.57.14.03**

THÈSE

Présentée et publiquement soutenue devant
la Faculté de Chirurgie Dentaire de Nice
Le 27 Mars 2014 par

Monsieur Guillaume LEVEQUE

Né le 26 Février 1987 à Suresnes, Hauts de Seine
Pour obtenir le grade de :

DOCTEUR EN CHIRURGIE DENTAIRE (Diplôme d'État)

JURY

Madame le Professeur
Madame le Docteur
Madame le Professeur
Madame le Docteur

Michèle MULLER-BOLLA
Clara JOSEPH
Laurence LUPI-PEGURIER
Julie LAMURE

Président du jury
Directeur de thèse
Assesseur
Assesseur

UNIVERSITÉ NICE-SOPHIA ANTIPOLIS
FACULTÉ DE CHIRURGIE DENTAIRE
24 Avenue des Diablos Bleus, 06357 Nice Cedex 04

LES MALADIES VIRALES À MANIFESTATIONS ORALES CHEZ L'ENFANT

Année 2013-2014

Thèse n°**42.57.14.03**

THÈSE

Présentée et publiquement soutenue devant
la Faculté de Chirurgie Dentaire de Nice
Le 27 Mars 2014 par

Monsieur Guillaume LEVEQUE

Né le 26 Février 1987 à Suresnes, Hauts de Seine
Pour obtenir le grade de :

DOCTEUR EN CHIRURGIE DENTAIRE (Diplôme d'État)

JURY

Madame le Professeur
Madame le Docteur
Madame le Professeur
Madame le Docteur

Michèle MULLER-BOLLA
Clara JOSEPH
Laurence LUPI-PEGURIER
Julie LAMURE

Président du jury
Directeur de thèse
Assesseur
Assesseur



CORPS ENSEIGNANT

56^{ème} section : DEVELOPPEMENT, CROISSANCE ET PREVENTION

Sous-section 01 : ODONTOLOGIE PEDIATRIQUE

Professeur des Universités : Mme MULLER-BOLLA Michèle

Maître de Conférences des Universités : Mme JOSEPH Clara*

Assistant Hospitalier Universitaire : Mme CALLEJAS Gabrièle

Sous-section 02 : ORTHOPEDIE DENTO-FACIALE

Professeur des Universités : Mme MANIERE-EZVAN Armelle*

Maître de Conférences des Universités : M. FAVOT Pierre

Assistant Hospitalier Universitaire : Mlle TABET Caroline

Assistant Hospitalier Universitaire : Mme AUBRON Ngoc-Mai

Sous-section 03 : PREVENTION, EPIDEMIOLOGIE, ECONOMIE DE LA SANTE, ODONTOLOGIE LEGALE

Professeur des Universités : Mme LUPI-PEGURIER Laurence*

Assistant Hospitalier Universitaire : Mlle CUCCHI Céline

57^{ème} section : SCIENCES BIOLOGIQUES, MEDECINE ET CHIRURGIE BUCCALE

Sous-section 01 : PARODONTOLOGIE

Maître de Conférences des Universités : M. CHARBIT Yves*

Maître de Conférences des Universités : Mme VINCENT-BUGNAS Séverine

Assistant Hospitalier Universitaire : M. SURMENIAN Jérôme

Assistant Hospitalier Universitaire : Mme LAMURE Julie

Sous-section 02 : CHIRURGIE BUCCALE, PATHOLOGIE ET THERAPEUTIQUE, ANESTHESIE ET REANIMATION

Maître de Conférences des Universités : M. COCHAIS Patrice*

Maître de Conférences des Universités : M. HARNET Jean-Claude

Assistant Hospitalier Universitaire : M. BENHAMOU Yordan

Assistant Hospitalier Universitaire : M. SAVOLDELLI Charles

Sous-section 03 : SCIENCES BIOLOGIQUES

Professeur des Universités : Mme PRECHEUR Isabelle

Maître de Conférences des Universités : Mme RAYBAUD Hélène*

Maître de Conférences des Universités : Mlle VOHA Christine

58^{ème} section : SCIENCES PHYSIQUES ET PHYSIOLOGIQUES ENDODONTIQUES ET PROTHETIQUES

Sous-section 01 : ODONTOLOGIE CONSERVATRICE, ENDODONTIE

Professeur des Universités : Mme BERTRAND Marie-France*

Professeur des Universités : M. ROCCA Jean-Paul

Maître de Conférences des Universités : M. MEDIONI Etienne

Maître de Conférences des Universités : Mme BRULAT-BOUCHARD Nathalie

Assistant Hospitalier Universitaire : Mme DESCHODT-TOQUE Delphine

Assistant Hospitalier Universitaire : M. SIONNEAU Rémi

Assistant Hospitalier Universitaire : M. CEINOS Romain

Sous-section 02 : PROTHESES

Professeur des Universités : Mme LASSAUZAY Claire*

Maître de Conférences des Universités : M. ALLARD Yves

Maître de Conférences des Universités : Mme POUYSSEGUR-ROUGIER Valérie

Maître de Conférences des Universités : M. LAPLANCHE Olivier

Assistant Hospitalier Universitaire : M. CHOWANSKI Michael

Assistant Hospitalier Universitaire : M. CASAGRANDE Nicolas

Assistant Hospitalier Universitaire : M. OUDIN Antoine

Assistant Hospitalier Universitaire : M. SABOT Jean-Guy

Sous-section 03 : SCIENCES ANATOMIQUES ET PHYSIOLOGIQUES

Professeur des Universités : M. BOLLA Marc*

Professeur des Universités : M. MAHLER Patrick

Maître de Conférences des Universités : M. LEFORESTIER Eric

Maître de Conférences des Universités : Mlle EHRMANN Elodie

Assistant Hospitalier Universitaire : Mlle CANCEL Bénédicte

* Responsable de sous-section

A Madame le Professeur Michèle MULLER-BOLLA

Docteur en Chirurgie Dentaire
Docteur de l'Université de Nice Sophia Antipolis
Professeur des Universités, Praticien Hospitalier

Qui m'a fait l'honneur d'accepter la présidence de mon jury. Votre participation à ma thèse était pour moi une évidence. J'ai eu beaucoup de plaisir à travailler auprès de vous et j'ai énormément appris grâce à votre gentillesse et votre patience.

Veillez trouver ici, l'expression de mes remerciements et de mon respectueux attachement.

A Madame le Docteur Clara JOSEPH

Docteur en Chirurgie Dentaire
Maître de Conférences des Universités, Praticien Hospitalier
Responsable de la sous-section Odontologie Pédiatrique

Qui m'a fait apprécier la pédodontie, un domaine de la dentisterie qui m'était alors peu connu. Fort de ces 2 ans à travailler à ses côtés, j'ai pu découvrir une formidable personnalité, dont j'admire les compétences cliniques et qui m'a apporté, en plus de son savoir, beaucoup de gaieté durant ma formation.

Veillez trouver ici, le témoignage de ma profonde reconnaissance.

A Madame le Professeur Laurence LUPI-PEGURIER

Docteur en Chirurgie Dentaire
Professeur des Universités, Praticien Hospitalier
Responsable de la sous-section Prévention, Epidémiologie,
Economie de la santé, Odontologie légale

Votre présence à cet événement me tenait à cœur. Votre joie de vivre tout au long de ce cycle d'étude à été pour moi le signe d'un encouragement et d'un soutien.

Veillez trouver ici l'expression de mes sentiments reconnaissants.

A Madame le Docteur Julie LAMURE

Docteur en Chirurgie Dentaire
Assistant Hospitalier Universitaire
Praticien Hospitalier

Que je remercie d'avoir eu la gentillesse d'avoir accepté de siéger dans ce jury.

Veillez trouver ici l'expression de ma reconnaissance.

A mes parents, sur qui j'ai toujours pu compter, et qui m'ont toujours soutenu même dans les moments les plus difficiles. Ma réussite est aujourd'hui le témoin de votre soutien sans faille. Je suis le plus heureux de vous avoir rendu fier. Je vous aime.

A ma sœur, et à mon frère que j'aime.

A ma famille, Papi, Mimi, qui me font la joie de leur présence. Merci d'être venu.

A Pauline, pour son soutien et son amour.

A mes amis,

A vous tous, sans qui, tout cela serait bien fade.

A tous ceux depuis le début, Mathieu, Sylvain, Elodie, Angela, John, Audrey, et Raphaël, qui me manquent, mais malgré la distance je ne vous oublie pas.

A mes amis d'enfance, Dody et Auré, pour tous ces moments passés, et ceux à venir.

A tous ceux que j'ai oublié.

Table des matières

INTRODUCTION	2
CHAPITRE 1. LES VIRUS	5
<i>I. Les virus : généralités</i>	5
1. Définition	5
2. Structure générale.....	5
2.1. L'acide nucléique génomique viral.....	5
2.2. La capside.....	5
2.3. L'enveloppe	6
3. Propriétés des virus.....	7
4. Taxinomie virale.....	7
4.1. La nomenclature des virus	7
4.2. Un système de classification alternatif : le système Baltimore.....	9
<i>II. Infection et pathogénie</i>	10
1. Le mode de transmission	10
1.1. Les virus transmis par voie respiratoire	10
1.2. Les virus transmis par voie digestive.....	11
1.3. Les virus transmis par voie cutanéomuqueuse	11
1.4. Les virus transmis par le sang, les liquides biologiques ou les tissus infectés	11
1.5. Durée de vie d'un virus.....	12
2. Le mode d'infection : la multiplication.....	12
3. Les moyens de diagnostic	14
3.1. Diagnostic direct	15
3.1.1. Techniques de prélèvement.....	15
3.1.2. Culture virale	15
3.1.3. Recherche d'antigènes	17
3.1.4. Détection du génome viral par PCR (Polymerase Chain Reaction)	17
3.1.5. Cytodiagnostic de Tzanck.....	17
3.2. Diagnostic indirect : les sérologies	17
3.2.1. Les sérologies non spécifiques de type	18
3.2.2. Les sérologies spécifiques de type	18
4. Notion de primo-infection, latence, récurrence, et réactivation	18
5. Le titrage d'un virus.....	18
6. La prévention des infections virales	19
6.1. Les moyens non spécifiques de prévention.....	19
6.2. Les moyens spécifiques de prévention	19
6.2.1. La vaccination.....	19
6.2.2. La sérothérapie.....	19
6.2.3. La chimioprophylaxie	20
CHAPITRE 2. LES LÉSIONS DUES AUX INFECTIONS VIRALES	22
<i>I. Examen clinique des lésions</i>	22
1. Caractérisation des lésions orales	22
1.1. Nombre	22
1.2. Situation	22
1.3. Nature	22
1.4. Couleur : blanche, rouge, ou pigmentée	23
1.5. Disposition et contour	23
1.6. Consistance à la palpation.....	23
1.7. Symptomatologie.....	23
2. Examens complémentaires.....	23

<i>II. Description des lésions élémentaires d'origine virale</i>	24
1. Les lésions élémentaires primaires.....	24
1.1. Lésions élémentaires primaires non surélevées.....	24
1.1.1. Les macules	24
1.2. Lésions élémentaires primaires surélevées	25
1.2.1. Les papules.....	25
1.2.2. Les vésicules	25
1.2.3. Les pustules	26
1.2.4. Les bulles ou phlyctènes	26
2. Les lésions élémentaires secondaires.....	29
2.1. L'érosion.....	29
2.2. L'ulcération.....	29
2.2.1. Mécanismes de formation d'une ulcération	29
2.2.2. Principales étiologies des ulcérations	29
2.2.3. Démarche diagnostique.....	30
2.3. Différence érosion/ulcération	31
CHAPITRE 3. LES MALADIES VIRALES, A MANIFESTATIONS ORALES CHEZ L'ENFANT	33
LES HERPESVIRIDAE	34
<i>I. Généralités</i>	34
<i>II. Le Virus Herpès Simplex (HSV)</i>	35
1. Histoire naturelle de l'infection à HSV-1	35
1.1. Épidémiologie de l'infection à HSV-1.....	35
1.1.1. Épidémiologie.....	35
1.1.2. Transmission du virus.....	35
1.2. Physiopathologie du virus HSV-1	36
1.2.1. La primo-infection.....	36
1.2.2. La réactivation	36
2. La gingivo-stomatite herpétique (GSH)	36
2.1. Épidémiologie	36
2.2. Tableau clinique	36
2.3. Diagnostic.....	38
2.3.1. Le diagnostic positif	38
2.3.2. Le diagnostic différentiel.....	38
2.3.3. Le diagnostic biologique	38
2.4. Évolution	39
2.5. Complications	39
2.6. Prise en charge.....	40
3. L'herpès labial récurrent	42
3.1. Epidémiologie	42
3.2. Facteurs de réactivation	42
3.3. Tableau clinique	42
3.4. Diagnostic.....	43
3.4.1. Diagnostic positif.....	43
3.4.2. Diagnostic biologique.....	43
3.5. Évolution	43
3.6. Complications	43
3.6.1. Chez l'enfant immunodéprimé.....	43
3.6.2. Atteintes viscérales	43
3.6.3. Autres complications	43
3.7. Prise en charge.....	44
3.7.1. Traitement curatif.....	44
3.7.2. Traitement prophylactique des récurrences	45

<i>III. Le Virus Varicelle-Zona (VZV)</i>	47
1. Le virus VZV	47
1.1. Structure du virus	47
1.2. Epidémiologie	47
1.3. Physiopathologie	47
2. La varicelle	47
2.1. Epidémiologie	48
2.2. Tableau clinique	48
2.3. Diagnostic.....	49
2.3.1. Le diagnostic positif	49
2.3.2. Le diagnostic différentiel.....	49
2.3.3. Le diagnostic biologique	49
2.4. Evolution	50
2.5. Complications	50
2.5.1. Formes compliquées et/ou graves	50
2.5.2. Formes profuses et graves.....	51
2.5.3. Les cicatrices.....	51
2.6. Prise en charge.....	52
2.6.1. Varicelle bénigne de l'enfant	52
2.6.2. Varicelle grave ou compliquée.....	52
2.6.3. Immunoglobulines	52
2.6.4. Vaccination	52
3. Les zonas.....	55
3.1. Epidémiologie	55
3.2. Tableau clinique	55
3.2.1. Le zona du nerf maxillaire supérieur (V2)	56
3.2.2. Le zona du nerf mandibulaire (V3)	56
3.2.3. Le zona du nerf intermédiaire de Wrisberg ou zona otitique	57
3.3. Diagnostic.....	58
3.3.1. Le diagnostic positif	58
3.3.2. Le diagnostic différentiel.....	58
3.3.3. Le diagnostic biologique	58
3.4. Evolution	58
3.5. Complications	58
3.5.1. Chez l'enfant immunodéprimé.....	58
3.5.2. Les algies post-zostériennes	59
3.5.3. Les complications neurologiques	59
3.5.4. Les complications cutanées	59
3.6. Prise en charge.....	59
<i>IV. Le virus HHV-6</i>	61
1. Les virus HHV-6 et HHV-7.....	61
2. Epidémiologie.....	61
3. Tableau clinique.....	61
4. Diagnostic	62
5. Evolution	62
6. Complications.....	62
7. Prise en charge	62
<i>V. Le virus Epstein-Barr (EBV)</i>	65
1. Epidémiologie.....	65
2. Tableau clinique.....	65
3. Diagnostic	66
4. Evolution	66
5. Complications.....	66
6. Prise en charge	66

LES PARAMYXOVIRIDAE.....	68
<i>I. La rougeole</i>	<i>68</i>
1. Epidémiologie.....	68
2. Tableau clinique.....	68
3. Diagnostic	70
3.1. Le diagnostic positif	70
3.2. Le diagnostic biologique	70
4. Evolution	70
5. Complications	70
6. Prise en charge	70
<i>II. Les oreillons.....</i>	<i>73</i>
1. Epidémiologie.....	73
2. Tableau clinique.....	73
3. Diagnostic	73
3.1. Le diagnostic positif	73
3.2. Le diagnostic différentiel	73
4. Evolution	74
5. Complications	74
6. Prise en charge	74
LE TOGAVIRUS	75
1. Epidémiologie.....	75
2. Tableau clinique.....	75
3. Evolution	75
4. Complications	75
5. Prise en charge	76
LES ENTEROVIRUS.....	78
<i>I. Généralités sur les entérovirus</i>	<i>78</i>
<i>II. L'herpangine.....</i>	<i>79</i>
1. Epidémiologie.....	79
2. Tableau clinique.....	79
3. Diagnostic	80
3.1. Le diagnostic positif	80
3.2. Le diagnostic différentiel	80
4. Evolution	80
5. Prise en charge	80
<i>III. Le syndrome pieds-mains-bouche (SPMB).....</i>	<i>82</i>
1. Epidémiologie.....	82
2. Tableau clinique.....	82
3. Diagnostic	83
4. Evolution	83
5. Complications	83
6. Prise en charge	83
LES PAPILOMAVIRUS (HPV).....	86
<i>I. Généralités sur les papillomavirus</i>	<i>86</i>
<i>II. Le papillome</i>	<i>87</i>
<i>III. Les condylomes acuminés.....</i>	<i>88</i>
<i>IV. Les verrues vulgaires buccales</i>	<i>89</i>
<i>V. L'hyperplasie épithéliale focale</i>	<i>90</i>
<i>VI. Prise en charge</i>	<i>90</i>

LES VIRUS HEPATIQUES.....	91
I. <i>Epidémiologie des hépatites virales</i>	91
1. L'hépatite A.....	91
2. L'hépatite B.....	91
3. L'hépatite C.....	91
II. <i>L'ictère</i>	92
1. Tableau clinique.....	92
2. Prise en charge	92
CONCLUSION	94
BIBLIOGRAPHIE	97

Table des figures

Figure 1. Capside cubique d'un adénovirus.	5
Figure 2. Capside hélicoïdale du virus de la mosaïque du tabac.	6
Figure 3. Exemple de la dénomination des virus.	8
Figure 4. Le système de classification des virus, selon le système Baltimore.	10
Figure 5. Schéma général de la multiplication virale.	14
Figure 6. Effets cytopathogènes observés à l'état frais.	16
Figure 7. Macule érythémateuse.	24
Figure 8. Aspect de plusieurs papules.	25
Figure 9. Aspect de vésicules lors d'un herpès labial.	25
Figure 10. Coupe histologique d'une vésicule.	26
Figure 11. Aspect de pustules : collection de pus intra-épithélial.	26
Figure 12. Aspect d'une bulle.	26
Figure 13. Formation d'une bulle intra-épithéliale.	27
Figure 14. Formation d'une bulle sous-épithéliale.	28
Figure 15. Principales étiologies des ulcérations de la muqueuse buccale de l'enfant.	30
Figure 16. Démarche diagnostique devant une ulcération de la cavité buccale.	30
Figure 17. Primo-infection herpétique modérée.	37
Figure 18. Primo-infection herpétique sévère.	37
Figure 19. Stomatite herpétique sévères.	38
Figure 20. Syndrome de Kaposi-Juliusberg : atteinte de la face et du cou.	39
Figure 21. Herpès néonatal.	40
Figure 22. Herpès récurrent.	42
Figure 23. Erythème polymorphe (coll Dr. Tessier).	44
Figure 24. Varicelle : lésion élémentaire typique.	48
Figure 25. Varicelle débutante avec vésicules en gouttes de rosée.	49
Figure 26. Varicelle.	49
Figure 27. Fiche pédagogique de la varicelle.	53

Figure 28. Zona du nerf maxillaire.	56
Figure 29. Zona du nerf mandibulaire.	56
Figure 30. Vésicules sur la conque auriculaire.	57
Figure 31. Paralysie faciale périphérique du côté droit chez le même patient.	57
Figure 32. Zona : vésicules hémorragiques.	59
Figure 33. Eruption maculo-papuleuse.	62
Figure 34. Fiche pédagogique de la roséole.	64
Figure 35. Vésicule et pétéchies au niveau du palais.	65
Figure 36. Rougeole: aspect typique de l'éruption.	69
Figure 37. Signe de Köplik.	69
Figure 38. Gingivo-stomatite érythémateuse.	69
Figure 39. Fiche pédagogique de la rougeole.	72
Figure 40. Inflammation de la parotide côté droit.	73
Figure 41. Exanthème typique de la rubéole.	75
Figure 42. Fiche pédagogique de la rubéole.	77
Figure 43. Herpangine.	79
Figure 44. Syndrome pieds-mains-bouche.	82
Figure 45. Fiche pédagogique du syndrome pieds-mains-bouche.	85
Figure 46. Papillome lingual.	87
Figure 47. Condylome acuminé.	88
Figure 48. Verrue vulgaire buccale.	89
Figure 49. Hyperplasie épithéliale focale.	90

Table des tableaux

Tableau I. Différences entre un virus nu et un virus enveloppé.	6
Tableau II. Quelques groupes de virus communs et leurs caractéristiques.	9
Tableau III. Principales voies de transmissions et recommandations d'isolements pour les principaux virus.	12
Tableau IV. Caractéristiques des érosions et ulcérations.	31
Tableau V. Pathologies par famille de virus.	33
Tableau VI. Les huit herpès virus humains connus.	34
Tableau VII. Ce qu'il faut retenir de la gingivo-stomatite herpétique.	41
Tableau VIII. Ce qu'il faut retenir de l'herpès labial récurrent.	46
Tableau IX. Ce qu'il faut retenir de la varicelle.	54
Tableau X. Ce qu'il faut retenir des zonas céphaliques.	60
Tableau XI. Ce qu'il faut de l'exanthème subit.	63
Tableau XII. Ce qu'il faut retenir de la mononucléose infectieuse.	67
Tableau XIII. Ce qu'il faut retenir de la rougeole.	71
Tableau XIV. Ce qu'il faut retenir des oreillons.	74
Tableau XV. Ce qu'il faut retenir de la rubéole.	76
Tableau XVI. Ce qu'il faut retenir de l'herpangine.	81
Tableau XVII. Ce qu'il faut retenir du syndrome pieds-mains-bouche.	84
Tableau XVIII. Ce qu'il faut retenir des papillomes.	87
Tableau XIX. Ce qu'il faut retenir des condylomes acuminés.	88
Tableau XX. Ce qu'il faut retenir des verrues vulgaires buccales.	89
Tableau XXI. Ce qu'il faut retenir de l'hyperplasie épithéliale focale.	90
Tableau XXII. Ce qu'il faut retenir de l'ictère.	92

Introduction

Introduction

Il était pour moi primordial de terminer mon cursus universitaire avec un projet utile qui me permettait d'approfondir mes connaissances dans un des domaines de la médecine buccale, mais aussi de faire le point sur un sujet peu étudié et de fournir aux lecteurs des guides cliniques et thérapeutiques pour le diagnostic des lésions buccales d'origine virale chez l'enfant.

Ce mémoire a pour objet de relever les manifestations orales spécifiques aux infections virales les plus fréquentes chez l'enfant. D'insister sur l'importance du rôle du praticien à dépister ces lésions qui peuvent être les premiers signes d'une affection systémique potentiellement grave, à proposer une démarche diagnostique et à engager une attitude thérapeutique adaptée face à ces lésions.

Dans ce but nous avons réalisé une revue de la littérature, dont l'objectif était d'identifier et de décrire les infections d'origine virale ayant des répercussions sur le parodonte pendant l'enfance.

➤ **Méthode de la revue de la littérature**

▪ Stratégie de recherche

La recherche électronique a été effectuée en novembre 2013 sur trois bases de données : PUBMED, Biomed Central, et EM-Premium "médecine buccale".

Pour cette recherche les mots clés utilisés ont été : hépatite / enfant / syndrome pieds-mains-bouche / papillomavirus / virus / stomatite / parodonte / herpès / herpès virus / effet cytopathogène / prévention / zona / ulcération / rougeole / varicelle / oreillons / herpangine, en français et en anglais.

▪ Sélection des articles

Les articles identifiés par la recherche électronique étaient inclus s'ils étaient rédigés en français ou en anglais et répondaient à un des objectifs suivants : description des principaux signes cliniques et des lésions buccales liées aux infections virales, évaluation des complications possibles liées à ces infections, et analyse des thérapeutiques.

Les articles n'étaient pas inclus, s'ils étaient publiés avant 1998, parce qu'ils n'étaient pas à jour avec l'état actuel des connaissances ou décrivaient des rapports de cas isolés et parfois même se contredisaient avec les articles plus récents.

Les articles inclus ont fait l'objet d'une analyse détaillée pour répondre à l'objectif principal de cette revue.

La recherche électronique nous a permis d'identifier sept articles sur Pub Med, 25 sur EM-Premium, zéro sur Biomed Central, soit un total de 32 articles après analyse détaillée et élimination des duplicatas. Lorsqu'il s'agissait d'articles similaires, le plus complet et basé sur les données actuelles de la science était retenu. En effet, beaucoup d'articles décrivaient les infections virales et les lésions cutanées, mais très peu abordaient les lésions orales.

➤ **Les résultats de cette revue sont présentés dans trois chapitres**

Le premier permet de faire un récapitulatif général sur les virus, leur structure, leurs propriétés, leur caractère pathogène, leur mode de transmission... Mais aussi les moyens de diagnostic et les méthodes de prévention face aux infections virales. Il s'agit de nous permettre de comprendre leur fonctionnement, afin d'expliquer par la suite les lésions attendues au niveau du parodonte de l'enfant.

Ces lésions seront ensuite détaillées dans un deuxième chapitre et nous insisterons sur le rôle important du chirurgien-dentiste dans le diagnostic de ces lésions chez l'enfant. Le but est de donner les outils nécessaires à la réalisation de l'examen clinique et les points importants à observer pour entamer une démarche diagnostique.

Enfin nous décrirons les répercussions sur le parodonte des maladies d'origine virale les plus fréquemment rencontrées chez l'enfant. Des tableaux récapitulatifs seront présentés pour orienter le praticien dans ses diagnostics et la prise en charge de son patient.

Chapitre 1

Les virus

Chapitre 1

Les virus

Pour introduire ce chapitre, quelques rappels généraux concernant les virus sont donnés aux lecteurs, afin de mieux comprendre les mécanismes viraux à l'origine des lésions observables en bouche.

I. Les virus : généralités

1. Définition

Les virus sont des entités acellulaires, de très petite taille, de 10 à 400 nanomètres de diamètre, soit 100 fois plus petit qu'une bactérie, donc visibles uniquement en microscopie électronique (**I**).

2. Structure générale

De structure simple, chaque particule virale complète appelée virion, correspond à une nucléocapside composée d'un acide nucléique génomique entouré d'une capsidie protéique (**I**). Chez certains virus, une enveloppe membranaire entoure la nucléocapside (**I**).

2.1. L'acide nucléique génomique viral

Il s'agit soit d'un Acide Désoxyribonucléique (ADN), soit d'un Acide Ribonucléique (ARN), en simple ou double brin, linéaire ou circulaire (**I**).

2.2. La capsidie

C'est une coque protéique dont le rôle est d'assurer la protection du matériel génétique viral et de favoriser son transfert d'une cellule hôte à une autre (**I**). Sa structure réside en un auto-assemblage de nombreuses copies d'une ou de quelques sous-unités protéiques appelées protomères, maintenus par des liaisons non covalentes (**I**).

Les capsidies peuvent être organisées selon un modèle cubique (Figure 1) (mais ont le plus souvent la forme d'un icosaèdre) ou selon un modèle hélicoïdal (Figure 2) (**I**).

Figure 1. Capsidie cubique d'un adénovirus. (I)

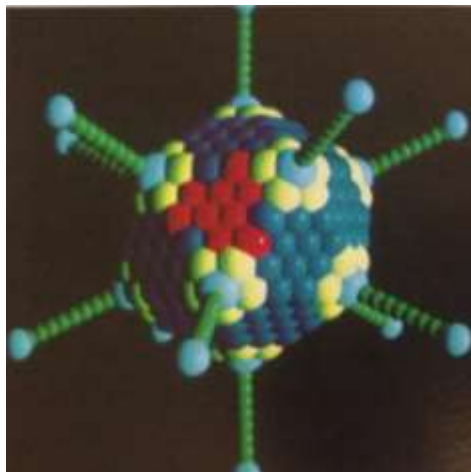


Figure 2. Capside hélicoïdale du virus de la mosaïque du tabac. (1)

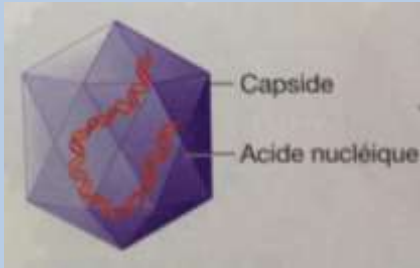
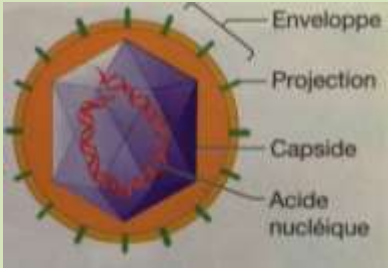


2.3. L'enveloppe

Certains virus possèdent en plus une enveloppe, entourant la nucléocapside (1). De nature lipidique, elle est dérivée des membranes cellulaires, et contient des glycoprotéines virales constituantes des récepteurs du virus (1). Elle apparaît comme un élément de fragilité car certains de ces récepteurs peuvent être utilisés comme cibles antivirales (1).

Les virus qui possèdent une enveloppe sont appelés des virus enveloppés ; et ceux qui en sont dépourvus, sont appelés des virus nus (Tableau I) (1).

Tableau I. Différences entre un virus nu et un virus enveloppé. (1)

Virus nu	Virus enveloppé
<p>Nucléocapside formée d'une capsid géométrique assemblée autour d'un brin d'acide nucléique d'ADN ou d'ARN.</p> 	<p>Nucléocapside entourée d'une membrane flexible appelée enveloppe, dans laquelle sont insérées des protéines virales, appelées spicules ou projections.</p> 
<p><u>Exemples:</u></p> <ul style="list-style-type: none"> - le virus de l'hépatite A (VHA) - les entérovirus - les papillomavirus 	<p><u>Exemples:</u></p> <ul style="list-style-type: none"> - les herpèsvirus - le virus de l'hépatite B (VHB) - le virus de l'hépatite C (VHC) - les paramyxovirus

Ainsi, les différentes morphologies des virus résultent de la combinaison : **(I)**

- d'un type particulier de symétrie de la capsid
- de la présence ou l'absence d'une enveloppe

3. Propriétés des virus

Il s'agit de parasite intracellulaire obligatoire, car ils ne peuvent se reproduire qu'à l'intérieur de cellules vivantes **(I)**. On les retrouve au niveau de nombreux hôtes : plantes, animaux, bactéries et humains **(I)**.

Les virus diffèrent des cellules vivantes par au moins trois caractéristiques : **(I)**

- leur organisation simple et acellulaire.
- la présence d'ADN ou d'ARN, mais pas les deux ensembles chez presque tous les virions.
- leur incapacité à se multiplier indépendamment des cellules, et à se diviser comme le font les cellules procaryotes et eucaryotes.

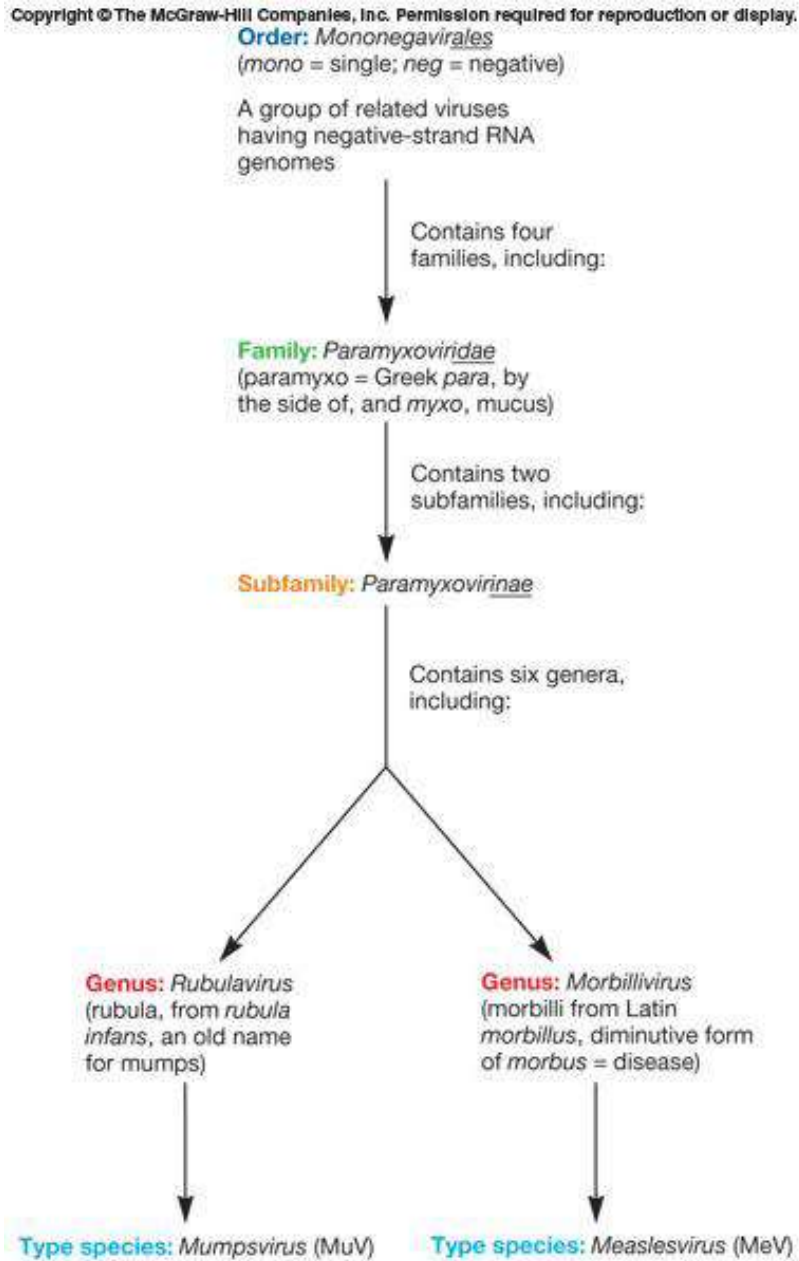
4. Taxinomie virale

4.1. La nomenclature des virus

Le Comité International sur la Taxinomie des Virus (CITV) a développé un système de classification qui divise maintenant les virus en (Figure 3) : **(I)**

- 3 **Ordres**, dont les noms se terminent en «-virales »
 - 73 **Familles**, dont les noms se terminent en «-viridae»
 - 9 **Sous-familles**, dont les noms se terminent en «- virinae»
 - 287 **Genres**
 - 2000 **Espèces**
- } dont les noms se terminent en «-virus»

Figure 3. Exemple de la dénomination des virus. (1)



Cette classification définit les familles des virus en fonction de plusieurs de leurs propriétés (Tableau II) : (1)

- le type d'acide nucléique, en simple ou double brin
- le sens positif ou négatif des génomes en ARN simple brin
- la présence ou l'absence d'une enveloppe
- la symétrie de la capsid
- les dimensions du virion et de la capsid

Tableau II. Quelques groupes de virus communs et leurs caractéristiques. (1)

Taxon CИTV (Groupe du Système Baltimore)*	Taille du génomme (kbp ou kb)	Acide nucléique	Structure	Symétrie de la capside ^b	Nombre de capsomères	Présence d'une enveloppe	Taille de la capside (nm) ^c	Hôte ^d
<i>Picornaviridae</i> (IV)	7-8	ARN	Simple brin	I	32	-	22-30	A
<i>Togaviridae</i> (IV)	10-12		Simple brin	I	32	+	40-70(e)	A
<i>Retroviridae</i> (VI)	7-12		Simple brin	I [†]		+	100(e)	A
<i>Orthomyxoviridae</i> (V)	10-15		Simple brin	H		+	9(h), 80-120(e)	A
<i>Paramyxoviridae</i> (V)	15		Simple brin	H		+	18(h), 125-250(e)	A
<i>Coronaviridae</i> (IV)	27-31		Simple brin	H		+	14-16(h), 80-160(e)	A
<i>Rubuloviridae</i> (V)	11-15		Simple brin	H		+	18(h), 70-80 × 130-240 (en forme d'obus)	A
<i>Bromoviridae</i> (IV)	8-9		Simple brin	IB		-	26-35 ; 18-26 × 30-35	P
<i>Tobamovirus</i> (IV)	7		Simple brin	H		-	18 × 300	P
<i>Leviviridae</i> (QB) (IV)	3-4		Simple brin	I	32	-	26-27	B
<i>Reoviridae</i> (III)	19-32	ARN	Double brin	I	92	-	70-80	A, P [†]
<i>Cystoviridae</i> (III)	13		Double brin	I		+	100(e)	B
<i>Parvoviridae</i> (II)	4-6	ADN	Simple brin	I	12	-	20-25	A
<i>Geminiviridae</i> (II)	3-6		Simple brin	I		-	18 × 30 (particules en paires)	P
<i>Microviridae</i> (II)	4-6		Simple brin	I		-	25-35	B
<i>Inoviridae</i> (II)	7-9		Simple brin	H		-	6 × 900-1,900	B
<i>Polyomaviridae</i> (I)	5	ADN	Double brin	I	72	-	40	A
<i>Papillomaviridae</i> (I)	7-8		Double brin	I	72	-	55	A
<i>Adenoviridae</i> (I)	28-45		Double brin	I	252	-	60-90	A
<i>Iridoviridae</i> (I)	140-383		Double brin	I		-	130-180	A
<i>Herpesviridae</i> (I)	125-240		Double brin	I	162	+	100, 180-200(e)	A
<i>Poxviridae</i> (I)	130-375		Double brin	C		+	200-260 × 250-290(e)	A
<i>Baculoviridae</i> (I)	80-180		Double brin	H		+	40 × 300(e)	A
<i>Hepadnaviridae</i> (VII)	3		Double brin	C	42	+	28 (capside), 42(e)	A
<i>Caulimoviridae</i> (I)	8		Double brin	IB		-	50, 30 × 60-900	P
<i>Corticoviridae</i> (I)	9		Double brin	I		-	60	B
<i>Mycoviridae</i> (I)	39-169		Double brin	IB		-	80 × 110, 110 [†]	B, Arch
<i>Lipothetraviridae</i> (I)	16		Double brin	H		+	38 × 410 [†]	Arch

* CИTV = Comité International de Taxonomie des Virus. Les options de classification de CИTV et de Baltimore sont présentées dans la section 18.7.
[†] Types de capsomères : I, icosaédrique ; H, hélicoïdale ; B, bacilliforme ; C, complexe ; IB, brin.
^b Dimensions de la capside (hélicoïdale (h) ; diamètre de virus-enveloppé (e)).
^c Hôte : A, animal ; P, plante ; B, bactérie ; Arch, arché.
^d Le premier nombre est le diamètre de la tête, le second, la longueur de la queue.

4.2. Un système de classification alternatif : le système Baltimore

De nombreux virologues préfèrent utiliser un système de classification alternatif établi par le lauréat d'un prix Nobel, David Baltimore (Figure 4). Ce système est complémentaire au système du CИTV, mais repose principalement sur les caractéristiques du génome des virus, et sur les mécanismes employés pour synthétiser l'ARN messager viral et répliquer leur génome (1).

Figure 4. Le système de classification des virus, selon le système Baltimore. (1)

Group	Description
I	Double-stranded DNA genome <i>genome replication: dsDNA → dsDNA</i> <i>mRNA synthesis: dsDNA → mRNA</i>
II	Single-stranded DNA genome <i>genome replication: ssDNA → dsDNA → ssDNA</i> <i>mRNA synthesis: ssDNA → dsDNA → mRNA</i>
III	Double-stranded RNA genome <i>replication: dsRNA → ssRNA → dsRNA</i> <i>mRNA synthesis: dsRNA → mRNA</i>
IV	Plus-strand RNA genome <i>replication: +RNA → -RNA → +RNA</i> <i>mRNA synthesis: +RNA = mRNA</i>
V	Negative-strand RNA genome <i>replication: -RNA → +RNA → -RNA</i> <i>mRNA synthesis: -RNA → mRNA</i>
VI	Single-stranded RNA genome <i>replication: ssRNA → dsDNA → ssRNA</i> <i>mRNA synthesis: ssRNA → dsDNA → mRNA</i>
VII	Double-stranded gapped DNA genome <i>replication: gapped dsDNA → dsDNA → +RNA → -DNA → gapped dsDNA</i> <i>mRNA synthesis: gapped dsDNA → dsDNA → mRNA</i>

II. Infection et pathogénie

Le réservoir principal des infections virales humaines, est constitué de sujets infectés symptomatiques ou asymptomatiques (2).

La période d'infectiosité est variable d'un virus à un autre, mais commence en règle générale avant l'apparition des signes cliniques, et peut se poursuivre plusieurs jours, voire semaines, après le début des symptômes (2).

La notion de portage et d'excrétion virale asymptomatique est également très importante à prendre en compte : en effet, la possibilité de portage intermittent, chronique ou prolongé lors d'infections symptomatiques ou le plus souvent asymptomatiques, entraîne un risque de transmission élevé et difficile à prévenir (2).

1. Le mode de transmission

Les principales voies de transmission des virus (Tableau III) sont les voies digestive, respiratoire, cutanéomuqueuse, et l'exposition au sang, à des produits biologiques ou à des tissus infectés (2).

1.1. Les virus transmis par voie respiratoire

La transmission des virus respiratoires se fait par l'émission de gouttelettes fines (diamètre

inférieur à 5 µm) ou plus grosses (supérieur à 5 µm) contenant des particules infectieuses (2). Les gouttelettes fines peuvent être transmises sur des distances de plusieurs mètres, alors que les plus grosses sont transmises uniquement lors de contacts rapprochés (2). Ainsi la toux, les éternuements, et la parole peuvent disperser ces particules infectieuses dans un large périmètre (2).

Les mains, ainsi que les surfaces contaminées (tissus, mouchoirs...) jouent aussi un rôle important dans la transmission des virus respiratoires : il peut s'agir soit d'auto-inoculation par transfert du virus des mains souillées du sujet vers ses muqueuses, soit d'un transfert de virus d'un sujet à un autre via les mains (2).

Dans tous les cas, la contamination se produit par inoculation des muqueuses oculaires, nasales ou respiratoires d'un sujet réceptif (2).

La transmission aérienne concerne : (2)

- les virus respiratoires classiques : le virus influenza et parainfluenza, le Virus Respiratoire Syncytial (VRS), les rhinovirus, et les adénovirus.
- mais aussi, pour ceux où elle est moins connue : les entérovirus, le coronavirus, le Virus de la Varicelle et du Zona (VZV)...

1.2. Les virus transmis par voie digestive

Les virus à transmission digestive empruntent la voie oro-fécale, et comprennent principalement les virus de gastroentérites (rotavirus et calicivirus), le VHA, les astrovirus, les adénovirus, les coronavirus et les entérovirus (2).

L'infection se développe après transmission croisée interhumaine par les mains sales, des objets, des instruments médicaux ou surfaces souillés, ou encore à partir des réservoirs environnementaux (eau, aliments souillés) (2).

La plupart de ces virus sont dépourvus d'enveloppe, ce qui leur confère une survie prolongée dans le milieu extérieur, et une certaine résistance aux désinfectants (2).

1.3. Les virus transmis par voie cutanéomuqueuse

Certains virus comme les virus de la famille des Herpesviridae tels que l'herpès simplex ou le VZV, mais aussi d'autres virus comme les adénovirus, ou les entérovirus, sont transmissibles par contact immédiat avec la peau lésée et les muqueuses (2). Elle peut également se faire par contact indirect, par l'intermédiaire des mains ou d'objets contaminés (2).

1.4. Les virus transmis par le sang, les liquides biologiques ou les tissus infectés

Le sang et les liquides biologiques doivent toujours être considérés comme un risque de transmission de maladies virales, les principaux virus impliqués dans cette transmission étant le Virus de l'Immunodéficience Humaine (VIH), le VHB et le VHC (2).

Le risque infectieux dépend principalement de trois facteurs : le stade de l'infection chez le sujet source, le type d'exposition, et le potentiel infectieux du virus en cause (qui est d'autant plus élevé que la charge virale est importante et que le virus est résistant hors de l'organisme) (2).

D'autres virus, comme le parvovirus B19 ou le cytomégalovirus (CMV), sont également transmissibles par voie transfusionnelle (2). D'autres virus tels que le virus d'Epstein-Barr (EBV)

ou le virus HHV-6, peuvent se transmettre de la même façon par la transplantation d'organes (2). Enfin, des virus émergents ou liés à des zones géographiques particulières (arbovirus notamment) peuvent être transmis par transfusion ou greffes (2).

Tableau III. Principales voies de transmissions et recommandations d'isolements pour les principaux virus. (2)

Virus	Transmission	Incubation	Durée contagiosité	Type d'isolement ^a
<i>Adénovirus</i>				
Respiratoire	Respiratoire, mains et objets souillés		Jusqu'à guérison clinique	Contact + gouttelette
Entérique	Féco-orale, mains et objets souillés		Idem	Contact
Oculaire	Cutanéomuqueuse, mains et objets souillés		Idem	Contact
<i>CMV</i>	Cutanéomuqueuse, sang, greffes			Précautions standard
<i>Entérovirus</i>	Féco-orale, mains et objets souillés		Jusqu'à guérison clinique	Contact
<i>Grippe</i>	Respiratoire, mains et objets souillés	1 à 2 jours	2 jours avant à 5 jours après l'apparition des symptômes	Contact + gouttelette
<i>Herpès</i>	Cutanéomuqueuse		Jusqu'à guérison clinique	Contact
<i>Rotavirus</i>	Féco-orale, mains et objets souillés	1 à 3 jours	2 jours avant à 7 jours après les symptômes	Contact
<i>Varicelle zona</i>	Respiratoire, cutanéomuqueuse	10 à 21 jours	2 jours avant à 5 jours après l'éruption	Contact + aérien
<i>Virus de l'hépatite A</i>	Féco-orale, mains et objets souillés	3 à 5 semaines	1 semaine avant et après les symptômes	Contact
<i>Virus de l'hépatite B</i>	Muqueuse, sang, liquides biologiques, tissus	3 à 6 mois	Jusqu'à apparition des Ac anti-HB	Précautions standard
<i>Virus de l'hépatite C</i>	Sang, liquides biologiques, tissus	4 à 12 semaines	Durée du portage viral	Précautions standard
<i>VIH</i>	Sang, liquides biologiques, tissus	2 semaines	Durée du portage viral	Précautions standard
<i>VRS</i>	Respiratoire, mains et objets souillés	4 à 7 jours	De 2 jours avant à 7 jours après les signes cliniques	Contact + gouttelette

CMV : cytomégalovirus ; VIH : virus de l'immunodéficience humaine ; VRS : virus respiratoire syncytial.

1.5. Durée de vie d'un virus

À la différence des bactéries, les virus sont incapables de se multiplier en dehors de cellules hôtes vivantes (2). Ils ne peuvent donc se multiplier dans l'environnement, mais peuvent cependant y survivre plus ou moins longtemps en fonction de la température ambiante, du degré d'humidité, de la présence de matières organiques, de la charge virale et surtout de la présence ou non d'une enveloppe lipidique, les virus enveloppés étant les plus fragiles (2).

De plus, les virus enveloppés sont beaucoup plus sensibles aux antiseptiques et désinfectants que les virus non enveloppés en raison de la présence de lipides dans les enveloppes virales, facilement solubilisés par les agents chimiques (2).

2. Le mode d'infection : la multiplication

Les virus diffèrent en fonction de leur structure et de leur génome, mais malgré ces différences, on peut observer un schéma général de la multiplication virale (1).

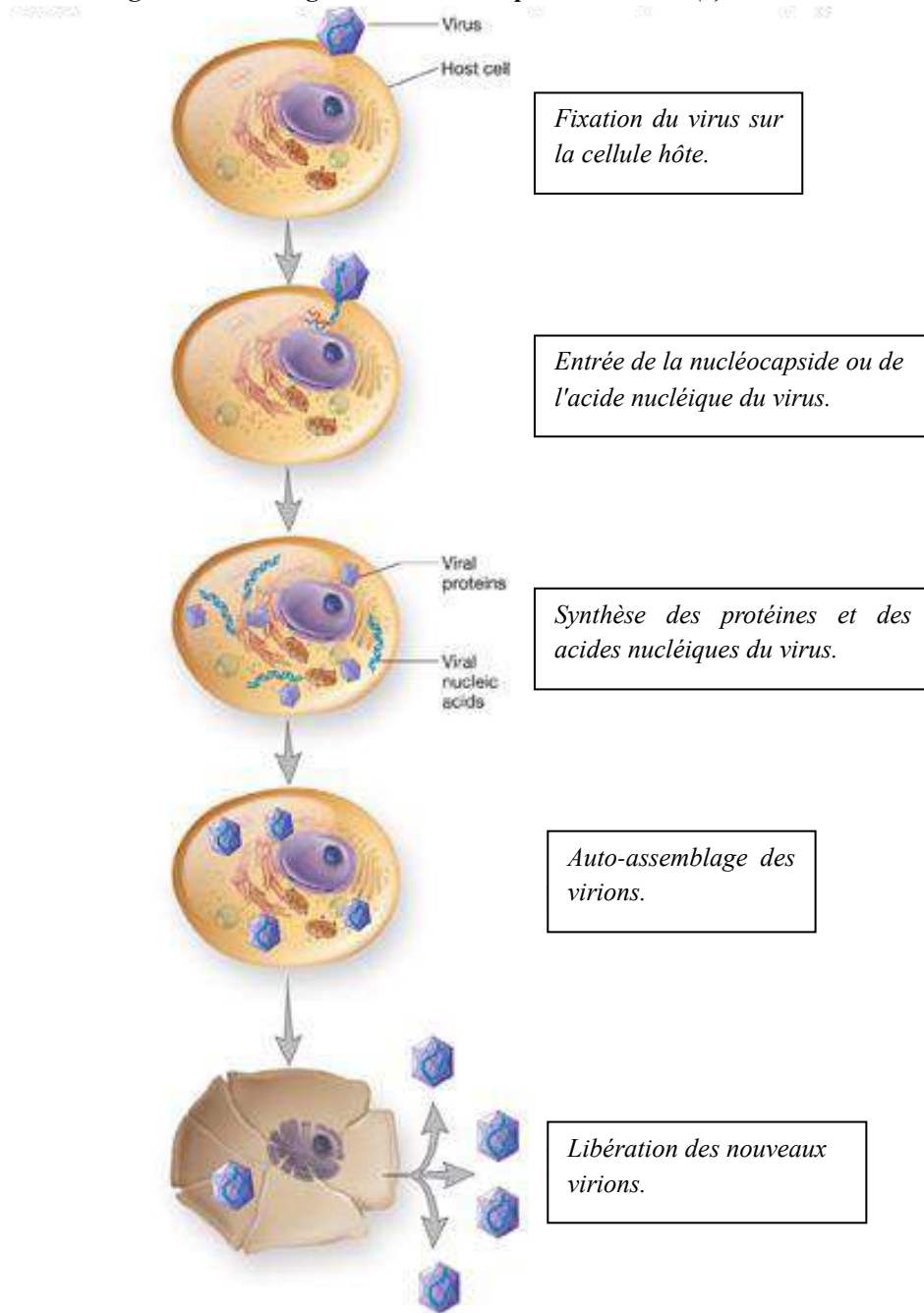
Elle peut être divisée en 5 étapes (Figure 5) :

- une cellule hôte étant indispensable pour la multiplication d'un virus, la première étape est

donc la fixation du virus à celle-ci par l'intermédiaire des récepteurs viraux.

- ensuite se produit l'entrée de la nucléocapside ou de l'acide nucléique viral dans la cellule hôte.
- une fois libérés dans le cytoplasme, les gènes du génome viral sont exprimés, ils sont transcrits et traduits. Le génome viral est ensuite répliqué et les protéines virales sont synthétisées. Pour toutes ces étapes, le virus utilise les enzymes de la cellule quand elles existent, ou à défaut ses propres enzymes.
- enfin de nouveaux virions sont construits par auto-assemblage des protéines de la capsid avec les acides nucléiques, et finalement les virions matures sont libérés de l'hôte par lyse de la cellule ou par bourgeonnement.
- les virus enveloppés acquièrent l'enveloppe à partir de la membrane cellulaire dans laquelle sont intégrées des protéines virales.

Figure 5. Schéma général de la multiplication virale. (1)



3. Les moyens de diagnostic

Les techniques diagnostiques disponibles pour mettre en évidence les infections virales ont pendant longtemps été peu nombreuses, difficiles à mettre en œuvre pour de nombreux virus, voire inexistantes (2). De plus, le délai d'obtention des résultats a pu constituer un frein à la recherche de ces infections (2).

Aujourd'hui, les progrès réalisés dans le domaine du diagnostic virologique direct grâce à l'apport des tests unitaires rapides de détection antigénique et de la biologie moléculaire doivent inciter à rechercher beaucoup plus largement ces infections virales (2).

Le diagnostic positif d'une infection virale doit être précoce, afin d'instaurer le plus rapidement possible un traitement et des mesures préventives appropriées (2). Ce diagnostic sera présomptif

ou de plus en plus souvent pourra être formellement établi grâce aux méthodes virologiques (culture, test rapide de détection des antigènes viraux, biologie moléculaire) ou sérologiques (2).

Les différentes techniques pouvant être mises en œuvre au laboratoire pour le diagnostic viral sont : (3)

- le diagnostic direct : culture virale, recherche d'antigènes, détection du génome par PCR, et cytologie
- le diagnostic indirect : sérologies

3.1. Diagnostic direct

3.1.1. Techniques de prélèvement

Quelle que soit la technique mise en œuvre, sa sensibilité décroît avec l'ancienneté des lésions : le prélèvement doit être le plus précoce possible (3). Une étude indique ainsi que le virus est isolé dans 70 %, 67 %, 32 % et 17 % des cas, selon qu'il s'agisse respectivement de vésicules, vésicules à contenu trouble, ulcérations et croûtes (3).

La technique du prélèvement et sa conservation conditionnent la qualité des résultats (3). Le toit des vésicules doit être percé et le liquide des vésicules récupéré à l'aide d'un écouvillon (C3). Le plancher des vésicules ou des ulcérations doit être gratté de façon appuyée, mais sans faire saigner, à l'aide d'un autre écouvillon ou d'un vaccinostyle (3). Le matériel recueilli est immédiatement plongé dans un milieu de transport liquide ou solide, selon les indications du laboratoire pour éviter la dessiccation du prélèvement (3).

Le prélèvement est acheminé rapidement au laboratoire, entre 2 et 4 heures idéalement (3). Il doit être conservé à + 4 °C, ou à - 80 °C dans le cas où le transport serait différé (délai supérieur à 36 heures) (3).

3.1.2. Culture virale

La culture virale est la méthode virologique de référence, mais elle impose que les conditions de prélèvement et de transport préservent l'infectiosité du virus (3).

- Avantages : seule technique permettant de montrer le caractère infectieux du virus, typage possible par immunomarquage.
- Inconvénients : réservée au laboratoire équipé pour la culture cellulaire, délai des résultats, influence déterminante du transport et de la conservation.

L'isolement viral en culture cellulaire est fondé sur l'inoculation de cellules en culture par un échantillon biologique potentiellement infecté par un virus (4). La multiplication d'un virus dans des cellules et des tissus hôtes, peut entraîner des modifications morphologiques microscopiques ou macroscopiques caractéristiques appelées effets cytopathogènes (ECP) (4). Ces modifications cellulaires induites par la multiplication du virus peuvent être observées à l'état frais ou après fixation et colorations, et leur délai d'apparition est fonction du type de virus et de l'inoculum initial, soit le plus souvent en 24 à 48 heures (3).

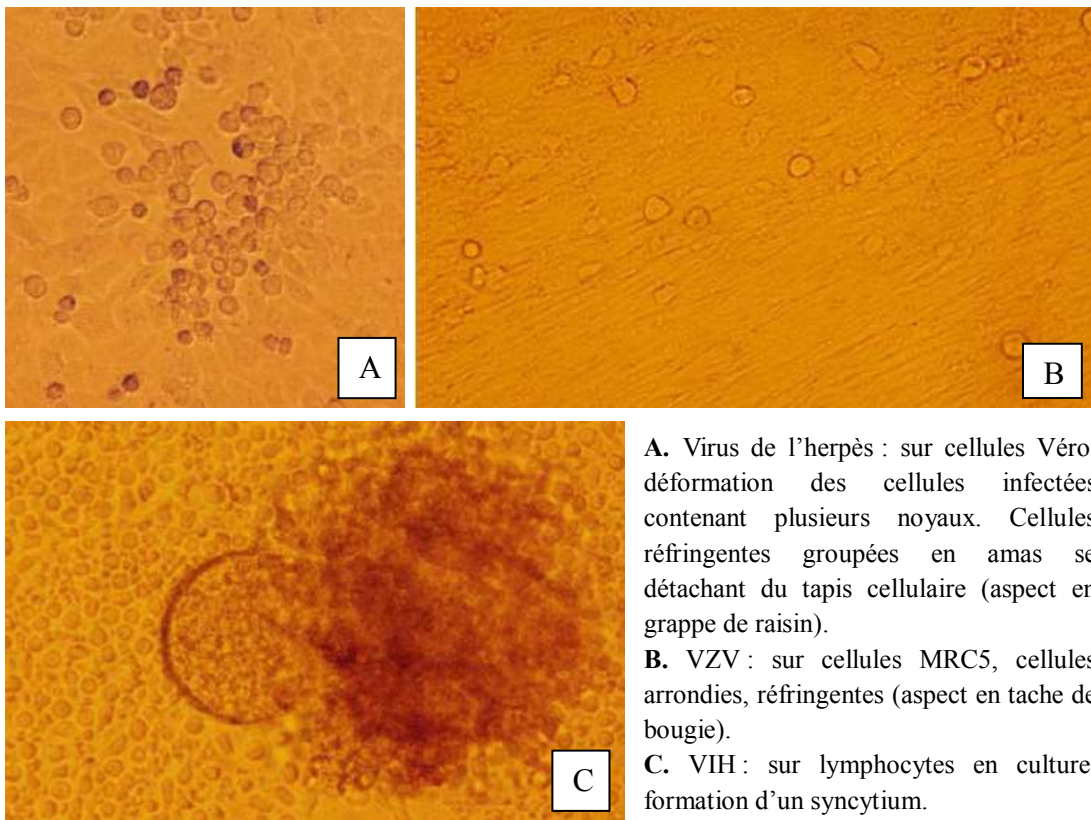
Elles peuvent être : (1, 4)

- la formation de syncytium (cellules plurinucléées)
- l'apparition d'arrondissements cellulaires

- la réfringence des cellules
- l'agrégation de cellules infectées
- la présence de vacuoles
- la modification de la chromatine
- l'inhibition des synthèses d'ADN, d'ARN et des protéines de l'hôte
- l'altération des endosomes
- la modification des membranes cellulaires
- la formation d'inclusions intracellulaires
- la transformation en cellule maligne

Un ECP est souvent évocateur d'un virus ou d'une famille de virus (Figure 6) (4).

Figure 6. Effets cytopathogènes observés à l'état frais. (4)



3.1.3. Recherche d'antigènes

La recherche d'antigènes peut se faire soit par immunofluorescence, soit par méthode ELISA à l'aide de trousse standardisées (3).

a. Immunofluorescence

Elle détecte les antigènes viraux avec des anticorps monoclonaux dans des cellules fixées sur lame ; elle nécessite une lecture au microscope à fluorescence (3).

- Avantages : rapidité (1 à 2 heures), simplicité, typage possible.
- Inconvénients : subjectivité de la lecture nécessitant un observateur averti.

b. Méthode ELISA

Elle a pour principe une immunocapture de l'antigène sur un support puis une révélation par un second anticorps marqué par une enzyme (3).

- Avantages : rapidité (délai maximum de 5 heures), lecture automatique des densités optiques.
- Inconvénients : aucun contrôle de la qualité du prélèvement et possibilité de faux-positifs pour les trousse ne disposant pas d'un test de confirmation.

3.1.4. Détection du génome viral par PCR (Polymerase Chain Reaction)

Il s'agit d'une méthode de biologie moléculaire permettant la détection des acides nucléiques viraux même en très faible quantité ; la qualité des résultats est conditionnée par le choix de la technique d'extraction, le type d'amplification (qualitative ou quantitative) et la méthode de révélation (3).

- Avantages : technique la plus sensible, le résultat dépend moins des conditions de transport et de conservation, le prélèvement peut être congelé à -20 °C .
- Inconvénients : risque de contamination (faux positifs) qui n'est éliminé par aucune technique actuelle, présence d'inhibiteur (faux négatifs) dans certains prélèvements, coût élevé de l'examen en réactif et en équipement, examen hors nomenclature.

3.1.5. Cytodiagnostic de Tzanck

Cette ancienne technique est une coloration de cellules fixées sur lame, permettant une analyse de la morphologie cellulaire et mettant en évidence l'effet cytopathogène (3, 5). Son intérêt est limité lorsque les autres techniques virologiques de diagnostic sont disponibles (3).

- Avantages : coût faible, technique simple et rapide (comme l'immunofluorescence), permet d'éliminer rapidement certains diagnostics différentiels (maladies bulleuses, etc.).
- Inconvénients : technique peu sensible : l'aspect des cellules ne permet pas de différencier les infections par herpès simplex et varicelle-zona ; lecture subjective et nécessitant un observateur expérimenté.

3.2. Diagnostic indirect : les sérologies

Les anticorps apparaissent après les signes cliniques, dans un délai de 5 à 10 jours pour les immunoglobulines M (IgM) et 1 à 2 semaines pour les immunoglobulines G (IgG) (3). Les IgG vont persister durant toute la vie alors que les IgM vont disparaître en quelques semaines (3).

Le diagnostic d'une primo-infection lors d'une infection virale, repose sur la mise en évidence d'une séroconversion entre un sérum précoce et un sérum tardif obtenu au moins 10 jours après le premier (3). Lors d'une réactivation virale, on peut observer de façon très inconstante une réapparition des IgM (3). On distingue deux types de sérologie. (3)

3.2.1. Les sérologies non spécifiques de type

Elles correspondent aux trousse commercialisées dont disposent la plupart des laboratoires.

3.2.2. Les sérologies spécifiques de type

Leur place reste à évaluer (hors nomenclature).

4. Notion de primo-infection, latence, récurrence, et réactivation

Certains virus, tels que ceux de la famille des Herpesviridae, ont la faculté de persister de manière latente dans l'organisme, pendant de nombreuses années après la primo-infection.

La primo-infection est définie comme le premier contact infectant symptomatique ou asymptomatique, avec le virus (5). Celui-ci pénètre dans l'organisme par une brèche et se multiplie dans les cellules cibles provoquant ainsi des lésions (5). Cependant après disparition des lésions, il va cheminer dans le nerf sensitif, et se tapir dans le ganglion nerveux correspondant où il reste à l'état quiescent, le soustrayant ainsi au système immunitaire et aux antiviraux (5). Cette infection latente persistera toute la vie.

Mais à tout moment, sous diverses influences, cet état de latence peut être rompu, et le virus va par la voie axonale centrifuge recoloniser le territoire où avait eu lieu la primo-infection, y provoquant des lésions plus limitées mais volontiers récidivantes appelées récurrences (5).

Ces réactivations du virus sont des périodes de réplication virale, séparées par des périodes de latence. Elles surviennent sous deux formes : (5)

- la récurrence qui est l'expression clinique d'une réactivation virale chez un patient préalablement infecté par le virus.
- l'excrétion virale asymptomatique qui est intermittente et qui se définit comme la détection du virus même en l'absence de signes fonctionnels ou de lésions visibles.

5. Le titrage d'un virus

Le titrage d'une suspension virale évalue la plus petite quantité de virus, capable de provoquer une manifestation donnée chez un hôte sensible (4). Cette quantité est l'unité infectieuse appelée UI, et le titre est le nombre d'unités internationales (UI) par unité de volume (4).

Il existe deux méthodes de titrage : (4)

- *la méthode des plages* : elle se base sur l'apparition de lésions spécifiques dont on évalue le nombre qui varie proportionnellement à la concentration de l'inoculum.
- *la méthode des dilutions limites* : elle repose sur l'apparition de lésions indépendamment de leur intensité.

6. La prévention des infections virales

Au premier plan, on retrouve les moyens non spécifiques de prévention tels que l'application rigoureuse des précautions standard d'hygiène et, dans certains cas, des précautions d'isolement septique.

Au second plan, la prévention spécifique repose principalement sur la vaccination, la sérothérapie, la chimioprophylaxie et la sélection clinique et biologique des donneurs de sang, d'organes, de tissus et de cellules.

6.1. Les moyens non spécifiques de prévention

Ils reposent principalement sur l'application des précautions standard d'hygiène, qui ont d'ailleurs été initialement élaborées pour la prévention des virus transmissibles par le sang, constituant la pierre angulaire de la prévention des infections nosocomiales virales (2).

En fonction du virus concerné, de son mode de transmission et du risque potentiel, des précautions complémentaires d'hygiène comprenant l'isolement septique en chambre individuelle devront être prescrites (Tableau III) (2). Cet isolement septique sera de type aérien, gouttelette ou contact, et ne concerne pas les sujets porteurs du VHB, VHC ou du VIH (2). En cas d'épidémie de grande ampleur, un regroupement des patients infectés pourra être instauré (2).

6.2. Les moyens spécifiques de prévention

Ils complètent les moyens non spécifiques de prévention, mais ne les remplacent pas : ils comprennent la vaccination, la sérothérapie et la chimioprophylaxie.

6.2.1. *La vaccination*

Elle consiste à développer une immunité active par l'introduction dans l'organisme d'un vaccin par voie buccale ou parentérale en prévention de certaines maladies bactériennes, virales ou parasitaires (6).

La vaccination est un moyen de protection individuel très performant (2). Certains vaccins font partie de ceux de l'enfance en France, d'autres ont des indications plus restreintes et doivent être discutés au cas par cas (2).

6.2.2. *La sérothérapie*

Elle correspond à l'injection d'anticorps (immunoglobulines) spécifiques dans le but d'induire une immunité passive contre certaines maladies infectieuses chez un sujet infecté ou intoxiqué (6). La sérothérapie antivirale a peu d'indications : par exemple, en cas d'exposition au VZV, elle repose sur l'administration précoce d'immunoglobulines polyvalentes aux patients immunodéprimés séronégatifs (2). De même, l'administration d'immunoglobulines spécifiques est proposée en cas d'exposition au VHB (2). Cependant, l'efficacité de la sérothérapie est discutée pour les autres virus (2).

6.2.3. *La chimioprophylaxie*

Elle est définie comme l'utilisation d'un médicament à titre protecteur ou préventif contre une maladie transmissible **(6)**. Par exemple, l'aciclovir et ses dérivés peuvent être utilisés en prévention des infections aux virus herpès simplex et varicelle-zona chez le sujet immunodéprimé **(2)**.

Chapitre 2

Les lésions dues aux infections virales

Chapitre 2

Les lésions dues aux infections virales

Après avoir compris le fonctionnement des virus, il s'agit dans ce chapitre de comprendre leurs manifestations au niveau de la muqueuse buccale pour poser le diagnostic d'une maladie virale à partir d'un examen clinique de notre patient.

Une infection virale est une infection généralisée, elle est donc accompagnée de fièvre et d'adénopathies. Par ailleurs, les virus infectant les cellules épithéliales, les lésions seront retrouvés au niveau des muqueuses et de la peau. De plus, les maladies virales suivent un cycle évolutif précis, dont les symptômes sont clairement définis. Mais au niveau des épithéliums, les lésions élémentaires évoluent elles aussi, nous devons alors identifier les lésions dites primaires des lésions dites secondaires. Même si dans de nombreux cas, on retrouve une association des lésions élémentaires primaires et secondaires.

I. Examen clinique des lésions

Toute anomalie du parodonte, qui perdure et qui ne peut être expliquée par des facteurs locaux ou physiologiques doit attirer l'attention et être investiguée par le dentiste (9).

Les lésions peuvent être découvertes soit fortuitement par les parents, soit lors d'un examen systématique, soit lors d'une consultation pour des signes fonctionnels tels que la douleur ou une gêne à l'alimentation (9). Bien qu'il s'agisse en règle générale de maladies bénignes, elles peuvent constituer parfois le premier signe d'une affection générale potentiellement grave (9).

1. Caractérisation des lésions orales

Lors de l'examen buccal de l'enfant, il faut savoir caractériser les lésions observées. Ces lésions peuvent différer par plusieurs caractéristiques :

1.1. Nombre

Elles peuvent être uniques ou bien multiples (7).

1.2. Situation

Les lésions peuvent être observées uniquement au niveau de la gencive (marginale ou attachée) ou intéresser les muqueuses avoisinantes (jugales, linguales, et labiales) (7). Elles peuvent être localisées à un secteur dentaire ou généralisées à tous les secteurs (7).

1.3. Nature

Il faut identifier pour chacune d'elle, s'il s'agit : (7)

- d'une lésion élémentaire primaire telles que les lésions surélevées (papule, plaque, nodule, vésicule, bulle, pustule) ou non surélevées (macule, plaque).
- ou d'une lésion élémentaire secondaire (par évolution d'une lésion primaire) telle qu'une érosion ou une ulcération.

De plus, on doit vérifier si ces lésions sont toutes au même stade d'évolution, et si les tissus profonds sont également atteints ou non (7).

1.4. Couleur : blanche, rouge, ou pigmentée

Il faut différencier la couleur des lésions : (7)

- une lésion élémentaire de couleur blanche qui ne se détache pas au raclage, correspond à une hyperkératose de l'épithélium gingival physiologiquement kératinisé.
- une lésion blanche qui se détache de la surface gingivale, se compose d'enduits (pseudomembrane fibrineuse, enduit candidosique, ou plaque dentaire).
- la couleur rouge traduit un amincissement de la gencive, une vasodilatation des vaisseaux (érythème) dans le chorion gingival ou une augmentation localisée du nombre des vaisseaux. Dans ces situations, la pression digitale blanchit la muqueuse qui redevient rouge quand la pression n'est plus exercée.
- la présence dans le chorion gingival de pigments exogènes (dépôts métalliques) ou endogènes (mélanine, collection de sang) donne une couleur bleutée, brune, noire, violette ou rouge. En cas d'extravasation sanguine dans le chorion (pétéchie, purpura), la pression digitale n'a pas d'effet sur la couleur.

1.5. Disposition et contour

Les lésions sont-elles isolées, distinctes, ou au contraire groupées, voire confluentes (7).

Au niveau de leur contour, elles peuvent être rondes, ovalaires, linéaires, réticulées, polycycliques, avec des limites nettes ou bien au contraire diffuses (7).

1.6. Consistance à la palpation

Le toucher et la palpation permettent d'apprécier la consistance de la lésion : elle peut être indurée (durcissement de la muqueuse), fluctuante (révélateur d'un contenu liquidien), ou bien souple (7).

1.7. Symptomatologie

Le toucher et la palpation permettent également d'apprécier les signes cliniques associés aux lésions élémentaires tels que la douleur, le saignement (flux discret ou important), la suppuration ou le suintement provoqué (7).

2. Examens complémentaires

Ces examens peuvent s'avérer nécessaires afin de confirmer le diagnostic en cas de doute.

- un examen radiologique standard tel que la panoramique confirme l'examen clinique et précise la présence de lésions osseuses ou d'anomalies dentaires (11). Il s'agit de s'assurer que seule la muqueuse est concernée par la lésion, et qu'il n'y a pas d'atteinte des tissus osseux sous-jacents.
- les examens de laboratoires (détaillés dans le chapitre précédent) nous permettent d'identifier le virus (10).
- enfin, il faut savoir pratiquer une biopsie devant toute lésion chronique sans diagnostic étiologique (9).

II. Description des lésions élémentaires d'origine virale

Les virus entraînent un processus lésionnel de la muqueuse buccale, se traduisant cliniquement par une modification morphologique ou chromatique appelée lésion élémentaire. C'est l'analyse de ces lésions élémentaires qui est le premier élément à définir dans notre démarche diagnostique.

1. Les lésions élémentaires primaires

Les lésions élémentaires primaires correspondent au processus lésionnel initial, c'est à dire aux atteintes tissulaires visibles apparaissant en premier sur une muqueuse saine (7). On peut citer notamment les macules, papules, vésicules, pustules, bulles ...

Ces éruptions peuvent aussi bien concerner les muqueuses (appelé alors un énanthème), que le revêtement cutané (exanthème) (6).

1.1. Lésions élémentaires primaires non surélevées

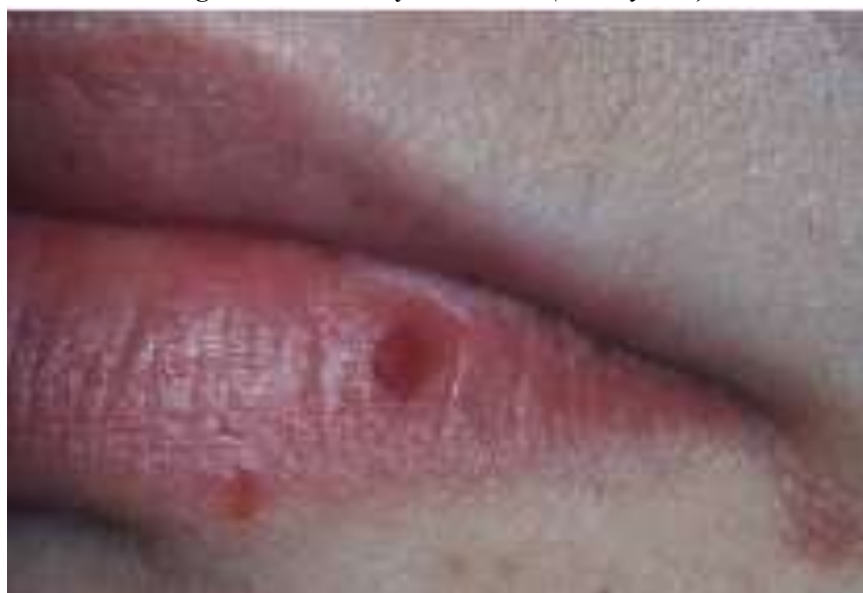1.1.1. *Les macules*

Il s'agit d'une lésion plane de petite taille (inférieure à 1 cm), le plus souvent arrondie, bien délimitée, et non infiltrée (7) (Figure 7).

Elles peuvent résulter de plusieurs mécanismes (7) :

- vasodilatation des vaisseaux (inflammation)
- augmentation du nombre de vaisseaux (angiogénèse)
- extravasation sanguine (rupture de la paroi vasculaire)
- accumulation de mélanine ou d'un autre pigment
- hyperkératose

Figure 7. Macule érythémateuse. (Dr. Raybaud)



1.2. Lésions élémentaires primaires surélevées

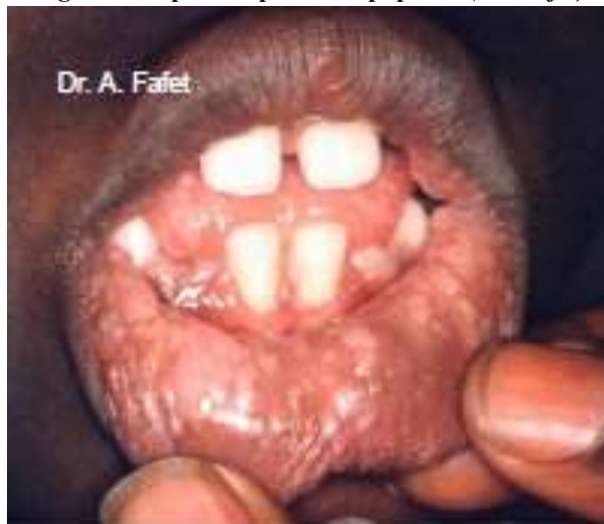
1.2.1. Les papules

Il s'agit d'une élévation de petite taille (inférieure à 1 cm), circonscrite, ferme à la palpation et de contenu non liquidien (7) (Figure 8).

Elles peuvent résulter de plusieurs mécanismes : (7)

- augmentation de l'épaisseur de l'épithélium (hyperkératose, infiltration cellulaire, prolifération cellulaire)
- augmentation de l'épaisseur du chorion (infiltrat cellulaire)
- anomalies vasculaires

Figure 8. Aspect de plusieurs papules. (Dr. Fafet)



1.2.2. Les vésicules

Il s'agit d'un soulèvement intra-épithélial (Figure 9) (7).

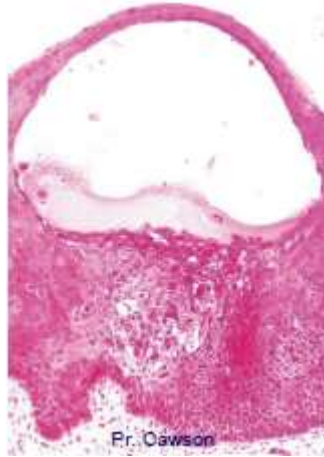
La formation de vésicules peut être due à deux mécanismes (Figure 10) : (7)

- un œdème intercellulaire dissociant les kératinocytes, qui s'étirent mais restent attachés par des desmosomes non rompus (mécanisme appelé spongiose ou exosérose).
- une nécrose des kératinocytes d'origine virale (herpes, varicelle, zona) accompagnée d'une extravasation sanguine.

Figure 9. Aspect de vésicules lors d'un herpès labial. (Dr. Joseph)

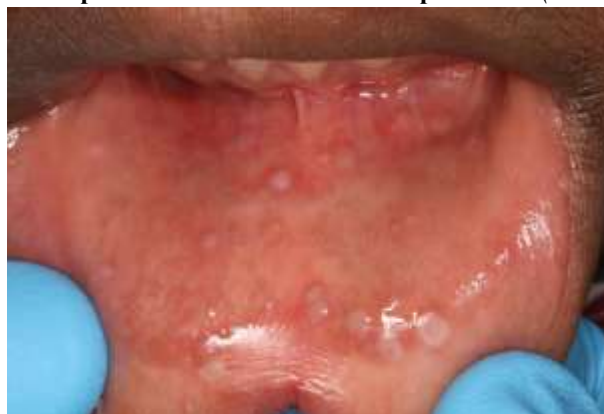

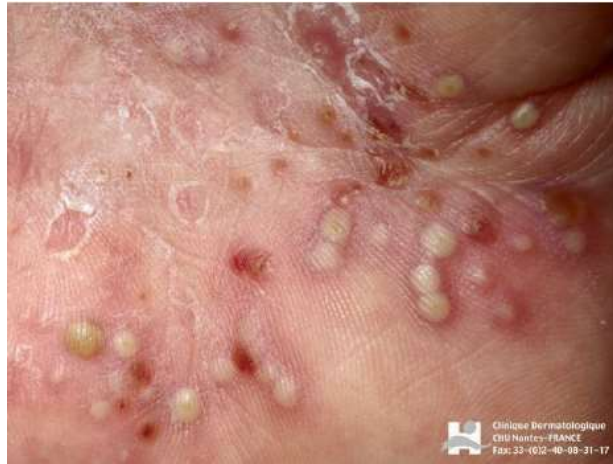Figure 10. Coupe histologique d'une vésicule. (Pr. Cawson)



1.2.3. Les pustules

Il s'agit d'un afflux de polynucléaires dans l'épithélium au sein d'une vésicule résultant d'une infection bactérienne (Figure 11) (7).

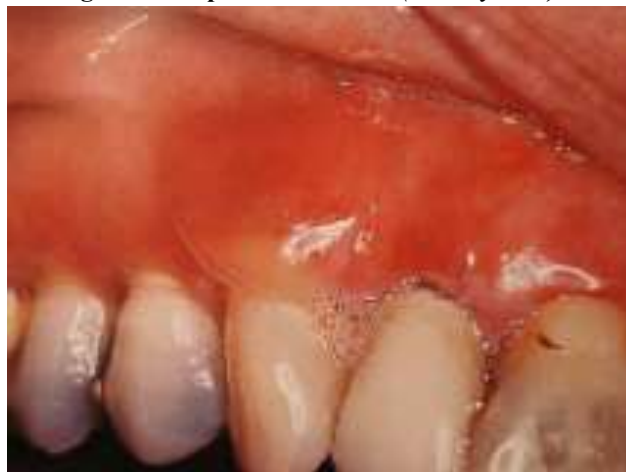Figure 11. Aspect de pustules : collection de pus intra-épithélial. (Clinique dermatologique. CHU Nantes)



1.2.4. Les bulles ou phlyctènes

Elles correspondent à une vésicule plus grosse remplie de liquide (Figure 12) (7). Il s'agit d'une lésion fragile et transitoire, qui évolue en bouche, rapidement vers la rupture, laissant place à une ulcération (7).

Figure 12. Aspect d'une bulle. (Dr. Raybaud)



Le signe de Nikolski est le décollement épidermique provoqué par une friction douce sur une muqueuse apparemment saine. Ce signe est non spécifique, mais met en évidence une maladie bulleuse grave (syndrome de Lyell, pemphigoïde, épidermolyses bulleuses...).

Le « signe de la pince » est l'équivalent du signe de Nikolski au niveau de la muqueuse buccale, il confirme cliniquement un état de fragilité épidermique (7). La manipulation consiste à tirer avec une précelle sur la gencive entourant une érosion et lorsque la partie superficielle de la muqueuse se détache facilement en lambeau, le test est déclaré positif (7). La partie décollée représente le toit de la bulle à savoir l'épithélium qui n'adhère plus à la lame basale (7).

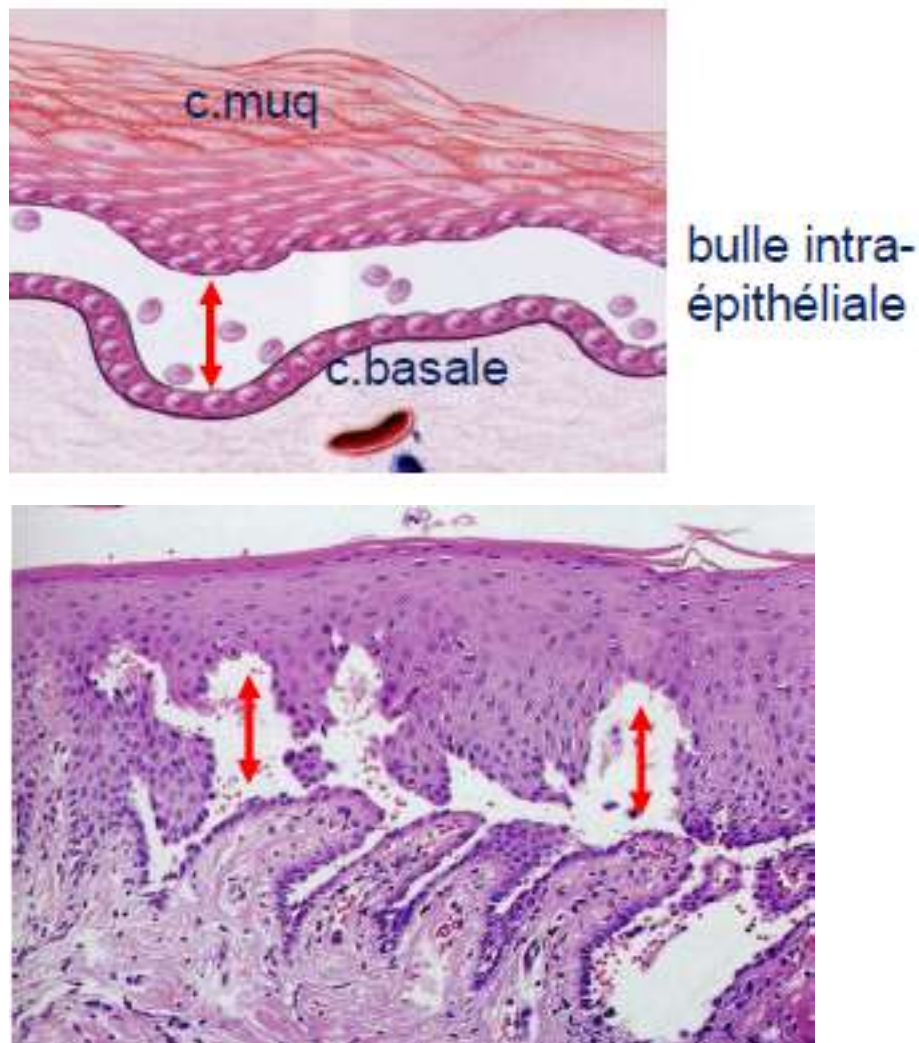
On distingue histologiquement deux types de bulles : leur mécanisme de formation se situant à deux niveaux différents :

a. Les bulles intra-épithéliales

Il s'agit d'un soulèvement intra-épithélial (Figure 13) (7). Elles résultent de plusieurs causes possibles : (7)

- une acantholyse par rupture des desmosomes, entraînant une perte de cohésion des kératinocytes (mécanisme d'origine auto-immune)
- une nécrose kératinocytaire (mécanisme immuno-allergique)
- un œdème traumatique

Figure 13. Formation d'une bulle intra-épithéliale. (Dr. Raybaud)



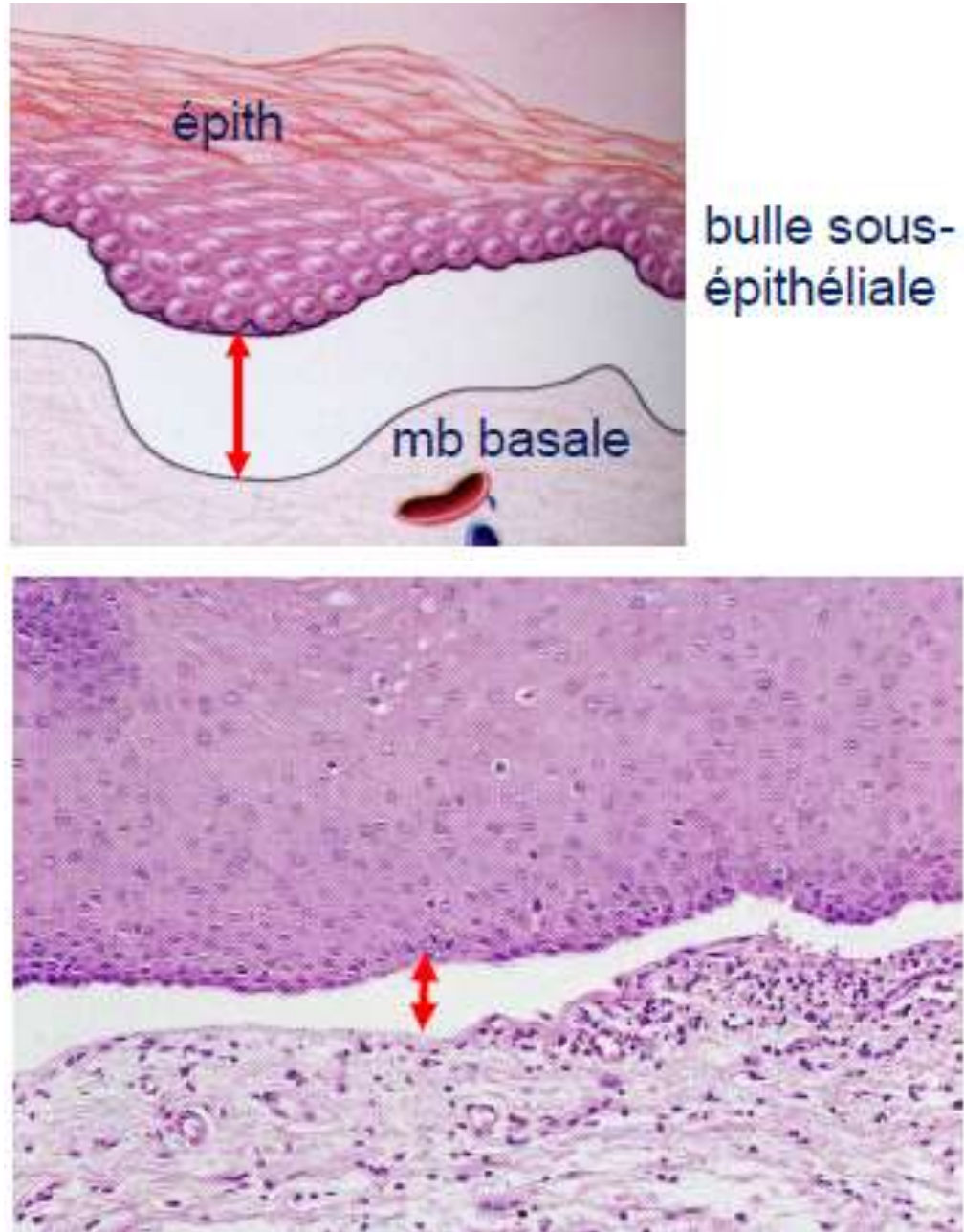
b. Les bulles sous-épithéliales

Il s'agit d'un soulèvement sous-épithélial (7). Elles sont dues à des altérations de la jonction dermo-épidermique (JDE) résultant d'une rupture des héli-desmosomes ou des filaments et fibrilles d'ancrage (Figure 14) (7).

Il y a plusieurs origines possibles (7) :

- un mécanisme auto-immun
- une mutation génétique des protéines constitutives

Figure 14. Formation d'une bulle sous-épithéliale. (Dr. Raybaud)



2. Les lésions élémentaires secondaires

Une lésion élémentaire secondaire représente le stade évolutif ou transformé d'une lésion élémentaire primaire (7). Dans la cavité buccale, les lésions primaires sont rapidement modifiées en raison des différentes caractéristiques de l'environnement : humidification constante, milieu septique, passage du bol alimentaire... laissant ainsi place aux lésions secondaires (7).

Parmi les lésions élémentaires secondaires, on distingue l'érosion, l'ulcération, la perte de substance, l'atrophie, la cicatrice, et les récessions parodontales, mais nous ne détaillerons ici que les deux premières.

2.1. L'érosion

Elle correspond à une perte de substance superficielle, post-vésiculeuse ou post-bulleuse, sans destruction du chorion sous-jacent et cicatrisant sans séquelles (7).

Le fond de la lésion est pratiquement au même niveau que les bords muqueux adjacents non atteints (7). Elle résulte d'une perte épithéliale par rupture du toit de la vésicule ou de la bulle (7).

2.2. L'ulcération

Elle correspond à une perte de substance profonde, intéressant tout ou une partie du chorion (7). Le fond de la lésion est en dessous des bords muqueux adjacents non atteints (7). Une ulcération peut laisser une cicatrice (7). Elle résulte d'une perte épithélio-conjonctive par rupture du toit d'une bulle sous-épithéliale ou d'une nécrose (7). Dans la cavité buccale, une érosion ou une ulcération, peuvent être recouvertes d'une pseudomembrane, définie comme un enduit blanchâtre, détachable, composé de tissu gingival nécrosé, de plaque dentaire, de fibrine et de cellules inflammatoires (7).

2.2.1. Mécanismes de formation d'une ulcération

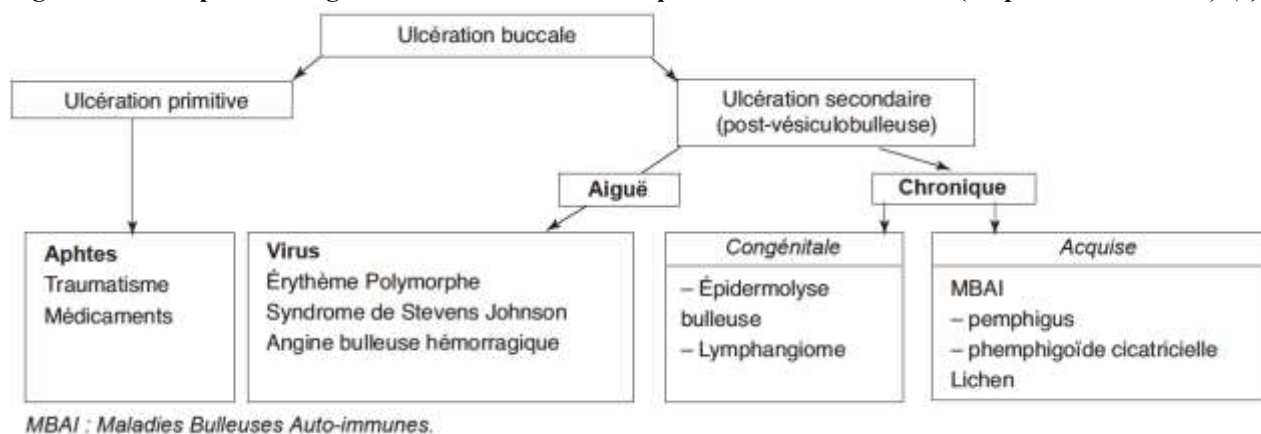
La lésion primitive peut être d'emblée une ulcération, par perte de substance d'origine mécanique (traumatisme), ou par une vascularite avec nécrose de la muqueuse sus-jacente (aphte) (8). Cependant, pour la plupart les ulcérations buccales, il s'agit de lésions secondaires, succédant à des vésicules ou des bulles intra-buccales qui se rompent rapidement en laissant place à des pertes de substances arrondies, polycycliques, recouvertes d'un enduit fibrineux (8).

2.2.2. Principales étiologies des ulcérations

Chez l'enfant, les principales causes d'ulcération de la muqueuse buccale sont (Figure 15) : (8)

- l'aphte
- les traumatismes
- les infections virales, notamment :
 - la primo-infection herpétique symptomatique (gingivo-stomatite herpétique aigue)
 - l'herpès récurrent
 - la varicelle et le zona
 - l'herpangine
 - le syndrome pieds-mains-bouche
- l'érythème polymorphe

Figure 15. Principales étiologies des ulcérations de la muqueuse buccale de l'enfant (d'après Vaillant et al.). (8)

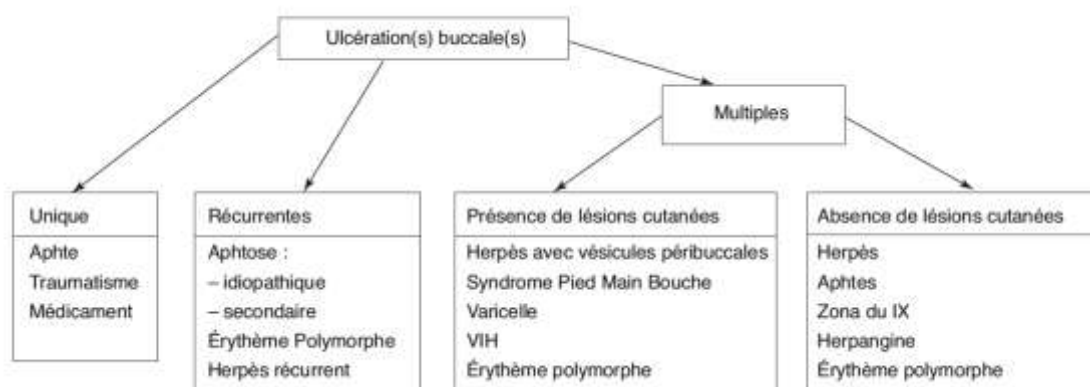


2.2.3. Démarche diagnostique

Les éléments cliniques à prendre en compte en faveur du diagnostic d'une ulcération buccale (Figure 16) chez l'enfant sont : (8)

- la présence d'une bulle ou d'une vésicule précédant l'apparition de l'ulcération
- le caractère unique ou multiple des lésions
- le caractère récurrent ou non des lésions
- la présence de lésions sur les autres muqueuses, ou sur le revêtement cutané

Figure 16. Démarche diagnostique devant une ulcération de la cavité buccale (d'après Vaillant et al.). (8)



Le diagnostic des ulcérations de la cavité buccale de l'enfant comporte deux difficultés : (8)

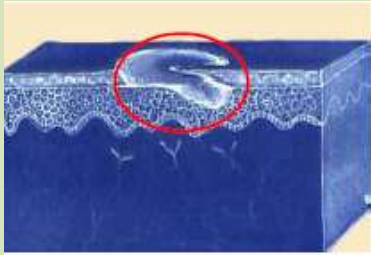
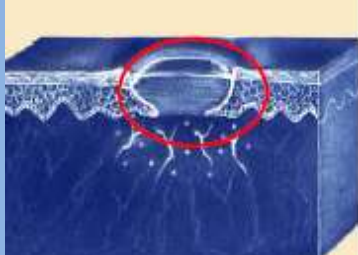


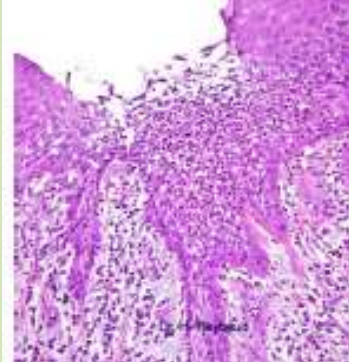
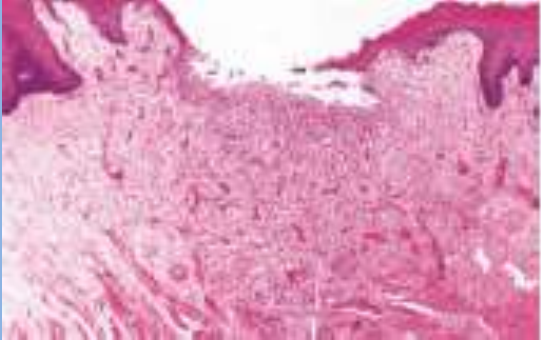
- toute ulcération aiguë de la cavité buccale n'est pas obligatoirement un aphte ; l'aphte correspond à une description précise : ulcération arrondie, à bords nets, à fond fibrineux, et entourée d'un halo inflammatoire (8). Il faut donc prendre en compte les autres diagnostics différentiels : ulcération d'origine virale, médicamenteuse, traumatique, ou liée à des maladies systémiques.
- les ulcérations récurrentes de la cavité buccale chez l'enfant correspondent le plus souvent à une aphtose récurrente idiopathique, mais peuvent être associées à des pathologies systémiques à rechercher par des éléments simples de l'interrogatoire et de l'examen clinique.

Devant des ulcérations multiples, il faut en principe évoquer des lésions post-vésiculo bulleuses, car dans la cavité buccale, le toit des vésicules et des bulles ne reste pas longtemps intact et laisse apparaître des érosions parfois bien difficiles à distinguer d'ulcérations primitives (9).

2.3. Différence érosion/ulcération

Les principales différences entre érosion et ulcération sont résumées à partir du tableau suivant (Tableau IV) :

Tableau IV. Caractéristiques des érosions et ulcérations. (Dr. Raybaud)

Erosion	Ulcération
Perte superficielle de l'épithélium	Perte complète mais localisée de l'épithélium
Sans exposition du conjonctif	Exposition du conjonctif
Absence de saignement	Saignements
Bords bien délimités	Bords +/- nets
Fond plat	Fond rouge ou recouvert d'une fausse membrane jaunâtre /grisâtre (exsudat fibrino-leucocytaire)
Guérison sans laisser de cicatrice	Guérison en laissant une cicatrice
	
 <p>Dr. H. Raybaud</p>	 <p>Dr. H. Raybaud</p>
	

Chapitre 3

Les maladies virales,
à manifestations
orales chez l'enfant

Chapitre 3

Les maladies virales, à manifestations orales chez l'enfant

Les maladies virales du nourrisson et de l'enfant représentent un ensemble de pathologies variées dont le tableau clinique est, dans la plupart des cas, superposable à celui de la population adulte (12). Ces pathologies, bénignes en général, sont plus fréquentes que chez l'adulte (5). Dès le début de la socialisation, l'enfant est exposé à de nombreux agents pathogènes viraux, entraînant un apprentissage immunitaire (12). Dans la majorité des cas, le diagnostic repose sur le tableau clinique (12). Le traitement doit tenir compte des contre-indications et des difficultés d'observance que l'on peut rencontrer en fonction de l'âge de l'enfant (12).

Seules les maladies virales les plus fréquentes, ayant des répercussions directes au niveau du parodonte, seront présentées et décrites par famille de virus (Tableau V) :

Tableau V. Pathologies par famille de virus.

Familles	Pathologies ou maladie associées
Herpesviridae	<ul style="list-style-type: none"> ▪ gingivo-stomatite herpétique ▪ herpès labial récurrent ▪ varicelle ▪ zonas céphaliques ▪ exanthème subit ▪ mononucléose infectieuse
Paramyxoviridae	<ul style="list-style-type: none"> ▪ rougeole ▪ oreillons
Togavirus	rubéole
Entérovirus	<ul style="list-style-type: none"> ▪ herpangine ▪ syndrome pieds-mains-bouche
Papillomavirus	<ul style="list-style-type: none"> ▪ papillomes ▪ verrues vulgaires buccales ▪ hyperplasie épithéliale focale ▪ condylomes acuminés
Virus hépatiques	ictère

- Les Herpesviridae -

I. Généralités

Les virus de la famille des Herpesviridae sont au nombre d'une centaine, dont huit seulement touchent l'espèce humaine (Tableau VI) (5). Ce sont des virus enveloppés à ADN double brin, et de symétrie cubique (13).

Ils ont la particularité de persister de manière latente dans l'organisme, pendant de nombreuses années (5). Après la primo-infection, ils restent tapis dans l'organisme sous forme latente, et ne peuvent être éliminés par le système immunitaire ou les antiviraux, devenant ainsi des constituants de l'organisme qui les héberge (5). L'infection latente peut se réactiver en donnant une réinfection endogène que l'on appelle récurrence (5). Celle-ci est à l'origine d'une excrétion virale (quantité de virus produit) souvent asymptomatique, entraînant l'infection de nouveaux sujets par contact direct et étroit (5).

Par ailleurs, quelques-uns de ces virus (EBV, HHV-8) ont un pouvoir cancérigène dans certaines conditions (5).

Tableau VI. Les huit herpès virus humains connus. (5)

Abréviation	Nom complet	Pathologies associées	Sous-famille
HSV-1	Herpès Simplex Virus 1	Herpès	Alphaherpesvirinae
HSV-2	Herpès Simplex Virus 2	Herpès	
VZV	Virus Varicelle-Zona	Varicelle / Zona	
CMV	Cytomégalovirus	Manifestations chez l'immunodéprimé	Betaherpesvirinae
HHV-6	Human Herpes Virus 6	Exanthème subit	
HHV-7	Human Herpes Virus 7	Rôle pathogène mal défini	
EBV	Epstein-Barr Virus	Mononucléose infectieuse / tumeur de Burkitt / cancer du nasopharynx asiatique / certaines maladies de Hodgkin	Gammaherpesvirinae
HHV-8	Human Herpes Virus 8	Sarcome de Kaposi / lymphome primitif des séreuses / maladie de Castleman	

Parmi ces huit virus, nous n'aborderons en détail que les virus HSV-1, VZV, HHV-6 et EBV, responsables de la majorité des infections oro-faciales.

II. Le Virus Herpès Simplex (HSV)

Il s'agit d'un virus à ADN comprenant deux types : HSV-1 et HSV-2, ayant un grand degré d'homologie mais différenciés par des critères structuraux et épidémiologiques (14).

Classiquement HSV-1 est responsable de l'infection de la partie supérieure du corps (oro-faciale en particulier), et HSV-2 de la région génitale, mais cette distinction n'est pas absolue, car on peut isoler fréquemment HSV-1 dans des lésions génitales, et plus rarement HSV-2 dans des lésions oro-faciales (5).

1. Histoire naturelle de l'infection à HSV-1

1.1. Épidémiologie de l'infection à HSV-1

1.1.1. Épidémiologie

La séroprévalence HSV-1 augmente avec l'âge et le statut socio-économique bas (3). Jusqu'à ces dernières années, la primo-infection à HSV-1 survenait dans l'enfance, cela reste vrai dans les pays en voie de développement (3). Mais dans les pays développés, cette séroprévalence est maintenant de moins de 20 % à 5 ans et de 40 à 60 % entre 20 et 40 ans (3). La primo-infection survient donc plus souvent dans une population d'adultes jeunes (3).

1.1.2. Transmission du virus

L'homme est le réservoir exclusif du virus, donc la contamination strictement interhumaine se fait par contact direct muqueux ou cutanéomuqueux (favorisée par des altérations du revêtement épithélial) avec un sujet excréteur du virus (primo-infection, récurrence ou excrétion virale asymptomatique) (5).

HSV-1 est fragile, et ne persiste que peu de temps dans le milieu extérieur (3). Son pouvoir infectieux dans des conditions expérimentales est court (1 à 2 heures sur la plupart des supports, 72 heures sur des compresses humides) (3). En pratique clinique, les cas de transmission nosocomiale indirecte sont exceptionnels par du matériel médical mal désinfecté (3). Malgré l'absence d'étude significative, on recommande de ne pas partager le linge de toilette en cas de lésion herpétique évolutive (3).

L'excrétion virale asymptomatique stricto sensu est définie comme la détection d'HSV-1 en l'absence de signe fonctionnel ou de lésion visible, mais elles sont en fait plus souvent méconnues par le patient que réellement asymptomatiques (3). Elle est intermittente et favorisée par certains facteurs : affection rhino-pharyngée, lésion buccale, acte de chirurgie buccale ... (3) Le taux de virus excrété est plus élevé dans la primo-infection et dans les premières heures de formation des vésicules puis décroît (3). La durée de l'excrétion virale asymptomatique est en moyenne de 8 jours pour la primo-infection, et de 2 à 4 jours pour les récurrences (14). En cas d'infection par le VIH, les périodes d'excrétion virale asymptomatique sont 2 à 3 fois plus fréquentes (3).

1.2. Physiopathologie du virus HSV-1

Ce virus obéit à la séquence particulière : primo-infection, latence, réactivation, et récurrence.

1.2.1. La primo-infection

La primo-infection herpétique est le premier contact infectant muqueux ou cutané, symptomatique ou asymptomatique, avec le virus HSV-1 (14).

Elle débute par une infection des cellules épithéliales muqueuses ou cutanées, favorisée par des altérations du revêtement épithélial (3). La réplication virale entraîne alors une lyse des cellules épithéliales et l'infection des cellules nerveuses sensibles innervant le territoire cutané (3). La primo-infection va générer une réaction immunitaire ; toutefois le virus n'est pas éradiqué (3).

En effet après disparition des lésions, il chemine dans le nerf sensitif et se localise dans le ganglion nerveux correspondant (ganglion trigéminal) où il reste quiescent (latence virale) (3). Dans son repaire ganglionnaire, le virus herpétique est très peu accessible au système immunitaire et aux thérapeutiques (14).

1.2.2. La réactivation

Cette infection latente peut évoluer périodiquement vers une réactivation : les nouveaux virions par voie axonale centrifuge vont recoloniser le territoire cutané-muqueux où avait eu lieu la primo-infection (3). L'excrétion virale est moins importante que lors des primo-infections (3).

La fréquence des réactivations varie en fonction du site de l'infection, du type viral et du terrain. Ces mécanismes cellulaires viraux et immunologiques de l'alternance latence-réactivation ne sont pas totalement élucidés (3).

Les réactivations surviennent sous deux formes : (14)

- la récurrence qui est l'expression clinique d'une réactivation virale chez un patient préalablement infecté. Les symptômes sont moins importants que ceux de la primo-infection, et leur survenue dépend de la qualité des défenses immunitaires, surtout cellulaires (5).
- l'excrétion virale asymptomatique.

2. La gingivo-stomatite herpétique (GSH)

La gingivo-stomatite herpétique correspond à la primo-infection par le virus HSV-1 chez l'enfant (15).

2.1. Épidémiologie

Elle survient plus fréquemment chez les enfants entre 2 et 4 ans (17), et est très rare pendant les 6 premiers mois de la vie dû certainement à un transfert d'immunité, par la présence d'anticorps circulants provenant de la mère (5).

2.2. Tableau clinique

Le plus souvent asymptomatique (90% des cas) (12), le tableau clinique est cependant, dans les 10% restant, très varié (11). Il y a tout d'abord une période d'incubation de 3 à 6 jours environ, suivie d'algies, de dysphagie, d'hypersialorrhée, d'un contexte de malaise général (irritabilité, asthénie, et fièvre dépassant souvent 39 °C) et d'adénopathies cervicales (5, 12). Au bout de deux

jours, les signes généraux régressent, ne laissant que les adénopathies (16).

La muqueuse buccale est généralement érythémateuse et œdématiée (avec une tendance à recouvrir les dents), puis de multiples vésicules apparaissent groupées en bouquet (Figures 17, 18) (17). Celles-ci se transforment rapidement en lésions érosives, grisâtres à bords nets, qui peuvent confluer et donner une lésion étendue à contours polycycliques très douloureuse (12) (Figures 17, 18, 19). Une gêne alors à l'alimentation et une difficulté à la déglutition apparaissent (16). L'haleine est fétide (14).

Ces lésions touchent en particulier la lèvre et la gencive, mais toute la cavité buccale peut être atteinte (palais, voile et langue) (12). On retrouve également souvent des vésicules groupées en bouquet ou croûteuses, dans la région péri-orale (9). Des lésions cutanées digitales peuvent se développer par contact direct avec la cavité buccale (12).

L'intensité de la primo-infection herpétique dépend de la qualité des défenses immunitaires, et surtout cellulaires (5).

Figure 17. Primo-infection herpétique modérée. (Dr. Joseph)

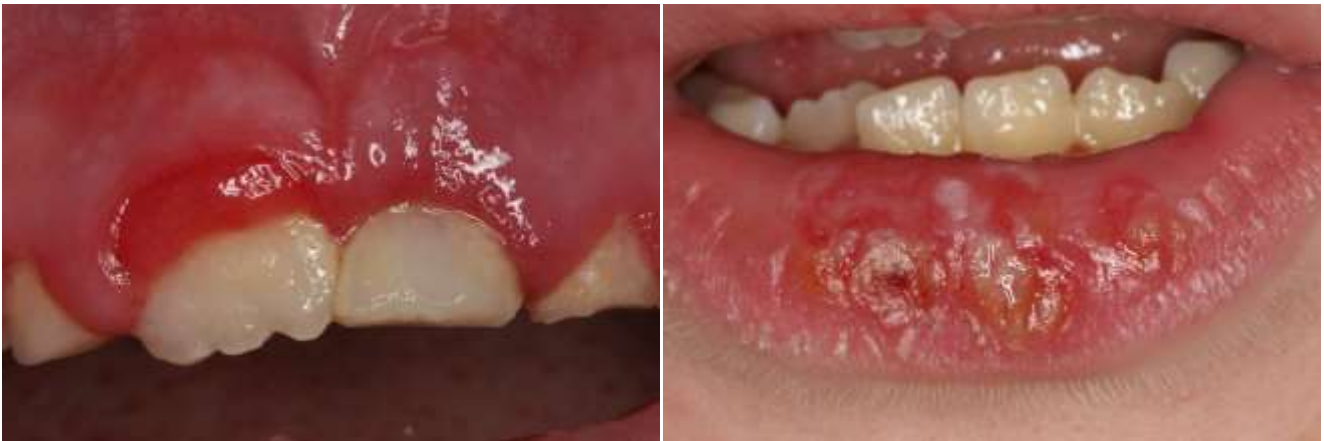

Figure 18. Primo-infection herpétique sévère. (18, 14)

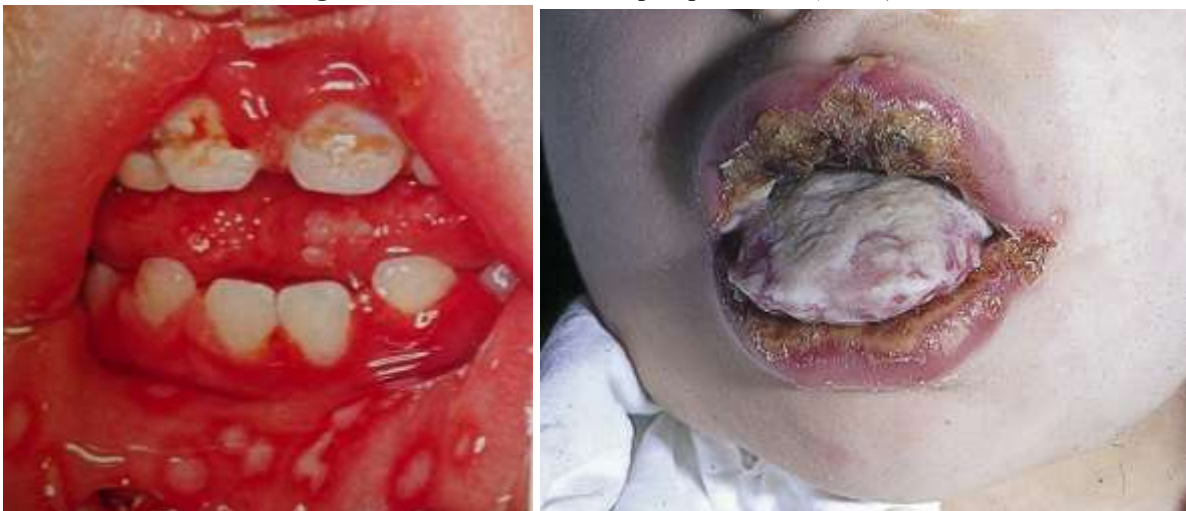
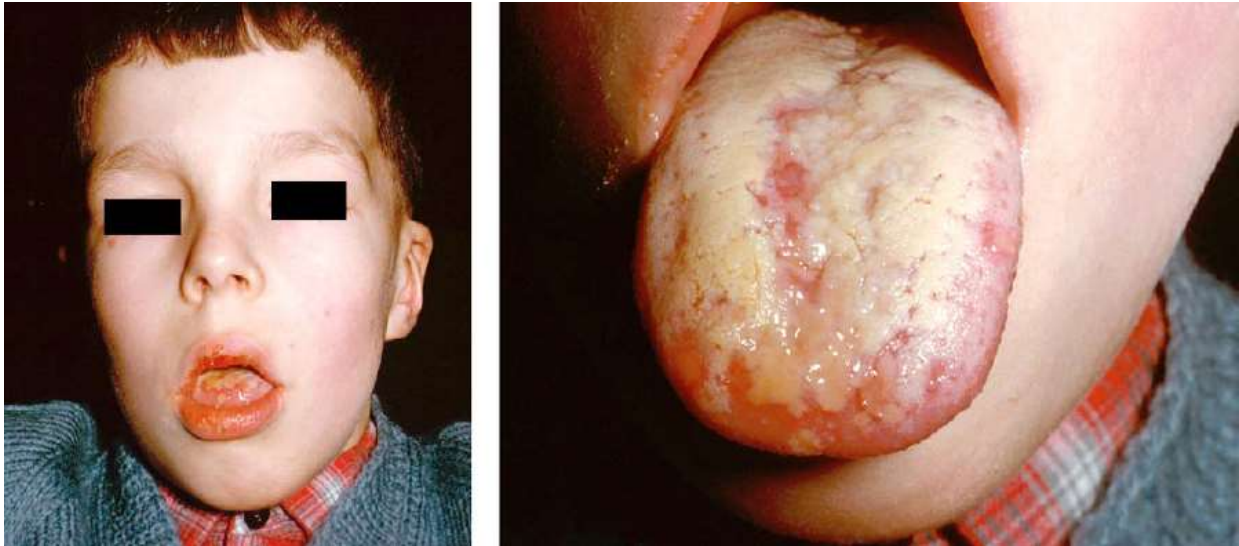
Figure 19. Stomatite herpétique sévères. (coll Dr. Billet). (12)



2.3. Diagnostic

2.3.1. Le diagnostic positif

La gingivo-stomatite sous sa forme typique (lésions élémentaires et localisation, associée à des adénopathies cervicales) pose peu de problèmes, car la clinique est généralement suffisante pour affirmer le diagnostic (5, 15).

2.3.2. Le diagnostic différentiel

- éruption des dents temporaires (elle peut provoquer des symptômes douloureux identiques et donc fausser le diagnostic) (17)
- aптоse miliaire (mais la présence d'une fièvre élevée, et d'adénopathies cervicales sensibles, oriente le diagnostic vers la primo-infection herpétique) (9)
- certaines formes d'érythème polymorphe (mais celui-ci en général, n'atteint pas les gencives) (9)
- syndrome de Stevens-Johnson (14)
- stomatite candidosique ou à virus Coxsackie (14)

2.3.3. Le diagnostic biologique

La confirmation par le diagnostic virologique direct par culture et/ou recherche d'antigènes peut être nécessaire dans certaines situations en raison de leur gravité potentielle (3) :

- formes atypiques ou graves (c'est à dire avec complications) (14)
- chez le nouveau-né (14)
- chez l'enfant immunodéprimé (14)
- en cas de suspicion de méningo-encéphalite (5)

Le diagnostic indirect par sérologie n'est pas indiqué, et n'a en pratique qu'un intérêt très limité (5).

2.4. Évolution

La première semaine d'évolution est douloureuse (15) et s'accompagne de dysphagie (17). La guérison est favorable en 8 à 15 jours (9), il n'y a pas de séquelle en l'absence de surinfection (16).

2.5. Complications

La complication majeure est la déshydratation sévère, nécessitant une hospitalisation pour une réhydratation par voie intraveineuse (19). On peut observer également dans certains cas, une méningo-encéphalite herpétique, la plus fréquente des encéphalites virales, dont le pronostic est lié à la rapidité du traitement instauré devant toute suspicion clinique (5).

Les autres complications possibles sont liées au terrain de l'enfant : (15)

- Formes étendues chez les enfants atopiques : le syndrome de Kaposi-Juliusberg (5, 20).

Il s'agit d'une surinfection cutanée herpétique par greffe du virus sur un eczéma profus. Des vésiculobulleuses pustuleuses hémorragiques s'étendent rapidement du visage à l'ensemble du corps, dans un contexte de fièvre et d'importantes altérations de l'état général (Figure 20). L'évolution est favorable sous traitement antiviral (aciclovir) par voie intraveineuse.

- Formes graves chez le nouveau-né : l'herpès néonatal (3).

L'herpès néonatal (Figure 21) est rare mais grave, car il expose le nouveau-né à un risque de mortalité et de séquelles neurosensorielles élevés. Pendant la période postnatale, la transmission virale peut se faire par la mère excréant le virus à partir d'une atteinte oro-faciale. Elle peut aussi se faire par un autre membre de l'entourage du bébé, porteur d'une récurrence mais aussi d'une excrétion virale asymptomatique oro-faciale. Elle peut être nosocomiale, à partir d'un membre de l'équipe soignante, d'un autre nouveau-né infecté de l'unité de soins néonatale ou indirectement par l'intermédiaire du matériel.

- Formes graves chez l'enfant immunodéprimé : (5, 14)

Les lésions cutanéomuqueuses sont étendues, nécrotiques, persistantes et peuvent se généraliser et se compliquer d'atteintes viscérales (hépatite, œsophagite, pneumopathies), ou neurologiques.

Figure 20. Syndrome de Kaposi-Juliusberg : atteinte de la face et du cou. (20)

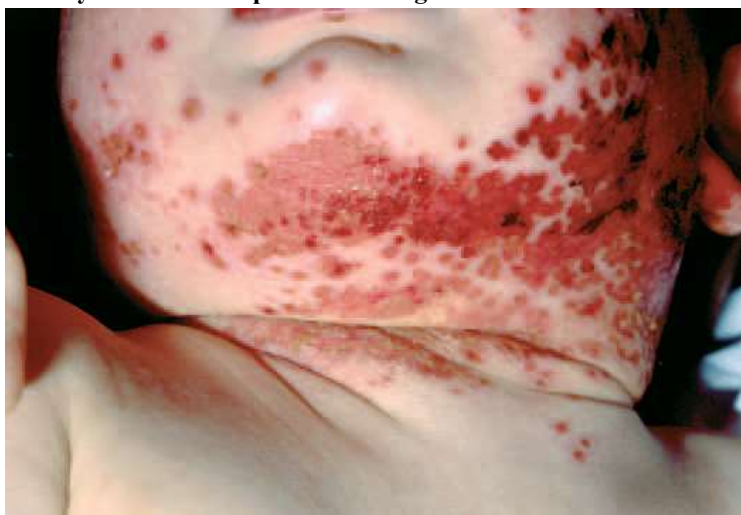
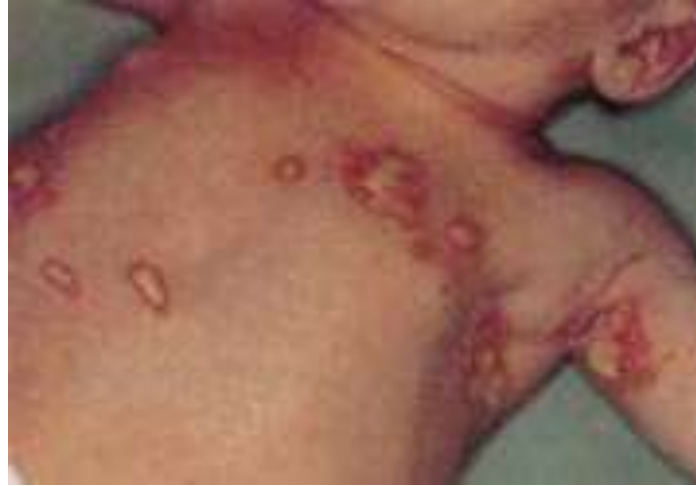
Figure 21. Herpès néonatal. (21)



2.6. Prise en charge


Elle est principalement symptomatique :

- réhydratation et nutrition orale si possible, sinon par voie intraveineuse (20)
- antalgiques/antipyrétiques de type paracétamol (17)
- bain de bouche antiseptiques pour éviter une surinfection bactérienne des lésions érosives, à partir de 6 ans (12, 20)
- anesthésiques topiques si les lésions buccales sont trop douloureuses lors de l'alimentation (17). Toutefois leur utilisation reste discutée (20)

D'après les recommandations de la conférence de consensus (3), des antiviraux sont prescrits :

- dans les cas sévères de primo-infection (17).
- chez les enfants immunodéprimés, ainsi que dans les rares cas de complications de type méningo-encéphalite (12).
- chez les enfants atopiques (prévention du syndrome de Kaposi-Juliusberg) (12).
- chez les enfants immunocompétents :
 - en cas de diagnostic précoce (dans les 3 premiers jours), le bénéfice d'un traitement par voie orale à base d'aciclovir (Zovirax®) a été démontré, permettant de réduire la durée des symptômes (9), ainsi que celle de l'excrétion virale, ce qui peut avoir un intérêt prophylactique (15) :
 - 200mg 4 à 5 fois/j pendant 7 jours chez l'enfant de plus de 2 ans (posologie identique à celle de l'adulte) (3).
 - chez l'enfant de moins de 6 ans, seul l'aciclovir en suspension buvable est à utiliser (3).
 - la voie intraveineuse est à utiliser dans les cas les plus sévères (enfant immunodéprimé, suspicion de complications), et à chaque fois que l'intensité des lésions et la dysphagie rendent la voie orale impossible : (3, 5)
 - aciclovir 5mg/kg, 3fois/jour, pendant 5 à 10 jours.
 - chez l'enfant de moins de 3 mois, la posologie peut être ajustée en fonction de la surface corporelle (250 mg/cm² de surface corporelle toutes les 8 heures).
 - l'adjonction de traitements antiviraux locaux (aciclovir ou autres) n'a pas d'intérêt, car ils n'ont pas démontré leur efficacité clinique (3, 5).

Tableau VII. Ce qu'il faut retenir de la gingivo-stomatite herpétique.

Virus	Herpès Simplex Virus type 1 (HSV-1) Primo-infection
Âge	2-4 ans
Contagion	Voie cutanéomuqueuse
Période d'incubation	3-6 jours
Prodromes	<ul style="list-style-type: none"> - algies - dysphagie, hypersialorrhée - malaise général (irritabilité, asthénie, et fièvre 39-40°C)
Signes cliniques cutanés	<ul style="list-style-type: none"> - vésicules dans la région péri-orale - possibles vésicules digitales
Signes cliniques buccaux	<ul style="list-style-type: none"> - muqueuse buccale érythémateuse et œdématiée - multiples vésicules groupées en bouquet (lèvres, gencives ++) ou érosions (évolution continue, vésicules ou érosions présentes en bouche, non simultanément) 
Autres signes fonctionnels	<ul style="list-style-type: none"> - gêne lors de l'alimentation et difficulté à la déglutition - adénopathies cervicales - haleine fétide
Evolution maladie	<ul style="list-style-type: none"> - guérison favorable en 10-15 jours - pas de cicatrices en l'absence de sur-infection
Diagnostics différentiels	<ul style="list-style-type: none"> - aphotose miliaire - érythème polymorphe - syndrome de Stevens-Johnson - stomatite candidosique ou à virus Coxsackie
Prise en charge	<ul style="list-style-type: none"> - <u>Traitement symptomatique</u> : <ul style="list-style-type: none"> ▪ réhydratation et nutrition orale ▪ antalgiques/antipyrétiques ▪ bains de bouche / anesthésiques topiques ▪ antibiotiques pour éviter les surinfections - En cas de diagnostic précoce (dans les 3 premiers jours), traitement par voie orale à base d'aciclovir (Zovirax®) - <u>Précautions</u> : attention aux contaminations avec l'entourage, et à la déshydratation

3. L'herpès labial récurrent

Il est provoqué par une réactivation du virus HSV-1 à partir du ganglion trigéminalé (**12**).

3.1. Epidémiologie

Les formes récurrentes ne semblent pas différentes de celles de l'adulte (**15**).

3.2. Facteurs de réactivation

Les facteurs déclenchants, à la faveur d'une défaillance transitoire de l'immunité cellulaire, entraînent la réactivation du virus (**5**).

Parmi ces facteurs déclenchants, on peut citer : (**3, 12**)

- l'exposition solaire, car les ultraviolets inhibent les fonctions immunitaires cutanées
- le stress
- la fatigue
- les infections générales et la fièvre
- les menstruations
- les lésions tissulaires oro-faciales : dermabrasion, certains traitements par lasers, chirurgie buccale, chirurgie du ganglion de Gasser.

3.3. Tableau clinique

Il évolue tout d'abord par une phase prodromique à type de sensation de cuisson, de picotement ou prurit précédant de quelques heures l'apparition d'un fond érythémateux, sur lequel apparaissent des vésicules groupées en bouquet (Figure 22) (**5**).

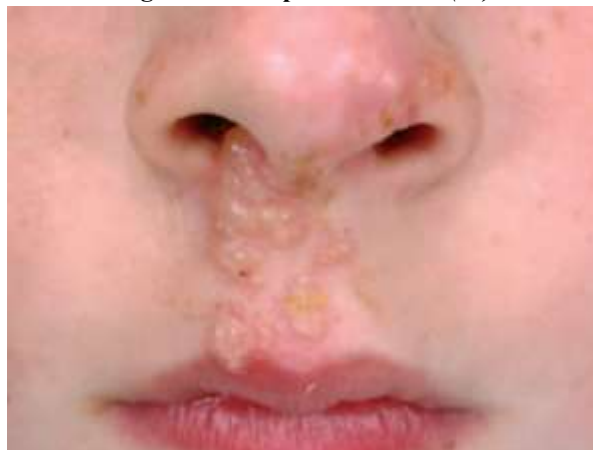Ces vésicules en "tête d'épingle", peuvent confluer parfois en formant une bulle (**14**). Puis elles se rompent laissant place à des érosions, suivie de croûtes qui tombent en 36 à 48 heures (**12**).

La localisation est le plus souvent labiale ("bouton de fièvre" situé à cheval sur la demi-muqueuse et la peau), mais elle peut être variable d'un sujet à un autre (**5, 12**). En effet, la récurrence a souvent lieu au même endroit que celui de la primo-infection (**5**).

Les signes associés habituellement sont absents ou minimes (fébricule, petite adénopathie) (**14**).

Dans certains cas, chez le sujet immunocompétent, la réactivation virale peut se traduire non pas par une atteinte labiale localisée, mais par une stomatite en tous points similaire à celle de la primo-infection (**12**).

Figure 22. Herpès récurrent. (**20**)



3.4. Diagnostic

3.4.1. Diagnostic positif

La clinique est la plus souvent suffisante pour assurer le diagnostic : l'existence de prodromes précédant les lésions et le caractère récurrent au même endroit, sont des arguments en faveur du diagnostic (5, 14).

3.4.2. Diagnostic biologique

De même que pour la gingivo-stomatite herpétique, bien que le diagnostic clinique soit la plupart du temps suffisant, la confirmation par le diagnostic virologique direct par culture et/ou recherche d'antigènes, est parfois nécessaire dans certaines formes graves, atypiques ou avec complications, en raison de leur gravité potentielle (3).

Pour les récurrences la sérologie n'a aucun intérêt (5).

3.5. Évolution

La guérison est spontanée et obtenue en 1 semaine environ (5).

Il persiste parfois une zone pigmentée ou érythémateuse qui s'atténue progressivement (5).

3.6. Complications

3.6.1. Chez l'enfant immunodéprimé

Les récurrences sont fréquentes, atypiques et prolongées ; ces lésions peuvent être très étendues et prendre volontiers un aspect ulcéro-nécrotico-hémorragique (12, 14).

3.6.2. Atteintes viscérales

Des atteintes viscérales peuvent compliquer les récurrences herpétiques telles que : (14)

- œsophagite : qui survient préférentiellement chez l'immunodéprimé
- hépatite : rare mais grave (femme enceinte, immunodéprimé)
- atteinte bronchopulmonaire : qui peut survenir chez le sujet âgé ou lors de déficits immunitaires

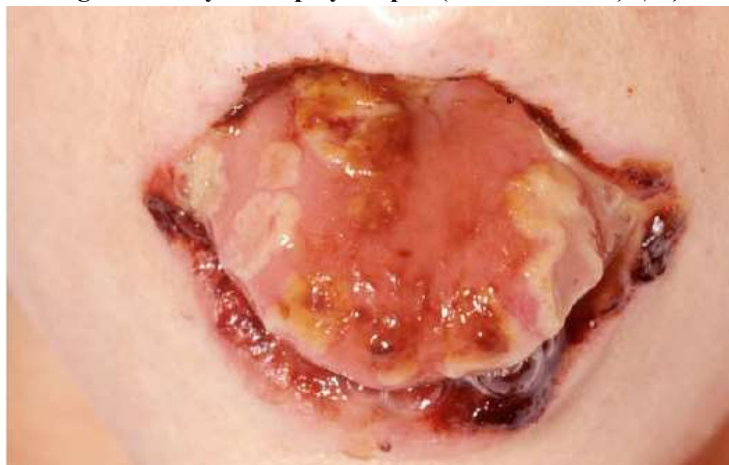3.6.3. Autres complications

Le syndrome de Kaposi-Juliusberg : le plus souvent du à une primo-infection herpétique, mais parfois aussi à des récurrences (5).

L'érythème polymorphe (EP): l'herpès est la cause la plus fréquente de l'érythème polymorphe post-infectieux (5). La récurrence herpétique même asymptomatique peut être suivie d'un érythème polymorphe, 3 à 10 jours après (20). Les formes récurrentes d'EP sont fréquentes chez l'enfant (8). Il est susceptible de récidiver à chaque poussée, et le traitement est essentiellement symptomatique (12). Celui-ci est caractérisé par des lésions:

- cutanées vésiculo-bulleuses en cocarde situées de façon symétriques et prédominantes aux extrémités (12).
- muqueuses bulleuses qui laissent place à des érosions douloureuses plus ou moins recouvertes de lambeaux de muqueuse (9). Ces lésions prédominent dans la partie antérieure de la bouche et l'aspect croûteux et hémorragique des lèvres est assez caractéristique (Figure 23) (9).

Figure 23. Erythème polymorphe (coll Dr. Tessier). (12)



3.7. Prise en charge

Elle est principalement symptomatique.

3.7.1. Traitement curatif

a. Traitements par voie générale

Seul l'aciclovir a été évalué dans cette indication et les résultats cliniques ne sont pas concluants : quelle que soit la posologie utilisée (200 mg x 5 par jour ou 400 mg x 5 par jour pendant 5 jours), la durée de la douleur et le délai de guérison n'ont pas été modifiés. Seule la durée de l'excrétion virale est diminuée, sans conséquence clinique (3).

Chez un sujet immunodéprimé ou dans les formes graves, le traitement antiviral général est systématique même en cas de simple récurrence afin d'éviter les complications générales (5). Pour cela, on utilise selon la gravité, du valaciclovir per os ou de l'aciclovir par voie intraveineuse, voir du foscarnet ou du cidofovir en cas de résistance (5). Les autres antiviraux ne font pas l'objet de résultats publiés (3).

Ainsi, aucune recommandation appuyée sur un niveau de preuve suffisant ne peut être formulée en ce qui concerne la prescription de l'aciclovir, du famciclovir ou du valaciclovir, et dans ce cas-là, le bénéfice d'un traitement antiviral systémique est minime (3, 5).

b. Traitements par voie locale

Parmi les produits spécifiques disponibles, aucun traitement, par antiviraux ou non n'a fait l'objet d'essai clinique permettant de recommander leur utilisation (3). Les données cliniques concernant l'aciclovir topique ne sont pas concluantes : la durée de la douleur, et le délai de cicatrisation ne sont pas modifiés quels que soient la précocité d'introduction du traitement (y compris en cas d'auto-initiation du traitement) (3). Mais selon certains auteurs, les antiviraux (aciclovir) locaux semblent efficaces pour atténuer la crise s'ils sont appliqués dès les premières heures (12).

Dans l'état actuel des connaissances, l'intérêt de l'utilisation des antiseptiques locaux reste discuté (3, 5). Les topiques à base de corticoïdes ne sont pas indiqués (3). En cas de manifestations

hyperalgiques, les anesthésiques locaux à base de lidocaïne peuvent avoir un intérêt **(3)**. Les traitements locaux par méthodes physiques (laser,...) n'ont pas fait la preuve d'une utilité **(3)**.

3.7.2. Traitement prophylactique des récurrences

a. Traitements par voie générale

Seul l'aciclovir a été évalué dans cette indication, mais le rapport coût /bénéfice est modeste **(3)**. Cependant, chez les sujets présentant plus de 6 récurrences par an et si elles sont douloureuses ou invalidantes au plan socioprofessionnel, un traitement continu et prolongé peut être proposé, avec une évaluation à 6-12 mois : aciclovir per os 400 mg x 2 fois/j ou valaciclovir per os 1 fois/j **(5, 14)**. Un bénéfice a été démontré sur la durée des symptômes, et le nombre de récurrences **(3)**.

b. Traitements par voie locale

Les traitements locaux n'ont pas fait la preuve de leur efficacité clinique **(3)**.


c. Autres mesures

À côté des traitements médicamenteux, d'autres mesures de prise en charge s'imposent : **(3)**

- informer le malade sur l'histoire naturelle de l'infection.
- évaluer les facteurs ou circonstances déclenchants ; par exemple en cas d'herpès labial induit par le soleil, des conseils de photoprotection doivent être dispensés
- éduquer le patient sur les petits signes à minima (excrétion asymptomatique)
- assurer si besoin une prise en charge psychologique
- prendre en charge la douleur, si nécessaire
- instaurer des mesures de prévention : en période de récurrence oro-faciale, il faut conseiller de s'abstenir de contacts cutanés directs (baisers, etc.), en particulier avec des sujets à risque (nouveau-né, femme enceinte, sujet atteint de dermatite atopique, immunodéprimé...)

Ces mesures doivent être scrupuleusement respectées par le personnel soignant **(3)**.

Tableau VIII. Ce qu'il faut retenir de l'herpès labial récurrent.

Virus	Herpès Simplex Virus type 1 (HSV-1) Réactivation
Âge	- réactivation du virus par une défaillance transitoire de l'immunité cellulaire - existence de facteurs déclenchants
Contagion	Voie cutanéomuqueuse
Période d'incubation	Latence virale
Prodromes	Sensation de cuisson, de picotement ou prurit
Signes cliniques cutanés et buccaux	<ul style="list-style-type: none"> - apparition d'un fond érythémateux - vésicules en "tête d'épingle" confluant parfois, suivies d'érosions puis des croûtes - localisation le plus souvent labiale (à cheval entre le versant cutané et le versant muqueux) mais peut être variable en fonction de la primo-infection 
Autres signes fonctionnels	Absents ou minimes (fébricule, petite adénopathie)
Evolution maladie	<ul style="list-style-type: none"> - guérison spontanée en 1 semaine environ - persistance parfois d'une zone pigmentée ou érythémateuse s'atténuant progressivement
Prise en charge	<ul style="list-style-type: none"> - <u>Traitement:</u> <u>Curatif</u> <ul style="list-style-type: none"> • <i>général</i>: aucune recommandation. Le bénéfice du traitement antiviral est minime • <i>local</i>: aucune recommandation. L'efficacité de l'aciclovir est discutée aux vues des essais cliniques non concluants <u>Prophylactique</u> <ul style="list-style-type: none"> • <i>général</i>: seul l'aciclovir a été évalué. Rapport bénéfice/coût modeste. Indication (traitement continu et prolongé) pour sujets présentant plus de 6 récurrences par an, et si lésions douloureuses ou invalidantes au plan socioprofessionnel • <i>local</i>: les traitements locaux n'ont pas fait la preuve de leur efficacité clinique - <u>Précautions</u>: abstention de contacts cutanés directs (baisers, etc.), en particulier avec des sujets à risque

III. Le Virus Varicelle-Zona (VZV)

Le virus VZV ou Herpes Virus 3 appartient au groupe des Herpesviridae et est responsable de deux maladies : **(12)**

- ✓ la primo-infection du virus correspond à la varicelle.
- ✓ la réactivation du virus à partir des ganglions nerveux sensitifs, provoque une éruption localisée caractéristique : le zona.

Ces deux infections sont généralement bénignes, cependant des complications graves peuvent survenir chez l'immunodéprimé, tout comme parfois chez l'immunocompétent **(5)**.

1. Le virus VZV

1.1. Structure du virus

Il s'agit d'un virus enveloppé à ADN double brin, d'une taille d'environ 200 nm, et sa morphologie structurale est comparable à celle des autres Herpesviridae, en particulier les virus herpes simplex **(22)**.

1.2. Epidémiologie

C'est un virus neurotrope, le plus contagieux des Herpesviridae, ayant une affinité particulière pour la peau, le système nerveux et les poumons **(5, 23)**.

L'homme est l'unique réservoir, ainsi la contamination est strictement interhumaine **(24)**. La porte d'entrée du virus se situe donc sur les conjonctives et les muqueuses des voies aériennes supérieures **(5)**. Il se transmet essentiellement à partir du liquide des vésicules cutanées de la varicelle ou du zona **(5)**.

1.3. Physiopathologie

Après contamination respiratoire et la période d'incubation, le VZV par dissémination hématogène, atteint la peau et les muqueuses qui constituent les organes cibles **(24)**.

Il se réplique dans les kératinocytes, dont il provoque la ballonnisation: cet effet cytopathique caractéristique des Herpesviridae est responsable de la formation des vésicules intra-épidermiques, typiques de l'éruption **(24)**.

Les anticorps apparaissent au 5^{ème} jour et atteignent leur taux maximum au 20^{ème} jour **(24)**. La varicelle est immunisante, mais malgré la persistance des anticorps pendant plusieurs années, le VZV reste à l'état latent dans les ganglions sensitifs des nerfs crâniens et rachidiens **(24)**.

2. La varicelle

D'origine virale, secondaire à une infection par le virus VZV **(16)**, il s'agit d'une maladie vésiculeuse généralisée, la plus contagieuse des maladies éruptives **(16, 24)**.

2.1. Epidémiologie

Maladie très fréquente dans l'enfance : la majorité des cas (90%) survient entre 1 et 14 ans, avec un pic entre 5 et 9 ans, par petites épidémies saisonnières en fin d'hiver et début de printemps. Elle est rare avant l'âge de 6 mois en raison de la protection par les anticorps maternels (5, 24).

La transmission du virus se fait par voie aérienne (gouttelettes de Pflüge ou par dissémination d'une pièce à l'autre par le flux d'air) et cutanéomuqueuse (liquide des vésicules) (23).

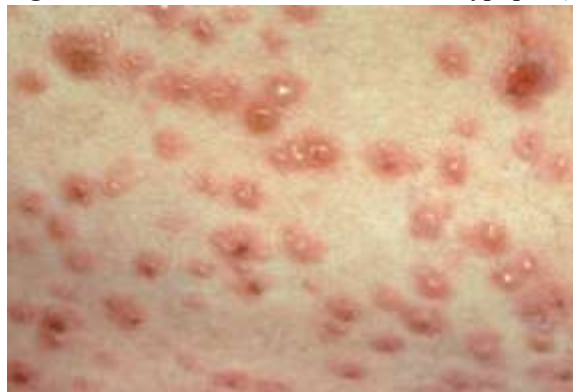La contagiosité débute 1 à 2 jours avant le début de l'éruption, et jusqu'à la phase des croûtes, soit 14 jours en tout (5).

2.2. Tableau clinique

Après une durée d'incubation silencieuse d'environ 14 jours (avec des extrêmes entre 10 et 21 jours), la maladie survient (25). Il y a alors deux phases d'évolution :

- La phase d'invasion courte (environ 24 heures) (5) : fébricule (38-38,5°C), céphalée et parfois malaise général (12, 24).
- La phase d'état correspondant à une éruption cutanéomuqueuse (Figure 24) évoluant par poussées (environ 3-4), ce qui explique l'existence de lésions d'âge différents (12, 26). L'éruption débute souvent sur le visage et le cuir chevelu ou au niveau du tronc puis évolue de façon centrifuge vers la partie proximale des membres puis se généralise (5).

Figure 24. Varicelle : lésion élémentaire typique. (20)



Les lésions cutanées correspondent à des macules roses érythémateuses, vite surmontées de vésicules à liquide clair en "gouttes de rosée" (Figure 25) (5, 16). Au bout de quelques jours (environ 3-4), une croûte remplace la vésicule, puis tombe vers le huitième jour, laissant une dépigmentation transitoire (5, 12). On peut retrouver ces lésions sur tout le revêtement cutanéomuqueux, mais les localisations sur la paume des mains, la plante des pieds, le cuir chevelu et les muqueuses (en particulier la muqueuse buccale) sont plus spécifiques (12).

Selon certains auteurs, des manifestations buccales précèdent l'atteinte cutanée : il s'agit de petites vésicules jaunâtres évoluant rapidement en érosions, arrondies de quelques millimètres de diamètre, bien séparées les unes des autres, entourées d'un halo érythémateux et qui siègent le plus souvent sur le palais, les gencives et les joues (Figure 26) (9, 24).

Figure 25. Varicelle débutante avec vésicules en gouttes de rosée. (5)

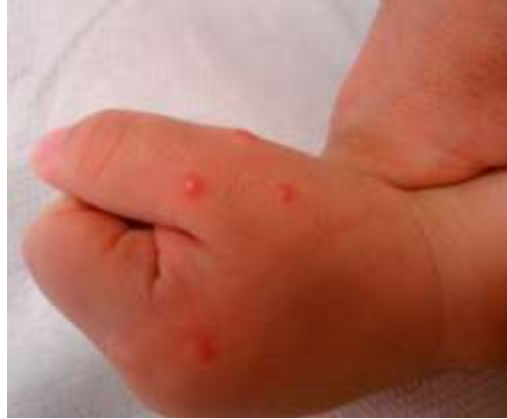
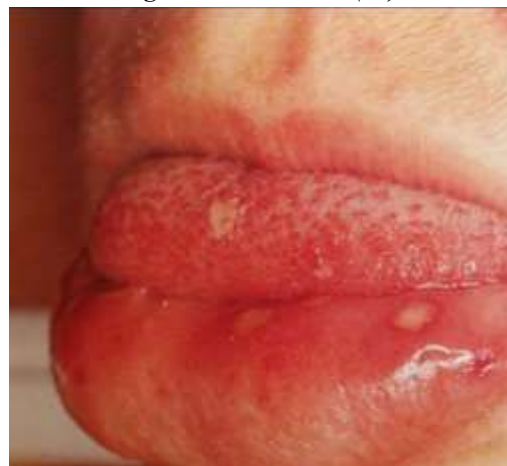
Figure 26. Varicelle. (18)



2.3. Diagnostic

2.3.1. *Le diagnostic positif*

Il est le souvent purement clinique, et ne présente pas de difficultés particulières du fait de la présence de vésicules cutanées (8).

2.3.2. *Le diagnostic différentiel*

La varicelle peut être confondue au début avec un prurigo vésiculo-bulleux ou une surinfection d'un impétigo primitif (24).

De même, les lésions orales de la varicelle peuvent ressembler à des manifestations d'autres maladies virales (herpès, syndrome pieds-mains-bouche...) (27).

2.3.3. *Le diagnostic biologique*

Le diagnostic biologique n'est habituellement pas nécessaire car le diagnostic clinique est facile (24). Néanmoins en cas de doute, dans les formes graves ou atypiques, et lorsque le terrain nécessite un diagnostic de certitude (enfants immunodéprimés), on peut réaliser un prélèvement du liquide des vésicules pour rechercher le VZV par immunofluorescence ou par culture (24).

La PCR est également une méthode rapide, spécifique et très sensible permettant de détecter de très faibles quantités d'ADN viral dans le liquide de vésicule et dans les cellules mononuclées du sang périphérique en période de virémie (24).

Les autres examens (cytodiagnostic, biopsie, sérologie) n'ont pas d'intérêt pratique (24).

2.4. Evolution

Le pronostic est généralement bénin chez l'enfant immunocompétent, avec une guérison en 2 semaines sans complications (5).

Cependant, les lésions peuvent laisser des cicatrices indélébiles en cas de surinfections ou de grattage intempestif, car l'un des caractères de l'éruption est d'être prurigineuse (12, 28).

2.5. Complications

Elles sont exceptionnelles chez l'enfant et sont essentiellement liées au terrain (5). Les facteurs de risque sont un âge inférieur à 1 an, l'âge adulte, la grossesse, la notion d'épidémie familiale, une poussée d'eczéma préexistante, une corticothérapie générale et la prise d'immunosuppresseurs (greffe de moelle, transplantation d'organe, lymphoprolifération maligne) (5).

2.5.1. Formes compliquées et/ou graves

a. Surinfections cutanées

Elles sont les plus fréquentes, s'observent surtout chez l'enfant et sont dues au staphylocoque doré ou au streptocoque A (24).

Elles sont favorisées par le prurit, et peuvent rarement se compliquer en :

- épidermolyse staphylococcique aiguë (ESA) ou syndrome SSSS (Staphylococcal Scalded Skin Syndrome) : éruption scarlatiniforme puis desquamative par sécrétion d'une toxine staphylococcique exfoliante (24).
- dermo-hypodermite et fasciite nécrosante streptococcique, très graves, nécessitant une prise en charge médicochirurgicale urgente (24).
- dissémination bactérienne (septicémie, arthrites).

Les facteurs d'aggravation sont le terrain atopique, les topiques antibiotiques, le talc, la corticothérapie et les anti-inflammatoires non stéroïdiens (AINS) (5).

b. Pneumopathie varicelleuse

Elle est rare (5 %), essentiellement observée chez l'adulte, mais peut aussi se voir au cours de la varicelle néonatale et chez le petit nourrisson (principale cause de décès avant 6 mois) (24).

c. Manifestations neurologiques

On distingue : (24)

- les convulsions liées à l'hyperthermie chez le petit enfant.
- les complications spécifiques (ataxie cérébelleuse régressive sans séquelle, rarement encéphalite aiguë de pronostic défavorable, méningite lymphocytaire, myélite, polyradiculonévrite). Les formes les plus graves concernent plus particulièrement les immunodéprimés, mais peuvent se rencontrer aussi chez les immunocompétents
- le syndrome de Reye, associant une encéphalopathie mortelle dans 80 % des cas, et une stéatose hépatique voir polyviscérale, peut survenir de façon exceptionnelle : il est lié à la prise d'aspirine, qui est formellement contre-indiquée au cours de la varicelle.

2.5.2. Formes profuses et graves

L'éruption peut être profuse, ulcéro-nécrotique, hémorragique, accompagnée de signes généraux graves : purpura fulminans avec choc et coagulation intravasculaire disséminée, thrombopénie, hépatite, myocardite, glomérulonéphrite. . . (24). Mais elles sont essentiellement liées au terrain (24).

a. Immunocompétents

Les complications pulmonaires sont rares (5 % environ), plus fréquentes chez l'adulte que chez l'enfant (24).

b. Immunodéprimés

Qu'il s'agisse de déficits immunitaires congénitaux ou acquis, ces sujets présentent plus fréquemment des formes graves: ulcéro-hémorragiques, nécrotiques, profuses ou compliquées d'atteintes viscérales de mauvais pronostic (24, 28).

Les sujets à risque sont essentiellement les patients traités par immunosuppresseurs (en particulier lymphoprolifération maligne, greffés de moelle ou transplantés d'organe) (24). Le risque de forme grave existe aussi chez les sujets recevant une corticothérapie générale (24).

L'infection par le VIH ne semble pas aggraver le pronostic mais prolonger l'évolution (formes chroniques et atypiques) (24).

c. Femme enceinte

Chez la femme enceinte, outre le risque de pneumopathie comme chez tout adulte, il existe un risque de transmission à l'enfant. Cinq pourcent des femmes enceintes ne sont pas immunisées contre le VZV, mais la survenue d'une varicelle pendant leur grossesse reste rare (prévalence: 5 à 7/10 000 grossesses) (24).

Une varicelle contractée dans les deuxième et troisième trimestres de la grossesse peut entraîner un zona chez le nourrisson ou le petit enfant (survenue entre deux mois et quatre ans dans 12 % des cas (23)). Cela s'explique par le faible pouvoir immunisant des varicelles survenant in utero ou chez le petit nourrisson encore protégé par les anticorps maternels (24).

Si la varicelle survient dans les 5 jours précédant ou les 2 jours suivant l'accouchement, le risque est une varicelle néonatale: de pronostic grave, elle réalise une véritable septicémie varicelleuse avec atteintes multiviscérales (24). Les complications pulmonaires et neurologiques sont fréquentes (24). L'évolution peut se faire vers le décès dans 30 % des cas (24).

2.5.3. Les cicatrices

Les cicatrices peuvent être atrophiques, anéodermiques, hypo- ou hyperpigmentées et parfois chéloïdiennes (5). En cas de varicelle profuse et particulièrement sur phototype foncé, le préjudice esthétique peut être majeur (5).

2.6. Prise en charge

2.6.1. Varicelle bénigne de l'enfant

Il s'agit d'une infection virale donc la prise en charge est symptomatique (Figure 27):

- il est recommandé une hygiène rigoureuse et des bains de bouche antiseptiques **(16)**.
- sur le plan local, il faut se contenter d'une ou deux douches quotidiennes, pas trop chaudes, avec un savon dermatologique non détergent **(24)**. Des badigeons de chlorhexidine en solution aqueuse sont utilisés pour prévenir la surinfection cutanée **(24)**.
- l'utilisation de pommades, crèmes, gel et talc doit être évitée (risque de macération et de surinfection cutanée) **(24)**. De même, des ongles courts et propres limitent les lésions de grattage et la surinfection cutanée **(24)**.
- en cas de fièvre, il faut utiliser des antalgiques/antipyrétiques (paracétamol), mais jamais d'aspirine (risque de syndrome de Reye), ni d'anti-inflammatoires non stéroïdiens (risque de fasciite nécrosante) **(24)**.
- en cas de prurit, on peut proposer des antihistaminiques de classe anti-H1 sédatifs (Atarax®, Polaramine®. . .) **(24)**.
- en cas de surinfection cutanée, une antibiothérapie anti-staphylococcique et antistreptococcique (type macrolides) doit être prescrite par voie orale **(24)**.
- il n'y a pas lieu de prescrire des antiviraux **(24)**.
- l'éviction des collectivités jusqu'à guérison clinique est réglementaire et de 2 semaines **(5)**. Mais la contagiosité par voie aérienne étant à son maximum dans les jours qui encadrent la survenue de l'éruption, le retour à l'école ou à la crèche peut se faire dès qu'il n'y a plus de nouvelles vésicules et que les croûtes sont formées **(24)**.

2.6.2. Varicelle grave ou compliquée

L'utilisation d'aciclovir (Zovirax®) par voie intraveineuse est recommandée dans les cas suivants: **(24)**

- varicelle du nouveau-né
- nouveau-né avant toute éruption, si la mère a débuté une varicelle 5 jours avant ou 2 jours après l'accouchement (en prévention du risque de varicelle néonatale)
- forme grave chez l'enfant de moins de 1 an
- varicelle avec complications, en particulier pneumopathie varicelleuse
- enfants immunodéprimés

2.6.3. Immunoglobulines

Les immunoglobulines spécifiques anti-VZV sont prescrites en cas de contact chez un patient immunodéprimé VZV séronégatif (en particulier chez l'enfant sous traitement immunosuppresseur pour cancer, lymphome, leucémie, greffe de moelle, etc.), ou chez une femme enceinte séronégative, ainsi que chez le nouveau-né dont la mère a eu une varicelle 1 semaine avant l'accouchement **(5)**.

2.6.4. Vaccination

La vaccination efficace dans 65% à 100% des cas, dure plusieurs années mais n'est pas définitive **(24)**. Deux vaccins à virus vivant atténué sont disponibles: Varivax® et Varilrix® **(24)**.

En France, la généralisation de la vaccination à tous les enfants n'a pas été recommandée en raison de la bénignité de la varicelle de l'enfant et du risque de l'augmentation de l'incidence de la varicelle chez l'adulte, potentiellement plus grave (24).

La vaccination est actuellement recommandée chez : (24)

- les professionnels de santé et les personnes en contact étroit avec des enfants immunodéprimés, et dont la sérologie est négative.
- dans les 6 mois précédant une greffe d'organe chez les enfants receveurs sans antécédents de varicelle (ou dont l'histoire est douteuse) et dont la sérologie est négative, avec 2 doses à un mois d'intervalle, et en pratiquant une surveillance du taux d'anticorps après la greffe.
- en prévention de la varicelle chez les enfants exposés au risque de formes graves (traitement immunosuppresseur pour cancer, lymphome, leucémie, greffe de moelle).

La vaccination est contre-indiquée chez la femme enceinte et en cas de déficit immunitaire important (24). Toute vaccination contre la varicelle chez une jeune femme en âge de procréer, doit être précédée d'un test négatif de grossesse et réalisée sous contraception (24).

Figure 27. Fiche pédagogique de la varicelle.

VARICELLE

Virus varicelle-zona

INCUBATION: ± 15 jours. Après immunoglobulines: jusqu'à 20 jours

Toutes saisons

Surtout âge scolaire

CONTAGIOSITÉ: 5 jours avant l'éruption et jusqu'à l'assèchement des lésions

ÉVICTION SCOLAIRE indiquée ou non selon contexte clinique

- État général plutôt bon
- Fièvre modérée
- Prurit cutané

Conjonctives normales

SIGNE PARTICULIER: Vésicules et prurit

NE PAS CONFONDRE AVEC : piqûres d'insecte, maladie de Gianotti-Crosti, molluscum contagiosum, herpès cutané, folliculite, maladie mains-pieds-bouche

ÉVOLUTION. Guérison habituelle en ± 1 semaine

COMPLICATIONS: impétigo, cellulite, fasciite, pneumonie, hépatite ataxie, encéphalite, syndrome de Reye

FACTEURS DE RISQUE : période néonatale, prématurité, âge adulte, déficits immunitaires, aspirine


RISQUE EMBRYO-FOETAL. Faible risque d'embryopathie

ÉRUPTION VÉSICULEUSE

- Rash photosensible généralisé à prédominance tronculaire
- Lésions maculo-papuleuses puis vésiculeuses et croûteuses.
- Éléments d'âge et d'aspect différents dans un même territoire
- Cicatrices hypopigmentées ou hyperpigmentées
- Vésicules ou lésions érosives sur les muqueuses buccale et génitale

TRAITEMENT symptomatique; acyclovir si facteur de risque

PRÉVENTION. Contacts normaux : surveillance
Contacts à risque: immunoglobulines de varicelle-zona (VariZIG)




22

Jean-Bernard Girodias / CHU Sainte-Justine, Montréal / 2010

Jean-Bernard Girodias / CHU Sainte-Justine, Montréal / 2010

Tableau IX. Ce qu'il faut retenir de la varicelle.

Virus	Virus Varicelle-Zona (VZV) Primo-infection
Âge	1-14 ans, avec un pic entre 5-9 ans
Contagion	- voies aérienne et cutanéomuqueuse - contagiosité 1-2 jours avant l'éruption et jusqu'à la fin de la phase des croûtes
Période d'incubation	14 jours
Prodromes	<u>Phase d'invasion</u> (24 heures): fébricule (38-38,5°C), céphalée et parfois malaise général
Signes cliniques cutanés	<u>Phase d'éruption:</u> - macules roses érythémateuses, vite surmontées de vésicules à liquide clair en "gouttes de rosée", laissant place à des croûtes - évolution en plusieurs poussées d'où la présence de lésions à différents stades en même temps - début sur le tronc puis évolution de façon centrifuge vers la partie proximale des membres puis se généralise (mais souvent l'éruption débute sur le visage et le cuir chevelu)
Signes cliniques buccaux	- petites vésicules jaunâtres évoluant rapidement en érosions, arrondies, (de quelques millimètres de diamètre), bien séparées les unes des autres, entourées d'un halo érythémateux - localisation au palais, gencives et joues ++ 
Autres signes fonctionnels	Fièvre pendant phase d'invasion essentiellement
Evolution maladie	- guérison en 2 semaines - cicatrices si surinfections ou grattage
Diagnostiques différentiels	- maladie de Gianotti-Crosti - molluscum contagiosum - herpès cutané - folliculite, prurigo - syndrome pieds main-bouche - impétigo primitif
Prise en charge	- <u>Traitement symptomatique:</u> • hygiène cutanée et buccale rigoureuse (bains de bouche) • antalgiques/antipyrétique si fièvre, mais pas d'aspirine ni de AINS • antihistaminique si prurit • antibiothérapie (type macrolide) si surinfections cutanées - <u>Moyens spécifiques de prévention:</u> • sérothérapie: enfants immunodéprimés / nouveau-nés • vaccination: vaccination non recommandée en France - <u>Précaution</u> : éviction scolaire recommandée de 2 semaines

3. Les zonas

Le zona est généralement une récurrence localisée, et provoquée par une rupture de l'état de latence virale due à des modifications de la pathogénicité du virus et/ou de l'immunité cellulaire (24). En effet, le «vieillessement» du système immunitaire explique la plus grande fréquence du zona chez les sujets âgés (24). Lors de la réactivation, le virus resté latent dans les neurones des ganglions nerveux, migre le long des fibres nerveuses sensibles jusqu'à la peau et les muqueuses (23). Une éruption vésiculeuse caractéristique apparaît alors dans le métamère correspondant au ganglion colonisé lors de la primo-infection (23).

Le zona peut être parfois secondaire à une nouvelle exposition exogène au virus (5). Il peut être contaminant et donner une varicelle chez un sujet contact non immunisé, mais cependant, une varicelle ne donne pas de zona chez un sujet contact (24).

La prolifération virale dans le ganglion trigéminal et le ganglion géniculé est responsable des différentes formes de zonas pouvant affecter la face : (12)

- le zona ophtalmique
- le zona du nerf maxillaire supérieur
- le zona du nerf mandibulaire
- le zona du nerf intermédiaire de Wrisberg (branche sensitive du nerf facial)
- le zona du nerf glosso-pharyngien

3.1. Epidémiologie

Exceptionnel chez le nourrisson (28), il s'agit d'une pathologie rare chez l'enfant, et sa survenue chez un jeune adulte doit faire proposer une sérologie VIH (24). En revanche, chez l'enfant, la survenue d'un zona est rarement la circonstance diagnostique d'une pathologie maligne (23).

La transmission du virus se fait par voie cutanéomuqueuse (liquide des vésicules) (23).

Les facteurs de risque du zona sont : l'immunodépression surtout relative à l'âge, l'infection par le VIH et les traitements immunosuppresseurs (5). Sa fréquence, sa gravité et la sévérité des complications augmentent avec l'âge (5).

3.2. Tableau clinique

Le zona est caractérisé par une éruption douloureuse unilatérale de placards érythémateux, précédant des vésicules à liquide clair, groupées en bouquet sur fond érythémateux, confluent parfois en bulles polycycliques, analogues à celles de l'herpès simplex (24). Cette atteinte est répartie sur une partie ou la totalité d'un territoire nerveux sensitif (16).

Après 2 ou 3 jours, les vésicules se flétrissent puis se dessèchent et deviennent croûteuses ou érosives, parfois nécrotiques (24). Les croûtes tombent une dizaine de jours plus tard, des cicatrices atrophiques et hypochromiques peuvent persister (24). Selon les auteurs, les manifestations cutanées précèdent généralement les manifestations buccales (18).

Les douleurs unilatérales, à type de paresthésie ou de brûlure, parfois plus vives en « coup de poignard », sont plutôt discrètes dans les formes pédiatriques (23, 24). Elles accompagnent l'éruption et disparaissent à sa guérison (24).

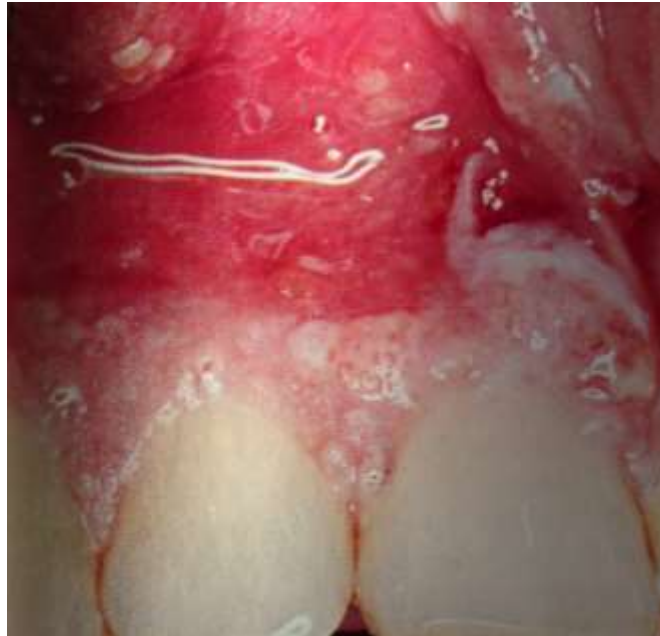Les signes généraux associés peuvent précéder ou accompagner l'éruption, et sont plus importants chez l'enfant (23), il s'agit généralement d'un syndrome infectieux discret (38-38,5°C) et d'une adénopathie douloureuse dans le territoire de l'éruption (24, 28).

Trois types de zona peuvent provoquer des manifestations buccales (12) :

3.2.1. Le zona du nerf maxillaire (V2)

L'éruption intéresse la face cutanée et muqueuse de la joue et de la lèvre supérieure, la gencive supérieure, l'hémipalais et l'hémivoile (Figure 28) (12).

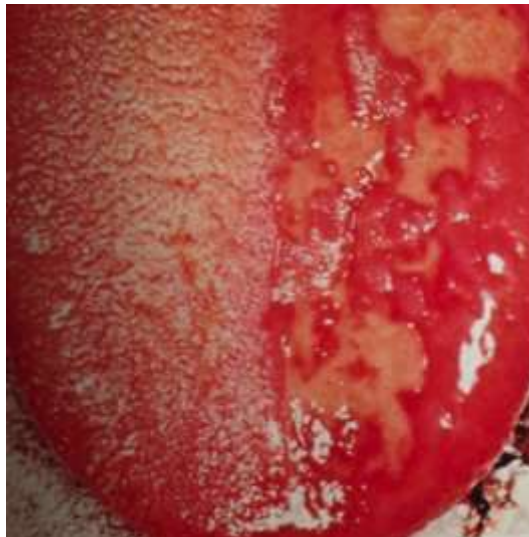
Figure 28. Zona du nerf maxillaire. (18)



3.2.2. Le zona du nerf mandibulaire (V3)

L'éruption intéresse le menton, la lèvre inférieure, la commissure labiale, la gencive inférieure et les deux tiers antérieurs de la langue (Figure 29) (12).

Figure 29. Zona du nerf mandibulaire. (18)



3.2.3. Le zona du nerf intermédiaire de Wrisberg ou zona otitique

L'éruption intéresse la zone de Ramsay-Hunt (Figure 30) (conduit auditif externe, tympan et conque de l'oreille) et le bord de la langue à la jonction du tiers postérieur et des deux tiers antérieurs (12).

On retrouve associé à cette éruption : une vive otalgie, une adénopathie prétragienne, et parfois une paralysie faciale périphérique et des troubles cochléo-vestibulaires (29).

Chez l'enfant, il représente 16 % des causes de paralysie faciale périphérique (Figure 31) et est plus fréquemment retrouvé après six ans (24%) qu'avant (10%) (23). La paralysie faciale est le plus souvent modérée, comme les manifestations cutanées (29).

Par rapport à l'adulte, la particularité semble être la survenue souvent décalée de quelques jours de l'éruption cutanée par rapport à la paralysie faciale (23). Ainsi, la découverte d'une paralysie faciale impose donc une surveillance attentive, afin de mettre en route rapidement un traitement antiviral adapté (23). Le pronostic reste plus favorable chez l'enfant, avec une atteinte plus modérée (23).

Figure 30. Vésicules sur la conque auriculaire. (29)

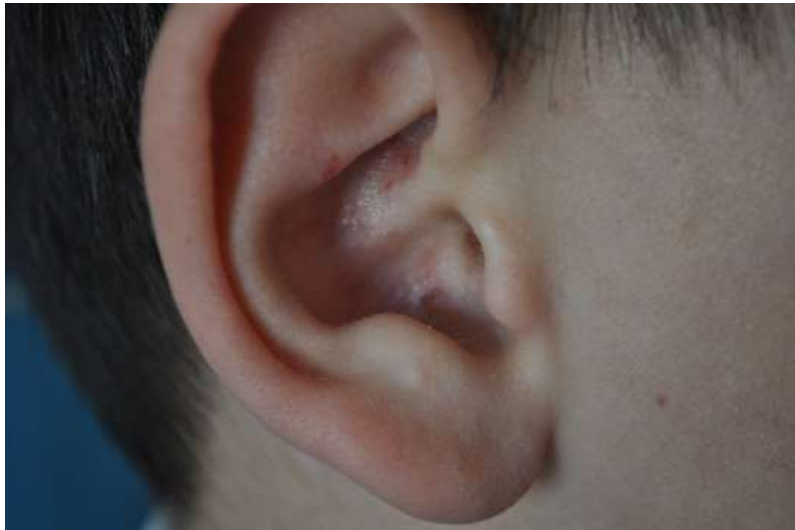
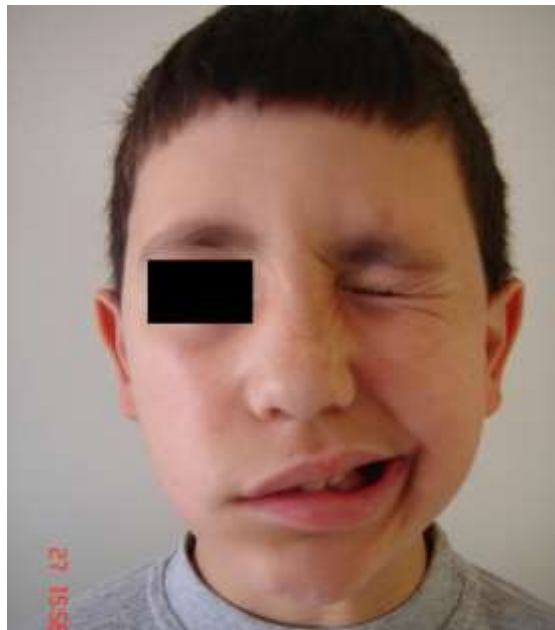
Figure 31. Paralysie faciale périphérique du côté droit chez le même patient. (29)



3.3. Diagnostic

3.3.1. Le diagnostic positif

Le diagnostic est avant tout clinique et se fait dans la plupart des cas dès le premier coup d'œil, devant la localisation unilatérale des vésicules, et d'après les antécédents cliniques (5, 18).

3.3.2. Le diagnostic différentiel

L'hésitation est possible en phase pré-éruptive ou lorsque l'éruption est discrète (28). Un zona peu étendu pourrait prêter à discussion avec un herpès simplex (vérifier s'il y a des récurrences au même site) ou avec un eczéma dans les formes peu vésiculeuses (24). Avant le stade vésiculeux, certains zonozes de la face peuvent mimer un érysipèle (stade érythémato-oedémateux) (24).

3.3.3. Le diagnostic biologique

La mise en évidence du virus peut parfois être nécessaire, et les techniques sont les mêmes que pour la varicelle (5). La sérologie n'a aucun intérêt (5).

3.4. Evolution

La guérison chez l'enfant immunocompétent, est le plus souvent spontanément favorable, et s'effectue en deux semaines (16). Cependant ces lésions buccales peuvent évoluer parfois de manière dramatique : perte de dents, ostéomyélite, nécrose extensive de l'os maxillaire avec séquestration (18).

3.5. Complications

3.5.1. Chez l'enfant immunodéprimé

L'immunodépression favorise la survenue de zona, en particulier chez les enfants (23) :

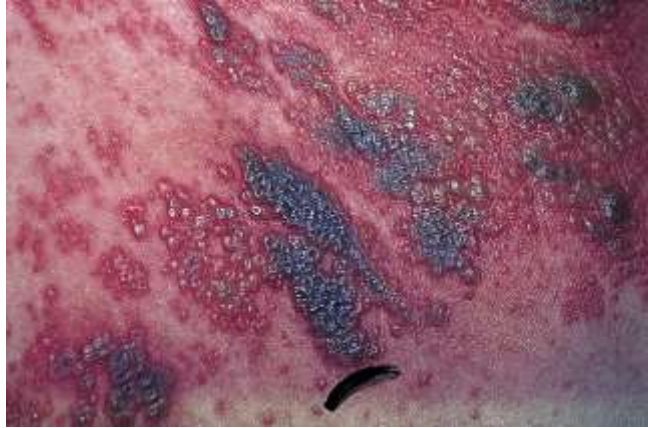- prenant une chimiothérapie cytotoxique ou un traitement immunodépresseur (corticothérapie au long cours).
- atteints de leucémie aiguë, de lymphome en traitement, de lupus érythémateux, et de transplant.
- porteurs du virus VIH d'autant que le taux de CD4 est bas.

Le risque de dissémination est relativement moindre chez les patients cancéreux en dehors des phases de traitement ou chez les porteurs du VIH ayant un déficit immunitaire modéré (23). L'éruption prend alors un aspect ulcéro-hémorragique, nécrotique (Figure 32) (24).

Exceptionnellement le zona peut être bilatéral ou toucher de façon étagée plusieurs métamères ou même être généralisé (appelé parfois improprement zona-varicelle) (24).

Dans ces formes graves, surviennent parfois des complications viscérales, pulmonaires, hépatiques et encéphaliques, pouvant menacer le pronostic vital de l'enfant (24).

Figure 32. Zona : vésicules hémorragiques. (24)



3.5.2. Les algies post-zostériennes

Rares, voir exceptionnelles chez l'enfant (23), elles sont associées à une hypoesthésie du territoire atteint (24). Elles sont souvent intenses, voire lancinantes à type de brûlures et surtout très prolongées, pouvant durer des années, retentissant sévèrement sur la qualité de vie (24).

3.5.3. Les complications neurologiques

Ont été rapportées : (23)

- accident ischémique cérébral par vascularite du système nerveux central.
- d'autres complications : encéphalite, myélite, ataxie cérébelleuse.

3.5.4. Les complications cutanées


Elles correspondent aux cellulites, infections bactériennes secondaires, cicatrices, récurrence du zona... (23).

3.6. Prise en charge

Le traitement est symptomatique, local, généralement suffisant dans les formes de l'enfant immunocompétent, et repose principalement sur les mêmes recommandations que celles de la varicelle (23). L'éviction des collectivités n'est cependant pas nécessaire (24).

- chez les sujets immunocompétents de moins de 50 ans atteints d'un zona non ophthalmique d'intensité modérée, il est inutile de prescrire un antiviral systémique (24).
- chez les enfants immunodéprimés et pour les formes graves, un traitement antiviral à base d'aciclovir par voie intraveineuse sera prescrit à la dose de 500 mg/m² toutes les 8 heures, pendant une durée minimale de 7 à 10 jours (24). Le traitement immunosuppresseur, y compris la corticothérapie ne doit pas être modifié (24).
- l'enfant et son entourage doivent connaître les premiers signes de zona afin que le traitement antiviral puisse être débuté au plus tard dans les 48 à 72 heures après le début de l'éruption, et la durée et la dose du traitement doivent être augmentées en cas de complications neurologiques centrales (5, 23).
- les douleurs post-zostériennes sont traitées par des antalgiques classiques en respectant les paliers (5). Les opiacés par voie orale à doses adaptées sont prescrits en cas de douleurs persistantes et rebelles (5). En cas d'inefficacité des antalgiques de palier 3, la carbamazépine, la gabapentine ou des antidépresseurs type amitriptyline seront prescrits (5, 24).

Tableau X. Ce qu'il faut retenir des zozas céphaliques.

Virus	Virus Varicelle-Zona (VZV) Réactivation
Âge	Rare chez l'enfant
Contagion	Voie cutanéomuqueuse (liquide des vésicules)
Période d'incubation	Latence virale
Prodromes	Apparition douloureuse unilatérale de placards érythémateux
Signes cliniques cutanés	Précèdent les signes buccaux
Signes cliniques buccaux	<ul style="list-style-type: none"> - éruption unilatérale de vésicules à liquide clair, groupées en bouquet sur fond érythémateux, pouvant confluer, analogues à celles de l'herpès simplex, et laissant place à des érosions et des croûtes  <ul style="list-style-type: none"> - localisation maxillaire / mandibulaire / otitique
Autres signes fonctionnels	<ul style="list-style-type: none"> - syndrome infectieux discret (38-38,5°C) - adénopathie douloureuse dans le territoire de l'éruption
Evolution maladie	<ul style="list-style-type: none"> - guérison spontanée en deux semaines - cicatrices pouvant persister - complications buccales possibles
Diagnostiques différentiels	<ul style="list-style-type: none"> - herpès - eczéma - érysipèle
Prise en charge	<ul style="list-style-type: none"> - <u>Traitement symptomatique</u>: mêmes recommandations que la varicelle - <u>Précautions</u>: pas d'éviction des collectivités nécessaire

IV. Le virus HHV-6

Le virus HHV-6 est le principal agent étiologique de l'exanthème subit, aussi appelé 6^{ème} maladie ou encore roséole infantile (5). Bien que la maladie soit cliniquement stéréotypée, plusieurs agents étiologiques peuvent en être responsables, comme l'HHV-7 ou des entérovirus des groupes échovirus et coxsackies (5, 26). Ainsi, un même nourrisson peut faire plusieurs épisodes d'exanthème subit (5).

1. Les virus HHV-6 et HHV-7

Comme les autres herpèsvirus, le HHV-6 et le HHV-7 sont des virus enveloppés à ADN linéaire double brin, d'environ 160 à 200 nm de diamètre (13). Malgré une différence de taille, les deux génomes ont une organisation semblable avec un grand degré d'homologie. Ces deux génomes sont également proches de celui du CMV, les trois virus étant regroupés dans la même sous-famille des Betaherpesvirinae (13).

2. Epidémiologie

L'exanthème subit est une maladie bénigne touchant la quasi-totalité des nourrissons entre 6 mois et 2 ans (5, 26). Elle est rare avant l'âge de 6 mois en raison de la protection par les anticorps maternels (13).

La transmission s'effectue par voie salivaire et aérienne (5).

3. Tableau clinique

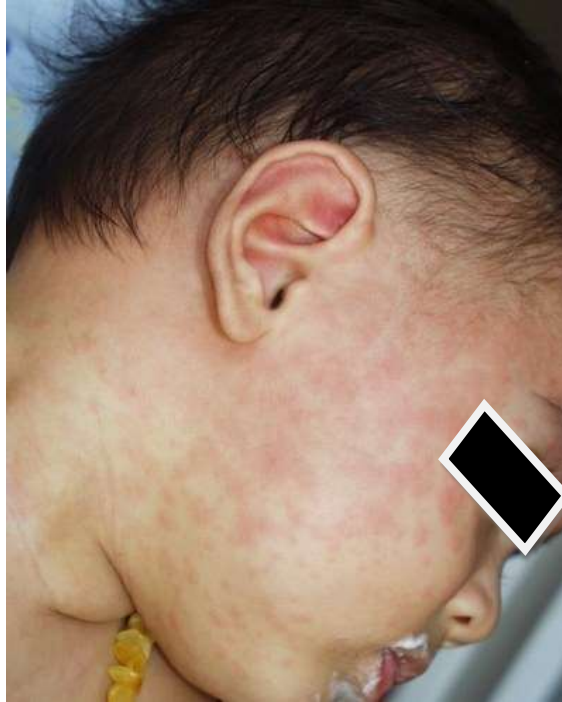La période d'incubation est de 5 à 15 jours (5).

Le début de la maladie est marqué brutalement par une fièvre élevée (39-40°C) mais relativement bien supportée et est accompagnée de petits signes des voies aériennes supérieures (légère pharyngite), d'adénopathies cervicales et de diarrhée modérée (5, 20). Elle dure 3 jours puis chute brutalement (28). C'est alors qu'apparaît une éruption discrète et fugace, constituée de macules ou maculo-papules roses pâles de petite taille (Figure 33), s'effaçant à la vitropression, cernées d'un halo blanc, prédominant au tronc, au cou et contemporaine d'un énanthème maculeux du voile du palais (5). L'ulcération de la luvette précédant l'éruption est le signe pathognomonique de l'exanthème subit à HHV6 (5).

Au niveau des signes associés, on retrouve fréquemment un œdème périorbitaire, un bombement de la fontanelle, et parfois des convulsions (5).

Au niveau des signes biologiques, une leuconéutropénie est fréquente, plus rarement on retrouve une atteinte hépatique (5).

Figure 33. Eruption maculo-papuleuse.



http://forum.doctissimo.fr/grossesse-bebe/bebes_annee/roseole-boutons-sujet_473303_1.htm

4. Diagnostic

Il est uniquement clinique, le diagnostic biologique par PCR ou sérologie n'a que peu d'intérêts ici (26, 28).

5. Evolution

La guérison est spontanée en 1 à 2 jours (5).

6. Complications

Elles sont rares (20).

7. Prise en charge

Il s'agit d'une maladie virale donc le traitement est symptomatique (Figure 34), il n'y a pas de prise en charge spécifique (20).

Tableau XI. Ce qu'il faut de l'exanthème subit.


Virus	HHV-6 (mais aussi parfois HHV-7 et entérovirus)
Âge	6-24 mois
Contagion	- voies aérienne et salivaire - contagiosité pendant la phase fébrile
Période d'incubation	5-15 jours
Prodromes	Fièvre élevée (39-40°C) pendant 3 jours puis chute brutale le jour de l'éruption
Signes cliniques cutanés	<ul style="list-style-type: none"> - macules ou maculo-papules roses pâles de petite taille, cernées d'un halo blanc, et s'effaçant à la vitropression - localisées au cou, puis s'étendant au tronc et membres 
Signes cliniques buccaux	<ul style="list-style-type: none"> - signe pathognomonique : ulcération de la luette (précédant l'exanthème) - petites maculo-papules érythémateuses cernées d'un halo blanc en regard du palais mou (concomitante à l'exanthème)
Autres signes fonctionnels	<ul style="list-style-type: none"> - adénopathies cervicales - convulsion - œdème périorbitaire - bombement de la fontanelle - signe biologique : leuconeutropénie
Evolution maladie	Guérison spontanée en 12-48 heures
Diagnostics différentiels	<ul style="list-style-type: none"> - autres exanthèmes viraux (rougeole, rubéole, entérovirus) - rash allergique
Prise en charge	Traitement symptomatique

Figure 34. Fiche pédagogique de la roséole.

ROSÉOLE

Virus herpétique humain type 68

INCUBATION: 5 à 15 jours

Toutes saisons

Surtout entre 6 et 24 mois

CONTAGIOSITÉ: pendant la phase fébrile

ÉVICTION SCOLAIRE: surveillance à domicile de l'enfant fébrile

- État général plutôt bon
- Forte fièvre
- Irritabilité
- Tympan congestifs

Conjonctives normales

SIGNE PARTICULIER: Fièvre de 3 jours puis éruption

NE PAS CONFONDRE AVEC : autre exanthème viral (entérovirus, rubéole, rougeole), rash allergique

ÉVOLUTION. Guérison habituelle complète en moins d'une semaine

COMPLICATION: convulsion fébrile, hypertension intracrânienne bénigne, méningo-encéphalite

FACTEURS DE RISQUE: transplantation, déficit immunitaire

RISQUE EMBRYO-FŒTAL négligeable

ÉRUPTION MACULO-PAPULEUSE

- Maculo-papules rosées se localisant préférentiellement au niveau du tronc (surtout abdomen et région lombaire) et du visage (front).
- Éruption apparaissant dans les 24 à 48 heures qui suivent le retour de la température à la normale et disparaissant en moins de 3 jours, sans desquamation, ni pigmentation.
- Parfois présence de petites lésions maculo-papuleuses au niveau du palais mou (taches de Nagayama).

TRAITEMENT symptomatique

PRÉVENTION. Soins d'hygiène habituels

Jean-Bernard Girodias / CHU Sainte-Justine, Montréal / 2010

16

Jean-Bernard Girodias / CHU Sainte-Justine, Montréal / 2010

V. Le virus Epstein-Barr (EBV)

La mononucléose infectieuse (MNI), est due à une infection des lymphocytes B par le virus d'Epstein-Barr (16), et est la forme symptomatique de la primo-infection par ce virus (30).

1. Epidémiologie

La maladie touche principalement les adolescents et les adultes jeunes, rare chez l'enfant elle est exceptionnelle avant 3 ans (28, 30).

L'homme est le seul réservoir, la transmission strictement interhumaine s'effectue par contact direct, en particulier salivaire (16). La période de contagiosité n'est pas connue (20).

2. Tableau clinique

La durée d'incubation est estimée entre 30 et 50 jours, et la primo-infection est le plus souvent peu ou asymptomatique (16, 20).

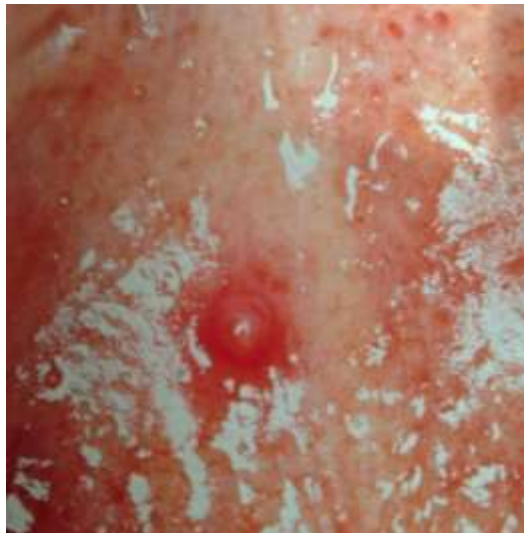Lorsqu'elle est symptomatique, on peut observer une semaine avant l'éruption, plusieurs signes comme une pâleur, une asthénie, de la fièvre, des céphalées, une hépato-splénomégalie, une angine à fausse membrane, et un œdème palpébral (16, 20 et 30).

L'éruption est très inconstante (5-10 % des cas), et plus fréquente chez les jeunes enfants (20, 30). Son aspect est le plus souvent morbilliforme et il régresse en quelques jours (30).

En bouche, on peut observer une gingivo-stomatite diffuse aiguë ou subaiguë, parfois recouverte de pseudomembranes, et des ulcérations bucco-pharyngées souvent localisées au niveau des amygdales (16). Cependant, le signe le plus courant est l'apparition de pétéchies à la jonction entre le palais dur et le palais mou (18). Elles apparaissent comme des taches punctiformes, circonscrites et érythémateuses de 0.5 à 1 mm de diamètre groupées ou isolées (Figure 35) (18). Elles sont accompagnées d'adénopathies cervicales chroniques, devenant persistantes, puis généralisées (16).

Les signes biologiques associés sont une hyperlymphocytose, avec des lymphocytes hyperbasophiles (activés), caractéristiques du syndrome mononucléosique (30).

Figure 35. Vésicule et pétéchies au niveau du palais. (18)



3. Diagnostic

Le diagnostic est principalement clinique **(28)**. Cependant, le diagnostic biologique peut être utile dans les formes cliniques atypiques **(20)**. Il est caractérisé par une leucocytose (10 000 à 40 000) à lymphocytes et à cellules mononuclées, et une mise en évidence d'IgM spécifiques **(28)**.

Il est confirmé : **(30)**

- par MNI-test (ou Monospot).
- éventuellement par une sérologie ou par PCR, qui caractérisent l'infection récente à EBV.

4. Evolution

La guérison est spontanée en 10 à 15 jours, avec une asthénie persistante **(16, 28)**.

5. Complications

Elles sont rares et sont principalement viscérales : hépatites, méningo-encéphalite... **(30)**.

6. Prise en charge


Le traitement est symptomatique : **(12)**

- antalgiques
- bains de bouche antiseptiques
- antibiotiques (en prévention d'une éventuelle surinfection)
- les corticoïdes améliorent les signes généraux

Remarque: en cas de prise d'une aminopénicilline, on peut observer une éruption maculo-papuleuse confluente quasi-constante chez l'adolescent (moins nette chez l'enfant), sans signaler pour autant une « allergie » **(20, 30)**.

Si l'infection à EBV n'est pas déjà authentifiée, il est important de le faire pour éviter de contre-indiquer définitivement cet antibiotique **(30)**.

Tableau XII. Ce qu'il faut retenir de la mononucléose infectieuse.

Virus	Virus Epstein-Barr (EBV)
Âge	Adolescence (rare chez l'enfant)
Contagion	- voies aérienne et salivaire - période de contagiosité inconnue
Période d'incubation	30-50 jours
Prodromes	- pâleur, asthénie, fièvre, céphalées - angine à fausse membrane, œdème palpébral - hépato-splénomégalie
Signes cliniques cutanés	Eruption morbilliforme (dans 5-10% des cas) régressant en quelques jours
Signes cliniques buccaux	<ul style="list-style-type: none"> - gingivo-stomatite diffuse aiguë ou subaiguë, parfois recouverte de pseudomembranes - ulcérations bucco-pharyngées souvent localisées au niveau des amygdales - apparition de pétéchies à la jonction entre le palais dur et le palais mou 
Autres signes fonctionnels	- adénopathies cervicales chroniques, persistantes, puis généralisées - signes biologiques: hyperlymphocytose
Evolution maladie	- guérison spontanée en 10-15 jours, sans cicatrice - asthénie persistante
Prise en charge	<u>Traitement symptomatique:</u> <ul style="list-style-type: none"> - antalgiques - bains de bouche antiseptiques - antibiotiques (en prévention d'une éventuelle surinfection) - les corticoïdes améliorent les signes généraux

- Les Paramyxoviridae -

I. La rougeole

La rougeole est une maladie d'origine virale due à une infection par un virus enveloppé à ARN simple brin de sens négatif, appartenant au genre morbillivirus de la famille des Paramyxoviridae (1).

1. Epidémiologie

La rougeole est très contagieuse touchant principalement les enfants entre 3 et 7 ans, mais dont l'incidence a fortement diminuée avec la vaccination obligatoire du "ROR" (vaccin à virus vivants atténués : Rougeole-Oreillons-Rubéole) (16, 30).

La maladie est à déclaration obligatoire par un médecin auprès de la Direction Départementale des Affaires Sanitaires et Sociales (DDASS) depuis 2005 (20). L'OMS avait pour objectif l'éradication de la rougeole en Europe occidentale en 2007, cependant la couverture vaccinale par le "ROR" encore insuffisante, explique que actuellement la maladie soit encore rencontrée (épidémies récentes, touchant surtout les adultes) (30).

2. Tableau clinique

- ✓ La **période d'incubation** est de 10 à 15 jours (30).
- ✓ La **phase d'invasion** dure 3 à 5 jours, et est marquée par une fièvre élevée, céphalées, asthénie, malaise général, et par un catarrhe occulo-nasal (conjonctivite et inflammation de muqueuses rhinopharyngées, s'accompagnant d'hypersécrétion) (20). La contagiosité forte par voie aérienne commence avec la phase d'invasion et persiste jusqu'au 5^{ème} jour de l'éruption (20).
- ✓ On observe ensuite la **phase d'éruption** avec l'apparition d'un exanthème maculo-papuleux morbilliforme, confluent en placard (Figure 36) (30). Cet exanthème débute au niveau la tête en particulier dans la zone rétro-auriculaire, puis s'étend vers le tronc et les membres pour se généraliser (30). Sa durée est de 5 à 7 jours, et il est suivi d'une fine desquamation peu visible (20).

Au niveau des autres signes généraux possibles pendant la phase d'invasion, on peut retrouver une photophobie, une irritabilité de l'enfant et une toux, et parfois des signes digestifs (douleurs abdominales, diarrhée, vomissements) (20, 30). La fièvre persiste après l'apparition de l'éruption (20).

En bouche, on retrouve le signe pathognomonique de la rougeole, fugace et difficile à voir : le signe de Köplik (20). Il s'agit de petites taches blanches-bleuâtres, punctiformes, saillants reposant sur un fond érythémateux (Figure 37) (16). Ces lésions siègent préférentiellement sur la face interne des joues, en regard des dernières molaires (16).

De façon inconstante, se développe une gingivo-stomatite érythémateuse diffuse non spécifique (Figure 38) (16).

Figure 36. Rougeole: aspect typique de l'éruption. (20)

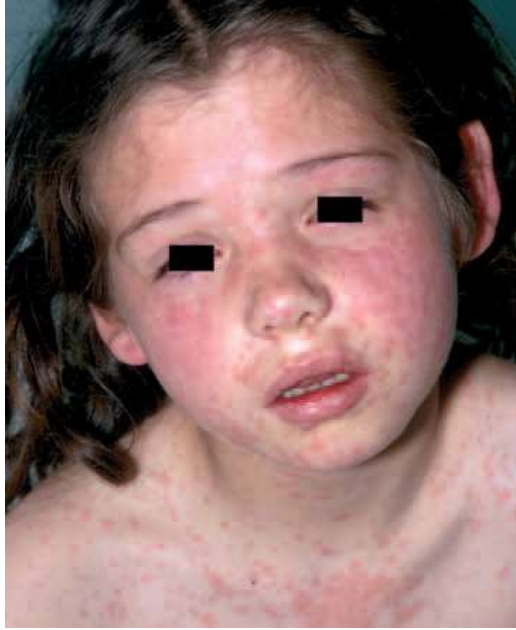

Figure 37. Signe de Köplik. (18)

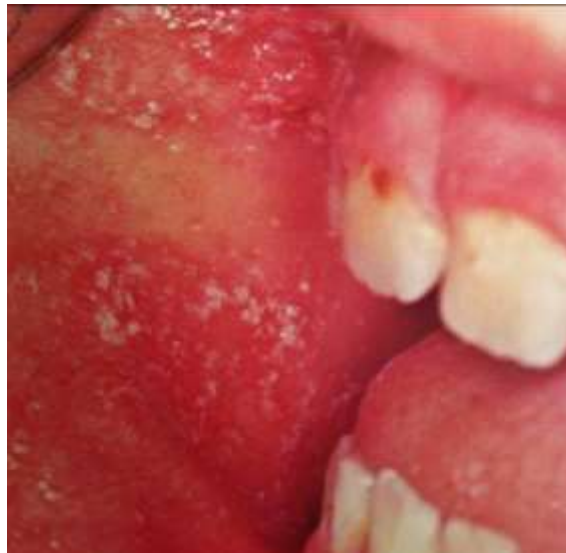
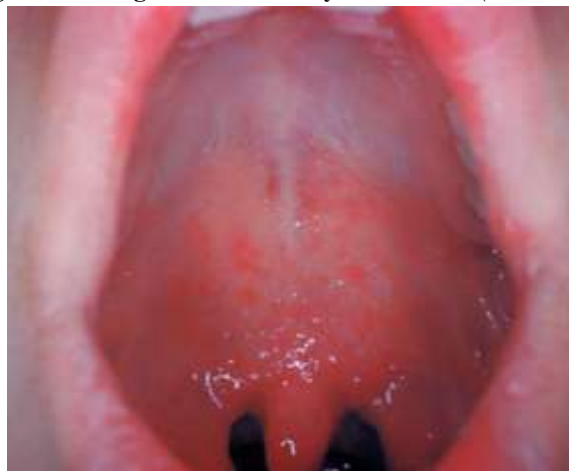
Figure 38. Gingivo-stomatite érythémateuse. (Dr. Joseph)



3. Diagnostic

3.1. Le diagnostic positif

Le diagnostic clinique considéré comme typique par les caractères de l'érythème, l'aspect clinique et l'évolution de l'exanthème, le catarrhe oculo-nasal et la fièvre, est devenu plus difficile, car beaucoup de praticiens n'ont jamais rencontré cette infection (20).

L'association d'une fièvre, d'une éruption maculo-papuleuse et d'au moins un des signes suivants doit évoquer le diagnostic de rougeole : conjonctivite, toux, coryza, signe de Köplik (20).

3.2. Le diagnostic biologique

Le diagnostic biologique est indispensable devant toute suspicion de rougeole (20). L'examen de référence est la sérologie sanguine détectant les IgM spécifiques (20).

Une détection salivaire des anticorps est également possible à l'aide de kits de prélèvements fournis par les DDASS (20). L'isolement du virus par culture ou PCR est peu pratiqué en routine (20).

4. Evolution

La guérison est favorable en 8 à 10 jours (Figure 39) (30).

L'infection rougeoleuse confère une immunité à vie contre la réinfection (1).

5. Complications

Rares, elles sont observées surtout chez le nourrisson de moins de 1 an, chez l'adulte de plus de 20 ans et chez le sujet immunodéprimé (16, 20). Il s'agit essentiellement de méningo-encéphalite, pneumopathies, myocardite, kératite (30).

6. Prise en charge

- le traitement est symptomatique et passe par la prescription d'antalgiques/antipyrétiques et de bain de bouche (16, 20).
- l'enfant malade doit être exclu des collectivités pendant la phase de contagion (20).
- autour de l'enfant malade, l'administration d'immunoglobulines polyvalentes chez les sujets fragilisés (enfants immunodéprimés ou de moins de 6 mois...) peut être proposée (20). Elles sont efficaces dans les jours qui suivent la contamination (20).
- une vaccination est possible aux âges « vaccinaux », très rapidement en post-contamination (20).

La vaccination par le "ROR" est un moyen préventif efficace et important, car faute de vaccination, des complications neurologiques graves et permanentes peuvent se produire chez l'enfant non immunisé (34).

La rougeole a été introduite dans le calendrier vaccinal en 1983 en association avec la rubéole et les oreillons, puis ce calendrier a été modifié en 2005 (20). Depuis, la première vaccination doit être effectuée à 1 an avec une deuxième injection systématique à 2 ans (un rappel est prévu entre 2 et 13 ans pour s'assurer de l'administration de cette deuxième dose). L'objectif est de dépasser un taux de vaccination de 95 % permettant d'entretenir l'espoir d'une éradication de cette maladie (20).

Tableau XIII. Ce qu'il faut retenir de la rougeole.



Virus	Paramyxovirus
Âge	3-7 ans
Contagion	- voie aérienne - contagiosité commençant avec la phase d'invasion, et persiste jusqu'au 5 ^{ème} jour de l'éruption
Période d'incubation	10-15 jours
Prodromes	- fièvre 39-40°C - catarrhe, conjonctivite - malaise général
Signes cliniques cutanés	- éruption maculo-papuleuse morbilliforme, confluyente en placards - début au niveau de la tête (derrière les oreilles), puis extension au tronc et membres pour se généraliser
Signes cliniques buccaux	- signe pathognomique fugace: signe de Köplik: taches blanches sur les faces internes des joues - gingivo-stomatite érythémateuse diffuse non spécifique
	
Autres signes fonctionnels	- toux - irritabilité
Evolution maladie	- guérison en 8-10 jours - desquamation fine
Diagnostics différentiels	- autres exanthèmes viraux - maladie de Kawasaki - toxidermie - rash allergique - scarlatine
Prise en charge	- <u>Traitement symptomatique</u> : <ul style="list-style-type: none"> • antalgiques/antipyrétiques • bains de bouche antiseptiques - <u>Moyens de prévention spécifiques</u> : <ul style="list-style-type: none"> • sérothérapie : immunoglobulines polyvalentes en post-contamination chez les sujets fragilisés (enfants immunodéprimés ou de moins de 6 mois...) • vaccination : par le "ROR" : une injection à un an, puis une deuxième à 2 ans (rappel de cette dose entre 2 et 13 ans) - <u>Précautions</u> : éviction des collectivités pendant la phase de contagion

Figure 39. Fiche pédagogique de la rougeole.

ROUGEOLE



Virus de la rougeole

INCUBATION: 8 à 10 jours

Hiver et printemps

Nourrissons et adolescents

CONTAGIOSITÉ: durant les 5 jours précédant et suivant le début de l'éruption

ÉVICTION SCOLAIRE d'au moins 4 jours après le début de l'éruption

• Malaise général, abattement
• Irritabilité
• Fièvre élevée
• Rhinorrhée, toux

Yeux rouges

SIGNE PARTICULIER Taches de Koplik

NE PAS CONFONDRE AVEC : maladie de Kawasaki, scarlatine, autre éruption virale, toxidermie, allergie

ÉVOLUTION. Guérison en une dizaine de jours

COMPLICATIONS: otite, convulsion, diarrhée, pneumonie, laryngo-trachéo-bronchite, encéphalite, panencéphalite sclérosante subaiguë

FACTEURS DE RISQUE : premiers 12 mois de vie, déficits immunitaires, malnutrition, grossesse

RISQUE EMBRYO-FŒTAL. Faible risque de maladie congénitale

ÉRUPTION MACULO-PAPULEUSE

- Rash généralisé non prurigineux débutant au niveau de la tête puis envahissant le tronc et les membres.
- Éléments maculo-papuleux rouges espacés de peau saine.
- Érythème des muqueuses bucco-pharyngées; dépôts blanchâtres à la face interne des joues (taches de Koplik).

TRAITEMENT symptomatique; **vitamine A** si facteur de risque

PRÉVENTION.
Contacts réceptifs : **gamma globulines IM**
Entourage: **vaccination des sujets réceptifs**

Jean-Bernard Girodias / CHU Sainte-Justine, Montréal / 2010

17

Jean-Bernard Girodias / CHU Sainte-Justine, Montréal / 2010

II. Les oreillons

Les oreillons sont dus à une infection par un virus enveloppé à ARN simple brin négatif, appartenant au genre Rubulavirus de la famille des Paramyxoviridae (35).

1. Epidémiologie

C'est une maladie contagieuse généralement bénigne, touchant principalement l'enfant entre 2 et 15 ans (34). Mais son incidence diminue avec la vaccination obligatoire du "ROR" (30). La maladie est immunisante, on ne peut la développer qu'une seule fois dans sa vie (34). La contamination se fait par voie salivaire et respiratoire (gouttelettes) (1).

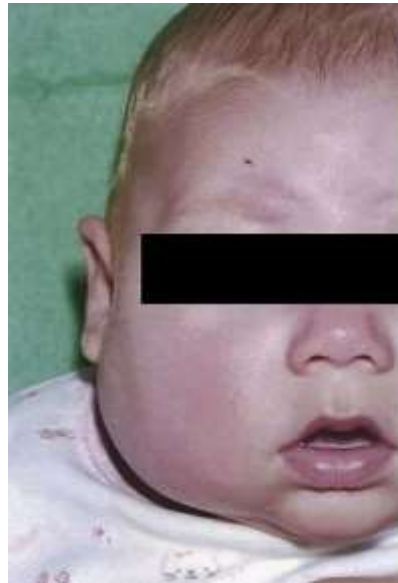2. Tableau clinique

La durée d'incubation est de 16 à 18 jours (1).

La maladie provoque une inflammation des glandes salivaires parotidiennes (Figure 40), provoquant ainsi une douleur située au niveau de l'oreille (1, 34). Il y a une inflammation des deux glandes parotidiennes simultanément.

Une fièvre légère est également présente (1).

Figure 40. Inflammation de la parotide côté droit. (36)



3. Diagnostic

3.1. Le diagnostic positif

Le diagnostic est essentiellement clinique.

3.2. Le diagnostic différentiel

Il se fait avec une parotidite qui sera unilatérale, alors que dans les oreillons, l'atteinte est bilatérale (36). Chez les enfants, les parotidites peuvent avoir plusieurs causes : (36)

- une infection bactérienne
- VIH
- tuberculose
- maladie auto-immune
- tumeurs

4. Evolution

La guérison est spontanément favorable en 1 à 2 semaines (34).

5. Complications

Elles sont rares (1), il peut s'agir de:


- une méningite
- une stérilité chez les garçons si l'infection a eu lieu en période post-pubertaire par inflammation de l'épididyme et des testicules (orchite)

6. Prise en charge

Le traitement est principalement symptomatique et passe par la prescription d'antalgiques/antipyrétiques et de bains de bouche (1).

La prévention de cette maladie tout comme la rougeole et la rubéole repose sur la vaccination obligatoire du "ROR" (34).

Tableau XIV. Ce qu'il faut retenir des oreillons.

Virus	Paramyxovirus
Âge	2-15 ans
Contagion	Voies aérienne et salivaire
Période d'incubation	16-18 jours
Prodromes	Fièvre légère
Signes cliniques cutanés	Ø
Signes cliniques buccaux	<ul style="list-style-type: none"> - douleurs au niveau de l'oreille - inflammation bilatérale des glandes parotidiennes 
Autres signes fonctionnels	Ø
Evolution maladie	Guérison spontanée en 1-2 semaines
Diagnostic différentiel	Parotidite
Prise en charge	<ul style="list-style-type: none"> - <u>Traitement symptomatique</u>: <ul style="list-style-type: none"> • antalgiques/antipyrétiques • bains de bouche antiseptiques - <u>Moyens spécifiques de prévention</u>: vaccination par le "ROR". Calendrier vaccinal identique à la rougeole - <u>Précautions</u>: éviction des collectivités pendant la phase de contagion

Le Togavirus -

La rubéole est une maladie d'origine virale due à une infection par un Togavirus, un virus à ARN simple brin positif (1, 30).

Il s'agit d'une maladie éruptive contagieuse de l'enfance habituellement bénigne. Cependant, elle peut être responsable de complications rares mais potentiellement graves (37).

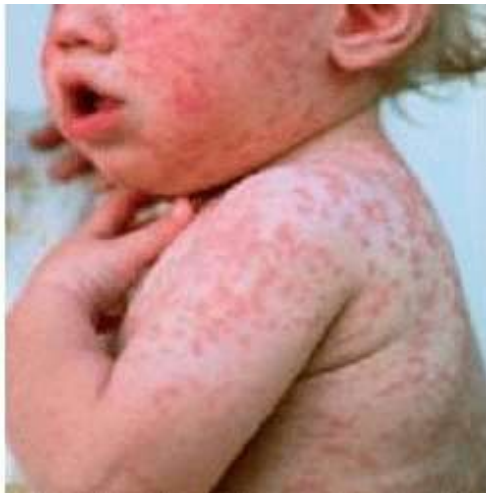1. Epidémiologie

Elle touche principalement les enfants entre 2 et 10 ans et se manifeste plus fréquemment pendant les mois d'hiver et de printemps (12, 30). Son incidence diminue par la vaccination obligatoire du "ROR" (30).

La contamination s'effectue par voie respiratoire à travers les gouttelettes émises par les individus infectés (1).

2. Tableau clinique

Figure 41. Exanthème typique de la rubéole.



http://fr.questmachine.org/wiki/Rougeole_et_rub%C3%A9ole

Elle est asymptomatique dans un cas sur deux (30).

La durée d'incubation est de 14 à 21 jours (30).

Elle se manifeste habituellement par un exanthème typique (Figure 41) : une éruption de petites taches rouges ne durant pas plus de 3 jours, c'est pourquoi on appelle parfois la rubéole, « la rougeole de 3 jours » (1). Il débute au niveau du visage puis s'étend sur le tronc et les membres, avec une atteinte prédominante des fesses (30).

Les signes associés sont une fièvre modérée et des adénopathies cervicales (30).

Au niveau des signes biologiques, on retrouve également une lymphocytose sanguine (30).

Au niveau de la cavité buccale on peut observer, mais c'est peu fréquent, un énanthème correspondant à des macules ou pétéchies (30)

3. Evolution

La guérison est favorable en 6 à 10 jours (30).

4. Complications

Elles sont rares, essentiellement neurologiques de gravité variable, mais aussi à type d'arthralgies, de thrombopénie et de purpura (32, 37).

5. Prise en charge

Le traitement est symptomatique, et passe par la prescription d'antalgiques/antipyrétiques et de bains de bouche (Figure 42) **(1)**.

La prévention de cette maladie tout comme la rougeole et les oreillons repose sur la vaccination obligatoire du "ROR" **(30)**.

Tableau XV. Ce qu'il faut retenir de la rubéole.

Virus	Togavirus
Âge	2-10 ans
Contagion	- voie aérienne - contagiosité 7 jours avant et après le début de l'éruption
Période d'incubation	14-21 jours
Prodromes	Fièvre modérée
Signes cliniques cutanés	- éruption maculo-papuleuse rose pâle morbilliforme inconstante pendant 3 jours - début au niveau du visage puis extension sur le tronc et les membres, atteinte des fesses (++)
Signes cliniques buccaux	Macules ou pétéchies peu fréquentes
Autres signes fonctionnels	- adénopathies cervicales - lymphocytose sanguine
Evolution maladie	Guérison en 6-10 jours
Diagnostics différentiels	- autres exanthèmes viraux - scarlatine - rash allergique
Prise en charge	- <u>Traitement symptomatique</u> : <ul style="list-style-type: none"> • antalgiques/antipyrétiques • bains de bouche antiseptiques - <u>Moyens spécifique de prévention</u> : vaccination par le "ROR". Calendrier vaccinal identique à la rougeole - <u>Précautions</u> : éviction des collectivités pendant la phase de contagion

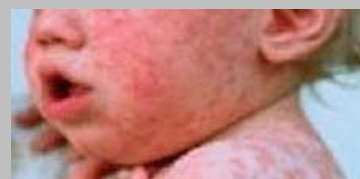

Figure 42. Fiche pédagogique de la rubéole.

RUBÉOLE

Virus de la rubéole

INCUBATION: 14 à 21 jours

Hiver, printemps

Surtout nourrissons et adolescents

CONTAGIOSITÉ: les 7 jours avant et après le début de l'éruption (Pendant plusieurs mois pour la rubéole congénitale)

ÉVICTION SCOLAIRE 1 semaine (période contagieuse)

- Bon état général
- Pas ou peu de fièvre
- Adénopathies sous-occipitales et rétro-auriculaires
- Arthralgies distales (adolescents, adultes)

Conjonctives normales

SIGNE PARTICULIER. Risque tératogène

NE PAS CONFONDRE AVEC : autre exanthème viral, scarlatine, allergie

ÉVOLUTION. Guérison rapide de la forme acquise

COMPLICATIONS inhabituelles: encéphalite, purpura, anémie hémolytique, myocardite, péricardite

FACTEURS DE RISQUE : grossesse

RISQUE EMBRYO-FOETAL. Risque d'embryopathie-foetopathie tératogène

ÉRUPTION MACULO-PAPULEUSE

- Éruption non prurigineuse du visage puis du tronc et des membres
- Macules rouges ou rosées, espacées de peau saine, plus vives et plus denses sur les joues, plus clairsemées sur le tronc et les membres
- Pas d'atteinte des muqueuses

TRAITEMENT symptomatique

PRÉVENTION. Contacts normaux : surveillance
Femmes enceintes : vérification du statut sérologique, gammaglobulinesTM (?)

Jean-Bernard Girodias / CHU Sainte-Justine, Montréal / 2010

18

Jean-Bernard Girodias / CHU Sainte-Justine, Montréal / 2010

- Les Entérovirus-

I. Généralités sur les entérovirus

Les entérovirus sont des petits virus nus à ARN simple brin, qui appartiennent à la famille des Picornaviridae (« pico » pour petit et « rna » pour ARN) (5, 34).

Ce sont des virus ubiquitaires et très résistants dans le milieu extérieur (5). Le tube digestif de l'homme est le seul réservoir (38).

Ils se transmettent principalement par voie digestive, mais aussi par voie aérienne, parentérale et transplacentaire (5).

Les entérovirus sont divisés en cinq espèces (5) :

- les poliovirus : virus de la poliomyélite (types 1, 2, 3) (21) qui sont les plus neurotropes (5).
- les virus Cocksackie (du nom d'un village de l'état de New-York aux États-Unis où le premier fut découvert), divisés en 2 groupes (5) :
 - groupe A : 24 types (21)
 - groupe B : 6 t y p e s (21)
- les échovirus (acronyme pour Enteric Cytopathic Human Orphan, car à l'époque de leur découverte ils étaient orphelins de maladie) (34 types) (21).
- les entérovirus (types 68 à 74) (32).

Les entérovirus non-polio sont considérés comme l'une des principales causes d'infection virale chez l'enfant surtout l'été en pays tempéré (5).

Leur pouvoir pathogène est très diversifié et la sévérité des atteintes est variable avec des infections asymptomatiques dans la majorité des cas, des infections banales (herpangine, éruption cutanée, conjonctivite, pharyngite), mais aussi des pathologies graves (sepsis, myopéricardite, méningite, encéphalite), voire mortelles en particulier chez le nouveau-né (38).

II. L'herpangine

Il s'agit d'une affection bénigne énanthémateuse aiguë fébrile de l'enfant, due essentiellement aux coxsackievirus du groupe A (4, 10, 5, 6, 2, 3) et plus rarement à d'autres entérovirus (coxsackievirus du groupe B ou à l'échovirus) (9, 12).

1. Epidémiologie

Elle touche avec prédilection l'enfant de 1 à 7 ans, de manière épidémique pendant les mois d'été par contact direct oropharyngé (5, 12).

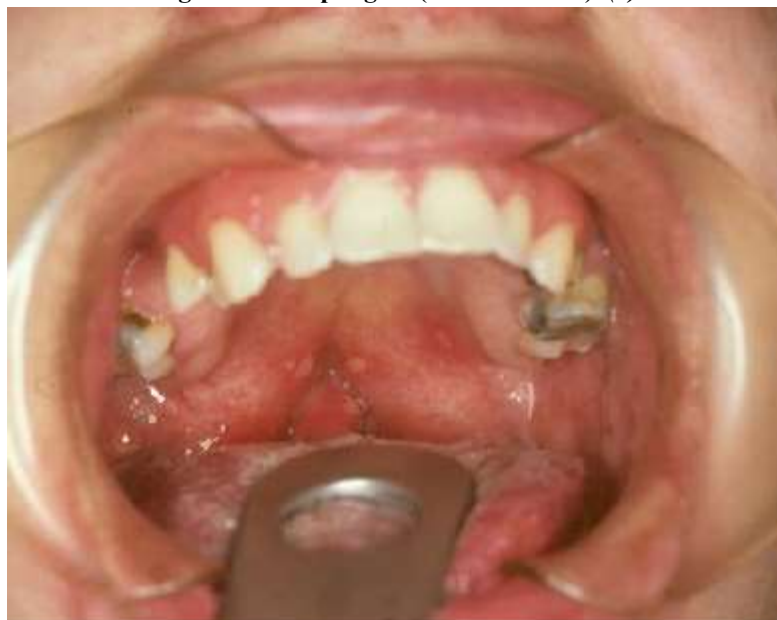2. Tableau clinique

La maladie se développe brutalement après une période d'incubation de 4 à 10 jours (12). Les lésions initiales sont des papules, qui deviennent rapidement des vésicules en "tête d'épingle" puis se rompent, laissant des ulcérations douloureuses de petit diamètre recouvertes par une membrane blanchâtre (12). Elles peuvent confluer, formant ainsi une ulcération un peu plus grande (18). Ces lésions disparaissent en 3 à 5 jours (18).

Ces manifestations peuvent être présentes sur l'ensemble de la muqueuse buccale, mais siègent avec prédilection sur les amygdales et leur piliers antérieurs, le voile du palais, la luette et la paroi pharyngée postérieure (5, 12) (Figure 43). La langue et la partie antérieure de la cavité buccale sont généralement respectées (9).

Il n'y a aucune éruption cutanée associée, mais on retrouve fréquemment des signes généraux: fièvre élevée (39-40°C), malaise général, céphalées, anorexie, dysphagie douloureuse, pharyngite et myalgies (5, 9 et 12). Des symptômes abdominaux à type de douleurs ou de vomissements sont plus rares (5).

Figure 43. Herpangine (coll. Dr. Billet). (9)



3. Diagnostic

3.1. Le diagnostic positif

Il est essentiellement clinique **(18)**.

3.2. Le diagnostic différentiel

Il doit se faire avec la gingivo-stomatite herpétique, mais l'herpangine s'en distingue par l'absence de gingivite aiguë **(18)**. De plus dans la gingivo-stomatite herpétique, la durée des symptômes est plus longue et la douleur plus intense **(18)**.


4. Evolution

La guérison est spontanée, et survient en moins de 10 jours **(9)**.

5. Prise en charge

Le traitement est purement symptomatique à base d'antipyrétiques, d'antalgiques par voie générale et d'anesthésiques locaux si nécessaire **(12)**.

Tableau XVI. Ce qu'il faut retenir de l'herpangine.

Virus	Coxsackievirus du groupe A
Âge	1-7 ans
Contagion	Voie aérienne et digestive
Période d'incubation	4-10 jours
Prodromes	Début brutal de la maladie
Signes cliniques cutanés	Aucune éruption cutanée associée
Signes cliniques buccaux	<p>- lésions papulo-vésiculeuses évoluant en ulcérations de petit diamètre - localisation à la partie postérieure de la cavité buccale (amygdale, luette, voile du palais, paroi pharyngée)</p> 
Autres signes fonctionnels	<p>- fièvre élevée (39-40°C), malaise général, céphalées - dysphagie douloureuse, pharyngite - myalgies</p>
Diagnostic différentiel	Gingivo-stomatite herpétique
Evolution maladie	Guérison spontanée en moins de 10 jours
Prise en charge	<p><u>Traitement symptomatique:</u></p> <ul style="list-style-type: none"> • antalgiques/antipyrétiques • anesthésiques locaux si nécessaire

III. Le syndrome pieds-mains-bouche (SPMB)

Il s'agit d'une affection causée principalement par deux entérovirus : le coxsackievirus A16 et l'entérovirus 71 (avec dans ce cas un risque possible de complications neurologiques sévères) (5, 39). Plus rarement d'autres virus coxsackies (A5, A10, B2, ou B5) ou l'échovirus, peuvent être en cause (12, 18).

1. Epidémiologie

Cette maladie est considérée comme rare et bénigne en France (39). Elle survient de manière épidémique pendant les mois d'été ou de façon sporadique chez les enfants de moins de 10 ans la plupart du temps (12).

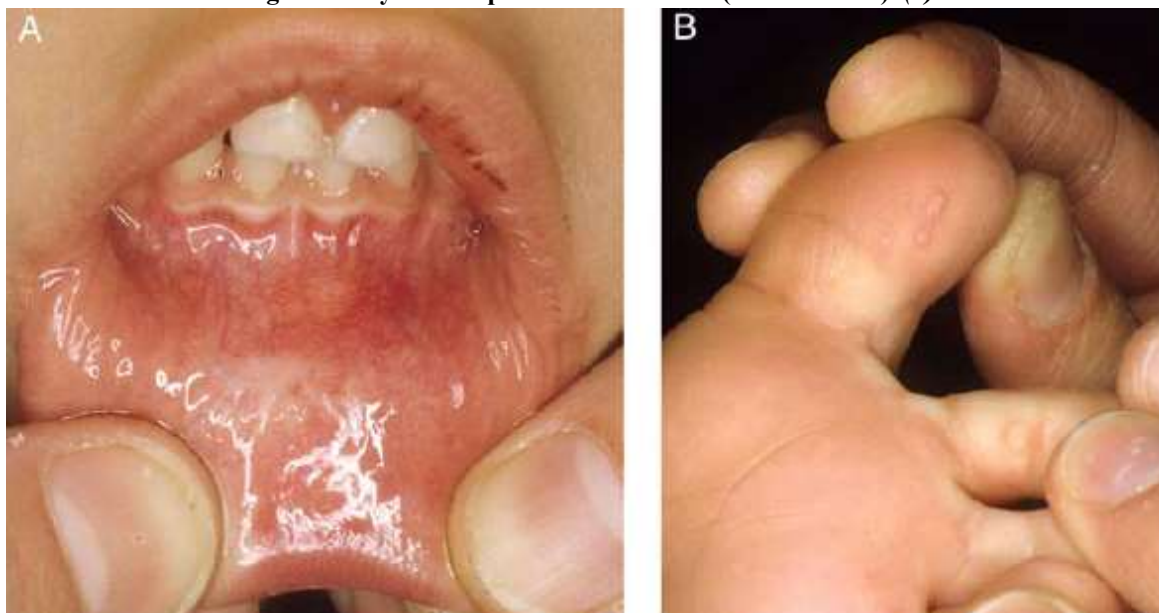
La maladie est très contagieuse et la transmission se fait par voie orale (gouttelettes de salive aéroportées) ou par voie digestive (5).

2. Tableau clinique

La période d'incubation est de 3 à 6 jours et est suivie d'une phase d'invasion de 2 jours marquée par des symptômes de malaise général : fièvre, anorexie, douleurs abdominales et parfois arthralgies (28).

Puis on observe l'apparition d'un énanthème dont les lésions élémentaires sont des vésicules entourées d'un halo érythémateux qui se rompent rapidement pour donner des érosions grisâtres et coalescentes (5). La stomatite érosive et douloureuse (Figure 44) est caractéristique, avec une atteinte du palais dur, de la luette, des gencives, de la partie antérieure de la langue et des lèvres (5). Dans deux tiers des cas, les lésions buccales s'associent à des lésions cutanées maculeuses puis vésiculeuses, formant ensuite des croûtes sur les faces dorsales des mains et des pieds (la face palmaire est plus rarement touchée), ainsi que sur les faces latérales des doigts et des zones péri-unguérales, qui disparaissent en une dizaine de jours (5, 12). Un exanthème profus des fesses, des cuisses et de la région génitale est fréquent (5).

Figure 44. Syndrome pieds-mains-bouche (coll. Dr Billet). (9)



3. Diagnostic

Le diagnostic est principalement clinique, l'éruption étant caractéristique **(28)**. En cas de doute, le virus est mis en évidence dans les lésions cutanées **(28)**.

4. Evolution

La guérison est spontanée et survient en moins de 10 jours **(9)**.

5. Complications

Elles sont très rares : encéphalite, atteinte sévère du système nerveux central ou défaillance cardio-pulmonaire **(9)**.

6. Prise en charge

Le traitement est purement symptomatique (Figure 45) : **(12, 28)**

- antalgiques
- bain de bouche et antiseptiques locaux cutanés
- anesthésiques locaux afin de faciliter l'alimentation en atténuant la douleur

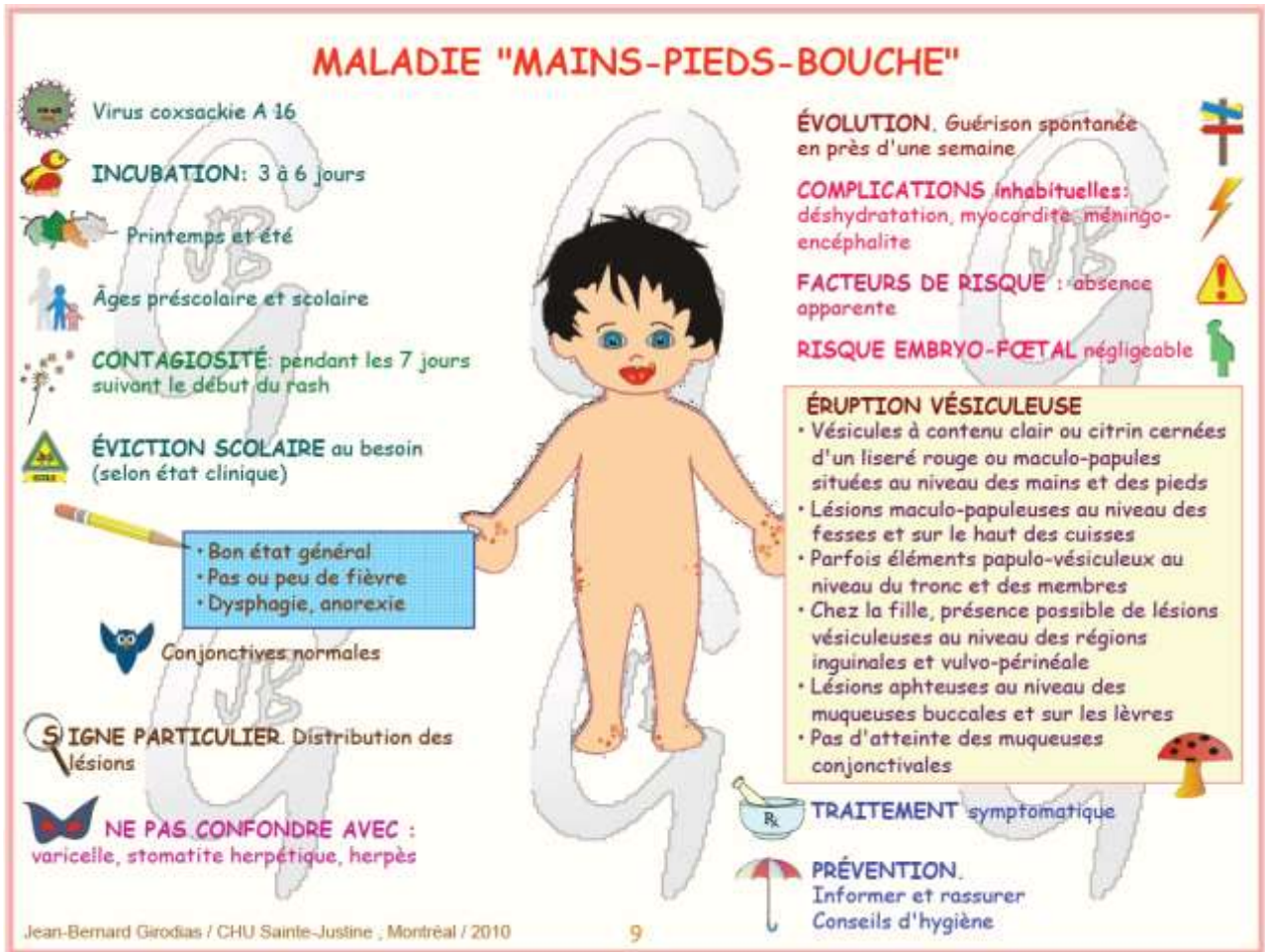
Tableau XVII. Ce qu'il faut retenir du syndrome pieds-mains-bouche.

Virus	Coxsackievirus A16 / Entérovirus 71
Âge	Inférieur à 10 ans
Contagion	- voie aérienne et digestive - contagiosité pendant les 7 jours suivant l'éruption
Période d'incubation	3-6 jours
Prodromes	<u>Phase d'invasion</u> (2 jours): - fièvre, malaise général - douleurs abdominales, parfois arthralgies
Signes cliniques cutanés	- lésions maculo-vésiculeuses formant ensuite des croûtes - localisées aux faces dorsales des mains et des pieds, et aux faces latérales des doigts et des zones péri-unguéales
Signes cliniques buccaux	- vésicules avec halo érythémateux évoluant en érosions grisâtres et coalescentes - localisation au palais dur, de la luette, des gencives, des lèvres, et de la partie antérieure de la langue
Autres signes fonctionnels	Ø
Evolution maladie	Guérison spontanée en moins de 10 jours
Diagnostics différentiels	- varicelle - gingivo-stomatite herpétique - herpès récurrent
Prise en charge	- <u>Traitement symptomatique</u> : <ul style="list-style-type: none"> • antalgiques • bain de bouche et antiseptiques locaux cutanés • anesthésiques locaux afin de faciliter l'alimentation en atténuant la douleur - <u>Précautions</u> : éviction des collectivités si besoin pendant la phase de contagion

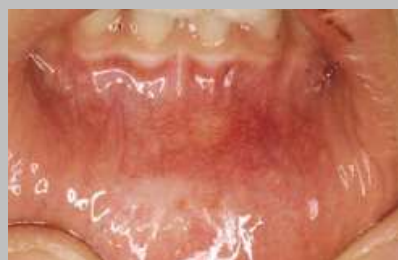

Figure 45. Fiche pédagogique du syndrome pieds-mains-bouche.

MALADIE "MAINS-PIEDS-BOUCHE"



Virus coxsackie A 16

INCUBATION: 3 à 6 jours

Printemps et été

Âges préscolaire et scolaire

CONTAGIOSITÉ: pendant les 7 jours suivant le début du rash

ÉVICTION SCOLAIRE au besoin (selon état clinique)

• Bon état général
• Pas ou peu de fièvre
• Dysphagie, anorexie

Conjonctives normales

SIGNE PARTICULIER. Distribution des lésions

NE PAS CONFONDRE AVEC : varicelle, stomatite herpétique, herpès

ÉVOLUTION. Guérison spontanée en près d'une semaine

COMPLICATIONS inhabituelles: déshydratation, myocardite, méningo-encéphalite

FACTEURS DE RISQUE : absence apparente

RISQUE EMBRYO-FOETAL négligeable

ÉRUPTION VÉSICULEUSE

- Vésicules à contenu clair ou citrin cernées d'un liseré rouge ou maculo-papules situées au niveau des mains et des pieds
- Lésions maculo-papuleuses au niveau des fesses et sur le haut des cuisses
- Parfois éléments papulo-vésiculeux au niveau du tronc et des membres
- Chez la fille, présence possible de lésions vésiculeuses au niveau des régions inguinales et vulvo-périnéale
- Lésions aphteuses au niveau des muqueuses buccales et sur les lèvres
- Pas d'atteinte des muqueuses conjonctivales

TRAITEMENT symptomatique

PRÉVENTION. Informer et rassurer
Conseils d'hygiène

Jean-Bernard Girodias / CHU Sainte-Justine, Montréal / 2010

Jean-Bernard Girodias / CHU Sainte-Justine, Montréal / 2010

- Les Papillomavirus (HPV) -

I. Généralités sur les papillomavirus

Il s'agit de virus nus à ADN circulaire, infectant exclusivement les épithéliums cutanés et muqueux (40). Ils sont retrouvés chez plusieurs espèces : humaine, bovine, ovine..., et sont responsables d'un certain nombre de cancers (40).

Il existe actuellement plus de 100 génotypes totalement identifiés de papillomavirus, et sur les plus de 34 papillomavirus humains (HPV) identifiés, seuls quelques-uns d'entre eux peuvent être responsables d'atteintes de la cavité buccale se traduisant par des tumeurs épithéliales bénignes (12, 40).

Les HPV sont très résistants aux conditions environnementales et la contamination peut se faire par voies cutanée et sexuelle mais également par l'intermédiaire d'eau, de linge, de gants ou de matériel souillés (40). L'auto-inoculation et l'hétéro-inoculation sont également possibles (40).

En pratique clinique, on distingue schématiquement les HPV cutanés et les HPV muqueux ; de même, les HPV à haut risque (oncogènes) et les HPV à bas risque (non oncogènes), ceux-ci étant les plus nombreux (40).

Parmi les HPV muqueux à haut risque, les types 16, 18, 31, 33 et 45 sont les plus fréquents, les principaux HPV cutanés à haut risque sont les types 5 et 8 (40). Un vaccin dirigé contre les génotypes 6, 11, 16 et 18 est disponible (32).

Dès le plus jeune âge, l'enfant est colonisé par le papillomavirus, une contamination qui reste le plus souvent asymptomatique (12). Cette contamination est le plus souvent transitoire en raison d'une réponse immunitaire efficace (40).

De plus, la transmission verticale de HPV par la mère soit in utero à travers le placenta, soit lors de l'accouchement aux sites génitaux et oraux du nouveau-né est bien établie, mais certaines études ont démontrées d'autres sources de contamination possibles cours de l'enfance (41).

La particularité des papillomavirus est qu'ils sont à l'origine des tumeurs épithéliales ou épithélio-conjonctives les plus fréquentes observées en bouche.

II. Le papillome

Il s'agit d'une hyperplasie épithéliale (Figure 46) qui siège préférentiellement sur la langue, le palais et la face interne des joues et dont les virus responsables sont les HPV 6 et 11 (9).

Le papillome est une tumeur épithéliale stricte sans implication du tissu conjonctif sous-jacent, exophytique, pédiculée souvent unique, dont la surface peut devenir kératinisée et prendre alors un aspect blanchâtre (9). Il est conseillé de faire l'exérèse au laser afin d'éliminer également les kératinocytes autour de la lésion qui seraient contaminés par le virus pour éviter les récives.

Figure 46. Papillome lingual (coll. Dr. Tessier). (9)

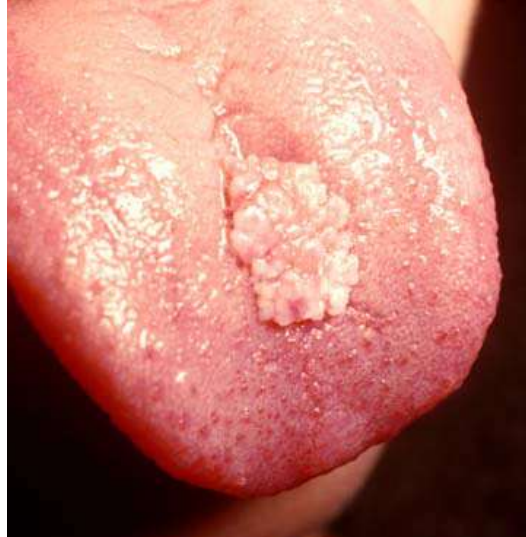

Tableau XVIII. Ce qu'il faut retenir des papillomes.

Virus	HPV 6 et 11
Description de la lésion	Formation exophytique, pédiculée souvent unique, avec une surface pouvant se kératiniser (aspect blanchâtre)
Topographie	Langue, palais et face interne des joues ++
Evolution maladie	Régression spontanée possible mais très rare, évolution habituelle se fait vers extension des lésions en nombre et en taille.
Diagnostics différentiels	- verrues - condylome (généralement plus gros) Fonction des résultats d'anatomo-pathologie
Prise en charge	Exérèse chirurgicale (laser) mais tendance à récidiver, Suivi : contrôles réguliers

III. Les condylomes acuminés

Le condylome est une excroissance papillomateuse qui apparaît plus fréquemment sur la peau et la muqueuse ano-génitale (18). Il s'agit d'une maladie sexuellement transmissible (MST) dont les virus responsables sont les HPV 6, 11 et 16 (12). On peut ainsi les retrouver au niveau de la muqueuse buccale par transmission à partir d'un contact oro-génitale (18) ou par le linge mouillée. De ce fait, ils sont exceptionnels chez l'enfant et doivent faire évoquer des sévices. Le nourrisson peut être affecté par contamination lors du passage par la filière génitale maternelle (12).

En bouche, les localisations les plus fréquentes sont les lèvres, le frein lingual, et le dos de la langue (18). Macroscopiquement, il commence par de multiples petits nodules roses qui prolifèrent et confluent pour former des excroissances papillaires souples, sessiles ou pédonculées, avec une surface en "chou-fleur" (Figure 47) (18). Ils peuvent également se présenter sous forme de petites lésions et donc être confondu avec des verrues ou des papillomes (18). Microscopiquement, à la prolifération épithéliale malphigienne plus ou moins intense, peut s'associer une augmentation de volume du tissu conjonctif sous-jacent (qui peut être plus importante que la prolifération épithéliale).

Après exérèse (cf papillome), les condylomes buccaux ont tendance à récidiver (18). La régression spontanée est possible mais très rare, l'évolution habituelle se fait vers l'extension des lésions en nombre et en taille.

Figure 47. Condylome acuminé. (18)

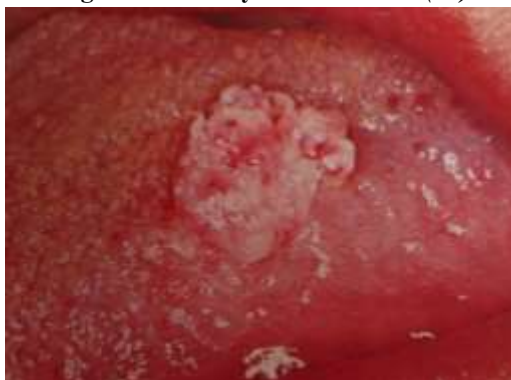

Tableau XIX. Ce qu'il faut retenir des condylomes acuminés.

Virus	HPV 6, 11, et 16
Description de la lésion	Excroissances papillaires souples, sessiles ou pédonculées, avec une surface en "chou-fleur"
Topographie	Lèvre supérieure, frein lingual, dos de la langue et la lèvre inférieure ++
Evolution maladie	Régression spontanée possible mais très rare, évolution habituelle se fait vers extension des lésions en nombre et en taille (++/ papillome)
Diagnostics différentiels	- verrues - papillome (généralement plus petit) Fonction des résultats d'anatomo-pathologie
Prise en charge	Exérèse chirurgicale (laser) mais tendance à récidiver Suivi : contrôles réguliers

IV. Les verrues vulgaires buccales

Les virus les plus souvent impliqués pour ces lésions sont les HPV 2 et 4 (9).

Ces verrues buccales sont principalement observées chez les enfants ayant des verrues digitales, car la transmission s'effectue le plus souvent par auto-inoculation à partir d'une morsure d'une verrue digitale (18).

Toute la muqueuse buccale peut être atteinte, mais les lèvres, le palais et les gencives sont des sites préférentiels, étant les plus souvent exposés à la transmission lors d'une morsure (18). Elles correspondent à de petites lésions exophytiques, blanchâtres, à la surface rugueuse et à la base sessile (Figure 48) (18). Elles apparaissent soudainement et leur croissance est assez rapide (18).

Figure 48. Verrue vulgaire buccale. (Dr. Joseph)

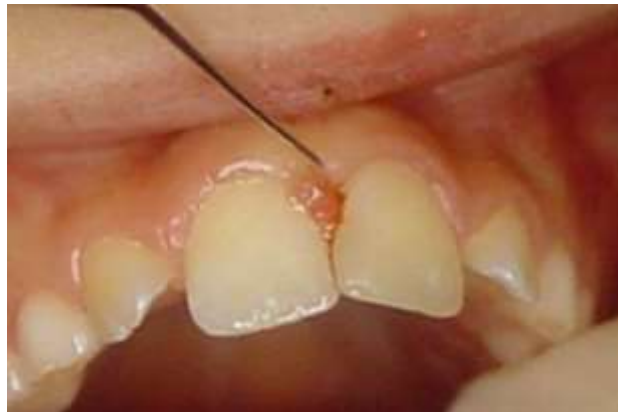

Tableau XX. Ce qu'il faut retenir des verrues vulgaires buccales.

Virus	HPV 2 et 4
Description de la lésion	Lésions exophytiques, blanchâtres, à surface rugueuse et à base sessile
Topographie	Lèvres, palais et gencives ++
Evolution maladie	Evolution spontanée régressive possible
Diagnostics différentiels	- verrues - papillome Fonction des résultats d'anatomo-pathologie
Prise en charge	Exérèse chirurgicale

V. L'hyperplasie épithéliale focale

L'hyperplasie épithéliale focale ou maladie de Heck (Figure 49) est en rapport avec une infection par HPV 13 ou 32 (12). Elle est fréquente chez certaines ethnies, faisant suspecter une prédisposition génétique : Esquimaux, Amérindiens, Nord-Africains, Turcs (9).

Elle se caractérise par la présence de lésions papuleuses, multiples, affectant essentiellement la lèvre inférieure (12). Ces lésions sont légèrement surélevées, plates, sessiles et non indurées (18). Leur coloration est le plus souvent identique à la muqueuse adjacente ou blanchâtre. Leur taille varie généralement de 0.1 à 0.5 cm (18).

Les autres localisations possibles sont la muqueuse jugale, les commissures labiales et la lèvre supérieure (18).

Figure 49. Hyperplasie épithéliale focale. (12)

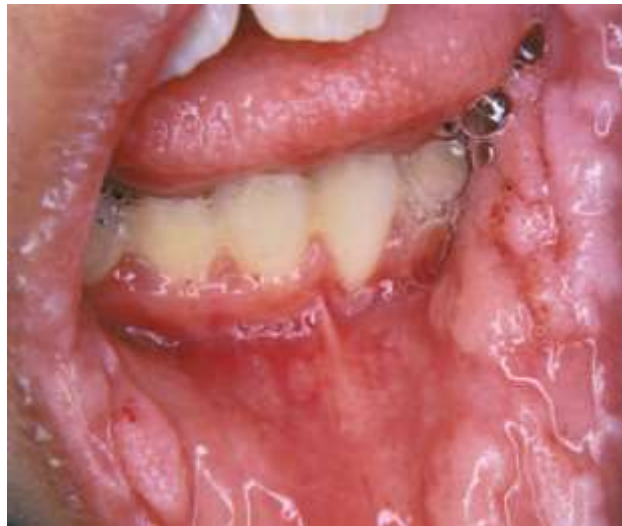

Tableau XXI. Ce qu'il faut retenir de l'hyperplasie épithéliale focale.

Virus	HPV 13 ou 32
Description de la lésion	Lésions papuleuses, blanchâtres, multiples, non indurées, et leur coloration est le plus souvent identique à la muqueuse adjacente ou blanchâtre
Topographie	Lèvre inférieure ++, mais aussi muqueuse jugale, commissures labiales et la lèvre supérieure
Prise en charge	Abstention thérapeutique car possible régression spontanée

VI. Prise en charge

Le traitement de ces lésions papillomateuses consiste le plus souvent en une exérèse chirurgicale (12). Cependant, dans le cas de la maladie de Heck, une abstention thérapeutique peut être proposée en raison d'une possible régression spontanée (12).

- Les virus hépatiques -

Les hépatites virales regroupent toutes les pathologies inflammatoires d'origine virale touchant le parenchyme hépatique (16). Elles peuvent être dues à 3 virus hépatiques (VH), le VHA, le VHB et le VHC (31).

I. Epidémiologie des hépatites virales

Les hépatites virales aiguës de l'enfant sont très souvent cliniquement inapparentes (31).

1. L'hépatite A

Le VHA est un virus à ARN nu appartenant au genre Hepatovirus au sein de la famille des Picornaviridae (32). Il voit sa prévalence diminuée dans notre pays grâce à l'amélioration des conditions d'hygiène (31). Les voyages en zone d'endémie représente le facteur principal par contamination par voie digestive (ingestion d'eau ou d'aliments contaminés, transmission oro-fécale ou nosocomiale) et dans de rares cas par voie transfusionnelle (31, 32). Cette forme ne progresse pas vers la chronicité (31).

2. L'hépatite B

Le VHB est un virus à ADN enveloppé appartenant à la famille des Hepadnaviridae (32). La transmission se fait au travers des liquides biologiques (sang, salive, et le sperme) par contact direct (transfusion, rapport sexuel...) ou indirect (aiguilles contaminées) (31).

L'infection par le VHB est une charge globale en matière de santé publique, car plus de 350 millions de personnes ont été atteints dans le monde entier (33). Elle est plus répandue en Asie, en Afrique, en Europe du Sud, et en Amérique latine, où le taux positif d'antigène de surface de l'hépatite B (HBsAg) dans la population globale s'étend de 2% à 20% (33). En dépit de l'introduction de la vaccination infantile universelle, l'hépatite B n'a pas été supprimée (33). Actuellement, la majorité de nouveaux cas de VHB chez les enfants dans les pays industrialisés sont ceux qui n'ont pas été entièrement vaccinés, les enfants adoptés internationaux des pays endémiques ou ceux qui étaient nés avec des mères HBsAg-positives et qui n'ont pas reçu l'immunoprophylaxie ou le vaccin de naissance en temps utile (31). Malheureusement, l'infection peut se développer dans moins de 5% de nouveau-nés des mères infectées, en dépit de la sérovaccination néonatal (31). La plupart de ces enfants sont dans une phase immunisé-tolérante ou une phase inactive et développeront plus tard une hépatite chronique (31).

3. L'hépatite C

Le VHC est un virus à ARN enveloppé appartenant à la famille des Flaviviridae (32). Il se transmet le plus souvent par voie parentérale (32).

Un nouveau-né peut également, mais rarement être contaminé par sa mère porteuse chronique du virus (plus encore si celle-ci est porteuse aussi du VIH) (31). Le nouveau-né contaminé peut également à son tour devenir porteur chronique du virus (31).

II. L'ictère

L'ictère est la seule manifestation buccale de l'hépatite virale aiguë symptomatique **(16)**.

1. Tableau clinique

L'ictère étant un symptôme, il est par définition sa propre manifestation : il se traduit par une coloration jaune des muqueuses, de la peau et de la conjonctive (blanc de l'œil), due à l'accumulation de bilirubine **(16)**.

Ainsi, toute la muqueuse buccale peut être atteinte **(16)**. La cavité buccale peut aussi montrer les signes hémorragiques de la dysfonction hépatique (pétéchies, hématome, gingivorragies) **(16)**. Attention : son association à d'autres manifestations hémorragiques générales doit faire soupçonner le passage d'une hépatite aiguë à une hépatite fulminante (hépatite suraiguë accompagnée d'une diminution des facteurs de coagulation, généralement mortelle en quelques jours) **(16)**.

2. Prise en charge

Lors d'une hépatite virale aiguë, seuls les soins d'urgence sont à effectuer parmi les soins dentaires **(16)**. Un bilan d'hémostase doit être prescrit avant tout acte chirurgical et tous les médicaments métabolisés par le foie, sont proscrits **(16)**.

L'asepsie entre chaque patient doit être rigoureuse afin d'éviter les risques de contamination **(16)**.

Tableau XXII. Ce qu'il faut retenir de l'ictère.

Virus	VHA, VHB et VHC
Signes cliniques cutanés	Coloration jaune de la peau et de la conjonctive
Signes cliniques buccaux	<ul style="list-style-type: none"> - coloration jaune de la muqueuse buccale - possibles signes hémorragiques (pétéchies, hématome, gingivorragies)
Prise en charge	<p><u>Prise en charge buccodentaire :</u></p> <ul style="list-style-type: none"> - seuls les soins d'urgence peuvent être réalisés - prescription d'un bilan d'hémostase avant tout acte chirurgical - tous les médicaments métabolisés par le foie sont proscrits - asepsie rigoureuse entre chaque patient pour éviter les risques de contamination

Conclusion

Conclusion

Ce mémoire a pour but de sensibiliser les étudiants et les omnipraticiens aux manifestations buccales des maladies virales chez l'enfant et de les aider dans leur diagnostic. Dans un premier temps nous a paru indispensable de revoir les bases générales en virologie, les caractéristiques des virus et l'ensemble des procédés pouvant aider au diagnostic. Comprendre le mode de fonctionnement des virus nous permet de mieux concevoir et donc faire le diagnostic différentiel des lésions auxquelles nous pouvons être confrontées dans la bouche de nos petits patients. Nous avons choisi de développer les lésions par famille de virus responsables et de réaliser des tableaux synthétiques résumant les éléments de nos recherches en fonction des différentes maladies.

Les stomatites virales de l'enfant sont les plus fréquentes des maladies infectieuses de la bouche. La plupart sont spécifiques d'un virus, mais certaines peuvent être dues à plusieurs groupes viraux. Elles sont nombreuses et variées, que ce soit en termes de groupe viral, d'expression clinique et de gravité. Bien qu'elles soient le plus souvent parfaitement bénignes, certaines peuvent être les premiers signes d'une affection systémique potentiellement sévère.

L'examen clinique permet généralement un diagnostic sans avoir recours à des examens complémentaires, cependant la persistance de ces stomatites, leur survenue sur un terrain particulier (immunodépression) ou leur forme atypiques doit conduire à un diagnostic paraclinique. Les répercussions fonctionnelles, parfois très importantes, nous amènent à instaurer un traitement symptomatique dans le but d'une reprise la plus rapide possible de l'alimentation, afin d'éviter une déshydratation possible chez le jeune enfant ou le nourrisson.

Le problème thérapeutique posé par ces maladies dans ce type de population repose plus sur le management de la coopération de l'enfant, l'adaptation galénique (goût et texture du médicament) et l'observance du traitement. Il existe peu de données sur l'efficacité des protocoles thérapeutiques chez l'enfant aussi le traitement découle le plus souvent des études de la population générale, qui sera adapté à l'enfant.

Il est intéressant de noter à la suite de ce travail que certaines idées « reçues » comme: « qui dit infection virale dit fièvre et adénopathies » ne sont pas toujours vraies. On se rend compte, en effet que les groupes de virus herpesviridae, paramyxoviridae, togavirus et entérovirus sont à l'origine de maladies virales accompagnées de fièvre, adénopathies, contrairement aux pathologies liées aux virus hépatiques ou papillomavirus.

Par ailleurs, on pourrait s'attendre à ce que les manifestations occasionnées par une même famille de virus soient semblables, puisque les virus d'une même famille sont classés en fonction de certaines propriétés structurales identiques (le type d'acide nucléique, le sens positif ou négatif des génomes en ARN simple brin, la présence ou l'absence d'une enveloppe, la symétrie de la capsid, les dimensions du virion et de la capsid). Or on s'aperçoit que ce n'est pas toujours vrai, par exemple dans la famille des paramyxoviridae, la rougeole s'accompagne d'éruptions cutanées et

muqueuses, mais pas les oreillons.

Enfin, on aurait pu croire que les virus s'insérant au sein de cellules, se développant à leur dépend étaient à priori à l'origine de destructions tissulaires de type vésiculaire puis érosif et ulcératif. Or ce n'est pas le cas des papillomavirus, qui non seulement ont une action strictement localisée mais qui provoquent une « ré-organisation » tissulaire à l'origine de tumeurs bénignes épithéliales ou épithélio-conjonctive.

Aussi tout n'est pas aussi simple qu'il n'y paraît.

Bibliographie

Bibliographie

- (1). Prescott, Harley, Klein, Wiley, Sherwood, Woolverton. **Microbiologie**. 3ème édition. De Boeck; 2010.
- (2). Traoré O, Aumeran C, Henquell C. **Particularités épidémiologiques et prévention des infections nosocomiales virales**. *Antibiotiques* 2009;11:29-36.
- (3). Conférence de consensus Anaes 2001: **Prise en charge de l'herpès cutanéomuqueux chez le sujet immunocompétent (manifestation oculaires exclues)**; 2001; Boulogne.
- (4). Goffard A. Culture cellulaire et virologie. **Intérêts et application de la culture cellulaire en virologie**. EMC (Elsevier Masson SAS, Paris), Biologie clinique, 90-60-0057, 2011.
- (5). Chainé B, Janier M. **Dermatoses virales : herpès, varicelle, zona, dermatoses à poxvirus et entérovirus**. EMC (Elsevier Masson SAS, Paris), Podologie, 27-070-B-15, 2010.
- (6). Dictionnaire Médicale de l'Académie de Médecine. (page consultée le 19/01/14). [en ligne]. <http://www.dictionnaire.academie-medecine.fr>
- (7). Dridi SM, Ejeil AL, Gaultier F, Meyer J, Agbo-Godeau S, Fricain JC, Jeanne S, Joseph C, Le pelletier F, Schwartz S, Weber P. **La gencive pathologique de l'enfant à l'adulte. Diagnostic et thérapeutique**. Espace Id Press Edition Multimedia. 2013. 240p.
- (8). Samimi M, Huttenberger B, Goga D. **Diagnostic des ulcérations buccales de l'enfant**. Elsevier Masson SAS. *Archives de Pédiatrie* 2009;16:521-523.
- (9). Saint-Jean M, Tessier M.-H, Barbarot S, Billet J, Stalder J.-F. **Pathologie buccale de l'enfant**. *Annales de dermatologie et de vénéréologie* 2010;137:823-837.
- (10). Huynh Van Truong C., Mercier H. **Pathologies cutanéomuqueuses bénignes et non iatrogènes, de la sphère oro-faciale chez l'enfant**. [Thèse de doctorat en chirurgie dentaire]. Paris V: Université René Descartes; 1990.
- (11). Brochery B, Hennequin A, Vaysse F, Bailleul-Forestier I. **Parodontite de l'enfant et de l'adolescent**. EMC - Médecine buccale 2013; 8(2):1-11 [Article 28-270-B-10].
- (12). Michel B, Pulvermacker B, Bertolus C, Couly G. **Stomatites du nourrisson et de l'enfant**. EMC (Elsevier Masson SAS, Paris), Stomatologie, 22-051-B-10, Pédiatrie/Maladies infectieuses, 4-014-C-20, 2002, Médecine buccale, 28-400-G-10, 2008.
- (13). Agut H, Gautheret-Dejean A, Boutolleau D, Bonnafous P. **Infections à herpèsvirus humains 6 et 7**. EMC (Elsevier Masson SAS, Paris), Maladies infectieuses, 8-070-B-10, 2009.
- (14). CEDEF. **Infections à herpès virus de l'enfant et de l'adulte immunocompétents :**

- herpès cutané et muqueux.** Annales de dermatologie et de vénéréologie 2012;139:A15-A21
- (15). Taïb A, Diris N, Boralevi F, Labrèze C. **Herpès cutané-muqueux : particularités chez l'enfant.** Annales de dermatologie et de vénéréologie 2002;129:603-608.
- (16). Hivet I. **Le parodonte sain de l'enfant et de l'adolescent et ses parodontopathies.** [Thèse de doctorat en chirurgie dentaire]. Lille 2; 1998.
- (17). Bailleul-Forestier I, Naulin-Ifi C. **Parodonte de l'enfant.** EMC (Elsevier Masson SAS, Paris), Odontologie, 23-415-C-10, 2001, Médecine buccale, 28-270-B-10, 2008.
- (18). Pindborg J.J. **Atlas des maladies de la muqueuse buccale.** Paris: Masson; 1994.
- (19). Amir J, Harel L, Smetana Z, Varsano I. **The natural history of primary herpes simplex type 1 gingivostomatitis in children.** *Pediatr Dermatol* 1999 Jul-Aug;16(4):259-63.
- (20). Picherot G, Barbarot S, Mouzard A. **Éruptions fébriles de l'enfant (dans un contexte d'urgence).** EMC (Elsevier Masson SAS, Paris), Médecine d'urgence, 25-140-E-20, 2007.
- (21). Schmutz JL, Barbaud A. **Dermatoses virales : herpès, varicelle, zona, dermatoses à poxvirus et entérovirus.** Encyclopédie Médico-Chirurgicale 1999, Elsevier, Paris. 27-070-B-15.
- (22). Ovetchkine P. **Varicelle.** EMC (Elsevier Masson SAS, Paris), Maladies infectieuses, 8-051-A-10, 2007.
- (23). Lethel V, Mancini J. **Le zona de l'enfant.** *Journal de pédiatrie et de puériculture* 2002;15:131-6.
- (24). CEDEF. **Infections à herpès virus de l'enfant et de l'adulte immunocompétents : varicelle et zona.** Annales de dermatologie et de vénéréologie 2012;139:A22-A28.
- (25). Floret D. **Varicelle de l'enfant.** EMC (Elsevier SAS, Paris), Pédiatrie/Maladies infectieuses, 4-310-B-20, 2006
- (26). Astruc J, Bernard F. **Diagnostic des éruptions courantes de l'enfant et du nourrisson.** Encyclopédie Médico-Chirurgicale (Editions Scientifiques et Médicales Elsevier SAS). 4-108-A-10 2001.
- (27). Kolokotronis A, Louloudiadis K, Fotiou G, Matiais A. **Oral manifestations of infections of infections due to varicella zoster virus in otherwise healthy children.** *J Clin Pediatr Dent* 2001;25(2):107-12.
- (28). Amblard P. **Maladies éruptives de l'enfant.** *Encycl Méd Chir* (Editions Scientifiques et Médicales Elsevier SAS, Paris, tous droits réservés), AKOS Encyclopédie Pratique de Médecine, 8-0910, 2000, 4 p.
- (29). Leyla Kansu, Ismail Yilmaz. **Herpes zoster oticus (Ramsay Hunt syndrome) in children: Case report and literature review.** *International Journal of Pediatric*

- Otorhinolaryngology 2012;76:772-776.
- (30). CEDEF. **Maladies éruptives de l'enfant**. Annales de dermatologie et de vénéréologie 2012;139:A52-A56.
- (31). Odièvre M. **Hépatites A, B et C chez l'enfant**. **Epidémiologie et clinique**. Extrait du comité national de l'enfance. Entretien de Bichat, 1999, Paris.
- (32). Société Française de Microbiologie. **Le Révir référentiel en virologie médicale**. 2ème édition. Vivactis Plus; 2007.
- (33). Della Corte C, Comparcola D, Nobili V. **Hepatitis B virus infection in children**. Clinics and Research in Hepatology and Gastroenterology 2012;36:291-293.
- (34). Sallberg M. **Oral viral infections of children**. Periodontology 2000. 2009;49:87-95.
- (35). Anders Hviid, Steven Rubin, Kathrin Mühlemann. **Mumps**. Lancet 2008; 371: 932-44.
- (36). Tushar Agarwal, Nishat Rahman, Robin Abel. **Down in the mumps**. Journal of Pediatric Surgery 2006; 41:E17-E18.
- (37). L. Gargouri, I. Mejdouba, F. Turki, H. Turki, M. Amourib, R. Ben Abdallah Chabchouba, B. Maalej, N. Ben Halimaa, A. Mahfoudha. **La rubéole : une maladie bénigne ? À propos de neuf cas pédiatriques**. Annales de Dermatologie et de Vénéréologie December 2012;139(12S) :B155-B156.
- (38). Andréoletti L. **Entérovirus**. EMC (Elsevier Masson SAS, Paris), Maladies infectieuses, 8-056-A-10, 2010.
- (39). Hubichea T, Del Giudicea P, Boralevib F, Léauté Labrèzeb C, Bornebuschc L, Lafond M.-E, Phane A, Maruanif A, Linag B, Schuffenecker I, Groupe de recherche de la société française de dermatologie pédiatrique. **Description clinicovirologique du syndrome pieds-mains-bouche en France : étude observationnelle prospective multicentrique 2010-2011**. Annales de Dermatologie et de Vénéréologie. Décembre 2011;138(12S):A57-A58.
- (40). Aubin F, Pretet J-L, Mouglin C, Riethmuller D. **Infection à Papillomavirus humains**. Ann Dermatol Venereol 2007;134:94-9.
- (41). Summersgill KF, Smith EM, Levy BT, Allen JM, Haugen TH, Turek LP. **Human papillomavirus in the oral cavities of children and adolescents**. Oral Surg Oral Med Oral Pathol Oral Radiol Endod. 2001 Jan;91:62-9.



Approbation – Improbation

Les opinions émises par les dissertations présentées, doivent être considérées comme propres à leurs auteurs, sans aucune approbation ou improbation de la Faculté de Chirurgie dentaire (1).

Lu et approuvé,

Vu,
Nice, le

Le Président du jury,

Le Doyen de la Faculté de
Chirurgie Dentaire de l'UNS

Professeur

Professeur Armelle MANIERE

(1) Les exemplaires destinés à la bibliothèque doivent être obligatoirement signés par le Doyen et par le Président du Jury.

Serment d'Hippocrate

En présence des Maîtres de cette Faculté, de mes chers condisciples, devant l'effigie d'Hippocrate,

Je promets et je jure, au nom de l'Être Suprême, d'être fidèle aux lois de l'Honneur et de la probité dans l'exercice de La Médecine Dentaire.

Je donnerai mes soins gratuits à l'indigent et n'exigerai jamais un salaire au-dessus de mon travail, je ne participerai à aucun partage clandestin d'honoraires.

Admis dans l'intérieur des maisons, mes yeux ne verront pas ce qui se passe, ma langue taira les secrets qui me seront confiés et mon état ne servira pas à corrompre les mœurs ni à favoriser le crime.

Je ne permettrai pas que des considérations de religion, de nation, de race, de parti ou de classe sociale viennent s'interposer entre mon Devoir et mon patient.

Je garderai le respect absolu de la vie humaine dès sa conception.

Même sous la menace, je n'admettrai pas de faire usage de mes connaissances médicales contre les lois de l'Humanité.

Respectueux et reconnaissant envers les Maîtres, je rendrai à leurs enfants l'instruction que j'ai reçue de leurs pères.

Que les hommes m'accordent leur estime si je suis fidèle à mes promesses,

Que je sois couvert d'opprobre et méprisé de mes confrères si j'y manque.

Guillaume LEVEQUE

LES MALADIES VIRALES À MANIFESTATIONS ORALES CHEZ L'ENFANT

Thèse : Chirurgie Dentaire, Nice, 2013-2014, n°42.57.14.03

Directeur de thèse : **Dr. Clara JOSEPH**

Mots-clés : enfants, maladies virales, parodonte, lésions buccales

Résumé :

Les stomatites virales de l'enfant sont les plus fréquentes des maladies infectieuses de la bouche. La plupart sont spécifiques d'un virus, mais certaines peuvent être dues à plusieurs groupes viraux. Elles sont nombreuses et variées, que ce soit en termes de groupe viral, d'expression clinique et de gravité. Bien qu'elles soient le plus souvent parfaitement bénignes, certaines peuvent être les premiers signes d'une affection systémique potentiellement sévère.

Ce mémoire a pour but de sensibiliser les étudiants et les omnipraticiens aux manifestations buccales des maladies virales chez l'enfant et de les aider dans leur diagnostic. Après un bref rappel sur les bases générales de la virologie, puis des lésions élémentaires rencontrées en bouche. Nous avons choisi de développer les lésions buccales par famille de virus et de réaliser des tableaux synthétiques résumant les éléments de nos recherches en fonction des différentes maladies virales chez l'enfant ayant des conséquences directes en bouche. Il est intéressant de noter à la suite de ce travail que certaines idées « reçues » comme: « qui dit infection virale dit fièvre et adénopathies » ne sont pas toujours vraies et que tout n'est peut-être pas si simple.

Adresse de l'auteur : Guillaume Leveque
175 rue de Solférino
59000 Lille