



HAL
open science

Réhabilitation prothétique chez un patient atteint d'acromégalie : à propos d'un cas

Audrey Mahieu

► **To cite this version:**

Audrey Mahieu. Réhabilitation prothétique chez un patient atteint d'acromégalie : à propos d'un cas. Chirurgie. 2014. dumas-00996848

HAL Id: dumas-00996848

<https://dumas.ccsd.cnrs.fr/dumas-00996848>

Submitted on 27 Aug 2014

HAL is a multi-disciplinary open access archive for the deposit and dissemination of scientific research documents, whether they are published or not. The documents may come from teaching and research institutions in France or abroad, or from public or private research centers.

L'archive ouverte pluridisciplinaire **HAL**, est destinée au dépôt et à la diffusion de documents scientifiques de niveau recherche, publiés ou non, émanant des établissements d'enseignement et de recherche français ou étrangers, des laboratoires publics ou privés.

Université de Bordeaux
U.F.R ODONTOLOGIE

Année 2014

Thèse n° 5

Thèse pour l'obtention du
DIPLOME D'ETAT de DOCTEUR EN CHIRURGIE DENTAIRE

Présentée et soutenue publiquement

Par MAHIEU Audrey

Née le 29/07/1988 à Versailles (78)

Le 29 janvier 2014

REHABILITATION PROTHETIQUE CHEZ UN PATIENT
ATTEINT D'ACROMEGALIE : A PROPOS D'UN CAS

Directeur de thèse

Docteur Cyril Vidal

Membres du Jury

Professeur C.BERTRAND
Docteur S. BRUNET
Docteur E. d'INCAU
Docteur C.VIDAL
Monsieur D. GALVAN

Professeur des universités
Maitre de Conférences des Universités
Maitre de Conférences des Universités
Assistant Hospitalo-Universitaire
Prothésiste dentaire

Présidente
Rapporteur
Assesseur
Directeur
Invité

UNIVERSITE BORDEAUX SEGALEN

<i>Président</i>	M. Manuel TUNON de LARA
<i>Vice Présidents</i>	
<i>Conseil scientifique</i>	M. Pierre DOMINGUES DOS SANTOS
<i>Conseil des études et de la vie universitaire</i>	M. Nicole RASCLE
<i>Conseil d'administration</i>	M. Antoine de DARUVAR
<i>Relations Extérieures</i>	M. Vincent DOUSSET

UNITE DE FORMATION ET DE RECHERCHE D'ODONTOLOGIE

<i>Directeur</i>	M. Jean-François PELI	58-01
<i>Directeur Adjoint – Chargé de la Formation initiale</i>	M. Yves DELBOS	56-01
<i>Directeur Adjoint – Chargé de la Recherche</i>	M. Jean-Christophe FRICAIN	57-02
<i>Directeur Adjoint - Chargé des Relations Internationales</i>	M. Jean-François LASSERRE	58-02
<i>Coordonateur A.E.A.</i>	M. Jean Marie MARTEAU	57-02

ENSEIGNANTS DE L'UFR

PROFESSEURS DES UNIVERSITES

Mme Caroline	BERTRAND	Prothèse dentaire	58-02
Mlle Marie-José	BOILEAU	Orthopédie dento-faciale	56-02
M. Jean	DAVID	Prothèse dentaire	58-02
Mme Véronique	DUPUIS	Prothèse dentaire	58-02
M. J-Christophe	FRICAIN	Chirurgie buccale – Pathologie et thérapeutique	57-02

MAITRES DE CONFERENCES DES UNIVERSITES

Melle Elise	ARRIVÉ	Prévention épidémiologie – Economie de la santé – Odontologie légale	56-03
Mme Cécile	BADET	Sciences biologiques	57-03
M. Etienne	BARDINET	Orthopédie dento-faciale	56-02
M. Michel	BARTALA	Prothèse dentaire	58-02
M. Cédric	BAZERT	Orthopédie dento-faciale	56-02
M. Jean-Pierre	BLANCHARD	Prothèse dentaire	58-02
M. Christophe	BOU	Prévention épidémiologie – Economie de la santé – Odontologie légale	56-03
Mlle Sylvie	BRUNET	Chirurgie buccale – Pathologie et thérapeutique	57-02
M. Sylvain	CATROS	Chirurgie buccale – Pathologie et thérapeutique	57-02
M. Stéphane	CHAPENOIRE	Sciences anatomiques et physiologiques	58-03
M. Jacques	COLAT PARROS	Sciences anatomiques et physiologiques	58-03
M. Reynald	DA COSTA NOBLE	Parodontologie	57-01
M. François	DARQUE	Orthopédie dento-faciale	56-02
M. François	DE BRONDEAU	Orthopédie dento-faciale	56-02
M. Yves	DELBOS	Odontologie pédiatrique	56-01
M. Raphael	DEVILLARD	Odontologie conservatrice- Endodontie	58-01
M. Emmanuel	D'INCAU	Prothèse dentaire	58-02
M. Bruno	ELLA NGUEMA	Sciences anatomiques et physiologiques	58-03
M. Dominique	GILLET	Odontologie conservatrice – Endodontie	58-01
M. Jean-François	LASSERRE	Prothèse dentaire	58-02

M. Yves	LAUVERJAT	Parodontologie	57-01
Mme Odile	LAVIOLE	Prothèse dentaire	58-02
M. Jean-Marie	MARTEAU	Chirurgie buccale – Pathologie et thérapeutique	57-02
M. Jean-Louis	MIQUEL	Prévention épidémiologie – Economie de la santé – Odontologie légale	56-03
Mme Javotte	NANCY	Odontologie pédiatrique	56-01
Mme Dominique	ORIEZ	Odontologie conservatrice – Endodontie	58-01
M. Jean-François	PELI	Odontologie conservatrice – Endodontie	58-01
M. Philippe	POISSON	Prévention épidémiologie – Economie de la santé – Odontologie légale	56-03
M. Patrick	ROUAS	Odontologie pédiatrique	56-01
Mlle Maud	SAMPEUR	Orthopédie dento-faciale	56-02
M. Cyril	SEDARAT	Parodontologie	57-01
Mlle Noémie	THEBAUD	Sciences biologiques	57-03
M. Eric	VACHEY	Odontologie conservatrice – Endodontie	58-01

ASSISTANTS

M. Terence	BARSBY	Odontologie conservatrice – Endodontie	58-01
Mme Aurélie	BARSBY-EL-KHODER	Prothèse dentaire	58-02
Mme Mélanie	BOES-HULLMAN	Orthopédie dento-faciale	56-02
M. Julien	BROTHIER	Prothèse dentaire	58-02
Melle Caroline	CHANE-FANE	Orthopédie dento-faciale	56-02
M. Mathieu	CLINKEMAILLIE	Prothèse dentaire	58-02
M. Mathieu	CONTREPOIS	Prothèse dentaire	58-02
M. Guillaume	CRESTE	Prothèse dentaire	58-02
Mme Héléne	DENOST	Prévention épidémiologie – Economie de la santé – Odontologie légale	56-03
Mlle Aurélie	DUARTE	Odontologie conservatrice – Endodontie	58-01
M. Guillaume	FENOUL	Odontologie conservatrice – Endodontie	58-01
Mlle Geraldine	FERRERO-MOURGUES	Orthopédie dento-faciale	56-02
M. Nicolas	GLOCK	Sciences anatomiques et physiologiques	58-03
Melle Sandrine	GROS	Orthopédie dento-faciale	56-02
Melle Amandine	LAVAUD	Odontologie pédiatrique	56-01
Melle Alice	LE NIR	Sciences anatomiques et physiologiques	58-03
Mme Karine	LEVET	Prévention épidémiologie – Economie de la santé – Odontologie légale	56-03
Melle Maria-Gabriela	MARC	Odontologie conservatrice – Endodontie	58-01
M. Matthieu	MEYER	Chirurgie buccale – Pathologie et thérapeutique	57-02
Melle Darrène	NGUYEN	Sciences biologiques	57-03
Melle Virginie	PANNEREC	Chirurgie buccale – Pathologie et thérapeutique	57-02
Melle Candice	PEYRAUD	Odontologie pédiatrique	56-01
M. Jean-Philippe	PIA	Prothèse dentaire	58-02
M. Mathieu	PITZ	Parodontologie	57-01
M. Cyril	VIDAL	Odontologie conservatrice – Endodontie	58-01
M. François	VIGOUROUX	Parodontologie	57-01

Table des matières

1. L'ACROMEGALIE	9
1.1 Définition	9
1.2 Epidémiologie.....	9
1.3 Rappels sur l'hypophyse et sur l'hormone de croissance	10
1.3.1 L'hypophyse.....	10
1.3.2 L'hormone de croissance.....	11
1.4 Tableau clinique	12
1.4.1 Modifications osseuses.....	12
1.4.1.1 Les effets de l'hormone de croissance sur les os	12
1.4.1.2 Modifications cranio-faciales.....	13
1.4.1.3 Atteintes des extrémités.....	14
1.4.1.4 Le tronc rachidien	15
1.4.1.5 Les membres.....	16
1.4.2 Les complications articulaires	16
1.4.2.1 Arthropathie périphérique.....	16
1.4.2.2 L'atteinte rachidienne.....	17
1.4.2.3 Syndrome du canal carpien.....	18
1.4.3 Changement au niveau de la peau	18
1.4.4 Manifestations cardio-vasculaires	19
1.4.4.1 Hypertension artérielle.....	19
1.4.4.2 Problèmes cardiomyopathiques spécifiques.....	19
1.4.4.3 Problèmes valvulaires	20
1.4.5 Troubles de la vision	20
1.4.6 Complications métaboliques	21
1.4.7 Problèmes respiratoires	22
1.4.7.1 L'apnée du sommeil.....	22
1.4.7.2 Modification de la fonction respiratoire.....	23
1.4.8 Risque néoplasique de l'acromégalie.....	24
1.4.8.1 Tumeurs gastro-intestinales.....	24
1.4.8.2 Nodules thyroïdiens	24
1.5 Méthode de diagnostic.....	25

1.5.1	Mesure de la concentration plasmatique de GH.....	25
1.5.2	Dosage en insuline-like growth factor (IGF-I).....	26
1.5.3	Les examens complémentaires.....	27
1.6	Traitement.....	27
1.6.1	Un traitement symptomatique.....	27
1.6.2	Le rôle de la neurochirurgie.....	28
1.6.3	Le rôle du traitement médicamenteux.....	28
1.6.3.1	Analogues de la somatostatine	29
1.6.3.2	Antagoniste de GH.....	29
1.6.3.3	Multi thérapie.....	30
1.6.3.4	Antagonistes dopaminergiques.....	30
1.6.4	Traitement par radiothérapie	30
2.	PRESENTATON DU CAS CLINIQUE.....	32
2.1	Première consultation.....	32
2.2	Etat général du patient.....	35
3.	ETAPES CLINIQUES	39
3.1	Première phase : réalisation des prothèses amovibles provisoires.....	39
3.1.1	Décision thérapeutique	39
3.1.2	Séances pré-prothétiques	40
3.1.3	Première séance : régularisation des crêtes	41
3.1.4	Deuxième séance : empreintes primaires.....	41
3.1.5	Troisième séance : empreintes secondaires	43
3.1.6	Quatrième séance : enregistrement du rapport maxillo-mandibulaire.....	43
3.1.7	Etape de laboratoire : réalisation du montage esthétique et fonctionnel des dents...	45
3.1.8	Cinquième séance : essayage esthétique et fonctionnel.....	46
3.1.9	Etape de laboratoire : polymérisation des prothèses provisoires	47
3.1.10	Sixième séance : remise de la prothèse amovible provisoire	49
3.1.11	Septième séance : contrôle post-prothétique des prothèses en bouche.....	49
3.2	Deuxième phase : confection des prothèses amovibles métalliques d'usage.....	49
3.2.1	Première séance : empreintes primaires	50
3.2.2	Deuxième séance : Chirurgie au laser	50
3.2.3	Troisième séance : Empreintes secondaires.....	51
3.2.4	Etape de laboratoire : Réalisation du châssis.....	53
3.2.5	Quatrième séance : validation du châssis à nu puis enregistrement de la dimension verticale d'occlusion	54
3.2.6	Cinquième séance : Essayage esthétique et fonctionnel.....	55

3.2.8 Sixième séance : Insertion des prothèses d'usage.....	55
3.2.9 Septième séance : contrôle des prothèses	56
4. Discussion.....	57
4.1 Etapes cliniques	57
4.1.1 Prothèses provisoires	57
4.1.2 Prothèses d'usage	59
4.2 Acromégalie et réhabilitation prothétique	61
CONCLUSION.....	62

LISTE DES ABREVIATIONS

Hormones

TRH : Thyroïdolibérine

SRIH : Somatostatine

GHRH Somatolibérine

GH ou STH: Growth Hormone ou Hormone de croissance ou somatotropine

TSH : Hormone thyroïdienne

ACTH : Hormone corticotrope ou adénocorticotrophine

LH : Hormone lutéinisante

FSH : Hormone folliculo-stimulante

PRL : Prolactine

ADH : Hormone anti-diurétique

IGF-1 : Facteur de croissance de type insuline

OGTT : Test de tolérance du glucose

HGPO : Hyperglycémie provoquée orale

Prothèses

DVO : Dimension verticale d'occlusion

PEI : Porte-empainte individuel

INTRODUCTION

En cabinet, de nombreuses solutions thérapeutiques peuvent être proposées à un patient pour remplacer une à plusieurs dents. En fonction du cas clinique, on peut proposer une réhabilitation en faisant appel à la pose d'implants, de prothèses fixes ou de prothèses amovibles.

L'objectif de ce travail est de mettre en exergue les difficultés rencontrées lors de la réhabilitation prothétique chez un patient présentant une acromégalie. Cette maladie entraîne de nombreuses complications ainsi qu'une importante modification structurelle au niveau buccal. Il est difficile pour un chirurgien dentiste et un prothésiste dentaire d'avoir recours aux techniques usuelles de réalisation d'une prothèse. Toutes les étapes vont devoir être adaptées à la taille très imposante de la cavité buccale du patient.

1. L'ACROMEGALIE

1.1 Définition

L'acromégalie est une maladie endocrinienne due à une hypersécrétion de l'hormone de croissance (STH ou GH). Elle apparaît suite au développement d'un adénome au niveau de l'hypophyse ¹. Elle se caractérise le plus souvent par ce que l'on appelle le syndrome dysmorphique : une défiguration progressive touchant plus particulièrement la face et les extrémités. On voit ensuite apparaître de nombreuses manifestations systémiques ².

On l'appelle aussi maladie de Pierre Marie (1853-1940), du nom du médecin qui l'a décrite ³.

Il existe deux manifestations différentes de l'acromégalie :

- Chez l'enfant, l'excès d'hormone entraîne une importante poussée de croissance. Elle agit sur l'ensemble des os, les cartilages osseux n'étant pas soudés.
- Chez l'adulte, la croissance osseuse étant terminée, l'hormone va principalement agir sur l'épaississement osseux ⁴.

1.2 Epidémiologie

Des études épidémiologiques ont démontré que l'acromégalie est une maladie rare. Son incidence est de 3 à 4 nouveaux cas par million d'habitants et par an. Sa prévalence est de 68 à 80 cas par million d'habitants ⁵.

La cause la plus importante de la morbidité est l'arthropathie (maladie rhumatismale au niveau des articulations), qui peut disparaître si le patient est pris en charge au stade initial de la maladie ⁶.

Cette maladie touche légèrement plus les femmes que les hommes, avec un sex-ratio (F/H) = 1,23 ⁷. Elle apparaît le plus souvent entre 30 et 40 ans. Au vu de l'évolution lente des symptômes, le diagnostic se fait généralement après 4 à 10 ans d'évolution de la maladie ⁸.

L'analyse des causes déterminantes de mortalité, indique qu'approximativement 60% des patients atteints d'acromégalie meurent de problèmes cardiovasculaires, 25% de problèmes respiratoires, 15 % de formations nodulaires. Il est démontré que plus le taux de GH est important, plus le risque de mortalité augmente ⁶. Le rapport standardisé de mortalité moyen pondéré est de 1,72 ⁹.

1.3 Rappels sur l'hypophyse et sur l'hormone de croissance

1.3.1 L'hypophyse

L'hypophyse est une glande endocrine qui se situe au niveau du cerveau dans la région sellaire. Elle agit sous le contrôle de l'hypothalamus par l'intermédiaire d'hormones :

- La thyroïdolibérine (TRH) qui stimule la sécrétion de l'hormone thyroïdienne et de la prolactine.
- La gonadolibérine qui régule la sécrétion des hormones de la reproduction.
- La somatostatine (SRIH) qui inhibe la sécrétion de l'hormone de croissance.
- La somatolibérine (GHRH) qui elle la stimule ¹⁰.

L'hypophyse est formée de deux lobes :

- L'anté-hypophyse qui sécrète l'hormone de croissance (GH), l'hormone thyroïdienne (TSH), l'hormone corticotrope ou adénocorticotrophine (ACTH), l'hormone lutéinisante (LH), l'hormone folliculostimulante (FSH) et la prolactine (PRL).

- La post-hypophyse qui agit par l'intermédiaire de l'ocytocine et de l'hormone anti-diurétique (ADH).

Toutes ces hormones circulent dans le sang et agissent sur différents organes cibles ⁸.

1.3.2 L'hormone de croissance

L'hormone de croissance est appelée somatotropine. C'est une protéine sécrétée par le lobe antérieur de l'hypophyse. Comme de nombreuses sécrétions hormonales, celle de GH fluctue en fonction de l'âge, du sexe et des besoins métaboliques ¹⁰.

Les récepteurs de l'hormone de croissance se trouvent en très grand nombre dans l'organisme :

- Au niveau du système nerveux, pour assurer une rétroaction sur ses propres circuits de contrôle.
- Au niveau du cartilage, pour assurer la régulation des chondroblastes et donc de la croissance.
- Au niveau des adipocytes, pour régler la lipolyse au niveau des cellules de stockage des lipides.
- Au niveau des lymphocytes, pour entraîner une modulation fine de la réactivité de certains types de cellules immunitaires, particulièrement celle des lymphocytes T ¹⁰.

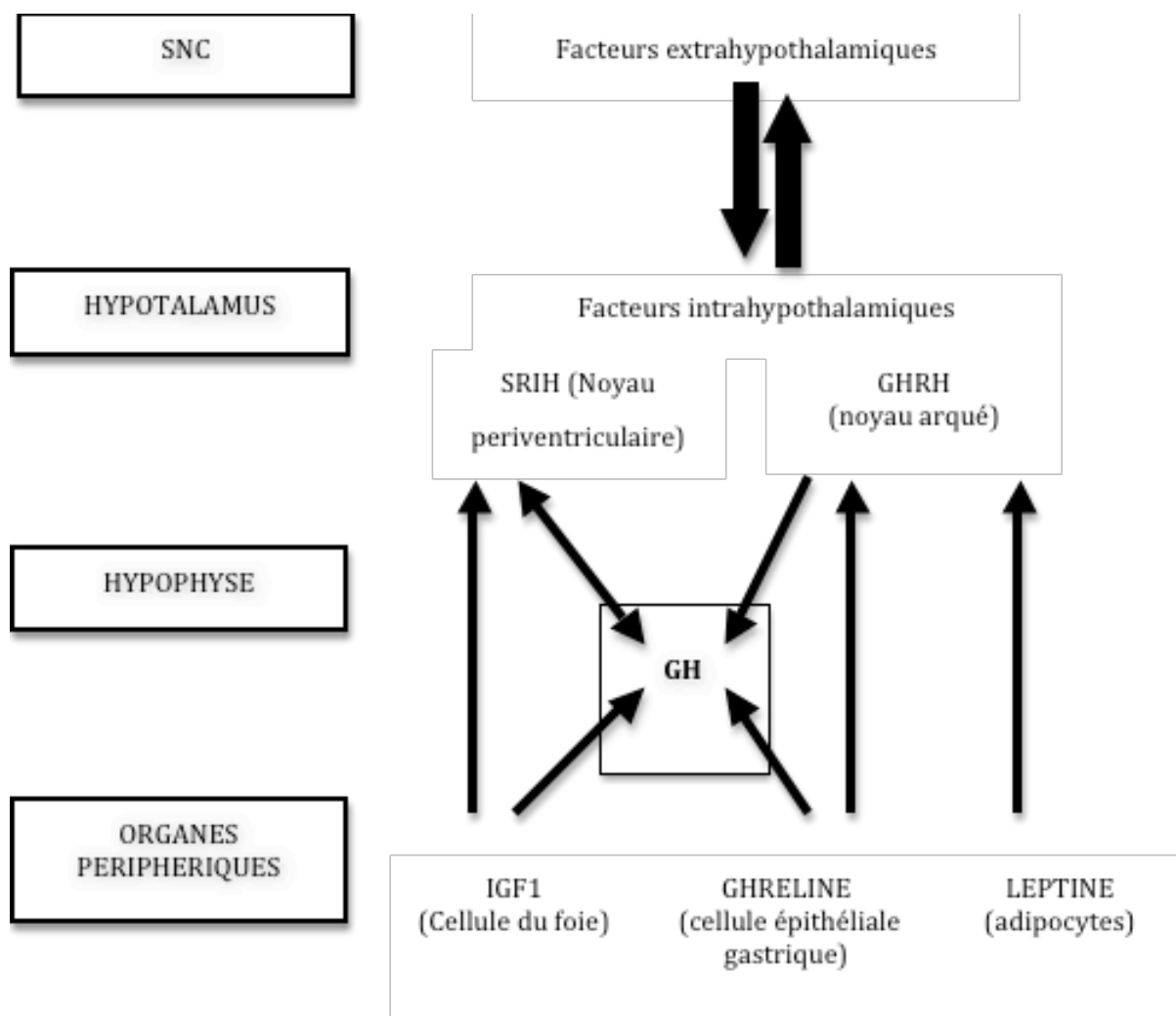


Figure 1 : l'hormone de croissance GH, le contrôle de sa production ¹⁰

1.4 Tableau clinique

1.4.1 Modifications osseuses

1.4.1.1 Les effets de l'hormone de croissance sur les os

Chez une personne atteinte d'acromégalie, l'excès de GH entraîne une augmentation du remaniement osseux. Le patient présente un taux élevé de marqueurs biochimiques de la résorption et de la formation osseuse ¹¹.

Pendant l'enfance, GH stimule la croissance longitudinale osseuse. Durant l'adolescence et le début de l'âge adulte, GH stimule la maturation osseuse jusqu'à ce que l'os atteigne sa masse maximale. A l'âge adulte, GH continue à agir sur les os et sur le turn-over des cellules osseuses (chondroblastes) pour permettre la maintenance de la masse osseuse.

L'hormone agit à l'aide de IGF-1 (Insulin Growth Factor) sur la différenciation, la prolifération et la production de la matrice extracellulaire au niveau des ostéoblastes, participant ainsi au remaniement osseux. Chez une personne en bonne santé, le taux de GH diminue avec l'augmentation de l'âge d'environ 14% tous les 10 ans. Cette diminution est liée au phénomène d'ostéoporose ¹².

1.4.1.2 Modifications cranio-faciales

Sous l'influence de IGF-1 et de GH, un nouvel os périosté va se former. Il y a une augmentation de la croissance squelettique et un épaississement osseux. ¹³

Au niveau cranio-facial, le phénomène apparaît plus particulièrement au niveau de la mandibule. Cela a pour conséquence : une importante prognathie, une séparation des dents (diastème), et une malocclusion des arcades maxillaire et mandibulaire. Le prognathisme et la modification de l'occlusion sont aussi dus à l'hypertrophie des cartilages au niveau de l'articulation sphéno-mandibulaire. On peut observer l'apparition d'une bosse frontale et une hypertrophie de l'os nasal ¹³. Radiologiquement, la mâchoire entière est rallongée et l'angle devient plus oblique ¹⁴. Les radiographies dentaires montrent des dépôts de ciment au niveau des racines ¹⁵. L'hypercémentose peut être le résultat des exigences fonctionnelles et structurales vis à vis des dents, et non uniquement la conséquence d'un effet hormonal. L'égression des dents postérieures peut se produire afin de compenser la croissance de la mâchoire ¹⁶.

A l'aide de radiographies, on peut observer l'épaississement de la voûte crânienne, l'apparition de protubérances ainsi qu'une hyperostose frontale interne. Une hypertrophie des sinus, et particulièrement du sinus frontal, est clairement visible ¹³.

Ces changements, ainsi que l'hypertrophie du larynx, permettent d'expliquer pourquoi la voix d'un patient atteint d'acromégalie tend à devenir plus grave et plus résonnante.

1.4.1.3 Atteintes des extrémités

Les changements se produisent au niveau des pieds et des mains et ne sont pas uniquement dus à l'hypertrophie des tissus mous et à un excès de croissance de l'os. Ils sont aussi dus à la déformation osseuse ².

On peut noter radiologiquement une hypertrophie de la houppe des phalangettes, un élargissement de la base des phalanges, un épaissement des corticales diaphysaires sans liseré périosté, un épaissement des interlignes par hypertrophie du cartilage articulaire ¹³ et une enthésopathie (minéralisation des insertions ligamentaires) ² (Figure 2).

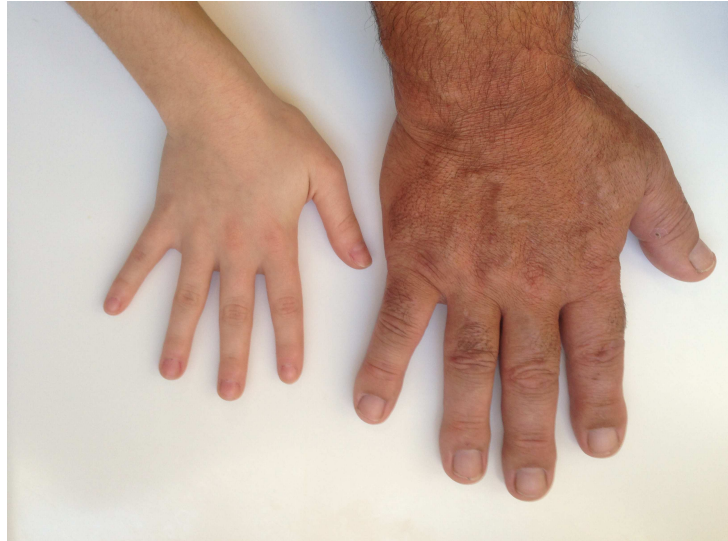

Figure 2 : mains du patient atteint d'acromégalie plus larges que la normale (photo personnelle de l'auteur)

1.4.1.4 Le tronc rachidien

Les déformations osseuses affectent aussi le rachis avec un élargissement des vertèbres, une cyphose dorsale haute, et une hyper lordose lombaire compensatrice ¹³ (Figure 3). Peu à peu apparaissent un élargissement des espaces intervertébraux et la formation d'ostéophytes, excroissances anormales que l'on retrouve généralement au niveau des articulations ².

Le thorax est déformé par une protubérance dans la portion basse du sternum, ainsi que par l'allongement et la déformation osseuse des côtes, dus à la croissance des articulations chondro-costales ¹³.

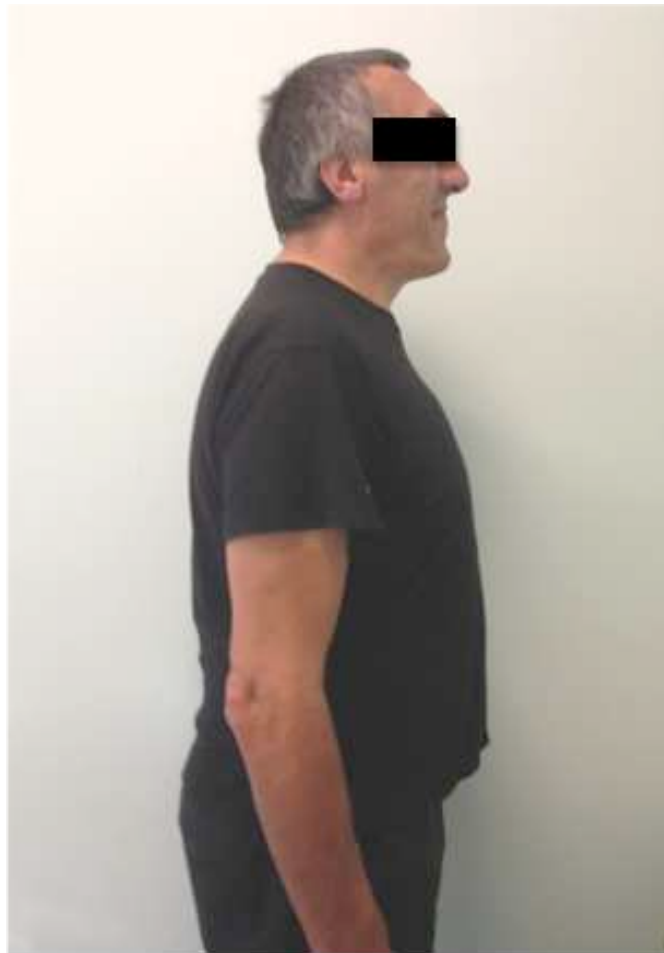

Figure 3 : cyphose cervicale haute et légère hyper lordose lombaire (photo personnelle de l'auteur)

1.4.1.5 Les membres

Certaines études montrent un épaississement cortical diaphysaire des os longs et un élargissement des articulations, avec parfois l'apparition d'ostéophytes ². Au niveau des articulations, comme par exemple celle du genou, un élargissement du joint entre le fémur et le tibia, dû à une hypertrophie cartilagineuse peut être radiologiquement observé ¹⁷.

1.4.2 Les complications articulaires

1.4.2.1 Arthropathie périphérique

C'est un symptôme très fréquent qui touche l'ensemble des articulations. L'arthralgie et la myalgie sont présentes dans 30 à 70 % des cas ². Les articulations volumineuses sont particulièrement atteintes : les genoux, les épaules, les mains, les poignets, et les hanches. L'arthropathie apparaît environ 10 ans après le début de la maladie ².

Deux étapes sont rencontrées dans le développement de l'arthropathie. Tout d'abord, l'augmentation de GH et d'IGF-1 entraîne la croissance du cartilage articulaire et des ligaments péri-articulaires, avec peu à peu une perte de mouvement. Par la suite, l'altération de la forme de l'articulation suite à de nombreux mouvements répétitifs, entraîne la formation de kystes et d'ostéophytes dus à une réaction de remodelage trop importante ¹⁷.

Les arthralgies sont plutôt de type mécanique dégénératif et non inflammatoires. Mais chez certains patients, une ostéo-arthrite peut apparaître ². Plus la maladie progresse, plus la possibilité de mouvement articulaire diminue allant même jusqu'à la perte de la mobilité, surtout au niveau des épaules et des hanches ¹³.

L'examen physique des articulations ne reflète pas vraiment la réalité. Les anomalies morphologiques sont souvent moindres par rapport aux problèmes fonctionnels qu'elles entraînent. L'arthropathie apparaît généralement vers 45 ans ².

Radiologiquement, on peut observer un élargissement des interlignes articulaires, la présence d'ostéophytes exubérants, une ossification des insertions tendineuses ligamentaires et des exostoses au niveau des surfaces osseuses. A terme, il va y avoir une diminution de l'interligne articulaire et une arthropathie destructrice ¹³.

L'échographie est aussi un moyen de diagnostic. Elle affiche un épaissement du cartilage au niveau des épaules, du poignet et du genou. L'amplitude de ces mouvements s'améliore au cours du traitement de l'acromégalie ².

1.4.2.2 L'atteinte rachidienne

La prévalence de l'atteinte rachidienne est d'environ 40 à 50 %. Les douleurs dorsales sont plus importantes au niveau lombaire qu'au niveau cervical. La douleur est principalement mécanique, mais dans 16 % des cas, elle peut être inflammatoire ².

L'atteinte rachidienne peut être accompagnée d'une compression nerveuse ². On peut voir apparaître une claudication intermittente bilatérale, pluri-étagée, symptôme spécifique d'un canal lombaire rétréci ¹³.

L'examen radiographique montre ce que l'on appelle la spondylose d'Erdheim, c'est-à-dire une coulée ostéophytique antérieure et latérale au niveau des corps vertébraux. Cela va entraîner une augmentation du diamètre antéropostérieur des corps vertébraux et un aspect biconcave des vertèbres ¹³ avec une concavité exagérée du mur vertébral postérieur ².

Le mécanisme d'apparition est mal compris, et peut évoluer en hypertrophie des tissus mous intravertébraux, avec une hypertrophie ligamentaire et une lipomatose épidurale.

Dans des cas très sévères, le processus d'ossification de la surface antérieure du corps vertébral peut combler l'espace, et créer une hyperostose squelettique idiopathique diffuse ².

1.4.2.3 Syndrome du canal carpien

Le syndrome du canal carpien est fréquent chez les patients atteints d'acromégalie, touchant 20 à 50 % des sujets ².

Les études de la conduction nerveuse ont montré que chez les patients atteints d'acromégalie, des anomalies de la conduction étaient présentes au niveau du nerf médian. Le mécanisme semble impliquer l'œdème du nerf médian, et non la compression extrinsèque due à un excès de tissu conjonctif. L'œdème nerveux s'améliore quand les concentrations de GH et d'IGF-I diminuent. On suppose donc que la modification du taux hormonal joue un rôle important dans l'amélioration du statut neurologique. Parfois cependant le syndrome du canal carpien persiste ².

1.4.3 Changement au niveau de la peau

Près de 70 % des patients présentent des modifications au niveau de leur peau qui paraît alors huileuse et plus épaisse. Ce symptôme est dû à un dépôt de glycosaminoglycane et à une production accrue de collagène par le tissu conjonctif ².

Le phénomène de Raynaud est présent dans un tiers des cas ². C'est un trouble vasomoteur caractérisé par une ischémie paroxystique des extrémités. En fonction des différentes phases, la peau peut être blanche, bleutée ou rougeâtre ¹⁸.

1.4.4 Manifestations cardio-vasculaires

Les hormones GH et IGF-1 font partie intégrante du système permettant un bon développement du cœur lors de sa croissance. Elles agissent aussi sur sa structure ⁶.

1.4.4.1 Hypertension artérielle

L'hypertension artérielle est présente dans 20 à 50 % des cas. La prévalence augmente avec le taux de GH, l'âge et l'ancienneté de la maladie ¹³. Elle est due en partie à une hyper-volémie chronique ¹³. Le volume du plasma est de 10 à 40 % au dessus de la normale : conséquence de la réabsorption de sodium au niveau du rein, et plus particulièrement au niveau du tube contourné distal ².

L'hypertension peut aussi être le résultat d'un dysfonctionnement endothélial ¹³. Le diabète et la résistance à l'insuline peuvent aussi jouer un rôle dans le début de l'hypertension ².

1.4.4.2 Problèmes cardiomyopathiques spécifiques

De nombreuses études ont mis en évidence l'existence de désordres cardiaques spécifiques à l'acromégalie, indépendamment des problèmes coronaires et valvulaires ².

L'origine du problème cardiaque asymptotique est une hypertrophie myocardique, concernant particulièrement le septum interventriculaire et la paroi postérieure du ventricule gauche.

A l'examen échographique, les dimensions du ventricule gauche peuvent paraître normales. Cela est dû à une hypertrophie concentrique (8). On peut observer ce symptôme chez des patients n'étant pas atteint d'hypertension artérielle ou de diabète, et même chez des patients de moins de 30 ans ¹³.

L'hypertension peut aggraver l'hypertrophie myocardique. L'échographie et les études isotopiques montrent une altération de la fonction diastolique, entraînant un remplissage anormal des ventricules gauche et droit ².

Le problème diastolique est en rapport avec un trouble anormal de la relaxation, une rigidité liée en partie à l'infiltration œdémateuse de la paroi ventriculaire mais aussi éventuellement à une fibrose ¹³. On peut observer des symptômes cliniques tels que la dyspnée à l'effort tandis que le patient est asymptomatique au repos ².

L'insuffisance cardiaque congestive peut se produire si les désordres cardiaques progressent, si l'hypersécrétion de GH persiste et, probablement, si d'autres facteurs de risque tels que le diabète, l'hypertension, et l'apnée du sommeil sont présents ².

Un certain nombre de paramètres cardio-vasculaires s'améliorent pendant le traitement de l'acromégalie. Certaines lésions sont pourtant irréversibles. Les jeunes et les patients étant atteints depuis peu par l'acromégalie peuvent avoir des symptômes réversibles à la prise des traitements ².

1.4.4.3 Problèmes valvulaires

La grande prédominance des désordres de valve peut également contribuer au début ou à l'aggravation de la maladie cardiaque chez les patients atteints d'acromégalie. Les risques de problème valvulaire augmentent avec le temps, et ces anomalies persistent souvent après le traitement de l'acromégalie. Ils peuvent être liés à des modifications fibrotiques ².

1.4.5 Troubles de la vision

Le volume de l'adénome hypophysaire, qui est à l'origine de l'acromégalie, a son importance. La zone au pourtour de l'hypophyse est très exigüe, toute modification de volume de celle-ci entraînant une compression des structures aux alentours ⁸.

Si la taille de l'adénome est importante, on peut voir apparaître de nombreux maux de tête et des troubles de la vision ⁸. Ces derniers peuvent être dus à :

- Une compression du chiasma optique entraînant des perturbations du champ visuel ². En effet le chiasma se situe juste au dessus de l'hypophyse, il est le lieu de croisement des nerfs optiques ⁸. La compression persistante peut mener à la cécité. Le champ visuel et l'acuité doivent donc être contrôlés régulièrement ².
- Un envahissement du sinus caverneux qui se situe à côté de l'hypophyse. Dans cette zone passent les nerfs responsables de la motricité de l'œil. La vision peut alors sembler se dédoubler ⁸.

1.4.6 Complications métaboliques

Physiologiquement, GH augmente le niveau de glucose sanguin, exerce un effet lipolytique, et favorise l'hydrolyse de triglycérides en acides gras libres et en glycérol ².

Les patients atteints d'acromégalie affichent des anomalies dans le métabolisme du glucose, avec peu à peu une intolérance au glucose, et l'apparition de diabète ¹⁹. L'excès de GH entraîne une résistance à l'insuline au niveau du foie. La prédominance du diabète chez les patients atteints d'acromégalie s'étend de 20% à 56%, et celle de l'intolérance au glucose entre 16 et 46 % ¹³.

Tant que l'augmentation compensatrice de la sécrétion d'insuline par les cellules pancréatiques β des îlots de Langerhans équilibre la réduction de la sensibilité d'insuline, la tolérance de glucose demeure normale. L'intolérance au glucose se produit quand la sécrétion d'insuline est modifiée, et entraîne alors le diabète ².

Leur taux de cholestérol est plus bas que la normale, alors que les niveaux de triglycérides sont plus élevés.

Les patients atteints d'acromégalie non traitée ont une masse grasse diminuée et la masse maigre accrue du à l'effet lipolytique de GH ¹⁹.

1.4.7 Problèmes respiratoires

Les patients présentant une acromégalie développent plusieurs changements respiratoires. Cela fait suite à des modifications anatomiques affectant les os crânio-faciaux, les tissus mous, les cartilages et la muqueuse respiratoire, le volume des poumons, la géométrie de la cage thoracique, et l'activité des muscles respiratoires ⁶.

Les conséquences sont la présence de deux dysfonctionnements respiratoires principaux, à savoir l'apnée du sommeil et la fonction respiratoire altérée ⁶.

1.4.7.1 L'apnée du sommeil

L'apnée du sommeil affecte 60% à 80% des patients présentant une acromégalie. Elle est plus souvent présente chez les hommes ². L'apnée du sommeil peut être définie comme la coexistence de somnolences excessives le jour et d'une respiration irrégulière la nuit ²⁰.

L'apnée du sommeil est particulièrement recherchée chez les patients qui ronflent (78 % des patients), qui sont atteints de somnolence la journée (51%) et qui atteignent des états de fatigue importants dès le matin ou même des maux de tête au réveil (16%) ².

Dans la plupart des cas l'apnée est obstructive, mais dans environ un tiers des cas, l'apnée peut être centrale ². Si elle est centrale, il y a une apnée d'environ 10 secondes par heure, en raison d'un arrêt de la respiration. Si elle est obstructive, il y a un rétrécissement des voies aériennes respiratoires supérieures, habituellement provoqué par des anomalies anatomiques du pharynx. Une combinaison de ces deux conditions mène à l'apnée du sommeil mélangée ⁶.

L'apnée obstructive est liée aux modifications anatomiques dues à la croissance mandibulaire et maxillaire, et à l'épaississement des tissus mous, particulièrement du palais et de la luette. L'hypertrophie de la langue joue également un rôle, de même que

l'hypertrophie des glandes sous-maxillaires. Elle est aussi le résultat de changements d'angle des différents segments osseux ².

Cependant, alors que l'apnée peut disparaître chez quelques patients dont l'acromégalie est traitée, d'autres exigent des soins ². La décision, qui se fera en fonction des diverses options de traitement, dépend de la sévérité du cas et des caractéristiques individuelles. Le traitement recommandé pour l'apnée du sommeil modérée ou grave est la pression positive continue. D'autres solutions peuvent être envisagées comme des chirurgies, un dispositif d'avancée mandibulaire, et cætera... Quel que soit le traitement choisi, le patient doit avoir une très bonne hygiène de vie ²⁰.

1.4.7.2 Modification de la fonction respiratoire

Les changements de la fonction respiratoire sont fréquents mais bien moins documentés. De nombreuses modifications anatomiques sont à noter et plus particulièrement au niveau des os thoraciques et du cartilage. Cela entraîne des changements profonds au niveau de la géométrie de la cage thoracique. De plus, les changements mécaniques de l'élasticité thoracique et des muscles inspiratoires peuvent mener à des désordres de ventilation ². La détérioration de la contraction des muscles intercostaux, des scalènes, et du diaphragme peut donc altérer la respiration physiologique ⁶.

La force musculaire respiratoire est également anormale. Le temps inspiratoire est plus court et la fréquence de respiration peut augmenter ².

Les patients présentant une acromégalie ont souvent une augmentation de leur capacité pulmonaire totale (81% des hommes et 56% des femmes), due à une augmentation de volume alvéolaire ².

1.4.8 Risque néoplasique de l'acromégalie

1.4.8.1 Tumeurs gastro-intestinales

La question du risque de cancer du colon dans l'acromégalie est controversée ^{2,21}. Le risque relatif de cancer du colon, comparé à la population globale, est probablement situé entre 2 et 3 alors qu'il avait été surestimé entre 10 et 20. Comme le cancer du colon peut être la conséquence de la dégénération de polypes, des études ont été faites pour évaluer la prédominance des polypes chez les patients présentant une acromégalie ².

Les études prospectives prouvent que 45% de patients présentant une acromégalie ont des polypes du côlon. Ils sont adénomateux dans 24% des cas. Il n'y a aucune corrélation claire entre les concentrations de GH et d'IGF-1 et l'incidence des polypes du côlon ².

Il semble raisonnable de ne pas proposer la coloscopie avant l'âge de 50 ans, à moins que les symptômes intestinaux apparaissent auparavant. Quand un polype du côlon adénomateux est découvert, un intervalle de trois ans doit être respecté avant de renouveler l'examen ².

1.4.8.2 Nodules thyroïdiens

Chez un patient atteint d'acromégalie, dans 25 à 90 % des cas on peut observer un goitre nodulaire. Parfois le nodule est hyperfonctionnel, dans 10 à 20 % des cas, et à l'origine d'une hyperthyroïdie. Les nodules thyroïdiens sont généralement bénins ¹³.

1.5 Méthode de diagnostic

L'acromégalie est une maladie difficile à diagnostiquer : selon le stade de la maladie, les manifestations de celles-ci ne sont pas forcément évidentes. Les praticiens doivent y penser si plus de deux des symptômes suivants apparaissent chez le patient : début de diabète, hypertension difficile à contrôler, maladie cardiaque avec hypertrophie bi-ventriculaire, dysfonctionnement diastolique, arthralgies diffuses, fatigue, maux de tête, apnée du sommeil, syndrome du canal carpien, malocclusion progressive de la mâchoire, polypes gastriques ¹.

D'autres méthodes de diagnostic peuvent ensuite être mises en œuvre :

1.5.1 Mesure de la concentration plasmatique de GH

La mesure de GH peut se faire à l'aide d'une prise de sang. Le problème de ce dosage, c'est la fluctuation constante de la concentration de l'hormone dans le sang ¹ avec des pics pouvant aller jusqu'à 30 ng/mL ¹³. Un dosage unique n'a donc aucune valeur. Plusieurs examens sont nécessaires ⁴.

Un premier test peut être réalisé, avec un double dosage : celui de GH mais aussi celui d'IGF-1. Si la concentration de GH est inférieure à 0,4 ng/mL et celle d'IGF-1 est normale, le patient n'est pas atteint d'acromégalie. En revanche, si la concentration de GH est supérieure à ce dosage et que celle d'IGF-1 est augmentée par rapport à la normale, alors il faut réaliser un second test.

Le second examen confirmant l'acromégalie est appelé test du freinage par le glucose. De manière générale, l'augmentation de la concentration de glucose dans le sang entraîne une diminution de la sécrétion de l'hormone de croissance. Le test consiste donc à augmenter le taux de glucose sanguin et à observer ce qu'il se passe ⁴. La prise se fait avec 75g de glucose, par la suite des mesures sont réalisées toutes les 30 minutes durant deux heures. Une valeur de GH inférieure à 1 ng/mL après un test de

tolérance au glucose oral (OGTT) est considérée normale, si par contre la valeur de GH est supérieure, alors l'acromégalie est confirmée ¹.

1.5.2 Dosage en insuline-like growth factor (IGF-I)

Le dosage de IGF-1 à l'aide d'une prise de sang est aussi un bon moyen de diagnostic. Il permet d'évaluer la sécrétion de GH. Il faut qu'elle soit mise en corrélation avec des dosages normaux en fonction du sexe et de l'âge du patient ¹.

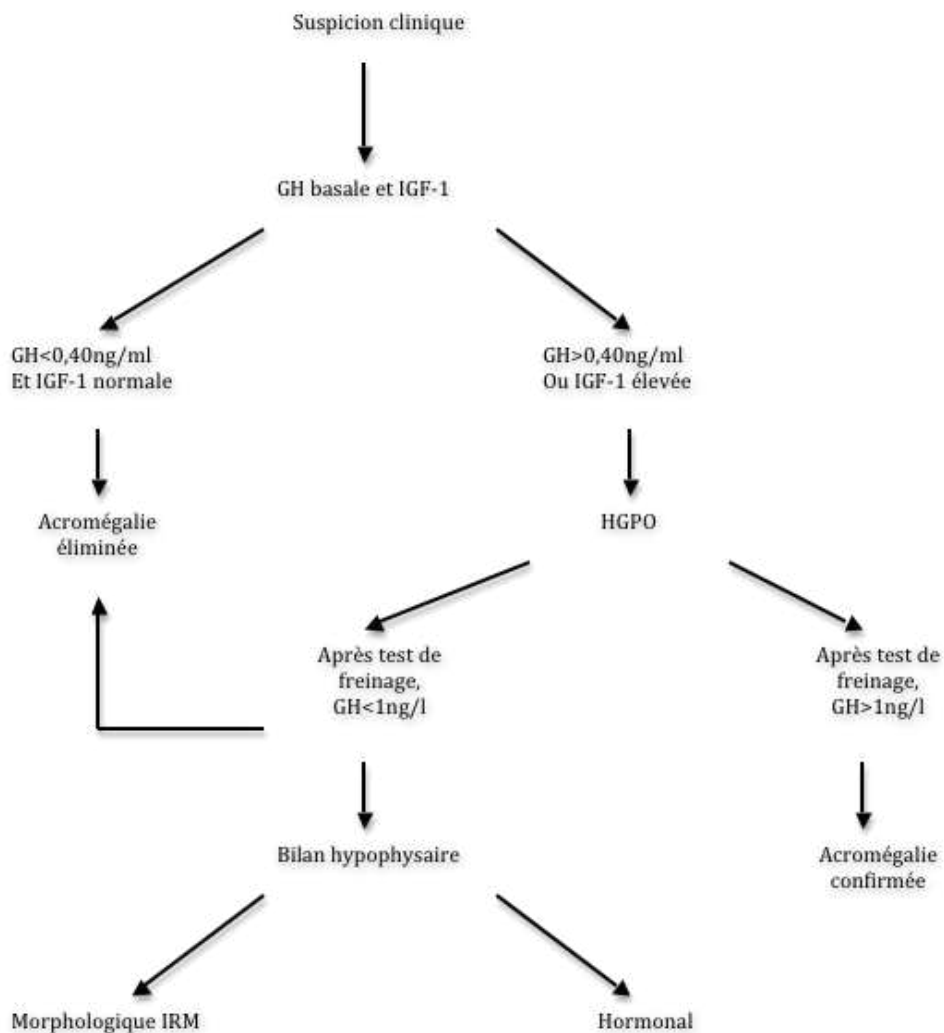


Figure 4 : test diagnostique dans l'acromégalie ¹⁰

1.5.3 Les examens complémentaires

Deux Imageries à Résonance Magnétique (IRM) de la glande hypophysaire doivent être réalisées : l'une avec du produit de contraste et l'autre sans. Une tomographie peut être proposée s'il y a une contre-indication à l'IRM (port d'un pacemaker...). L'image est toutefois beaucoup moins précise ¹.

Si l'on voit à l'IRM une compression du chiasma optique ou si le patient se plaint de troubles de la vision, un examen ophtalmologique approfondi s'avérera nécessaire ¹.

Davantage de tests biochimiques peuvent être réalisés : un bilan hormonal complet permet de voir les taux des hormones contrôlées par l'hypophyse, comme les hormones thyroïdiennes, surrénaliennes, sexuelles et la prolactine ⁴.

Une échographie du cœur sera aussi à réaliser pour évaluer le bon fonctionnement de celui-ci ⁴.

Si une acromégalie est déclarée, on réalise une coloscopie, à la recherche de polypes.

Enfin, il faut faire suivre le patient pour ses apnées du sommeil : le patient passe une nuit à l'hôpital pour que l'on puisse étudier son sommeil et mettre en place, si besoin, une aide respiratoire ⁴.

1.6 Traitement

1.6.1 Un traitement symptomatique

Il y a une diminution d'environ 10 ans de l'espérance de vie. Les nombreuses douleurs causées par les symptômes vont fortement entraver la qualité de vie du patient. Le traitement va donc permettre d'arrêter ou de limiter l'évolution des symptômes ⁴.

Le but du traitement est de diminuer, ou du moins contrôler, le développement de l'adénome hypophysaire, l'hypersécrétion de l'hormone de croissance, et le taux de IGF-1⁹.

Chaque traitement a ses avantages et ses inconvénients, mais leur but est d'entraîner une diminution du taux de mortalité⁹ ainsi que d'augmenter la qualité de vie du patient.

1.6.2 Le rôle de la neurochirurgie

La solution de choix est la chirurgie transsphénoïdale pour les micro-adénomes, certains macro-adénomes, et lorsque la tumeur est la cause de symptômes de compression. Chez les patients avec un micro-adénome intracellulaire, le retrait chirurgical va permettre la normalisation d'IGF-1 dans 75 à 95 % des cas. Dans 40 à 60 % des cas de macro-adénomes, la chirurgie n'est pas suffisante et doit être accompagnée de radiothérapie⁹.

D'après certaines études, un traitement préchirurgical avec un analogue de la somatostatine peut permettre une régularisation plus rapide de GH et d'IGF-1 après la chirurgie, et donc de réduire le temps d'hospitalisation²². La technique chirurgicale par endoscopie est de plus en plus utilisée⁹. Dans tous les cas, c'est une chirurgie difficile car risquée et longue.

Les contre-indications de la chirurgie sont : la cardiomyopathie ou la maladie respiratoire sévère. Le patient sera alors traité par radiothérapie ou par solution médicamenteuse⁹.

1.6.3 Le rôle du traitement médicamenteux

Actuellement, il y a trois types de médicaments disponibles pour le traitement de l'acromégalie : un antagoniste de la dopamine, un analogue de la somatostatine, et un

antagoniste du récepteur GH. Ces médicaments peuvent être utilisés en association avec la chirurgie et/ou la radiothérapie quand l'ablation de la tumeur a été incomplète ⁴.

1.6.3.1 Analogues de la somatostatine

L'utilisation d'un analogue va entraîner une diminution de la sécrétion de GH.

On en connaît plusieurs : l'*octréotide* (Sandostatine^o) et le *lanréotide* (Somatuline^o) ³. On va les utiliser dans les cas suivants :

- En tant que thérapie principale, quand il y a une faible probabilité de pouvoir réaliser un traitement chirurgical.
- Après une chirurgie, pour permettre un contrôle biochimique du récepteur de la somatostatine.
- Si le patient est traité par radiothérapie, pour avoir un contrôle de la maladie partiel ou total le temps que la thérapie fasse effet.

Les analogues de la somatostatine vont permettre de contrôler l'hypersécrétion de GH et d'IGF-1 en réduisant peu à peu la taille de la tumeur. Des études à long terme indiquent qu'environ 44 % des patients vont retrouver un taux à moins de 2,5ng/mL et normaliser le taux d'IGF-1 dans 34 % des cas. On verra un rétrécissement de la tumeur de plus de 20 % se produire chez 75 % des patients ⁹.

1.6.3.2 Antagoniste de GH

Actuellement, c'est le *pegvisomant* (Somavert^o) qui est utilisé. Les indications sont les suivantes :

- Chez les patients qui présentent des niveaux d'IGF-1 encore fortement élevés, malgré un traitement par des analogues de la somatostatine.
- Il est possible de l'utiliser en monothérapie, ou en combinaison avec les ligands de la somatostatine.

Le *pegvisomant* est efficace et permet d'améliorer de manière significative la qualité de vie des patients ⁹.

1.6.3.3 Multi thérapie

La combinaison des deux traitements précédents peut être utile pour des patients présentant une acromégalie résistante à d'autres modalités de traitements ou ceux ayant besoin d'un taux important d'antagoniste de GH ⁹.

1.6.3.4 Antagonistes dopaminergiques

Il existe deux antagonistes de la dopamine : la *bromocriptine* (Parlodel^o, Bromokin^o) et la *cabergoline* (Dostinex^o). Seule cette dernière est efficace dans le traitement de l'acromégalie. Elle est plus efficace et mieux tolérée, mais la thérapie fonctionne chez moins de 10 % des patients. On va l'utiliser dans les situations suivantes :

- Quand le patient préfère une médication orale.
- Après une chirurgie chez les patients qui ont un taux fortement élevé de prolactine avec des niveaux de GH et de IGF-1 moyennement élevés.
- En tant que thérapie additive à la thérapie des ligands de la somatostatine, chez les patients où la dose maximale des ligands ne fonctionne pas ⁹.

1.6.4 Traitement par radiothérapie

La radiothérapie n'est généralement pas utilisée comme premier choix de traitement. On va traiter par radiothérapie les patients chez qui la chirurgie ou le traitement médical n'ont pas eu l'efficacité souhaitée ⁹.

Elle peut être utile chez les patients traités par les antagonistes de GH, qui ont encore un risque d'expansion de la tumeur. La radiothérapie conventionnelle peut abaisser les niveaux de GH, et normaliser ceux de IGF-1 dans 60 % des cas ⁹. Elle est délivrée par voie externe, et ses effets sont souvent très retardés, jusqu'à 5 à 10 ans ³.

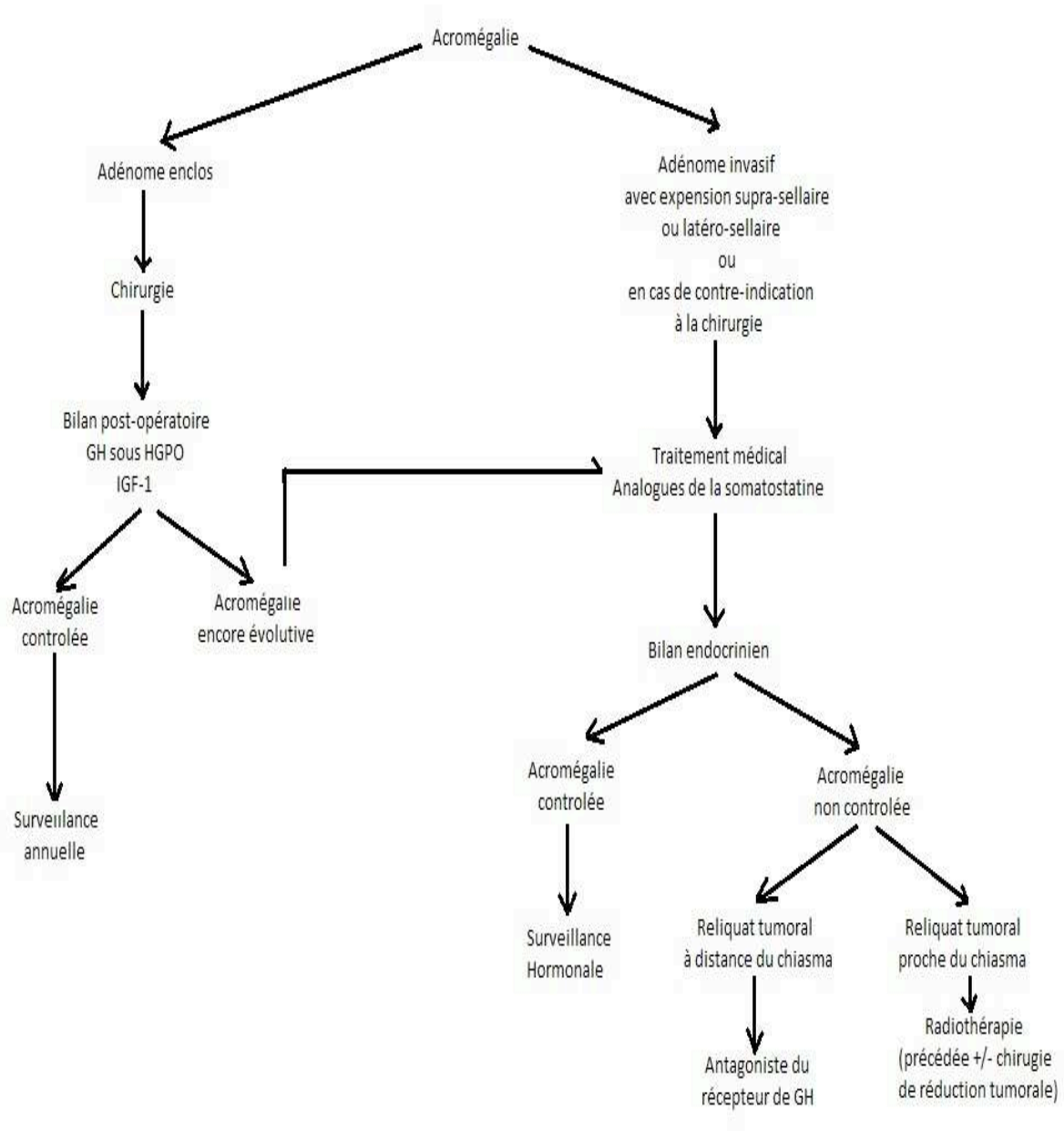


Figure 5 : Schéma thérapeutique d'une acromégalie ¹⁰

2. PRESENTATON DU CAS CLINIQUE

2.1 Première consultation

MONSIEUR X, se présente pour la première fois au service d'odontologie de Xavier Arnozan en octobre 2012. Il vient dans le but de réhabiliter sa cavité buccale. Suivi auparavant par un dentiste en ville, sa dernière visite date de plus de trois ans.

L'interrogatoire médical nous révèle que le patient présente une acromégalie due à une importante sécrétion de l'hypophyse. En ce qui concerne ses antécédents médicaux, il développait une tachycardie supra-ventriculaire suite à un flutter. Le flutter auriculaire est une tachycardie par macro-réentrée dans l'oreillette droite, autour de la valve tricuspide ²³. Il continue à être suivi en cardiologie pour des extrasystoles ventriculaires bifocales, et en endocrinologie pour l'acromégalie.

Le patient vient en consultation car il est gêné dans sa vie quotidienne par des douleurs au niveau de plusieurs dents, ainsi que par le côté inesthétique que représente son état dentaire. De plus, il a l'impression que certaines dents commencent à être mobiles, l'empêchant de manger correctement.

A l'examen exobuccal, le patient a un visage imposant, avec une importante prognathie. Il y a visiblement une perte de dimension verticale (DV). On remarque un élargissement de la base du nez, des pommettes, et des arcades sourcilières saillantes. De plus la mandibule semble s'être développée de manière plus importante côté droit, ce qui entraîne une inclinaison du plan d'occlusion ²⁴.

A l'examen endobuccal, la muqueuse comporte de nombreuses inflammations et récessions de manière généralisée. Il y a beaucoup de tartre, et d'importantes poches parodontales (Figure 6). On peut voir une importante macroglossie, signe de l'acromégalie.

Lors de la première consultation de nombreux clichés radiographiques ont été réalisés en complément de la radiographie panoramique du patient. On peut voir une hypercémentose au niveau des molaires (Figure 7Figure 8).

Formule dentaire :

18C 17C 16CA 15M 14R 13 12R 11M	21M 22R 23 24 25 X X X
48C 47CR 46R 45 44 43 42Ab 41Ab	31Ab 32Ab 33Ab 34 35R 36R 37R 38R

C: dent Cariée

M: dent mobile

R: Récession gingivale importante et perte osseuse

A : Amalgame

Ab : Abrasion

X : dent absente

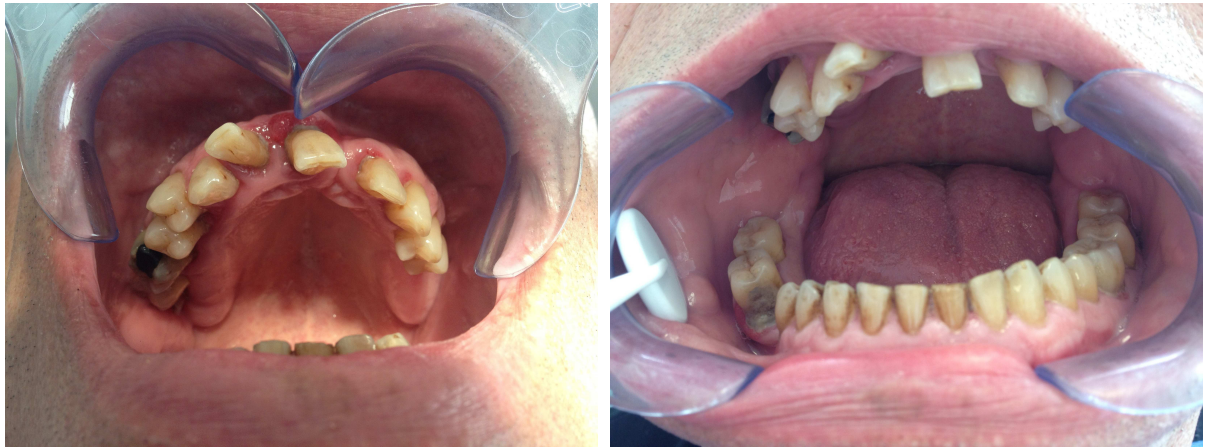


Figure 6 : Etat buccal initial (photo personnelle de l'auteur)

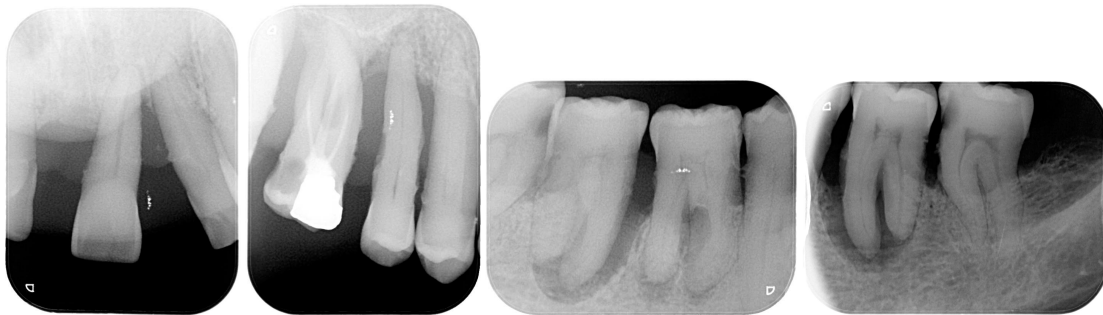

Figure 7 : Radiographies rétroalvéolaires représentant les dents à extraire

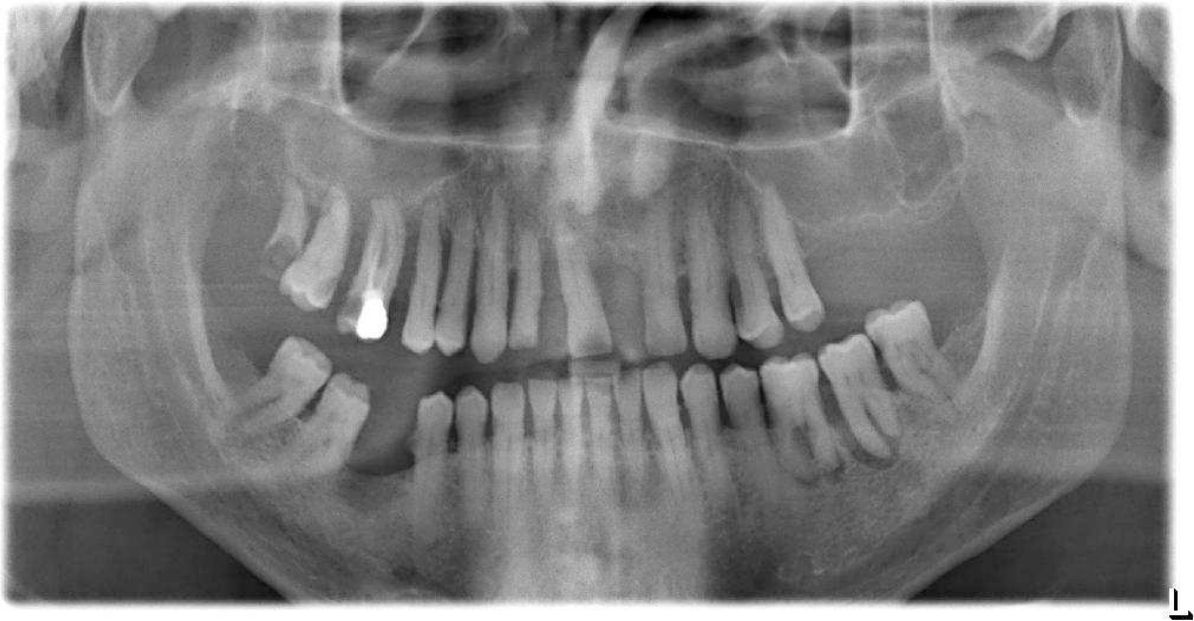


Figure 8 : orthopantomogramme dentaire

L'examen occlusal nous révèle une importante Classe III de Kennedy-Applegate. A l'examen statique, il reste des contacts, mais surtout sur des dents faisant souffrir le patient et devant être extraites. Lors de l'examen dynamique il n'y a aucun contact en propulsion, et très peu en diductions droite et gauche.

2.2 Etat général du patient

Diagnostic tardif :

Monsieur X, est âgé de 54 ans. Son acromégalie a été décelée très tardivement, il y a un an. Suite à des problèmes cardiaques en décembre 2011, le patient est hospitalisé. Les médecins, au vu de la dysmorphie caractéristique d'une acromégalie et de l'atteinte cardiaque (hypertrophie ventriculaire gauche), décident de doser son taux d'IGF-1. Celui-ci est à 891ng/mL, soit 4 fois la normale. Son morphotype avait déjà suscité des interrogations, notamment de la part de son médecin traitant qui avait réalisé, il y a quelques années, un scanner hypophysaire qui s'était avéré normal. L'IRM nous révèle un macro-adénome hypophysaire de 11mm au niveau de l'aileron gauche, au contact du sinus caverneux sans l'envahir, englobant la carotide, sans extension au chiasma optique, mais associé à une deuxième image de petite taille au niveau de l'aileron droit. L'adénome hypophysaire est constitué de 60 % de cellules qui expriment GH et 40 % qui exprime la prolactine.

Signes cliniques du patient :

- Hypertension : 167/87mmHg.
- Dysmorphie faciale évidente avec saillie des arcades sourcilières, prognathisme, empatement du nez, troubles de l'occlusion, voix rauque.
- Taille de 2m02 (Figure 9).
- Ronflements nocturnes, symptômes compatibles avec le syndrome d'apnée du sommeil, bradycardies nocturnes modérées.
- Antécédent de deux interventions chirurgicales au niveau du canal carpien.
- Pieds (pointure 49) et mains élargis.

- Coloscopie réalisée : 5 polypes millimétriques et un polype pédiculé de 10mm d'aspect hyperplasique.
- Cardiomyopathie suite à l'apparition d'un flutter, avec hypertrophie de la paroi ventriculaire. La fonction diastolique est anormale du fait d'un trouble de la relaxation du ventricule gauche. Il présente une dilatation importante de l'oreillette droite, des troubles du rythme avec extrasystoles ventriculaires, une notion de tachycardies supra-ventriculaire, et ne dyspnée à l'effort. Le flutter est opéré en février 2012.
- Lors d'une IRM rachidienne est descendu un canal lombaire étroit, d'origine dégénérative, avec une importante arthrose articulaire postérieure. Une discopathie L3-L4 est associée.

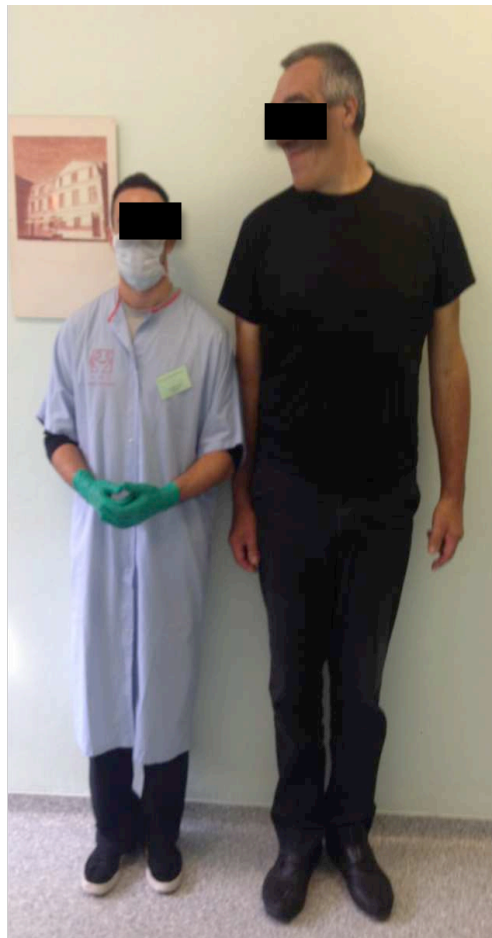

Figure 9 : taille imposante du patient (photo personnelle de l'auteur)

Signes biologiques :

- Bilan lipidique altéré avec des triglycérides augmentés à 1,95g/l (0,45-1,75g/L), HDL Cholestérol à 0,46g/L ($\geq 0,35$ g/L) et LDL cholestérol à 1,27g/L ($\leq 1,6$ g/L).
- axe gonadotrope :

Testostérone diminuée, 1,95ng/mL (2,1-10,4ng/mL)

FSH et LH légèrement diminuées

- Bilan somatotrope :

IGF-1 891ng/mL (N pour l'âge : 94-231),

Cycle de GH sur 3 points : 3,1ng/mL, 7,06ng/mL, et 5,05ng/mL. (1-5ng/mL)

L'épreuve du test de freinage par le glucose est anormale : la valeur la plus basse est de 3,83ng/mL.

Glycémie post charge jusqu'à 1,67g/L (intolérance au glucose car supérieure à 2g/L normalement)

- axe lactotrope : prolactine augmentée à 27,7ng/mL (2-15ng/mL)

Traitement :

Le patient est opéré en décembre 2012 de l'hypophyse. L'exérèse de la lésion de la loge hypophysaire est faite par voie transsphénoïdale. Après l'opération, la persistance d'un hypersomatotropisme à 3 mois de la chirurgie témoigne d'un probable résidu adénomateux, pour lequel le patient sera traité par médicament. La posologie est la suivante :

Matin

- NICARDIPINE (LOXEN^o) pour l'hypertension artérielle
- NEBIVILOL (TEMERIT^o) 5mg pour l'hypertension artérielle
- PERINDOPRIL ARGININE /AMLODIPINE (prise d'un comprimé de COVERAM^o 5mg /10mg) pour l'hypertension artérielle

Soir

- FLUINDIONE (prise d'un comprimé de PREVISCAN^o 20mg)

- AMIODARONE (prise d'un comprimé de CORDARONE° 200mg)
- LANREOTIDE (SOMATULINE° LP 120mg Solution injectable) jusqu'au mois d'aout 2013. Le traitement est poursuivi tant que le taux de l'hormone de croissance n'est pas stabilisé. Les injections sont faites tous les 28 jours, avec un contrôle d'IGF-1 la veille.

3. ETAPES CLINIQUES

La décision thérapeutique dépend de nombreux paramètres cliniques, du rapport bénéfice/coût/sécurité, et de la faisabilité des traitements envisagés. Différentes solutions prothétiques auraient pu être proposées au patient, comme par exemple la chirurgie orthognathique ^{25,26}, ou la mise en place d'implants ²⁷. Or, dans ce cas, le patient n'ayant pas encore une bonne régulation du taux d'hormones de croissance, le choix d'une de ces propositions n'a pas été retenu car instables dans le temps au vu du remaniement osseux. Le traitement retenu dans ce cas est une réhabilitation esthétique et fonctionnelle par prothèse amovible partielle.

Pour les patients présentant une acromégalie, qu'ils soient édentés ou non, les étapes prothétiques doivent être adaptées aux dimensions augmentées de leur cavité buccale.

3.1 Première phase : réalisation des prothèses amovibles provisoires.

3.1.1 Décision thérapeutique

Les objectifs du traitement sont les suivants : restaurer les fonctions masticatoires, phonétiques, esthétiques, rétablir la dimension verticale d'occlusion (DVO) ainsi que les courbes fonctionnelles ²⁸.

Les séances pré-prothétiques vont servir à préparer la cavité buccale avant réhabilitation prothétique. Les extractions et la régularisation osseuse vont permettre de bénéficier du meilleur appui possible pour les prothèses.

Nous passons par des étapes de prothèses provisoires pour que le patient retrouve le plus rapidement les différentes fonctions citées précédemment et laisser le temps à la cicatrisation des nombreux sites d'extraction. De plus, le patient pourra s'habituer au volume et à l'encombrement prothétiques.

Suite aux examens exobuccal, endobuccal et occlusal, nous constatons une perte de dimension verticale.

3.1.2 Séances pré-prothétiques

L'un des buts des étapes pré-prothétiques est d'éliminer les foyers inflammatoires et infectieux ²⁹. Les radiographies rétroalvéolaires montrent des poches parodontales profondes, de nombreuses caries, et au maxillaire une importante perte osseuse généralisée. Certaines dents ne sont pas conservables et seront donc extraites: 11, 12, 14, 15, 16, 17, 18, 22, 36, 37, 38, 46, 47, 48.

Un détartrage est réalisé en premier lieu afin d'assainir la cavité buccale et le tissu parodontal.

Cinq séances sont prévues pour ces exodonties. Lors de ces séances, l'INR est contrôlé à chaque début de rendez vous. Celui-ci varie entre 2,37 et 3,02. L'hémostase primaire est réalisée à l'aide d'éponges hémostatiques et de sutures.

La cicatrisation laisse apparaître des épines osseuses et des contre-dépouilles crestales, qui risquent d'être préjudiciables à la réalisation des futures prothèses. Le patient ayant été opéré depuis peu présente encore une sécrétion importante d'hormones de croissance, ce qui rend le remaniement osseux bien plus important que chez un patient sain. Nous sommes dans l'obligation de passer par une nouvelle étape chirurgicale consistant en une résection et une régularisation crestale. Pour toutes ces raisons, il est décidé de laisser un long temps de cicatrisation, 7 mois, entre les prothèses provisoires et les prothèses d'usage.

3.1.3 Première séance : régularisation des crêtes

Lors de cette étape, des régularisations osseuses sont réalisées dans les secteurs 1, 3 et 4 après décollement de lambeaux. Des points de suture viennent refermer les sites d'intervention.

3.1.4 Deuxième séance : empreintes primaires

Les porte-empreintes du commerce, même de la plus grande taille, ne sont pas utilisables, au vu de la largeur de la cavité buccale du patient, et doivent être adaptés. Notre choix se porte sur des porte-empreintes conventionnels jetables, en matière plastique, qui seront modifiés au fauteuil.

A la mandibule :

Dans un premier temps, le manche du porte-empreinte est coupé à l'aide d'un disque monté sur une pièce à main. Puis, le porte-empreinte est sectionné en deux parties en son centre (Figure 10).

Dans un second temps, les bords du porte-empreinte sont écartés. Nous plaçons en bouche les deux morceaux de porte-empreinte. Nous mesurons à l'aide d'un réglet l'écart qu'il y a entre eux. Du Stent's ® est alors interposé entre les deux parties du porte-empreinte. Le tout est mis en bouche pendant que le Stent's ® durcit pour que l'adaptation soit la meilleure possible (Figure 11).

Au maxillaire :

Les conséquences de l'acromégalie sont moins visibles au maxillaire qu'à la mandibule. Nous pouvons ajuster le porte-empreinte en le chauffant légèrement pour écarter ses bords, puis en ajoutant du Stent's ® sur les zones postérieures.

Ces deux empreintes vont nous permettre de réaliser les modèles d'études et les porte-empreintes individuels (PEI) dont nous aurons besoin pour la suite du traitement.




Figure 10 : Porte-empreinte coupé (photo personnelle de l'auteur)




Figure 11 : Réalisation du porte empreinte avec du Stent's ® (Photo personnelle de l'auteur)

3.1.5 Troisième séance : empreintes secondaires

Au niveau maxillaire :

Un joint périphérique est réalisé avec de la pâte de Kerr ® verte, sur tout le contour du PEI. Nous utilisons un polyéther de haute viscosité : la Permadyne ® orange pour compléter la périphérie du porte-empreinte. Par la suite, l'empreinte de surface est réalisée à la Permadyne ® bleue, polyéther de basse viscosité.

Au niveau mandibulaire :

Le joint périphérique est lui aussi fait à l'aide de pâte de Kerr ®. L'empreinte de surface est réalisée avec un polysulfure de moyenne viscosité (Permlastic ® regular).

3.1.6 Quatrième séance : enregistrement du rapport maxillo-mandibulaire

L'enregistrement de l'engrènement des deux arcades à l'aide des bases d'occlusion est une étape difficile à réaliser dans ce cas : la largeur importante de l'arcade mandibulaire rend la mise en contact avec l'arcade maxillaire compliquée (Figure 12). Seules deux dents entrent en contact : 13 et 43.

Le plan d'occlusion de la future prothèse est établi selon le plan de Camper, à l'aide de la règle de Fox (Figure 13). Il est décidé de ne pas garder l'unique contact en bouche pour pouvoir relever la DVO.

Le montage des modèles sur articulateur nous confronte à des difficultés une fois l'arc facial enregistré (Figure 14). La fourchette se trouve très proche de la partie basse de l'arc facial, le patient ayant des arcades de taille très importante, et complètement en avant de la palette de montage, du fait de la classe III squelettique (Figure 15). Nous convenons donc avec le prothésiste de réaliser le montage sur table de transfert.

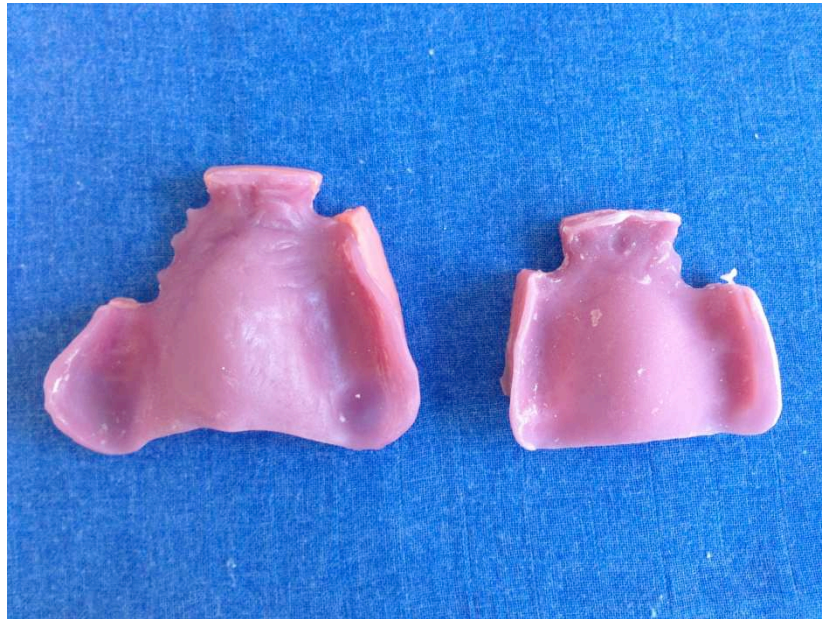

Figure 12: Comparaison avec la base d'occlusion d'un autre patient pour lequel l'empreinte a été réalisée avec des porte-empreintes de taille 4 (Photo personnelle de l'auteur)

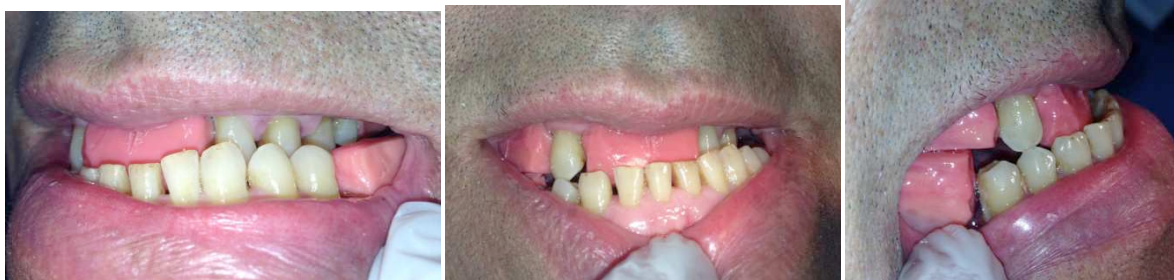

Figure 13 : Réglage du rapport maxillo-mandibulaire (photo personnelle de l'auteur)

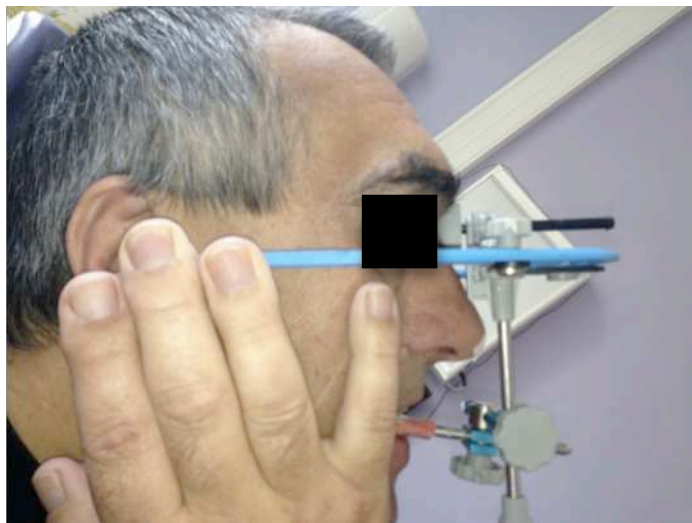

Figure 14 : Mise en place de l'arc facial (photo personnelle de l'auteur)

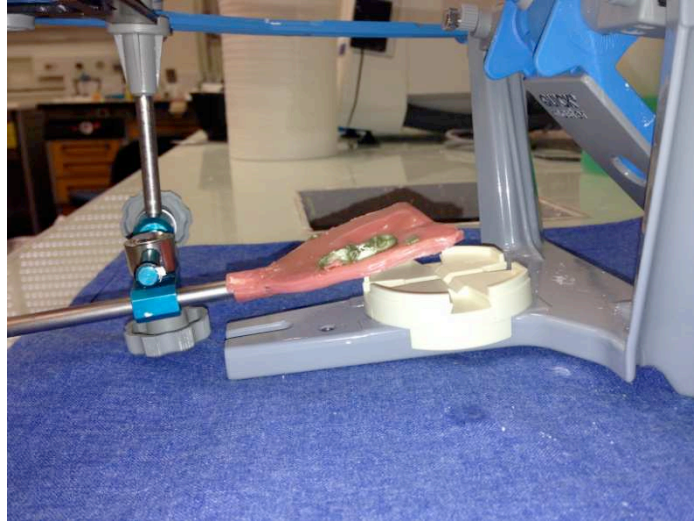
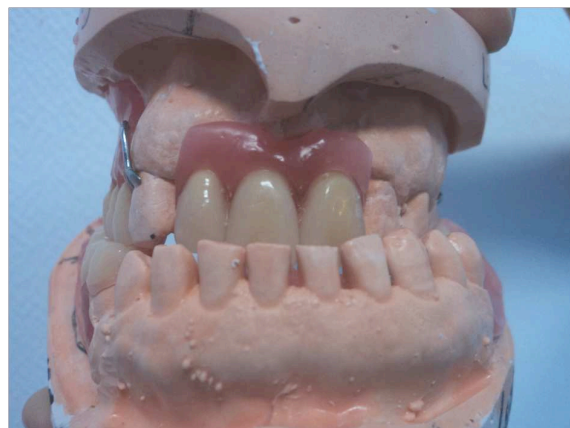

Figure 15 : Montage sur articulateur impossible (photo personnelle de l'auteur)

3.1.7 Etape de laboratoire : réalisation du montage esthétique et fonctionnel des dents

Cette étape de laboratoire est particulièrement délicate. Effectivement, le seul contact présent en bouche est le contact entre la 13 et la 43, mais l'augmentation de la DVO modifie nos repères (Figure 16 a et b). De plus, le maxillaire se situe entièrement circonscrit dans la mandibule, il faut donc faire le montage en occlusion inversée. Les dents antérieures, ainsi que les cupides vestibulaires des dents mandibulaires, recouvrent les dents maxillaires³⁰. Les modèles sont mis en articulateur avec les bases d'occlusion. Il faut rétablir les courbes d'occlusion de Spee et de Wilson. Pour y parvenir des faces occlusales en résine sont ajoutées au niveau de la 45 et de la 25 (Figure 16 b et c).



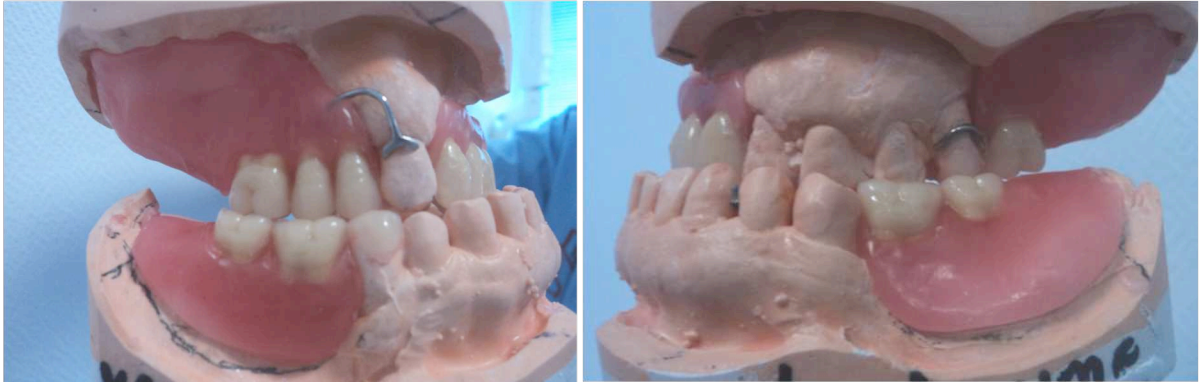


Figure 16 a, b et c : Cires pour l'essayage esthétique et fonctionnel

3.1.8 Cinquième séance : essai esthétique et fonctionnel

L'essai esthétique et fonctionnel est validé au cours de cette séance.

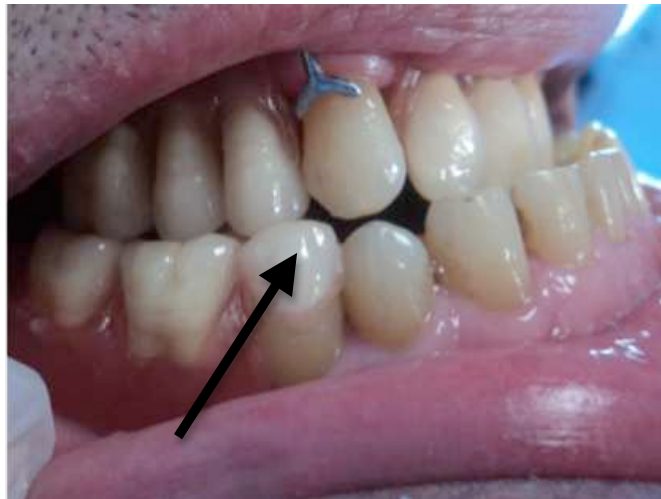

Figure 17: Modification de la dimension verticale, rétablissement des courbes d'occlusion à l'aide des faces occlusales

3.1.9 Etape de laboratoire : polymérisation des prothèses provisoires

Au vu de la taille des modèles, aucun moufle n'existe dans le commerce pour permettre la polymérisation de la future prothèse du patient (Figure 18). Devant l'impossibilité de réaliser une mise en moufle du fait de l'importante taille des modèles, ceux-ci ont donc été traités avec des bourrelets en silicone. Les moufles ont une largeur de 8 cm alors que la largeur des arcades est de 8 cm pour le maxillaire et de 10 cm pour la mandibule. Un moule vestibulaire sur mesure est confectionné en silicone au laboratoire (Zetalabor Hard 85 Shore A). Au niveau de l'intrados de chaque dent, des cavités sont réalisées pour que la résine y fuses, permettant d'ajouter une accroche mécanique à l'accroche chimique (Figure 19). Le tout est collé avec de la colle cyanolite, pour éliminer tout risque de déplacement des dents lors du bourrage de la résine (Figure 20).

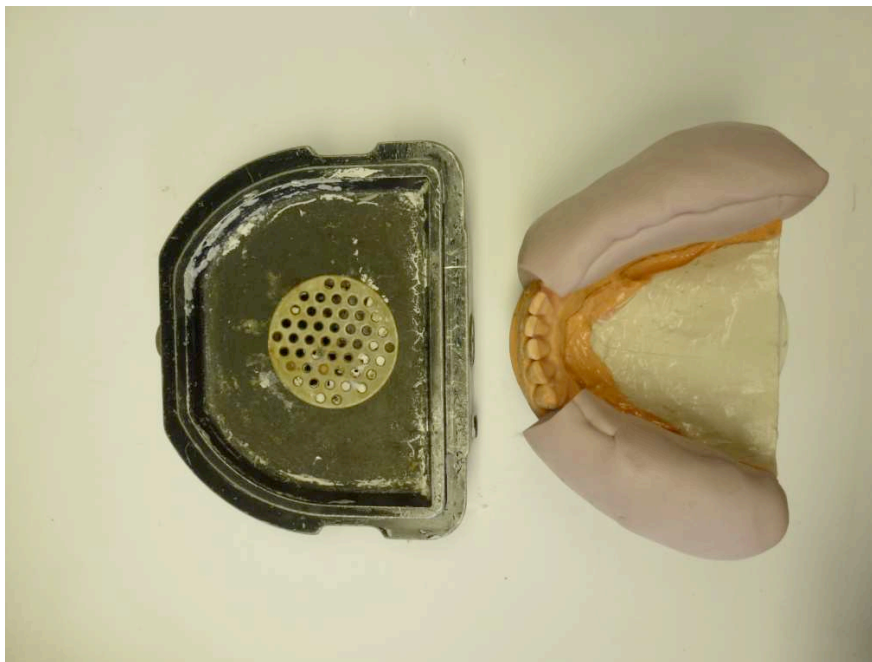


Figure 18: Impossibilité de faire la mise en moufle, même avec le coffrage du modèle complètement éliminé, celui ci n'entrant pas dans le moufle (photo personnelle de l'auteur)

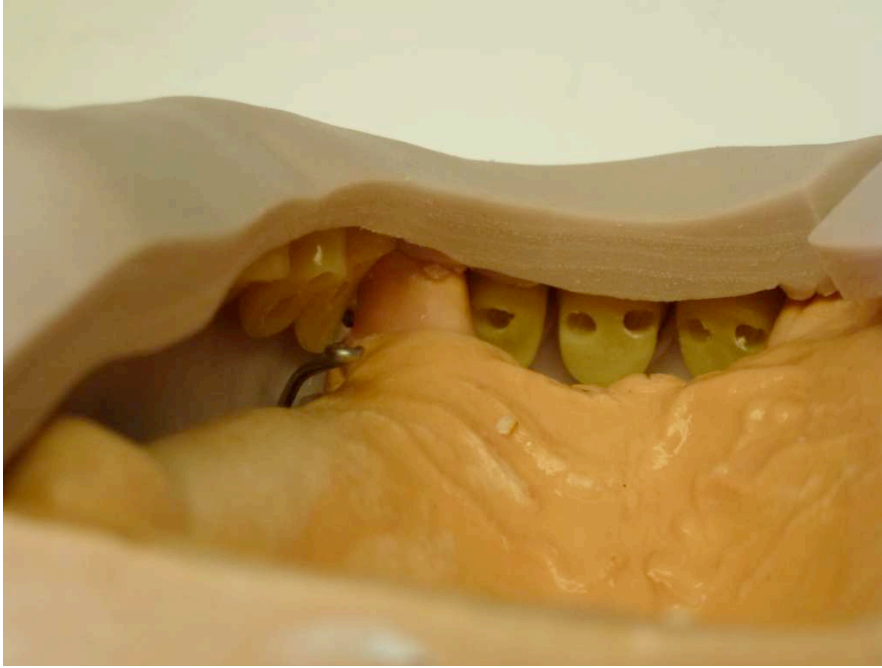


Figure 19: Collage des dents dans le moule en silicone (photo personnelle de l'auteur)

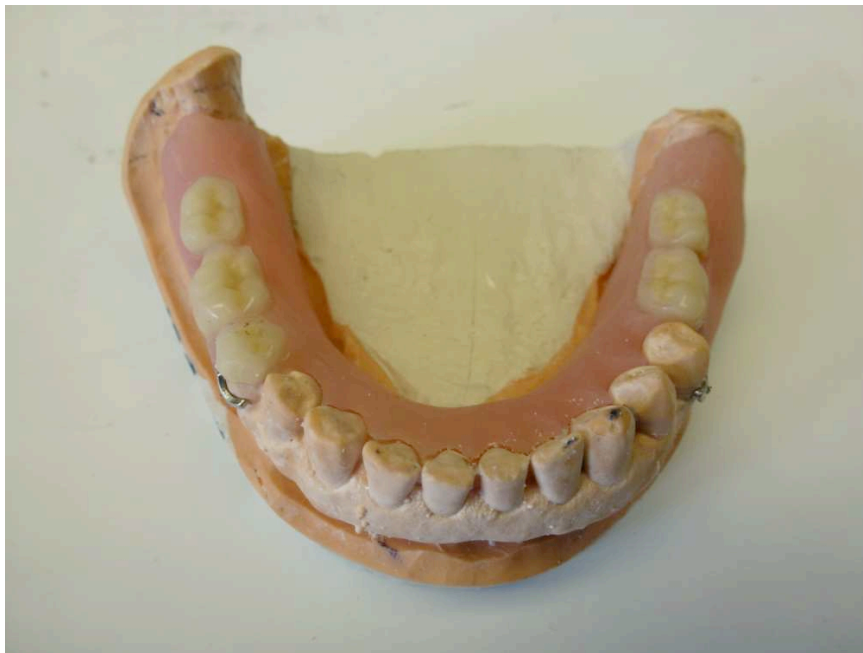

Figure 20: Prothèse provisoire avant polissage (photo personnelle de l'auteur)

3.1.10 Sixième séance : remise de la prothèse amovible provisoire

Les prothèses maxillaire et mandibulaire sont mises en bouche, avec réglage de l'occlusion statique et dynamique. (Figure 21)

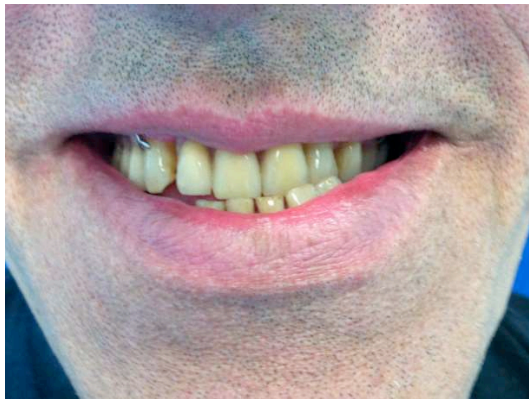

Figure 21: Prothèse amovible provisoire (photo personnelle de l'auteur)

3.1.11 Septième séance : contrôle post-prothétique des prothèses en bouche

Le patient se déclare satisfait et s'est très rapidement adapté à ses prothèses. L'équilibration occlusale complète est réalisée sur quelques séances.

3.2 Deuxième phase : confection des prothèses amovibles métalliques d'usage

Lors de cette deuxième phase, les étapes sont appréhendées par l'expérience acquise lors de la réalisation des prothèses transitoires.

Après 7 mois de cicatrisation, nous décidons de réaliser les prothèses amovibles métalliques d'usage. Les prothèses transitoires du patient sont légèrement inadaptées, du fait du remodelage osseux post extractionnel.

3.2.1 Première séance : empreintes primaires

Nous avons utilisé pour cette séance les porte-empreintes individuels ayant servi pour les prothèses provisoires. Des perforations associées à l'application d'un adhésif favorisent une meilleure rétention de l'alginate.

Les deux empreintes primaires maxillaire et mandibulaire sont réalisées durant cette séance. Une chirurgie au laser est prévue pour sectionner le frein labial antérieur maxillaire trop important. Au niveau postérieur, il reste de légères contre-dépouilles ainsi qu'une crête flottante au niveau du secteur 1. Il est décidé de ne pas réaliser de nouvelle résection osseuse.

3.2.2 Deuxième séance : Chirurgie au laser

La freinectomie va permettre d'éliminer les insertions périostées du frein, qui s'insère d'une part sur la face interne de la lèvre, et s'étend d'autre part jusqu'à la ligne mucogingivale, voire jusqu'à la papille rétroincisive. La technique utilisée est la technique du losange ³¹.

Le laser utilisé lors de cette intervention est un laser diode d'une longueur d'onde de 810 nm (Laser PICASSO © de la Société Velopex International). Ce laser est constitué d'une diode à semi-conducteur qui permet la production du faisceau lumineux ³². Il utilise le principe de conversion de l'énergie électrique en énergie lumineuse. Ces lasers semi-conducteurs n'ont pas besoin d'une cavité résonnante ³³. Le laser diode va, par son effet photo-ablatif, sectionner le frein. Le diamètre de la fibre chirurgicale flexible utilisée est de 300µm. Le mode utilisé est un mode continu avec une puissance sortante de 1.5 watts.

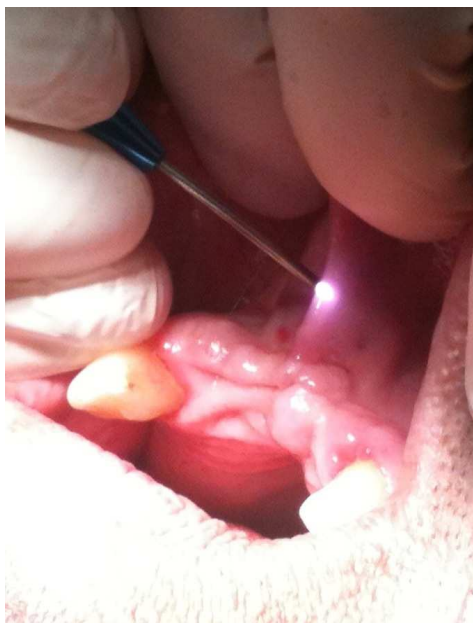


Figure 22: Freinectomie au laser (photo personnelle de l'auteur)

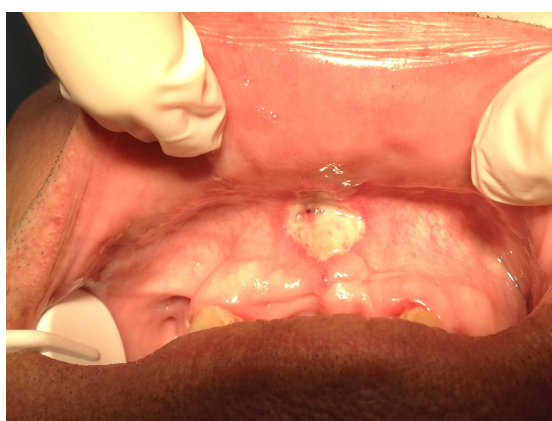


Figure 23: Temps de cicatrisation à une semaine (photo personnelle de l'auteur)

3.2.3 Troisième séance : Empreintes secondaires

Après une analyse au paralléliseur des modèles en plâtre (Figure 24), le dessin du châssis est réalisé (Figure 25). Le site d'insertion prothétique est aménagé grâce à la réalisation d'améloplasties pour une meilleure intégration des châssis métalliques. Les empreintes sont réalisées avec un polysulfure de moyenne viscosité (Permlastic ® regular) (Figure 26 et 27).

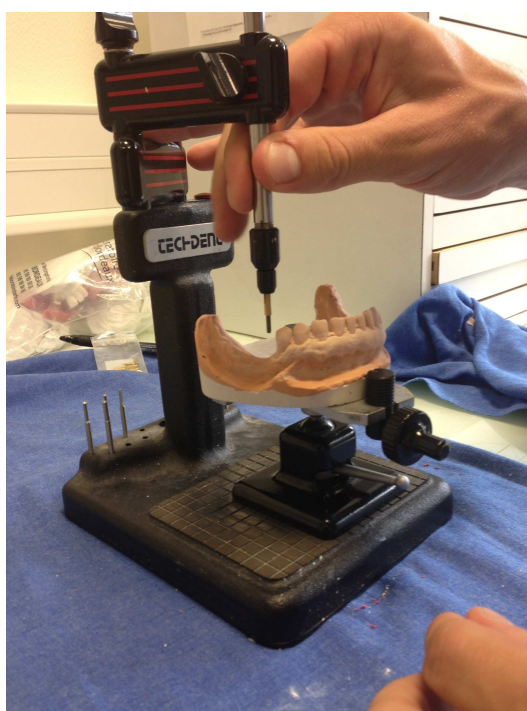


Figure 24 : Analyse au paralléliseur (photo personnelle de l'auteur)

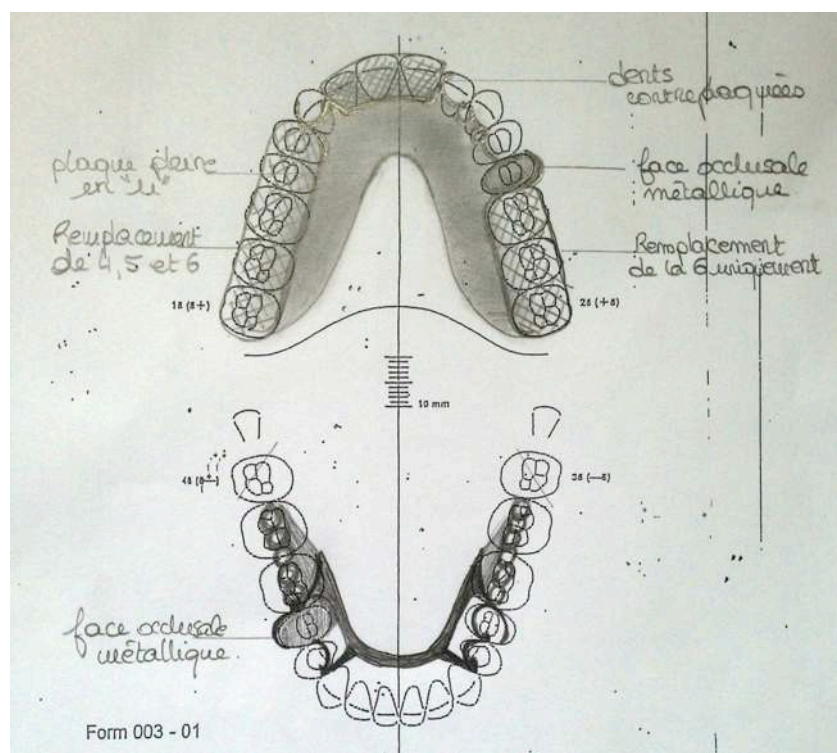


Figure 25 : Dessin du châssis

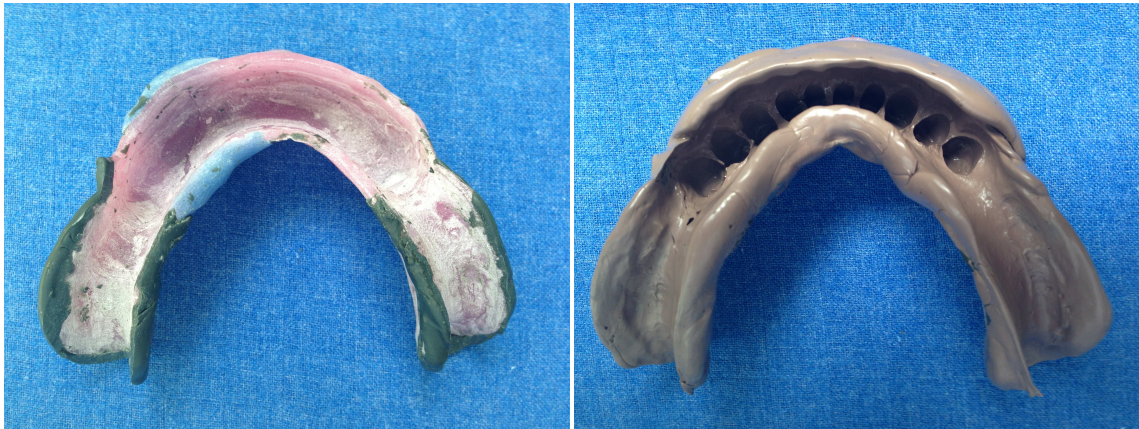

Figure 26 a et b : Empreinte mandibulaire

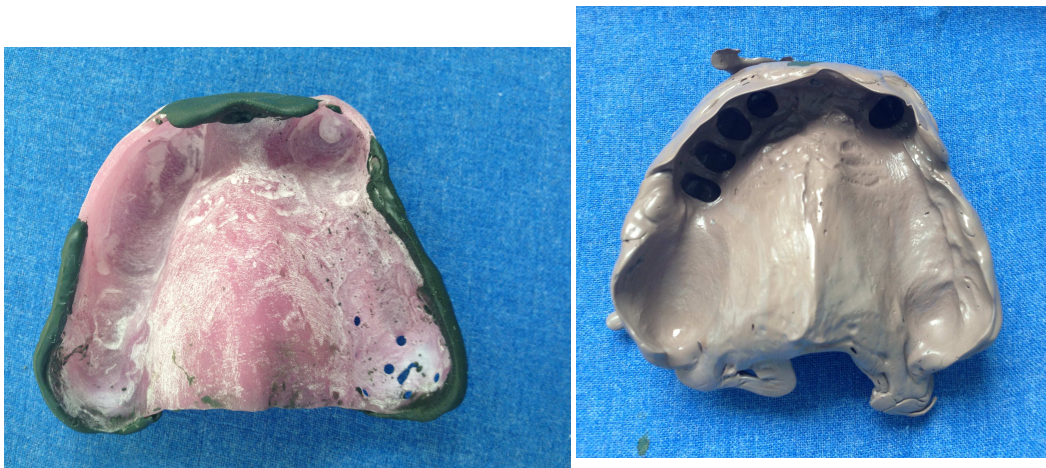


Figure 27 a et b : Empreinte maxillaire

3.2.4 Etape de laboratoire : Réalisation du châssis

Nous pensions rencontrer de nombreuses difficultés au niveau de cette étape de laboratoire vu l'importance de nos modèles. Les difficultés ont été de bien tailler les modèles pour qu'ils puissent entrer dans les différents moules et de créer des rétentions pour les facettes occlusales. (Figure 28)

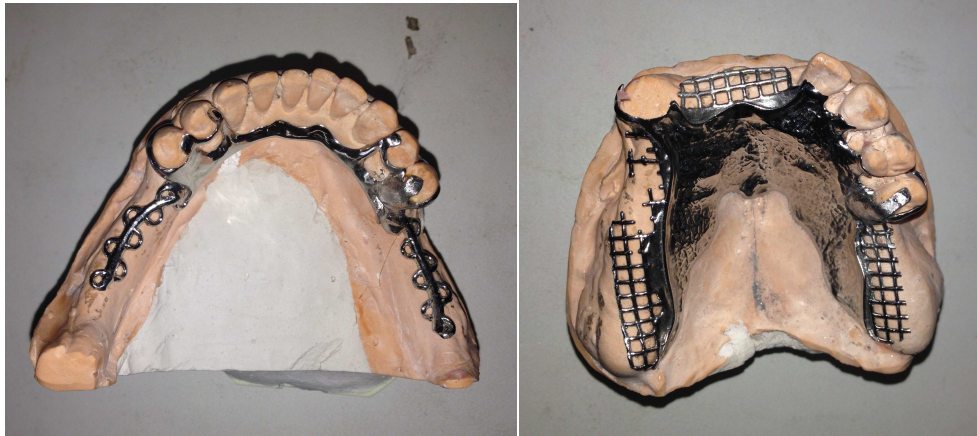


Figure 28 : Châssis à nu avec élément de rétention sur 25 et 45 pour les facettes occlusales

3.2.5 Quatrième séance : validation du châssis à nu puis enregistrement de la dimension verticale d'occlusion

Les châssis sont essayés à nu pour s'assurer de leur adaptation parfaite sur les surfaces dentaires. Le patient se sentant bien avec ses prothèses provisoires, il est décidé de conserver la même DVO (Figure 29). Les bourrelets d'occlusion sont en articulé inversé : en lingual pour le bourrelet mandibulaire, en vestibulaire pour le bourrelet maxillaire. L'enregistrement du RIM est réalisé en relation centrée.

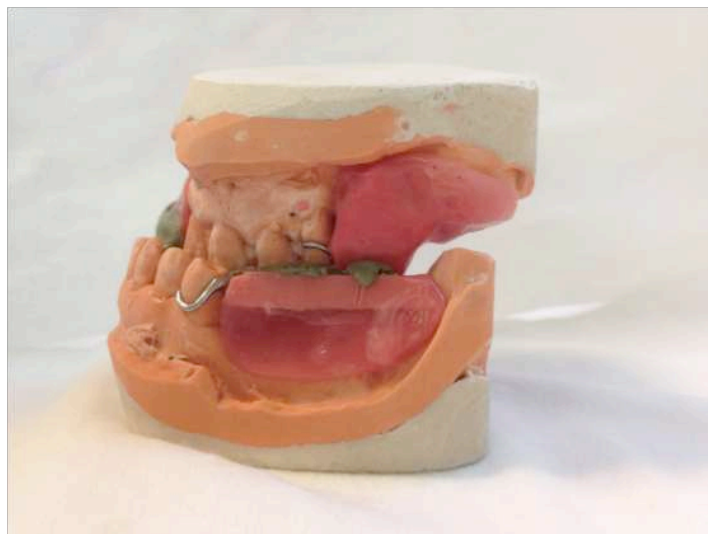


Figure 29: Rapports maxillo-mandibulaires confirmant l'importance de la classe III squelettique

3.2.6 Cinquième séance : Essayage esthétique et fonctionnel

Le patient étant satisfait de l'esthétique de ses prothèses transitoires, il est décidé d'essayer de la reproduire à l'identique. La couleur et la forme des dents ne seront donc pas modifiées. L'essayage esthétique et fonctionnel est réalisé sur le châssis et validé (Figure 30). La finition des prothèses est demandée au prothésiste.

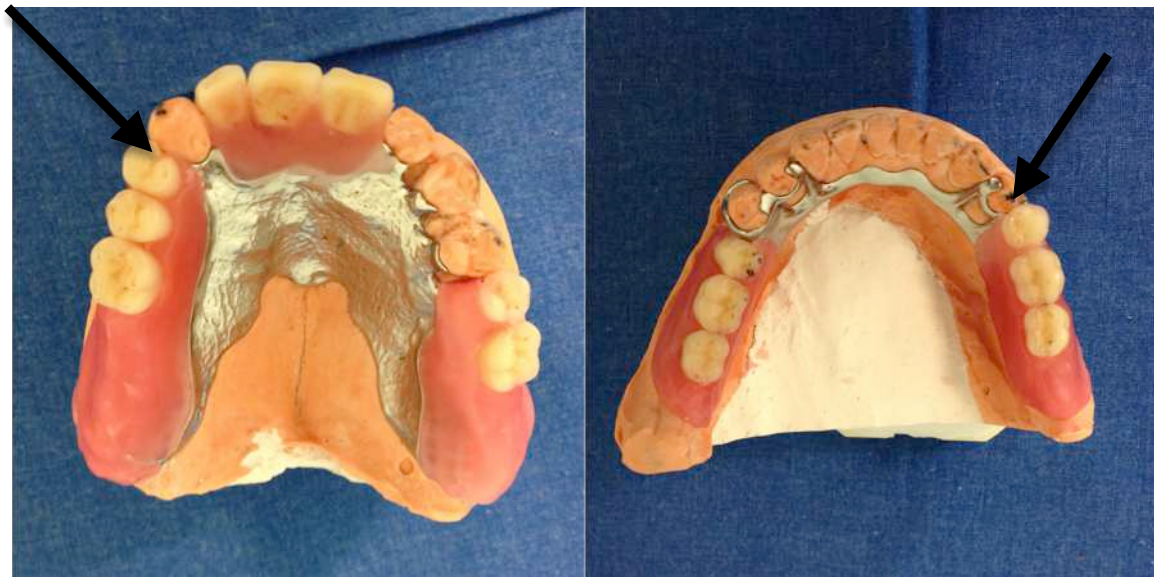

Figure 30 : châssis avec dents en résine montées sur cire avec les faces occlusales

3.2.8 Sixième séance : Insertion des prothèses d'usage

Les prothèses sont insérées en bouche et l'équilibration occlusale est contrôlée au cours de cette séance. Les conseils d'hygiène et d'entretien sont renouvelés. Un rendez-vous est programmé une semaine après, pour contrôle.

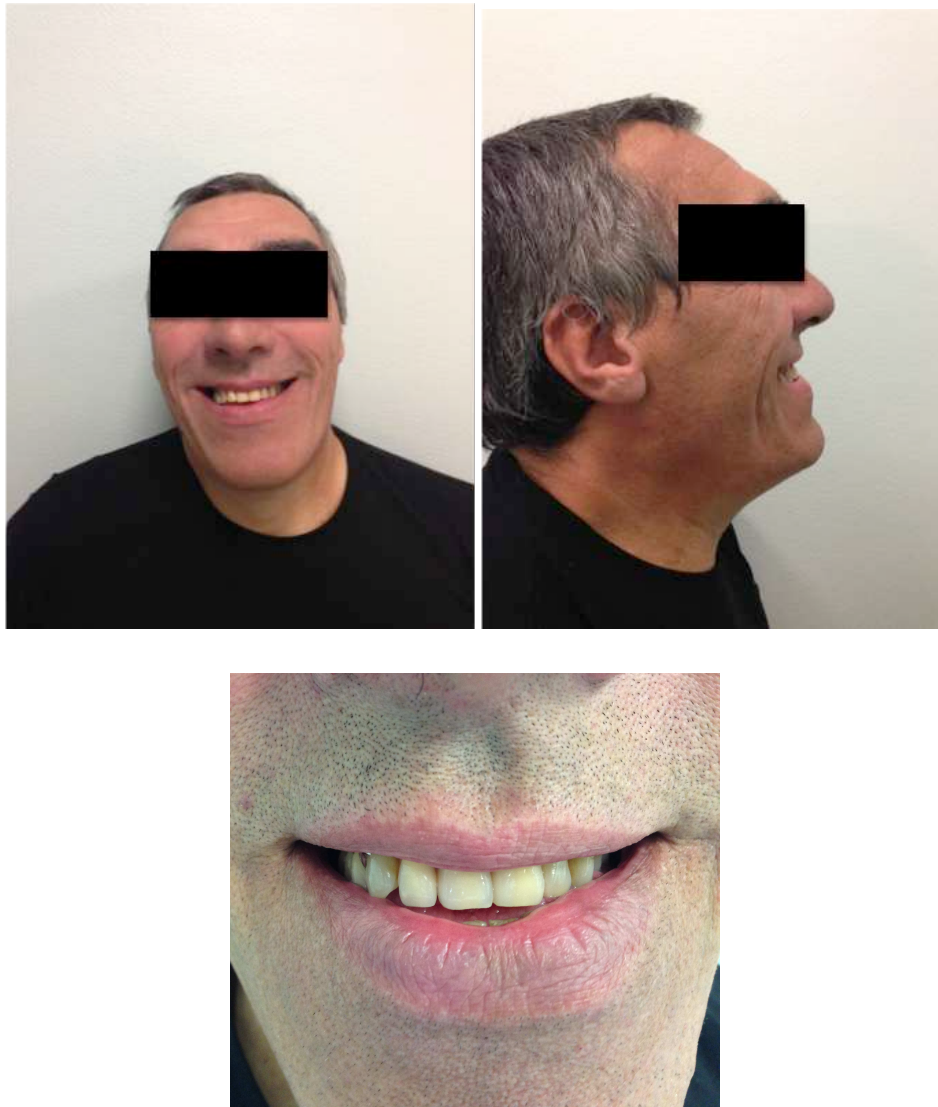

Figure 31 a, b et c : Remise de la prothèse

3.2.9 Septième séance : contrôle des prothèses

Le patient est très satisfait du confort que lui apportent ses nouvelles prothèses. Le palais étant dégagé, la prothèse est ressentie comme beaucoup moins encombrante au maxillaire (Figure 31 a, b et c).

Le patient nous dit que la mastication s'en trouve facilitée. Les prothèses amovibles provisoires le gênaient lors de la mastication avec la sensation de moins sentir le goût des aliments. Il est donc très satisfait.

4. Discussion

4.1 Etapes cliniques

4.1.1 Prothèses provisoires

Au vu de la cicatrisation particulière du patient en relation avec son état de santé, il a été décidé de passer par des prothèses provisoires en attendant que le remaniement osseux soit complet. Le patient n'ayant plus de dents antérieures, les prothèses provisoires ont été réalisées sans attendre la cicatrisation complète. La semaine suivant la régularisation de crêtes, les empreintes primaires ont été réalisées. La cicatrisation osseuse demandant en général 3 à 6 mois, nous n'avons donc pas attendu la fin de cette période de cicatrisation. Les rôles de ces prothèses provisoires sont toujours esthétique et psychologique, phonétique, de réhabiliter les fonctions masticatoires, et permettre une temporisation lors des réaménagements tissulaires ³⁴. Il fallait donc rétablir rapidement toutes ces fonctions pour un meilleur confort du patient, et éviter surtout les migrations dentaires déjà très importantes au stade préprothétique.

Le porte-empreinte choisi doit englober toute l'arcade à enregistrer sans qu'il n'y ait d'interférences avec les dents restantes ³⁵. Il doit donc être parfaitement adapté au volume de la cavité buccale du patient. Nous avons ici été confrontés à un problème : tous les porte-empreintes que nous avions à notre disposition étaient trop petits. Nous avons donc dû retoucher des porte-empreintes plastiques à usage unique à l'aide du Stent's ®. Nous aurions pu utiliser de la cire Moyco ® pour modifier le porte-empreinte, mais celle-ci, plus molle que le Stent's ® aurait été moins résistante pour supporter le matériau d'empreinte.

Nous avons aussi eu au départ l'idée de réaliser l'empreinte primaire à l'aide de silicone Putty ® et de manière segmentée, hémi-arcade par hémi-arcade. Il était impossible de la réaliser en une seule fois au vu de la longueur importante de l'arcade sans provoquer de déformation excessive du matériau non soutenu. Mais le fait de la segmenter aurait pu entraîner des erreurs de remplacement lors de la coulée des modèles

et donc l'obtention d'un PEI moins précis ³⁶.

Le but de cette empreinte primaire est entre autre d'enregistrer l'ensemble des structures nécessaires à la réalisation d'un porte-empreinte individuel (PEI) le plus adapté possible. L'arcade du patient étant immense, il a fallu augmenter les quantités de matériau d'empreinte pour enregistrer toutes les surfaces. Pour cela, les doses d'alginate à préparer ont été augmentées de manière significative : au lieu des deux ou trois doses habituelles, nous avons dû mettre six doses. De l'alginate a été mis au niveau du fond du vestibule et sur les faces occlusales avant l'insertion du porte-empreinte confectionné pour l'occasion. Un enregistrement précis de la limite antérieure fonctionnelle, notamment du vestibule très profond et des surfaces dentaires, a pu être obtenu.

Nous avons ensuite reçu les PEI pour les empreintes secondaires. Au niveau maxillaire, le joint périphérique et le joint postérieur ont été enregistrés à l'aide de la pâte thermoplastique de Kerr ® verte. Dans la région antérieure, un joint plus souple a été réalisé avec un élastomère polyéther de haute viscosité (Permadyne orange ®, de la société Espe-3M ©) dont les propriétés viscoélastiques permettent un enregistrement précis de la limite antérieure d'un vestibule très profond ³⁷. L'empreinte est ensuite réalisée avec un polyéther de basse viscosité car il n'y a plus de contre-dépouille au niveau maxillaire. L'empreinte mandibulaire a été réalisée avec un élastomère type polysulfure de moyenne viscosité (Permlastic regular ®) modelé par le jeu fonctionnel des muscles périphériques. Ce matériau présente une propriété physico-chimique intéressante : son élasticité après polymérisation facilite la désinsertion malgré la présence des dents restantes sur l'arcade très vestibulées créant une contre-dépouille antérieure et avec des embrasures très marquées. L'utilisation de polyéthers dans ce cas est déconseillée ³⁸.

L'enregistrement du rapport maxillo-mandibulaire a nécessité une inclinaison exagérée des bourrelets pour permettre de retrouver des contacts inter-crêtes. Au niveau antérieur, il est impossible de replacer les dents maxillaires en avant des dents mandibulaires (over jet) au vu de la classe III squelettique très marquée du patient. Cette occlusion inversée est donc conservée.

Comme nous l'avons écrit précédemment, le but des prothèses transitoires est de réaménager l'occlusion. Après la réalisation de nombreuses extractions, le patient

n'avait conservé qu'un seul calage entre 13 et 43. Il a donc fallut recréer un schéma occlusal, le maxillaire étant complètement circonscrit par la mandibule. Nous avons augmenté la DVO car celle-ci était fortement diminuée.

Le choix des dents a été important, il a fallut prendre des dents très larges au maxillaire pour venir combler l'espace entre la 13 et la 22, sans pour autant qu'elles diffèrent des dents restantes, celles-ci n'étant pas trop volumineuses. Le montage des dents postérieures s'est lui aussi avéré délicat car certaines dents n'étaient pas alignées sur les courbes fonctionnelles. Une solution de compromis s'est alors imposée. Sur certaines dents (25 et 45), il a fallu réajuster la hauteur de la couronne, le taquet se transformant en sorte d'onlay sur lequel vient se fixer une dent en résine. Nous aurions pu faire une face occlusale complète métallique, mais cela aurait été moins esthétique. Les prothèses provisoires nous ont permis de tester et de valider cet équilibre occlusal retrouvé^{39,40}.

4.1.2 Prothèses d'usage

L'attente pour une cicatrisation osseuse complète est en général de 4 mois à la mandibule et de 6 mois au maxillaire⁴¹. Nous avons attendu 7 mois avant de réaliser les empreintes pour les prothèses d'usage. Le patient ayant un remaniement osseux très important à cause du taux de GH élevé, nous voulions nous assurer d'une cicatrisation complète. La résorption osseuse après extraction dentaire est souvent importante, surtout après une régularisation des crêtes. Le patient ayant encore un taux de GH élevé lors des premiers mois de cicatrisation osseuse, l'épaisseur des crêtes est restée très importante et la hauteur n'a que très légèrement diminuée.

Nous avons choisi de faire une freinectomie. En effet, le frein très puissant et à insertion haute sur la crête aurait gêné l'insertion de la prothèse. Celle-ci a été réalisée à l'aide d'un laser et non au bistouri. Effectivement, l'intervention au laser offre les avantages d'une extrême précision pour l'incision et l'exérèse des tissus mous, une excellente hémostase, une diminution du risque de douleur, d'inflammation et d'infection post opératoire, et donc une cicatrisation plus rapide⁴². Elle permet de s'affranchir de la réalisation de sutures.

La prise d'empreinte primaire a été réalisée à l'aide des PEI des étapes de la prothèse provisoire que nous avons conservé entre les séances. La cicatrisation ayant fait évoluer les surfaces, nous voulions que les PEI soient les mieux adaptés possible, c'est pour cela que nous n'avons pas repris directement les empreintes secondaires avec les PEI déjà existants. Conserver ces PEI des étapes transitoires a permis de ne pas être obligé de réaliser de nouveaux porte-empreintes découpés et solidarités avec du Stent's®.

Nous avons demandé, après ces empreintes primaires, un PEI maxillaire espacé d'une feuille de cire et perforé au niveau de la tubérosité du secteur 1. En effet, après cicatrisation, une crête flottante est apparue à ce niveau. Un PEI peut être espacé en regard des zones à décharger comme les crêtes flottantes pour éviter une compression importante de cette zone et un déplacement tissulaire au moment de la mise en place du porte empreinte ⁴³.

Au niveau des étapes de laboratoire, lors de la préparation du modèle pour le duplicata, le modèle doit passer dans un moule. Le modèle y rentrait, mais il touchait légèrement certaines zones. Cela ne nous a pas dérangés car ce sont des zones sans importance pour la confection du châssis. Il a fallu cependant augmenter la quantité d'alliage mis en fusion pour le châssis, pour être sûr qu'il n'y ait pas de manque. Au lieu des 6 plots utilisés normalement, le prothésiste s'est servi de 8 plots de métal. Nous pensions que les étapes de laboratoire rencontreraient plus de difficultés, mais elles se sont déroulées sans encombre, selon les techniques habituelles.

L'enregistrement du rapport maxillo-mandibulaire est difficile vu l'importance de la mandibule, dans les plans frontal et sagittal. Mais cette étape s'est déroulée plus rapidement lors de la réalisation des prothèses d'usage que lors de la phase initiale des prothèses provisoires. Nous avons visualisé alors où se situaient les difficultés. Ces difficultés viennent du remaniement osseux augmenté chez le patient, plus particulièrement au niveau de la mandibule, et au niveau de l'ATM (Articulation Temporo-Mandibulaire) droite, ce qui a entraîné une légère rotation de la mandibule, et une modification du plan d'occlusion. Côté gauche, les dents maxillaires que l'on rajoute sur le stellite sont fortement inclinées vers l'extérieur pour rechercher un contact avec les dents mandibulaires, elles, inclinées vers l'intérieur. Sur le côté droit, les dents mandibulaires doivent être montées très hautes pour retrouver un contact. Nous avons

déjà l'expérience, et la dimension verticale fixée lors de la réalisation des prothèses provisoires n'a pas été modifiée.

4.2 Acromégalie et réhabilitation prothétique

Dans la littérature, il existe peu de descriptions de la prise en charge de réhabilitation buccale chez des patients atteints d'acromégalie. Cette maladie, caractérisée par un remaniement osseux important, doit être stabilisée avant de commencer les soins dentaires. La maladie étant rare, un seul cas est répertorié, en 2009 ⁴⁴ pour lequel le praticien réalise deux prothèses d'usage en résine.

Pour la réalisation des empreintes primaires, le praticien a confectionné lui-même son porte-empreinte à l'aide de résine photo-polymérisable, l'empreinte est réalisée à l'aide d'alginat. Il fait ensuite un joint périphérique avec de la pâte de Kerr ® verte.

Au maxillaire le patient est édenté, l'empreinte secondaire est faite avec les PEI demandés et de la pâte à base d'oxyde de zinc (Impression Paste ®). Au niveau de la mandibule, l'empreinte est enregistrée avec un polyéther (Impregum Soft ®), il ne reste plus que les incisives.

Le praticien, tout comme nous, n'a pas pu modifier l'occlusion du patient au vu de l'importante taille des mâchoires, et particulièrement de la mandibule. Les bases d'occlusion ont été également réalisées de telle sorte que le patient garde son occlusion inversée.

Le dentiste met bien en exergue l'importance du lien entre tous les praticiens gravitant autour du patient. Effectivement, les contrôles après la remise des prothèses ont été nombreux, le dentiste devant s'adapter à l'évolution des maxillaires du patient, son acromégalie n'étant pas complètement stabilisée. Il était donc en contact régulier avec le médecin suivant le patient ⁴⁴.

Dans la littérature, aucune des étapes de laboratoire n'est décrite. Il est donc difficile de comparer.

CONCLUSION

L'acromégalie est une maladie rare qui, si elle n'est pas traitée à temps, peut entraîner de lourdes conséquences. Cette maladie n'étant pas commune et évoluant lentement, il peut arriver que le médecin n'en perçoive pas les premiers signes. Le patient attribue souvent ces premiers symptômes à des signes de vieillissement. Le dentiste peut avoir une place de choix pour déceler la maladie : en effet, les manifestations crânio-faciales sont importantes et visibles et les changements de la cavité buccale rapides, fréquents et parfois spectaculaires. Si le chirurgien dentiste le suit depuis longtemps et régulièrement, il pourra voir l'évolution de son visage et de son état buccal, avec l'augmentation de la classe III squelettique et l'apparition de diastèmes. Il pourra donc ensuite rediriger le patient vers un spécialiste pour confirmer le diagnostic.

Il n'est pas facile de soigner les patients atteints d'acromégalie, car il faut attendre que la maladie soit stabilisée. Si ce n'est pas le cas, les modifications osseuses empêcheront la stabilité des prothèses dans le temps. De plus, à cause de ce remaniement osseux, certains traitements sont contre-indiqués, ce qui nous limite dans nos choix thérapeutiques.

Ce travail nous montre aussi l'importance du lien qui unit le chirurgien dentiste et le prothésiste. Le praticien voit en bouche certaines choses qui parfois ne peuvent être retranscrites avec précision sur les modèles en plâtre. La communication est très importante entre les deux protagonistes et indispensable lors des prises en charge de réhabilitations prothétiques complexes.

Enfin, il est important de souligner que tous les patients peuvent être pris en charge concernant les soins dentaires et la réhabilitation orobuccale, à condition d'une adaptation au cas par cas.

BIBLIOGRAPHIE

1. KATZNELSON L. et coll American Association of Clinical Endocrinologists medical guidelines for clinical practice for the diagnosis and treatment of acromegaly-2011 update. *Endocrine Practice* AACE 2011 **17** (4) ; 1–44.
2. SALLENAVE S. CHANSON P. Acromegaly *Orphanet J rare dis* 2008 ; **3** (17).
3. LUBETZKI J. et coll Endocrinologie et maladies métaboliques. Flammarion médecine-sciences: Paris, 2005.
4. Acromégalie maladie de Pierre Marie. *Encyclopédie Orphanet Grand public* octobre 2007 site www.orpha.net consulté le 15 juin 2013.
5. Laboratory endocrine testing guidelines: acromegaly. *endocrine guidelines update* Alberta Clinical Practice 2008.
6. COLAO A. et coll Systemic complications of acromegaly: epidemiology, pathogenesis, and management. *Endocrine Reviews* 2004; **25** (1), 102–152.
7. EL AMINE AMANI M. et coll Aspects cliniques et biologiques de l'acromégalie. *Diabete et Metabolism* 2007 ; **33** (1), 104.
8. ALBAREL-LOY F. L'Acromégalie en 10 questions. *Novalis Pharma* 2011.
9. MELMED S. et coll "Guidelines for acromegaly management: an update." *J Clin Endocrinol Metab* 2009 ; **94** (5), 1509–1517.
10. KORDON C. BLUET-PAJOT M.-T. L'hormone de croissance. *Economica: Polytechnica*: Paris, 2006.
11. BIERMASZ N. R. et coll Long-term maintenance of the anabolic effects of GH on the skeleton in successfully treated patients with acromegaly. *European journal of endocrinology* 2005 ; **152**, 53–60.
12. KILLINGER Z. et coll Osteoarticular changes in acromegaly. *Int J endocrinol* 2012, 1-19.

13. CHANSON P. Acromégalie. *La presse médicale* Edition Elsevier Masson 2009 ; **38** (1), 92–102.
14. CAWSON R. ODELL E. Cawson's essentials of oral pathology and oral medicine. "Churchill Livingstone: New York, 2008.
15. ATREJA G. et coll Oral manifestations in growth hormone disorders. *Indian journal of endocrinology and metabolism* 2012 **16** (3), 381.
16. ROUPSHRI R. et coll Dental patient with acromegaly: a case report. *Journal of oral science* 2011 ; **53** (1), 133–136.
17. WASSENAAR M. et coll High prevalence of arthropathy, according to the definitions of radiological and clinical osteoarthritis, in patients with long-term cure of acromegaly: a case control study. *European journal of endocrinology* 2009, **160**, 357–365.
18. Collège français des enseignants en rhumatologie Phénomène de raynaud. *Université médicale virtuelle francophone* 9 pages
19. UELAND T. et coll Associations between body composition, circulating interleukin-1 receptor antagonist, osteocalcin, and insulin metabolism in active acromegaly. *Journal of Clinical Endocrinology & Metabolism* 2010 ; **95**, 361–368.
20. Management of obstructive sleep apnoea/hypopnea syndrome in adult. *Scottish intercollegiate Guidelines Network* (2003).
21. SHLOMO M. Acromegaly and cancer: not a problem. *The journal of clinical endocrinology and metabolism* 2001 ; **86** (7), 2929–2934.
22. ABE T. LUDECKE D. Effects of preoperative octreotide treatment on different subtypes of 90 GH-secreting pituitary adenomas and outcome in one surgical centre. 2011 ; 137–145.
23. ROTTER M. DESALMAND D. Traitement de la fibrillation et du flutter auriculaire - l'importance de l'ablation par cathéter. *Forum Med Suisse* **9**, 202–206
24. HERRMANN B. L. et coll Acromegaly: A Cross-Sectional Analysis of the Oral and Maxillofacial Pathologies. 2011 ; 9–14.

25. GOSAU M. et coll Mandibular prognathism caused by acromegaly—a surgical orthodontic case. *Head & face medicine* 2009 ; **5** (16), 1-5.
26. YAGI T. et coll Surgical orthodontic correction of acromegaly with mandibular prognathism. *The Angle Orthodontist* 2004 ; **74** (1), 125–131.
27. SUGERMAN P. B. BARBER M. T. "Patient selection for endosseous dental implants: oral and systemic considerations." *International Journal of Oral and Maxillofacial Implants* 2002 **17** (12), 191–201.
28. D'INCAU E. BROUSSEAUD J. Démarche thérapeutique pour un cas d'édentement bimaxillaire. *Cahiers de prothèse* 2005 ; **129**, 13–22.
29. RIGNON-BRET C. et coll Edentement partiel et parodonte réduit, traitement prothétique. *Cahiers de prothèse* 2005 ; **131**, 13–24.
30. LE GALL M. G. et coll La fonction occlusale implications cliniques. Éditions CdP: Rueil-Malmaison, 2007.
31. BORGHETTI A. et coll Chirurgie plastique parodontale. Éd. CdP: Rueil-Malmaison (Hauts-de-Seine), 2008.
32. ROCCA J.-P. Les lasers en odontologie. Éditions Cdp: Rueil-Malmaison, 2008.
33. REY G. ROCCA J.-P. *Les lasers et la chirurgie dentaire*. Ed. Cdp: Rueil-Malmaison, 2010.
34. SCHITTLY J. et coll Prothèse amovible partielle: clinique et laboratoire. Éd. CdP: Rueil-Malmaison, 2012.
35. KOFFI J. La prothèse partielle amovible au quotidien plan de traitement conception-tracé des châssis, approche qualité prothèses obturatrices. l'Harmattan: Paris, 2009.
36. BUCH D. Prothèse partielle amovible au quotidien. Editions CdP: Paris, 1996.
37. JANATI S. BELLEMKHANNATE S. Intégration esthétique de la prothèse complète: intérêt de la prothèse immédiate et empreinte à visée esthétique. *Le courrier du dentiste* 2012.
38. Association dentaire française, Commission des dispositifs médicaux Prothèses et matériaux d'empreintes. Association dentaire française: Paris, 2003.

39. OHKUBO C. et coll Comparative strengths of metal framework structures for removable partial dentures. *The Journal of prosthetic dentistry* 1997 ; **78**, 302–308.
40. SCHITTLY J. SCHITTLY E. Prothèse amovible partielle: clinique et laboratoire. Éditions Cdp: Rueil-Malmaison, 2006.
41. MARTINEZ H. et coll Les implants. Éd. CdP: Rueil-Malmaison, 2008.
42. Association dentaire Canadienne Point de service. *JADC* 2005 ; **71** (2), 117.
43. MARTIN J.-P. Prothèse adjointe complète. *Information Dentaire* 2000 ; **40**, 3649–3668.
44. KARAALIOĞLU O. F. YESIL DUYMUS, Z. Prosthetic restauration of a patient with acromegaly-a case report. *Ataturk Üniv. Diş Hek. Fak. Derg.* 2009 ; **19** (1), 41–46 (2009).

Vu, Le Président du Jury,

Date, Signature :

Vu, le Directeur de la Faculté d'Odontologie de Bordeaux,

Date, Signature :

Vu, le Président de l'Université de Bordeaux,

Date, Signature :