



HAL
open science

Repérage anatomique du nerf abducens (VI) dans les abords antérieurs des tumeurs de la région du clivus

Vincent Jecko

► **To cite this version:**

Vincent Jecko. Repérage anatomique du nerf abducens (VI) dans les abords antérieurs des tumeurs de la région du clivus. Médecine humaine et pathologie. 2013. dumas-00997543

HAL Id: dumas-00997543

<https://dumas.ccsd.cnrs.fr/dumas-00997543>

Submitted on 28 May 2014

HAL is a multi-disciplinary open access archive for the deposit and dissemination of scientific research documents, whether they are published or not. The documents may come from teaching and research institutions in France or abroad, or from public or private research centers.

L'archive ouverte pluridisciplinaire **HAL**, est destinée au dépôt et à la diffusion de documents scientifiques de niveau recherche, publiés ou non, émanant des établissements d'enseignement et de recherche français ou étrangers, des laboratoires publics ou privés.

Année 2013

Thèse n° 3131

THÈSE

Pour l'obtention du

DIPLOME D'ETAT DE DOCTEUR EN MEDECINE

Présentée et soutenue publiquement

Le 13 décembre 2013

Par Vincent JECKO

Né le 12 juin 1982 à Talence

Repérage anatomique du nerf abducens (VI) dans les abords antérieurs des tumeurs de la région du clivus

Directeur de thèse

Madame le Professeur Dominique LIGUORO

Rapporteur de thèse

Madame le Professeur Valérie FRANCO-VIDAL

Membres du Jury

M. le Professeur Vincent DARROUZETPrésident
M. le Professeur Jean-Rodolphe VIGNESExamineur
M. le Professeur Sébastien FROELICH.....Examineur
M. le Professeur Ludovic LE TAILLANDIER DE GABORYExamineur
M. le Docteur François SAN-GALLIExamineur
M. le Docteur Xavier BARREAU.....Examineur

A Monsieur le Professeur Vincent Darrouzet, président du jury

Professeur des Universités

Praticien Hospitalier dans le service de chirurgie ORL, CHU de Bordeaux

Chef de Service de chirurgie ORL du CHU de Bordeaux

Votre simplicité, votre compétence et votre enthousiasme pour l'oto-neuro-chirurgie sont des exemples à suivre.

Je vous remercie de m'avoir fait l'honneur d'accepter la présidence ce jury de thèse.

A Madame le Professeur Valérie Franco-Vidal, rapporteur de thèse

Professeur des Universités

Praticien Hospitalier dans le service de chirurgie ORL, CHU de Bordeaux

Ta bonne humeur n'a d'égal que ton parcours exemplaire.

Merci pour tes conseils toujours avisés et ton exceptionnelle disponibilité.

A Monsieur le Professeur Jean-Rodolphe Vignes, membre du jury

Professeur des Universités

Praticien Hospitalier dans le service de Neurochirurgie A, CHU de Bordeaux

Votre présence stimulante à nos côtés est toujours précieuse.

Merci d'avoir accepté de juger ce travail après m'avoir maintes fois encadré.

A Monsieur le Professeur Sébastien Froelich, membre du jury

Professeur des Universités

Praticien Hospitalier dans le service de Neurochirurgie de l'hôpital Lariboisière, Paris

Vous nous faites l'honneur de votre présence. Vous m'avez merveilleusement bien accueilli. Votre connaissance chirurgicale et votre humanité m'ont profondément marqué.

Je vous remercie d'avoir accepté de juger cette thèse.

A Monsieur le Professeur Ludovic Le-Taillandier-de-Gabory, membre du jury

Professeur des Universités

Praticien Hospitalier dans le service de chirurgie ORL, CHU de Bordeaux

Votre pédagogie lors de nos discussions et votre aisance chirurgicale sont un modèle.

Je vous remercie d'accepter de juger cette thèse.

A Monsieur le Docteur François San-Galli, membre du jury

Praticien Hospitalier dans le service de Neurochirurgie A, CHU de Bordeaux

Vous regarder opérer nous fait oublier la difficulté du geste juste. Malgré votre modestie vous resterez pour beaucoup un exemple inaccessible.

Merci de votre gentillesse et d'avoir accepté de juger ce travail.

A Monsieur le Docteur Xavier Barreau, membre du jury

Praticien Hospitalier dans le service de Neuroradiologie, CHU de Bordeaux

Ta disponibilité et ta compétence ne sont jamais prise à défaut. Ton aide a été précieuse pour ce travail. Passer dans votre service de neuroradiologie m'aura énormément apporté.

Je te remercie d'avoir accepté de juger ce travail.

A Madame le Professeur Dominique Liguoro, directeur de thèse

Professeur des Universités

Praticien Hospitalier dans le service de Neurochirurgie A, CHU de Bordeaux

Chef de Service de Neurochirurgie A, CHU de Bordeaux

Je n'oublierai jamais votre accueil et votre constant soutien.

Merci pour votre enseignement, votre disponibilité, vos qualités humaines.

Veuillez trouver dans ce travail l'expression de mon profond respect.

A Monsieur le **Docteur Michel Dautheribes** pour sa patience sans limite à me regarder faire et refaire sans prendre la main, qu'il soit minuit ou midi.

A Monsieur le **Professeur Hugues Loiseau** pour m'avoir accueilli dans la spécialité et aiguillonné tout au long de ma formation.

A Monsieur le **Professeur Cuny**, a Monsieur le **Docteur Pascal Monteil**, a Monsieur le **Docteur Guillaume Penchet** pour m'avoir fait découvrir toute la diversité de la spécialité. Pour leur accueil chaleureux.

A mes premiers Chefs de Clinique, le **Docteurs Karl Champeaux** et le **Docteur Edouard Gimbert** pour leur présence de tous les instants, pour m'avoir fait confiance ; pour être toujours présent.

A mes jeunes chefs de clinique le **Docteur Daniel Laguerre** et le **Docteur Marjory Rué** parce que vous avez tous deux chacun à votre façon su trouver la distance idéale pour avancer sur votre chemin tout en me faisant progresser.

Nos **anesthésistes** de neurochirurgie ; et ils sont nombreux ; pour avoir su être patient... très patient. Les **réanimateurs** du déchoc par ce que c'est avec vous que j'ai passé l'essentiel de mes nuits....

Les chirurgiens, qui en m'accueillant dans leur bloc opératoire, m'ont montré par leur bienveillance ce que le compagnonnage signifie : les **Professeurs Labrousse, Vital, Gille, Pointillard, George**, les **Docteurs Loze, Pichon, Bercovici, LeHeron, Ammar-Khodja, Aurouer, Luc, Cursolle, Obeid, Bresson, Mandonnet, Bouazza, Hamdi, Orabi**.

Les neuroradiologues, avec qui j'ai eu la chance de travailler, pour leur enseignement qui m'est utile tous les jours : le **Professeur Dousset**, les **Docteurs Jérôme Berge, Xavier Barreau, Sandrine Molinier, Patrice Menegon, Jonathan Bocquet, Thomas Tourdias**.

Mes co-internes : Turaya, Pierre-Louis, Lore, Vincent, Arnaud, Louis, Julien R, Adnane, Patrick, Thomas, Alix, Julien E, Quentin, les radiologues, Nicolas, Joy, Clara, Alexis, les parisiens, Aymeric, Sandro, Abdeljallil, Nouman, Evgueni, les Valentine(s), Dorothée pour m'avoir écouté, supporté et pour votre aide.

A tous les médecins et internes croisés au décours de ma formation pour m'avoir fait partager votre expérience et beaucoup plus pour certains... **le Petit Gregory, Elias, Soyeux, Chaty, Sarrabit**, Maman **Kiko** qui vient plus aux soirées, **Vio, Doudou, Yann, les blondes**... et tant d'autres.

Au personnel médical et paramédical des hôpitaux de Bordeaux, Périgueux et de Lariboisière pour leur bonne humeur.

Au personnel du laboratoire d'anatomie de la faculté de Bordeaux pour sa disponibilité et sa gentillesse.

A ma famille,

Papa, Maman et Véronique pour m'avoir toujours protégé et accompagné dans mes choix.

A Manet qui a été aux premières loges de mes débuts d'internat, à ma Mamie et mes deux Papi je pense à vous et espère ne pas vous décevoir.

Mes oncles, tantes et cousins germains pour qui je resterai, je crois, toujours le petit dernier. Tout le reste de la famille et plus particulièrement mes petits cousins, je vous adore.

Mes filleuls Clara et Yannick, il vous reste tant à faire et à découvrir, j'espère que vous me laisserez vous accompagner.

A Claire-Marine pour ton soutien au long de ces années d'internat, à moi de te rendre la pareille.

Au **Groupe** (pour faire plaisir à Mimie), vous êtes là depuis toujours et au lieu de s'écrémer, bien au contraire, il se soude, s'élargit et se bonifie avec le temps : Bibi, Charlène, Gros Lolo, Manue + Antoine, Baraque, Legui, Jana + Mila, Le Roux, Dianass, Juju, Anne-Laure + Salomé, John Doe, Julie Chérie, les Mimie(s), Thibault + Charlotte, Aude, Anita, Brice, Gipou, Mouna, Fred, Nanaïs.

« C'est pas dans dix ans quand on sera marié et qu'on aura des gosses... » Ah mais si en fait !

A Luke

Table des matières

I.	Introduction	12
II.	Anatomie de la région pétro-clivale	15
A.	Anatomie descriptive	15
B.	Anatomie radiologique	19
C.	Anatomie chirurgicale.....	21
III.	Le nerf abducens (VI).....	24
A.	Anatomie descriptive	24
1.	Origine.....	24
2.	Direction et portion cisternale	26
3.	Dans le foramen pétro-sphénoïdal dit canal de Dorello.....	27
4.	Dans le sinus caverneux ou compartiment latéro-sellaire.....	28
5.	Trajet intra-orbitaire	30
B.	Fonction	30
C.	Pathologies du nerf abducens	30
D.	Apports de l'imagerie	32
IV.	Tumeurs de la région pétro-clivale.....	35
A.	Tumeurs naissant de la base du crâne	35
1.	Tumeurs cartilagineuses	35
2.	Tumeurs embryonnaires	39
3.	Tumeurs ostéogènes	44
4.	Tumeurs hématopoïétiques	48
5.	Métastases	48
B.	Tumeurs endo-crâniennes envahissant la base du crâne.....	49
1.	Méningiomes.....	49
2.	Tumeurs du cavum trigéminé (de Meckel)	50
3.	Neurinomes de la région pétro-clivales.....	51
4.	Métastases	51
5.	Kyste osseux anévrisimal	51
6.	Kystes arachnoïdiens.....	52
C.	Tumeurs ORL envahissant la base du crâne	53
1.	Tumeurs des cavités nasale et para-nasale	53
2.	Tumeurs intra-pétreuses	55
3.	Tumeurs du foramen jugulaire	56

4.	Autres tumeurs ORL à extension vers la base du crâne	57
D.	Lésions inflammatoires de la région pétro-clivales	58
1.	Granulome à éosinophiles ou à cellules de Langerhans.....	58
2.	Pétrosite de l'apex ou apexite pétreuse	58
3.	Ostéomyélites de la base du crâne.....	58
V.	Voies d'abord de la base du crâne	61
A.	Les voies d'abord antéro-latérales :	61
1.	Ptériales	61
2.	Déposes fronto-temporo-orbito-zygomatiques	62
3.	Pré-auriculaire et infra-temporale de Sekhar	62
B.	Les voies d'abord trans- et péri-pétreuses latérales	63
1.	Pétrectomie antérieure	63
2.	Voie sus-pétreuse	64
3.	Voie trans-labyrinthique.....	64
4.	Trans-otique	65
5.	Trans-cochléaire	65
6.	Rétro-faciale ou trans-jugulaire.....	66
7.	Pétrectomie combinée	67
8.	Pétrectomie étendue ou totale	67
C.	Les voies trans et péri-pétreuses postéro-latérales.....	68
1.	Voie trans-pétreuse rétro-labyrinthique	68
2.	Voie sous-occipitale et voie rétro-sigmoïdienne.....	68
D.	Les voies d'abord antérieures	69
1.	Frontales ou trans-basales	69
2.	Trans-faciales médianes	69
3.	Trans-rhino-septales trans-sphénoïdales	70
4.	Trans-orales	70
5.	Trans-maxillaire	71
6.	Trans-mandibulaires.....	71
7.	Trans-cervicales	72
VI.	Etude anatomique	74
A.	Matériels et méthodes	74
1.	Préparation des pièces anatomiques.....	74
2.	Dissection.....	75

B.	Résultats.....	81
	Portion cisternale.....	81
	Abord antérieur, données anthropométriques.....	82
VII.	Discussion.....	87
VIII.	Conclusion.....	100
	Abréviations :	101
	Table des illustrations :.....	102
	Bibliographie:	106

I- Introduction

I. Introduction

Un des objectifs de la chirurgie des tumeurs de la base du crâne est la réalisation d'un abord rapide permettant une exposition maximale afin de permettre une exérèse tumorale optimale. L'abord chirurgical doit permettre le contrôle des structures vasculo-nerveuses, de minimiser la rétraction cérébrale et la restitution la plus anatomique possible de l'abord afin d'assurer l'étanchéité au niveau méningé et d'assurer un cloisonnement suffisant entre les espaces intra-crâniens intra-duraux et les régions de la sphère ORL.

Ces objectifs ne peuvent être atteints que par une connaissance parfaite de l'anatomie et une planification pré-opératoire impliquant une équipe pluridisciplinaire : neurochirurgien, chirurgien oto-rhino-laryngologiste, neuroradiologue... le neurochirurgien et le chirurgien ORL discutent de l'abord optimal en fonction de l'extension tumorale évaluée à partir des différents examens d'imagerie de la région.

L'atteinte post-opératoire du nerf abducens est fréquente lors des abords chirurgicaux étendus par voie antérieure de la base du crâne. Le nerf abducens peut être étiré par la tumeur elle-même ou par l'abord chirurgical. La récupération neurologique est le plus souvent satisfaisante. Il peut néanmoins être lésé de façon définitive au cours de son long trajet depuis le sillon bulbo-pontique jusqu'à l'apex pétreux.

L'objectif de ce travail est donc de proposer des repères anatomiques fiables pour localiser et préserver le nerf abducens (VI) lors des abords antérieurs des tumeurs de la base du crâne de la région clivale étendues aux apex pétreux. En effet les limites d'exérèse latérales sont peu étudiées dans la littérature.

Après un rappel anatomique sur la région pétro-clivale et sur le nerf abducens, nous évoquerons les tumeurs de la région et les différentes voies d'abord existantes.

Notre étude anatomique a été réalisée sur cadavres (service du don des corps du laboratoire d'Anatomie) injectés et embaumés après fraisage de la région du clivus.

Ces résultats confrontés aux apports récents de l'imagerie doivent permettre d'optimiser la réalisation de la planification opératoire en anticipant les difficultés rencontrées et en prédisant la qualité attendue de l'exérèse. Il s'agit en outre d'identifier les repères anatomiques per opératoires dans le but de préserver le nerf abducens lors des tumeurs de la base du crâne étendues ou localisées à l'apex pétreux.

II- Anatomie de la région pétro-clivale

II. Anatomie de la région pétro-clivale

A. Anatomie descriptive

La base du crâne constitue le plancher de la cavité crânienne, séparant l'encéphale de la face. Elle est divisée en trois parties : la fosse cérébrale antérieure (éthmoïdo-frontale) en relation avec le massif facial, la fosse cérébrale moyenne (sphéno-temporal) en relation avec l'articulation temporo-mandibulaire et la fosse cérébrale postérieure (sphéno-occipitale) en relation avec le rachis cervical. Participent à sa formation: l'éthmoïde, le sphénoïde, l'os occipital, l'os frontal et les deux os temporaux (figure 1).

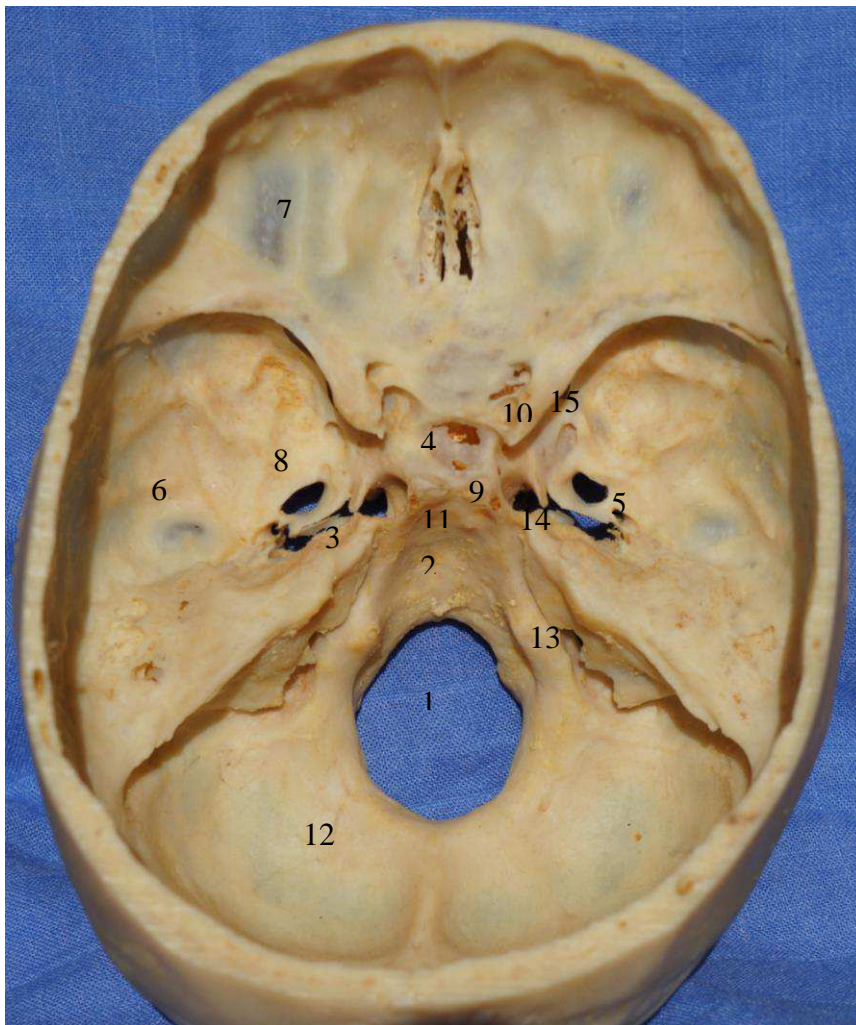


Figure 1: base du crâne vue endocrânienne. 1 foramen magnum, 2clivus, 3 apex pétreux, 4 selle turcique, 5 foramen épineux, 6 fosse temporale, 7 toit de l'orbite, 8 foramen ovale, 9 processus clinioïde postérieur, 10 processus clinioïde antérieur, 11 synchondrose sphéno-occipitale, 12 fosse cérébrale postérieure, 13 foramen jugulaire, 14 foramen carotidien, 15 foramen rondum.

L'étage antérieur s'étend de la face postérieure du sinus frontal en avant, aux processus clinoides antérieurs et aux petites ailes du sphénoïde. La limite latérale est l'os frontal.

L'étage moyen est limité en avant par les grandes ailes du sphénoïde et en arrière par le clivus et les bords supérieurs du rocher. La partie antérieure du plancher de la fosse cérébrale moyenne est formée par la grande aile du sphénoïde, la partie postérieure par la face antérieure du rocher.

Clivus signifie pente en latin. Le clivus, très verticalisé, a pour limite ventrale le dorsum sellae et comme limite dorsale le bord ventral du foramen magnum. Il est formé de la partie postérieure du corps du sphénoïde et par le processus basilaire de l'os occipital. Ces deux pièces osseuses sont unies à la naissance par la synchondrose sphéno-occipitale qui assure la croissance sagittale de la base du crâne.

Dans le plan axial, il est en rapport avec le sinus sphénoïdal en avant, les foramina lacera latéralement et en arrière par l'artère basilaire (1). La limite inférieure est la surface nasopharyngée de la portion inférieure du sphénoïde (2). Sa surface endocrânienne le plus souvent est légèrement concave (77% des cas selon Di Chiro et Anderson (3)). Il sépare donc le naso-pharynx en avant de la fosse cérébrale postérieure en arrière. Sa croissance se fait par la synchondrose sphéno-occipitale. L'os spongieux remplit la partie centrale qui peut être pneumatisée.

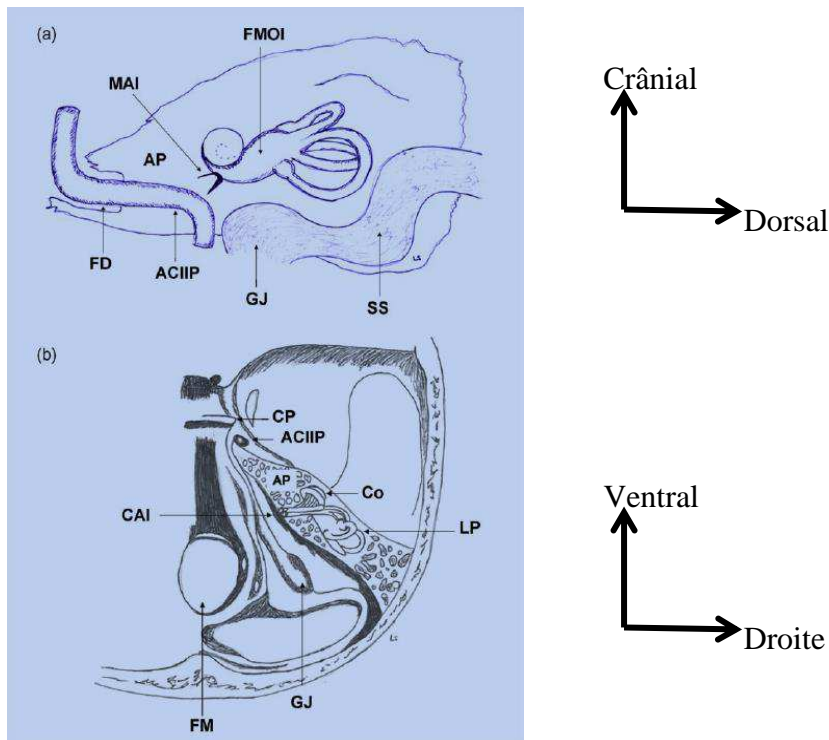
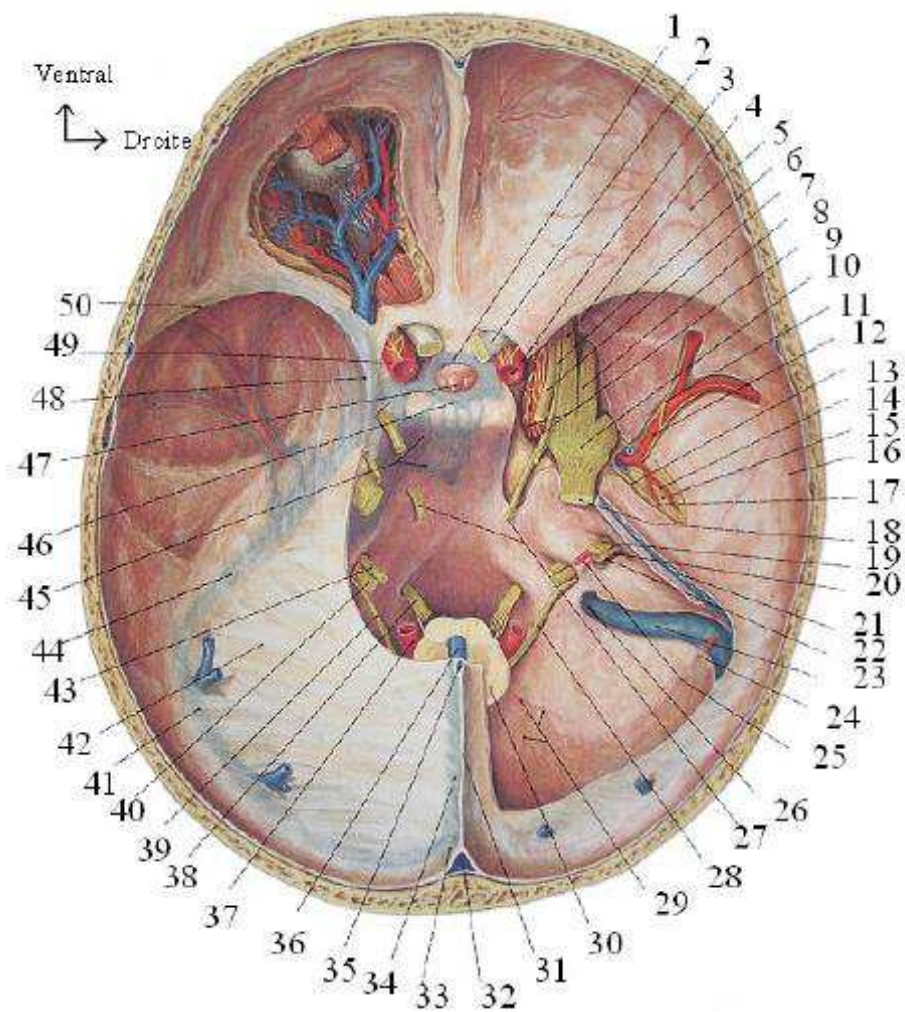


Figure 2: rapports de l'apex pétreux d'après *Karkas et al* (4). Coupe sagittale (a) et coupe axiale (b). FM foramen magnum, GL golfe jugulaire, LP labyrinthe postérieur, CO cochlée, AP apex pétreux, CAI conduit auditif interne, CP clinioïde postérieure, SS sinus sphénoïdal, Foramen déchiré, ACIIP artère carotide interne intra-pétreuse, MAI méat acoustique interne, FMOI face médiale de l'oreille moyenne

La région pétro-clivale est située à la réunion de la partie crâniale du clivus et le tiers ventral de la pyramide pétreuse (figure 2). Ainsi les lésions pétro-clivales sont celles naissant des deux tiers crâniens du clivus et de l'apex pétreux, médialement par rapport aux nerfs trijumeaux (5) (figure 4). L'apex pétreux correspond quant à lui à la partie du rocher située en avant et en dedans du méat acoustique interne, c'est la partie la plus antérieure de la pyramide pétreuse de l'os temporal (4). Il est limité en arrière par le labyrinthe osseux et l'artère carotide interne, en avant par la fosse postérieure et le foramen pétro-clival ou canal de Dorello, en haut par l'étage moyen et le cavum trigéminé ou cavum de Meckel et en bas par le bulbe jugulaire et le sinus pétreux inférieur (6). La région pétro-clivale est en rapport avec les citernes pré-bulbaire et pré-pontique. Celles-ci sont limitées en avant par la dure-mère rétro-clivale, latéralement par la face postérieure des pyramides pétreuses et en arrière par le tronc cérébral (figure 3).



- | | | |
|-------------------------------|-------------------------|-----------------------------|
| 1 sinus intercaverneux | 18 V | 35 sinus sagittal inférieur |
| 2 II | 19 VII | 36 grande veine cérébrale |
| 3 ACI | 20 VIII | 37 artère vertébrale |
| 4 V ₁ | 21 sinus pétreux sup | 38 XII |
| 5 branche frontale de l'AMM | 22 VII bis | 39 XI |
| 6 IV | 23 sinus sigmoïde | 40 X |
| 7 III | 24 artère occipitale | 41 sinus transverse |
| 8 V ₂ | 25 artère labyrinthique | 42 tente du cervelet |
| 9 plexus carotidien interne | 26 foramen jugulaire | 43 IX |
| 10 ganglion trigéminal | 27 VI | 44 sinus pétreux sup |
| 11 nerf méningé | 28 XI | 45 plexus basilaire |
| 12 AMM | 29 branche méningée | 46 sinus intercaverneux |
| 13 nerf grand pétreux | 30 moelle allongée | 47 hypophyse |
| 14 artère tympanique sup | 31 faux du cerveau | 48 sinus caverneux |
| 15 Nerf petit pétreux | 32 sinus sagittal sup | 49 ACI |
| 16 branche pariétale de l'AMM | 33 torcular | 50 sinus sphéno-pariétal |
| 17 branche pétreuse de l'AMM | 34 sinus droit | |

Figure 3: vue endocrânienne de la base du crâne, d'après Sobotta, *Atlas d'Anatomie Humaine*

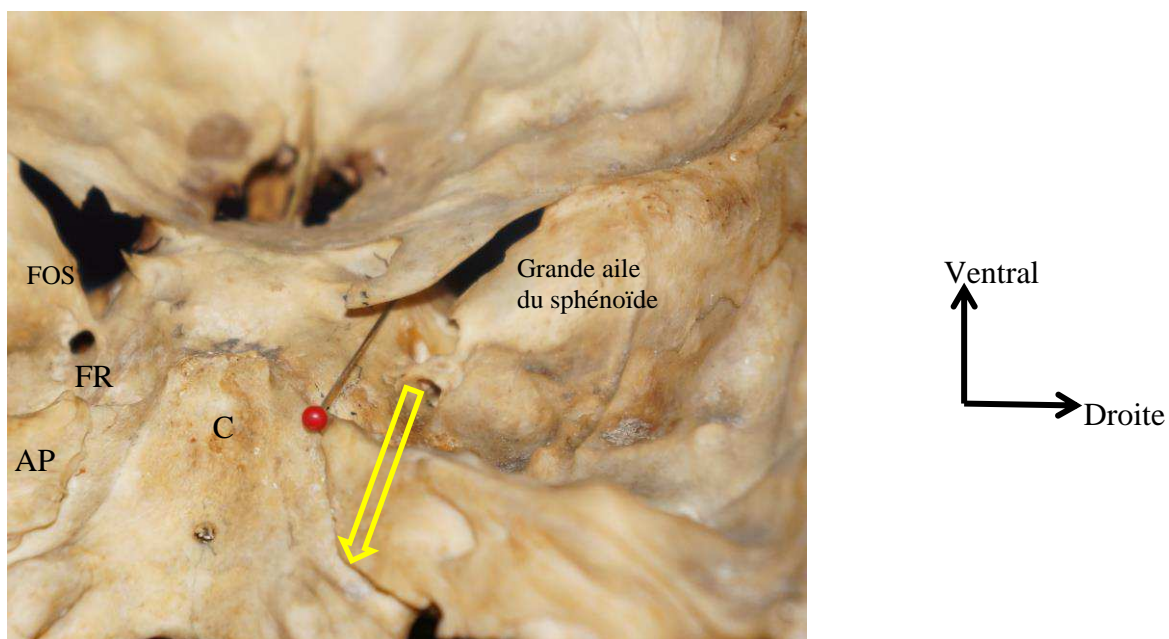


Figure 4: vue endocrânienne, axe du VI droit (épingle rouge) et du V droit (flèche jaune), FOS fissure orbitaire supérieure, FR foramen rondum, C clivus, AP apex pétreux

B. Anatomie radiologique

L'analyse de la région de l'apex pétreux nécessite la réalisation d'imagerie multi-modale avec un scanner en coupes millimétriques en fenêtres osseuses afin de visualiser les structures osseuses et les différents foramina de la région, une imagerie par résonance magnétique afin d'étudier les tissus mous, et une imagerie vasculaire.

Le scanner est l'examen de choix pour l'étude de la pneumatisation du rocher qui peut aller jusqu'à l'apex pétreux. Il peut exister des asymétries de signal si les deux apex pétreux ne sont pas pneumatisés de la même façon. L'os apparaît en hypersignal T1 et T2, alors que la présence d'air donne un hyposignal sur ces deux séquences (7). Le scanner permet de mettre en évidence les processus lytiques et les ostéocondensations. L'examen en coupes fines osseuses est indispensable pour la planification de l'acte chirurgical qu'il soit par voie trans ou péri-pétreuse ou par voie antérieure. Le scanner (figure 5) montre l'importance des cavités aériques de la face qui conditionnent la mobilité sous endoscopie, permet de prévoir la nécessité d'un fraisage en cas de sinus peu ou pas pneumatisés et de

visualiser des conformations anatomiques particulières telles que la procidence des carotides ou des canaux ptérygoïdiens (8).

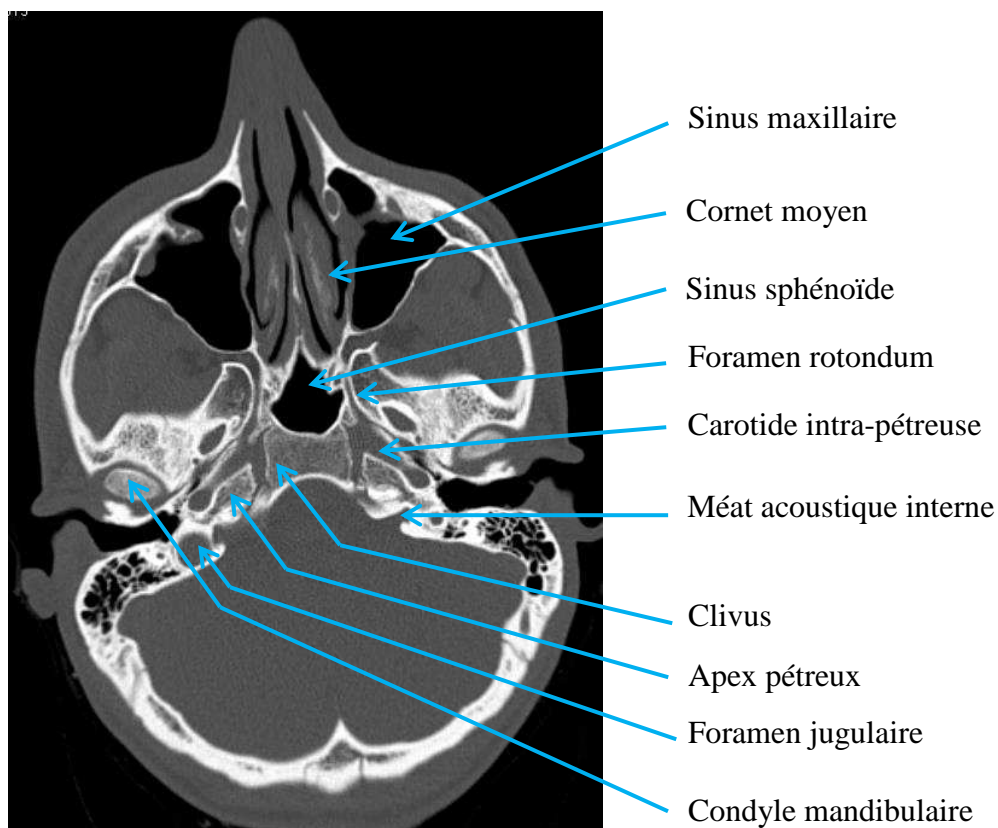


Figure 5: TDM coupe axiale, synchondrose pétro-clivale

L'IRM est l'examen de choix pour l'étude des lésions tissulaires pathologiques et permet de différencier les lésions kystiques et de déterminer le contenu de ces dernières.

L'imagerie avec injection doit comporter une analyse des axes vasculaires au temps artériel permettant de d'analyser la circulation au niveau de l'artère carotide interne dans sa portion intra-pétreuse et intra-caverneuse. Une analyse au temps veineux pour l'étude des sinus veineux et pour rechercher une prise de contraste au niveau de l'apex pétreux faisant alors évoquer un processus tumoral ou inflammatoire.

C. Anatomie chirurgicale

Les lésions pétro-clivales sont situées au deux tiers supérieurs du clivus, ou à l'apex pétreux, en dedans des nerfs trijumeaux. Selon la localisation tumorale, différents abords sont possibles. Le clivus peut ainsi être artificiellement divisé en trois parties : supérieure, accessible par la voie orbito-zygomatique ; moyenne abordée par les voies trans- et péri-pétreuses ; inférieure abordée par les voies latérales. Les lésions à sa partie antérieure peuvent être abordées par les voies antérieures (ouvertes ou endoscopiques).

La dure-mère recouvre la face endocrânienne du clivus livrant uniquement un espace au nerf abducens sous le ligament pétro-sphénoïdal tendu entre la clinoïde postérieure et l'apex pétreux (9). Le plexus veineux basilaire qui se draine dans les sinus caverneux est situé dans l'épaisseur de la dure-mère rétro-clivale. La vascularisation provient de branches méningées de l'artère carotide intra-caverneuse et de l'artère pharyngée ascendante. Le sinus pétreux supérieur chemine le long de l'arête pétreuse formée par la jonction des faces postérieure et supérieure du rocher et recouvre le nerf trijumeau au niveau de l'apex pétreux. Le sinus pétreux inférieur, plus large, chemine dans un sillon au niveau de la suture pétro-occipitale (figure 6).

L'ensemble forme la confluence veineuse pétro-clivale de Destrieux et al (10). L'espace de liquide cérébro-spinal en regard de la région pétro-clival est constitué par la citerne pré-pontique en position médiane et les citernes cérébello-pontines en dehors et en arrière de cette dernière.

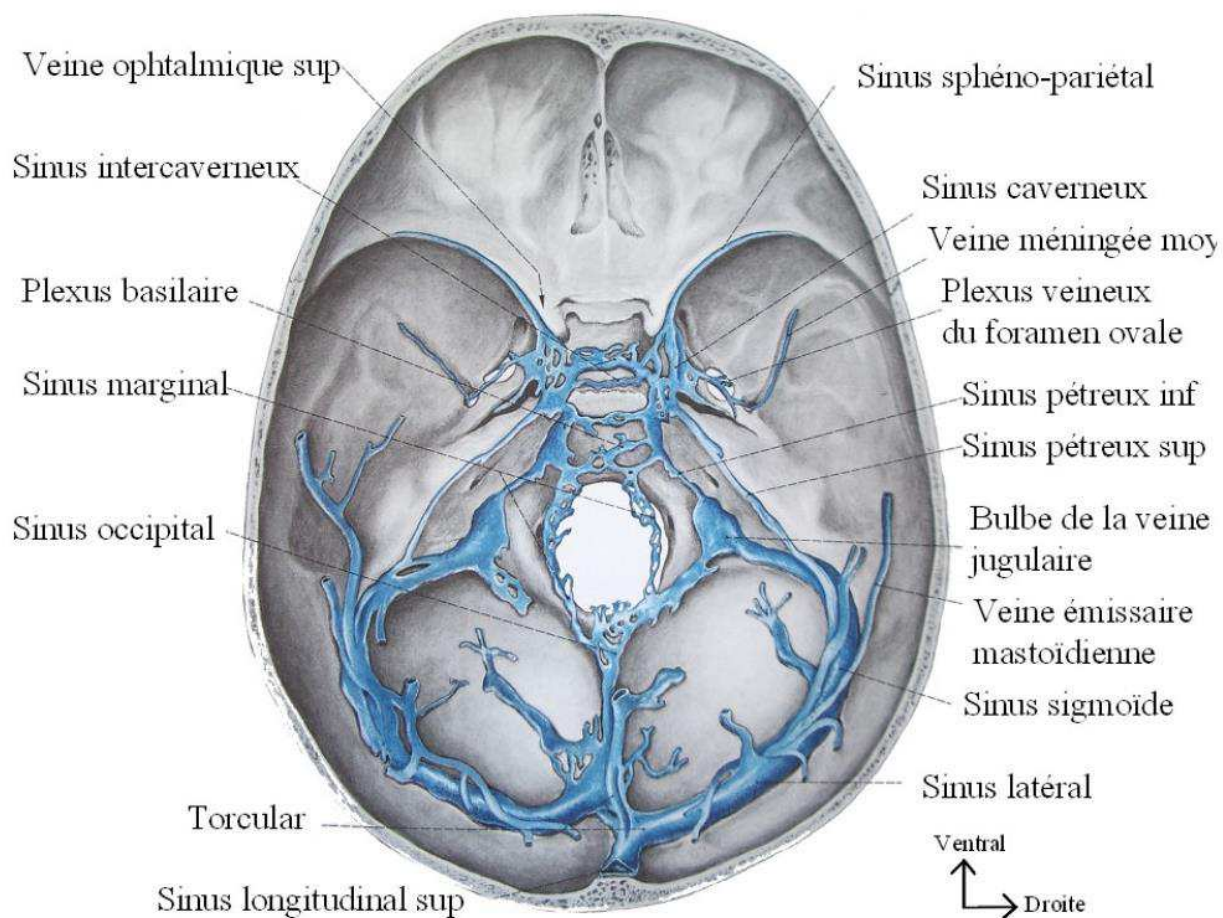


Figure 6: vue endocrânienne de la base du crâne, drainage veineux, d'après Sobotta, *Atlas d'Anatomie Humaine*

Ces espaces sont traversées par : le nerf oculomoteur qui forme la limite supérieure de la région pétro-clivale. Son trajet est horizontal dirigé en dehors. Il pénètre la paroi du sinus caverneux à sa partie supérieure. Le nerf trochléaire est lui aussi situé à la partie supérieure des citernes de la région pétro-clivale, dans lesquelles il a un trajet plus long que le III. Il chemine en relation étroite avec le bord libre de la tente du cervelet à sa face inférieure avant de pénétrer la paroi latérale du sinus caverneux. Le nerf trijumeau est dirigé horizontalement vers l'avant dans une dépression à la face supérieure du rocher. Il pénètre la région pétro-clivale en traversant la dure-mère sous le sinus pétreux supérieur. Son trajet cisternal est relativement court. Le nerf abducens a un trajet relativement long et vertical dans les citernes ; puis s'horizontalise sous le ligament pétro-clival pour suivre la carotide intra-caverneuse à partie supéro-latérale (5); il traverse la partie supéro-médiale de l'apex pétreux (4).

III- le nerf abducens (VI)

III. Le nerf abducens (VI)

Le nerf abducens est un nerf uniquement moteur innervant le muscle droit latéral. Il est constitué de cinq segments selon Iaconetta (11): trois intracrâniens (cisternal, golfigue et intra caverneux) et deux orbitaires (fissuraire et orbitaire). Zhang et al identifient eux aussi cinq segments qu'ils nomment : cisternal, pétro-clival, carotidien, fissuraire et intra-conique (12).

A. Anatomie descriptive

1. Origine

Le nerf abducens prend son origine réelle au niveau du noyau pontique situé à la partie moyenne du plancher du quatrième ventricule en position para-médiane (figure 7 et 8). Il traverse le bulbe d'arrière en avant pour gagner son origine apparente au niveau du sillon bulbo-pontique immédiatement au-dessus des pyramides bulbaires (13). Il est en dedans du nerf facial (14).

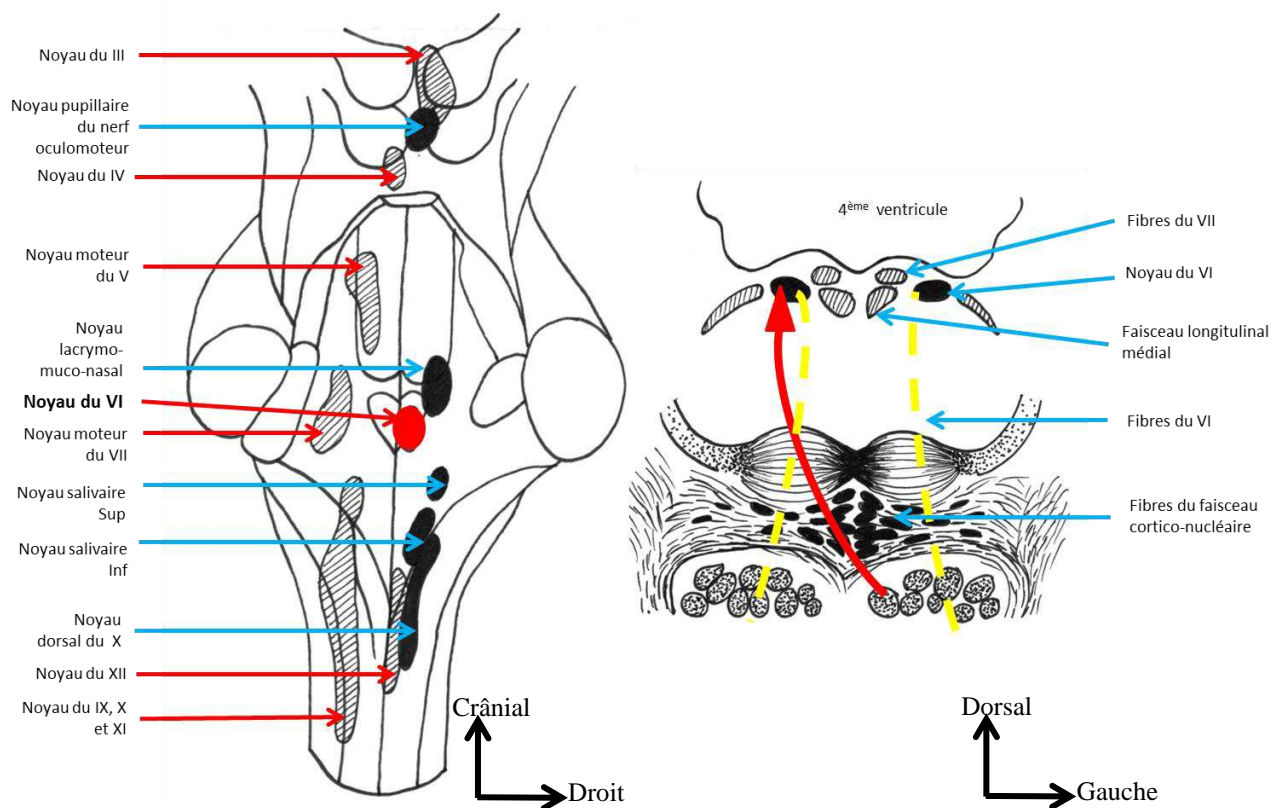


Figure 7: schéma des noyaux du VI, vue dorsale du plancher du V4 et coupe du pont passant par les noyaux du VI, vue caudale; dessins A.Mesnard d'après Jean Bossy, *Organe des sens et nerfs crâniens*

En regard du sillon bulbo-pontique on peut identifier six à huit filets nerveux émergeant 2 à 3 mm en dehors du foramen caecum à la jonction de la moelle allongée et du pont. Marinkovic en 1994 a décrit quelques filets nerveux naissant également à la partie basse du pont (15).

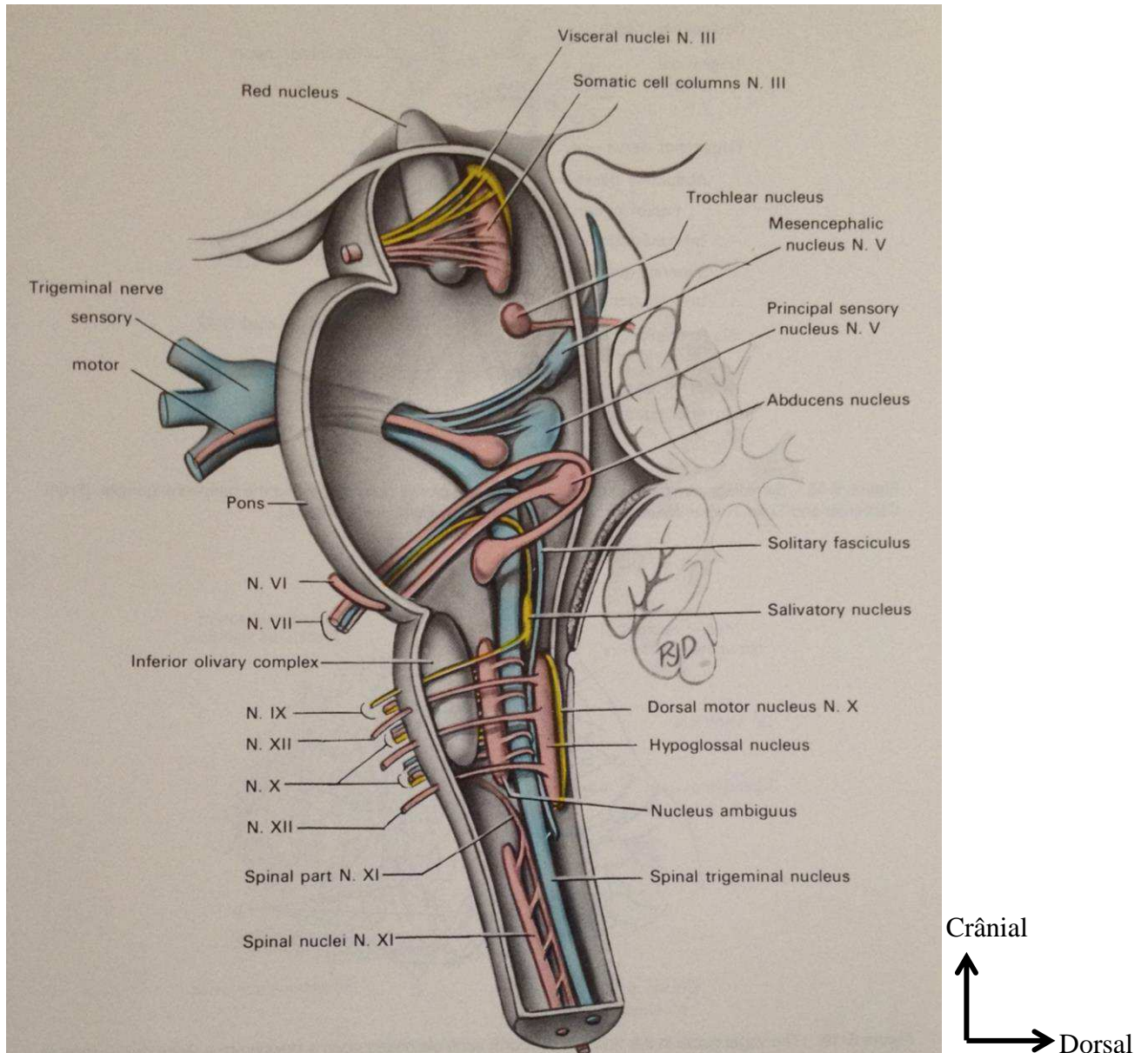


Figure 8: vue para-sagittale médiane des noyaux des nerfs crâniens d'après Carpenter (16)

2. Direction et portion cisternale

Après son émergence, le nerf abducens se dirige en avant, en dehors et très ascendant (figure 9). Il s'agit le plus souvent d'un tronc unique, mais une duplication est possible dans 8 à 25% des cas. Nathan et al ont décrit quatre variations anatomiques principales auxquelles sont venues s'ajouter deux autres présentations. Dans le type I (plus de 85% des cas) un seul tronc nerveux pénètre le sinus caverneux puis l'orbite. Dans le type II (6% à 9% des cas), le tronc unique issu du tronc cérébral se divise en deux branches avant de pénétrer la dure-mère du sinus caverneux. Il fusionne ensuite et un seul tronc et rentre dans l'orbite. Dans le type III (6 à 7,5% des cas), deux troncs nerveux sont issus du sillon bulbo-pontique qui finissent comme dans le type II par ne former qu'un seul nerf après l'angle de l'artère carotide interne qui se dirige vers le muscle droit latéral. Dans le type IV, très rare, deux branches séparées naissent du tronc cérébral et innervent le muscle droit latéral (17). Les types V et VI se fondent sur des descriptions anatomiques uniques, le type V correspond à l'absence de nerf abducens au niveau des citernes de la base, ces fibres sont alors accolées à celles du nerf oculomoteur et traversent donc la fissure orbitaire supérieure pour gagner le muscle droit latéral. Enfin le type VI correspond à une trifurcation du nerf au niveau de sa portion cisternale (18). Lors de ce trajet dans la citerne pré pontique le nerf abducens est en rapport avec l'artère cérébelleuse antéro inférieure (AICA). Cette dernière chemine en avant du nerf dans 79% des cas selon Mercier, en arrière dans 16% des cas et entre les deux filets d'un tronc dupliqué dans 5% des cas (19). C'est dans cette portion que le nerf reçoit une part importante de sa vascularisation, issue essentiellement des artères antéro-latérales pontines qui sont des branches perforantes de l'artère basilaire et de façon plus anecdotique de branches de l'AICA ou d'artères ponto médullaires.

Après sa portion cisternale, le nerf abducens gagne le bord latéral de la lame quadrilatère du sphénoïde où il perfore la dure mère sur le versant postérieur de l'apex pétreux.

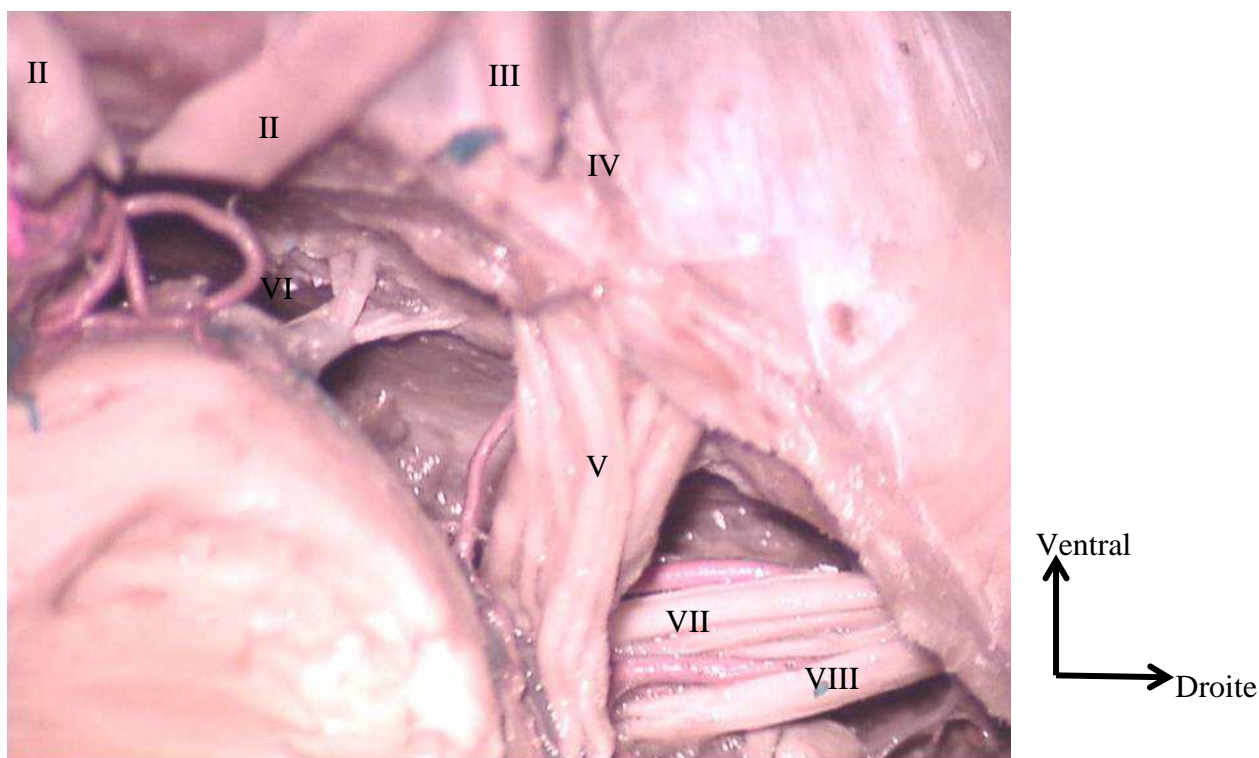


Figure 9: vue endocrânienne droite des différents nerfs crâniens

3. Dans le foramen pétro-sphénoïdal dit canal de Dorello

A sa sortie de la citerne pré-pontique, le nerf abducens se retrouve entre les deux feuillets de la dure-mère. Le nerf passe alors en-dessous du ligament pétro-sphénoïdal (ou ligament de Grüber) pénétrant le canal ostéo-fibreux de Dorello où il est accompagné par l'artère méningée dorsale issue du tronc méningo-hypophysaire qui contribue à sa vascularisation (20). Exceptionnellement, le nerf abducens peut cheminer au-dessus du ligament pétro-sphénoïdal, il n'est alors plus à proprement parler dans le canal de Dorello (18), mais dans une zone décrite par Destrieux et al comme le confluent veineux pétro-clival (10). Ce confluent veineux pétro-clival, qui contient toujours le nerf abducens, est divisé en deux espaces par le ligament pétro-sphénoïdal.

Le canal de Dorello est formé par le ligament pétro-sphénoïdal à sa partie supérieure, tendu entre l'apex pétreux et le clivus qui constituent les limites inférieures et médiales du canal. Le canal pétro-sphénoïdal débute à l'entrée du nerf abducens dans la dure-mère clivale jusqu'à l'entrée du nerf dans le sinus caverneux (9). Le VI est situé le plus souvent à la

partie médiane ou latérale du canal de Dorello (20). Il est entouré d'une gaine méningée le séparant des structures veineuses (21) et empêchant toute mobilisation même après section du ligament pétro-sphénoïdal. Cette fixité explique les atteintes fréquentes de la VIème paire crânienne lors de traumatismes crâniens par mécanisme d'étirement.

4. Dans le sinus caverneux ou compartiment latéro-sellaire

A sa sortie du foramen pétro-sphénoïdal, le nerf abducens pénètre dans le sinus caverneux par sa paroi latérale où il se situe en dehors de la carotide intra-caverneuse dans sa partie proximale, entre deux feuillets de dure mère. Le ligament pétro-lingual livre passage à l'artère carotide interne à sa sortie du rocher, il constitue la limite postéro-inférieure du mur latéral du sinus caverneux (22). Il est accompagné dans cette portion intra-caverneuse par le III, le IV, le V1 (nerf ophtalmique) et l'artère carotide intra-caverneuse (figure 10).

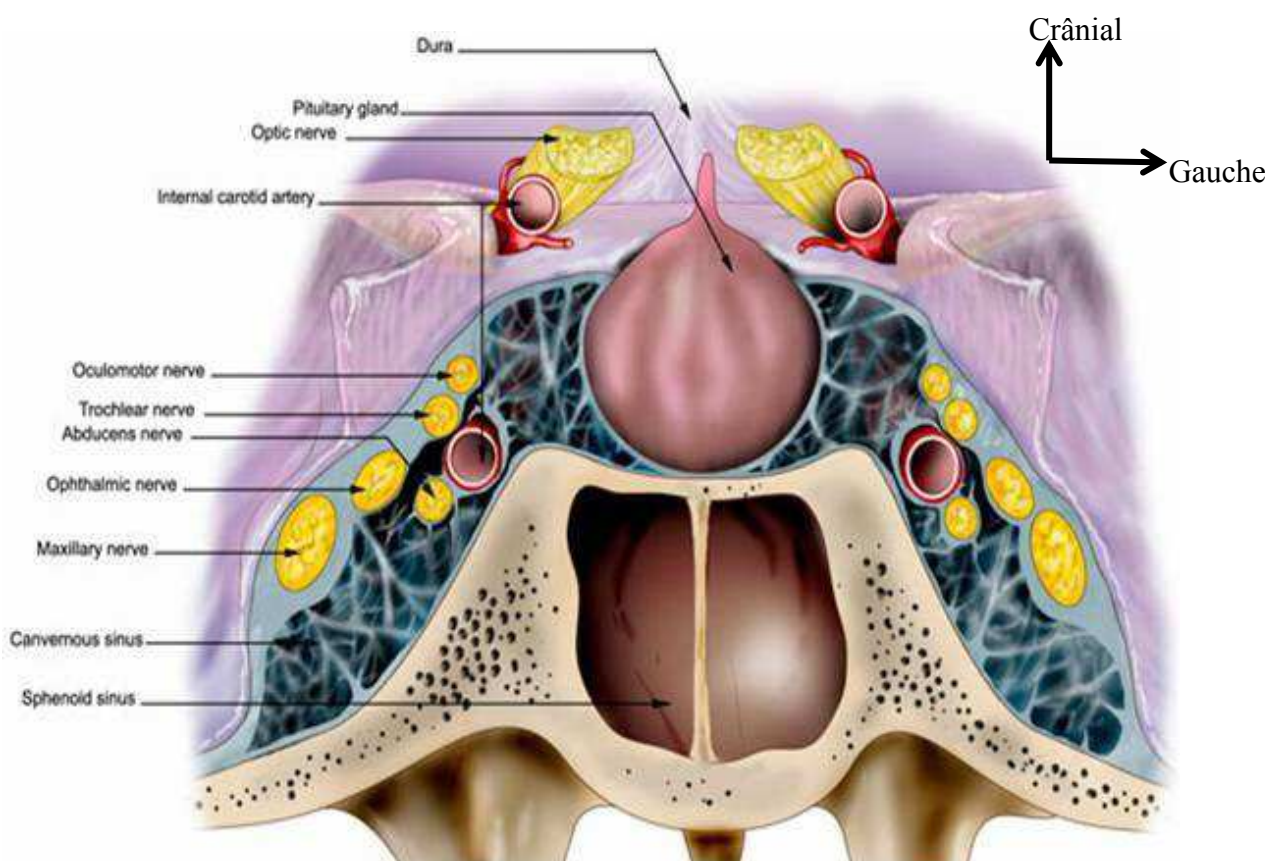


Figure 10: vue ventrale du sinus caverneux et de son contenu selon Netter

Le VI est le seul nerf, avec le plexus sympathique péri-carotidien, qui chemine à proprement parler dans le sinus caverneux (23). Dans le sinus caverneux, le nerf abducens est le plus souvent formé d'un seul tronc (dans près de 68 à 78% des cas selon les auteurs) et perd à partir de son entrée le feuillet méningé qui l'entoure auparavant (24). Le III, le IV et le VI cheminent latéralement dans un dédoublement de la dure mère (feuillet méningé interne avec une fine paroi transparente séparant les nerfs crâniens du compartiment veineux et feuillet périosté le plus externe épais) (25).

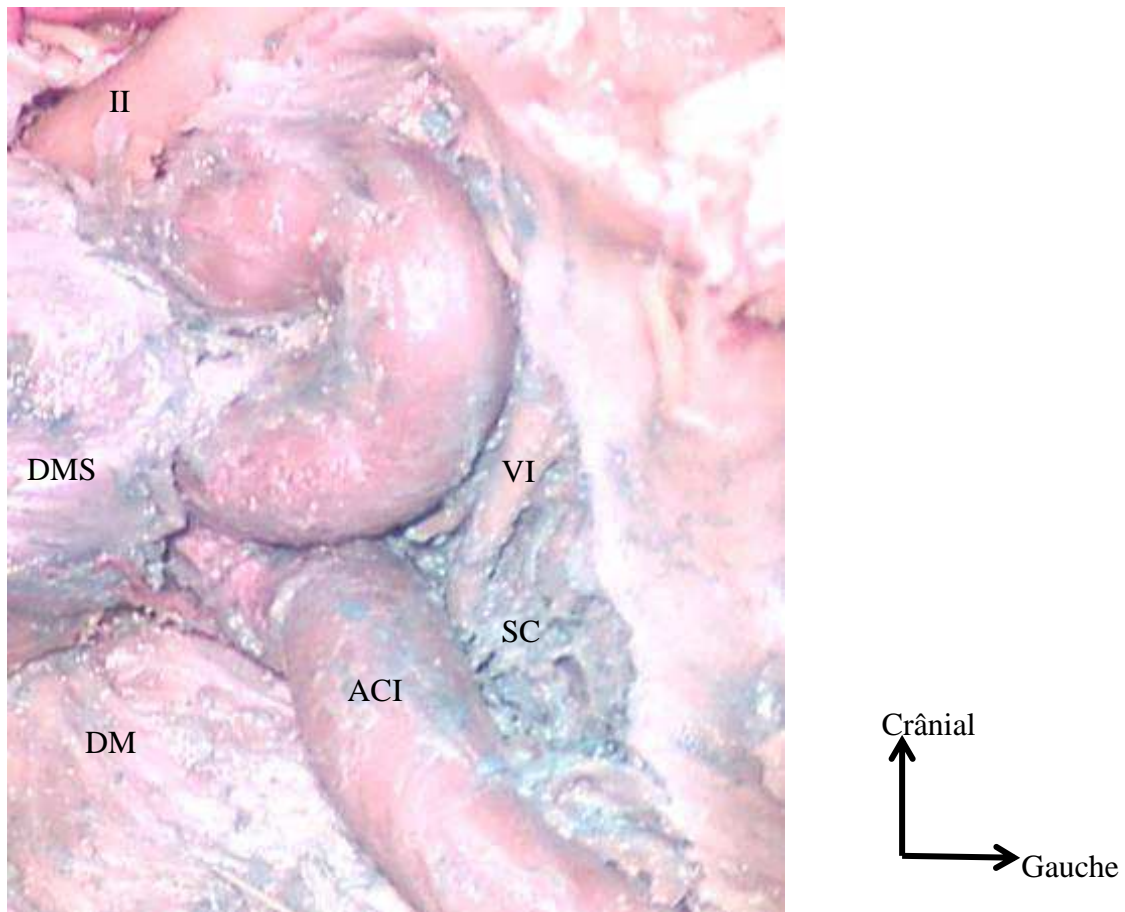


Figure 11: vue ventrale après fraisage du basi-sphénoïde, trajet du VI gauche intra-caverneux. SS sinus caverneux, DMS dure-mère de la selle turcique, DM dure-mère rétroclivale, ACI artère carotide interne

5. Trajet intra-orbitaire

Le nerf abducens pénètre l'orbite au travers de la fissure orbitaire supérieure formée par le corps du sphénoïde médialement, la face orbitaire de la grande aile du sphénoïde en bas et en dehors, et par la petite aile du sphénoïde qui se trouve en haut et en dedans. La fissure orbitaire supérieure est située latéralement par rapport au canal optique. Elle est dirigée vers le haut, l'avant et le dehors (26). Sa partie supéro-latérale laisse passer les éléments à destinée extra-conique : deux branches sensitives du nerf ophtalmique (V1) que sont le nerf lacrymal et le nerf frontal, le nerf trochléaire (IV) et la veine ophtalmique supérieure. La branche naso-ciliaire du nerf ophtalmique (V1), le nerf abducens (VI) et le nerf oculomoteur (III) entrent dans l'orbite au travers de l'anneau tendineux commun des muscles droits à la partie inféro-médiale, la plus large, de la fissure orbitaire supérieure (27).

Le nerf abducens, qui était médial par rapport au V1 à sa sortie du sinus caverneux, croise alors le nerf naso-ciliaire par sa face inférieure. Il est le plus latéral lors de son passage dans l'anneau tendineux commun et se dirige ensuite vers la face médiale du muscle droit latéral (26).

B. Fonction

Le nerf abducens ne contient qu'un seul contingent moteur destiné au muscle droit latéral de l'œil. Il est responsable de l'abduction du globe oculaire.

C. Pathologies du nerf abducens

La paralysie du nerf abducens est la plus fréquente des paralysies oculomotrices (28). Elle est responsable d'une paralysie de l'abduction de l'œil du côté atteint et d'une ésoptropie ou convergence oculaire du fait du muscle droit médial qui devient dominant. Cette atteinte est responsable d'une diplopie binoculaire augmentant dans le regard latéral (29).

Le mécanisme lésionnel peut intéresser la sixième paire crânienne sur l'ensemble de son trajet, depuis son origine au niveau du noyau pontique, jusqu'à sa terminaison dans l'orbite. L'atteinte du VI peut notamment se voir dans la pathologie tumorale et traumatique. Sa fixité lors du passage au niveau du canal pétro-sphénoïdal le rend particulièrement vulnérable lors des traumatismes crâniens ; ceux-ci comptent pour 1% des paralysies du VI (30), beaucoup plus chez l'enfant (31). Lors de son passage dans le sinus caverneux il peut être lésé par la présence d'un anévrisme carotidien intra-caverneux ou par la présence d'une fistule carotido-caverneuse (32,33). Le traitement de ces pathologies peut aussi entraîner des compressions extrinsèques par le volume du matériel d'embolisation intravasculaire.

Les paralysies du nerf abducens idiopathiques sont rares (autour de 10% des cas selon les séries) (34), même en contexte post-infectieux viral ou post-vaccinal, il faut savoir rechercher une autre cause.

L'atteinte de la sixième paire crânienne est la plus fréquente des paralysies des nerfs crâniens, dans les suites de brèche durale lombaire, celle-ci entraînant une traction sur le nerf qui est dans son trajet cisternal comme une corde tendue entre son origine apparente au tronc cérébral et sa traversé du foramen pétro-sphénoïdal. Le traitement est celui de la brèche avec réalisation éventuelle d'un blood-patch (35). La parésie du nerf abducens est aussi fréquente dans les hydrocéphalies aiguës ou lors des hypertensions intracrâniennes idiopathiques, notamment chez l'enfant sans que la physiopathologie soit clairement établie (36).

Enfin, le classique syndrome de Gradenigo associe une parésie du VI, une névralgie faciale dans le territoire du V1 et du V2 avec la présence d'une otite moyenne aiguë (37). L'absence de l'otite moyenne ne doit pas faire éliminer le diagnostic, le syndrome de Gradenigo résulte alors d'un abcès de l'apex pétreux (38).

D. Apports de l'imagerie

L'exploration du nerf abducens, comme pour les autres nerfs crâniens, dans sa portion cisternale nécessite des séquences 3D T2 Turbo Spin Echo (haute résolution). Ces séquences en Echo de Spin permettent aussi de visualiser les vaisseaux, mais pas de les différencier des structures nerveuses. Il est donc important de disposer de coupes infra millimétriques avec une bonne résolution spatiale (IRM à haut champs) en séquences T2 pondérées en echo de gradient ou en fast spin echo afin de suivre le trajet cisternal du nerf abducens et de le différencier des structures vasculaires, notamment de l'artère cérébelleuse antéro-inférieure qui entretient des rapports étroits avec lui (39) (figure 12).

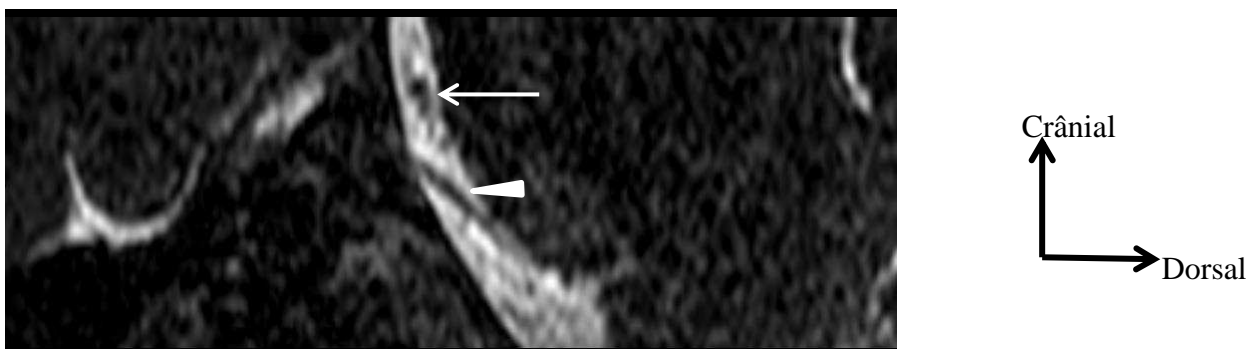


Figure 12: IRM coupe para-sagittale T2 passant par le VI gauche (tête de flèche). AICA (flèche blanche)

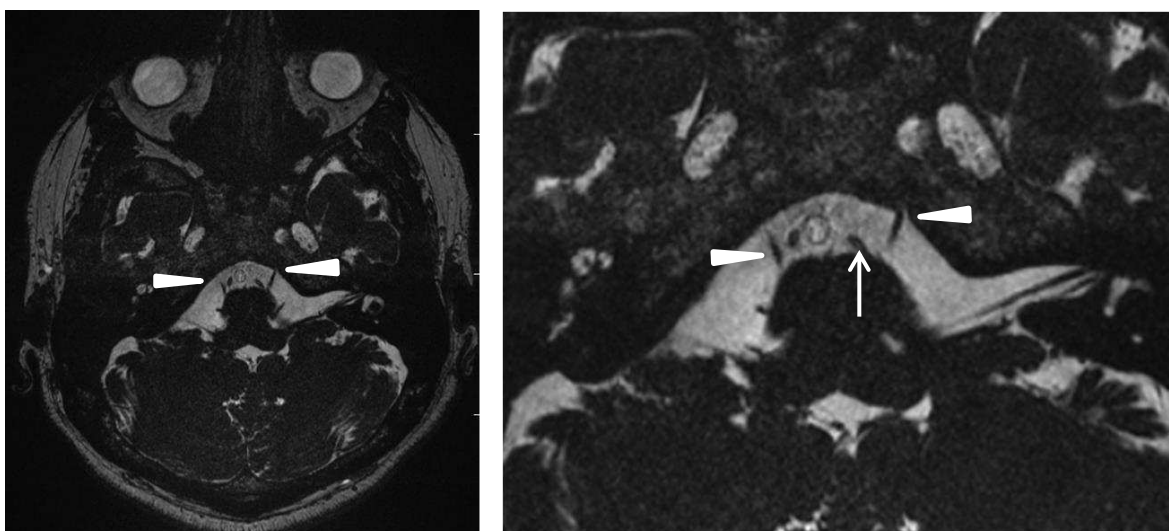


Figure 13: IRM coupes axiales T2 consécutives passant par le VI (têtes de flèche), visualisation du VI gauche dans le canal pétrio-sphénoïdal avec son manchon de LCS ; artère cérébelleuse antéro-inférieure (flèche blanche)

Ce type de séquence permet parfois de visualiser l'entrée dans le canal pétro-sphénoïdal matérialisée par l'invagination de liquide cérébro-spinal en hypersignal dans la partie proximale du canal (40) (figure 13). Une étude d'images de scanner en fenêtres osseuses sur des coupes fines à ce niveau permet de visualiser le sillon du nerf abducens situé au niveau de l'apex pétreux sur les coupes axiales. Pour visualiser le nerf abducens plus loin dans le canal pétro-sphénoïdal, il est nécessaire d'utiliser des séquences avec injection de Gadolinium où le nerf apparaît en négatif, hypointense, par rapport au plexus veineux rehaussé par l'injection qui l'entoure entre les deux feuillets de dure mère.

Une étude sur des coupes coronales en séquences pondérées T1 en écho de spin après injection de produit de contraste permet de visualiser le nerf abducens au niveau du sinus caverneux et de la fissure orbitaire supérieure. Les séquences en saturation de graisse sont souvent de moindre intérêt du fait de l'importance des artefacts lorsque le sinus sphénoïdal est bien pneumatisé (39). Après injection de gadolinium, le nerf abducens apparaîtra moins hyperintense que le sinus caverneux ; c'est le seul nerf qui chemine à proprement parler dans le sinus, le III, le IV, le V1 et le V2 se trouvant dans le mur latéral. Enfin l'étude tomodensitométrique en fenêtres osseuses permet de préciser ses rapports au niveau de l'apex pétreux et de la fissure orbitaire supérieure (41).

Au niveau de la fissure orbitaire supérieure, le VI apparaît comme le plus inférieur, juste au-dessus de la veine ophtalmique. Cependant il n'est plus visualisé par la suite dans les examens standards d'IRM à visée diagnostique (39).

Du fait de sa triple orientation en double angulation, il est difficile de se représenter le trajet du nerf abducens en trois dimensions lors de la chirurgie. Il apparaît important pour éviter les atteintes iatrogènes de mettre en évidence des repères anatomiques fiables afin de repérer la sixième paire crânienne, notamment lors de la chirurgie par voie antérieure. En effet, lors de ces abords antérieurs, le nerf abducens ne réalise pas de trajet libre avant qu'on n'y soit confronté, comme il peut le faire à travers les citernes de la base lors d'abords endocrâniens.

IV- Tumeurs de la région pétro-clivale

IV. Tumeurs de la région pétro-clivale

Les tumeurs de la base du crâne peuvent être classées selon leur origine ; de la base elle-même, d'origine endo-crânienne envahissant la base ou d'origine extra-crânienne selon Osborn (42). Les tumeurs extra-crâniennes sont essentiellement représentées par les lésions à point de départ ORL avec une extension vers la base (mucocèles, papillomes inversés, cylindromes, esthésioneuroblastomes, angio-fibromes, adénocarcinomes...).

Les tumeurs de l'apex pétreux et de la région pétro-clivales sont rares (4). D'un point de vue étiologique, les lésions de l'apex pétreux peuvent correspondre à des pathologies congénitales, infectieuses, inflammatoires ou tumorales.

La base du crâne est une localisation exceptionnelle des tumeurs osseuses primitives. Les lésions malignes prédominent largement et parmi elles on retrouve essentiellement des chordomes et des chondrosarcomes (43). Les sarcomes intracrâniens dans leur ensemble sont des pathologies rares (1,5 à 2% des tumeurs cérébrales), parmi eux les fibrosarcomes sont les plus fréquents (44).

A. Tumeurs naissant de la base du crâne

Parmi elles, on peut distinguer celles naissant du cartilage, de l'os, de résidus du tissu embryonnaire, du tissu fibreux, du tissu hématopoïétique ou d'origine vasculaire (45).

1. Tumeurs cartilagineuses

a) Chondromes

Les chondromes ne représentent que 1% des tumeurs intra-crâniennes. Cette tumeur cartilagineuse bénigne apparaît entre 20 et 50 ans. Son origine est inconnue, ils sont associés aux chondromatoses systémiques telles que la maladie de Ollier et au syndrome de Maffucci (46). Au niveau de la base du crâne, ces tumeurs bénignes se développent aux dépens des vestiges cartilagineux de la synchondrose sphéno-occipitale ou sphéno-temporale (figure 14). Ils se développent fréquemment à la jonction du sphénoïde et de l'apex pétreux mais peuvent dans les formes médianes atteindre le clivus (47). Leur évolution lente provoque une ostéolyse locale et refoule les structures de voisinage. Il existe fréquemment des calcifications para-sellaires (48) et la prise de contraste est en règle

modérée, ce qui le différencie des chondrosarcomes (49). La dégénérescence sarcomateuse est rare.

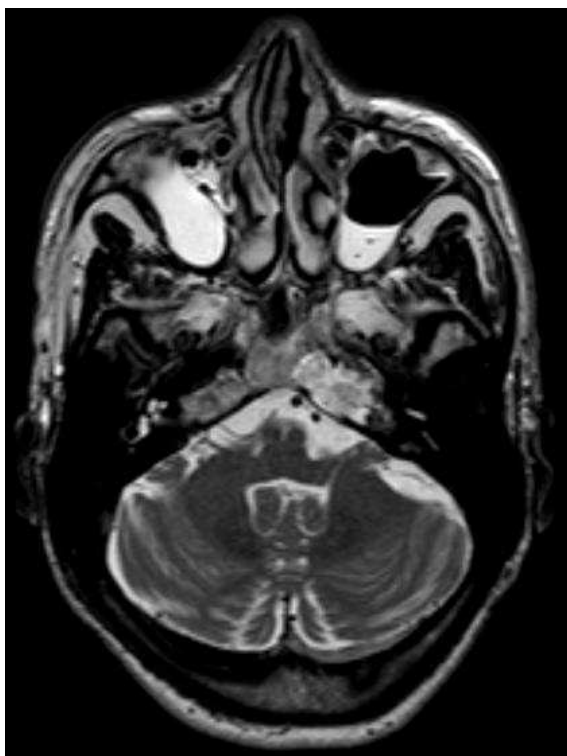


Figure 14: IRM coupe axiale T2 Chondrome pétro-clival droit

b) Chondrosarcomes

Il s'agit d'une tumeur cartilagineuse d'origine mésodermique très rare (0,15% selon Cianfriglia et al (50)), dont l'incidence précise reste méconnue (environ 0,02% des tumeurs intracrâniennes (51)). Elle se développe préférentiellement au dépend des os longs. Les chondrosarcomes de la base du crâne représentent moins de 10% des cas, ils naissent préférentiellement au dépend de la synchondrose sphéno-occipitale, évoluent lentement et ne métastasent pas en général.

L'aspect en imagerie est assez proche de celui des chordomes avec cependant des calcifications plus fréquentes dans les chondrosarcomes; ils apparaissent hypo- ou iso-intenses en T1, hyper-intenses en T2 et se réhaussent généralement après injection de gadolinium. Cependant, à la différence des chordomes, les chondrosarcomes ont une origine plus latérale, en général au dépend de la suture pétro-clivale (figure 15). Almefty et al montrent ainsi qu'aucun chondrosarcome de leur série n'a une localisation pure sur la

ligne médiane au niveau du clivus (52). L'atteinte de la sixième paire crânienne est ainsi souvent au premier plan (51).

Il existe quatre types histologiques principaux : les chondrosarcomes classiques composés de cartilage hyalin et/ou myxoïde sont les plus fréquents au niveau de la base du crâne ; les chondrosarcomes indifférenciés, les chondrosarcomes à cellules claires et les chondrosarcomes mésenchymateux.

Le pronostic des chondrosarcomes est beaucoup plus favorable que celui des chordomes. Les chondrosarcomes indifférenciés et mésenchymateux sont cependant plus agressifs et cela doit être pris en compte dans la discussion du traitement. Du fait de leur caractère bénin, la radiothérapie ne doit être réservée qu'aux cas où l'exérèse chirurgicale n'a pas pu être complète avec progression dans le suivi ou en cas de récurrence (51,52). La survie à 5 et 10 ans après chirurgie et proton-thérapie approche 99% selon Rosenberg et al (53).

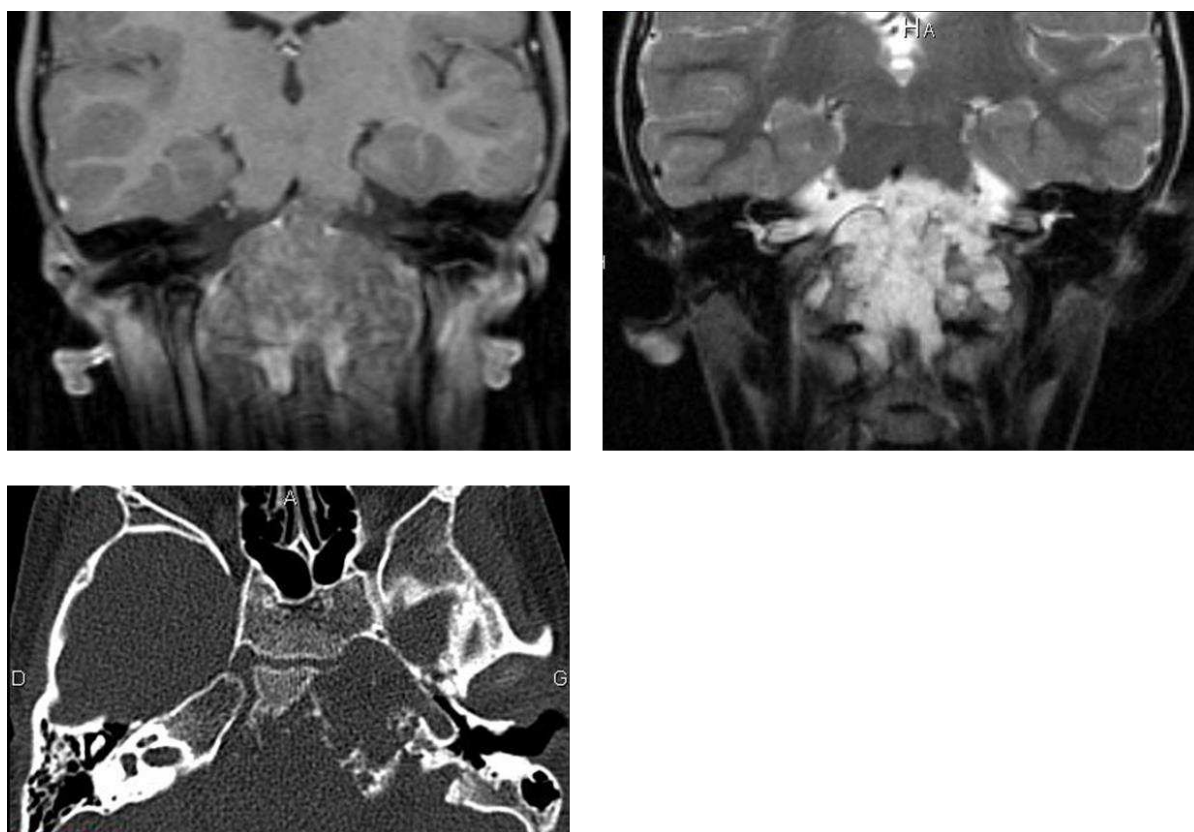


Figure 15: coupes IRM dans le plan coronal, T1 (isosignal) avec injection de gadolinium (faible réhaussement), T2 (hypersignal) et coupe axiale de scanner passant par la région pétro-clivale montrant la lyse de l'apex pétreux gauche. Chondrosarcome. Illustration des difficultés diagnostiques entre les tumeurs d'origine cartilagineuses et les chordomes

c) Chondroblastomes

Le chondroblastome est une tumeur osseuse primitive rare (moins de 1%), exceptionnellement localisée au niveau de la base du crâne. Il s'agit d'une lésion bénigne à caractère invasif local (54). Les localisations à la base du crâne sont souvent plus tardives que les localisations épiphysaires classiques de l'homme jeune (55). Le point de départ est en général situé à la partie latérale de l'os temporal, cependant le caractère invasif peut concerner la partie médiane de la base du crâne. Cette lésion entraîne une lyse osseuse, le plus souvent au niveau de l'os temporal, et comporte des calcifications en son sein. Elle apparaît en hyper-signal sur les séquences pondérées T2, en iso-signal T1 et se réhausse de façon hétérogène. Les métastases sont rares et n'ont jamais été décrites pour les chondroblastomes de la base du crâne ; le pronostic est essentiellement local (55).

2. Tumeurs embryonnaires

a) Chordomes

Les chordomes représentent 1 à 4% des lésions osseuses (56) mais seulement 0,1 à 0,2% des tumeurs primitives intracrâniennes (51). Il s'agit de tumeurs à croissance lente et agressives localement (52). L'histologie est décrite comme de bas grade, cependant l'évolution locale et le fort taux de récurrence en font une tumeur agressive (57). Il s'agit d'une maladie rare dont l'incidence est de 0,08 pour 100000 habitants aux Etats-Unis, touchant de préférence l'homme entre 50 et 60 ans (58) ; on la retrouve néanmoins à tout âge de la vie, notamment chez l'enfant (5% des cas selon Borba et al (59)) et l'adolescent (60). La localisation se situe à parts égales entre la base du crâne, le sacrum et le rachis pour certaines séries (58), pour d'autres, la localisation sacrée prédomine dans 50% des cas, devant la base du crâne dans 35% des cas et le rachis cervical dans 15% des cas (61,62).

Les chordomes dérivent de résidus indifférenciés de la notochorde situés sur la ligne médiane, leur expansion au niveau de la base du crâne dépend de l'origine au niveau du résidu de notochorde clival, ainsi ils peuvent se développer soit vers la selle, vers le nasopharynx, vers la région sphéno-occipitale, l'apex pétreux ou la fosse cérébrale postérieure. L'extension latérale vers les sinus caverneux est retrouvée dans plus de 50% des cas et se fait probablement en suivant le trajet du VI plutôt que par invasion durale (60). Leur origine est le plus souvent extra-durale et ils envahissent l'os par contiguïté. Les formes intra-durales pures sont exceptionnelles. La dissémination métastatique est présente dans 10 à 20% des cas (60).

Le caractère invasif des lésions le long des structures nerveuses et le développement insidieux rend la prise en charge compliquée avec une résection le plus souvent partielle exposant aux récurrences. Son développement est lent, les signes cliniques apparaissent tardivement ; les déficits des paires crâniennes (en particulier la sixième paire crânienne) et les céphalées prédominent. D'éventuels troubles endocriniens peuvent être présents lors des envahissements de la selle turcique (63).

La radiographie standard montre souvent une cavité osseuse lytique centrée sur la ligne médiane entourée d'une masse de tissus mous. Le scanner précise l'envahissement osseux avec une ostéolyse irrégulière sans condensation périphérique. Les calcifications sont assez caractéristiques de ce type de tumeur. En imagerie par résonance magnétique, la lésion est hypo-intense en T1 avec parfois quelques zones hyper-intenses correspondant à des micro-hémorragies. L'aspect est classiquement hyper-intense en pondération T2 (figure 16). Le réhaussement après injection est le plus souvent modéré et hétérogène ; parfois, les chordomes prennent franchement le contraste signant une importante vascularisation. La présence de métastases (osseuses, pulmonaires, cérébrales ou cutanées) est rare au diagnostic (5%) mais atteint 65% dans les formes avancées (58). Dans tous les cas le pronostic de la maladie se fait essentiellement sur le contrôle local de la tumeur.

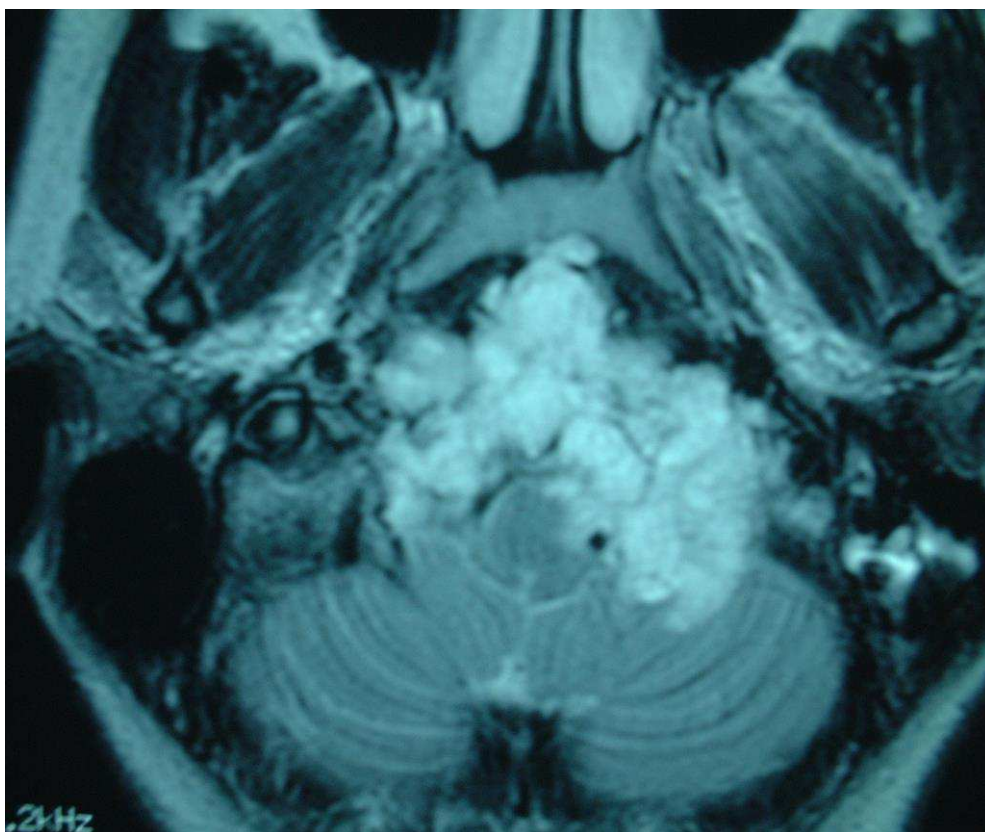


Figure 16: IRM coupe axiale séquence T2, chondrome du clivus avec envahissement intradural

Il existe trois types histologiques, les deux premiers prédominant au niveau de la base du crâne :

Classique : correspondant à une tumeur molle multi-lobulée, blanche-grisâtre avec des septa fins séparant des amas cellulaires. Les cellules présentent un noyau arrondi et un cytoplasme abondant renfermant de nombreuses vacuoles.

Chordome chondroïde : où l'histologie est frontière entre chordome classique et chondrosarcome.

Chordome indifférencié : forme la plus rare et la plus agressive.

La dégénérescence maligne est possible dans le temps vers le chondrosarcome ou l'histiocytome malin. La survie à 5 ans varie entre 60 et 75% pour les séries les plus récentes ; avec comme facteur de meilleur pronostic un âge jeune et la présence d'une atteinte oculomotrice au diagnostic. En cas de récurrence le pronostic des chordomes est mauvais (60).

Le traitement est avant tout chirurgical avec pour objectif une résection la plus complète possible en préservant les éléments vasculo-nerveux du voisinage, à laquelle est souvent ajoutée une radiothérapie (protonthérapie) complémentaire (64). Cependant, en fonction de l'état général du sujet, il peut se discuter une biopsie associée à une radiothérapie seule de type proton-thérapie (65). La radiothérapie conventionnelle seule est inefficace sur les chordomes. La proton-thérapie permet un contrôle local satisfaisant avec moins d'effet secondaire que la radiothérapie conventionnelle en délivrant une dose de radiation élevée sur une zone limitée (66).

L'abord par voie antérieure prend tout son sens dans cette tumeur invasive extra-durale développée au dépend de la ligne médiane. Les chordomes sont en général bien limités mais peuvent présenter un envahissement osseux et dure-mérien compliquant le geste chirurgical. Les études portant sur la chimiothérapie n'ont pas montré d'efficacité, en dehors de quelques cas de chordomes indifférenciés (67). Les recherches thérapeutiques se focalisent sur les immunothérapies notamment les gènes modulant la production de matrice extra cellulaire (57).

b) Crâniopharyngiomes

Le crâniopharyngiome est une tumeur épithéliale bénigne d'origine embryonnaire naissant au niveau de la tige pituitaire. Deux hypothèses physiopathologiques co-existent ; historiquement, le crâniopharyngiome se développe au dépend des résidus embryonnaires de la poche de Rathke (donnant les crâniopharyngiomes de type adamantin), selon certains il serait plutôt dû à une transformation métaplasique de cellules antéhypophysaires de la tige pituitaire, cette origine aboutissant aux crâniopharyngiomes papillaires (68). C'est une tumeur rare avec une incidence de 0,5 à 2 nouveaux cas par million d'habitants et par an, ce qui correspond à 3 à 4% des tumeurs intracrâniennes (10% chez l'enfant). Il existe une discrète prédominance masculine. Elle est composée le plus souvent de portions kystiques et charnues avec des calcifications qui sont quasi constantes chez l'enfant. Le développement est le plus souvent sellaire ou supra-sellaire, à l'origine de troubles visuels et endocriniens (69). Des localisations pétro-clivales ou des extensions infra-sellaires vers la fosse postérieure ont été décrites mais restent exceptionnelles (70). Le traitement est chirurgical avec une radiothérapie complémentaire si nécessaire, il doit préserver au maximum la fonction hypophysaire et éviter les lésions nerveuses (68).

c) Kystes épidermoïdes

Le kyste épidermoïde est une lésion bénigne à croissance lente dérivant des cellules ectodermiques égarées au cours de la fermeture du tube neural. Elle représente environ 1% des tumeurs intra-crâniennes (71) et 4 à 9% des lésions de l'apex pétreux (72). La lésion se situe de façon préférentielle au niveau de l'angle ponto-cérébelleux dans près de 50% des cas (73) ; elle se développe dans les citernes où elle adhère aux structures vasculo-nerveuses. Elle se présente comme une lésion en hypo-signal T1 et hyper-signal T2, de même tonalité que le liquide cérébro-spinal ; avec cependant une restriction de la diffusion (74). Le meilleur traitement de cette tumeur est la résection chirurgicale complète du fait du risque de récurrence ; cependant, l'adhérence aux structures rend parfois cet objectif difficilement réalisable et une approche conservatrice doit alors toujours être préférée. Dans tous les cas, l'exérèse de la capsule tumorale est indispensable à la prévention de la

récidive (75). La diffusion des squames dans les espaces sous-arachnoïdiens lors de la chirurgie est à l'origine de méningites aseptiques.

d) Kystes dermoïdes

Les kystes dermoïdes sont des lésions congénitales, bénignes, rares, dérivées de résidus embryonnaires d'origine ectodermique. Classiquement le contenu est graisseux ce qui permet de faire le diagnostic à l'imagerie par résonance magnétique. On peut aussi retrouver des follicules pileux, des glandes sébacées et du matériel kératosique (76). La localisation préférentielle est péri-orbitaire. L'atteinte pétro-clivale est exceptionnelle (77). Le principe du traitement repose sur l'exérèse monobloc afin d'éviter que le contenu ne se répande et ne provoque des granulomes inflammatoires.

e) Ecchordosis physaliphora

Il s'agit d'un résidu bénin gélatineux issu de la notochorde. Ces lésions sont situées sur la ligne médiane, typiquement en intra-dural au niveau de la citerne pré-pontique. La masse est rattachée au mur postérieur du clivus par un pédicule. Ces lésions asymptomatiques (sauf quelques cas rapportés dans la littérature) sont retrouvées dans près de 2% des séries autopsiques (78) et 1,7% sur une série radiologique (79). Ces lésions sont homogènes, hyper-intenses en pondération T2 et hypo-intenses en pondération T1. Elles ne se réhaussent pas après injection de gadolinium.

Il ne peut s'agir que d'un diagnostic d'élimination d'un chordome ou d'une métastase intra-durale (79).

3. Tumeurs ostéogènes

a) Fibrome chondromyxoïde

Il s'agit d'une tumeur osseuse bénigne rare (0,5% à 1% des tumeurs osseuses primitives), la localisation cérébrale est exceptionnelle (80,81). Il s'agit d'une tumeur bénigne à croissance lente, à évolution purement locale, responsable d'une lyse osseuse. Elle touche majoritairement les hommes entre 20 et 30 ans. La lésion apparaît hypo-intense en pondération T1, hyper-intense en pondération T2, la prise de contraste est le plus souvent hétérogène. Le traitement passe par la résection chirurgicale complète qui peut être une fois de plus compliquée du fait de l'environnement vasculo-nerveux de la région. Du fait du risque de récurrence locale (25% des patients selon Wu et al (82)) l'exérèse partielle doit faire discuter une radiothérapie complémentaire (81).

b) Dysplasies fibreuses

La dysplasie fibreuse est une pathologie bénigne de l'os spongieux qui est remplacé par un tissu fibreux. Elle représente 2,5% des tumeurs osseuses primitives et 7% des tumeurs osseuses bénignes. Elle touche préférentiellement la femme jeune (83). Il en résulte des excroissances et déformations osseuses. On peut décrire trois formes cliniques : dans 70% des cas une atteinte d'une seule pièce osseuse, dans 30% des cas une atteinte de plusieurs pièces osseuses et une forme plus rare dans le cadre du syndrome de McCune-Albright où les dysplasies fibreuses multiples sont associées à des taches café au lait et à des troubles endocriniens multiples (84). Les atteintes crânio-faciales sont présentes dans 25% à 50% des cas selon que la forme soit monostotique ou polyostotique. Le scanner permet de faire le diagnostic avec un épaississement homogène de l'os plus ou moins associé à des zones lytiques avec une bordure hyperdense, un rétrécissement des foramina et un aspect en verre dépoli (85) (figure 17). C'est justement l'atteinte des foramina qui entraîne la symptomatologie à type d'atteinte nerveuse progressive. Il existe des cas de dégénérescence maligne rapportés dans la littérature (sarcome, fibrosarcome, chondrosarcome), celle-ci est très largement induite par la radiothérapie qui est formellement contre-indiquée dans le traitement des dysplasies fibreuses (83). Des traitements rhumatologiques par bisphosphonates sont en cours d'évaluation.

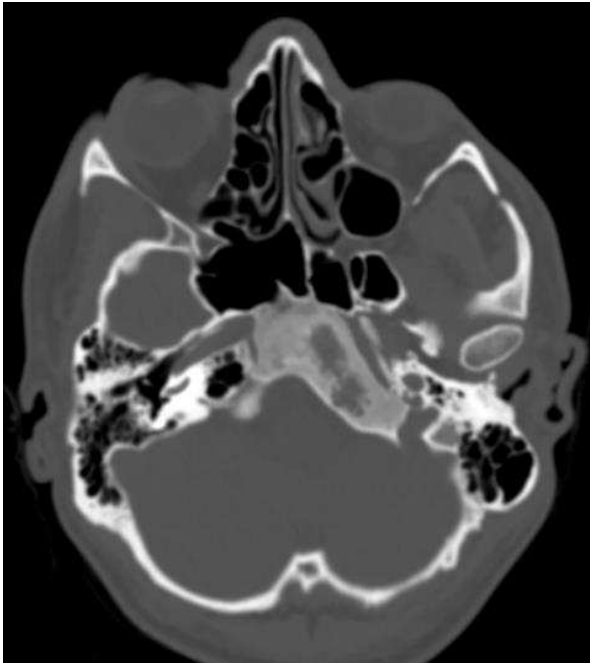


Figure 17: TDM coupe axiale, dysplasie fibreuse clivale

c) Fibrome ossifiant

L'origine du fibrome ossifiant est mal connue. Il se localise tant au niveau des os longs qu'au niveau de la face entraînant des déformations et des compressions nerveuses. La forme sclérotique avec un os très condensé est la plus fréquente au niveau de la base du crâne. L'aspect radiologique et anatomopathologique est proche de celui de la dysplasie fibreuse monostotique (86). Le traitement n'a pas pour objectif l'exérèse complète ; la radiothérapie doit être proscrite car pouvant entraîner des dégénérescences malignes (87).

d) Fibrosarcomes

Le fibrosarcome intracrânien est rare (moins de 1,5% des tumeurs cérébrales). Il survient entre 40 et 50 ans en général. Un antécédent de radiothérapie est retrouvé dans 10% des cas. Il s'agit d'une tumeur particulièrement agressive, le taux de récurrence précoce est élevé (88). Le traitement est chirurgical et peut être complété par la radiothérapie en cas d'exérèse incomplète. Le pronostic est meilleur que celui des autres sarcomes avec 82% de survie à 5 ans (89).

e) Ostéoblastomes

L'ostéoblastome est une tumeur osseuse bénigne peu fréquente (1% des tumeurs osseuses primitives, 3% des tumeurs osseuses bénignes). Cette tumeur touche préférentiellement l'homme jeune (90). On la retrouve principalement au niveau du rachis, notamment des arcs postérieurs. La localisation clivale est plus exceptionnelle avec quelques cas rapportés dans la littérature (91). L'aspect à l'imagerie est peu spécifique. Le traitement passe par l'exérèse complète (par curetage osseux) du fait de récurrences atteignant 15 à 20% (92).

f) Ostéomes

L'ostéome est une tumeur bénigne constituée de tissu osseux normal désorganisé affectant préférentiellement l'homme jeune (93). Il se développe le plus souvent aux dépens du périoste. Bien qu'atteignant plus volontiers les os longs, les localisations à la base du crâne et au massif facial sont possibles (94). A la différence de l'ostéoblastome, sa croissance est limitée et le taux de récurrence est faible (95).

g) Ostéosarcomes

L'ostéosarcome est une tumeur maligne touchant la tête et le cou dans 10% des cas. Cette forme est plus tardive (30-40 ans) que la forme de l'adolescent qui concerne les os longs. Les dysplasies osseuses, comme la maladie de Paget, les dysplasies fibreuses, certaines anomalies génétiques (délétion 13q14, syndrome de Li Fraumeni) sont des facteurs prédisposants tout comme la radiothérapie. Les métastases apparaissent assez rapidement dans l'évolution de la maladie, cependant les ostéosarcomes de la tête ne métastasent que dans 7 à 17% des cas. Le traitement doit avoir pour objectif une exérèse complète avec des marges saines. Celle-ci est bien souvent impossible et doit alors faire envisager une chimiothérapie néo-adjuvante (89).

h) Tumeur à cellules géantes

Les tumeurs à cellules géantes représentent 3 à 7% des tumeurs osseuses primitives intéressant le sujet jeune avec une discrète prédominance féminine. Elles sont cependant rares au niveau du crâne où elles touchent préférentiellement le sphénoïde (54%) et l'os temporal (37%) selon Zhang et al (96). Bien que bénignes, l'agressivité locale est importante ; la différenciation maligne est rare. Le taux de récurrence est faible après exérèse totale. Le rôle de la radiothérapie est quant à lui controversé avec un risque de transformation sarcomateuse dans les séries les plus anciennes, cependant elle fait maintenant partie de l'arsenal thérapeutique en cas d'exérèse incomplète (97).

4. Tumeurs hématopoïétiques

a) Plasmocytomes

Le plasmocytome est une prolifération plasmocytaire monoclonale maligne soit solitaire soit secondaire à un myélome multiple. La localisation préférentielle est au rachis, puis les membres, l'atteinte de l'extrémité céphalique est plus rare, et celle de la base du crâne reste exceptionnelle (98). Cependant cette localisation doit faire rechercher la présence d'un myélome associé du fait de leur fréquente association (99). L'aspect typique à l'imagerie est celui d'une image lytique à l'emporte-pièce. Le traitement, une fois le diagnostic histologique confirmé, repose sur la radio-chimiothérapie. Le pronostic est meilleur dans les plasmocytomes solitaires que pour les formes associées au myélome (98).

b) Myélomes

Le myélome est une hémopathie maligne due à la prolifération de plasmocytes tumoraux au niveau de la moelle osseuse hématopoïétique. L'atteinte osseuse prédomine au niveau du squelette axial. Comme pour le plasmocytome, le traitement repose sur la chimiothérapie une fois le diagnostic confirmé, la radiothérapie a dans le cas du myélome une indication antalgique sur les douleurs osseuses rebelles aux traitements (100).

5. Métastases

Les métastases osseuses de la région pétro-clivale résultent d'une dissémination hématogène des cellules cancéreuses de la lésion primitive. Il s'agit le plus souvent de cancers primitifs mammaire, pulmonaire ou prostatique.

B. Tumeurs endo-crâniennes envahissant la base du crâne

1. Méningiomes

Les méningiomes représentent 24 à 30% des lésions tumorales intracrâniennes. L'épidémiologie des méningiomes pétro-clivaux est identique à celle des méningiomes intra-crâniens (101). Avec une incidence d'environ 13 pour 100 000 par an. La plupart sont des lésions bénignes de grade I de l'OMS. Les méningiomes atypiques (grade II de l'OMS) représentent 4,7% à 7,2%, les méningiomes anaplasiques ou malins entre 1% et 2,8%. Les méningiomes chordoïdes bien que rares peuvent être parfois confondus avec les chordomes en microscopie optique.

Le pic de fréquence se situe entre la sixième et la septième décade. Les femmes sont majoritairement atteintes, notamment vers la quarantaine avec un sexe ratio de 3,5/1 ; cependant les grades II et III touchent plus volontiers les hommes. L'influence hormonale dans l'apparition des méningiomes n'est pas clairement établie contrairement à la responsabilité de l'irradiation cérébrale (irradiation pour le traitement des teignes) (102). Les méningiomes de fosse postérieure représentent environ 10% des méningiomes intra-crâniens (103) ; parmi eux, 42% ont une insertion sur la face postérieure du rocher, 10% sur la face postérieure du clivus et 4% au niveau du foramen magnum. Cette classification ne tient pas compte des méningiomes sphéno-péto-clivaux situés dans le cavum de Meckel qui présentent pourtant les mêmes spécificités cliniques et thérapeutiques. Ce type particulier de lésion a une croissance à la fois sus- et sous-tentorielle. La base d'implantation se situe alors au niveau des deux tiers supérieurs du clivus, en dedans de la Vème paire crânienne. Ils peuvent progresser vers l'avant envahissant ainsi le canal de péto-sphénoïdal (72). Les insertions au tiers inférieur du clivus sont plutôt à rapprocher des méningiomes du foramen magnum qui constituent une autre entité.

Sur l'imagerie, à la différence d'autres tumeurs de la région clivale et de l'apex pétreux, on ne retrouve pas habituellement d'ostéolyse, leur réhaussement est homogène et les calcifications intra-tumorales sont rares (101). Le raccordement méningé est un élément diagnostique important à l'imagerie (figure 18).

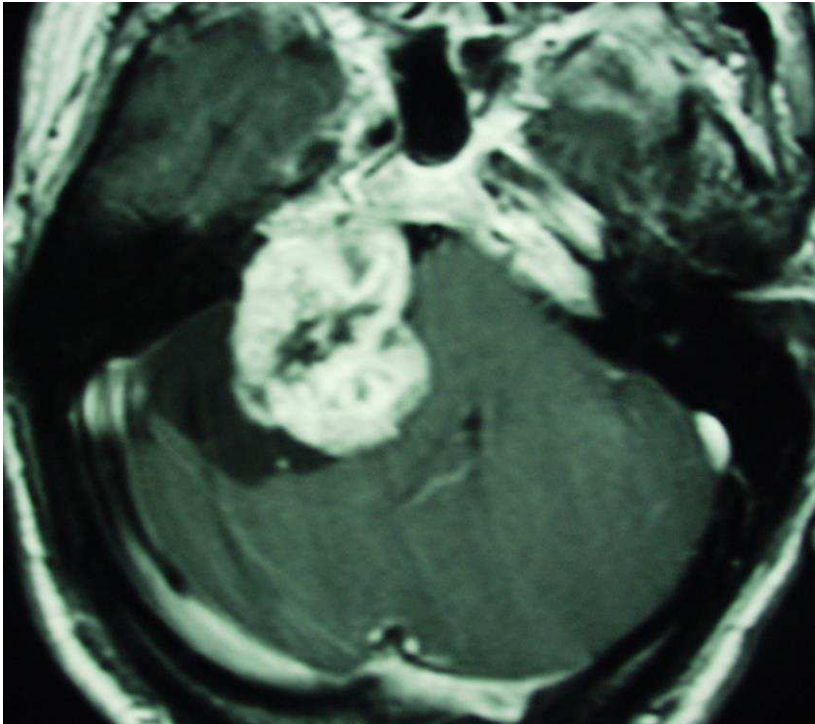


Figure 18: IRM coupe axiale T1 après injection de gadolinium, méningiome pétro-clival

2. Tumeurs du cavum trigéminé (de Meckel)

Les lésions du cavum de Meckel représentent moins de 0,5% de l'ensemble des lésions intracrâniennes et sont souvent associées à une atteinte trigéminal (104).

Plusieurs processus pathologiques peuvent naître au niveau du cavum de Meckel : méningiomes et neurinomes du V sont les plus fréquentes. On trouve aussi dans la littérature : des kyste épidermoïdes, des métastases, des dépôts de substance amyloïde, des sarcomes et des malformations artério-veineuses (105). Les neurinomes du trijumeau surviennent volontiers dans le cavum de Meckel puis s'étendent en avant ou en arrière en suivant le trajet du nerf (72). Les neurinomes malins sont souvent responsables d'une érosion osseuse de l'arête pétreuse (105).

3. Neurinomes de la région pétro-clivale

Le neurinome ou schwannome est une lésion bénigne se développant aux dépens de la gaine de myéline. Son évolution est lente et les manifestations cliniques apparaissent le plus souvent tardivement. En dehors du neurinome du V, qui se développe volontiers dans le cavum de Meckel comme vu précédemment, on peut retrouver dans la région des neurinomes du VIII volumineux arrivés dans la région du fait de leur croissance. Les neurinomes des nerfs de la région sont beaucoup plus rares et peuvent concerner le nerf grand pétreux, petit pétreux ou des contingents sympathiques (4). Le traitement radiochirurgical est à considérer pour ces neurinomes intra osseux car l'abord chirurgical est difficile et le risque d'atteinte du nerf facial important au niveau du ganglion géniculé ; il reste cependant controversé (106,107)

4. Métastases

Les métastases peuvent notamment concerner les carcinomes naso-pharyngés par dissémination lymphatique. L'extension de ces cancers d'origine ORL vers les structures de la base du crâne, notamment au travers des différents foramina est classique (108).

5. Kyste osseux anévrismal

Il s'agit d'une tumeur osseuse bénigne, rare, touchant préférentiellement l'adolescent et l'adulte jeune de sexe féminin ; des localisations à la base du crâne ont été exceptionnellement rapportées dans la littérature (85,109). Cette lésion est souvent associée à d'autres lésions osseuses, principalement dans 19 à 39% des cas à des tumeurs à cellules géantes (110). Cliniquement il existe une douleur localisée. Au scanner on visualise une lésion multi-lobulée bien limitée comportant des niveaux liquidiens hématiques. Si le traitement chirurgical est incomplet, une radiothérapie complémentaire doit être envisagée du fait du risque de récurrence supérieur à 20% (109).

6. Kystes arachnoïdiens

Parmi les lésions endocrâniennes pouvant lyser l'apex pétreux et être confondues avec les choléstéatome notamment du fait de l'hypersignal T2, on peut citer les kystes arachnoïdiens. Ils sont le plus souvent asymptomatiques mais peuvent être à l'origine de troubles sensitifs dans le territoire du nerf trijumeau. L'imagerie retrouve une érosion osseuse à bords nets sans condensation périphérique. L'imagerie FLAIR et la diffusion permettent de faire le diagnostic différentiel avec le choléstéatome qui apparait en hypersignal sur les séquences FLAIR du fait de l'absence de mouvement de molécules d'eau, avec un coefficient apparent de diffusion bas (111). Il peut être assimilé à ce que Moore et al appellent la céphalocèle de l'apex pétreux qui correspond à une hernie dans l'apex pétreux de la portion postéro-latérale du cavum de Meckel incluant c'est selon, la méningocèle, l'encéphalo-méningocèle ou le kyste arachnoïdien. La distinction entre les différentes entités se fait sur la présence de dure-mère qui ne peut être mise en évidence que par l'exploration chirurgicale en l'état actuel des capacités de l'imagerie cérébrale (112).

C. Tumeurs ORL envahissant la base du crâne

1. Tumeurs des cavités nasale et para-nasale

a) Fibrome nasopharyngien ou angiofibrome

Il s'agit de la plus fréquente des tumeurs bénignes du naso-pharynx, avec une incidence de 1/150000. Cette pathologie touche presque exclusivement le jeune garçon entre 14 et 25 ans (figure 19). Ce type de lésion peut avoir une agressivité locale importante conduisant à un envahissement de la base du crâne dans 30% des cas (113). Compte tenu de leur importante vascularisation, une embolisation préalable à la chirurgie est le plus souvent proposée. Les récidives sont fréquentes et nécessitent un suivi au long cours.

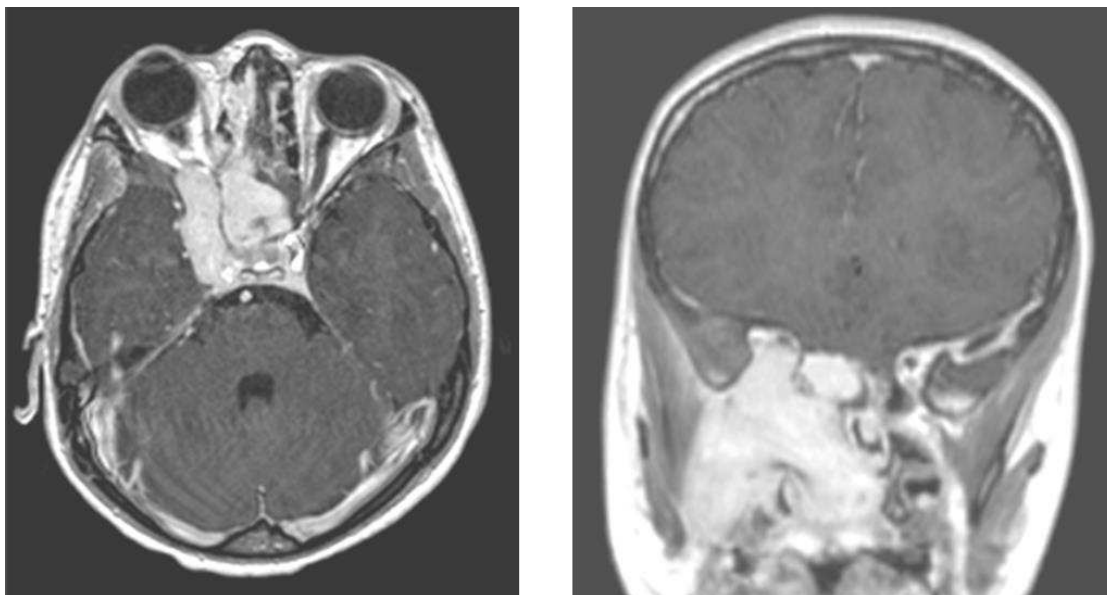


Figure 19: IRM coupes axiale et coronale T1 avec injection de gadolinium; fibrome nasopharyngien chez un jeune garçon de 9 ans

b) Carcinome naso-pharyngien

Ils représentent 70% des tumeurs malignes du naso-pharynx. On retrouve différents types histologiques dont le carcinome indifférencié du cavum, associé à l'infection à Epstein Barr Virus qui touche principalement les populations asiatiques et méditerranéennes. Il touche principalement l'homme autour de la cinquantaine (114). L'envahissement de la base du crâne n'est pas exceptionnel et se fait le plus souvent par le foramen ovale (113).

c) Carcinome des sinus

Les carcinomes épidermoïdes des sinus de la face sont fréquents au niveau du sinus maxillaire, très rares au niveau du sinus sphénoïde. L'envahissement de la base du crâne est fréquent ce qui participe au mauvais pronostic de cette pathologie (113).

d) Adénocarcinome des cavités nasales et de l'ethmoïde

L'adénocarcinome est la tumeur maligne la plus fréquente du sinus ethmoïdal. Il a été bien démontré le rôle à long terme de l'exposition à la poussière de bois dans la physiopathologie de ces tumeurs (115). L'absence d'envahissement dural est un des principaux facteurs de bon pronostic de ces tumeurs ; en sa présence une radiothérapie complémentaire est nécessaire, même si la survie des patients avec extension intracrânienne est très mauvaise (116).

e) Papillome inversé

Il s'agit d'une tumeur bénigne des cavités nasales et sinusiennes. Elle représente environ 2% de tumeurs naso-sinusiennes primitives. Sa fréquence est trois fois supérieure chez l'homme, et le diagnostic se fait habituellement vers 70 ans. Il atteint le plus souvent la paroi latérale des fosses nasales, notamment la région du cornet moyen. Les autres sinus sont exceptionnellement concernés. Bien que bénigne cette tumeur se caractérise par son agressivité locale et son fort taux de récurrence justifiant un traitement multimodal au besoin (117).

f) Esthésioneuroblastome ou neuroblastome olfactif

Il s'agit d'une tumeur neuro-ectodermique naissant au niveau de la lame cribiforme à partir de l'épithélium olfactif. Elle représente environ 3% des tumeurs intranasales (118). L'évolution locale est lente, mais on retrouve 60% d'envahissement de l'étage antérieur de

la base du crâne et la présence de métastases à distance dans près de 30% des cas au cours de l'évolution. Le traitement associe la chirurgie, la radiothérapie et la chimiothérapie au besoin du fait de la fréquence des récurrences (113).

g) Cylindrome

Aussi appelé carcinome adénoïde kystique, il s'agit de tumeurs rares (1% des tumeurs de la cavité orale) développées aux dépens des glandes salivaires accessoires. Leur évolution est loco-régionale et peut en suivant les gaines nerveuses être responsable d'atteinte des nerfs crâniens dans le sinus caverneux (119) réalisant un envahissement intracrânien qui reste exceptionnel.

2. Tumeurs intra-pétreuses

a) Adénocarcinome de l'oreille moyenne

C'est une tumeur très rare, se développant au dépend de la muqueuse de l'oreille moyenne (120). L'évolution locale très agressive entraîne fréquemment une atteinte intracrânienne et la fréquence des récurrences grève le pronostic (113).

b) Granulome à cholestérine

Bien qu'ayant une incidence faible, d'environ 0,6 par million d'habitants et par an, le granulome à cholestérine est la lésion kystique la plus fréquente de l'apex pétreux (121). Il s'agit d'une réaction à corps étranger avec inflammation aseptique responsable d'une ostéolyse. Le point de départ est un piégeage de l'air dans la partie pneumatisée de l'os temporal (122) qui ne peut plus s'évacuer. L'apex pétreux n'est pneumatisé que chez 30% des sujets ce qui en fait une localisation assez inhabituelle. Une notion de traumatisme ou un antécédent de chirurgie du rocher peuvent être retrouvés mais de façon non systématique. Sur le scanner la lésion apparaît comme ostéolytique et kystique. L'imagerie par résonance magnétique montre un hyper-signal en pondération T1 et T2 assez

caractéristique (72). La clinique est longtemps silencieuse. Le traitement passe par l'exérèse du granulome mais surtout par le rétablissement d'un système de drainage de la cavité aérique afin de prévenir la récurrence (121).

c) Tumeurs du sac endolymphatique

Ces tumeurs ont une origine neuro-ectodermique. Il s'agit de tumeurs très vascularisées pouvant entraîner une érosion osseuse locale et envahir la dure-mère ce qui complique le traitement chirurgical. Le pronostic est bon si l'exérèse est complète (123).

3. Tumeurs du foramen jugulaire

a) Tumeurs glomiques

Le paragangliome est une tumeur bénigne rare touchant le système nerveux sympathique. La localisation à l'extrémité céphalique, bien que classique, est plutôt rare (10 à 20% des cas au niveau jugulaire). Un cas de paragangliome du nasopharynx avec une extension clivale a été décrit dans la littérature. Le traitement est chirurgical (124). Du fait de l'abondance de la vascularisation, l'embolisation pré-chirurgicale est le plus souvent proposée et la radiothérapie est à envisager en cas de résidu tumoral du fait des récurrences (113).

b) Schwannome des nerfs mixtes

Les neurinomes sont rares dans cette localisation et présentent alors un aspect en sablier avec des extensions intra- et extra-crâniennes typiques (113).

4. Autres tumeurs ORL à extension vers la base du crâne

a) Lymphomes

Ils représentent près de 20% des tumeurs malignes du nasopharynx et sont plus fréquents après 40 ans. La place de la chirurgie est essentiellement de faire le diagnostic histologique par biopsie, le traitement associe chimiothérapie et radiothérapie (113).

b) Rhabdomyosarcomes

Il s'agit de tumeurs rares représentant 4% des tumeurs malignes de l'enfant ; environ 40% sont localisées au niveau de la tête et du cou (113). Le plus souvent il s'agit de formes héréditaires associées au rétinoblastome. L'envahissement de la base du crâne se retrouve dans 40% des cas.

c) Mélanomes

Ils se développent essentiellement au niveau de la cloison nasale. Leur traitement doit être agressif du fait de leur mauvais pronostic en cas de contrôle incomplet (125).

D. Lésions inflammatoires de la région pétro-clivales

1. Granulome à éosinophiles ou à cellules de Langerhans

Il s'agit d'une infiltration granulomateuse le plus souvent multifocale de l'os. Elle peut aussi atteindre la peau et l'hypophyse. L'évolution peut aboutir à une destruction osseuse, la prise de contraste est importante après injection de gadolinium sur l'imagerie par résonance magnétique (4).

2. Pétrosite de l'apex ou apexite pétreuse

C'était avant l'avènement des antibiotiques une complication classique de l'otite chronique à pyocyanique. Elle donnait le tableau typique de syndrome de Gradenigo associant une atteinte du V au niveau du ganglion trigéminal se manifestant par des douleurs orbitaires, une diplopie par atteinte du VI et une otorrhée (4).

3. Ostéomyélites de la base du crâne

Il s'agit typiquement d'infections dues à *Pseudomonas aeruginosa* survenant sur un terrain débilité (sujet âgé, diabétique, immunodéprimé, corticothérapie au long cours). La clinique est aspécifique avec atteinte possible des nerfs crâniens. L'ostéolyse est fréquente au scanner, la prise de contraste est systématique (figure 20). Le traitement par antibiothérapie est une urgence du fait du pronostic de la maladie (126).

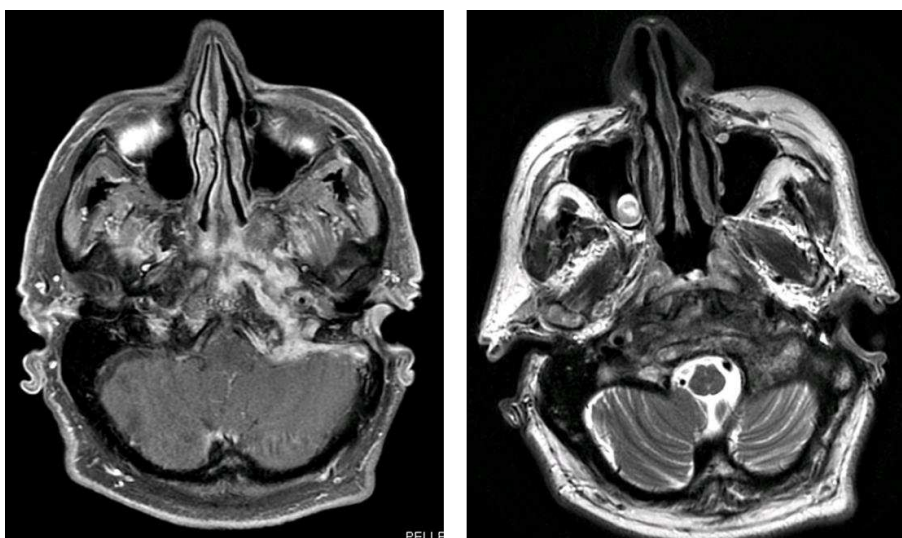


Figure 20: IRM coupes axiales T1 avec injection de gadolinium et T2, ostéomyélite de la base du crâne

Le grand nombre et la variété des lésions intéressant la région pétro-clivale illustre la difficulté à poser une indication et la difficulté du choix de l'abord lorsqu'une chirurgie est envisagée. Une proportion non négligeable des lésions évoquées auparavant ne nécessitent pas de prise en charge chirurgicale agressive, et l'objectif peut parfois se limiter à une simple biopsie comme lors des pathologies inflammatoires, tumorales hématopoïétiques ou de certaines localisations secondaires. L'étude des examens d'imagerie et de l'histoire de la maladie sont alors déterminantes. Pour d'autres, tels les méningiomes, même si la chirurgie est indiquée, le choix de la voie d'abord sera primordial pour assurer une exérèse complète tout en préservant les structures vasculo-nerveuses.

V- Voies d'abord de la base du crâne

V. Voies d'abord de la base du crâne

Les tumeurs de la base du crâne peuvent s'étendre de l'étage antérieur, à l'étage moyen et à la fosse cérébrale postérieure en concernant un ou plusieurs des trois niveaux. On les retrouve plus généralement dans des zones de jonction entre deux étages telles que le clivus, la charnière craniale-cervicale, ou autour de la pyramide pétreuse. Les voies d'abord de la base du crâne doivent répondre à la triple difficulté de donner une exposition suffisante de la région d'intérêt en autorisant une amplitude de mouvement suffisante, d'éviter les lésions des structures nobles du voisinage et de pouvoir réaliser une reconstruction satisfaisante. Dans la littérature on notera l'abondance de variantes décrites pour chaque voie d'abord. En effet un des éléments fondamentaux de la chirurgie de la base du crâne est la nécessité d'adapter la voie d'abord à chaque lésion avec au besoin la combinaison de différents abords (figure 25). Nous décrirons succinctement les différentes voies d'abord lors de la chirurgie de la base du crâne. De façon plus détaillée nous étudierons les voies exposant l'apex pétreux notamment les voies antérieures trans-faciales et trans-naso-septales qui posent le problème du repérage du nerf abducens qui n'est pas d'emblée visible.

A. Les voies d'abord antéro-latérales :

1. Ptérioriales

Cet abord fronto-temporal popularisé par Yasargil pour les abords des anévrismes du polygone des artères de la base (ou polygone de Willis) donne un accès satisfaisant jusqu'à l'émergence de l'artère carotide interne. L'extension de la craniotomie, notamment vers la fosse temporale, donne accès aux anévrismes du tronc basilaire (127). Il existe de nombreuses variantes ; l'évolution actuelle tend à réduire la taille de l'incision cutanée et du volet osseux pour aboutir à l'abord mini-ptériorial qui selon ses partisans fournit un abord équivalent au volet ptériorial classique pour les lésions situés à la partie antérieure du polygone artériel (128). Néanmoins, si cet abord permet une approche peu traumatique en limitant la traction sur les lobes cérébraux, au travers de la vallée sylvienne, il est difficile

d'aborder des lésions se projetant au-delà de la ligne médiane et en-dessous du plan des nerfs optiques.

2. Déposes fronto-temporo-orbito-zygomatiques

Cette technique dérivée de l'abord ptérial classique permet un abord des trois étages de la base du crâne. L'abord de la fosse cérébrale postérieure est néanmoins réduit et se limite aux lésions anévrismales de l'apex de l'artère basilaire (129). L'incision est grossièrement la même que pour un abord ptérial classique, mais descend plus bas en avant du tragus, 5mm en dessous de la limite inférieure du processus zygomatique. Elle dépasse légèrement la ligne médiane. Cela permet d'exposer le rebord supérieur et la paroi latérale de l'orbite. Le volet peut alors être taillé en une ou plusieurs pièces osseuses (130). Il emporte en plus du volet ptérial la paroi latérale de l'orbite avec la partie antérieure du processus zygomatique. Cet abord chirurgical est bien adapté aux lésions crânio-orbitaires, il permet aussi un accès plus aisé à la région supra, para-sellaire et aux lésions du sinus caverneux.

3. Pré-auriculaire et infra-temporale de Sekhar

Cette voie d'abord est particulièrement délabrante avec une dissection du nerf facial dans la parotide, une ligature du tube auditif (ou trompe d'Eustache) homolatérale et une luxation de l'articulation temporo-mandibulaire (131). Elle permet néanmoins un abord large de la fosse infra-temporale et de la région temporale en s'affranchissant de la limite latérale constituée par les axes carotidiens lors des abords médio-faciaux (132). Cet abord a pour limite les extensions tumorales au tiers inférieur du clivus.

B. Les voies d'abord trans- et péri-pétreuses latérales

Lors de ces voies d'abord, une résection d'une partie variable de la portion pétreuse de l'os temporal est nécessaire afin d'atteindre le clivus dans ses deux tiers supérieurs. L'exposition est variable selon la voie d'abord mais aussi selon la configuration anatomique des patients. La morbidité des différentes techniques ne doit jamais être perdue de vue (133). Elles peuvent être combinées entre-elles afin d'offrir un jour opératoire plus important.

1. Pétrectomie antérieure

La pétrectomie antérieure, si elle expose convenablement la région pétro-clivale proprement dite, ne permet pas l'abord des lésions extensives. Elle a le mérite d'être directe et de présenter une faible morbidité (131). Après avoir décollé la dure mère jusqu'au foramen ovale, le premier temps de fraisage est d'identifier la fosse rhomboïde (de forme losangique), limitée en avant et en dedans par le bord postérieure du V3 et du cavum trigéminé, en dedans et en arrière par le bord supérieur du rocher et le sinus pétreux supérieur, en arrière et en dehors par l'éminence arquée, en avant et en dehors par la projection du nerf grand pétreux. Cette fosse rhomboïde peut être divisée en espace pré-méatique (qui sera la zone de fraisage enlevant l'apex pétreux) (figure 21) et l'aire rétro-méatale qui sera respectée, en arrière d'une ligne rejoignant le ganglion géniculé et l'arête pétreuse correspondant au toit du conduit auditif interne (134).

Une variante par abord intradural permet de minimiser la rétraction sur le lobe temporal qui est une des principales source de complication de cette voie d'abord surtout si elle est réalisée du côté de l'hémisphère dominant et en tenant compte du pattern veineux (veines uncinées, veines anastomotiques inférieures) (135).

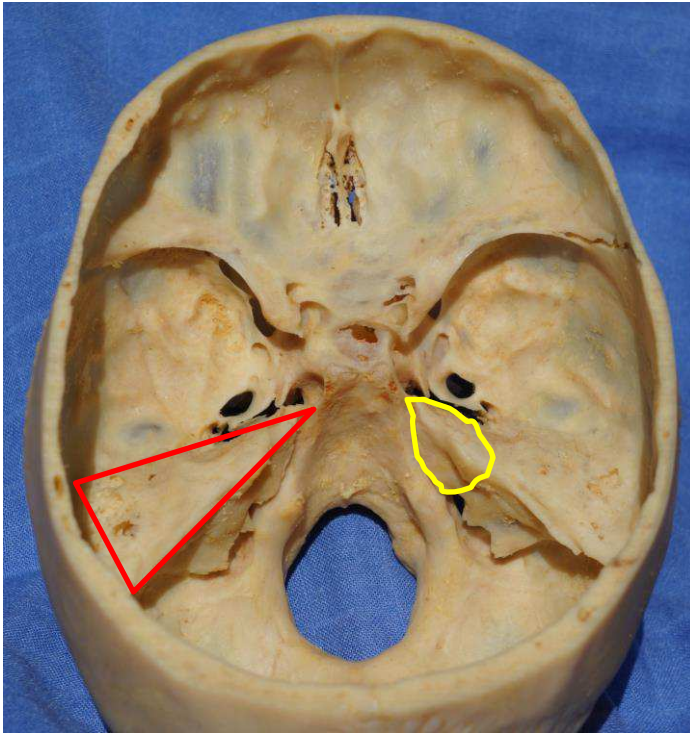


Figure 21: vue endo-crânienne de la base du crâne, zone de fraisage de la pétrectomie totale (rouge) et de la pétrectomie antérieure (jaune).

2. Voie sus-pétreuse

Elle aborde principalement les lésions du rocher (fracture, méningocèle, déhiscence du canal semi-circulaire supérieure), les neurinomes du conduit auditif interne. Cependant son extension donne accès aux lésions volumineuses de l'apex pétreux (136). Elle est alors décrite comme la voie sus-pétreuse antérieure donnant accès à la pointe du rocher (ou middle fossa transpetrous approach pour les anglo-saxons). La ligne bleue du canal semi-circulaire postérieur est le repère essentiel du fraisage de cette voie d'abord extradurale afin de préserver l'audition et le nerf facial.

3. Voie trans-labyrinthique

C'est voie d'abord imaginée au début du XXème siècle demande néanmoins le sacrifice de l'audition (137). Cette approche permet d'aborder les lésions de l'angle ponto-cérébelleux par une voie directe (figure 21). Du fait de sa morbidité elle est peu utilisée dans les régions naissant de la région pétro-clivale car celles-ci sont exceptionnellement associées à des troubles de l'audition.

4. Trans-otique

Décrite par Fish, cette voie délabrante donne un accès large à l'angle ponto-cérébelleux en évitant les tractions sur le cervelet. Après l'exérèse du conduit auditif externe, le fraisage concerne l'oreille moyenne, les canaux semi-circulaires et la cochlée. Elle préserve néanmoins le nerf facial qui est squelettisé dans ses deuxième et troisième portions (137).

5. Trans-cochléaire

Si elle permet une exposition large de la face postérieure du rocher, la voie trans-cochléaire comporte néanmoins une importante morbidité avec une cophose et une perte de la lacrymation systématique du fait de la section des nerfs pétreux issus du nerf facial (131). Cette voie décrite par House est en fait une trans-labyrinthique étendue par un déroutement total du nerf facial. Son atteinte en post-opératoire est quasi systématique du fait de la dévascularisation du VII dans sa portion intra-temporale même si elle n'est que temporaire (138). Néanmoins elle donne accès à la face ventrale du pont et à la région pétro-clivale (137) (figure 22).

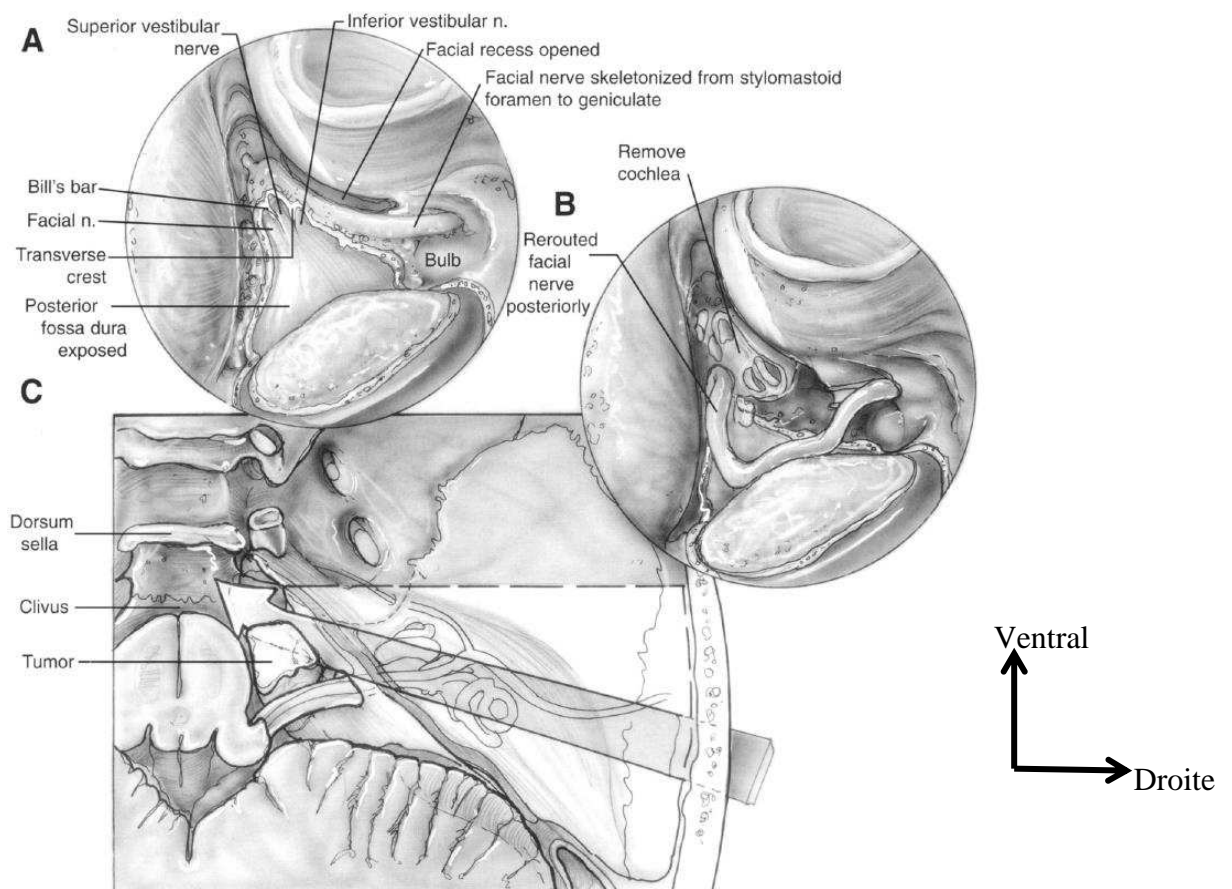


Fig 4. (A) Completion of exposure of the contents of the internal auditory canal, (B) view of the rerouted facial nerve with the external auditory canal removed and the initial removal of the cochlea, and (C) the line-of-sight provided by the transcochlear approach.

Figure 22: schéma de Friedman *et al.* vues opératoires: A exposition du contenu du conduit auditif interne, B ouverture de la cochlée et VII dérouté, C angle de vue selon l'abord trans-cochléaire (138).

6. Rétro-faciale ou trans-jugulaire

Cette voie d'abord s'adresse principalement aux tumeurs glomiques en donnant accès au foramen jugulaire et aux cholestéatomes de l'apex pétreux lorsqu'un drainage simple est suffisant. La préservation du nerf facial dans sa troisième portion est le principal challenge de cette voie d'abord. (137).

7. Pétrectomie combinée

La pétrectomie combinée associe une voie rétro-labyrinthique à une résection de l'apex pétreux, elle fut théorisée par Day et al (139). Spetzler et al ont classé les voies combinées selon la préservation ou non de l'audition et selon la réalisation ou non d'une transposition du nerf facial (140). La raison d'être des voies combinées est qu'elles permettent toutes un abord supra- et infra-tentorial.

Nous décrivons plus particulièrement la voie combinée rétro-labyrinthique préservant l'audition et la fonction faciale. Cette voie d'abord donne accès à deux corridors triangulaires trans-pétreux : le triangle trans-mastoïdien (postéro-latéral) entre l'astérion, la racine du zygoma et la pointe de la mastoïde ; le triangle à la face supérieur du rocher. Un volet occipito-temporal autour du rocher est découpé passant en pont au-dessus du sinus transverse. Le fraisage dans la partie postéro-latérale du rocher débute par l'exposition de l'angle sinuso-dural (ou angle de Citelli) et se poursuit jusqu'à l'antra mastoïdien. Le labyrinthe postérieur est exposé ; le premier élément rencontré est le canal semi-circulaire externe. Le canal du nerf facial constitue la limite antéro-médiale de l'exposition.

L'abord supérieur est lui aussi extra-dural. La dure-mère est décollée de la face supérieure du rocher jusqu'au foramen ovale. L'artère méningée est coagulée au foramen spinosum. L'écartement va jusqu'au bord supérieur du rocher. L'apex pétreux est fraisé afin d'exposer la dure-mère pré-méatale de la face postérieure du rocher.

La pétrectomie combinée permet un abord large tout en préservant les structures vasculo-nerveuses du rocher, les fonctions vestibulaire et auditive. La mobilisation des nerfs pétreux peut néanmoins être à l'origine de troubles de la fonction lacrymale, le plus souvent transitoires. Son principal inconvénient réside dans le temps de réalisation et la complexité de l'anatomie pétreuse et péri-pétreuse qu'il est indispensable de maîtriser afin d'éviter la morbidité sur l'audition et la fonction vestibulaire (131).

8. Pétrectomie étendue ou totale

Elle ajoute le sacrifice de l'artère carotide interne homolatérale et permet un accès large à la région pétro-clivale. Néanmoins, le sacrifice artériel fait que cet abord est à réserver aux chirurgies de lésions très extensives pour lesquelles les bénéfices et risques du traitement doivent être évalués (137).

C. Les voies trans et péri-pétreuses postéro-latérales

1. Voie trans-pétreuse rétro-labyrinthique

Cette voie d'abord est particulièrement intéressante pour la chirurgie de l'angle ponto-cérébelleux à audition conservée. Sa variante élargie donne un accès satisfaisant pour l'exérèse des neurinomes de l'angle ponto-cérébelleux (141), mais elle ne permet pas seule de maîtriser complètement les éléments de la région pétro-clivale.

2. Voie sous-occipitale et voie rétro-sigmoïdienne

La voie sous-occipitale modifiée est décrite par Raj Wijetunga et al permet selon ses auteurs un abord satisfaisant de la région pétro-clivale pour l'exérèse notamment des méningiomes avec une rétraction cérébrale minimale (142). L'ouverture de la tente du cervelet donne accès à la fosse cérébrale moyenne. Cette voie d'abord préserve en outre l'audition (142).

La voie rétro-sigmoïdienne utilise quant à elle un corridor naturel à travers les citernes de la base. Elle est purement sous-tentorielle. Son principal inconvénient est d'offrir un angle de vue limité sur la région pétro-clivale avec l'interposition du paquet acoustico-facial et du nerf trijumeaux dans l'axe de travail (131). De plus pour atteindre la région clivale, elle nécessite une rétraction cérébelleuse et une distance de travail importantes (142). Enfin pour la chirurgie des méningiomes de la région pétro-clivale, elle ne permet pas le contrôle de la base d'implantation (143).

D. Les voies d'abord antérieures

1. Frontale ou trans-basale

Cette voie est réalisée par une incision bi-coronale. Le volet osseux est strictement supra-orbitaire et passe par le sinus frontal qui sera crânialisé. Cette voie, purement extra-durale, a pour principal inconvénient la rétraction des lobes frontaux et le sacrifice de l'olfaction (figure 24). Si un abord du clivus en dessous du niveau du dorsum sellae est nécessaire, elle doit être combinée avec une voie trans-nasale trans-sphénoïdale (144).

L'approche frontale étendue permet d'augmenter l'espace de travail en réalisant une ostéotomie déposant le bandeau fronto-orbitaire ; cet abord a été décrit pour la première fois par Frazier il y a un siècle, puis développé par Derome. Différents auteurs ont par la suite apporté des modifications afin d'élargir l'espace de travail et d'aborder des lésions de volume plus important. On soulignera le travail de Pinsolle et al proposant de réaliser cette approche trans-fronto-faciale au moyen d'un volet osseux monobloc (145) L'éthmoïdectomie et la sphénoïdotomie sont ensuite réalisées pour exposer le clivus. Cet abord ne permet pas d'exposer la base de la lésion, il peut alors être associé à une voie trans-faciale ou trans-sphénoïdale. La principale limite concerne les lésions approchant le foramen magnum, l'espace de travail se limitant fortement en profondeur, et les limites latérales constituées par les nerfs optiques, les sinus caverneux et les nerfs abducens (146) Cette voie d'abord nécessite un soin tout particulier lors de la fermeture, l'étanchéité de la dure-mère est fondamentale et la crâniatisation des sinus doit être soignée.

2. Trans-faciale médiane

Il s'agit principalement de voies ORL permettant d'aborder les cellules ethmoïdales et les sinus maxillaires. Elle donne néanmoins accès large aux lésions de la base à travers les cavités sinusiennes. L'abord cutané peut-être plus ou moins prolongé en sus ou sous-orbitaire afin d'aborder les extensions vers le sinus frontal par exemple. L'incision consiste en une rhinotomie latérale donnant accès aux cavités naso-sinusiennes et à la base du crâne en les traversant. Les lésions s'étendant latéralement par rapport à l'orbite ne sont pas accessibles par cet abord et nécessitent le plus souvent une voie sous-frontale (147).

3. Trans-rhino-septale trans-sphénoïdale

Il s'agit de l'abord de choix pour exposer le tiers supérieur du clivus. Cet abord a la particularité de pouvoir être réalisé sous microscope opératoire ou sous endoscopie, ou les deux. La chirurgie endoscopique a connu un développement considérable ces dernières années, avec un perfectionnement du matériel endoscopique. Si l'espace de travail est inférieur dans la technique endoscopique, se limitant à la largeur de la narine non agrandie par la mise en place d'un spéculum, en revanche la liberté de mouvement est beaucoup plus importante et la lumière est amenée directement dans la zone opératoire (148).

Les voies ouvertes sont connues depuis le début du XXème siècle. Elles étaient réalisées par incision sous et latéro-nasale (selon Keravel), puis par vois sous-labiale (selon Halstead et Cushing). Jusqu'au développement du microscope chirurgical, les voies d'abord intracrâniennes leur étaient préférées pour la chirurgie de la région hypophysaire. C'est Gérard Guiot, puis Hardy qui les ont remises au goût du jour notamment par l'utilisation respectivement de la fluoroscopie peropératoire et du microscope opératoire.

La promotion de l'endoscopie dans la chirurgie par voie trans-sphénoïdale, encore par Guiot, a permis un bon en avant quant aux suites de cette chirurgie. L'utilisation des voies naturelles permet de réduire la durée d'hospitalisation, mais aussi l'incidence des complications dues à l'abord opératoire (149,150). Néanmoins, en fonction de l'extension tumorale, des temps opératoires, du contrôle nécessaire des structures endocrâniennes (parenchyme, vaisseaux, nerfs), la chirurgie ouverte peut être nécessaire, mais plus limitée par l'assistance de l'endoscopie (figure 24).

4. Trans-orale

Cette voie d'abord permet, en fonction de la morphologie du patient, d'exposer le clivus, l'arc antérieur de C1, le corps et la dent de l'axis, le corps de C3. L'ouverture durale permet d'exposer à la fois les artères vertébrales et l'artère basilaire (figure 24). Cependant les risques de fuites de liquide cérébro-spinal et d'infection méningée font que cette voie d'abord est particulièrement indiquée pour les lésions extra-durales. L'exposition peut être améliorée par la réalisation d'une ostéotomie palatine médiane vers le haut et d'une

division linguale médiane vers le bas. L'exposition du clivus reste cependant limitée entre les deux condyles occipitaux à un espace de 2 à 3cm (144).

5. Trans-maxillaire

Cet abord permet d'atteindre la partie supérieure et le tiers moyen du clivus. Elle n'est pas appropriée pour les lésions de la partie inférieure du clivus et des premières vertèbres cervicales (151). Il s'agit des techniques de degloving (figure 23), avec incision intra-orale le long de la limite alvéolaire supérieure. Le décollement s'étend jusqu'aux foramina infra-orbitaires. Le premier temps est une ostéotomie de Lefort I. Cette voie d'abord peut être étendue par ouverture d'avant en arrière du palais dur et du palais mou comme décrit par Crockard au prix de difficultés post-opératoires d'occlusion dentaire et de dysfonctions vellaies (144).

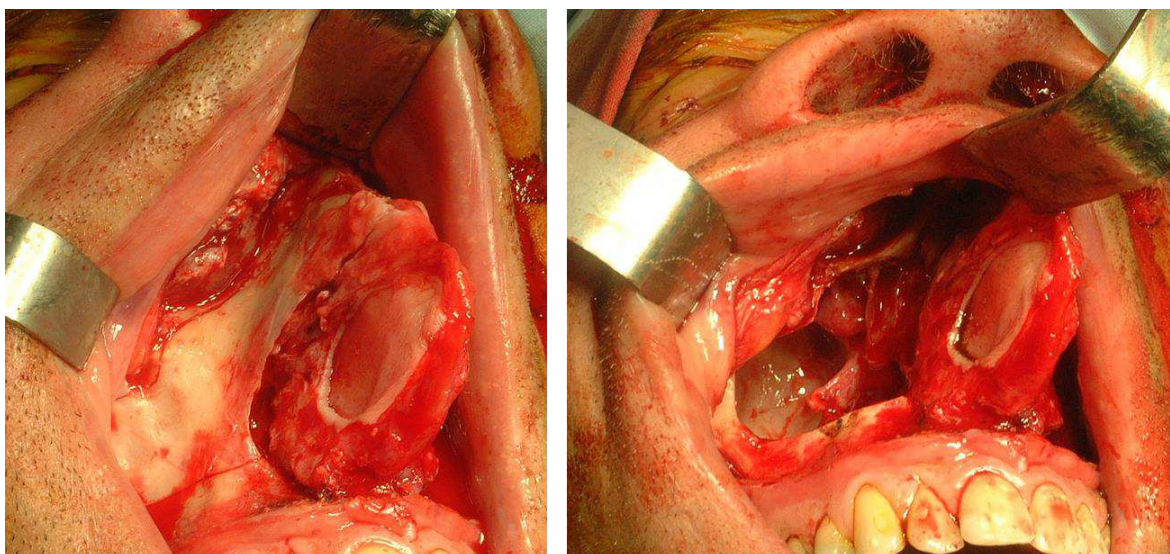


Figure 23: vue ventrale per-opératoire de la technique de degloving, avant et après maxillotomie

6. Trans-mandibulaire

La voie trans-mandibulaire est rarement utilisée du fait de sa complexité et de sa morbidité. Elle offre cependant un jour satisfaisant sur le rachis cervical supérieur jusqu'à C4 avec un accès direct aux lésions de la moitié inférieure du clivus (151).

7. Trans-cervicale

Cette voie permet d'atteindre la portion la plus inférieure du clivus et le foramen magnum (144). L'exposition latérale et la distance de travail importante en font une voie peu indiquée dans les lésions médianes de la région pétro-clivale. Elle permet néanmoins d'exposer l'arc antérieur de C1, l'odontoïde et le clivus du foramen magnum jusqu'à la synchondrose sphéno-occipitale. Enfin, elle permet de s'affranchir du risque infectieux qui existe pour toutes les autres voies antérieures qui traversent soit les cavités sinusiennes, soit les fosses nasales, soit les cavités oro-pharyngées (151).

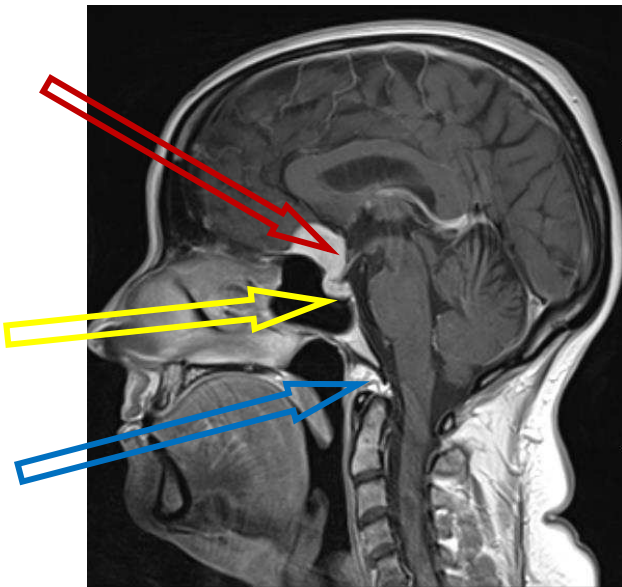


Figure 24: voies d'abord antérieures, trans-basale (flèche rouge), trans-nasale (flèche jaune), trans-orale (flèche bleue).

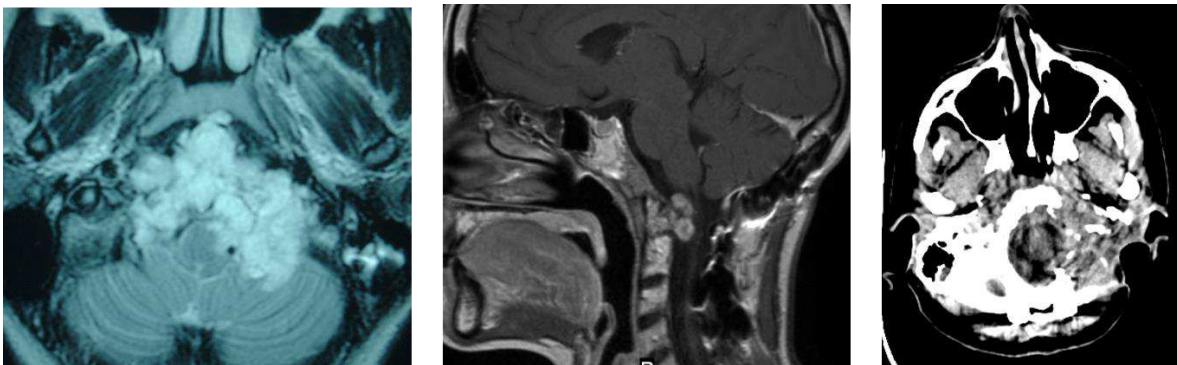


Figure 25: exemple de voies combinées trans-orale et infra-pétreuse, IRM coupe axiale T2 pré-opératoire, IRM sagittale T1 avec injection de gadolinium post-opératoire (voie trans-orale, scanner coupe axiale avec injection de produit de contraste résultat final).

VI- Etude anatomique

VI. Etude anatomique

A. Matériels et méthodes

Nous avons étudié cinq pièces anatomiques provenant du Laboratoire d'Anatomie de l'Université Ségalen, Bordeaux (service des dons du corps). Dans un délai de 48h suivant le décès, cinq têtes de sujets adultes ont été injectées après séparation de la tête du reste du corps.

1. Préparation des pièces anatomiques

Une fois les têtes séparées, on individualise les deux artères carotides internes sur un à deux centimètres. Une canule de diamètre adapté à celui du vaisseau est mise en place et solidement fixée par un point. A la pince à os, on dégage les deux artères vertébrales dans leurs foramina transversaires sur un demi-centimètre ; elles sont canulées à leur tour à l'aide de sondes de diamètre adapté qui sont fixées par un point de Vicryl. Enfin les deux veines jugulaires internes sont disséquées à leur tour et canulées à l'aide de sonde de diamètre plus important. On vérifie que les sondes sont solidement fixées à chaque axe vasculaire pour permettre une injection sous pression et l'absence de plaie vasculaire lors de la mise en place des canules qui pourrait entraîner une fuite de latex.

Un lavage à l'eau et acétone sous faible pression est réalisé par chacune des canules ; les autres étant tour à tour clampées et déclampées afin d'évacuer au maximum les caillots résiduels des axes vasculaires qui gêneraient la diffusion du latex sur les vaisseaux distaux. Le latex néoprène est coloré, selon la convention anatomique, en rouge pour le système artériel et en bleu pour le système veineux. L'injection artérielle se fait par les quatre axes sous faible pression à l'aide de seringues de 50mL. Quand le reflux est obtenu on clampé les vaisseaux concernés à l'aide de pinces hémostatiques. Une fois le reflux obtenu, on force l'injection en clampant les autres axes vasculaires afin d'injecter les vaisseaux de plus petit diamètre. On réalise la même procédure pour le système veineux. Une fois l'injection terminée, un trou de trépan est réalisé au niveau de l'écaille temporale. La dure-mère est ouverte en croix.

Les têtes sont alors embaumées dans une solution de formol à 10% pendant une dizaine de jours avant dissection. Ce temps permet à la solution de fixation de pénétrer les tissus intracrâniens par le trou de trépan ainsi que les espaces sous-arachnoïdiens spinaux.

2. Dissection

Les têtes ont été placées dans des têtes à pointe, rotation neutre en légère extension. Les dissections ont été réalisées sous microscope optique ZEISS OPMI 2. Les photographies sont réalisées avec un appareil Sony NEX-5N et au microscope optique Leica OH 4.

La première étape consistait à repérer l'émergence du nerf abducens au niveau du tronc cérébral après section horizontale de la voûte crânienne et des hémisphères cérébraux à hauteur du mésencéphale. Le nerf est suivi dans son trajet cisternal jusqu'à ce qu'il perfore la dure mère et entre dans le foramen pétro-sphénoïdal. Une aiguille rigide suivant la direction cisternale du nerf abducens est alors mise en place afin de repérer la position du VI lors du fraisage par voie ventrale.

On réalise un abord médio-facial au cours duquel la pyramide nasale est enlevée dans sa totalité. Le septum nasal est coupé parallèlement au plancher des fosses nasales le long de sa base. On désinsère les cornets moyens et inférieurs à leur racine. Une maxillotomie large bilatérale est réalisée. Une ostéotomie emportant le palais dur a pu être réalisée chez certains sujets afin d'agrandir le jour opératoire. Le processus unciné est repéré. On ouvre les cellules ethmoïdales antérieures en partant de la bulle ethmoïdale et on progresse vers l'arrière pour obtenir une éthmoïdectomie totale bilatérale en prenant soin de préserver la lame papyracée latéralement. Le vomer est enlevé à la pince à os. Les ostia sphénoïdaux situés médialement par rapport aux cornets supérieurs (152) sont repérés et serviront de porte d'entrée pour la réalisation de la sphénoïdotomie. Un abord ptérygoïdien est réalisé afin d'exposer la face médiale du processus ptérygoïde qui est séparée des tissus mous et de l'artère sphéno-palatine.

La paroi antérieure du sinus sphénoïdal est largement ouverte à la pince de Kerisson et la muqueuse est réséquée. On repère alors les éléments importants de la région : le jugum

sphénoïdal, la selle turcique dans le prolongement, les foramina optiques, les récessus opto-carotidiens latéraux et médiaux, le relief des canaux carotidiens constituant la limite latérale de la région. Les septa sphénoïdaux sont repérés.

On remarque ici l'importance lors de l'abord de conserver un fragment du vomer qui constituera un repère anatomique important pour situer la ligne médiane. En effet, la septation du sinus sphénoïdale est rarement médiane et ne peut en aucun cas constituer un repère pendant le fraisage péri-carotidien. Elle peut même dans certains cas s'insérer sur la fine pellicule osseuse recouvrant l'axe carotidien dans sa portion juxta sphénoïdale (figure 26).

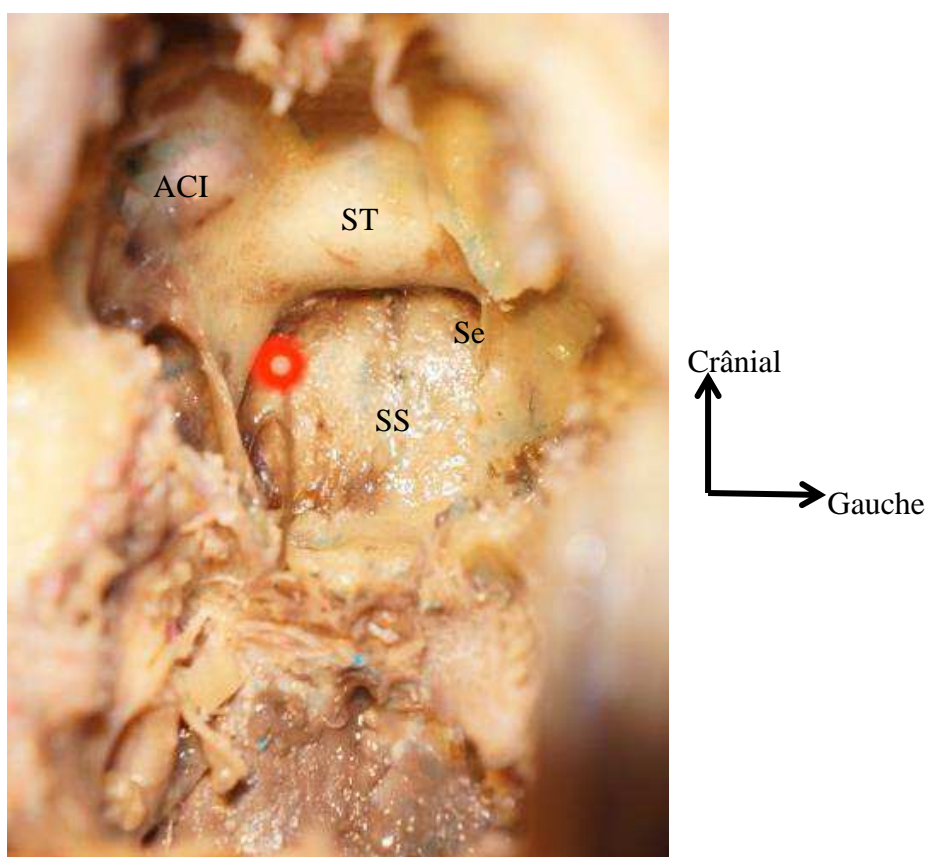


Figure 26: vue ventrale de la base du crâne, paroi ventrale du sinus sphénoïdal ouverte : axe du canal du nerf vidien droit (épingle rouge), ST selle turcique, SS paroi postérieure du sinus sphénoïde, Se septum sphénoïdal, ACI artère carotide interne.

Les canaux palato-vaginaux, en dedans, et vidiens ou ptérygoïdiens, en dehors, sont repérés à partir du relief osseux antérieur du processus ptérygoïde ; ils sont situés à la jonction du processus ptérygoïde et du plancher du sinus sphénoïde.

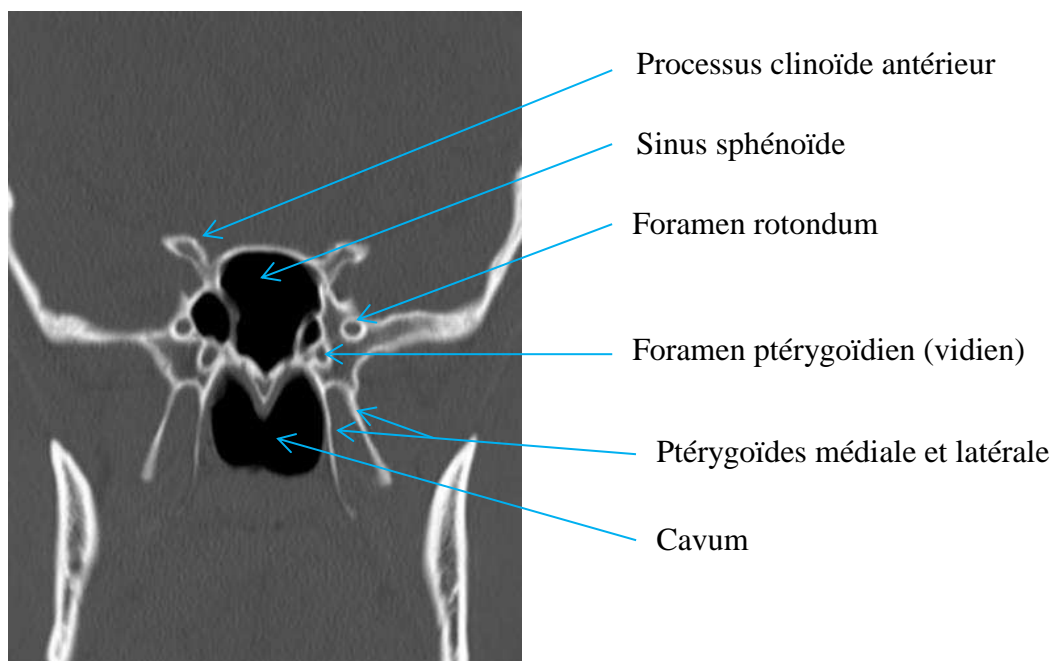


Figure 27: TDM coupe coronale passant par les canaux vidiens

Le fraisage débute alors prudemment ; à la fraise diamantée corsée de 4mm, puis à la fraise diamantée de 3mm ; de l'avant vers l'arrière en suivant le canal ptérygoïdien dans lequel circule le nerf vidien. La proéminence du nerf vidien à la surface du plancher du sinus sphénoïde facilite cette étape (153). Cette étape permet de gagner le second genou de l'artère carotide interne. Il correspond à la jonction entre la carotide interne para-clivale de trajet vertical et la carotide interne intra-pétreuse horizontale soit le segment C3 selon Bouthillier et al (154). La paroi postérieure du sinus sphénoïdal est fraisée. On expose la dure-mère de la loge hypophysaire. Le fraisage prudent permet d'exposer les deux carotides avec leur plexus veineux péri-carotidien du second genou de la carotide jusqu'à son entrée dans la dure-mère. Une fois amincie, la fine couche osseuse recouvrant les axes carotidiens est retirée au crochet ou à la pince de Kerisson afin d'exposer l'axe carotidien dans sa totalité. Cette étape doit permettre de libérer les deux carotides. Dans la portion médiale inter-carotidienne le fraisage du clivus est poursuivi jusqu'à exposer la dure mère rétro-clivale (figure 28).

Il est alors possible de repérer l'artère carotide interne latéralement, le sinus caveux, le sinus veineux du plancher sellaire qui est inconstant, les veines intra-durales de la dure-mère rétro-clivale et le sinus pétreux inférieur.

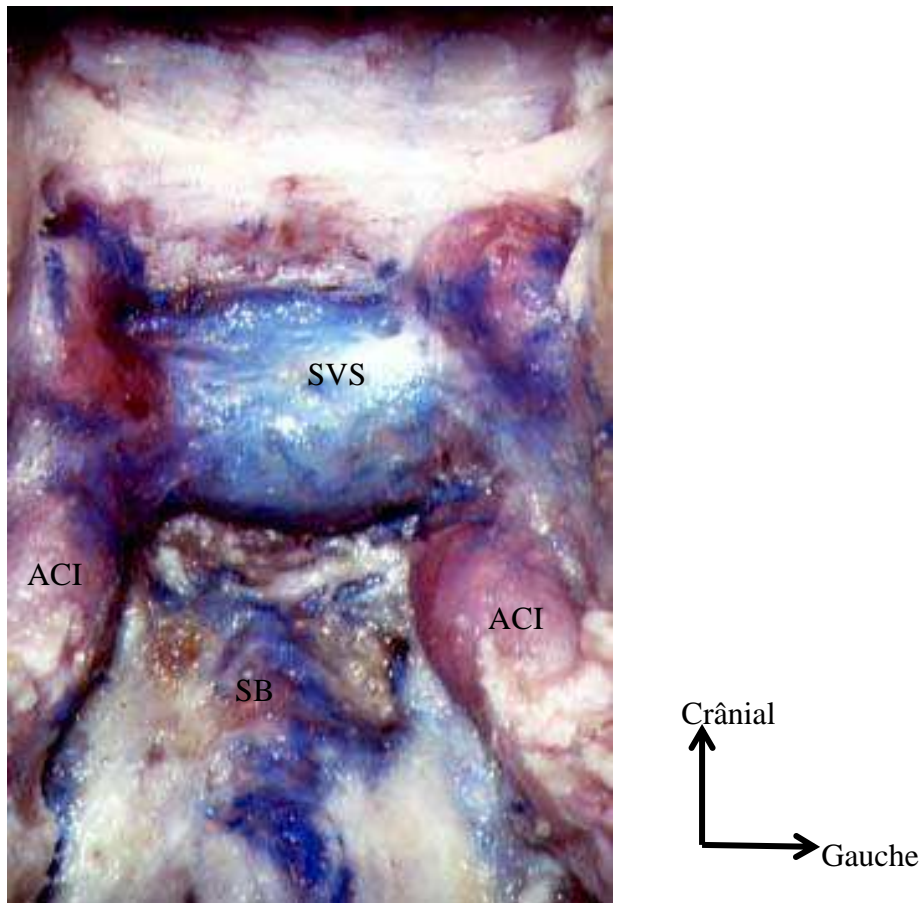


Figure 28: vue ventrale après fraisage du clivus et de la paroi postérieure du sinus sphénoïde, ACI artère carotide interne, SVS sinus veineux de la selle turcique, SB sinus basilaire

On repère ensuite le tronc méningo-hypophysaire issu de l'artère carotide interne ; une branche se dirige vers la dure-mère de la selle, une autre participant à la vascularisation du VI au niveau du foramen pétro-sphénoïdal (figure 29).

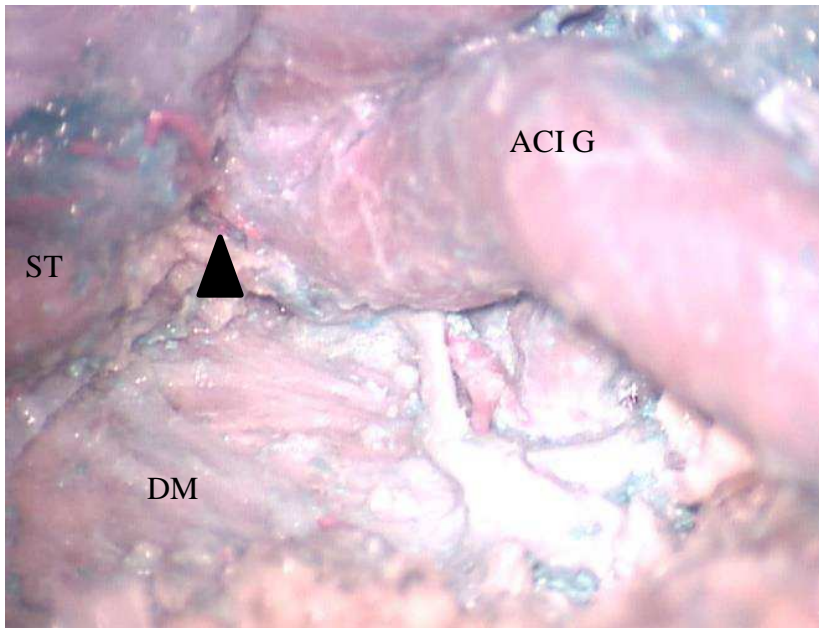


Figure 29: vue ventrale, ACI G artère carotide interne gauche, tête de flèche tronc méningo-hypophysaire, ST selle turcique, DM dure-mère rétroclivale

On poursuit la dissection de chaque côté, au niveau des apex pétreux pour identifier le foramen pétro-sphénoïdal, là où le nerf abducens pénètre dans un dédoublement dure-mérien en venant de la citerne pré-pontique vers le sinus caverneux. A l'issue de cette étape, les carotides sont mobilisables latéralement (figure 30).

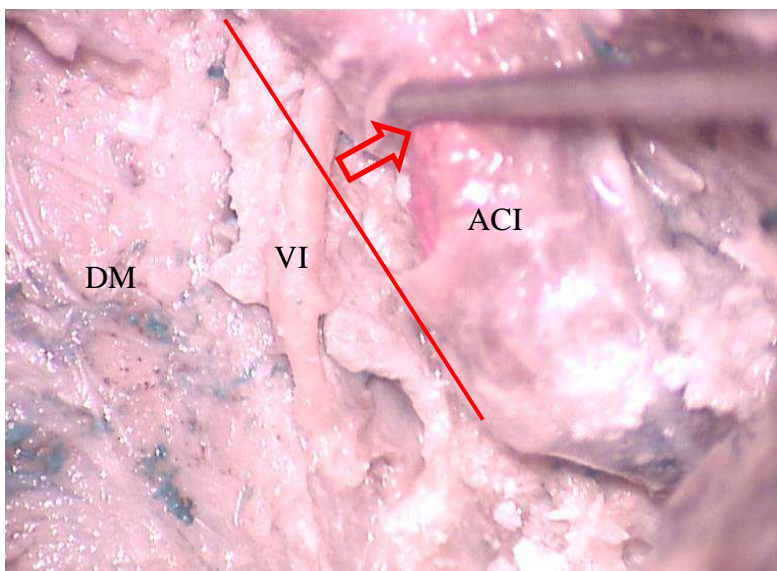


Figure 30: vue ventrale trans-sphénoïdale, mobilisation de l'artère carotide interne gauche para-clivale après le fraisage. DM dure_mère rétroclivale, ACI artère acrotide interne paraclivale.

Différentes mesures anatomiques sont alors réalisées à l'aide d'une règle millimétrique afin de comparer les différents spécimens :

Par voie antérieure trans-sphénoïdale :

Distance entre la ligne médiane et l'émergence durale du nerf abducens

Distance entre la selle turcique et l'émergence durale du nerf abducens

Par voie intradurale :

Mesure de la distance entre les deux nerfs abducens au moment de la pénétration dans le canal pétro-sphénoïdal.

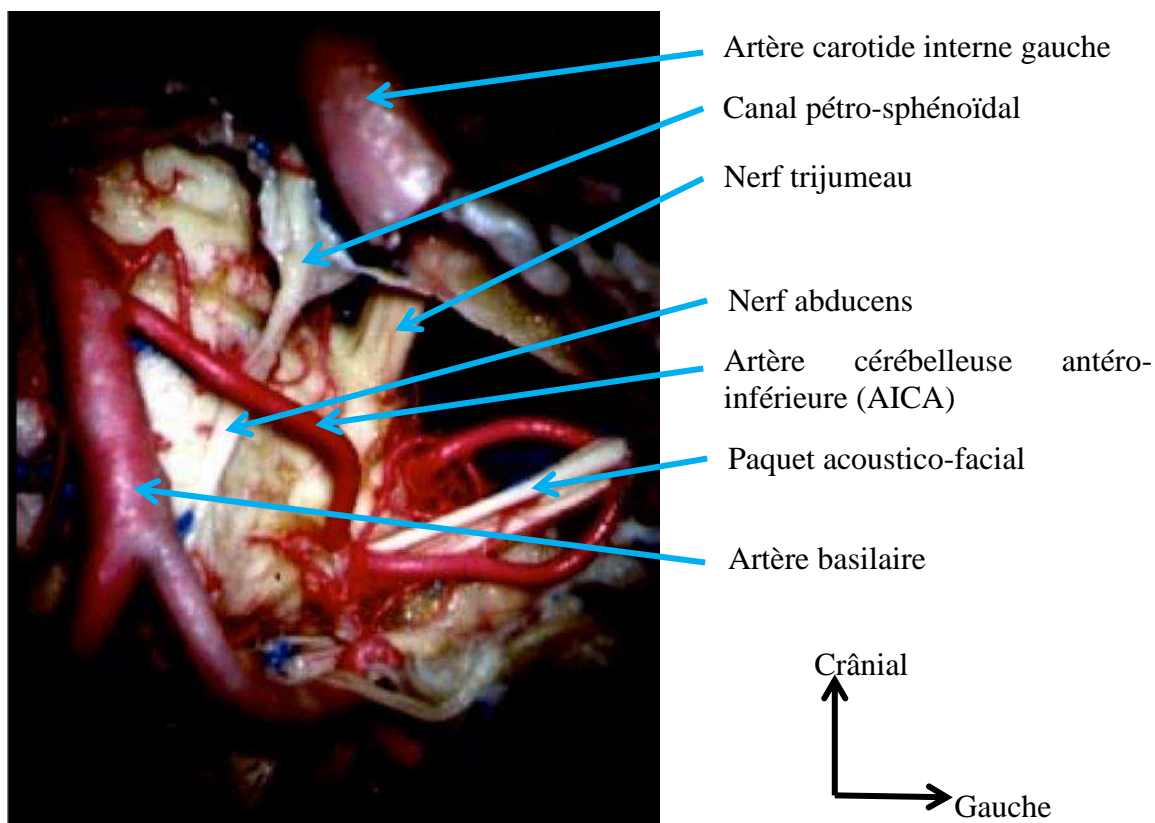


Figure 31: vue ventrale après ouverture de la dure-mère rétro-clivale

B. Résultats

Portion cisternale

Parmi les spécimens disséqués, on retrouve des troncs nerveux uniques dans la quasi-totalité des cas sauf un nerf abducens dédoublé dans sa portion cisternale (figure 32).

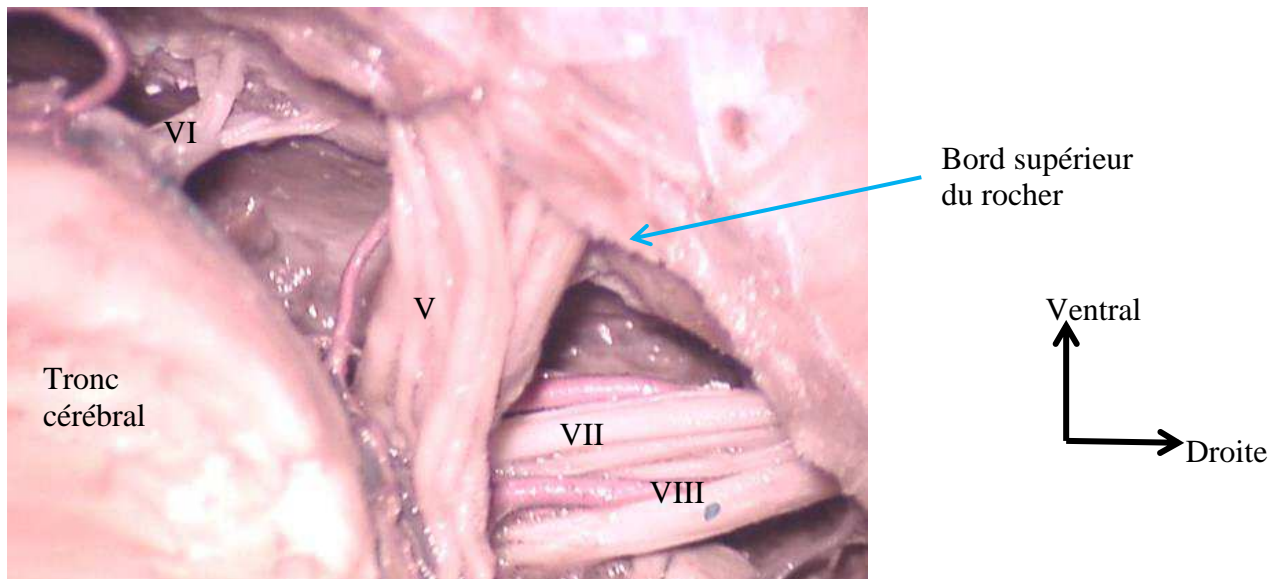


Figure 32: vue endocrânienne, dédoublement du nerf abducens droit

Au moment où ils pénètrent le canal pétro-sphénoïdal, les deux nerfs sont séparés en moyenne de 21mm +/-1,5mm.

Leur direction est crâniale, ventrale et latérale dans la portion cisternale, puis s'infléchit de manière plus latérale à partir de l'entrée dans le canal pétro-sphénoïdal (figure 33).

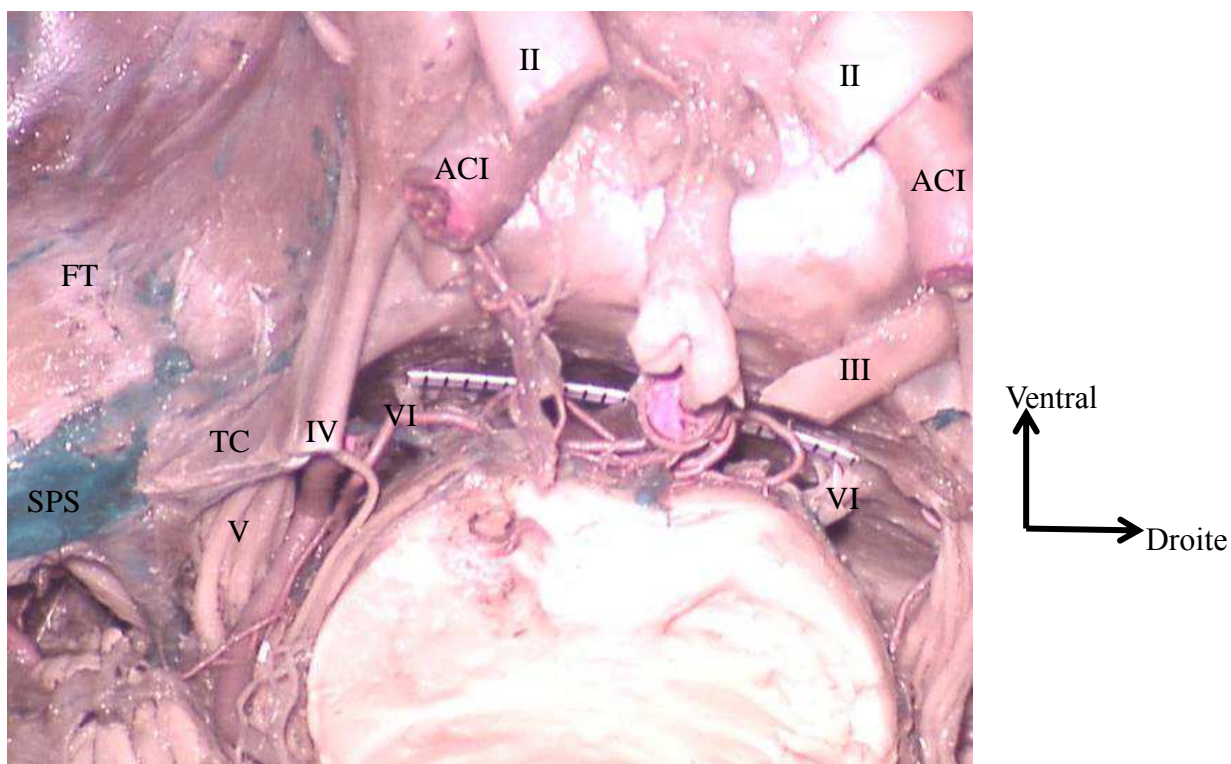


Figure 33: vue endocrânienne après ouverture de la tente. TC tente du cervelet, SPS sinus pétreux supérieur, FT fosse temporale, ACI artère carotide interne.

Abord antérieur, données anthropométriques

Le fraisage en suivant le canal ptérygoidien (nerf vidien) amène à la jonction entre carotide intra-pétreuse et segment vertical de la carotide para-clivale. Sur tous nos spécimens, l'émergence du nerf abducens au travers de la dure-mère se fait juste en dedans du genou de la carotide interne à sa sortie de l'apex pétreux, au niveau du foramen lacerum (segment C3 de Bouthillier) (figure 34).

Au niveau de leur émergence après avoir traversé la dure-mère, la distance moyenne avec la ligne médiane est de 10mm +/- 1mm.

En moyenne, la verticale entre l'émergence du nerf abducens et le dorsum sellae est de 16,5mm +/- 1,5mm (figure 35).

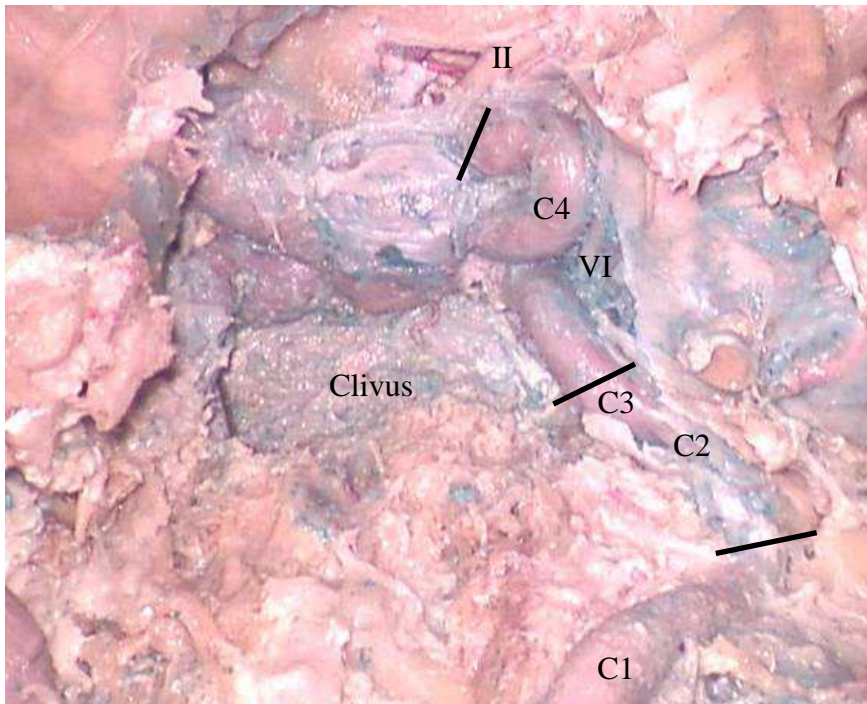


Figure 34: vue de face après fraisage du clivus et de l'apex pétreux; les différents segments de l'artère carotide interne gauche extra-crânienne ; C1 cervical, C2 pétreux, C3 trou déchiré, C4 caverneux, C5 clinôdien, C6 ophtalmique ou supra-clinoïdien, C7 communicant selon *Bouthillier* (Segment of the internal carotid artery a new classification).

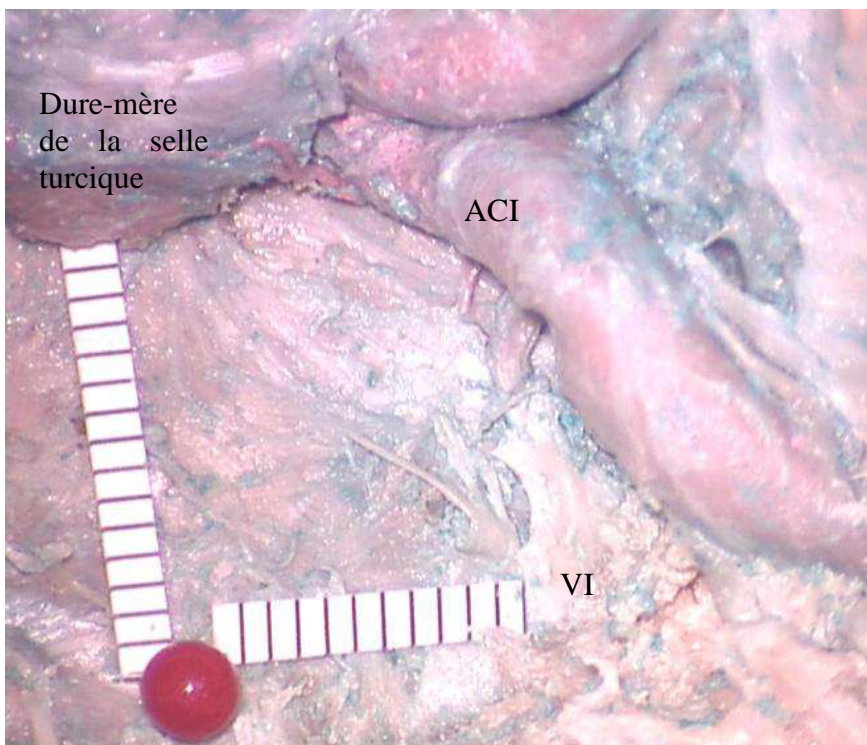

Figure 35: vue ventrale après fraisage du clivus. Mesure des distances à l'émergence du VI, tête d'épingle symbolisant la ligne médiane à hauteur de l'émergence des VI.

Le nerf abducens croise la carotide interne para-clivale par sa face dorsale, puis il pénètre le sinus caverneux en passant sous un petit ligament perpendiculaire à son axe constitué d'un épaissement de dure-mère qui est inconstamment retrouvé (figure 36). Le nerf est recouvert de ce feuillet méningé dans son cheminement du canal pétro-sphénoïdal jusqu'à son entrée dans le sinus caverneux (figure 37). La portion intra-caverneuse du VI est libre de toute enveloppe méningée.

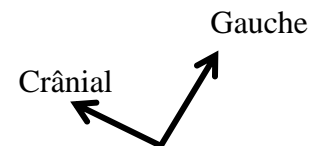
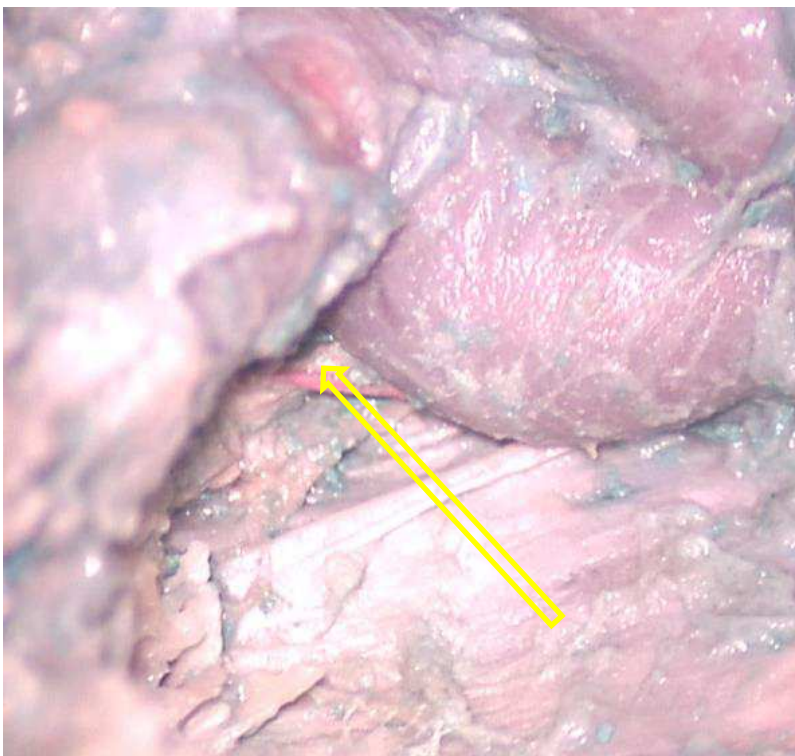


Figure 36: vue ventrale, épaissement dure-mérien au niveau du foramen pétro-sphénoïdal, à la sortie de la citerne direction du nerf abducens à son entrée dans le sinus caverneux droit

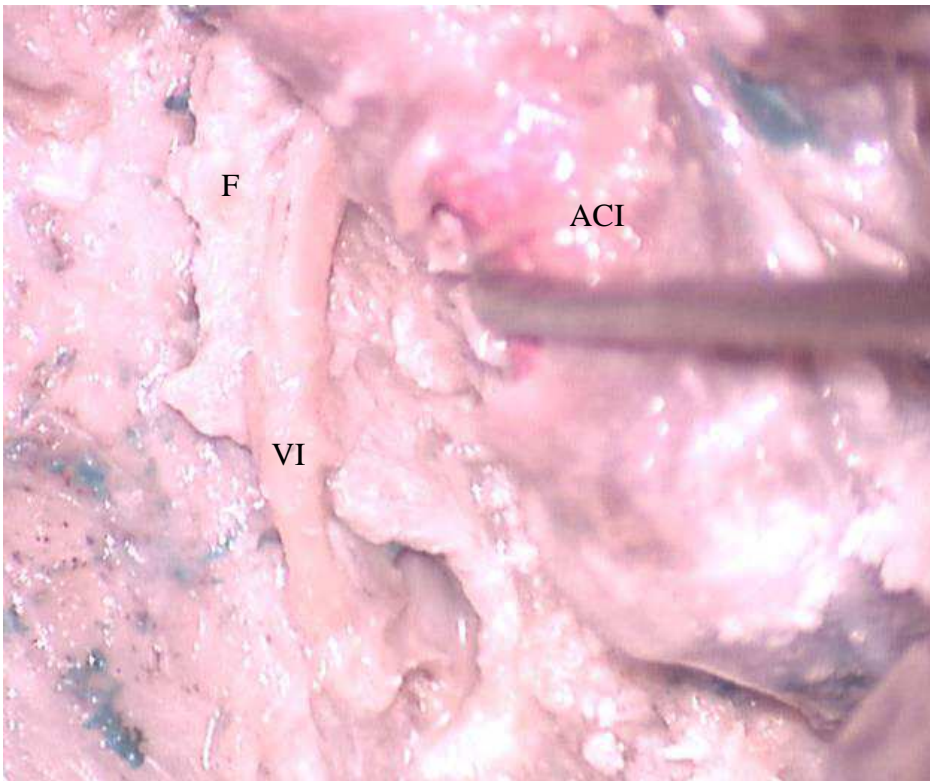


Figure 37: vue ventrale, nerf abducens gauche de son émergence jusqu'au croisement avec l'artère carotide interne para-clivale. F Feuillelet dural accompagnant le VI jusqu'à son entrée dans le sinus caverneux, ACI artère carotide interne.

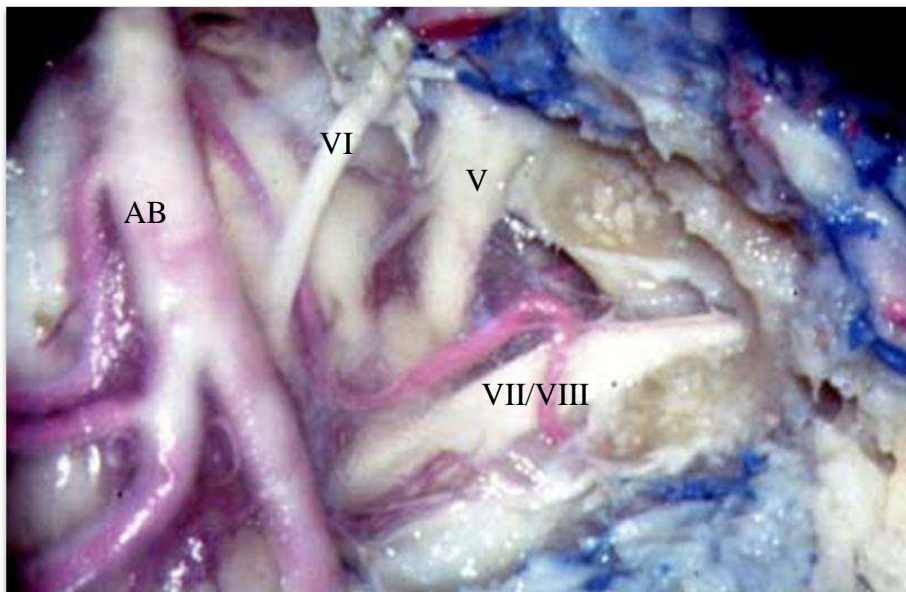


Figure 38: vue ventrale après fraisage du clivus arachnoïde en place ; portion cisternale du VI jusqu'à son entrée dans le canal pétro-sphénoïdal. AB artère basilaire.

VII- Discussion

VII. Discussion

Durant la dernière décennie, les abords antérieurs des tumeurs pétro-clivales ont connu un développement important notamment du fait du perfectionnement du matériel chirurgical. Les abords de la région pétro-clivale peuvent se répartir en trois catégories selon la direction du corridor chirurgical choisi, chacune présentant des avantages et des inconvénients.

Les approches postéro-latérales présentent l'inconvénient majeur de ne pas donner un jour satisfaisant à toute la face ventrale du tronc cérébral, en particulier dans les extensions bilatérales des tumeurs. Par ailleurs un ensemble d'éléments vasculo-nerveux, dont le nerf abducens, est interposé entre l'opérateur et le foyer opératoire rendant cette chirurgie compliquée.

Les abords antéro-latéraux font courir un risque pour la fonction auditive et pour le nerf facial. Il s'agit de chirurgie nécessitant un temps de fraisage de l'os temporal qui peut être difficile sur des rochers peu pneumatisés.

La chirurgie par voie antérieure sous endoscopie exclusive ou assistée par l'endoscopie est une alternative pour l'exérèse des lésions de la ligne médiane, en fonction de leur extension latérale et de leurs rapports avec les structures intracrâniennes.

Guiot en 1963 a utilisé le premier la voie endoscopique trans-sphénoïdale pour les abords de la base du crâne (155). Montgomery en 1977 a décrit les voies trans-sphénoïdales pour le drainage de lésions kystiques de l'apex pétreux. Pendant plusieurs années ces techniques sont restées marginales du fait du manque d'équipement adapté. Le renouveau date de la fin des années 1980 et du début des années 1990 où les progrès techniques permettent la réalisation de chirurgie par voie endoscopique pure (156). Il devient alors possible de réaliser l'exérèse tumorale de lésions situées entre les deux axes carotidiens. Ces abords peuvent être par la suite étendus en latéralisant l'artère carotide ou en réalisant un abord trans-ptérygoïdien donnant accès à la partie inférieure de la carotide intra-pétreuse.

Le débat entre voie microchirurgicale et voie endoscopique est loin d'être tranché. Il est cependant établi que la voie endoscopique permet une vision plus large du champ opératoire (157). En fonction des paramètres anatomiques de l'individu, de l'extension

tumorale (en particulier en fonction des rapports avec le parenchyme et les vaisseaux intracrâniens), de l'expérience acquise, il peut être choisi une chirurgie endoscopique seule ou un abord direct assisté par l'endoscopie (figure 39).

Pour les chirurgies de la base du crâne sous endoscopie, un abord des deux fosses nasales avec une sphénoïdectomie bilatérale permet une meilleure visualisation, favorise l'introduction et l'amplitude de mouvement des instruments chirurgicaux et autorise de travailler à quatre mains. Les abords étendus de la base du crâne constituent un véritable travail en double équipe où il n'est pas possible de se passer de l'expertise de l'ORL pour la voie d'abord et la fermeture qui sont des étapes fondamentales de cette chirurgie (156).

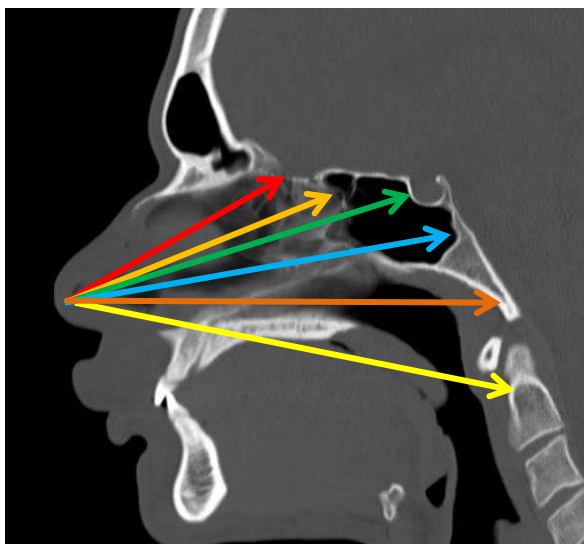


Figure 39: TDM coupe sagittale, abord endonasal, lame cribliforme, jugum sphénoïdal, région sellaire, clivus, foramen magnum, processus odontoïde.

Cette chirurgie est moins délabrante et permet une durée moyenne de séjour plus courte. Cependant, il semble exagéré de proposer comme on le retrouve dans la littérature nord-américaine une sortie du patient le jour de la chirurgie du fait des risques notamment d'infection et de fuite de liquide cérébro-spinal en post opératoire (6). Cette attitude pourrait être envisagée en cas de biopsie simple de la région, mais cet abord est majoritairement réalisé pour l'exérèse de tumeurs extensives par les neurochirurgiens.

La littérature est particulièrement abondante et enthousiaste ces quinze dernières années afin de promouvoir les abords étendus par voie antérieure. Cela ne doit toutefois pas faire oublier les limites et risques inhérents à cette chirurgie.

Une des principales limites de cette chirurgie est la fermeture durale. En effet l'ouverture de la dure-mère rétro-clivale ne pose pas de problème lors de sa réalisation, en dehors de celui de contrôler le plexus veineux basilaire une fois la partie supérieure du clivus fraisée (6). Cependant sa fermeture étanche est difficile et malgré les différentes techniques, plus ou moins complexes proposées, elle se révèle parfois décevante. Une attention particulière lors de l'abord doit être apportée à la dissection du lambeau naso-septal qui pourra servir de tissu autologue pédiculé pour la fermeture. L'artère sphéno-palatine alimente ce lambeau, elle doit être soigneusement séparée du plan osseux lors de l'exposition de la face médiale du processus ptérygoïde afin de pouvoir la transposer latéralement.

L'utilisation d'un lambeau naso-septal pédiculé est aujourd'hui la méthode de choix pour traiter les brèches de surface importante après chirurgie de la base du crâne, cette technique donne jusqu'à 94% de bons résultats selon Hadad et al (158,159).

On retiendra aussi les techniques combinées de inlay, onlay utilisant soit des tissus autologues (fascia lata, aponévrose du grand droit, graisse abdominale, lambeau pédiculé naso-septal, cornet moyen) soit des substituts de dure-mère synthétique.

Dans tous les cas il est presque impossible de réaliser une suture parfaitement étanche comme cela peut être réalisé dans des zones plus superficielles. L'ajout d'un support rigide pour éviter l'exclusion de la fermeture peut être proposé. Il sera réalisé soit par plaque soit par la mise en place d'un fragment osseux.

La mise en place d'un drainage lombaire externe du liquide cérébro-spinal en post-opératoire afin de protéger la cicatrisation du lambeau est aussi proposée, sans avoir montré de supériorité nette (160,161). Les abords endo-nasaux étendus ont aussi tendance à supprimer tout support pouvant retenir le tissu graisseux, un packing nasal temporaire est le plus souvent réalisé afin de s'affranchir de cette difficulté (161). Dans ces conditions, il est indispensable dès la planification de l'acte chirurgical de réfléchir aux possibilités de fermeture et de savoir modifier son choix opératoire en cas de risque évident de fuite de liquide cérébro-spinal en post-opératoire.

Parmi les autres risques des abords antérieurs de la base du crâne, la blessure carotidienne pouvant nécessiter un sacrifice de l'axe vasculaire doit être soulignée. L'incidence de cette complication est assez mal documentée dans la littérature, elle oscille entre 0,2 et 1,4% pour la chirurgie trans-sphénoïdale des tumeurs hypophysaires sous microscope opératoire. Pour la chirurgie sous endoscopie, Gardner et al rapportent un risque de 0,3%, un peu plus important lors des abords étendus, trans-ptérygoïdiens ou trans-clivaux (0,9%) qui impliquent des manipulations de l'axe carotidien. La plaie carotidienne entraîne dans plus de la moitié des cas selon Gardner et al le sacrifice de l'axe carotidien (162). Certains ont proposé le monitoring per-opératoire des potentiels évoqués somesthésiques pour savoir si la carotide pouvait être sacrifiée ou non au décours d'une plaie opératoire (163). Cette technique semble présenter assez peu d'intérêt, si ce n'est d'essayer dans la mesure du possible de faire le choix entre un traitement conservateur ou une occlusion carotidienne per-opératoire. L'utilisation d'un doppler per-opératoire pour repérer la carotide au cours du fraisage ou lorsque celle-ci est recouverte de tumeur peut être une aide importante. Il faut, lors de la planification opératoire, connaître parfaitement l'anatomie du polygone artériel de la base et ses variantes. Au minimum un examen d'imagerie de coupe avec injection de produit de contraste et au mieux la réalisation d'une artériographie cérébrale (au cours de laquelle des tests de tolérance à l'occlusion carotidienne peuvent être réalisés) doivent être réalisés avant ce type de chirurgies. Ce bilan doit permettre de déterminer la perméabilité des axes carotidiens, rechercher d'éventuels vascularisations directes de la tumeur à partir de l'artère carotide interne et de rechercher la présence d'un polygone artériel de la base fonctionnel.

Le risque concernant le tronc basilaire apparaît exceptionnel sauf en cas de tumeurs à extension intracrânienne venant au contact avec lui (6) ; la voie d'abord antérieure est dans ce cas une indication limite. Si la tumeur a une extension intra-crânienne importante, le planning opératoire peut prévoir un abord péri-pétreux pour contrôler l'artère basilaire ; puis une voie d'abord antérieure.

Les atteintes du nerf du canal ptérygoïdien sont fréquentes voire inéluctables lors des abords trans-ptérygoïdiens infra-pétreux. Il en résulte un syndrome sec homolatéral dont le patient doit être averti.

Enfin l'anosmie qui est une complication de l'éthmoïdectomie totale et les rhinites croûteuses doivent être signalées au patient en cas d'abord étendu.

Le nerf abducens, comme on l'a vu, est tendu et mobile dans la citerne pré-pontique, depuis le sillon bulbo-pontique jusqu'au foramen pétro-sphénoïdal où il devient fixe. Le repérage du VI au niveau du foramen pétro-sphénoïdal est important car il constitue un repère anatomique fixe.

Le VI après être sorti de la citerne pré-pontique a un trajet de 1 à 3mm dans un dédoublement de dure-mère là où il chemine dans le foramen pétro-sphénoïdal. Il change alors de direction devenant plus latéral pour se diriger vers le sinus caverneux.

Il faut donc repérer le VI en s'aidant des autres structures régionales : l'artère carotide interne, la confluence veineuse pétro-sphénoïdale (sinus caverneux, sinus pétreux inférieur).

Le nerf abducens est entouré par un confluent veineux à l'intérieur de ce canal ostéo-fibreux inextensible. La réunion à ce niveau du sinus pétreux inférieur et du sinus caverneux est une des explications données concernant les atteintes du VI dans l'hypertension intra-crânienne avec gêne au retour veineux (12).

Comme le confirment nos dissections, l'anatomie du sinus sphénoïdal peut être très variable. A la naissance et chez le jeune enfant, sa pneumatisation est absente (164). A l'inverse, chez l'adulte, il faut se méfier lors du fraisage du sinus sphénoïdal de l'extension de sa pneumatisation. En effet celle-ci peut se prolonger jusqu'au processus clinioïde antérieur ou dans les récessus optico-carotidiens avec risque de pneumencéphalie et de rhinorrhée (165). L'absence complète de pneumatisation chez l'adulte est extrêmement rare (164).

Le sphénoïde est classiquement constitué de deux cavités sinusiennes séparés par un septum inter-sphénoïdal. Dans les faits, ce septum est rarement médian, par ailleurs il peut exister plusieurs septations au sein du même sinus sphénoïdal. En conséquence la base du septum ne peut en aucun cas être considérée comme un élément de référence pour retrouver la ligne médiane (164). L'effondrement des septa doit être réalisé prudemment car ceux-ci peuvent s'insérer sur la fine couche osseuse recouvrant la carotide interne paraclivale ou le nerf optique, il est important de repérer sa base d'implantation avant toute manipulation (165).

L'apport de la tomodensitométrie en fenêtré osseuse pour la programmation de la chirurgie de la région pétro-clivale par voie antérieure est fondamental. L'analyse doit se faire au minimum dans le plan axial et dans le plan coronal afin d'identifier les risques propres à chaque patient lors de la planification chirurgicale: présence et position des septa, déhiscence des parois, protrusion du nerf optique, vidiens, maxillaires ou des artères carotides internes, pneumatisation des processus clinoides antérieurs (165). La protrusion se définit dans la littérature comme le fait que plus de la moitié du diamètre de l'élément vasculo-nerveux dépasse dans la cavité aérique. Les phénomènes de protrusion des éléments vasculo-nerveux sont associés à une pneumatisation importante, au maximum il peut exister une déhiscence de la paroi osseuse (164).

L'artère carotide interne comporte quatre segments selon Rhoton: le segment C1 ou cervical s'étend de sa naissance au niveau de l'artère carotide commune au canal carotidien qui est son point d'entrée dans le rocher, le segment C2 intra pétreux qui correspond au trajet horizontal de la carotide dans l'os temporal qui prend un trajet ascendant vers le sinus caverneux en traversant le ligament pétro-lingual qui est la limite postéro-médiale du sinus caverneux (166), le segment C3 intra-caverneux qui se termine en perforant la dure-mère et le segment C4 intradural se terminant au niveau du « T » carotidien où elle donne le segment A1 de l'artère cérébrale antérieure et le segment M1 de l'artère cérébrale moyenne (167). Il existe de nombreuses autres classifications des segments carotidiens selon que l'on se place du point de vue du chirurgien, de l'anatomiste ou du neuroradiologue (154). De nombreuses variations anatomiques sont décrites quant à la position de l'artère carotide au niveau du sinus caverneux avec des aspects de « kissing

carotides » fermant complètement l'accès à la loge hypophysaire. Il n'est ainsi pas possible de prendre comme repère anatomique la carotide interne intra-caverneuse.

La carotide est recouverte dans son segment para-clival par un plexus veineux qui peut se prolonger jusqu'au genou de la carotide interne intra-pétreuse (168). Se repérer par rapport à l'axe carotidien ne nous est pas apparu opportun étant données les importantes variations anatomiques retrouvées.

Dans la partie postérieure du sinus caverneux, le nerf abducens va croiser la face dorsale du segment ascendant de l'artère carotide interne intra-caverneuse (168). Il s'agit là du point d'entrée du VI dans le sinus caverneux.

Le nerf abducens est peu mobile à partir de son entrée dans le canal pétro-sphénoïdien. Il est alors enserré dans un complexe ostéo-ligamentaire lui conférant une position fixe, ce que nous avons pu retrouver lors de nos dissections. Lorsque le VI est totalement enserré dans la lésion, il paraît difficile, si l'objectif est une exérèse complète, de le préserver et ce d'autant qu'il est le plus souvent déjà atteint. En revanche lorsque ces lésions se développent à partir de la ligne médiane et refoulent le nerf latéralement, il est important de déterminer sa position exacte qui guidera le geste chirurgical.

Dans la littérature nous n'avons pas trouvé de donnée précise permettant d'identifier le VI lors des abords chirurgicaux par voie antérieure. Nous avons essayé de déterminer des données morphométriques. Le point de référence doit être nécessairement fixe et ayant peu de variations inter-individuelles. En effet mesurer la position du VI au moment où il croise la face postérieure de l'artère carotide interne dans le sinus caverneux est inutile, car il est mobile à ce niveau-là comme nous avons pu le confirmer lors des dissections. Nous nous sommes donc attachés à mesurer la position du VI par rapport à la ligne médiane, à sa sortie du canal pétro-sphénoïdal. La deuxième mesure effectuée concerne la verticale entre le dorsum sellae et la ligne d'émergence des deux nerfs abducens.

Selon Lang (169), l'espace séparant les deux points d'entrée des nerfs abducens dans la dure -mère varie de 17 à 27mm, pour une moyenne de 20mm. Zhang et al retrouvent un espace de 18,3mm +/- 2,7mm. Nous retrouvons les mêmes mesures lors de nos dissections

avec une moyenne à 21mm+/- 2mm. Il se situe environ à 11mm en dessous du cavum trigéminé (168).

Le nerf abducens présente une fixité importante au niveau du canal pétro-sphénoïdal, d'ailleurs selon les séries, près de 10% des ligaments pétro-sphénoïdaux sont calcifiés, en partie ou en totalité, le plus souvent de façon asymétrique, formant ainsi un véritable foramen pétro-sphénoïdal ou pont osseux du nerf abducens selon les auteurs. La fixité du nerf dans un canal inextensible explique alors selon certains auteurs les compressions vasculo-nerveuses par la branche méningée du tronc méningo-hypophysaire qui accompagne le VI dans son trajet intra-dural (9). Ces constatations nous incitent à prendre comme référence dans nos mesures l'émergence fixe du nerf au niveau du canal pétro-sphénoïdal.

Le trajet du VI depuis son entrée dans le canal de pétro-sphénoïdal jusqu'au croisement avec l'artère carotide interne dans son segment ascendant est mesuré à 12,3mm selon Fukushima et al (168). Nous retrouvons environ 9mm pour cette mesure sur nos spécimens. Cette portion est fixe, le nerf cheminant dans un feuillet dural, qui adhère à l'apex pétreux et parfois aussi au ligament pétro-sphénoïdal, et qui se termine à l'entrée dans le sinus caverneux (12,24).

Le VI émerge du canal pétro-sphénoïdal à 10 mm de la ligne médiane. Cette donnée concorde avec les mesures que nous avons effectuées concernant l'entrée dans le canal pétro-sphénoïdal au versant cisternal (21mm séparent les deux VI à ce niveau dans notre étude). L'étude sur la clivectomie par voie antérieure d'Al-Mefty et al en 2008 proposait des mesures de distance des différents éléments de la région pétro-clivale, cependant il s'agissait uniquement des repères osseux mesurés par voie intra-crânienne. Malgré tout, certaines données sont intéressantes. Dans cet article, la distance entre les deux sutures pétro-clivales est mesurée à 21,5mm (19-25mm) (170). Sachant que le VI entre à ce niveau dans le canal pétro-sphénoïdal, le fait que nous retrouvions le même ordre de grandeur nous rassure sur la fiabilité de notre repère par voie antérieure.

En hauteur, 16,5mm séparent le dorsum sellae de la ligne horizontale d'émergence des VI. Sachant que le nerf abducens à une direction en haut, en dehors et en avant, le fraisage devra être plus prudent à la partie supérieure du clivus où le risque d'y être confronté est supérieur. Il est cependant protégé à ce niveau par la portion verticale de la carotide interne para-clivale qui le croise en avant et par le dédoublement dure-mérien dans lequel il chemine (25).

En tenant compte de ces constatations on peut donc déterminer un trapèze au sein duquel le fraisage sera peu risqué (figure 40). Sa base est constituée par la ligne horizontale reliant les genoux des artères carotides internes à leur jonction entre carotide intra-pétreuse et segment ascendant para-clival. Selon nos mesures, cette droite centrée sur la ligne médiane ne devra pas dépasser 20mm. Près de la ligne médiane, le fraisage est peu risqué jusqu'au dorsum sellae sauf conformation particulière des artères carotides internes à ce niveau (165). Le sommet du parallélépipède s'il ne dépasse pas la base ne présente pas de risque particulier pour les nerfs abducens étant donnée leur direction vers l'extérieur. Les limites latérales sont constituées par les carotides para-clivales. Cet abord permet d'atteindre la dure-mère rétro-clivale qui va alors être ouverte. Le nerf abducens peut alors être suivi selon une direction crânio-caudale dans son trajet ventral par rapport au tronc cérébral. Le refroidissement constant de la fraise et le monitoring du VI prennent ici toute leur place.

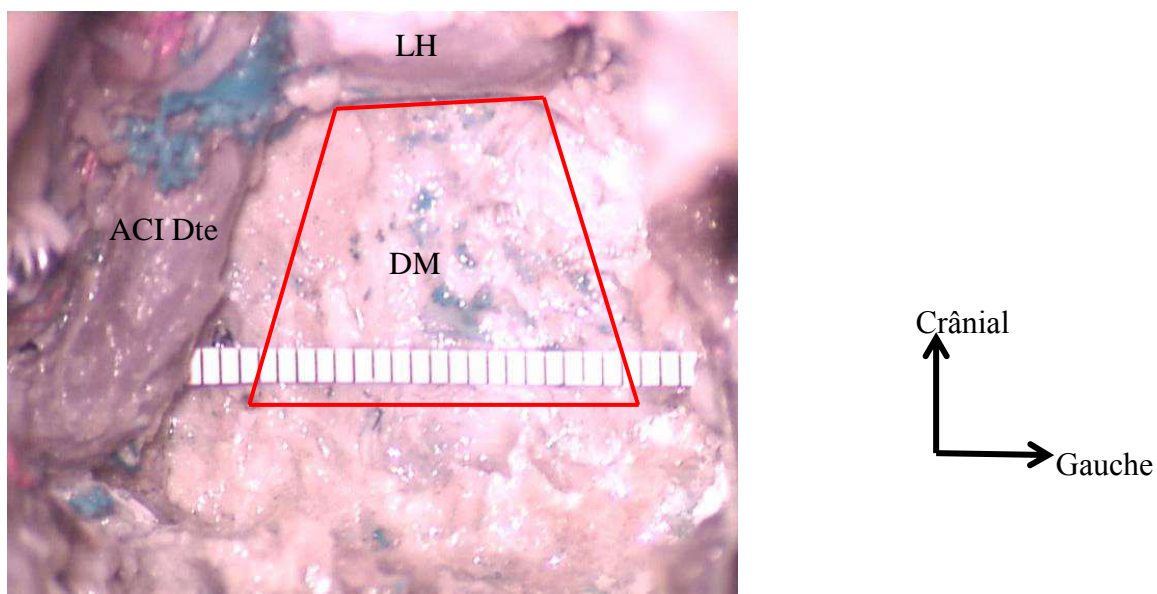


Figure 40: vue ventrale après fraisage du clivus, émergence des VI, parallélépipède de sureté du fraisage. DM dure-mère rétro-clivale, ACI artère carotide interne droite, LH loge hypophysaire.

La planification de ce type de chirurgie nécessite au minimum une imagerie bi-modale avec des coupes de scanner, en fenêtres osseuses, reconstruites au minimum en plans axial et coronal, associée à une imagerie par résonance magnétique en coupes fines millimétriques. L'exploration vasculaire se fera au moyen de l'injection d'un des deux examens précédents et en cas de difficulté particulière au moyen d'une artériographie. Cet examen permettra notamment de tester la fonctionnalité du polygone artériel de la base du crâne et la tolérance au sacrifice carotidien.

Le scanner permet de visualiser les différents éléments osseux et de prévoir les difficultés éventuelles ; importance de la pneumatisation du sphénoïde, position des septa, protrusion d'éléments vaculo-nerveux, déhiscence des parois osseuses. Cet examen est le plus souvent suffisant à l'analyse des cavités aériques de la face et permet une chirurgie guidée par l'imagerie (164).

Les nouvelles techniques d'imagerie permettent de localiser assez précisément le nerf au niveau des citernes (39) et de déterminer le nombre de branches cisternales. Elles restent cependant limitées à partir de l'entrée du nerf abducens dans le canal pétro-clival et ce d'autant plus qu'une lésion de la région pétro-clivale modifie l'anatomie. Lors de son trajet plus antérieur, il peut être visualisé en négatif au niveau du sinus caverneux. Ainsi, la région pétro-clivale et plus particulièrement le trajet dans le canal pétro-clival constitue un trou noir pour l'analyse du VI. Lors des tumeurs de la région, qui souvent le refoulent latéralement avec le sinus caverneux, le VI n'est bien souvent plus individualisable. Il apparaît dès lors essentiel de déterminer des repères stables permettant de prévoir la position du nerf abducens lors de l'abord par voie antérieure.

La neuronavigation est un outil important lorsque la tumeur modifie les structures osseuses et donc leurs rapports vasculo-nerveux. La fusion des examens osseux par tomodensitométrie et d'imagerie par résonance magnétique fournit des informations importantes pour repérer les différentes structures vasculaires et osseuses. Utiliser une seule modalité d'imagerie dans cette indication paraît nettement insuffisant. Lorsque le sphénoïde est peu pneumatisé, le repérage des axes carotidiens est particulièrement difficile et la navigation de la fraise, ou de tout autre instrument, est alors très utile. Il est à

noter par ailleurs, que l'endoscope utilisé de plus en plus couramment pour ces chirurgies, ne fournit (sauf à de rares exceptions) que des images en deux dimensions. La perte de la profondeur de champ qui est apportée par le microscope opératoire avec sa vision binoculaire peut alors être compensée par le traçage des instruments (171).

De plus, le développement de système de neuronavigation magnétique, ne nécessitant pas l'utilisation de cadre, est une avancée ouvrant à la généralisation de l'endoscopie naviguée (172) ou de la chirurgie assistée par l'endoscopie..

L'association à l'imagerie per-opératoire serait un moyen d'actualiser la navigation au cours de la chirurgie et de s'affranchir de la perte d'information inhérente à la progression de l'exérèse tumorale (173).

L'utilisation de l'imagerie per-opératoire pour la chirurgie par voie antérieure des lésions pétro-clivales est rapportée par quelques articles de la littérature (174,175). Il s'agit principalement de biopsies. L'imagerie per-opératoire permet de s'affranchir du déplacement des structures dû à l'installation du patient ou à la ponction d'une lésion kystique qui fait perdre l'intérêt de la navigation d'instrument. Cependant le jour opératoire est souvent satisfaisant dans cette chirurgie pour ne pas nécessiter la réalisation d'une imagerie de contrôle de la qualité de l'exérèse. Celle-ci est d'avantage guidée par le respect des structures nobles vasculo-nerveuses de la région. De plus ces techniques sont à l'heure actuelle de mise en place lourde, chronophages et ne disposent pas d'une définition suffisante pour analyser les éléments nerveux de cette région complexe.

Les progrès dus à l'utilisation systématique du monitoring du nerf facial dans les tumeurs de l'angle ponto-cérébelleux ont incité à appliquer des techniques de monitoring électro-physiologiques aux autres nerfs crâniens. Les nerfs oculomoteurs sont particulièrement fragiles du fait de leur faible section, inférieure à 1 mm. Le monitoring du nerf abducens nécessite au préalable le placement d'une microélectrode bipolaire dans le muscle droit latéral sous contrôle échographique. Cette technique est difficile à mettre en place du fait de la petite taille des muscles oculomoteurs (environ 2mm de diamètre), de la présence du

nerf optique et des vaisseaux intra-orbitaire, mais aussi du fait des particularités électro-physiologiques des muscles oculomoteurs, ce qui demande un électro-physiologiste expérimenté (176). Le monitoring du nerf abducens a principalement une valeur localisatrice pour guider le geste chirurgical, il est difficile de prédire la présence ou non d'un déficit neurologique post-opératoire par cette technique (177). Néanmoins, le monitoring des nerfs crâniens, bien que long à mettre en place en pré-opératoire, devrait permettre d'optimiser les gestes per-opératoires.

A l'heure actuelle, l'expérience du robot chirurgical est surtout le fait de chirurgie des cavités naso-paryngées au travers de voie trans-orales. Depuis 2007 de plus en plus d'études sur cadavres rapportent des essais de chirurgie par voie endonasale à l'aide du robot chirurgical. Les principaux avantages retenus sont la possibilité d'avoir une vision stéréoscopique (ce qui est néanmoins possible avec les nouveaux endoscopes) et le gain en mobilité qui permet de réaliser des mouvements fins dans un espace confiné (178). Kupferman et al ont ainsi montré la possibilité de suturer la dure-mère sur cadavres au travers d'une voie trans-nasale (179). Carrau et al ont rapporté avec succès l'association d'une voie robotique trans-orale associée à une voie endoscopique endonasale pour la chirurgie de tumeurs volumineuses de la base du crâne (180). Si le robot chirurgical paraît avantageux pour résoudre les problèmes d'étanchéité de la dure-mère inhérents à cette voie d'abord, il semble à l'heure actuelle encore limité par l'inadaptation des instruments proposés pour réaliser les chirurgies de la base du crâne et surtout pour contrôler les structures vasculo-nerveuses.

Par ailleurs, plusieurs équipes travaillent actuellement à la construction de modèles tridimensionnels afin d'aider à la compréhension et à la planification de la chirurgie dans cette région particulièrement complexe à aborder et à se représenter dans l'espace (181). La difficulté à l'avenir sera d'y intégrer le modèle pathologique.

VIII- Conclusion

VIII. Conclusion

Le trajet particulier du nerf abducens associe changements de direction brusques, et rapports étroits avec les structures pétro-clivales. Connaître précisément son cheminement aux abords du clivus est important lors de la chirurgie des tumeurs de la région, notamment lorsque celle-ci est réalisée par voie antérieure trans-naso-sinusienne. En effet, à la différence des abords endocrâniens cisternaux, ces voies chirurgicales ne permettent pas de visualiser le VI avant d'y avoir été confronté. Aucune voie d'abord n'est idéale et ne peut être réalisée de façon systématique dans la chirurgie de la base du crâne. Davantage que pour toute autre chirurgie, la planification doit s'attarder à trouver le meilleur compromis pour chaque patient entre la qualité d'exérèse, les risques opératoires, les possibilités de fermeture et les moyens techniques et humains disponibles pour l'opération. La connaissance de repères anatomiques stables est alors essentielle avant d'envisager une chirurgie dans cette région anatomique particulière.

Le développement constant des techniques d'imagerie permet, au-delà des connaissances anatomiques indispensables, de visualiser de mieux en mieux les nerfs crâniens afin de planifier son geste chirurgical. La combinaison des données du scanner et de l'imagerie par résonance magnétique permet de reconstituer le nerf sur l'ensemble de son trajet. L'imagerie pathologique constitue néanmoins une limite importante du fait des modifications locales.

Ainsi, il nous est apparu important de déterminer une zone de sécurité lors des abords par voie antérieure afin de préserver le nerf abducens. Cette zone correspond à un trapèze dont la base de 20mm s'étend sur une ligne reliant les deux genoux de l'artère carotide interne intra-pétreuse et dont le sommet correspond à la limite du dorsum sellae.

Il ne faut cependant pas négliger l'apport de technologies améliorant la préservation du VI. L'utilisation de la neuronavigation per opératoire permet de façon fiable de visualiser les repères osseux et ainsi de localiser l'apex pétreux. Le monitoring de la VIème paire crânienne doit aussi être envisagé lors des chirurgies de l'apex pétro-clival.

Abréviations :

OMS : Organisation Mondiale de la Santé

ORL : Oto-rhino-laryngologie

VI : nerf abducens

Table des illustrations :

Figure 1: base du crâne vue endocrânienne. 1 foramen magnum, 2clivus, 3 apex pétreux, 4 selle turcique, 5 foramen épineux, 6 fosse temporale, 7 toit de l'orbite, 8 foramen ovale, 9 processus clinôïde postérieur, 10 processus clinôïde antérieur, 11 synchondrose sphéno-occipitale, 12 fosse cérébrale postérieure, 13 foramen jugulaire, 14 foramen carotidien, 15 foramen rondum.	15
Figure 2: rapports de l'apex pétreux d'après <i>Karkas et al</i> (4). Coupe sagittale (a) et coupe axiale (b). FM foramen magnum, GL golfe jugulaire, LP labyrinthe postérieur, CO cochlée, AP apex pétreux, CAI conduit auditif interne, CP clinôïde postérieure, SS sinus sphénoïdal, Foramen déchiré, ACIIP artère carotide interne intra-pétreuse, MAI méat acoustique interne, FMOI face médiale de l'oreille moyenne.....	17
Figure 3: vue endocrânienne de la base du crâne, d'après <i>Sobotta, Atlas d'Anatomie Humaine</i>	18
Figure 4: vue endocrânienne, axe du VI droit (épingle rouge) et du V droit (flèche jaune), FOS fissure orbitaire supérieure, FR foramen rondum, C clivus, AP apex pétreux	19
Figure 5: TDM coupe axiale, synchondrose pétro-clivale	20
Figure 6: vue endocrânienne de la base du crâne, drainage veineux, d'après <i>Sobotta, Atlas d'Anatomie Humaine</i>	22
Figure 7: schéma des noyaux du VI, vue dorsale du plancher du V4 et coupe du pont passant par les noyaux du VI, vue caudale; dessins A.Mesnard d'après <i>Jean Bossy, Organe des sens et nerfs crâniens</i>	24
Figure 8: vue para-sagittale médiane des noyaux des nerfs crâniens d'après <i>Carpenter</i> (16)	25
Figure 9: vue endocrânienne droite des différents nerfs crâniens	27
Figure 10: vue ventrale du sinus caverneux et de son contenu selon <i>Netter</i>	28
Figure 11: vue ventrale après fraisage du basi-sphénoïde, trajet du VI gauche intra-caverneux. SS sinus caverneux, ST selle turcique, DM dure-mère rétroclivale, ACI artère carotide interne	29
Figure 12: IRM coupe para-sagittale T2 passant par le VI gauche (tête de flèche). AICA (flèche blanche)	32
Figure 13: IRM coupes axiales T2 consécutives passant par le VI (têtes de flèche), visualisation du VI gauche dans le canal pétro-sphénoïdal avec son manchon de LCS ; artère cérébelleuse antéro-inférieure (flèche blanche).....	32

Figure 14: IRM coupe axiale T2 Chondrome pétro-clival droit.....	36
Figure 15: coupes IRM dans le plan coronal, T1 (isosignal) avec injection de gadolinium (faible réhaussement), T2 (hypersignal) et coupe axiale de scanner passant par la région pétro-clivale montrant la lyse de l'apex pétreux gauche. Chondrosarcome. Illustration des difficultés diagnostiques entre les tumeurs d'origine cartilagineuses et les chordomes.....	37
Figure 16: IRM coupe axiale séquence T2, chordome du clivus avec envahissement intradural.....	40
Figure 17: TDM coupe axiale, dysplasie fibreuse clivale	45
Figure 18: IRM coupe axiale T1 après injection de gadolinium, méningiome pétro-clival	50
Figure 19: IRM coupes axiale et coronale T1 avec injection de gadolinium; fibrome nasopharyngien chez un jeune garçon de 9 ans.....	53
Figure 20: IRM coupes axiales T1 avec injection de gadolinium et T2, ostéomyélite de la base du crâne	58
Figure 21: vue endo-crânienne de la base du crâne, zone de fraisage de la pétrectomie totale (rouge) et de la pétrectomie antérieure (jaune).....	64
Figure 22: schéma de <i>Friedman et al.</i> vues opératoires: A exposition du contenu du conduit auditif interne, B ouverture de la cochlée et VII dérouté, C angle de vue selon l'abord trans-cochléaire (138).	66
Figure 23: vue ventrale per-opératoire de la technique de degloving, avant et après maxillotomie.....	71
Figure 24: voies d'abord antérieures, trans-basale (flèche rouge), trans-nasale (flèche jaune), trans-orale (flèche bleue).....	72
Figure 25: exemple de voies combinées transorale et infra-pétreuse, IRM coupe axiale T2 pré-opératoire, IRM sagittale TI avec injection de gadolinium post-opératoire (voie trans-orale, scanner coupe axiale avec injection de produit de contraste résultat final.....	72
Figure 26: vue ventrale de la base du crâne, paroi ventrale du sinus sphénoïdal ouverte : axe du canal du nerf vidien droit (épingle rouge), ST selle turcique, SS paroi postérieure du sinus sphénoïde, Se septum sphénoïdal, ACI artère carotide interne.....	76
Figure 27: TDM coupe coronale passant par les canaux vidiens	77
Figure 28: vue ventrale après fraisage du clivus et de la paroi postérieure du sinus sphénoïde, ACI artère carotide interne, SVS sinus veineux de la selle turcique, SB sinus basilaire.....	78

Figure 29: vue ventrale, ACI G artère carotide interne gauche, tête de flèche tronc méningo-hypophysaire, ST selle turcique, DM dure-mère rétroclivale	79
Figure 30: vue ventrale trans-sphénoïdale, mobilisation de l'artère carotide interne gauche para-clivale après le fraisage. DM dure-mère rétroclivale, ACI artère acrotide interne paraclivale.....	79
Figure 31: vue ventrale après ouverture de la dure-mère rétro-clivale.....	80
Figure 32: vue endocrânienne, dédoublement du nerf abducens droit	81
Figure 33: vue endocrânienne après ouverture de la tente. TC tente du cervelet, SPS sinus pétreux supérieur, FT fosse temporale, ACI artère carotide interne.	82
Figure 34: vue de face après fraisage du clivus et de l'apex pétreux; les différents segments de l'artère carotide interne gauche extra-crânienne ; C1 cervical, C2 pétreux, C3 trou déchiré, C4 caverneux, C5 clinoidien, C6 ophtalmique ou supra-clinoïdien, C7 communicant selon <i>Bouthillier</i> (Segment of the internal carotid artery a new classification).....	83
Figure 35: vue ventrale après fraisage du clivus. Mesure des distances à l'émergence du VI, tête d'épingle symbolisant la ligne médiane à hauteur de l'émergence des VI.....	83
Figure 36: vue ventrale, épaissement dure-mérien au niveau du foramen pétro-sphénoïdal, à la sortie de la citerne direction du nerf abducens à son entrée dans le sinus caverneux droit	84
Figure 37: vue ventrale, nerf abducens gauche de son émergence jusqu'au croisement avec l'artère carotide interne para-clivale. F Feuillelet dural accompagnant le VI jusqu'à son entrée dans le sinus caverneux, ACI artère carotide interne.....	85
Figure 38: vue ventrale après fraisage du clivus arachnoïde en place ; portion cisternale du VI jusqu'à son entrée dans le canal pétro-sphénoïdal. AB artère basilaire.	85
Figure 39: TDM coupe sagittale, abord endonasal, lame cribliforme, jugum sphénoïdal, région sellaire, clivus, foramen magnum, processus odontoïde.	88
Figure 40: vue ventrale après fraisage du clivus, émergence des VI, parallélépipède de sureté du fraisage. DM dure-mère rétro-clivale, ACI artère carotide interne droite, LH loge hypophysaire.....	95

Les imageries diagnostiques de ce travail sont issues des patients du Pr Liguoro, du Pr Darrouzet, du Pr Franco-Vidal, du Dr Barreau, du Dr Gimbert, du Dr Dautheribes. Qu'ils soient remerciés pour leur mémoire et leur aide, qui m'ont été précieuses dans l'illustration de ce travail.

Un grand merci à Anaïs Mesnard pour sa disponibilité et ses talents d'illustratrice (www.caribou.fr et <http://bd-caribou.blogspot.com>).

Bibliographie:

1. Joshi AS, Sadeghi N, Wahan SS, Kathju S. Skull Base Anatomy [Internet]. Medscape; 2013 [cité 5 sept 2013]. Disponible sur: <http://emedicine.medscape.com/article/882627-overview>
2. Köksel T, Crockard HA. « Clivus » through the eyes of the transoral surgeon. *Turk Neurosurg.* 1990;1(4):146-50.
3. Chiro GD, Anderson WB. The clivus. *Clin Radiol.* janv 1965;16(3):211-223.
4. Karkas A, Righini C-A, Spinato L, Lefournier V, Schmerber S. Lésions de l'apex pétreux. *Ann Otolaryngol Chir Cervico-Faciale.* nov 2009;126(5-6):283-293.
5. Fournier HD, Mercier P, Roche PH. Surgical anatomy of the petrous apex and petroclival region. *Adv Tech Stand Neurosurg.* 2007;32:91-146.
6. Zanation AM, Snyderman CH, Carrau RL, Gardner PA, Prevedello DM, Kassam AB. Endoscopic endonasal surgery for petrous apex lesions. *The Laryngoscope.* janv 2009;119(1):19-25.
7. Héran F, Williams M, Ayache D. MRI of the temporal bone. *J Radiol.* nov 2006;87(11 Pt 2):1783-1794.
8. Martin-Duverneuil N, Sahli-Amor M, Chiras J. Anatomie et imagerie du massif facial normal chez l'adulte. *EMC - Radiol Imag Médicale Musculosquelettique - Neurol - Maxillofac.* 2008;1-20.
9. Tubbs RS, Sharma A, Loukas M, Cohen-Gadol AA. Ossification of the petrosphenoidal ligament: unusual variation with the potential for abducens nerve entrapment in Dorello's canal at the skull base. *Surg Radiol Anat SRA.* 23 juill 2013;
10. Destrieux C, Velut S, Kakou MK, Lefrancq T, Arbeille B, Santini JJ. A new concept in Dorello's canal microanatomy: the petroclival venous confluence. *J Neurosurg.* juill 1997;87(1):67-72.
11. Iaconetta G, Fusco M, Cavallo LM, Cappabianca P, Samii M, Tschabitscher M. The abducens nerve: microanatomic and endoscopic study. *Neurosurgery.* sept 2007;61(3 Suppl):7-14; discussion 14.
12. Zhang Y, Yu H, Shen B-Y, Zhong C-J, Liu E-Z, Lin Y-Z, et al. Microsurgical anatomy of the abducens nerve. *Surg Radiol Anat.* 13 juill 2011;34(1):3-14.
13. Rouvière H, Delmas A. Anatomie humaine: descriptive, topographique et fonctionnelle. *Système nerveux central, voies et centres nerveux.* Masson; 2002. 482 p.

14. Joo W, Yoshioka F, Funaki T, Rhoton AL Jr. Microsurgical anatomy of the abducens nerve. *Clin Anat N Y N*. nov 2012;25(8):1030-1042.
15. Marinković S, Gibo H. The neurovascular relationships and the blood supply of the oculomotor nerve: the microsurgical anatomy of its cisternal segment. *Surg Neurol*. déc 1994;42(6):505-516.
16. Carpenter MB. Core text of neuroanatomy. 3rd éd. Williams and Wilkins; 1985. 473 p.
17. Nathan H, Ouaknine G, Kosary IZ. The abducens nerve. Anatomical variations in its course. *J Neurosurg*. nov 1974;41(5):561-566.
18. Ozveren MF, Sam B, Akdemir I, Alkan A, Tekdemir I, Deda H. Duplication of the abducens nerve at the petroclival region: an anatomic study. *Neurosurgery*. mars 2003;52(3):645-652; discussion 651-652.
19. Mercier P, Brassier G, Fournier H-D, Delion M, Papon X, Lasjaunias P. Morphological anatomy of the cranial nerves in their cisternal segment (III-XII). *Neurochirurgie*. avr 2009;55(2):78-86.
20. Umansky F, Elidan J, Valarezo A. Dorello's canal: a microanatomical study. *J Neurosurg*. août 1991;75(2):294-298.
21. Tubbs RS, Radcliff V, Shoja MM, Naftel RP, Mortazavi MM, Zurada A, et al. Dorello canal revisited: an observation that potentially explains the frequency of abducens nerve injury after head injury. *World Neurosurg*. janv 2012;77(1):119-121.
22. Ziyal IM, Salas E, Wright DC, Sekhar LN. The petrolingual ligament: the anatomy and surgical exposure of the posterolateral landmark of the cavernous sinus. *Acta Neurochir (Wien)*. 1998;140(3):201-204; discussion 204-205.
23. Yasuda A, Campero A, Martins C, Rhoton AL Jr, de Oliveira E, Ribas GC. Microsurgical anatomy and approaches to the cavernous sinus. *Neurosurgery*. janv 2005;56(1 Suppl):4-27; discussion 4-27.
24. Kayalioglu G, Govsa F, Erturk M, Pinar Y, Ozer MA, Ozgur T. The cavernous sinus: topographic morphometry of its contents. *Surg Radiol Anat*. 1999;21(4):255-60.
25. Campero A, Campero AA, Martins C, Yasuda A, Rhoton AL Jr. Surgical anatomy of the dural walls of the cavernous sinus. *J Clin Neurosci Off J Neurosurg Soc Australas*. juin 2010;17(6):746-750.

26. Civit T, Froelich S, Joud A, Perez M, Mercier P. Anatomie descriptive de l'orbite. *Neurochirurgie*. avr 2010;56(2-3):81-88.
27. Casselman JW. The sphenoid bone: anatomy. *J Neuroradiol J Neuroradiol*. sept 2003;30(4):201-210.
28. Sauer A, Speeg-Schatz C. La paralysie du nerf abducens. VIème paire crânienne. *Prat En Ophtalmol*. 5(44):125-127.
29. Cochard-Marianowski C, Roussel B, Vignal-Clermont C. Paralysies oculomotrices. *EMC - Ophtalmol*. janv 2008;5(3):1-14.
30. Fujisawa H, Marukawa K, Kida S, Hasegawa M, Yamashita J, Matsui O. Abducens nerve palsy and ipsilateral Horner syndrome: a predicting sign of intracranial carotid injury in a head trauma patient. *J Trauma*. mars 2001;50(3):554-556.
31. Dotan G, Rosenfeld E, Stolovitch C, Kesler A. The role of neuroimaging in the evaluation process of children with isolated sixth nerve palsy. *Childs Nerv Syst ChNS Off J Int Soc Pediatr Neurosurg*. janv 2013;29(1):89-92.
32. Mcilwaine GG, Brosnahan D, Mcfadzean RM, Prentice J, Glover V. Sixth nerve palsy associated with a carotid cavernous sinus fistula. *Br Orthopt J*. 48:52-54.
33. Kim J-W, Kim S-J, Kim M-R. Traumatic carotid-cavernous sinus fistula accompanying abducens nerve (VI) palsy in blowout fractures: missed diagnosis of « white-eyed shunt ». *Int J Oral Maxillofac Surg*. avr 2013;42(4):470-473.
34. Mahoney NR, Liu GT. Benign recurrent sixth (abducens) nerve palsies in children. *Arch Dis Child*. mai 2009;94(5):394-396.
35. Arcand G, Girard F, McCormack M, Chouinard P, Boudreault D, Williams S. Bilateral sixth cranial nerve palsy after unintentional dural puncture. *Can J Anesth*. 1 oct 2004;51(8):821-823.
36. Antoun J, Rami HE, Jabbour E, Chelala E. Sixth, seventh and tenth cranial nerve palsies associated with pseudotumor cerebri in a 13-year-old boy. *J Fr Ophtalmol*. 31 mai 2013;
37. Murakami T, Tsubaki J, Tahara Y, Nagashima T. Gradenigo's syndrome: CT and MRI findings. *Pediatr Radiol*. 1996;26(9):684-5.
38. Gibier L, Darrouzet V, Franco-Vidal V. Gradenigo Syndrome Without Acute Otitis Media. *Pediatr Neurol*. sept 2009;41(3):215-219.

39. Ferreira T, Verbist B, van Buchem M, van Osch T, Webb A. Imaging the ocular motor nerves. *Eur J Radiol.* mai 2010;74(2):314-322.
40. Alkan A, Sigirci A, Ozveren MF, Kutlu R, Altinok T, Onal C, et al. The cisternal segment of the abducens nerve in man: three-dimensional MR imaging. *Eur J Radiol.* sept 2004;51(3):218-222.
41. Hermier M, Leal PRL, Salaris SF, Froment J-C, Sindou M. Imagerie anatomique des nerfs crâniens. *Neurochirurgie.* avr 2009;55(2):162-173.
42. Anne G. Osborn. *Handbook on neuroradiology: Brain and Skull.* Mosby. Saint-Louis; 1996.
43. Unni KK, Inwards CY. *Dahlin's Bone Tumors: General Aspects and Data on 10,165 Cases.* Lippincott Williams & Wilkins; 2010. 416 p.
44. Bisogno G, Roganovic J, Carli M, Scarzello G, Calderone M, Faggini R, et al. Primary intracranial fibrosarcoma. *Childs Nerv Syst.* 1 nov 2002;18(11):648-651.
45. Pierot L, Boulin A, Guillaume A, Pombourcq F. Imaging of skull base tumors in adults. *J Radiol.* nov 2002;83(11):1719-1734.
46. Rathore PK, Mandal S, Meher R, Subhalakshmi R, Chauhan V, Singh S. Giant ossifying chondroma of skull. *Int J Pediatr Otorhinolaryngol.* déc 2005;69(12):1709-1711.
47. Maire JP, Liguoro D, San Galli F. Volume tumoral macroscopique (GTV) et volume-cible anatomoclinique (CTV) dans la radiothérapie des tumeurs bénignes de la base du crâne. *Cancer/Radiothérapie.* oct 2001;5(5):581-596.
48. Traflet RF, Babaria AR, Barolat G, Doan HT, Gonzalez C, Mishkin MM. Intracranial chondroma in a patient with Ollier's disease. Case report. *J Neurosurg.* févr 1989;70(2):274-276.
49. Mariniello G, Cappabianca P, Stella L, Del Basso De Caro ML, Buonamassa S, de Divitiis E. Chondroma of the petrous apex. *Clin Neurol Neurosurg.* avr 2003;105(2):135-139.
50. Cianfriglia F, Pompili A, Occhipinti E. Intracranial malignant cartilaginous tumours. Report of two cases and review of literature. *Acta Neurochir (Wien).* 1978;45(1-2):163-175.
51. Cho YH, Kim JH, Khang SK, Lee J-K, Kim CJ. Chordomas and chondrosarcomas of the skull base: comparative analysis of clinical results in 30 patients. *Neurosurg Rev.* janv 2008;31(1):35-43; discussion 43.

52. Almefty K, Pravdenkova S, Colli BO, Al-Mefty O, Gokden M. Chordoma and chondrosarcoma: similar, but quite different, skull base tumors. *Cancer*. 1 déc 2007;110(11):2457-2467.
53. Rosenberg AE, Nielsen GP, Keel SB, Renard LG, Fitzek MM, Munzenrider JE, et al. Chondrosarcoma of the base of the skull: a clinicopathologic study of 200 cases with emphasis on its distinction from chordoma. *Am J Surg Pathol*. nov 1999;23(11):1370-1378.
54. Moorthy RK, Daniel RT, Rajshekhar V, Chacko G. Skull base chondroblastoma: a case report. *Neurol India*. déc 2002;50(4):534-536.
55. Kutz JW Jr, Verma S, Tan HT, Lo WWM, Slattery WH 3rd, Friedman RA. Surgical management of skull base chondroblastoma. *The Laryngoscope*. mai 2007;117(5):848-853.
56. Healey JH, Lane JM. Chordoma: a critical review of diagnosis and treatment. *Orthop Clin North Am*. juill 1989;20(3):417-426.
57. Schwab JH, Boland PJ, Agaram NP, Socci ND, Guo T, O'Toole GC, et al. Chordoma and chondrosarcoma gene profile: implications for immunotherapy. *Cancer Immunol Immunother*. 1 mars 2009;58(3):339-349.
58. Walcott BP, Nahed BV, Mohyeldin A, Coumans J-V, Kahle KT, Ferreira MJ. Chordoma: current concepts, management, and future directions. *Lancet Oncol*. févr 2012;13(2):e69-e76.
59. Borba LA, Al-Mefty O, Mrak RE, Suen J. Cranial chordomas in children and adolescents. *J Neurosurg*. avr 1996;84(4):584-591.
60. Lanzino G, Dumont AS, Lopes MB, Laws ER Jr. Skull base chordomas: overview of disease, management options, and outcome. *Neurosurg Focus*. 2001;10(3):E12.
61. McMaster ML, Goldstein AM, Bromley CM, Ishibe N, Parry DM. Chordoma: incidence and survival patterns in the United States, 1973–1995. *Cancer Causes Control*. 1 janv 2001;12(1):1-11.
62. Fernandez-Miranda JC, Gardner PA, Snyderman CH, Devaney KO, Mendenhall WM, Suárez C, et al. Clival chordomas: A pathological, surgical, and radiotherapeutic review. *Head Neck*. 26 juin 2013;
63. Forsyth PA, Cascino TL, Shaw EG, Scheithauer BW, O'Fallon JR, Dozier JC, et al. Intracranial chordomas: a clinicopathological and prognostic study of 51 cases. *J Neurosurg*. 1993;78(5):741-7.

64. Hug EB, Slater JD. Proton radiation therapy for chordomas and chondrosarcomas of the skull base. *Neurosurg Clin N Am.* oct 2000;11(4):627-638.
65. Mendenhall WM, Mendenhall CM, Lewis SB, Villaret DB, Price Mendenhall N. Skull base chordoma. *Head Neck.* 2005;27(2):159-65.
66. Alharbi FA, Lenarz T, Stoeber T. A case of unilateral hypoglossus nerve palsy associated with chordoma in the region of clivus. *Eur Arch Oto-Rhino-Laryngol Off J Eur Fed Oto-Rhino-Laryngol Soc EUFOS Affil Ger Soc Oto-Rhino-Laryngol - Head Neck Surg.* déc 2009;266(12):2001-2003.
67. Fleming GF, Heimann PS, Stephens JK, Simon MA, Ferguson MK, Benjamin RS, et al. Dedifferentiated chordoma. Response to aggressive chemotherapy in two cases. *Cancer.* 1 août 1993;72(3):714-718.
68. Mortini P, Gagliardi F, Boari N, Losa M. Surgical strategies and modern therapeutic options in the treatment of craniopharyngiomas. *Crit Rev Oncol Hematol.* 7 août 2013;
69. Van Effenterre R, Boch A-L. Les craniopharyngiomes. *Ann Endocrinol.* déc 2007;68(6):412-421.
70. Lee Y-H, Kim S-D, Lim D-J, Park J-Y, Chung Y-G, Kim Y-S. Isolated Petroclival Craniopharyngioma with Aggressive Skull Base Destruction. *Yonsei Med J.* 31 oct 2009;50(5):729-731.
71. Kobata H, Kondo A, Iwasaki K. Cerebellopontine angle epidermoids presenting with cranial nerve hyperactive dysfunction: pathogenesis and long-term surgical results in 30 patients. *Neurosurgery.* févr 2002;50(2):276-285; discussion 285-286.
72. Razek AA, Huang BY. Lesions of the petrous apex: classification and findings at CT and MR imaging. *Radiogr Rev Publ Radiol Soc N Am Inc.* févr 2012;32(1):151-173.
73. Toglia JU, Netsky MG, Alexander E Jr. Epithelial (epidermoid) tumors of the cranium. Their common nature and pathogenesis. *J Neurosurg.* oct 1965;23(4):384-393.
74. Ren X, Lin S, Wang Z, Luo L, Jiang Z, Sui D, et al. Clinical, radiological, and pathological features of 24 atypical intracranial epidermoid cysts. *J Neurosurg.* mars 2012;116(3):611-621.
75. Tuchman A, Platt A, Winer J, Pham M, Giannotta S, Zada G. Endoscopic-Assisted Resection of Intracranial Epidermoid Tumors. *World Neurosurg.* 30 mars 2013;

76. Zaghouani Ben Alaya H, Gaha M, Limem Y, Karmani W, Mziou Z, Amara H, et al. Kyste dermoïde intraorbitaire. À propos d'une observation et revue de la littérature. *J Fr Ophtalmol.* févr 2013;36(2):172-177.
77. Agheshio N, Shimono T, Goto T, Ohata K, Ohsawa M, Wakasa K, et al. Imaging appearance of petrous apex dermoid cysts containing little or no fat. *Jpn J Radiol.* 1 févr 2013;31(2):133-137.
78. Cha ST, Jarrahy R, Yong WH, Eby T, Shahinian HK. A Rare Symptomatic Presentation of Echordosis Physaliphora and Unique Endoscope-Assisted Surgical Management. *Min - Minim Invasive Neurosurg.* mars 2002;45(1):36-40.
79. Mehnert F, Beschorner R, Küker W, Hahn U, Nägele T. Retroclival echordosis physaliphora: MR imaging and review of the literature. *AJNR Am J Neuroradiol.* déc 2004;25(10):1851-1855.
80. Ozek E, Iplikcioglu AC. Chondromyxoid Fibroma of the Skull Base: A Case Report of an Unusual Location. *Cent Eur Neurosurg.* 23 mars 2010;72(03):152-154.
81. Crocker M, Corns R, Bodi I, Zrinzo A, Gleeson M, Thomas N. Chondromyxoid Fibroma of the Skull Base Invading the Occipitocervical Junction: Report of a Unique Case and Discussion. *Skull Base.* mars 2010;20(2):101-104.
82. Wu CT, Inwards CY, O'Laughlin S, Rock MG, Beabout JW, Unni KK. Chondromyxoid fibroma of bone: a clinicopathologic review of 278 cases. *Hum Pathol.* mai 1998;29(5):438-446.
83. Edgerton MT, Persing JA, Jane JA. The surgical treatment of fibrous dysplasia. With emphasis on recent contributions from cranio-maxillo-facial surgery. *Ann Surg.* oct 1985;202(4):459-479.
84. Itshayek E, Spector S, Gomori M, Segal R. Fibrous dysplasia in combination with aneurysmal bone cyst of the occipital bone and the clivus: case report and review of the literature. *Neurosurgery.* sept 2002;51(3):815-817; discussion 817-818.
85. Civit T, Freppel S, Baylac F. Tumeurs primitives des parois osseuses orbitaires. *Neurochirurgie.* avr 2010;56(2-3):165-173.
86. Zahiri K, Rochdi R, Benghanem MG, Lemseffer A, Fatihi E, Hachim K, et al. Fibrome ossifiant de la face et hyperparathyroïdie chez une hémodialysée chronique. *Néphrologie.* 2003;24(1):25-9.
87. Brette MD, Wassef M, Le Guillou C, Hadjean E, Tran Ba Huy P. Fibrous dysplasia and ossifying fibroma of the base of the skull. Apropos of 6 cases. *Ann*

- Oto-Laryngol Chir Cervico Faciale Bull Société Oto-Laryngol Hôp Paris. 1987;104(6):441-453.
88. Adeleye AO, Fellig Y, Umansky F, Shoshan Y. Rapid growth of primary cerebral fibrosarcoma with conversion to glioblastoma at second recurrence. *J Neurooncol.* avr 2009;92(2):233-238.
 89. O'Neill JP, Bilsky MH, Kraus D. Head and Neck Sarcomas: Epidemiology, Pathology, and Management. *Neurosurg Clin N Am.* janv 2013;24(1):67-78.
 90. Li Z, Zhao Y, Hou S, Mao N, Yu S, Hou T. Clinical features and surgical management of spinal osteoblastoma: a retrospective study in 18 cases. *PloS One.* 2013;8(9):e74635.
 91. McDonald PJ, Matouk CC, Papsin B, Rutka JT. Clival osteoblastoma in a child. Case illustration. *J Neurosurg.* mai 2003;98(5):1133.
 92. Lucas DR. Osteoblastoma. *Arch Pathol Lab Med.* oct 2010;134(10):1460-1466.
 93. Garrigosa FL, Ledesma IG, Servat JJ. Large frontal osteoid osteoma with orbital extension. *Orbit Amst Neth.* oct 2013;32(5):336-337.
 94. Chen S-M, Chuang C-C, Toh C-H, Jung S-M, Lui T-N. Solitary intracranial osteoma with attachment to the falx: a case report. *World J Surg Oncol.* 8 sept 2013;11(1):221.
 95. Atesok KI, Alman BA, Schemitsch EH, Peyser A, Mankin H. Osteoid osteoma and osteoblastoma. *J Am Acad Orthop Surg.* nov 2011;19(11):678-689.
 96. Zhang Z, Xu J, Yao Y, Chu S, Cheng H, Chen D, et al. Giant cell tumors of the skull: a series of 18 cases and review of the literature. *J Neurooncol.* 17 sept 2013;
 97. Findlay JM, Chiasson D, Hudson AR, Chui M. Giant-cell tumor of the middle cranial fossa. Case report. *J Neurosurg.* juin 1987;66(6):924-928.
 98. Bazarbacha HM, Jeribi R, Zidi MT, Soukri I, Sebaï R, Belghith L, et al. Plasmocytoma of the skull base revealing multiple myeloma. *J Radiol.* déc 2005;86(12 Pt 1):1810-1812.
 99. Schwartz TH, Rhiew R, Isaacson SR, Orazi A, Bruce JN. Association between intracranial plasmacytoma and multiple myeloma: clinicopathological outcome study. *Neurosurgery.* nov 2001;49(5):1039-1044; discussion 1044-1045.
 100. Manier S, Leleu X. Myélome multiple : diagnostic clinique et perspective de traitement. Recommandations de l'International Myeloma Working Group (IMWG). *Immuno-Anal Biol Spéc.* juin 2011;26(3):125-136.

101. Mayberg MR, Symon L. Meningiomas of the clivus and apical petrous bone. Report of 35 cases. *J Neurosurg.* août 1986;65(2):160-167.
102. David N. Louis, Hiroko Ohgaki, Otmar D. Wiestler, Webster K. Cavenee. WHO classification of tumours of the central nervous system. 4ème édition. IARC; 2007.
103. Couldwell WT, Fukushima T, Giannotta SL, Weiss MH. Petroclival meningiomas: surgical experience in 109 cases. *J Neurosurg.* janv 1996;84(1):20-28.
104. Furtado SV, Hegde AS. Trigeminal Neuralgia Due to a Small Meckel's Cave Epidermoid Tumor: Surgery Using an Extradural Corridor. *Skull Base.* sept 2009;19(5):353-357.
105. Beck DW, Menezes AH. Lesions in Meckel's cave: variable presentation and pathology. *J Neurosurg.* nov 1987;67(5):684-689.
106. Parikh PP, Amber KT, Angeli SI. A schwannoma of the greater petrosal nerve located within the petrous apex and treated with stereotactic radiotherapy. *Am J Otolaryngol.* oct 2013;34(5):596-599.
107. Kumon Y, Sakaki S, Ohta S, Ohue S, Nakagawa K, Tanaka K. Greater superficial petrosal nerve neurinoma. Case report. *J Neurosurg.* oct 1999;91(4):691-696.
108. Han J, Zhang Q, Kong F, Gao Y. The incidence of invasion and metastasis of nasopharyngeal carcinoma at different anatomic sites in the skull base. *Anat Rec Hoboken NJ 2007.* août 2012;295(8):1252-1259.
109. Rajput D, Tungaria A, Jaiswal A, Jain V. Aneurysmal bone cyst of clivus and C1 C2: case report and review of literature. *Turk Neurosurg.* 2012;22(1):105-108.
110. Martinez V, Sissons HA. Aneurysmal bone cyst. A review of 123 cases including primary lesions and those secondary to other bone pathology. *Cancer.* 1988;61(11):2291-304.
111. Alkilic-Genauzeau I, Boukobza M, Lot G, George B, Merland JJ. CT and MRI features of arachnoid cyst of the petrous apex: report of 3 cases. *J Radiol.* sept 2007;88(9 Pt 1):1179-1183.
112. Moore KR, Fischbein NJ, Harnsberger HR, Shelton C, Glastonbury CM, White DK, et al. Petrous apex cephaloceles. *AJNR Am J Neuroradiol.* déc 2001;22(10):1867-1871.

113. Liguoro D, Darrouzet V, Franco-Vidal V. Tumeurs de la base du crâne et lésions oto-rhino-laryngologiques de proximité. *EMC - Neurol.* janv 2006;3(1):1-9.
114. Colaco RJ, Betts G, Donne A, Swindell R, Yap BK, Sykes AJ, et al. Nasopharyngeal carcinoma: a retrospective review of demographics, treatment and patient outcome in a single centre. *Clin Oncol R Coll Radiol G B.* mars 2013;25(3):171-177.
115. De Gabory L, Conso F, Barry B, Stoll D. Carcinogenesis of the ethmoidal adenocarcinoma due to wood dust. *Rev Laryngol - Otol - Rhinol.* 2009;130(2):93-104.
116. De Gabory L, Maunoury A, Maurice-Tison S, Merza Abdulkhaleq H, Darrouzet V, Bébéar JP, et al. Long-term single-center results of management of ethmoid adenocarcinoma: 95 patients over 28 years. *Ann Surg Oncol.* avr 2010;17(4):1127-1134.
117. Ben Amor M, Romdhane N, Khalifa Z, Zribi S, Hariga I, Mbarek C, et al. Sinonasal inverted papilloma: 43 cases. *Presse Médicale Paris Fr* 1983. juin 2013;42(6 Pt 1):e171-176.
118. Ow TJ, Hanna EY, Roberts DB, Levine NB, El-Naggar AK, Rosenthal DI, et al. Optimization of long-term outcomes for patients with esthesioneuroblastoma. *Head Neck.* 18 juin 2013;
119. Abdul-Hussein A, Morris PA, Markova T. An unusual presentation of adenoid cystic carcinoma of the minor salivary glands with cranial nerve palsy: a case study. *BMC Cancer.* 2007;7:157.
120. Paulus W, Romstöck J, Weidenbecher M, Huk WJ, Fahlbusch R. Middle ear adenocarcinoma with intracranial extension. Case report. *J Neurosurg.* mars 1999;90(3):555-558.
121. Sincoff EH, Liu JK, Matsen L, Dogan A, Kim I, McMenemy SO, et al. A novel treatment approach to cholesterol granulomas. Technical note. *J Neurosurg.* août 2007;107(2):446-450.
122. Brackmann DE, Toh EH. Surgical management of petrous apex cholesterol granulomas. *Otol Neurotol Off Publ Am Otol Soc Am Neurotol Soc Eur Acad Otol Neurotol.* juill 2002;23(4):529-533.
123. Bastier P-L, de Mones E, Marro M, Elkhatib W, Franco-Vidal V, Liguoro D, et al. Endolymphatic sac tumors: experience of three cases. *Eur Arch Oto-Rhino-Laryngol Off J Eur Fed Oto-Rhino-Laryngol Soc EUFOS Affil Ger Soc Oto-Rhino-Laryngol - Head Neck Surg.* mars 2013;270(4):1551-1557.

124. Bijlenga P, Dulguerov P, Richter M, Tribolet N de. Nasopharynx paraganglioma with extension in the clivus. *Acta Neurochir (Wien)*. 1 déc 2004;146(12):1355-1359.
125. Clifton N, Harrison L, Bradley PJ, Jones NS. Malignant melanoma of nasal cavity and paranasal sinuses: report of 24 patients and literature review. *J Laryngol Otol*. mai 2011;125(5):479-485.
126. Cavel O, Fliss DM, Segev Y, Zik D, Khafif A, Landsberg R. The role of the otorhinolaryngologist in the management of central skull base osteomyelitis. *Am J Rhinol*. juin 2007;21(3):281-285.
127. Altay T, Couldwell WT. The frontotemporal (pterional) approach: an historical perspective. *Neurosurgery*. août 2012;71(2):481-491; discussion 491-492.
128. Figueiredo EG, Deshmukh P, Nakaji P, Crusius MU, Crawford N, Spetzler RF, et al. The minipterional craniotomy: technical description and anatomic assessment. *Neurosurgery*. nov 2007;61(5 Suppl 2):256-264; discussion 264-265.
129. Lemole GM Jr, Henn JS, Zabramski JM, Spetzler RF. Modifications to the orbitozygomatic approach. Technical note. *J Neurosurg*. nov 2003;99(5):924-930.
130. Aziz KMA, Froelich SC, Cohen PL, Sanan A, Keller JT, van Loveren HR. The one-piece orbitozygomatic approach: the MacCarty burr hole and the inferior orbital fissure as keys to technique and application. *Acta Neurochir (Wien)*. janv 2002;144(1):15-24.
131. Roche P-H, Fournier H-D, Sameshima T, Fukushima T. The combined petrosal approach. Anatomical principles, surgical technique and indications. *Neurochirurgie*. févr 2008;54(1):1-10.
132. Sekhar LN, Schramm VL Jr, Jones NF. Subtemporal-preauricular infratemporal fossa approach to large lateral and posterior cranial base neoplasms. *J Neurosurg*. oct 1987;67(4):488-499.
133. Horgan MA, Anderson GJ, Kellogg JX, Schwartz MS, Spektor S, McMenomey SO, et al. Classification and quantification of the petrosal approach to the petroclival region. *J Neurosurg*. 2000;93(1):108-12.
134. Roche P-H, Lubrano VF, Noudel R. How I do it: epidural anterior petrosectomy. *Acta Neurochir (Wien)*. juin 2011;153(6):1161-1167.
135. Gupta SK, Salunke P. Intradural anterior petrosectomy for petroclival meningiomas: a new surgical technique and results in 5 patients: technical note. *J Neurosurg*. déc 2012;117(6):1007-1012.

136. Vincent C. Les voies sus-pétreuses. *Ann Otolaryngol Chir Cervico-Faciale*. déc 2008;125(6):289-293.
137. Charachon R, Lavieille J-P, Chirossel J-P. Voies d'abord du rocher. *EMC - Tech Chir - Tête Cou* [Internet]. 1996;1. Disponible sur: <http://www.em-premium.com.ezproxy.u-bordeaux2.fr/article/985/resultatrecherche/5>
138. Friedman RA, Brackmann DE. Transcochlear approach. *Oper Tech Neurosurg*. mars 1999;2(1):39-45.
139. Day JD, Fukushima T, Giannotta SL. Microanatomical study of the extradural middle fossa approach to the petroclival and posterior cavernous sinus region: description of the rhomboid construct. *Neurosurgery*. juin 1994;34(6):1009-1016; discussion 1016.
140. Spetzler RF, Dasplit CP, Pappas CT. The combined supra- and infratentorial approach for lesions of the petrous and clival regions: experience with 46 cases. *J Neurosurg*. avr 1992;76(4):588-599.
141. Darrouzet V, Guerin J, Aouad N, Dutkiewicz J, Blayney AW, Bebear JP. The widened retrolabyrinthine approach: a new concept in acoustic neuroma surgery. *J Neurosurg*. mai 1997;86(5):812-821.
142. Raj Wijetunga LH, Fagan PA, Sheehy JP. Petrous apex meningiomas: an alternative surgical approach. *J Clin Neurosci Off J Neurosurg Soc Australas*. juill 1998;5(3):310-317.
143. Roche P-H, Mercier P, Fournier H-D. Temporopolar epidural transcavernous transpetrous approach. Technique and indications. *Neurochirurgie*. févr 2007;53(1):23-31.
144. Dickman CA, Spetzler RF, Sonntag VKH. *Surgery of the Craniovertebral Junction*. Thieme; 1998. 838 p.
145. Pinsolle J, San-Galli F, Siberchicot F, Caix P, Emparanza A, Michelet FX. Modified approach for ethmoid and anterior skull base surgery. *Arch Otolaryngol Head Neck Surg*. juill 1991;117(7):779-782.
146. Sekhar LN, Nanda A, Sen CN, Snyderman CN, Janecka IP. The extended frontal approach to tumors of the anterior, middle, and posterior skull base. *J Neurosurg*. 1992;76(2):198-206.
147. Nabili V, Kelly DF, Fatemi N, St John M, Calcaterra TC, Abemayor E. Transnasal, transfacial, anterior skull base resection of olfactory neuroblastoma. *Am J Otolaryngol*. août 2011;32(4):279-285.

148. Cappabianca P, Cavallo LM, Esposito F, de Divitiis E. Endoscopic endonasal transsphenoidal surgery: procedure, endoscopic equipment and instrumentation. *Childs Nerv Syst ChNS Off J Int Soc Pediatr Neurosurg.* nov 2004;20(11-12):796-801.
149. Koren I, Hadar T, Rappaport ZH, Yaniv E. Endoscopic transnasal transsphenoidal microsurgery versus the sublabial approach for the treatment of pituitary tumors: endonasal complications. *The Laryngoscope.* nov 1999;109(11):1838-1840.
150. Patel SK, Husain Q, Eloy JA, Couldwell WT, Liu JK, Norman Dott, Gerard Guiot, and Jules Hardy: key players in the resurrection and preservation of transsphenoidal surgery. *Neurosurg Focus.* août 2012;33(2):E6.
151. Konya D, Ozgen S, Gerçek A, Celebiler O, Pamir MN. Transmandibular approach for upper cervical pathologies: report of 2 cases and review of the literature. *Turk Neurosurg.* juill 2008;18(3):271-275.
152. Millar DA, Orlandi RR. The sphenoid sinus natural ostium is consistently medial to the superior turbinate. *Am J Rhinol.* avr 2006;20(2):180-181.
153. Liu S-C, Wang H-W, Kao H-L, Hsiao P-C, Su W-F. Three-dimensional bone CT reconstruction anatomy of the vidian canal. *Rhinology.* 2013;51:0-0.
154. Bouthillier A, van Loveren HR, Keller JT. Segments of the internal carotid artery: a new classification. *Neurosurgery.* mars 1996;38(3):425-432; discussion 432-433.
155. Guiot, Fourestier, Rougerie. Une nouvelle technique endoscopique: explorations endoscopiques intracrâniennes. *Presse Médicale.* 1963;72:1225-1231.
156. Oostra A, van Furth W, Georgalas C. Extended endoscopic endonasal skull base surgery: from the sella to the anterior and posterior cranial fossa. *ANZ J Surg.* mars 2012;82(3):122-130.
157. Catapano D, Sloffer CA, Frank G, Pasquini E, D'Angelo VA, Lanzino G. Comparison between the microscope and endoscope in the direct endonasal extended transsphenoidal approach: anatomical study. *J Neurosurg.* mars 2006;104(3):419-425.
158. Hadad G, Bassagasteguy L, Carrau RL, Mataza JC, Kassam A, Snyderman CH, et al. A novel reconstructive technique after endoscopic expanded endonasal approaches: vascular pedicle nasoseptal flap. *The Laryngoscope.* oct 2006;116(10):1882-1886.

159. Kassam AB, Thomas A, Carrau RL, Snyderman CH, Vescan A, Prevedello D, et al. Endoscopic reconstruction of the cranial base using a pedicled nasoseptal flap. *Neurosurgery*. juill 2008;63(1 Suppl 1):ONS44-52; discussion ONS52-53.
160. Laufer I, Anand VK, Schwartz TH. Endoscopic, endonasal extended transsphenoidal, transplanum transtuberculum approach for resection of suprasellar lesions. *J Neurosurg*. mars 2007;106(3):400-406.
161. Hegazy HM, Carrau RL, Snyderman CH, Kassam A, Zweig J. Transnasal endoscopic repair of cerebrospinal fluid rhinorrhea: a meta-analysis. *The Laryngoscope*. juill 2000;110(7):1166-1172.
162. Gardner PA, Tormenti MJ, Pant H, Fernandez-Miranda JC, Snyderman CH, Horowitz MB. Carotid Artery Injury During Endoscopic Endonasal Skull Base Surgery: Incidence and Outcomes. *Neurosurgery*. 20 mai 2013;
163. Plestis KA, Loubser P, Mizrahi EM, Kantis G, Jiang ZD, Howell JF. Continuous electroencephalographic monitoring and selective shunting reduces neurologic morbidity rates in carotid endarterectomy. *J Vasc Surg*. avr 1997;25(4):620-628.
164. Anusha B, Baharudin A, Philip R, Harvinder S, Shaffie BM. Anatomical variations of the sphenoid sinus and its adjacent structures: a review of existing literature. *Surg Radiol Anat SRA*. 22 oct 2013;
165. Unal B, Bademci G, Bilgili YK, Batay F, Avci E. Risky anatomic variations of sphenoid sinus for surgery. *Surg Radiol Anat*. 21 janv 2006;28(2):195-201.
166. Ziyal IM, Ozgen T, Sekhar LN, Ozcan OE, Cekirge S. Proposed classification of segments of the internal carotid artery: anatomical study with angiographical interpretation. *Neurol Med Chir (Tokyo)*. avr 2005;45(4):184-190; discussion 190-191.
167. Rhoton AL Jr. The supratentorial arteries. *Neurosurgery*. oct 2002;51(4 Suppl):S53-120.
168. Fukushima T, Day JD, Hirahara K. Extradural total petrous apex resection with trigeminal translocation for improved exposure of the posterior cavernous sinus and petroclival region. *Skull Base Surg*. 1996;6(2):95-103.
169. Lang J. Anatomy of the posterior skull base. *Riv Neuroradiol*. 1991;4(1):125-134.
170. Al-Mefty O, Kadri PAS, Hasan DM, Isolan GR, Pravdenkova S. Anterior clivectomy: surgical technique and clinical applications. *J Neurosurg*. nov 2008;109(5):783-793.

171. Miyagi A, Maeda K, Sugawara T. Usefulness of neuroendoscopy and a neuronavigator for removal of clival chordoma. *No Shinkei Geka*. févr 1998;26(2):169-175.
172. Esposito F, Di Rocco F, Zada G, Cinalli G, Schroeder HWS, Mallucci C, et al. Intraventricular and Skull Base NeuroEndoscopy in 2012: A Global Survey of Usage Patterns and the Role of Intraoperative Neuronavigation. *World Neurosurg*. 10 juill 2013;
173. Martin D, Nguyen Khac M-T, Scholtes F, Racaru T. IRM interventionnelle: vers une neuronavigation en temps réel. *Rev Médicale Liège*. 2008;63:47-51.
174. Bootz F, Keiner S, Schulz T, Scheffler B, Seifert V. Magnetic resonance imaging--guided biopsies of the petrous apex and petroclival region. *Otol Neurotol Off Publ Am Otol Soc Am Neurotol Soc Eur Acad Otol Neurotol*. mai 2001;22(3):383-388.
175. Schulz T, Schneider JP, Bootz F, Keiner S, Scheffler B, Weidenbach H, et al. Transnasal and transsphenoidal MRI-guided biopsies of petroclival tumors. *J Magn Reson Imaging JMRI*. janv 2001;13(1):3-11.
176. Schlake HP, Goldbrunner R, Siebert M, Behr R, Roosen K. Intra-Operative electromyographic monitoring of extra-ocular motor nerves (Nn. III, VI) in skull base surgery. *Acta Neurochir (Wien)*. 2001;143(3):251-261.
177. Thirumala PD, Mohanraj SK, Habeych M, Wichman K, Chang Y-F, Gardner P, et al. Value of Free-Run Electromyographic Monitoring of Extraocular Cranial Nerves during Expanded Endonasal Surgery (EES) of the Skull Base. *J Neurol Surg Rep*. juin 2013;74(1):43-50.
178. Hanna EY, Holsinger C, DeMonte F, Kupferman M. Robotic endoscopic surgery of the skull base: A novel surgical approach. *Arch Otolaryngol Neck Surg*. 1 déc 2007;133(12):1209-1214.
179. Kupferman ME, DeMonte F, Levine N, Hanna E. Feasibility of a Robotic Surgical Approach to Reconstruct the Skull Base. *Skull Base*. mars 2011;21(2):79-82.
180. Carrau RL, Prevedello DM, de Lara D, Durmus K, Ozer E. Combined transoral robotic surgery and endoscopic endonasal approach for the resection of extensive malignancies of the skull base. *Head Neck*. nov 2013;35(11):E351-358.
181. De Notaris M, Prats-Galino A, Cavallo LM, Esposito F, Iaconetta G, Gonzalez JB, et al. Preliminary experience with a new three-dimensional computer-based model for the study and the analysis of skull base approaches. *Childs Nerv Syst ChNS Off J Int Soc Pediatr Neurosurg*. mai 2010;26(5):621-626.

Serment d'Hippocrate :

Au moment d'être admis à exercer la médecine, je promets et je jure d'être fidèle aux lois de l'honneur et de la probité.

Mon premier souci sera de rétablir, de préserver ou de promouvoir la santé dans tous ses éléments, physiques et mentaux, individuels et sociaux.

Je respecterai toutes les personnes, leur autonomie et leur volonté, sans aucune discrimination selon leur état ou leurs convictions. J'interviendrai pour les protéger si elles sont affaiblies, vulnérables ou menacées dans leur intégrité ou leur dignité. Même sous la contrainte, je ne ferai pas usage de mes connaissances contre les lois de l'humanité.

J'informerai les patients des décisions envisagées, de leurs raisons et de leurs conséquences.

Je ne tromperai jamais leur confiance et n'exploiterai pas le pouvoir hérité des circonstances pour forcer les consciences.

Je donnerai mes soins à l'indigent et à quiconque me le demandera. Je ne me laisserai pas influencer par la soif du gain ou la recherche de la gloire.

Admis dans l'intimité des personnes, je tairai les secrets qui me seront confiés. Reçu à l'intérieur des maisons, je respecterai les secrets des foyers et ma conduite ne servira pas à corrompre les mœurs.

Je ferai tout pour soulager les souffrances. Je ne prolongerai pas abusivement les agonies. Je ne provoquerai jamais la mort délibérément.

Je préserverai l'indépendance nécessaire à l'accomplissement de ma mission. Je n'entreprendrai rien qui dépasse mes compétences. Je les entretiendrai et les perfectionnerai pour assurer au mieux les services qui me seront demandés.

J'apporterai mon aide à mes confrères ainsi qu'à leurs familles dans l'adversité.

Que les hommes et mes confrères m'accordent leur estime si je suis fidèle à mes promesses ; que je sois déshonoré et méprisé si j'y manque.