



**HAL**  
open science

# Les goitres plongeants : à propos de 43 cas, et revue de la littérature

Samia Borgi

► **To cite this version:**

Samia Borgi. Les goitres plongeants : à propos de 43 cas, et revue de la littérature. Médecine humaine et pathologie. 2009. dumas-01015964

**HAL Id: dumas-01015964**

**<https://dumas.ccsd.cnrs.fr/dumas-01015964>**

Submitted on 27 Jun 2014

**HAL** is a multi-disciplinary open access archive for the deposit and dissemination of scientific research documents, whether they are published or not. The documents may come from teaching and research institutions in France or abroad, or from public or private research centers.

L'archive ouverte pluridisciplinaire **HAL**, est destinée au dépôt et à la diffusion de documents scientifiques de niveau recherche, publiés ou non, émanant des établissements d'enseignement et de recherche français ou étrangers, des laboratoires publics ou privés.

**FACULTE MIXTE DE MEDECINE ET DE PHARMACIE DE ROUEN**

ANNEE 2009

N° 54

**THESE POUR LE  
DOCTORAT EN MEDECINE**

(Diplôme d'Etat)

PAR

BORGI Samia

NEE LE 13 octobre 1978 à CRETEIL

PRESENTEE ET SOUTENUE PUBLIQUEMENT LE 25 septembre 2009

**LES GOITRES PLONGEANTS.  
A PROPOS DE 43 CAS,  
ET REVUE DE LA LITTERATURE.**



PRESIDENT DE JURY : Professeur Danièle DEHESDIN

DIRECTEUR DE THESE : Docteur Olivier CHOussy

**ANNEE UNIVERSITAIRE 2008 - 2009**  
**U.F.R. DE MEDECINE-PHARMACIE DE ROUEN**

---

**DOYEN :** Professeur Christian. THUILLEZ  
**ASSESSEURS :** Professeur Jean-Louis PONS  
Professeur Francis MICHOT  
Professeur François TRON  
Professeur Joël LECHEVALLIER

**DOYENS HONORAIRES :** Professeurs J. BORDE - L. COLONNA - Ph. LAURET -  
H.PIGUET

**PROFESSEURS HONORAIRES :** MM. M-P AUGUSTIN - J.ANDRIEU-  
GUITRANCOURT - M.BENOZIO-J.BORDE - J.  
BOURREILLE - Ph. BRASSEUR –  
R. CHANEL - R. COLIN -L.COLONNA - E. COMOY  
- J. DALION –  
P. DESHAYES - C. FESSARD – J.P FILLASTRE -  
P.FRIGOT-J. GARNIER - J. HEMET - C.  
HELLOUIN DE MENIBUS- B. HILLEMAND - G.  
HUMBERT - P. JOUANNEAU –J.M. JOUANY -  
J.LANGLOIS - R. LAUMONIER - M. LE FUR – J.P.  
LEMERCIER –  
J.P LEMOINE - J.LEROY - Mle MAGARD – MM. B.  
MAITROT –  
M. MAISONNET - F. MATRAY - P.MITROFANOFF  
-P. MORERE - Mme A. M. ORECCHIONI - P.  
PASQUIS - H.PIGUET - M.SAMSON -Mme  
SAMSON-DOLLFUS – J.C. SCHRUB - R.SOYER -  
B.TARDIF - J.TESTART –J.M. THOMINE-P.TRON-  
C.WINCKLER-L.M.WOLF

<b>I - MEDECINE</b>
---------------------

**PROFESSEURS**

M. Frédéric ANSELME	HCN	Cardiologie
M. Bruno BACHY	HCN	Chirurgie pédiatrique
M. Jacques BENICHOU	HCN	Biostatistiques et informatique médicale
M. Eric BERCOFF	HB	Médecine interne (gériatrie)

M. Jean-Paul <b>BESSOU</b>	HCN	Chirurgie thoracique et cardio-vasculaire
Mme Françoise <b>BEURET-BLANQUART</b>	CRMPR	Médecine physique et de réadaptation
M. Norman <b>BIGA (Surnombre)</b>	HCN	Orthopédie traumatologie
M. Guy <b>BONMARCHAND</b>	HCN	Réanimation médicale
M. Olivier <b>BOYER</b>	UFR	Immunologie
M. Gérard <b>BRASSEUR (surnombre)</b>	HCN	Ophtalmologie
M. Jean-François <b>CAILLARD</b>	HCN	Médecine et santé au Travail
M. François <b>CARON</b>	HCN	Maladies infectieuses et tropicales
M. Philippe <b>CHASSAGNE</b>	HB	Médecine interne (Gériatrie)
M. Alain <b>CRIBIER</b>	HCN	Cardiologie
M. Antoine <b>CUVELIER</b>	HB	Pneumologie
M. Pierre <b>CZERNICHOW</b>	HCH	Epidémiologie, économie de la santé
M. Jean - Nicolas <b>DACHER</b>	HCN	Radiologie et Imagerie Médicale
M. Stéphan <b>DARMONI</b>	HCN	Informatique Médicale/Techniques de communication
M. Pierre <b>DECHELOTTE</b>	HCN	Nutrition
Mme Danièle <b>DEHESDIN</b>	HCN	Oto-Rhino-Laryngologie
M. Philippe <b>DENIS</b>	HCN	Physiologie
M. Jean <b>DOUCET</b>	HB	Thérapeutique/Médecine Interne - Gériatrie
M. Bernard <b>DUBRAY</b>	CB	Radiothérapie
M. Philippe <b>DUCROTTE</b>	HCN	Hépto – Gastro - Entérologie
M. Frank <b>DUJARDIN</b>	HCN	Chirurgie Orthopédique - Traumatologique
M. Fabrice <b>DUPARC</b>	HCN	Anatomie - Chirurgie Orthopédique et Traumatologique
M. Bertrand <b>DUREUIL</b>	HCN	Anesthésiologie et réanimation chirurgicale
Mlle Hélène <b>ELTCHANINOFF</b>	HCN	Cardiologie
M. Thierry <b>FREBOURG</b>	UFR	Génétique
M. Pierre <b>FREGER</b>	HCN	Anatomie/Neurochirurgie
Mme Priscille <b>GERARDIN</b>	HCN	Pédopsychiatrie
M. Michel <b>GODIN</b>	HB	Néphrologie
M. Philippe <b>GRISE</b>	HCN	Urologie

M. Didier <b>HANNEQUIN</b>	HCN	Neurologie
M. Philippe <b>HECKETSWEILER(surnombre)</b>	HCN	Hépatogastro-Poli-clinique
Mme Claudine <b>JANVRESSE (surnombre)</b>	HCN	Virologie
M. Fabrice <b>JARDIN</b>	CB	Hématologie
M. Luc-Marie <b>JOLY</b>	HCN	Médecine d'urgence
M. Pascal <b>JOLY</b>	HCN	Dermato - vénéréologie
M. Jean-Marc <b>KUHN</b>	HB	Endocrinologie et maladies métaboliques
Mme Annie <b>LAQUERRIERE</b>	HCN	Anatomie cytologie pathologiques
M. Vincent <b>LAUDENBACH</b>	HCN	Anesthésie et réanimation chirurgicale
M. Alain <b>LAVOINNE</b>	UFR	Biochimie et biologie moléculaire
M. Joël <b>LECHEVALLIER</b>	HCN	Chirurgie infantile
M. Patrick <b>LE DOSSEUR</b>	HCN	Radiopédiatrie
M. Hervé <b>LEFEBVRE</b>	HB	Endocrinologie et maladies métaboliques
M. Xavier <b>LE LOET</b>	HB	Rhumatologie
M. Jean-François <b>LEMELAND</b>	HCN	Bactériologie
M. Eric <b>LEREBOURS</b>	HCN	Nutrition
Mlle Anne-Marie <b>LEROI</b>	HCN	Physiologie
M. Hervé <b>LEVESQUE</b>	HB	Médecine interne
Mme Agnès <b>LIARD-ZMUDA</b>	HCN	Chirurgie Infantile
M. Bertrand <b>MACE</b>	HCN	Histologie, embryologie, cytogénétique
M. Eric <b>MALLET</b>	HCN	Pédiatrie
M. Christophe <b>MARGUET</b>	HCN	Pédiatrie
Mlle Isabelle <b>MARIE</b>	HB	Médecine Interne
M. Jean-Paul <b>MARIE</b>	HCN	ORL
M. Loïc <b>MARPEAU</b>	HCN	Gynécologie - obstétrique
M. Stéphane <b>MARRET</b>	HCN	Pédiatrie
M. Pierre <b>MICHEL</b>	HCN	Hépatogastro - Entérologie
M. Francis <b>MICHOT</b>	HCN	Chirurgie digestive
M. Bruno <b>MIHOUT</b>	HCN	Neurologie
M. Pierre-Yves <b>MILLIEZ</b>	HCN	Chirurgie plastique, reconstructrice et esthétique
M. Jean-François <b>MUIR</b>	HB	Pneumologie
M. Marc <b>MURAINÉ</b>	HCN	Ophthalmologie
M. Philippe <b>MUSETTE</b>	HCN	Dermatologie - Vénéréologie

M. Georges <b>NOUVET (surnombre)</b>	HCN	Pneumologie
M. Christophe <b>PEILLON</b>	HCN	Chirurgie générale
M. Jean-Marc <b>PERON</b>	HCN	Stomatologie et chirurgie maxillo-faciale
M. Christian <b>PFISTER</b>	HCN	Urologie
M. Jean-Christophe <b>PLANTIER</b>	HCN	Bactériologie - Virologie
M. Didier <b>PLISSONNIER</b>	HCN	Chirurgie vasculaire
M. Bernard <b>PROUST</b>	HCN	Médecine légale
M. François <b>PROUST</b>	HCN	Neurochirurgie
Mme Nathalie <b>RIVES</b>	HCN	Biologie et médecine du développement et de la reproduction
M. Jean-Christophe <b>RICHARD</b>	HCN	Réanimation médicale, Médecine d'urgence
M. Jean-Christophe <b>SABOURIN</b>	HCN	Anatomie - Pathologie
M. Michel <b>SCOTTE</b>	HCN	Chirurgie digestive
Mme Fabienne <b>TAMION</b>	HCN	Thérapeutique
Mlle Florence <b>THIBAUT</b>	HCN	Psychiatrie d'adultes
M. Luc <b>THIBERVILLE</b>	HCN	Pneumologie
M. Jacques <b>THIEBOT</b>	HCN	Radiologie et imagerie médicale
M. Christian <b>THUILLEZ</b>	HB	Pharmacologie
M. Hervé <b>TILLY</b>	CB	Hématologie et transfusion
M. François <b>TRON</b>	UFR	Immunologie
M. Jean-Jacques <b>TUECH</b>	HCN	Chirurgie digestive
M. Jean-Pierre <b>VANNIER</b>	HCN	Pédiatrie génétique
M. Benoît <b>VEBER</b>	HCN	Anesthésiologie Réanimation chirurgicale
M. Pierre <b>VERA</b>	C.B	Biophysique et traitement de l'image
M. Eric <b>VERSPYCK</b>	HCN	Gynécologie obstétrique
M. Olivier <b>VITTECOQ</b>	HB	Rhumatologie
M. Jacques <b>WATELET (surnombre)</b>	HCN	Chirurgie vasculaire
M. Jacques <b>WEBER</b>	HCN	Physiologie

### PROFESSEURS ASSOCIES A MI-TEMPS :

M François <b>BECRET</b>	UFR	Médecine générale
M Jean-Loup <b>HERMIL</b>	UFR	Médecine générale

### MAITRES DE CONFERENCES

Mme Noëlle <b>BARBIER-FREBOURG</b>	HCN	Bactériologie – Virologie
M. Fabrice <b>BAUER</b>	HCN	Cardiologie
Mme Soumeya <b>BEKRI</b>	HCN	Biochimie et Biologie Moléculaire
M. Gérard <b>BUCHONNET</b>	HCN	Hématologie
Mme Sophie <b>CLAEYSSENS</b>	UFR	Biochimie et biologie moléculaire
M. Moïse <b>COEFFIER</b>	HCN	Nutrition
M. Philippe <b>COURVILLE</b>	HCN	Anatomie et cytologie pathologiques
Mme Anne-Claire <b>TOBENAS-DUJARDIN</b>	HCN	Anatomie
M. Jean-François <b>GEHANNO</b>	HCN	Médecine et Santé au travail
Mme Catherine <b>HAAS-HUBSCHER</b>	HCN	Anesthésie - Réanimation chirurgicale
Mme Bernadette <b>HECKETSWEILER</b>	HCN	Biochimie et biologie moléculaire
M. Serge <b>JACQUOT</b>	UFR	Immunologie
M. Joël <b>LADNER</b>	HCN	Epidémiologie, économie de la santé
M. Jean-Baptiste <b>LATOUCHE</b>	UFR	Biologie Cellulaire
Mme Lucie <b>MARECHAL-GUYANT</b>	HCN	Neurologie
M. Jean-François <b>MENARD</b>	HCN	Biophysique
Mme Chantal <b>MICHOT</b>	HCN	Anatomie et cytologie pathologiques
M. Jean-Michel <b>MULLER</b>	HCN	Anatomie - service des Urgences
Mme Muriel <b>QUILLARD</b>	HCN	Biochimie et Biologie moléculaire
M. Vincent <b>RICHARD</b>	UFR	Pharmacologie
M. Francis <b>ROUSSEL</b>	HCN	Histologie, embryologie, cytogénétique
Mme Pascale <b>SAUGIER-VEBER</b>	HCN	Génétique
M. Eric <b>VERIN</b>	HCN	Physiologie

### MAITRE DE CONFERENCES ASSOCIE A MI-TEMPS :

M. Pierre <b>FAINSILBER</b>	UFR	Médecine générale
-----------------------------	-----	-------------------

M Philippe **NGUYEN THANH**

UFR Médecine générale

M. Alain **MERCIER**

UFR Médecine générale

**ATTACHES TEMPORAIRES D'ENSEIGNEMENT ET DE RECHERCHE**

M. **FETISSOV** Sergei (médecine)

Groupe ADEN ( sur poste 64 MCF 1441)

**PROFESSEUR AGREGÉ OU CERTIFIÉ**

Mme Dominique **LANIEZ**

UFR Anglais

Mme Michèle **GUIGOT**

UFR Sciences humaines - Techniques  
d'expression



## II – PHARMACIE

### PROFESSEURS

M. Thierry <b>BESSON</b>	Chimie Thérapeutique
M. Jean-Jacques <b>BONNET</b>	Pharmacodynamie
M. Roland <b>CAPRON</b>	Physique
M. Jean <b>COSTENTIN</b>	Pharmacodynamie
Mme Isabelle <b>DUBUS</b>	Biochimie
M. Loïc <b>FAVENNEC</b>	Parasitologie
M. Michel <b>GUERBET</b>	Toxicologie
M. Olivier <b>LAFONT</b>	Chimie organique
Mme Isabelle <b>LEROUX</b>	Physiologie
M. Jean-Louis <b>PONS</b>	Bactériologie
Mme Elisabeth <b>SEGUIN</b>	Pharmacognosie
M. Marc <b>VASSE</b>	Biochimie
M. Jean-Marie <b>VAUGEOIS</b>	Pharmacologie
M. Philippe <b>VERITE</b>	Chimie analytique

### MAITRES DE CONFERENCES

Mme Dominique <b>ANDRE</b>	Chimie analytique
Mlle Cécile <b>BARBOT</b>	Chimie minérale et générale
Mme Dominique <b>BOUCHER</b>	Pharmacologie
M. Frédéric <b>BOUNOURE</b>	Microbiologie
Mme Martine <b>PESTEL-CARON</b>	Bactériologie
M. Abdeslam <b>CHAGRAOUI</b>	Physiologie
M. Jean <b>CHASTANG</b>	Chimie
Mme Marie Catherine <b>CONCE-CHEMTOB</b>	Législation pharmaceutique
Mme Elizabeth <b>CHOSSON</b>	Botanique et chimie végétale
Mlle Cécile <b>CORBIERE</b>	Biochimie
M. Eric <b>DITTMAR</b>	Physique
Mme Nathalie <b>DOURMAP</b>	Pharmacologie
Mlle Isabelle <b>DUBUC</b>	Pharmacodynamie
Mme Roseline <b>DUCLOS</b>	Pharmacotechnie
M. Abdelhakim <b>ELOMRI</b>	Pharmacognosie

M. François <b>ESTOUR</b>	Chimie Organique
M. Gilles <b>GARGALA</b>	Parasitologie
Mme Najla <b>GHARBI</b>	Chimie analytique
Mlle Marie-Laure <b>GROULT</b>	Botanique
M. Hervé <b>HUE</b>	Physique
Mme Hong <b>LU</b>	Pathologie vasculaire et cancéreuse
Mme Sabine <b>MENAGER</b>	Chimie organique
Mme Christelle <b>MONTEIL</b>	Toxicologie
M. Paul <b>MULDER</b>	Sciences du médicament
M. Mohamed <b>SKIBA</b>	Galénique industrielle
Mme Malika <b>SKIBA</b>	Pharmacie galénique
Mme Christine <b>THARASSE</b>	Chimie thérapeutique
M. Rémi <b>VARIN</b>	Vigilances Sanitaires
M. Frédéric <b>ZIEGLER</b>	Biologie

#### **PROFESSEUR ASSOCIE**

M. Jean-Pierre **GOULLE**

#### **MAITRE DE CONFERENCE ASSOCIE**

M. Thomas **LARKIN**

#### **PROFESSEUR AGREGE OU CERTIFIE**

Mme Anne-Marie <b>ANZELLOTTI</b>	Anglais
----------------------------------	---------

#### **ATTACHES TEMPORAIRES D'ENSEIGNEMENT ET DE RECHERCHE**

M. BA OusmaneMoussa	Pharmacie Galénique
---------------------	---------------------

#### **CHEF DES SERVICES ADMINISTRATIFS : M. Michel DOUVILLE**

HCN - Hôpital Charles Nicolle

CHS - Centre Hospitalier Spécialisé du Rouvray

HB - Hôpital de BOIS GUILLAUME

CB - Centre HENRI BECQUEREL

CRMPR - Centre Régional de Médecine Physique et de Réadaptation

## LISTE DES RESPONSABLES DE DISCIPLINE

Mlle Cécile <b>BARBOT</b>	Chimie générale et minérale
M. Thierry <b>BESSON</b>	Chimie thérapeutique
M Jean <b>CHASTANG</b>	Mathématiques
Mme Marie-Catherine <b>CONCE-CHEMTOB</b>	Législation, Economie de la Santé
Mlle Elisabeth <b>CHOSSON</b>	Botanique
M. Jean <b>COSTENTIN</b>	Pharmacodynamie
Mlle Isabelle <b>DUBUS</b>	Biochimie
M. Loïc <b>FAVENNEC</b>	Parasitologie
M. Michel <b>GUERBET</b>	Toxicologie
M. Olivier <b>LAFONT</b>	Chimie organique
M. Jacques <b>MARCHAND</b>	Chimie thérapeutique
M. Jean-Louis <b>PONS</b>	Microbiologie
Mme Elisabeth <b>SEGUIN</b>	Pharmacognosie
M. Mohamed <b>SKIBA</b>	Pharmacie galénique
M. Marc <b>VASSE</b>	Biochimie
M. Philippe <b>VERITE</b>	Chimie analytique

**Par délibération en date du 3 mars 1967, la faculté a arrêté que les opinions émises dans les dissertations qui lui seront présentées doivent être considérées comme propres à leurs auteurs et qu'elle n'entend leur donner aucune approbation ni improbation.**

*A notre Maître et présidente de jury*

***Madame le Professeur Danièle DEHESDIN,***

*Nous vous remercions sincèrement*

*De nous avoir fait l'honneur d'accepter la présidence de ce jury de thèse,*

*De nous avoir fait bénéficier de votre expérience clinique et chirurgicale tout au long de notre apprentissage,*

*De votre écoute et votre soutien.*

*Veillez trouver dans ce travail le témoignage de notre respectueuse reconnaissance.*

*A notre Maître et directeur de thèse*

***Monsieur le Docteur Olivier CHOussy***

*Nous vous remercions sincèrement*

*De nous avoir fait l'honneur d'être le directeur de ce travail,*

*De votre soutien apporté pour la réalisation de ce travail.*

*De nous avoir fait bénéficier de votre expérience tout au long de notre apprentissage.*

*Veillez trouver dans ce travail le témoignage de notre respectueuse reconnaissance.*

*A Notre Maître*

***Monsieur le Professeur André COSTE***

*Nous vous remercions sincèrement*

*De nous avoir fait l'honneur de participer à ce jury de thèse,*

*De nous avoir fait bénéficier de votre enseignement durant un semestre,*

*De votre disponibilité et de la confiance que vous nous avez accordée.*

*Veillez trouver dans ce travail le témoignage de notre respectueuse gratitude.*

*A Notre Maître,*

***Monsieur le Professeur Jean-Paul MARIE***

*Nous vous remercions sincèrement*

*De nous avoir fait l'honneur de participer à ce jury de thèse,*

*De nous avoir fait bénéficier de votre expérience clinique et chirurgicale, et de votre esprit scientifique tout au long de notre apprentissage,*

*Veillez trouver dans ce travail le témoignage de notre respectueuse reconnaissance.*



*A Monsieur le Professeur Jean-Paul BESSOU*

*Nous vous remercions sincèrement*

*De nous avoir fait l'honneur de participer à ce jury de thèse,*

*Veillez trouver dans ce travail le témoignage de notre respectueuse gratitude.*

*A mes parents,  
En remerciement de vos sacrifices et de votre chaleureux soutien  
Tout au long de ces années d'études.*

*A ma sœur et mon frère,  
Pour votre soutien et votre présence réconfortante.*

*A mon beau-frère et sa famille,  
Pour votre soutien.*

*A toute ma famille,  
Pour vos encouragements.*

*A mes amis :  
Aurélia, Cécile, Driss, Juliette et Karim, Laurence,  
Marie-Laure, Sophie et Arnaud,  
Pour votre précieuse amitié.*

*Au service d'ORL de l'hôpital Charles NICOLLE de Rouen  
Avec en particulier les docteurs Marc AVENARD, Marine BERTRAND,  
Pierre BOUCHETEMBLE, Angélique DE BARROS, Philippe GORPHE,  
Yannick LEROSEY, Aurore MARCOLLA.*

*Au service d'ORL de l'hôpital Jacques MONOD du Havre  
Avec en particulier les docteurs Christian COUDRAY, Mollshin ALEXANDRE.*

*Au service d'ORL de l'Hôpital Intercommunal de Créteil  
Avec en particulier les docteurs Richard BEAUTRU, Philippe BEDBEDER,  
Lydia BRUGEL, Virginie ESCABASSE, Anne GAUTHIER,  
Jean-François PAPON.*

*A mes anciens cointernes,  
Axelle BAILLACHE, Nicolas BON MARDION, Alexandre CORDIER,  
Alin COZLEAN, Héloïse DE KERMADEC, Benoît DELAS, Aurélien DRAHY,  
Anne-Christine DUROT-DE CORGNOL, Kamal EL MAKHLOUFI,  
Raphaël HADJEDJ, Lydia KROUCHI, Clarisse MARTIN, Jihen MOALLA,  
Yann NGUYEN, Alexandre PAVIOT, Ahlem ZOGHLAMI*

*A tous les internes de Rouen, du Havre et de Créteil qui ont croisé mon chemin,  
Pour tous ces bons moments partagés.*

# SOMMAIRE

<b>1</b>	<b>INTRODUCTION .....</b>	<b>22</b>
<b>2</b>	<b>RAPPELS .....</b>	<b>23</b>
2.1	RAPPELS ANATOMIQUES [1-3] .....	23
2.1.1	<i>Description de la glande thyroïde</i> .....	23
2.1.2	<i>Vascularisation [1]</i> .....	24
2.1.2.1	Vascularisation artérielle .....	24
2.1.2.2	Vascularisation veineuse .....	25
2.1.2.3	Vascularisation lymphatique .....	25
2.1.3	<i>Rapports anatomiques des lobes thyroïdiens</i> .....	26
2.1.3.1	Les nerfs laryngés inférieurs .....	26
2.1.3.2	Les nerfs laryngés externes.....	28
2.1.3.3	Les glandes parathyroïdes [1] .....	30
2.2	PARTICULARITES DES GOITRES PLONGEANTS .....	31
2.2.1	<i>Particularités anatomiques</i> .....	31
2.2.1.1	Anatomie cervicothoracique .....	31
2.2.1.2	Rapports anatomiques des goitres plongeants .....	34
2.2.2	<i>Définitions</i> .....	34
2.2.2.1	Goitre plongeant.....	34
2.2.2.2	Classifications .....	36
2.3	RAPPEL PHYSIOLOGIQUE [27] .....	37
2.3.1	<i>Apport et métabolisme de l'iode</i> .....	37
2.3.2	<i>Synthèse des hormones thyroïdiennes</i> .....	37
2.3.3	<i>Sécrétion des hormones thyroïdiennes</i> .....	38
2.3.4	<i>Catabolisme des hormones thyroïdiennes</i> .....	38
2.3.5	<i>Effet des hormones thyroïdiennes sur l'organisme</i> .....	38
2.3.6	<i>Régulation de la sécrétion des hormones thyroïdiennes</i> .....	39
2.4	PATHOLOGIES THYROÏDIENNES .....	39
2.4.1	<i>Epidémiologie des pathologies thyroïdiennes</i> .....	39
2.4.1.1	Nodules bénins et malins thyroïdiens.....	39
2.4.1.2	Thyroïdites .....	40
2.4.1.2.1	Maladie de Basedow .....	40
2.4.1.2.2	Thyroïdite de Hashimoto .....	40
2.4.1.2.3	Autre thyroïdites .....	41
2.4.2	<i>Histologie des nodules et cancers</i> .....	41
2.4.2.1	Tumeur bénigne épithéliale ou adénome.....	41
2.4.2.2	Cancers thyroïdiens .....	41
2.4.2.2.1	Les carcinomes papillaires.....	41
2.4.2.2.2	Les carcinomes folliculaires.....	42
2.4.2.2.3	Les carcinomes peu différenciés .....	42
2.4.2.2.4	Les carcinomes médullaires.....	43
2.4.3	<i>Physiopathologie des pathologies nodulaires</i> .....	43
2.4.3.1	Facteurs favorisant la formation de nodules et de goitre.....	43
2.4.3.1.1	Carence en iode .....	43
2.4.3.1.2	Les rayonnements ionisants .....	44
2.4.3.1.3	Autres facteurs .....	44
2.4.3.2	Mécanismes cellulaires et moléculaires .....	44
2.4.3.3	Formes familiales de cancer thyroïdien.....	45
2.4.3.4	Cas des cancers médullaires de la thyroïde .....	46
2.4.4	<i>Conduite à tenir diagnostique devant une pathologie nodulaire</i> .....	46
2.4.4.1	Critères cliniques faisant évoquer un cancer .....	46
2.4.4.2	Critères cliniques faisant évoquer une atteinte médiastinale .....	46
2.4.4.3	Examens complémentaires.....	47
2.4.4.3.1	Les dosages biologiques .....	47
2.4.4.3.1.1	La TSH.....	47
2.4.4.3.1.2	La calcitonine.....	47
2.4.4.3.1.3	Le test à la Pentagastrine Pg [31] .....	48

2.4.4.3.1.4	La thyroglobuline.....	48
2.4.4.3.2	La scintigraphie.....	48
2.4.4.3.3	L'échographie.....	49
2.4.4.3.4	Cytoponction.....	50
2.4.4.3.5	Tomodensitométrie (TDM) et Imagerie par Résonance Magnétique (IRM) [51].....	54
2.4.4.3.6	TEP TDM [51].....	54
2.4.5	<i>Stratégie chirurgicale devant un nodule thyroïdien</i> .....	55
Cas particulier des micronodules.....		55
2.4.6	<i>IRAthérapie [52]</i> .....	55
2.4.6.1	Procédure.....	55
2.4.6.1.1	Précautions.....	55
2.4.6.1.2	Dosimétrie.....	56
2.4.6.1.3	Stimulation.....	56
2.4.6.1.4	Iode Radio Actif thérapie.....	56
2.4.6.1.5	Suivi.....	57
2.4.6.2	Indications.....	57
2.4.6.3	Contre-indications et effets indésirables.....	58
2.5	TECHNIQUES CHIRURGICALES DE THYROÏDECTOMIE.....	59
2.5.1	<i>Par voie cervicale [6, 8]</i> .....	59
2.5.1.1	Installation du malade.....	59
2.5.1.2	Incision.....	60
2.5.1.3	Exposition de la loge thyroïdienne.....	60
2.5.1.4	Isthmotomie.....	60
2.5.1.5	Libération du pôle inférieur.....	60
2.5.1.6	Libération de la face postérieure.....	60
2.5.1.7	Libération du pôle supérieur.....	61
2.5.1.8	Technique de haut en bas.....	62
2.5.1.9	Fermeture.....	62
2.5.2	<i>Cas des goitres plongeants</i> .....	62
2.5.2.1	Cervicotomie.....	62
2.5.2.2	Manubriotomie.....	63
2.5.2.2.1	Incision.....	63
2.5.2.2.2	Libération du bord postérieur du sternum.....	64
2.5.2.2.3	Section du manubrium sternal.....	64
2.5.2.2.4	Fermeture.....	65
2.5.2.3	Section des 2 <sup>ème</sup> et 3 <sup>ème</sup> côtes.....	65
<b>3</b>	<b>MATERIEL ET METHODE.....</b>	<b>66</b>
3.1	PATIENTS INCLUS DANS L'ETUDE.....	66
3.1.1	<i>Bilan préopératoire</i> .....	66
3.1.2	<i>Technique opératoire</i> .....	66
3.2	CRITERES EVALUES.....	67
<b>4</b>	<b>RESULTATS.....</b>	<b>68</b>
4.1	POPULATION.....	68
4.2	CLINIQUE.....	68
4.3	BIOLOGIE.....	68
4.4	RADIOLOGIE.....	69
4.5	HISTOLOGIE.....	72
4.6	SUITES OPERATOIRES.....	72
<b>5</b>	<b>DISCUSSION.....</b>	<b>74</b>
5.1	DEFINITIONS ET DIAGNOSTIC.....	74
5.1.1	<i>Classifications</i> .....	74
5.1.2	<i>Diagnostic clinique</i> .....	75
5.1.3	<i>Diagnostic radiologique</i> .....	76
5.2	TECHNIQUE.....	76
5.2.1	<i>Chirurgie</i> .....	76
5.2.2	<i>Place de la sternotomie</i> .....	77
5.3	COMPLICATIONS.....	78

5.3.1	<i>Respiratoire</i> .....	78
5.3.1.1	Paralyse récurrentielle (PR) .....	78
5.3.1.2	Trachéomalacie.....	78
5.3.2	<i>Hypocalcémie</i> .....	79
5.4	<b>CANCER</b> .....	80
5.4.1	<i>Type de chirurgie</i> .....	80
5.4.2	<i>Place de l'IRA thérapie</i> .....	81
5.4.3	<i>Place du curage</i> .....	82
5.4.4	<i>Place de la radiothérapie</i> .....	83
<b>6</b>	<b>CONCLUSION</b> .....	<b>84</b>
<b>7</b>	<b>REFERENCES</b> .....	<b>85</b>

# 1 INTRODUCTION

Les pathologies thyroïdiennes sont diverses et fréquentes. Dans la plupart des cas, un suivi médical peut être tenté avant d'opter pour une stratégie chirurgicale. Il existe des exceptions, et parmi lesquelles le goitre plongeant.

Aussi appelé rétrosternal ou substernal, le goitre plongeant n'est pas obligatoirement un goitre volumineux mais sa position anatomique peut le rendre rapidement compressif, ce qui justifie d'en faire une entité à part. Les voies aérodigestives et les gros vaisseaux du cœur sont adjacents et peuvent faire l'objet de complications qu'il est important de connaître, de prévenir, et de surveiller pour assurer un traitement optimal.

L'étude des goitres plongeants pris en charge dans notre service pendant 3 ans a été pour nous l'occasion de faire le point sur la littérature, dans le but d'actualiser nos connaissances et notre prise en charge de cette pathologie.

## 2 RAPPELS

### 2.1 Rappels anatomiques [1-3]

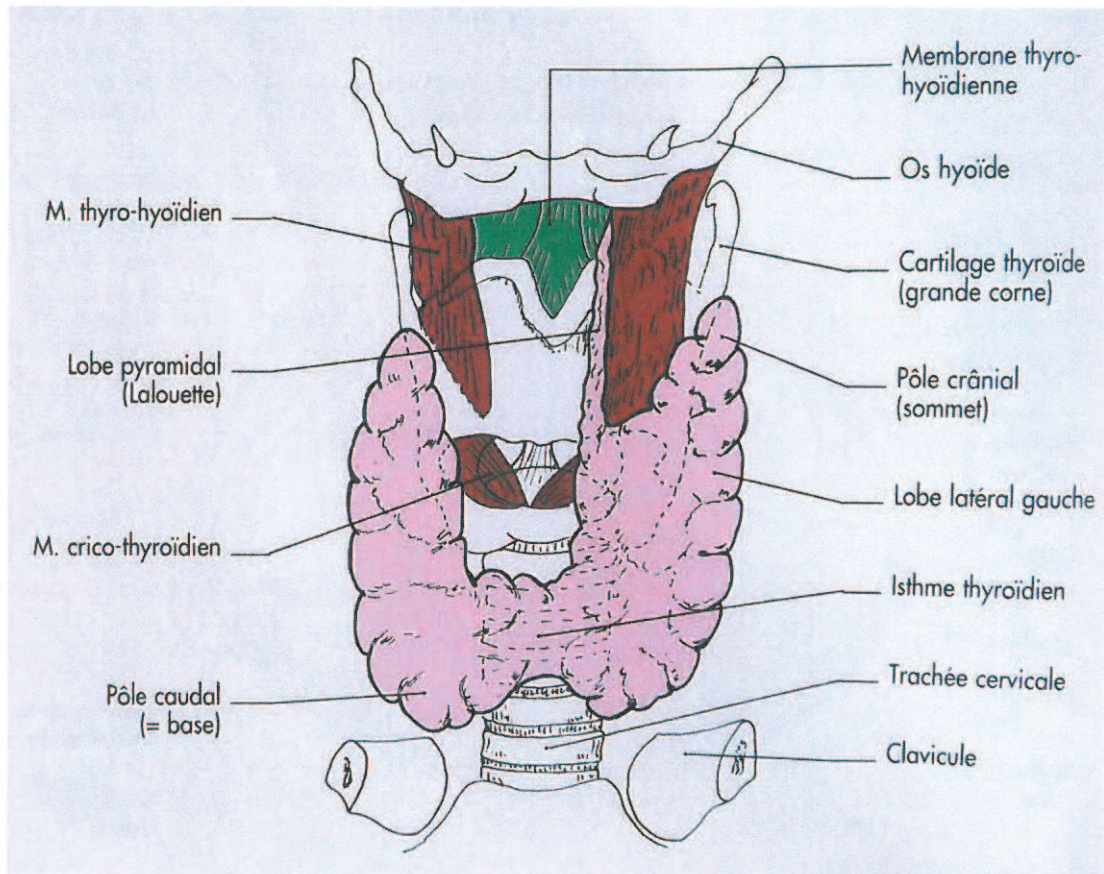
#### 2.1.1 Description de la glande thyroïde

La glande thyroïde se situe dans la loge thyroïdienne. Cette loge se situe dans la région infra-hyoïdienne médiane, à la face antérieure du cou, en regard de la trachée cervicale. La loge thyroïdienne est limitée, en arrière par l'axe viscéral et par l'axe vasculaire du cou et en avant, par les muscles sous-hyoïdiens engainés par le feuillet profond de la lame pré trachéale du fascia cervical (figure n°1).

La glande thyroïde est constituée de deux lobes latéraux réunis par un isthme médian. Elle pèse normalement entre 25 et 30 grammes. Elle est plus volumineuse chez la femme que chez l'homme. Une glande thyroïde normale mesure environ 6 cm de hauteur, 6 cm de largeur et 15 mm d'épaisseur. Son volume normal est de 8 à 15 cm<sup>3</sup> [2, 4].

L'isthme thyroïdien mesure en moyenne 1 centimètre de large, 15 millimètres de haut et 5 mm d'épaisseur. Il peut parfois être absent. Sa face postérieure est en regard des deuxième, troisième et quatrième anneaux trachéaux. Le bord supérieur donne naissance à un prolongement inconstant, de hauteur variable, le lobe pyramidal ou pyramide de Lalouette. Les lobes thyroïdiens ont une forme de pyramide triangulaire avec une base inférieure large située au-dessus du plan des clavicules et un sommet supérieur étroit. On décrit trois faces: une antéro-latérale, une médiale et une postérieure et deux bords: un bord postéro-latéral et un bord postéro-médial.





**Figure n°1 : rapports anatomiques de la glande thyroïde [1].**

## 2.1.2 Vascularisation [1]

### 2.1.2.1 Vascularisation artérielle

Elle est assurée par deux pédicules principaux : l'artère thyroïdienne supérieure et l'artère thyroïdienne inférieure.

- L'artère thyroïdienne supérieure naît de l'artère carotide externe pour atteindre le sommet supérieur du lobe thyroïdien. Elle se divise en trois branches pour chacune des trois faces du lobe. Elle vascularise les deux tiers supérieurs des lobes thyroïdiens.
- L'artère thyroïdienne inférieure naît du tronc thyro-cervical issu de l'artère subclavière. Elle comprend trois segments : inférieur, intermédiaire et supérieur. Le segment inférieur est vertical, situé en arrière de la veine jugulaire. Le segment intermédiaire est horizontal, croisant par en arrière l'artère carotide commune, en regard du tubercule antérieur du processus transverse de la sixième vertèbre cervicale et aborde la loge thyroïdienne à l'union tiers moyen-tiers inférieur du lobe. Le segment supérieur est vertical et longe la face postérieure du lobe. Il est intimement lié aux rameaux du nerf laryngé inférieur. L'artère thyroïdienne inférieure vascularise le

tiers inférieur du lobe thyroïdien. L'artère thyroïdienne inférieure joue un rôle important lors de la dissection car elle permet de repérer, si on la poursuit, le nerf laryngé inférieur.

- Il existe une troisième artère, inconstante, l'artère thyroïde moyenne (De Neubauer ou ima) qui naît directement de l'arc aortique ou du tronc brachio-céphalique montant le long de la face antérieure de la trachée pour atteindre le bord inférieur de l'isthme.

Ces différentes artères sont largement anastomosées notamment par deux arcades artérielles péri thyroïdiennes supra et infra isthmiques complétées par des anastomoses intra glandulaires.

#### 2.1.2.2 Vascularisation veineuse

Il existe trois pédicules principaux :

- la veine thyroïdienne supérieure suit l'artère thyroïdienne supérieure et se jette dans la veine jugulaire interne par l'intermédiaire du tronc thyro-linguo-facial.
- les veines thyroïdiennes moyennes, inconstantes, se jettent directement dans la veine jugulaire interne en regard du tiers moyen du lobe thyroïdien.
- les veines thyroïdiennes inférieures se jettent soit dans la veine jugulaire interne, soit dans la veine brachio-céphalique gauche en regard du tiers inférieur du lobe thyroïdien.

#### 2.1.2.3 Vascularisation lymphatique

Les collecteurs lymphatiques suivent le trajet des veines. Ils vont rejoindre les nœuds lymphatiques :

- De la chaîne jugulaire interne sur toute sa longueur:
  - du nœud jugulo-digastrique, le long de la veine thyroïdienne supérieure
  - au nœud infra omohyoïdien, le long de la veine thyroïdienne moyenne
  - allant jusqu'au nœud sus claviculaire, le long du pédicule transverse du cou
- Du médiastin antérieur en passant par les nœuds pré trachéaux le long des veines inférieures

Ainsi, le drainage est à la fois cervical diffus et médiastinal.

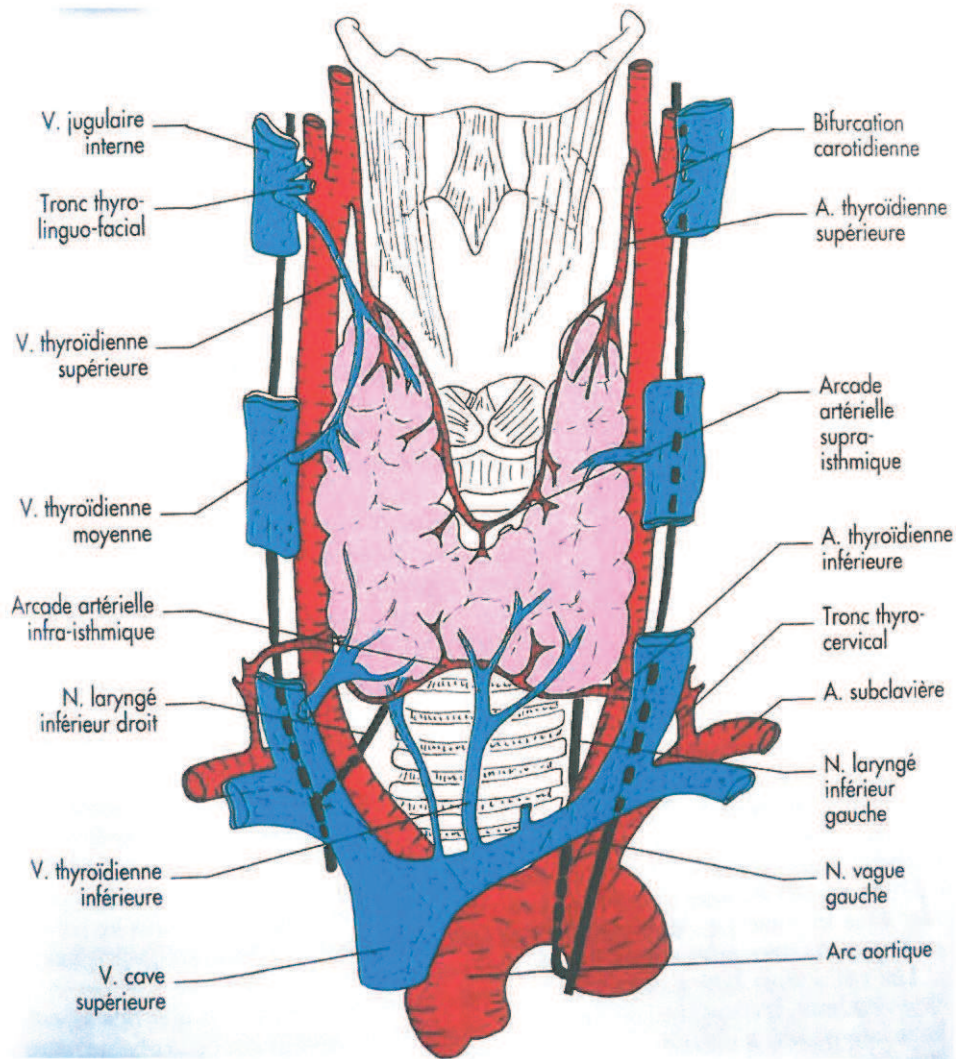


Figure n°2 : vascularisation de la glande thyroïde [1].

### 2.1.3 Rapports anatomiques des lobes thyroïdiens

#### 2.1.3.1 Les nerfs laryngés inférieurs

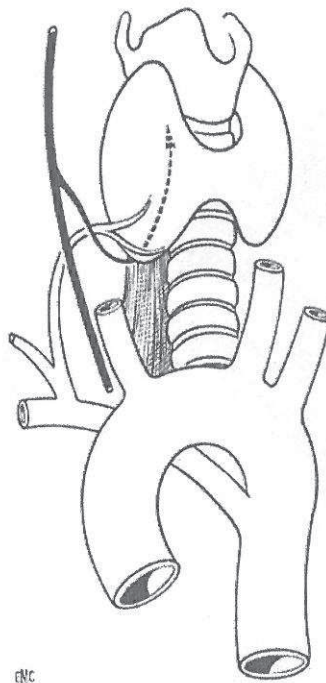
Ils naissent du nerf vague, au niveau thoracique à gauche et au niveau cervical à droite. Ils sont en rapport étroit dans la loge thyroïdienne avec les branches terminales de l'artère thyroïdienne inférieure.

En reprenant les chiffres de la littérature, Yalcxin [5] décrit trois types principaux de variations. A gauche, le nerf laryngé est en arrière de l'artère thyroïdienne inférieure dans 52,1% des cas, passe entre ses branches dans 25,4% des cas et est en avant de l'artère thyroïdienne inférieure dans 13,7%.

A droite, le nerf laryngé inférieur passe entre les branches de l'artère thyroïdienne inférieure dans 36,5% des cas, en arrière de l'artère thyroïdienne inférieure dans 23% des cas, et en avant dans 25,5% des cas.

Trois variations anatomiques des nerfs laryngés inférieurs doivent être connues [6] :

- **le nerf non récurrent** : on rapporte cette anomalie dans <2% des dissections. Le nerf récurrent non-récurrent est souvent présent en cas de « dysphagia lusoria ». Il s'agit d'une anomalie de développement des arcs aortiques avec régression du quatrième arc qui entraîne une anomalie de l'origine de l'artère sous-clavière droite. Celle-ci naît à la jonction entre la crosse et le segment descendant de l'aorte et croise l'œsophage à sa face profonde. Le nerf non récurrent n'est observé quasi exclusivement qu'à droite, hormis dans les cas de situs inversus avec une sous-clavière gauche naissant directement de l'aorte. On décrit deux variétés de récurrent non récurrent : une forme haute (75%) où le nerf récurrent quitte le nerf vague en regard du cricoïde et descend directement en direction du larynx par un trajet médial oblique en bas et une forme basse (25%) où le nerf se sépare du nerf vague au niveau de l'artère thyroïdienne inférieure et suit un trajet ascendant après une courbe à concavité supérieure. Il se place alors dans l'espace inter-trachéo-œsophagien. Mais il passe toujours derrière la carotide primitive [7].



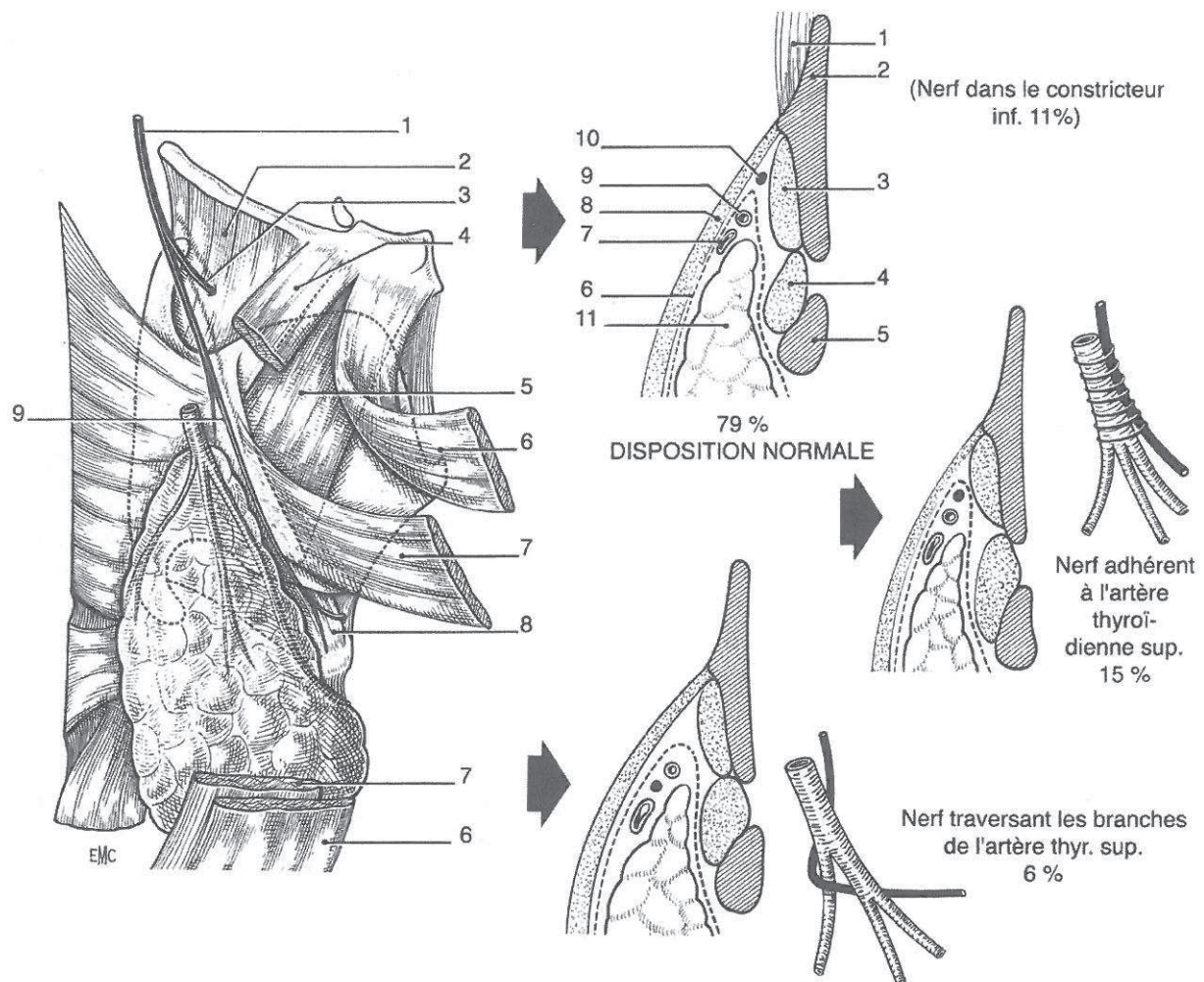
**Figure n°3 : Nerf laryngé inférieur droit non récurrent lorsque l'artère sous-clavière est rétro-œsophagienne, naissant directement de l'aorte dans 0,5% des cas [8].**

- **la division précoce du nerf** : cette division se fait dans 50 à 80% des cas à moins de 1 cm de la pénétration intra laryngée du nerf récurrent. En cas de division basse, on observe plusieurs branches croisant l'artère thyroïdienne inférieure, parallèles entre elles et se dirigeant vers le point de pénétration laryngée. La forme double est plus fréquente que la forme triple.
- **Le nerf récurrent et non récurrent** : c'est la fusion rarissime (1/2000) d'un nerf récurrent fin et d'un nerf récurrent de taille normale à 1 cm de la pénétration laryngée [7].

### 2.1.3.2 *Les nerfs laryngés externes*

Leur lésion peut entraîner des troubles dans la voix chantée particulièrement. A gauche comme à droite, il se détache du nerf laryngé supérieur 2 à 3 mm en arrière de la grande corne de l'os hyoïde puis se dirige vers le larynx qu'il aborde en croisant le bord postérieur du muscle sterno-thyroïdien. Sur la face externe de l'aile du cartilage thyroïde, le nerf glisse sur le cartilage thyroïde en arrière des insertions du muscle constricteur inférieur du pharynx. En dehors, il entre en rapport avec l'artère thyroïdienne supérieure et ses branches de division. En bas, il peut être en rapport avec le pôle supérieur du lobe thyroïdien.

Le nerf se termine au bord inférieur du cartilage thyroïde, sur la face externe du muscle crico-thyroïdien où il donne des filets moteurs pour le muscle crico-thyroïdien (tenseurs de la corde vocale) et des filets sensitifs pour la muqueuse de la région sous-glottique.



**Figure n°4 : Nerf laryngé supérieur [8].**

*A gauche* : 1. nerf laryngé supérieur, 2. membrane fibreuse thyroïdienne, 3. branche supérieure du nerf laryngé, 4. muscle omohyoïdien, 5. muscle thyrohyoïdien, 6. muscle sterno-cléido-hyoïdien, 7. muscle sternothyroïdien, 8. muscle cricothyroïdien, 9. branche externe du nerf laryngé supérieur.

*A droite*, coupes frontales passant par la lame thyroïdienne illustrant les trois variations de position du nerf laryngé supérieur : 1. muscle thyrohyoïdien, 2. cartilage thyroïde, 3. muscle constricteur inférieur du pharynx, 4. muscle cricothyroïdien, 5. cartilage cricoïde, 6. capsule fibreuse de la thyroïde, 7. veine thyroïdienne supérieure, 8. muscle sternothyroïdien, 9. artère thyroïdienne supérieure, 10. nerf laryngé supérieur (branche externe du nerf laryngé supérieur).

De nombreuses variations anatomiques ont été décrites [9] notamment 4 variations à risque de traumatisme chirurgical :

- adhérence du nerf avec les vaisseaux thyroïdiens supérieurs, le nerf peut être sectionné lors de la ligature et de la section du pédicule supérieur.
- situation distale superficielle du nerf au niveau du muscle crico-thyroïdien, le nerf peut alors être lésé au moment de la dissection.

- présence de branches nerveuses à destinée thyroïdienne qui peuvent être étirées lors de la traction du lobe vers le bas.
- situation distale du nerf entre le larynx et la face interne du lobe thyroïdien.

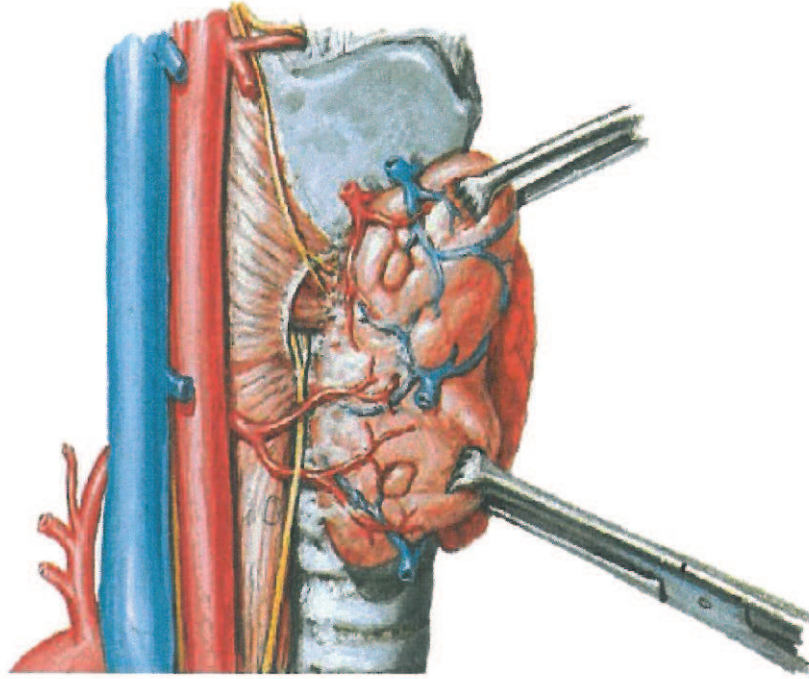
### 2.1.3.3 Les glandes parathyroïdes [1]

Elles sont au nombre de quatre, une supérieure et une inférieure de chaque côté des lobes thyroïdiens. Chaque glande est entourée d'une capsule et mesure 3 à 5 mm de diamètre. Elle se présente sous la forme d'un petit amas ocre ou jaune chamois, lisse et brillant, compact ou aplati, et de consistance élastique.

Les glandes parathyroïdes sont plaquées sur le bord postéro-médial des lobes thyroïdiens et parfois enfouies dans le parenchyme thyroïdien. Il existe cependant un plan fibreux entre la glande thyroïde et la glande parathyroïde permettant une dissection et une conservation des glandes parathyroïdes lors de la chirurgie.

La glande parathyroïde supérieure, dénommée glande parathyroïde IV est généralement située en regard du cartilage cricoïde, au dessus de l'artère thyroïdienne inférieure. La glande parathyroïde inférieure, dénommée glande parathyroïde III, est généralement située en regard des premiers anneaux trachéaux, en dehors du nerf laryngé inférieur, au dessous de la terminaison de l'artère thyroïdienne inférieure. Il existe de nombreuses variations anatomiques.

Les artères des parathyroïdes supérieures proviennent, soit de l'une des branches de l'artère thyroïdienne inférieure, soit de l'anastomose qui unit de chaque côté les branches postérieures des artères thyroïdiennes supérieure et inférieure, soit plus rarement de l'artère thyroïdienne supérieure. Les artères des parathyroïdes inférieures naissent de l'artère thyroïdienne inférieure ou de l'une de ses branches terminales. Les parathyroïdes en position haute se drainent exclusivement vers le corps thyroïde. Les parathyroïdes en position moyenne ou inférieure se drainent dans les veines thyroïdiennes moyennes et inférieures respectivement.



**Figure n°5 : Position anatomique des glandes parathyroïdes.**

Trois variétés peuvent être distinguées. Dans un tiers des cas, la glande se trouve en regard du pôle inférieur du corps thyroïde, en avant du nerf récurrent, en regard des 4ème et 5ème anneaux trachéaux, 3 à 4 cm sous le bord inférieur du cricoïde : c'est la variété inférieure. Dans la moitié des cas, la glande est située dans l'angle dièdre du corps thyroïde et de l'œsophage en regard du 2ème anneau trachéal, dans l'épanouissement des branches de division de l'artère thyroïdienne inférieure : c'est la variété moyenne. Dans 10% des cas environ, la glande doit être recherchée contre le constricteur inférieur du pharynx en arrière de la petite corne du cartilage thyroïde, en arrière et au-dessous du point de pénétration laryngé du nerf récurrent.

## **2.2 Particularités des goitres plongeants**

### **2.2.1 Particularités anatomiques**

Le goitre plongeant, en plus des rapports anatomiques habituels d'un goitre cervical, a des rapports plus profonds et plus inférieurs dépendant de son type d'extension.

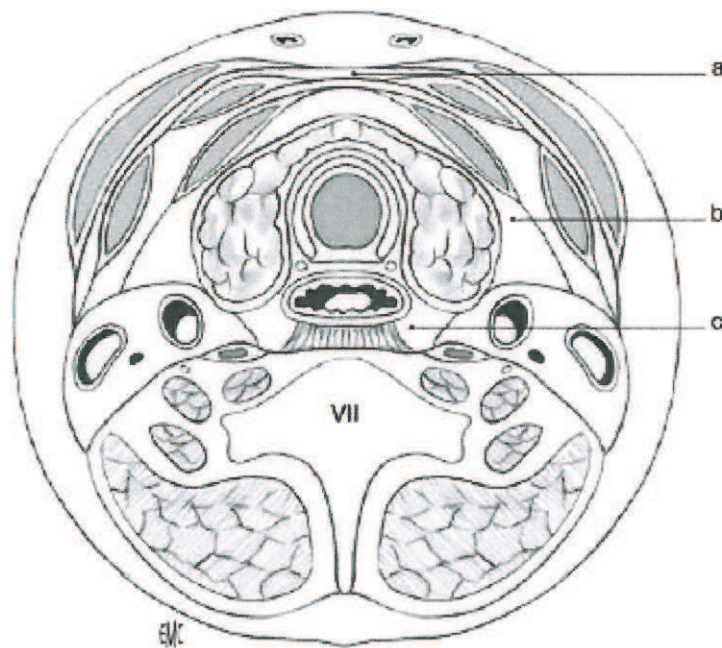
#### **2.2.1.1 Anatomie cervicothoracique**

La région cervicothoracique est une région anatomique étroite limitée par des parois ostéomusculaires fixes : en arrière par le rachis cervicothoracique (C8-T1) et en avant par la



pince costoclaviculaire (première côte et clavicule). Il s'agit d'une zone carrefour qui fait communiquer l'orifice supérieur du thorax et le médiastin, la région cervicale basse, et la région sus-claviculaire. Ce couloir est segmenté :

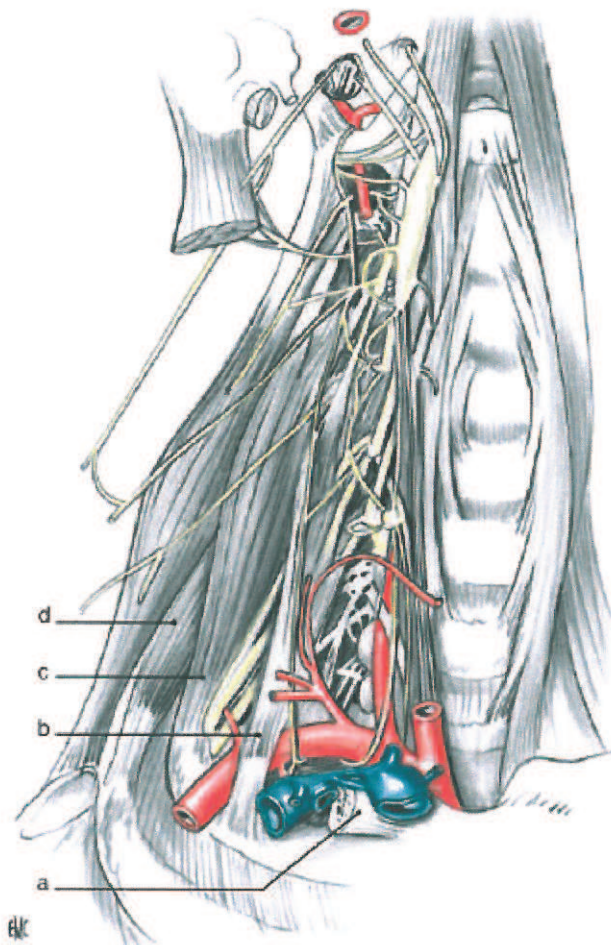
- par un cloisonnement frontal, entre la région cervicale et le médiastin :
  - les aponévroses cervicales moyenne et superficielle se prolongent par la lame thyropéricardique,
  - l'aponévrose cervicale profonde se prolonge en gaine viscérale péri-trachéo-œsophagienne.



**Figure n° 6 : Coupe schématique de la région cervicale montrant le cloisonnement frontal par les lames aponévrotiques.**

- a. Aponévroses cervicales (superficielle, moyenne et profonde)
- b. Région latéro-cervicale carotidienne
- c. Région cervicale rétroviscérale [10]

- Par un cloisonnement latéral plus rigide :
  - les muscles scalènes en région préscalénique, interscalénique et rétroscalénique
  - qui permet de définir trois étages anatomocliniques antérieur, moyen et postérieur au sein du défilé cervicothoracique.



**Figure n°7 : Cloisonnement latéral de la région cervicothoracique par les muscles sous-claviers.**

a : clavicule sectionnée b : muscle scalène antérieur c : muscle scalène moyen  
d : muscle scalène postérieur [10]

L'étage antérieur est :

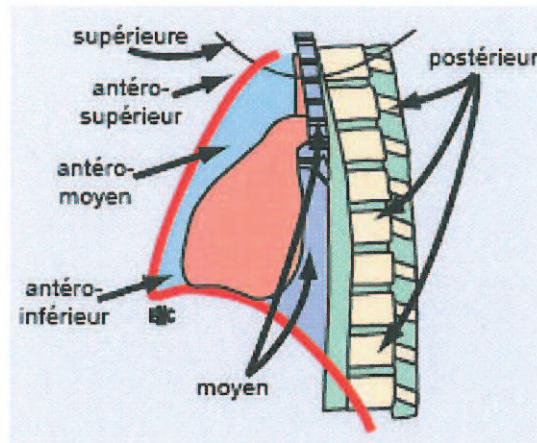
- limité par le sternum en avant et le bord antérieur du muscle scalène antérieur en arrière,
- occupé par les muscles sterno-cléido-mastoïdien et omohyoïdien, les veines jugulaire interne, sous-clavière et leurs afférences.

L'étage moyen est :

- compris entre le bord antérieur du scalène antérieur et le bord postérieur du scalène moyen
- occupé par les scalènes antérieure et moyen, l'artère sous-clavière et ses collatérales dont l'artère vertébrale et l'artère thoracique interne, le nerf phrénique et les troncs primaires du plexus brachial.

L'étage postérieur est :

- étendu du bord postérieur du scalène moyen aux muscles paravertébraux
- occupé par le scalène postérieur, artère scapulaire postérieure, les racines du plexus brachial sortant des trous de conjugaison vertébraux, le nerf spinal, la chaîne sympathique thoracique avec le ganglion stellaire et les corps vertébraux.



**Figure n°8 : Segmentation du médiastin [11]**

### 2.2.1.2 *Rapports anatomiques des goitres plongeants*

Dans le sens horizontal, cette extension se fait vers les zones de moindre résistance. A droite, le goitre est plus rapidement compressif en antérieur qu'en postérieur. En effet, les rapports que sont la trachée et l'œsophage en dedans, la plèvre en dehors offrent une faible résistance autorisant un goitre volumineux en postérieur droit.

A gauche, les rapports sont, le rachis en arrière, la trachée en dedans, la crosse aortique en bas, les artères carotide primitive et sous-clavière en dehors. L'extension dans cet entonnoir est limitée par le plan vasculaire, qui peut amener le goitre à s'étendre en intertrachéo-œsophagien ou en rétro-œsophagien à gauche plutôt qu'en postérieur à proprement dit.[12]

Dans le sens vertical, l'extension vers le bas est due tout d'abord à la descente progressive normale de la trachée avec l'âge, accentuée par le poids du goitre. Enfin la pression intermédiastinale négative attire le goitre vers le médiastin [13].

## 2.2.2 *Définitions*

### 2.2.2.1 *Goitre plongeant*

Le goitre plongeant (GP) ou substernal ou rétrosternal ou endotheracique a été décrit en premier par Haller en 1749 [14]. Sa fréquence dans la littérature est très variable car la définition n'est pas uniforme, rendant délicate la comparaison des différentes séries.

Nous parlerons uniquement des goitres substernaux dits secondaires, dû à la migration d'un goitre cervical. En effet il existe moins de 1% de goitres substernaux dits primaires, ectopiques, n'ayant aucune connexion avec la thyroïde cervicale, et résultent d'une anomalie de développement embryologique. Ils sont vascularisés pas les vaisseaux intrathoraciques et peuvent être situés dans le médiastin antérieur comme postérieur [15].

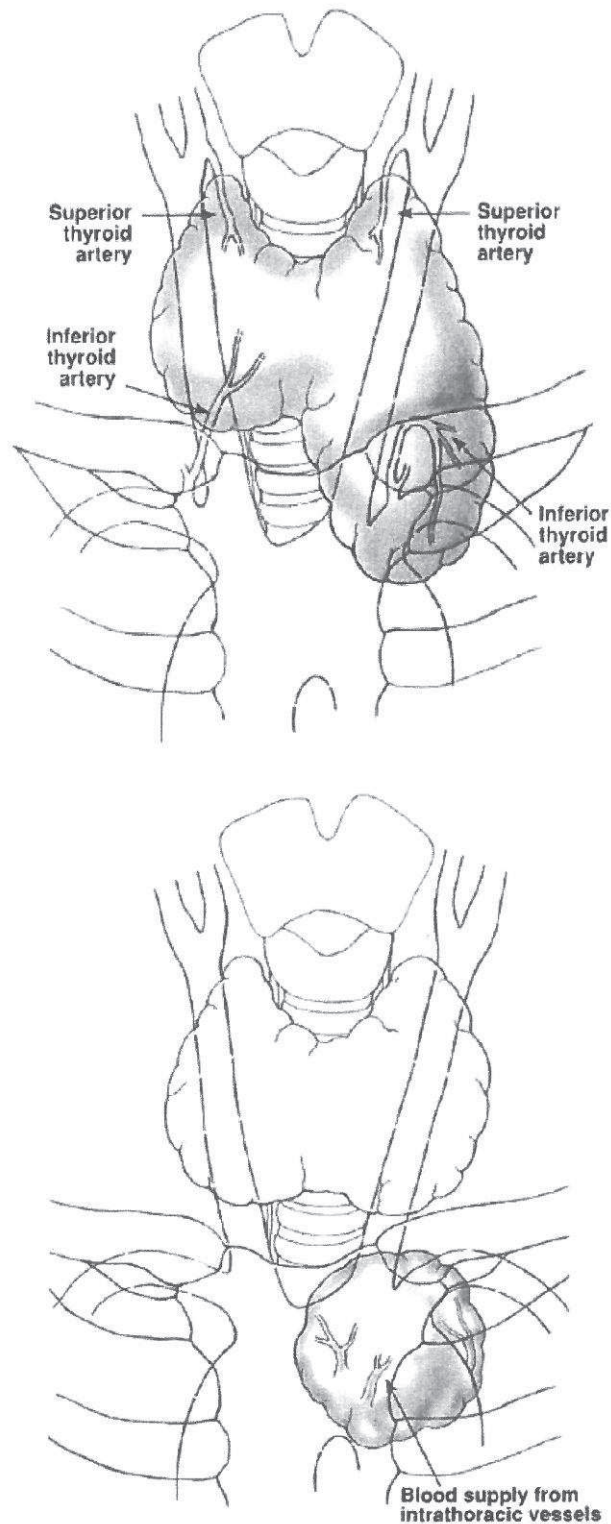


Figure n°9 : Thyroïde cervico médiastinale et médiastinale pure.

Selon Crile (1939), le GP descend sous la crosse de l'aorte [16].

Selon Lahey (1945), le plus grand diamètre antéropostérieur devait être sous l'entrée thoracique.

Selon Lindskog (1957) et Goldenberg, le GP descend en regard de la 4<sup>ème</sup> vertèbre thoracique [17].

Selon Katlic et al (1985), plus de 50% de la thyroïde doit se situer sous la fourchette sternale [18].

D'autres définitions fixent la limite par une distance par rapport à la fourchette sternale, à 3 travers de doigt pour Merlier (1972) [19], à 3cm pour Hedayati (2002) [20].

Selon Michel et Bradpiece (1988) le pôle inférieur ne doit pas être palpé en position chirurgicale, ou cou en extension ou à la déglutition[21].

L'arrivée du Scanner a fait émerger d'autres définitions. Ayache et al en 2006 définissent le GP par le dépassement des vaisseaux sous-claviers[22].

#### 2.2.2.2 Classifications

Dor et Carcassonne (1957) ont édifié une classification anatomoclinique [23] basée sur :

- le plus grand diamètre selon sa position sus-sternale (goitre cervicomédiastinal), sous-sternale (goitre médiastino-cervical ou médiastinal pur)
- le type de migration pré vasculaire ou antérieur, rétro vasculaire ou postérieur

Borrelly (1985) modifie cette classification en différenciant les goitres plongeants [24] (Annexe 1):

- simple, à prolongement unique,
  - droit ou gauche,
  - antérieur ou postérieur,
  - croisés : en avant de la trachée, entre la trachée et l'œsophage, en arrière de l'œsophage
  - dissociant : qui s'insinue entre la trachée et l'œsophage sans croiser vers l'autre côté
- complexe, à prolongements multiples avec toutes les combinaisons possibles.

En fonction des données du scanner, Page (2007) adopte une classification uniquement selon l'extension verticale [25]:

- Type 1 : n'atteint pas l'arc aortique
- Type 2 : atteint l'arc aortique
- Type 3 : sous l'arc aortique sans atteindre la carène

- Type 4 : atteint la carène

De même, Huins (2007) définit 3 grades verticaux [26] :

- Grade 1 : au-dessus de l'arc aortique
- Grade 2 : atteint l'arc aortique jusqu'au péricarde
- Grade 3 : sous le niveau de l'oreillette droite

## 2.3 Rappel physiologique [27]

La glande thyroïde est une glande endocrine. Elle est constituée de follicules comprenant :

- un épithélium composé de thyrocytes (cellules épithéliales) et de cellules C parafolliculaires (dérivées des cellules de la crête neurale).
- une substance amorphe : la colloïde.

Les thyrocytes et la colloïde interviennent dans la synthèse de la thyroglobuline et des hormones thyroïdiennes, tandis que les cellules C sécrètent la calcitonine.

### 2.3.1 Apport et métabolisme de l'iode

L'iode provient pour moitié de l'alimentation, essentiellement les eaux de boisson, et pour moitié du catabolisme des hormones thyroïdiennes. Les besoins en iode de l'organisme sont évalués à 150 à 200 µg par jour. En France, les apports moyens sont de 75 à 200 µg soit un apport correct en comparaison aux apports moyens en Europe (de 50 à 200 µg). Cet apport est également variable selon les régions françaises. Ainsi les régions où les eaux sont les plus pauvres en iode sont celles où la prévalence des goitres est la plus élevée (étude Suvimax [28]). L'absorption intestinale de l'iode est quasi complète. Il circule dans le plasma sous forme ionisée (iodure).

### 2.3.2 Synthèse des hormones thyroïdiennes

La thyroïde capte l'iodure par un mécanisme actif (symporteur). L'iodure diffuse vers la lumière des follicules où il est oxydé par une peroxydase (TPO). La forme oxydée de l'iode s'incorpore aux résidus thyrosyls de la thyroglobuline pour donner la mono-iodothyrosine (MIT) et la diiodotyrosine (DIT). La même peroxydase accomplit également le couplage des iodothyrosines en triiodothyronine (MIT+DIT ou T3) et tétraïodothyronine ou thyroxine (DIT+DIT ou T4). Les hormones thyroïdiennes ainsi synthétisées restent à l'interface épithélium-colloïde, fixées à la thyroglobuline stockée dans la colloïde.

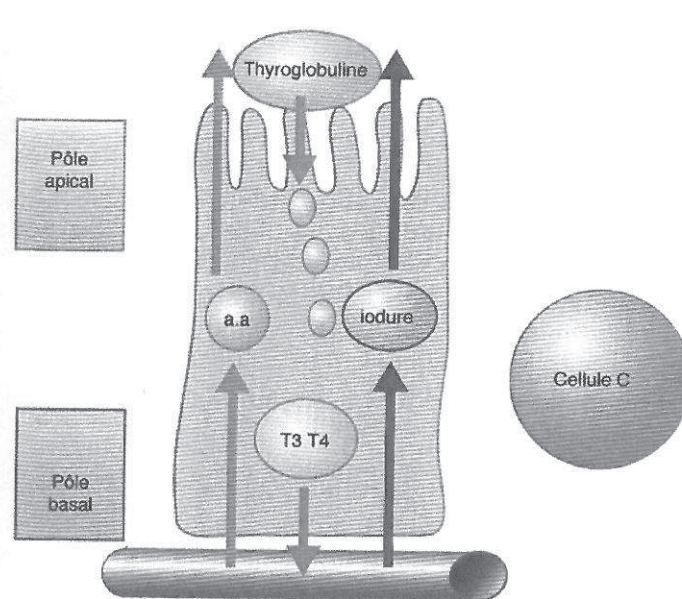


Figure n°10 : Biosynthèse des hormones thyroïdiennes [6].

### 2.3.3 Sécrétion des hormones thyroïdiennes

Il y a internalisation de gouttelettes de colloïde dans les thyrocytes avec formation de vésicules d'endocytose. La thyroglobuline est alors hydrolysée, ce qui libère MIT, DIT, T3 et T4. Les iodothyrosines MIT et DIT sont désiodées sur place, l'iode libéré sera réutilisé pour la synthèse hormonale. En revanche, T3 et T4 diffusent dans les capillaires sanguins.

### 2.3.4 Catabolisme des hormones thyroïdiennes

Il se fait principalement par désiodation, au niveau du foie, du rein et des autres tissus cibles. Au cours de sa désiodation, la T4 donne naissance :

- soit à la T3 reverse dépourvue d'activité biologique.
- soit à la T3 (hormone active) qui ne provient qu'en partie de la thyroïde (20%), la majeure partie (80%) étant produite au niveau des cellules cibles par désiodation de T4. T3 est ainsi la véritable hormone active et T4 une pro hormone.

### 2.3.5 Effet des hormones thyroïdiennes sur l'organisme

Chez le fœtus et le nourrisson, les hormones thyroïdiennes jouent un rôle fondamental dans la maturation du système nerveux central, dans l'apparition des points d'ossification puis dans la croissance.

Chez l'adulte, les hormones thyroïdiennes jouent le rôle d'accélérateur du métabolisme de l'organisme. Il en découle au niveau cellulaire : l'augmentation de la consommation d'oxygène, de la calorigénèse, de la glycolyse, de la néoglucogénèse et de la lipolyse ;

l'activation du renouvellement et du catabolisme protidique ; l'action facilitatrice sur le système nerveux sympathique.

### 2.3.6 Régulation de la sécrétion des hormones thyroïdiennes

De façon spécifique c'est la TSH qui régule le fonctionnement de la thyroïde. La TSH est une glycoprotéine sécrétée par l'antéhypophyse. Elle active toutes les étapes du métabolisme iodé, depuis la captation de l'iode jusqu'à la sécrétion hormonale. La carence iodée augmente la sensibilité des thyrocytes à la TSH en induisant une hypertrophie des thyrocytes, tandis que l'excès d'iode l'estompe. La TSH subit un double contrôle hypothalamique : la TRH stimule sa sécrétion tandis que la somatostatine et la dopamine l'inhibent. De plus, les hormones thyroïdiennes exercent un rétrocontrôle négatif sur la synthèse et la libération de la TSH et de la TRH.

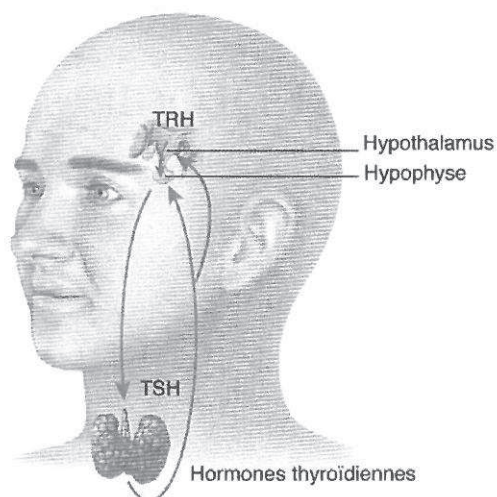


Figure n°11 : Contrôle de la synthèse et de la sécrétion des hormones thyroïdiennes [6].

## 2.4 Pathologies thyroïdiennes

### 2.4.1 Epidémiologie des pathologies thyroïdiennes

#### 2.4.1.1 Nodules bénins et malins thyroïdiens

La prévalence des nodules thyroïdiens est difficile à connaître. Elle dépend du contexte régional (conditions nutritionnelles) mais aussi du mode de détection. Il est particulièrement fréquent chez la femme, le sujet âgé, les sujets en zone de carence endémique ou ayant subi une irradiation de la région cervicale dans l'enfance selon les données de l'Agence Nationale pour le développement de l'évaluation médicale (décembre 1995).



A l'autopsie de sujets cliniquement indemnes, le chiffre est de 50% dont 12% seulement dépassent 1cm de diamètre. Le nodule se présente sous forme de nodules multiples dans la moitié des cas, ou peut s'associer à un goitre.

A la palpation, des nodules sont retrouvés dans 5 à 20% de la population générale [29] et la plupart d'entre eux sont supérieures à 1 centimètre (seuil de détection clinique).

Depuis l'arrivée des techniques échographiques qui permettent de détecter des nodules à partir de 2 millimètres, la fréquence est estimée entre 16 et 67% dans la population générale. La moitié de ces patients est porteuse d'un nodule unique tandis que l'autre moitié est porteuse de nodules multiples. Près de 50% des patients chez qui un nodule a été dépisté cliniquement ont en fait un goitre multi hétéro nodulaire à l'échographie [29]

Le carcinome thyroïdien représente moins de 1% des cancers humains, mais reste le cancer endocrinien le plus fréquent. 5% des nodules thyroïdiens, tous types confondus sont malins. L'incidence des cancers thyroïdiens (4 pour 100.000 habitants) est en augmentation rapide. Le pronostic des nodules cancéreux est généralement bon (mortalité de 5% [6]). Le carcinome papillaire est la forme la plus fréquente (70%) [29] [30], suivi par les carcinomes folliculaires (20%) et les plus rares anaplasiques (<10%). Le cancer médullaire de la thyroïde représente 5 à 10% des cancers thyroïdiens [31], les 5% restants représentent les lymphomes, les cancers peu différenciés et très rarement les métastases intrathyroïdiennes (de cancer du sein, poumon, rein...).

#### 2.4.1.2 Thyroïdites

##### 2.4.1.2.1 Maladie de Basedow

La maladie de Basedow est la forme la plus fréquente des hyperthyroïdies. La prévalence globale est de 1% à 2% chez les femmes et seulement 0,4% chez les hommes. L'incidence annuelle est de 2 à 3 cas pour 1.000 femmes avec un âge moyen de 48 ans.

##### 2.4.1.2.2 Thyroïdite de Hashimoto

Son sexe ratio est de six femmes pour un homme. L'âge moyen d'apparition est entre 30 et 60 ans. La prévalence est de 1% actuellement. Elle est en augmentation, liée aux facteurs environnementaux dont l'élévation des apports iodés.

#### 2.4.1.2.3 Autre thyroïdites

Elles sont dominées par les étiologies bactériennes ou virales et touchent particulièrement la femme (sex-ratio ½). Plusieurs facteurs favorisants ont été décrits : cancer ORL, kyste du tractus thyroglosse, malformation du sinus piriforme.

La thyroïdite de De Quervain surviendrait volontiers de façon saisonnière, précédée pendant 2 à 6 semaines d'une atteinte rhinopharyngée fébrile non spécifique. Dans 20% des cas, il existe des signes d'hyperthyroïdie.

La thyroïdite de Riedel concerne surtout la femme de 30 à 60 ans. Il s'agit d'une affection rare, caractérisée par une fibrose thyroïdienne pouvant associer d'autres maladies fibrosantes (parotide, orbites, glandes lacrymales).

### 2.4.2 *Histologie des nodules et cancers*

#### 2.4.2.1 Tumeur bénigne épithéliale ou adénome

D'un point de vue histologique, les adénomes thyroïdiens sont des tumeurs bénignes encapsulées, constituées de cellules épithéliales (autrement appelées cellules vésiculaires thyroïdiennes). D'un point de vue histologique, leur structure est identique à celle du tissu thyroïdien, ils sont caractérisés par une capsule. On retrouve plusieurs aspects histologiques :

- Les adénomes macro vésiculaires : les plus fréquents.
- Les adénomes micro vésiculaires : environ 10% des adénomes. D'un point de vue histologique, la densité cellulaire est très élevée, l'architecture microvésiculaire ou trabéculaire est caractéristique. La colloïde est réduite ou absente.
- Les adénomes oncocytaires ou oncocytomes : ils sont caractérisés par la présence de grandes cellules oncocytaires (75% du contingent cellulaire). La colloïde est absente.
- Les adénomes toxiques.
- Les tumeurs trabéculaires hyalinisantes : elles sont caractérisées par des cellules vésiculaires allongées présentant une architecture trabéculaire en pile d'assiette et un stroma hyalin souvent abondant.

#### 2.4.2.2 Cancers thyroïdiens

##### 2.4.2.2.1 Les carcinomes papillaires

Ce sont des tumeurs épithéliales primitives de la thyroïde montrant une différenciation de type folliculaire (vésiculaire). Ce sont les plus fréquents (>70%). Sur le plan histologique, il s'agit de tumeurs infiltrantes, non encapsulées d'architecture papillaire. C'est sur les

caractères nucléaires que l'on pose le diagnostic de carcinome papillaire, les noyaux sont volumineux avec un contour irrégulier, très clairs, vitreux, avec des fentes et des trous nucléaires caractéristiques.

Sur le plan immunohistochimique, les carcinomes papillaires expriment les cytokératines, la thyroglobuline et TTF-1 et ils sont négatifs pour les marqueurs neuro-endocrines. Ceci permet de différencier un carcinome d'origine vésiculaire d'un carcinome médullaire.

Ils sont volontiers multifocaux de part leur dissémination par les lymphatiques intra thyroïdiens, et donnent jusqu'à 10% de métastases par voie lymphatique [32].

#### 2.4.2.2.2 Les carcinomes folliculaires

Ce sont des tumeurs épithéliales malignes faites de cellules vésiculaires thyroïdiennes mais dépourvues des caractères nucléaires des carcinomes papillaires. Ce sont les tumeurs qui vont poser le plus de problème diagnostique. Ils sont beaucoup plus rares, soit 5 à 10% des cancers de la thyroïde.

Si le diagnostic de la forme folliculaire est aisé, la distinction entre adénome vésiculaire et carcinome folliculaire est basée sur des critères capsulaires retrouvés à l'échelon histologique. Sur le plan histologique, l'architecture est le plus souvent vésiculaire ou parfois trabéculaire, la densité cellulaire est très élevée. L'aspect microvésiculaire est le plus fréquent. Les vésicules sont souvent de taille irrégulière. Les cellules elles-mêmes comportent des noyaux sombres, arrondis ou ovalaires et ne comportent aucun critère nucléaire permettant de rattacher ces lésions à un carcinome papillaire. La capsule est souvent épaisse et toujours d'épaisseur irrégulière. Le diagnostic de malignité est porté sur la présence de foyers d'invasion vasculaire intra-capsulaire et d'invasion capsulaire. On distingue trois groupes distincts suivant le degré d'invasion et d'effraction capsulaire (invasion minime, largement invasif et suspect pour les carcinomes bien différenciés et encapsulé). Contrairement au cancer papillaire, le cancer folliculaire dissémine donc par voie vasculaire et rarement lymphatique, vers les poumons, os, le cerveau, le foie [32]. Le pronostic des carcinomes folliculaires invasifs est nettement plus péjoratif que celui des carcinomes papillaires. Le taux de récurrence locale est 5-20%, à distance 10-15%.

#### 2.4.2.2.3 Les carcinomes peu différenciés

Ce sont des tumeurs développées à partir de cellules vésiculaires thyroïdiennes mais qui ne comportent pas les caractères habituels des carcinomes folliculaires ou papillaires. Ils se

situent sur le plan morphologique entre les carcinomes différenciés et les carcinomes anaplasiques de la thyroïde.

Sur le plan histologique, la tumeur est complètement dédifférenciée. L'architecture peut être trabéculée, ou insulaire, ou massive. Il existe une angio-invasion importante. On trouve deux modes de présentation, soit un contingent dédifférencié dans un carcinome papillaire ou folliculaire, il faut alors prendre en compte le pourcentage du contingent dédifférencié péjoratif au-delà de 10%, soit un nodule souvent de plus de 3 cm avec une croissance rapide découvert souvent au même moment que des métastases ganglionnaires cervicales ainsi que des métastases pulmonaires et osseuses.

Le pronostic est intermédiaire entre celui des cancers différenciés et anaplasiques, c'est-à-dire entre >80% de survie à 10 ans et < 6mois de survie [32].

#### 2.4.2.2.4 Les carcinomes médullaires

Ils sont développés à partir des cellules C de la thyroïde. Il s'agit de tumeurs fermes, charnues assez bien délimitées au tissu thyroïdien adjacent mais non encapsulées. Sur le plan histologique le diagnostic est facile dans les formes classiques où l'on retrouve l'architecture et l'aspect cellulaire des carcinomes neuroendocrines. La présence de dépôts d'amylose, confirmée par une coloration rouge Congo, et l'immunodétection permettront d'établir le diagnostic.

### 2.4.3 *Physiopathologie des pathologies nodulaires*

#### 2.4.3.1 Facteurs favorisant la formation de nodules et de goitre

##### 2.4.3.1.1 Carence en iode

La carence en iode est le facteur le plus fréquent contribuant à la formation de goitre. D'après Meier [29], la carence en iode affectait 1,5 milliards de personnes dans le monde soit 30% de la population mondiale en 1990. En 1990, on estimait à plus de 650 millions le nombre de goitres dus à une carence en iode. Les carences en iode sont plus sévères et fréquentes en Afrique centrale et dans certaines régions de Chine.

Classiquement le mécanisme physiopathologique repose sur l'élévation permanente de TSH entraînant la prolifération de thyrocytes et l'augmentation de volume de la glande thyroïde dans l'enfance conduisant à la formation de nodules.

Ces dernières années, une autre théorie a été développée reposant sur la capacité naturelle de former des nodules. Ce phénomène serait alors amplifié par la présence de facteurs favorisants comme la carence en iode et les taux élevés de TSH.

#### 2.4.3.1.2 Les rayonnements ionisants

L'exposition aux rayonnements ionisants est le facteur de risque environnemental le mieux établi dans le développement de nodule et de cancer de la thyroïde. L'incidence croissante du cancer thyroïdien chez les enfants après l'accident nucléaire de Tchernobyl a confirmé le rôle carcinogène de la radioactivité. Les femmes, en particulier avant l'adolescence, sont plus sensibles aux radiations. On observe, chez ces femmes une augmentation des nodules et de cancers thyroïdiens pour des doses faibles de 10 cGy et qui persiste 40 ans après l'exposition. Environ 40% de ces patientes développent des nodules avec un pic 20 à 30 ans après l'irradiation et un tiers de ces lésions sont malignes.

#### 2.4.3.1.3 Autres facteurs

Les autres facteurs mis en cause dans le développement de nodule thyroïdien sont la grossesse, la puberté, le tabagisme. Cependant, les 4 à 7% de goitres dans les populations sans carence en iode laissent penser qu'il existe des mécanismes cellulaires et moléculaires favorisant la formation de goitre. Ainsi, la tendance spontanée des follicules thyroïdiens à former des nodules pourrait être aggravée par des facteurs entraînant une stimulation prolongée des récepteurs à la TSH sur de longues périodes comme la thyroïdite de Hashimoto, la maladie de Basedow ou lors de l'exposition prolongée à des facteurs pharmacologiques et environnementaux (lithium, les nutriments goitrogènes (légumes contenant des précurseurs du thiocyanate)) où l'excès chronique d'iode explique le développement de la multinodularité.

#### 2.4.3.2 *Mécanismes cellulaires et moléculaires*

Il a été démontré que la croissance des goitres multi nodulaires était essentiellement TSH-dépendante au moins aux stades les plus avancés. Cette sensibilité à la TSH reposerait sur l'hétérogénéité des cellules folliculaires qui auraient une capacité de croissance très hétérogène aussi bien concernant leur sensibilité que leur réponse à la TSH [33].

D'après Moretti [34], les stades précoces du développement des tumeurs thyroïdiennes semblent être la conséquence de l'activation ou de l'expression « de novo » de plusieurs proto-oncogènes ou récepteurs de facteurs de croissance. Les altérations d'expression de ces gènes sont associées au développement de tumeurs différenciées tels que l'adénome toxique

(gsp et récepteur de la TSH), les carcinomes folliculaires (ras) ou papillaires (ret/PTC, NTRK, met). De même l'altération des gènes suppresseurs de tumeur (p53, Rb) est associée aux formes les plus agressives de carcinomes thyroïdiens différenciés. De plus, les facteurs favorisants comme la carence en iode ou les radiations dont le rôle cancérogène a été montré clairement, influencent les traits génotypiques et phénotypiques du cancer thyroïdien.

#### 2.4.3.3 *Formes familiales de cancer thyroïdien*

Dans 3 à 7% des cas, le cancer thyroïdien peut concerner plusieurs membres d'une même famille [34]. Il peut également s'intégrer dans le cadre de syndromes familiaux rares :

- La polypose adénomateuse familiale : c'est une maladie héréditaire à transmission autosomique dominante liée à la mutation germinale d'un gène suppresseur de tumeur connue sous le nom d'*APC*. Le risque de développer un cancer papillaire est cent fois plus élevé surtout chez les femmes jeunes. Dans ces carcinomes papillaires thyroïdiens, les réarrangements *ret/PTC* sont les plus fréquents.
- Le syndrome de Cowden : c'est une maladie héréditaire à transmission autosomique dominante caractérisé par des hamartomes multiples se formant sur la peau, la thyroïde, le tractus gastrointestinal, l'endomètre et le cerveau, et par un risque accru de développer des tumeurs malignes (cancers du sein, de l'endomètre ou de la thyroïde). Le syndrome de Cowden est dû le plus fréquemment à une mutation du gène *PTEN* (pour Phosphatase and Tensin homolog deleted on chromosome TEN). Des mutations somatiques ou des délétions de ce gène ont été retrouvées dans de multiples tumeurs bénignes ou malignes dont des adénomes folliculaires ou des cancers papillaires de la thyroïde.
- D'autres syndromes rares sont associés à un risque élevé de développer un carcinome thyroïdien non médullaire : le syndrome de Peutz-Jeghers, la néoplasie endocrine multiple de type I (NEM I).

Le carcinome thyroïdien peut également s'intégrer dans des formes familiales isolées. En effet plus de 5% des cancers thyroïdiens non médullaire affectent 2 à 4 membres de la même famille. Les tumeurs se transmettent selon un mode autosomique dominant avec une pénétrance réduite. Il concerne de façon deux fois plus fréquente les femmes après 30 ans, et est représenté par des carcinomes papillaires plus agressifs. Les gènes impliqués seraient le gène *MNG1* sur le chromosome 14q3.2. et le *Tco* sur le gène 19q13.2. Cependant aux vues du faible nombre de patients dans chaque famille, l'influence des facteurs environnementaux ne peut être écarté.

#### 2.4.3.4 *Cas des cancers médullaires de la thyroïde (CMT)*

La forme familiale a une transmission autosomique dominante et appartient aux néoplasies endocriniennes multiples de type 2 (NEM type 2). La NEM 2 est associée à une mutation germinale du proto-oncogène RET avec une pénétrance de 100%. Le proto-oncogène *RET* situé sur la région péri-centromérique du chromosome 10, est reconnu comme le gène responsable de la NEM 2. Alors que les mutations germinales dans les formes familiales sont nécessairement présentes dans toutes les cellules, les mutations somatiques du proto-oncogène *RET* sont trouvés dans 35 à 70% des cas sporadiques [31].

#### 2.4.4 *Conduite à tenir diagnostique devant une pathologie nodulaire*

Depuis 25 ans, le développement des techniques échographiques et cytologiques a permis d'affiner le diagnostic de nodule thyroïdien. Deux consensus, l'un américain [35], l'autre européen [30] ont établi une conduite à tenir concernant l'attitude diagnostique et thérapeutique vis-à-vis des nodules thyroïdiens.

##### 2.4.4.1 *Critères cliniques faisant évoquer un cancer*

L'examen clinique initial doit rechercher des signes en faveur de signe de malignité, retenus par le consensus américain [35] et le consensus européen [30].

<b>Antécédent d'irradiation cervicale</b>
<b>Antécédent familial de CMT ou de NEM2</b>
<b>Age &lt; 20 ou &gt; 70 ans</b>
<b>Sexe masculin</b>
<b>Augmentation de volume du nodule</b>
<b>Consistance dure</b>
<b>Adénopathies cervicales</b>
<b>Nodule fixé</b>
<b>Dysphonie, dysphagie, dyspnée persistantes</b>

**Tableau n° 1 : Facteurs de risque de malignité**

##### 2.4.4.2 *Critères cliniques faisant évoquer une atteinte médiastinale*

Ces signes traduisent la compression des organes de voisinage.

La compression trachéale ou bronchique se manifeste par une dyspnée d'abord d'effort puis de décubitus puis permanente, une toux, un wheezing.

La compression œsophagienne se traduit par une gêne à la déglutition qui peut progresser vers un blocage aux solides.

La compression nerveuse peut toucher soit le tronc sympathique cervical et causer un syndrome de Claude-Bernard-Horner associant myosis, ptosis, enophtalmie homolatérale ; soit le nerf phrénique et engendrer une paralysie diaphragmatique, un hoquet.

Les premiers vaisseaux pouvant être comprimés sont la veine cave supérieure et ses branches. Ce syndrome cave supérieur se manifeste par une cyanose diffuse, un œdème en pèlerine, une circulation collatérale thoracique, une turgescence des jugulaires.

La palpation d'une masse à la base du cou ou dans les creux sus-claviculaire doit faire évoquer une atteinte médiastinale associée.

Des signes généraux tels que la fièvre, l'altération de l'état général, l'amaigrissement peuvent être associés.

#### 2.4.4.3 *Examens complémentaires*

##### 2.4.4.3.1 Les dosages biologiques

###### 2.4.4.3.1.1 La TSH

Le dosage de TSH est le premier examen biologique indispensable dans l'évaluation initiale d'un nodule thyroïdien. Sa sensibilité très élevée permet de distinguer un nodule hypersécrétant d'un nodule hyposécrétant.

###### 2.4.4.3.1.2 La calcitonine

D'après Modigliani [31], l'élévation de calcitonine (Normale < 10pg/ml) affirmerait toujours le diagnostic de CMT pour des nodules supérieurs à 1,5 cm. Toutefois, en raison de la rareté du CMT (0,6 à 1,3% des nodules thyroïdiens), le rapport coût-bénéfice est très élevé. Le dosage de la calcitonine reste cependant controversé, en effet les consensus américain et européen diffèrent sur l'attitude à tenir.

Dans le consensus européen, aux vues de certaines études [36], [37], le dosage de calcitonine chez des patients présentant un nodule thyroïdien sans suspicion de carcinome médullaire a permis de détecter un carcinome sur 200-300 nodules avec une meilleure sensibilité que la cytoponction. Le dosage de la calcitonine est donc recommandé dans la stratégie diagnostique initiale pour les nodules thyroïdiens.



A l'inverse, les Américains conscients de l'intérêt de ce dosage estiment qu'en raison de la faible proportion de CMT dans la population générale et du risque de faux-positifs, le dosage de calcitonine chez des patients porteurs de nodules non sélectionnés n'a pas d'intérêt d'un point de vue coût-bénéfice. Son dosage reste cependant impératif dans le cas d'antécédents familiaux de CMT ou de NEM 2.

#### 2.4.4.3.1.3 Le test à la Pentagastrine (Pg) [31]

Les tests de stimulation sont nécessaire quand le taux de calcitonine est <35pg/ml. Le protocole du Groupe français d'Etude des Tumeurs à Calcitonine (GETC), on injecte 0.5mg/kg de Pg en 3minutes, puis on fait un dosage de calcitoninémie à 3, 5 et 10 minutes à partir du début d'injection. Les pics en cas de CMT sont >150pg/ml, contre <30 chez le sujet sain. Le problème diagnostique se situe pour une valeur comprise entre 50 et 150 qui peut correspondre autant à un microCMT qu'à une hyperplasie des cellules C.

<b>Adultes normaux</b>	<b>&lt;30 pg/ml</b>
<b>Patients &lt;20 ans</b>	<b>&lt;15 pg/ml</b>
<b>CMT probable</b>	<b>&gt;150 pg/ml</b>
<b>Intermédiaire</b>	<b>30 à 50 pg/ml</b>
<b>microCMT</b>	<b>50 à 150 pg/ml</b>
<b>Hyperplasie des cellules C (thyroïdite chronique, carcinome papillaire, GMNH)</b>	<b>50 à 150 pg/ml</b>

**Tableau n°2 : Interprétation de la stimulation de calcitonine par la pentagastrine.**

#### 2.4.4.3.1.4 La thyroglobuline

Le dosage de la thyroglobuline est corrélé à la taille de la glande thyroïde. Elle n'apporte aucune autre information. Son dosage dans la stratégie diagnostique initiale en cas de nodule thyroïdien n'est donc pas préconisé, sauf en cas de recherche d'un primitif pour une adénopathie cervicale. La thyroglobuline peut alors être dosée dans le liquide de cytoponction ganglionnaire témoignant ainsi d'une étiologie thyroïdienne.

#### 2.4.4.3.2 La scintigraphie

Dans le consensus américain comme dans le consensus européen, la scintigraphie n'a plus d'utilité dans les premières étapes de la stratégie diagnostique devant un nodule

thyroïdien. La seule indication reste pour les nodules thyroïdiens uniques ou goitre multi-hétéro-nodulaire avec des niveaux de TSH bas. En effet, la scintigraphie est la seule technique qui permet de détecter les nodules hypersécrétants (chauds), qui ne correspondent quasiment jamais à des lésions malignes, des nodules hyposécrétants (froids) dont environ 10% sont malins.

#### 2.4.4.3.3 L'échographie

L'échographie thyroïdienne est l'examen le plus sensible pour la détection de nodules thyroïdiens, la mesure du nodule, la caractérisation du nodule et de la glande thyroïde, et la recherche d'adénopathies dans le même temps.

Le consensus américain recommande de la pratiquer devant un patient présentant un facteur de risque à l'anamnèse ou clinique (cf 2.4.4.1), ou présentant un nodule palpable ou un goitre multi-hétéro-nodulaire palpable. Le dépistage systématique dans la population générale n'est pas recommandé devant la forte prévalence des micronodules (seulement 14 à 24% de nodules de diamètre supérieur à 1 cm détectés chez environ 50% de femmes dépistées).

Elle permet de préciser le diagnostic en cas de difficulté, de rechercher d'autres nodules, de rechercher des critères de malignité, de sélectionner les lésions accessibles à une cytoponction, de guider cette cytoponction, d'obtenir des critères objectifs nécessaires en cas d'examens répétés dans le cadre d'un suivi. L'échographie est un examen opérateur dépendant, les images sont difficiles d'interprétation, le compte-rendu échographique complet a une importance majeure et doit décrire précisément le ou les nodules, la position, la forme, la taille, les contours, le contenu, le caractère échogène et vasculaire et la présence d'un halo périphérique.

Les critères échographiques de malignité sont :

- L'hypoéchogénéité : elle correspond à une formation intra thyroïdienne circonscrite retrouvée dans différents plans de coupe, se distinguant du parenchyme adjacent par une échogénicité différente ou par le refoulement des structures vasculaires qui l'entourent. Ce caractère est d'autant plus difficile à affirmer que le nodule est petit. Le risque est de classer dans la catégorie « hypoéchogène », c'est-à-dire suspect de malignité, des nodules en partie liquidiens. Il faut préciser l'importance du caractère hypoéchogène, par rapport au parenchyme thyroïdien ou par rapport à un repère constant le tissu musculaire adjacent. Cette hypoéchogénicité par rapport aux muscles adjacents serait un critère de malignité plus fiable [38].

- Les microcalcifications: c'est un critère hautement prédictif de malignité notamment devant « l'aspect tempête de neige » [39], [40], [38, 41, 42].
- Les limites floues du nodule et l'irrégularité des contours : ils ont été retrouvés comme prédictifs de malignité dans plusieurs études [38, 39, 41, 42]. La présence d'un halo péri-nodulaire complet et régulier est classiquement décrit comme un facteur de bénignité [40, 43].
- La forme du nodule plus haute que large (diamètre antéropostérieur supérieur au diamètre transverse) est également un critère qui serait très spécifique pour le diagnostic de cancer [38, 44].
- Le caractère intranodulaire de la vascularisation serait plutôt en faveur de la malignité alors qu'une vascularisation de type périphérique serait en faveur de la bénignité [41, 45].
- Adénopathie cervicale suspecte : les adénopathies de taille supérieure à un centimètre, d'aspect globuleux, hypoéchogène ou d'échostructure identique au nodule thyroïdien sont en faveur de la malignité.

#### 2.4.4.3.4 Cytoponction

Les conférences de consensus américaine et européenne de 2006 s'accordent à considérer la cytoponction comme le « gold standard » dans la démarche diagnostique du nodule thyroïdien. Elle a permis de diminuer de plus de 50% les interventions thyroïdiennes à visée diagnostique.

L'ANAES a émis des recommandations concernant le cytodiagnostics [46].

- Indications : d'après l'ANAES, le cytodiagnostics est le seul examen préopératoire capable dans 60 à 70% des cas d'établir le diagnostic de la nature réelle du nodule. Son indication est évidente dans les nodules de plus de 1 cm. Dans le cas des goitres multi-hétéro nodulaires, l'indication est plus discutée. Elle sera faite de façon préférentielle sur les nodules dominants de plus de 1 cm. Les consensus européen et américain recommandent une cytoponction devant tout nodule supérieur à 1 cm pour lequel le dosage de TSH est normal ou devant tout nodule inférieur à 1 cm en présence de critères cliniques ou échographiques de malignité. Selon les recommandations de l'ANAES, la cytoponction est également indiquée en cas de nodule iso ou hypoéchogène sur l'échographie et en cas de nodule iso ou hypofixant sur la scintigraphie (annexe 6 et 7). La cytoponction doit être répétée dans le cadre d'un suivi de nodule thyroïdien, d'augmentation de volume du nodule, de kyste récidivant,

de nodule supérieur à 4 cm, d'échec de diagnostic sur la cytoponction précédente et d'absence de diminution de volume sous traitement freinateur.

- Techniques : deux modes de prélèvement sont possibles, la ponction thyroïdienne écho-guidée ou la technique à main levée. L'avantage de la technique à main levée est sa plus grande rentabilité, elle permet d'immobiliser les nodules. Sa rentabilité est augmentée si elle est réalisée par le pathologiste lui-même qui appréciera la cellularité de sa ponction. Les limites sont les nodules trop petits ou trop postérieurs dans un cou court. La ponction « écho-guidée » permet de pallier ces inconvénients et trouve sa place pour les nodules difficilement palpables ou de petite taille, ainsi que pour les nodules dominants au sein d'un goitre. La ponction est réalisée sans aspiration si possible avec des aiguilles de 25 ou 27 gauge. On pratique pendant 10 secondes un mouvement d'aller-retour associé à un mouvement de vrille. Le matériel est étalé sur 4 lames. Pour un rendement optimal, la ponction est répétée 3 fois. Elle est réalisée sans anesthésie. Elle est classiquement atraumatique et ne présente pas de réelle contre-indication. Certains accidents ont été décrits : infarctus des nodules thyroïdiens rendant le diagnostic histologique ultérieur impossible, l'hématome compressif de la loge thyroïdienne par rupture de l'artère thyroïdienne lors d'un mouvement de déglutition accidentelle, 1 cas d'ensemencement le long du trajet de l'aiguille .
- Résultats : le diagnostic cytopathologique doit reposer sur des critères reconnaissables de façon reproductible afin de diminuer au maximum les variations inter et intra-observateurs. D'après les recommandations de l'ANAES, doivent figurer sur le compte-rendu les critères suivants : l'identification du médecin qui a réalisé la cytoponction, l'identification de la lésion ponctionnée, l'aspect macroscopique, la qualité et la richesse des étalements, l'aspect du fond des étalements (caractères architecturaux des placards cellulaires, évaluation de la colloïde, aspect individuel des éléments cellulaires). Le praticien en charge du patient doit être en mesure de comprendre l'interprétation de la cytologie afin d'adapter sa prise en charge. Une classification standardisée est nécessaire, la plus simple est celle distinguant quatre catégories [47-49] :
  - Bénin : dans 60 à 70% des cas, ce type de diagnostic ne pose pas de problème au cytologiste, il est fiable. Les prélèvements sont caractérisés par de la colloïde accompagnée de cellules vésiculaires, caractéristiques des adénomes vésiculaires.

- Malin : dans 5% des cas, la cytologie retrouve l'architecture papillaire ou folliculaire et les caractères cytonucléaires spécifiques des carcinomes papillaires, les cellules monstrueuses des carcinomes anaplasiques et les cellules évocatrices d'un carcinome médullaire. Le cytodagnostic est alors évident.
  - Suspect ou indéterminé : dans 10 à 20% des cas, soit en raison de l'architecture de type microvésiculaire dense avec peu ou pas de colloïde, soit en raison du caractère oncocytaire diffus des cellules soit en présence d'éléments architecturaux ou cytologiques atypiques. Le diagnostic devient alors chirurgical.
  - Non significatif : dans 5 à 20% des cas, il correspond à des prélèvements à trop faible cellularité, trop hémorragique.
- Fiabilité : elle est fortement liée à l'expérience du « préleveur » et du cytologiste. Les résultats de la littérature concernant la cytoponction sont résumés par les chiffres suivants d'après les études de Gharib [50], Gharib et Castro [47], Gharib et Goellner [48] et Jeffrey et Miller [49] :
    - Sensibilité : 83% (65-98)
    - Spécificité : 92% (72-100)
    - Valeur prédictive positive: 75% (72-100)
    - Faux négatifs: 5% (1-11)
    - Faux positifs: 5% (0-7)

Ainsi les carcinomes, dont le type est précisé, échappent rarement au diagnostic cytologique, la probabilité de malignité est évaluée à environ 100%. Les erreurs de diagnostic proviennent le plus souvent d'une erreur d'échantillonnage, d'une interprétation sur un échantillonnage cellulaire insuffisant, ou de carcinomes papillaires intra kystiques paucicellulaires.

Lorsqu'une lésion est classée « suspecte de malignité », le risque néoplasique est d'environ 65%. Certaines catégories de tumeurs échappent au diagnostic cytologique, insuffisant à établir le pronostic (tumeurs de risque indéterminé : folliculaires, oncocytomes, rares tumeurs papillaires).

- Écueils de la cytoponction thyroïdienne :

Les écueils peuvent être liés à des difficultés techniques, dues au patient et aux nodules, aux problèmes d'échantillonnage (quels nodules ponctionner au sein d'un goitre), et à un goitre plongeant, ou à des difficultés d'interprétation dues à des prélèvements non significatifs après

plusieurs ponctions, ou prélèvements suspects ou indéterminés (difficulté de caractériser les lésions vésiculaires).

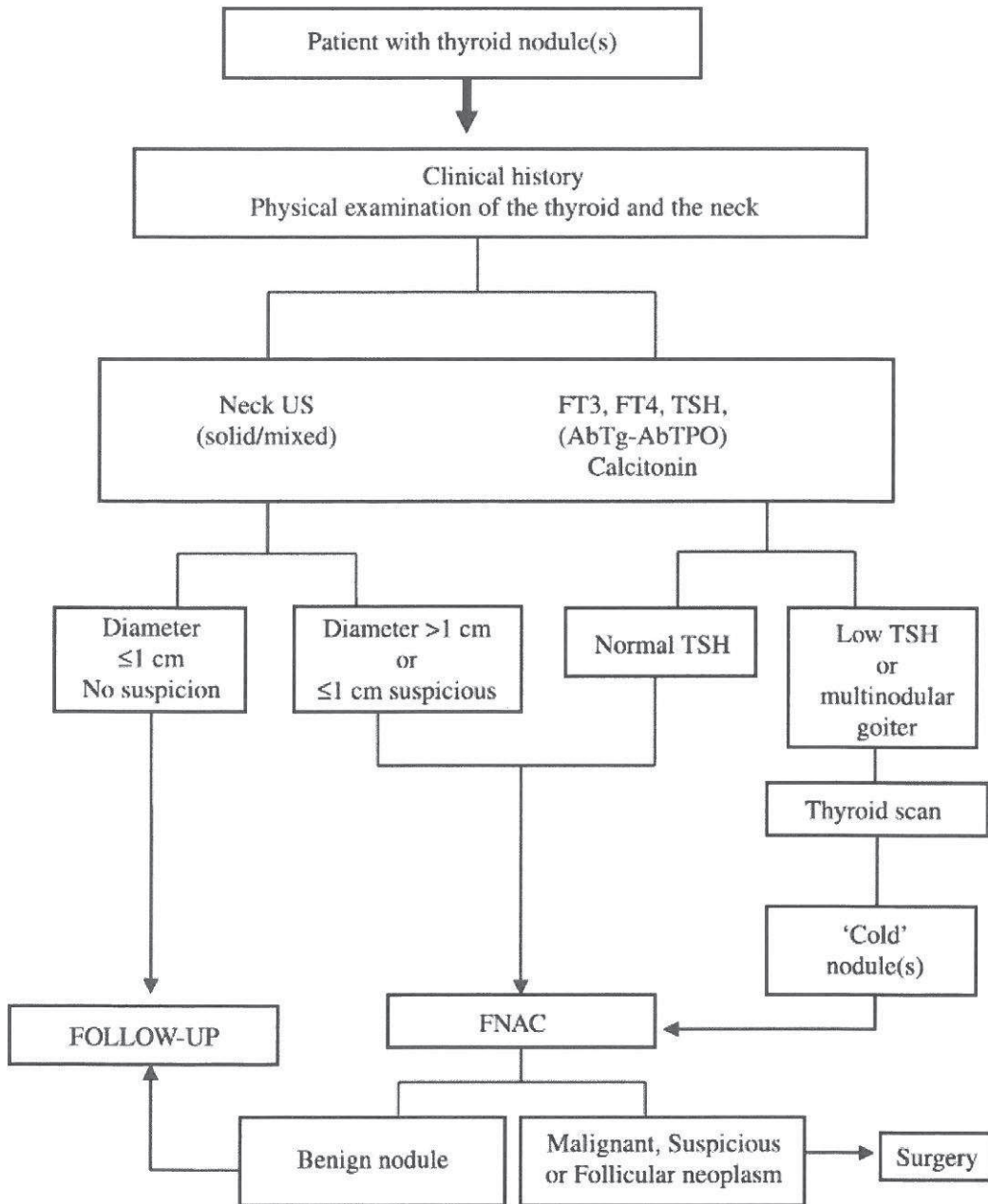


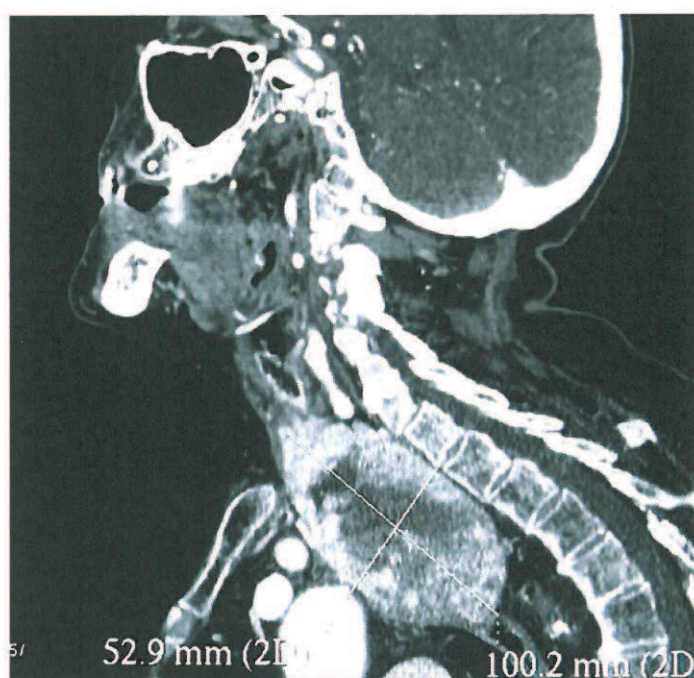
Figure n°12 : Stratégie diagnostique des nodules thyroïdiens [46]

#### 2.4.4.3.5 Tomodensitométrie (TDM) et Imagerie par Résonance Magnétique (IRM) [51]

La TDM cervicomédiastinale fait partie du bilan d'extension des cancers thyroïdiens, les goitres volumineux compressifs, les goitres plongeants.

Toutefois, l'injection de produit de contraste iodé sera évitée car elle peut aggraver une dysthyroïdie et gêner l'interprétation des scintigraphies ultérieures, gêner un éventuel traitement par radioiode.

L'objectif est de rechercher une compression ou un envahissement de la trachée, de l'œsophage, des gros vaisseaux, et de visualiser l'extension du goitre en préopératoire.



**Figure n°13 : TDM cervico-médiastinal. Coupe sagittale.  
Goitre affleurant l'arc aortique.**

L'IRM présente plusieurs intérêts :

- un excellent contraste tissulaire et
- l'absence de risque de dysthyroïdie
- l'absence de perturbation de la scintigraphie.

#### 2.4.4.3.6 TEP TDM [51]

La tomographie assistée par ordinateur à émission de positrons connaît un nombre croissant d'indications en cancérologie. Fondée sur la glycolyse accrue des cellules malignes, l'utilisation de fluorodésoxyglucose marqué au fluor 18, fait l'objet d'études en cancérologie thyroïdienne.

Il présente comme intérêts :

- le diagnostic étiologique d'une adénopathie cervicale.
- le bilan d'extension médiastinal et à distance d'un cancer thyroïdien en pré ou postopératoire.

#### ***2.4.5 Stratégie chirurgicale devant un nodule thyroïdien***

La crainte du cancer thyroïdien dicte la conduite à tenir devant un nodule thyroïdien. Cette crainte est cependant atténuée par le fait que près de 90% des nodules thyroïdiens investigués sont bénins. Devant un nodule isolé de plus de 35 mm ou en présence de signes cliniques et/ou para-clinique faisant évoquer un cancer thyroïdien, l'indication chirurgicale est la règle. Il est réalisé alors en général une hémithyroïdectomie avec examen histologique extemporané.

En l'absence de signe suspect, selon les recommandations de l'ANDEM de 1996 et les recommandations américaines la décision chirurgicale est basée sur les résultats de la cytoponction : si la cytoponction est en faveur de la malignité, il est proposé une hémithyroïdectomie avec examen histologique extemporané. Si la cytoponction est en faveur de la bénignité, une abstention chirurgicale est de règle et un traitement substitutif par hormones thyroïdiennes peut se discuter.

#### ***Cas particulier des micronodules***

Les micronodules sont définis par une taille inférieure ou égale à 1 cm. En raison de leur prévalence, leur dépistage ne doit pas être réalisé de façon systématique dans la population générale.

Les consensus américain et européen s'accordent à ne porter attention aux nodules infracentrimétriques qu'en cas d'éléments suspects dans l'anamnèse ou lors de l'examen clinique, ou bien d'éléments prédictifs de malignité à l'échographie ou à la cytoponction. La prise en charge thérapeutique est alors la même que pour un nodule supracentrimétrique.

#### ***2.4.6 IRAthérapie [52]***

Le mécanisme de base du traitement par radioiode est l'absorption d'iode quasi sélectif par les cellules thyroïdiennes en vue de la production des hormones thyroïdiennes.

##### ***2.4.6.1 Procédure***

###### ***2.4.6.1.1 Précautions***



Dès les 3 semaines qui précèdent l'IRAthérapie, le traitement adjuvant par T4 est arrêté (demi-vie de 10j), et remplacé par la T3 (demi-vie de 10h). De plus le régime doit être pauvre en iode, excluant les produits de la mer, le sel iodé, les médicaments riches en iode (amiodarone, désinfectants...).

Une contraception efficace est indispensable jusqu'à 12 mois après le traitement. L'iode radioactif augmente le risque d'accouchement prématuré, de mortinatalité, et diminue la qualité des ovocytes et spermatoocytes.

L'allaitement doit être stoppé 6 semaines avant l'iode radioactif afin de minimiser l'exposition mammaire aux radiations.

#### 2.4.6.1.2 Dosimétrie

Il ne s'agit pas d'une scintigraphie diagnostique qui aurait l'inconvénient de charger les cellules en iode et empêcherait l'IRAthérapie. Mais il s'agit de « doser » la quantité d'iode radioactif nécessaire en fonction de la masse résiduelle thyroïdienne. Pour cela 3 techniques sont reconnues :

- Le Whole Body Scanning par iode 123 (demi-vie de 13.2 heures)
- La scintigraphie par iode 131 à faible dose (demi-vie de 8.1 jours)
- La Positron Emission Tomography associé à 40-100MBq d'iode 124 (demi-vie de 4.2 jours)

#### 2.4.6.1.3 Stimulation

Afin de sensibiliser l'absorption de l'iode radioactif par les cellules thyroïdiennes, un taux de TSH > 30mL/L est nécessaire :

- Soit par stimulation endogène en générant une hypothyroïdie (pas de T4 pendant 3 semaines, pas de T3 pendant 2j)
- Soit par stimulation exogène par injection de TSH rh (recombinant hormon), 2 injection en 2 jours, tout en poursuivant la T4 adjuvante.

Une étude internationale [53] a mis en évidence un bénéfice significatif de la TSHrh : une amélioration de la qualité de vie, une diminution de la radioactivité sanguine et une hospitalisation raccourcie de 24h. D'un autre côté il semblerait que l'augmentation prolongée de la TSH favorise le rôle curatif de l'IRAthérapie et pas seulement adjuvant [30].

Par conséquent certains auteurs recommandent une méthode combinant l'arrêt de la T4 quelques jours avant les 2 injections de TSHrh, et quelques jours après le radioiode [54].

#### 2.4.6.1.4 Iode Radio Actif thérapie

En milieu radioprotégé, une injection d'iode 131 à une dose variant de 1 à 3.7 GBq est administrée par voie orale.

#### 2.4.6.1.5 Suivi

Le staging définitif est réalisé 3 à 6 mois après par une scintigraphie corps entier.

#### 2.4.6.2 *Indications*

L'utilisation de radioiode après une thyroïdectomie a pour but l'ablation des résidus thyroïdiens post opératoires afin de :[52]

- Diminuer le risque de récurrence locorégionale et ainsi diminuer la mortalité
- Détecter des métastases infracliniques grâce à la scintigraphie corps entier, et les traiter
- Sensibiliser la surveillance par dosage de thyroglobuline stimulée (par TSHrh) ou par le WBS I<sup>131</sup>

Le consensus de l'European Thyroid Association (ETA) en 2006 [30] est basé majoritairement sur l'âge, le TNM, le type de chirurgie.

<b>Faible risque de récurrence ou de mortalité</b>	<b>Indication certaine (100mCi)</b>	<b>Indication probable (30 ou 100mCi)</b>
Résection complète <i>et</i> Histologie favorable <i>et</i> Unifocale T<1cm N0M0 <i>et</i> Absence d'extension extrathyroïdienne	Métastase à distance <i>ou</i> Résection incomplète <i>ou</i> Risque élevé de récurrence ou de mortalité : - Extracapsulaire (T3 T4) - Métastase ganglionnaire	Thyroïdectomie subtotale <i>ou</i> Pas de curage <i>ou</i> Age >18 ans <i>ou</i> T>1cm ou T2N0M0 <i>ou</i> Histologie défavorable : - Papillaire avec grande cellules, sclérose diffuse - Folliculaire avec envahissement important et faible différenciation

**Tableau n°3 : Indications de l'IRAthérapie selon l'ETA.**

L'IRA thérapie est recommandée particulièrement pour les cancers différenciés de la thyroïde >1cm. Pour les <1cm, d'autres critères sont à jager afin de décider du traitement avec le patient : une tumeur proche de la capsule, un antécédent d'irradiation percutanée, un

cancer familial, des facteurs histologiques défavorables (grandes cellules, sclérose, degré de différenciation, embols vasculaires, degré d'invasion tissulaire, extracapsulaire, plurifocal), une taille >5mm.

#### 2.4.6.3 *Contre-indications et effets indésirables*

Les contre-indications à l'IRAthérapie sont la grossesse, l'allaitement, l'insuffisance médullaire, la fibrose pulmonaire, une xérostomie sévère.

Les effets indésirables doses-dépendant sont les cervicalgies, les sialadénites, les gastrites qui sont transitoires. L'insuffisance médullaire, la xérostomie, la perte du goût peuvent devenir permanents. Mais les risques graves et heureusement rares sont les cancers secondaires (os, côlon, rectum, glandes salivaires) et les leucémies, dès que l'on atteint 22Gbpq de dose cumulée d'I<sup>131</sup> [55]. Des mesure préventives sont donc indispensables [52].

<b>Effets indésirables précoces</b>	<b>Mesures préventives</b>
Œdème de la thyroïde restante	Glace, antiphlogistique
Sialadénite	Induction de la salivation (bonbons)
Gastrite	Inhibiteur de la pompe à proton,
Thrombopénie, leucopénie	antiémétisant
	Intervalle minimum de 6 mois entre 2
Œdème des métastases	IRAthérapie, hémogramme
	Corticoïdes
<b>Effets indésirables tardifs ou chroniques</b>	<b>Mesures préventives</b>
Xérostomie, caries	Hygiène buccal, conseils diététiques
Aplasie médullaire	Transplantation de moelle osseuse (rare)
Cancer secondaire	Mesures de détection liées à l'âge
Fibrose pulmonaire	Intervalle de 6 mois entre 2 IRAthérapies,
	corticoïdes
Hypospermie, azoospermie	Cryopréservation
Oligorrhée, aménorrhée	Contraception 6-12 mois après traitement

**Tableau n°4 : Effets indésirables de l'IRAthérapie et mesures préventives.**

## 2.5 Techniques chirurgicales de thyroïdectomie

### 2.5.1 *Par voie cervicale [6, 8]*

La technique de loboisthmectomie est décrite ci-dessous. cette même technique réalisée en controlatéral permet une thyroïdectomie totale.

#### 2.5.1.1 Installation du malade

L'intervention se déroule sous anesthésie générale après intubation oro ou naso trachéale. Le malade est installé en décubitus dorsal. La tête peut être défléchie à l'aide un billot transversal glissé sous les épaules. La désinfection du champ opératoire ne doit pas utiliser de produit iodé susceptible de perturber les épreuves scintigraphiques ou thérapeutiques ultérieures à l'iode radioactif [52]. La position de la tubulure reliant le respirateur artificiel et la sonde d'intubation doit permettre au premier aide de faire face au chirurgien, et au second, de se placer à la tête de l'opéré. La mise en place des champs opératoires stériles doit prévoir l'accès aux aires ganglionnaires cervicales.

Peut s'ajouter un monitoring du nerf récurrent éventuel dont la technique actuellement la plus employée est celle du « Nerve Integrity Monitoring » ou NIM®. Il présente surtout un intérêt en cas de réintervention [56] en vue de totalisation surtout s'il y a une atteinte nerveuse lors de la première intervention. Il peut apporter une aide en cas de goitres volumineux, plongeant ou pas, en cas de lésion néoplasique (compte-tenu de l'adhérence tissulaire) et en cas de maladie de Basedow.

Le principe du monitoring est basé sur la détection du mouvement des cordes vocales qui vient stimuler les électrodes placées sur la sonde d'intubation au-dessus du ballonnet. Cette stimulation est répétitive et permet de déterminer d'une part si l'élément stimulé correspond au nerf laryngé et d'autre part le seuil de stimulation du nerf au début et en fin d'intervention. Le matériel consiste en une sonde d'intubation équipée d'électrodes, une sonde de stimulation, un boîtier qui commute toutes les électrodes et qui est relié à un moniteur chargé d'enregistrer les potentiels d'action induits par la stimulation du nerf. Cet enregistrement permet d'affirmer le bon fonctionnement du nerf en début et en fin d'intervention, en l'absence d'erreurs de manipulation. En plus d'aider à la découverte du nerf, le monitoring du nerf récurrent, par le biais de l'intensité de stimulation en fin d'intervention, est un bon indicateur du fonctionnement ultérieur du nerf récurrent [57].

### 2.5.1.2 Incision

On réalise une incision arciforme, à concavité supérieure dans un pli du cou, à un ou deux travers de doigt au-dessus de la fourchette sternale, au niveau de l'isthme. Cette incision intéresse la peau, le tissu cellulaire sous-cutané et peaucier. La libération du lambeau supérieur est en général réalisée au-dessous du plan des veines jugulaires antérieures, après leur ligature, jusqu'au bord supérieur du cartilage thyroïde. Le lambeau inférieur peut être décollé sur quelques centimètres au niveau de la ligne médiane.

### 2.5.1.3 Exposition de la loge thyroïdienne

La ligne blanche (ligne d'accolement des aponévroses cervicales superficielles et moyennes) est incisée verticalement. Classiquement avasculaire, la ligne blanche est en réalité croisée par les veines anastomotiques des deux jugulaires antérieures. Les muscles sterno-cléido-hyoïdiens puis sterno-thyroïdiens sont réclinés après une coagulation des vaisseaux perforants, tendus entre la face profonde des muscles sterno-thyroïdiens et la face superficielle du corps thyroïde permettant d'exposer la loge thyroïdienne.

### 2.5.1.4 Isthmotomie

L'isthmotomie peut être réalisée à ce moment-là ou en fin d'intervention. La face antérieure de la trachée est exposée dans l'espace avasculaire compris entre les veines thyroïdiennes inférieures droite et gauche. Le bord supérieur de l'isthme est ensuite libéré, après avoir lié l'arcade artério-veineuse sus-isthmique. Puis l'isthme est décollé de la face antérieure de la trachée, clampé entre deux pinces de Kelly, puis sectionné sur toute sa hauteur. Ses tranches de section sont habituellement liées.

### 2.5.1.5 Libération du pôle inférieur

Les veines thyroïdiennes inférieures sont liées puis sectionnées au contact du parenchyme glandulaire. Il est important à ce moment d'identifier la parathyroïde inférieure ou, en cas de difficulté, de disséquer le pôle inférieur de la thyroïde en refoulant la graisse à son contact. La libération du pôle inférieur mobilise tout le lobe latéral selon son axe vertical et donne ainsi accès à sa face postérieure.

### 2.5.1.6 Libération de la face postérieure

L'artère thyroïdienne inférieure mérite d'être recherchée car sa dissection et sa poursuite conduisent inmanquablement au nerf récurrent. Un écarteur récline en dehors le paquet jugulocarotidien et le sterno-cléido-mastoïdien, un autre refoule en dedans le lobe

latéral du corps thyroïde fonde doit être recherchée au contact du plan postérieur, au-dessous du tubercule de Chassaignac. Elle émerge de la face profonde de la carotide primitive. Elle présente alors un trajet transversal sinueux avant de se diviser au contact du corps thyroïde qu'elle aborde un peu en dessus de son bord inférieur. Du côté gauche, il faut se méfier d'une crosse de canal thoracique anormalement élevée. Une fois repérée, il faut éviter de lier l'artère thyroïdienne inférieure de principe car sa vascularisation terminale assure la vascularisation terminale des glandes parathyroïdes.

Le repérage de l'artère thyroïdienne inférieure permet la recherche du nerf récurrent qui diffère à droite et à gauche. A gauche, le nerf est le plus souvent dans l'angle dièdre trachéo-œsophagien en situation rétro-vasculaire par rapport aux branches terminales de l'artère thyroïdienne inférieure. Il est souvent plus éloigné de la capsule thyroïdienne qu'à droite ce qui explique que certains ne le repèrent pas systématiquement. A droite, l'artère thyroïdienne inférieure constitue le repère habituel, le nerf la précroisant le plus souvent sur un trajet vertical dans l'angle trachéo-œsophagien. Une fois repéré, le nerf est disséqué jusqu'à sa pénétration laryngée sous l'arcade inférieure du constricteur inférieur et en arrière de la corne inférieure du cartilage thyroïde. Lors de la dissection du nerf récurrent, le chirurgien peut mettre en évidence la glande parathyroïde inférieure située au pôle inférieur et latéral de la thyroïde.

L'authentification du nerf résulte de la dissection chirurgicale, mais peut être confirmée par la réponse électrique du NIM®. L'identification électrique ne peut se soustraire à l'identification anatomique. Ainsi, un élément qui ne répond pas à la stimulation, mais qui peut correspondre au nerf ne doit pas être sectionné. Une fois le nerf identifié de façon formelle, il faut rechercher le seuil minimal de stimulation en prenant soin de faire cette stimulation en un point fixe, le plus bas visible.

Gardant bien en vue le trajet récurrentiel, le ligament thyrotrachéal est sectionné, ce qui libère d'un seul coup tout le lobe latéral qui ne tient plus désormais que par son pôle supérieur.

#### *2.5.1.7 Libération du pôle supérieur*

Le pédicule supérieur est isolé, disséqué, puis lié et sectionné. Il est important de ligaturer le pédicule au plus près de la glande afin d'éviter une lésion du nerf laryngé supérieur qui peut adhérer à l'artère thyroïdienne supérieure.

La glande parathyroïde supérieure est individualisée dans la région postéro-latérale du pôle supérieur. Il est préférable de laisser un tissu grasseux péri-glandulaire afin de préserver sa vascularisation.

#### 2.5.1.8 Technique de haut en bas

La technique de haut en bas diffère de celle décrite ci-dessus par :

- La libération première du pôle supérieur avec ligature du pédicule supérieur bien individualisé, et au plus près de la glande,
- Le repérage du récurrent à son entrée dans le larynx, puis sa dissection vers le bas permettant le repérage de l'artère thyroïdienne inférieure et des parathyroïdes.
- Et enfin la ligature des veines thyroïdiennes moyennes et inférieures libérant ainsi le lobe.

Cette technique a son intérêt quand :

- le nerf n'est pas repéré à sa partie basse, cas du nerf non récurrent ne peut se faire à sa partie basse,
- le pôle inférieur est difficile à libérer, cas des goitres volumineux, des goitres plongeants.

#### 2.5.1.9 Fermeture

Une hémostase soigneuse du lit opératoire doit être réalisée. Le drainage se fait en la mise en place de drain aspiratif de type Jost-Redon, mais n'est plus systématique. Les plans musculaires et aponévrotiques sont suturés sur la ligne médiane. Enfin la fermeture cutanée est réalisée en deux plans selon les modalités propres au chirurgien.

### **2.5.2 Cas des goitres plongeants**

#### 2.5.2.1 Cervicotomie

L'installation est semblable à une thyroïdectomie classique mais en dégageant le sternum jusqu'à l'appendice xyphoïde, et latéralement en dehors de la ligne mamelonnaire, en prévision d'une sternotomie, et d'un drainage thoracique.

La cervicotomie doit être large, avec section des muscles sous-hyoïdiens, complétée, en cas de besoin, par la section uni- ou bilatérale du chef antérieur du sterno-cléido-mastoïdien.

La mobilisation du goitre se fait plus facilement selon la technique de haut en bas. En effet, la dissection du goitre au doigt sans avoir repéré le nerf augmente le risque de le traumatiser à 17.5% [58].

La dissection doit commencer par le pôle supérieur de la glande du côté plongeant. Après ligature du pédicule supérieur et repérage du nerf laryngé externe, le lobe est mobilisé vers l'avant et le bas. L'isthme est ensuite sectionné de haut en bas.

Si son caractère plongeant en rend le contrôle difficile. Il faut alors disséquer le pôle supérieur controlatéral et mobiliser en bloc les deux lobes et l'isthme. Puis le nerf récurrent est identifié à partir de son point de pénétration laryngé, puis suivi de façon rétrograde sur une partie de son trajet. Les parathyroïdes visualisées sont refoulées vers l'arrière et la thyroïde est refoulée vers l'avant. Les branches de l'artère thyroïdienne inférieure sont liées au contact du parenchyme glandulaire. L'index s'insinue alors dans le défilé cervicothoracique au contact même du tissu thyroïdien, en se repérant sur le siège des battements de la carotide primitive ou de la sous-clavière, permettant de reconnaître le siège pré- ou rétro-artériel du goitre.

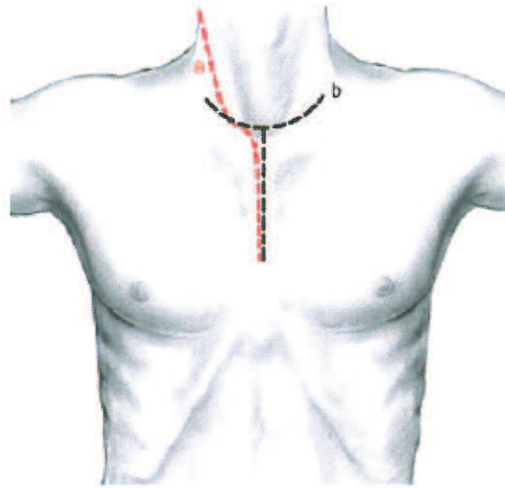
Progressant très doucement dans le plan de clivage qui existe toujours entre goitre et organe de voisinage, l'index va luxer la tumeur en avant et en haut et provoquer l'accouchement d'une masse plus ou moins volumineuse. Cet accouchement peut être facilité par une ponction à l'aiguille de gros kystes intraglandulaires mais jamais par le morcellement du goitre, afin d'éviter toute dissémination tumorale en cas de tumeur maligne. Le désenclavement du prolongement médiastinal peut entraîner la brutale mise sous tension des grosses veines thyroïdiennes inférieures, qu'il faut soigneusement lier à bout de pince. Une fois l'exérèse pratiquée, la cavité médiastinale est lavée au sérum et l'absence de brèche pleurale soigneusement vérifiée. Un drainage aspiratif systématique est laissé dans le lit opératoire et une radiographie pulmonaire de contrôle est effectuée au réveil.

### 2.5.2.2 Manubriotomie

#### 2.5.2.2.1 Incision

L'incision cutanée dite en « forme de coupe de champagne ». Elle prolonge l'incision de cervicotomie arciforme par une incision verticale médiane, en regard du manubrium sternal. Cela permet un abord de la région cervicale antérolatérale et médiastinale haute.





**Figure n°14: Cervicomastectomie. Deux types d'incision cutanée possibles :**

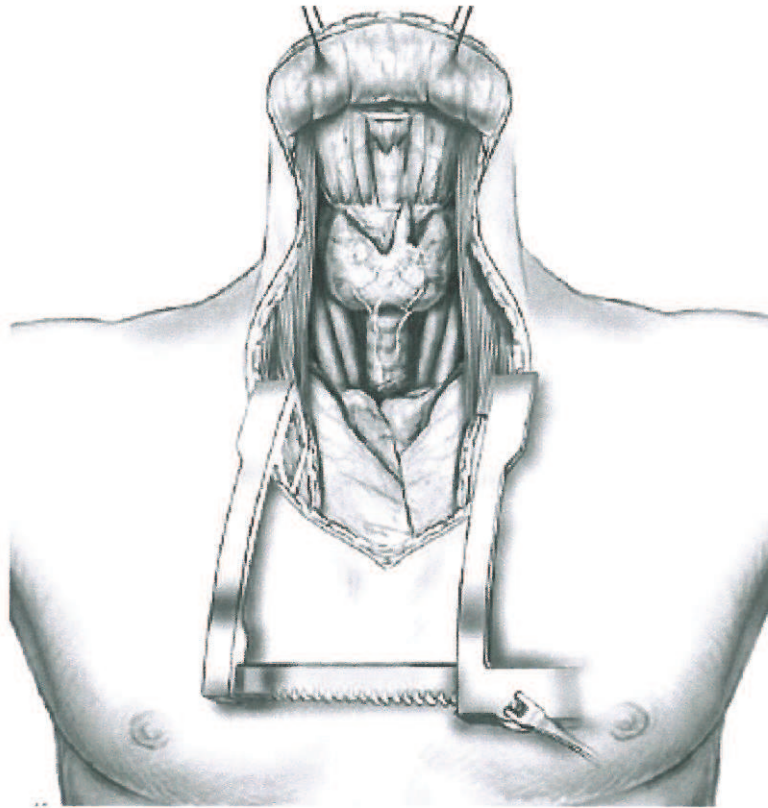
a. le long du bord antérieur du sterno-cléido-mastoïdien b. en « coupe de champagne »

#### 2.5.2.2.2 Libération du bord postérieur du sternum

La dissection au bistouri électrique est poursuivie vers le bas pour dégager le bord supérieur du sternum, nécessitant la coagulation d'une veine communicante reliant les réseaux jugulaires antérieurs latéraux. Puis la face inférieure de la fourchette sternale est dégagée et contournée pour positionner l'extrémité mousse de la scie sauteuse. Le plan cellulaire en arrière de la fourchette sternale est refoulé par le doigt de l'opérateur pendant que, de l'autre main, celui-ci sectionne au bistouri électrique le ligament transversal rétro- et sus-sternal reliant les deux articulations sternoclaviculaires. L'index est glissé sous le manubrium pour amorcer le passage de la scie sauteuse.

#### 2.5.2.2.3 Section du manubrium sternal

L'extrémité mousse de la scie sauteuse est positionnée sous le bord postérieur de la fourchette sternale. La ventilation est arrêtée momentanément, et la scie sauteuse est mise en action de haut en bas en restant au contact du bord postérieur du manubrium sternal. La section est effectuée sur environ 5 cm, jusqu'à l'angle de Louis qui constitue la limite inférieure de la mastectomie. L'angle inférieur de l'incision cutanée est protégé de la scie sauteuse par un écarteur de Farabeuf. L'écartement progressif des deux berges de la section osseuse est effectué par un écarteur autostatique à crémaillère type écarteur de Tuffier, pour éviter la fracture sternale. Une hémostase des berges de section sternale est effectuée au bistouri électrique.



**Figure n°15: Cervicomastoidomie. Exposition obtenue après écartement sternal.**

#### 2.5.2.2.4 Fermeture

On met en place un drainage aspiratif du médiastin soit par drain de Redon, soit par drain en silastic multitubulé aspiratif qui a l'avantage d'être mieux toléré pour un contact vasculaire, surtout s'il est prévu de garder ce drainage pendant plusieurs jours. Le rapprochement des berges sternales est effectué au fil d'acier.

#### 2.5.2.3 Section des 2<sup>ème</sup> et 3<sup>ème</sup> côtes

Un accès médiastinal ou thoracique haut peut être obtenu par section des arcs antérieurs des 2<sup>ème</sup> et 3<sup>ème</sup> côtes. Cependant, elle a l'inconvénient de laisser comme séquelle une dépression thoracique antérieure disgracieuse. Cela nécessite une dissection plus basse, selon la même technique.

## 3 MATERIEL ET METHODE

### 3.1 Patients inclus dans l'étude

De façon rétrospective, une sélection informatique des patients opérés de thyroïdectomie au CHU de Rouen entre le 01/09/2005 et le 31/12/2008 a été réalisée. A partir des dossiers cliniques et radiologiques, ont été recensés les patients dont le goitre était plongeant. Nous avons défini comme goitre plongeant tout goitre dont le bord inférieur n'était pas palpable en position d'extension cervicale maximale.

#### 3.1.1 Bilan préopératoire

Le bilan comportait :

- un examen clinique avec laryngoscopie,
- un bilan hormonal comprenant au minimum T4 et TSH
- un bilan radiologique variable (échographie, scanner, scintigraphie, radiographie du thorax),
- une consultation de pré-anesthésie,
- un suivi en endocrinologie permettant de poser l'indication opératoire et de stabiliser les patients sur le plan hormonal avant la chirurgie.

#### 3.1.2 Technique opératoire

Une chirurgie par cervicotomie simple était tentée dans tous les cas. En cas de goitre peu plongeant, la technique d'exérèse de bas en haut était tentée. Dans les cas où le pôle inférieur était impossible à mobiliser en premier, la technique de haut en bas permettait l'exérèse, telle qu'elle est décrite dans les rappels.

Nous avons pour principe, en accord avec les endocrinologues, de programmer une exérèse totale de la thyroïde même en cas de goitre plongeant unilatéral afin de prévenir le risque de goitre plongeant controlatéral. En cas d'impossibilité d'exérèse par cervicotomie, une manubriectomie ou sternotomie était réalisée par un chirurgien thoracique.

Les glandes parathyroïdes étaient recherchées et conservées. Le nerf récurrent était repéré visuellement. L'utilisation du NIM n'a pas été systématique, elle était chirurgien-dépendante et en cours d'évaluation. Le drainage aspiratif était mis en place pendant 48 à 72h. La calcémie était prélevée à J1 et J3 au minimum. Selon le protocole du service, la supplémentation vitamino-calcique était systématique dès J0.

Traitement calcique de principe (1200mg/j) et un-alpha 0.25µg/j dès J0

Protidémie, calcémie, phosphorémie à J1 et J3

Si hypocalcémie modérée (1,9 à 2,1mmol/L) : poursuivre le même traitement

Si hypocalcémie sévère (<1,9mmol/L) à J2 : 1800 à 2400mg/j de calcium et un-alpha 0.25µg/j

Traitement hormonal substitutif : Lévothyrox 100 à 150µg/j puis réévaluation selon le bilan biologique à 6 semaines

Si extempo en faveur d'un carcinome thyroïdien : Cynomel 50µg/j la 1ère semaine

100mg la 2ème, 150mg la 3<sup>ème</sup>, puis arrêt ou non selon la taille de la tumeur

---

### Tableau n°5 : Protocole post-thyroïdectomie totale du service (depuis 2002)

## 3.2 Critères évalués

Les critères évalués lors de cette étude sont :

- L'âge, le sexe
- Les symptômes respiratoires, digestifs, dysthyroïdiens, vasculaires
- Les signes de complication radiologiques
- La voie d'abord chirurgicale
- Le résultat histologique extemporané et définitif de la pièce
- Les complications postopératoires, en particulier hématome cervical, paralysie récurrentielle, trachéomalacie, hypoparathyroïdie

## 4 RESULTATS

### 4.1 Population

En 40 mois, nous avons opérés 43 goitres répondant à la définition. Le sexe ratio était de 2.3 (30 femmes, 13 hommes). L'âge moyen au moment de la chirurgie était 64.4 ans (66.5 pour les femmes et 59.5 pour les hommes) avec un intervalle de 37 à 87 ans pour les femmes et 41 à 72 ans pour les hommes.

### 4.2 Clinique

Une masse cervicale était détectée à l'examen clinique chez 40 patients (93%). La masse semblait plonger en rétrosternal chez 35 d'entre eux (83.4%). Chez les 5 patients restants, le prolongement rétrosternal n'était pas suspecté à la palpation, mais mis en évidence par l'échographie ou le scanner.

On remarque que chez 3 patients la thyroïde n'était pas du tout palpable ; leur goitre a été découvert :

- lors d'un bilan de dysphagie
- suite une hyperthyroïdie clinique,
- lors d'une visite systématique en médecine du travail

Les symptômes les plus fréquents étaient la masse cervicale (n=40, 93%), la sensation de gêne cervicale (n=23, 53.5%) et la dyspnée (n=16, 37.2%) dont 87% avait une trachée déviée ou comprimée. Deux patients ont présenté une détresse respiratoire : 1 par surinfection bronchique sur BPCO retardant l'intervention de 4 mois, 1 par immobilité laryngée nécessitant une intervention à 1 semaine.

Les autres symptômes incluaient la dysphagie (n=10, 23.2%), la dysphonie pour 8 patients (18.6%).

Seuls 3 patients dysphoniques (sur 8) avaient une paralysie laryngée avérée en laryngoscopie ; à laquelle s'ajoutait une compression trachéale et une dyspnée.

La nasofibroskopie n'était réalisée pour 7 patients en raison d'une mauvaise exposition en laryngoscopie indirect, c'est-à-dire dans 16.3% des cas.

### 4.3 Biologie

La dysthyroïdie biologique concernait 11 patients (23.2%) dont 5 hyperthyroïdies symptomatiques, 3 asymptomatiques, 1 hypothyroïdie symptomatique. A noter que 2 patients avaient un test à la pentagastrine positif.

Et 14 patients (32.5%) n'avaient aucune anomalie clinico-biologique en dehors de la masse cervicale. Le tableau suivant résume toutes ces données.

Symptômes	Nombre de cas	%
Masse cervicale	40	93
<i>Dont plongeante</i>	35	81.4
Gêne	23	53.5
Dyspnée	16	37.2
Dysphagie	10	23.2
Dysphonie	8	18.6
Douleur	7	16.3
Détresse respiratoire	2	4.6
Toux	2	4.6
Tirage	1	2.3
Syndrome cave supérieur	0	0
Dysthyroïdie clinique	6	13.9
<i>Hyperthyroïdie</i>	5	11.6
<i>Hypothyroïdie</i>	1	2.3
Dysthyroïdie biologique	11	23.2
<i>Hyperthyroïdie</i>	8	18.6
<i>Hypothyroïdie</i>	1	2.3
<i>Test pentagastrine +</i>	2	2.3
Symptomatique sauf masse cervicale	29	67.7

**Tableau n°6 : Résumé clinico-biologique**

#### 4.4 Radiologie

Tous les patients avaient au moins une exploration radiologique thyroïdienne : 11 une échographie seule, 20 un scanner seul, 12 les deux. 5 patients avaient une scintigraphie, dont 3 étaient justifiées par une hyperthyroïdie, 1 avait une thyrocalcitonine élevée, 1 autre était en euthyroïdie (adressé dans le service avec ce bilan) .

La radiographie de thorax a été réalisée pour 32 patients (74.4%), dont 29 patients avaient une compression ou déviation de la trachée visible sur la radiographie. Elle s'accompagnait cliniquement de dyspnée chez 14 patients, de toux chez 2 patients, de gêne chez 18 patients.

Sur ces 29 patients, 4 n'ont pas eu de scanner : pour 3 cas, il s'agissait de déviation simple, pour 1 cas, il y avait une compression et une dyspnée d'effort.

Parmi les 10 patients dysphagiques, 3 (30%) n'avaient pas de compression œsophagienne au scanner.

Parmi 17 patients ayant une compression œsophagienne au scanner, 10 patients (soit 58.8%) ne ressentait pas de dysphagie. Aucun patient n'a eu de TOGD, FOGD ou IRM.

Examen Radiologique	Nombre	%
Radiographie thoracique	32	74.4
Dont trachée anormale	29	90.6
TDM	32	74.4
Echographie cervicale	22	51.2
Scintigraphie	5	11.6
TOGD/FOGD/IRM	0	0

**Tableau n°7 : Examens radiologiques réalisés**

Le goitre était rétro sternal de façon bilatérale dans 41.9%. S'il était asymétrique, il plongeait plus souvent à gauche (34.9%) qu'à droite (23.2%). L'extension se situait en avant du plan œsophagien dans 53.5% des cas, uniquement en arrière dans 9.3%, en avant et arrière dans 34.9%. Et 3 patients avaient une compression des gros vaisseaux (7%), sans aucun symptôme vasculaire.

Goitre plongeant	Nombre	%
Antérieur	23	53.5
Bilatéral	18	41.9
Compression œsophagienne	17	39.5
Gauche	15	34.9
Antéropostérieur	15	34.9
Droit	10	23.2
Postérieur	4	9.3
Compression vasculaire	3	6.9

**Tableau n°8 : Extension des goîtres**

Une sternotomie a été nécessaire pour 4 patientes (9.3%)

	Antécédents	Mode de découverte	Sternotomie	Complications	Histologie	Durée de séjour
1	Thyroïdectomie subtotale IRAthérapie BPCO	Dysphonie (PR paramédiane)	Des ¾	PR en adduction définitive, Trachéomalacie, Hypocalcémie modérée	Bénin	15j
2	Refuse la chirurgie depuis 4 ans	Oppression thoracique	Des ¾	Aucune	Bénin	5j
3	Achondroplasie, Cyphoscoliose	Fortuite, (Bilan d'hépatite auto-immune)	Des ¾	Saignement cutané à J2, PR droite définitive, Hypocalcémie sévère	Cancer papillo-vésiculaire 9cm	10j
4	Aucun	Masse cervicale	Des 2 premières côtes	Hypocalcémie sévère	Bénin	7j

**Tableau n°9 : Quatre cas de sternotomie .**



## 4.5 Histologie

Le nombre de cancer était de 3 :

- Un carcinome micropapillaire de 1 mm chez une femme de 37 ans avec une histoire familiale de goitre multinodulaire simple. Il n'y a pas eu de curage.
- Un carcinome papillaire de 12 mm T3 Nx Mx chez une femme de 78 ans. Il n'y a pas eu de curage.
- Un carcinome papillo-vésiculaire de 9 cm chez une femme de 57 ans traitée par immunosuppresseur pour une hépatite auto-immune. L'ensemble du compartiment tissulaire central était occupé par la thyroïde, donc il n'y a pas eu de curage central à proprement-dit.

Ces patients n'avaient pas eu de cytologie ni de scintigraphie préopératoire.

Pour le premier il n'y a pas eu de traitement adjuvant, compte-tenu de la taille et de l'absence de facteurs péjoratifs. Le recul est de 17 mois, sans récurrence.

Les suivants ont reçu un traitement adjuvant par 100mCi de radioiode ; le recul est <1an sans récurrence.

## 4.6 Suites opératoires

Des complications aiguës ont affecté 16 patients (37%) :

- 11 paralysies récurrentielles dont 2 à l'origine de dyspnée, et 2 à l'origine de fausse-route,
- 6 hypocalcémies <2.10mmol/l
- 1 hématome cervical à J8 chez un patient traité par anticoagulant pour valve aortique
- 1 trachéomalacie

Ces complications se sont chronicisées chez 6 patients (14%) :

- 3 hypocalcémies au-delà de 6 semaines
- 5 paralysies récurrentielles au-delà de 6 mois

Les 6 PR transitoires étaient unilatérales. Parmi ces cas, 1 était présente en préopératoire mais a récupéré en 1 mois. L'histologie était bénigne pour 5 cas, dont 3 ont récupéré en un mois, 1 en deux mois, 1 en quatre mois. Un cas avait un cancer papillaire de 12mm et a récupéré en un mois.

Parmi les 5 PR définitives :

- 1 était due au traumatisme chirurgical d'une branche du récurrent droit.
- 1 était associée à un cancer vésiculaire de 9cm, et à une anatomie particulière (achondroplasie, cyphoscoliose).
- 1 n'avait pas d'autre facteur hormis son goitre plongeant.
- 2 étaient préopératoires. On note qu'une était bilatérale et a récupéré une mobilité à droite.

Le NIM n'a d'ailleurs été utilisé que pour cette patiente, puisqu'il s'agissait d'une reprise de thyroïdectomie subtotale. En peropératoire, le nerf récurrent était effectivement stimuable uniquement à droite.

Paralysie Récurrentielle	Droite	Gauche	Bilatérale
<6mois	3	3	0
>6mois	3	2	0
Total	6	5	0

Parmi les hypocalcémies, 1 étaient modérées (1.9 à 2.1mmol/L), 5 étaient sévères (<1.9mmol/L).

La pièce histologique incluait une ou deux parathyroïdes chez 2 patients parmi ces 5 cas.

## 5 DISCUSSION

Niveau de preuve	Type d'essai	Grade de recommandation
I	Essais randomisés de grande taille à résultats clairs (faible risque de faux positifs ou faux négatifs)	A
II	Essais randomisés de taille réduite avec résultats incertains (risques moyens ou élevés de faux positifs ou faux négatifs)	B
III	Etudes non randomisées, contrôlées avec groupes contemporains	C
IV	Etudes non randomisées, comparaison avec série historique ou opinion d'experts;	-
V	Cas cliniques, études non comparatives et opinions d'experts.	-

Tableau n°10 : Classification du grade de recommandation selon Sackett, modifiée par Heinrich

### 5.1 Définitions et diagnostic

#### 5.1.1 Classifications

Devant la myriade de définitions, on comprend que le taux de goitres plongeants parmi les thyroïdectomies varie dans la littérature de 2% à 30% [59, 60]. On peut donc reprocher ne pas standardiser les repères, d'autant que la carène, la 5<sup>ème</sup> vertèbre thoracique, et l'oreillette droite sont en regard l'un de l'autre.

Seule la classification de Huins a pour avantage son application chirurgicale. En effet, elle propose une manubriotomie pour le grade 2 et une sternotomie pour le grade 3. Or parmi nos 4 sternotomies, seuls 2 cas s'accordent avec cette classification.

	Antécédents	Classification de Huins	Sternotomie
1	Thyroïdectomie subtotale IR Athérapie depuis 2 ans BPCO	Grade 2	Des $\frac{3}{4}$
2	Refuse la chirurgie depuis 4 ans	Grade 2	Des $\frac{3}{4}$
3	Naine, Cyphoscoliose	Grade 3	Des $\frac{3}{4}$
4	Aucun	Grade 2	Des 2 premières côtes

**Tableau n°11 : Classification de Huins appliquée à nos cas de sternotomie.**

Cette classification aurait fait réaliser une manubriectomie chez 3 patients avec un grade 2, alors qu'une cervicotomie a suffi. Nous avons ainsi évité 7% de manubriectomie en tentant d'emblée une voie cervicale. Cela met en évidence l'importance des facteurs anatomiques propres à chaque patient et qui vont permettre ou non une bonne exposition cervicale médiastinale.

### 5.1.2 Diagnostic clinique

Dans la littérature, le diagnostic est le plus souvent clinique, par l'intermédiaire de trois signes plus fréquents : la dyspnée, la dysphonie, la dysphagie. Toutefois, 11% à 30% des goitres plongeants sont asymptomatiques [20, 22, 61]. La masse cervicale n'est pas palpable dans 10% à 35% des cas [18, 22, 61].

Le syndrome cave supérieur n'était pas représenté dans notre série malgré une compression vasculaire chez 2 patients (4.6%). Dans la littérature, ce syndrome complique moins de 10% des goitres plongeants [62]. Son mécanisme physiologique est l'obstruction par compression ou thrombose de la veine cave supérieure ou d'une veine brachiocéphalique (innominée). Cette obstruction entraîne un retour veineux vers l'oreillette droite par un large réseau collatéral incluant les veines azygos, vertébrale, œsophagiennes, mammaires internes, thoracique latérale, portale, d'où l'apparition d'un réseau veineux dilaté sur la partie supérieure du thorax et le cou.

Rarement l'hyperpression engendre la formation de varices œsophagiennes supérieures et moyennes, qui saignent dans 7.6% des cas. Notons que l'hypertension portale engendre des

varices œsophagiennes inférieures, donc plus exposées à l'acidité gastrique. Bédard remarque la disparition de ces varices en 4 mois [62].

### **5.1.3 Diagnostic radiologique**

La majorité des auteurs préconisent le scanner lorsque l'échographie ou la clinique suspecte un goitre plongeant [22, 25, 60]. Erbil [61] et Sanders [63] ne recommandent pas TDM ou IRM systématiquement en raison du coût, mais uniquement en cas de signes respiratoires.

Il permet en outre de confirmer le diagnostic de goitre substernal, mais surtout de montrer les extensions, rechercher une compression, guider le chirurgien et alerter l'anesthésiste.

En effet Mackle décrit le degré de compression trachéale corrélé aux symptômes respiratoires [64]. Au contraire, Ayache ne retrouve pas de relation statistique entre la compression trachéale et la dyspnée ou la dysphonie, ni entre l'extension postérieure et la dysphagie [22]. Mais il considère le scanner cervicothoracique comme obligatoire dès lors que le pôle inférieur du goitre est non palpable.

Concernant la radiographie thoracique, elle est réalisée en préopératoire pour tout goitre, mais peut-être un mode de découverte fortuite par élargissement du médiastin ou déviation trachéale quand le signe d'appel est respiratoire.

## **5.2 Technique**

### **5.2.1 Chirurgie**

La prise en charge doit être avant tout chirurgicale devant les risques de compression des voies aériennes et vasculaires, de cancer inaccessible à la ponction-cytologie, d'hyperthyroïdie résistante [12]. Elle doit viser la réduction tumorale maximale car les autres thérapeutiques sont peu efficaces sur un goitre volumineux. Mais il n'y a pas de consensus concernant une exérèse totale versus subtotale [59].

Pourtant, des études prospectives suggèrent que 5-10% des goitres substernaux sont des récidives après thyroïdectomie subtotale ou loboisthmectomie (niveau de preuve V) [59], d'où la nécessité de bien surveiller ces patients après l'opération ou de proposer une thyroïdectomie totale en cas de surveillance impossible.

Notre technique d'exérèse par cervicotomie est similaire à celle de la littérature, et était effectuée par un chirurgien entraîné tel que le suggère Pieracci, en raison de la technicité accrue nécessaire [65].

### 5.2.2 *Place de la sternotomie*

La particularité principale de la chirurgie des goitres plongeants est l'éventualité de la sternotomie, dont la fréquence varie selon les séries de 0 à 10% [66], avec une moyenne de 2% [59]. Cette variabilité s'explique par : l'expérience du chirurgien, le biais de recrutement : certains étant pris en charge directement en chirurgie thoracique [67], la difficulté propre à chaque cas, la définition donnée [59].

Une large revue de la littérature souligne l'absence de recommandations claires concernant la sternotomie dans les goitres substernaux [59].

Pourtant, certaines indications sont régulièrement mise en avant : l'échec de la cervicotomie, le syndrome cave supérieur, la récurrence, le cancer, la vascularisation par les gros vaisseaux [12, 68].

L'échec de la cervicotomie se comprend par l'enclavement d'un gros nodule sous le sternum. Le syndrome cave supérieur augmente le risque de saignement ce qui doit être évité d'après Tolle [69], en liant le TVBC qui n'est pas accessible par cervicotomie. La guérison est la règle contrairement aux autres causes de syndrome cave supérieur, qui sont dans 90% des cas malignes. Pour De Perrot, le syndrome cave supérieur n'est pas une indication de sternotomie [70].

Arici [71] ajoute comme indication la chirurgie d'urgence pour obstruction respiratoire. Cette attitude est critiquable car l'intubation reste possible même en cas de compression trachéale et la rapidité de la réalisation d'une sternotomie dépend de la disponibilité de l'équipe. Cette indication ne nous semble donc pas à retenir.

Burns retient comme indications l'affleurement ou le dépassement de l'arc aortique, ainsi que l'infiltration du médiastin sur le scanner [67]. Comme nous l'avons remarqué dans notre série, un goitre atteignant l'arc aortique (grade 2 de Huins) ne nécessite pas systématiquement une sternotomie. Mais une infiltration du médiastin doit faire suspecter un cancer et faire réaliser un curage médiastinal supérieur dont la réalisation par cervicotomie est dépendante de l'anatomie du patient. La prudence est donc dans les cas d'infiltration du médiastin de prévoir au moins une manubriectomie.

Malheureusement, dans la littérature concernant les goitres plongeants, la distinction entre manubriectomie et sternotomie n'est pas faite, pourtant le risque de complication est sensiblement moindre après manubriectomie, de même que la durée d'hospitalisation. Trois éléments interviennent donc dans la décision : le contrôle vasculaire, la suspicion de cancer, le risque de complications (10%) lié à la sternotomie [72].

Pour Dralle, la présence de cancer représente 7.6% des indications de sternotomie, en cas d'adénopathie médiastinale supérieure, de cancer dans le prolongement rétrosternal ou d'envahissement des troncs veineux, afin de réaliser une exérèse carcinologique sans faire migrer le thrombus [73] .

La thoracotomie est rare et réservée à certains goitres ectopiques ou aux échecs de sternotomie. Elle concerne donc peu les services d'ORL.

Compte-tenu de cette absence de recommandations, l'attitude prudente adoptée au CHU de Rouen consiste en la mise à disposition d'un chirurgien thoracique prêt à intervenir pendant la dissection d'un goitre plongeant, ceci quelque soit la raison (échec de cervicotomie, plaie d'un gros vaisseau, brèche pleurale...).

## 5.3 Complications

### 5.3.1 Respiratoire

#### 5.3.1.1 Paralysie récurrentielle (PR)

Il semble y avoir une augmentation du taux de PR postopératoire quand le goitre est substernal, selon une recommandation de grade C [59].

De même, une étude comparative retrouve un risque de PR multiplié par 2 et un risque de problème respiratoire aigu multiplié par 9 pour les goitres substernaux par rapport aux goitres cervicaux [65].

Dans notre série, il y avait :

- 3 PR préopératoires dont 1 a régressé et les 2 autres se sont aggravées après la chirurgie
- 6 PR transitoires postopératoires (<6 mois), soit 14%, dont 1 responsable de dyspnée aiguë, et 2 aggravant une dyspnée chronique par BPCO
- 2 PR persistantes postopératoires (>6 mois), soit 4.6%, à l'origine de dysphonie et de fausse-route nécessitant une prise en charge orthophonique
- Au total : 6 PR à droite, pour 5 à gauche, ce qui confirme la difficulté du repérage du récurrent dans ces cas, alors que dans les goitres cervicaux, la PR gauche est plus rare.

#### 5.3.1.2 Trachéomalacie

Il n'y a pas de définition internationale de la trachéomalacie, même si la plupart des études la décrivent telle une trachée souple voire molle.

Le risque de trachéomalacie et de nécessité de trachéotomie existe quand le goitre est substernal, surtout après 5 ans d'une réelle compression trachéale (recommandation de grade

C), mais il reste rare, <1.5% [12], et l'indication de trachéotomie est portée au cas par cas [59]. Erbil recommande une intubation durant 24h avec extubation contrôlée quand une trachéomalacie est redoutée.

D'autre part l'association âge avancé, ancienneté du goitre et compression trachéale semble prolonger la durée d'intubation postopératoire : la trachéomalacie est certainement impliquée, associée à un œdème glottique secondaire à une intervention plus longue [74].

Dans notre série, il y avait une trachéomalacie chez une patiente présentant d'autres troubles ayant nécessitant un séjour en réanimation et une trachéotomie de sevrage ventilatoire avant la thyroïdectomie.

### **5.3.2 Hypocalcémie**

L'hypocalcémie aiguë postopératoire par hypoparathyroïdie continue d'être un challenge pour le chirurgien même expérimenté, et un problème en raison du surcôt occasionné par le traitement vitaminique et une hospitalisation plus longue. Les symptômes vont des paresthésies péri-buccales ou des extrémités aux crampes, fasciculations, et contractions douloureuses localisées puis généralisées. Le retentissement cardiaque est à rechercher (allongement de QT, onde T ample). Le diagnostic est fait simplement par dosage de la calcémie corrigée par l'albuminémie, le traitement doit être immédiat.

Les causes sont en général multifactorielles : chirurgie traumatisante, dévascularisation des parathyroïdes, curage récurrentiel, exérèse accidentelle.

Les facteurs de risque retrouvés par Erbil [75] sont d'abord la thyroïdectomie totale, du fait de la dissection extracapsulaire, puis les goitres substernaux. En effet, l'hypoparathyroïdie est plus fréquente dans les goitres substernaux que cervicaux selon une recommandation de grade C [59, 76]. Mais la proportion de thyroïdectomie totale plus élevée dans les cas de goitre substernaux [65], ce qui représente un biais.

Erbil prône le traitement systématique par calcium et vitamine D pour toute thyroïdectomie totale, d'autant plus si le goitre est rétrosternal, l'âge avancé et le taux de vitamine D préopératoire bas [75].

Le risque de parathyroïdectomie accidentelle lors des thyroïdectomies totales ou subtotales s'élève à 8-19%, dont au moins la moitié sont intrathyroïdiennes [75, 77], mais elle peut être asymptomatique. Notre taux était de 9% et était associé dans la moitié des cas à une hypocalcémie transitoire et un quart à une hypocalcémie définitive. La taille de notre série ne permet pas de conclure mais simplement de remarquer que l'exérèse d'une ou deux parathyroïdes peut être tolérée à long terme sur le plan fonctionnel.



D'autre part, une hypocalcémie transitoire est retrouvée dans 22-23% des thyroïdectomies totales sans corrélation avec une parathyroïdectomie accidentelle [77].

Parmi nos patients, 42 ont été opérés d'une thyroïdectomie totale, et 1 d'une totalisation gauche. La vitamine D préop n'est pas dosée dans notre service, mais tous les patients ont été surveillés sur le plan calcique et supplémentés selon notre protocole [76].

Ainsi 6 patients (soit 14%) ont eu une hypocalcémie  $<2.10$  malgré la supplémentation dès J1. Mais seulement 1 patient (2.3%) nécessitait encore ce traitement à 6 semaines après la chirurgie. Nos résultats sont comparables à la littérature qui retrouve 5 à 14% d'hypoparathyroïdies transitoires [12, 61], et 0 à 6% d'hypoparathyroïdies permanentes [66] pour les goitres plongeants.

## 5.4 Cancer

### 5.4.1 Type de chirurgie

Les facteurs pronostiques indépendants de mortalité et de récurrence sont :

- l'âge lors du diagnostic (péjoratif si  $>45$  ans)
- les spécificités histologiques : grandes cellules dans les cancers papillaires, peu différencié et invasif dans les cancers folliculaires
- la rupture capsulaire
- les métastases

La thyroïdectomie totale est de rigueur. Certains prônent la thyroïdectomie subtotalaire (2g restant) quand une IRAtérapie n'est pas envisagée.

Pour certains, la loboisthmectomie est possible quand la tumeur ne dépasse pas 1.5cm [32] et qu'il n'y a pas de facteurs de mauvais pronostic selon le consensus européen [30].

Dans les lobo-isthmectomies, si l'examen extemporané est positif, le risque de cancer controlatéral est de 9 à 14%, poussant ainsi à réaliser une totalisation immédiate. Celle-ci doit être réalisée dans les 7 jours post-opératoires quand le cancer est découvert sur l'analyse définitive [78].

Une thyroïdectomie subtotalaire est tolérée quand les critères suivants sont remplis [79]:

- un foyer tumoral  $<1$  cm,
- unifocal,
- papillaire non métastatique,
- folliculaire peu invasif,
- l'absence d'adénopathie au PET TDM

Elle expose toutefois à un risque non nul de récurrence, et à une surveillance difficile.

Nous avons pour principe de réaliser une thyroïdectomie totale pour les goitres plongeants, le problème ne se posait donc pas pour nos 3 cas de cancer. Selon une revue de la littérature, il n'y a pas d'augmentation d'incidence de cancer quand le goitre est substernal (niveau de preuve III, IV). Les facteurs de risque de cancer sont : un goitre familial, un antécédent personnel d'irradiation, un goitre récidivant, une adénopathie cervicale associée au goitre plongeant (recommandation grade C) [59].

Ainsi les indications de sternotomie sont de plus en plus d'ordre carcinologique pour les cancers différenciés et médullaires [73], afin de retirer en sécurité la totalité de la tumeur et du tissu lymphonodal adjacent, en l'absence de métastase connue à distance. Concernant les cancers anaplasiques, la discussion persiste entre une chirurgie d'exérèse visant à améliorer la qualité de vie en diminuant la compression, et un traitement purement médical, la survie étant similaire [72].

#### **5.4.2 Place de l'IRA thérapie**

L'IRAthérapie dans les goitres plongeants a 2 indications :

- Détruire du tissu thyroïdien normal en cas de contre-indication chirurgicale,
- Traiter un cancer persistant après une chirurgie incomplète sur le plan carcinologique, ou jugée complète mais à haut risque de récurrence, de même que pour les goitres cervicaux.

En cas de contre-indication chirurgicale, l'iode 131 permet une réduction significative de 29% (6-60%) à 1 an, retrouvé sur l'IRM, mais cela reste insuffisant compte-tenu de la poursuite de la croissance prévisible [80]. En effet une patiente présentant un goitre bénin récidivant après thyroïdectomie subtotale a bénéficié de 2 ans d'IRAthérapie peu efficace sur son goitre plongeant, et conduisant à une reprise chirurgicale.

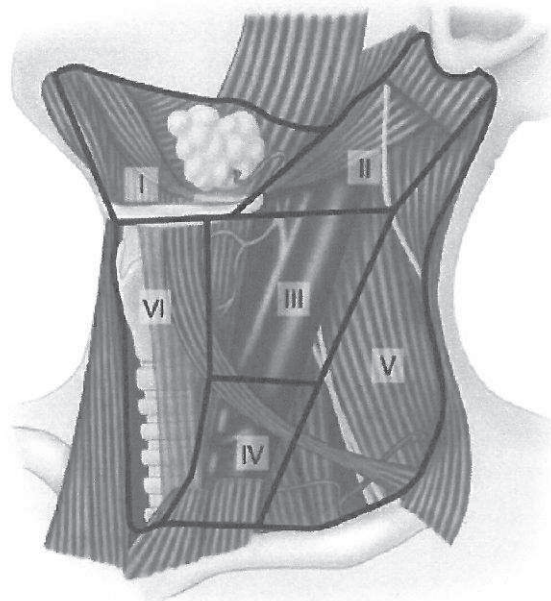
En cas de cancers, l'IRAthérapie est donc à proposer selon les mêmes indications que les goitres simples : si la tumeur est supérieure à 1 cm, multicentrique ou métastatique [61].

Ainsi parmi nos 3 cancers :

- Un papillaire de 1mm a été surveillé par dosage de la thyroglobulinémie et scintigraphie, sans récurrence à un an,
- Un papillaire de 12mm a été traité par IRAthérapie (100mCi) puis surveillé
- Un papillo-vésiculaire de 9cm a été traité par IRAthérapie puis surveillé.

Pour les 2 derniers, le recul est insuffisant (<1an) pour parler de guérison.

### 5.4.3 Place du curage



**Figure n°16 : Aires ganglionnaires**

Les recommandations sont les mêmes que pour les goitres cervicaux. Toutefois, un curage médiastinal s'impose si la tumeur concerne la partie substernal de la thyroïde, et s'effectuera au mieux grâce à une sternotomie. L'envahissement ganglionnaire concerne la zone centrale (zone VI) dans 80% des cas [32, 78].

Pour les cancers papillaires >1cm, le curage central est donc recommandé. Le curage latéral (zone III et IV) est admis en cas d'adénopathie avérée du côté du cancer, de curage central positif, de tumeur extracapsulaire, mais il reste controversé dans tous les autres cas [79]. Car en tenant compte de l'IRAThérapie postopératoire, ce curage n'améliore pas la survie sauf chez les patients de plus de 60 ans, et en cas de tumeur extracapsulaire [78].

Pour les cancers folliculaires, la présence de métastase (20%) est le facteur pronostic majeur. Son risque augmente avec la taille de la tumeur (>2cm) mais les indications du curage latéral sont les mêmes que ci-dessus [79].

Pour les cancers peu différenciés qui ont un taux de métastases plus élevé (45-65%), les facteurs pronostiques sont : la taille tumorale, l'extension locale et à distance. Les adénopathies ne semblent pas influencer le pronostic, donc le curage latéral n'est pas obligatoire selon une revue récente de la littérature [79].

Pour les cancers indifférenciés, il n'est pas certain que le traitement chirurgical étendu (exérèse complète de la thyroïde et de la tumeur avec curage bilatéral) améliore la survie.

Toutefois il est de mise quand l'état du patient le permet, suivi de radiothérapie externe, et chimiothérapie [79].

Pour les cancers médullaires, il y a 20% de métastases au moment du diagnostic. Le curage central et homolatéral est obligatoire, associé au curage controlatéral en cas de positivité du premier [79]. Cette attitude permet une survie moyenne peu inférieure à celle des cancers différenciés : 89% à 5 ans.

En conclusion, le curage central est systématique pour un cancer papillaire >1cm, folliculaire >2cm, peu différencié, indifférencié opérable, médullaire. Le curage latéral est recommandé en cas d'adénopathie clinico-radiologique, de curage central positif, de rupture capsulaire, cancer médullaire.

#### ***5.4.4 Place de la radiothérapie***

La radiothérapie externe est indiquée à la dose de 50 gray quand la chirurgie et l'IRAthérapie sont impossibles, par exemple pour un cancer indifférencié volumineux.

Elle vise aussi la diminution des récurrences chez le patient de >40 ans avec un cancer papillaire extracapsulaire [32].

## 6 CONCLUSION

Même si la définition du goitre plongeant continue à diviser les chirurgiens, tous s'accordent sur la nécessité d'un traitement chirurgical. La voie d'abord cervicale est suffisante dans la majorité des cas. L'indication d'une manubriotomie reste rare, remplaçant avantageusement la sternotomie.

Les complications post-opératoires à type d'hypoparathyroïdie, de paralysie récurrentielle et de trachéomalacie semblent plus fréquentes que dans la chirurgie classique. Mais la diversité des définitions empêche une comparaison des résultats.

La prise en charge des cancers diffère légèrement des goitres non plongeant. En effet le curage central doit comporter un curage médiastinal, nécessitant souvent une sternotomie.

L'adoption d'une classification internationale des goitres plongeants est nécessaire pour permettre la comparaison des séries de la littérature. Par conséquent, cela permettrait d'établir des indications précises pour la sternotomie, et d'adopter un protocole de surveillance spécifique à ce type de thyroïdectomie.

## 7 REFERENCES

1. BONFILS: Anatomie. Volume 3, *ORL*, (ed. 1998). Paris: Medecine-Sciences Flammarion, 1998:73-77.
2. KAMINA: Anatomie Clinique. 3<sup>ème</sup> édition, ed. Paris: Maloine, 2006.
3. ROUVIÈRE: Anatomie humaine. 13<sup>ème</sup> édition, *Tête et Cou*, ed. Paris: Masson, 1991.
4. KAMINA: Anatomie Clinique. ed. Maloine, 2006
5. YALCXIN, B.: Anatomic configurations of the recurrent laryngeal nerve and inferior thyroid artery. *Surgery* 2006;139:181-7
6. GUERRIER, B.: Chirurgie de la thyroïde et de la parathyroïde. In *Amplifon Monographie* (ed) (ed. Paris: Amplifon, 2006.
7. COUDRAY CH, RAME JP, DE RAUCOURT D, LIENHARDT PY, SEGHIR A, MOREAU S, MOREAU-LENOIR F, DILEM S: Le nerf récurrent non récurrent. A propos de 3552 dissections récurrentielles. *Revue officielle de la Société Française d'ORL* 1995;31:17-24
8. HUY, TRAN BA: Thyroidectomy. *EMC-Chirurgie* 2004;1:187-210
9. PAGE, C., LAUDE, M., PELTIER, J. et al.: Anatomy of the external laryngeal nerve: surgical implications. Report of 30 dissections. *Ann Otolaryngol Chir Cervicofac* 2004;121:148-55
10. J JOUGON, G DUBOIS, JF VELLY: Voies d'abord chirurgicales cervicothoraciques. *EMC (Elsevier SAS, Paris)* 2005;Techniques chirurgicales - Thorax:215
11. RIQUET: Pathologie du médiastin. In *Encycl Med Chir (Elsevier, Paris)*, (ed., 1998:940.
12. MAKEIEFF, M., MARLIER, F., KHUDJADZE, M. et al.: Substernal goiter. Report of 212 cases. *Ann Chir* 2000;125:18-25
13. COLIN, L., BEUST, L., GODEY, B. et al.: [Diving goiter. Apropos of 139 cases]. *Chirurgie* 1996;121:231-4
14. HALLER: Disputationes anatomicae selectae. *Gottingen, Holland* 1749;96:

15. HALL, T. S., CASLOWITZ, P., POPPER, C., SMITH, G. W.: Substernal goiter versus intrathoracic aberrant thyroid: a critical difference. *Ann Thorac Surg* 1988;46:684-5
16. CRILE, JR G: Intrathoracic goiter. *Cleve clin Q* 1939;6:313-22
17. GE LINDSKOG, IS GOLDENBERG: Differential diagnosis, pathology and treatment of substernal goiter. *JAMA* 1957;163:327-29
18. KATLIC, M. R., WANG, C. A., GRILLO, H. C.: Substernal goiter. *Ann Thorac Surg* 1985;39:391-9
19. MERLIER: Problèmes posés au chirurgien par les goîtres à développement thoracique. *Actualités chirurgicales. Masson (Paris)* 1972;138-55
20. HEDAYATI, N., MCHENRY, C. R.: The clinical presentation and operative management of nodular and diffuse substernal thyroid disease. *Am Surg* 2002;68:245-51; discussion 51-2
21. MICHEL, L. A., BRADPIECE, H. A.: Surgical management of substernal goitre. *Br J Surg* 1988;75:565-9
22. AYACHE, S., MARDYLA, N., TRAMIER, B., STRUNSKI, V.: Clinical signs and correlation with radiological extent in a series of 117 retrosternal goitre. *Rev Laryngol Otol Rhinol (Bord)* 2006;127:229-37
23. CARCASSONNE: Le problème chirurgical du goitre endothoracique. *Thèse, Marseille* 1957
24. BORRELLY, J., GROSDIDIER, G., HUBERT, J.: Proposal of a finer classification of diving goiters. Apropos of a series of 112 cases. *Ann Chir* 1985;39:153-9
25. PAGE, C., STRUNSKI, V.: Cervicothoracic goitre: an anatomical or radiological definition? Report of 223 surgical cases. *J Laryngol Otol* 2007;121:1083-7
26. HUINS, C. T., GEORGALAS, C., MEHRZAD, H., TOLLEY, N. S.: A new classification system for retrosternal goitre based on a systematic review of its complications and management. *Int J Surg* 2008;6:71-6
27. PERLEMUTER, L.: Endocrinologie. *Abrégés*, (ed. 5ème). Paris: Masson, 2003.
28. VAZQUEZ MARTINEZ, C., GALAN, P., PREZIOSI, P. et al.: The SUVIMAX (France) study: the role of antioxidants in the prevention of cancer and cardiovascular disorders. *Rev Esp Salud Publica* 1998;72:173-83

29. MEIER, C. A.: Thyroid nodules: pathogenesis, diagnosis and treatment. *Baillieres Best Pract Res Clin Endocrinol Metab* 2000;14:559-75
30. PACINI, F., SCHLUMBERGER, M., DRALLE, H. et al.: European consensus for the management of patients with differentiated thyroid carcinoma of the follicular epithelium. *Eur J Endocrinol* 2006;154:787-803
31. MODIGLIANI, E., FRANC, B., NICCOLI-SIRE, P.: Diagnosis and treatment of medullary thyroid cancer. *Baillieres Best Pract Res Clin Endocrinol Metab* 2000;14:631-49
32. SCHLUMBERGER, M. J., TORLANTANO, M.: Papillary and follicular thyroid carcinoma. *Baillieres Best Pract Res Clin Endocrinol Metab* 2000;14:601-13
33. KOPP, P., KIMURA, E. T., AESCHIMANN, S. et al.: Polyclonal and monoclonal thyroid nodules coexist within human multinodular goiters. *J Clin Endocrinol Metab* 1994;79:134-9
34. MORETTI, F., NANNI, S., PONTECORVI, A.: Molecular pathogenesis of thyroid nodules and cancer. *Baillieres Best Pract Res Clin Endocrinol Metab* 2000;14:517-39
35. ENDOCRINOLOGY, AMERICAN ASSOCIATION OF CLINICAL ENDOCRINOLOGISTS AND ASSOCIAZIONE MEDICI: American Association of Clinical Endocrinologists and Associazione Medici Endocrinologi medical guidelines for clinical practice for the diagnosis and management of thyroid nodules. *Endocr Pract* 2006;12:63-102
36. ELISEI, R., BOTTICI, V., LUCHETTI, F. et al.: Impact of routine measurement of serum calcitonin on the diagnosis and outcome of medullary thyroid cancer: experience in 10,864 patients with nodular thyroid disorders. *J Clin Endocrinol Metab* 2004;89:163-8
37. NICCOLI, P., WION-BARBOT, N., CARON, P. et al.: Interest of routine measurement of serum calcitonin: study in a large series of thyroidectomized patients. The French Medullary Study Group. *J Clin Endocrinol Metab* 1997;82:338-41
38. KIM, E. K., PARK, C. S., CHUNG, W. Y. et al.: New sonographic criteria for recommending fine-needle aspiration biopsy of nonpalpable solid nodules of the thyroid. *AJR Am J Roentgenol* 2002;178:687-91
39. KOIKE, E., NOGUCHI, S., YAMASHITA, H. et al.: Ultrasonographic characteristics of thyroid nodules: prediction of malignancy. *Arch Surg* 2001;136:334-7
40. PECCIN, S., DE CASTSRO, J. A., FURLANETTO, T. W. et al.: Ultrasonography: is it useful in the diagnosis of cancer in thyroid nodules? *J Endocrinol Invest* 2002;25:39-43



41. PAPINI, E., GUGLIELMI, R., BIANCHINI, A. et al.: Risk of malignancy in nonpalpable thyroid nodules: predictive value of ultrasound and color-Doppler features. *J Clin Endocrinol Metab* 2002;87:1941-6
42. GUEVARA, N., CASTILLO, L., SANTINI, J.: Diagnosis of thyroid nodule. Application of evidence-based medicine. *Ann Otolaryngol Chir Cervicofac* 2004;121:350-9
43. LEENHARDT, L., MENEGAUX, F., FRANC, B. et al.: Selection of patients with solitary thyroid nodules for operation. *Eur J Surg* 2002;168:236-41
44. CAPPELLI, C., PIROLA, I., CUMETTI, D. et al.: Is the anteroposterior and transverse diameter ratio of nonpalpable thyroid nodules a sonographic criteria for recommending fine-needle aspiration cytology? *Clin Endocrinol (Oxf)* 2005;63:689-93
45. DE NICOLA, H., SZEJNFELD, J., LOGULLO, A. F. et al.: Flow pattern and vascular resistive index as predictors of malignancy risk in thyroid follicular neoplasms. *J Ultrasound Med* 2005;24:897-904
46. GERSON, M., ORGIAZZI, J.: Non-biological explorations of the thyroid gland. Work Group assembled by the National Agency for Health Accreditation and Evaluation (ANAES). *Ann Otolaryngol Chir Cervicofac* 1998;115 Suppl 1:S89-104
47. CASTRO, M. R., GHARIB, H.: Thyroid fine-needle aspiration biopsy: progress, practice, and pitfalls. *Endocr Pract* 2003;9:128-36
48. GHARIB, H., GOELLNER, J. R.: Fine-needle aspiration biopsy of thyroid nodules. *Endocr Pract* 1995;1:410-7
49. JEFFREY, P. B., MILLER, T. R.: Fine-needle aspiration cytology of the thyroid. *Pathology (Phila)* 1996;4:319-35
50. GHARIB, H.: Fine-needle aspiration biopsy of thyroid nodules: advantages, limitations, and effect. *Mayo Clin Proc* 1994;69:44-9
51. GUERRIER B, ZANARET M, LE CLECH G, SANTINI J: Chirurgie de la thyroïde et de la parathyroïde. *ed Amplifon* 2006
52. REINERS, C., DIETLEIN, M., LUSTER, M.: Radio-iodine therapy in differentiated thyroid cancer: indications and procedures. *Best Pract Res Clin Endocrinol Metab* 2008;22:989-1007
53. PACINI, F., LADENSON, P. W., SCHLUMBERGER, M. et al.: Radioiodine ablation of thyroid remnants after preparation with recombinant human thyrotropin in differentiated thyroid carcinoma: results of an international, randomized, controlled study. *J Clin Endocrinol Metab* 2006;91:926-32

54. BARBARO, D., BONI, G., MEUCCI, G. et al.: Radioiodine treatment with 30 mCi after recombinant human thyrotropin stimulation in thyroid cancer: effectiveness for postsurgical remnants ablation and possible role of iodine content in L-thyroxine in the outcome of ablation. *J Clin Endocrinol Metab* 2003;88:4110-5
55. RUBINO, C., DE VATHAIRE, F., DOTTORINI, M. E. et al.: Second primary malignancies in thyroid cancer patients. *Br J Cancer* 2003;89:1638-44
56. YARBROUGH, D. E., THOMPSON, G. B., KASPERBAUER, J. L. et al.: Intraoperative electromyographic monitoring of the recurrent laryngeal nerve in reoperative thyroid and parathyroid surgery. *Surgery* 2004;136:1107-15
57. CAVICCHI, O., CALICETI, U., FERNANDEZ, I. J. et al.: The value of neurostimulation and intraoperative nerve monitoring of inferior laryngeal nerve in thyroid surgery. *Otolaryngol Head Neck Surg* 2009;140:866-70
58. SINCLAIR, I. S.: The risk to the recurrent laryngeal nerves in thyroid and parathyroid surgery. *J R Coll Surg Edinb* 1994;39:253-7
59. WHITE, M. L., DOHERTY, G. M., GAUGER, P. G.: Evidence-based surgical management of substernal goiter. *World J Surg* 2008;32:1285-300
60. CICHON, S., ANIELSKI, R., KONTUREK, A. et al.: Surgical management of mediastinal goiter: risk factors for sternotomy. *Langenbecks Arch Surg* 2008;393:751-7
61. ERBIL, Y., BOZBORA, A., BARBAROS, U. et al.: Surgical management of substernal goiters: clinical experience of 170 cases. *Surg Today* 2004;34:732-6
62. BEDARD, E. L., DESLAURIERS, J.: Bleeding "downhill" varices: a rare complication of intrathoracic goiter. *Ann Thorac Surg* 2006;81:358-60
63. SANDERS, L. E., ROSSI, R. L., SHAHIAN, D. M., WILLIAMSON, W. A.: Mediastinal goiters. The need for an aggressive approach. *Arch Surg* 1992;127:609-13
64. MACKLE, T., MEANEY, J., TIMON, C.: Tracheoesophageal compression associated with substernal goitre. Correlation of symptoms with cross-sectional imaging findings. *J Laryngol Otol* 2007;121:358-61
65. PIERACCI, F. M., FAHEY, T. J., 3RD: Substernal thyroidectomy is associated with increased morbidity and mortality as compared with conventional cervical thyroidectomy. *J Am Coll Surg* 2007;205:1-7
66. AGHA, A., GLOCKZIN, G., GHALI, N. et al.: Surgical treatment of substernal goiter: an analysis of 59 patients. *Surg Today* 2008;38:505-11

67. BURNS, P., DOODY, J., TIMON, C.: Sternotomy for substernal goitre: an otolaryngologist's perspective. *J Laryngol Otol* 2008;122:495-9
68. MUSSI, A., AMBROGI, M. C., IACCONI, P. et al.: Mediastinal goitres: when the transthoracic approach? *Acta Chir Belg* 2000;100:259-63
69. TOLLE, S. W., CARTWRIGHT, C. A., PARTHEMORE, J. G.: Innominate vein obstruction caused by intrathoracic goiter. *West J Med* 1981;135:235-8
70. DE PERROT, M., FADEL, E., MERCIER, O. et al.: Surgical management of mediastinal goiters: when is a sternotomy required? *Thorac Cardiovasc Surg* 2007;55:39-43
71. ARICI, C., DERTSIZ, L., ALTUNBAS, H. et al.: Operative management of substernal goiter: analysis of 52 patients. *Int Surg* 2001;86:220-4
72. LIFANTE, J. C., FERNANDEZ VILA, J. M., MINGOUTAUD, L. et al.: Indications for sternotomy in thyroid surgery. Evolution over 20 years' experience. *J Chir (Paris)* 2007;144:221-4
73. DRALLE, H., SCHEUMANN, G. F., HUNDESHAGEN, H. et al.: Trans-sternal cervico-mediastinal primary tumor resection and lymphadenectomy in thyroid gland cancer. *Langenbecks Arch Chir* 1992;377:34-44
74. SHEN, W. T., KEBEBEW, E., DUH, Q. Y., CLARK, O. H.: Predictors of airway complications after thyroidectomy for substernal goiter. *Arch Surg* 2004;139:656-9; discussion 59-60
75. ERBIL, Y., BARBAROS, U., TEMEL, B. et al.: The impact of age, vitamin D(3) level, and incidental parathyroidectomy on postoperative hypocalcemia after total or near total thyroidectomy. *Am J Surg* 2009;197:439-46
76. LEOPOLD: Evolution précoce du bilan phosphocalcique après thyroïdectomie. *thèse, Rouen* 2003
77. GOURGIOTIS, S., MOUSTAFELLOS, P., DIMOPOULOS, N. et al.: Inadvertent parathyroidectomy during thyroid surgery: the incidence of a complication of thyroidectomy. *Langenbecks Arch Surg* 2006;391:557-60
78. OERTLI, D., HARDER, F.: Surgical approach to thyroid nodules and cancer. *Baillieres Best Pract Res Clin Endocrinol Metab* 2000;14:651-66
79. DRALLE, H., MACHENS, A.: Surgical approaches in thyroid cancer and lymph-node metastases. *Best Pract Res Clin Endocrinol Metab* 2008;22:971-87

80. BONNEMA, S. J., KNUDSEN, D. U., BERTELSEN, H. et al.: Does radioiodine therapy have an equal effect on substernal and cervical goiter volumes? Evaluation by magnetic resonance imaging. *Thyroid* 2002;12:313-7