



**HAL**  
open science

## Greffes osseuses en chirurgie orale : nouvelles perspectives

Adrien Paul

► **To cite this version:**

Adrien Paul. Greffes osseuses en chirurgie orale : nouvelles perspectives. Médecine humaine et pathologie. 2014. dumas-01016817

**HAL Id: dumas-01016817**

**<https://dumas.ccsd.cnrs.fr/dumas-01016817v1>**

Submitted on 1 Jul 2014

**HAL** is a multi-disciplinary open access archive for the deposit and dissemination of scientific research documents, whether they are published or not. The documents may come from teaching and research institutions in France or abroad, or from public or private research centers.

L'archive ouverte pluridisciplinaire **HAL**, est destinée au dépôt et à la diffusion de documents scientifiques de niveau recherche, publiés ou non, émanant des établissements d'enseignement et de recherche français ou étrangers, des laboratoires publics ou privés.

UNIVERSITÉ NICE-SOPHIA ANTIPOLIS

UFR ODONTOLOGIE - FACULTÉ DE CHIRURGIE DENTAIRE

24 Avenue des Diables Bleus  
06357 Nice Cedex 04

**GREFFES OSSEUSES EN CHIRURGIE ORALE :  
NOUVELLES PERSPECTIVES**

Année 2014

Thèse n°42-57-14-05

**THÈSE**

Présentée et publiquement soutenue devant  
la Faculté de Chirurgie Dentaire de Nice

**Le 16 juin 2014**

Par

**Monsieur Adrien PAUL**

Né le 16 septembre 1986 à Nancy (54)

Pour obtenir le grade de :

**DOCTEUR EN CHIRURGIE DENTAIRE (Diplôme d'État)**

---

Examineurs :

Madame le Professeur

A. MANIERE-EZVAN

Président du jury

Madame le Professeur

L. LUPI-PEGURIER

Directrice de thèse

Monsieur le Docteur

P. COCHAIS

Assesseur

Monsieur le Docteur

C. SAVOLDELLI

Assesseur

Madame le Docteur

N. ROCHET

Membre invité

---

## CORPS ENSEIGNANT

### 56<sup>ème</sup> section : DEVELOPPEMENT, CROISSANCE ET PREVENTION

#### **Sous-section 01 : ODONTOLOGIE PEDIATRIQUE**

Professeur des Universités : Mme MULLER-BOLLA Michèle

Maître de Conférences des Universités : Mme JOSEPH Clara\*

Assistant Hospitalier Universitaire : Mme CALLEJAS Gabrièle

#### **Sous-section 02 : ORTHOPEDIE DENTO-FACIALE**

Professeur des Universités : Mme MANIERE-EZVAN Armelle\*

Maître de Conférences des Universités : M. FAVOT Pierre

Assistant Hospitalier Universitaire : Mlle TABET Caroline

Assistant Hospitalier Universitaire : Mme AUBRON Ngoc-Mai

#### **Sous-section 03 : PREVENTION, EPIDEMIOLOGIE, ECONOMIE DE LA SANTE, ODONTOLOGIE LEGALE**

Professeur des Universités : Mme LUPI-PEGURIER Laurence\*

Assistant Hospitalier Universitaire : Mlle CUCCHI Céline

### 57<sup>ème</sup> section : SCIENCES BIOLOGIQUES, MEDECINE ET CHIRURGIE BUCCALE

#### **Sous-section 01 : PARODONTOLOGIE**

Maître de Conférences des Universités : M. CHARBIT Yves\*

Maître de Conférences des Universités : Mme VINCENT-BUGNAS Séverine

Assistant Hospitalier Universitaire : M. SURMENIAN Jérôme

Assistant Hospitalier Universitaire : Mme LAMURE Julie

#### **Sous-section 02 : CHIRURGIE BUCCALE, PATHOLOGIE ET THERAPEUTIQUE, ANESTHESIE ET REANIMATION**

Maître de Conférences des Universités : M. COCHAIS Patrice\*

Maître de Conférences des Universités : M. HARNET Jean-Claude

Assistant Hospitalier Universitaire : M. BENHAMOU Yordan

Assistant Hospitalier Universitaire : M. SAVOLDELLI Charles

#### **Sous-section 03 : SCIENCES BIOLOGIQUES**

Professeur des Universités : Mme PRECHEUR Isabelle

Maître de Conférences des Universités : Mme RAYBAUD Hélène\*

Maître de Conférences des Universités : Mlle VOHA Christine

### 58<sup>ème</sup> section : SCIENCES PHYSIQUES ET PHYSIOLOGIQUES ENDODONTIQUES ET PROTHETIQUES

#### **Sous-section 01 : ODONTOLOGIE CONSERVATRICE, ENDODONTIE**

Professeur des Universités : Mme BERTRAND Marie-France\*

Professeur des Universités : M. ROCCA Jean-Paul

Maître de Conférences des Universités : M. MEDIONI Etienne

Maître de Conférences des Universités : Mme BRULAT-BOUCHARD Nathalie

Assistant Hospitalier Universitaire : Mme DESCHODT-TOQUE Delphine

Assistant Hospitalier Universitaire : M. SIONNEAU Rémi

Assistant Hospitalier Universitaire : M. CEINOS Romain

#### **Sous-section 02 : PROTHESES**

Professeur des Universités : Mme LASSAUZAY Claire\*

Maître de Conférences des Universités : M. ALLARD Yves

Maître de Conférences des Universités : Mme POUYSSEGUR-ROUGIER Valérie

Maître de Conférences des Universités : M. LAPLANCHE Olivier

Assistant Hospitalier Universitaire : M. CHOWANSKI Michael

Assistant Hospitalier Universitaire : M. CASAGRANDE Nicolas

Assistant Hospitalier Universitaire : M. OUDIN Antoine

Assistant Hospitalier Universitaire : M. SABOT Jean-Guy

#### **Sous-section 03 : SCIENCES ANATOMIQUES ET PHYSIOLOGIQUES**

Professeur des Universités : M. BOLLA Marc\*

Professeur des Universités : M. MAHLER Patrick

Maître de Conférences des Universités : M. LEFORESTIER Eric

Maître de Conférences des Universités : Mlle EHRMANN Elodie

Assistant Hospitalier Universitaire : Mlle CANCEL Bénédicte

\* Responsable de sous-section

## REMERCIEMENTS

### **A Madame le Professeur Armelle MANIERE-EZVAN**

**Docteur en Chirurgie Dentaire  
Professeur des Universités, Praticien Hospitalier  
Responsable de la sous-section Orthopédie Dento-Faciale  
Doyen de la Faculté d'Odontologie de Nice**

Je vous remercie de m'avoir fait l'honneur d'accepter de présider ce jury de thèse. Votre gentillesse, votre disponibilité et vos conseils ont été d'une aide précieuse tout au long de mon internat. Veuillez trouver dans ce travail l'expression de toute ma gratitude et de mon profond respect.

### **A Madame le Professeur Laurence LUPI-PEGURIER**

**Docteur en Chirurgie Dentaire  
Docteur de l'Université Nice Sophia-Antipolis  
Professeur des Universités, Praticien Hospitalier  
Responsable de la sous-section Santé Publique**

Je vous suis très reconnaissant d'avoir accepté de diriger ma thèse. Votre passion pour l'enseignement, vos compétences et votre disponibilité se sont avérées des plus précieuses. Mais plus que tout, votre sympathie, votre enthousiasme, votre gentillesse et votre bonne humeur quotidienne ont marqué ces quelques années et contribuent à mon souhait de poursuivre à vos côtés. Vous trouverez dans ce travail l'expression d'une grande estime et de ma profonde gratitude.

### **A Monsieur le Docteur Patrice COCHAIS**

**Docteur en Chirurgie Dentaire  
Docteur en Sciences Odontologiques  
Maître de Conférences des Universités, Praticien Hospitalier  
Responsable de la sous-section Chirurgie Orale et Implantologie**

Vous compter parmi les membres de ce jury est un immense plaisir et un honneur. Vos grandes compétences en chirurgie orale, votre gentillesse, votre bienveillance et plus encore, vos qualités humaines, ont été des atouts majeurs pendant ma formation. J'espère que ce travail sera à la hauteur de vos attentes.



**A Monsieur le Docteur Charles SAVOLDELLI**

**Docteur en Médecine  
Docteur en Sciences de la Vie et de la Santé  
Ancien Interne des Hôpitaux de Nice  
Ancien Chef de Clinique en Chirurgie Maxillo-Faciale  
Assistant Hospitalo-Universitaire, Praticien Hospitalier**

C'est un honneur que vous ayez accepté de siéger dans ce jury. Vous m'avez permis de travailler à vos côtés dès le début de mon internat et vous avez su me transmettre votre passion pour la chirurgie. Vos compétences en chirurgie orale et maxillo-faciale, votre disponibilité, votre patience mais également votre sympathie m'ont énormément apporté durant ces quatre années.

Veillez trouver dans ce travail le témoignage de toute ma reconnaissance et de ma profonde considération.

**A Madame le Docteur Nathalie ROCHET**

**Docteur en Médecine  
Docteur en Sciences de la Vie et de la Santé  
Ancien Interne des Hôpitaux de Nice  
Chargée de Recherche INSERM  
Institut de Biologie Valrose**

Je vous remercie infiniment d'avoir, non seulement dirigé mes travaux de recherches auparavant, mais également de m'avoir accordé votre aide et votre temps pour ce travail. Vous compter parmi les membres de ce jury est un honneur et représente l'aboutissement de ces deux années passées à vos côtés. Votre passion pour les sciences et la recherche, votre expertise, votre disponibilité sans limite mais aussi votre gentillesse ont été pour moi d'une aide immense. Etudier avec vous et bénéficier de vos compétences a été une chance et un grand honneur.

## DEDICACES

A mes parents qui ont toujours été présents et sans qui tout ce parcours aurait été bien difficile. Merci du fond du cœur pour tout, tout, tout ce que vous avez fait pour moi !

A mes deux petites sœurs qui sont bien loin mais tellement proches à la fois.

A mes grands parents qui m'ont tous énormément donné.

A Julie. La première fois que je t'ai vu, je savais que nous ferions de belles choses ensemble. Merci pour ce que tu es et pour ce que tu m'apportes chaque jour.

A Thomas, un ami toujours au top qui s'est exilé un peu trop loin mais que j'ai toujours énormément de plaisir à revoir !

A Frédéric et Laurence, merci pour ces excellents moments passés ensemble, merci pour tout ce que vous m'avez appris au cabinet, merci pour votre amitié et votre confiance, je vous souhaite le meilleur pour tous vos projets et pour votre charmante famille !

A Fabien et Benoît, mes vieux potes qui malgré la distance et les épreuves de la vie sont toujours là !

A mes deux petites filleules, Elisa et Laura.

A Noomane, Adrien, Argi, Nico, Polo, Bertha, Thomas, Stéph, Delphine, Bimbo et Ayham, la crème de la crème des potes de promo, la meilleur team que l'on puisse imaginer pour passer des études (et surtout des soirées) mémorables. Désolé de vous avoir abandonné un peu précocement, mais vous savez que vous êtes tous les bienvenus pour vous réchauffer au soleil !

A Mercedes, une belle rencontre, une excellente amie.

A Quentin et Ambre. Vous avez un pied-à-terre à Nice alors profitez-en et venez plus souvent !

A René, un professeur hors pair, un grand cœur, un ami... Ces deux lignes ne suffiront certainement pas à exprimer toute ma gratitude pour ce que tu m'as apporté durant ces quatre années... Merci infiniment !

A Julie<sup>2</sup>, une passionnée, une enseignante géniale. Tu as su partager ton savoir sans aucune limite et tu m'as appris énormément. Un énorme Merci pour tout !

Au commandant Jérôme Martin, pour ces aventures aériennes de folie !

A Laurence et Marie-France, merci pour votre bonne humeur, pour vos conseils, votre confiance et surtout pour les sympathiques moments passés en votre compagnie.

A Charles, merci pour tout ce que tu m'as apporté, merci pour ta confiance et ta sympathie ! En espérant pouvoir faire encore un bon bout de chemin à tes côtés...

A Nathalie, merci pour ces années particulièrement enrichissantes, pour ta gentillesse, pour le temps et l'énergie que tu m'as consacrés... C'est encore une fois un réel plaisir d'avoir travaillé avec toi.

A mes co-internes, mes amis, Gwen, Mélanie, Coralie, Hong-Lien, Julie, Franck, Marie, Arnaud, Caroline, Jean-Guy. Quelle équipe !

Au Professeur Armelle Manière, merci pour votre investissement sans limite et votre enthousiasme. Vos conseils avisés m'ont toujours été d'une grande aide.

Au Docteur Patrice Cochais pour votre sympathie, votre bonne humeur et votre confiance. C'est un plaisir de travailler à vos côtés.

Au Docteur Etienne Médioni qui a eu la lourde tâche d'encadrer notre formation d'interne. Je le remercie infiniment pour toute l'énergie et le temps qu'il y a consacré. Cependant, malgré tous ses efforts il n'aura pas réussi à me convertir à l'endo !

A Séverine et Benoit pour les fous rires, leur disponibilité et leur gentillesse, je vous souhaite plein de bonheur.

A Anastassia pour sa joie de vivre, sa bonne humeur et sa motivation sans limite.

Aux enseignants de St Roch, aux assistants et attachés : Pr Mahler, Dr Allard, Catherine Pesci, Yordan, Valérie, Yves Ponchet, Pr Rocca, Rémi, Romain, Bénédicte et Maxime, Elodie, Dr Raybaud, Céline.

A Thibaut, Johanna, Brice, Laurine, Morgann, John Lévy, Johan-Serge, Jennifer... et à tous les étudiants avec qui j'ai eu le plaisir de travailler et qui se reconnaîtront !

A l'équipe administrative de St Roch : Mercedes, Cathy, Karine, Patou, Christiane, Séb, Isa, Sabrina.

A Fabienne, Nabu et Nadia pour leur gentillesse, leur implication et leur aide quotidienne.

A l'équipe des aides soignant(e)s de St Roch : Françoise, Nathalie, Stéphan, Mademoiselle Valérie, Maryse, Jamila, Nora, Gisèle, Patrick, Sylvie, Karine, Tiffany et Christelle.

A l'équipe du bloc opératoire de l'IUFC : Régine, Sylvaine, Babette, Céline, Sylvouille, Franck, Nicolas, Sylvie et Pétunia.

A l'équipe du laboratoire iBV Pasteur : Nathalie, Florian, David, Ivana, Patricia, Xavier. Merci pour votre accueil chaleureux et pour tout ce que vous m'avez appris.

Aux aides soignantes de l'Archet : Valérie, Joëlle et Josy. C'est un réel plaisir de travailler avec vous depuis quelques mois !

# TABLE DES MATIERES

INTRODUCTION .....	11
--------------------	----

## REVUE DE LA LITTERATURE

<u>PREMIERE PARTIE : DONNEES ACTUELLES .....</u>	<u>14</u>
--	-----------

<b>1) Rappels de physiologie osseuse .....</b>	<b>15</b>
a. Cellules osseuses	
i. Ostéoblastes et Ostéocytes	
ii. Ostéoclastes	
b. Matrice osseuse	
c. Réparation osseuse	
<b>2) Les défauts osseux .....</b>	<b>17</b>
a. Etiologie des défauts osseux maxillaires et mandibulaires	
b. Implications fonctionnelles et esthétiques dans le traitement de l'édentement	
c. Classification des défauts osseux oraux	
<b>3) Techniques chirurgicales de maintien et d'augmentation du volume osseux .....</b>	<b>19</b>
a. Comblement alvéolaire	
b. Apposition	
c. Interposition	
<b>4) La greffe osseuse autogène : le gold standard .....</b>	<b>29</b>
a. Avantages	
b. Inconvénients	
c. Sites de prélèvements	
i. Extra-oraux	
1. Crête iliaque	
2. Pariétal	
ii. Intra-oraux	
1. Symphyse mandibulaire	
2. Ramus mandibulaire	
<b>5) Les biomatériaux de substitution osseuse .....</b>	<b>34</b>
a. Cahier des charges d'un biomatériau d'augmentation osseuse en chirurgie orale	
i. Propriétés biologiques	
1. Bio-compatibilité et absence de toxicité	
2. Ostéoinduction	
3. Ostéoconduction	
ii. Propriétés mécaniques	
1. Malléabilité	
2. Résorption	
3. Stabilité dimensionnelle	
b. Biomatériaux xénogéniques	
c. Biomatériaux allogéniques	
d. Biomatériaux synthétiques ou alloplastiques	

<u>DEUXIEME PARTIE : L'INGENIERIE TISSULAIRE OSSEUSE .....</u>	<u>41</u>
--	-----------

<b>1) Introduction .....</b>	<b>41</b>
<b>2) Facteurs de croissance .....</b>	<b>41</b>
a. Bone Morphogenetic Proteins (BMP)	
b. Insulin like growth factors (IGF I et II)	
c. Platelet Derived Growth Factors (PDGF)	
d. Fibroblast Growth Factors (FGF)	
e. Transforming Growth Factors (TGF- $\beta$ )	
<b>3) Cellules ostéogéniques .....</b>	<b>43</b>
<b>4) Stabilité dimensionnelle .....</b>	<b>45</b>
<b>5) Le BRB .....</b>	<b>45</b>

## ETUDE ORIGINALE : EXPERIMENTATION IN VITRO

<b>TROISIEME PARTIE : POTENTIALISATION DU BRB</b> .....	<b>50</b>
1) <b>Introduction</b> .....	<b>50</b>
2) <b>Matériels et Méthodes</b> .....	<b>52</b>
3) <b>Résultats</b> .....	<b>57</b>
4) <b>Discussion</b> .....	<b>66</b>
5) <b>Conclusion</b> .....	<b>68</b>

## APPLICATION : ETUDES DE FAISABILITE

<b>QUATRIEME PARTIE : PERSPECTIVES D'UTILISATION DU BRB EN CHIRURGIE ORALE</b> .....	<b>70</b>
1) <b>Etude anatomique de faisabilité sur cadavre : possibilité d'utilisation du BRB en chirurgie orale</b> .....	<b>70</b>
a. <b>Introduction</b> .....	<b>70</b>
b. <b>Matériels et Méthodes</b> .....	<b>73</b>
c. <b>Résultats</b> .....	<b>75</b>
d. <b>Discussion</b> .....	<b>87</b>
e. <b>Conclusion</b> .....	<b>89</b>
2) <b>Reconstruction mandibulaire après chirurgie interruptrice chez le chien</b> .....	<b>90</b>
 <b>CONCLUSION</b> .....	 <b>92</b>
 <b>BIBLIOGRAPHIE</b> .....	 <b>94</b>
 <b>ARTICLE</b> .....	 <b>106</b>

## INTRODUCTION

Avec l'allongement de l'espérance de vie, nos patients présentent de plus en plus de défauts osseux oraux [Mckenna *et al.*, 2010]. Leurs causes sont multiples (traumatique, congénitale, infectieuse, physiologique, résection oncologique ou nécrotique) et leurs retentissements sur la qualité de vie au quotidien sont importants.

Pour répondre aux attentes de réhabilitation fonctionnelle et esthétique en chirurgie dentaire, les techniques d'implantologie orale ont connu un essor fulgurant depuis les années 80 [Bränemark *et al.*, 1977]. Cependant, ces techniques particulièrement séduisantes connaissent des limites notamment du fait d'un volume osseux maxillaire ou mandibulaire souvent réduit rendant l'implantation délicate voire impossible [Flanagan, 20012]. Les chercheurs, les chirurgiens de nombreuses spécialités (chirurgiens orthopédistes, chirurgiens maxillo-faciaux, chirurgiens plasticiens), et plus particulièrement les chirurgiens dentistes et chirurgiens oraux ont décrit une multitude de stratégies et de techniques chirurgicales afin de palier à ces pertes de substances [Khoury, 2006].

En chirurgie orale, le "gold standard" en matière de reconstruction et de régénération osseuse reste l'os autogène [Chiarello *et al.*, 2013] qui a la particularité de posséder une structure composite, à la fois organique et minérale, possédant ainsi des capacités ostéo-conductrices et ostéo-inductrices inégalées par les substituts osseux. Mais la greffe osseuse autogène présente deux inconvénients majeurs qui sont l'allongement de la durée de l'intervention due au temps de prélèvement, et également bien souvent la nécessité d'un second site chirurgical "donneur" avec les complications qu'il génère [Chiarello *et al.*, 2013].

Depuis 1980, des biomatériaux utilisés comme substituts osseux ont ainsi été

développés, et peuvent être d'origine minérale (plâtres, TCP, céramiques, verres, corail, hydroxyapatite...) ou d'origine organique (os porcin ou bovin déprotéinisé, os allogénique prélevé sur cadavres humains) [Garcia *et al.*, 2014]. Chacun de ces substituts possède un potentiel de recrutement cellulaire ainsi que des caractéristiques de résorption bien définies qui imposent de nombreux compromis.

Plus récemment, les recherches se sont tournées vers l'ingénierie tissulaire qui privilégie l'association de particules minérales avec des protéines ou des cellules ostéo-inductrices [Giannoudis *et al.*, 2007]. Cette association permettrait, en effet, une libération progressive de facteurs de croissance et une accélération des phénomènes de cicatrisation et de régénération. La phase minérale joue alors le rôle de trame ou d'échafaudage permettant la culture tridimensionnelle de l'os néoformé.

Ce travail a pour but d'aborder ces techniques d'ingénierie tissulaire osseuse, et d'étudier la possibilité de leur application dans la sphère buccale.

## **REVUE DE LA LITTERATURE**



## PREMIERE PARTIE

### **DONNEES ACTUELLES**

#### **1) Rappels de physiologie osseuse**

##### *a. Cellules osseuses*

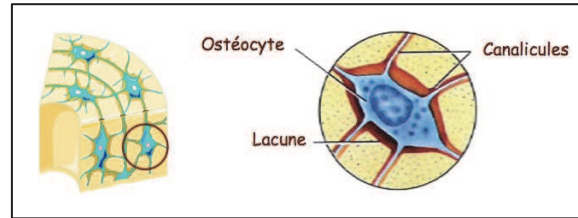
Le tissu osseux est composé essentiellement de 3 types de cellules : 90% d'ostéocytes, 10% d'ostéoblastes, et 1% d'ostéoclastes [Poirier, 2006].

##### i. Ostéoblastes et Ostéocytes

L'os est recouvert en surface d'une couche de cellules prismatiques, les ostéoblastes, ainsi que de cellules bordantes [Poirier, 2006]. Les ostéoblastes synthétisent la matrice extracellulaire osseuse comportant notamment des fibres de collagène ainsi que d'autres constituants organiques, et contrôlent leur processus de minéralisation [Dadoue, 2000 ; Tortora, 2007]. Les ostéoblastes jouent également un rôle sur les autres cellules du tissu osseux en excréant des facteurs autocrines et paracrines affectant la formation et la résorption osseuse.

Certains de ces ostéoblastes, progressivement entourés par la matrice qu'ils élaborent, deviennent des ostéocytes fusiformes, aplatis et logés dans une cavité appelée ostéoplaste. Ces ostéocytes possèdent des prolongements qui leur permettent de communiquer entre eux par des jonctions communicantes [Poirier, 2006]. Les ostéocytes participent également au maintien des propriétés homéostatiques du tissu osseux, notamment les échanges de nutriments et de déchets avec le sang. De plus, ils

possèdent des mécanorécepteurs capables de renseigner sur la pression osseuse afin d'adapter le remaniement osseux et l'activité ostéoblastique et ostéoclastique.



**Figure 1 : Organisation du tissu osseux : les ostéocytes**

*Illustration : Nathalie Rochet*

## ii. Ostéoclastes

L'ostéoclaste contrôle la résorption du tissu osseux. Il s'agit d'une cellule plurinucléée d'origine hématopoïétique dérivant de cellules monocytaires et localisée à la surface osseuse. Leur activité est contrôlée par les ostéoblastes qui sécrètent à distance des facteurs paracrines et des facteurs de croissance [Dadoune, 2000 ; Poirier, 2006].

### *b. Matrice osseuse*

La matrice osseuse est constituée par une trame collagénique sur laquelle viennent se déposer des minéraux inorganiques, principalement du phosphate et du calcium sous forme d'hydroxyapatite et de carbonate de calcium. Ce processus de minéralisation est régulé par les ostéoblastes [Tortora, 2007]. C'est cet assemblage de sels cristallisés sur les fibres de collagène qui donne à l'os ses caractéristiques mécaniques. On trouve à l'intérieur de cette matrice osseuse, des espaces médullaires ainsi que des vaisseaux sanguins. Selon la proportion de ces espaces non minéralisés,

on différenciera le tissu osseux cortical (80% du squelette humain) du tissu osseux spongieux (20% du squelette humain) [Tortora, 2007].

### *c. Réparation osseuse*

Suite à une fracture osseuse, un hématome primaire se met en place, s'accompagnant d'une réaction inflammatoire locale. Les premières cellules sont les plaquettes, les macrophages, les monocytes et les polynucléaires. Les cellules inflammatoires sécrètent des cytokines de type interleukine (IL-1 et IL-6), ainsi que du Tumor Necrosis Factor  $\alpha$  (TNF $\alpha$ ) [Bolander, 1992] qui vont stimuler les ostéoclastes et les macrophages afin d'éliminer les débris présents au sein du tissu osseux. Les plaquettes relarguent quant à elles, du Transforming Growth Factor  $\beta$  (TGF $\beta$ ), Platelet Derived Growth Factor (PDGF), Insulin Growth Factor (IGF), Fibroblast Growth Factor et des Bone Morphogenetic Proteins (BMPs) qui jouent un rôle de recrutement, de prolifération et de différenciation des cellules souches mésenchymateuses [Einhorn, 1995]. Elles ont également un rôle angiogénique.

Durant les 3 semaines suivantes, un cal osseux se développe afin de réduire la mobilité du foyer.

L'hématome est alors envahi par des fibroblastes, des chondroblastes et des pré-ostéoblastes qui vont former une matrice fibro-cartilagineuse fortement vascularisée et riche en glycoprotéines et en collagène de type 2.

Ce tissu fibro-cartilagineux va ensuite être remplacé par une matrice ostéoïde riche en collagène de type 1 qui se minéralisera alors pour former du tissu osseux lamellaire.

Ce tissu lamellaire, une fois formé et remis en charge, va être remodelé pendant plusieurs mois afin de rétablir une architecture histologique normale et se transformera en os haversien, corticalisé, possédant des propriétés biomécaniques identiques à celles de l'os normal [Einhorn, 1995].

## 2) Les défauts osseux

### *a. Etiologie des défauts osseux maxillaires et mandibulaires*

Les étiologies des pertes osseuses maxillaires et mandibulaires sont variées et peuvent survenir tout au long de la vie du patient [Harris, 1997]. Ainsi, on différencie :

- les pertes osseuses pathologiques (maladies parodontales, kystes, tumeurs)
- les pertes osseuses chirurgicales (avulsion de dent incluse, résection apicale)
- les défauts osseux congénitaux (micrognathie, fentes)
- les pertes osseuses physiologiques (résorption post-extractionnelle, pneumatisation du sinus maxillaire).

Selon Diès [Diès *et al.*, 1997], la résorption osseuse la plus importante survient dans les trois mois suivant la perte dentaire. La paroi vestibulaire du maxillaire, surtout dans le secteur incisivo-canin est particulièrement touchée par ce phénomène, la corticale osseuse y étant particulièrement fine.

### *b. Implications fonctionnelles et esthétiques dans le traitement de l'édentement*

Au niveau esthétique, cette résorption possède une influence directe sur la ligne du sourire et la ligne des collets des futures prothèses dentaires. Elle influera de fait sur la dimension verticale d'occlusion et l'esthétique faciale.

La résorption osseuse au maxillaire est centripète, elle tend à placer l'os alvéolaire dans une position plus linguale et apicale qu'initialement. A la mandibule, la résorption est centrifuge, l'os alvéolaire sera ainsi plus apical et plus vestibulaire.

On aboutit alors dans les cas de résorptions les plus avancés à un décalage des bases osseuses maxillaires et mandibulaires [Mckenna, 2010].

De plus, la diminution du volume osseux disponible dans les zones édentées constitue une limite à la pose d'implants dentaires. Les obstacles anatomiques tels que les nerfs alvéolaires inférieurs, les sinus maxillaires ou les fosses nasales peuvent contre-indiquer la pose d'implants sans aménagement d'un volume osseux adéquat préalable.

### *c. Classification des défauts osseux oraux*

Les examens clinique et radiologique permettent de définir topographiquement les défauts osseux intra-oraux.

En 1983, Seibert a classifié les défauts osseux de la crête alvéolaire suivant trois classes [Seibert, 1983] :

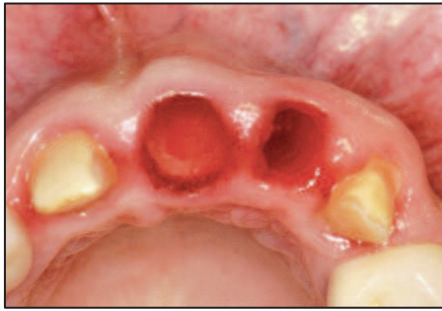
- Classe I : Perte osseuse bucco-linguale avec hauteur corono-apicale normale (perte horizontale)
- Classe II : Perte osseuse corono-apicale avec largeur crestale bucco-linguale conservée (perte verticale)
- Classe III : Perte osseuse combinée (perte horizontale et verticale)

### 3) Techniques chirurgicales de maintien et d'augmentation du volume osseux

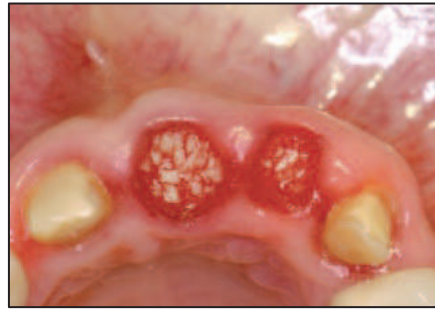Il existe de nombreuses techniques chirurgicales faisant intervenir les greffes osseuses. De façon générale, les greffons sont placés soit en comblement (préservation du volume osseux au niveau d'un site d'extraction dentaire et augmentation de la hauteur verticale utilisable au maxillaire supérieur par greffe osseuse au niveau du plancher sinusien), en apposition (augmentation de la hauteur et/ou de l'épaisseur de la crête alvéolaire), ou encore en interposition [Khoury, 2006].

#### *a. Comblement alvéolaire*

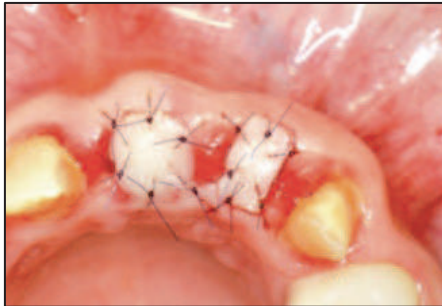Au niveau des alvéoles d'extraction, le comblement osseux peut s'avérer judicieux afin de limiter la résorption dans les sens transversaux et horizontaux si un implant dentaire doit être placé à l'avenir [Feller *et al.*, 2013]. Ce type de comblement peut être réalisé avec de nombreux types de particules osseuses, qu'elles soient d'origine autogène ou allogène, ainsi qu'avec des biomatériaux xénogéniques.



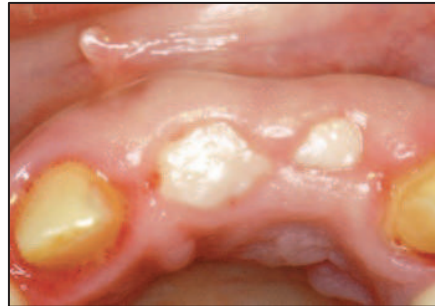*Extraction atraumatique de 21 et 22 après échec des traitements endodontiques. La corticale vestibulaire était partiellement détruite par des chirurgies préalables*



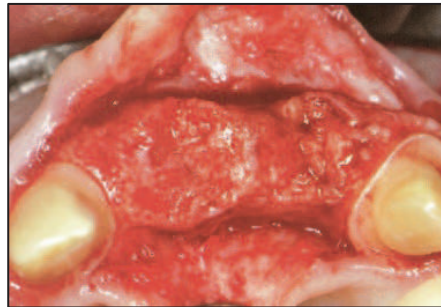
*Comblement des alvéoles dentaires par de l'os particulaire autogène prélevé au ramus*



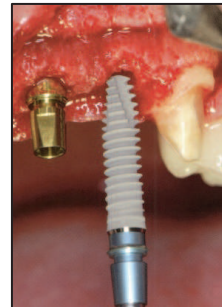
*Recouvrement des alvéoles d'extraction par des greffes épithélio-conjonctives*



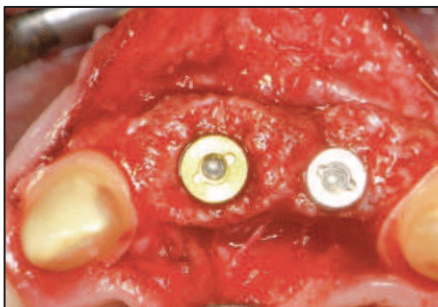
*Cicatrisation gingivale 4 mois après les extractions*



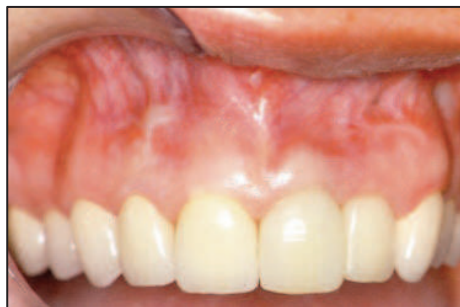*Régénération osseuse 4 mois après les extractions*



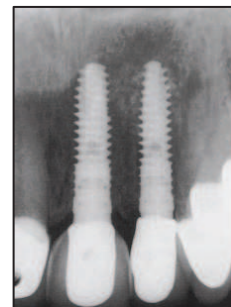
*Mise en place des implants*



*Vue occlusale du site implanté*



*Vue clinique après réhabilitation*



*Contrôle radiographique*

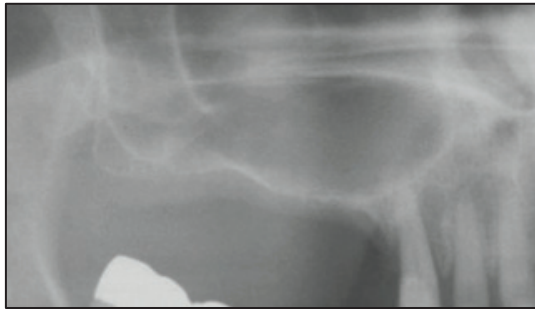
**Figure 2 : Comblement osseux alvéolaire à visée pré-implantaire**

*Source : Bone Augmentation in Oral Implantology, Khoury F, Quintessence Publishing, 2007*

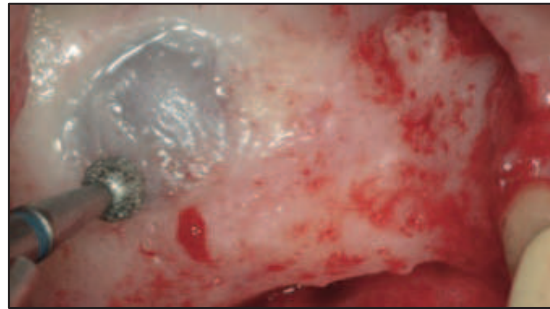
Au niveau des sinus maxillaires, la hauteur d'os alvéolaire disponible est souvent réduite après la perte des dents et ne permet plus la mise en place d'implants dentaires. La greffe de comblement au niveau du plancher sinusien consiste à réaliser une voie d'abord crestale ou latérale (vestibulaire) du sinus, à décoller la membrane sinusienne afin d'aménager un nouvel espace sous-sinusien qui sera comblé par des particules d'os autogène, allogène, ou par des substituts osseux xénogéniques [Valentini et Abensur, 2003] ou alloplastiques [Plobete-Michel, 2008].

Il a été démontré que le type de matériau utilisé pour cette intervention n'influe pas sur le succès à long terme des traitements implantaires [Olson *et al.*, 2000].

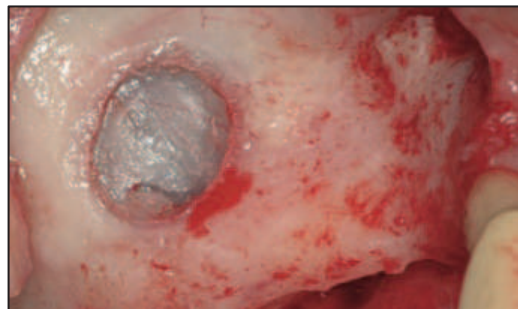



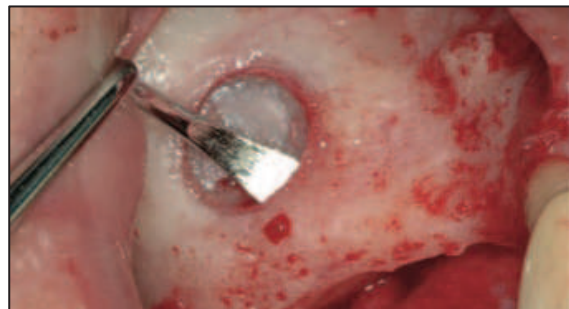
*Radiographie montrant un sinus pneumatisé dans le secteur 1 et une hauteur osseuse résiduelle de 1-2 mm*



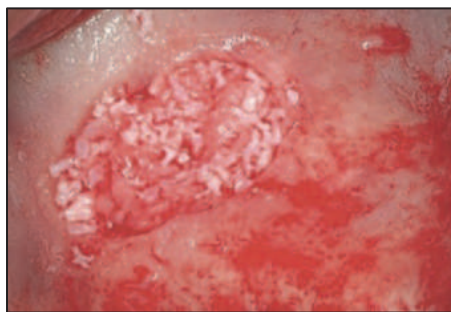*Réalisation d'une fenêtre d'accès par ostéotomie au niveau de la paroi vestibulaire du sinus*



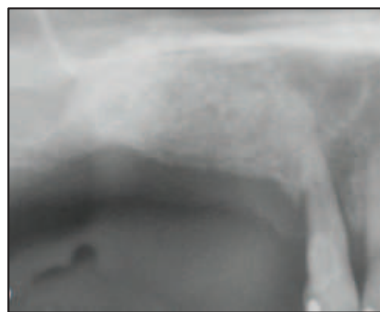*Vérification de l'intégrité de la membrane de Schneider*



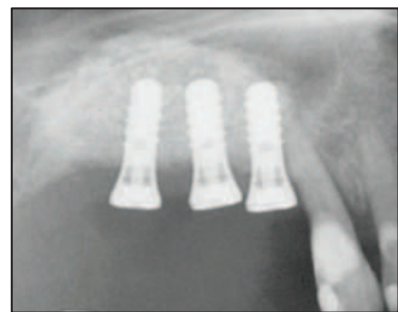
*Élévation de la membrane de Schneider à l'aide de décolleurs spécifiques*



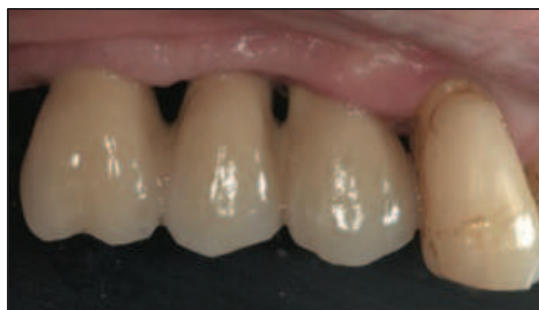*Comblement de l'espace aménagé par un mélange d'os autogène et de Bio-Oss®*



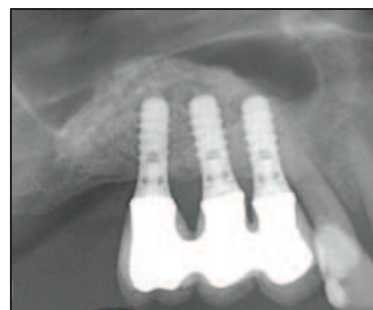*Contrôle radiographie post-opératoire*



*Mise en place de 3 implants de 12mm 3 mois après l'élévation sinusienne*



*Vue clinique 1 an après traitement*



*Radiographie de contrôle 1 an après traitement*

**Figure 3 : Greffe osseuse pré-implantaire d'élévation du plancher sinusien**

*Source : Clinical Periodontology and Implant Dentistry, Fifth Edition, Lindhe J, Blackwell Munksgaard, 2008*

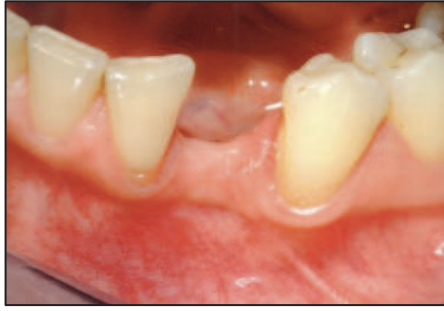## ***b. Apposition***

Au niveau de sites présentant des déficits osseux, les greffes osseuses d'apposition constituent un apport de matériau sous forme de blocs osseux transvissés et ou de particules d'os ou de substituts osseux recouvertes ou non par une membrane [Maujean *et al.*, 2003].

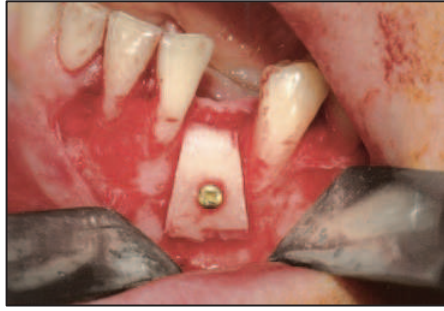### - Greffe d'apposition à l'aide de blocs osseux :

Il s'agit de greffes en onlay visant à reconstruire la crête maxillaire ou la crête mandibulaire. L'objectif étant d'obtenir un volume osseux compatible avec la mise en place fonctionnelle et esthétique d'un implant dentaire et de sa prothèse [Plobete-Michel, 2008]. Le greffon peut être d'origine autogène ou allogène. On distingue différents types d'augmentation tissulaire en fonction de la topographie :

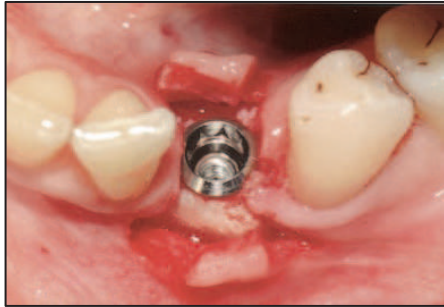
- La greffe en onlay transversale ou latérale permet de traiter les défauts horizontaux ou transversaux. Il s'agit ici de rétablir des rapports et un alignement maxillo-mandibulaires compatibles avec une occlusion physiologique et stable pour la future prothèse implanto-portée. Le taux de réussite de ce type de greffe est élevé [Plobete-Michel, 2008].



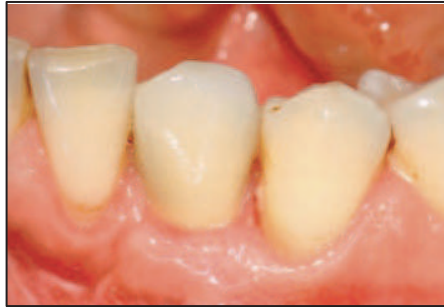*Vue pré-opératoire montrant une résorption osseuse horizontale en site 33*



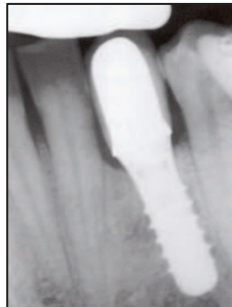*Reconstruction du défaut avec un bloc osseux cortical prélevé au ramus mandibulaire*



*Mise en place de l'implant 4 mois après reconstruction osseuse*



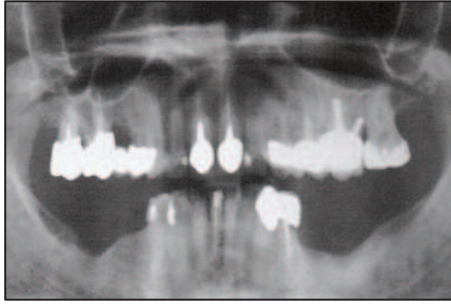
*Vue clinique après réhabilitation prothétique*



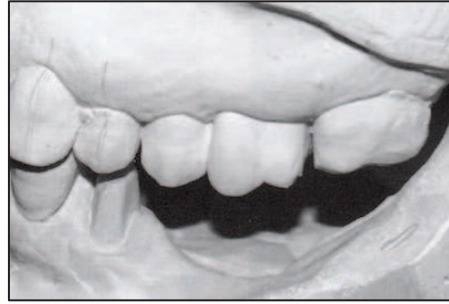*Contrôle radiographique 1 an après traitement*

**Figure 4 : Greffe osseuse d'apposition latérale à visée pré-implantaire**  
*Source : Bone Augmentation in Oral Implantology, Khoury F, Quintessence Publishing, 2007*

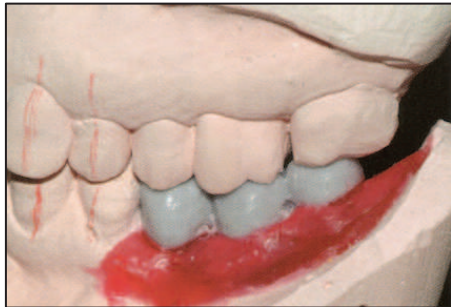
- La greffe en onlay verticale permet de corriger des insuffisances de hauteur osseuse, notamment en zone postérieure à la mandibule où la résorption osseuse et la position variable du nerf alvéolaire inférieur constituent les principales limites anatomiques. Egalement, cette apposition verticale sera indiquée dans les cas où l'espace prothétique est fortement augmenté, et ce afin d'assurer une meilleure intégration esthétique et fonctionnelle de la couronne implanto-portée [Palacci, 2001 ; Solyom, 2008]. Le taux de réussite de ces greffes est moins élevé que la précédente [Plobete-Michel, 2008].



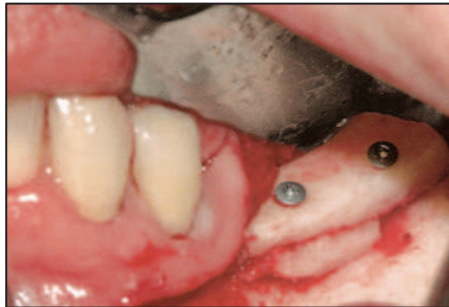
*Radiographie panoramique. Notez le défaut bilatéral de hauteur de crête osseuse en secteur postérieur mandibulaire*



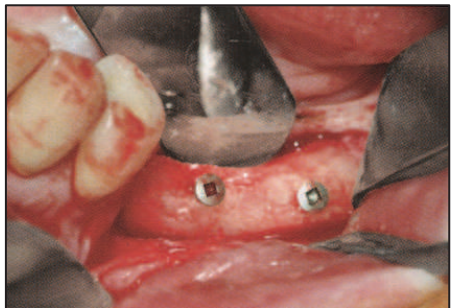
*Moulages en plâtre confirmant le défaut de hauteur de crête (ici secteur postérieur mandibulaire gauche)*



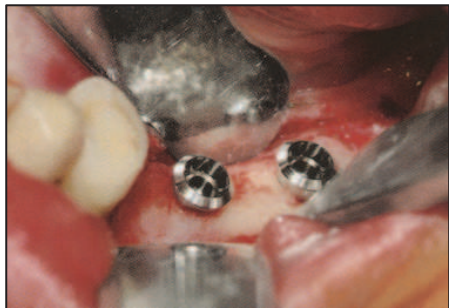*L'augmentation osseuse verticale est simulée en réalisant un wax-up*



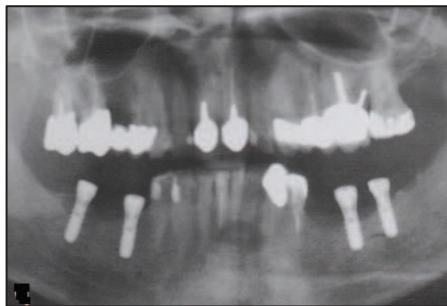*Du côté gauche, l'augmentation a été réalisée à l'aide d'un bloc autogène placé en apposition et trans-vissé*



*Régénération osseuse 5 mois après reconstruction*



*Mise en place des implants 5 mois après reconstruction*



*Radiographie post-opératoire après mise en place des implants*

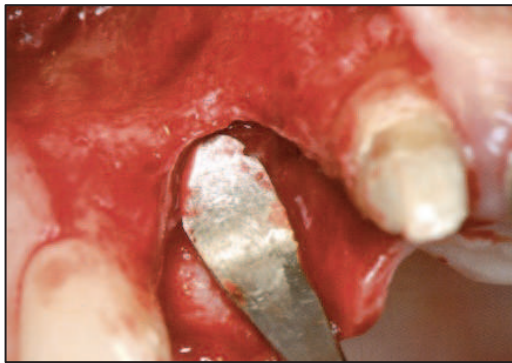**Figure 5 : Greffe osseuse d'apposition verticale à visée pré-implantaire**  
*Source : Bone Augmentation in Oral Implantology, Khoury F, Quintessence Publishing, 2007*

- Greffe mixte dite en selle ou en J permet de corriger des défauts à la fois horizontaux et verticaux.

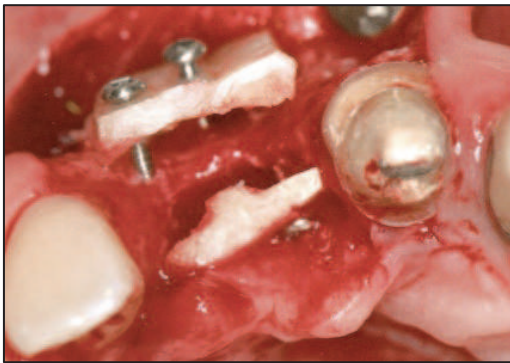
- Greffe d'apposition à l'aide d'os ou de substitut particulaire :

Le greffon peut être d'origine autogène (bloc osseux prélevé sur le patient et broyé, systèmes de trépan), d'origine allogène, xénogène ou synthétique (alloplastique) [Ozaki, 1999]. Ce type de greffe permettrait d'augmenter de façon considérable la surface et le volume d'os régénéré du fait de la répartition plus aisée des particules par rapport à un bloc osseux [Pallesen, 2002]. L'inconvénient principal de cette technique est le manque de stabilité primaire du matériau après sa mise en place à moins d'utiliser des barrières mécaniques de type membrane (résorbable ou non) [Khoury, 2006], ou des blocs osseux très fins fixés à distance qui permettent de redéfinir un volume osseux alvéolaire [Khoury, 2006].

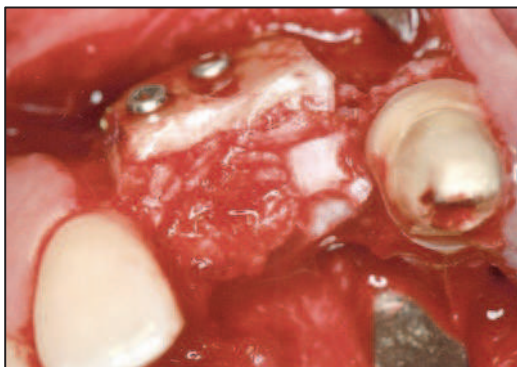



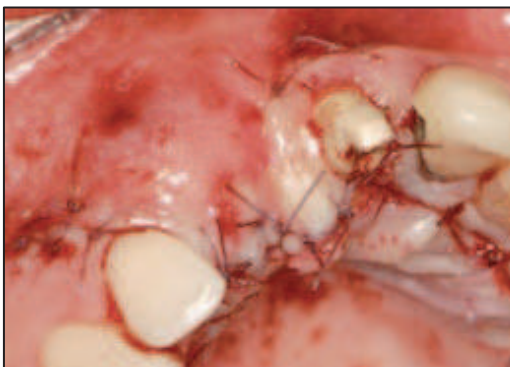*Défaut osseux horizontal et vertical au niveau de l'incisive latérale*



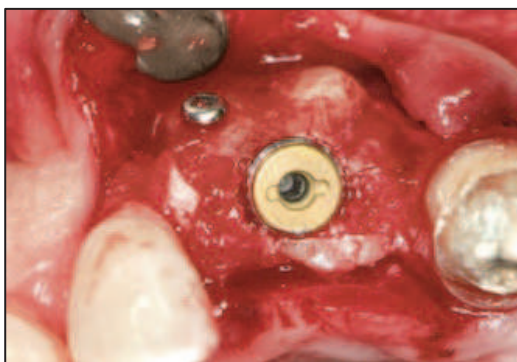
*Reconstruction tridimensionnelle à l'aide de deux blocs osseux transvisés d'origine mandibulaires*



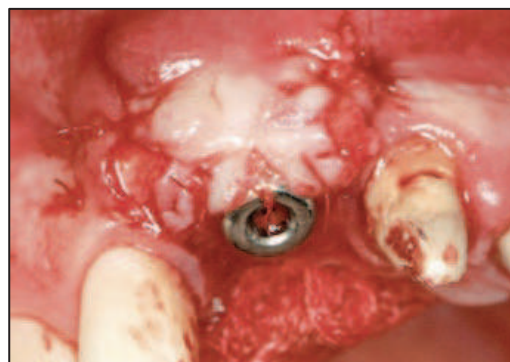*L'espace entre les blocs vestibulaire et palatin est comblé avec de l'os particulaire d'origine mandibulaire*



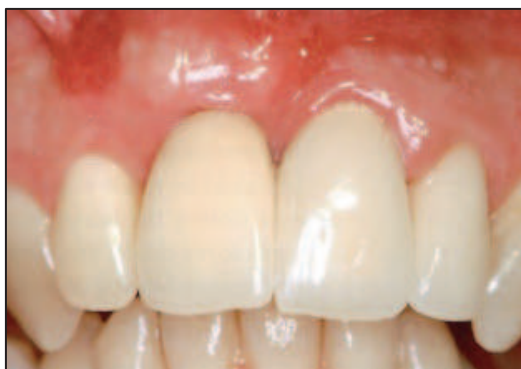*Le lambeau vestibulaire est repositionné et suturé sans tension*



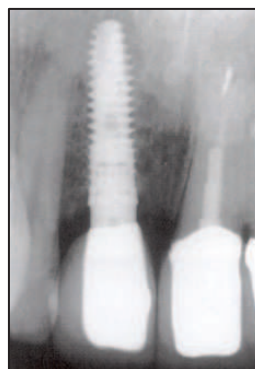
*Un implant est mis en place dans l'os régénéré après 4 mois*



*3 mois après implantation, le lambeau en regard de l'implant est repositionné et suturé apicalement afin d'optimiser la quantité de tissus kératinisés*



*Vue clinique de la restauration 2 ans après le traitement*



*Contrôle radiographique 2 ans après traitement*

**Figure 6 : Greffe osseuse d'augmentation latérale et verticale à visée pré-implantaire**

*Source : Bone Augmentation in Oral Implantology, Khoury F, Quintessence Publishing, 2007*

### *c. Interposition*

La greffe osseuse d'interposition peut être pratiquée à la mandibule et au maxillaire afin de compenser les défauts osseux transversaux ou verticaux. Elle consiste à réaliser une ostéotomie afin de créer un espace entre deux volumes osseux pédiculés, et à interposer de l'os ou un substitut osseux particulière [Scipioni et Bruschi, 1994] :

- Pour les défauts osseux transversaux (ou horizontaux), la technique d'expansion de crête [Scipioni et Bruschi, 1994] permet de mettre en place un implant dans des crêtes osseuses d'épaisseur faible après avoir séparé les corticales osseuses palatine et vestibulaire (ou linguale). Un biomatériau particulière peut ensuite être mis en place afin de combler l'espace créé entre les 2 corticales.
- Pour les défauts osseux verticaux essentiellement à la mandibule dans le secteur antérieur et plus récemment dans les secteurs postérieurs, une ostéotomie transversale est réalisée et les deux fragments osseux coronaire et apical sont écartés et ostéosynthésés afin d'interposer dans l'espace créé un biomatériau osseux [Stoelinga, 1986 ; Vanassche, 1988 ; Haers, 1991].

#### **4) La greffe osseuse autogène : le *gold standard***

L'os autogène est encore à ce jour le greffon de référence [Chiarello, 2013]. Premièrement il est immuno-compatible et élimine le risque de contamination (infection, virus, prion) [Philippe, 2006].



De plus, il réunit les trois propriétés essentielles d'un biomatériau : ostéoinduction (protéines de la matrice osseuse), ostéoconduction (trame collagénique) et ostéogénèse (cellules osseuses vivantes et facteurs de croissance) [Antoun, 2007, Princ, 2008 ; Zerah, 2004].

#### *a. Avantages*

Comme nous l'avons vu précédemment, l'os autogène possède les avantages suivants :

- immunocompatible
- ostéoinducteur
- ostéoconducteur
- potentiel ostéogénique
- disponible en intra-buccal

#### *b. Inconvénients*

Le principal inconvénient est la nécessité de faire appel à un site donneur différent du site opératoire, ce qui implique d'une part la disponibilité de l'os au niveau de ce site, et d'autre part des suites opératoires non négligeables [Antoun, 2007 ; Gaudy, 2006 ; Campan, 2008].

De plus, l'os autogène a tendance à se résorber de manière importante et ainsi à perdre du volume parfois à un point tel que la thérapeutique implantaire est impossible [Davaparnah, 2008].

### *c. Sites de prélèvements*

Les sites de prélèvements d'os autogène sont variés. Les prélèvements intra-oraux permettent les reconstructions pré-implantaires dans la grande majorité des cas. Néanmoins, dans les défauts les plus étendus, il est parfois nécessaire de pratiquer des prélèvements extra-oraux qui nécessitent un plateau technique plus évolué avec une anesthésie générale et donc une hospitalisation.

#### *i. Extra-oraux*

Les sites de prélèvement osseux à visée pré-implantaire sont essentiellement la crête iliaque et l'os pariétal. Ils ont l'avantage par rapport aux sites donneurs intra-oraux de fournir une quantité d'os importante pour traiter les défauts osseux les plus étendus, notamment ceux dus à des traumatismes. Cependant, ils nécessiteront dans la plus grande majorité des cas, d'intervenir sous anesthésie générale. De plus, les suites opératoires pourront s'avérer plus lourdes que pour les prélèvements intra-oraux du fait de voies d'abord plus étendues [Pini Prato, 2004 ; Gaudy, 2006 ; Seban, 2006 ; Antoun, 2007 ; Capelli, 2003].

#### *1. Crête iliaque*

Le prélèvement réalisé au niveau de la crête iliaque antérieure ne laisse que peu de séquelles visibles et permettra d'obtenir une quantité importante d'os spongieux.

Le prélèvement réalisé au niveau de la crête iliaque postérieure comportera davantage de tissu cortical et pourra être utilisé dans les greffes osseuses d'apposition [Hansen, 2004].

Dans ce type de prélèvement, les complications les plus fréquentes sont l'apparition d'un hématome, la persistance de douleurs chroniques, ainsi que la survenue de fractures ou d'une infection.

De plus, la désinsertion musculaire pourra gêner la marche pendant quelques jours à quelques semaines en post-opératoire [Capelli, 2003].

## 2. Pariétal

L'os pariétal est constitué d'une couche d'os spongieux interposée entre 2 couches d'os cortical compact.

Pour les prélèvements qui pourront être étendus, seules la couche corticale externe et une partie de la couche spongieuse seront prélevées. Ainsi, sans technique de reconstruction par un biomatériau ou de l'os particulaire, il persistera une dépression au niveau de la zone de prélèvement. D'autre part, la résistance mécanique aux chocs sera diminuée [Hansen, 2004].

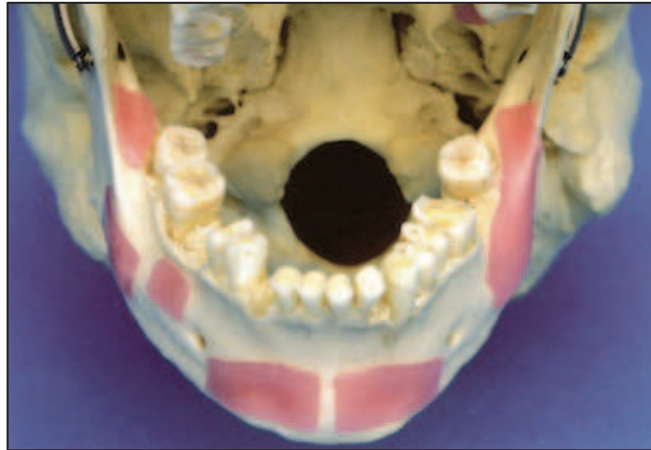### ii. Intra-oraux

Dans la cavité orale, plusieurs sites maxillaires et surtout mandibulaires peuvent être utilisés comme sites donneurs.

La proximité anatomique avec le défaut à greffer, ainsi que la possibilité d'intervention sous anesthésie locale et l'absence d'un site donneur extra-buccal font

que ces sites intra-oraux sont privilégiés pour des reconstructions de taille faible à moyenne en fonction de la disponibilité osseuse au site donneur.

A la mandibule il s'agit essentiellement de la zone rétromolaire et ramique ainsi que de la zone symphysaire médiane [Tulasne, 2004 ; Rosen, 2000].



**Figure 7 : Principaux sites de prélèvements osseux à la mandibule**  
*Bone Augmentation in Oral Implantology, Khoury F, Quintessence Publishing, 2007*

### 1. Symphyse mandibulaire

Le prélèvement symphysaire ou mentonnier est un site d'accès aisé sous anesthésie locale ou générale.

La quantité de tissu osseux est très variable, influencée par les variations anatomiques ainsi que par le degré de parodontolyse.

Le greffon associera davantage d'os cortical sur la ligne médiane ainsi qu'au niveau de la table externe, et de l'os spongieux pourra être retrouvé dans les zones paramédianes [Philippe, 2007].

La taille du prélèvement pourra aller jusque 50x15x6mm selon les sujets [Misch, 1999].

Les suites opératoires pour ce type de prélèvement peuvent être importantes avec notamment des problèmes de type hématome, des hypoesthésies de la lèvre inférieure ou une perte de vitalité d'une ou plusieurs incisives mandibulaires [Gaudy, 2006].

## 2. Ramus mandibulaire

Le prélèvement ramique intéresse le segment latéro-distal de la branche horizontale ou corpus mandibulaire ainsi que le segment antéro-inférieur de la branche montante ou ramus [Kabbaj, 2006].

L'abord chirurgical est relativement plus complexe que pour le site symphysaire.

Cependant le greffon associant os cortical et os spongieux permet, grâce aux propriétés intéressantes de chaque type d'os, de couvrir une grande part des indications d'augmentation osseuse à visée implantaire [Seban, 2006].

La taille du prélèvement est généralement limitée à un bloc rectangulaire de 30x10x4mm mais peut être très variable notamment suivant la position du canal alvéolaire inférieur [Kabbaj, 2006 ; Bensoussan, 2004].

Enfin, les suites opératoires liées à ce type de prélèvement semblent moindres par rapport au prélèvement symphysaire [Antoun, 2007].

## 5) Les biomatériaux de substitution osseuse

Les biomatériaux osseux de substitution ont été mis au point afin de compléter ou de remplacer la greffe autogène. Cependant, aucun n'égale les performances de

l'autogreffe [Chiarello, 2013]. Ces substituts osseux peuvent être d'origine allogénique, xénogénique ou synthétique [Campan, 2008].

*a. Cahier des charges d'un biomatériau d'augmentation osseuse en chirurgie orale*

Afin d'être utilisé en pratique clinique quotidienne en chirurgie orale, un biomatériau osseux doit posséder des caractéristiques précises tant sur le plan biologique que mécanique.

i. Propriétés biologiques

1. Bio-compatibilité et absence de toxicité

Il s'agit de la tolérance du matériau au sein du milieu biologique receveur. Elle se définit non seulement par l'absence de toxicité mais également par le contrôle des influences réciproques entre le greffon et l'organisme receveur, de façon que l'un n'ait pas d'effets défavorables sur l'autre. On peut notamment craindre des phénomènes d'hypersensibilité voire d'allergies, mais aussi une contamination par un virus [Lindhe, 2008].

## 2. Ostéoinduction

L'ostéoinduction désigne la capacité d'un biomatériau à entraîner, par des facteurs protéiques qu'il contient (comme par exemple les Bone Morphogenetic Proteins ou BMPs), une néoformation osseuse.

Un matériau ostéoinducteur est donc un matériau contenant ces facteurs protéiques qui peuvent recruter des cellules mésenchymateuses pluripotentes et induire leur différenciation en cellules ostéoblastiques induisant une néoformation osseuse [Tulasne, 2005 ; Sebbag, 1995 ; Colombier, 2005].

## 3. Ostéoconduction

L'ostéoconduction désigne la capacité d'un biomatériau à favoriser la croissance osseuse d'apposition en fournissant une trame le plus souvent minérale servant de support aux ostéoblastes provenant du pourtour du site receveur [Khoury, 2006].

La néo-vascularisation et l'apport en cellules mésenchymateuses sont ainsi également facilités par la trame architecturale du biomatériau afin de développer un tissu ostéoïde qui sera ultérieurement remplacé par de l'os mature [Princ, 2008 ; Colombier, 2005 ; Sebbag, 1995].

## ii. Propriétés mécaniques

### 1. Malléabilité

Un biomatériau osseux doit posséder des caractéristiques mécaniques permettant sa manipulation et sa mise en œuvre aisée en pratique chirurgicale courante et en tenant compte des particularités anatomiques du site receveur. Ainsi, un matériau particulaire sera plus facilement utilisé dans des défauts cavitaires alors qu'un matériau sous la forme de bloc sera plus approprié afin d'augmenter le volume d'un site.

### 2. Résorption

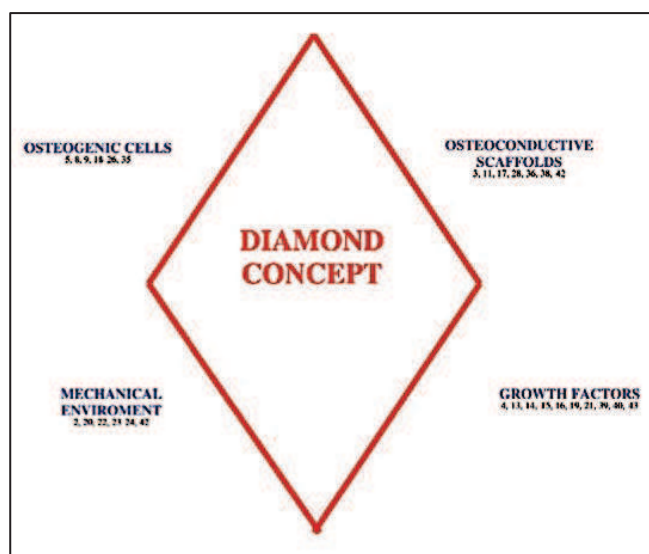
Le résorption du biomatériau est dépendante de trois mécanismes : la dissolution, la phagocytose, ainsi que la résorption par les cellules ostéoclastiques.

### 3. Stabilité dimensionnelle

En 2007, Giannoudis et Einhorn [Giannoudis *et al.*, 2007] insistent sur l'importance de la stabilité mécanique de la greffe osseuse, plus particulièrement dans les premières semaines après l'intervention. La cohésion et la stabilité du greffon ainsi que la solidité de son ancrage sont autant de facteurs qui influent sur la bonne cicatrisation de la greffe. De plus, le respect de la vascularisation avoisinante et des tissus mous recouvrant la greffe sont également des paramètres primordiaux. Ils définissent ainsi le "Diamond concept" qui illustre, en plus des caractéristiques



ostéoconductives, ostéoinductives et de l'importance des facteurs de croissance, l'aspect primordial de cette stabilité mécanique.



**Figure 8 : Le “Diamond Concept” représentant les facteurs qui influent sur la cicatrisation osseuse**  
*Giannoudis PV, Einhorn TA, Marsh D, Fracture Healing, The diamond concept, Injury, International Journal of the care of the Injured, 38S4, S3-S6, 2007*

### *b. Biomatériaux xénogéniques*

Les biomatériaux xénogéniques sont des greffons issus d'un donneur d'une autre espèce que celle du receveur, d'origine bovine le plus souvent. Certaines équipes travaillent également sur la nacre, le chitosan ou encore le corail.

Récemment, de nouvelles techniques de préparation thermique, de délipidation et de stérilisation ont permis d'éliminer toute la composante organique d'un os animal et de ne garder qu'une trame osseuse minérale.

Ces matériaux sont disponibles en particules de différentes granulométries et également en blocs. Du fait d'une déprotéinisation, les xéno greffes perdent leurs protéines et donc toute capacité ostéoinductrice. Les résultats obtenus en terme de régénération osseuse seraient néanmoins comparables aux résultats de l'allogreffe

[Princ, 2008]. Le Bio-Oss®, hydroxyapatite céramisée d'origine bovine est actuellement le biomatériau le plus utilisé en chirurgie orale [Tulasne, 2004].

### *c. Biomatériaux allogéniques*

Les substituts osseux allogéniques sont des greffons issus d'individus de la même espèce que le receveur.

Cependant, l'utilisation de ce type de greffons implique un risque de réponse immunitaire et un risque de transmission de maladies estimé à 1/1,7 millions [Buck, 1990], c'est pourquoi ils sont généralement traités par congélation, radiations et agents chimiques. Le risque qu'un os de banque contienne le virus du SIDA est de 1/2,8 milliards [Russo et Scarborough, 1995], mais le virus serait inactivé après ces traitements [Mellonig, 1992].

Il s'agit en général d'os cortical et spongieux prélevés au niveau de crêtes iliaques ou de têtes fémorales et ensuite déshydratés et congelés (FDBA), voire déshydratés, décalcifiés et congelés (DFDBA).

Ces matériaux sont disponibles en blocs et également en particules de différentes granulométries.

Ces biomatériaux ne contiennent plus de cellules osseuses, mais ils conservent des potentiels ostéoconducteurs et ostéoinducteurs (protéines et facteurs de croissance) qui permettent une régénération osseuse significative [Mellonig, 1991].

#### *d. Biomatériaux synthétiques ou alloplastiques*

Les matériaux alloplastiques sont des implants synthétiques ou inorganiques utilisés comme substituts osseux.

Ils sont composés de phosphate, de carbonate de calcium ou encore de silicates.

Parmi ces matériaux alloplastiques, on peut citer notamment les hydroxyapatites (naturelles ou synthétiques), les phosphates tricalciques ( $\beta$ -TCP,  $\text{Ca}_3(\text{PO}_4)_2$ ), les polymères, les carbonates de calcium (coraux), les céramiques biphasées (BCP), les composites et les bioverres.

Ces biomatériaux ne possèdent pas de propriétés ostéoinductrices ni ostéogéniques propres. Ils sont biologiquement inertes et ne servent que de trame à la réparation osseuse (ostéoconducteurs) [Colombier, 2005, Yousfi, 2005]. Leur structure est poreuse afin de permettre la migration des ostéoblastes environnant. Cette structure permet également sa résorption par dissolution et phagocytose et son remplacement graduel par de l'os vivant et fonctionnel [Yousfi, 2005].

## DEUXIEME PARTIE

### **L'INGENIERIE TISSULAIRE OSSEUSE**

#### **1) Introduction**

L'ingénierie tissulaire osseuse fait l'objet de nombreuses recherches depuis les années 80. Elle vise à former du tissu osseux en utilisant conjointement des biomatériaux, des facteurs de croissance et/ou des cellules ayant un potentiel ostéogénique. L'importance de la stabilité dimensionnelle et mécanique est également un facteur clé de la réussite de ces thérapeutiques [Giannoudis *et al.*, 2007] qui permettront peut-être d'obtenir des résultats équivalents à ceux de l'autogreffe osseuse.

#### **2) Facteurs de croissance**

Les facteurs de croissance sont des protéines régulant la division et la différenciation cellulaire. Elles jouent ainsi un rôle important dans l'ostéogenèse et l'ostéoclastogenèse [Urist, 1971]. Depuis les années 30, les équipes de recherche s'intéressent aux effets ostéo-inducteurs de ces protéines qui, plus récemment, ont été associées aux biomatériaux dans le but de faciliter la régénération osseuse. Cette association permettrait, en effet, une libération progressive de ces facteurs de croissance et une accélération des phénomènes de cicatrisation et de régénération. La phase minérale joue alors le rôle de trame ou d'échafaudage permettant la culture tridimensionnelle de l'os néoformé [Giannoudis *et al.*, 2007].

### ***a. Bone Morphogenetic Proteins (BMP)***

Les BMPs sont des facteurs de croissance ostéo-inducteurs produits notamment par les ostéoblastes. Ces protéines agissent par recrutement de cellules ostéoprogénitrices au niveau des sites de formation osseuse. Ces dernières années, la thérapie génique a permis de synthétiser des BMPs recombinantes (rhBMP-2) ayant une activité ostéogénique [Cochran, 1999].

### ***b. Insulin like growth factors (IGF I et II)***

Les IGF interviennent dans la formation osseuse et cartilagineuse en stimulant la synthèse collagénique et en régulant le métabolisme des protéoglycanes. Sécrétées par les ostéoblastes, elles sont présentes dans la matrice osseuse et possèdent une structure peptidique proche de l'insuline. IGF I et II stimulent la formation osseuse [Canalis, 1988 ; Mohan, 1986]. Quand ils sont associés avec d'autres facteurs, les IGF potentialisent les processus de réparation osseuse [Giannobile, 1997 ; Pfeilschifter, 1990].

### ***c. Platelet Derived Growth Factors (PDGF)***

Le PDGF est un facteur attractant pour les cellules d'origines mésenchymateuses dont les ostéoblastes. Il possède également des propriétés mitogènes importantes dans la formation et la cicatrisation osseuse. Il est sécrété par différents types cellulaires dont les plaquettes, les macrophages et certaines cellules de la matrice osseuse [Zhang, 1991]. Certaines études montrent que PDGF et IGF I se

potentialisent et favorisent la formation et la prolifération osseuse [Froum, 2002, Lynch, 1994].

#### *d. Fibroblast Growth Factors (FGF)*

Le FGF stimule le métabolisme collagénique et régule l'activité des ostéoclastes via les ostéocalcines. Il est synthétisé par les cellules endothéliales, les macrophages et les ostéoblastes. Alors que le FGF augmente le nombre d'ostéoblastes, il diminue la production de matrice osseuse. Egalement, le FGF stimule la formation de vaisseaux sanguins nécessaires à la vitalité du tissu osseux [Lynch, 1994].

#### *e. Transforming Growth Factors (TGF- $\beta$ )*

Le TGF- $\beta$  active la cicatrisation osseuse en favorisant la synthèse du collagène et l'angiogénèse. Il est stocké sous forme inactive dans les plaquettes et les cellules osseuses. Il est activé et relargué pour son utilisation dans des conditions inflammatoires au niveau d'une perte osseuse par exemple [Pfeilschifter, 1990].

### **3) Cellules ostéogéniques**

Depuis une quinzaine d'années, l'ingénierie tissulaire osseuse propose d'ajouter aux biomatériaux vus précédemment, des cellules stromales mésenchymateuses de moelle osseuse mais aussi de nombreux autres tissus (tissu adipeux, cellules de cordon ombilical, etc). Pour la moelle osseuse par exemple, le

protocole consiste dans un premier temps à prélever de la moelle osseuse, puis à sélectionner les cellules stromales mésenchymateuses par adhérence au plastique, et ensuite à amplifier ces cellules pendant 6 à 8 semaines. Après cette période de culture, on associe ces cellules stromales à un biomatériau macroporeux que l'on implante au niveau du défaut osseux à reconstruire [Rosset *et al.*, 2014].

Cette technique a fait l'objet de nombreuses expérimentations chez l'animal et a donné des résultats plus ou moins prometteurs. Cependant, elle a donné lieu à peu d'essais cliniques, ce qui montre bien que c'est une technique difficile à mettre en œuvre, que ce soit d'un point de vue technique ou réglementaire.

De plus cette technique qui comprend une période d'expansion cellulaire *ex vivo* de 6 à 8 semaines, se déroule en deux temps opératoires relativement éloignés compliquant son utilisation en pratique clinique courante.

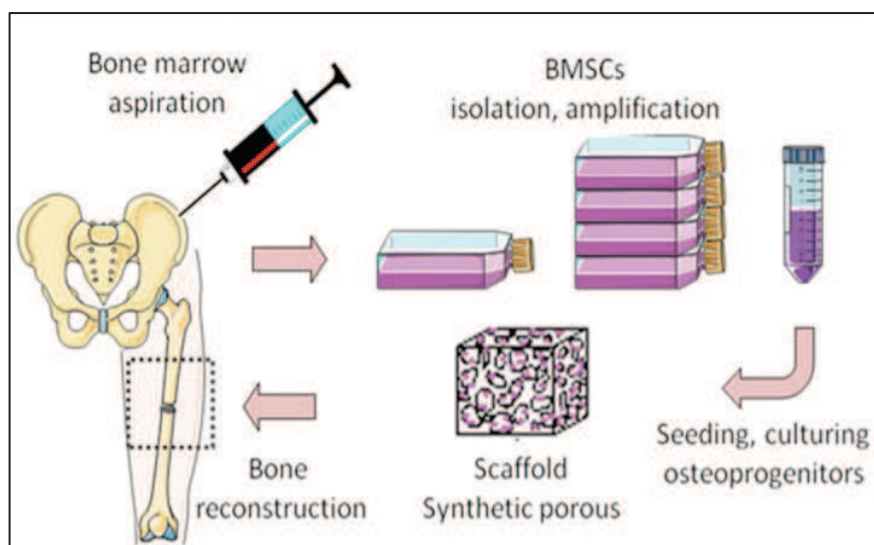


Figure 9 : Etapes de l'ingénierie tissulaire osseuse : le projet Européen Reborne  
<http://www.reborne.org/introduction.html>

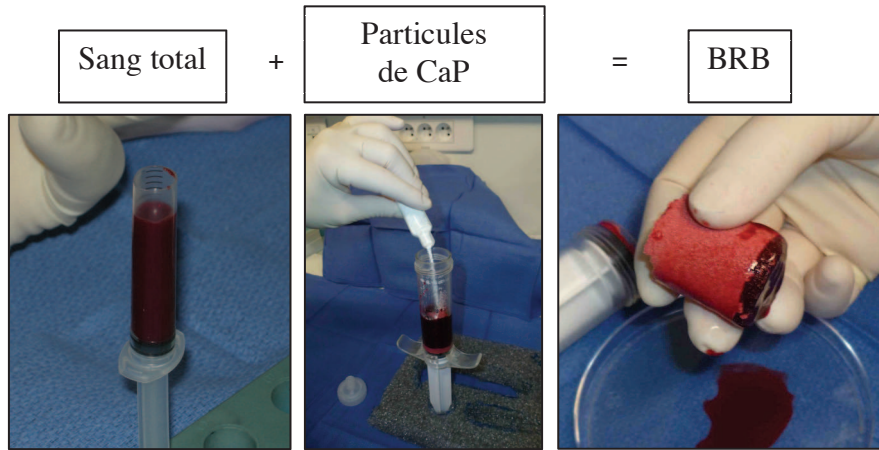
#### **4) Stabilité dimensionnelle**

Comme nous l'avons développé plus haut, un des facteurs primordiaux pour la réussite de ces thérapeutiques est la stabilité dimensionnelle et mécanique de la greffe, ainsi que la préservation de l'apport vasculaire et de l'enveloppe muco-gingivale [Giannoudis *et al.*, 2007].

#### **5) Le BRB (Blood for Regeneration of Bone) [Balaguer *et al.*, 2010]**

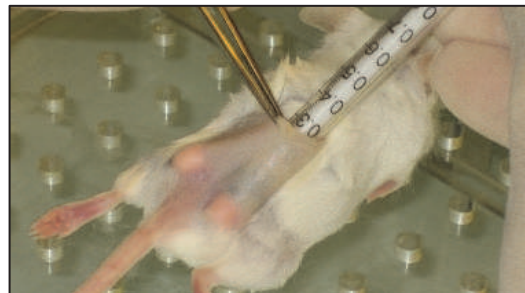
Ces dernières années, l'objectif de l'équipe BIPOA (Bio-Ingénierie et Physiopathologie Ostéo-Articulaire, Faculté de Médecine de Nice) a donc été de développer un substitut osseux capable de véhiculer des cellules ostéogéniques, facile à utiliser en pratique clinique car basé sur l'utilisation extemporanée d'un tissu prélevé pendant le temps opératoire, sans culture cellulaire et possédant des propriétés thérapeutiques au moins équivalentes à la greffe osseuse autologue. Le laboratoire a conçu et breveté (deux brevets en 2008 : W0/2010/007229 et W0/2010/007230) un nouveau biomatériau combinant une matrice minérale formée de particules microporeuses calibrées de Phosphate de Calcium Biphase (BCP : HA 60% /  $\beta$ -TCP 40%), enrobées dans un caillot sanguin issu d'un prélèvement autogène extemporané. Le biomatériau composite obtenu après coagulation du sang autour des microparticules de BCP (de 80 à 200 microns) est cohésif, malléable et peut être aisément modelé et travaillé [Balaguer *et al.*, 2010].





**Figure 10 : Composition du BRB**  
*T. Balaguer, F. Boukhechba, N. Rochet*

Pour tester les propriétés biologiques du BRB, les premiers essais ont été réalisés chez la souris en site ectopique sous-cutané.

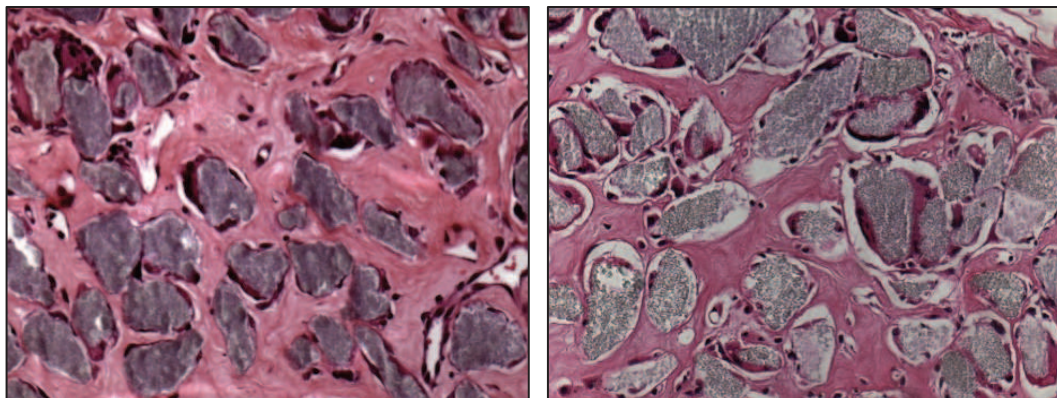


**Figure 11 : Mise en place de BRB en site sous-cutané chez la souris**  
*T. Balaguer, F. Boukhechba, N. Rochet*

Après six semaines, les implants ont été explantés et analysés en microscopie optique après coloration HES des coupes.

L'analyse histologique révèle l'importante formation d'un tissu ostéoïde de bonne qualité avec de nombreux ostéoclastes bordant les particules de BCP et une

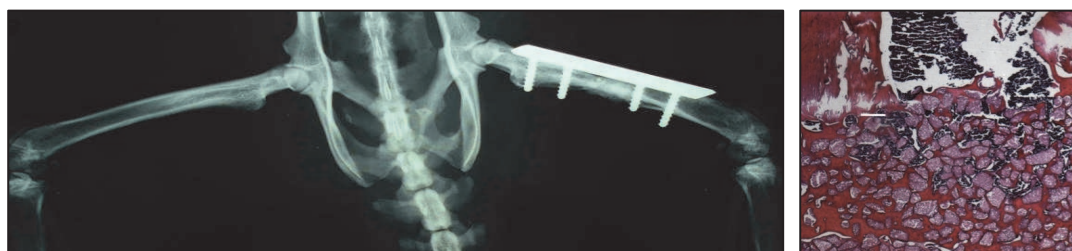néovascularisation dense. Ces résultats sont comparables à ceux obtenus avec des cellules stromales.



**Figure 12 : Coupes histologiques d'un implant composé de BCP et de cellules stromales (à gauche) et d'un implant de BRB (à droite). Observation en MO après coloration HES**

*T. Balaguer, F. Boukhechba, N. Rochet*

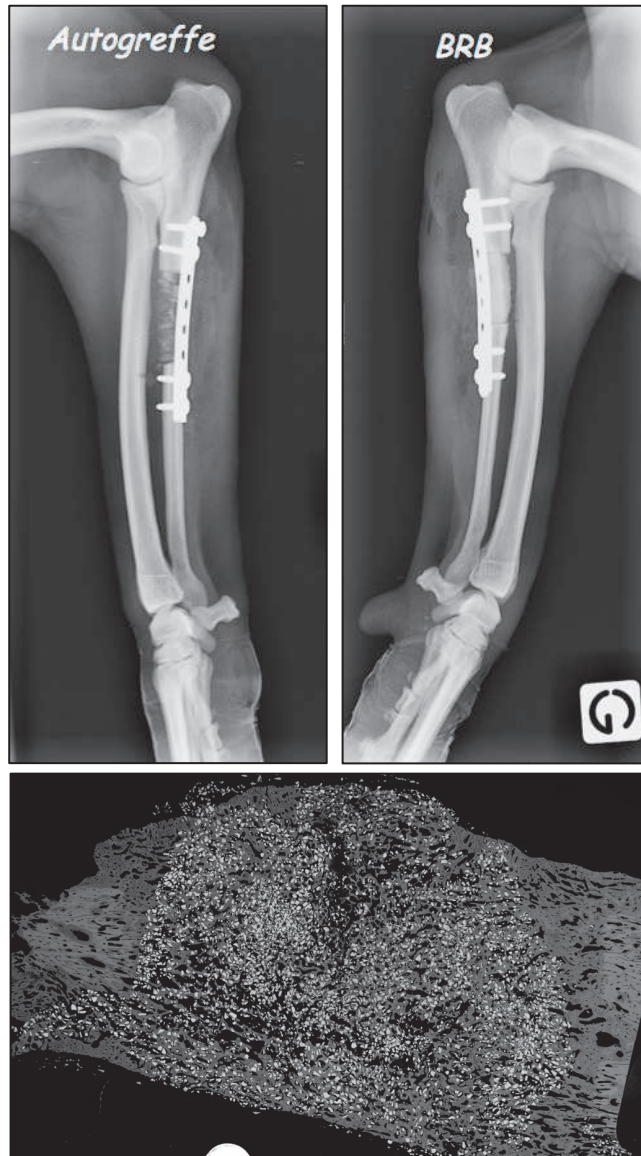Ensuite, l'implantation du BRB dans un défaut osseux fémoral chez le rat a permis d'observer la formation d'os mature riche en moelle osseuse et de bonne qualité.



**Figure 13 : Implantation de BRB dans un défaut osseux fémoral chez le rat : radiographie à 6 mois et coupe histologique de l'implant de BRB observée en MO après coloration HES**

*T. Balaguer, F. Boukhechba, N. Rochet*

Enfin, le BRB a également montré d'excellents résultats chez le chien puisqu'il a permis de réparer *ad integrum* un défaut cubital d'environ 2 cm avec des résultats similaires à ceux de l'autogreffe.



**Figure 14 : Radiographies 6 mois après réparation d'un défaut cubital chez le chien à l'aide d'os autogène (à gauche) et de BRB (à droite), ainsi que la reconstruction au micro-scanner d'une coupe de l'implant de BRB après explantation**

*T. Balaguer, F. Boukhechba, N. Rochet*

Du fait de ces excellents résultats chez l'animal, le transfert industriel du BRB a été réalisé par la Société Graftys qui a mis au point un kit opératoire stérile. Les premiers essais cliniques doivent intervenir en fin d'année 2014 en chirurgie orthopédique. L'indication principale dans un premier temps sera la reprise de prothèse totale de hanche.

**ETUDE ORIGINALE :**  
**EXPERIMENTATION IN VITRO**

## TROISIEME PARTIE

### **POTENTIALISATION DU BRB**

#### **1) Introduction**

Les travaux réalisés sur le BRB ont mis en évidence l'importance de la fraction mononucléée des cellules du sang dans l'ostéogenèse engendrée par ce biomatériau [Balaguer *et al.*, 2010]. Au sein de cette fraction, qui comprend les monocytes, lymphocytes, cellules souches mésenchymateuses, cellules souches hématopoïétiques, des expériences menées par ailleurs au laboratoire ont montré que les monocytes produisaient, au contact des particules de BCP, du vascular endothelial growth factor (VEGF) pro-angiogénique ainsi que du stromal cell-derived factor (SDF-1) ayant des propriétés chémo-attractantes pour les cellules souches [Mouline, 2010]. Pour l'instant, le rôle des autres cellules de la fraction mononucléée n'a pas été étudié, en particulier celui des cellules souches circulantes, qu'elles soient hématopoïétiques ou mésenchymateuses.

Nous avons émis l'hypothèse que l'enrichissement du sang en cellules souches médullaires permettrait d'augmenter le potentiel ostéogénique du BRB. Plusieurs travaux ont montré que la mobilisation des cellules souches hématopoïétiques et mésenchymateuses depuis la moelle osseuse vers le compartiment sanguin périphérique pouvait être induite par l'injection de granulocyte colony-stimulating factor (G-CSF) [Kollet, 2006 ; Ibraheem, 2012 ; Deng, 2009, Sidan, 2012 ; Lapid, 2008 ; Xing, 2006]. En effet, il existe une niche de cellules souches à la jonction entre la moelle et la matrice osseuse au niveau des ostéoblastes. Les ostéoblastes produisent du SDF-1 qui se lie à son récepteur, le chemokine receptor 4 (CXCR4) présent à la surface des cellules souches hématopoïétiques et mésenchymateuses. Cette interaction favorise la survie et l'adhésion des cellules souches aux ostéoblastes de la niche, mais

elle peut être perturbée, menant ainsi à la mobilisation des cellules souches hématopoïétiques [Lapid, 2008 ; Kollet, 2007 ; Petit, 2002] et mésenchymateuses [Deng, 2011 ; Tatsumi, 2008] en dehors de la niche.

Le G-CSF induit la mobilisation des cellules souches hématopoïétiques depuis le compartiment médullaire vers le compartiment sanguin en entraînant dans la moelle osseuse une diminution de la concentration en SDF-1 et une augmentation de son récepteur CXCR4 [Petit, 2002]. En effet, consécutivement à l'administration de G-CSF, la libération de protéases (MMP-9, Elastase, Cathepsine G) par les polynucléaires neutrophiles (PNN) induit une diminution de la concentration en SDF-1. Ceci conduit à un réarrangement du cytosquelette des cellules souches qui passent d'un état stationnaire immobile à un phénotype mobile qui est essentiel pour leur migration trans-endothéliale et leur mobilisation [Petit, 2002 ; Kollet, 2007]. C'est sur ce principe que le G-CSF est utilisé chez l'homme 1) dans le traitement des neutropénies sévères le plus souvent post chimiothérapique ; 2) dans le cadre du don de moelle osseuse, afin de mobiliser les cellules souches hématopoïétiques des donneurs.

Ainsi, l'objectif de notre travail a été de tester l'effet de la mobilisation des cellules souches médullaires vers le sang périphérique sur la régénération osseuse. Pour cela nous avons utilisé deux approches. La première stratégie a consisté à préparer des implants de BRB à partir de sang enrichi par mobilisation et à comparer la formation osseuse engendrée par le BRB enrichi et le BRB standard après implantation SC chez des souris C57BL/6. Ceci devait permettre d'analyser l'effet des cellules souches présentes dans le biomatériau implanté. La seconde stratégie a consisté à mobiliser le sang de souris déjà porteuses d'implants BRB. Ceci devait permettre de tester l'hypothèse selon laquelle les cellules souches mobilisées vers le sang périphérique pourraient migrer au sein des implants et accélérer la régénération tissulaire.

## 2) Matériels et Méthodes

### *Animaux*

Toutes les expérimentations animales ont été conduites selon les recommandations de la “Direction Départementale des Services Vétérinaires“ et ont reçu l’approbation du CIEPAL sous la référence NCE/2012-69.

Des souris femelles C57BL/6 âgées de 22 semaines (Janvier, Le Genest St Isle, France) ont été hébergées dans l’animalerie de la Faculté de Médecine de Nice.

### *Préparation des solutions de G-CSF*

Nous avons utilisé une solution commerciale de hG-CSF injectable ou Nivestim™ (filgrastim) (Hospira, Warwickshire, UK) à la concentration initiale de 600 $\mu$ g/mL. Les solutions de G-CSF ont été conservées à 4°C.

### *Protocole de mobilisation des cellules souches médullaires chez la souris C57BL/6*

Les solutions à injecter ont été préparées extemporanément chaque jour d’expérimentation par dilution des solutions stocks dans du NaCl 0,9% stérile à la concentration finale de 75 $\mu$ g/mL. Le G-CSF a été injecté à des souris C57BL/6 par voie intra péritonéale (IP) dans un volume final de 100 $\mu$ L, toutes les 24 heures pendant 5 à 7 jours.

### *Suivi des cellules hématopoïétiques matures dans le sang périphérique*

Afin de suivre l’évolution des cellules sanguines au cours des traitements, des numérations formules sanguines (NFS) ont été réalisées quotidiennement sur des prélèvements sanguins (40 $\mu$ L) effectués à la queue des souris à l’aide de tubes commerciaux chargés en EDTA agissant comme anticoagulant (Sarstedt, Nümbrecht, Allemagne). Ces prélèvements ont été conservés à température ambiante et ont été



analysés dans un délai de 6 heures à l'aide d'un automate Hémavet disponible au laboratoire C3M à Nice. Cette analyse a permis de suivre le nombre de leucocytes (totaux, neutrophiles, lymphocytes, monocytes, éosinophiles, basophiles), d'érythrocytes et de plaquettes dans le sang circulant des souris.

***Quantification des cellules souches hématopoïétiques et mésenchymateuses présentes dans le sang périphérique et dans la moelle osseuse des souris C57BL/6 après mobilisation***

Prélèvements du sang et de la moelle osseuse : Six heures après la dernière injection de G-CSF, les souris ont été anesthésiées par une injection IP d'un mélange de Kétamine (90mg/kg ; Virbac, Carros, France) et de Xylazine (4,5mg/kg ; Ceva, Libourne, France). Un prélèvement sanguin intracardiaque de 500 $\mu$ L a été réalisé à l'aide d'une seringue de 1mL contenant 50 $\mu$ L d'une solution à 0,109M de citrate de sodium (C<sub>6</sub>H<sub>5</sub>Na<sub>3</sub>O<sub>7</sub>), pH 5,4 et montée d'une aiguille 26G. Les souris ont ensuite été sacrifiées par dislocation cervicale et les os longs (fémur, tibia, humérus) disséqués.

Préparation des cellules sanguines : afin d'éliminer les globules rouges (GR) et les plaquettes, chaque prélèvement sanguin a été dilué (1/10) dans un tampon hypotonique de chlorure d'ammonium à 8,3g/L (Red Blood Cell Lysing Buffer, Sigma, France) en suivant le protocole recommandé par la société STEMCELL Technologies. Après incubation sur la glace pendant 15 minutes, les cellules ont été lavées 2 fois par centrifugation à 300g pendant 10 min et les leucocytes repris dans du milieu complet constitué de MEM alpha contenant 10% de SVF (Perbio), 100 U/mL de Pénicilline et 100 U/mL de Streptomycine. Les cellules ont été comptées sur une grille de Malassez après dilution au 1/20° dans de l'acide acétique à 3%.

Préparation des cellules de moelle osseuse : les cellules de la moelle osseuse ont été drainées à partir des os longs après section des extrémités, grâce à une seringue de 1mL contenant du milieu MEM alpha complet. Les cellules nucléées ont



été comptées sur une grille de Malassez après dilution au 1/20° dans de l'acide acétique à 3%.

La présence de cellules souches hématopoïétiques dans le sang et la moelle a été quantifiée par comptage des colonies (colony forming unit, CFU) formées après 1 à 2 semaines de culture en méthyl-cellulose en présence de cytokines (Méthocult M3434, STEMCELL Technologies, Grenoble, France). Pour cela les suspensions cellulaires obtenues à partir des prélèvements de sang et de moelle ont étéensemencées respectivement à la concentration de  $2 \times 10^5$  cellules/mL et de  $4 \times 10^4$  cellules/mL.

La présence de cellules souches mésenchymateuses dans le sang et la moelle des souris a été quantifiée par comptage des colonies de cellules fibroblastiques (CFU-F) adhérentes au plastique après 7 à 10 jours de culture. Pour cela les cellules leucocytaires préparées à partir du sang ont étéensemencées dans une seule boîte de culture de 100 mm de diamètre dans du milieu complet. Les cellules préparées à partir de la moelle ont étéensemencées à la concentration de  $0,35 \times 10^6$  cellules/cm<sup>2</sup> dans 2 boîtes de culture de 100 mm de diamètre. Après 7 à 10 jours de culture les colonies ont été comptées après fixation dans une solution alcoolique de FineFIX (MILESTONE, Sorisole, Italie) et coloration des noyaux à l'hématoxyline.

### ***Biomatériau : particules de BCP***

Le biomatériau qui a été utilisé est du BCP (Phosphate de Calcium Biphase), composé de 60% d'hydroxyapatite (HA :  $\text{Ca}_{10}(\text{PO}_4)_6(\text{OH})_2$ ) et 40% de phosphate tricalcique (TCP :  $\text{Ca}_3(\text{PO}_4)_2$ ). Ce biomatériau se présente sous la forme de particules calibrées de 40 à 80  $\mu\text{m}$  de diamètre (Graftys Sarl, Aix-en-Provence, France). Ces particules ont été stérilisées à 180°C pendant 2 heures.

### ***Prélèvement sanguin et préparation des implants de BRB***

Le sang nécessaire à la préparation du BRB ou du BRB enrichi (BRBe) a été prélevé comme décrit précédemment par ponction intracardiaque après anesthésie des souris par injection IP d'un mélange de Kétamine et de Xylasine. Les implants de BRB ont été préparés dans des seringues stériles de 1mL en mélangeant 50mg de particules de BCP avec 100  $\mu$ L de sang. Le déclenchement de la coagulation a été obtenu par l'addition de 10 $\mu$ L d'une solution à 2% de CaCl<sub>2</sub>, 2H<sub>2</sub>O. Durant les 10 minutes du processus de coagulation, la seringue a été maintenue à la verticale afin de permettre la sédimentation des particules dans le sang comme décrit précédemment [Balaguer *et al*, 2010].

### ***Implantation sous-cutanée***

L'implantation SC a été réalisée chez des souris C57BL/6 âgées de 28 semaines, anesthésiées par une injection IP de Kétamine et de Xylasine. Après rasage, désinfection de la peau à la Bétadine, une incision de 5 mm a été pratiquée au niveau dorsal. Deux tunnels sous-cutanés ont ensuite été aménagés à l'aide de ciseaux plats. Après avoir coupé l'embout de la seringue ayant servi à préparer le BRB ou le BRBe, les implants ont été déposés dans ces logements. Chaque souris a reçu 2 implants, l'un en position gauche et l'autre en position droite.

### ***Analyse histologique et évaluation de la formation osseuse dans les implants de BRB***

Après 2 à 5 semaines, les animaux ont été sacrifiés par inhalation de CO<sub>2</sub>. Les implants SC ont été explantés, fixés dans du formol pendant 24 heures, sectionnés en 3 parties, et partiellement décalcifiés dans une solution d'acide éthylène-diamine-tétra-acétique (EDTA) à 10% pendant 24 heures. Les échantillons ont ensuite été inclus en paraffine, et des coupes sériées de 4 $\mu$ m ont été réalisées au microtome. Les

lames ont ensuite été colorées à l'hématoxyline, érythrosine et safran (HES) en utilisant un automate du Laboratoire d'Anatomie Pathologique du CHU de Nice.

La quantification de l'ostéogénèse dans les implants a été réalisée en aveugle par 4 observateurs à partir des coupes HES. La classification suivante a été utilisée pour apprécier la colonisation osseuse des implants : (Score 1) : 0-9% de colonisation, (Score 2) : 10-19% de colonisation, (Score 3) : 20-29% de colonisation, (Score 4) : 30-39% de colonisation, (Score 5) : 40-49% de colonisation, (Score 6) : 50-59% de colonisation, (Score 7) : 60-69% de colonisation, (Score 8) : 70-79% de colonisation, (Score 9) : 80-89% de colonisation, (Score 10) : 90-100% de colonisation. Chaque implant étant divisé en trois parties, la moyenne des 3 scores de colonisation osseuse a été calculée pour chaque implant. Les données ont ensuite été analysées par un test de Mann-Whitney. Les différences ont été considérées comme statistiquement significatives à  $**p \leq 0,01$  ou  $*p \leq 0,05$ .

### *Analyses statistiques*

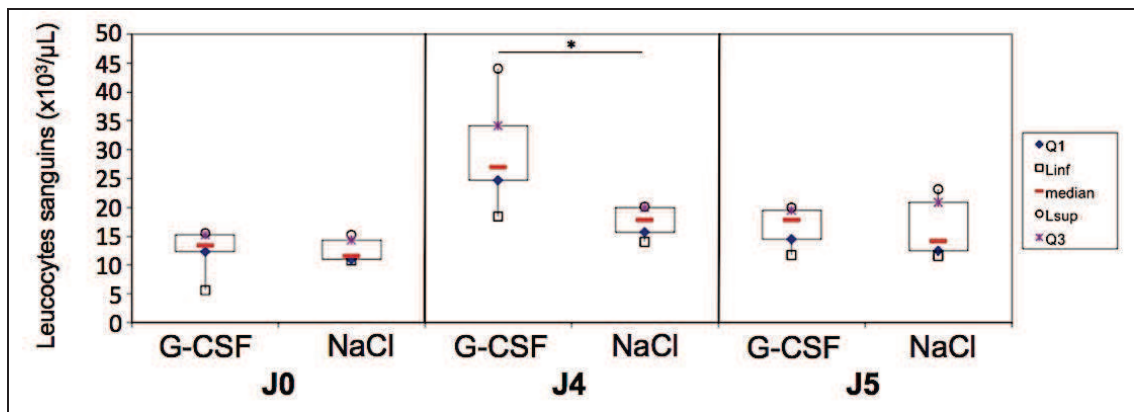
Les données de NFS, CFU et CFU-F ont été représentées par des box plots (ou boîtes à moustaches) qui permettent la visualisation immédiate de la répartition des valeurs (maximum, 3<sup>o</sup> quartile : 25% des résultats sont au dessus de cette valeur, médiane : 50% des résultats sont au dessus de cette valeur, 1<sup>o</sup> quartile : 75% des résultats sont au dessus de cette valeur, minimum). La quantification de l'ostéogénèse a été réalisée à partir de la moyenne des 3 scores de chaque implant. Les données ont été analysées par un test de Mann-Whitney.

Les données ont été analysées en utilisant le test de Mann-Whitney. Les différences ont été considérées comme significatives à  $*p \leq 0,05$  ou  $**p \leq 0,01$ .

### 3) Résultats

#### *Effets du traitement par G-CSF sur la mobilisation des cellules médullaires*

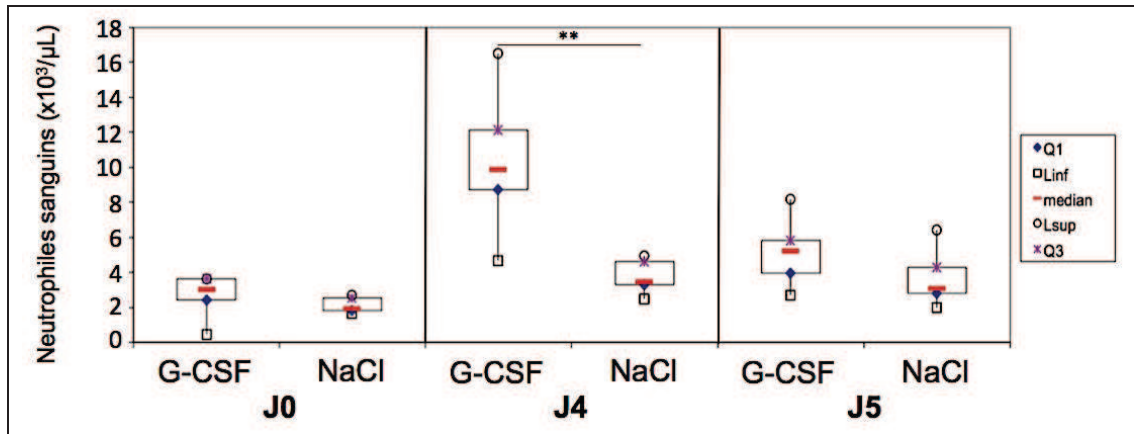
Deux groupes de 6 souris ont été traitées durant 5 jours consécutifs par injection IP de G-CSF ou NaCl 0,9% comme décrit précédemment [Kollet, 2006 ; Ibraheem, 2012 ; Deng, 2009 ; Lapid, 2008 ; Xing, 2006]. Les résultats obtenus après prélèvements de sang ont confirmé, dans le groupe traité par G-CSF, une augmentation statistiquement significative du nombre de leucocytes circulants après la 5ème injection (correspondant à J4) (*Figure 15*).



**Figure 15 : Evolution de la quantité de leucocytes totaux dans le sang des souris traitées par G-CSF (n = 6) ou NaCl (n = 6) pendant 5 jours consécutifs.**

Les données ont été analysées en utilisant le test de Mann-Whitney, \*p ≤ 0,05.

L'analyse détaillée de la NFS a révélé que cette augmentation correspondait à une augmentation du nombre de PNN (*Figure 16*), sans augmentation du nombre des lymphocytes, monocytes, polynucléaires éosinophiles, basophiles, globules rouges et plaquettes.



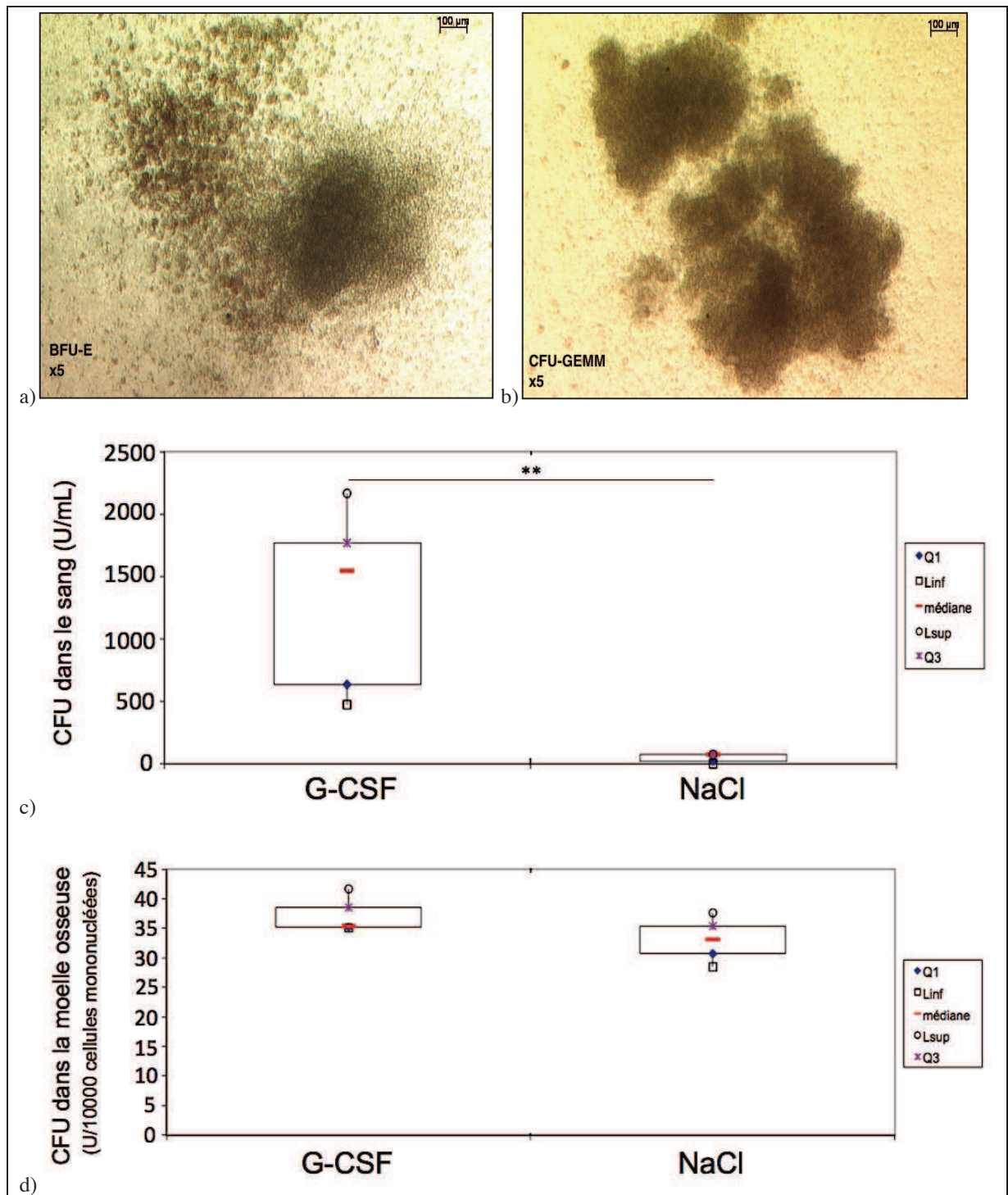
**Figure 16 : Evolution du nombre de PNN dans le sang des souris traitées par G-CSF (n = 6) ou NaCl (n = 6) pendant 5 jours consécutifs.**

Les données ont été analysées en utilisant le test de Mann-Whitney,  $**p \leq 0,01$ .

L'analyse des cellules sanguines (*Figure 17c*) a révélé une augmentation significative, d'un facteur 20, du nombre de cellules souches hématopoïétiques dans le sang des souris ayant reçu le G-CSF par rapport aux souris contrôle. En revanche, aucune colonie adhérente au plastique (CFU-F) n'a été détectée indiquant l'absence de cellules souches mésenchymateuses dans le sang des souris traitées ou pas (*Figure 18c*).

L'analyse des cellules de la moelle osseuse (*Figure 17d*) n'a pas révélé de différence significative du nombre de cellules souches hématopoïétiques entre les deux groupes mais une augmentation significative du nombre de cellules souches mésenchymateuses chez les souris traitées au G-CSF (*Figure 18d*).

Au total nous avons observé que le traitement au G-CSF induisait 1) dans le sang périphérique des souris C57BL/6 une augmentation significative des cellules souches hématopoïétiques et 2) dans la moelle une augmentation des cellules souches mésenchymateuses.

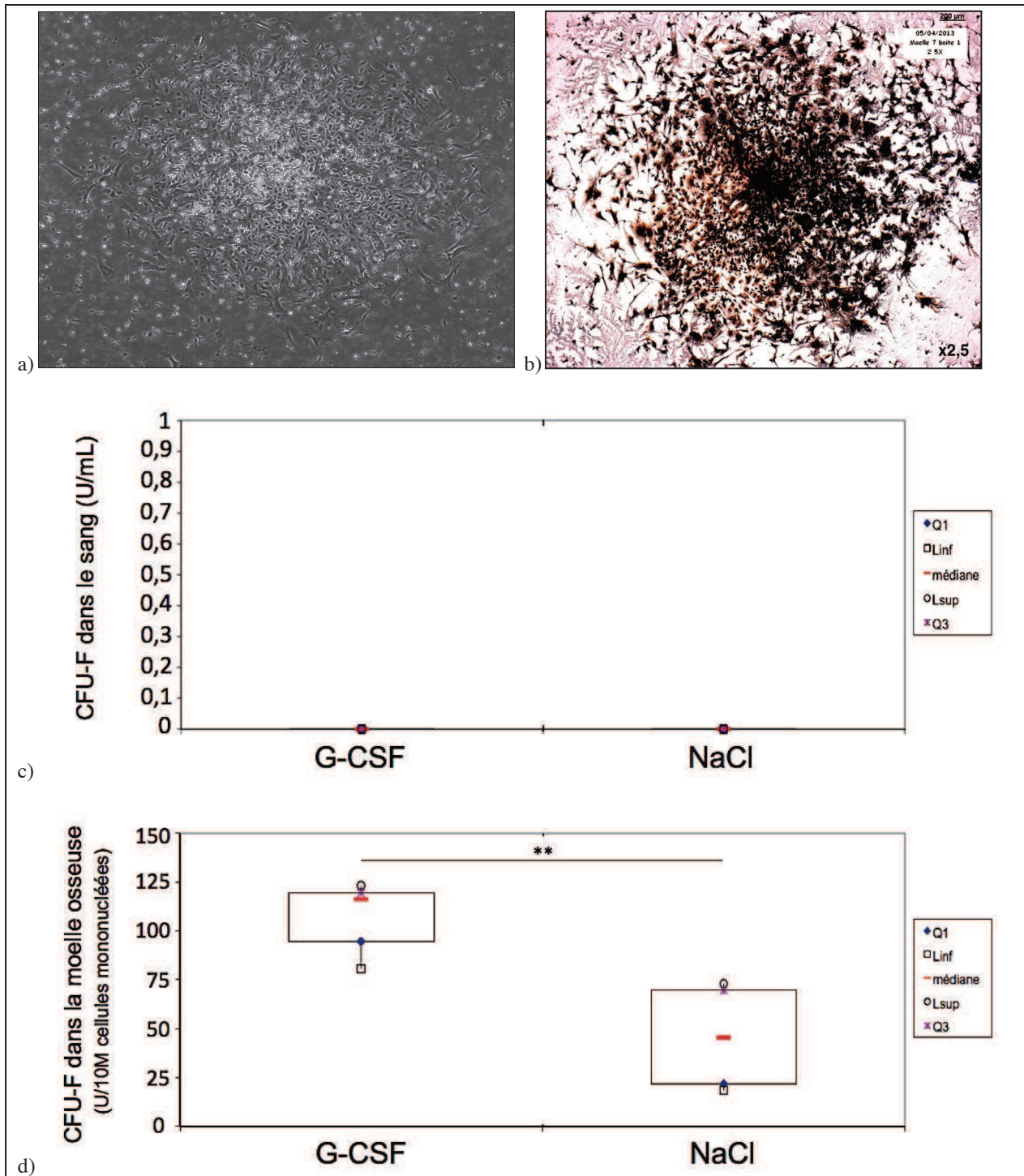


**Figure 17 :** (a, b) Colonies de cellules souches hématopoïétiques (CFU) après culture de cellules en méthylcellulose observées en microscopie optique au grossissement 50.

(c, d) Quantification du nombre de colonies de cellules souches hématopoïétiques dans le sang (c) ou dans la moelle (d) après culture en méthylcellulose.

Les souris ont été traitées au G-CSF (n = 3) ou au NaCl (n = 2) par voie intra-péritonéale pendant 5 jours consécutifs. Les données ont été analysées en utilisant le test de Mann-Whitney, \*\*p ≤ 0,01.





**Figure 18 :** (a, b) Colonies de cellules souches mésenchymateuses (CFU-F) après culture de cellules mononucléées de moelle osseuse sur plastique, observées en microscopie optique au grossissement 25 sans coloration (a) et après fixation et coloration à l'hématoxyline (b).

(c, d) **Quantification du nombre de colonies de cellules souches mésenchymateuses dans le sang (c) et dans la moelle (d).**

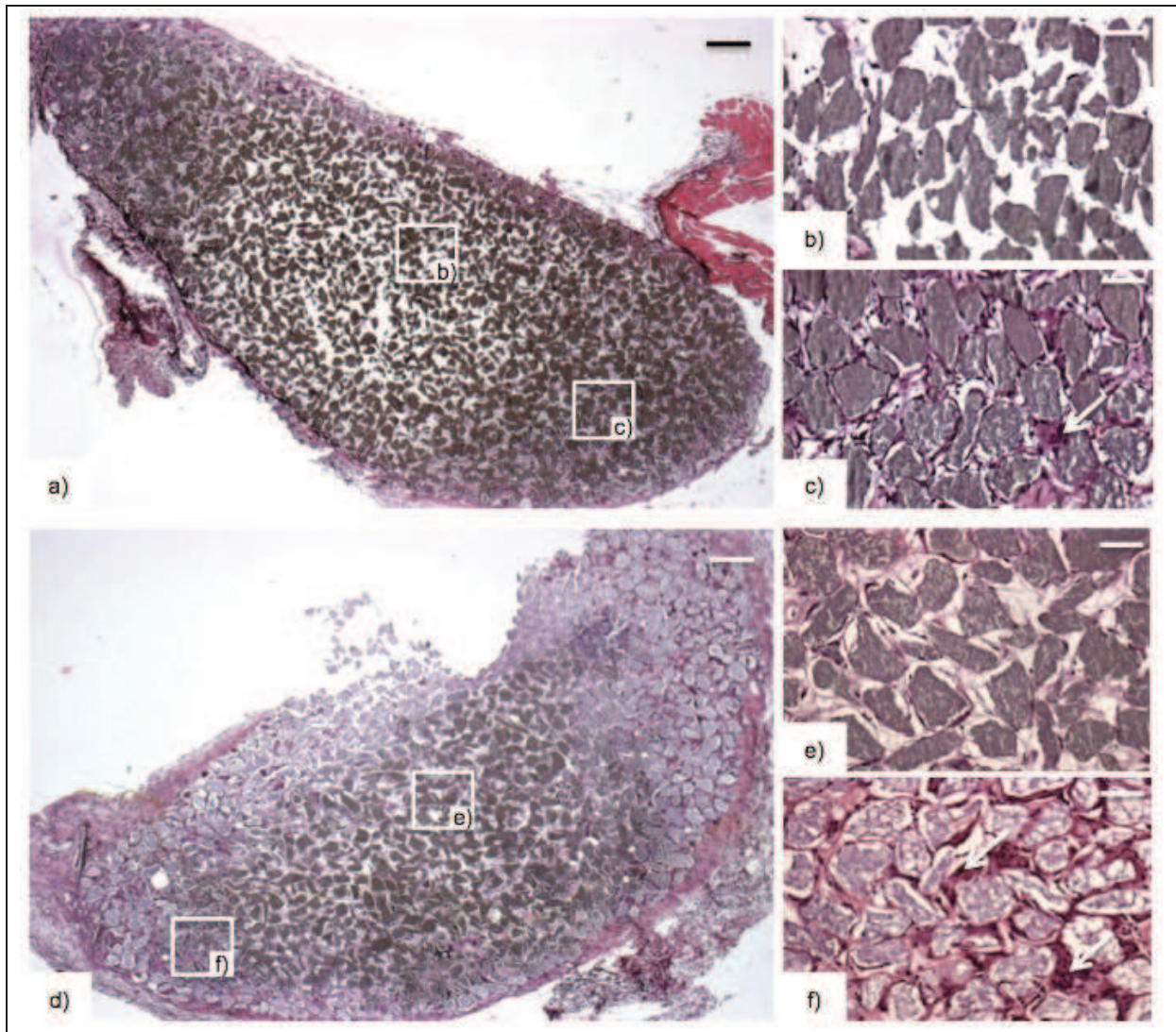
Les souris ont reçu du G-CSF (n = 3) ou du NaCl (n = 2) par voie intra-péritonéale pendant 5 jours consécutifs. Les données ont été analysées en utilisant le test de Mann-Withney, \*\*p < 0,01.

*Evaluation de la formation osseuse dans les implants de BRB et BRB enrichi (BRBe)*

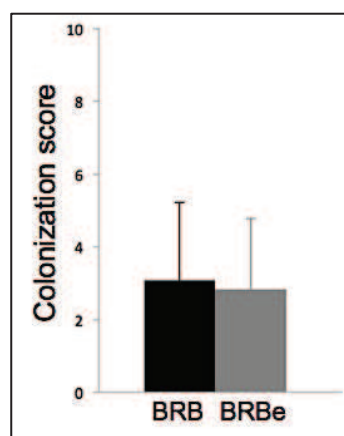
Dans une première expérience, 2 groupes de 4 souris ont été implantés soit avec du BRB (2 implants par souris soit 8 implants) réalisé avec du sang total standard, soit avec du BRB enrichi (BRBe) (2 implants par souris soit 8 implants) réalisés avec du sang total enrichi par injection de G-CSF.

Après 2 semaines d'implantation, l'analyse des coupes d'implants colorées en HES (*Figure 19*) et le calcul des scores de colonisation n'ont pas permis de mettre en évidence de différence significative entre les deux groupes malgré un score global légèrement inférieur pour les implants de BRBe (*Figure 20*). L'observation de ces implants a permis de mettre en évidence une colonisation limitée à la bordure périphérique de l'implant d'une largeur d'environ 100 $\mu$ m. Cette zone présentait une vascularisation développée ainsi qu'un nombre important d'ostéoclastes adhérents aux particules de BCP, apparaissant sous la forme de cellules multinucléées fortement colorées.





**Figure 19 : Coupes histologiques représentatives d'implants SC de score 3 (a) et de score 5 (c) qui ont été explantés après 2 semaines. (b, c) et (e, f) correspondent respectivement à des grossissements des zones indiquées en (a) et (d). Les ostéoclastes sont indiqués par les flèches blanches. Echelles (a, d) : 200  $\mu$ m, (b, c, e, f) : 50  $\mu$ m.**

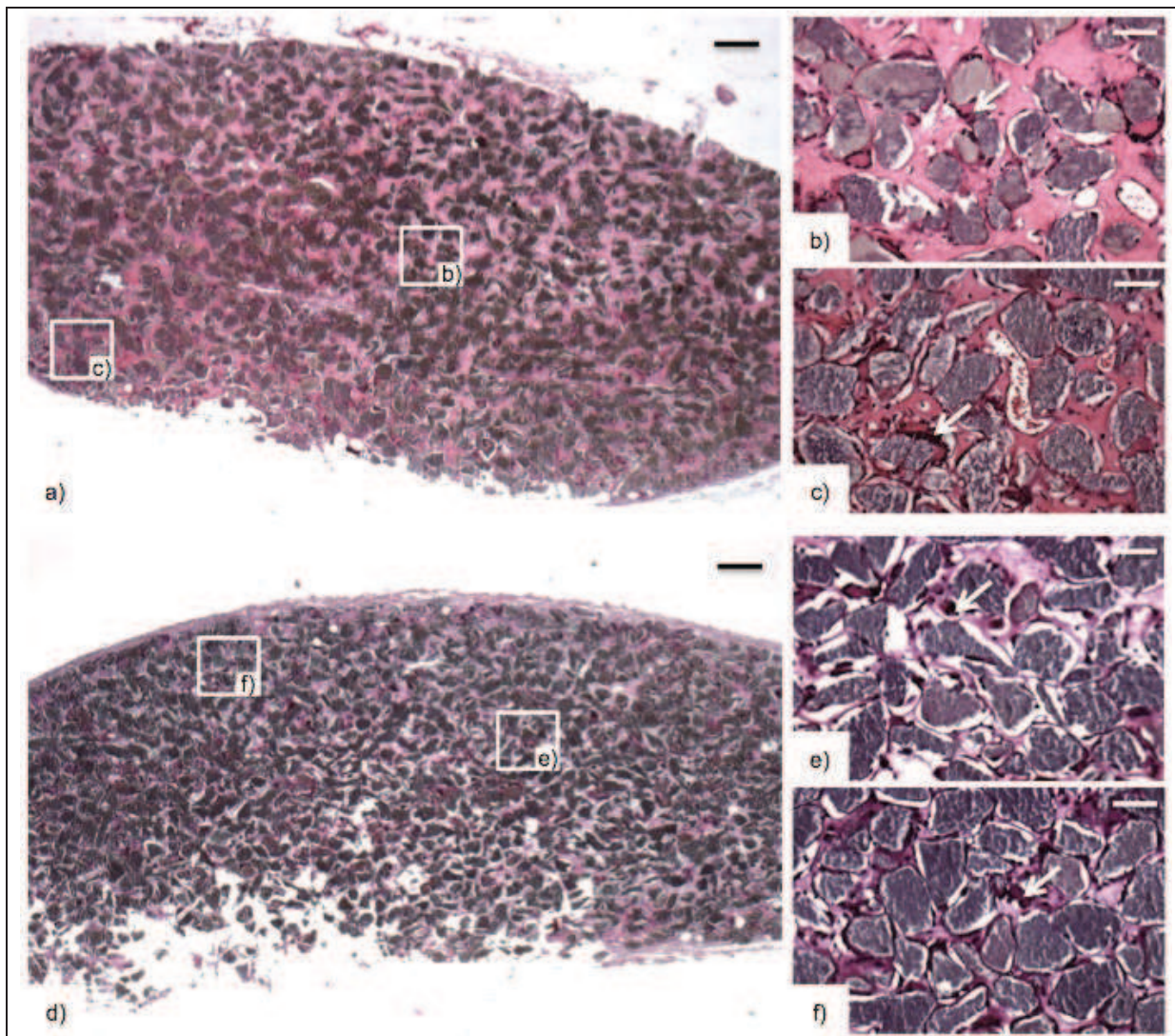


**Figure 20 : Quantification de la colonisation tissulaire dans les implants SC de BRB ou BRBe après 2 semaines d'implantation (score sur 10).**

Dans une seconde expérience, 2 groupes de 8 souris ont reçu soit des implants de BRB (n = 16 implants) ou de BRBe (n = 16 implants). Sept jours après l'implantation, chaque groupe a été divisé en deux sous-groupes traités par 5 injections IP quotidiennes de G-CSF (G-CSF+ : n = 8 implants) ou de NaCl (G-CSF- : n = 8 implants), constituant ainsi 4 sous-groupes appelés BRB/G-CSF-, BRB/G-CSF+, BRBe/G-CSF- et BRBe/G-CSF+.

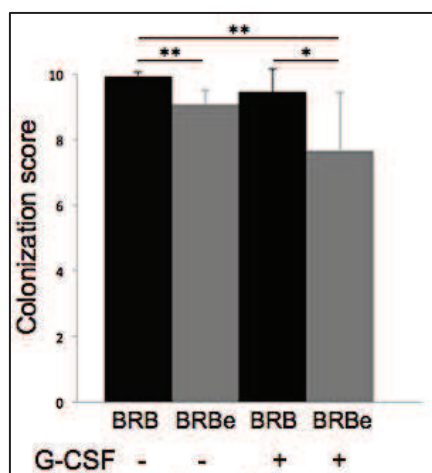
Après 6 semaines d'implantation, l'observation des coupes d'implants colorées en HES (*Figure 21*) a permis de mettre en évidence des images totalement différentes par rapport aux implants observés 2 semaines après implantation. En effet, un grand nombre d'implants a été colonisé par du tissu collagénique immature mais de bonne qualité, très riche en ostéoclastes, en ostéocytes ainsi qu'en vaisseaux sanguins. La colonisation des implants a été quantifiée et il existe une différence significative entre les scores de colonisation des groupes d'implants BRB/G-CSF- ( $9,92 \pm 0,16$ ) et BRBe/G-CSF- ( $9,07 \pm 0,44$ ) ainsi qu'entre les groupes BRB/G-CSF- ( $9,92 \pm 0,16$ ) et BRBe/G-CSF+ ( $7,66 \pm 1,78$ ) et enfin entre les groupes BRB/G-CSF+ ( $9,46 \pm 0,69$ ) et BRBe/G-CSF+ ( $7,66 \pm 1,78$ ) (*Figure 22*).





**Figure 21 : Coupes histologiques représentatives d'implants SC de score 10 (a) et de score 5 (e) qui ont été explantés après 6 semaines.** (b, c, f, g) correspondent à des grossissements des zones indiquées en (a) et (e). Les ostéoclastes sont indiqués par les flèches blanches, les vaisseaux par les étoiles blanches.

Echelles (a, e) : 200  $\mu\text{m}$ , (b, c, f, g) : 50  $\mu\text{m}$ .



**Figure 22 : Quantification de l'ostéogénèse dans les implants SC de BRB ou BRBe par un tissu osseux immature après 6 semaines d'implantation (score sur 10).**

Pour chaque type d'implant BRB ou BRBe, la moitié des souris a été traitée par du G-CSF (groupes BRB/G-CSF+ et BRBe/G-CSF+) ou du NaCl (groupes BRB/G-CSF- et BRBe/G-CSF-). Les données ont été analysées en utilisant le test de Mann-Whitney, \*\* $p \leq 0,01$  et \* $p \leq 0,05$ .

Les différences entre BRB/G-CSF- et BRBe/G-CSF- indiquent ainsi que l'utilisation de sang enrichi par le traitement au G-CSF pour la fabrication des implants n'a pas d'effet bénéfique sur l'ostéogenèse.

Finalement, les meilleurs résultats ont été obtenus avec des implants de BRB réalisés avec du sang non enrichi par injection de G-CSF et sans injection post-implantation de G-CSF.

#### 4) Discussion

L'objectif de ces travaux était d'étudier le rôle des cellules souches hématopoïétiques (HSC) et mésenchymateuses (MSC) circulantes dans l'ostéogenèse induite par un substitut osseux composé de sang coagulé et de particules de phosphate de calcium biphasé. Pour cela, la stratégie retenue était de mobiliser ces cellules souches depuis le compartiment osseux médullaire vers le sang périphérique à l'aide de cytokines, afin d'obtenir un enrichissement du sang en MSC et en HSC.

Nous avons montré que l'injection de la cytokine G-CSF à des souris C57BL/6 induisait la mobilisation des HSC (x20) dans le sang périphérique, comme décrit par Petit en 2002, par Kollet en 2007 et par Lapid en 2008. Le traitement par G-CSF a également engendré une augmentation importante du taux de PNN dans le sang, ce qui était prévisible étant donné l'utilisation clinique de cette cytokine pour traiter les neutropénies post chimiothérapies. En revanche nous n'avons pas observé de mobilisation des MSC comme décrit par Tatsumi en 2008 et Deng en 2011 qui obtenait, avec un protocole similaire, une quantité non négligeable de MSC avant mobilisation, et une augmentation d'un facteur 3 de ces MSC dans le sang périphérique après un protocole de mobilisation à l'aide de G-CSF.

Les deux types de sang totaux standard et enrichi en cellules après mobilisation par le G-CSF ont été utilisés pour préparer des implants en association avec des particules de BCP calibré selon le modèle de substitut osseux développé au laboratoire [Boukhechba, 2011 ; Balaguer, 2010]. L'analyse histologique des implants après 2 semaines d'implantation a révélé que l'induction de l'ostéogenèse est identique dans les implants de BRB et dans les implants de BRBe. En revanche, après 6 semaines, nous avons observé une formation osseuse moins importante dans les implants de BRBe que dans les implants de BRB. Ces résultats montrent que l'enrichissement du sang avec ces cellules HSC et PNN a davantage un effet délétère

sur la formation osseuse. Ce résultat pourrait être lié à l'augmentation du nombre de PNN et aux facteurs inflammatoires qu'ils peuvent sécréter. En effet, les résultats récents obtenus dans le laboratoire montrent que l'inflammation liée à l'activation lymphocytaire T au sein des implants était délétère pour la formation osseuse [Bouvet-Gerbettaz et al, en révision]. Ces travaux, qui corroboraient ceux de Liu et al en 2011, décrivaient que l'augmentation des populations lymphocytaires CD8+ et CD4+ cytotoxiques ainsi que l'augmentation du taux d'IFN-gamma engendraient une diminution de la formation osseuse dans des implants de même type que le BRB. Cependant, nous n'avons pas noté de signes évidents d'inflammation dans les implants de BRBe comme une augmentation du nombre d'ostéoclastes ou une cellularité excessive. Effectivement, les implants de BRBe étaient plutôt moins bien colonisés, moins riches en tissu osseux et en moyenne plus petits que les implants de BRB.

Nous avons également testé l'effet de la mobilisation du sang par le G-CSF sur l'ostéogénèse d'implants positionnés en site sous-cutané une semaine auparavant. Dans ce cas également, nous n'avons observé, 6 semaines après l'implantation, aucun effet de cette mobilisation post-implantation. Dans les groupes de souris traitées au G-CSF après implantation, l'ostéogénèse n'a pas été statistiquement différente par rapport aux souris contrôle n'ayant pas reçu la cytokine.

Au total, nos résultats suggèrent fortement que l'utilisation du G-CSF dans notre modèle de substitut osseux implanté en site sous-cutané n'a pas d'effet bénéfique sur la formation osseuse.

Notre objectif est maintenant de reproduire ces résultats et de trouver d'autres moyens d'enrichissement du sang des souris C57BL/6 en MSC afin d'étudier de la même manière que dans ce travail, leur rôle dans l'ostéogénèse. Ainsi, notre première piste sera de tester d'autres molécules comme le RANKL [Kollet, 2006], l'AMD

3100 [Kumar, 2012], les statines [Steinmetz, 2013], ou encore la moelle osseuse de souris après mobilisation par injection de G-CSF.

## **5) Conclusion**

L'injection de G-CSF chez la souris a engendré une augmentation des concentrations sanguines des cellules souches hématopoïétiques (HSC) et des polynucléaires neutrophiles (PNN), mais la concentration en cellules souches mésenchymateuses (MSC) est restée inchangée. Nous avons montré que cet enrichissement du sang en HSC et en PNN par le G-CSF a eu un effet délétère sur l'ostéogenèse induite au sein du BRB. Le but des prochaines expériences sera 1) d'étudier le rôle de l'augmentation de la concentration sanguine en PNN dans cet effet délétère et 2) de mettre au point une stratégie pour augmenter la concentration sanguine de MSC en utilisant d'autres molécules comme l'AMD3100, le RANKL ou encore les statines.

## **APPLICATION : ETUDES DE FAISABILITE**



## QUATRIEME PARTIE

### **PERSPECTIVES D'UTILISATION DU BRB EN CHIRURGIE ORALE**

Etant donnés les excellents résultats du BRB en terme de régénération osseuse, il semble très intéressant d'étudier la possibilité de son utilisation en chirurgie orale.

#### **1) Etude anatomique de faisabilité sur cadavre : possibilité d'utilisation du BRB en chirurgie orale**

##### *a. Introduction*

##### ***Le BRB***

Le BRB est un substitut osseux à base de sang coagulé sur une matrice de particules de BCP. Il possède des propriétés de malléabilité exceptionnelles puisque sa consistance ni solide, ni particulière lui confère une forte cohésion et une capacité inédite à être modelé [Balaguer *et al.*, 2010].

Bien que ce biomatériau ait prouvé son efficacité dans diverses indications chez l'animal, y compris le gros animal et dans les défauts osseux de grande taille, il n'a encore jamais été utilisé en chirurgie orale, ses premières indications se limitant à la chirurgie orthopédique.

Néanmoins, le BRB est un biomatériau possédant des caractéristiques particulièrement adaptées à son utilisation en chirurgie orale pour des défauts osseux variés. En effet, il semble particulièrement séduisant de l'utiliser pour les comblements alvéolaires post-extractionnels ainsi que pour les élévations du plancher

sinusien (sinus-lift) ayant pour but d'augmenter la hauteur osseuse disponible sous le sinus pour la mise en place d'implants dentaires [Boyne et James, 1980].

### ***Avantages du BRB en chirurgie orale***

Le BRB a été mis au point à la fois par des chercheurs et des cliniciens, c'est pourquoi, lors de son développement, une attention toute particulière a été portée sur la pertinence de son utilisation en conditions opératoires réelles.

Le BRB possède ainsi les avantages suivants :

- Une formation osseuse au moins identique à celle obtenue avec l'utilisation de cellules stromales, après implantation en site ectopique, a été démontrée chez la souris [Balaguer *et al.*, 2010 ; Boukhechba *et al.*, 2011] ;
- Des résultats histologiques et radiologiques comparables à ceux de la greffe osseuse autogène ont été obtenus après implantation chez le chien dans un défaut ulnaire segmentaire critique [travaux en cours de publication];
- Une parfaite biocompatibilité ;
- L'utilisation de sang autogène prélevé extemporanément sur le patient pour préparer le BRB [Balaguer *et al.*, 2010] ;
- L'utilisation d'une fraction minérale de BCP permettant un maintien volumique de la greffe [Balaguer *et al.*, 2010] ;
- Un kit opératoire stérile utilisable facilement au bloc opératoire par toute personne de l'équipe soignante, même non initiée ;
- Une utilisation rapide et instantanée en per-opératoire, sans culture cellulaire ;
- Une malléabilité semblable à celle d'une pâte à modeler facilitant son utilisation et permettant son adaptation à la plupart des défauts ;
- Une cohésion du biomatériau qui permet sa préhension à l'aide de précelles.

Enfin, il semblerait que les capacités ostéogéniques du BRB soient particulièrement importantes du fait des cellules autogènes déjà présentes dans le

biomatériau [Mouline, 2010]. Ainsi, nous pouvons émettre l'hypothèse d'une accélération de la formation osseuse et donc d'un gain de temps appréciable avant la phase implantaire.

### ***Inconvénients du BRB en chirurgie orale***

Cependant, le BRB n'a pas été mis au point de prime abord pour une utilisation en chirurgie orale. Son utilisation dans cette indication est donc dépendante du cahier des charges spécifique de cette spécialité du fait d'un accès parfois compliqué et étiqué. De plus, si les greffes osseuses en chirurgie orthopédique sont principalement réalisées en interposition pour combler des défauts cavitaires ou fracturaires, les greffes osseuses en chirurgie orale sont essentiellement effectuées en apposition dans le but d'augmenter le volume osseux.

Le BRB présente ainsi quelques inconvénients pour son utilisation en chirurgie orale :

- Il n'existe pas de conditionnement en seringues fines particulièrement adapté aux comblements alvéolaires et plus encore au comblement sous sinusien lors de sinus-lift. Cependant, ce conditionnement semble relativement facile à développer si le marché le nécessite.
- La consistance du BRB, bien que présentant de nombreux avantages en terme de malléabilité, ne semble guère adaptée à une utilisation en apposition dans de défauts de classes II et III de Seibert (défauts verticaux de hauteur de crête alvéolaire plus ou moins combinés à des défauts horizontaux de largeur de crête alvéolaire) [Seibert, 1983]. La stabilisation du BRB devra donc forcément être assurée soit par l'utilisation de membranes en collagène ou en titane, soit par l'utilisation de blocs osseux ou minéraux réalisant un coffrage.

L'objectif de ce travail est de déterminer si, mécaniquement, techniquement et ergonomiquement, le BRB peut être utilisé en chirurgie orale pré-implantaire dans les deux indications les plus fréquemment rencontrées [Khoury, 2006], c'est-à-dire pour reconstruire les volumes osseux maxillaires et mandibulaires présentant des défauts, et pour réaliser des élévations du plancher sinusien.

### ***b. Matériels et Méthodes***

Nous avons réalisé une étude cadavérique au Laboratoire d'Anatomie de la Faculté de Médecine de Nice sur un sujet mâle caucasien d'une soixantaine d'années présentant une formule dentaire complète. Le sujet était installé en décubitus dorsal, la tête en légère extension.

Le matériel utilisé comprenait un moteur chirurgical (Stryker Core, Kalamazoo, Michigan, Etats-Unis) muni d'une mèche de 1,1mm de diamètre, un Piézetome (Acteon - Satelec, Mérignac, France) muni des kits d'inserts "Bone Surgery" : BL et "Sinus-Lift" : SL (Acteon - Satelec, Mérignac, France). L'irrigation était réalisée avec du sérum physiologique (NaCl 0,9%), et nous disposions d'une aspiration chirurgicale portative. Nous avons également utilisé des instruments classiques de chirurgie orale et de chirurgie parodontale.

Du fil de suture Ethybond Excel 4/0 en polyester (Ethicon, Johnson & Johnson Health Care, Cincinnati, Ohio, Etats-Unis), des seringues à insuline de 1cc (BD Medical, Rungis, France) et des vis d'ostéosynthèse de récupération ont été utilisées.

La société Graftys (Graftys, Aix-en-Provence, France) a fourni un kit chirurgical stérile de Graftys®BRB ainsi que des plaques de TCP usinées de 30x15x3 mm.

Une membrane micro-perforée en titane (Frios BoneShield) de la marque Dentsply Implants (Möln dal, Suède) a été mise à notre disposition, et une membrane en collagène résorbable a été simulée à l'aide de feuilles en cellulose.

### *Simulation de défauts osseux maxillaires et mandibulaires*

La formule dentaire du patient étant complète, nous avons préalablement procédé à des avulsions dentaires, associées parfois à une ostéotomie et à l'élévation d'un lambeau muco-périosté pour préfigurer les défauts osseux éligibles pour une greffe.

La classification de Seibert [Seibert, 1983] distingue trois classes de défauts osseux alvéolaires :

- Classe I : Perte osseuse bucco-linguale avec hauteur corono-apicale normale (perte horizontale)
- Classe II : Perte osseuse corono-apicale avec largeur crestale bucco-linguale conservée (perte verticale)
- Classe III : Perte osseuse combinée (perte horizontale et verticale)

Ainsi, l'avulsion de la dent 46 et une ostéotomie de sa corticale vestibulaire associée à la réalisation d'un lambeau muco-périosté ont permis de simuler un défaut de classe I de Seibert.

Ensuite, les avulsions des dents 11, 12 et 21 associées à un lambeau muco-périosté et à une ostéotomie de l'os alvéolaire ont permis de créer un défaut de classe III de Seibert.

Enfin, nous avons procédé à l'avulsion atraumatique de la dent 35 afin de simuler un défaut osseux alvéolaire post extractionnel.

### ***Voie d'abord du sinus en vue d'une élévation du plancher sinusien ou sinus-lift***

Afin d'accéder à l'espace sous-sinusien du sinus maxillaire droit, un lambeau muco-périosté a été récliné de la dent 13 à la dent 17. Une fenêtre osseuse rectangulaire a ensuite été réalisée dans la paroi antérieure du sinus par ostéotomie à l'aide du Piézotome et des inserts BS1 et SL1 (Acteon, Satelec, Mérignac, France). Après le retrait du volet osseux, la membrane sinusienne a été décollée à l'aide de curettes et d'instruments chirurgicaux spécifiques afin d'aménager un espace sous-sinusien destiné à recevoir le greffon de BRB [Boyne et James, 1980].

### ***Prélèvement sanguin et préparation du BRB***

Le sang nécessaire à la préparation du BRB a été prélevé sur un donneur volontaire sain par ponction veineuse. L'implant de BRB a ensuite été préparé dans une seringue stérile de 30mL en mélangeant 10 grammes de particules de BCP avec 20mL de sang. Durant les 15 minutes du processus de coagulation, la seringue a été maintenue à la verticale afin de permettre la sédimentation des particules dans le sang comme décrit par Balaguer en 2010 [Balaguer *et al*, 2010].

## ***c. Résultats***

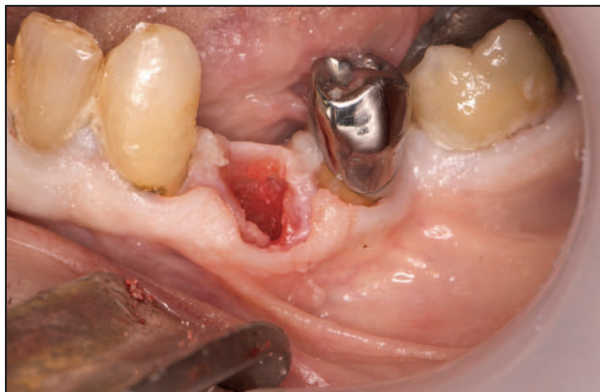
### ***Comblement des défauts osseux alvéolaires post-extractionnels***

Le défaut osseux alvéolaire consécutif à l'avulsion de la dent 35 présentait des parois intactes, notamment la paroi vestibulaire. Les tissus mous ont été décollés sur tout le pourtour de l'alvéole d'extraction afin de pouvoir les mobiliser dans le but d'effectuer des sutures hermétiques après le comblement osseux.

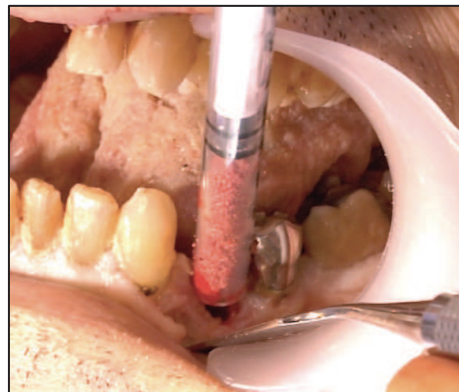
Une fois le site receveur préparé, l'embout d'une seringue à insuline de 1cc a été sectionné afin de pouvoir la charger avec du BRB. L'alvéole d'extraction a alors

été remplie en léger excès en utilisant cette seringue, puis la mise en place du BRB a été ajustée à l'aide d'une spatule de bouche. Enfin, deux points de suture simples ont permis de refermer hermétiquement les tissus pour recouvrir la greffe.

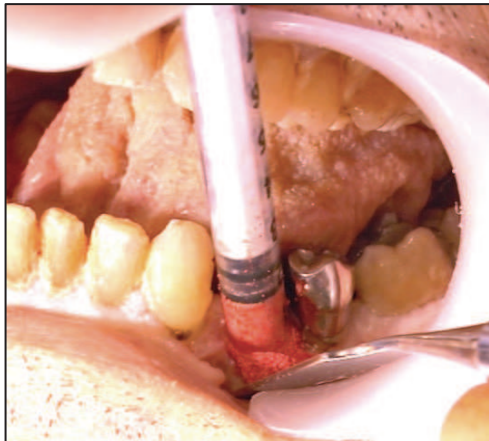
La procédure de comblement en utilisant le BRB s'est révélée particulièrement simple et rapide.



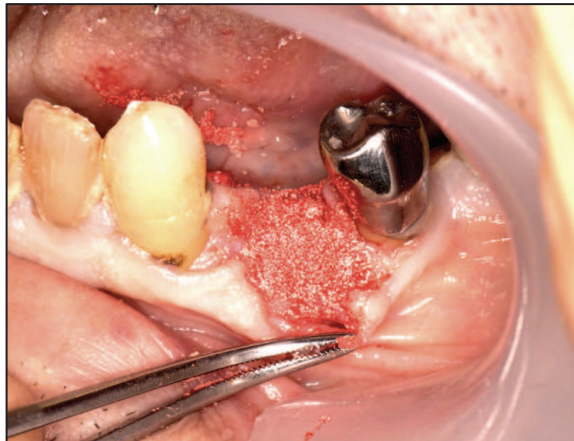
*Alvéole de 34 post-extractionnelle*



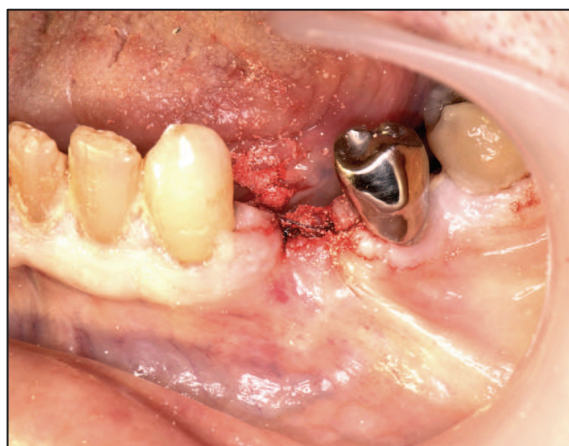
*Comblement alvéolaire à l'aide de BRB*



*Positionnement du BRB à l'aide d'une seringue*



*Le BRB est positionné en léger excès*



*Le site est refermé hermétiquement par des points de suture simples*

**Figure 23 : Comblement alvéolaire post-extractionnel de 34 à l'aide de BRB**

*Chirurgie : A. Paul*

*Photographies : G. Borie, J. Cinesi, J. Sergheraert*

*Avec la participation de F. Boukhechba, R. Le Roy, B. Maes, Société Graftys  
Laboratoire d'Anatomie de la Faculté de Médecine de Nice*

***Reconstruction des défauts osseux de classe I de Seibert***

L'extraction de la dent 46 ainsi que l'ostéotomie de sa corticale vestibulaire ont permis de simuler un défaut de classe I de Seibert présentant une hauteur coronopicale normale mais un défaut dans le sens vestibulo-lingual.

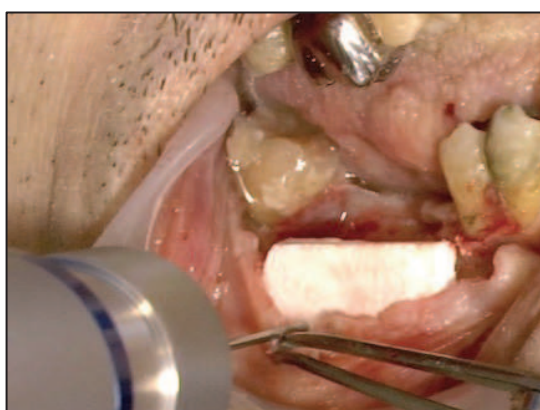

Après une incision sulculaire au niveau des dents 47, 45 et 44, une incision de décharge a été réalisée en mésial de 44 et le lambeau muco-périosté a été décollé puis récliné.

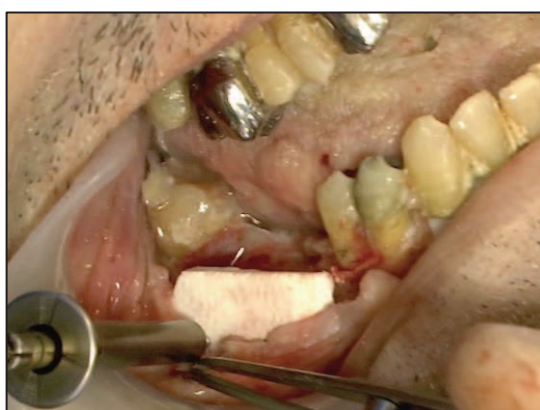
Un bloc de TCP fourni par la société Graftys a été découpé en léger excès à l'aide d'une lame de bistouri n°11 afin de s'adapter en vestibulaire du défaut. Deux perforations de diamètre 1,1mm ont été réalisées dans la partie apicale de la plaque afin de la fixer à l'aide de deux vis auto-taraudantes de 1,4mm de diamètre.

Une fois le coffrage réalisé, le BRB a été mis en place et foulé dans le défaut à l'aide d'une spatule.

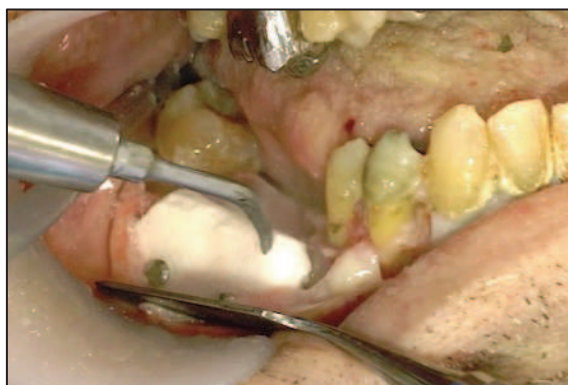
Une incision du périoste a été réalisée afin d'augmenter la laxité du lambeau et ainsi permettre une fermeture hermétique et sans tension à l'aide de points de suture simples.



*Mise en place d'un bloc de TCP afin de coffrer le défaut osseux en regard de 46*



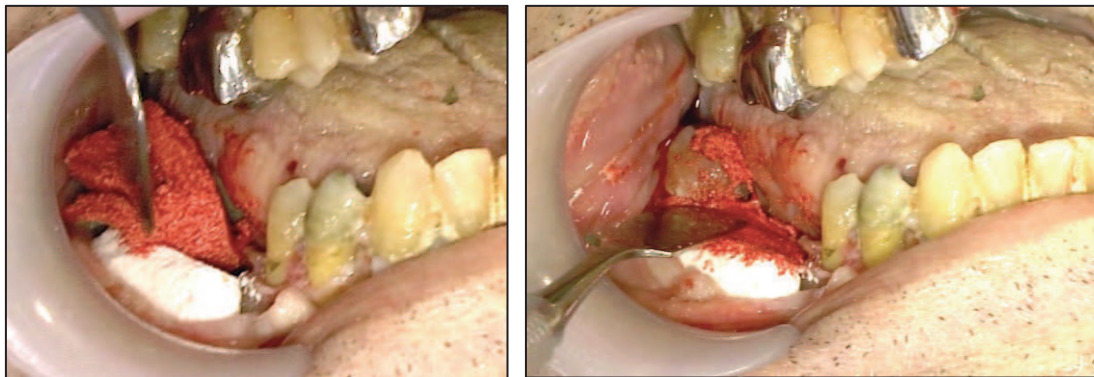
*Fixation du bloc de TCP par 2 vis d'ostéosynthèse*



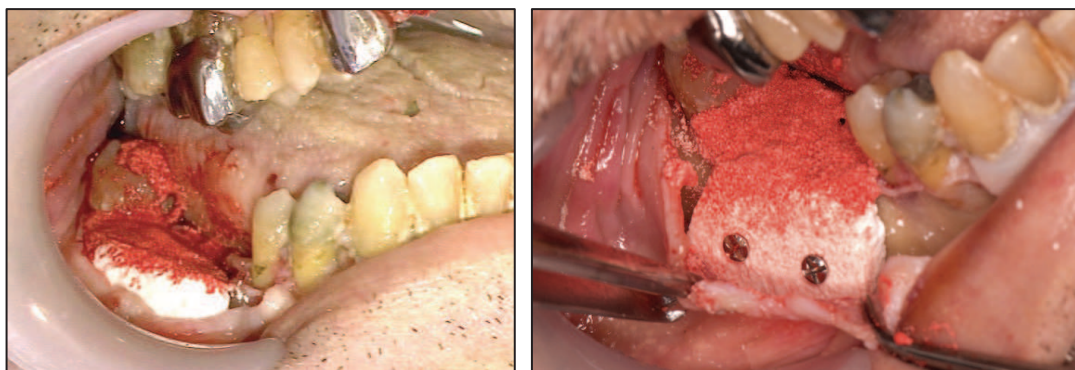
*Les angles du bloc de TCP sont émoussés*



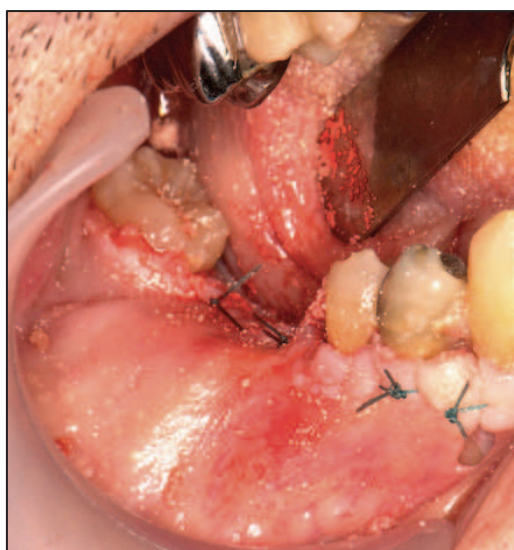
*Mise en place du BRB à l'aide d'une précelle*



*Adaptation du BRB à l'aide d'une spatule*



*Vues cliniques après la mise en place du BRB*



*Le lambeau est repositionné et suturé*

**Figure 24 : Greffe osseuse d'apposition latérale à l'aide de BRB et d'un bloc de TCP**

*Chirurgie : A. Paul*

*Photographies : G. Borie, J. Cinesi, J. Sergheraert*

*Avec la participation de F. Boukhechba, R. Le Roy, B. Maes, Société Graftys*

*Laboratoire d'Anatomie de la Faculté de Médecine de Nice*

### ***Reconstruction des défauts osseux de classe II de Seibert***

Les défauts de classe II de Seibert sont des défauts de hauteur corono-apicale de l'os alvéolaire. Techniquement, de la même façon que nous le verrons ci-dessous pour les défauts de classe III de Seibert, ces défauts peuvent être corrigés en utilisant le BRB en association avec des éléments de maintien du biomatériau (membrane souple ou armée, membrane en titane, blocs osseux, blocs minéraux...).

### ***Reconstruction des défauts osseux de classe III de Seibert***

Les défauts osseux de classe III de Seibert sont des défauts combinés en largeur et en hauteur de la crête alvéolaire maxillaire ou mandibulaire.

Les avulsions des dents 11, 12 et 21 et une ostéotomie de l'os alvéolaire ont permis de créer un défaut de classe III de Seibert, c'est à dire un défaut osseux combiné dans le sens sagittal et le sens transversal.

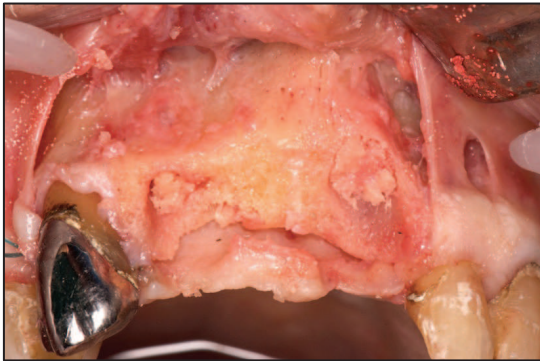
Après une incision intrasulculaire au niveau des dents bordant l'édentement, des incisions de décharge ont été réalisées en distal des dents 13 et 22 afin de récliner un lambeau muco-périosté.

L'implant de BRB préalablement retaillé au scalpel a été mis en place au niveau du défaut à l'aide d'une précelle, et ajusté à la spatule.

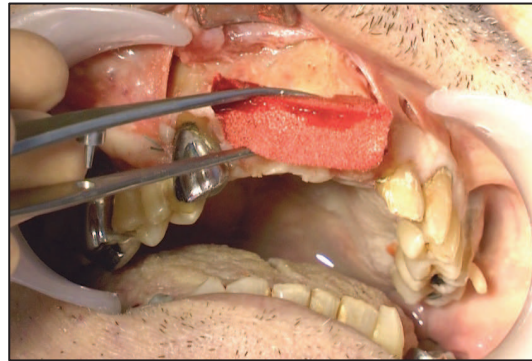
Nous avons ensuite utilisé deux membranes différentes pour maintenir le greffon de BRB. Dans un premier temps, nous avons mis en place une membrane Frios BoneShield microperforée en titane et l'avons fixée en vestibulaire à l'aide de deux vis d'ostéosynthèse après l'avoir glissée et stabilisée sous le lambeau palatin. Dans un second temps, nous avons utilisé une réplique de membrane résorbable en collagène que nous avons glissée sous le lambeau palatin avant de l'appliquer sur le greffon et sur la table osseuse vestibulaire. Le périoste du lambeau a ensuite été incisé afin d'en augmenter la laxité, et le lambeau a été repositionné et suturé à l'aide de points de suture simples.



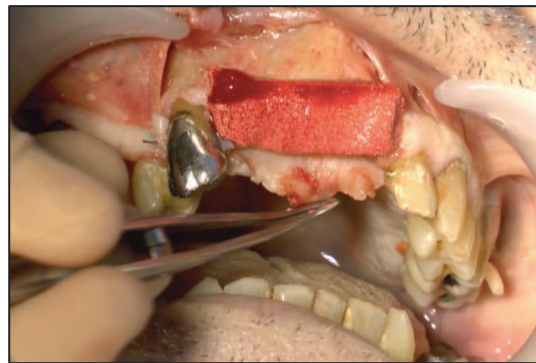
Nous avons constaté une excellente stabilité de la greffe après fermeture du site avec les deux types de membranes.



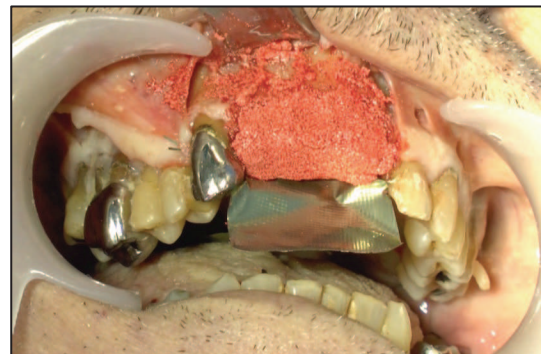
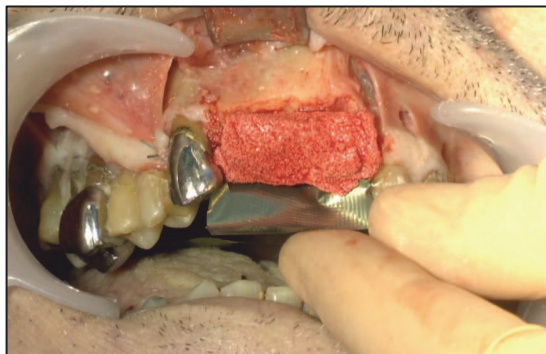
*Défaut osseux corono-apical et vestibulo-palatin*



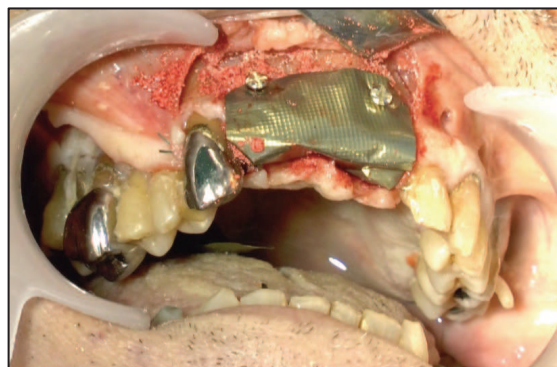
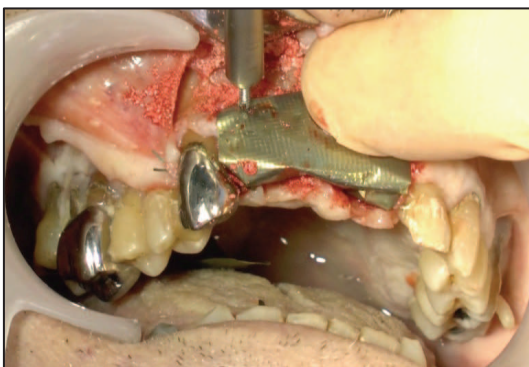
*Mise en place du BRB*



*Adaptation du BRB*

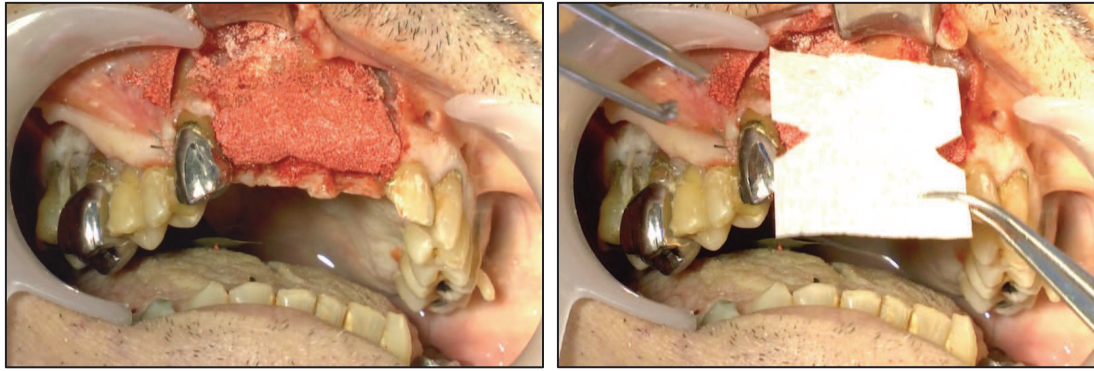


*Positionnement d'une membrane en titane afin de maintenir le BRB*

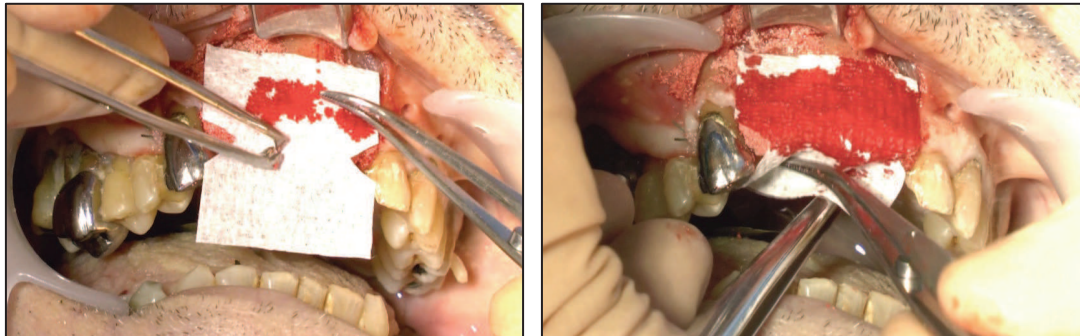


*Fixation de la membrane titane par vis d'ostéosynthèse*

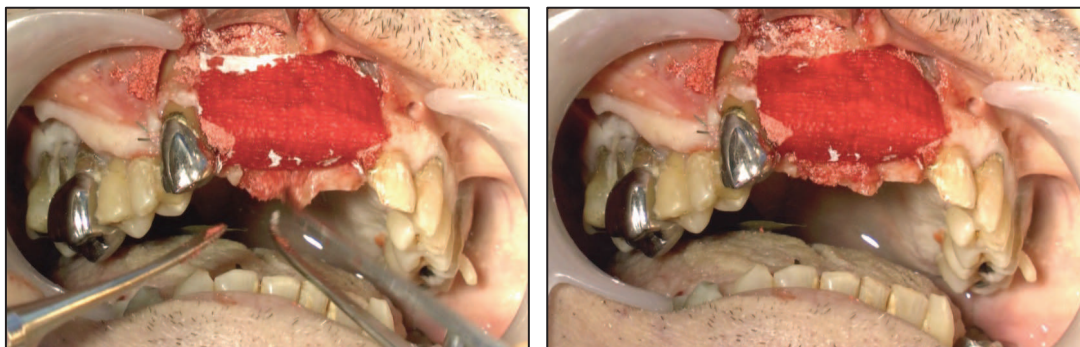




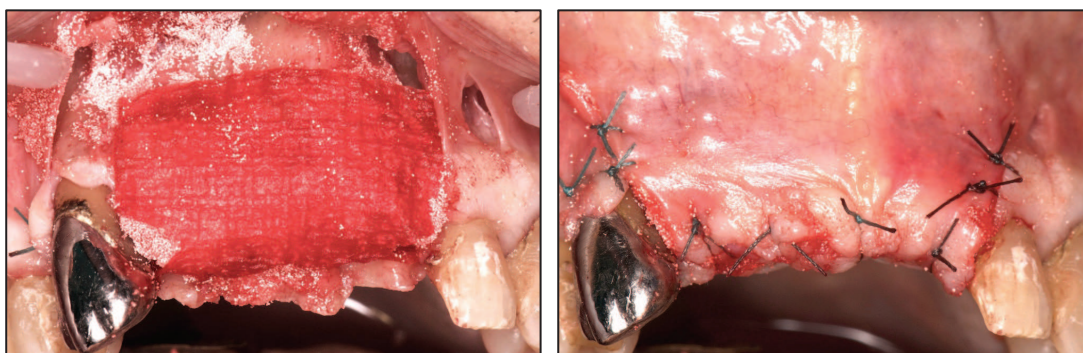
*Alternative de maintien du BRB à l'aide d'une membrane résorbable en collagène*



*Mise en place de la membrane résorbable en collagène*



*La membrane est glissée sous le lambeau palatin et peut être maintenue par des clous ou pins de fixation*



*Vue clinique après mise en place du BRB et de la membrane*

*Le lambeau est repositionné et suturé*

**Figure 25 : Greffe osseuse d'apposition latérale et verticale à l'aide de BRB et de membranes**

*Chirurgie : A. Paul*

*Photographies : G. Borie, J. Cinesi, J. Sergheraert*

*Avec la participation de F. Boukhechba, R. Le Roy, B. Maes, Société Graftys  
Laboratoire d'Anatomie de la Faculté de Médecine de Nice*

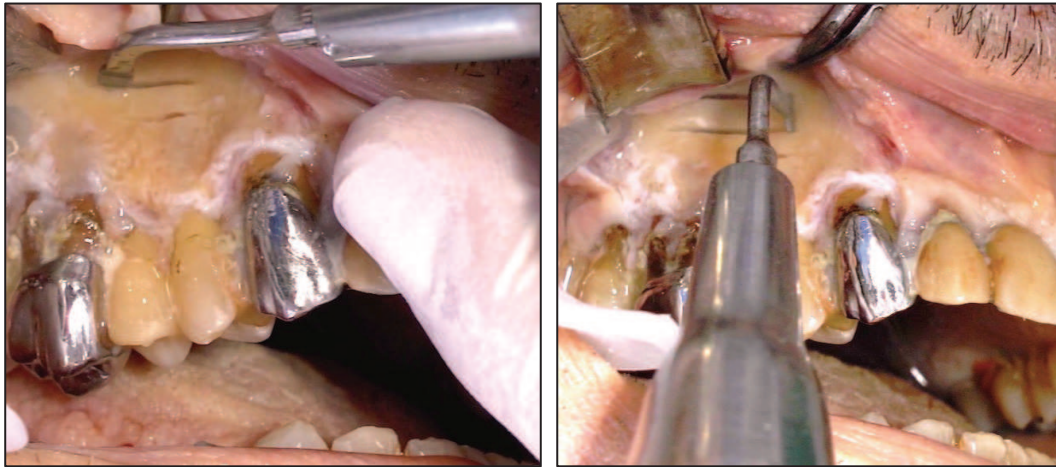
### ***Augmentation osseuse du plancher sinusien : sinus-lift***

Après avoir réalisé l'abord latéral du sinus maxillaire droit et décollé la membrane de Schneider sur sa partie inférieure afin de libérer un espace sous-sinusien destiné à recevoir le greffon, deux seringues à insuline de 1cc ont été préparées et remplies de BRB comme décrit précédemment.

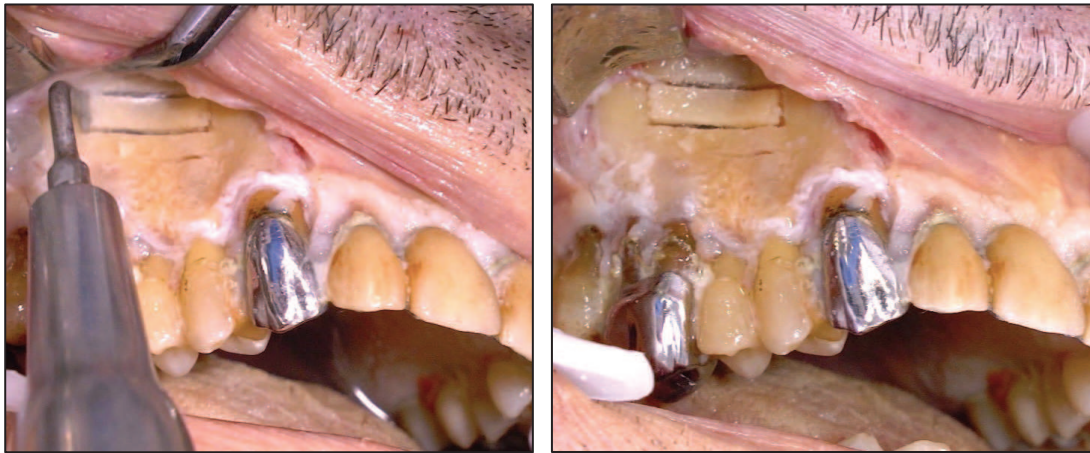
L'espace aménagé situé au dessus du plancher sinusien et en dessous de la membrane de Schneider a ensuite été rempli à l'aide des deux seringues de BRB, jusqu'à obtenir un comblement stable et dense.

Le lambeau a ensuite été remplacé et suturé par des points de suture simples.

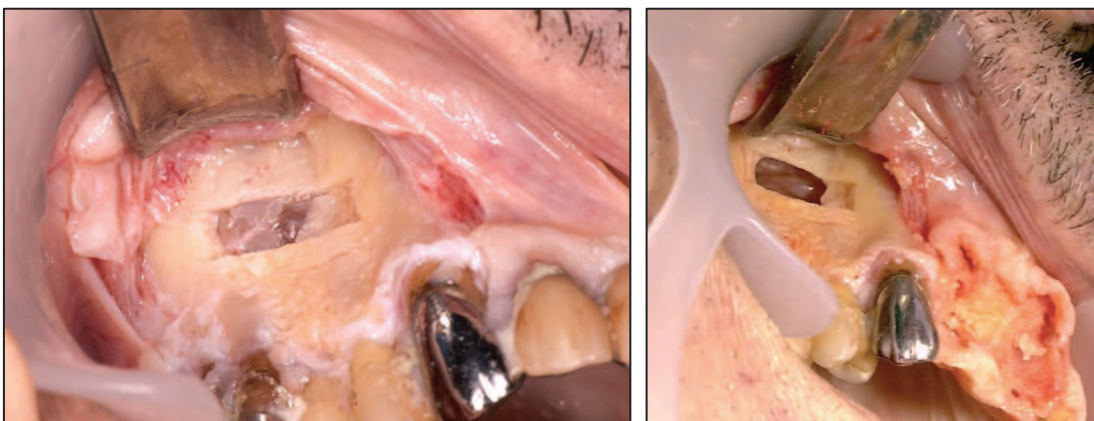




*Abord du sinus maxillaire par voie vestibulaire et réalisation de la fenêtre d'accès*

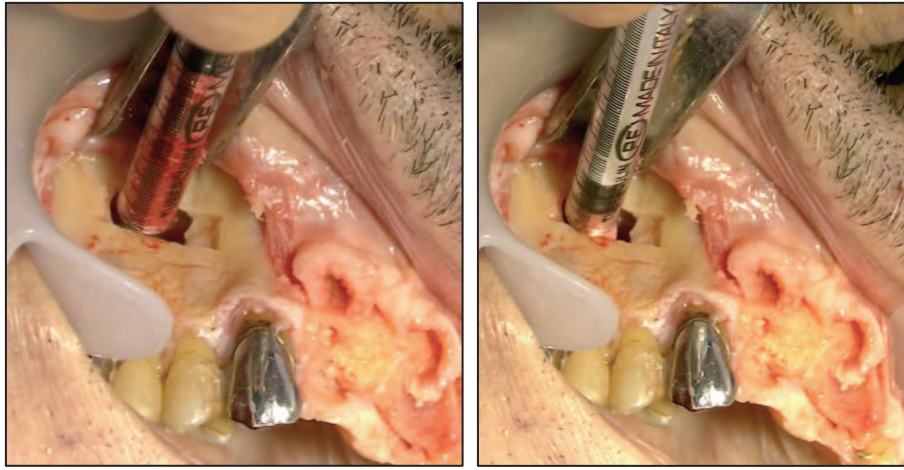


*Mobilisation et éviction de la fenêtre osseuse en prenant soin de ne pas léser la membrane de Schneider*

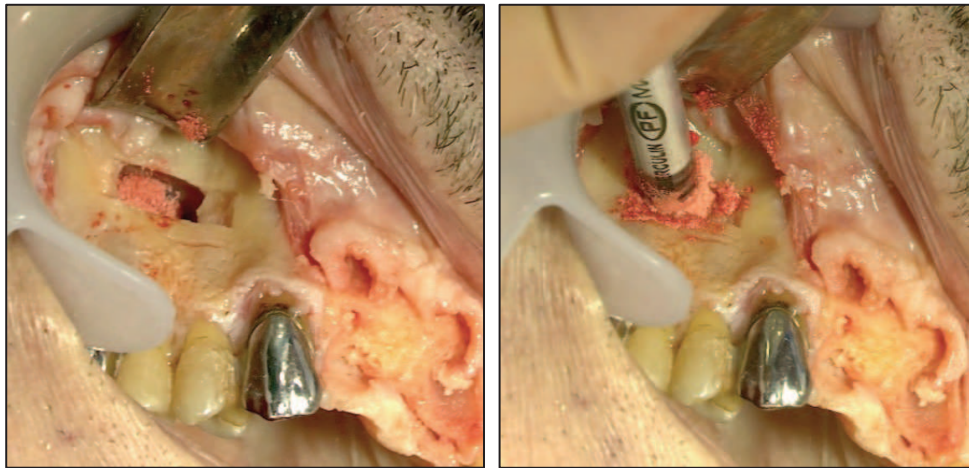


*Vue clinique après abord vestibulaire*

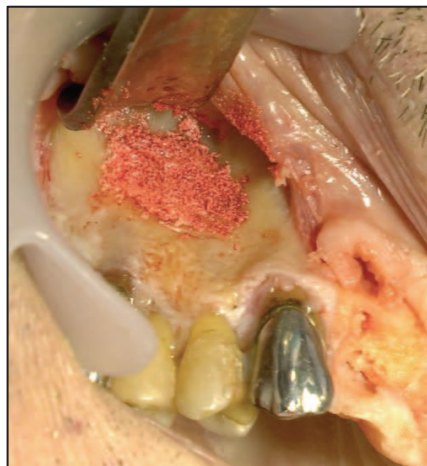*Décollement de la membrane de Schneider*



*Mise en place de BRB dans l'espace sous-sinusal aménagé*



*Mise en place de BRB dans l'espace sous-sinusal aménagé*



*Vue clinique après mise en place du BRB*

**Figure 26 : Greffe osseuse d'augmentation du plancher sinusien droit ou *sinus-lift***

*Chirurgie : A. Paul*

*Photographies : G. Borie, J. Cinesi, J. Sergheraert*

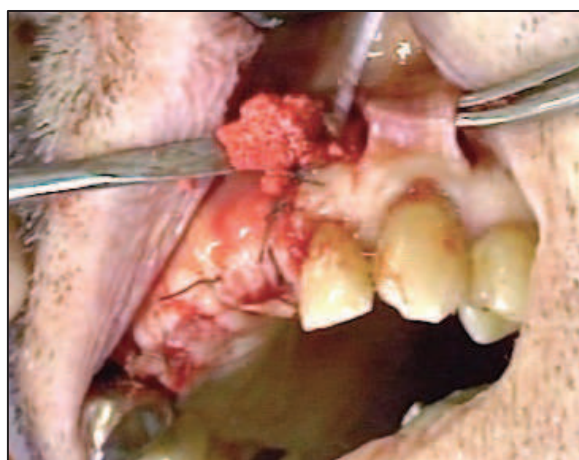
*Avec la participation de J. Lamure, F. Boukhechba, R. Le Roy, B. Maes, Société Graftys  
Laboratoire d'Anatomie de la Faculté de Médecine de Nice*



### *Augmentation osseuse durant les corticotomies à visée orthodontique*

La corticotomie à visée orthodontique implique la décortication alvéolaire sous forme de lignes et de points autour des dents qui doivent être déplacées. Ceci induit une augmentation du turn-over osseux dont la conséquence est l'amplification du mouvement des racines au sein de l'os alvéolaire. Cette technique permettrait, pour certains auteurs, de diviser le temps de traitement orthodontique par trois [Hassan, 2010]. Que les corticotomies soient réalisées après l'élévation d'un lambeau de pleine épaisseur ou par des techniques de tunnelisation comme nous l'avons réalisé ici, un apport osseux peut être réalisé simultanément au niveau de la table osseuse vestibulaire afin de prévenir toute fenestration ou déhiscence osseuse consécutive aux mouvements orthodontiques [Nowzari, 2008].

Nous avons ainsi testé la possibilité d'utilisation du BRB lors d'une corticotomie orthodontique réalisée par une technique de tunnelisation. Cette expérience a consisté en la réalisation de deux traits d'incision verticaux dans la muqueuse vestibulaire interdentaire suivis d'un décollement de cette muqueuse alvéolaire vestibulaire. Il s'avère que la mise en place du BRB à l'aide de spatules était très aisée, et qu'elle pourrait encore être améliorée par l'utilisation de petites seringues de conditionnement de 0,5cc.



**Figure 27 : Greffe osseuse à l'aide de BRB, consécutive à une corticotomie orthodontique**

*Chirurgie : A. Paul*

*Photographies : G. Borie, J. Cinesi, J. Sergheraert*

*Avec la participation de F. Boukhechba, R. Le Roy, B. Maes, Société Graftys  
Laboratoire d'Anatomie de la Faculté de Médecine de Nice*

#### ***d. Discussion***

Cette étude révèle que le BRB pourrait, sans aucun doute, être utilisé en chirurgie orale pré-implantaire pour reconstruire les volumes osseux maxillaires et mandibulaires avant la mise en place d'implants dentaires.

L'étude de faisabilité sur cadavre nous a permis d'affirmer que l'utilisation du BRB convenait parfaitement pour les différentes classes de défauts osseux selon la classification de Seibert [Seibert, 1983], ainsi que pour les élévations du plancher sinusien ou sinus-lift et pour les comblements alvéolaires post-extractionnels.

#### ***Comblement des défauts osseux alvéolaires post-extractionnels***

Les défauts osseux les plus simples à gérer sont sans doute les défauts alvéolaires post-extractionnels. La configuration du défaut présentant le plus souvent une persistance des quatre parois permet un bon maintien du substitut osseux. La mise en place du BRB peut se faire soit à l'aide d'instruments de type spatules, soit à l'aide de petites seringues de 0,5cc ou 1cc qui pourraient, sur nos conseils, être proposées à l'avenir pas la Société Graftys.

#### ***Reconstruction des défauts osseux de classe I de Seibert***

Le BRB peut être utilisé en apposition latérale, il faudra alors le déposer sur le défaut et le maintenir par une membrane en titane ou en collagène que l'on peut immobiliser par des clous de fixation. Une autre alternative consiste à "coffrer" le défaut en utilisant des blocs osseux (autogènes ou allogènes) ou bien des blocs minéraux, cependant, la cohésion et la stabilité remarquables du BRB restreindront l'utilisation de ces techniques de coffrage [Khoury, 2006].

### ***Reconstruction des défauts osseux de classes II et III de Seibert***

Pour ces types de défauts, l'utilisation du BRB est particulièrement aisée, sa mise en place et son ajustement permettent une adaptation parfaite.

Cependant, afin de garantir la stabilité du greffon, il reste indispensable de le maintenir à l'aide d'une membrane ou d'un coffrage rigide. Nous avons testé ici deux types de membranes pour vérifier la possibilité d'utilisation du BRB dans ces défauts.

A priori, la membrane en titane semblait beaucoup plus adaptée du fait de sa rigidité, mais après avoir réalisé à nouveau la procédure avec une simple membrane en collagène, nous en avons conclu que le BRB présente une telle cohésion que ce type de membrane en collagène résorbable est la meilleure solution et fournit une grande stabilité, qui rend superflue l'utilisation de clous de fixation. De plus, les membranes en collagène peuvent s'adapter à la topographie du défaut et être déformées bien plus facilement que les membranes en titane qui possèdent une rigidité et une mémoire de forme rendant leur utilisation bien moins aisée et leur fixation impérative.

### ***Augmentation osseuse du plancher sinusien : sinus-lift***

Dans les procédures d'augmentation de hauteur osseuse du plancher sinusien par abord latéral, les substituts osseux xénogéniques comme le Bio-Oss® ont montré leur efficacité au même titre que la greffe osseuse autogène [Olson *et al.*, 2000]. Ceci est dû en grande partie à l'excellent maintien de la greffe par les parois sinusiennes et par la membrane de Schneider mais également à la vascularisation importante.

Le point essentiel qui pourrait être amélioré dans ce type de greffe osseuse serait une accélération de l'ostéogénèse. En effet, après un sinus-lift réalisé avec de l'os autogène ou un substitut xénogénique, il est nécessaire d'attendre la formation osseuse pendant six à neuf mois avant de procéder à la mise en place des implants [Froum, 1998 ; Valentini, 2000]. Précisément, le BRB, du fait de ses propriétés

biologiques, pourrait favoriser une accélération de l'ostéogenèse et donc permettre de raccourcir le délai avant l'implantation.

En ce qui concerne la procédure, la consistance du BRB semble particulièrement intéressante pour la mise en place dans ce site sinusien. Cependant, nous avons signalé à la Société Graftys qu'un conditionnement du BRB en plusieurs seringues de 1cc serait encore plus adapté. Nous en avons d'ailleurs fait la démonstration en utilisant des seringues à insuline stériles de 1cc.

#### *e. Conclusion*

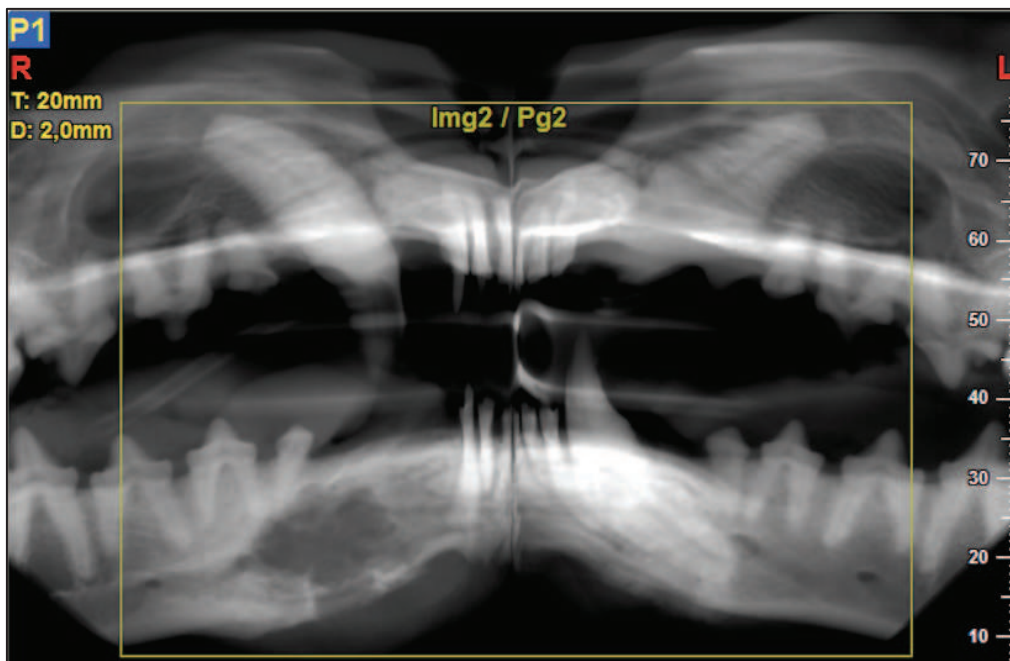
L'utilisation du BRB semble réellement pertinente en chirurgie orale. Nos seules réserves concernaient le conditionnement du biomatériau. En effet, un conditionnement en seringues de 0,5cc et 1cc de faible diamètre serait idéal pour faciliter la mise en place du biomatériau dans les alvéoles dentaires d'extractions ainsi qu'au niveau du plancher sinusien. La Société Graftys nous a assuré qu'une diversification de la gamme de conditionnements était tout à fait réalisable.

Notre objectif, maintenant, est de réaliser une étude de cas cliniques afin d'évaluer les propriétés biologiques du BRB et de déterminer son efficacité clinique et thérapeutique. Celles-ci pourront par exemple comparer, selon un design en "split-mouth", l'utilisation de Bio-Oss pour un sinus-lift, et celle de BRB pour le sinus-lift contro-latéral.

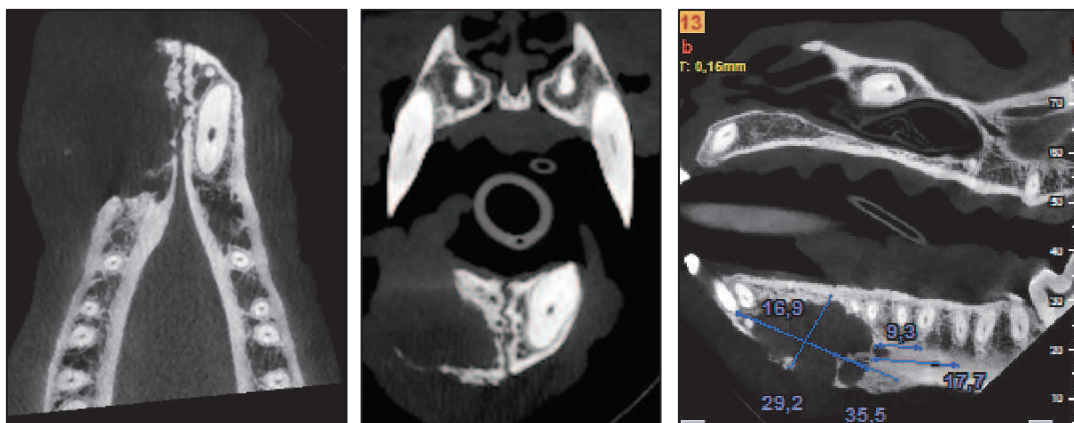
## 2) Reconstruction mandibulaire après chirurgie interruptrice chez le chien

Certains processus tumoraux peuvent amener à des résections étendues au niveau du maxillaire et de la mandibule et nécessitent souvent des greffes osseuses autologues pédiculées pour leur reconstruction.

Chez un chien (Setter Anglais), un améloblastome mandibulaire s'étendant de l'incisive latérale à la seconde prémolaire a nécessité une chirurgie interruptrice. La mise en place de BRB a été permise par la pose de 2 plaques d'ostéosynthèse qui ont assuré le maintien du biomatériau.

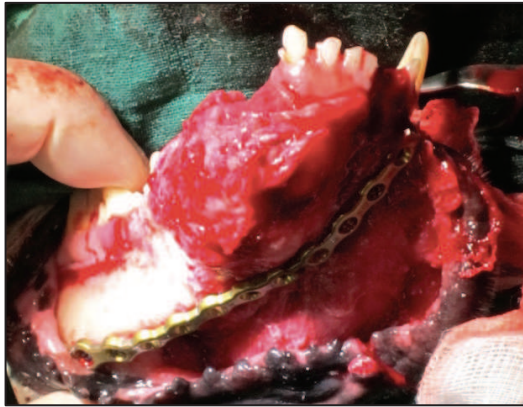


Reconstruction panoramique d'un Cone-Beam permettant de visualiser un améloblastome dans le secteur 4

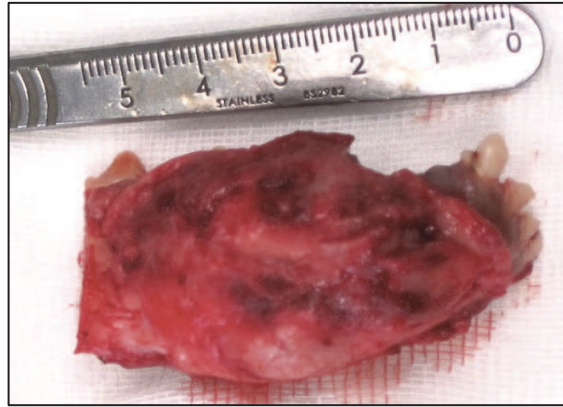


Coupes de Cone-Beam permettant de visualiser un améloblastome mandibulaire

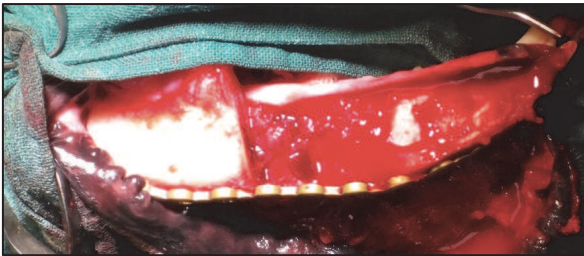




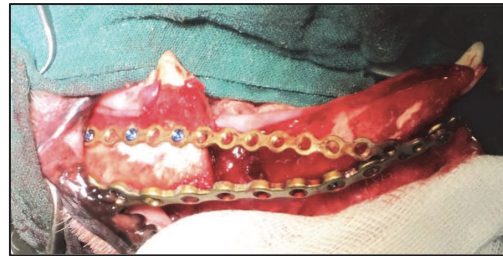*Pose d'une plaque symphysaire avant résection*



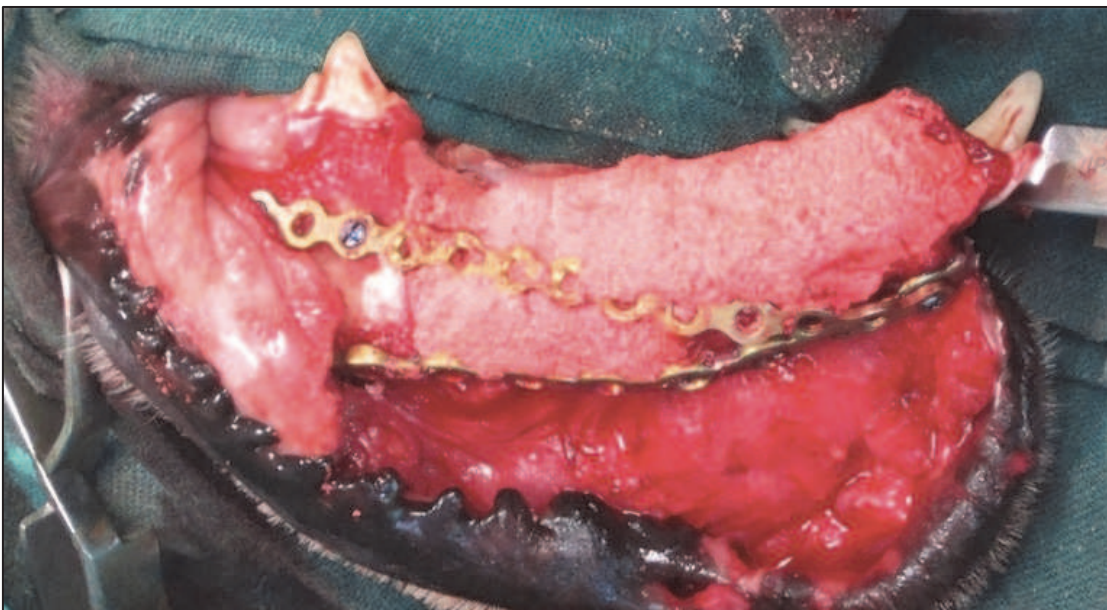
*Pièce anatomique résectionnée*



*Vue clinique après résection en marges saines*



*Pose d'une seconde plaque latérale*



*Vue clinique après mise en place du BRB*

**Figure 28 : Greffe osseuse de reconstruction mandibulaire chez le chien à l'aide de BRB**

*Chirurgie : Dr N. Girard (Vétérinaire à St Laurent du Var)*

*Photographies : F. Boukhechba*

## CONCLUSION

Avec l'essor des traitements prothétiques dentaires implanto-portés, les thérapeutiques visant à augmenter le volume osseux deviennent de plus en plus courantes en chirurgie orale.

Les techniques de greffes osseuses se sont développées ces dernières décennies et permettent aujourd'hui de réparer des défauts osseux de toutes tailles et de toutes topographies.

Même si l'os autogène est encore très utilisé, son utilisation pose des problèmes essentiellement en terme de morbidité du site donneur et en terme de quantité disponible. Ainsi, de nombreux substituts alternatifs ont été mis au point, qu'ils soient organiques ou synthétiques, mais leurs performances en terme d'ostéoinduction peinent à égaler celles de l'autogreffe.

Plus récemment s'est développée l'ingénierie tissulaire osseuse qui propose d'associer ces substituts osseux à des facteurs de croissance et/ou à des cellules ayant un potentiel ostéogénique. Ainsi, un nouveau biomatériau constitué d'un mélange de particules de Phosphate de Calcium biphasique et de sang coagulé a été mis au point : le BRB. Ce biomatériau a montré d'excellents résultats notamment chez le gros animal dans des défauts osseux de grande étendue, avec des résultats comparables à ceux de l'autogreffe. Dès sa disponibilité sur le marché, il sera utilisé en chirurgie orthopédique, et nous avons étudié la possibilité de son utilisation en chirurgie orale.

Ainsi, il apparaît que le BRB possède des propriétés mécaniques et cohésives particulièrement adaptées aux techniques de greffes utilisées en chirurgie orale, et notre unique réserve concerne le conditionnement qui sera facilement adapté par la société Graftys en charge de la commercialisation.

Enfin, les principaux axes de recherche concernent désormais la potentialisation des effets ostéogéniques du BRB. Diverses molécules pourraient être utilisées afin d'enrichir la fraction sanguine du biomatériau avec des cellules possédant un potentiel ostéogénique.



## BIBLIOGRAPHIE

- Antoun, H, Cherfane, P, Billereau, P. Morbidité du prélèvement osseux symphysaire. *Implant*, 2007, 13, 4, p. 10-18.
- Aulakh, T.S., Jayasekera, N., Kuiper, J.-H., and Richardson, J.B. (2009). Long-term clinical outcomes following the use of synthetic hydroxyapatite and bone graft in impaction in revision hip arthroplasty. *Biomaterials* 30, 1732–1738.
- Balaguer, Thierry, Florian Boukhechba, Arnaud Clavé, Sébastien Bouvet-Gerbettaz, Christophe Trojani, Jean-François Michiels, Jean-Pierre Laugier, et al. “Biphasic Calcium Phosphate Microparticles for Bone Formation: Benefits of Combination with Blood Clot.” *Tissue Engineering. Part A* 16, no. 11 (November 2010): 3495–3505. doi:10.1089/ten.TEA.2010.0227.
- Bensoussan, V. Les techniques de prélèvement des greffes osseuses autogènes avant la pose d’implant. *Implantologie*, 2004, 2, 2, p. 87-92.
- Bolander, ME. “Regulation of Fracture Repair by Growth Factors.” *Proceedings of the Society for Experimental Biology and Medicine*. Society for Experimental Biology and Medicine (New York, N.Y.) 200, no. 2 (June 1992): 165–70.
- Boukhechba, F., Balaguer, T., Bouvet-Gerbettaz, S., Michiels, J.-F., Bouler, J.-M., Carle, G.F., Scimeca, J.-C., and Rochet, N. (2011). Fate of bone marrow stromal cells in a syngenic model of bone formation. *Tissue Eng Part A* 17, 2267–2278.
- Boyne, P.J. & James, R. (1980). Grafting of the maxillary sinus floor with autogenous marrow and bone. *Journal of Oral Surgery* 38, 613–618.

- Brånemark, P I, B O Hansson, R Adell, U Breine, J Lindström, O Hallén, and A Ohman. 1977. "Osseointegrated Implants in the Treatment of the Edentulous Jaw. Experience from a 10-year Period." *Scandinavian Journal of Plastic and Reconstructive Surgery. Supplementum* 16: 1–132.
- Buck, B E, L Resnick, S M Shah, and T I Malinin. 1990. "Human Immunodeficiency Virus Cultured from Bone. Implications for Transplantation." *Clinical Orthopaedics and Related Research*, no. 251 (February): 249–53.
- Campan P, Estrade L. La chirurgie pré-implantaire: greffes osseuses. *Réal. Clin.*, 2008, 19.
- Capelli, M. Augmentation du volume osseux par greffe d'os autogène prélevée dans la branche horizontale de la mandibule. *Parod. Dent. Restaur.*, 2003, 23, 3, p. 277-284.
- Canalis, E, M Centrella, and T McCarthy. 1988. "Effects of Basic Fibroblast Growth Factor on Bone Formation in Vitro." *The Journal of Clinical Investigation* 81 (5): 1572–77.
- Cavagna, R., Daculsi, G., and Bouler, J.M. (1999). Macroporous calcium phosphate ceramic: a prospective study of 106 cases in lumbar spinal fusion. *J Long Term Eff Med Implants* 9, 403–412.
- Chiarello, Eugenio, Matteo Cadossi, Giuseppe Tedesco, Paola Capra, Carlotta Calamelli, Alba Shehu, and Sandro Giannini. 2013. "Autograft, Allograft and Bone Substitutes in Reconstructive Orthopedic Surgery." *Aging Clinical and Experimental Research* 25 Suppl 1 (October): S101–103. doi:10.1007/s40520-013-0088-8.
- Cochran, D L, R Schenk, D Buser, J M Wozney, and A A Jones. "Recombinant Human Bone Morphogenetic Protein-2 Stimulation of Bone Formation Around Endosseous Dental Implants." *Journal of Periodontology* 70, no. 2 (February 1999): 139–50.

- Colombier, M, Lesclous, P, Tulasne, JF. La cicatrisation des greffes osseuses. *Rev. Stomatol. Chir. Maxillo-fac.*, 2005, 106, 3, p. 157-164.
- Dadoune, JP. *Histologie* 2<sup>ème</sup> édition. Médecine-Sciences. Flammarion, 2000.
- Davaparnah, M, Szmukler-Moncler S, Khoury PM, Jakubowicz-Kohen B, Martinez, H. *Manuel d'implantologie Clinique, concepts, protocoles et innovations récentes*. 2<sup>ème</sup> édition. Rueil-Malmaison : CdP, 2008, 539 p.
- Deng, J., Zou, Z., Zhou, T., Su, Y., Ai, G., Wang, J., Xu, H., and Dong, S. (2011). Bone marrow mesenchymal stem cells can be mobilized into peripheral blood by G-CSF in vivo and integrate into traumatically injured cerebral tissue. *Neurol. Sci.* 32, 641–651.
- Dies, F. Régénération osseuse guidée par membrane PTFE-e : intérêt de l'association d'une greffe autogène ou d'un biomatériau. *J Parodont Impl Ora.*, 1997, 16, 1, 15-30
- Einhorn, TA. "Enhancement of Fracture-healing." *The Journal of Bone and Joint Surgery. American Volume* 77, no. 6 (June 1995): 940–56.
- Feller, L, R A G Khammissa, M Bouckaert, and J Lemmer. 2013. "Alveolar Ridge Preservation Immediately after Tooth Extraction." *SADJ: Journal of the South African Dental Association = Tydskrif van Die Suid-Afrikaanse Tandheelkundige Vereniging* 68 (9): 408–10.
- Flanagan, Dennis. 2012. "Should the Implant Fit the Patient or Should the Patient Fit the Implant?" *The Journal of Oral Implantology* 38 (5): 547. doi:10.1563/AAID-JOI-D-10-00104.
- Froum, S J, D P Tarnow, S S Wallace, M D Rohrer, and S C Cho. 1998. "Sinus Floor Elevation Using Anorganic Bovine Bone Matrix (OsteoGraf/N) with and Without Autogenous Bone: a Clinical, Histologic, Radiographic, and Histomorphometric

- analysis--Part 2 of an Ongoing Prospective Study.” *The International Journal of Periodontics & Restorative Dentistry* 18 (6): 528–43.
- Froum, Stuart J, Stephen S Wallace, Dennis P Tarnow, and Sang-Choon Cho. 2002. “Effect of Platelet-rich Plasma on Bone Growth and Osseointegration in Human Maxillary Sinus Grafts: Three Bilateral Case Reports.” *The International Journal of Periodontics & Restorative Dentistry* 22 (1): 45–53.
- Garcia, P, D Franz, and M Raschke. 2014. “[Bone substitutes - basic principles and clinical applications].” *Zeitschrift für Orthopädie und Unfallchirurgie* 152 (2): 152–60. doi:10.1055/s-0034-1368210.
- Gaudy, JF. Atlas d’anatomie implantaire. Paris : Masson, 2006, 282 p.
- Giannobile, W V, S W Whitson, and S E Lynch. 1997. “Non-coordinate Control of Bone Formation Displayed by Growth Factor Combinations with IGF-I.” *Journal of Dental Research* 76 (9): 1569–78.
- Giannoudis, Peter V, Thomas A Einhorn, and David Marsh. 2007. “Fracture Healing: The Diamond Concept.” *Injury* 38 Suppl 4 (September): S3–6.
- Haers, PE, W van Straaten, PJ Stoelinga, HA de Koomen, and PA Blydorp. “Reconstruction of the Severely Resorbed Mandible Prior to Vestibuloplasty or Placement of Endosseous Implants. A 2 to 5 Year Follow-up.” *International Journal of Oral and Maxillofacial Surgery* 20, no. 3 (June 1991): 149–54.
- Hansen, JT. Mémoires d’anatomie Netter : tête et cou. Paris : Masson, 2004, 81 f.
- Harris D. Advanced surgical procedures : Bone augmentation. *Dent Update.* ; 1997, 24:332-37
- Hassan, Ali H, Ahmad A Al-Fraidi, and Samar H Al-Saeed. 2010. “Corticotomy-Assisted Orthodontic Treatment: Review.” *The Open Dentistry Journal* 4 (August): 159–64.

doi:10.2174/1874210601004010159.

Joób, F Arpád, Fanni Kerekes, Ferenc Koppány, Barbara Pfeifer, and Tamás Divinyi. 2007. “[Changes in the indications for oral surgical implants based on statistical analysis].” *Fogorvosi szemle* 100 (3): 103–7.

Kabbaj, T, Oujidi, M, Casamajor, P. Greffes osseuses autogènes. Prélèvement rétromolaire versus prélèvement symphysaire. *Implant*, 2006, 12, 2, p. 107-115.

Khoury, F, Khoury, C. Les greffes osseuses mandibulaires en bloc : instrumentation, techniques de prélèvement et usage chirurgical. *J. Parodontol. Implantol. Orale.*, 2006, 25, 1, p. 15-34.

Khoury, Fouad. 2006. *Bone Augmentation in Oral Implantology*. London; Chicago: Quintessence Publishing.

Kollet, O., Dar, A., Shivtiel, S., Kalinkovich, A., Lapid, K., Sztainberg, Y., Tesio, M., Samstein, R.M., Goichberg, P., Spiegel, A., et al. (2006). Osteoclasts degrade endosteal components and promote mobilization of hematopoietic progenitor cells. *Nat. Med.* 12, 657–664.

Kollet, O., Dar, A., and Lapidot, T. (2007). The multiple roles of osteoclasts in host defense: bone remodeling and hematopoietic stem cell mobilization. *Annu. Rev. Immunol.* 25, 51–69.

Kumar, S., and Ponnazhagan, S. (2012). Mobilization of bone marrow mesenchymal stem cells in vivo augments bone healing in a mouse model of segmental bone defect. *Bone* 50, 1012–1018.

- Lapid, K., Glait-Santar, C., Gur-Cohen, S., Canaani, J., Kollet, O., and Lapidot, T. (2008). Egress and Mobilization of Hematopoietic Stem and Progenitor Cells: A Dynamic Multi-facet Process. In *StemBook*, (Cambridge (MA): Harvard Stem Cell Institute).
- Li, S., Zhai, Q., Zou, D., Meng, H., Xie, Z., Li, C., Wang, Y., Qi, J., Cheng, T., and Qiu, L. (2013). A pivotal role of bone remodeling in granulocyte colony stimulating factor induced hematopoietic stem/progenitor cells mobilization. *J. Cell. Physiol.* 228, 1002–1009.
- Liu, Y., Wang, L., Kikuri, T., Akiyama, K., Chen, C., Xu, X., Yang, R., Chen, W., Wang, S., and Shi, S. (2011). Mesenchymal stem cell-based tissue regeneration is governed by recipient T lymphocytes via IFN- $\gamma$  and TNF- $\alpha$ . *Nat. Med.* 17, 1594–1601.
- Lindhe, Jan, Niklaus Peter Lang, and Thorkild Karring. *Clinical Periodontology and Implant Dentistry*. Vol.2, Vol.2,. Oxford: Blackwell Munksgaard, 2008.
- Lynch, Samuel E., Stephen B. Trippel, Richard D. Finkelman, Rafael A. Hernandez, Christopher P. Kiritsy, and Harry N. Antoniades. 1994. “The Combination of Platelet-derived Growth factor-BB and Insulin-like Growth factor-I Stimulates Bone Repair in Adult Yucatan Miniature Pigs.” *Wound Repair and Regeneration* 2 (3): 182–90.
- De Long, W.G., Jr, Einhorn, T.A., Koval, K., McKee, M., Smith, W., Sanders, R., and Watson, T. (2007). Bone grafts and bone graft substitutes in orthopaedic trauma surgery. A critical analysis. *J Bone Joint Surg Am* 89, 649–658.
- Maujean, E, Struillou, X. Traitement implantaire du maxillaire postérieur : revue de la littérature. *Rev. Odonto-stomatol.*, 2003, 33, p. 201-227.
- Mckenna, Gerald, and Francis M Burke. 2010. “Age-related Oral Changes.” *Dental Update* 37 (8): 519–23.
- Mellonig, J T. “Freeze-dried Bone Allografts in Periodontal Reconstructive Surgery.” *Dental Clinics of North America* 35, no. 3 (July 1991): 505–20.

- Mellonig JT, Prewett AB, Moyer MP. HIV inactivation in a bone allograft. *J Periodontol* 1992;12:979–983
- Misch, CM, Misch, CE. Intraoral autogenous donor bone grafts for implant dentistry. In: contemporary implant dentistry. 2nd edition. St Louis : Mosby, 1999, p. 497-508.
- Mohan, S, T Linkhart, J Jennings, and D Baylink. 1986. “Chemical and Biological Characterization of Low-molecular-weight Human Skeletal Growth Factor.” *Biochimica et Biophysica Acta* 884 (2): 243–50.
- Mouline, Caroline C, Danielle Quincey, Jean-Pierre Laugier, Georges F Carle, Jean-Michel Bouler, Nathalie Rochet, and Jean-Claude Scimeca. “Osteoclastic Differentiation of Mouse and Human Monocytes in a Plasma Clot/biphasic Calcium Phosphate Microparticles Composite.” *European Cells & Materials* 20 (2010): 379–92.
- Nowzari, Hessam, Frank Kazuo Yorita, and Hsuan-Chen Chang. 2008. “Periodontally Accelerated Osteogenic Orthodontics Combined with Autogenous Bone Grafting.” *Compendium of Continuing Education in Dentistry (Jamesburg, N.J.: 1995)* 29 (4): 200–206; quiz 207, 218.
- Olson JW, Dent CD, Morris HF, Ochi S. Long-term assessment (5 to 71 months) of endosseous dental implants placed in the augmented maxillary sinus. *Ann Periodontol* 2000; 5: 152–156
- Ozaki, W, Buchman, SR, Goldstein, SA, Fyhrie, DP. A comparative analysis of the microarchitecture of cortical membranous and cortical endochondral onlay bone grafts in the craniofacial skeleton. *Plast. Reconstr. Surg.*, 1999, 104, p. 139-147.
- Petit, I., Szyper-Kravitz, M., Nagler, A., Lahav, M., Peled, A., Habler, L., Ponomaryov, T., Taichman, R.S., Arenzana-Seisdedos, F., Fujii, N., et al. (2002). G-CSF induces stem

cell mobilization by decreasing bone marrow SDF-1 and up-regulating CXCR4. *Nat. Immunol.* 3, 687–694.

Palacci, P. *Esthétique et implantologie*. Paris : Quintessence international, 2001, 227 p.

Pallesen, Lars, Søren Schou, Merete Aaboe, Erik Hjørting-Hansen, Anders Nattestad, and Flemming Melsen. “Influence of Particle Size of Autogenous Bone Grafts on the Early Stages of Bone Regeneration: a Histologic and Stereologic Study in Rabbit Calvarium.” *The International Journal of Oral & Maxillofacial Implants* 17, no. 4 (August 2002): 498–506.

Petit, I., Szyper-Kravitz, M., Nagler, A., Lahav, M., Peled, A., Habler, L., Ponomaryov, T., Taichman, R.S., Arenzana-Seisdedos, F., Fujii, N., et al. (2002). G-CSF induces stem cell mobilization by decreasing bone marrow SDF-1 and up-regulating CXCR4. *Nat. Immunol.* 3, 687–694.

Pfeilschifter, J, M Oechsner, A Naumann, R G Gronwald, H W Minne, and R Ziegler. 1990. “Stimulation of Bone Matrix Apposition in Vitro by Local Growth Factors: a Comparison Between Insulin-like Growth Factor I, Platelet-derived Growth Factor, and Transforming Growth Factor Beta.” *Endocrinology* 127 (1): 69–75.

Philippe, B. Le site mandibulaire postérieur. *Inf. Dent.*, 2006, 88, 10, p. 491-496

Pini Prato, GP, Cairo, F. Déformations des crêtes alvéolaires: prévention et reconstruction. *Revue des techniques chirurgicales*. *Parod. Dent. Restaur.*, 2004, 24, 5, p. 436-443.

Plobete-Michel, MG. Michel JF. *Les applications chirurgicales des ultra-sons*. Paris : Quintessence international, 2008, 95 p.

Poirier, Jacques, and Martin Catala. *Histologie : Les tissus*. Masson, 2006.

Princ, G, Piral, T. *Chirurgie osseuse pré-implantaire*. *Mémento*. Paris : Cdp, 2008, 121 p.



- Ransford, A.O., Morley, T., Edgar, M.A., Webb, P., Passuti, N., Chopin, D., Morin, C., Michel, F., Garin, C., and Pries, D. (1998). Synthetic porous ceramic compared with autograft in scoliosis surgery. A prospective, randomized study of 341 patients. *J Bone Joint Surg Br* 80, 13–18.
- Rosen, P S, M A Reynolds, and G M Bowers. 2000. “The Treatment of Intrabony Defects with Bone Grafts.” *Periodontology* 2000 22 (February): 88–103.
- Rosset, P, F Deschaseaux, and P Layrolle. 2014. “Cell Therapy for Bone Repair.” *Orthopaedics & Traumatology, Surgery & Research: OTSR* 100 (1 Suppl): S107–112. doi:10.1016/j.otsr.2013.11.010.
- Russo R, Scarborough N. Inactivation of viruses in demineralized bone matrix. FDA workshop on tissue transplantation and reproductive tissue, June 20–21, 1995, Bethesda, MD. Simmonds RJ, Holmberg SD, Hurwitz RL, et al. Transmission of human immunodeficiency virus type 1 from a seronegative organ and tissue donor. *N Engl J Med* 1992;326:726–732.
- Steinmetz, M., Pelster, B., Lucanus, E., Arnal, J.F., Nickenig, G., and Werner, N. (2013). Atorvastatin-induced increase in progenitor cell levels is rather caused by enhanced receptor activator of NF-kappaB ligand (RANKL) cell proliferation than by bone marrow mobilization. *J. Mol. Cell. Cardiol.* 57, 32–42.
- Scipioni, A, Bruschi, GB. Technique d’élargissement de la crête édentée : étude sur 5 ans. *Int. J. Period. Restor. Dent.*, 1994, 14, 5, p. 451-459.
- Seban, A, Bonaud, P. Insuffisances osseuses transversales et verticales traitées par greffon de l’angle mandibulaire à visée implantaire. *Implantologie*, 2006, 4, 4, p. 49-53.
- Sebbag, P, Missika, P. Les matériaux de comblement : classification et propriétés. *Implant*,

1995, 1, 3, p. 217-233.

Seibert JS. Reconstruction of deformed, partially edentulous ridges, using full thickness onlay grafts. Part I. Technique and wound healing. *Compend Contin Educ Dent* 1983;4:437-53

Solyom, E, Armand, S. Les reconstructions osseuses en implantologie. *Techniques de greffes en inlay et onlay. Implantologie*, 2008, 6, 2, p. 49-64.

Steinmetz, M., Pelster, B., Lucanus, E., Arnal, J.F., Nickenig, G., and Werner, N. (2013). Atorvastatin-induced increase in progenitor cell levels is rather caused by enhanced receptor activator of NF-kappaB ligand (RANKL) cell proliferation than by bone marrow mobilization. *J. Mol. Cell. Cardiol.* 57, 32–42.

Stoelinga, P J, P A Blijdorp, R R Ross, H A De Koomen, and T J Huybers. “Augmentation of the Atrophic Mandible with Interposed Bone Grafts and Particulate Hydroxylapatite.” *Journal of Oral and Maxillofacial Surgery: Official Journal of the American Association of Oral and Maxillofacial Surgeons* 44, no. 5 (May 1986): 353–60.

Tatsumi, K., Otani, H., Sato, D., Enoki, C., Iwasaka, T., Imamura, H., Taniuchi, S., Kaneko, K., Adachi, Y., and Ikehara, S. (2008). Granulocyte-colony stimulating factor increases donor mesenchymal stem cells in bone marrow and their mobilization into peripheral circulation but does not repair dystrophic heart after bone marrow transplantation. *Circ. J.* 72, 1351–1358.

Tortora G, Derrickson, B. *Principes D’anatomie et de Physiologie*. De Boeck, 2007.

Tulasne, JF. Greffe de sinus : os autogène ou substitut osseux ? *Titane*, 2005, 2, 1, p. 49-53.

- Tulasne, JF, Andreani, JF. Les greffes osseuses en implantologie. Paris : Quintessence international, 2004, 117 p.
- Urist, Marshall R, and Basil S Strates. 2009. "The Classic: Bone Morphogenetic Protein." *Clinical Orthopaedics and Related Research* 467 (12): 3051–62. doi:10.1007/s11999-009-1068-3.
- Valentini, P, D Abensur, B Wenz, M Peetz, and R Schenk. 2000. "Sinus Grafting with Porous Bone Mineral (Bio-Oss) for Implant Placement: a 5-year Study on 15 Patients." *The International Journal of Periodontics & Restorative Dentistry* 20 (3): 245–53.
- Valentini, Pascal, and David J Abensur. 2003. "Maxillary Sinus Grafting with Anorganic Bovine Bone: a Clinical Report of Long-term Results." *The International Journal of Oral & Maxillofacial Implants* 18 (4): 556–60.
- Vanassche, B J, P J Stoelinga, H A de Koomen, P A Blijdorp, and J H Schoenaers. "Reconstruction of the Severely Resorbed Mandible with Interposed Bone Grafts and Hydroxylapatite. A 2-3 Year Follow-up." *International Journal of Oral and Maxillofacial Surgery* 17, no. 3 (June 1988): 157–60.
- Xing, Z., Ryan, M.A., Daria, D., Nattamai, K.J., Van Zant, G., Wang, L., Zheng, Y., and Geiger, H. (2006). Increased hematopoietic stem cell mobilization in aged mice. *Blood* 108, 2190–2197.
- Yousfi, M. La résorption des greffons et matériaux de comblement/régénération. Titane, 2005, 2, 4, p. 22.
- Zerah, A. Apport du PRF dans les greffes osseuses : à propos de cas de greffes pariétales. *Implantologie*, 2004, 2, 1, p. 5-20.

Zérath E. “Facteurs de Croissance, Thérapie Génique et Os.” EM-Consulte, 2000.

Zhang, L, E Leeman, D C Carnes, and D T Graves. 1991. “Human Osteoblasts Synthesize and Respond to Platelet-derived Growth Factor.” *The American Journal of Physiology* 261 (2 Pt 1): C348–354.

# ARTICLE

**Mobilization by granulocyte colony-stimulating factor does not improve bone formation induced by a blood clot/BCP composite**

Adrien Paul,<sup>1,2,3,4,5</sup> David Momier,<sup>1,2,3</sup> Florian Boukhechba,<sup>1,2,3,6</sup> Jean-François Michiels,<sup>7</sup> Nathalie Rochet<sup>1,2,3\*</sup>

<sup>1</sup>Université Nice Sophia Antipolis, iBV, UMR7277, 06100 Nice, France

<sup>2</sup>CNRS, iBV, UMR7277, 06100 Nice, France

<sup>3</sup>Inserm, iBV, U1091, 06100 Nice, France

<sup>4</sup>Université Nice Sophia Antipolis, UFR odontologie, 06000 Nice, France

<sup>5</sup>Centre Hospitalier Universitaire, pôle d'odontologie, 06000 Nice, France

<sup>6</sup>Graftys, 13854 Aix en Provence, France

<sup>7</sup>Centre Hospitalier Universitaire, service d'anatomopathologie, 06000 Nice, France

\*Correspondance to : Nathalie Rochet, e-mail : [rochet@unice.fr](mailto:rochet@unice.fr), iBV, institut de Biologie Valrose, Univ. Nice Sophia Antipolis, Tour Pasteur, UFR Médecine, 28, avenue de Valombrose, 06107 Nice Cedex 2, France

## Abstract

We described previously that blood clot and biphasic calcium phosphate (BCP) microparticles constitute a composite biomaterial (BRB) able to repair a bone critical defect in rat and to induce ectopic bone formation in mice. G-CSF mobilization is currently used in clinical practice to enrich blood with hematopoietic stem cells (HSC) and granulocytes and has been more recently described to mobilize bone marrow mesenchymal stem cells (MSC). Here we have tested two hypotheses related to the effect of G-CSF on bone formation. First we asked whether replacing normal blood by G-CSF-mobilized blood altered the osteogenic property of the BRB. Second, we asked whether bone formation induced by BRB could be altered by G-CSF treatment of the recipient animals. In C57BL/6 mice our results indicate that G-CSF induces a marked increase of circulating HSC and granulocytes, but not MSC. Subcutaneous implantations revealed first that BRB prepared with G-CSF-enriched blood (BRBe) induces less bone formation compared to BRB prepared with normal blood, and second that G-CSF treatment of the recipients after implantation slightly but not significantly decreases bone formation induced by BRB. Altogether these results indicate that G-CSF mobilization has a deleterious effect on the bone formation induced by this blood/ BCP composite.

## INTRODUCTION

We previously showed that blood clotted around biphasic calcium phosphate (BCP) microparticles constitute a composite biomaterial (BRB) able to repair a bone critical defect in rat and to induce ectopic bone formation in mice. In vivo we also demonstrated that among the blood cells, the mononuclear fraction containing monocytes and lymphocytes, plays a positive role in the ectopic bone formation induced by the BRB [Balaguer *et al.*, 2010]. This is consistent with in vitro results showing that the interaction of the monocytes with BCP particles triggers the expression of the genes encoding for the pro-angiogenic vascular endothelial growth factor (VEGF) and the stromal cell-derived factor (SDF-1), both chemo-attractant cytokines for stem cells [Mouline *et al.*, 2010].

Granulocyte colony-stimulating factor (G-CSF) mobilization is currently used in clinical practice to increase circulating hematopoietic stem cells (HSC) and granulocytes (GC). G-CSF acts first by mobilizing the HSC from the bone marrow to the blood compartment, and second by stimulating the granulocytic differentiation [Hoggatt J and Pelus 2011; Kollet *et al.*, 2006; Kollet *et al.*, 2007; Lapid *et al.*, 2008; Motabi and Dipersio 2012; Li *et al.*, 2013; Xing *et al.*, 2006]. More recently it has been suggested that G-CSF could also mobilize bone marrow mesenchymal stem cells (MSC) into the blood [Deng *et al.*, 2011; Tatsumi *et al.*, 2008] and that this mobilization could augment bone healing in a mouse model of segmental bone defect [Kumar and Ponnazhagan 2012].

In the present work, we made the hypothesis that G-CSF mobilization may augment the bone formation induced by the BRB. Two different protocols were used to test this hypothesis. In a first protocol C57BL/6 mice were injected with G-CSF to obtain blood enrichment with stem cells and granulocytes. BRB was then prepared either



with regular blood (BRB) or with G-CSF-enriched blood (BRBe). These two composites were implanted in the back of syngenic C57BL/6 mice and bone formation was compared. This aimed to test the hypothesis that the presence of the mobilized cells directly into the blood/BCP biomaterial at the time of implantation may potentiate the osteoinductive effect of BRB. In a second protocol, BRB was implanted in the back of C57BL/6 mice that were secondary treated with G-CSF. This second approach aimed to test the hypothesis that the mobilized cells could migrate into the implants and influence bone formation.

## **METHODS**

### **Animals**

All the animal experiments were conducted according to the guidelines of the « Direction Départementale des Services Vétérinaires » and received the approval of the Comité Institutionnel d’Ethique Pour l’Animal de Laboratoire (CIEPAL) under reference NCE/2012-69. Twenty-two-week-old C57BL/6 female mice (JANVIER.LABS, Le Genest St Isle, France) were housed in the animal house of the Faculty of Medicine of Nice.

### **G-CSF mobilization of bone marrow cells in C57BL/6 mice**

G-CSF (filgrastim, Hospira, Warwickshire, UK) solutions were prepared extemporaneously at a final concentration of 75  $\mu$ g/mL by dilution in sterile 0.9% NaCl solution. C57BL/6 mice were injected intraperitoneally (IP) in a final volume of 100  $\mu$  L, every 24 hours for 5 to 7 days. Control animals were injected in parallel with 100  $\mu$  L of a sterile 0.9% NaCl solution.

### **Analysis of peripheral blood cells**

Blood cell counts were performed daily on blood samples (40  $\mu$  L) withdrawn at the tail vein of the mice using commercial tubes loaded with EDTA acting as anticoagulant (Sarstedt, Nümbrecht, Germany). These samples were kept at room temperature and analyzed within six hours using a Hemavet<sup>®</sup>950 system (Drew Scientific, Cumbria, UK). Total red blood cells (RBC), platelets (PTL), white blood cells (WBC), granulocytes, lymphocytes and monocytes were numerated.

### **Analysis of hematopoietic stem cells in peripheral blood**

Circulating hematopoietic stem cells were quantified from blood withdrawn six hours after the last injection of G-CSF or NaCl. Mice were anesthetized by IP injection of a mixture of ketamine (90 mg/kg, Virbac, Carros, France) and xylazine (4.5 mg/kg, Ceva, Libourne, France) and blood was taken by intracardiac puncture using sodium citrate as anticoagulant. Red blood cells and platelets were eliminated following the protocol recommended by STEMCELL Technologies Company. Blood samples were diluted 1/10 in a hypotonic buffer constituted of an ammonium chloride solution (8.3 g/L) and incubated on ice for 15 minutes. The cells were then washed two times by centrifugation at 300 g for 10 min and were suspended in complete medium consisting of alpha MEM containing 10% fetal calf serum Hyclone (Perbio, Brebières, France), 100 U/mL penicillin and 100 U/mL streptomycin. The nucleated cells were counted after dilution 1/20 in a solution of 3% acetic acid and then seeded at the concentration of  $2 \times 10^5$  cells/mL in methylcellulose containing appropriated cytokines (MethoCult M3434, STEMCELL Technologies, Grenoble, France). After 7

days of culture the hematopoietic stem cells were numerated (colony forming units, CFU).

### **Analysis of circulating mesenchymal stem cells**

Mesenchymal stem cells in the blood of the mice were quantified by counting the colonies of fibroblast cells (CFU-F) adherent to plastic after 7 to 10 days of culture. Nucleated cell prepared from blood samples as described above were suspended in complete medium and seeded into a single 100mm culture dish. After 7-10 days of culture, colonies were counted after fixation in an alcoholic solution of FineFIX (MILESTONE Sorisole, Italy) and nuclear staining with hematoxylin.

### **Biomaterial, implant preparation and subcutaneous implantation**

The biomaterial used was calibrated (40-80  $\mu\text{m}$ ) particles of BCP (Biphasic Calcium Phosphate) supplied by Graftys (Aix-en-Provence, France), composed of 60% hydroxyapatite (HA:  $\text{Ca}_{10}(\text{PO}_4)_6(\text{OH})_2$ ) and 40% tricalcium phosphate (TCP:  $\text{Ca}_3(\text{PO}_4)_2$ ). The BCP particles were sterilized by heating at 180°C for 2 hours.

Blood needed for the preparation of BCP/ blood composite (BRB) or enriched BRB (BRBe) was collected six hours after the last injection of G-CSF or NaCl by intracardiac puncture as described above. BRB implants were prepared in 1mL sterile syringes by mixing 50 mg of BCP particles with 100  $\mu\text{L}$  of blood. Clotting activation was obtained by addition of 10  $\mu\text{L}$  of 2%  $\text{CaCl}_2 \cdot 2\text{H}_2\text{O}$ . During coagulation process (10min) the syringe was held vertically to allow sedimentation of particles in the blood as previously described (Balaguer et al, 2010).

SC implantation was performed on 28-week-old C57BL/6 female mice (JANVIER.LABS), anesthetized as described above. After shaving and disinfecting

the skin, a 5 mm incision was performed in the upper part of the back. After cutting the syringe tip each mouse received two implants positioned symmetrically on both sides of the vertebral axis in subcutaneous pockets beneath the dorsal skin and close to the root or the tale. The skin was sutured and mice were placed under a heat lamp during the recovery period.

### **Histological analysis and evaluation of bone formation in BRB implants**

The implants were retrieved at two time points, corresponding to 2 and 5 weeks. The mice were sacrificed by CO<sub>2</sub> inhalation and the implants were retrieved, fixed in 10% buffered formalin for 24 hours, sectioned into 3 parts, partially decalcified in a 10% (w/v) ethylene diaminetetraacetic acid (EDTA) (ICN biomedical, Aurora, OH, USA) for 24 hours at room temperature and embedded in paraffin. Serial sections of 4µm were performed with a microtome and stained with hematoxylin, erythrosyn and saffron (HES).

Four observers performed quantification of implant colonization blindly from HES slides. The following scale was applied to estimate bone colonization in the implants: (Score 1): 0-9% colonization, (Score 2): 10-19% colonization, (Score 3): 20-29% colonization, (score 4): 30-39% colonization, (Score 5): 40-49% colonization, (Score 6): 50-59% colonization, (Score 7): 60-69% colonization, (Score 8): 70-79% colonization, (Score 9): 80-89% colonization, (Score 10): 90-100% colonization. Each implant was divided into three parts and the average bone colonization of the parts was calculated for each implant. The data were statistically analyzed using the Mann-Whitney test. Differences were considered statistically significant at \*\*  $p \leq 0.01$  and \*  $p \leq 0.05$ .

## **Statistical Analysis**

Bow plots were used to present the data of blood cell counts and CFU (maximum, 3rd quartile: 25% of the results are above this value, median: 50% of the results are above this value, 1st quartile: 75% of the results are above this value, minimum). The quantification of osteogenesis was made from the average of the three scores for each implant. Data were statistically analyzed using the Mann-Whitney test. Differences were considered statistically significant at \* $p < 0.05$  and \*\* $p < 0.01$ .

## **RESULTS**

### **Effect of G-CSF on circulating cells**

Two groups of 6 mice were treated for 6 consecutive days by IP injection of G-CSF or 0.9% NaCl and blood samples were withdrawn every day 6 hours after the injection. Enumeration of the mature cells indicated that after the fifth injection G-CSF induced a statistically significant increase of the white blood cells (Fig. 1) due to the specific increase of the granulocytes (Figs. 2). Conversely no effect was observed on the number of red blood cells, platelets, lymphocytes, monocytes, eosinophils and basophils (Table 1). Analysis of the stem cells revealed that G-CSF induced a 20 times increase of the HSC compared to control mice (Fig. 3a). However, no plastic adherent colony (CFU-F) was detected indicating that G-CSF does not induce mesenchymal stem cell mobilization into the blood (Fig. 3b).

### **Comparison of bone formation induced by BRB and BRB enriched (BRBe)**

In the next experiments, all the implants were scored following a scale going from 1 to 10 as described in the methods. Figure 4 shows representative pictures of score 1

(Fig. 4A, 4B) and score 10 (Fig. 4C, 4D). Implants scored 1 were colonized on a very small distance limited to the peripheral part of the biomaterial and consisted in fibrous tissue, inflammatory cells and blood vessels. Implants scored 10 were fully colonized by woven bone (Fig. 4C) consisting in a fibrillar collagen matrix present in the whole particle interspace, many giant multinucleated cells or osteoclast-like cells attached to the BCP particles as we described before [Trojani *et al.*, 2006; Balaguer *et al.*, 2010; Boukhechba *et al.*, 2011], osteocytes and numerous blood vessels (Fig. 4D). In the first experiment, bone formation induced by BRB and BRBe was compared. Two groups of eight mice were implanted either with BRB prepared with BCP particles and normal blood or with enriched BRB (BRBe) prepared with BCP particles and mobilized blood collected from mice treated with G-CSF. After two weeks, four mice in each group (n=8 implants) were sacrificed and the implants examined. HES stained sections of BRB implants showed, as expected at this time point, that tissue colonization was limited to the periphery of the implants on a width of about 100  $\mu\text{m}$ . This semi quantitative scoring revealed that BRBe and BRB implants induced similar tissue formation with a mean score around 3 for both implant type (Fig. 5a). After 6 weeks the BRB implants were fully colonized by woven bone. Comparison between BRB and BRBe implants at this time point indicated that the colonization of the BRBe implants were significantly lower than the colonization of the BRB implants with mean scores of  $9.07 \pm 0.44$  and  $9.92 \pm 0.16$  respectively (Fig. 5b). These results indicate that mobilized blood combined to BCP particles (BRBe) has lower osteogenic properties than normal blood and BCP particles (BRB) in ectopic site.

### **Influence of G-CSF mobilization of bone formation induced by BRB and BRBe**

We then evaluated the putative effect of G-CSF mobilization of the recipient mice after implantation of BRB or BRBe. Two groups of eight mice were implanted either with BRB or with BRBe. After one week, half of the mice of each group received a daily IP injection of G-CSF during six days. The other half of the mice received NaCl and constituted the control groups. After a total of six weeks all the implants were retrieved for histological analysis (Fig. 5). Analysis of the BRB implants revealed no significant difference of bone formation between mice treated with G-CSF or with NaCl with mean values of  $9.46 \pm 0.69$  for the BRB/G-CSF group and  $9.92 \pm 0.16$  for the BRB/NaCl group. Analysis of the BRBe implants revealed that bone colonization was lower in mice treated with G-CSF than in control mice receiving NaCl with mean score values of  $9.07 \pm 0.44$  for BRBe/NaCl and  $7.66 \pm 1.78$  for BRBe/G-CSF (Fig. 5b). Nevertheless this difference was not statistically significant. The comparison between the four conditions (Fig. 5b) indicated first that preparation of BRB with mobilized blood instead of normal blood is deleterious to bone formation and second that G-CSF mobilization of the recipient animal after implantation slightly but not significantly decreases bone formation induced by BRB or BRBe.

### **DISCUSSION**

In the present work we asked whether G-CSF mobilization could increase bone formation induced by a new bone substitute composed of blood clottes around BCP particles (BRB). We previously described that the BRB induces woven bone formation after subcutaneous implantation in C57BL/6 mice and can repair a critical defect in rat femur [Balaguer et al., 2010]. We asked whether G-CSF enrichment of

the blood used to prepare the BRB could accelerate and augment the new-formed bone. First we confirm here that G-CSF mobilization results in a 20 times increase of HSC and 2 times increase of granulocytes in the peripheral blood of C57BL/6 mice, which corroborates previous studies [Petit *et al.*, 2002, Kollet *et al.*, 2007, Lapid *et al.*, 2008]. We observed no effect of G-CSF on the egress of mesenchymal stem cells conversely with recent studies which have shown a 3 fold increase of MSC in the peripheral blood [Tatsumi *et al.*, 2008; Deng *et al.*, 2011].

The effect of G-CSF mobilization, that is the increase of circulating HSC and granulocytes, on bone formation was studied here in two ways. First we asked whether blood enriched by G-CSF mobilization could alter the bone formation induced by this blood/BCP composite. In a previous study we have shown that the osteogenic effect of the BRB was, at least in part, due to the mononuclear fraction of the blood cells including monocytes, lymphocytes and circulating stem cells, this last subpopulation being present in very low amount. We show here that after six weeks, that a lower amount of bone was formed in BRBe implants compared to BRB implants. This result indicates that enrichment of the blood with HSC and GC has a deleterious effect on bone formation. Recent studies from our group and from others have shown that the inflammatory reaction associated with T lymphocyte activation in the implants is deleterious to bone formation [Liu *et al.*, 2011; Bouvet Gerbettaz *et al.*, 2014, *in press*]. Owing to these results our hypothesis is that the deleterious effect we observed here with BRBe could be related to the presence of a higher number of GC present in the BRBe implants at the time of implantation. These cells, through the secretion of inflammatory factors, could increase the inflammatory signals, which could lead to a deleterious effect on bone formation.



Second we asked whether bone formation induced by BRB or BRBe could be affected by the G-CSF mobilization of the recipient animals. This idea was to evaluate the influence of an increase of MSC trafficking on the bone formation as observed by other authors in a mouse model of segmental bone defect [Kumar and Ponnazhagan 2012]. Our results differ but can be consistent with those of Kumar and Ponnazhagan since we observed no MSC egress into the peripheral blood after G-CSF injection and no augmentation of bone formation in ectopic site.

Overall, our results strongly suggest that the use of G-CSF mobilization has no beneficial effect on the bone formation induced by the BRB in ectopic site.

#### **ACKNOWLEDGMENTS**

This work was supported by the CNRS and by an ARS (Agence régionale de Santé) fellowship for A.P. The authors are grateful to Heidy Schmid-Antomarchi for her technical help.

#### **REFERENCES**

Balaguer T, Boukhechba F, Clavé A, Bouvet-Gerbettaz S, Trojani C, Michiels JF, Laugier JP, Bouler JM, Carle GF, Scimeca JC, Rochet N. Biphasic calcium phosphate microparticles for bone formation: benefits of combination with blood clot. *Tissue Eng Part A* 2010;16:3495-3505.

Boukhechba F, Balaguer T, Bouvet-Gerbettaz S, Michiels JF, Bouler JM, Carle GF, Scimeca JC, Rochet N. Fate of bone marrow stromal cells in a syngenic model of bone formation. *Tissue Eng Part A* 2011;17:2267-2278.

Bouvet-Gerbetaz S, Boukhechba F, Balaguer T, Schmid-Antomarchi H, Michiels JF, Scimeca JC, Rochet N. Adaptive immune response inhibits ectopic mature bone formation induced by BMSCs/BCP/plasma composite in immune competent mice. *Tissue Eng Part A*. 2014 Apr 30. *In press*.

Deng J, Zou Z, Zhou T, Su Y, Ai G, Wang J, Xu H, Dong S. Bone marrow mesenchymal stem cells can be mobilized into peripheral blood by G-CSF in vivo and integrate into traumatically injured cerebral tissue. *Neurol Sci* 2011;32:641–651.

Hoggatt J and Pelus LM. Mobilization of hematopoietic stem cells from the bone marrow niche to the blood compartment. *Stem Cell Research & Therapy* 2011, 2:13-20.

Kollet O, Dar A, Shvitiel S, Kalinkovich A, Lapid K, Sztainberg Y, Tesio M, Samstein RM, Goichberg P, Spiegel A, Elson A, Lapidot T. Osteoclasts degrade endosteal components and promote mobilization of hematopoietic progenitor cells. *Nat Med* 2006;12:657-664.

Kollet O, Dar A, Lapidot T. The multiple roles of osteoclasts in host defense: bone remodeling and hematopoietic stem cell mobilization. *Annu Rev Immunol* 2007;25:51-69.

Kumar S and Ponnazhagan S. Mobilization of bone marrow mesenchymal stem cells in vivo augments bone healing in a mouse model of segmental bone defect. *Bone* 2012;50:1012–1018.

Motabi HI and DiPersio JF. Advances in stem cell mobilization. *Blood Reviews* 2012 ; 26 : 267–278.

Lapid K, Glait-Santar C, Gur-Cohen S, Canaani J, Kollet O, Lapidot T. Egress and Mobilization of Hematopoietic Stem and Progenitor Cells: A Dynamic Multi-facet Process. December 10, 2012), StemBook, ed. The Stem Cell Research Community, StemBook, doi/10.3824/stembook.1.91.1.

- Li S, Zhai Q, Zou D, Meng H, Xie Z, Li C, Wang Y, Qi J, Cheng T, Qiu L. A pivotal role of bone remodeling in granulocyte colony stimulating factor induced hematopoietic stem/progenitor cells mobilization. *J Cell Physiol* 2013;228:1002-1009.
- Liu Y, Wang L, Kikuri T, Akiyama K, Chen C, Xu X, Yang R, Chen W, Wang S, Shi S. Mesenchymal stem cell-based tissue regeneration is governed by recipient T lymphocytes via IFN- $\gamma$  and TNF- $\alpha$ . *Nat Med* 2011;17:1594-1601.
- Mouline CC, Quincey D, Laugier JP, Carle GF, Bouler JM, Rochet N, Scimeca JC. Osteoclastic differentiation of mouse and human monocytes in a plasma clot/biphasic calcium phosphate microparticles composite. *Eur Cell Mater* 2010;20:379–392.
- Petit I, Szyper-Kravitz M, Nagler A, Lahav M, Peled A, Habler L, Ponomaryov T, Taichman RS, Arenzana-Seisdedos F, Fujii N, Sandbank J, Zipori D, Lapidot T. G-CSF induces stem cell mobilization by decreasing bone marrow SDF-1 and up-regulating CXCR4. *Nat Immunol* 2002;3:687–694.
- Tatsumi K, Otani H, Sato D, Enoki C, Iwasaka T, Imamura H, Taniuchi S, Kaneko K, Adachi Y, Ikehara S. Granulocyte-colony stimulating factor increases donor mesenchymal stem cells in bone marrow and their mobilization into peripheral circulation but does not repair dystrophic heart after bone marrow transplantation. *Circ J* 2008;72:1351–1358.
- Trojani C, Boukhechba F, Scimeca JC, Vandenbos F, Michiels JF, Daculsi G, Boileau P, Weiss P, Carle GF, Rochet N. Ectopic bone formation using an injectable biphasic calcium phosphate/Si-HPMC hydrogel composite loaded with undifferentiated bone marrow stromal cells. *Biomaterials* 2006;27:3256-3264.
- Xing Z, Ryan MA, Daria D, Nattamai KJ, Van Zant G, Wang L, Zheng Y, Geiger H. Increased hematopoietic stem cell mobilization in aged mice. *Blood* 2006;108:2190–2197.

## FIGURE LEGENDS

FIGURE 1: Evolution of the total amount of circulating leukocytes in the blood of mice receiving 100 $\mu$ L IP of G-CSF (7.5 $\mu$ g) (n = 6) or NaCl 0.9% (n = 6) for 6 consecutive days. Data were analyzed using the Mann-Whitney test, \* $p \leq 0.05$

FIGURE 2: Evolution of circulating granulocytes in the blood of mice receiving 100 $\mu$ L IP of G-CSF (7.5 $\mu$ g) (n = 6) or NaCl 0.9% (n = 6) for 6 consecutive days. Data were analyzed using the Mann-Whitney test, \*\* $p \leq 0.01$

FIGURE 3: Quantification of hematopoietic (HSC) and mesenchymal stem cell (MSC) in the blood of mice receiving 100 $\mu$ L IP of G-CSF (7.5 $\mu$ g) (n = 3) or NaCl 0.9% (n=2) for 5 days. (a) HSC number was obtained by counting the colony forming units (CFU) in the blood after culture in methylcellulose. (b) MSC number was obtained by counting the fibroblastic colony forming units (CFU-F) adherent to plastic. Data were analyzed using the Mann-Whitney test, \*\* $p \leq 0.01$ .

FIGURE 4: Histological analysis of implants sections representative of score 1 (A, B) and score 10 (C, D). Scale bars (A, C): 200  $\mu$ m, (B, D): 50  $\mu$ m.

FIGURE 5: Semi quantitative scoring of bone formation in BRB and BRBe implants (a) after two weeks of implantation in subcutaneous position, (b) after 6 weeks of implantation. Recipient mice implanted with BRB or BRBe were injected with G-CSF or NaCl during 5 days after the first week of implantation.

Table 1: Circulating blood cells in C57BL/6 treated with G-CSF or NaCl for 5 days. Total leucocytes, granulocytes, lymphocytes, monocytes, erythrocytes and platelets were counted. The results are expressed as median  $\pm$  standard value and (\*) indicates statistically significant differences with  $p^* < 0.05$  and  $p^{**} < 0.01$ .

Figure 1

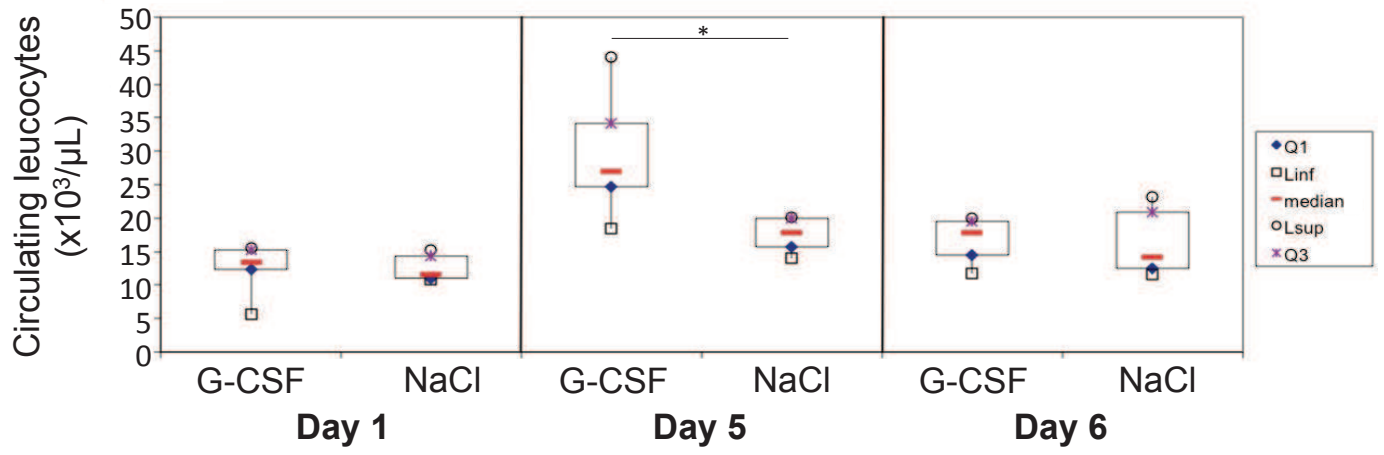


Figure 2

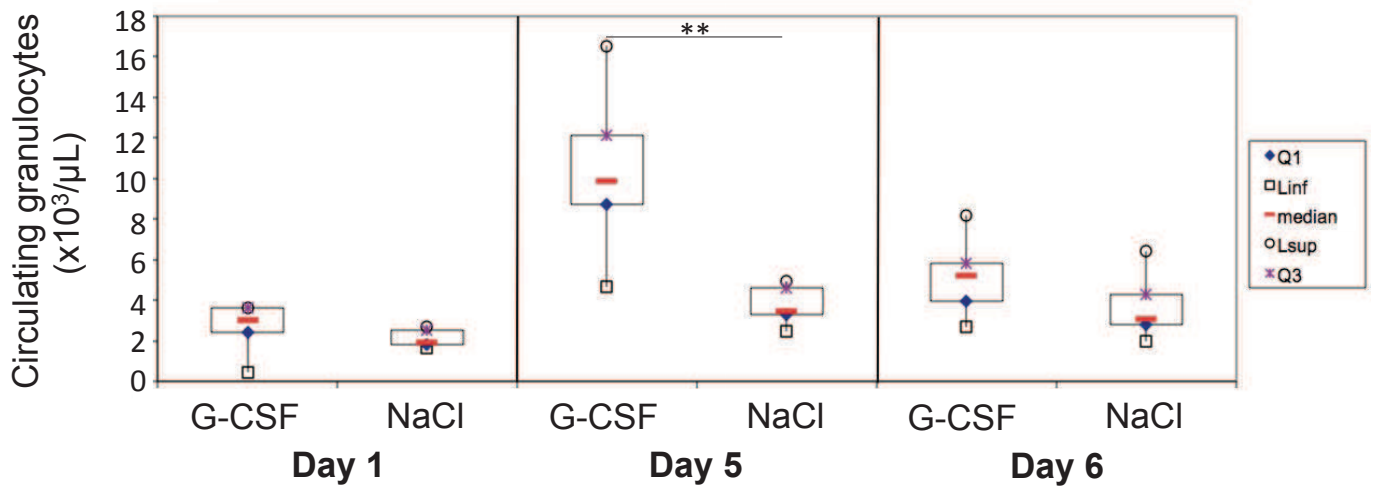


Figure 3

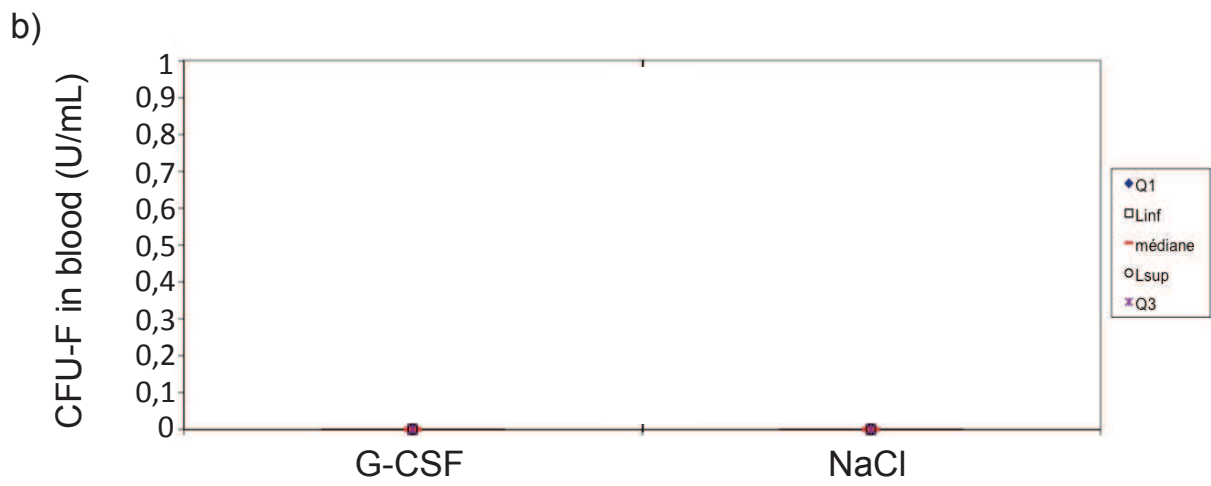
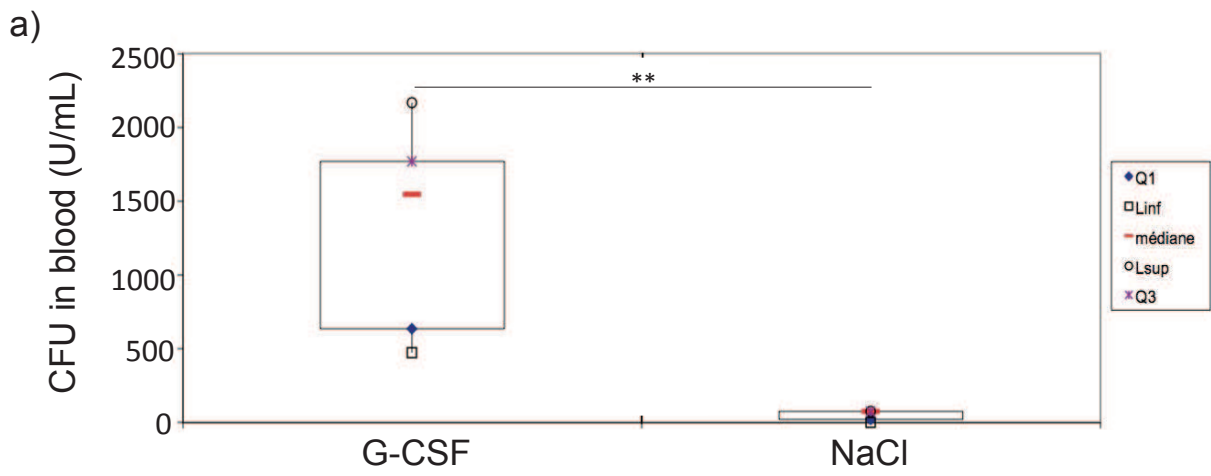




Figure 4

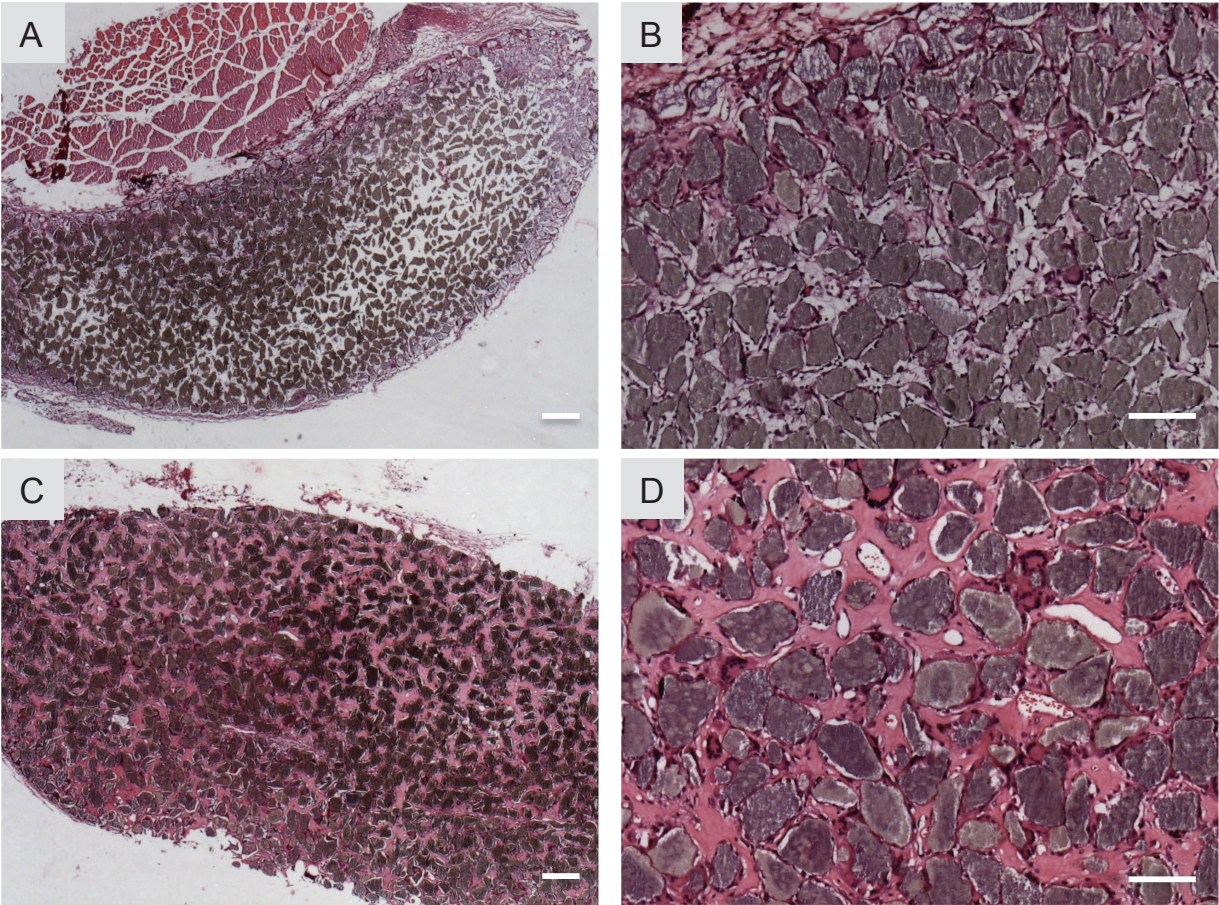




Figure 5

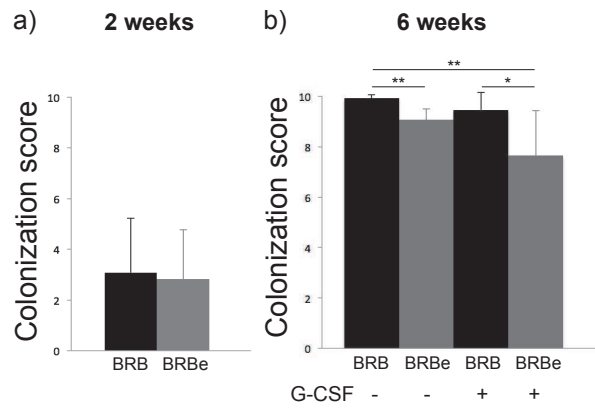


Table 1

	Day 1		Day 5		Day 6	
	G-CSF	NaCl	G-CSF	NaCl	G-CSF	NaCl
Leucocytes (K/ $\mu$ L)	14.07 $\pm$ 5.99	13.43 $\pm$ 3.77	29.48** $\pm$ 9.17	18.94 $\pm$ 5.20	16.82 $\pm$ 3.40	16.36 $\pm$ 5.32
Granulocytes (K/ $\mu$ L)	3.07 $\pm$ 1.81	2.41 $\pm$ 1.11	10.37** $\pm$ 4.01	4.07 $\pm$ 1.59	5.15 $\pm$ 1.91	3.65 $\pm$ 1.61
Lymphocytes (K/ $\mu$ L)	10.21 $\pm$ 3.89	10.31 $\pm$ 2.33	16.98 $\pm$ 4.37	13.67 $\pm$ 3.58	10.91 $\pm$ 1.89	12.08 $\pm$ 3.79
Monocytes (K/ $\mu$ L)	0.53 $\pm$ 0.2	0.49 $\pm$ 0.26	1.01 $\pm$ 0.43	0.79 $\pm$ 0.29	0.47 $\pm$ 0.19	0.42 $\pm$ 0.22
Erythrocytes (M/ $\mu$ L)	8.85 $\pm$ 2.77	9.23 $\pm$ 1.67	7.72 $\pm$ 1.23	7.39 $\pm$ 1.65	5.89 $\pm$ 1.17	7.06 $\pm$ 1.36
Platelets (K/ $\mu$ L)	537 $\pm$ 199	633 $\pm$ 223.51	561 $\pm$ 154	489 $\pm$ 193	248 $\pm$ 150	392 $\pm$ 189



## *Serment d'Hippocrate*

*En présence des Maîtres de cette Faculté, de mes chers condisciples, devant l'effigie d'Hippocrate,*

*Je promets et je jure, au nom de l'Être Suprême, d'être fidèle aux lois de l'Honneur et de la probité dans l'exercice de La Médecine Dentaire.*

*Je donnerai mes soins gratuits à l'indigent et n'exigerai jamais un salaire au-dessus de mon travail, je ne participerai à aucun partage clandestin d'honoraires.*

*Admis dans l'intérieur des maisons, mes yeux ne verront pas ce qui se passe, ma langue taira les secrets qui me seront confiés et mon état ne servira pas à corrompre les mœurs ni à favoriser le crime.*

*Je ne permettrai pas que des considérations de religion, de nation, de race, de parti ou de classe sociale viennent s'interposer entre mon Devoir et mon patient.*

*Je garderai le respect absolu de la vie humaine dès sa conception.*

*Même sous la menace, je n'admettrai pas de faire usage de mes connaissances médicales contre les lois de l'Humanité.*

*Respectueux et reconnaissant envers les Maîtres, je rendrai à leurs enfants l'instruction que j'ai reçue de leurs pères.*

*Que les hommes m'accordent leur estime si je suis fidèle à mes promesses,*

*Que je sois couvert d'opprobre et méprisé de mes confrères si j'y manque.*



## Approbation – Improbation

Les opinions émises par les dissertations présentées, doivent être considérées comme propres à leurs auteurs, sans aucune approbation ou improbation de la Faculté de Chirurgie dentaire (1).

Lu et approuvé,

Vu,  
Nice, le

Le Président du jury,

Le Doyen de la Faculté de  
Chirurgie Dentaire de l'UNS,

Professeur Armelle MANIERE

Professeur Armelle MANIERE

(1) Les exemplaires destinés à la bibliothèque doivent être obligatoirement signés par le Doyen et par le Président du Jury.