



**HAL**  
open science

# Prévisibilité des greffes osseuses latérales en chirurgie pré-implantaire

Xavier Bailly

► **To cite this version:**

Xavier Bailly. Prévisibilité des greffes osseuses latérales en chirurgie pré-implantaire. Médecine humaine et pathologie. 2014. dumas-01018455

**HAL Id: dumas-01018455**

**<https://dumas.ccsd.cnrs.fr/dumas-01018455>**

Submitted on 4 Jul 2014

**HAL** is a multi-disciplinary open access archive for the deposit and dissemination of scientific research documents, whether they are published or not. The documents may come from teaching and research institutions in France or abroad, or from public or private research centers.

L'archive ouverte pluridisciplinaire **HAL**, est destinée au dépôt et à la diffusion de documents scientifiques de niveau recherche, publiés ou non, émanant des établissements d'enseignement et de recherche français ou étrangers, des laboratoires publics ou privés.

# Prévisibilité des augmentations osseuses latérales en chirurgie pré-implantaire

Année 2014

Thèse n° 42.57.14.08

## THÈSE

Présentée et publiquement soutenue devant  
la Faculté de Chirurgie Dentaire de Nice  
Le Mardi 10 juin 2014

Par

**Monsieur Xavier BAILLY**

Né(e) le 19 10 1983 à Cagnes sur Mer

Pour obtenir le grade de :

**DOCTEUR EN CHIRURGIE DENTAIRE (Diplôme d'État)**

---

Examineurs :

Madame le Professeur  
Monsieur le Docteur  
Madame le Docteur  
Monsieur le Docteur

M-F. BERTRAND  
J. SURMENIAN  
V. POUYSSEGUR  
J-C. HARNET

Président du jury  
Directeur de Thèse  
Assesseur  
Assesseur



## CORPS ENSEIGNANT

### 56<sup>ème</sup> section : DEVELOPPEMENT, CROISSANCE ET PREVENTION

#### **Sous-section 01 : ODONTOLOGIE PEDIATRIQUE**

Professeur des Universités : Mme MULLER-BOLLA Michèle

Maître de Conférences des Universités : Mme JOSEPH Clara\*

Assistant Hospitalier Universitaire : Mme CALLEJAS Gabrièle

#### **Sous-section 02 : ORTHOPEDIE DENTO-FACIALE**

Professeur des Universités : Mme MANIERE-EZVAN Armelle\*

Maître de Conférences des Universités : M. FAVOT Pierre

Assistant Hospitalier Universitaire : Mlle TABET Caroline

Assistant Hospitalier Universitaire : Mme AUBRON Ngoc-Mai

#### **Sous-section 03 : PREVENTION, EPIDEMIOLOGIE, ECONOMIE DE LA SANTE, ODONTOLOGIE LEGALE**

Professeur des Universités : Mme LUPI-PEGURIER Laurence\*

Assistant Hospitalier Universitaire : Mlle CUCCHI Céline

### 57<sup>ème</sup> section : SCIENCES BIOLOGIQUES, MEDECINE ET CHIRURGIE BUCCALE

#### **Sous-section 01 : PARODONTOLOGIE**

Maître de Conférences des Universités : M. CHARBIT Yves\*

Maître de Conférences des Universités : Mme VINCENT-BUGNAS Séverine

Assistant Hospitalier Universitaire : M. SURMENIAN Jérôme

Assistant Hospitalier Universitaire : Mme LAMURE Julie

#### **Sous-section 02 : CHIRURGIE BUCCALE, PATHOLOGIE ET THERAPEUTIQUE, ANESTHESIE ET REANIMATION**

Maître de Conférences des Universités : M. COCHAIS Patrice\*

Maître de Conférences des Universités : M. HARNET Jean-Claude

Assistant Hospitalier Universitaire : M. BENHAMOU Yordan

Assistant Hospitalier Universitaire : M. SAVOLDELLI Charles

#### **Sous-section 03 : SCIENCES BIOLOGIQUES**

Professeur des Universités : Mme PRECHEUR Isabelle

Maître de Conférences des Universités : Mme RAYBAUD Hélène\*

Maître de Conférences des Universités : Mlle VOHA Christine

### 58<sup>ème</sup> section : SCIENCES PHYSIQUES ET PHYSIOLOGIQUES ENDODONTIQUES ET PROTHETIQUES

#### **Sous-section 01 : ODONTOLOGIE CONSERVATRICE, ENDODONTIE**

Professeur des Universités : Mme BERTRAND Marie-France\*

Professeur des Universités : M. ROCCA Jean-Paul

Maître de Conférences des Universités : M. MEDIONI Etienne

Maître de Conférences des Universités : Mme BRULAT-BOUCHARD Nathalie

Assistant Hospitalier Universitaire : Mme DESCHODT-TOQUE Delphine

Assistant Hospitalier Universitaire : M. SIONNEAU Rémi

Assistant Hospitalier Universitaire : M. CEINOS Romain

#### **Sous-section 02 : PROTHESES**

Professeur des Universités : Mme LASSAUZAY Claire\*

Maître de Conférences des Universités : M. ALLARD Yves

Maître de Conférences des Universités : Mme POUYSSEGUR-ROUGIER Valérie

Maître de Conférences des Universités : M. LAPLANCHE Olivier

Assistant Hospitalier Universitaire : M. CHOWANSKI Michael

Assistant Hospitalier Universitaire : M. CASAGRANDE Nicolas

Assistant Hospitalier Universitaire : M. OUDIN Antoine

Assistant Hospitalier Universitaire : M. SABOT Jean-Guy

#### **Sous-section 03 : SCIENCES ANATOMIQUES ET PHYSIOLOGIQUES**

Professeur des Universités : M. BOLLA Marc\*

Professeur des Universités : M. MAHLER Patrick

Maître de Conférences des Universités : M. LEFORESTIER Eric

Maître de Conférences des Universités : Mlle EHRMANN Elodie

Assistant Hospitalier Universitaire : Mlle CANCEL Bénédicte

\* Responsable de sous-section

## REMERCIEMENTS

*A la présidente du jury, Madame le Professeur BERTRAND,*

*Professeur,*

*Je vous remercie de l'honneur que vous m'avez fait d'avoir accepté de présider le jury de ma thèse. J'apprécie le privilège de votre présence au sein de ce jury. Je vous adresse l'expression de ma sincère reconnaissance et de mes sentiments respectueux.*

*Au directeur de thèse, Monsieur le Docteur SURMENIAN,*

*Jérôme,*

*Je te suis très reconnaissant d'avoir accepté de diriger cette thèse. C'était un privilège et un honneur de travailler cette thèse avec toi. Je te remercie sincèrement pour tous les conseils précieux et toute l'aide que tu m'as apportés pour ce travail. Un grand merci également pour ta bienveillance et ta patience que tu as témoigné à mon égard.*

*Au membre du jury, Madame le Docteur POUYSSEGUR,*

*Docteur,*

*Je vous remercie sincèrement d'avoir accepté de prendre part au jury de cette thèse. Votre gentillesse et votre soutien tout au long de ces années me rendent fier de vous avoir dans ce jury. Votre patience, votre dévouement et votre envie de partager envers les étudiants suscitent toute mon admiration.*

*Au membre du jury, Monsieur le Docteur HARNET,*

*Docteur,*

*Je vous suis très reconnaissant d'avoir accepté de siéger dans ce jury de thèse. Votre pédagogie, vos connaissances et votre rigueur, m'ont directement orienté vers vous. C'est un grand plaisir que de vous avoir ici, aux côtés de vos confrères.*

*A mon ami, Thomas*

*Cette garde d'août 2011 fut une excellente surprise, j'ai appris un connaître quelqu'un, qui s'est avéré être un ami et un Polochon. On se retrouvera sous l'océan.*

*A mon ami, Adrien*

*On a commencé notre périple en dentaire ensemble, je te remercie d'avoir été là quand j'en ai eu besoin, ainsi que tes grands parents, je n'ai pas oublié et j'espère bien pouvoir un jour te rendre la pareille.*

*A mon amie, Stéphanie*

*Cela fait bien longtemps qu'on se connaît maintenant, je ne peux que te souhaiter tout le bonheur du monde, en espérant que tu arriveras à trouver un rêve à ta mesure.*

*A mon amie, Anna*

*Je suis ravi, d'avoir partagé toute ces années avec toi, tu as été là pour me faire avancer bon nombre de fois, et c'est en parti grâce à toi que j'en suis là. Je te souhaite d'être heureuse où que tu sois.*

*A mon amie, Carole*

*La plus récente de mes amies, mais pas la moindre, j'espère qu'on va continuer ce bout de chemin ensemble, et que tu vas réussir ce que tu as décidé d'entreprendre.*

*A mon meilleur ami, Benjamin*

*Ta rencontre, fut très certainement l'une des meilleures choses qui me soit arrivé. Tu es un homme en or, tu as toujours été là, non pas que pour moi, mais pour toutes les personnes que tu chéris. Tu es celui d'entre tous qui mérite le bonheur le plus absolu. J'espère vraiment qu'on se retrouvera sur la plus haute cime de la plus haute montagne.*

*A ma mère,*

*Je suis là ce soir grâce à toi. Je te remercie de m'avoir supporté dans tout mes choix. Tu m'as choyé et aimé à chaque étape de ma vie. Merci pour avoir été là pendant ces 30 années. Je t'en suis très reconnaissant, et tout ce que je désire pour toi aujourd'hui c'est de te voir sourire.*

*Prévisibilité des  
augmentations  
osseuses latérales en  
chirurgie pré-  
implantaire*

# *SOMMAIRE*



<b>I) INTRODUCTION.....</b>	<b>10</b>
<b>II) LES METHODES DE GREFFES OSSEUSES.....</b>	<b>12</b>
1) Os autogène.....	13
a) Intérêts / caractéristiques / limites de l'os autogène.....	13
b) Les zones de prélèvement intra-orales.....	15
1) Le prélèvement mentonnier.....	16
a) Risque anatomique.....	16
b) Technique chirurgicale.....	16
2) Ligne oblique externe / ramus.....	19
a) Risque anatomique.....	19
b) Technique chirurgicale.....	19
2) Régénération osseuse guidée.....	20
a) Définitions et principes de la ROG.....	20
1) Les types de membranes.....	21
a) Non résorbable.....	22
b) Résorbable.....	22
3) Les matériaux de comblement osseux.....	24
a) Les allogreffes.....	24
b) Les xéno-greffes.....	25
c) Les alloplastiques.....	26
<b>III) LES TECHNIQUES DE GREFFES OSSEUSES PAR BLOC D'APPOSITION.....</b>	<b>28</b>

1) Bloc osseux autogène.....	29
a) Ostéosynthèse contre le site receveur.....	29
b) Bloc osseux autogène ostéosynthèse à distance du site receveur.....	31
2) Bloc osseux allogreffe.....	32
a) Technique chirurgicale.....	32
<b>IV) INDICATIONS ET LIMITES DES AUGMENTATIONS OSSEUSES :ANALYSE DE LA LITTERATURE PAR TECHNIQUE CHIRURGICALE.....</b>	<b>34</b>
<b>V) CONCLUSION.....</b>	<b>37</b>
<b>BIBLIOGRAPHIE.....</b>	<b>39</b>
<b>ICONOGRAPHIE.....</b>	<b>48</b>

# *1) Introduction*

## I) INTRODUCTION

Les approches thérapeutiques dues aux insuffisances de volume osseux dans les sites implantaire, sont déterminées par le type morphologique d'os et par le volume restant faisant suite à la résorption de l'os alvéolaire.

Les différentes techniques, que nous allons voir, vont utiliser plusieurs types de biomatériaux différents, que ce soit pour l'augmentation latérale en elle même, ou pour sa mise en oeuvre.

Le panel de possibilités s'étend aussi aux techniques de greffes osseuses même, avec les blocs d'apposition, que ce soit des blocs autogènes, qu'ils soient contre le site receveur ou à distance de ce site, ou des blocs allogéniques.

Le bémol se trouvant dans le fait que malgré les diverses études qui ont été menées, et qui nous donnent une bonne prédictibilité sur la survie et sur l'intégration du matériau dans le milieu, on se retrouve avec très peu, voir aucun arbre décisionnel qui nous permette de savoir quelle technique adopter dans tel ou tel cas.

Pour pouvoir fournir un arbre décisionnel complet, il faudrait poser les indications et les limites des diverses augmentations osseuses.

Pour ce faire une revue de la littérature sera effectuée afin d'expliquer comment une greffe fonctionne, en fonction du matériau, et de la technique chirurgicale utilisée.

C'est donc la raison d'être de cette thèse, réussir à fournir un arbre décisionnel, afin de faciliter le choix du praticien dans les diverses techniques d'augmentation osseuses qui s'offrent à lui...

## *II) Les méthodes de greffes osseuses*

## II) LES METHODES DE GREFFES OSSEUSES

### 1) Os autogène

L'augmentation à l'aide d'os autogène est considérée comme le «gold standard». Les performances des autres matériaux de substitution sont donc évaluées face à l'os autogène.

Cet os, prélevé dans le cas présent intra-buccal, provient du squelette cranio-facial, qui est formé par les cellules de la crête neurale, originaire du tissu ectodermique. La formation de l'os mandibulaire et maxillaire est terminée par un groupe de cellules spécifiques encodées par le gène non-Hox. Il est formé par une ossification membraneuse, qui est une ossification directe sans passage par une phase cartilagineuse. Les os crâniens (comme l'os pariétal) ne présentent aucune différence histologique significative, sur leur morphologie et leur activité avec l'os mandibulaire.

#### a) Intérêts / caractéristiques / limites de l'os autogène

La greffe d'un bloc osseux est défini comme la transposition d'une pièce d'os d'un site donneur, à un site receveur, elle dépend du site prélevé, et du volume greffé. La greffe peut être faite uniquement avec de l'os cortical dense, ou avec de l'os spongieux plus ou moins dense, mais enrichi en élément cellulaire et en vaisseaux sanguins, ou avec de l'os cortical. L'entretien de la micro architecture osseuse avec son réseau de cellules osseuses et son contenu cellulaire, ainsi que la nature de la matrice transplantée, conduit à la formation d'un nouvel os, qui résulte de mécanismes complexes, incluant une ostéogénèse, une ostéo-induction et une ostéo-conduction.

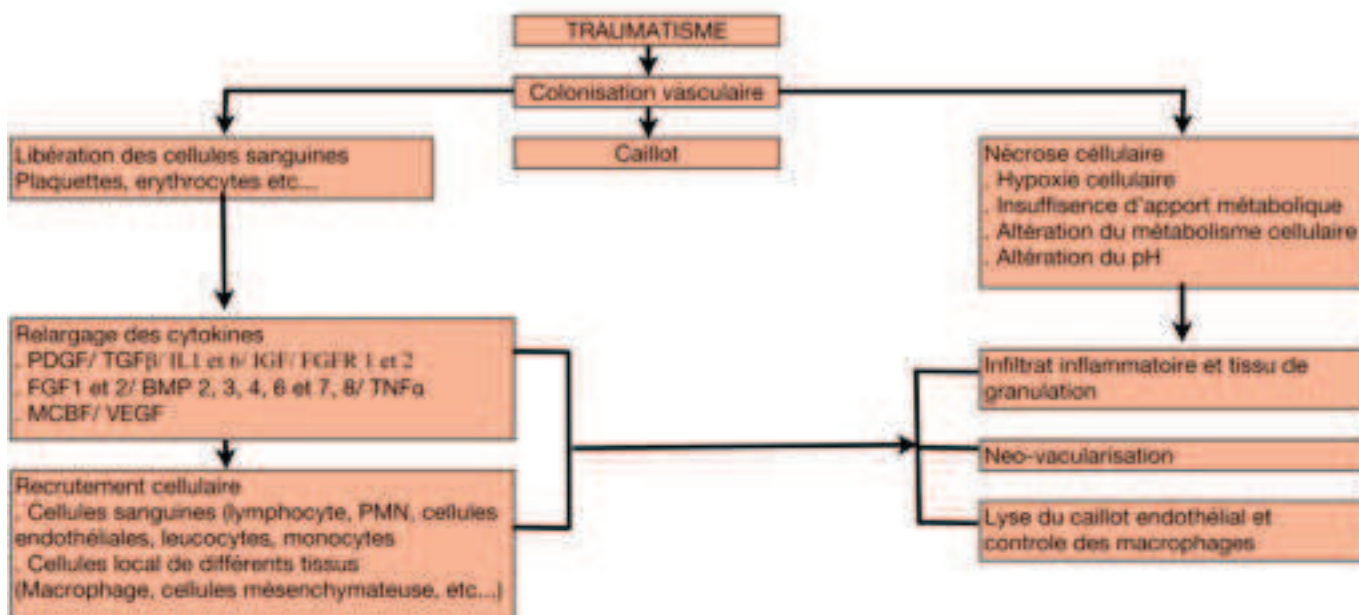


Figure 1 : Principe de cicatrisation osseuse (58)

La survie des éléments cellulaires greffés est en étroite relation avec l'ostéogénèse potentiel du greffon. Cette survie dépend de:

- La qualité de la procédure (traumatisme minimum physique et chimique, durée d'exposition ex-vivo réduite, etc)
- Une revascularisation précoce, qui dépend du site greffé et de sa préparation, (1) et de la nature de la greffe / du choix de la technique de greffe
- L'immobilisation du greffon

Ces 3 paramètres contrôlent principalement les réactions biologiques mises en évidence dans les analyses histologiques.

La première étape détermine les mécanismes biologiques qui unissent le greffon avec le site greffé. Cette réaction peut être comparée avec la formation d'un caillot à l'emplacement d'une fracture, à l'exception près que les structures sont superposées au lieu de la formation d'une structure anatomique continue.

La mobilité du greffon est associée au mieux avec une revascularisation déficiente, une hypoxie cellulaire et la formation de tissus cartilagineux, et dans le pire des cas avec une anoxie cellulaire et une nécrose, avec un possible rejet du greffon.

La deuxième étape résulte de la revascularisation, si la chirurgie est atraumatique, avec une revascularisation rapide, les cellules viables contenues dans le greffons sont nombreuses et vont devenir très rapidement actives. Pour augmenter la vascularisation du greffon (pour activer le site receveur, Frost 1989), des décortications peuvent être créées dans l'os cortical receveur.(2) Les cellules osseuses et la matrice de surface ont une capacité ostéo-inductive sur les cellules engendrées par la néo-vascularisation restaurée et les induit dans une différenciation ostéogénique. En outre, la surface du greffon exerce un effet ostéo-conducteur sur les nouvelles cellules différenciées. Cependant, malgré la qualité de l'acte chirurgical et la rapidité de la revascularisation, la plupart des cellules, comme les ostéocytes du greffon, meurent après la greffe. De plus, les cellules de surface et les cellules exposées pendant la chirurgie et les différentes manipulations vont elles aussi nécroser. Le nombre des éléments cellulaires et vasculaires survivants augmentent l'amplitude de l'inflammation et les réactions ostéoclastiques.

Simultanément au processus d'ostéogénèse, une réaction ostéoclastique plus ou moins importante a lieu, elle dépend de la vitesse de revascularisation(4) et:

- Conduit à la création de tunnels à l'intérieur du greffon pour éliminer les tissus morts
- Permet la colonisation secondaire d'une nouvelle forme de surface

- Aide à reconstruire une nouvelle structure et micro architecture qui est plus adaptée à la mise en charge.

Bien que le remodelage prend deux à trois ans, tous les greffons devraient être fonctionnels au bout de quelques mois pour le placement de l'implant et pour limiter le phénomène de résorption. (1)

### **b) Les zones de prélèvement intra-orales**

L'os autogène est collecté durant la chirurgie à partir du site chirurgical lui-même, d'un édentement voisin ou de sites intrabuccaux ou extrabuccaux.

La quantité d'os obtenue à partir de ces sites n'est pas toujours suffisante, surtout pour une reconstruction étendue. Un site chirurgical supplémentaire est nécessaire, ce qui augmente la durée de la chirurgie

#### **Les sites de prélèvement intrabuccaux sont :**

- au maxillaire, la tubérosité maxillaire ;
- à la mandibule, la symphyse mentonnière, la ligne oblique externe et le ramus

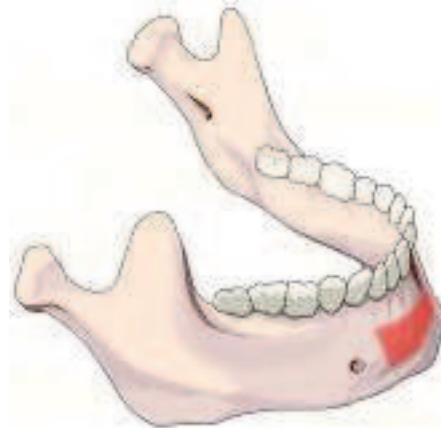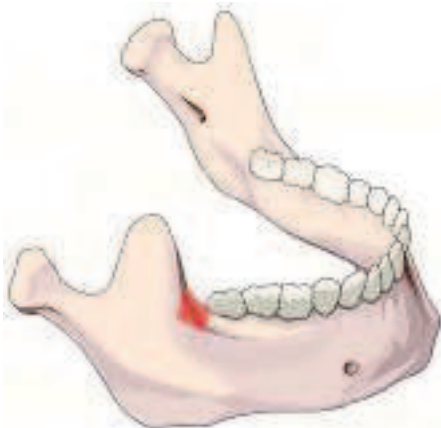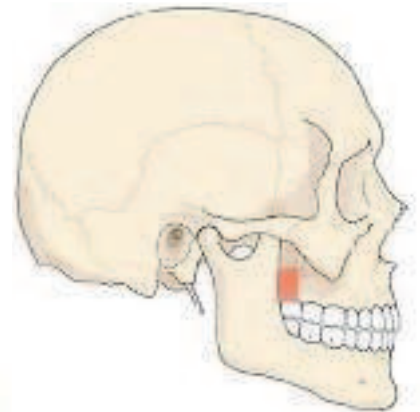


Figure 2, 3 et 4 : Les sites de prélèvement intrabuccaux (42)

#### **Les sites de prélèvement extrabuccaux sont :**

- l'os pariétal ;
- l'os iliaque ;
- l'os tibial.

NB: Pour des raisons, aussi bien techniques, que pratiques, que ce soit pour le patient ou pour le praticien, on préférera dans la grande majorité des cas, effectuer les prélèvements à la mandibule.



## **Le choix du prélèvement d'os autogène dépend des paramètres suivants :**

- 1 - la quantité d'os nécessaires
- 2 - l'âge du patient et la qualité du site receveur
- 3 - les risques de morbidité
- 4 - l'inclination et la compétence du chirurgien
- 5 - le consentement du patient

### 1) Le prélèvement mentonnier

#### **a) Risque anatomique**

Il faut mettre en évidence le foramen mentonnier lors des incisions osseuses, afin de préserver son intégrité, il en va de même pour l'apex des incisives, afin de ne pas les léser, elles ou leur sac vasculaire.

Lors de cette intervention, l'attention doit être portée sur le risque d'effraction de la corticale linguale, ainsi que sur la possible lésion de l'artère submentale ou sublingual, qui pourrait entraîner l'obstruction des voies aériennes supérieures, due à une hémorragie.

#### **b) Technique chirurgicale**

En premier lieu une anesthésie loco-régionale est effectuée sur les deux sites.

Pour avoir accès au menton on procède à une incision de 33 à 43(a), suivant une ligne circulaire de 0,5 cm en dessous de la ligne muco-gingivale.

L'incision ne sera pas perpendiculaire à la surface osseuse, mais formera un angle obtus avec ce dernier afin de donner une large surface de tissus mous sur le site de l'intervention(b). Dans ce type d'incision, on se retrouve avec un excellent accès au site donneur, et on a l'avantage de ne pas léser le parodonte. En revanche, on va se retrouver lors de l'intervention avec un site qui va saigner abondamment, et qui va laisser par la suite une cicatrice dans le vestibule.

Dans le cas d'une mandibule édentée, l'incision sera crestale, ce qui permettra d'avoir une bonne visibilité sur le site de prélèvement, ainsi que, si nécessaire sur le site implantaire. Un lambeau de pleine épaisseur est ainsi récliné jusqu'à la base du menton(c).

On pourra aussi effectuer une incision de départ sulculaire, avec des incisions papillaires(d) et ceci toujours de 33 à 43, on ajoutera à ces incisions, deux incisions de décharge à chaque extrémité, puis on élèvera un lambeau de pleine épaisseur. Cette technique a un moins bon accès que la première, et a comme inconvénient majeur de léser le parodonte, par contre

on va se retrouver dans un site qui saigne moins, et qui ne va laisser aucune cicatrice visible.

Dès que la symphyse est exposée, le prélèvement sera fait grâce à une ostéotomie, qui peut être faite avec un bistouri piézo-électrique (e). La dimension du greffon (f) sera déterminée par le volume du défaut osseux à reconstruire, mais il faut toujours laisser une marge de sécurité de 3 à 5 mm en regard de l'apex des incisives mandibulaires (4-5-6-7). L'utilisation d'une téléradiographie de profil ou d'un CT-Scan donne des informations claires sur le volume osseux, la position des apex et même l'angulation des racines des incisives mandibulaires. La limite inférieure du greffon doit préserver la bordure inférieure de la mandibule, en respectant la marge de sécurité de 3 à 5 mm pour l'esthétique. Les deux incisions horizontales osseuses doivent être faites sur une profondeur de 3,2 à 3,4 mm; ce qui correspond en moyenne à l'épaisseur de l'os cortical, si l'épaisseur des racines des canines mandibulaires le permettent, ces incisions peuvent être étendues jusqu'aux deux foramen mentonnier. La jonction entre les deux incisions horizontales, se fait avec deux incisions verticales de la même profondeur.

La luxation du greffon est réalisée à l'aide d'un ciseau à os. Très souvent après avoir retiré de larges blocs osseux, on dissèque les fragiles attaches vasculaires et nerveuses qui s'appuient sur les incisives antérieures mandibulaires, ce qui nous fait observer la terminaison du nerf alvéolaire inférieure.

Contrairement à un prélèvement ramique, le site donneur prélevé peut être comblé avec un biomatériau, et stabilisé avec une membrane (8).

Une étude sur 134 greffons symphysaires nous a montré que:

- Comblé le site donneur avec un caillot sanguin ou du collagène seul donne une régénération incomplète à long terme.
- Couvrir le défaut osseux, avec une membrane résorbable ou non résorbable, ne changeait pas la cicatrisation de manière significative
- Par contre, une régénération efficace était observée en comblant la partie d'os spongieux avec du collagène, et en mettant un biomatériau résorbable au niveau de l'os cortical, en couvrant le tout avec une membrane non-résorbable (Gore-Tex ou BoneShield). Une bonne minéralisation et régénération du site donneur étaient observées dans une période de 12 mois. D'autre part, comblé le site donneur avec un seul biomatériau et le couvrir d'une membrane résorbable (Guidor ou Bioguide) ne donnait qu'une régénération incomplète, avec une résorption très tôt dans le temps du matériau de comblement (4)
- Il n'y a pas d'influence significative sur la régénération si un pont osseux est laissé au milieu du menton et couvert par une membrane non résorbable.

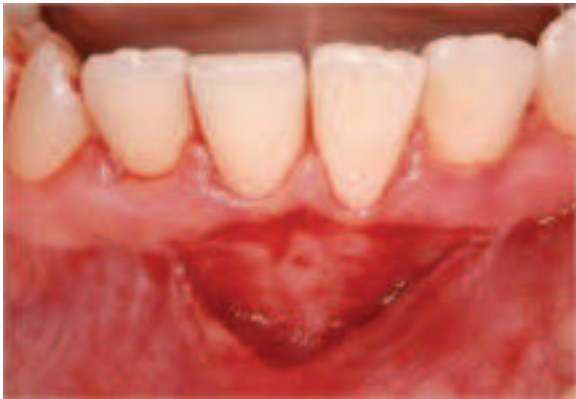

Figure 5 : Incision muco-gingival (57)

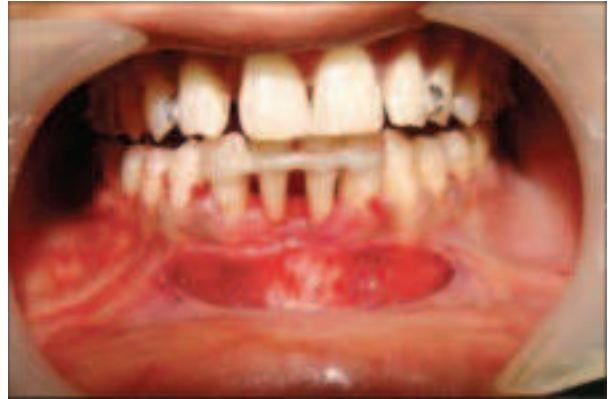

Figure 6 : Accès au site donneur de 33 à 43

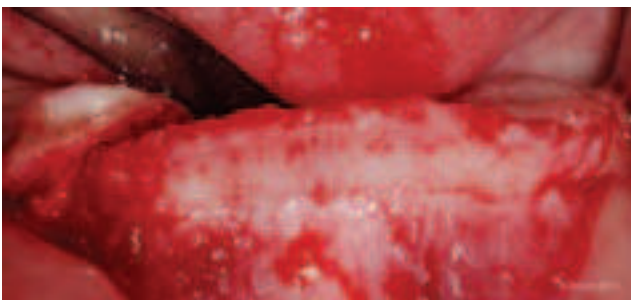

Figure 7 : Incision crestale, avec lambeau de pleine épaisseur (57)

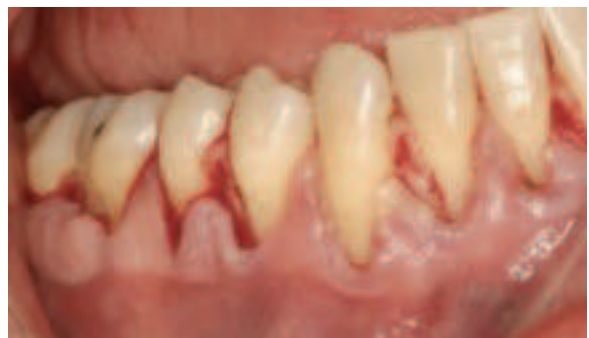

Figure 8 : Incision à départ sulculaire, puis papillaire (57)

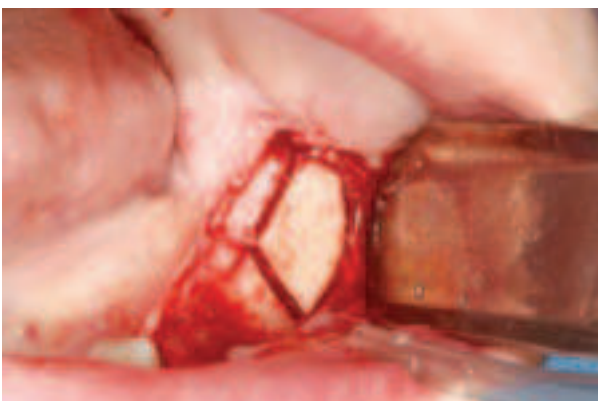

Figure 9 : Prélèvement du greffon (57)

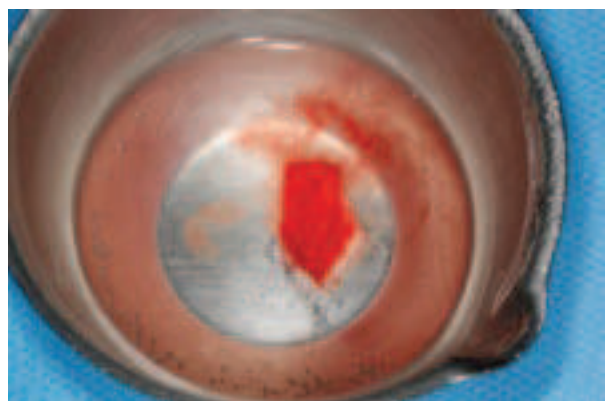


Figure 10 : Greffon osseux (57)

## 2) Ligne oblique externe / ramus

### **a) Risque anatomique**

L'atteinte du nerf mandibulaire.

### **b) Technique chirurgicale**

Une anesthésie loco-régionale est effectuée, elle est suffisante dans la grande majorité des cas.

L'incision muqueuse pour avoir accès au site de prélèvement ramique, commence au delà de la bordure antérieure de la branche montante au niveau de la surface occlusale de la molaire supérieure, et s'étend antérieurement et latéralement jusqu'au trigone rétromolaire. Cette incision continue au milieu de la crête dans le cas d'un édentement du site, ou alors intrasulculaire si les molaires sont présentes. L'extension de l'incision en antérieure permet au lambeau d'assurer une bonne visibilité sur le site, afin de pouvoir prélever la taille de bloc osseux ramique désiré.

Le volume du bloc à être prélevé dépend de la taille et de l'extension de la crête oblique externe, et de la quantité de l'os nécessaire pour la greffe. Trois ostéotomies sont effectuées, deux verticales et une horizontale au niveau de la base, cette dernière va aider à créer une ligne de fracture à ce niveau. L'ostéotomie finale sur le site crestal occlusal est achevée en utilisant un instrument qui conviendra à l'accès difficile de ce dernier site. La taille nécessaire du greffon, ainsi que la disposition du nerf alvéolaire inférieur détermine l'épaisseur de l'ostéotomie.

Le bloc osseux ramique prélevé, a aussi généralement quelques cellules d'os spongieux adhérentes à la surface interne du greffon, il est donc approprié de considérer ce dernier comme un bloc cortico-spongieux. (4, 6, 9)

Une fois le greffon prélevé, s'il y a indication, on peut en profiter pour extraire la dent de sagesse.

En règle général, le site donneur est comblé avec du collagène (Pangen®) (10). Les pansements collagéniques ont des propriétés hémostatiques qui permettent au caillot sanguin une meilleur stabilisation. Le comblement du site donneur avec un biomatériau est habituellement non nécessaire. La régénération osseuse dans cette région est similaire à celle observée aux ostéotomies réalisées lors des extractions de dents de sagesse incluses. En 6 à 12 mois on ne distingue plus de cicatrice osseuse à la radio.

De part son histologie, ainsi que son absence d'antigénicité, on ne peut qu'essayer de favoriser autant que faire se peut, les augmentations latérales avec de l'os autogène; cependant, la réalisation du prélèvement ainsi que les suites post-opératoires qu'il engendre, nous poussent à essayer de trouver d'autres solutions moins traumatisantes, entre autre, pour le patient.

On en vient donc à l'intérêt de ce travail, qui consiste à déterminer les différentes alternatives, selon les cas présents.

## 2) Régénération osseuse guidée

### **a) Définitions et principes de la ROG**

La régénération osseuse guidée découle des principes de la régénération tissulaire guidée (RTG). Ces derniers reposent sur le fait que des cellules spécifiques contribuent à la formation de tissus spécifiques. Dans le domaine de la parodontologie, la RTG désigne les techniques chirurgicales susceptibles de stimuler de manière sélective la recolonisation cellulaire de la surface radiculaire nettoyée à partir de fibroblastes et d'autres cellules génitrices provenant du ligament parodontal adjacent à la plaie, permettant ainsi l'obtention d'une nouvelle attache à l'aide d'une néoformation osseuse et cémentaire (11).

Ces principes de base de la RTG ont été repris et appliqués dans le cadre de la reconstruction osseuse des défauts alvéolaires (23). Ils prennent en compte la cinétique de migration cellulaire au cours de la cicatrisation : les cellules épithéliales et conjonctives colonisent plus rapidement la plaie que les cellules osseuses. La ROG repose donc sur l'utilisation d'une membrane afin de sélectionner et de guider la cicatrisation.

C'est Murray et al. en 1957 (3) qui ont mis en évidence pour la première fois son principe : ils ont créé un défaut osseux sur un os iliaque de chien, puis l'ont isolé mécaniquement avec une membrane en plastique. Après cicatrisation, le site a révélé un os néoformé. Cette expérience a donc permis de démontrer qu'il existe une sorte de compétition cellulaire au sein des tissus : lorsqu'une cavité osseuse, comprenant une source d'ostéoblastes et une vascularisation sanguine, est isolée des tissus mous adjacents, on peut obtenir une régénération osseuse qui va combler cette cavité. Au contraire, si cette cavité n'est pas isolée des tissus mous adjacents, elle est comblée par du tissu conjonctif. Par ailleurs, ils suggèrent que placer une greffe osseuse dans l'espace peut interférer avec la régénération osseuse car l'os greffé devra être résorbé avant que de l'os néoformé ne puisse occuper la cavité (23).

Cette technique de régénération osseuse a des limites. Elle peut échouer dans quelques cas: manque de vascularisation; instabilité mécanique; défauts osseux trop importants; et la compétition avec les tissus inhibiteurs (12).



La ROG permet donc d'obtenir une régénération complète de l'os à condition de respecter certaines recommandations. Ces dernières reposent sur les principes suivants :

- maintien de l'espace nécessaire à la reconstruction osseuse par apposition d'un os néoformé, par l'intermédiaire de vis d'espacement ou de membranes renforcés en titane par exemple. Il est cependant préférable de placer un matériau de greffe osseuse sous la membrane.

- approvisionnement sanguin indispensable à l'angiogénèse et donc à la formation osseuse (il peut être amélioré par la perforation de la corticale),

- maintien et protection du caillot sanguin, élément indispensable à la régénération osseuse,

- mise en place d'une barrière (pour obtenir un espace confiné) contre l'invasion cellulaire du tissu conjonctif et épithélial gingival, empêchant ainsi la compétition cellulaire ; cette dernière est en effet défavorable à la minéralisation osseuse,

- sutures gingivales obtenues et maintenues avec une bonne gestion des forces postopératoires sous-jacentes (sans tension).

La membrane isole le site qui nécessite une reconstruction, et permet une libre expression du potentiel ostéo-inducteur, sans l'influence de facteurs externes telle que la proximité du tissu muqueux, qui peut inhiber ce potentiel. (Isoler, filtrer les cellules, stabiliser le matériaux d'où l'importance du choix de la membrane en fonction du défaut osseux)

### 1) Les types de membranes

La membrane joue un rôle très important dans la ROG : c'est elle qui sert de barrière physique entre les tissus mous et le défaut osseux, empêchant ainsi la prolifération des cellules épithéliales et conjonctives au sein de ce défaut, et autorisant au contraire sa colonisation par des cellules ostéogéniques. Par le maintien de cet espace, elle permet d'empêcher la compétition cellulaire.

Leurs propriétés idéales sont : biocompatibilité, bonne capacité à maintenir l'espace, bonne capacité d'isolement, facilité d'utilisation et haut degré de résorption (pour les membranes résorbables). De plus, elles ne doivent pas interférer avec le tissu néoformé (23).

Ces membranes sont biologiquement inertes, fabriquées à partir de matériaux biocompatibles. Il n'existe pas un matériau de choix pour leur

fabrication, chacun ayant des avantages et inconvénients ; il faut donc choisir une membrane spécifique en fonction de chaque situation clinique. Elles sont classées en deux catégories : non résorbables et résorbables (16).

### **a) Non résorbable**

L'utilisation des membranes se fait depuis le début des années 60 en chirurgie orthopédique, l'utilisation de membrane non résorbable pour les pertes osseuses parodontales a été développée en premier par une équipe scandinave (13). Ce sont les membranes GTAM (Gore Tex Augmentation Material), qui sont faites à base de fibres e-PTFE (polytétrafluoroéthylène expansé). Ces membranes offrent différentes propriétés, tels que la flexibilité, une barrière efficace, et un maintien des espaces. Entre autre, la propriété la plus importante est la biocompatibilité, et l'absence de cytotoxicité sur le site cicatriciel, et aux cellules osseuses en particulier.

Ces membranes Gore-Tex garantissent les critères de maintien de l'espace, la protection du caillot sanguin, la formation de la barrière protectrice, spécialement dans les défauts osseux de grande étendue.

Par contre ces types de membranes ne sont absolument pas faciles d'utilisation; elles peuvent être renforcées par une armature en titane, améliorant ainsi leurs propriétés mécaniques de façon à éviter l'affaissement du caillot sanguin; et elles restent longtemps en place permettant une régénération à long terme. Cependant en cas d'operculisations elles sont rapidement colonisées par les bactéries dans le milieu buccal, ce qui va induire une infection et à terme une perte osseuse, et leur caractère non résorbable oblige une deuxième intervention.

### **b) Résorbable**

Les membranes résorbables peuvent être synthétiques ou constituées de collagène. Leur avantage principal réside en leur qualité de résorbabilité : cela élimine ainsi l'étape de réintervention, et donc l'élimination des différentes suites post-opératoires possibles (11)

L'un de leurs inconvénients majeurs est qu'il arrive qu'elles se résorbent avant que la formation osseuse ne soit complète. Ce processus de dégradation de la membrane est associé à des degrés variés d'inflammation (23). L'idéal pour une membrane est qu'elle ne se résorbe pas avant un délai minimum de 4 à 6 mois.

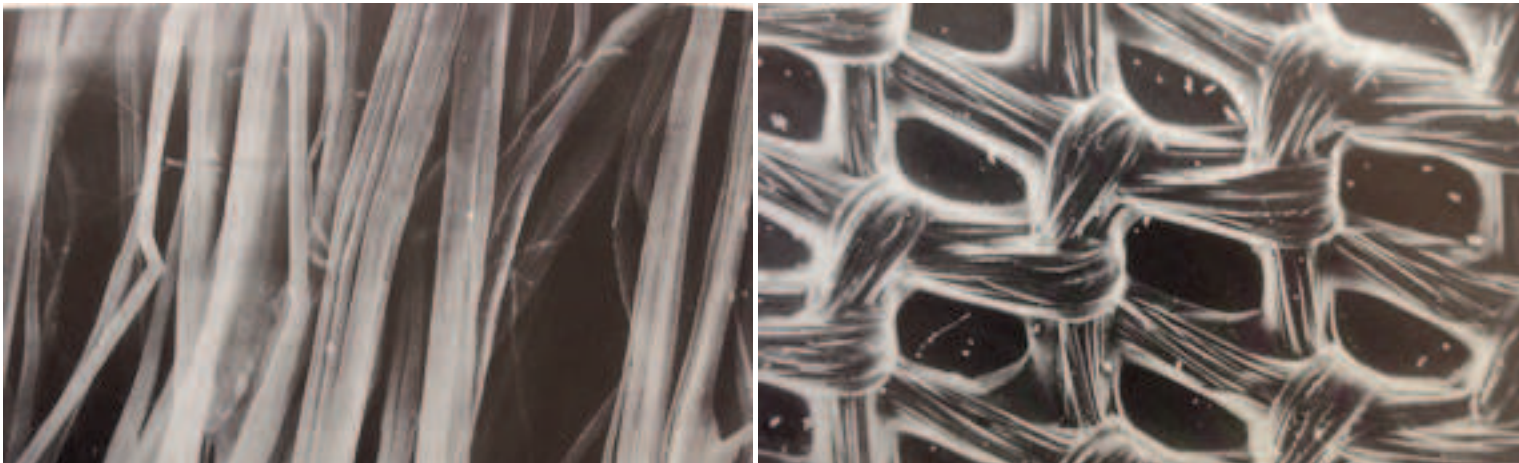
Certains auteurs ont évalué le potentiel cicatriciel dans des études expérimentales (10), et dans des études cliniques en utilisant des membranes résorbables (14,10,15)

Ils en ont conclu que les membranes résorbables devaient être abandonnées.

Simion et al ont observé un large volume de régénération osseuse avec une membrane non résorbable comparativement à une membrane résorbable (16).

Hung et al ont conduit une étude sur la perméabilité des membranes aux bactéries (17). Ces auteurs ont comparé in-vitro les membranes non résorbables des membranes résorbables avec des *Streptococcus mutans* et les *Actinobacillus actinomycetemcomitans*. Les résultats ont montré que dans les cas de contaminations bactériennes les membranes non résorbables continuent à protéger les tissus sous-jacents.

Lorsqu'on regarde la structure des deux membranes à l'aide d'un microscope



électronique à balayage, on remarque que les non résorbables ont un étroit échaffaudage, confirmant leur rôle de «barrière protectrice» contre la migration indésirable des tissus et la pénétration des bactéries dans les cas d'exposition prématurée de la membrane.

Figure 11 : Membrane Gore-Tex x2400 (58)

Figure 12 : Membrane résorbable x48 (58)

Le problème majeur des membranes non résorbables, est qu'elles ont un taux d'exposition d'environ 30%, ce qui provoque donc par la suite des infections et donc un échec de l'intervention.

Il convient donc, d'utiliser dans des défauts de larges étendues des membranes non résorbables, qui permettent un maintien du matériaux plus efficace de par leur structure et leur rigidité.

Dans les cas où on a des défauts de petites étendues avec un relief qui permet la stabilisation du matériau on préférera alors une membrane



résorbable, plus facile de mise en oeuvre et qui dans ces cas là, offre d'excellents résultats.

### 3) Les matériaux de comblement osseux

#### **a) Les allogreffes**

L'allogreffe est une greffe prélevée chez un individu et implantée chez un autre individu de la même espèce (24, 25).

Les allogreffes sont des tissus d'origine humaine issus d'os longs (généralement des têtes fémorales congelées à -197°C dans de l'azote liquide), prélevés sur cadavres ou sur donneurs vivants (allogreffe fraîche, dans le cadre de la mise en place de prothèses orthopédiques) et subissant un certain nombre de traitements (*Tab.I*) (26, 27, 24, 25).

*Tableau I. Les différents procédés de traitement des greffons osseux et leurs effets. (1)*

Traitements	Effets	Greffon obtenu
Lavages	Elimination de la moelle Diminution de l'antigénicité	Allogreffes fraîches
Réfrigération	Anti-infectieux	Allogreffes congelées
Ethanol	Elimination des graisses Diminution de l'antigénicité Mort cellulaire	
Déshydratation (lyophilisation)	Anti-infectieux Diminution de l'antigénicité Mort cellulaire	FDBA (Freeze-dried bone allograft)
Décalcification	Elimination du calcium Exposition des protéines de formation osseuse	DFDBA (decalcified freeze-dried bone allograft)
Traitement thermique (chaleur)	Elimination de la trame organique Elimination du pouvoir infectieux et antigénique	Xénogreffes

Par rapport au greffon d'os autogène, les allogreffes subissent tout d'abord un traitement d'élimination de moelle osseuse, de façon à les rendre

indemnes d'agents infectieux, puis une congélation et enfin une lyophilisation qui détruit les cellules et réduit l'antigénicité du greffon. Elles peuvent alors être employées sous cette forme, congelées et déshydratées (FDBA : Freeze Dried Bone Allograft), la matrice servant de trame et contribuant à l'effet ostéoconducteur (29).

S'ils inactivent les virus potentiels, ces précédents traitements imposés à l'os préservent toutefois les protéines matricielles: l'obtention d'un pouvoir ostéoinducteur est donc possible. Cependant, sans déminéralisation, ces protéines matricielles présentes dans le FDBA sont protégées par la fraction minérale et ne peuvent s'exprimer que lorsque le greffon subit un remodelage. C'est pourquoi, en sus des précédents traitements, un procédé de déminéralisation peut, en plus, être réalisé. On obtient alors du DFDBA (Demineralized Freeze Dried Bone Allograft) à la fois ostéoconducteur et ostéoinducteur (1, 29).

NB: Les différentes études ne concordent pas, pour affirmer les capacités ostéoconductrices de ce biomatériau.

## **b) Les xénogreffes**

La xénogreffe est un greffon prélevé chez une espèce et implanté chez une espèce différente. En général le greffon correspond à un prélèvement animal, le plus souvent des bovidés. Les xénogreffes sont donc des matrices osseuses issues de la portion anorganique de l'os animal au moyen d'un traitement thermique éliminant la trame collagénique. Afin de supprimer les difficultés liées à l'antigénicité, un traitement despécifiant doit ensuite être réalisé. Divers traitements de greffons existent. Il s'agit généralement de traitements d'élimination cellulaire, de délipidation, d'inactivation virale et de prion, et de stérilisation par irradiation. La xénogreffe déprotéinée limite de cette manière les risques de contamination et montre, par la même occasion, une réponse immunitaire réduite; elle perd en contre partie toute propriété ostéoinductive (30, 31, 29).

Les xénogreffes n'offrent ainsi que des propriétés ostéoconductrices, se comportant comme un substrat minéralisé permettant la migration des cellules vasculaires et ostéogéniques au sein de la structure trabéculaire. Elles n'induisent en aucune façon de néoformation osseuse (24, 97).

Les xénogreffes sont le plus souvent utilisées en association avec de l'os autogène, palliant ainsi le manque quantitatif du greffon. Inversement, cette association offre l'intérêt d'incorporer un tissu organique contenant des facteurs de croissance à la xénogreffe (29).

Les résultats obtenus avec ces xénogreffes, en terme de gain osseux, seraient comparables à ceux obtenus avec le DFDBA (30). Le Bio-Oss®,

hydroxyapatite d'origine bovine, est actuellement le matériau le plus utilisé et le mieux documenté de la littérature (1).

### **c) Les alloplastiques**

La greffe alloplastique correspond à la greffe d'un matériau d'origine chimique ou synthétique.

Les matériaux alloplastiques sont donc des matériaux synthétiques, ou désorganifiés, obtenus à partir de différentes sources possibles et considérés comme des céramiques bioactives à base de phosphate ou de carbonate de calcium. Ils peuvent également être constitués de silicate, comme les bioverres, avec des proportions de calcium et de phosphate identiques à celles du tissu osseux. Ces matériaux synthétiques sont soit anorganiques, soit organiques, c'est-à-dire issus de substances naturelles complètement modifiées. Ils doivent être biocompatibles, bioréactifs, autrement dit capables d'établir des liaisons chimiques avec le tissu osseux et ne pas induire de contamination infectieuse ou de risque immunologique (32).

Les matériaux alloplastiques n'ont pas de propriétés ostéoinductrices par eux-mêmes, ni de propriétés ostéogéniques. Ces biomatériaux de comblement sont biologiquement inertes et ne servent, au mieux, que de support passif à la réparation osseuse. Ils ne sont qu'ostéoconducteurs (29, 33).

Pour permettre la migration, puis la prolifération et la différenciation des ostéoblastes en provenance de sites voisins, une structure poreuse adaptée du biomatériau est nécessaire. Celle-ci doit garantir à la fois l'apposition d'os mais aussi, ultérieurement, la résorption graduelle du substitut osseux (pour pouvoir jouer son rôle de trame, le matériau doit en effet être dégradé progressivement et permettre ainsi d'assurer, à terme, son remplacement par un tissu osseux vivant et fonctionnel. Cette biodégradation va se traduire par une dissolution, pas à pas, du substitut osseux (avec libération de cristaux d'apatite), une phagocytose des débris et une stimulation du remodelage par résorption et apposition) (33).

La résorption de tels matériaux sera variable selon leur type, ceux-ci étant disponibles sous de nombreuses formes, mais vraisemblablement toujours incomplètes.

Ces procédés alloplastiques, constituant une charpente pour les cellules précurseurs de l'os, peuvent ainsi renforcer les qualités mécaniques du site greffé. Leurs autres avantages sont qu'ils sont disponibles en quantité illimitée, qu'ils ne nécessitent pas de second site opératoire et qu'ils ne présentent pas les risques inhérents aux prélèvements intra et extra buccaux. On distingue (30, 31, 33):

► Les hydroxyapatites d'origine naturelle ou synthétique (Cerapatite®).

- ▶ Les phosphates tricalciques (Ceros<sup>®</sup>, Cerasorb<sup>®</sup>, RTR<sup>®</sup>).
- ▶ Les polymères.
- ▶ Les carbonates de calcium, le corail : Biocorail<sup>®</sup>.
- ▶ Les céramiques biphasées (Calciresorb 35<sup>®</sup>).
- ▶ Les composites (Calciresorb-collagen<sup>®</sup>, Biostit<sup>®</sup>...etc).
- ▶ Les bioverres (Perioglas<sup>®</sup>, Biogran<sup>®</sup>).

*Figure 13 : Propriétés biologiques des différents matériaux utilisés pour les greffes.(1, 29)*

Matériaux	Contenu	Ostéogénique	Ostéo-inducteur	Ostéo-conducteur
Os autogène	Matrice osseuse Cellules ostéogéniques Facteurs de croissance	+/-	+	+
Allogreffe	Matrice osseuse despécifiée Absence de cellules Facteurs de croissance	-	+	+
Xénogreffe	Matrice inorganique Minéralisée despécifiée Absence de cellules Absence de facteurs de croissance	-	-	+
Matériaux synthétiques	Absence de cellules Absence de facteurs de croissance	-	-	+

### *III) Les techniques de greffes osseuses par bloc d'apposition*

### **III) LES TECHNIQUES DE GREFFES OSSEUSES PAR BLOC D'APPOSITION**

D'un point de vue histologique, tous les types d'autogreffe suivent un processus de régénération similaire. Quoiqu'il en soit le succès de la greffe dépend pour beaucoup de la revascularisation. Le pronostic de la greffe est déterminé par la qualité et l'intensité de la revascularisation (18,19). La revascularisation du greffon démarre normalement dans la première heure suivant la chirurgie (18). Les ostéoblastes et les ostéocytes peuvent survivre 4 jours sur leurs réserves et via un apport nutritif par diffusion (20). En ce qui concerne la régénération du site utilisant un greffon d'origine autogène, elle suit trois voies différentes: l'ostéogénèse par les ostéoblastes qui ont survécu à la chirurgie, l'ostéoconduction et l'ostéoinduction. Le taux de pourcentage pour chaque mode de guérison dépend pour beaucoup de l'origine du greffon et de la qualité de l'os. Ce qui est le «problème» avec l'os mandibulaire car il est composé en grande partie d'os cortical, qui contient donc un montant réduit de cellules ostéoproduites actives. Celles qui survivent à la chirurgie ne suffisent qu'à effectuer une régénération de l'ordre de 10 à 15% de l'ostéogénèse nécessaire. Donc le plus important mode de régénération dans ce type d'os est garanti par l'ostéoconduction, qui contribue à plus de 50% du processus de guérison (21). Donc pour améliorer les capacités régénératives du greffon d'os mandibulaire, l'attention doit être portée sur l'ostéoconduction, cette dernière est définie par la colonisation de la partie minérale, où c'est le squelette du greffon qui joue le rôle d'échaffaudage, par les ostéoblastes du site receveur (21). Une plus grande surface libre va automatiquement créer plus de régénération avec l'ostéoconduction. Un bloc osseux a une surface limitée, alors que si le même bloc est fractionné en de plus petites particules, la surface totale va augmenter exponentiellement et va guider un meilleur potentiel de régénération et de formation osseuse. Dans une étude histologique, Pallesen et coll (22) montrent que le volume des particules de greffons osseux influence le taux et la vitesse de régénération.

#### 1) Bloc osseux autogène

##### **a) Ostéosynthèse contre le site receveur**

Appelé aussi greffe en onlay transversale ou en facette ou greffe d'apposition latérale.

Les principaux avantages des autogreffes osseuses découlent majoritairement des propriétés de l'os autogène, à savoir: initiation de l'ostéoconduction, ostéoinduction et ostéogénèse, biocompatibilité et antigénicité basse. Les autres avantages découlent du fait que les greffes

osseuses autogènes présentent, habituellement, une bonne cicatrisation et une relative simplicité de réalisation (sites intraoraux) (34, 35, 36, 37, 38).

Une greffe d'apposition latérale (ou greffe en onlay transversale) permet de restaurer des défauts osseux horizontaux (largeur de crête insuffisante). Elle sera également envisagée pour des raisons prothétiques, mais cette fois afin de permettre un bon engrainement et une occlusion adéquate entre les dents maxillaires et mandibulaires (= normalisation des dysharmonies transversales maxillo-mandibulaires (ou encore endognathies)).

Le principe de l'ostéosynthèse contre le site receveur est déterminé par l'ostéoinduction et l'ostéogénèse.

Cette ostéoinduction est une possibilité de néoformation osseuse à partir de cellules mésenchymateuses différenciées en cellules ostéocompétentes sous l'influence d'agents présents dans la matrice osseuse.

Cette propriété a été révélée par l'identification de facteurs ostéoinducteurs au sein de la matrice osseuse, ces facteurs étant communément appelés protéines morphogénétiques osseuses (=Bone Morphogenetic Protein, BMP). (26, 1)

Un matériau ostéoinducteur, comme l'est le bloc osseux autogène, est par conséquent, un matériau contenant des facteurs (BMP) pouvant recruter et provoquer la différenciation de cellules mésenchymateuses pluripotentes en cellules ostéocompétentes (ostéoblastes), induisant de cette façon une néoformation osseuse. Ainsi, placé dans un site ectopique en absence d'os, un matériau ostéoinducteur est capable d'induire une néoformation osseuse (39, 25, 26).

Quant à l'ostéogénèse elle se définit comme la croissance d'os à partir de cellules vivantes présentes au sein d'un greffon (31, 1). Un matériau ostéogénique est donc un matériau possédant des cellules ostéocompétentes capables de former un tissu osseux. Autrement dit, un tel matériau fournit lui-même les ostéoblastes viables pour la néoformation du tissu ostéoïde et son remplacement ultérieur par du tissu osseux. Sont ainsi ostéogéniques les cellules vivantes d'un greffon autogène capables de former directement de l'os (25, 39, 24).

Au niveau de l'os autogène, seul matériau capable d'induire une ostéogénèse, c'est l'os médullaire, représentant le compartiment de plus forte densité cellulaire, qui a par conséquent le plus grand potentiel ostéogénique (il est cependant plus difficilement accessible et la majorité des greffons utilisés en implantologie seront corticaux ou cortico-spongieux) (26, 1).

En comparaison, les greffons d'os spongieux favoriseront donc une ostéogénèse plus rapide que les greffons corticaux. Ces derniers, en revanche, se résorberont moins rapidement et dans une moins grande proportion ; stables et résistants dans le temps, ce seront par ailleurs de grands fournisseurs de protéines ostéoinductrices (BMP) dont la libération



sera progressive au fur et à mesure de la résorption et du remodelage du greffon (26, 1, 25).

*Nb* : Il convient de préciser que Princ et Piral (2008) considèrent toutefois aléatoire le fait de compter, lors d'une greffe autogène, sur cette propriété qu'est l'ostéogénèse. En effet selon eux, concernant le potentiel ostéogénique, seules les greffes osseuses autogènes prélevées avec leur pédicule vasculaire puis micro anastomosées sur le site receveur demeureraient ostéogéniques, car porteuses en cellules osseuses vivantes (procédures par ailleurs souvent utilisées après chirurgie carcinologique lors de reconstructions mandibulaires par greffes d'os iliaque ou de fibula) (24).

Selon une étude, menée par Baccar (2005) et portant sur 36 patients ayant bénéficié d'une greffe d'apposition à visée pré-implantaire entre 1998 et 2002, les greffes osseuses d'apposition apporteraient un volume osseux suffisant pour l'insertion d'implants dans 94,5% des cas.

Toujours selon cette étude, la résorption osseuse partielle (inférieure à 25% du volume total), observée dans trois cas, n'aurait pas eu de répercussion sur cette mise en place implantaire. La survie globale des implants sur les sites greffés a quant à elle été évaluée à 96,2% (7).

#### **b) Bloc osseux autogène ostéosynthèse à distance du site receveur**

D'un autre côté l'utilisation de particules osseuse seule en tant que greffon pour reconstruire un défaut alvéolaire est instable. Pour stabiliser le greffon, on peut utiliser une membrane (28), mais a plus de risques et peut entraîner des complications, du à une exposition de la membrane ou une infection. Les différents auteurs suggèrent, l'utilisation d'un fin bloc, additionné à des particules d'os spongieux et cortical. D'un point de vue pratique, le greffon est placé en deux couches de différentes épaisseurs: la première couche consiste en un fin bloc osseux créant la forme de la crête alvéolaire, donnant sa forme et son volume. Ce bloc est vissé à distance du site receveur plutôt que d'être à distance étroite, laissant de par le fait un espace libre entre le greffon et la crête alvéolaire atrophiée. La forme définitive et l'épaisseur de la nouvelle crête alvéolaire sont à présent préétablies. L'espace entre le bloc et le site receveur est à présent rempli avec de l'os spongieux et des petites particules osseuses, qui possèdent un fort potentiel de revascularisation et de régénération. Il est important de noter que cet espace doit être bien comblé avec ces particules pour prévenir d'une quelconque migration de fibroblastes.



## 2) Bloc osseux allogreffe

Les blocs allogéniques, sont des blocs cortico-spongieux, ils permettent de traiter d'importants défauts horizontaux, qui étaient auparavant réservés à l'os autogène. Une parfaite maîtrise de la gestion des tissus mous est impérative, sans quoi le greffon s'exposera, provoquant l'échec de la greffe.

La greffe osseuse à l'aide de blocs allogéniques a permis de supprimer plusieurs des inconvénients liés à l'utilisation de greffons osseux autogènes, notamment la morbidité du site donneur, la quantité limitée d'os disponible, la durée de cicatrisation et les risques de complications et douleurs postopératoires [36].

Par ailleurs, faciles d'utilisation et disponibles sur commande, ils autorisent la restauration du volume osseux de crêtes même très résorbées, et ce en hauteur, largeur, ou les deux combinées.

En outre, la constitution même du bloc cortico-spongieux lui confère de nombreuses qualités : il présente à la fois les capacités de remodelage rapide de l'os trabéculaire et la robustesse de l'os cortical, ce qui autorise la mise en place d'implants cinq à six mois après la greffe (40).

Il est à noter que le taux de survie des implants après greffe osseuse à l'aide de blocs osseux est élevé. Une étude menée par Keith et al en 2006 sur 73 patients a par exemple montré que le taux de survie des 97 implants posés après greffe osseuse de blocs cortico-spongieux Puros® sur des crêtes atrophiées est de 99 % (41, 42).

### **a) Technique chirurgicale**

Les blocs allogéniques sont souvent utilisés dans la restauration de crêtes osseuses présentant une forte résorption dans le sens transversal. L'intervention commence sous anesthésie locale du site, avec vasoconstricteurs. Une incision crestale jusqu'au contact osseux et deux incisions de décharge autorisent, après décollement, la levée d'un lambeau mucopériosté qui met ainsi en évidence le défaut osseux. Les incisions de décharge doivent être relativement éloignées du site à greffer de façon à le recouvrir entièrement après repositionnement du lambeau après la greffe.

Il convient ensuite de préparer le site receveur de la greffe, en perçant sa corticale à l'aide d'une fraise boule montée sur pièce à main chirurgicale par exemple (décorticalisation) afin de créer un saignement qui assurera la revascularisation du greffon. Lorsque ce dernier sera mis en place, c'est de ce saignement que les cellules souches d'origine osseuse parviendront avant de se transformer en ostéocytes et de déposer au sein de la structure trabéculaire du greffon un nouveau tissu osseux.

Vient ensuite la préparation du greffon lui-même. Avant tout, il est essentiel de rappeler que ce dernier est stérile et doit le rester. Il ne doit donc jamais entrer en contact avec autre chose qu'un instrument stérile ou le site receveur de la greffe. Néanmoins, le bloc cortico-spongieux doit être réhydraté avant son utilisation à l'aide d'une solution saline stérile. Il pourra donc y être plongé pendant une quinzaine de minutes avant son utilisation.

Puis, il est primordial de façonner le bloc allogénique. En effet, sa forme doit s'adapter au mieux à celle du défaut osseux afin d'obtenir entre eux un contact osseux maximal, de sorte qu'il lui confère une stabilité optimale et que les risques de fracture du greffon soient réduits. On utilise pour cela des disques ou fraises montés sur pièce à main chirurgicale, sous irrigation. Durant ces étapes de préparation, le bloc est toujours maintenu par l'intermédiaire d'instruments stériles. L'opération peut être contrôlée au fur et à mesure en positionnant le greffon en face du défaut osseux. Il est également possible de modeler les septums sur le bloc. Les restes osseux issus de la préparation du bloc peuvent être conservés dans un récipient stérile. Une fois la forme souhaitée obtenue, les arrêtes et bords tranchants du bloc allogénique doivent être adoucis afin d'éviter toutes lésions des tissus mous sus-jacents qui mettraient en péril la survie de la greffe.

Le greffon doit ensuite être fixé latéralement à la crête de façon à en augmenter la largeur, par des vis d'ostéosynthèse qui le traversent de part en part et s'ancrent à l'os sous-jacent. Pour cela, le praticien doit le transpercer en position avec un forêt et créer un ancrage dans l'os du site receveur. La vis d'ostéosynthèse, préférentiellement en titane, est ensuite mise en place et serrée grâce à un tournevis. La même opération est ensuite renouvelée pour la deuxième vis. En règle générale, deux vis suffisent à maintenir correctement le greffon en place et à assurer sa stabilité.

Afin d'assurer l'homogénéité de la greffe, les restes du bloc allogénique doivent être concassés à l'aide d'un broyeur à os et déposés de part et d'autre du greffon. Ils devront alors être légèrement tassés avant de les recouvrir par une membrane collagénique résorbable. Le lambeau est ensuite rabattu sur la membrane et maintenu en place par des sutures hermétiques.

Après contrôle radiographique à 5 ou 6 mois environ, les implants pourront être mis en place au niveau de la crête greffée, après dépose des vis d'ostéosynthèse.

*IV) Indications et  
limites des  
augmentations  
osseuses : Analyse  
de la littérature par  
technique  
chirurgicale*

#### IV) INDICATION ET LIMITES DES AUGMENTATIONS OSSEUSES : ANALYSE DE LA LITTÉRATURE PAR TECHNIQUE CHIRURGICALE

type de biomatériau	membrane oui/non Résorbable /non résorbable	épaisseur de la crête initial	épaisseur de la crete finale	gain moyen	Histologie %d'os vital
Allogreffe (43)	membrane bovine pericarde			2,61mm	58% vital 12% allo 30% non mineralisé
Autogène (44)	-				27,6% ± 17,5
Allogreffe (44)	-				8,4% ± 4,9
Mix auto+xéno bovine (45)	Résorbable			5,68mm	Os autogène 31% Mix auto+allo 25,8% moelle osseuse 43,2%
Mix auto+xéno bovine (40:60) (46)	-	≤4 mm		3,5±1,3	Perte du volume du greffon 37% ± 19,9%
Mix auto+xéno bovine (10:90) (46)	-	≤4mm		2,9±1,3	Perte du volume du greffon 46,9% ± 23,5%
Autogène (47)	-			3,8±0,8	Résorption 7%
Autogène (48)	-			4,6±0,73	
Allogreffe chips (49)	Résorbable			Crête: 2,8mm 4mm apical de la crête: 3,1mm	63,15% de greffon 36,85% d'os néoformé
Autogène (50)	-			3,7±1,4	
Autogène (51)	-			3,65±0,65	
Allogène (51)	-			3,97±0,79	
Autogène (52)	non résorbable			3,44±0,5 4	néoformation osseuse 78,40%±13,97
Autogène + xéno bovine (52)	-			2,88±0,5 7	néoformation osseuse 65,58%±6,59%
Autogène (53)	-			7,16	

type de biomatériau	membrane oui/non Résorbable /non résorbable	épaisseur de la crête initial	épaisseur de la crete finale	gain moyen	Histologie %d'os vital
Allogreffe imprégné moelle osseuse autogène (54)	-			4,6±1,43	
Allogreffe (54)	-			2,15±0,47	
Autogène (55)	non résorbable			3,9±1,9	
Autogène (56)	-			3,93	
Autogène + xéno bovine (56)	-			3,67	

Quand on regarde, de plus près ce tableau, on se rend compte qu'on peut différencier 3 catégories bien distinctes:

- Les greffes d'origine autogène
- Les greffes d'origine allogène
- Les greffes d'origine autogène + xénogène d'origine bovine

On remarque donc, que sur la revue de la littérature effectuée, on a eu du mal à trouver des articles sur le gain lors de xéno greffe. Quand on connaît les propriétés de ce matériau, telle que sa non résorbabilité, ou même son incapacité à provoquer une ostéoinduction, on comprend aisément pourquoi il ne se retrouve pas dans ce tableau.

La deuxième remarque que l'on peut produire, c'est que le gain moyen obtenu pour les greffes d'origine allogène est en moyenne inférieur à 3 mm; alors que le gain moyen pour les deux autres types de greffons est supérieur à 3 mm, et qu'il avoisine même souvent les 4 mm.

## *V) Conclusion*

## V) CONCLUSION

Les greffes osseuses, se démocratisent de plus en plus dans les cabinets dentaires, mais derrière ce terme, il se cache plusieurs techniques, ainsi que plusieurs matériaux. Et nous avons souligné ici, l'intérêt et les défauts des différents biomatériaux mis en oeuvre, dans ses augmentations latérales.

Entre les matériaux d'origine autogène, allogène ou xénogène, on a pu voir, avec le recul clinique que l'os autogène est, et restera le «gold standard», que ce soit en terme de gain, ou d'ostéoinduction.

Cependant ce «gold standard» exige une mise en oeuvre délicate, de par la nature de son prélèvement, ceci nécessite une technicité poussée et une tolérance du patient, aux différentes séquelles post-opératoires qu'il va subir.

Ainsi démontré précédemment, cette volonté de démocratisation des greffes osseuses, de par les praticiens, et aussi les laboratoires, a poussé à chercher d'autres solutions.

D'où les xénogreffes, mais qui ont, au final trop de défauts pour être utilisées seules, et donc, l'utilisation de plus en plus régulière des allogreffes devient naturelle.

L'allogreffe supprime, toute une partie de l'intervention, qui est la plus technique et la plus lourde à supporter pour le patient. Alors même si, pour le moment avec le recul actuel, on ne peut obtenir le même résultat qu'avec un greffon d'origine autogène, ses qualités et les recherches menées dans ce sens, nous poussent à espérer qu'un jour peut être il pourra devenir le «gold standard».

# *Bibliographie*



## VI) BIBLIOGRAPHIE

1 Tulasne.JF, Andreani.JF.

Les greffes osseuses en implantologie.

Paris: Quintessence international, 2004, p.117

2 Jensen J, Sindet-Pedersen S.

Autogenous mandibular bone grafts and osseointegrated implants for reconstruction of the severely atrophied maxilla: a preliminary report.

J Oral Maxillofac Surg 1991;49:1277–87.

3 Sailer HF. Neue Methoden zur oralen Rehabilitation.

Die Kombination präprothetisch-chirurgischer Operationen mit enossalen Schraubenimplantaten.

Swiss Med 1991; 12:23-8.

4 Khoury F.

Augmentation of the sinus floor with mandibular bone block and simultaneous implantation: a 6-year clinical investigation.

Int J Oral Maxillofac Implants 1999; 14:557-64.

5 Misch CE.

Divisions of available bone in implant dentistry.

Int J Oral Implantol 1990;7:9-17.

6 Misch CM.

Comparison of intraoral donor sites for onlay grafting to implant placement.

Int J Oral Maxillofac Implants 1997;12:797-76.

7 Sindet-Pederson S, Enemark H.

Reconstruction of alveolar clefts.

J Oral Maxillofac Surg 1988;46:533-7

8 Khoury F.

Resorptionverhalten horizontaler Kieferkammaugmentationen unter Verwendung von autogenen Knochentransplantaten.

Lecture at the meeting of the German society of implantology (DGI), Erlangen, 27 November 1998.

9 Von Arx T, Beat K.

Le prélèvement osseux intrabuccal pour les techniques d'autotransplantation: une étude clinique comparative des sites le prélevement dans la région mentonnière et rétromolaire.

Schweiz Monatsschr Zahnmed 1998;108:446-59.

10 Joos U, Kleinheinz J.

Reconstruction of the severely resorbed maxilla with bone grafting and osseointegrated implants: a preliminary report.

J Oral Maxillofac Surg 2000; 28:1-4.

11 Urist MR, Silbermann BF, Buring K, Dubuc FL, Rosenberg JM.

The bone inducing principle.

J Clin Orthop 1967;53:243.

12 Schenk RK.

Bone regeneration: biologic basis. In: Buser D, Dahlin C, Schenk RK (eds). Guided bone regeneration in implant dentistry.

Chicag: Quintessence, 1994:49-54.

13 Nyman S, Lindhe J, Karring T.

Reattachment-new attachment.

In: Lindhe J. (ed). Textbook of clinical periodontology, 2nd ed. Copenhagen: Munksgaard, 1989:450-8.

14 Hämmerle CHF, Lang NP.

Single stage surgery combining transmucosal implant placement with guided bone regeneration and bioresorbable materials.

Clin Oral Implants Res 2001; 12:9-18.

15 Zitzmann NU, Naef R, Schärer P.

Resorbable versus non resorbable membranes in combination with Bio-Oss for guided bone regeneration.

Int J Oral Maxillofac Surg 1997; 12:844-52.

16 Simion M, Dahlin C, Blair K, Schenk RK.

Effect of different microstructures of ePTFE membranes on bone regeneration and soft tissue response: a histologic study in canine mandible.

Clin Oral Implants Res 1999; 10:73-84.

- 17 Hung SL, Lin YW, Wang YH, Chen YT, Su CY, Ling LJ.  
Permeability of Streptococcus mutans and Actinobcillus actinomycetemcomitans through guided tissue regeneration membranes and their effects on attachment of periodontal ligament cells.  
J Periodontol 2002;73:843-51.
- 18 Marx RE, Ehler WJ, Peleg M.  
Mandibular and facial reconstruction: rehabilitation of the head and neck cancer patient.  
Bone 1996;19(Suppl):59S-82S.
- 19 Neukam FW, Scheler H, Günay H.  
Experimentelle und klinische Untersuchungen zur Auflagerungsosteoplastik in Kombinationen mit enossalen Implantaten.  
Zahnarzt Implantol 1989;5:235-41.
- 20 Eitel F, Schweiberere L, Suar K, Dambe LT, Klapp F.  
Theoretische Grundlagen der Knochentransplantation.  
In: Hierholzer G, Zilch H (eds). Transplantatlager und Implantatlager bei verschiedenen Operationen. Heidelberg: Springer, 1980:1-12.
- 21 Günzl H-J, Khoury F.  
Morphologische Untersuchungen von Knochenbiopsien nach autogener Alveolar-Extensionsplastik am unentkalkten, kunststoffeingebetteten Schliffpräparat.  
In: Gesellschaft für orale Implantologie. Jahrbuch für orale Implantologie. Berlin: Quintessence, 1993:153.
- 22 Pallesen L, Schou S, Aaboe M, Hjorting-Hansen E, Nattestad A, Melsen F.  
Influence of particle size of autogenous bone grafts on the early stage of bone regeneration: a histologic and stereologic study in rabbit cavarium.  
Int J Oral Maxillofac Implants 2002;17:498-506.
- 23 Simion M, Jovanovic SA, Tinti C, Benfenati SP.  
Long-term evaluation of osseointegrated implants inserted at the time or after vertical ridge augmentation. A retrospective study on 123 implants with 1-5 year follow-up.  
Clin Oral Implants Res 2001;12:35-45.
- 24 Princ G, Piral T.  
Chirurgie osseuse pré-implantaire.  
Memento. Paris : Cdp, 2008, p.121.

25 Sebbag P, Missika P.

Les matériaux de comblement : classification et propriétés.

Implant, 1995, 1, 3, p.217-233.

26 Colombier ML, Lesclous P, Tuslane JF.

La cicatrisation des greffes osseuses.

Revue Stomatologie Chirurgie Maxillo-facial, 2005, 106, 3, p.157-164.

27 Mattout P, Mettout C.

Les thérapeutiques parodontales et implantaire.

Paris : Quintessence international, 2002, p.496.

28 Campan P, Estradel L.

La chirurgie pré-implantaire: greffes osseuses.

Réal Clin, 2008, 19, 1, p.57-65.

29 Colombier ML, Lesclous P, Tuslane JF.

La cicatrisation des greffes osseuses. Rev.

Stomatologie Chirurgie Maxillo-facial, 2005, 106, 3, p.157-164.

30 Pinc G, Piral T.

Chirurgie osseuse pré-implantaire.

Mémento. Paris : Cdp, 2008, p.121.

31 Sebbag P, Missika P.

Les matériaux de comblement : classification et propriétés.

Implant, 1995, 1, 3, p.217-233.

32 Lemeland A.

Greffes osseuses autogènes d'apposition en bloc par prélèvement d'origine intrabuccale : technique chirurgicale.

Thèse d'exercice : Odontologie, Reims ; 2005.

33 Yousfi M.

La résorption des greffons et matériaux de comblement/régénération.  
Titane, 2005, 2, 4, p. 22.

34 Gardella JP, Renouard F.

Régénération osseuse guidée et greffes osseuses autogènes/ limites et indications.

Journal Parodontologie Implantologie Orale., 1999, 18, 2, p.127-142.

35 Burchardt H.

Biology of bone transplantation.

Orthopedic Clinic of North America, 1997, 18, 2, p.41-42.

36 Deboise A, Seban A, Boukhors A.

Avantages des greffes osseuses autogènes avant le placement d'implants.

Clinic, 2003, 24, 1, p. 17-26.

37 Maiorana C, Beretta M, Benigni M, Dolci M, Cicciu M, Santoro F.

Greffe osseuse intrabuccale post traumatique dans les zones esthétiques : étude de cas.

Journal Parodontologie Implantologie Orale., 2007, 26, 1, p. 47-53.

38 Happe A.

Utilisation de la piézochirurgie pour le prélèvement des greffons osseux dans la branche horizontale de la mandibule. 40 cas cliniques

Parodontologie Dentaire Restauratrice, 2007, 27, 3, p. 241-249.

39 Tulasnes JF.

Greffe de sinus : os autogène ou substitut osseux ?

Titane, 2005, 2, 1, p. 49-53.

40 Widmark G, Andersson B, Ivanoff CJ.

Mandibular bone graft in the anterior maxilla for single tooth implants. Presentation of surgical method.

International Journal of Oral and Maxillofacial Surgery, 1997, 26, p.106-109.

41 Jovanovic SA, Hunt DR.

Elévation localisé de sinus par technique de greffes osseuses: étude rétrospective de 1 à 5 ans.

Journal de Parodontologie et d'Implantologie Orale, 1999, 18, 2, p.167-182

42 Khoury F, Khoury CH.

Les greffes osseuses mandibulaires en bloc: instrumentation, techniques de prélèvement et usage chirurgical.

Journal de Parodontologie et d'Implantologie Orale, 2006, 25, 1, p.15-34.

43 Sterio TW, Katancik JA, Blanchard SB, Xenoudi P, Mealey BL.

A prospective, multicenter study of bovine pericardium membrane with cancellous particulate allograft for localized alveolar ridge augmentation.

Int J Periodontics Restorative Dent. 2013 Jul-Aug;33(4):499-507

44 Spin-Neto R, Stavropoulos A, Coletti FL, Faeda RS, Pereira LA, Marcantonio E Jr.

Graft incorporation and implant osseointegration following the use of autologous and fresh-frozen allogeneic block bone grafts for lateral ridge augmentation.

Clin Oral Implants Res. 2013 Jan 25.

45 Urban IA, Nagursky H, Lozada JL, Nagy K.

Horizontal ridge augmentation with a collagen membrane and a combination of particulated autogenous bone and anorganic bovine bone-derived mineral: a prospective case series in 25 patients.

Int J Periodontics Restorative Dent. 2013 May-Jun;33(3):299-307.

46 Mordenfeld A, Johansson CB, Albrektsson T, Hallman M.

A randomized and controlled clinical trial of two different compositions of deproteinized bovine bone and autogenous bone used for lateral ridge augmentation.

Clin Oral Implants Res. 2013 Apr 2.

47 Tang ZH, Lv H, Cao MX, Wu MJ.

[Clinical effects of ridge augmentation with the half-columnar shaped mandibular bone block for the placement of dental implants]. [Article en Chinois]

Beijing Da Xue Xue Bao. 2010 Feb 18;42(1):94-7.

- 48 Acocella A, Bertolai R, Colafranceschi M, Sacco R.  
Clinical, histological and histomorphometric evaluation of the healing of mandibular ramus bone block grafts for alveolar ridge augmentation before implant placement.  
J Craniomaxillofac Surg. 2010 Apr;38(3):222-30.
- 49 Geurs NC, Korostoff JM, Vassilopoulos PJ, Kang TH, Jeffcoat M, Kellar R, Reddy MS.  
Clinical and histologic assessment of lateral alveolar ridge augmentation using a synthetic long-term bioabsorbable membrane and an allograft.  
J Periodontol. 2008 Jul;79(7):1133-40.
- 50 de Freitas RM, Susin C, Spin-Neto R, Marcantonio C, Wikesjö UM, Pereira LA, Marcantonio E Jr.  
Horizontal ridge augmentation of the atrophic anterior maxilla using rhBMP-2/ACS or autogenous bone grafts: a proof-of-concept randomized clinical trial.  
J Clin Periodontol. 2013 Oct;40(10):968-75.
- 51 Khojasteh A, Behnia H, Shayesteh YS, Morad G, Alikhasi M.  
Localized bone augmentation with cortical bone blocks tented over different particulate bone substitutes: a retrospective study.  
Int J Oral Maxillofac Implants. 2012 Nov-Dec;27(6):1481-93.
- 52 Khamees J, Darwiche MA, Kochaji N.  
Alveolar ridge augmentation using chin bone graft, bovine bone mineral, and titanium mesh: Clinical, histological, and histomorphometric study.
- 53 Tulasne JF, Guiol J, Jebblaoui Y.  
Pre-implant posterior mandibular reconstruction.  
Rev Stomatol Chir Maxillofac. 2012 Sep;113(4):307-21.
- 54 da Costa CE, Pelegrine AA, Fagundes DJ, Simoes Mde J, Taha MO.  
Use of corticocancellous allogeneic bone blocks impregnated with bone marrow aspirate: a clinical, tomographic, and histomorphometric study.  
Gen Dent. 2011 Sep-Oct;59(5):e200-5.
- 55 Miyamoto I, Funaki K, Yamauchi K, Kodama T, Takahashi T.  
Alveolar ridge reconstruction with titanium mesh and autogenous particulate bone graft: computed tomography-based evaluations of augmented bone quality and quantity.  
Clin Implant Dent Relat Res. 2012 Apr;14(2):304-11.

56 Cordaro L, Torsello F, Morcavallo S, di Torresanto VM.  
Effect of bovine bone and collagen membranes on healing of mandibular  
bone blocks: a prospective randomized controlled study.  
Clin Oral Implants Res. 2011 Oct;22(10):1145-50.

57 Surmenian J.  
Photos de ces cas.

58 Khoury F.  
In : Greffes osseuses en implantologie.



# *Iconogrphie*

**Figure 1** : Principe de cicatrisation osseuse (58)

**Figure 2**: Les sites de prélèvements intrabuccaux, la tubérosité (42)

**Figure 3** : Les sites de prélèvements intrabuccaux, le ramus (42)

**Figure 4** : Les sites de prélèvements intrabuccaux, la symphise mentonnière (42)

**Figure 5** : Incision muco-gingival (57)

**Figure 6** : Accès au site donneur de 33 à 43 (57)

**Figure 7** : Incision crestale, avec lambeau de pleine épaisseur (57)

**Figure 8** : Incision à départ sulculaire, puis papillaire (57)

**Figure 9** : Prélèvement du greffon (57)

**Figure 10** : Greffon osseux (57)

**Figure 11** : Membrane Gore-Tex x2400 (58)

**Figure 12** : Membrane résorbable x48 (58)

**Figure 13** : Propriétés biologiques des différents matériaux utilisés pour les greffes.(1, 29)

## *Serment d'Hippocrate*

*En présence des Maîtres de cette Faculté, de mes chers condisciples, devant l'effigie d'Hippocrate,*

*Je promets et je jure, au nom de l'Être Suprême, d'être fidèle aux lois de l'Honneur et de la probité dans l'exercice de La Médecine Dentaire.*

*Je donnerai mes soins gratuits à l'indigent et n'exigerai jamais un salaire au-dessus de mon travail, je ne participerai à aucun partage clandestin d'honoraires.*

*Admis dans l'intérieur des maisons, mes yeux ne verront pas ce qui se passe, ma langue taira les secrets qui me seront confiés et mon état ne servira pas à corrompre les mœurs ni à favoriser le crime.*

*Je ne permettrai pas que des considérations de religion, de nation, de race, de parti ou de classe sociale viennent s'interposer entre mon Devoir et mon patient.*

*Je garderai le respect absolu de la vie humaine dès sa conception.*

*Même sous la menace, je n'admettrai pas de faire usage de mes connaissances médicales contre les lois de l'Humanité.*

*Respectueux et reconnaissant envers les Maîtres, je rendrai à leurs enfants l'instruction que j'ai reçue de leurs pères.*

*Que les hommes m'accordent leur estime si je suis fidèle à mes promesses,*

*Que je sois couvert d'opprobre et méprisé de mes confrères si j'y manque.*



## Approbation - Improbation

Les opinions émises par les dissertations présentées, doivent être considérées comme propres à leurs auteurs, sans aucune approbation ou improbation de la Faculté de Chirurgie dentaire (1).

Lu et approuvé,

Vu,  
Nice, le

Le Président du jury,

Le Doyen de la Faculté de  
Chirurgie Dentaire de l'UNS

Professeur

Professeur Armelle MANIERE

**Xavier BAILLY**

# Prévisibilité des augmentations osseuses latérales en chirurgie pré-implantaire

Thèse : Chirurgie Dentaire, Nice, 2014, n° 42.57.14.08

Directeur de thèse : Docteur SURMENIAN Jérôme

Mots-clés : greffe osseuse - greffe autogène - greffe allogénique - étude comparative bloc osseux

## Résumé:

Les approches thérapeutiques dues aux insuffisances de volume osseux dans les sites implantaire, sont déterminées par le type morphologique d'os et par le volume restant faisant suite à la résorption de l'os alvéolaire.

Les différentes techniques, que nous allons voir, vont utiliser plusieurs types de biomatériaux différents, que ce soit pour l'augmentation latérale en elle même, ou pour sa mise en oeuvre.

Le panel de possibilités s'étend aussi aux techniques de greffes osseuses même, avec les blocs d'apposition, que ce soit des blocs autogènes, qu'ils soient contre le site receveur ou à distance de ce site, ou des blocs allogéniques.

Le bémol se trouvant dans le fait que malgré les diverses études qui ont été menées, et qui nous donnent une bonne prédictibilité sur la survie et sur l'intégration du matériau dans le milieu, on se retrouve avec très peu, voir aucun arbre décisionnel qui nous permette de savoir quelle technique adopter dans tel ou tel cas.

Pour pouvoir fournir un arbre décisionnel complet, il faudrait poser les indications et les limites des diverses augmentations osseuses.

Pour ce faire une revue de la littérature sera effectuée afin d'expliquer comment une greffe fonctionne, en fonction du matériau, et de la technique chirurgicale utilisée.

C'est donc la raison d'être de cette thèse, réussir à fournir un arbre décisionnel, afin de faciliter le choix du praticien dans les diverses techniques d'augmentation osseuses qui s'offrent à lui...

Adresse de l'auteur :

10 quai papcino, 06000 NICE