



HAL
open science

L'intérêt du "Screw Tenting" dans la régénération osseuse guidée

Laurine Birault

► **To cite this version:**

Laurine Birault. L'intérêt du "Screw Tenting" dans la régénération osseuse guidée. Médecine humaine et pathologie. 2014. dumas-01019282

HAL Id: dumas-01019282

<https://dumas.ccsd.cnrs.fr/dumas-01019282>

Submitted on 7 Jul 2014

HAL is a multi-disciplinary open access archive for the deposit and dissemination of scientific research documents, whether they are published or not. The documents may come from teaching and research institutions in France or abroad, or from public or private research centers.

L'archive ouverte pluridisciplinaire **HAL**, est destinée au dépôt et à la diffusion de documents scientifiques de niveau recherche, publiés ou non, émanant des établissements d'enseignement et de recherche français ou étrangers, des laboratoires publics ou privés.

UNIVERSITÉ NICE-SOPHIA ANTIPOLIS
FACULTÉ DE CHIRURGIE DENTAIRE
24 Avenue des Diables Bleus, 06357 Nice Cedex 04

INTERET DU « SCREW TENTING » DANS LA REGENERATION OSSEUSE GUIDEE

Année 2014

Thèse n° 42-57-14-13

THÈSE

Présentée et publiquement soutenue devant
la Faculté de Chirurgie Dentaire de Nice
Le 27 Juin 2014 Par

Mlle Laurine BIRAULT

Née le 20 Octobre 1988 à Neuilly sur Seine
Pour obtenir le grade de :

**DOCTEUR EN CHIRURGIE DENTAIRE
(Diplôme d'État)**

Examineurs :

Monsieur le Professeur
Monsieur le Docteur
Madame le Docteur
Monsieur le Docteur
Monsieur le Docteur

ROCCA J.P.
CHARBIT Y.
JOSEPH C.
SURMENIAN J.
LEROY R.

Président du jury
Assesseur
Assesseur
Directeur de thèse
Membre invité

UNIVERSITÉ NICE-SOPHIA ANTIPOLIS
FACULTÉ DE CHIRURGIE DENTAIRE
24 Avenue des Diables Bleus, 06357 Nice Cedex 04

INTERET DU « SCREW TENTING » DANS LA REGENERATION OSSEUSE GUIDEE

Année 2014

Thèse n° 42-57-14-13

THÈSE

Présentée et publiquement soutenue devant
la Faculté de Chirurgie Dentaire de Nice
Le 27 Juin 2014 Par

Mlle Laurine BIRAULT

Née le 20 Octobre 1988 à Neuilly sur Seine
Pour obtenir le grade de :

**DOCTEUR EN CHIRURGIE DENTAIRE
(Diplôme d'État)**

Examineurs :

Monsieur le Professeur
Monsieur le Docteur
Madame le Docteur
Monsieur le Docteur
Monsieur le Docteur

ROCCA J.P.
CHARBIT Y.
JOSEPH C.
SURMENIAN J.
LEROY R.

Président du jury
Assesseur
Assesseur
Directeur de thèse
Membre invité

CORPS ENSEIGNANT

56^{ème} section : DEVELOPPEMENT, CROISSANCE ET PREVENTION

Sous-section 01 : ODONTOLOGIE PEDIATRIQUE

Professeur des Universités : Mme MULLER-BOLLA Michèle

Maître de Conférences des Universités : Mme JOSEPH Clara

Assistant Hospitalier Universitaire : Mme CALLEJAS Gabrièle

Sous-section 02 : ORTHOPEDIE DENTO-FACIALE

Professeur des Universités : Mme MANIERE-EZVAN Armelle

Maître de Conférences des Universités : M. FAVOT Pierre

Assistant Hospitalier Universitaire : Mlle TABET Caroline

Assistant Hospitalier Universitaire : Mme AUBRON Ngoc-Mai

Sous-section 03 : PREVENTION, EPIDEMIOLOGIE, ECONOMIE DE LA SANTE, ODONTOLOGIE LEGALE

Professeur des Universités : Mme LUPI-PEGURIER Laurence

Assistant Hospitalier Universitaire : Mlle CUCCHI Céline

57^{ème} section : SCIENCES BIOLOGIQUES, MEDECINE ET CHIRURGIE BUCCALE

Sous-section 01 : PARODONTOLOGIE

Maître de Conférences des Universités : M. CHARBIT Yves

Maître de Conférences des Universités : Mme VINCENT-BUGNAS Séverine

Assistant Hospitalier Universitaire : M. SURMENIAN Jérôme

Assistant Hospitalier Universitaire : Mme LAMURE Julie

Sous-section 02 : CHIRURGIE BUCCALE, PATHOLOGIE ET THERAPEUTIQUE, ANESTHESIE ET REANIMATION

Maître de Conférences des Universités : M. COCHAIS Patrice

Maître de Conférences des Universités : M. HARNET Jean-Claude

Assistant Hospitalier Universitaire : M. BENHAMOU Yordan

Assistant Hospitalier Universitaire : M. SAVOLDELLI Charles

Sous-section 03 : SCIENCES BIOLOGIQUES

Professeur des Universités : Mme PRECHEUR Isabelle

Maître de Conférences des Universités : Mme RAYBAUD Hélène

Maître de Conférences des Universités : Mlle VOHA Christine

58^{ème} section : SCIENCES PHYSIQUES ET PHYSIOLOGIQUES ENDODONTIQUES ET PROTHETIQUES
--

Sous-section 01 : ODONTOLOGIE CONSERVATRICE, ENDODONTIE

Professeur des Universités : Mme BERTRAND Marie-France

Professeur des Universités : M. ROCCA Jean-Paul

Maître de Conférences des Universités : M. MEDIONI Etienne

Maître de Conférences des Universités : Mme BRULAT-BOUCHARD Nathalie

Assistant Hospitalier Universitaire : Mme DESCHODT-TOQUE Delphine

Assistant Hospitalier Universitaire : M. SIONNEAU Rémi

Assistant Hospitalier Universitaire : M. CEINOS Romain

Sous-section 02 : PROTHESES

Professeur des Universités : Mme LASSAUZAY Claire

Maître de Conférences des Universités : M. ALLARD Yves

Maître de Conférences des Universités : Mme POUYSSEGUR-ROUGIER Valérie

Maître de Conférences des Universités : M. LAPLANCHE Olivier

Assistant Hospitalier Universitaire : M. CHOWANSKI Michael

Assistant Hospitalier Universitaire : M. CASAGRANDE Nicolas

Assistant Hospitalier Universitaire : M. OUDIN Antoine

Assistant Hospitalier Universitaire : M. SABOT Jean-Guy

Sous-section 03 : SCIENCES ANATOMIQUES ET PHYSIOLOGIQUES

Professeur des Universités : M. BOLLA Marc

Professeur des Universités : M. MAHLER Patrick

Maître de Conférences des Universités : M. LEFORESTIER Eric

Maître de Conférences des Universités : Mlle EHRMANN Elodie

Assistant Hospitalier Universitaire : Mlle CANCEL Bénédicte

REMERCIEMENTS :

A Monsieur le Professeur Jean Paul ROCCA

Docteur en chirurgie dentaire
Professeur des Universités, Praticien Hospitalier
Sous-section des sciences anatomiques et physiologiques

Je vous remercie de m'avoir fait l'honneur de présider le jury de ma thèse. Vos compétences, votre rigueur et votre savoir-faire m'ont beaucoup apporté lors de mon apprentissage clinique. Au cours de toutes ces années, j'ai su apprécier tous vos conseils et la confiance que vous m'avez toujours portée.

Veillez trouver ici l'expression de mon plus grand respect et de toute ma reconnaissance pour la qualité de votre enseignement.

A Monsieur le Docteur Yves CHARBIT

Docteur en chirurgie dentaire
Maître de conférences des Universités - Praticien Hospitalier
Responsable de la sous-section Parodontologie

Vous me faites un immense honneur en acceptant de compter parmi les membres ce jury de thèse. Vos compétences cliniques et votre implication dans un enseignement de grande qualité resteront gravées dans ma mémoire et celle de chacun de vos élèves.

Veillez recueillir ce travail comme l'expression de mon plus profond respect.

A Madame le Docteur Clara JOSEPH

Docteur en Chirurgie Dentaire
Maître de Conférences des Universités - Praticien Hospitalier
Responsable de la sous-section Odontologie Pédiatrique

Je vous suis très reconnaissante d'avoir accepté de siéger dans ce jury. Je tiens particulièrement à vous remercier pour toute la patience que vous avez eue à mon égard. Je n'oublierai jamais ces vacances de pédiodontie ponctuées de rires et ces travaux pratiques passés à vos côtés. Soyez assurée de toute ma reconnaissance pour la qualité de votre enseignement, la grande disponibilité dont vous faites preuve auprès de vos étudiants et cela avec toujours avec énormément d'enthousiasme.

Je vous prie de trouver dans ce travail la preuve de toute ma gratitude et de la profonde estime que j'ai pour vous.

A Monsieur le Docteur Jérôme SURMENIAN,

Docteur en chirurgie dentaire
Assistant Hospitalier Universitaire

Je vous remercie sincèrement d'avoir accepté spontanément de m'encadrer pour la réalisation de ce travail. Je n'ai eu que rarement l'occasion de travailler avec vous, mais vous êtes quelqu'un que j'admire pour la passion qui vous anime, vos très grandes connaissances mais surtout pour vos compétences professionnelles. J'espère réussir à faire une présentation orale à la hauteur de celles auxquelles j'ai pu assister lors de certaines de vos conférences.

Veillez trouver ici l'expression de ma sincère gratitude et de toute ma sympathie.

A Monsieur le Docteur René LEROY

Docteur en Chirurgie Dentaire
Attaché Hospitalier

C'est un grand plaisir que vous siégiez dans ce jury et je vous suis sincèrement reconnaissante de l'intérêt que vous avez porté à mon travail. Les vacations hospitalières avec vous ont toujours été très agréables et pleines d'humour. Votre expérience clinique et vos compétences n'ont d'égal que votre bonne humeur et font de vous un praticien remarquable. Votre gentillesse et votre écoute auront marqué mes études.

Recevez ici l'expression de ma gratitude et de mon profond respect.

A ma famille,

A Maman,

Ton amour inconditionnel, tes encouragements et ta gentillesse font de toi une mère exemplaire. Tu as toujours été présente pour moi et tout ça n'aurait jamais été possible sans ton immense soutien.

En faisant toujours passer le bonheur des autres avant le tien tu fais preuve d'une très grande générosité que j'ai toujours admirée. Je t'aime fort.

A Papa,

Ta volonté, ta persévérance et ta force de travail ont toujours été des exemples pour moi. Je ne peux que te remercier pour la jeunesse que tu nous as offerte et je sais que je pourrai toujours compter sur toi ... Avec mon tout amour.

A ma sœur,

Tu es, de loin, ce que j'ai de plus cher !! Les joies et les peines que l'on a partagées, chaque merveilleux souvenir passé ou à venir et ces innombrables fous rires font que tu auras toujours une place privilégiée dans mon cœur. Tu peux avoir une confiance aveugle en moi, je serais toujours là pour toi et je suis fière que tu sois ma soeurette ! Je t'aime à vie.

Au reste de la petite famille,

Pour ceux présents, ce jour de grande importance, malgré les kilomètres (Pascale et Jean Lou, ce n'était pas gagné Tata, mais ton obstination et ta ténacité l'ont emportées encore une fois, merci à vous deux),

Pour ceux pour qui la distance a été, avec regret, un frein à leur présence (ma petite Mamie, tu aurais été si heureuse aujourd'hui merci pour tout l'amour que tu me portes, Manon tu deviens une jeune femme magnifique et je suis contente que tu aies trouvé ta voie, j'ai hâte de te revoir, Paméla et Françoise je suis sûre qu'on trouvera un moment pour fêter ça à Nice ou à Paris ...),

Même loin, je pense à vous souvent.

A Natacha,

Je me suis toujours naturellement confiée à toi, merci Chacha pour ta présence, ton écoute et tes conseils avisés. Tu m'as souvent guidée et aidé à prendre les bonnes décisions. Pour moi, tu es comme une deuxième maman.

A Romain,

Un grand merci pour ton soutien indéfectible, ton amour, mais aussi pour la patience dont tu fais preuve pour me supporter depuis déjà deux ans. J'ai la chance et je suis fier d'avoir à mes côtés une personne aussi brillante et déterminée que toi, j'espère sincèrement que l'on arrivera à mener à bien tous nos projets.

Merci également à toute ta famille qui m'a beaucoup encouragée durant la fin de mes études.

A mes Amis,

A Lolei,

Tu es plus qu'une amie pour moi, tu es ma « presque sœur ». En effet, on se connaît depuis notre plus jeune âge, on a grandi ensemble, traversé de nombreuses aventures et mésaventures aussi, ce qui m'a laissé un nombre indéfinissable d'incroyables souvenirs avec toi. Cette amitié qui nous lie depuis si longtemps est une de mes grandes forces !!

Aux « Filles », le noyau dur,

A **Manu** (ta gentillesse et ta générosité font de toi une amie incroyable et une nouvelle voisine extra, ce soir ça va être une soirée d'*Anthologie* !! même si on ne finit pas sur les marches de Guber'...),

A **Manou** (ma plus grande confidente, je me demande d'ailleurs s'il y a encore des choses sur moi que tu ne connais pas après toutes ces longues heures passées à refaire le monde ! J'espère que tu as pensé au pantalon rouge sinon TQT risque d'être déçu),

A **Sandrou** (mon coup de foudre amical, ta spontanéité et ta joie de vivre font de toi une personne unique et plus qu'attachante, il n'y en a pas deux comme toi et je suis heureuse de te compter parmi mes amies les plus proches),

A **Lilou** (toujours pleine de vie et d'énergie, tu es quelqu'un d'extraordinaire et tu nous manques de plus en plus à Nice, alors vivement la fin de tes études que tu reviennes enfin avec Lucky !),

A **Laura** (ma grande fofolle, tu es une fille incroyable, toujours de bonne humeur, avec toi on ne s'ennuie jamais tu es surprenante. Mais ce soir pas trop de « hair-shake » sur Isabelle Boulay, je te préviens tu n'auras pas le droit au cigare demain !),

A **Célia** (rencontrées récemment mais devenues inséparables, tu es exceptionnelle et débordante de gentillesse, je suis vraiment heureuse de te connaître).

Merci à vous toutes, pour ces moments inoubliables passés ensemble et surtout pour avoir réussi à être toutes présentes en cette occasion si particulière !

« Qui mieux que nous ... ! »

A l'équipe de Montréal,

A Laura (merci pour ton accueil et ta grande générosité), François (ma plus belle rencontre, tu as rendu ces quatre mois inoubliables, je ne pourrais jamais t'oublier), Olive (sacré coloc'), Alex, Capucine (ma binôme de soirée), Karine, Nabia, Arthy, Paul, Zoé, Charline, Dan, Cath, Véro, Laurence, Simon, Alexandrine, Gabrielle, Ariane, Stéphanie, Michaela, Louise, Camille, Morgan, Maureen ...

Merci pour tous ce que vous m'avez apporté et tous les moments qu'on a partagé, vous me manquez tous, j'ai tellement hâte de vous revoir !!!

Aux Dentaires,

A tous ceux qui ont marqué ces six dernières années : JoJo (toujours prête à faire des folies, on aura bien rigolé à l'hôpital, je suis contente de t'avoir retrouvée), Thibault et Guénaelle, Arthur, Fouz, Joss, Jérôme, Yo, Kévin, Jérémie (mon premier binôme, merci de m'avoir aidée à mes débuts), Julie, Guillaume, Cécile, Alice, Chloé, Coralie, Max & Béné, Rémy, Benj & Amandine, Philou ... et tous ceux que j'oublie, la vie étudiante va vite me manquer !

Aux autres, sans qui, ces années n'auraient jamais été les mêmes,

A Joe (tu es quelqu'un de très important pour moi, merci d'avoir été présent à chaque fois que j'en ai eu besoin), à Amandine (même si ces dernières années nous ont un peu éloignées l'une de l'autre, tu restes une amie de très longue date qui compte beaucoup et je te souhaite d'accomplir tous tes rêves !), à Kuf - Kiss - Keat (Le trio infernal ou encore la « team coquille »), à Karine, Greg, Manon, Rosanna, Hamdi, Kdo, l'équipe Paloma et Mayssa

Et tous ceux que j'oublie, faute de temps !!

TABLE DES MATIERES

INTRODUCTION	1
---------------------------	----------

CHAPITRE I : LA CICATRISATION OSSEUSE

I.1 LES CELLULES OSSEUSES	4
I.1.1 Les cellules ostéoprogénitrices	4
I.1.2 Les ostéoblastes.....	4
I.1.3 Les ostéocytes	5
I.1.4 Les cellules bordantes	5
I.1.5 Les ostéoclastes	5
I.1.6 La matrice extra-cellulaire	6
I.2 LA RECONSTRUCTION OSSEUSE SUITE À UNE GREFFE	7
I.2.1 réaction immédiate à la greffe.....	7
I.2.2 Différenciation ostéoblastique et formation de l'ostéoïde	8
I.2.3 Remodelage osseux	11

CHAPITRE II : LA REGENERATION OSSEUSE GUIDEE (ROG)

II.1. PRINCIPES DE LA REGENERATION OSSEUSE GUIDEE	14
II.2. LES MEMBRANES	15
II.2.1 Les membranes non résorbables	16

II.2.2 Les membranes résorbables	16
II.2.3 Cahier des charges	17
II.3. LES MATERIAUX DE COMPLEMENT OSSEUX	18
II.3.1. Définition et propriétés	18
II.3.2. Greffe autogène	20
II.3.3. Matériaux allogéniques	21
II.3.4. Matériaux xénogéniques	22
II.3.5. Matériaux alloplastiques	23
II.4. LES INDICATIONS ET LIMITES DE LA ROG	24

CHAPITRE III : « SCREW TENT POLE » TECHNIQUE

III.1. PRINCIPES DU « SCREW TENTING »	26
III.2. LE MAINTIEN DE L'ESPACE	27
III.2.1. Les mainteneurs d'espace	27
III.2.2. Les différentes méthodes de la littérature	28
III.3. L'ABSENCE DE PRESSION	29
III.3.1. La Biomécanique	30
III.3.2. Comment limiter les pressions	30
III.4. PRESENTATION DE CAS CLINIQUES	35
III.4.1. Cas N°1	35
III.4.2. Cas N°2	41

CONCLUSION	46
BIBLIOGRAPHIE	48
TABLE DES ILLUSTRATIONS	53

INTRODUCTION

De nos jours, les traitements pour remplacer des dents manquantes changent radicalement en raison de l'avènement des implants. Bien que l'implantologie offre aujourd'hui une alternative intéressante aux traditionnels bridges et prothèse amovibles, il est nécessaire d'avoir suffisamment de volume osseux afin d'atteindre une stabilité au long terme, à la fois fonctionnelle et esthétique de nos restaurations implantaires.

Cependant, les extractions simples ou multiples induisent une série de remodelage au niveau des tissus durs et des tissus mous, qui contribuent à l'atrophie du site édenté. (43) Selon l'étude de Schropp et coll., une réduction de la largeur de crête d'environ 50% a été constatée à l'issue de 3 à 6 mois après extraction d'un dent unique (44), et ce phénomène peut être aggravé par plusieurs maladies liées à la dents telles les parodontites, les lésions endodontiques ou les lésions traumatiques. (43)

C'est toujours un grand défi pour les chirurgiens dentistes de préserver et de reconstituer de larges défauts osseux verticaux, horizontaux ou combinés, avant la pose d'implants.

Toutes sortes de techniques ont été proposées pour obtenir un volume osseux plus optimal pour la pose des implants :

- L'utilisation de Membranes barrières pour la régénération osseuse guidée (Cf. chapitre II),
- La greffe de comblement sinusien par abord latéral ou crestal,
- La greffe d'apposition en onlay,
- L'expansion de crête,
- La distraction osseuse.

La greffe d'os autogène en onlay est considérée comme le « gold standard » dans la reconstruction de défauts sévères pour son potentiel ostéogénique, cependant elle implique plusieurs sites chirurgicaux, elle est longue à réaliser et hautement technique.

A travers ce travail nous allons décrire une forme alternative de régénération osseuse qui semble intéressante de par la simplicité de son protocole et le succès de ses résultats cliniques.

Cette technique est basée sur les principes de Régénération Osseuse Guidée (ROG) et sur l'utilisation de vis ou de plaques comme mainteneurs d'espace et piliers de régénération permettant un soutien efficace du substitut osseux, la protection du site contre diverses contraintes mécaniques ainsi que l'orientation de la néoformation osseuse. Ce procédé est

souvent retrouvé sous le nom de « screw tent pole », « Screw-Guided Bone Regeneration » ou « S-GBR ».

Afin de comprendre le principe et l'intérêt du « screw tenting », un rappel fondamental sur la physiologie osseuse s'impose dans le but de se remémorer les différentes cellules intervenant dans le processus de cicatrisation osseuse.

Cette forme de ROG pouvant être associée à des membranes résorbables ou non résorbables et à diverses combinaisons de substituts osseux, nous développerons donc les différents types de membranes et de matériaux de régénération ainsi que leurs propriétés respectives.

Nous achèverons ce travail par une description de la technique « S-GBR » en détaillant son principe et son intérêt le tout illustré par deux cas cliniques.

CHAPITRE I

LA CICATRISATION OSSEUSE

La cicatrisation osseuse est un processus complexe faisant intervenir une succession d'évènements cellulaires et tissulaires liés entre eux par des phénomènes biochimiques et mécaniques.

Quel que soit le type de traumatisme osseux (fracture, greffe osseuse ou préparation d'un site implantaire), le schéma de cicatrisation est identique. On retrouvera toujours un processus de cicatrisation suivi d'un processus de remodelage.

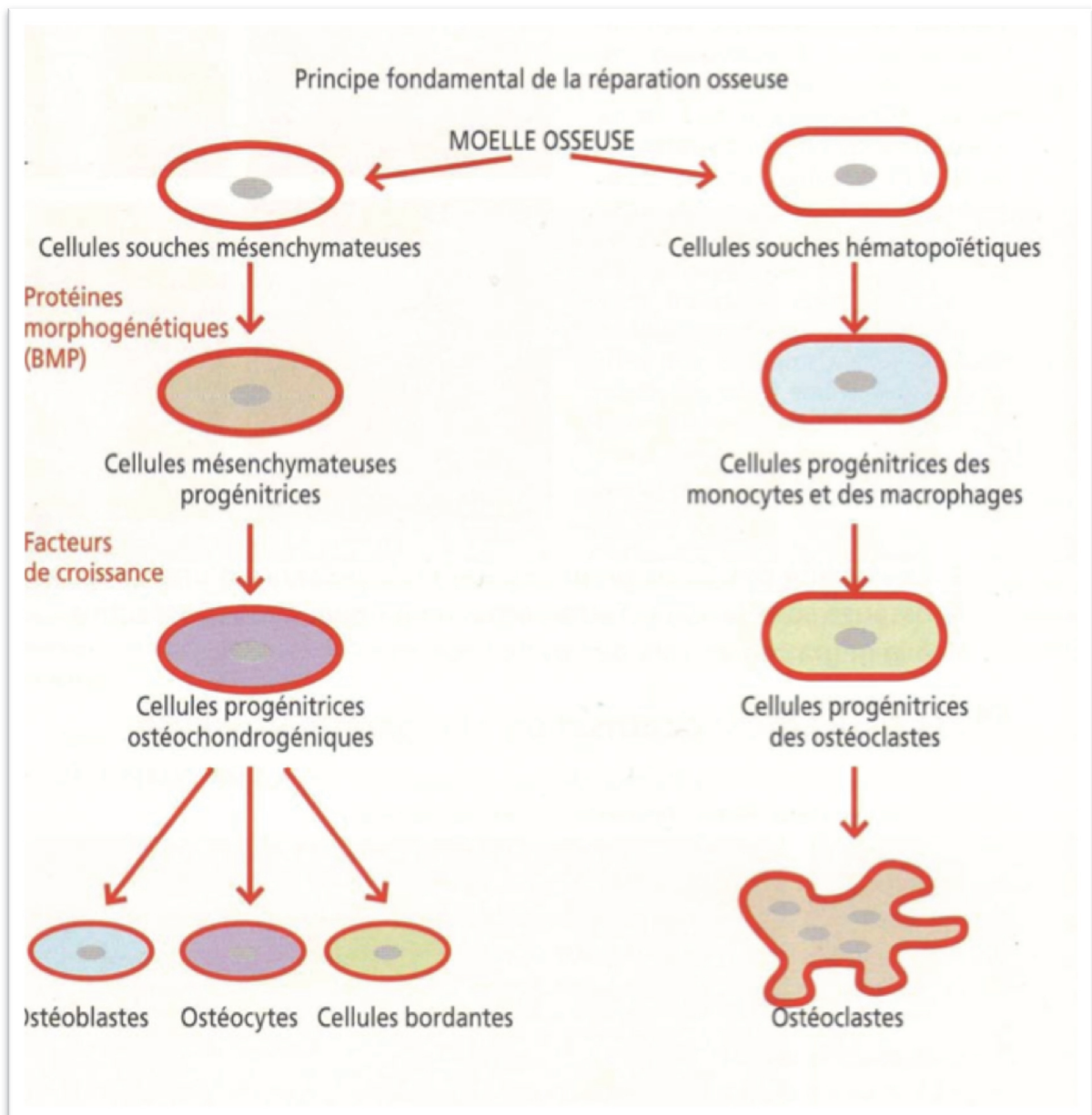


Figure 1 : Schéma simplifié de l'origine des cellules osseuse (ZUCK 2009)

I.1 LES CELLULES OSSEUSES :

On distingue plusieurs types de cellules osseuses responsables de la cicatrisation de l'os. Elles peuvent être classées en deux familles selon leur origine. Les cellules ostéoprogénitrices, les ostéoblastes, les ostéocytes et les cellules bordantes dérivent des cellules souches mésenchymateuses pluripotentes tandis que les ostéoclastes dérivent de la lignée hématopoïétique monocyttaire. (1)

I.1.1 Les cellules ostéoprogénitrices

Ce sont des cellules souches non spécialisées dérivées du mésenchyme, qui vont se transformer en cellules osseuses. Ce sont les seules cellules osseuses capables de se diviser. Lors de la mitose, une des deux cellules filles restera une cellule ostéoprogénitrice tandis que l'autre évoluera en pré-ostéoblaste puis en ostéoblaste. (1)

Elles sont présentes dans la partie interne du périoste, dans l'endoste, ainsi que dans les canaux de Havers et de Volkmann. (2)

Dans l'os mature avec un faible renouvellement, ces cellules sont fusiformes, très petites et situées proches de la surface osseuse. Cependant, en cas de croissance osseuse active ou en cas de remaniement intense, elles sont beaucoup plus grosses et plus nombreuses. (3)

I.1.2 Les ostéoblastes

Les ostéoblastes sont des cellules cubiques ou polygonales, avec un cytoplasme basophile traduisant l'abondance du réticulum endoplasmique granuleux (responsables de la synthèse protéique). Ils sont situés en bordure du tissu ostéoïde qu'ils sécrètent et sont reliés entre eux et avec les ostéocytes voisins par des jonctions communicantes.

Les ostéoblastes synthétisent la composante organique de la matrice osseuse, appelée matrice ostéoïde que l'on qualifiera de tissu osseux après calcification. Ils sont impliqués dans sa minéralisation par des dépôts de cristaux d'hydroxyapatite (Sécrétion de phosphatase alcaline, transfert de calcium et phosphate du milieu extracellulaire au site de minéralisation). La phosphatase alcaline (ALP) joue un rôle important car c'est le marqueur de la **formation osseuse** le plus fréquemment utilisé. En effet, le dosage immunologique de la phosphatase alcaline osseuse sérique constitue un marqueur biochimique sensible de l'augmentation du remodelage osseux et donc d'une activité cicatricielle.

Les ostéoblastes peuvent évoluer de différentes manières et devenir des ostéocytes, des cellules bordantes ou disparaître par apoptose. (3)

I.1.3 Les ostéocytes

Lors de la synthèse de la matrice extra-cellulaire, de nombreux ostéoblastes se trouvent emprisonnés dans la sécrétion de tissu ostéoïde et se différencient en ostéocytes. Ce sont les cellules les plus abondantes du tissu osseux. Les ostéocytes siègent dans des lacunes présentant de nombreux canalicules anastomosés. Leurs fins prolongements cytoplasmiques parcourent ces canalicules et sont reliés, par l'intermédiaire de jonctions communicantes, aux prolongements des ostéocytes voisins, aux ostéoblastes, aux cellules bordantes voisines ainsi qu'au canal central de l'ostéon (4). Ce réseau canaliculaire permet aux ostéocytes de recevoir des nutriments provenant du système sanguin et d'évacuer les déchets. On dit qu'ils survivent par diffusion vasculaire passive, c'est à dire qu'ils ne doivent pas se situer à une distance supérieure de 0,1 mm d'un vaisseau sanguin.

Ainsi, bien qu'ils ne secrètent plus de matrice extra-cellulaire, ils ont un rôle très important dans le maintien du tissu osseux et contribuent à l'homéostasie de la calcémie. (1)

I.1.4 Les cellules bordantes

Les cellules bordantes sont des ostéoblastes au repos, présentes en couche à la surface du tissu osseux lorsque celui-ci ne présente plus de signes de formation ou de remaniement.

Il semblerait qu'elles jouent un rôle dans le métabolisme phosphocalcique, qu'elles protègent la surface osseuse contre la résorption due aux ostéoclastes et qu'elles participent à l'initiation du remodelage osseux. (1)

I.1.5 Les ostéoclastes

Les ostéoclastes sont responsables de la résorption osseuse. Ce sont des cellules volumineuses, plurinucléées, hautement mobiles, capables de se déplacer à la surface des travées osseuses d'un site de résorption à un autre. Lorsqu'ils sont activés, les ostéoclastes se polarisent fortement. Leur membrane plasmique se différencie pour présenter 4 zones :

- *Le domaine apical* : en regard du tissu osseux à résorber se développe une bordure en brosse au niveau de laquelle se trouvent des pompes à protons secrétant des ions H^+ . Ces derniers vont dissoudre la phase minérale de la matrice osseuse extra-cellulaire. Par la suite, au niveau de cette bordure en brosse, vont être déversées des enzymes destinées à digérer la composante organique de la matrice telle que la **phosphatase acide tartrate résistante** (TRAP). Cette enzyme est décrite comme le marqueur immunologique des ostéoclastes et permet donc lors des dosage de mettre en évidence la résorption osseuse ou le remaniement osseux. Lors de la résorption osseuse, les ostéoclastes creusent des cavités dans lesquelles ils logent et qu'on appelle lacunes de Howship.

- Le domaine basal : La matrice osseuse dégradée au niveau de la bordure en brosse est absorbée par l'ostéoclaste par endocytose, traverse son cytoplasme et subit une exocytose au niveau de son domaine basal.
- Les zones d'attachement : De part et d'autre de la bordure en brosse, elles présentent des jonctions cellule-matrice étanches, qui ont pour but de fixer l'ostéoclaste à la matrice osseuse extra-cellulaire et de limiter la résorption osseuse à ce qu'on appelle une chambre de résorption, hors de laquelle les protons et les enzymes ne pourront pas diffuser.
- Les surfaces basolatérales : elles ont une fonction de régulation en permettant à l'ostéoclaste de recevoir des messages de la part des cellules voisines. (1)

I.1.6 La matrice extra-cellulaire :

C'est la partie non cellulaire du tissu osseux. Elle correspond à une trame conjonctive ayant la particularité d'être minéralisée. Elle est constituée d'une fraction organique et d'une fraction minérale :

- **La fraction organique** : est composée d'un grand nombre d'éléments dont le composant principal est le collagène de type I. Dans un premier temps, les éléments protéiques et glycoprotéiques de cette trame organique sont élaborés par les ostéoblastes (22,23). Dans un second temps, cette trame organique primitive se minéralise progressivement.
- **La fraction minérale** : est composée principalement de phosphate de calcium sous forme d'hydroxyapatite naturelle. (22,23)

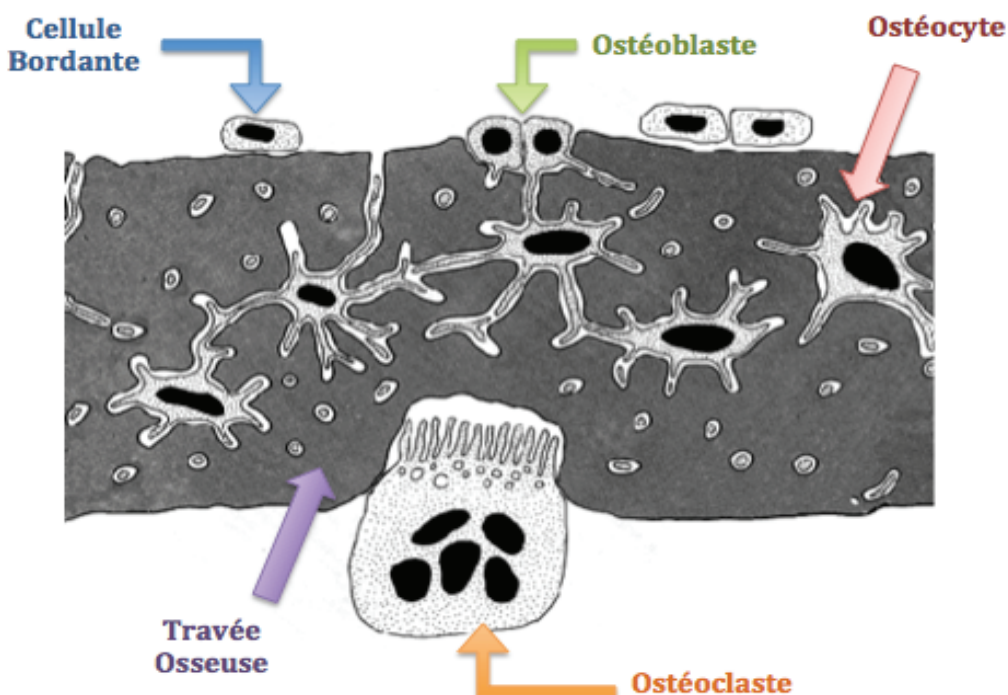


Figure 2 :
Organisation des
cellules osseuses
et rapports entre
elles
(J. POIRIER 2002)

I.2 LA RECONSTRUCTION OSSEUSE SUITE À UNE GREFFE

Le traumatisme lié à l'intervention et à la procédure de greffe induit un processus de cicatrisation osseuse au niveau du site receveur, régulé par de nombreuses cytokines et facteurs de croissance. Le greffon ou substitut osseux est alors incorporé lors de la néoformation osseuse et lors du processus de remodelage. Dans le cas d'un matériau résorbable, il sera progressivement remplacé par l'os nouvellement formé, tandis qu'un matériau non résorbable persistera dans l'os. (53)

Suite à l'intervention, la cicatrisation osseuse se déroule en trois étapes :

- Réaction immédiate au traumatisme opératoire, impliquant la formation d'un caillot sanguin et la libération de cytokines et facteurs de croissance.
- Différenciation ostéoblastique et formation de l'ostéoïde.
- Remodelage osseux avec adaptation de l'architecture osseuse en fonction des contraintes mécaniques locales. (5)

I.2.1 Réaction immédiate au traumatisme

L'intervention provoque des dommages vasculaires induisant un saignement plus ou moins important, notamment suite au décollement du périoste, qui représente une partie importante de la vascularisation de la surface osseuse sous-jacente.

Immédiatement après l'intervention, il y a d'abord une vasoconstriction intense des vaisseaux environnants afin de permettre l'hémostase des tissus lésés. Le sang qui occupe tout le site opératoire coagule et aboutit à la formation d'un caillot sanguin (thrombus). Ce dernier recouvre ainsi le greffon et l'emprisonne au sein d'une matrice extracellulaire riche en fibrine. Il y a ensuite apparition d'une réaction inflammatoire avec recrutement des cellules de l'inflammation aigue telles que les granulocytes neutrophiles et les macrophages.

Les plaquettes, les neutrophiles et les macrophages présents sur le site sont la source de nombreuses cytokines et facteurs de croissance, comme par exemple le Platelet-Derived Growth Factor (PDGF), le Vascular Endothelial Growth Factor (VEGF), le Basic Fibroblast Growth Factor (bFGF ou FGF-2), le Transforming Growth Factor beta (TGF β), les Insulin-like Growth Factor I et II (IGF-I et II), qui jouent un rôle dans le chimiotactisme, la division, la prolifération et la différenciation cellulaire, notamment lors de l'angiogénèse. (6)

De nouveaux vaisseaux sanguins se forment alors au sein du caillot, à partir des vaisseaux sanguins environnants préexistants. Ce phénomène porte le nom d'angiogénèse. Ces nouveaux vaisseaux germent au sein de l'architecture du greffon ou substitut (dans les

canaux de Volkmann, de Havers et entre les trabécules osseuses) et entre les particules osseuses. (6)

Ce processus de néo-vascularisation est plus rapide au sein du tissu osseux spongieux ce qui s'explique par la structure très aérée de ses trabécules osseuses, tandis que l'os de nature corticale possède une structure beaucoup plus dense. (7)

En parallèle de ce phénomène, si des perforations sont réalisées à travers la corticale osseuse sous-jacente au greffon ou substitut (décortication), des précurseurs des cellules endothéliales provenant des espaces médullaires peuvent atteindre le site de néo-vascularisation et contribuer à la formation de nouveaux capillaires, indépendamment des capillaires préexistants, par un processus que l'on nomme vasculogénèse. (6)

A ce stade, le caillot sanguin va progressivement disparaître pour laisser place à un tissu de granulation richement vascularisé.

1.2.2 Différenciation ostéoblastique et formation de l'ostéoïde

Le réseau vasculaire nouvellement formé permet la migration de cellules ostéoprogénitrices provenant du système sanguin circulant mais également du tissu osseux et du périoste adjacents au site de greffe.

La présence de cellules au potentiel ostéogénique dans la circulation sanguine a longtemps été controversée. Finalement, de récentes études ont démontré que ces cellules étaient effectivement présentes dans le système sanguin circulant, à des concentrations significatives et non négligeables, pouvant avoir une réelle implication dans la cicatrisation osseuse. (8).

En cas d'utilisation d'un greffon autogène, un pool de cellules ostéogéniques se trouve directement dans la structure du greffon (pouvoir ostéogénique). Cependant, il semblerait qu'une partie de ces cellules ne survive pas au transfert du greffon du site donneur au site receveur, à cause de l'hypoxie et du manque de nutrition lié à l'arrêt de la vascularisation. Cela a donc pour effet de réduire le pouvoir ostéogénique de l'os autogène. Les cellules osseuses ayant survécu peuvent par contre contribuer à la consolidation du greffon à condition bien sûr que le réseau vasculaire néoformé puisse leur apporter l'oxygène, les nutriments, ainsi que les facteurs de croissance nécessaires à leur survie et à leur activité ostéogénique.

Le recrutement, la prolifération et la différenciation des cellules ostéoprogénitrices en ostéoblastes sont régulés par des facteurs de croissance. Ces facteurs sont d'une part libérés par les plaquettes activées, les neutrophiles, les macrophages, les cellules ostéogéniques et

les cellules endothéliales, et d'autre part aussi présents dans la matrice osseuse extracellulaire de l'os adjacent, du greffon ou substitut allogénique. Ce phénomène de régulation se nomme **ostéo-induction**. La migration des cellules ostéogéniques est également facilitée par le greffon ou substitut osseux, qui agit comme un échafaudage sur lequel les cellules osseuses peuvent adhérer et se déplacer, c'est **l'ostéoconduction**.

Parmi les facteurs de croissance jouant un rôle dans l'ostéo-induction, on retrouve notamment :

- Le **PDGF** (Platelet-Derived Growth Factor) : il stimule la multiplication et la prolifération des cellules ostéoprogénitrices. (9)
- **L'IGF-I et II** (Insulin Growth Factor) : bien que ces deux facteurs soient présents dans l'os, il semble que l'IGF-II soit moins impliqué dans la cicatrisation osseuse. L'IGF-I a une action synergique avec le PDGF dans la multiplication et la prolifération des cellules ostéoprogénitrices. En effet, il semble que ces deux facteurs soient plus efficaces ensemble que seuls. (10)
- Le **TGFβ** (Transforming Growth Factor beta) : c'est le facteur de croissance le plus abondant dans l'os humain. Il est impliqué dans la différenciation des cellules ostéoprogénitrices en ostéoblastes, dans la synthèse de la matrice osseuse et dans sa minéralisation. (11)
- **bFGF** ou **FGF-2** (Basic Fibroblast Growth Factor) : il stimule la multiplication et la prolifération des cellules ostéoprogénitrices.
- Les **BMP** (Bone Morphogenetic Proteins) : ces protéines purement ostéo-inductrices ont été isolées ces 20 dernières années et font l'objet de nombreuses études cliniques en raison de l'intérêt qu'elles représentent dans la cicatrisation osseuse. Elles font partie de la superfamille des facteurs de croissance TGFβ. Elles sont secrétées par les ostéoblastes et stockées dans la matrice osseuse lors de sa formation, mais ne peuvent exprimer leur potentiel ostéo-inducteur qu'une fois libérées par la déminéralisation ostéoclastique. A ce jour, 22 protéines différentes ont été isolées dont les BMP-2, BMP-3, BMP-4 et BMP-7 qui ont clairement été identifiées comme ayant un potentiel ostéo-inducteur. Elles agissent directement sur la différenciation ostéoblastique. Les BMP-2 stimulent particulièrement la différenciation des cellules mésenchymateuses en cellules ostéoprogénitrices, tandis que les BMP-7 agissent plus tardivement, en stimulant essentiellement la différenciation des cellules ostéoprogénitrices en ostéoblastes (12). Il semble également que les BMP aient une action synergique avec le facteur IGF-I (13).

Une fois les ostéoblastes activés, ils sécrètent une matrice ostéoïde à la surface de la trame minérale du greffon ou substitut osseux dans un premier temps, puis sous forme d'îlots de tissu ostéoïde isolés entre les trabécules de spongieux ou entre les particules de matériau. Ces trames de tissu ostéoïde vont se rejoindre et commencer à incorporer et consolider le greffon ou substitut osseux. Au fur et à mesure de la formation de l'ostéoïde, les ostéoblastes vont se retrouver prisonniers à l'intérieur et se transformer en ostéocytes, d'où la nécessité d'un recrutement continu de nouvelles cellules ostéogéniques.

Le tissu ostéoïde subit dans un deuxième temps une minéralisation. Cette dernière est amorcée par les ostéoblastes et les ostéocytes qui accumulent des ions Ca^{2+} , PO_4^{2-} et des phosphatases alcalines dans des vésicules de sécrétion, qu'ils libèrent dans le tissu ostéoïde. Des cristaux d'apatite se forment dans ces vésicules et après dissolution de ces dernières, ils se fixent sur la matrice ostéoïde (en priorité sur les fibres de collagène et les protéines osseuses matricielles liant le calcium, telles que l'ostéocalcine). Ainsi, l'ostéoïde se minéralise en plusieurs points, qui finiront par se rejoindre pour constituer une matrice ostéoïde minéralisée. A ce stade, l'os obtenu est qualifié de primaire, fibreux, réticulaire ou immature. Il est à noter que les phosphatases alcalines jouent un rôle très important dans la minéralisation osseuse car l'absence de cette enzyme se traduit par une formation osseuse défectueuse. (5)

En l'espace de 4 à 6 semaines, la production de tissu ostéoïde minéralisé permet une consolidation du greffon ou substitut mais le tissu obtenu reste désorganisé et doit passer par une phase de remodelage afin d'avoir une structure lamellaire plus organisée, plus minéralisée et plus résistante aux contraintes mécaniques locales. (14)

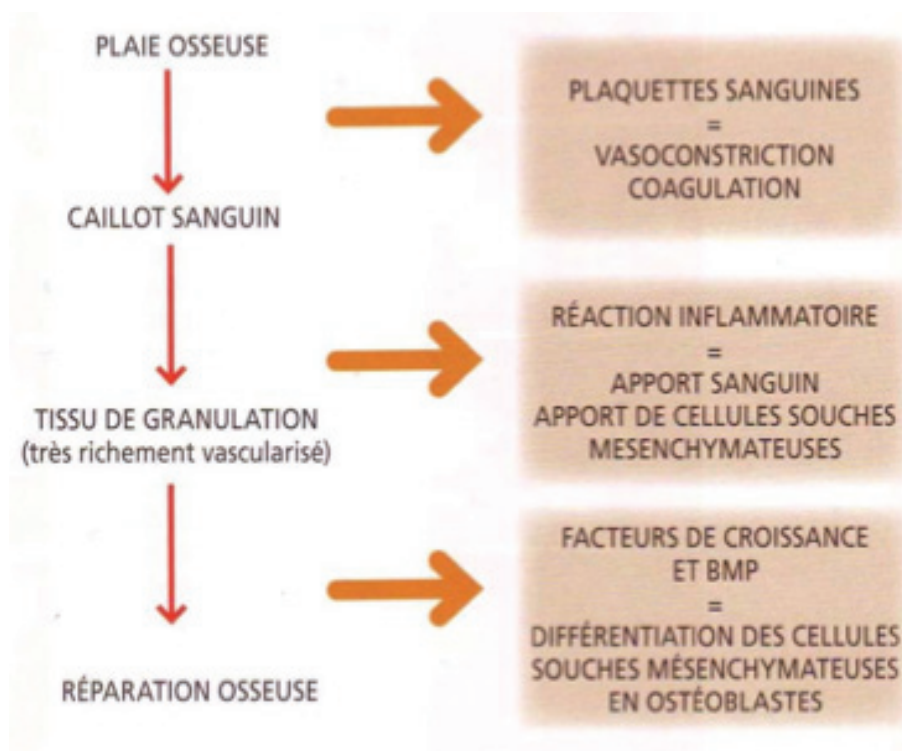


Figure 3 : Schéma simplifié des principales étapes de la cicatrisation osseuse (ZUCK G 2009)

I.2.3 Remodelage osseux :

Le remodelage osseux permet d'obtenir un os mature lamellaire cortical ou spongieux, dont l'architecture répond directement aux contraintes mécaniques locales.

Les signaux qui permettent l'adaptation du tissu osseux en fonction des contraintes impliquent de nombreux mécanismes.

Le mouvement du liquide interstitiel situé à l'intérieur des canalicules osseux, ainsi qu'un système complexe de capteurs propres aux ostéocytes leur permettent de percevoir ces contraintes et d'interagir avec les ostéoblastes à travers le réseau ostéocytaire. Les ostéoblastes libèrent alors des cytokines chimiotactiques qui vont entraîner le recrutement de précurseurs ostéoclastiques provenant de la circulation sanguine, de la cavité médullaire de l'os à proximité, ou d'un pool de cellules présent sur place. Ces précurseurs se différencient en ostéoclastes grâce notamment au système RANK/RANKL exprimé à la surface des ostéoblastes et activé entre autres par les lymphocytes T. (5)

Un cycle du remodelage osseux peut alors intervenir, le déroulement de cette séquence est le suivant :

Le long de la surface osseuse inactive recouverte de cellules bordantes, ou ostéoblastes quiescents, surviennent les précurseurs mononucléés des ostéoclastes.

Cette phase d'activation est suivie de la phase de résorption lorsque les ostéoclastes résorbent l'os ancien.

Lorsque les ostéoclastes ont terminé leur travail de résorption et creusé une lacune, ils sont remplacés par des cellules mononucléées, sans doute de type macrophagique et/ou des précurseurs ostéoblastiques ; c'est la phase d'inversion qui précède la phase de reconstruction ou ostéoformation; les ostéoblastes surviennent alors dans la lacune et la comblent en apposant une nouvelle matrice osseuse. (15)

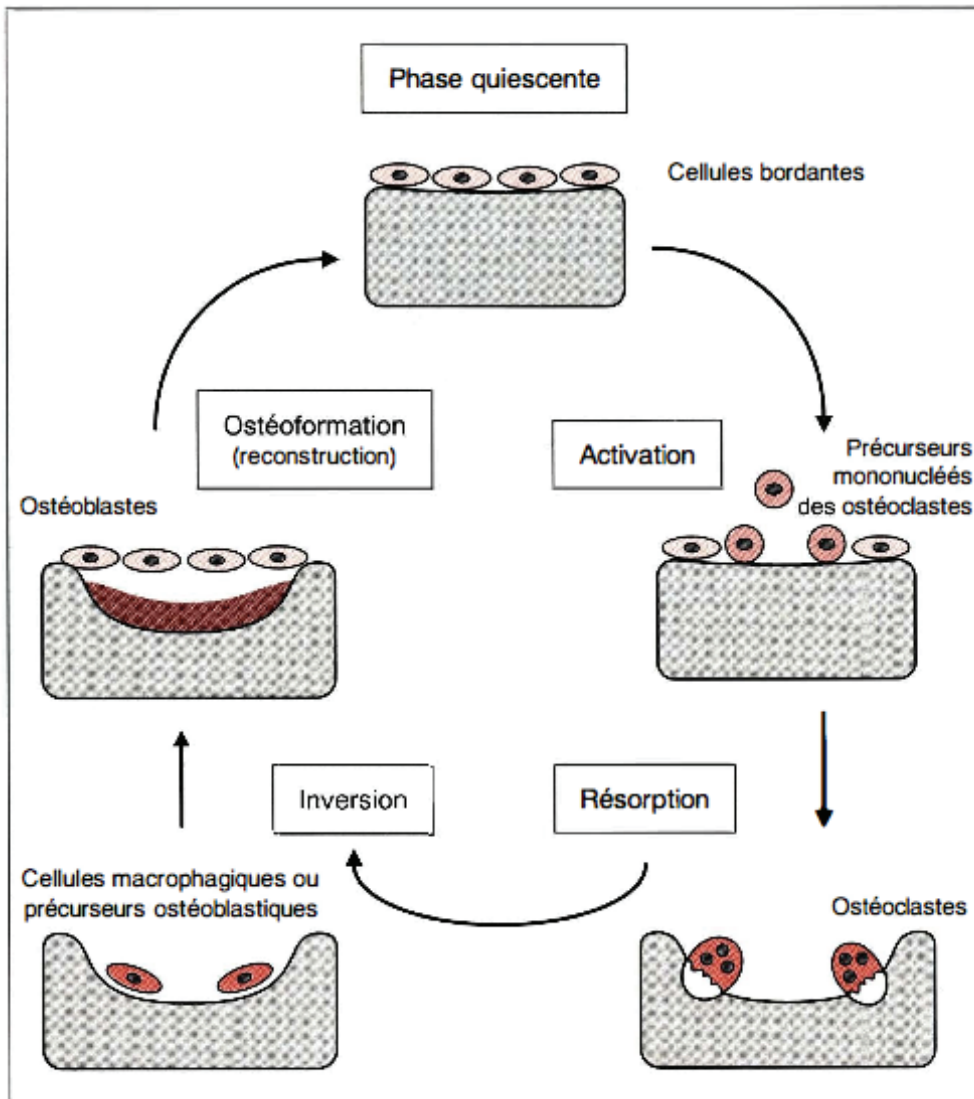


Figure 4 : Schéma des différentes phases de remodelage osseux (MC DE VERNEJOU 1993)

CHAPITRE II

LA REGENERATION OSSEUSE GUIDEE (ROG)

II.1. PRINCIPES DE LA REGENERATION OSSEUSE GUIDEE

La régénération osseuse guidée découle des principes de la régénération tissulaire guidée (RTG) établit par NYMAN en 1982 (40). En bref, ils reposent sur le fait que des cellules spécifiques contribuent à la formation de tissus spécifiques. Dans le domaine de la parodontologie, la RTG désigne les techniques chirurgicales susceptibles de stimuler de manière sélective la recolonisation cellulaire de la surface radiculaire nettoyée à partir de fibroblastes et d'autres cellules génitrices provenant du ligament parodontal adjacent à la plaie, permettant ainsi l'obtention d'une nouvelle attache à l'aide d'une néoformation osseuse et cémentaire (34).

Ces principes de base de la RTG ont été repris et appliqués dans le cadre de la reconstruction osseuse des défauts alvéolaires (35). En effet, les études de DALHIN en 1989 (38) et de BECKER en 1990 (39) appliquent les principes de la régénération tissulaire guidée au traitement des défauts osseux. Ils prennent en compte la cinétique de migration cellulaire au cours de la cicatrisation : les cellules épithéliales et conjonctives colonisent plus rapidement la plaie que les cellules osseuses. Ceci s'explique par le fait que le cycle de renouvellement des cellules épithéliales et conjonctives est plus rapide que celui des ostéoblastes (6 à 12 jours contre 4 à 6 mois) La régénération osseuse guidée repose donc sur l'utilisation d'une membrane afin de sélectionner les cellules et de guider la cicatrisation.

C'est MURRAY en 1957 (37) qui a mis en évidence pour la première fois son principe : il a créé un défaut osseux sur un os iliaque de chien, puis l'a isolé mécaniquement avec une membrane en plastique. Après cicatrisation, le site a révélé un os néoformé. Cette expérience a donc permis de démontrer qu'il existe une sorte de compétition cellulaire au sein des tissus : lorsqu'une cavité osseuse, comprenant une source d'ostéoblastes et une vascularisation sanguine, est isolée des tissus mous adjacents on peut obtenir une reformation osseuse qui va combler cette cavité. Au contraire, si cette cavité n'est pas isolée des tissus mous adjacents, elle est comblée par du tissu conjonctif.

Il est important de faire la distinction entre la régénération osseuse guidée (ROG), qui par définition consiste à stabiliser le caillot sanguin entre la crête osseuse et la membrane, sans aucun apport de matériau, et la greffe osseuse sous membrane (36). En pratique, l'apport d'un matériau de comblement (os autogène broyé ou substituts osseux en particules) est de plus en plus souvent introduit entre le défaut osseux et la membrane, permettant un meilleur maintien de l'espace et améliorant la régénération osseuse grâce à ses propriétés ostéogéniques (os autogène), ostéo- inductrices (os autogène +/- allogénique selon les auteurs) et ostéoconductrices.

Pour la mise en œuvre de cette technique nous avons, de nos jours, à disposition un large

choix de membranes mais également de matériaux de substitution osseuse. En raison d'un manque de consensus sur le type de membrane et de matériau idéal à utiliser pour une ROG, il est important de connaître les propriétés de chacun afin de pouvoir adapter nos traitements aux différentes situations cliniques.

II.2. LES MEMBRANES :

Les membranes en Régénération Osseuse Guidée ont trois fonctions essentielles (28) :

- Un rôle mécanique de maintien de l'espace de régénération (la cavité osseuse),
- Un rôle de protection et de stabilisation du caillot sanguin qui va se former dans cet espace osseux,
- Un rôle physique de « barrière cellulaire », dont le but est de favoriser la colonisation de l'espace situé sous la membrane par les cellules ostéogéniques (ostéoblastes, ostéocytes) issues des parois osseuses résiduelles et d'empêcher la migration des cellules non ostéogéniques (fibroblastes, cellules épithéliales) provenant des tissus mous avoisinants. En effet, les cellules non ostéogéniques ont une cinétique de prolifération et de migration plus rapide que les ostéoblastes et envahissent précocement les sites osseux non protégés, l'utilisation de membranes permet donc d'optimiser la régénération osseuse. (29)

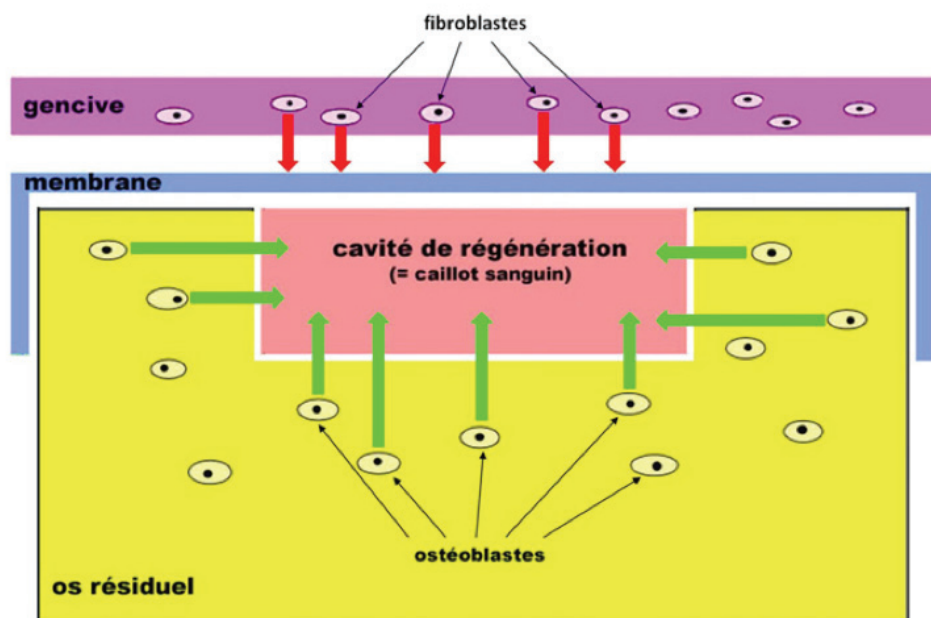


Figure 5 : Schématisation du triple rôle des Membranes utilisées en régénération osseuse guidée (C MEYERA 2012)

On distingue un grand nombre de membranes, chacune ayant des avantages et inconvénients ; il faut donc choisir une membrane spécifique en fonction de chaque situation clinique. Elles sont classées en 2 catégories : non résorbables et résorbables. (31)

II.2.1 Les membranes non résorbables

Ces membranes ont été les premières à être utilisées en ROG. Deux grands types de membranes non résorbables sont utilisés actuellement :

- Les membranes en polytétrafluoroéthylène expansé (PTFE-e)
- Les membranes en titane.

AVANTAGES	INCONVENIENTS
<ul style="list-style-type: none"> - Faciles à manipuler, peuvent être fixées avec des vis ou pins spécifiques sans se détériorer, - Peuvent être renforcées par une armature en titane, améliorant ainsi leurs propriétés mécaniques de façon à éviter l'affaissement du caillot sanguin, elles sont donc indiquées dans la correction de défauts plats. - Elles restent longtemps en place et permettent donc une régénération à long terme. (32) 	<ul style="list-style-type: none"> - Leur risque d'exposition est élevé (30 % des cas) car elles empêchent la vascularisation des tissus périphériques et entraînent leur nécrose. - En cas d'operculisations, elles sont rapidement colonisées par les bactéries dans le milieu buccal, ce qui peut induire une infection et à terme une perte osseuse, - Leur caractère non résorbable oblige à une deuxième intervention pour les retirer. (32)

II.2.2 Les membranes résorbables

Les membranes résorbables peuvent être synthétiques ou constituées de collagène. Leur avantage principal est leur résorbabilité : cela élimine ainsi l'étape qui constituait à soulever un lambeau afin de les retirer (32).

Leur inconvénient majeur est qu'elles peuvent se résorber avant que la formation osseuse ne soit complète. Ce processus de dégradation de la membrane est associé à des degrés variés d'inflammation (33). L'idéal pour une membrane est qu'elle ne se résorbe pas avant un délai minimum de 4 à 6 mois.

II.2.2.1 Les membranes synthétiques

Elles sont à base de copolymères d'acide polylactique et polyglycolique. Leur processus de résorption, dont la vitesse dépend du pH et de la composition chimique du site où elles sont implantées, est initié par hydrolyse. (32)

II.2.2.2 Les membranes en collagène

Elles sont à base de collagène d'origine porcine, bovine ou équine. Leurs fibres peuvent être réticulées ou non. Celles qui le sont se résorbent plus lentement mais sont plus fragiles lors de leur manipulation que celles aux fibres non réticulées. (32)

AVANTAGES	INCONVENIENTS
<ul style="list-style-type: none">- Pas de chirurgie de retrait de la membrane- Simplification de la procédure chirurgicale- Meilleur rapport coût/efficacité- Diminution des complications post-opératoires.	<ul style="list-style-type: none">- Pas de contrôle de la durée de fonction de la barrière- La résorption de la membrane associée à un phénomène inflammatoire peut se faire avant que la formation osseuse soit suffisante.- Nécessité d'un matériau supportant la membrane.

II.2.3 Cahier des charges

- **Biocompatibilité** : La membrane ne doit pas entraîner de réponse immunitaire ni de processus inflammatoire qui pourrait compromettre le phénomène de régénération osseuse. C'est le cas des membranes non résorbables qui sont dites « bio-inertes », introduites sous la gencive elles s'entourent d'une coque fibreuse réactionnelle sans signe majeur d'inflammation. En revanche, la dégradation d'une membrane résorbable s'accompagne obligatoirement de phénomènes inflammatoires.

Le degré d'inflammation lié à la dégradation du collagène est considéré comme minime. En revanche, celui des membranes synthétiques polymériques est très variable et dépend essentiellement de la nature du polymère, de très petites différences de composition chimique pouvant avoir des conséquences très importantes sur la biocompatibilité

- **Innocuité** : La membrane doit être stérile, et ne doit pas présenter de risque de transmission de germes pathogènes aux patients (stérilisation par irradiation des membranes en polymères).
- **Rôle de barrière** : La membrane doit être occlusive, c'est-à-dire imperméable aux cellules non ostéogéniques (étanchéité cellulaire) mais perméable aux fluides, aux gaz et aux facteurs de croissance. C'est pourquoi toutes les membranes utilisées en ROG ont une microporosité maximale de 2 µm. (30)
- **Maintien de l'espace** : la membrane doit être suffisamment rigide pour permettre de maintenir durablement un espace dans lequel se déroulera la régénération osseuse, c'est à dire au moins 4 mois (maturation de la matrice osseuse). Elle ne doit pas s'effondrer dans le défaut osseux sous la pression des tissus mous.
- **Résistance à l'exposition endobuccale** : la gravité de l'exposition d'une membrane réside dans la colonisation bactérienne rapide et inévitable qui s'en suit. Pour les membranes non résorbables e-PTFE cette complication est considérée comme compromettante pour le résultat de la ROG et aboutit le plus souvent à la dépose de la membrane. Dans le cas des membranes résorbables, leur exposition à la salive accélère considérablement la dégradation des membranes évitant ainsi une colonisation bactérienne mais raccourcissant la durée pendant laquelle la membrane joue son rôle de barrière.

II. 3. LES MATERIAUX DE COMPLEMENT OSSEUX

II.3.1. Définition et propriétés :

Une définition du substitut osseux a été proposée par la Société Française de Recherche Orthopédique et Traumatologique (SOFROT) (16) : « Tout biomatériau d'origine humaine, animale, végétale ou synthétique :

- Destiné à l'implantation chez l'homme ;
- Dans la perspective d'une reconstitution du stock osseux ;
- Par le renforcement d'une structure osseuse ou le comblement d'une perte de substance osseuse d'origine traumatique ou orthopédique ».

Cette définition correspond en partie aux indications mentionnées dans les avis des 26 mars 2003 (17) et 8 octobre 2003 (18) de la Commission d'Evaluation des Produits et Prestations (CEPP) pour les substituts d'origine synthétique et animale, respectivement :

« La prise en charge est assurée dans les cas de comblement osseux, ou renforcement d'une perte de substance osseuse d'origine traumatique ou orthopédique, dans la perspective d'une reconstitution du stock osseux ».

Les matériaux, destinés à être implantés en site intra-osseux, doivent respecter un cahier des charges correspondant au tissu qu'ils remplacent. C'est pourquoi ce matériau doit présenter certaines propriétés :

- La **Biocompatibilité** caractérise la façon dont l'implant est toléré par les tissus receveurs. On l'estime en observant l'importance de la réaction inflammatoire ou immune suite à sa mise en place (19).
- La **Bioactivité** s'estime en observant l'interface entre celui-ci et le tissu hôte. On dit que le matériau est bioactif lorsqu'il se forme spontanément un lien avec l'environnement tissulaire sans interposition de tissu inflammatoire (20).
- **Ostéoconduction** : propriété passive d'un matériau à recevoir la repousse osseuse, par invasion vasculaire et cellulaire à partir du tissu receveur au contact de ce matériau. (21) Autrement dit, l'aptitude du matériau à servir de support à la formation d'os natif.
- **Ostéo-induction**: processus de stimulation conduisant à la prolifération et/ou à la différenciation de cellules souches en cellules ostéogéniques (21).
- **Ostéogénicité** : précise si la greffe est porteuse de cellules ostéogéniques (préostéoblastes, ostéoblastes) à sa surface qui survivront à la transplantation. Ce terme indique donc la capacité du matériau à permettre l'ostéogénèse à partir des cellules qu'il transporte.
- **L'absence de toxicité** s'évalue en étudiant les produits issus de la dégradation du matériau. Celui-ci ne doit pas conduire à la libération de dérivés toxiques (22).

Le matériau idéal devrait a priori posséder toutes ces qualités, si une greffe peut en théorie satisfaire à ce cahier des charges, en pratique, c'est souvent bien différent.

Matériau	Contenu	Ostéogénique	Ostéo-inducteur	Ostéoconducteur
Os autogène	Matrice osseuse Cellules ostéogéniques Facteurs de croissance	+ / -	+	+
Allogreffe	Matrice osseuse déspecifiée Absence de cellules Facteurs de croissance	-	+ / -	+
Xéno greffe	Matrice inorganique minéralisée déspecifiée Absence de cellules Absence de facteurs de croissance	-	-	+
Matériaux synthétiques	Absence de cellules Absence de facteurs de croissance	-	-	+

Figure 6 :
Tableau des principales propriétés des matériaux utilisés pour les greffes osseuses (ML CLOMBIER 2005)

II.3.2. Greffe autogène :

C'est le matériau de choix (« gold standard ») en régénération osseuse guidée :

- Il est parfaitement **biocompatible**, évitant tout risque de réaction immunitaire ou de transmission d'agent infectieux.
- L'os autogène contient de nombreuses cellules vivantes dont des ostéoblastes qui vont permettre la néoformation osseuse (**ostéogénèse**).
- Sous la membrane, il va également exercer une stimulation du site receveur, par le recrutement de cellules différenciées (ostéoblastes) ou indifférenciées (mésenchymateuses) (24) (**ostéoinduction**).
- La composante minérale de l'os greffé va servir de matrice pour la formation osseuse en constituant un « échafaudage » idéal pour le développement cellulaire (**ostéoconduction**).

II.1.2.1 Origine extra-orale :

Les prélèvements extra-oraux relèvent de la compétence des chirurgiens maxillo-faciaux et sont employés pour réaliser des greffes osseuses de grande étendue (greffes en onlay, d'apposition, en selle). Ce type de prélèvement est donc rarement utilisé en R.O.G.

Leur mise en œuvre nécessite un plateau technique lourd (bloc opératoire, anesthésie générale) et la morbidité du site donneur représente sa principale limite.

Les sites de prélèvements les plus couramment utilisés se situent au niveau de l'os iliaque et de la corticale externe de l'os pariétal.

II.1.2.2 Origine intra-orale :

Ces types de prélèvement sont réalisables par un chirurgien-dentiste sous anesthésie locale. Psychologiquement, ce type de chirurgie est plus facilement accepté par les patients même si les quantités d'os pouvant être prélevées sont plus faibles, elles restent généralement suffisantes pour la régénération osseuse guidée.

Il existe plusieurs sites de prélèvement :

- Symphyse mentonnière : Ce site permet le prélèvement d'une greffe cortico-spongieuse de bonne qualité (25) et présente l'avantage d'être facilement accessible.
- Prélèvement ramique : Ce site permet d'obtenir un greffon cortical de 3 mm d'épaisseur et les suites opératoires sont moins douloureuses.
- Prélèvement rétromolaire sera d'un volume plus limité.
- Epine nasale antérieure.
- Débris osseux prélevés sur le foret.

- Os prélevé à proximité du site d'implantation (Safescraper®, K-System®)
- Débris osseux récupérés à l'aide de l'aspiration : le système BoneTrap® (ASTRA TECH) ou encore le système FRIOS® BoneCollector (FRIADENT).

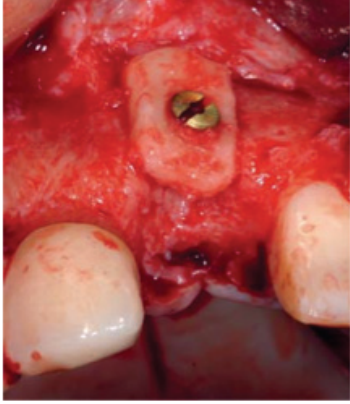
Matériaux	Avantages	Inconvénients
 <p>Os autogène</p>	<ul style="list-style-type: none"> – Pouvoir ostéogénique et ostéo-inducteur (blocs corticospongieux avec une cellularité importante) – Faible taux de résorption (pour les greffons d'origine membranaire) – Revascularisation et consolidation rapide du greffon 	<ul style="list-style-type: none"> – Quantité limitée (pour les prélèvements intra-oraux) – Deux sites opératoires requis – Complications liées aux sites de prélèvement (lésion d'un obstacle anatomique, morbidité du site) – Technique accessible à des praticiens spécialisés – Résorption imprévisible

Figure 7 : Tableau comparatif des avantages et inconvénients des greffes autogènes (A. SEBAN 2012)

II.3.3. Matériaux allogéniques :

Donneur et receveur font partie de la même espèce biologique (humaine), cependant ils présentent un génotype différent (26). Le greffon peut être prélevé sur une personne vivante, ou sur des os de cadavres dont le décès est survenu dans les 48 heures maximum avant le prélèvement.

Toujours prélevé de façon stérile, il subit ensuite toute une série de manipulations destinées à réduire au maximum le risque de transmission d'agents pathogènes. L'os est ainsi débarrassé de sa composante organique puis est stérilisé par passage aux rayons gamma. Par la suite, cet os est lyophilisé, et peut être déminéralisé par passage à l'acide chlorhydrique. Le processus de déminéralisation expose une protéine, la BMP, connue pour ses propriétés ostéo-inductives (27). Pour cela, en plus de leur propriété ostéoconductrices, quelques publications leur ont attribué des caractéristiques ostéo-inductives (Urist 1965, Schwartz et al 1996 ..)

On distingue selon le procédé de fabrication :

- **FDDBA (Freeze Dried Bone Allograft)**: os d'origine humaine lyophilisé.
- **DFDBA (Demineralized Freeze Dried Bone Allograft)** : os d'origine humaine lyophilisé et déminéralisé.

- L'os délipidé-déprotéinéisé déshydraté à l'acétone où seule la trame minérale est conservée avec des résidus collagénique, par exemple le Puros®, ou le TBF (Phoenix®)

Les étapes de l'intégration d'un greffon allogénique sont similaires à celles de l'intégration d'un greffon osseux autogène par la présence de la trame collagénique (collagène de type I), contrairement aux xéno greffes qui sont dépourvues de collagène.

Elles dépendent cependant pour une grande partie de la vascularisation, et notamment de l'établissement d'un flux sanguin au sein du greffon par les néo-vaisseaux provenant du lit osseux receveur. On peut « décortiquer » le site receveur, c'est à dire réaliser des perforations à l'aide d'une petite fraise boule, ce qui va créer un phénomène inflammatoire au sein de l'os et ainsi stimuler la cicatrisation (26).

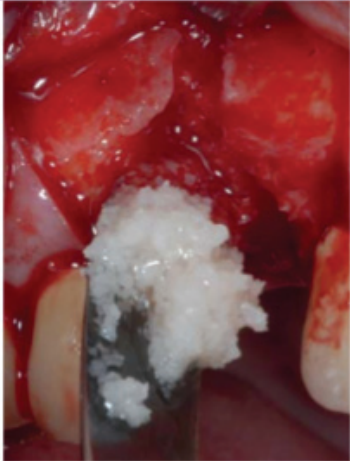
Matériaux	Avantages	Inconvénients
 <p>Allogreffe</p>	<ul style="list-style-type: none"> - Greffon disponible en quantité non limitée - Logettes intertrabéculaires libres facilitant l'ostéoconduction - Facilité de conservation - Un seul site opératoire - Totalement résorbable après néoformation osseuse - Forme et taille standardisées des blocs corticospongieux et des particules - Manipulation aisée pour obtenir une configuration prédéfinie pour les blocs corticospongieux 	<ul style="list-style-type: none"> - Risque minime de transmission d'un agent pathogène (aucun cas relaté à ce jour après sécurisation microbiologique) - Risque minime d'une réaction immunologique - Propriétés mécaniques variables selon le traitement et l'origine

Figure 8: Tableau comparatif des avantages et inconvénients des allogreffes (A. SEBAN 2012)

II.3.4. Matériaux xénogéniques :

D'origines diverses : corail, seiche, mammifères (cheval, vache, cochon, mouton), ces matériaux ne sont constitués que de la partie minérale du squelette du greffon. Cet os subit un traitement thermique (environ 300 °C) destiné à éliminer la trame organique ainsi que le pouvoir infectieux et antigénique, et une irradiation à faibles doses. Ce substitut osseux est **ostéoconducteur** et offre une résorption lente qui peut nuire à la qualité de l'os néoformé.

Le Bio-Oss®, hydroxyapatite d'origine bovine, est aujourd'hui l'un des matériaux les plus utilisés.


Matériaux	Avantages	Inconvénients
 <p>Xéno greffe</p>	<ul style="list-style-type: none"> - Greffon disponible en quantité non limitée - Structure poreuse facilitant l'ostéoconduction - Facilité de conservation - Un seul site opératoire 	<ul style="list-style-type: none"> - Risque minime de transmission d'un agent pathogène (ESB) - Partiellement résorbable après néoformation osseuse - Risque minime d'une réaction immunologique (procédé de purification tendant à faire disparaître tout antigénicité)

Figure 9 : Tableau comparatif des avantages et inconvénients des xéno greffes (A. SEBAN 2012)

II.3.5. Matériaux alloplastiques :

Ils sont biocompatibles, donc bien tolérés, et peuvent être résorbables ou non. Faciles d'utilisation, ils ne font encourir au patient aucun risque de contamination et induisent un potentiel **d'ostéoconduction**.

Leur composition variable (hydroxyapatite, phosphate tricalcique, silicate, bioverre ... etc.) leur offre la capacité de se lier à l'os et d'agir comme substrats pour la croissance osseuse.


Matériaux	Avantages	Inconvénients
 <p>Matériau alloplastique</p>	<ul style="list-style-type: none"> - Greffon disponible en quantité non limitée - Un seul site opératoire - Aucun risque de transmission d'un agent pathogène - Pas de risque immunologique - Les matériaux à base de phosphate tricalcique sont : <ul style="list-style-type: none"> - bio-actifs (leurs macroporosités facilitent l'ostéoconduction) - biodégradables 	<ul style="list-style-type: none"> - Nombreuses variétés avec des propriétés mécaniques et biologiques très diverses : <ul style="list-style-type: none"> - les matériaux tricalcium phosphate présentent une biodégradation variable (résorption lente ou non résorbable) selon leurs compositions - les matériaux à base d'alumine sont : bio-inertes (aucune conduction de la formation osseuse) et non résorbables - Fragilité des blocs alloplastiques en zone de contrainte

Figure 10: Tableau comparatif des avantages et inconvénients des greffes alloplastiques (A. SEBAN 2012)

Malgré un large choix de matériaux à notre disposition, nous porterons une attention particulière aux **greffes autogènes** et **allogéniques** pour leur propriétés ostéoconductrices, ostéo-inductrices et ostéogéniques (os autogène).

La greffe autogène reste le « gold standard » d'un point de vue biologique, immunologique et mécanique. Mais elle laisse rapidement sa place aux greffes allogéniques dans la reconstruction de défauts sévères, car le volume osseux disponible étant réduit, les possibilités de prélèvement intra-oraux sont largement limitées.

L'os allogénique regroupe donc de nombreux avantages, tant par ses propriétés ostéoconductrices voire ostéo-inductrices (selon certains auteurs), que par sa disponibilité illimitée, sa facilité d'emploi pour le chirurgien ainsi que ses faibles suites opératoires pour le patient.

II.4. INDICATIONS ET LIMITES DE LA ROG CONVENTIONNELLE :

De nos jours, les techniques de régénération osseuse guidée avec ou sans apport de biomatériaux trouvent de nombreuses indications cliniques (41) :

- Présence de déhiscences et fenestration péri-implantaires,
- Défauts résiduels intra-osseux péri-implantaires,
- Gestion d'un site d'implantation post-extractionnel,
- Gestion de défauts osseux au niveau de futurs sites d'implantation empêchant soit la mise en place d'un implant, soit sa mise en place dans un axe convenable pour l'esthétique et la fonction de la prothèse à venir,
- Augmentation localisée verticale de la crête alvéolaire inférieure à 3 mm (42)
- Augmentation localisée horizontale de la crête alvéolaire inférieure à 3 mm (42)
- Corrections de défauts osseux en parodontologie (déhiscence, fenestration, poches parodontales ...)

Malheureusement, ces indications restent limitées à des défauts localisés et légers, c'est à dire, avec une perte osseuse inférieure à 3 mm (classification de Allen 1985). En effet, une régénération osseuse ne pourra pas être obtenue si la reconstruction osseuse nécessaire est supérieure à ces critères. Pour traiter ces cas là, il est préférable d'envisager des techniques de reconstruction plus complexes mais plus fiables telles que les greffe d'appositions ou greffe en onlay, l'ostéotomie, la distraction alvéolaire ...

Il existe cependant une nouvelle alternative à ces techniques complexes, représentée par le « **screw tenting** », qui est moins invasive, plus rapide et montre des résultats pouvant égaler ceux obtenus par les greffes autogènes.

C'est donc cette technique que nous allons développer par la suite.

CHAPITRE III

LA « SCREW TENT POLE » TECHNIQUE

ou

« FAST GBR »

Le but de ce chapitre est de démontrer une méthode plus efficace et plus simple, qui combine l'utilisation de vis servant de piliers de tente le « screw tenting » et les principes de régénération osseuse guidée, pour la reconstruction de défaut osseux sévères avant la pose d'implants.

III.1. PRINCIPES DU « SCREW TENTING » :

Le principe du « screw tenting » repose sur deux impératifs fondamentaux qui assurent la réussite de la reconstruction osseuse :

- ❖ **La maintenance ou la création d'un espace de régénération (45)**
- ❖ **L'absence de toute pression ou tension sur cet espace**

Ainsi, l'utilisation de vis d'ostéosynthèse ou d'implants pour créer un « effet de tente » sous la membrane de régénération osseuse guidée permet de répondre à ces 2 impératifs fondamentaux, en créant un réel support structurel qui fait saillie à quelques millimètres de l'os hôte.

On obtient donc la création d'un espace, un soutient de la membrane pour éviter son effondrement et l'absence de pression des tissus mous sus-jacent sur le site.

De nombreuses études montrent que le gain de volume osseux obtenu par « screw tenting » est comparable voire supérieure au gain obtenu par greffe autogène en onlay de manière plus prédictible et en diminuant la morbidité.

III.2. LE MAINTIEN DE L'ESPACE :

Un facteur crucial qui mène à la réussite de la ROG est l'effet de maintien de l'espace au niveau du site à régénérer. Plusieurs outils sont à notre disposition pour maximiser le confinement du substitut et empêcher l'effondrement de la membrane dans le défaut osseux.

III.2.1. Les mainteneurs d'espace :

En effet, dans les situations où le défaut osseux ne permet pas de maintenir un espace sous la membrane ou lorsque les tensions muqueuses et musculaires risquent d'entraîner l'effondrement ou la mobilisation de la membrane, le chirurgien dispose de réel supports

structurels lui permettant de maintenir l'espace sous la membrane et donc d'obtenir un volume d'os régénéré satisfaisant. (46) :

- Un mini-implant ou l'implant lui-même, peut jouer le rôle de « piquet de tente » : la membrane perforée au préalable est maintenue grâce à la vis de cicatrisation.
- Les membranes GTAM-TR® présentent un renfort en titane qui permet de réaliser cet effet de tente.
- Des grilles métalliques (micromesh), placées sous la membrane, permettent de la soutenir.
- Des vis d'ostéosynthèse peuvent être mise en place :
 - Les vis d'ostéosynthèse classiques peuvent servir à fixer la membrane au niveau des berges du défaut.
 - D'autres vis sont adaptées (têtes plus larges que les vis classiques) pour jouer ce rôle de maintien de l'espace.

Parmi ces systèmes, on peut citer le système FRIOS Fixation set® (FRIADENT), ou le système Mincro® (OSTEOMED).

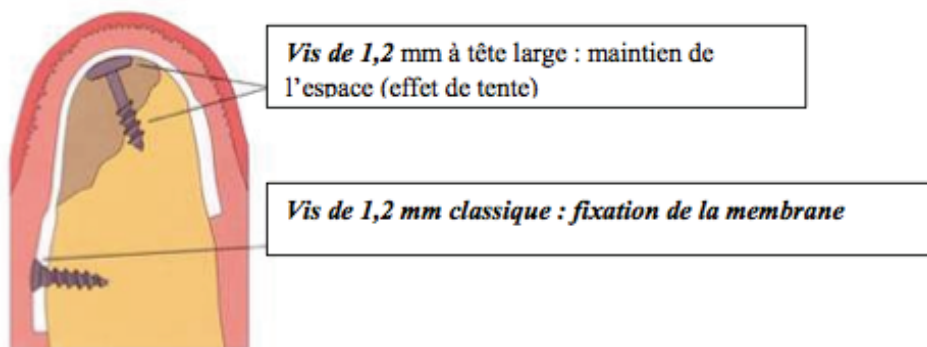


Figure 11 : Le système Mincro® (d'après la plaquette publicitaire OSTEOMED)

III.2.2. Les différentes méthodes de la littérature :

Plusieurs études ont démontré qu'il existait de nombreuses méthodes, à l'aide d'implants, de vis ou de pins qui se prolongeaient de quelques millimètres au-delà de la crête alvéolaire, permettant de fournir un réel soutien de la membrane et des tissus mous sus-jacents renforçant ainsi l'effet de maintien de l'espace.

- BUSER (41) a choisi deux vis de soutien comme « piquet de tente » pour une membrane e-PTFE au niveau de l'incisive latérale et de la canine gauche sans mise en place de greffe osseuse. Bien qu'un effondrement partiel de la membrane ait été noté au cours de la chirurgie de réentrée (9 mois après la chirurgie d'augmentation osseuse), le volume d'os régénéré fut suffisant pour la pose des implants.
- BECKER (47) a utilisé des pins résorbables associés à une membrane e-PTFE pour créer un espace suffisant capable de retenir et de stabiliser le caillot sanguin. Sans placer aucun substitut osseux, le défaut traité a été régénéré par de l'os natif 5 mois après la chirurgie.
- DOBLIN (48) a affirmé que l'utilisation de greffe allogénique DFDBA, combinée à une membrane non résorbable e-PTFE et des pins, a permis le maintien de l'espace créé par la membrane pendant le stade précoce de cicatrisation et leur attribue donc la réussite de la régénération osseuse.
- CHIN-CHUN (49) obtient également des résultats favorables à la pose d'implants, mais en comparaison aux études citées ci-dessus, il utilise des membranes résorbables plutôt des membranes non résorbables e-PTFE. Il arrive alors à la conclusion que malgré une qualité de gain osseux plus favorable avec des membranes non résorbables, celles-ci présentent un risque d'exposition plus élevé. Un autre avantage de l'utilisation de membrane résorbable est qu'elle se dégrade rapidement en cas d'exposition ce qui prévient la contamination prolongée de la matrice osseuse sous-jacente. Cependant, à cause de leur manque de rigidité elles devront être utilisées en combinaison avec un substitut osseux et des vis de soutien afin d'assurer le maintien de l'espace nécessaire.
- Des articles récents rédigés par BACH LE (50) et SIMON (51) ont également confirmé l'efficacité de l'utilisation de vis en titane avec membrane de collagène et allogreffe dans augmentation osseuse. En effet, un gain de hauteur compris entre 4 et 8 mm a été obtenu, résultat comparable aux précédentes études utilisant des techniques différentes.

Cliniquement, il existe donc de nombreuses techniques permettant de maintenir un espace correspondant à la future augmentation osseuse. Notre choix va se porter à la fois sur le type d'« espaceur », le type de substitut osseux et le type de membrane de ROG. Avec le temps, les résultats des différentes études recensées dans la littérature tendent vers l'utilisation de vis en titane combinées avec une allogreffe pour ses propriétés ostéoinductrices et ostéoconductrices, recouvertes d'une membrane résorbable pour limiter les risques d'exposition.

Des résultats similaires ou supérieurs aux autres techniques, la facilité de mise en œuvre, la fiabilité et la moindre morbidité permettent de valider l'efficacité du screw tenting dans la reconstruction de défauts osseux sévères empêchant la pose d'implants.

III.3. L'ABSENCE DE PRESSION :

Le maintien de l'espace n'est pas le seul impératif fondamental à respecter, l'absence de pression sur le site doit également être contrôlée avec précision pour assurer la réussite d'une reconstruction osseuse.

En effet, l'exercice de pression sur la greffe et de tension sur la gencive, provoquant la mobilité des granules de comblement, constituent des facteurs biomécaniques défavorables et représentent la cause la plus fréquente de résorptions de greffes osseuse.

III.3.1. La Biomécanique :

Cette théorie a été largement prouvée par le professeur en chirurgie de Harvard, Dr Akiko Mammoto, dans une étude réalisée *in vivo* sur des rétines de souris (52). Dans son article, elle met en évidence un principe applicable à la chirurgie osseuse selon lequel l'angiogénèse est régulée par une interaction complexe entre des signaux biomécaniques et biochimiques extracellulaires.

Les résultats de cette étude nous montrent que les forces mécaniques véhiculées par la matrice extracellulaire (dans notre cas, les tissus mous sus-jacent à la greffe) contrôlent la néo vascularisation par l'intermédiaire du facteur de croissance VEGF.

Le VEGF (Vascular Endothelial Growth Factor) a été identifié comme étant l'un des principaux facteurs de croissance à l'origine de la néo-vascularisation durant le processus de cicatrisation du tissu osseux. Le VEGF stimule l'angiogénèse, la formation et le remodelage osseux et agirait également sur la différenciation des ostéoblastes et des ostéoclastes.

Or l'expression de ce facteur est régulée par l'élasticité de la matrice extra-cellulaire. Effectivement, A. Mammoto a réussi à prouver que l'exercice de distorsion ou de pression sur cette matrice extra-cellulaire altérait l'expression du facteur VEGF. Elle suggère même qu'un niveau approprié de rigidité de la matrice peut être nécessaire pour obtenir une expression de VEGF optimale ainsi qu'un développement vasculaire idéal.

Pour résumer cette étude à notre échelle, il faut comprendre que toute forme de pression exercée sur notre site de régénération osseuse empêche la néo formation des vaisseaux et

provoque la résorption du greffon. Rappelons qu'il est bien établi que l'angiogenèse est essentielle dans le processus de cicatrisation du tissu osseux.

III.3.2. Comment limiter les pressions :

Toute augmentation osseuse impose une absence de compression du site greffé afin de permettre sa maturation et intégration sans exposition ou résorption excessive.

Les forces de compression les plus connues et les mieux gérées par les cliniciens sont évidemment celles inhérentes aux **prothèses de transitions**.

Pour éviter leurs effets nocifs, il est recommandé de ne pas porter de prothèse provisoire pendant la phase de cicatrisation. Dans les secteurs antérieurs esthétiques, la temporisation est assurée par des prothèses qui devront rester à distance du site greffé (prothèse amovible évidée et retenue par des crochets, bridge collé sans appuis muqueux ...).

Mais **la gencive** est également une source de pression et c'est à ce niveau que la technique de « screw tenting » trouve tout son intérêt. Effectivement, la fermeture du lambeau sur le site opérationnel peut également provoquer une pression parasitaire sur la greffe retardant la vascularisation et empêchant ainsi la cicatrisation osseuse. C'est ce phénomène que le Dr Mammoto met en évidence dans son étude sous le terme de « l'élasticité de la matrice extracellulaire ». Dans notre protocole opératoire, 3 étapes sont cruciales afin de contrôler et réduire cette tension exercée par les tissus mous sous jacents :

- L'utilisation de vis ou de plaque comme renforcement de la résistance mécanique du compartiment de régénération contre les contraintes,
- Le décollement profond des tissus afin d'obtenir une laxité suffisante des lambeaux,
- La réalisation de sutures sans tension.

III.3.2.1 Les vis ou plaques « Mesh » de ROG :

Il existe différents kits chirurgicaux de vis et plaque en titane dédiés à l'implantologie de diamètre (1,5 à 2 mm) et longueurs (3,5 à 11 mm) variés modulables selon la situation clinique. Ces vis jouent donc le rôle de piquet de tente, pour ce faire, elles seront positionnées dans la crête alvéolaire au niveau du défaut osseux à corriger en laissant quelques millimètres de pas de vis exposés. Dans les cas les plus sévères, une plaque (ou « mesh ») peut être fixée à la tête des vis pour consolider le système de maintien de l'espace et renforcer le soutien des structures sus-jacente.

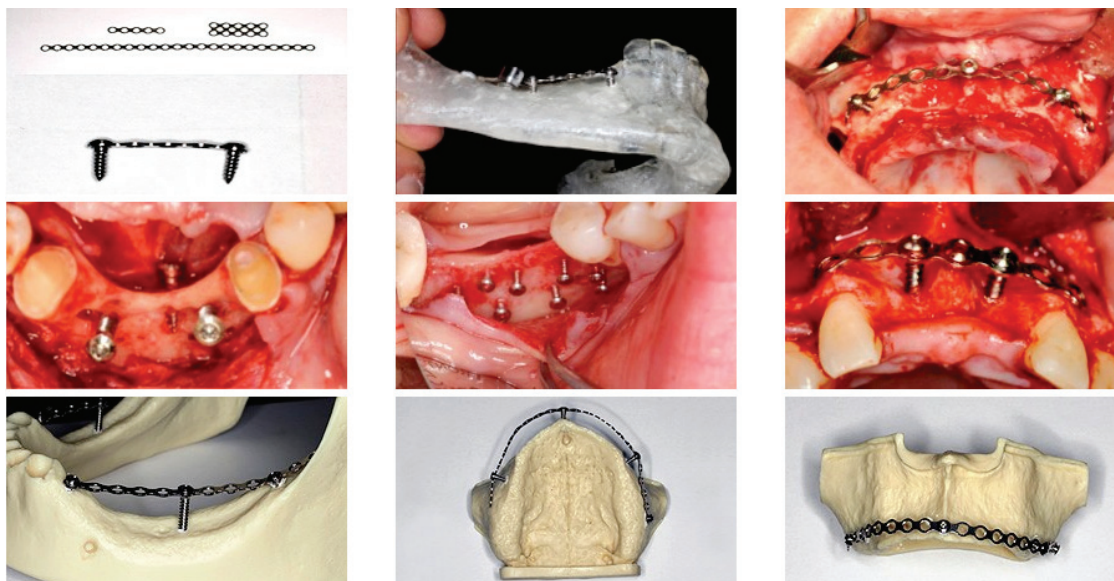


Figure 12 : Exemples de différentes applications des vis et mesh de ROG (FAST SYSTEM)



Figure 13 :
Présentation des différents outils proposés par le FAST SYSTEM

La hauteur de vis laissée volontairement exposée va correspondre à la hauteur de gain osseux que l'on peut espérer obtenir. En effet, de nombreux cas cliniques ont montré que même si le comblement osseux recouvrait les vis de manière à augmenter le volume d'os régénéré, lors de la réouverture, les têtes de vis se trouvent toutes exposées ce qui signifie que tout le matériau de greffe placé au delà des vis a été perdu car la hauteur du gain osseux se limite bien à la hauteur des vis. Le but de ces vis d'ostéosynthèse est, non pas de stabiliser la greffe, mais bien de protéger la greffe de la pression de la gencive ou de ses mouvements.

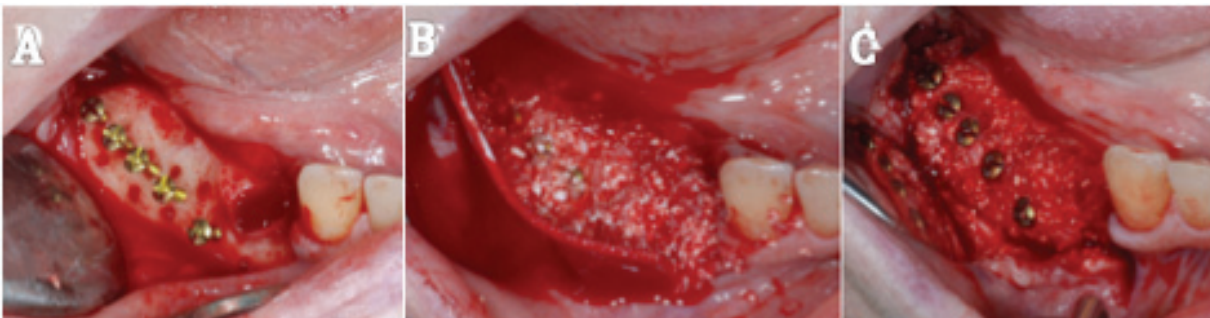


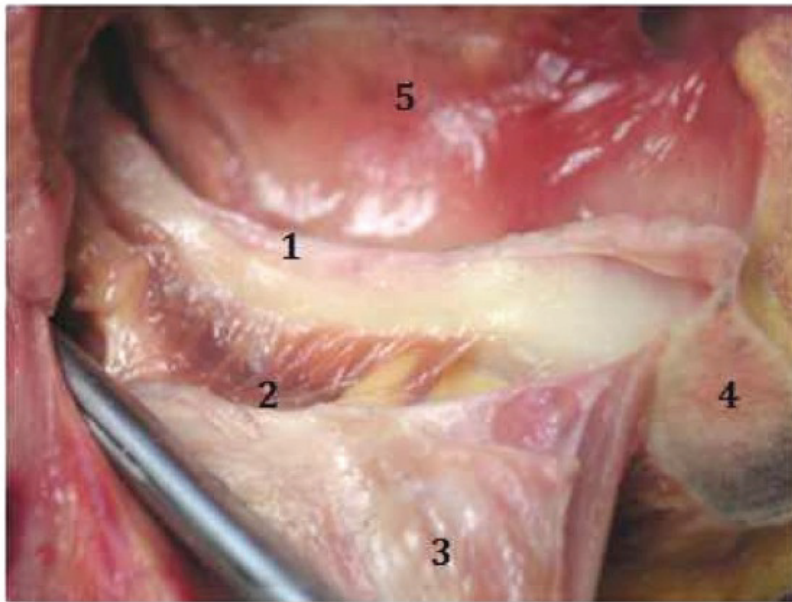
Figure 14 : Cas de résorption osseuse sévère à la mandibule postérieure ; mise en place de 5 vis d'ostéosynthèse (A), comblement mixte allogreffe et xéno greffe avec recouvrement des têtes de vis (B), réouverture 4 mois après l'intervention le gain osseux est limité à la hauteur des vis (C). (TÖRÖK R. 2013)

III.3.2.2 Le décollement profond des tissus :

L'objectif de toute chirurgie osseuse est d'obtenir un repositionnement et une adaptation parfaite des lambeaux, pour permettre la réalisation de sutures sans tension du site greffé. L'idéal est de pouvoir repositionner les berges de façon jointive sans exercer de traction sur les lambeaux. Dans les cas de « screw tenting » où on tente de régénérer des défauts osseux sévères, la situation finale des lambeaux après augmentation ne peut être identique à la situation préopératoire. Afin d'obtenir le résultat escompté, un décollement profond des tissus avant fermeture du site s'avère nécessaire.

Le but est donc d'augmenter la laxité des lambeaux, pour ce faire, un décollement en épaisseur partiel va permettre de libérer les tissus et de les repositionner de manière plus coronaire.

A la mandibule, en présence d'une résorption crestale sévère des secteurs postérieurs, le décollement profond des tissus peut impliquer une dissection de l'émergence de nerf alvéolaire inférieur au niveau du foramen mentonnier en vestibulaire et une désinsertion des fibres coronaires du muscle mylo-hyoïdien en lingual.



- 1* Corps de la mandibule chez un patient édenté
- 2* Insertion du muscle mylo-hyoïdien sur la crête mylo-hyoïdienne
- 3* Muqueuse linguale
- 4* Symphyse mentonnière
- 5* face interne de la joue

Figure 15 : Mise en évidence du muscle mylo-hyoïdien sur la face interne de la mandibule (2)
(Photo de dissection cours de la faculté de Nancy-I)

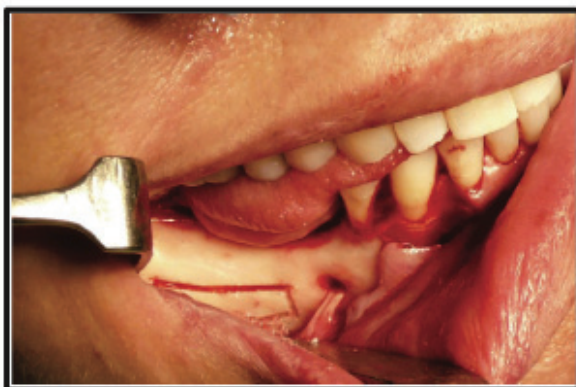

Figure 16 :
Un lambeau mucopérioste récline mettant en évidence le nerf alvéolaire inférieur à son émergence au foramen mentonnier. (FERNANDEZ-DIAZ J.O, 2013)

III.3.2.3 Les sutures sans tension :

Lorsque le rapprochement des berges peut s'effectuer sans tension excessive sur les lambeaux après décollement minutieux des tissus et structures anatomiques avoisinantes et après mise en place d'une membrane de ROG, la réalisation de sutures peut être effectuée pour achever l'intervention.

Cette étape est cruciale car elle doit assurer une coaptation large des tissus tout en évitant un excès de tension sur le site et sur la suture elle-même.

Différents types de sutures peuvent être envisagées selon la situation clinique, mais celles qui semblent les plus adaptées sont les sutures profondes tel que les « points en U profonds » sécurisés par des points simples en superficie. En effet, le point en U profond, aussi appelé point en U horizontal, est un point de rapprochement qui permet de tracter facilement les lambeaux pour optimiser la coaptation des berges sans tension.

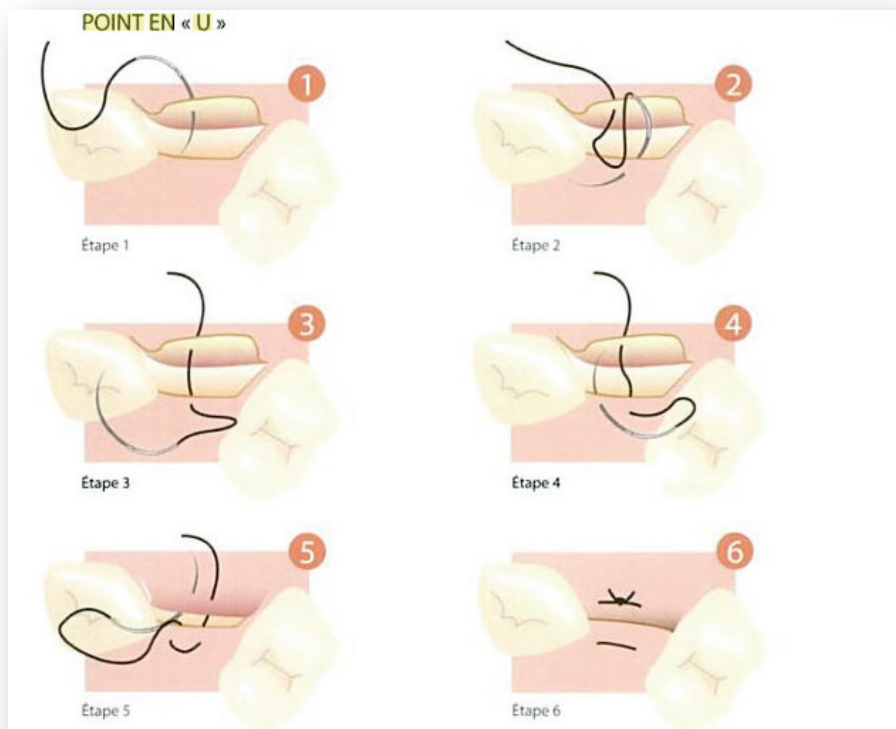


Figure 17 :
Schématisation des
6 étapes de
réalisation d'un
« point en U
profond »
(JF GAUDY 2007)

III.4. PRESENTATION DE CAS CLINIQUES :

Dans les cas cliniques qui vont suivre, nous allons vous présenter des cas de greffes osseuses utilisant la technique du « screw tenting ». L'intérêt est de mieux comprendre la mise en œuvre du protocole opératoire, de ce fait les cas cliniques porteront sur des défauts osseux à la fois verticaux et horizontaux. En effet le protocole est identique quelle que soit la direction de la perte de substance.

III.4.1. Cas N°1 :

Patient âgé de 71 ans, reçu en consultation pour une augmentation osseuse du secteur 3 en vue d'une réhabilitation prothétique implanto-portée. Sur un plan médical, ce patient ne possède aucun problème de santé général et ne fume pas.

Le patient présente un édentement encastré accompagné d'une résorption sévère de la crête, nécessitant la réalisation d'une greffe osseuse pour obtenir un volume d'os suffisant à la pose d'implant.

Un examen tomodensitométrique (scanner) permet d'étudier et de mesurer de manière tridimensionnelle le volume osseux initial afin d'évaluer l'importance et la direction de la perte de substance (figures 18 et 19).

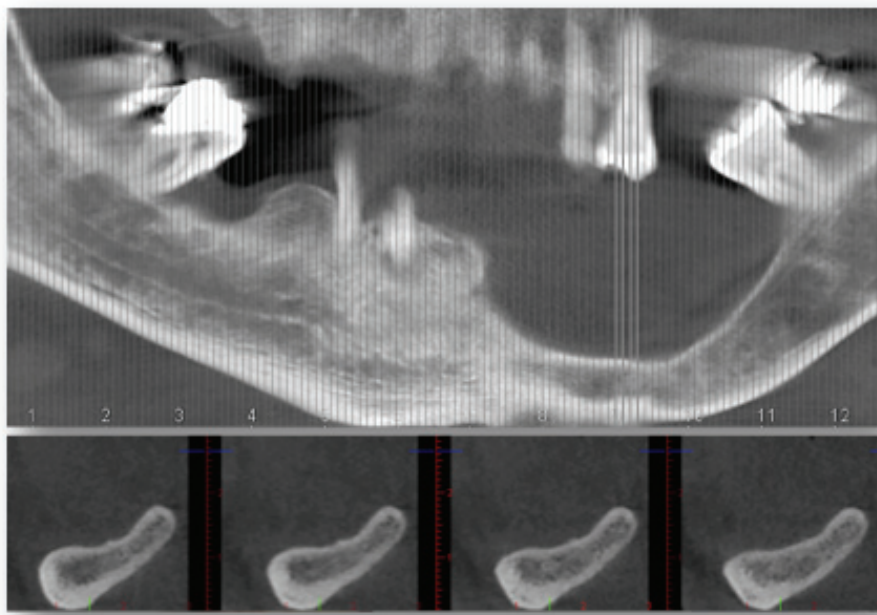


Figure 18 : Reconstruction scanner mandibulaire panoramique initiale (A) et coupes coronales obliques correspondantes (B). (Dr J. SURMENIAN, Nice)

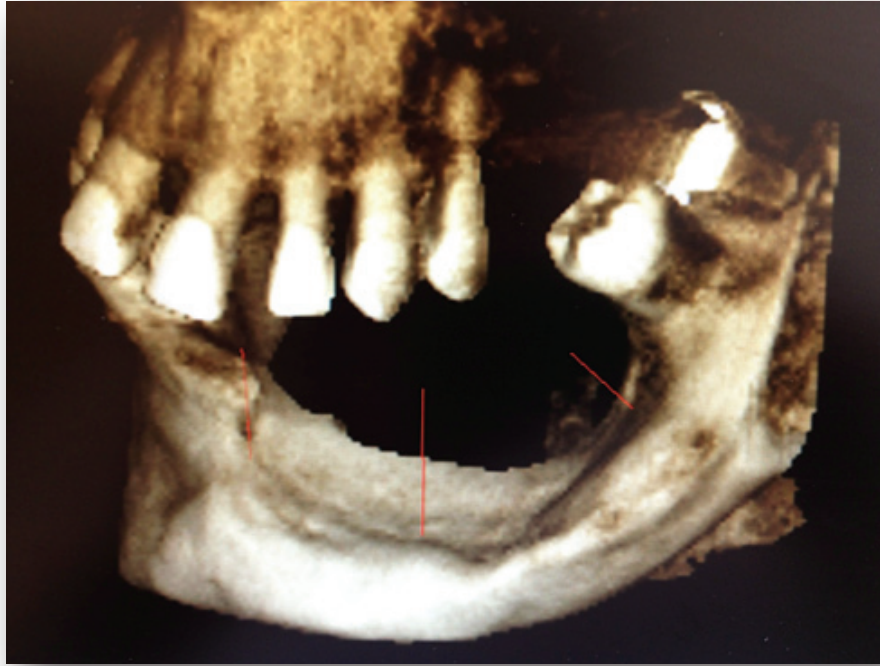

Figure 19 : Reconstruction tridimensionnelle de la situation pré-opératoire
(Dr J. SURMENIAN, Nice)

Afin de placer les implants dans une position fonctionnelle et esthétique convenable, la crête osseuse doit être régénérée à la fois en largeur et en hauteur. Dans le cas présent plusieurs options thérapeutiques sont envisageables mais notre choix s'est porté sur la technique de « screw tenting » car :

- La hauteur d'os à régénérer est trop importante pour une greffe autogène d'apposition par monobloc cortico-spongieux,
- L'os basal restant est insuffisant pour réaliser un coffrage d'os autogène particulière (bloc cortical + os réduit en particules),
- La proximité avec le nerf alvéolaire inférieur contre-indique la réalisation d'une distraction osseuse alvéolaire,

De plus le choix d'une « Screw tent pole » technique associé à une ROG offre de nombreux autres avantages : un temps opératoire réduit, une mise en œuvre facilité pour le praticien, un seul site opératoire et des suites opératoires moins douloureuses pour le patient.

Après avoir anesthésié le secteur, la première étape est de récliner les tissus mous pour avoir un bon accès au site. Une incision primaire crestale accompagnée d'incisions de décharges, nous permettent d'obtenir une bonne visibilité de l'os alvéolaire à régénérer qui apparaît très mince et résorbé (figure 20).

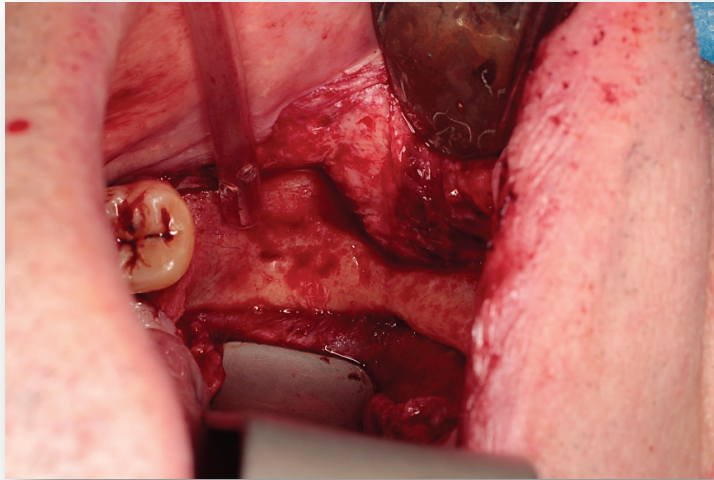


Figure 20 :
Mise en évidence de la perte osseuse après décollement des tissus mous (Dr J. SURMENIAN, Nice)

La seconde étape est de réaliser avec précision un décollement plus profond des tissus afin de pouvoir repositionner les berges de façon jointive, après augmentation de la hauteur d'os, sans exercer de traction sur les lambeaux. Pour ce faire, une dissection minutieuse en épaisseur partielle est effectuée, nécessitant une désinsertion des fibres hautes du muscle mylo-hyoïdien à l'aide d'un décolleur en lingual ainsi qu'une dissection de l'émergence de nerf alvéolaire inférieur au niveau du foramen mentonnier en vestibulaire à l'aide du ciseau de Metzenbaum.

Une fois le site opératoire bien dégagé, neuf vis et une plaque d'ostéosynthèse ont été placées sur la corticale de la crête résiduelle pour servir de piquets de tente, de mainteneur d'espace pour le compartiment de régénération et de pilier de soutien pour le matériau greffé et les tissus mous sus-jacents (figure 21).

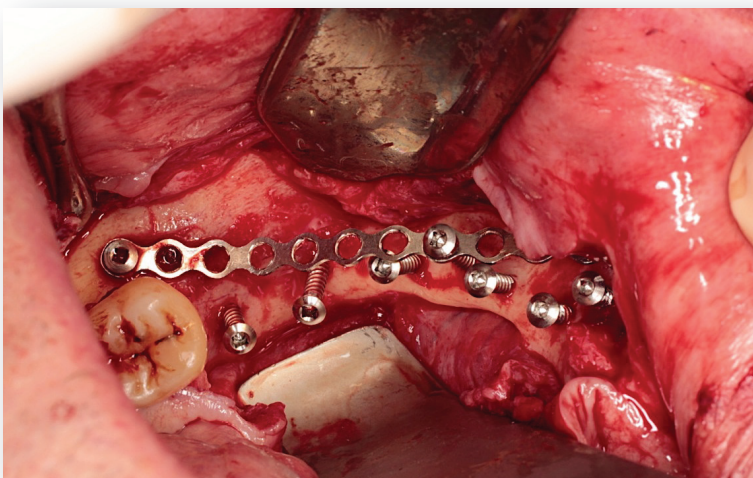


Figure 21 :
Mise en place de 9 vis et d'une plaque d'ostéosynthèse sur la crête alvéolaire (Dr J. SURMENIAN, Nice)

La position des vis est importante, car c'est l'orientation de la tête des vis qui définira la future position de la crête alvéolaire régénérée et l'espace disponible pour le positionnement de l'implant. Dans ce cas, nous avons souhaité obtenir une régénération osseuse en largeur et en hauteur en suivant la ligne occlusale prévue pour la future réhabilitation prothétique ; les vis d'ostéosynthèse ont été placées avec des angulations différentes étudiées pour orienter la régénération osseuse dans la direction souhaitée.

Une membrane de collagène a été placée pour délimiter le futur compartiment de régénération osseuse. Puis, l'espace de régénération a été rempli avec un matériau de comblement osseux allogénique (Maxgraft, TLB, Nice) (Figure 22). Le tout a été recouvert par la membrane résorbable puis par cinq couches de membranes de PRF (figure 23).

L'intérêt de PRF (plasma riche en fibrine) ici est d'accélérer l'intégration osseuse, la cicatrisation des tissus mous et d'éviter une déhiscence gingivale au dessus de la chambre de régénération.

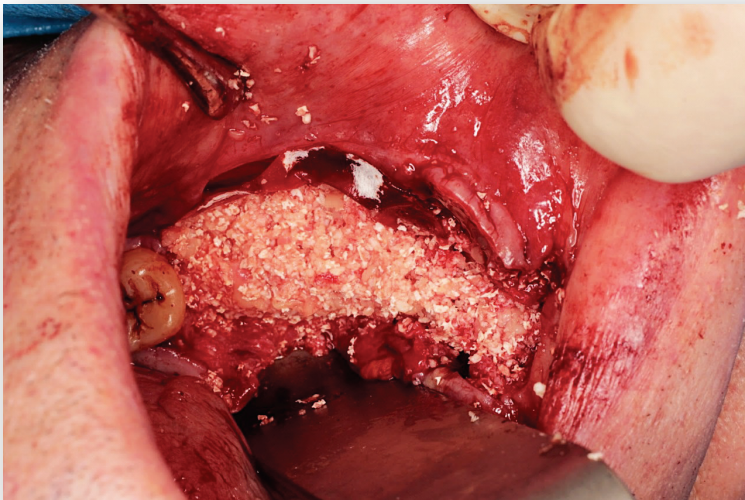


Figure 22 :
Recouvrement des vis et plaque d'ostéosynthèse par un matériau de substitution osseux allogénique (Dr J. SURMENIAN, Nice)

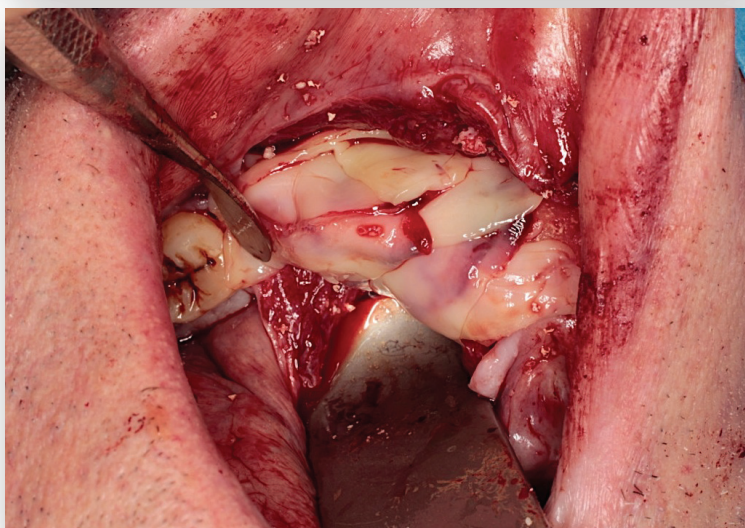


Figure 23 :
Mise en place de 5 membranes de PRF (Dr J. SURMENIAN, Nice)

Pour achever l'intervention, la réalisation des sutures peut être entreprise en prenant garde de limiter les tensions excessives. Pour ce faire, on privilégiera les points de sutures profonds à ancrage périosté (type U profonds cités précédemment) sécurisés par des points simples à la jonction des berges.

Quatre mois après l'intervention, la gencive a bien cicatrisé (figure 25) et un scanner de contrôle confirme la formation d'un os dense et d'un volume suffisant à la fois en hauteur et en largeur pour la pose des implants (figure 24). Les images obtenues nous démontrent une notion importante, c'est l'orientation de la vis d'ostéosynthèse qui va définir la direction de la future néoformation osseuse. Ce phénomène s'explique par la propriété mécanique « d'absence de pression » produite par la vis en protégeant le site des contraintes extérieures.

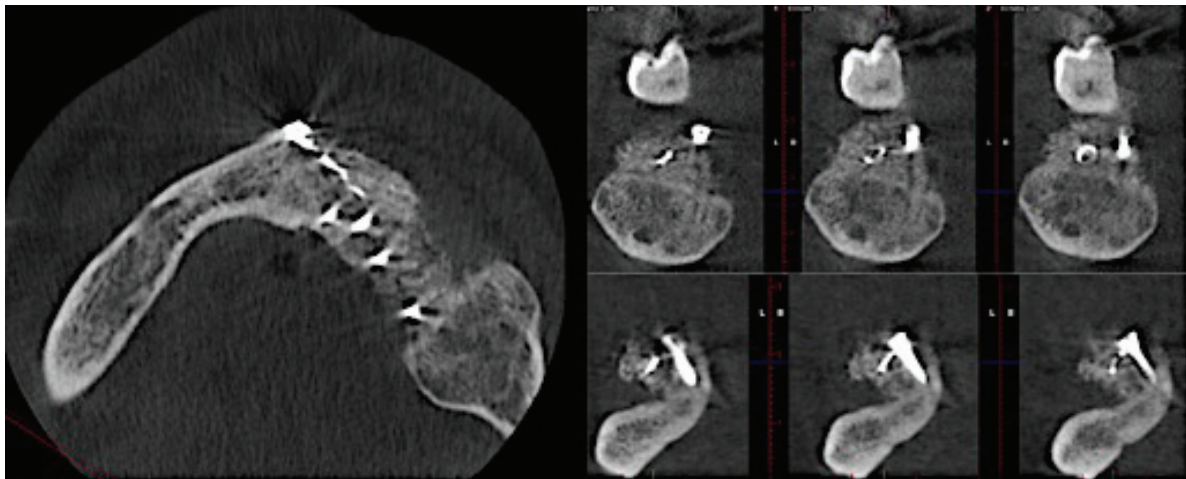


Figure 24 : Scanner de contrôle de la cicatrisation osseuse à 4 mois post opératoire (Dr J. SURMENIAN, Nice)

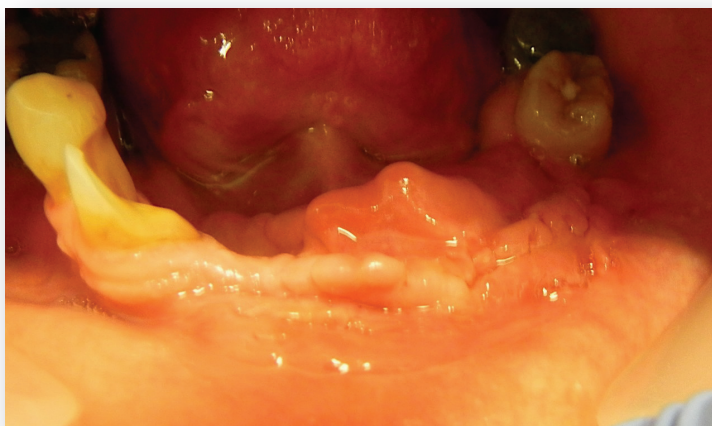

Figure 25 :
Cicatrisation gingivale à 4 mois post-opératoire.
(Dr J. SURMENIAN, Nice).

Chez ce patient, l'utilisation de vis et de mèche a donc permis de mettre en évidence le caractère prédictible de cette technique puisque la cicatrisation osseuse peut être orientée par le positionnement et l'angulation de nos vis.

La deuxième étape chirurgicale peut alors avoir lieu, les têtes des vis apparaissent très clairement car aucun os natif ne peut se former au-delà de cette limite ; les vis d'ostéosynthèse devront être retirées avec soin puis les implants pourront ensuite être placés dans l'os greffé.

III.4.2. Cas N°2 :

Ce patient âgé de 80 ans, reçu en consultation pour une augmentation osseuse du secteur 3 en vue d'une réhabilitation prothétique implanto-portée. Sur le plan médical, il ne possède aucun problème de santé général et ne fume pas.

Le patient présente un édentement terminal accompagné d'une résorption postérieure de la crête, nécessitant la réalisation d'une greffe osseuse pour obtenir un volume d'os suffisant à la pose d'implant (figure 26).

Comme pour le cas précédent, un examen tomodensitométrique (scanner) permet d'étudier et de mesurer de manière tridimensionnelle le volume osseux initial afin d'évaluer l'importance et la direction de la perte de substance, qui est ici principalement verticale.

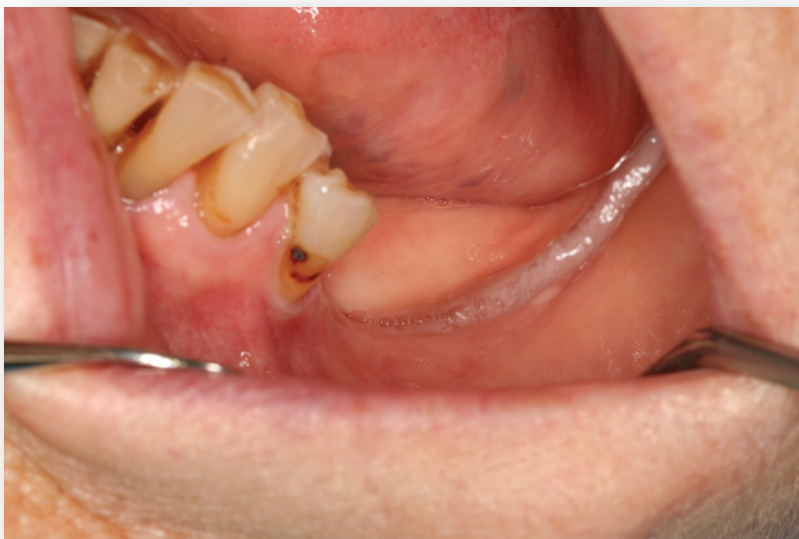

Figure 26 :
Situation clinique initiale
mettant en évidence un
édentement postérieur
terminal du secteur 3 et un
défaut osseux vertical
(Dr J. SURMENIAN, Nice).

Après une étude des différentes solutions thérapeutiques envisageables, notre choix se porte sur une alternative de la technique de « screw tenting » décrite dans le premier cas. En effet, le niveau de résorption osseuse est tel qu'une greffe s'avère nécessaire mais la hauteur résiduelle est suffisante pour utiliser les implants directement comme pilier de

tente. L'avantage de cette technique est que le temps de cicatrisation de la greffe osseuse est couplé au temps d'ostéointégration des implants, le traitement est donc plus court. Mais pour être réalisable, ce procédé nécessite de disposer d'une hauteur d'os suffisante pour obtenir une stabilité primaire satisfaisante des implants.

Dans un premier temps la technique opératoire est sensiblement la même que précédemment : réaliser un bon accès au site opératoire (anesthésie locale, incision, décollement), puis effectuer un décollement plus profond des tissus pour permettre une fermeture hermétique et éviter les tensions excessives. Pour ce faire, une désinsertion des fibres du muscle mylo-hyoïdien (figure 27) et une dissection du nerf alvéolaire inférieur (figure 28) sont également nécessaires.

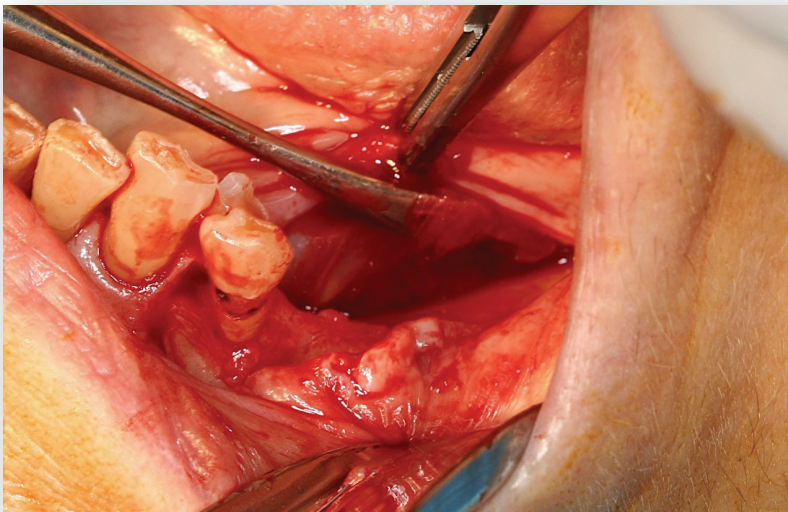


Figure 27 :
Mise en évidence des
fibres coronaires du
muscle mylo-
hyoïdien
(Dr J. SURMENIAN,
Nice)

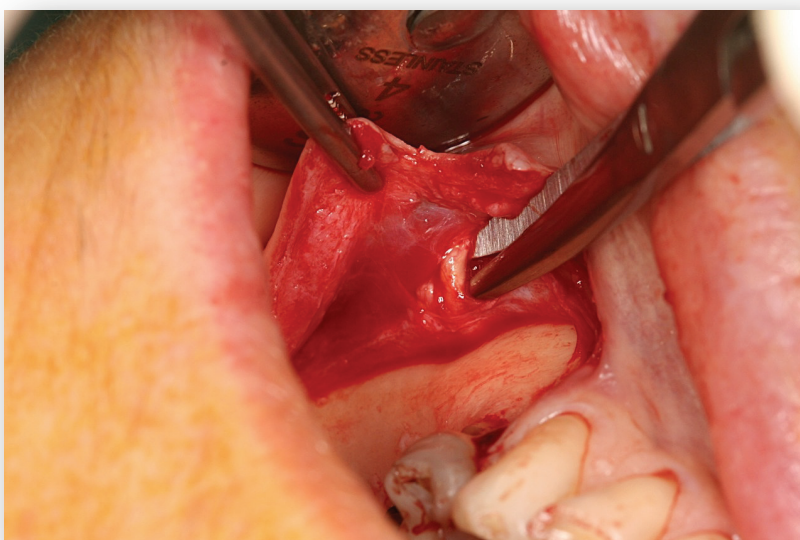


Figure 28 :
Mise en évidence
du pédicule
mentonnier
(Dr J. SURMENIAN,
Nice)

Dans un second temps, la pose des 2 implants programmés pour la réhabilitation prothétique peut être effectuée en laissant volontairement plusieurs spires exposées. Les implants sont couplés à la pose d'une vis d'ostéosynthèse et d'une mèche pour augmenter le maintien de l'espace de régénération osseuse et la protection du site des contraintes extérieures (figure 29)

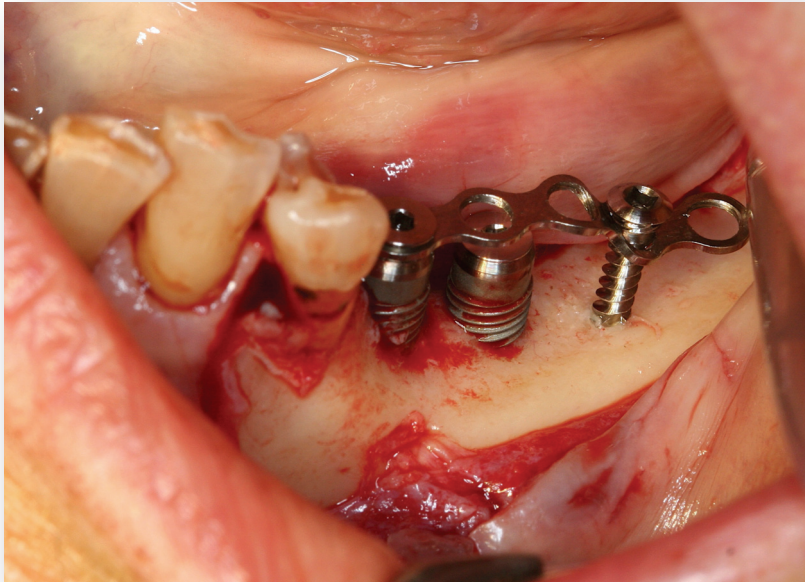


Figure 29 :
Pose de 2 implants
utilisés comme
« pilier de tente »,
d'une vis et d'une
mèche.
(Dr J. SURMENIAN,
Nice)

Par la suite, le compartiment de régénération osseuse est comblé par un substitut allogène (Maxgraft, TLB, Nice) recouvert par une membrane collagénique résorbable en premier puis par plusieurs couches de PRF (Figure 30). Pour finir, la fermeture du site est assurée par des points de sutures sans tension.

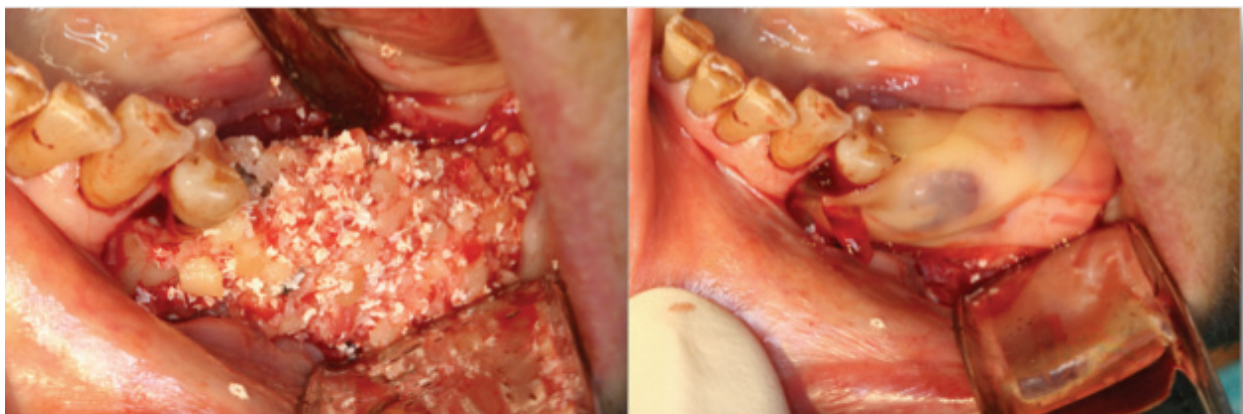

Figure 30 : Comblement du défaut osseux à l'aide d'un matériau allogénique recouvert par des membranes de PRF (Dr J. SURMENIAN)

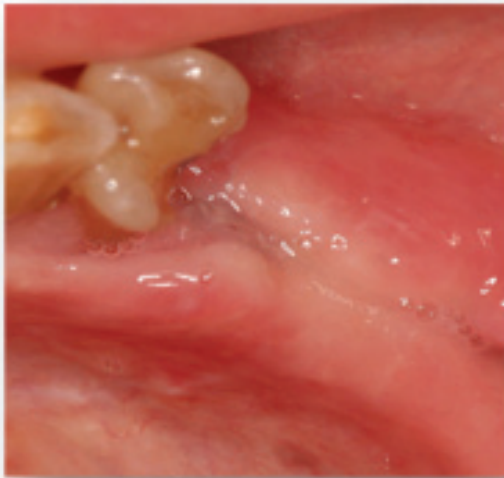


Figure 31 : Cicatrisation gingivale à 4 mois post-opératoires.

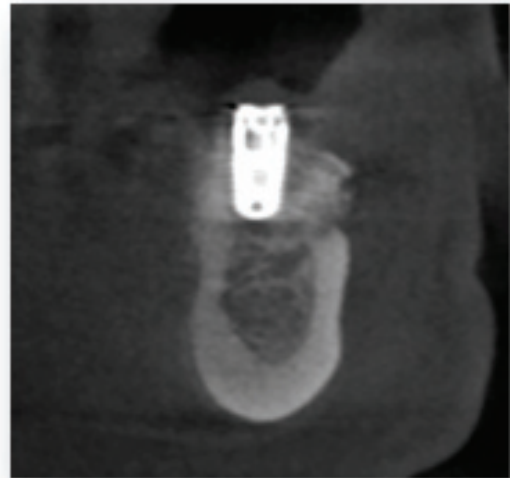


Figure 32 : Cicatrisation osseuse à 4 mois post-opératoires.

Quatre mois après la chirurgie osseuse, cliniquement la gencive a bien cicatrisé (figure 31) et radiographiquement l'os paraît dense et mature (figure 32). La phase de réouverture peut avoir lieu, la vis d'ostéosynthèse et la mèche sont déposées avec soin. On peut alors observer un volume osseux qui semble homogène et correctement régénéré, en effet les spires des implants ne sont plus exposées (figure 33).

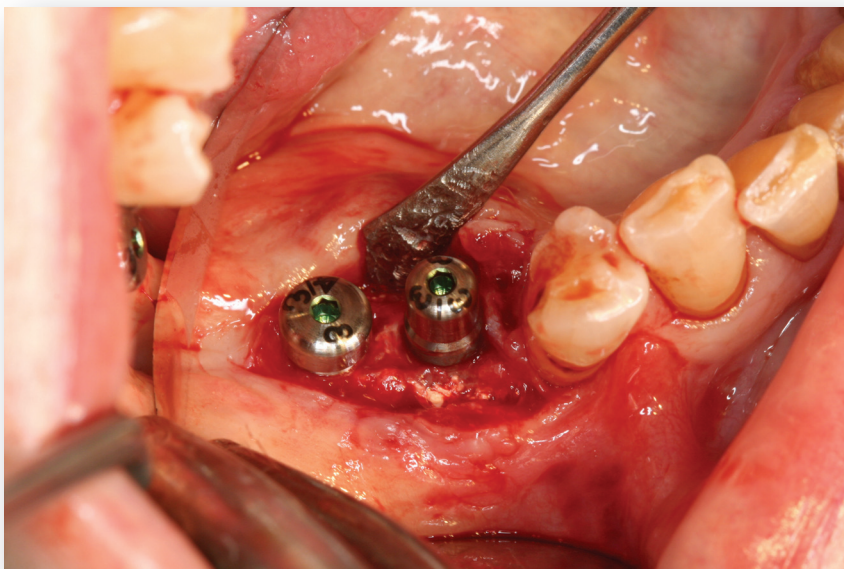


Figure 33 :
Deuxième temps
chirurgical, après
dépose de la vis et
de la mèche
d'ostéosynthèse.

Ce second cas clinique a permis de démontrer une technique alternative du « screw tenting » dans laquelle les implants sont directement utilisés comme « pilier de tente ». L'impératif de cette méthode est de pouvoir obtenir une stabilité primaire satisfaisante des implants même si l'enfoncement de ces derniers n'est pas complet. Les implants jouent donc le même rôle que les vis, ils permettent à la fois de maintenir l'espace de régénération et d'éviter que les tissus mous sus-jacents n'exercent de pressions néfastes.

Cette technique a largement été décrite par Marx (54) lors d'une étude en 2002 dans laquelle il utilise des implants dentaires comme « piquet de tente » en combinaison avec une greffe osseuse autogène d'origine iliaque pour le traitement de 64 mandibules fortement résorbées. Ses résultats sont significatifs puisqu'il obtient un gain osseux moyen de 10,2 mm de hauteur. Sa stratégie était de consolider des greffes osseuses iliaques et de maintenir leur volume à l'aide des implants dentaires qui créent un effet de tente.

CONCLUSION :

Le traitement des résorptions osseuses sévères pose l'un des défis les plus difficiles à gérer en implantologie reconstructrice dentaire. Face à une atrophie osseuse majeure le praticien dispose de nombreuses procédures d'augmentation osseuse permettant d'accroître la quantité d'os dans les régions déficientes parmi lesquelles :

- Les greffes de **comblement sinusien** par abord latéral ou crestal au maxillaire,
- Les **greffes d'apposition verticale** ou greffe en onlay/inlay,
- L'ostéotomie d'expansion verticale immédiate,
- Le coffrage d'os particulaire communément appelée **technique « sandwich »**,
- L'ostéotomie d'expansion progressive par **distraction** ou **disjonction**.

Même si ces nombreuses options thérapeutiques ont fait leurs preuves et obtiennent toutes de bons résultats, elles restent difficiles à mettre en œuvre et il n'existe toujours pas de consensus pour orienter notre choix.

Contrairement à ces techniques alternatives, la méthode du « **SCREW TENTING** » associé à une ROG présente de nombreux avantages :

- Une technique opératoire simplifiée pour le praticien,
- Un temps opératoire réduit car la chirurgie ne nécessite qu'un seul site opératoire,
- Des suites moins douloureuses pour le patient (réduction de la morbidité),
- Une technique prédictible et reproductible,
- Des résultats équivalents voire supérieurs aux techniques alternatives.

La clé du succès de cette méthode repose sur deux principes fondamentaux à respecter, le **maintien de l'espace** en aménageant une chambre de régénération osseuse et **l'absence de pression** sur le site en évitant toute contrainte mécanique. L'utilisation de vis comme « pilier de tente » permet de mettre en application ces deux impératifs et ainsi d'optimiser la cicatrisation osseuse.

Cependant, la vraie question reste toujours quel type de matériaux et de membranes faut-il associer et comment les associer pour obtenir les meilleurs résultats cliniques ? Pour répondre à cette question mais surtout pour prendre la bonne décision thérapeutique, une excellente connaissance des matériaux et de leurs propriétés respectives est indispensable.

Même si actuellement, aucun consensus n'est arrêté concernant le choix de ces matériaux de comblement et des membranes il reste évident que les techniques d'autogreffe constituent un gold standard même si les allogreffes présentent des résultats quasi similaires au long terme.

Toutefois, si l'utilisation de vis d'ostéosynthèse n'est pas très difficile dans la théorie et que la régénération osseuse obtenue semble être stable, la garantie de résultat repose sur une **bonne maîtrise du geste opératoire**.

Ainsi, à titre de conclusion, il est important de rappeler qu'un certain niveau en chirurgie orale est requis pour mettre en application les différentes étapes de la « screw tent pole » technique. Notamment, la préparation de la chambre de régénération doit être réalisée avec précaution, une étude pré chirurgicale attentive va permettre un positionnement précis des vis et enfin une connaissance exacte des structures avoisinantes va autoriser un décollement profond des tissus sans prise de risque. En effet, une parfaite **gestion des tissus mous** constitue un facteur essentiel à la réussite de cette technique chirurgicale.

BIBLIOGRAPHIE :

- (1) **BERKOVITZ B.K.B., HOLLAND G.R., MOXHAM B.J.** Oral anatomy, histology and embryology. 4ème édition. Mosby Elsevier, 2009, 397p.
- (2) **TORTORA G.J., GRABOWSKI S.R.** Principes d'anatomie et de physiologie. 3ème édition française. Bruxelles : Editions De Boeck Université, 2001, 1121p.
- (3) **STEVENS A., LOWE J.** Histologie humaine. 2ème édition. Paris, Bruxelles : Editions De Boeck Université, 2002, 408p.
- (4) **GARG AK.** Bone Biology, Harvesting, Grafting for Dental Implants: Rationale and Clinical Applications. Quintessence Books, 2004 ; 279 p.
- (5) **KHOURY F., ANTOUN H., MISSIKA P.** Bone augmentation in oral implantology. New Malden : Quintessence Publishing, 2007, 435p.
- (6) **JENSEN O.T.** The sinus bone graft. 2ème Edition. Hanover Park : Quintessence Publishing, 2006, 366p.
- (7) **LUNDGREN S., SENNERBY L.** Bone reformation : Contemporary bone augmentation procedures in oral and maxillofacial implant surgery. New Malden : Quintessence Publishing, 2008, 134p.
- (8) **EGHBALI-FATOURECHI G.Z., LAMSAM J., FRASER D. et al.** Circulating osteoblast-lineage cells in humans. New England Journal of Medicine, 2005, 352(19):1959-66.
- (9) **ROSE L.F., ROSENBERG E.** Bone grafts and growth and differentiation factors for regenerative therapy : a review. Practical procedures & aesthetic dentistry, 2001, 13(9):725-34.
- (10) **OGINO Y., AYUKAWA Y., KUKITA T. et al.** The contribution of platelet-derived growth factor, transforming growth factor-beta1, and insulin-like growth factor-I in platelet-rich plasma to the proliferation of osteoblast-like cells. Oral Surgery, Oral Medicine, Oral Pathology, Oral Radiology and Endodontology, 2006, 101(6):724-729. ISSN : 1079-2104
- (11) **KANAAN R.A., KANAAN L.A.** Transforming growth factor beta1, bone connection. Medical science monitor : international medical journal of experimental and clinical research, 2006, 12(8):164-169.

- (12) **CHIRON P.** Les protéines inductrices de l'os. Cahiers d'enseignement de la SOFCOT, 2004, 85:271-291.
- (13) **YEH L.C., ADAMO M.L., OLSON M.S. et al.** Osteogenic protein-1 and insulin-like growth factor I synergistically stimulate rat osteoblastic cell differentiation and proliferation. *Endocrinology*, 1997, 138(10):4181-90.
- (14) **GARG A.K.** *BONE Biology, Harvesting, Grafting for Dental Implants: Rationale and Clinical Applications.* Carol Stream : Quintessence Publishing Co, Inc, 2004, 270p.
- (15) **MARIE-CHRISTINE DE VERNEJOL**, médecine / science n° 11 vol. 9, novembre 1993
- (16) **SOCIETE FRANÇAISE DE RECHERCHE ORTHOPEDIQUE ET TRAUMATOLOGIQUE.** Les substituts de l'os, du cartilage et du ménisque en 2011. Paris: Romillat; 2011.
- (17) **AGENCE FRANÇAISE DE SECURITE SANITAIRE DES PRODUITS DE SANTE.** Dispositif : substituts synthétiques de l'os. Avis de la Commission d'évaluation des produits et prestations du 26 mars 2003. Saint-Denis: AFSSAPS; 2003.
- (18) **AGENCE FRANÇAISE DE SECURITE SANITAIRE DES PRODUITS DE SANTE.** Avis de la Commission d'évaluation des produits et prestations du 8 octobre 2003 relatif aux dispositifs médicaux d'origine animale en orthopédie
- (19) **ANDERSON J.M.** : Mechanisms of inflammation and infection with implanted devices. *Cardiovasc. Pathol.*, 1993, 2, 3, 33S-41S.
- (20) **DAMIEN C.J. et PARSONS J.R.** : Bone grafts and bone grafts substitutes : a review of current technology and applications. *Journal of Applied Biomaterials*, 1991, 2, 187-208.
- (21) **HAS**, révision de catégorie homogènes de dispositifs médicaux : substituts osseux, rapport d'évaluation, Mai 2013
- (22) **BUCKWALTER J.A., GLIMCHER M.J., COOPER R.R. et RECKER R.** : Bone biology. Part 1: Structure, blood supply, cells, matrix and mineralization. *J. Bone Joint Surg. (Am)*, 1995, 77 (8),1256-1274.
- (23) **FRAYSSINET P., CONTE P., CAHUZAC J.P., BONNEVIALLE P. et MANSAT M.** : Prélèvement d'ostéoblastes chez l'être humain. Optimisation des modes de prélèvement et d'extraction. Cahier de la SOFCOT , 1994.

- (24) **BURCHARDT H.**, Biology of bone transplantation. *Orthop Clin North Am* 1987;18(2):187-196.
- (25) **ANTOUN H.**, Reconstruction osseuse par autogreffe préalable à la mise en place d'un implant. *Chir Dent Fr* 1998;878:31-38.
- (26) **KHOURY G., KHOURY E., MEZIANE S.** Reconstitution de maxillaire complet atrophié par blocs allogéniques et mise en charge immédiate sur implants transitoires. *Fil dent.* 2010 ; (54) : 40-44
- (27) **ANTOUN H.**, les greffes des sinus en implantologie. *JPIO*, 2011, 174p
- (28) **C. MEYER, T. CAMPONOVO, E. EUVRARD, B. CHATELAIN,** Les membranes en chirurgie pré-implantaire, *Science direct* 2012.
- (29) **SCHENK RK, BUSER D, HARDWICK WR, DAHLIN C.** Healing pattern of bone regeneration in membrane-protected defects: a histologic study in the canine mandible. *Int J Oral Maxillofac Implants* 1994;9:13–29.
- (30) **TAKEUCHI N, MACHIGASHIRA M, YAMASHITA D, SHIRAKATA Y, KASUGA T, NOGUCHI K, et al.** Cellular compatibility of a gamma-irradiated modified siloxane-poly(lactic acide)-calcium carbonate hybrid membrane for guided bone regeneration. *Dent Mater J* 2011;30:730–8.
- (31) **GARG AK.** Bone Biology, Harvesting, Grafting for Dental Implants: Rationale and Clinical Applications. *Quintessence Books*, 2004 ; 279 p.
- (32) **BETTACH R.** La régénération osseuse guidée. *Fil Dent Spéc greffes osseuses* juin 2010 ; (54) : 30-35
- (33) **NEWMAN MG., TAKEI HH., KLOKKEVOLD PR., CARRANZA FA.** Carranza's Clinical Periodontology, Tenth Edition, St. Louis : Saunders Elsevier, 2006 ; 1286 p.
- (34) **BETTACH R.** La régénération osseuse guidée. *Fil Dent Spéc greffes osseuses* juin 2010 ; (54) : 30-35
- (35) **DAHLIN C., LINDE A., GOTTLow J., et al.** Healing of bone defects by guided bone regeneration, *Plast Reconstr Surg* 1988 ; (81) : 672 p.
- (36) **TULASNE JF., ANDREANI JF., COLOMBIER ML., VALENTINI P., GIOVANNOLI JL., RENOARD F., LESCLOUS P., ABENSUR D.** Les greffes osseuses en implantologie :

- Autogreffes, Membranes, Biomatériaux. Paris : Quintessence International, 2005 ; 117 p.
- (37) **MURRAY G., HOLDEN R., ROACHLAU W.** Experimental and clinical study of new growth of bone in a cavity. *Ann J Surg* 1957 ; (95) : 385-387
- (38) **DAHLIN C, SENNERBY L, LEKHOLM U et coll.** Generation of new bone around titanium implants using a membrane technique: an experimental study in rabbits. *Int J Oral Maxillofac Implants* 1989;4(1):19-25.
- (39) **BECKER W et BECKER BE.** Guided tissue regeneration for implants placed into extraction sockets and for implant dehiscences: surgical techniques and case report. *Int J Periodont Rest Dent* 1990;10(5):376-391.
- (40) **NYMAN S, GOTTLOW J, KARRING T, LINDHE J.** The regenerative potential of the periodontal ligament. An experimental study in the monkey. *J Clin Periodontol* 1982;9:257-265.
- (41) **BUSER D, DULA K, BELSER U, HIRT HP, BERTHOLD H.** Localized ridge augmentation using guided bone regeneration : surgical procedure in the maxilla. *Int J Periodontics Restorative Dent* 1993 ; 13 : 29-45
- (42) **TINTI C., PARMA-BENFENATI S.** Treatment of peri-implant defects with the vertical ridge augmentation procedure : a patient report. *International Journal of Oral and Maxillofacial Implants*, 2001 ; 16 : 572-577.
- (43) **LINDHE J, LANG NP.** *Clinical Periodontology and Implant Dentistry*, 5th ed. New Jersey : Blackwell Munksgaard 2008 : 50-66
- (44) **SCHROPP L, WENZEL A, KOSTOPULOS L, KARRING T.** Bone healing and soft tissue contour changes following single tooth extraction : a clinical and radiographic 12 month prospective study. *Int J Periodontics Restorative Dent* 2003 ; 23 : 313-23
- (45) **RETZEPI M, DONOS N.** Guided bone regeneration : biological principle and therapeutic applications. *Clin Oral Implants Res* 2010 ; 21 : 567-76
- (46) **McALLISTER BS, HAGHIGHAT K.** Bone augmentation techniques. *J periodontol* 2007 ; 78 : 377-96
- (47) **BECKER W et BECKER BE, MCGUIRE MK.** Localized ridge augmentation using absorbable pins and e-PTFE barrier membrane : a new surgical technique. Case

reports, Int J Periodontics Restorative Dent 1994 ; 14 : 48-61

- (48) **DOBLIN JM, SALKIN LM, MELLADO JR, FREEDMAN AL, STEIN MD.** A histologic evaluation of localized augmentation utilizing DFDBA in combination with e-PTFE membranes and stainless bone pins in humans. Int J Periodontics Restorative Dent 1996 16 : 120-9
- (49) **CHIN-CHUN P, WHEI-LIN P, YU-REN J, CHIU-PO C, CHANG YANG-MING.** Deformed ridge reconstruction combining tenting screws and guided bone regeneration before implant surgery -A case report. Taiwan J oral maxillofac surg, 23 : 321-333, dec 2012
- (50) **LE BACH, ROHRER MD, PRASSAD HS.** Screw « tent-pole » grafting technique for reconstruction of large vertical alveolar ridge defects using human mineralized allograft for implant site preparation. J Oral Maxillofac Surg 2010 ; 68 : 428-35
- (51) **SIMON BI, GHIANG TF, DREW HJ.** Alternative to the gold standard for alveolar ridge augmentation : tenting screw technology. Quintessence Int 2010 ; 41 : 379-86
- (52) **MAMMOTO A, KIP M. CONNOR, TADANORI MOMMOTO, CW YUNG, D HUH, CM ADERMAN, G MOSTOSLAVSKY, LEH SMITH DE INGBER.** A mechanosensitive transcriptional mechanism that controls angiogenesis, Nature Medicine, Vol 457, 26Feb 2009
- (53) **JAN LINDHE, NIKLAUS P. LANG, THORKILD KARRING,** Clinical Periodontology and Implant Dentistry, 2 Volumes, 1997
- (54) **MARX RE, SHELLENBERGER T, WIMSATT J, ET AL:** Severely resorbed mandible: Predictable reconstruction with soft tissue matrix expansion (tent pole) grafts. J Oral Maxillofac Surg 60:878, 2002

TABLE DES ILLUSTRATIONS :

Figure 1 : Schéma simplifié de l'origine des cellules osseuse (ZUCK 2009)

Figure 2 : Organisation des cellules osseuses et rapports entre elles (J POIRIER 2002)

Figure 3 : Schéma simplifié des principales étapes de la cicatrisation osseuse (ZUCK G 2009)

Figure 4 : Schéma des différentes phases de remodelage osseux (MC DE VERNEJOL 1993)

Figure 5 : Schématisation du triple rôle des Membranes utilisées en régénération osseuse guidée (C MEYERA 2012)

Figure 6 : Tableau des principales propriétés des matériaux utilisés pour les greffes osseuses (ML CLOMBIER 2005)

Figure 7 : Tableau comparatif des avantages et inconvénients des greffes autogènes (A. SEBAN 2012)

Figure 8 : Tableau comparatif des avantages et inconvénients des allogreffes (A. SEBAN 2012)

Figure 9 : Tableau comparatif des avantages et inconvénients des xélogreffes (A. SEBAN 2012)

Figure 10 : Tableau comparatif des avantages et inconvénients des greffes alloplastiques (A. SEBAN 2012)

Figure 11 : Le système Mincro® (d'après la plaquette publicitaire OSTEOMED)

Figure 12 : Exemples de différentes applications des vis et mesh de ROG

Figure 13 : Présentation des différents outils proposés par le FAST SYSTEM

Figure 14 : Cas de résorption osseuse sévère à la mandibule postérieure ; mise en place de 5 vis d'ostéosynthèse (A), comblement mixte allogreffe et xélogreffe avec recouvrement des têtes de vis (B), réouverture 4 mois après l'intervention le gain osseux est limité à la hauteur des vis (C). (TÖRÖK R. 2013)

Figure 15 : Mise en évidence du muscle mylo-hyoïdien sur la face interne de la mandibule (2) (Photo de dissection cours de la faculté de Nancy-I)

Figure 16 : Un lambeau muccopériosté récliné mettant en évidence le nerf alvéolaire inférieur à son émergence au foramen mentonnier. (FERNANDEZ-DIAZ J.O, 2013)

Figure 17 : Schématisation des 6 étapes de réalisation d'un « point en U profond » (JF GAUDY 2007)

Figure 18 : Reconstruction scanner mandibulaire panoramique initiale (A) et coupes coronales obliques correspondantes (B). (Dr J. SURMENIAN, Nice)

Figure 19 : Reconstruction tridimensionnelle de la situation pré-opératoire (Dr J. SURMENIAN, Nice)

Figure 20 : Mise en évidence de la perte osseuse après décollement des tissus mous (Dr J. SURMENIAN, Nice)

Figure 21 : Mise en place de 9 vis et d'une plaque d'ostéosynthèse sur la crête alvéolaire (Dr J. SURMENIAN, Nice)

Figure 22 : Recouvrement des vis et plaque d'ostéosynthèse par un matériau de substitution osseux allogénique (Dr J. SURMENIAN, Nice)

Figure 23 : Mise en place de 5 membranes de PRF (Dr J. SURMENIAN, Nice)

Figure 24 : Scanner de contrôle de la cicatrisation osseuse à 4 mois post opératoire (Dr J. SURMENIAN, Nice)

Figure 25 : Cicatrisation gingivale à 4 mois post opératoire (Dr J. SURMENIAN, Nice).

Figure 26 : Situation clinique initiale mettant en évidence un édentement postérieur terminal du secteur 3 et un défaut osseux vertical (Dr J. SURMENIAN, Nice).

Figure 27 : Mise en évidence des fibres coronaires du muscle mylo-hyoïdien (Dr J. SURMENIAN, Nice)

Figure 28 : Mise en évidence du pédicule mentonnier (Dr J. SURMENIAN, Nice)

Figure 29 : Pose de 2 implants utilisés comme « pilier de tente », d'une vis et d'une mèche. (Dr J. SURMENIAN, Nice)

Figure 30 : Comblement du défaut osseux à l'aide d'un matériau allogénique recouvert par des membranes de PRF (Dr J. SURMENIAN)

Figure 31 : Cicatrisation gingivale à 4 mois post-opératoires (Dr J. SURMENIAN).

Figure 32 : Cicatrisation osseuse à 4 mois post-opératoires (Dr J. SURMENIAN).

Figure 33 : Deuxième temps chirurgical, après dépose de la vis et de la mèche d'ostéosynthèse (Dr J. SURMENIAN).



Approbation – Improbation

Les opinions émises par les dissertations présentées, doivent être considérées comme propres à leurs auteurs, sans aucune approbation ou improbation de la Faculté de Chirurgie dentaire (1).

Lu et approuvé,

Vu,
Nice, le

Le Président du jury,

Le Doyen de la Faculté de
Chirurgie Dentaire de l'UNS

Professeur

Professeur Armelle MANIERE

(1) Les exemplaires destinés à la bibliothèque doivent être obligatoirement signés par le Doyen et par le Président du Jury.

Serment d'Hippocrate

*En présence des Maîtres de cette Faculté, de mes chers condisciples,
devant l'effigie d'Hippocrate,*

*Je promets et je jure, au nom de l'Être Suprême, d'être fidèle aux
lois de l'Honneur et de la probité dans l'exercice de La Médecine
Dentaire.*

*Je donnerai mes soins gratuits à l'indigent et n'exigerai jamais un
salaire au-dessus de mon travail, je ne participerai à aucun partage
clandestin d'honoraires.*

*Admis dans l'intérieur des maisons, mes yeux ne verront pas ce qui
se passe, ma langue taira les secrets qui me seront confiés et mon
état ne servira pas à corrompre les mœurs ni à favoriser le crime.*

*Je ne permettrai pas que des considérations de religion, de nation,
de race, de parti ou de classe sociale viennent s'interposer entre mon
Devoir et mon patient.*

Je garderai le respect absolu de la vie humaine dès sa conception.

*Même sous la menace, je n'admettrai pas de faire usage de mes
connaissances médicales contre les lois de l'Humanité.*

*Respectueux et reconnaissant envers les Maîtres, je rendrai à leurs
enfants l'instruction que j'ai reçue de leurs pères.*

*Que les hommes m'accordent leur estime si je suis fidèle à mes
promesses,*

*Que je sois couvert d'opprobre et méprisé de mes confrères si j'y
manque.*

BIRAULT Laurine

INTERET DU « SCREW TENTING » DANS LA REGENERATION OSSEUSE GUIDEE

Thèse : Chirurgie Dentaire, Nice, 2014, n° 42-57-14-13

Directeur de thèse : Docteur SURMENIAN Jérôme

Mots-clés : Régénération osseuse guidée, augmentation de crête résorbée, résorption osseuse, greffe osseuse, « screw tenting », implants dentaires

Résumé:

Le traitement des résorptions osseuses sévères des maxillaires pose l'un des défis les plus difficiles à gérer en implantologie dentaire. En effet, bien que les implants constituent une alternative intéressante aux prothèses traditionnelles et aux bridges, il est important d'avoir suffisamment d'os pour obtenir une stabilité au long terme de l'implant, tant sur le plan fonctionnel, qu'esthétique. Même s'il existe diverses procédures chirurgicales pour augmenter les crêtes alvéolaires déficientes (distractions, comblements, ostéotomies, greffe d'apposition ...) toutes ces techniques restent difficiles à mettre en œuvre et aucun consensus n'est arrêté concernant notre choix thérapeutique.

Le but de cette étude est de montrer une méthode plus efficace et plus facile, qui combine des vis utilisées comme pilier de tente (« screw tenting »), des greffes osseuses allogéniques et des membranes résorbables pour assurer la régénération osseuse guidée (ROG) de défauts sévères.

Au moyen d'une revue minutieuse de la littérature, nous présenterons les indications d'une telle procédure, les différents protocoles ainsi que les avantages qu'elle présente en comparaison aux techniques chirurgicales alternatives.

Cette méthode, indiquée chez les patients présentant une résorption osseuse importante, complète ainsi l'arsenal chirurgical de traitement du patient édenté.

Adresse de l'auteur : 299 chemin de la Calada, 06570 Saint Paul de Vence