



HAL
open science

Évolution de l'épaisseur choroïdienne après chirurgie de sténose carotidienne, mesurée en tomographie par cohérence optique module EDI

Élisabeth Nguyen

► **To cite this version:**

Élisabeth Nguyen. Évolution de l'épaisseur choroïdienne après chirurgie de sténose carotidienne, mesurée en tomographie par cohérence optique module EDI. Médecine humaine et pathologie. 2013. dumas-01020869

HAL Id: dumas-01020869

<https://dumas.ccsd.cnrs.fr/dumas-01020869>

Submitted on 8 Jul 2014

HAL is a multi-disciplinary open access archive for the deposit and dissemination of scientific research documents, whether they are published or not. The documents may come from teaching and research institutions in France or abroad, or from public or private research centers.

L'archive ouverte pluridisciplinaire **HAL**, est destinée au dépôt et à la diffusion de documents scientifiques de niveau recherche, publiés ou non, émanant des établissements d'enseignement et de recherche français ou étrangers, des laboratoires publics ou privés.

**UNIVERSITE DE NICE SOPHIA ANTIPOLIS
FACULTE DE MEDECINE DE NICE**

THESE D'EXERCICE DE MEDECINE

**Evolution de l'épaisseur choroïdienne
après chirurgie de sténose carotidienne,
mesurée en tomographie par cohérence
optique module EDI**

**Elisabeth NGUYEN
Octobre 2013**

**UNIVERSITE DE NICE SOPHIA ANTIPOLIS
FACULTE DE MEDECINE DE NICE**

**Evolution de l'épaisseur choroïdienne après
chirurgie de sténose carotidienne, mesurée en
tomographie par cohérence optique module EDI**

THESE D'EXERCICE DE MEDECINE

Présentée et soutenue publiquement à la Faculté de Médecine de Nice

Le 18 octobre 2013

Par

Elisabeth NGUYEN

Née le 13 aout 1984 à Montfermeil

MEMBRES DU JURY :

**Monsieur le Professeur Pierre GASTAUD
Monsieur le Professeur Bertrand CANIVET
Monsieur le Professeur Réda HASSEN-KHODJA
Monsieur le Docteur Jacques CHOFFLET
Monsieur le Docteur Clément FRANCESCHETTI
Monsieur le Docteur Elixène JEAN-BAPTISTE**

**Président du jury
Assesseur
Assesseur
Directeur de thèse
Assesseur
Assesseur**

UNIVERSITE DE NICE-SOPHIA ANTIPOLIS

FACULTE DE MEDECINE

 Liste des professeurs au 1^{er} mars 2013 à la Faculté de Médecine de Nice

Doyen	M. BAQUÉ Patrick
Assesseurs	M. BOILEAU Pascal M. HEBUTERNE Xavier M. LEVRAUT Jacques
Conservateur de la bibliothèque	M. SCALABRE Grégory
Chef des services administratifs	Mme HIZEBRY Valérie
Doyens Honoraires	M. AYRAUD Noël M. RAMPAL Patrick
Professeurs Honoraires	
M. BALAS Daniel	M. LAMBERT Jean-Claude
M. BLAIVE Bruno	M. LAPALUS Philippe
M. BOQUET Patrice	M. LAZDUNSKI Michel
M. BOURGEON André	M. LEFEBVRE Jean-Claude
M. BRUNETON Jean-Noël	M. LE BAS Pierre
Mme BUSSIERE Françoise	M. LE FICHOUX Yves
M. CHATEL Marcel	M. LOUBIERE Robert
M. COUSSEMENT Alain	M. MARIANI Roger
M. DARCOURT Guy	M. MASSEYEFF René
M. DELMONT Jean	M. MATTEI Mathieu
M. DEMARD François	M. MOUIEL Jean
M. DOLISI Claude	Mme MYQUEL Martine
M. FREYCHET Pierre	M. OLLIER Amédée
M. GILLET Jean-Yves	M. SCHNEIDER Maurice
M. GRELLIER Patrick	M. SERRES Jean-Jacques
M. HARTER Michel	M. TOUBOL Jacques
M. INGLESAKIS Jean-André	M. TRAN Dinh Khiem
M. LALANNE Claude-Michel	M. ZIEGLER Gérard
M.C.A. Honoraire	Mlle ALLINE Madeleine
M.C.U. Honoraires	
M. ARNOLD Jacques	M. GIRARD-PIPAU Fernand
M. BASTERIS Bernard	Mme MEMRAN Nadine
Mlle CHICHMANIAN Rose-Marie	M. MENGUAL Raymond
M. EMILIOZZI Roméo	M. POIREE Jean-Claude
M. GASTAUD Marcel	Mme ROURE Marie-Claire

PROFESSEURS CLASSE EXCEPTIONNELLE

M.	BENCHIMOL Daniel	Chirurgie Générale (53.02)
M.	CAMOUS Jean-Pierre	Thérapeutique (48.04)
M.	DELLAMONICA Pierre	Maladies Infectieuses ; Maladies Tropicales (45.03)
M.	DESNUELLE Claude	Biologie Cellulaire (44.03)
Mme	EULLER-ZIEGLER Liana	Rhumatologie (50.01)
M.	FENICHEL Patrick	Biologie du Développement et de la Reproduction (54.05)
M.	FUZIBET Jean-Gabriel	Médecine Interne (53.01)
M.	FRANCO Alain	Gériatrie et Biologie du vieillissement (53-01)
M.	GASTAUD Pierre	Ophthalmologie (55.02)
M.	GERARD Jean-Pierre	Cancérologie ; Radiothérapie (47.02)
M.	GILSON Éric	Biologie Cellulaire (44.03)
M.	GRIMAUD Dominique	Anesthésiologie et Réanimation Chirurgicale (48.01)
M.	HEBUTERNE Xavier	Nutrition (44.04)
M.	HOFMAN Paul	Anatomie et Cytologie Pathologiques (42.03)
M.	LACOUR Jean-Philippe	Dermato-Vénéréologie (50.03)
Mme	LEBRETON Elisabeth	Chirurgie Plastique, Reconstructrice et Esthétique (50.04)
M.	ORTONNE Jean-Paul	Dermato-Vénéréologie (50.03)
M.	PRINGUEY Dominique	Psychiatrie d'Adultes (49.03)
M.	SANTINI Joseph	O.R.L. (55.01)
M.	THYSS Antoine	Cancérologie ; Radiothérapie (47.02)
M.	VAN OBERGHEN Emmanuel	Biochimie et Biologie Moléculaire (44.01)

PROFESSEURS PREMIERE CLASSE

M.	AMIEL Jean	Urologie (52.04)
M.	BATT Michel	Chirurgie Vasculaire (51.04)
M.	BERARD Etienne	Pédiatrie (54.01)
M.	BERNARDIN Gilles	Réanimation Médicale (48.02)
M.	BOILEAU Pascal	Chirurgie Orthopédique et Traumatologique (50.02)
M.	BONGAIN André	Gynécologie-Obstétrique (54.03)
Mme	CRENESSE Dominique	Physiologie (44.02)
M.	DARCOURT Jacques	Biophysique et Médecine Nucléaire (43.01)
M.	DE PERETTI Fernand	Anatomie-Chirurgie Orthopédique (42.01)
M.	DRICI Milou-Daniel	Pharmacologie Clinique (48.03)
M.	ESNAULT Vincent	Néphrologie (52-03)
M.	GIBELIN Pierre	Cardiologie (51.02)
M.	GUGENHEIM Jean	Chirurgie Digestive (52.02)
M.	HASSEN KHODJA Reda	Chirurgie Vasculaire (51.04)
Mme	ICHAÏ Carole	Anesthésiologie et Réanimation Chirurgicale (48.01)
M.	LONJON Michel	Neurochirurgie (49.02)
M.	MARQUETTE Charles-Hugo	Pneumologie (51.01)
M.	MARTY Pierre	Parasitologie et Mycologie (45.02)
M.	MICHIELS Jean-François	Anatomie et Cytologie Pathologiques (42.03)
M.	MOUNIER Nicolas	Cancérologie ; Radiothérapie (47.02)
M.	MOUROUX Jérôme	Chirurgie Thoracique et Cardio-Vasculaire (51.03)
M.	PADOVANI Bernard	Radiologie et Imagerie Médicale (43.02)

M.	PAQUIS Philippe	Neurochirurgie (49.02)
Mme	PAQUIS Véronique	Génétique (47.04)
M.	QUATREHOMME Gérald	Médecine Légale et Droit de la Santé (46.03)
M.	RAUCOULES-AIME Marc	Anesthésie et Réanimation Chirurgicale (48.01)
Mme	RAYNAUD Dominique	Hématologie (47.01)
M.	ROBERT Philippe	Psychiatrie d'Adultes (49.03)
M.	ROSENTHAL Eric	Médecine Interne (53.01)
M.	SCHNEIDER Stéphane	Nutrition (44.04)
M.	TRAN Albert	Hépto-Gastroentérologie (52.01)

PROFESSEURS DEUXIEME CLASSE

M.	ALBERTINI Marc	Pédiatrie (54.01)
Mme	ASKENAZY-GITTARD Florence	Pédopsychiatrie (49.04)
M.	BAHADORAN Philippe	Cytologie et Histologie (42.02)
M.	BAQUE Patrick	Anatomie – Chirurgie Générale (42.01)
Mme	BLANC-PEDEUTOUR Florence	Cancérologie – Génétique (47.02)
M.	BOUTTE Patrick	Pédiatrie (54.01)
Mlle	BREUIL Véronique	Rhumatologie (50.01)
M.	CANIVET Bertrand	Médecine Interne (53.01)
M.	CARLES Michel	Anesthésiologie réanimation (48.01)
M.	CASSUTO Jill-Patrice	Hématologie et Transfusion (47.01)
M.	CASTILLO Laurent	O.R.L. (55.01)
M.	CHEVALLIER Patrick	Radiologie et Imagerie Médicale (43.02)
M.	DUMONTIER Christian	Chirurgie Plastique (50.04)
M.	FERRARI Emile	Cardiologie (51.02)
M.	FERRERO Jean-Marc	Cancérologie ; Radiothérapie (47.02)
M.	FOURNIER Jean-Paul	Thérapeutique (48-04)
M.	FREDENRICH Alexandre	Endocrinologie, Diabète et Maladies métaboliques (54.04)
Mlle	GIORDANENGO Valérie	Bactériologie-Virologie (45.01)
M.	GUERIN Olivier	Gériatrie (48.04)
M.	HANNOUN-LEVI Jean-Michel	Cancérologie ; Radiothérapie (47.02)
M.	JOURDAN Jacques	Chirurgie Thoracique et Cardio-Vasculaire (51.03)
M.	LEVRAUT Jacques	Anesthésiologie et Réanimation Chirurgicale (48.01)
M.	PASSERON Thierry	Dermato-Vénéréologie (50-03)
M.	PRADIER Christian	Epidémiologie, Economie de la Santé et Prévention (46.01)
M.	ROGER Pierre-Marie	Maladies Infectieuses ; Maladies Tropicales (45.03)
M.	ROHRLICH Pierre	Pédiatrie (54.01)
M.	RUIMY Raymond	Bactériologie – virologie (45.01)
M.	SADOUL Jean-Louis	Endocrinologie, Diabète et Maladies Métaboliques (54.04)
M.	STACCINI Pascal	Biostatistiques et Informatique Médicale (46.04)
M.	THOMAS Pierre	Neurologie (49.01)
M.	TROJANI Christophe	Chirurgie Orthopédique et Traumatologique (50.02)
M.	VENISSAC Nicolas	Chirurgie Thoracique et Cardio-Vasculaire (51.03)

PROFESSEUR DES UNIVERSITES

M.	SAUTRON Jean-Baptiste	Médecine Générale
----	-----------------------	-------------------

MAITRES DE CONFERENCES DES UNIVERSITES - PRATICIENS HOSPITALIERS

Mme	ALUNNI-PERRET Véronique	Médecine Légale et Droit de la Santé (46.03)
M.	BENIZRI Emmanuel	Chirurgie Générale (53.02)
M.	BENOLIEL José	Biophysique et Médecine Nucléaire (43.01)
Mme	BERNARD-POMIER Ghislaine	Immunologie (47.03)
M.	BREAUD Jean	Chirurgie Infantile (54-02)
Mme	BUREL-VANDENBOS Fanny	Anatomie et Cytologie pathologiques (42.03)
M.	DELOTTE Jérôme	Gynécologie-Obstétrique (54.03)
M.	DOGLIO Alain	Bactériologie-Virologie (45.01)
Mme	DONZEAU Michèle	Biologie du Développement et de la Reproduction (54.05)
M.	FOSSE Thierry	Bactériologie-Virologie-Hygiène (45.01)
M.	FRANKEN Philippe	Biophysique et Médecine Nucléaire (43.01)
M.	GARRAFFO Rodolphe	Pharmacologie Fondamentale (48.03)
M.	GIUDICELLI Jean	Biochimie et Biologie Moléculaire (44.01)
Mme	HINAULT Charlotte	Biochimie et Biologie Moléculaire (44.01)
Mlle	LANDRAUD Luce	Bactériologie-Virologie (45.01)
Mme	LEGROS Laurence	Hématologie et Transfusion (47.01)
M.	MAGNE Jacques	Biophysique et Médecine Nucléaire (43.01)
Mme	MAGNIE Marie-Noëlle	Physiologie (44.02)
Mme	MUSSO-LASSALLE Sandra	Anatomie et Cytologie pathologiques (42.03)
M.	NAÏMI Mourad	Biochimie et Biologie moléculaire (44.01)
M.	PHILIP Patrick	Cytologie et Histologie (42.02)
Mme	POMARES Christelle	Parasitologie et Mycologie (45.02)
Mlle	PULCINI Céline	Maladies Infectieuses ; Maladies Tropicales (45.03)
M.	ROUX Christian	Rhumatologie (50.01)
M.	TESTA Jean	Epidémiologie-Economie de la Santé et Prévention (46.01)
M.	TOULON Pierre	Hématologie et Transfusion (47.01)

PROFESSEUR ASSOCIES

M.	DIOMANDE Mohenou Isidore	Anatomie et Cytologie Pathologiques
M.	HOFLOGGER Philippe	Médecine Générale
Mme	POURRAT Isabelle	Médecine Générale
Mme.	KLEEFIELD Sharon	Médecine Légale

MAITRES DE CONFERENCES ASSOCIES

M.	GARDON Gilles	Médecine Générale
M.	PAPA Michel	Médecine Générale

PROFESSEURS CONVENTIONNES DE L'UNIVERSITE

M.	BERTRAND François	Médecine Interne
M.	BROCKER Patrice	Médecine Interne Option Gériatrie
M.	CHEVALLIER Daniel	Urologie
Mme	FOURNIER-MEHOUAS Manuella	Médecine Physique et Réadaptation
M.	MAGNE Jacques	Biophysique
M.	QUARANTA Jean-François	Santé Publique

TABLE DES MATIÈRES

1. INTRODUCTION	8
2. LA CHOROÏDE	10
2.1. Anatomie.....	10
2.2. Fonctions de la choroïde.....	11
2.3. Vascularisation.....	12
2.4. Innervation.....	15
2.5. Physiologie choroïdienne.....	15
2.5.1. Débit sanguin choroïdien.....	15
2.5.2. Pression partielle d'oxygène dans la choroïde.....	15
2.5.3. Régulation de la circulation choroïdienne.....	16
2.6. Techniques d'exploration <i>in vivo</i>	17
3. EDI OCT	19
3.1. Tomographie par cohérence optique.....	19
3.2. La tomographie par cohérence optique Module Enhanced Depth Imaging.....	21
3.3. EDI OCT : la choroïde chez le sujet sain.....	22
3.4. EDI OCT : apports dans diverses pathologies oculaires.....	23
3.4.1. Les chorioretinopathies séreuses centrales.....	23
3.4.2. La dégénérescence maculaire liée à l'âge (DMLA).....	24
3.4.3. Les vasculopathies polypoïdales.....	24
3.4.4. La myopie forte.....	25
3.4.5. Le glaucome.....	25
3.4.6. Le diabète.....	26
3.4.7. Chirurgie de la cataracte.....	27
3.4.8. Trou maculaire.....	28
4. STENOSE CAROTIDIENNE	29
4.1. Généralités.....	29
4.1.1. Nature des sténoses.....	30
4.1.2. Caractère symptomatique ou asymptomatique.....	30
4.1.3. Mesure du degré de sténose.....	30
4.2. Sténose carotidienne et œil.....	31
4.2.1. Amaurose fugace.....	32
4.2.2. Syndrome d'ischémie oculaire.....	32
4.3. Traitements : les indications.....	34
4.3.1. Sténoses athéroscléreuses symptomatiques de la carotide.....	35
4.3.2. Sténoses athéroscléreuses asymptomatiques de la carotide.....	35

5. MATERIEL ET METHODE	38
5.1. Critères d'inclusion	38
5.2. Critères d'exclusion.....	38
5.3. Paramètres cliniques :	38
5.4. Mesure de l'épaisseur choroïdienne par EDI OCT	40
5.5. Objectifs de l'étude : principal et secondaires	41
5.6. Analyses statistiques	41
6. RESULTATS	43
6.1. Description de la population étudiée	43
6.2. Evolution postopératoire de l'épaisseur choroïdienne sous fovéolaire du côté homolatéral à la lésion.....	44
6.3. Evolution postopératoire de l'épaisseur choroïdienne sous fovéolaire du côté controlatéral à la lésion	45
6.4. Facteurs influençant l'épaisseur choroïdienne	46
6.4.1. Avec la longueur axiale et l'âge	46
6.4.2. Avec le degré de sténose	48
6.4.3. Avec les facteurs de risque cardiovasculaires	49
6.4.4. Avec la présentation clinique	50
7. DISCUSSION	51
7.1. Evolution de l'épaisseur choroïdienne postopératoire	51
7.1.1. Débit sanguin choroïdien préopératoire	51
7.1.2. Augmentation de la pression de perfusion oculaire postopératoire	52
7.1.3. Régulation de la circulation choroïdienne chez le patient athéromateux.....	53
7.2. Caractéristiques de la population étudiée.....	55
7.2.1. Mesure de l'épaisseur choroïdienne sous fovéolaire.....	55
7.2.2. La présentation clinique	56
7.2.3. Recherche de facteurs de corrélation avec l'épaisseur choroïdienne	56
7.3. Limites de l'étude.....	57
7.4. Avantages de l'étude	59
7.5. Ouvertures	60
8. CONCLUSION	62
9. RESUME	63
10. ANNEXES	64
11. BIBLIOGRAPHIE	69
12. LISTE DES ABREVIATIONS	76

1. INTRODUCTION

La choroïde est un tissu vasculaire dont la fonction principale est de répondre aux besoins métaboliques importants de la rétine externe. Le débit sanguin choroïdien est un des plus élevé de l'organisme ; il est estimé 10 fois supérieur au débit destiné à la substance grise. La choroïde est directement alimentée par le système carotidien : elle est principalement irriguée par les artères ciliaires postérieures, branches de l'artère ophtalmique, elle-même branche de l'artère carotide interne. Ainsi, une bonne perméabilité du système carotidien est essentielle au bon fonctionnement de la choroïde.

Les sténoses carotidiennes représentent un enjeu majeur de santé publique. Cette pathologie vasculaire, fréquente et redoutée, peut se compliquer d'accident vasculaire cérébral pouvant entraîner la mort ou laisser un handicap sévère. Elle peut également se compliquer d'atteintes oculaires responsables d'une baisse d'acuité visuelle parfois irréversible. Les effets chroniques des sténoses carotidiennes sur la vascularisation oculaire sont mal connus, en particulier au niveau de la choroïde, du fait de son manque d'accessibilité. En cas de sténose carotidienne serrée, la circulation oculaire ipsilatérale est altérée [1-2], avec un ralentissement de la perfusion choroïdienne à l'angiographie au vert d'indocyanine [3]. La chirurgie des sténoses carotidiennes permet d'améliorer la circulation oculaire [4-5], avec une normalisation du débit sanguin de l'artère ophtalmique. Il n'existe à ce jour aucune étude portant sur l'influence de la pathologie carotidienne sur l'épaisseur choroïdienne.

Bien que la choroïde joue un rôle important dans la physiopathologie de nombreuses pathologies rétinienne, sa physiologie est mal connue en raison de sa position anatomique.

Elle est en effet masquée par l'épithélium pigmentaire de la rétine en avant, et par la sclère en arrière. Les analyses anatomopathologiques de la choroïde sont peu contributives car le drainage sanguin post mortem entraîne une rétraction des tissus. Quant à l'angiographie au vert d'indocyanine, elle apporte des éléments sur la vascularisation choroïdienne mais ne permet pas d'évaluer son épaisseur par des coupes axiales. L'échographie permet également d'explorer la choroïde, en contribuant notamment au diagnostic de tumeurs choroïdiennes. Cependant, la résolution des images obtenues est trop faible pour fournir des informations sur la physiopathologie choroïdienne.

Récemment, Spaide a décrit le module *Enhanced Depth Imaging* (EDI) de la tomographie par cohérence optique (OCT : *Optical Coherence Tomography*) [6]. Il s'agit d'une technique d'imagerie médicale non invasive qui permet d'étudier la choroïde *in vivo*, en obtenant des coupes axiales en haute résolution. Ainsi, l'épaisseur de la choroïde, qui semble être un bon reflet de son fonctionnement, a été observée dans diverses pathologies rétiniennes. Cependant, aucune étude ne porte sur la relation entre la vascularisation carotidienne et l'épaisseur choroïdienne.

Le but de cette étude est d'étudier l'influence de la chirurgie de la sténose carotidienne sur la vascularisation choroïdienne. Pour cela, nous avons mesuré l'épaisseur choroïdienne en tomographie par cohérence optique dotée du module EDI OCT en préopératoire et postopératoire de chirurgie de sténose carotidienne.

2. LA CHOROÏDE

2.1. Anatomie

La choroïde est un tissu conjonctif et nerveux, riche en cellules pigmentées (mélanocytes), situé entre la rétine et la sclère (*fig.1*). Ce tissu se compose, d'avant en arrière, des trois couches suivantes :

- la *choriocapillaire*, la couche la plus interne, qui est au contact de l'épithélium pigmentaire de la rétine, via la membrane de *Bruch*. Elle est constituée d'un réseau dense de capillaires bordés par un endothélium fenêtré. Ces fenestrations sont plus larges et plus nombreuses dans la région maculaire. Cette perméabilité des capillaires choroïdiens permet le passage de métabolites vers la rétine.
- la *couche de Sattler*, qui est constituée d'artérioles et veinules de moyen calibre.
- la *couche de Haller*, la couche la plus externe, qui se situe au contact de la sclère. Elle est composée des artères et veines choroïdiennes qui sont de plus gros calibre (*fig.2*).

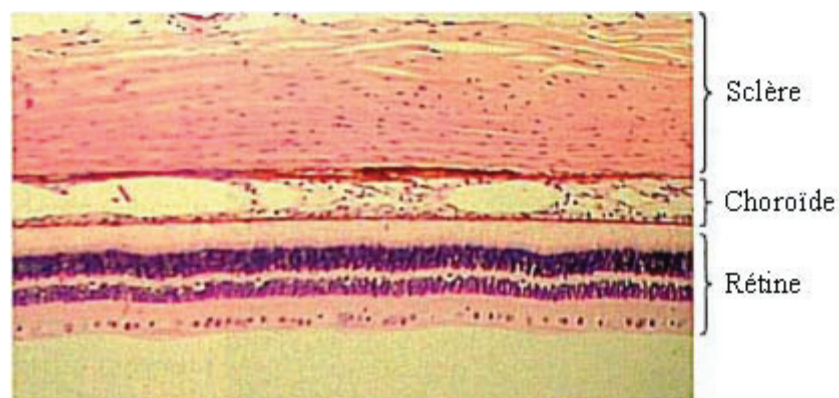


Figure 1 : Coupe histologique des 3 tuniques de l'œil.
Remington, LA; *Clinical Anatomy of the Visual System*; 2nd Edition; 2005.

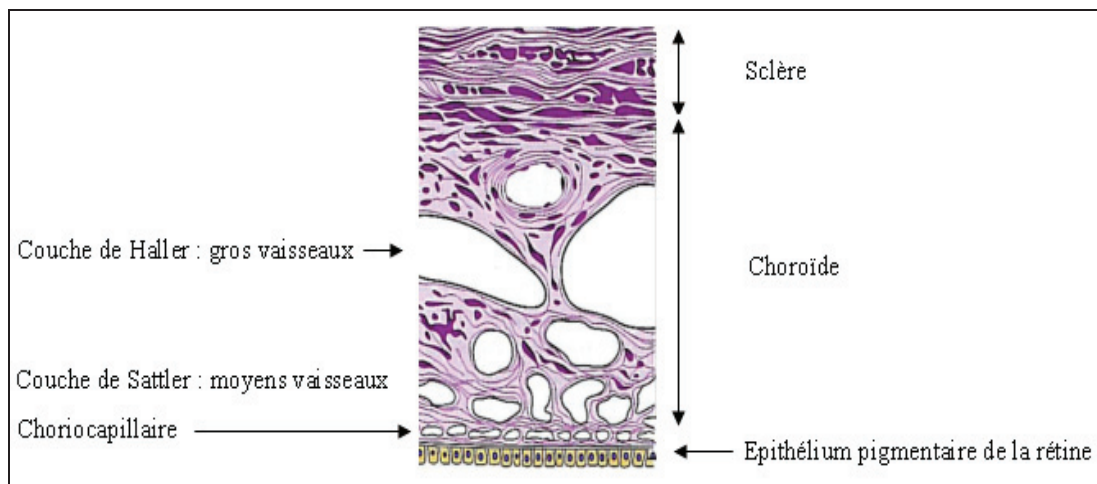


Figure 2 : Les différentes couches la choroïde.
 Remington, LA. *Clinical Anatomy of the Visual System* © Elsevier. B.

2.2. Fonctions de la choroïde

- Tissu nourricier de la rétine externe :

Il s'agit du rôle principal de la choroïde. Elle est responsable des apports métaboliques et d'oxygène des deux tiers externes de la rétine, sauf au niveau de la région fovéolaire où elle apporte la totalité des nutriments. Elle assure également l'élimination du dioxyde de carbone et des déchets métaboliques. La choroïde assure par ailleurs la vascularisation de la portion prélaminaire du nerf optique.

- Régulateur thermique :

Lorsque la lumière arrive au niveau de l'épithélium pigmentaire, l'énergie lumineuse est transformée sous forme de chaleur, particulièrement au niveau de la macula. La choroïde permet d'évacuer cette chaleur afin de maintenir l'homéothermie de la rétine maculaire. Cela est possible grâce à la disposition particulière des artères et des veines dont l'écoulement est orienté dans la même direction (du pôle postérieur vers la périphérie), ce qui présente les caractéristiques mêmes d'un échangeur calorifique.

- Protecteur de la rétine : l'excès de lumière est absorbé par les mélanocytes uvéaux.
- Homéostasie de la pression intraoculaire : la voie uvéosclérale assure une partie du drainage de l'humeur aqueuse de la chambre antérieure.
- Maintien de l'adhérence rétinienne : l'existence d'une pression oncotique plus élevée dans la choroïde que dans la rétine crée un gradient osmotique qui entraîne un flux liquidien de la rétine vers la choroïde.

2.3. Vascularisation

La choroïde est irriguée par les artères ciliaires antérieures en avant (jusqu'à l'équateur) et les artères ciliaires postérieures en arrière, qui sont des branches de l'artère ophtalmique, elle-même branche de l'artère carotide interne (*fig.3 et 4*).

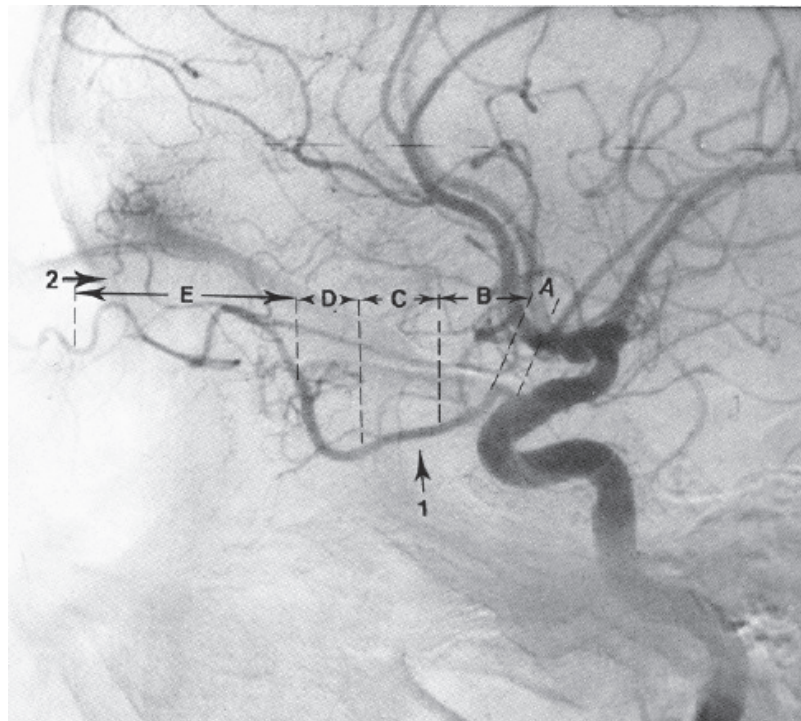


Figure 3 : Angiographie carotidienne interne montrant les différents segments de l'artère ophtalmique.
 A : segment intracrânien ; B : segment intracanalair ; C, D et E : portions du segment intra-orbitaire ;
 1 : artère ophtalmique ; 2 : artère méningée antérieure.

Angiographie cérébrale, une introduction, J. L. Dietemann, L. Medjek Springer-Verlag Berlin Heidelberg New York 1982

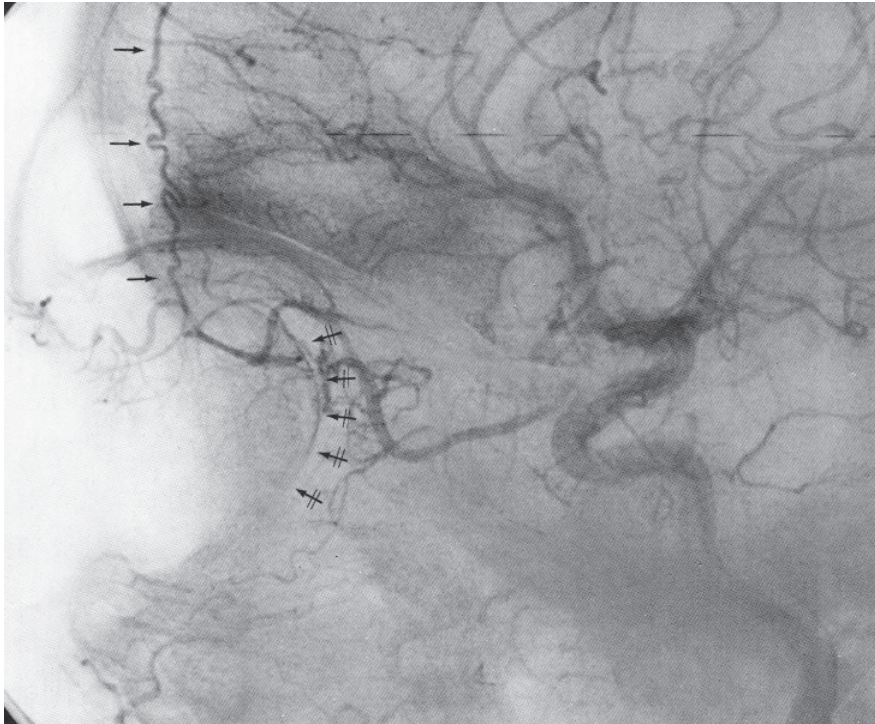


Figure 4 : Angiographie carotidienne interne
 Incidence latérale montrant l'artère méningée antérieure (flèches) et le croissant choroïdien (flèches barrées).
Angiographie cérébrale, une introduction, J. L. Dietemann, L. Medjek
Springer-Verlag Berlin Heidelberg New York 1982

Il existe une artère ciliaire postérieure (ACP) temporale, une nasale, et parfois une ACP supérieure irriguant un triangle sus-papillaire. En arrière du globe, avant de pénétrer la sclère, elles se subdivisent en 10 à 20 ACP courtes dont chacune irrigue un territoire triangulaire à pointe postérieure, et 2 ACP longues qui irriguent un triangle de choroïde périphérique sur les méridiens horizontaux (*fig.5*). La vascularisation de la choroïde est segmentaire et terminale : chaque ACP irrigue un territoire bien défini, qui n'a pas d'anastomose avec les territoires adjacents [7-8].

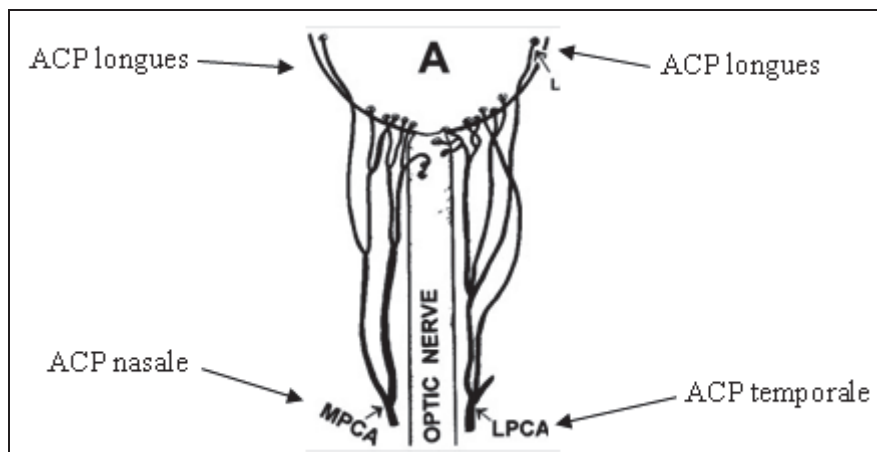


Figure 5 : Vascularisation choroïdienne par les ACP [7].

La choriocapillaire :

Les artères se subdivisent en artérioles qui sont situées dans la partie la plus interne de la choroïde, puis les artérioles donnent rapidement naissance à un vaste lit capillaire. La choriocapillaire est un réseau disposé en un plan unique sous l'épithélium pigmentaire de la rétine. Elle est organisée en lobules polygonaux indépendants constituant l'unité fonctionnelle de la circulation choroïdienne. Ces lobules mesurant de 400 à 600 microns, subdivisent la choroïde en îlots fonctionnels. L'apport artériel est centrolobulaire et le drainage veineux périlobulaire [7].

Système veineux choroïdien :

Les veinules choroïdiennes post-capillaires confluent pour former des veines choroïdiennes. Les veines se drainent ensuite dans les golfes vortiqueux situés à 2,5-3 mm postérieur à l'équateur du globe en nombre variable (4 à 6). Le drainage est ensuite assuré par les veines orbitaires supérieure et inférieure.

2.4. Innervation

Contrairement à la rétine, le tissu choroïdien présente une riche innervation du système nerveux autonome [9]. Les fibres nerveuses sympathiques proviennent du ganglion cervical supérieur, avec une action de vasoconstriction. Quant aux fibres parasympathiques, elles proviennent du nerf facial avec un relais dans le ganglion ptérygopalatin, avec un effet vasodilatateur.

2.5. Physiologie choroïdienne

2.5.1. Débit sanguin choroïdien

Le débit sanguin choroïdien est le plus important de l'organisme ; il est en effet estimé à 10 fois supérieur au débit sanguin destiné à la substance grise. Il correspondrait à 677-735 mg/min. Quant à la répartition du débit sanguin dans les différents tissus oculaires, la choroïde reçoit 85 % du débit sanguin oculaire, l'iris et le corps ciliaire en reçoivent 10 % et la rétine seulement 5 %. Le débit choroïdien est maximal en regard de la macula car les besoins métaboliques y sont importants.

2.5.2. Pression partielle d'oxygène dans la choroïde

Malgré l'importance du débit choroïdien, la consommation d'oxygène de la rétine est très faible, avec une extraction d'oxygène à partir du sang artériel choroïdien de 5%. Le sang veineux choroïdien est ainsi riche en oxygène, avec une pression veineuse en oxygène choroïdienne de 95% environ [10]. Le débit choroïdien doit être très élevé pour pouvoir assurer un apport en oxygène satisfaisant pour les photorécepteurs, qui sont les principaux

consommateurs de l'oxygène à partir des vaisseaux rétiniens et choroïdiens. C'est la distance séparant la choroïde et les segments internes des photorécepteurs (20 à 30 μm) qui explique ce fort débit sanguin. En effet, la pression en oxygène doit être maintenue élevée dans les vaisseaux de la choriocapillaire pour que l'oxygène puisse diffuser de la choroïde jusqu'aux photorécepteurs.

2.5.3. Régulation de la circulation choroïdienne

La choroïde possède des capacités d'autorégulation, mais contrairement à la circulation rétinienne, le système de régulation de la circulation choroïdienne est limité, et ses mécanismes sont mal connus [11]. La choroïde est sous la dépendance du système nerveux autonome, et répond aux stimuli tissulaires locaux dont les mécanismes demeurent encore mal élucidés. L'oxyde nitrique (NO) et l'endothéline sont les facteurs principaux dans la régulation du flux choroïdien [12-15].

Réponse au changement de pression artérielle systémique :

Une augmentation de la pression de perfusion choroïdienne stimule le système sympathique, ce qui provoque une vasoconstriction choroïdienne pour protéger le tissu d'une hyperperfusion. Ainsi, le système nerveux sympathique contribue à la préservation d'un débit choroïdien constant en cas d'élévation soudaine de la pression artérielle systémique.

Réponse au changement de pression intraoculaire :

Le débit sanguin choroïdien est fonction du niveau de la pression intraoculaire (PIO). La pression veineuse choroïdienne doit être égale ou dépasser légèrement la PIO sinon les veines se collapseraient. Par conséquent, si on augmente la PIO tout en gardant la pression

artérielle moyenne constante (PAM), le flux choroïdien va diminuer et descendre à zéro lorsque la PIO devient égale à la PAM. Il existe une régulation du flux choroïdien en réponse à l'augmentation de la PIO chez le sujet jeune sain.

Réponse aux stimuli O₂ et CO₂ :

L'inhalation de fortes concentrations d'oxygène pur a peu d'effet sur le débit choroïdien, contrairement à la circulation rétinienne qui subit une vasoconstriction majeure. L'inhalation d'un mélange de 10% de CO₂ et d'air entraîne, par contre, une nette augmentation du débit choroïdien [16].

2.6. Techniques d'exploration *in vivo*

La situation anatomique de la choroïde rend son exploration *in vivo* difficile. L'épithélium pigmentaire étant fortement pigmenté, il génère un effet masque qui gêne la visualisation de la choroïde.

L'angiographie à la fluorescéine met bien en évidence le remplissage de la choriocapillaire, qui a un aspect lobulaire. Les gros troncs choroïdiens et rétiniens ne laissent pas diffuser la fluorescéine en raison des jonctions endothéliales, contrairement aux larges pores de l'endothélium de la choriocapillaire qui permettent la diffusion du colorant.

L'angiographie au vert d'indocyanine (ICG) apporte une contribution supplémentaire à l'analyse de la circulation artérielle et veineuse choroïdienne. Par son absorption et sa fluorescence dans le spectre de l'infrarouge, le vert d'indocyanine permet d'obtenir des images angiographiques des vaisseaux choroïdiens à travers l'épithélium pigmentaire. Le vert

d'indocyanine étant lié aux protéines plasmatiques, il diffuse peu à travers les pores de la choriocapillaire. Il se fixe dans l'espace intervasculaire choroïdien, puis disparaît rapidement de la lumière vasculaire. L'apport de cet examen est limité car il ne donne que des informations globales sur la vascularisation choroïdienne, avec des clichés peu contrastés de par la superposition des multiples couches vasculaires choroïdiennes. Il ne permet pas d'obtenir des coupes axiales qui permettraient d'observer l'épaisseur de la choroïde.

L'échographie permet d'apprécier la choroïde dans son épaisseur, mais la définition des images obtenues demeurent assez limitée, de l'ordre de 150 μm avec une sonde de 10 MHz.

La tomographie par cohérence optique dotée du module *Enhanced Depth Imaging* (EDI OCT) permet d'analyser l'épaisseur de la choroïde avec une meilleure résolution. Cet examen sera détaillé dans les paragraphes suivants.

3. EDI OCT

3.1. Tomographie par cohérence optique

La tomographie par cohérence (OCT) est une technique d'imagerie médicale non-contact qui a permis d'améliorer considérablement notre compréhension des pathologies rétiniennes. Il s'agit d'un examen reproductible, non invasif, et rapide permettant d'obtenir *in vivo* des images précises de la rétine en coupes transversales. Les premières versions d'OCT dits *Time Domain (TD-OCT)*, commercialisées en 1996 permettaient d'obtenir des images avec une résolution de 10 μm . Ils utilisaient un miroir de référence mobile pour mesurer le temps de réflexion du faisceau lumineux. Il s'agissait d'un processus relativement lent dont la quantité de données et la qualité de l'image étaient limitées. Ces OCT permettaient d'obtenir approximativement 400 coupes axiales (« A-scans ») par seconde. Un balayage transverse de la rétine permet l'obtention d'une coupe B-scan.

Aujourd'hui, l'OCT en *Spectral Domain* développé en 2007 est une technique beaucoup plus rapide, avec une meilleure résolution de l'ordre de 5 μm . Cet appareil utilise une diode supraluminescente émettant dans le proche infrarouge, et utilise un miroir de référence fixe. Il analyse simultanément plusieurs longueurs d'onde de la lumière réfléchi à l'aide d'un spectromètre, d'où le nom de domaine spectral. L'interférogramme spectral résultant est transcrit grâce à la Transformée de Fourier pour obtenir un scan axial. La rapidité d'acquisition des images permet d'obtenir un plus grand nombre de scan-A et de scan-B par seconde, et d'obtenir des reconstructions 3D. Le système de sommation d'images d'une même coupe en temps réel permet d'améliorer la définition de l'image en réduisant le rapport signal/bruit.

Le *Spectralis HRA-OCT*® (Heidelberg Engineering, Heidelberg, Allemagne), utilisé dans cette étude, est un appareil OCT en *Spectral Domain*. Il est 100 fois plus rapide que le TD-OCT et acquiert 40000 A-scans par seconde. Il est doté du système « *Eye Tracking* » permettant de minimiser les artéfacts liés aux mouvements oculaires, et d'obtenir une réduction du bruit. Son mode « *Follow-up* » permet, en repositionnant minutieusement les scans par rapport à un examen antérieur, de suivre avec précision les changements au fil du temps. L'imagerie confocale, quant à elle, permet d'obtenir simultanément une coupe rétinienne en OCT, associée à l'image infrarouge du fond d'œil sur le même plan de coupe. Ceci permet de localiser avec une grande précision les lésions rétiniennes (*fig. 6*).

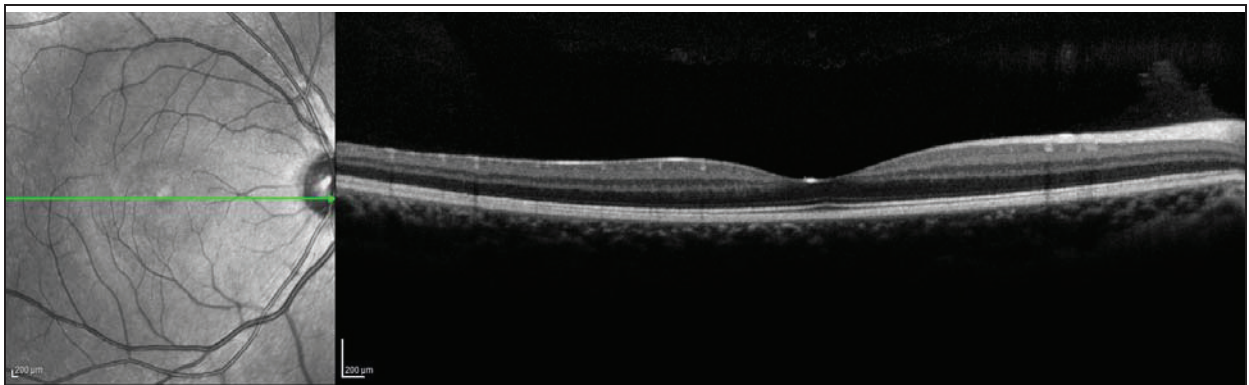


Figure 6 : A gauche, une image infrarouge du fond d'œil. A droite, une coupe rétinienne correspondant à la section horizontale tracée sur l'image infrarouge.

Il s'agit donc d'un excellent examen pour étudier l'épaisseur rétinienne, grâce à l'obtention de coupes quasi-histologiques de la rétine, individualisant toutes les couches. En revanche, la choroïde est mal visualisée à cause de l'effet masque de l'épithélium pigmentaire.

3.2. La tomographie par cohérence optique Module Enhanced Depth Imaging

L'OCT module *Enhanced Depth Imaging* (EDI) permet d'étudier la choroïde *in vivo* de façon non invasive, en obtenant des coupes transversales de la choroïde en haute résolution. Les premières images obtenues par *Spaide* en 2008 étaient obtenues en approchant l'appareil suffisamment proche de l'œil pour obtenir une image inversée [6]. Les structures situées en haut de l'image ont la meilleure résolution. En inversant l'image, la choroïde se retrouve rapprochée de la source lumineuse, et bénéficie ainsi d'une meilleure résolution. Puis le module EDI OCT a été créé en 2009, permettant d'obtenir des coupes choroïdiennes sans inverser l'image, mais en modifiant la focalisation par le déplacement de la diode luminescente (*fig. 7*). Des études récentes ont montré une bonne reproductibilité des mesures de l'épaisseur choroïdienne entre les différents appareils OCT-SD commercialisés [17-18].

Il s'agit donc de la première technique d'imagerie rapide et non invasive permettant d'obtenir des informations sur l'épaisseur de la choroïde, et de mieux comprendre son rôle dans la pathogénie de diverses pathologies rétiniennes [19]. De nombreuses études portant sur l'étude de l'épaisseur choroïdienne ont alors émergé depuis l'apparition de ce module EDI OCT.

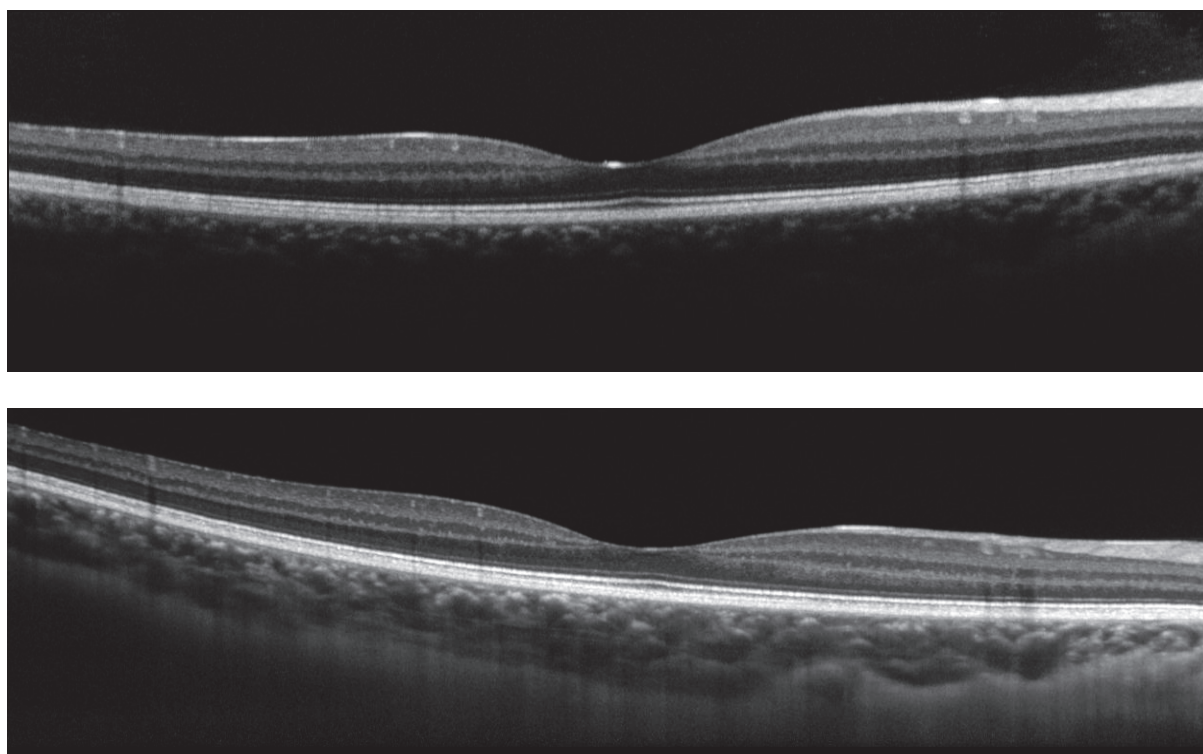


Figure 7 : En haut, il s'agit d'une coupe rétinienne classique ; en bas, il s'agit de la même section en mode EDI OCT, permettant de mieux visualiser la choroïde.

3.3. EDI OCT : la choroïde chez le sujet sain

Dans l'étude pilote menée par Margolis et Spaide [20], ils ont étudié l'épaisseur choroïdienne dans une série de 30 sujets sains, dont l'âge moyen était de 50,4 ans (de 19 à 85 ans). L'épaisseur choroïdienne était maximale dans la zone sous fovéolaire, avec une épaisseur sous fovéolaire moyenne de $287\mu\text{m} \pm 76\mu\text{m}$, et diminuait rapidement en dehors de la fovéa, plus rapidement en nasal qu'en temporal de la fovéa [20-23]. Dès lors, la quasi-totalité des études ont porté sur l'analyse des coupes choroïdiennes passant strictement sous la fovéa, car c'est à ce niveau qu'elle est la plus grande [24-25]. La majorité des études montrent

que la choroïde s'amincit significativement avec l'âge [20, 26-34], et que l'épaisseur choroïdienne diminue de 15,6 μ m par décennie [20]. D'autre part, l'épaisseur choroïdienne diminue significativement avec la longueur axiale de l'œil [26, 28-30, 32, 35-37].

3.4. EDI OCT : apports dans diverses pathologies oculaires

3.4.1. Les chorioretinopathies séreuses centrales

Il s'agit d'une pathologie relativement fréquente, caractérisée par un décollement de rétine maculaire exsudatif, dont la physiopathologie reste mal connue à ce jour. L'hypothèse suspectée serait en rapport avec une hyperperméabilité des vaisseaux choroïdiens. Ceci entraînerait une élévation de la pression hydrostatique induisant un épaissement choroïdien et une pression sur l'épithélium pigmentaire provoquant la formation d'un décollement séreux rétinien. L'angiographie au vert d'indocyanine permet d'objectiver cette hyperperméabilité et une congestion des vaisseaux choroïdiens. Les études utilisant l'EDI OCT sont concordantes avec cette hypothèse : elles révèlent une augmentation significative de l'épaisseur choroïdienne de l'œil atteint, mais également de l'œil sain controlatéral [38-40]. Cela serait en rapport avec une dilatation des vaisseaux choroïdiens associée à un engorgement vasculaire bilatéral mais asymétrique [40]. En diminuant l'hyperperméabilité des vaisseaux choroïdiens, par exemple par la réalisation d'un traitement par photothérapie dynamique, il en résulte une réduction de l'exsudation, et une diminution de l'épaisseur choroïdienne de manière significative [41-42].

3.4.2. La dégénérescence maculaire liée à l'âge (DMLA)

L'épaisseur choroïdienne sous fovéolaire diminue significativement chez les patients atteints de dégénérescence maculaire liée à l'âge exsudative [43-44]. En revanche, pour les stades précoces de la maladie, les résultats sont divergents : *Chung et al.* [43] ont montré un amincissement de l'épaisseur choroïdienne alors que *Wood et al.* n'ont pas montré de différence aux stades précoces de la maladie [45].

Ainsi, toutes ces études mènent à penser que la choroïde joue un rôle dans la physiopathologie de la dégénérescence liée à l'âge, mais la relation de cause à effet n'est pas claire. La choroïde amincie est-elle responsable de l'apparition de néovaisseaux à cause d'un apport diminué d'oxygène et de métabolites à la rétine, ou bien est ce que la choroïde est amincie secondairement à une perte de l'épithélium pigmentaire et dépôts diffus ?

Certaines équipes ont montré que l'épaisseur choroïdienne sous fovéolaire diminuait après injection intra vitréenne de ranibizumab [46-47]. Ils évoquent l'hypothèse d'une probable vasoconstriction des artérioles choroïdiennes ainsi qu'une éventuelle diminution de l'hyperperméabilité vasculaire [46]. Inversement, d'autres équipes n'ont pas constaté de modification de l'épaisseur choroïdienne après injection de ranibizumab [43, 48].

3.4.3. Les vasculopathies polypoïdales

L'épaisseur choroïdienne sous fovéolaire est plus grande dans les yeux atteints de vasculopathie polypoïdale, mais également au niveau de l'œil sain controlatéral ; la pression de perfusion oculaire moyenne est par ailleurs significativement élevée [43-44]. L'épaisseur choroïdienne diminue significativement après une série de 3 injections intravitréennes d'anti VEGF Ranibizumab [49], probablement en rapport avec une diminution de l'hyperperméabilité vasculaire choroïdienne.

3.4.4. La myopie forte

La myopie forte est définie par une longueur axiale supérieure ou égale à 26 mm ; sa prévalence est estimée à 1% de la population mondiale. Elle est associée à un allongement progressif du globe oculaire pouvant être responsable d'affections rétiniennes liées à cet étirement pathologique. Les analyses histologiques ont montré que la choroïde était plus fine chez les myopes forts, avec une diminution du nombre de gros vaisseaux et un amincissement important de la couche choriocapillaire [50]. Ces données sont concordantes avec les résultats des études analysant l'épaisseur choroïdienne *in vivo* à l'aide de l'EDI OCT. Il s'avère en effet que la choroïde chez les myopes forts est significativement amincie [27, 31, 51-53], avec une diminution de 25,9 à 32 μm pour chaque millimètre de longueur axiale additionnel [28, 51]. La choroïde s'avère être encore plus fine si la myopie forte est compliquée de néovaisseaux choroïdiens [29]. Cet amincissement choroïdien pourrait être expliqué en partie par l'étirement progressif du globe oculaire. *Fujiwara et al.* pensent que cela aurait un rôle dans la physiopathologie de la baisse d'acuité visuelle chez les myopes forts : une choroïde amincie apporterait moins d'oxygène à la rétine, entraînant ainsi une ischémie relative de la rétine et de la choroïde elle-même [31]. Certaines études ont montré une corrélation positive entre l'épaisseur choroïdienne et l'acuité visuelle chez les myopes forts [31-32, 51].

3.4.5. Le glaucome

Le glaucome est une neuropathie optique progressive qui se caractérise par une atteinte de la tête du nerf optique et de la région péripapillaire. L'EDI OCT permet de visualiser *in vivo* les structures de la tête du nerf optique [54-57], avec notamment l'analyse de la lamina cribrosa qui est considérée comme étant le site principal de lésions axonales dans la pathologie glaucomateuse. En effet, c'est à travers la lamina cribrosa que passent les

axones des cellules ganglionnaires de la rétine, et elle fournit en outre la vascularisation de la tête du nerf optique. Ainsi, une déformation et une compression de la lame criblée tel que survient dans la pathologie glaucomateuse, pourraient induire un stress par cisaillement des tissus ainsi qu'un mauvais apport de nutriments, contribuant à une altération axonale. *Lee et al.* suggèrent que l'analyse de la lamina cribrosa par l'EDI OCT serait utile au diagnostic des formes précoces de glaucome, et aurait une valeur pronostique quant à la sévérité de la pathologie [55]. La lame criblée semble être plus fine chez les patients glaucomateux par rapport à la population normale [57], mais on ne sait pas clairement s'il s'agit d'un facteur de risque ou bien une conséquence de la maladie.

Quant aux études portant sur l'épaisseur choroïdienne péripapillaire, les résultats sont assez discordants. Certaines études ont montré qu'elle était plus fine chez les patients glaucomateux avec une atrophie péripapillaire [58], et dans les glaucomes à pression normale par rapport aux patients sains [59-60]. Cela pourrait être expliqué par une diminution du flux sanguin choroïdien avec une augmentation de la résistance au flux choroïdien chez ces patients [58-59, 61]. Contrairement à ces études, certaines équipes n'ont pas trouvé de différence entre l'épaisseur choroïdienne des patients sains et des glaucomateux [62]. Aucune corrélation n'a été démontrée entre l'épaisseur de la choroïde péripapillaire et le degré de sévérité de la pathologie évaluée par le champ visuel et l'épaisseur des fibres optiques [62-63].

3.4.6. Le diabète

Les études sont assez divergentes sur le sujet. *Xu et Wei* ont observé l'épaisseur choroïdienne chez 246 patients diabétiques. Ils ont montré que l'épaisseur choroïdienne était

significativement plus grande chez les patients diabétiques (tous stades confondus), mais ils n'ont pas trouvé de corrélation avec l'existence ou non d'une rétinopathie diabétique, ni avec les différents stades de rétinopathie diabétique [64]. L'hypothèse suspectée est une hyperperméabilité des vaisseaux choroïdiens. Au contraire, les séries de *Regatieri et al.* [65] et de *Esmaeelpour et al.* [66-67] montrent que l'épaisseur choroïdienne est significativement amincie chez les patients atteints d'une rétinopathie diabétique. *Vujosevic et al.* rapportent chez leurs 102 patients diabétiques une diminution de l'épaisseur choroïdienne qui s'accroît progressivement avec la sévérité de la rétinopathie diabétique ($p < 0.05$) [68]. En revanche *Querques et al.*, dans leur série de 63 diabétiques, trouvent une épaisseur choroïdienne amincie chez les diabétiques quel que soit le stade, sans différence entre chaque stade de rétinopathie diabétique, ni avec les maculopathies diabétiques [69]. L'hypothèse évoquée est le développement d'une atrophie de la couche choriocapillaire. Il en résulterait une augmentation de la résistance au flux sanguin, provoquant une diminution du flux choroïdien et donc un amincissement choroïdien [66, 69]. Cette atrophie de la choriocapillaire serait en rapport avec une ischémie rétinienne dans le cadre du diabète, avec un manque d'apport en oxygène par la choroïde [65] ; mais il est difficile de savoir quel événement est responsable de l'autre. Ces données seraient concordantes avec les études montrant que le débit sanguin choroïdien mesuré au doppler est diminué chez les patients diabétiques dès les premiers stades de la rétinopathie diabétique, et diminue davantage en cas de rétinopathie proliférante ou de maculopathie diabétique [70].

3.4.7. Chirurgie de la cataracte

Une étude réalisée dans le centre universitaire hospitalier de Nice a étudié récemment l'évolution de l'épaisseur de la choroïde avant et après chirurgie de la cataracte chez 95

patients niçois. Elle montre qu'il existe une augmentation modérée mais significative de l'épaisseur choroïdienne en postopératoire de l'ordre de 11 μm , plus importante chez les patients âgés de moins de 70 ans et chez les diabétiques.

3.4.8. Trou maculaire

Zeng et al. ont montré que l'épaisseur choroïdienne sous fovéolaire chez les patients présentant un trou maculaire idiopathique était plus fine que l'œil sain controlatéral. Cela suggérerait que la perfusion choroïdienne aurait un rôle dans la physiopathogénie de la formation du trou maculaire [71].

4. STENOSE CAROTIDIENNE

4.1. Généralités

La vascularisation du globe oculaire dépend du réseau artériel provenant de l'artère carotide interne. Celle-ci est une branche terminale de l'artère carotide commune issue du tronc brachiocéphalique artériel à droite, et directement de la crosse aortique à gauche. Les carotides communes montent verticalement au niveau du cou et se divisent en une artère carotide externe destinée à la face, et une carotide interne destinée à l'endocrâne (*fig.8*). La carotide interne présente successivement 4 portions : cervicale, pétreuse, caverneuse et cérébrale, et donne naissance à une branche collatérale majeure, l'artère ophtalmique.

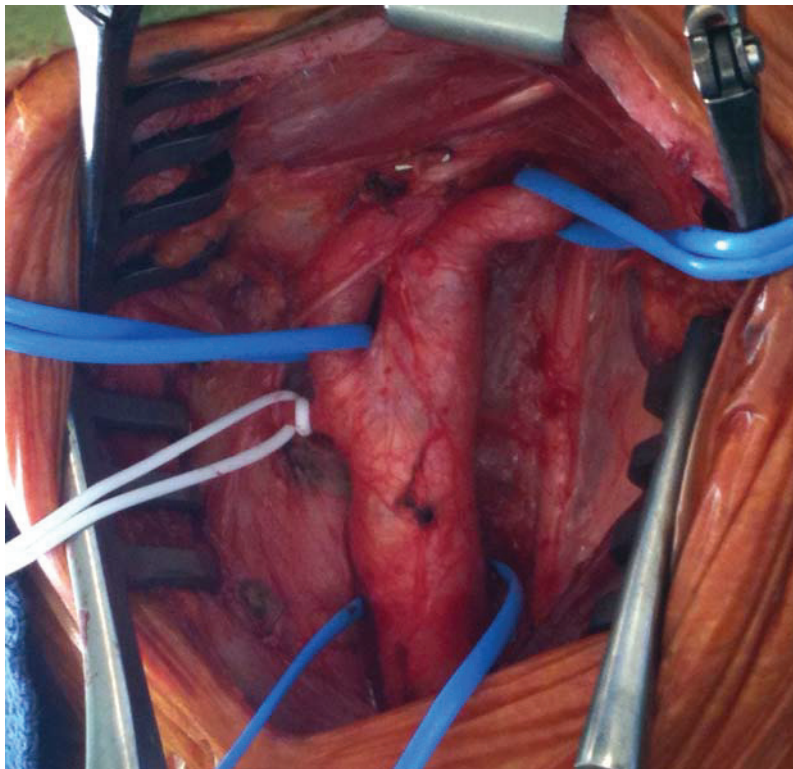


Figure 8 : Vue peropératoire d'une portion cervicale de la carotide :
La carotide commune (en bas) monte verticalement et se divise en une carotide interne (en haut à droite) et une carotide externe (en haut à gauche sur le lac bleu), d'où naît l'artère thyroïdienne supérieure (en haut à gauche sur le lac blanc)

Les sténoses carotidiennes sont fréquentes et représentent un problème de santé publique. En effet, environ 7 % des accidents vasculaires ischémiques cérébraux sont liées à des sténoses carotidiennes de plus de 60 % [72]. Elles se différencient selon leur nature (principalement athéroscléreuses), leur caractère symptomatique ou asymptomatique et leur sévérité (degré de sténose). La base du traitement des sténoses carotidiennes est le traitement médical associé à la prise en charge des facteurs de risque vasculaire ; de plus, un geste de revascularisation peut être indiqué en fonction des caractéristiques de la sténose.

4.1.1. Nature des sténoses

Les sténoses athéroscléreuses de la carotide représentent la grande majorité des sténoses carotidiennes. Elles siègent essentiellement au niveau de la bifurcation carotidienne ou à l'origine de la carotide interne. Les sténoses radiales et les resténoses postchirurgicales ne seront pas traitées dans ce travail.

4.1.2. Caractère symptomatique ou asymptomatique

Les patients symptomatiques sont ceux qui ont présenté un accident ischémique hémisphérique ou oculaire dans le territoire ipsilatéral dans les 6 mois précédant la découverte de la sténose carotidienne. Tous les autres sont considérés comme « asymptomatiques ».

4.1.3. Mesure du degré de sténose

La mesure du degré de sténose carotidienne peut se faire selon deux méthodes. Il existe d'une part de la méthode américaine NASCET qui a servi de référence pour l'étude NASCET [73], et d'autre part la méthode européenne utilisée dans l'étude ECST [74]. Alors

que la méthode américaine utilise le ratio entre le diamètre minimal et le diamètre normal de l'artère carotide interne pour calculer le pourcentage de sténose, la méthode européenne utilise le ratio entre le diamètre minimal de l'artère carotide interne et le diamètre du bulbe carotidien (fig.9). Afin d'homogénéiser les critères de mesure, il est dorénavant recommandé d'utiliser la méthode NASCET [75].

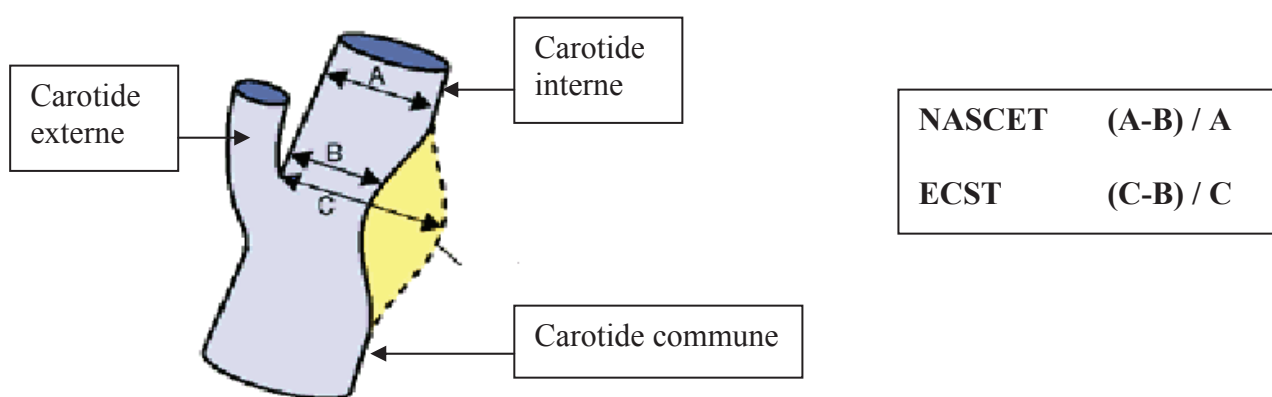


Figure 9 : Schéma illustrant les deux méthodes de mesure du degré de sténose carotidienne, d'après les recommandations de l'HAS, mai 2007

4.2. Sténose carotidienne et œil

La majorité des patients atteints de sténose carotidienne sont asymptomatiques sur le plan ophtalmologique, ou présentent des amauroses fugaces. Plus rarement, certains patients peuvent présenter une occlusion artérielle rétinienne, une occlusion veineuse rétinienne, une neuropathie optique antérieure, un glaucome, ou encore, à un stade ultime, un syndrome d'ischémie oculaire [2].

4.2.1. Amaurose fugace

Les amauroses fugaces sont provoquées le plus souvent par des embolies au niveau de l'artère centrale de la rétine et de ses branches ou par une réaction vasospastique. Un patient sur trois ayant une amaurose fugace présente une sténose carotidienne ipsilatérale de 75 % ou plus. L'amaurose fugace est déclenchée par un stimulus qui augmente les besoins métaboliques de la rétine, comme l'exposition à une lumière intense. Elle peut également être déclenchée en cas de diminution de la pression de perfusion oculaire, comme le passage de la position couchée à la position debout, ou en postprandial. La survenue d'une amaurose fugace doit faire évoquer une maladie carotidienne sévère, et faire pratiquer un bilan cardiovasculaire rapidement. Elle reflète une hypoperfusion de la rétine avec pour conséquence une incapacité à répondre aux exigences métaboliques, et/ou de la choroïde, ce qui ralentit la régénération des pigments visuels à partir de l'épithélium pigmentaire.

4.2.2. Syndrome d'ischémie oculaire

Une présentation clinique plus rare, mais grave, est le syndrome d'ischémie oculaire. Il s'agit d'une affection résultant d'une hypoperfusion chronique, lente et progressive du globe oculaire lié à une insuffisance carotidienne sévère. Ce syndrome est peu fréquent puisqu'il survient pour des sténoses de 90 % ou plus de la carotide interne ipsilatérale. Sa prévalence est mal connue, elle est estimée à 7,5 cas par million d'habitants par an [76]. Une atteinte bilatérale peut survenir dans 20 % des cas [77]. En général, une sténose de 90 % de la carotide interne réduit la pression de perfusion de l'artère centrale de la rétine ipsilatérale de 50 % [78]. L'artère ophtalmique fonctionne alors comme une anastomose entre les systèmes carotidiens externes et internes chez certains patients ayant une circulation collatérale

insuffisante, par l'intermédiaire du cercle anastomotique de Willis, entre les deux carotides internes.

Une baisse de l'acuité visuelle est présente chez 91 % des patients atteints du syndrome d'ischémie oculaire [77], soit d'apparition progressive sur quelques semaines à quelques mois, soit brutale au réveil. Des antécédents d'amaurose fugace sont présents dans 10 % des cas [77].

A l'examen clinique, on peut observer une dilatation des vaisseaux conjonctivaux et épiscléaux, un œdème cornéen, des plis de la membrane de Descemet, une rubéose irienne, des synéchies périphériques antérieures, des synéchies irido-cristalliniennes, un hyphéma. Un glaucome néovasculaire peut être observé chez un patient sur trois présentant une néovascularisation irienne. Certains patients peuvent présenter des uvéites antérieures modérées avec une réaction cellulaire et protéique de la chambre antérieure [77]. Au fond d'œil, les artères sont rétrécies et les veines dilatées mais non tortueuses, en réponse à l'ischémie résultant de la diminution de l'influx sanguin dans la circulation rétinienne. Les hémorragies rétinienne sont présentes dans 80 % des cas, distribuées dans la moyenne périphérie, elles sont punctiformes ou en tâche, peu nombreuses et peu confluentes, contrairement aux occlusions veineuses. On peut observer des nodules cotonneux et des emboles de cholestérol dans l'arbre vasculaire rétinien. Une néovascularisation est possible avec la formation de néovaisseaux prépapillaires et rétinien. Une tâche rouge cerise de la macula peut être rencontrée dans 12 % des cas secondairement à une obstruction embolique de l'artère centrale de la rétine, mais le plus souvent elle résulte d'une hypertonie oculaire dépassant la pression de perfusion au niveau de l'artère centrale de la rétine, en particulier en présence de glaucome néovasculaire (tableau 1). La présence d'une rubéose irienne et d'une

acuité visuelle basse sont des facteurs de mauvais pronostic visuel. Le taux de mortalité à cinq ans est de 40 % [79].

	Signes Cliniques	Fréquences
Segment antérieur	Rubéose irienne	67 %
	Glaucome néovasculaire	35 %
	Uvéite	18 %
Segment postérieur	Rétrécissement artériel	Très fréquent
	Dilatation veineuse	Très fréquent
	Hémorragies rétinienes	80 %
	Néovaisseaux prépapillaires	35 %
	Néovaisseaux rétinien	8 %
	Tâche rouge cerise	12 %
	Nodules cotonneux	6 %
	Hématovitré	4 %
	Pulsations spontanées des artères de la rétine	4 %
	Emboles de cholestérol	2 %
Neuropathie optique ischémique antérieure	2 %	

Tableau 1 : Signes cliniques du syndrome d'ischémie oculaire [77]

Les techniques de revascularisation carotidienne permettent de rétablir un débit sanguin oculaire normal, avec régression des anomalies du fond d'œil en cas d'atteinte oculaire modérée. En revanche, la baisse d'acuité visuelle persiste en cas d'atteinte avancée de l'ischémie oculaire, en raison de l'irréversibilité des lésions ischémiques.

4.3. Traitements : les indications

Les techniques de revascularisation des sténoses carotidiennes peuvent être chirurgicales conventionnelles (essentiellement thrombo-endartérectomie), ou endovasculaires percutanées (angioplastie-stenting).

4.3.1. Sténoses athéroscléreuses symptomatiques de la carotide

La chirurgie est le traitement de référence des sténoses athéroscléreuses symptomatiques serrées de la carotide (*fig.10 et 11*). Elle est indiquée pour les sténoses comprises entre 50 et 99 %. Les deux essais prospectifs randomisés SPACE [80] et EVA-3S [81] ont démontré la supériorité de la chirurgie par rapport à l'angioplastie-stenting. Pour les patients atteints d'accident ischémiques transitoires ou d'infarctus cérébraux modérés ou régressifs, il existe un bénéfice à réaliser un traitement chirurgical au plus tôt (< 2 semaines) par rapport à un traitement différé.

L'angioplastie-stenting n'est indiquée qu'en seconde intention si le chirurgien juge l'intervention contre-indiquée pour des raisons techniques ou anatomiques, ou si les conditions médicochirurgicales sont jugées à risque après discussion pluridisciplinaire, avec notamment avis du chirurgien vasculaire et du neurologue.

4.3.2. Sténoses athéroscléreuses asymptomatiques de la carotide

L'étude ACST [82] a comparé le traitement médical à la thrombo-endartérectomie chez les patients porteurs de sténoses carotidiennes asymptomatiques supérieures ou égales à 60 %. Elle a montré une réduction du risque d'accident vasculaire cérébral ipsilatéral à 5 ans en cas de prise en charge chirurgicale de l'ordre de 50 %. La chirurgie n'est pas indiquée pour les sténoses asymptomatiques inférieures à 60 % [73]. Elle peut être proposée pour les sténoses supérieures ou égales à 60 %, en fonction de différents paramètres (espérance de vie, paramètres hémodynamiques et anatomiques, évolutivité du degré de sténose) et pour les équipes chirurgicales dont le taux attendu de morbi-mortalité à J 30 est inférieur à 3 %. Il n'y

a pas d'indication démontrée à l'angioplastie-stenting dans les sténoses athéroscléreuse
asymptomatiques de la carotide.

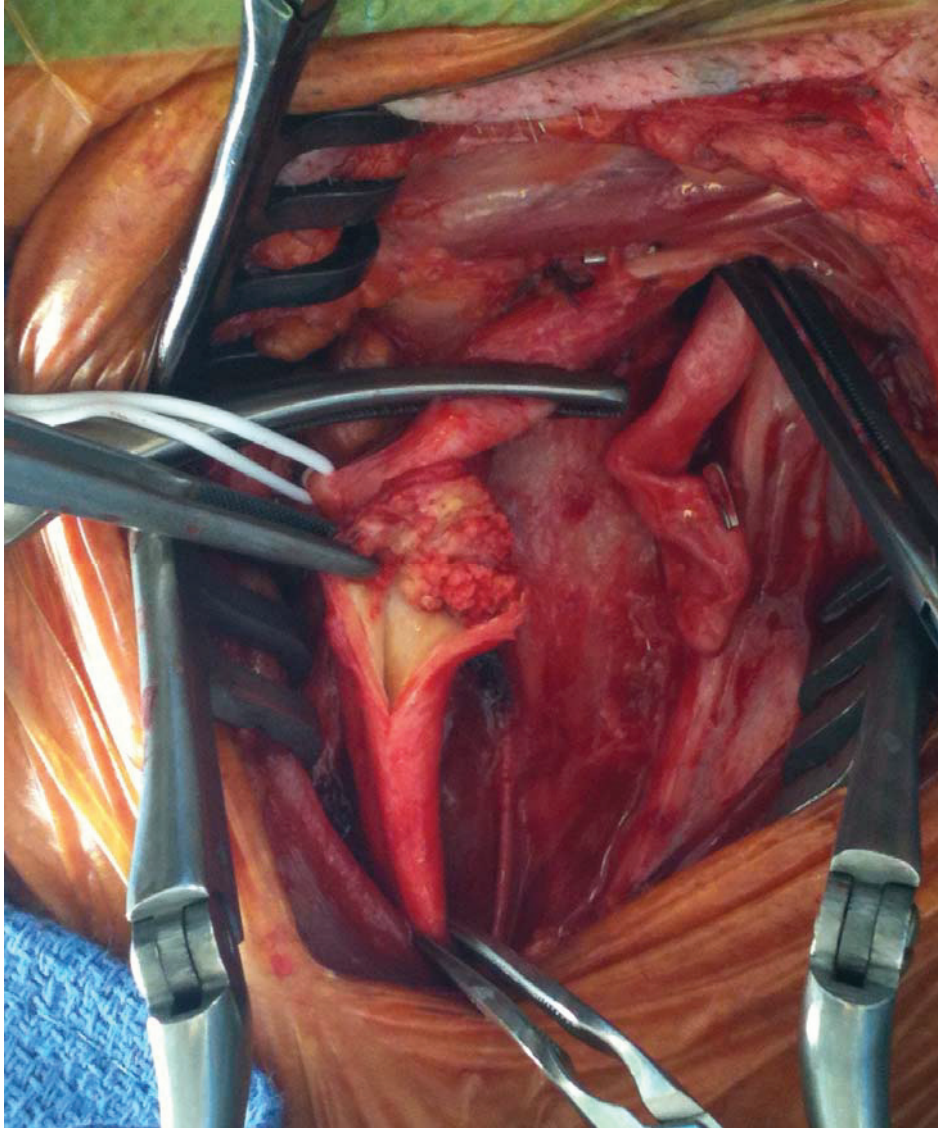


Figure 10: Vue peropératoire d'une chirurgie de sténose carotidienne. La plaque endoluminale est visible après section de la carotide

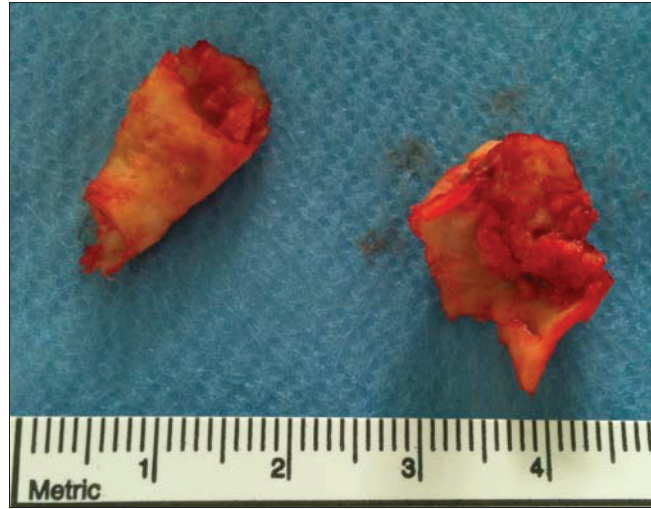

Figure 11 : Plaques athéromateuses

5. MATERIEL ET METHODE

5.1. Critères d'inclusion

Dans cette étude prospective ont été inclus tous les patients présentant une sténose carotidienne pour laquelle un traitement chirurgical était nécessaire, dans le service de chirurgie vasculaire du Centre Hospitalier Universitaire de Saint Roch à Nice, entre décembre 2012 et mai 2013. Seuls les patients mobilisables et stables sur le plan hémodynamique étaient inclus dans l'étude.

5.2. Critères d'exclusion

Les patients présentant des pathologies oculaires susceptibles de modifier l'épaisseur de la choroïde ont été exclus de l'étude afin de ne pas gêner l'interprétation des données. Ainsi, les patients ayant des antécédents de chirurgie de la cataracte datant de moins de 3 mois, de chorioretinopathies séreuses centrales, de dégénérescence maculaire liée à l'âge exsudative ipsilatérale, de rétinopathie diabétique proliférante, de vasculopathie polypoïdale, de myopie forte, ont été exclus de l'étude. Les patients présentant des sténoses carotidiennes symptomatiques avec accident vasculaire cérébral en phase aigue n'étaient pas inclus devant l'impossibilité de mobiliser les patients en préopératoire.

5.3. Paramètres cliniques :

Différents paramètres cliniques étaient relevés pour chaque patient (cf. annexe 3).

Les paramètres cardiovasculaires, avec :

- le degré de sténose de la carotide sténosée et de la carotide controlatérale ;
- les facteurs de risque cardiovasculaires :
 - hypertension artérielle (HTA)
 - diabète avec la valeur de l'hémoglobine glyquée
 - dyslipidémie avec la notion d'un traitement par statine ou non
 - tabagisme avec la quantification de la consommation en paquets/année
 - obésité avec la mesure de l'index de masse corporelle
 - antécédents personnels et familiaux de maladie cardiovasculaire.

La présentation clinique était précisée :

- asymptomatique
- un accident ischémique transitoire
- un accident vasculaire cérébral
- ou une amaurose fugace

Les paramètres ophtalmologiques, et la recherche d'éléments susceptibles de modifier l'épaisseur choroïdienne :

- la longueur axiale des deux yeux, mesurée avec le IOL Master 500 (Carl Zeiss Meditec Inc, Jena, Germany)
- la recherche d'antécédents ophtalmologiques : dégénérescence liée à l'âge, rétinopathie diabétique, chorioretinopathie séreuse centrale, chirurgie de la cataracte, etc.

Tous les patients recevaient lors de la première visite des explications orales sur l'étude en cours. Un document écrit d'information (cf. annexe 1), ainsi qu'un consentement écrit à signer (cf. annexe 2) leur étaient délivrés.

5.4. Mesure de l'épaisseur choroïdienne par EDI OCT

Les coupes OCT ont toutes été réalisées à l'aide du Spectralis HRA-OCT® (Heidelberg Engineering, Heidelberg, Allemagne) avec le module EDI. L'épaisseur choroïdienne sous fovéolaire était mesurée de façon bilatérale en préopératoire (J-1), puis à un mois (M1) et à trois mois (M3) postopératoires. Il s'agissait de sections choroïdiennes horizontales passant strictement sous la fovéa, obtenue après un moyennage de 100 B-scans. D'un examen à l'autre, le mode *Follow up* était enclenché afin de pouvoir comparer très précisément aux mesures faites précédemment et de mettre en évidence les modifications éventuelles. Toutes les épaisseurs choroïdiennes sous fovéolaires étaient mesurées manuellement par le même observateur, en plaçant des curseurs verticalement de la face externe de l'épithélium pigmentaire à la jonction sclérochoroïdienne. Les mesures étaient réalisées rétrospectivement en utilisant le système de mesure du logiciel de l'appareil (*fig12*).

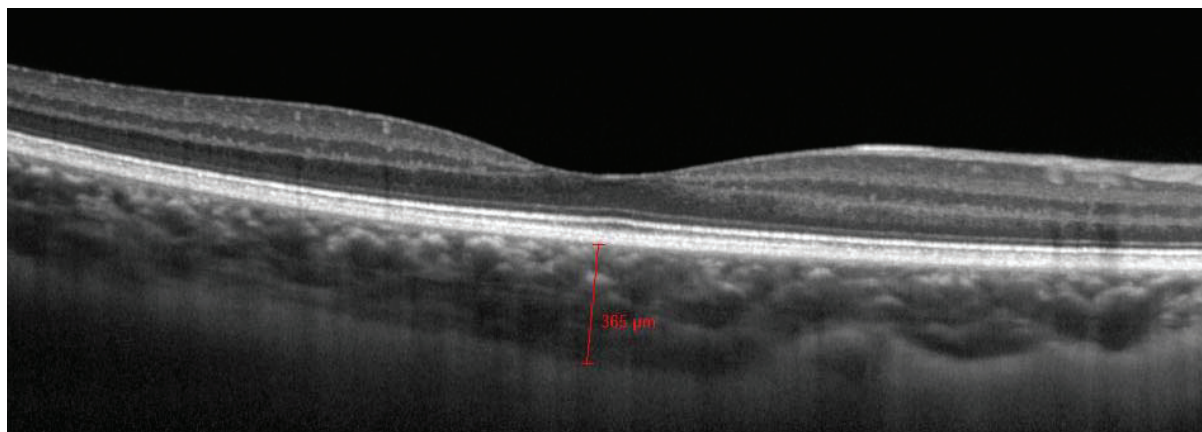


Figure 12 : Les épaisseurs choroïdiennes sous fovéolaires étaient mesurées manuellement verticalement, en plaçant les curseurs de la face externe de l'épithélium pigmentaire à la jonction sclérochoroïdienne.

5.5. Objectifs de l'étude : principal et secondaires

L'objectif principal de cette étude prospective était de rechercher une modification de l'épaisseur choroïdienne sous fovéolaire après chirurgie de la sténose carotidienne.

Les objectifs secondaires étaient :

- d'observer l'évolution de l'épaisseur choroïdienne controlatérale à la sténose carotidienne ;
- de rechercher une corrélation entre le degré de sténose et l'épaisseur choroïdienne en période préopératoire ;
- de rechercher des corrélations entre les facteurs de risque cardiovasculaires et l'épaisseur choroïdienne dans une population présentant une pathologie athéromateuse sévère ;
- d'observer si la présentation clinique (asymptomatique ou infarctus cérébral) était corrélée à l'épaisseur choroïdienne.

5.6. Analyses statistiques

Les variables quantitatives étaient décrites sous la forme de moyennes (\pm déviation standard) et de médianes (minimum-maximum), et les variables qualitatives sous la forme de pourcentages. La recherche de corrélation entre variables quantitatives faisait intervenir le calcul du coefficient de corrélation de Spearman avec une visualisation graphique de la distribution des points (scatter plot). Le test de rang Wilcoxon a été utilisé afin d'analyser l'évolution de variables quantitatives d'échantillons liés (évolution de la variable pour un même patient en fonction du temps par exemple). Le test de rang Mann Whitney était utilisé

pour rechercher une différence entre variables quantitatives d'échantillons non liés. Les tests de rang étaient préférés aux tests T de Student étant donné le mode de distribution inconnu des variables analysées (effectif des échantillons < 100). La significativité était atteinte si la valeur de p était strictement inférieure à 0,05.

6. RESULTATS

6.1. Description de la population étudiée

36 patients ont été inclus dans l'étude au sein du Centre Hospitalier Universitaire de Saint Roch à Nice de décembre 2012 à mai 2013. L'âge moyen des patients était de $74 \pm 8,12$ ans (de 59 à 89 ans). 15 patients étaient des femmes (41,7%), et la longueur axiale moyenne était de $23,52 \pm 1,04$ mm (de 21,93 à 29,92 mm). L'épaisseur choroïdienne sous fovéolaire préopératoire ipsilatérale à la sténose était plus petite que du côté opposé (médiane de 223 μ m (de 113 à 454 μ m), et 236 μ m (de 134 à 458 μ m) respectivement), mais la différence n'était pas statistiquement significative (test de Wilcoxon, $p=0,7$), (*fig. 12*).

La moitié avait des antécédents ophtalmologiques, dont 14 avaient été opérés de la cataracte il y a plus de 6 mois (9 bilatéralement, 3 controlatérales, et 2 homolatérales à la sténose carotidienne), un patient avait une DMLA exsudative controlatérale à la sténose, 2 patients avaient une membrane épitréiniennne controlatérale peu rétractile. Une patiente présentait une rétinopathie diabétique débutante bilatérale. Un patient atteint de nystagmus a été exclu étant donnée l'impossibilité d'obtenir des images de bonne qualité.

Il y avait 23 sténoses carotidiennes unilatérales (64 %) et 13 bilatérales asymétriques (36 %). Le degré de sténose moyen était de 77 ± 9 % (de 60 à 95 %) du côté à opérer, et de 20 ± 28 % du côté controlatéral. 25 patients étaient asymptomatiques (69,4 %), 6 ont présenté un accident vasculaire cérébral (16,7 %), 4 un accident ischémique transitoire (11 %), et un patient a présenté une amaurose fugace (2,8 %). Chaque patient avait en moyenne 2,47 facteurs de risque cardiovasculaires. 11 étaient diabétiques (30,6 %), 29 étaient hypertendus

(80,6 %), 9 avaient une intoxication tabagique (25 %), 32 avaient une dyslipidémie (88,9 %), 5 étaient obèses (13,9 %). L'indice de masse corporelle moyen était $26,02 \pm 3,97$ (de 18,36 à 34). L'hémoglobine glyquée moyenne était $7,93 \pm 2,6$ %.

Parmi les 36 patients inclus dans l'étude, 28 patients se sont présentés à la consultation postopératoire à un mois (M1) avec 8 perdus de vue (22,2 %) et 19 patients sont venus à la consultation postopératoire à 3 mois (M3), avec 9 perdus de vue supplémentaires, soit 17 perdus de vue au total (47,2 %).

6.2. Evolution postopératoire de l'épaisseur choroïdienne sous fovéolaire du côté homolatéral à la lésion

Du côté ipsilatéral à la sténose, l'épaisseur choroïdienne sous fovéolaire a augmenté de manière significative en postopératoire. Elle avait une moyenne de $210,84 \pm 72$ μm en préopératoire (perdus de vue exclus), puis $224,37 \pm 74$ μm à 1 mois, et $226,32 \pm 74$ μm à 3 mois (*tableau 2, fig.13*). La variation moyenne constatée à M1 était de $13,53 \pm 10,47$ μm , puis de $1,95 \pm 10,3$ μm de M1 à M3. L'épaisseur choroïdienne a augmenté significativement entre la période préopératoire et M1 (test de Wilcoxon, $p < 0.001$), puis elle augmente entre M1 et M3 mais non significativement (test de Wilcoxon, $p = 0.2$). Entre la période préopératoire et M3, il existe une augmentation significative (test de Wilcoxon $p < 0.001$).

	Moyenne \pm déviation standard (μm)	Médiane	Minimum	Maximum	Nombre	Valeur p^*
J-1	$210,84 \pm 72$	196	113	410	19	
M1	$224,37 \pm 74$	209	117	423	19	< 0.001
M3	$226,32 \pm 74$	209	122	423	19	0.201

Tableau 2 : Evolution de l'épaisseur choroïdienne en postopératoire du côté homolatéral à la sténose

(*Test de Wilcoxon)

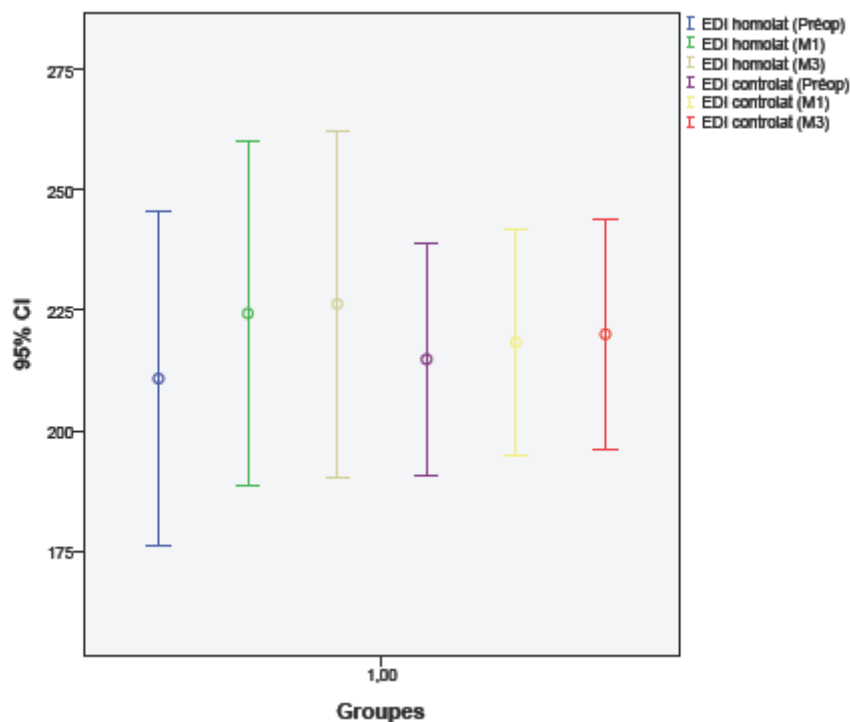


Figure 13: Visualisation graphique en barres d'erreur de l'évolution des moyennes d'épaisseur choroïdienne des deux yeux, en préopératoire, à M1 puis M3.

6.3. Evolution postopératoire de l'épaisseur choroïdienne sous fovéolaire du côté controlatéral à la lésion

Du côté controlatéral à la sténose carotidienne, l'épaisseur choroïdienne sous fovéolaire a également augmenté en postopératoire, mais plus modérément. Elle avait une moyenne de $214,84 \pm 50 \mu\text{m}$ en préopératoire, puis $218,37 \pm 49 \mu\text{m}$ à 1 mois, et $220,05 \pm 49 \mu\text{m}$ à 3 mois. La variation moyenne constatée à M1 était de $3,53 \pm 7,9 \mu\text{m}$ à M1 (test de Wilcoxon, $p = 0.005$), puis de $1,68 \pm 3,5 \mu\text{m}$ de M1 à M3 (test de Wilcoxon, $p = 0.054$), (tableau 3, fig.13).

	Moyenne ± déviation standard (μm)	Médiane	Minimum	Maximum	Nombre	Valeur p^*
J-1	214,84 ± 50	212	139	300	19	
M1	218,37 ± 49	212	145	305	19	0.005
M3	220,05 ± 49	212	150	305	19	0.054

Tableau 3 : Evolution de l'épaisseur choroïdienne en postopératoire du côté controlatéral à la sténose (test de Wilcoxon).

6.4. Facteurs influençant l'épaisseur choroïdienne

6.4.1. Avec la longueur axiale et l'âge

Aucune corrélation entre la longueur axiale et l'épaisseur choroïdienne n'a été constatée avec le test de corrélation de Spearman (coefficient de corrélation de -0,131 pour l'œil homolatéral et -0,142 pour l'œil controlatéral, $p = 0,4$) (*fig. 14*). Même constatation avec l'âge : aucune corrélation avec l'épaisseur choroïdienne n'a été démontrée (*fig. 15*).

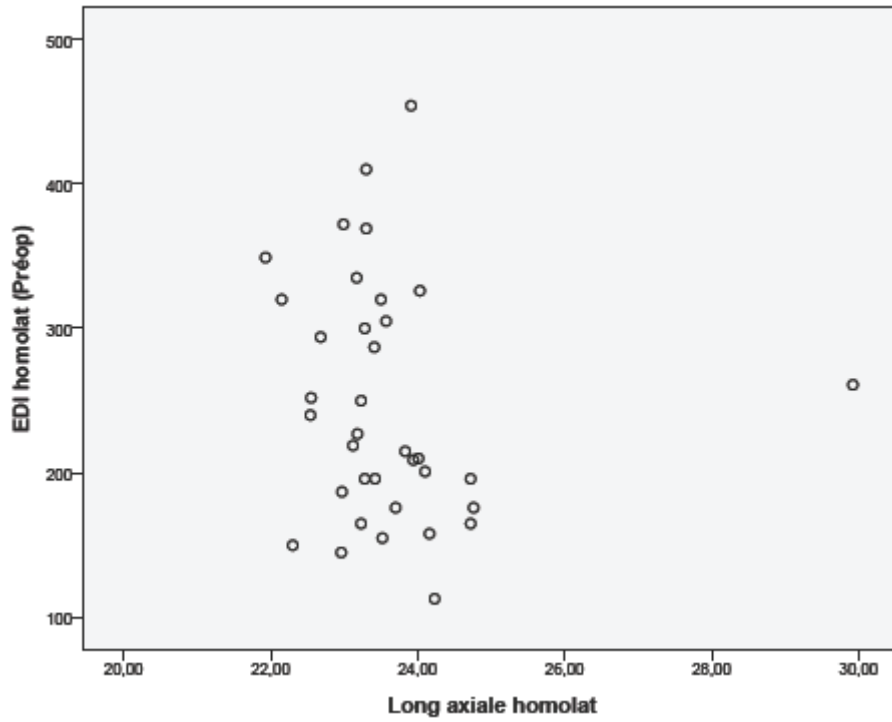


Figure 14 : Visualisation graphique en scatter plot (nuage de points) avec pour chaque point correspondant à une longueur axiale, une épaisseur choroïdienne EDI correspondant. Les points ne se distribuent pas autour d'une droite mais au hasard. Il n'y a pas de corrélation entre la longueur axiale et l'épaisseur choroïdienne.

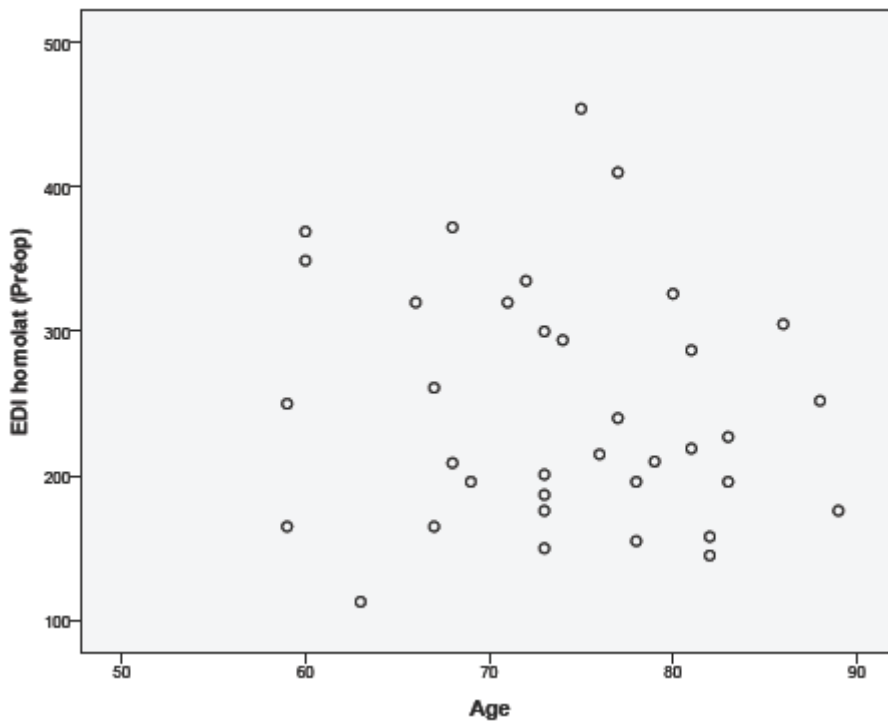


Figure 15 : Scatter plot montrant l'absence de corrélation entre l'âge et l'épaisseur choroïdienne.

6.4.2. Avec le degré de sténose

Aucune corrélation n'a été constatée entre le degré de sténose carotidienne et l'épaisseur choroïdienne en période préopératoire, avec un coefficient de corrélation de 0,002 pour le côté opéré (test de Spearman, $p = 0,99$) et 0,062 pour le côté controlatéral à la sténose carotidienne ($p = 0,721$), (tableau 4, fig.16).

		Sténose homolatérale J-1	Sténose controlatérale J-1	Epaisseur choroïdienne homolatérale J-1	Epaisseur choroïdienne controlatérale J-1
Sténose homolatérale J-1	Coefficient de corrélation	1,000	-,035	,002	,069
	Sig. (2-tailed)	.	,841	,992	,688
	N	36	36	36	36
Sténose controlatérale J-1	Coefficient de corrélation	-,035	1,000	,037	,062
	Sig. (2-tailed)	,841	.	,832	,721
	N	36	36	36	36
Epaisseur choroïdienne homolatérale J-1	Coefficient de corrélation	,002	,037	1,000	,801
	Sig. (2-tailed)	,992	,832	.	,000
	N	36	36	36	36
Epaisseur choroïdienne controlatérale J-1	Coefficient de corrélation	,069	,062	,801	1,000
	Sig. (2-tailed)	,688	,721	,000	.
	N	36	36	36	36

Tableau 4 : Recherche de corrélation entre le degré de sténose carotidienne et l'épaisseur choroïdienne préopératoire (test de Spearman)

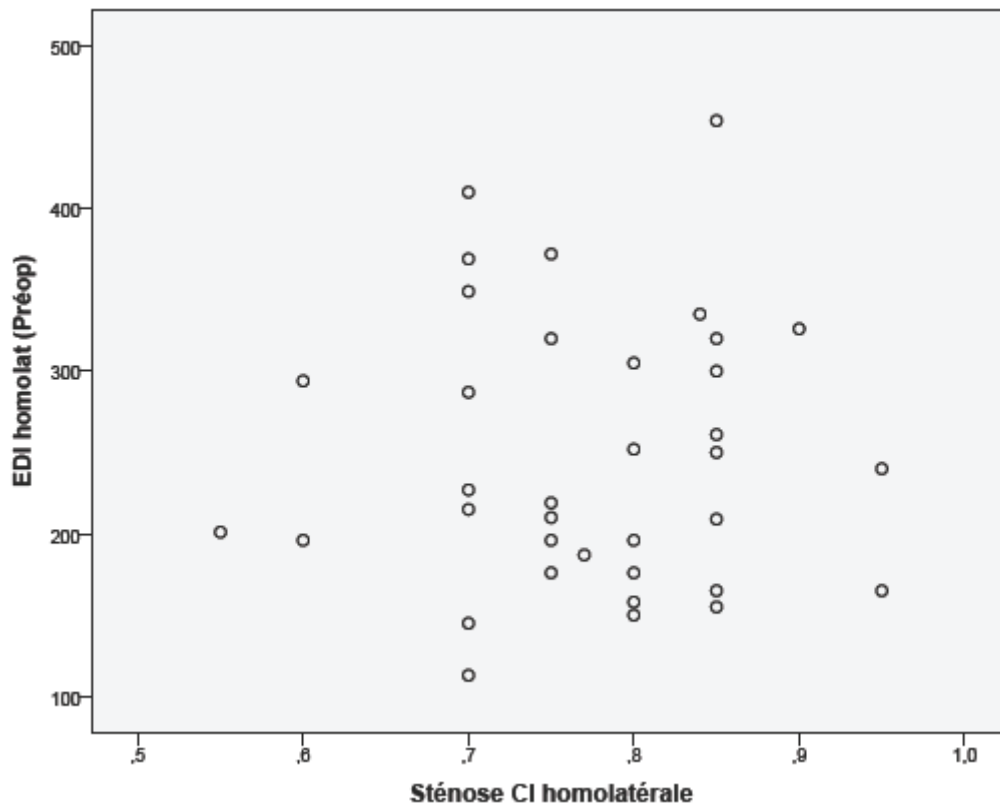


Figure 16 : Scatter plot montrant l'absence de corrélation entre le degré de sténose carotidienne et l'épaisseur choroïdienne.

6.4.3. Avec les facteurs de risque cardiovasculaires

Aucune corrélation n'a été constatée entre l'épaisseur choroïdienne et le sexe, le diabète, la dyslipidémie, le tabac, l'obésité, la prise d'antiagrégants plaquettaires ou de statines. En revanche, il semble y avoir une corrélation négative avec l'hypertension artérielle à la limite de la significativité (Mann Whitney ; $p = 0,07$), (fig. 17).

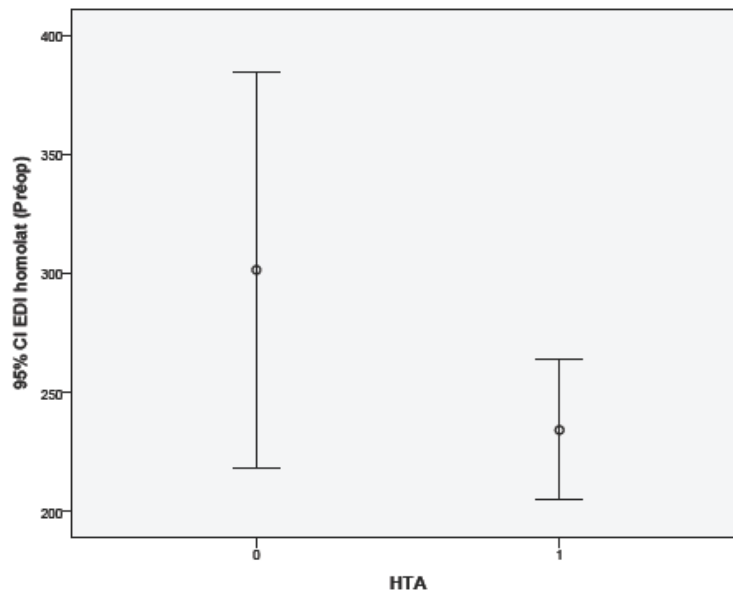


Figure 17 : Barres d'erreur illustrant une corrélation entre l'hypertension artérielle et l'épaisseur choroïdienne à la limite de la significativité ($p = 0,07$)

6.4.4. Avec la présentation clinique

Aucune corrélation n'a été constatée entre la présentation clinique (asymptomatique ou accident vasculaire cérébral) et l'épaisseur choroïdienne (Mann Whitney ; $p > 0,1$), (fig. 18).

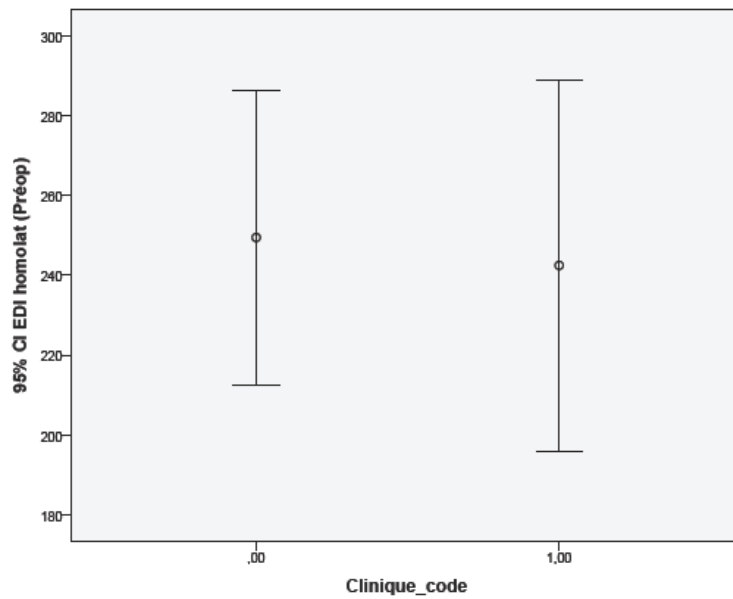


Figure 18 : Barres d'erreur illustrant l'absence de corrélation entre la présentation clinique et l'épaisseur choroïdienne ($p > 0,1$).

7. DISCUSSION

7.1. Evolution de l'épaisseur choroïdienne postopératoire

L'objectif de ce travail était d'observer l'évolution de l'épaisseur choroïdienne après chirurgie de sténose carotidienne. Les résultats de cette étude ont montré qu'il existait une augmentation modérée mais significative de l'épaisseur choroïdienne en postopératoire. Les paragraphes suivant vont tâcher d'expliquer ces résultats.

Le flux sanguin oculaire dépend de la pression de perfusion oculaire et la résistance des vaisseaux. La pression de perfusion moyenne oculaire est égale à la pression moyenne de l'artère ophtalmique moins la pression veineuse oculaire, ce qui représente environ 2/3 de la pression artérielle moyenne brachiale. Le principal site de résistance réside dans les artéριοles.

7.1.1. Débit sanguin choroïdien préopératoire

Avec l'âge existe une diminution significative du débit sanguin choroïdien sous fovéolaire par diminution du diamètre des vaisseaux choroïdiens [83]. Le diamètre des artéριοles et veinules diminue d'environ 2 μ m tous les 10 ans. En outre, le diamètre des artéριοles est plus étroit chez les patients atteints d'hypertension artérielle par rapport aux sujets sains. Ainsi, le volume sanguin choroïdien est probablement diminué au niveau des deux yeux, au sein de notre population de patients athéromateux.

Chez les patients atteints de sténose carotidienne, le débit sanguin de l'artère ophtalmique ipsilatérale à la sténose carotidienne est diminué par rapport au côté non sténosé [1-2, 84-86], et la perfusion choroïdienne est ralentie à l'angiographie au vert d'indocyanine [3]. Cela pourrait expliquer pourquoi l'épaisseur choroïdienne est moins importante du côté ipsilatéral à la sténose carotidienne dans cette série (223 μm contre 236 μm du côté non sténosé), même si la différence n'est pas statistiquement significative.

7.1.2. Augmentation de la pression de perfusion oculaire postopératoire

Il est connu que la chirurgie carotidienne rétablit la pression de perfusion cérébrale [87-90]. Des études ont rapporté une augmentation significative du débit oculaire immédiatement après chirurgie de sténose carotidienne ipsilatérale, et cette amélioration du débit persistait trois mois après la chirurgie. Ils ont en effet constaté une augmentation du débit sanguin de l'artère ophtalmique et de l'artère centrale de la rétine, ainsi qu'une normalisation de la direction du flux sanguin de l'artère ophtalmique lorsqu'il était rétrograde [84-85, 91-94]. Une augmentation de la pression de perfusion choroïdienne pourrait entraîner une vasodilatation des vaisseaux choroïdiens et une augmentation de l'épaisseur choroïdienne. Ce mécanisme est comparable avec l'augmentation de l'épaisseur choroïdienne après la prise de sildénafil par vasodilatation des vaisseaux choroïdiens et augmentation de la perfusion choroïdienne [95-96].

Cette hypothèse est cohérente avec les résultats de l'étude menée par *Kim et al.* [97] ; ils ont montré que l'épaisseur choroïdienne était corrélée positivement à la pression de perfusion oculaire chez 69 patients sains (âge moyen 22,3 +/- 3 ans). Cependant, *Sogawa et al.* ont mesuré chez 25 jeunes patients sains (âge moyen 30,1 +/- 2,8 ans) le débit sanguin choroïdien à l'aide du débitmètre doppler laser ; ils ont montré que l'épaisseur choroïdienne

sous fovéolaire n'était pas corrélée significativement au débit sanguin choroïdien chez les jeunes patients sains [36].

Par ailleurs, cette étude rapporte une augmentation modérée de l'épaisseur choroïdienne du côté controlatéral de $3,53 \pm 7,9 \mu\text{m}$ à M1 ($p = 0.005$), puis de $1,68 \pm 3,5 \mu\text{m}$ à M3 ($p = 0.054$). Dans la littérature, des équipes ont mesuré le débit de l'artère ophtalmique postopératoire ipsilatéral à la sténose, mais le débit postopératoire controlatéral n'a pas été mesuré [91-94]. Certaines études ont rapporté une augmentation du débit sanguin cérébral de façon bilatérale après revascularisation carotidienne, qui régressait entre 6 à 12 mois après [88, 90, 98-101]. Il est supposé que cette augmentation est le reflet du débit de la circulation collatérale via l'artère communicante antérieure ou les anastomoses leptoméningées [88]. Cela pourrait peut être expliquer, au moins en partie, l'augmentation bilatérale de l'épaisseur choroïdienne en postopératoire.

7.1.3. Régulation de la circulation choroïdienne chez le patient athéromateux

Chez les sujets jeunes sains, le débit choroïdien reste constant en cas d'augmentation de la pression de perfusion grâce à son système d'autorégulation, tolérant jusqu'à 67 % d'augmentation de pression de perfusion [102-103]. En effet, le système sympathique entraîne une vasoconstriction des capillaires choroïdiens qui augmente la résistance vasculaire pour maintenir un débit constant [11].

Avec l'âge, il existe une perte neuronale et une diminution de l'innervation sympathique dans la circulation choroïdienne [104]. Cette atteinte du système nerveux autonome doit probablement avoir des conséquences sur la régulation de la choroïde [105].

Pournaras et al. ont constaté une augmentation du débit choroïdien en réponse à l'augmentation de la pression de perfusion chez les patients atteints de DMLA, laissant supposer une altération de la régulation choroïdienne [105]. La choroïde ne serait plus en mesure d'augmenter la résistance vasculaire par vasoconstriction afin de faire face à l'augmentation de la pression de perfusion.

Wimpissinger et al. ont montré que les fumeurs chroniques avaient une altération de la régulation choroïdienne [106]. En comparant le débit sanguin choroïdien en réponse à une augmentation de pression de perfusion oculaire chez des jeunes sujets sains et des jeunes fumeurs chroniques, ils ont constaté que le débit choroïdien chez les fumeurs augmentait davantage et plus rapidement que chez les non-fumeurs.

Ainsi on pourrait supposer que la régulation choroïdienne est altérée chez les patients âgés et athéromateux, permettant une augmentation du débit choroïdien en réponse à une augmentation brutale de la pression de perfusion.

En conclusion, le débit choroïdien est amoindri chez les patients atteints de sténose carotidienne, et la régulation de la circulation choroïdienne est moins bonne. Après la chirurgie de sténose choroïdienne, l'augmentation de pression de perfusion choroïdienne augmente le débit sanguin choroïdien. Cela expliquerait l'augmentation de l'épaisseur choroïdienne après chirurgie des sténoses carotidiennes. Il n'existe à ce jour aucune étude à laquelle comparer nos résultats.

7.2. Caractéristiques de la population étudiée

7.2.1. Mesure de l'épaisseur choroïdienne sous fovéolaire

Les mesures de l'épaisseur choroïdienne ont été réalisées sous la fovéa pour plusieurs raisons. Tout d'abord, la fovéa est le site fonctionnel le plus important du fond d'œil avec une forte densité en photorécepteurs. D'autre part, c'est là que la choroïde est la plus épaisse car les besoins métaboliques y sont les plus importants. Enfin, c'est le site de nombreuses pathologies, comme la dégénérescence maculaire liée à l'âge, susceptibles d'avoir une étiologie vasculaire choroïdienne.

La patiente qui présentait une rétinopathie diabétique débutante bilatérale n'a pas été exclue de l'étude car les études portant sur le sujet ont des résultats divergents, et parce que la rétinopathie était débutante et symétrique. Nous avons donc estimé que cela n'aurait pas d'influence sur l'interprétation de l'évolution de l'épaisseur de la choroïde. Pareillement, les cas de membranes épirétiniennes n'ont pas été exclus de l'étude car ces pathologies ne sont pas susceptibles d'altérer les résultats. Le patient présentant une DMLA exsudative n'a pas été exclu de l'étude car l'atteinte était controlatérale à la sténose carotidienne.

Dans cette étude, l'épaisseur choroïdienne sous fovéolaire préopératoire avait une moyenne de $210,84 \pm 72 \mu\text{m}$ du côté homolatéral à la sténose carotidienne, et $214,84 \pm 50 \mu\text{m}$ du côté controlatéral (perdus de vue exclus, cf. tableaux 1 et 2). Ces moyennes d'épaisseur choroïdienne sont un peu moins élevées que celle retrouvées dans la littérature. *Spaide et al.* ont trouvé une épaisseur choroïdienne moyenne de $318 \mu\text{m}$ avec un âge moyen de 33,4 ans chez 17 patients sains [6]. *Ouyang et al.* ont trouvé une épaisseur choroïdienne moyenne de

297 μm chez 30 sujets sains d'âge moyen 32,8 ans, avec une longueur axiale moyenne de 23,83 mm [21]. Plus récemment, une grande série de 3233 patients plus âgés (64,3 ans en moyenne) a rapporté une épaisseur choroïdienne de 253,8 μm et une longueur axiale moyenne de 23,13 mm [28]. Dans l'étude portant sur l'évolution de l'épaisseur choroïdienne après chirurgie de la cataracte chez 95 patients niçois d'âge moyen 76 ans, réalisée dans le même service d'ophtalmologie et avec le même appareil Spectralis Spectral Domain HRA-OCT®, l'épaisseur moyenne était de 223 μm également, avec une longueur axiale moyenne de 23,5 mm.

Les données constatées dans cette étude sont donc cohérentes par rapport aux données de la littérature : l'épaisseur choroïdienne était plus fine au sein de notre population de patients âgés et athéromateux.

7.2.2. La présentation clinique

Dans cette série, un seul patient a présenté des symptômes ophtalmologiques, à type d'amaurose fugace (2,8 %), et aucun syndrome d'ischémie oculaire n'a été constaté. Cela peut s'expliquer par la taille limitée de l'échantillon d'une part, et d'autre part parce que le syndrome d'ischémie oculaire survient pour des sténoses carotidiennes de 90 % ou plus, alors que le degré de sténose moyen était de 77 ± 9 % dans cette série. Aucune corrélation n'a été constatée entre la présentation clinique et l'épaisseur choroïdienne dans cette étude.

7.2.3. Recherche de facteurs de corrélation avec l'épaisseur choroïdienne

Contrairement aux données de la littérature, cette étude n'a pas démontré de corrélation entre l'épaisseur choroïdienne, l'âge et la longueur axiale. Soit l'échantillon était trop petit pour mettre en évidence cette corrélation, soit cela est dû à la population étudiée.

Dans cette population de patients athéromateux sévères, il est possible que la choriocapillaire pathologique ne réagisse pas normalement. Par ailleurs, quelques études n'ont pas trouvé de corrélation entre l'épaisseur choroïdienne et l'âge [24, 63, 69, 107-108], d'autres n'ont pas trouvé de corrélation entre l'épaisseur choroïdienne et la longueur axiale [51, 109].

Cette étude rapporte une corrélation négative entre l'hypertension artérielle et l'épaisseur choroïdienne à la limite de la significativité ($p=0,07$). Dans la littérature les données sont assez discordantes à propos de l'hypertension artérielle. Certains ont démontré qu'il existait une corrélation entre l'HTA et l'épaisseur choroïdienne [28, 30, 62, 110], alors que d'autres n'ont pas trouvé de corrélation [37, 66, 111].

7.3. Limites de l'étude

La principale limite de cette étude est le faible nombre patients inclus, et également le nombre élevé de perdus de vue (47,2 %). Il s'agissait de patients ayant une moyenne d'âge relativement élevée (73,5 ans), atteints d'une pathologie athéromateuse sévère et avec une altération de l'état général assez marquée dans la majorité des cas. Un patient n'a pas pu se rendre aux consultations postopératoires à cause d'une fracture du col du fémur, et un autre a été admis en réanimation pour un pneumothorax compliqué d'un choc hémorragique suite à une fracture de côtes dans un contexte de chute. Cinq patients ne se sont jamais présentés aux consultations de contrôle car ils étaient partis dans leur pays natal. Dix patients ne sont pas revenus sans donner d'explications. En outre, le suivi d'un patient d'une autre spécialité était plus difficile que si l'étude avait été réalisée chez des patients atteints d'une pathologie oculaire ; la motivation des patients était effectivement difficile à entretenir.

Une des limites de cette étude était que les épaisseurs choroïdiennes étaient obtenues manuellement, car il n'existe pas de logiciel de mesure automatisée de l'épaisseur choroïdienne à ce jour. Dans les études déjà parues, les mesures étaient faites soit par un seul, soit par 2 observateurs, avec parfois une 3^{ème} personne qui départageait en cas de grande différence entre les mesures des 2 observateurs. Quel que soit le nombre d'observateurs, il s'avère que la reproductibilité inter et intraindividuelle est bonne [6, 17-18, 28, 44, 56, 63, 112-115]. Dans cette présente étude, les mesures ont été réalisées par un seul observateur, afin que les mesures soient toutes faites de manière homogène.

Une autre limite de cette étude est l'absence de prise en compte d'une éventuelle variation diurne de l'épaisseur choroïdienne. En effet certaines équipes ont observé une variation nyctémérale de l'épaisseur choroïdienne, mais les résultats sont assez discordants. *Osmanbasoglu et al.* n'ont pas trouvé de variation diurne significative de l'épaisseur choroïdienne dans leur série de 50 jeunes patients sains [114]. D'autres études ont montré un amincissement progressif significatif de la choroïde tout au long de la journée [30, 110], alors que certains ont montré que l'épaisseur choroïdienne augmentait tout au long de la journée [116]. Les données de la littérature étant divergentes à ce sujet, nous avons choisi de ne pas prendre en compte les éventuelles variations nyctémérales en considérant qu'elles n'influaient pas de manière significative.

Cette étude n'apporte pas d'information sur le plan fonctionnel, car l'acuité visuelle n'a pas pu être mesurée chez les patients, étant donné l'état général des patients. Alors qu'un patient a présenté une amaurose fugace, les autres ne présentaient aucun signe fonctionnel ophtalmologique. Après chirurgie carotidienne, l'évolution de l'acuité visuelle postopératoire dépend de la sévérité de l'atteinte ischémique oculaire préopératoire. En cas de syndrome

ischémique oculaire, la fonction visuelle reste basse à long terme malgré une revascularisation carotidienne [117-119].

Dans la littérature, les résultats divergent en ce qui concerne la relation entre la fonction visuelle et l'épaisseur de la choroïde. Certains auteurs ont trouvé une corrélation positive avec l'acuité visuelle [27-28, 31-32, 51], alors que d'autres études n'ont pas trouvé de corrélation entre ces deux éléments [69].

Il aurait fallu mesurer le débit choroïdien avant et après la chirurgie carotidienne pour mieux interpréter les variations de l'épaisseur choroïdienne, mais nous ne disposons pas d'appareil de mesure.

7.4. Avantages de l'étude

Il s'agit de la première étude portant sur l'influence de la chirurgie de sténose carotidienne sur l'épaisseur choroïdienne. La force de cette étude est son caractère prospectif.

Chaque patient était son propre contrôle, avec les mêmes caractéristiques cardiovasculaires ; il s'agissait de la situation idéale pour pouvoir juger de l'évolution de l'épaisseur choroïdienne.

7.5. Ouvertures

Nous pouvons nous poser la question de l'évolution de l'épaisseur choroïdienne à long terme, après la chirurgie carotidienne. En considérant que cette augmentation de l'épaisseur soit une réaction mécanique immédiate à l'augmentation de la pression de perfusion oculaire, nous pouvons imaginer qu'après cette phase initiale d'augmentation d'épaisseur, il y aurait une diminution de l'épaisseur à long terme. Dans cette étude, l'augmentation de l'épaisseur choroïdienne est significative à M1 de l'ordre de $13,53 \pm 10,47 \mu\text{m}$ ($p < 0.001$). Puis de M1 à M3, l'épaisseur n'augmente que très modérément de $1,95 \pm 10,3 \mu\text{m}$ ($p = 0.201$), avec une tendance à la stabilisation. Un suivi à long terme serait nécessaire pour évaluer l'évolution de l'épaisseur choroïdienne à 6 mois par exemple.

Le diagnostic des pathologies ischémiques oculaires est difficile et souvent retardé étant donnée la grande variabilité des présentations cliniques possibles. Ainsi, il serait intéressant de rechercher, dans une plus grande série de patients, une corrélation entre l'épaisseur choroïdienne et le niveau d'ischémie oculaire. Ce dernier serait objectivé par l'acuité visuelle, l'examen du segment antérieur et du fond d'œil, ainsi que l'angiographie à la fluorescéine. En cas de corrélation entre l'épaisseur choroïdienne et le niveau d'ischémie oculaire, l'EDI OCT pourrait être utile au diagnostic voire au pronostic de l'atteinte oculaire dans les sténoses carotidiennes serrées.

Ce travail n'a pas permis de prouver une corrélation entre le degré de sténose carotidienne et l'épaisseur choroïdienne. Soit cette corrélation existe, et il s'agit d'un manque de puissance statistique lié à la taille de l'échantillon. Dans ce cas, la mesure de l'épaisseur choroïdienne pourrait aider à poser l'indication de la chirurgie dans les cas où la stratégie

thérapeutique n'est pas évidente. En effet, en cas de nette asymétrie de l'épaisseur choroïdienne avec un amincissement du côté sténosé, l'indication chirurgicale pourrait être envisagée. Soit cette corrélation n'existe vraiment pas, et le caractère lent et progressif de la formation de la sténose expliquerait l'absence d'influence sur l'épaisseur choroïdienne. Des études ultérieures avec un plus grand nombre de patients seraient utiles afin de rechercher cette corrélation.

L'idéal serait de mesurer l'évolution de l'épaisseur choroïdienne, du débit sanguin choroïdien, et de la fonction visuelle après chirurgie carotidienne. Ces sujets pourraient faire l'objet de travaux ultérieurs, afin d'améliorer nos connaissances sur le sujet.

8. CONCLUSION

Les sténoses carotidiennes sont une pathologie vasculaire fréquente dont l'influence sur la choroïde, source essentielle d'irrigation oculaire, est mal connue du fait de son manque d'accessibilité. La chirurgie carotidienne permet de restaurer le débit oculaire, avec la normalisation du flux sanguin de l'artère ophtalmique ipsilatérale.

L'objectif de ce travail était d'étudier l'influence de la chirurgie de la sténose carotidienne sur la vascularisation choroïdienne, en observant l'évolution de l'épaisseur choroïdienne sous fovéolaire après revascularisation carotidienne. Il s'agit de la première étude qui évalue l'influence de la pathologie carotidienne sur l'épaisseur choroïdienne.

Les résultats de cette étude montrent qu'il existe une augmentation modérée mais significative de l'épaisseur choroïdienne en postopératoire, persistant jusqu'à trois mois après la chirurgie. Ce travail nous permet de mieux comprendre la signification de l'épaisseur choroïdienne, en démontrant qu'elle est directement influencée par la chirurgie carotidienne. En revanche, cette étude n'a pas démontré un amincissement de l'épaisseur choroïdienne ipsilatérale à la sténose par rapport au côté controlatéral, ce qui laisse supposer que la physiopathologie choroïdienne est plus complexe. Des études ultérieures avec un plus grand nombre de patients nous permettraient d'approfondir nos connaissances sur le sujet.

9. RESUME

Introduction : Les sténoses carotidiennes sont une pathologie vasculaire fréquente dont l'influence sur la choroïde, source essentielle d'irrigation oculaire, est mal connue du fait de son manque d'accessibilité. L'objectif de ce travail était d'observer l'évolution de l'épaisseur choroïdienne sous fovéolaire, qui semble être un bon reflet de son fonctionnement et de son débit, après chirurgie de sténose carotidienne. Il s'agit de la première étude qui évalue l'influence de la pathologie carotidienne sur l'épaisseur choroïdienne.

Matériel et Méthode : Dans cette étude prospective ont été inclus 36 patients opérés de sténose carotidienne dans le CHU de Nice. L'épaisseur choroïdienne sous fovéolaire était mesurée avec le module EDI du Spectralis HRA-OCT® de façon bilatérale en préopératoire, puis à un mois (M1) et à trois mois (M3) postopératoires. La longueur axiale, le degré de sténose carotidienne, les facteurs de risque cardiovasculaire et la symptomatologie étaient précisés.

Résultats : L'âge moyen était de $74 \pm 8,12$ ans ; le degré de sténose moyen était de 77 ± 9 %. L'épaisseur choroïdienne sous fovéolaire ipsilatérale à la sténose était plus petite que du côté controlatéral (médianes de 223 et 236 μm respectivement), mais la différence n'était pas significative. L'épaisseur choroïdienne ipsilatérale a augmenté significativement en postopératoire de $13,53 \pm 10,47$ μm à M1 ($p < 0.001$), puis de $1,95 \pm 10,3$ μm de M1 à M3 ($p = 0.2$). Aucune corrélation n'a été constatée entre l'épaisseur choroïdienne et l'âge, la longueur axiale, le degré de sténose carotidienne, la symptomatologie, et les facteurs de risque cardiovasculaire.

Conclusion : Cette étude rapporte une augmentation modérée mais significative de l'épaisseur choroïdienne postopératoire. En revanche, cette étude n'a pas démontré un amincissement de l'épaisseur choroïdienne ipsilatérale à la sténose par rapport au côté controlatéral, ce qui laisse supposer que la physiopathologie choroïdienne est plus complexe. Des études ultérieures avec un plus grand nombre de patients nous permettraient d'approfondir nos connaissances sur le sujet.

10. ANNEXES

Annexe 1

Note d'information pour une personne adulte participant à une étude biomédicale intitulée:
EVALUATION DE L'ÉPAISSEUR CHOROÏDIENNE PAR EDI-OCT AVANT ET APRES
CHIRURGIE D'UNE STÉNOSE CAROTIDIENNE

Monsieur, Madame,

Vous allez être opéré(e) d'une sténose carotidienne, c'est à dire un rétrécissement du diamètre de l'artère carotide interne.

La carotide interne est une artère située dans le cou. Elle monte vers le cerveau pour apporter l'oxygène nécessaire à son bon fonctionnement. Elle mesure en moyenne 4 mm de diamètre. Cette artère peut s'obstruer par des dépôts athéromateux (dépôts de graisse) dans la paroi de l'artère ce qui entraîne une sténose (réduction de calibre).

Si ce rétrécissement de l'artère carotide interne est trop important, il peut engendrer des altérations au niveau cérébral et ophtalmologique.

En effet la vascularisation de l'œil dépend directement de l'artère carotidienne interne.

Le but de cette étude est d'observer l'effet de la chirurgie de la carotide interne sur la vascularisation de l'œil.

Pour cela, nous mesurons l'épaisseur choroïdienne de l'œil qui constitue le tissu nourricier de la rétine, avec une tomographie par cohérence optique doté du module EDI (Enhanced Depth Imaging).

La tomographie par cohérence optique est une technique d'exploration de la rétine non invasive utilisée quotidiennement en ophtalmologie, permettant d'obtenir des images en coupe optique de la rétine. Le module EDI permet d'obtenir des coupes de la choroïde avec une résolution excellente.

Il s'agit donc d'un examen rapide, fiable et sans aucun effet indésirable.

Le protocole de cette étude comporte une mesure de l'épaisseur choroïdienne avant l'intervention, puis en période postopératoire à un mois, puis à trois mois de l'intervention.

Ces mesures seront réalisés le même jour que vos rendez vous de contrôle chez votre chirurgien vasculaire, de telle sorte que vous ne soyez pas sollicité davantage.

Si vous acceptez de participer à cette étude, les résultats resteront strictement confidentiels, mais sont susceptibles d'être publiés dans une revue médicale.

Si vous le désirez, vous serez libre à tout moment d'arrêter votre participation sans avoir à justifier votre décision et sans que la qualité des soins qui vous seront prodigués et la relation avec votre médecin en soient affectées.

Votre participation à cette étude n'engendrera pour vous aucun frais supplémentaire par rapport à ceux que vous auriez dans le suivi habituel de cette maladie.

Annexe 2

FORMULAIRE DE CONSENTEMENT DE PARTICIPATION A UNE ETUDE BIOMEDICALE POUR UNE PERSONNE ADULTE

Je soussigné(e) Mr ou Mme _____
accepte librement et volontairement de participer à l'étude biomédicale intitulée:

EVALUATION DE L'EPAISSEUR CHOROIDIENNE PAR EDI-OCT AVANT ET APRES
CHIRURGIE CAROTIDIENNE

Etant entendu que:

- Le médecin m'a précisé que j'étais libre d'accepter ou de refuser de participer à cette étude. Cela ne changera pas nos relations pour mon traitement.
- Afin d'éclairer ma décision, j'ai reçu et bien compris les informations qui m'ont été données par écrit dans la lettre d'information et oralement.
- Les données recueillies demeurent strictement confidentielles mais j'accepte que les données enregistrées à l'occasion de cette étude puissent être publiées dans une revue médicale.
- Après en avoir discuté et avoir obtenu réponse à toutes mes questions, j'accepte librement et volontairement de participer à la recherche décrite ci-dessus. Si je le souhaite, à son terme, je serai informé(e) par le médecin des résultats globaux de cette étude.
- Je suis parfaitement conscient(e) que je peux retirer à tout moment mon consentement à ma participation à cette étude et cela quelles que soient mes raisons et sans supporter aucune responsabilité. Le fait de ne plus participer à cette étude ne portera pas atteinte à mes relations avec le médecin et ne me privera pas de mes droits.

Fait à _____

Le _____

Signature du patient

Annexe 3

STENOSE CAROTIDIENNE ET EPAISSEUR DE LA CHOROIDE

Nom : _____ Date de naissance : _____
 Prénom : _____ Age : _____ Sexe : _____

FACTEURS DE RISQUES CARDIO-VASCULAIRES

- Diabète Si oui, HbA1c : _____ %
 HTA
 Tabac Si oui, nombre Paq/année : _____
 Dyslipidémie
 Obésité Si oui, BMI : _____
 ATCD personnel de coronaropathie, AVC ou AOMI :

 ATCD familiaux de pathologies cardio-vasculaires
 Statines
 Traitement anti-agrégant :

CLINIQUE

- Asymptomatique
 AIT
 AVC Si oui, les symptômes, territoire ischémique :

 Amaurose fugace Si oui, le nombre :

ANGIOTDM / IRM TSAO : Degré de sténose

Pré-opérateur Date : _____ Opérateur : _____
 Droite : _____ % Gauche : _____ %

M1	Date : _____ Droite : _____	Opérateur : _____ % Gauche : _____%
M3	Date : _____ Droite : _____	Opérateur : _____ % Gauche : _____%

EDI OCT : Epaisseur sous fovéolaire

Pré-opérateur	Droit : _____	Gauche : _____
M1	Droit : _____	Gauche : _____
M3	Droit : _____	Gauche : _____

ANTECEDENTS OPHTALMOLOGIQUES

Longueur axiale :	Droit : _____ mm	Gauche : _____ mm
Chirurgie de la cataracte	Droit : _____	Gauche : _____
IVT	Droit : _____	Gauche : _____
CRSC	Droit : _____	Gauche : _____
DMLA	Droit : _____	Gauche : _____
Vasculopathie polypoidale	Droit : _____	Gauche : _____

11. BIBLIOGRAPHIE

1. Yamamoto, T., et al., *Ophthalmic artery blood flow in patients with internal carotid artery occlusion*. Br J Ophthalmol, 2004. **88**(4): p. 505-8.
2. Luo, R.J., et al., *Fifty-eight cases of ocular ischemic diseases caused by carotid artery stenosis*. Chin Med J (Engl), 2010. **123**(19): p. 2662-5.
3. Utsugi, N., K. Takahashi, and S. Kishi, *Choroidal vascular occlusion in internal carotid artery obstruction*. Retina, 2004. **24**(6): p. 915-9.
4. Wang, Y.L., L. Zhao, and M.M. Li, *Improved circulation in ocular ischemic syndrome after carotid artery stenting*. Chin Med J (Engl), 2011. **124**(21): p. 3598-600.
5. Cardia, G., et al., *Retinal circulation after carotid artery revascularization*. Angiology, 2011. **62**(5): p. 372-5.
6. Spaide, R.F., H. Koizumi, and M.C. Pozzoni, *Enhanced depth imaging spectral-domain optical coherence tomography*. Am J Ophthalmol, 2008. **146**(4): p. 496-500.
7. Hayreh, S.S., *Posterior ciliary artery circulation in health and disease: the Weisenfeld lecture*. Invest Ophthalmol Vis Sci, 2004. **45**(3): p. 749-57; 748.
8. Hayreh, S.S., *Segmental nature of the choroidal vasculature*. Br J Ophthalmol, 1975. **59**(11): p. 631-48.
9. Nickla, D.L. and J. Wallman, *The multifunctional choroid*. Prog Retin Eye Res, 2010. **29**(2): p. 144-68.
10. Linsenmeier, R.A. and L. Padnick-Silver, *Metabolic dependence of photoreceptors on the choroid in the normal and detached retina*. Invest Ophthalmol Vis Sci, 2000. **41**(10): p. 3117-23.
11. Polska, E., et al., *Regulation of choroidal blood flow during combined changes in intraocular pressure and arterial blood pressure*. Invest Ophthalmol Vis Sci, 2007. **48**(8): p. 3768-74.
12. Simader, C., et al., *Role of NO in the control of choroidal blood flow during a decrease in ocular perfusion pressure*. Invest Ophthalmol Vis Sci, 2009. **50**(1): p. 372-7.
13. Fuchsjaeger-Mayrl, G., et al., *Role of endothelin-1 in choroidal blood flow regulation during isometric exercise in healthy humans*. Invest Ophthalmol Vis Sci, 2003. **44**(2): p. 728-33.
14. Luksch, A., et al., *Role of NO in choroidal blood flow regulation during isometric exercise in healthy humans*. Invest Ophthalmol Vis Sci, 2003. **44**(2): p. 734-9.
15. Mann, R.M., et al., *Nitric oxide and choroidal blood flow regulation*. Invest Ophthalmol Vis Sci, 1995. **36**(5): p. 925-30.
16. Resch, H., et al., *Inhaled carbon monoxide increases retinal and choroidal blood flow in healthy humans*. Invest Ophthalmol Vis Sci, 2005. **46**(11): p. 4275-80.
17. Branchini, L., et al., *Reproducibility of choroidal thickness measurements across three spectral domain optical coherence tomography systems*. Ophthalmology, 2012. **119**(1): p. 119-23.
18. Yamashita, T., et al., *Repeatability and reproducibility of subfoveal choroidal thickness in normal eyes of Japanese using different SD-OCT devices*. Invest Ophthalmol Vis Sci, 2012. **53**(3): p. 1102-7.
19. Regatieri, C.V., et al., *Choroidal imaging using spectral-domain optical coherence tomography*. Retina, 2012. **32**(5): p. 865-76.

20. Margolis, R. and R.F. Spaide, *A pilot study of enhanced depth imaging optical coherence tomography of the choroid in normal eyes*. Am J Ophthalmol, 2009. **147**(5): p. 811-5.
21. Ouyang, Y., et al., *Spatial distribution of posterior pole choroidal thickness by spectral domain optical coherence tomography*. Invest Ophthalmol Vis Sci, 2011. **52**(9): p. 7019-26.
22. Noori, J., et al., *Choroidal mapping; a novel approach for evaluating choroidal thickness and volume*. J Ophthalmic Vis Res, 2012. **7**(2): p. 180-5.
23. Shin, J.W., Y.U. Shin, and B.R. Lee, *Choroidal thickness and volume mapping by a six radial scan protocol on spectral-domain optical coherence tomography*. Ophthalmology, 2012. **119**(5): p. 1017-23.
24. Ding, X., et al., *Choroidal thickness in healthy Chinese subjects*. Invest Ophthalmol Vis Sci, 2011. **52**(13): p. 9555-60.
25. Branchini, L.A., et al., *Analysis of Choroidal Morphologic Features and Vasculature in Healthy Eyes Using Spectral-Domain Optical Coherence Tomography*. Ophthalmology, 2013.
26. Barteselli, G., et al., *Choroidal volume variations with age, axial length, and sex in healthy subjects: a three-dimensional analysis*. Ophthalmology, 2012. **119**(12): p. 2572-8.
27. Ho, M., et al., *Choroidal Thickness Measurement in Myopic Eyes by Enhanced Depth Optical Coherence Tomography*. Ophthalmology, 2013.
28. Wei, W.B., et al., *Subfoveal choroidal thickness: the Beijing Eye Study*. Ophthalmology, 2013. **120**(1): p. 175-80.
29. El Matri, L., et al., *[Macular choroidal thickness assessment with SD-OCT in high myopia with or without choroidal neovascularization.]*. J Fr Ophtalmol, 2013.
30. Tan, C.S., et al., *Diurnal variation of choroidal thickness in normal, healthy subjects measured by spectral domain optical coherence tomography*. Invest Ophthalmol Vis Sci, 2012. **53**(1): p. 261-6.
31. Fujiwara, T., et al., *Enhanced depth imaging optical coherence tomography of the choroid in highly myopic eyes*. Am J Ophthalmol, 2009. **148**(3): p. 445-50.
32. Flores-Moreno, I., et al., *The relationship between retinal and choroidal thickness and visual acuity in highly myopic eyes*. Br J Ophthalmol, 2013. **97**(8): p. 1010-3.
33. Huang, W., et al., *Peripapillary choroidal thickness in healthy Chinese subjects*. BMC Ophthalmol, 2013. **13**: p. 23.
34. Shin, J.W., et al., *Measurement of choroidal thickness in normal eyes using 3D OCT-1000 spectral domain optical coherence tomography*. Korean J Ophthalmol, 2012. **26**(4): p. 255-9.
35. Tsuiki, E., et al., *Enhanced Depth Imaging Optical Coherence Tomography of the Choroid in Central Retinal Vein Occlusion*. Am J Ophthalmol, 2013.
36. Sogawa, K., et al., *Relationship between choroidal thickness and choroidal circulation in healthy young subjects*. Am J Ophthalmol, 2012. **153**(6): p. 1129-32 e1.
37. Li, X.Q., M. Larsen, and I.C. Munch, *Subfoveal choroidal thickness in relation to sex and axial length in 93 Danish university students*. Invest Ophthalmol Vis Sci, 2011. **52**(11): p. 8438-41.
38. Kim, Y.T., S.W. Kang, and K.H. Bai, *Choroidal thickness in both eyes of patients with unilaterally active central serous chorioretinopathy*. Eye (Lond), 2011. **25**(12): p. 1635-40.
39. Imamura, Y., et al., *Enhanced depth imaging optical coherence tomography of the choroid in central serous chorioretinopathy*. Retina, 2009. **29**(10): p. 1469-73.

40. Yang, L., J.B. Jonas, and W. Wei, *Choroidal vessel diameter in central serous chorioretinopathy*. *Acta Ophthalmol*, 2013. **91**(5): p. e358-62.
41. Maruko, I., et al., *Subfoveal choroidal thickness after treatment of central serous chorioretinopathy*. *Ophthalmology*, 2010. **117**(9): p. 1792-9.
42. Kang, N.H. and Y.T. Kim, *Change in subfoveal choroidal thickness in central serous chorioretinopathy following spontaneous resolution and low-fluence photodynamic therapy*. *Eye (Lond)*, 2013. **27**(3): p. 387-91.
43. Chung, S.E., et al., *Choroidal thickness in polypoidal choroidal vasculopathy and exudative age-related macular degeneration*. *Ophthalmology*, 2011. **118**(5): p. 840-5.
44. Rishi, P., et al., *Ocular perfusion pressure and choroidal thickness in eyes with polypoidal choroidal vasculopathy, wet-age-related macular degeneration, and normals*. *Eye (Lond)*, 2013.
45. Wood, A., et al., *Retinal and choroidal thickness in early age-related macular degeneration*. *Am J Ophthalmol*, 2011. **152**(6): p. 1030-1038 e2.
46. Yamazaki, T., et al., *Subfoveal choroidal thickness after ranibizumab therapy for neovascular age-related macular degeneration: 12-month results*. *Ophthalmology*, 2012. **119**(8): p. 1621-7.
47. Branchini, L., et al., *Effect of intravitreal anti-vascular endothelial growth factor therapy on choroidal thickness in neovascular age-related macular degeneration using spectral-domain optical coherence tomography*. *JAMA Ophthalmol*, 2013. **131**(5): p. 693-4.
48. Ellabban, A.A., et al., *Choroidal thickness after intravitreal ranibizumab injections for choroidal neovascularization*. *Clin Ophthalmol*, 2012. **6**: p. 837-44.
49. Nishide, T., et al., *Reduction in choroidal thickness of macular area in polypoidal choroidal vasculopathy patients after intravitreal ranibizumab therapy*. *Graefes Arch Clin Exp Ophthalmol*, 2013.
50. Grossniklaus, H.E. and W.R. Green, *Pathologic findings in pathologic myopia*. *Retina*, 1992. **12**(2): p. 127-33.
51. Flores-Moreno, I., et al., *The relationship between axial length and choroidal thickness in eyes with high myopia*. *Am J Ophthalmol*, 2013. **155**(2): p. 314-319 e1.
52. Ikuno, Y., et al., *Choroidal thinning in high myopia measured by optical coherence tomography*. *Clin Ophthalmol*, 2013. **7**: p. 889-93.
53. Maruko, I., et al., *Morphologic analysis in pathologic myopia using high-penetration optical coherence tomography*. *Invest Ophthalmol Vis Sci*, 2012. **53**(7): p. 3834-8.
54. Park, S.C., et al., *Enhanced depth imaging optical coherence tomography of deep optic nerve complex structures in glaucoma*. *Ophthalmology*, 2012. **119**(1): p. 3-9.
55. Lee, E.J., et al., *Three-dimensional evaluation of the lamina cribrosa using spectral-domain optical coherence tomography in glaucoma*. *Invest Ophthalmol Vis Sci*, 2012. **53**(1): p. 198-204.
56. Park, H.Y., S.H. Jeon, and C.K. Park, *Enhanced depth imaging detects lamina cribrosa thickness differences in normal tension glaucoma and primary open-angle glaucoma*. *Ophthalmology*, 2012. **119**(1): p. 10-20.
57. Lee, E.J., et al., *Visualization of the lamina cribrosa using enhanced depth imaging spectral-domain optical coherence tomography*. *Am J Ophthalmol*, 2011. **152**(1): p. 87-95 e1.
58. Roberts, K.F., et al., *Peripapillary choroidal thickness in healthy controls and patients with focal, diffuse, and sclerotic glaucomatous optic disc damage*. *Arch Ophthalmol*, 2012. **130**(8): p. 980-6.

59. Hirooka, K., et al., *Evaluation of peripapillary choroidal thickness in patients with normal-tension glaucoma*. BMC Ophthalmol, 2012. **12**: p. 29.
60. Usui, S., et al., *Evaluation of the choroidal thickness using high-penetration optical coherence tomography with long wavelength in highly myopic normal-tension glaucoma*. Am J Ophthalmol, 2012. **153**(1): p. 10-6 e1.
61. Caprioli, J. and A.L. Coleman, *Blood pressure, perfusion pressure, and glaucoma*. Am J Ophthalmol, 2010. **149**(5): p. 704-12.
62. Maul, E.A., et al., *Choroidal thickness measured by spectral domain optical coherence tomography: factors affecting thickness in glaucoma patients*. Ophthalmology, 2011. **118**(8): p. 1571-9.
63. Ho, J., et al., *Analysis of normal peripapillary choroidal thickness via spectral domain optical coherence tomography*. Ophthalmology, 2011. **118**(10): p. 2001-7.
64. Xu, J., et al., *Subfoveal Choroidal Thickness in Diabetes and Diabetic Retinopathy*. Ophthalmology, 2013.
65. Regatieri, C.V., et al., *Choroidal thickness in patients with diabetic retinopathy analyzed by spectral-domain optical coherence tomography*. Retina, 2012. **32**(3): p. 563-8.
66. Esmaeelpour, M., et al., *Choroidal thinning in diabetes type 1 detected by 3-dimensional 1060 nm optical coherence tomography*. Invest Ophthalmol Vis Sci, 2012. **53**(11): p. 6803-9.
67. Esmaeelpour, M., et al., *Mapping choroidal and retinal thickness variation in type 2 diabetes using three-dimensional 1060-nm optical coherence tomography*. Invest Ophthalmol Vis Sci, 2011. **52**(8): p. 5311-6.
68. Vujosevic, S., et al., *Macular and peripapillary choroidal thickness in diabetic patients*. Retina, 2012. **32**(9): p. 1781-90.
69. Querques, G., et al., *Enhanced depth imaging optical coherence tomography in type 2 diabetes*. Invest Ophthalmol Vis Sci, 2012. **53**(10): p. 6017-24.
70. Nagaoka, T., et al., *Alteration of choroidal circulation in the foveal region in patients with type 2 diabetes*. Br J Ophthalmol, 2004. **88**(8): p. 1060-3.
71. Zeng, J., et al., *Choroidal thickness in both eyes of patients with unilateral idiopathic macular hole*. Ophthalmology, 2012. **119**(11): p. 2328-33.
72. White, H., et al., *Ischemic stroke subtype incidence among whites, blacks, and Hispanics: the Northern Manhattan Study*. Circulation, 2005. **111**(10): p. 1327-31.
73. Ferguson, G.G., et al., *The North American Symptomatic Carotid Endarterectomy Trial : surgical results in 1415 patients*. Stroke, 1999. **30**(9): p. 1751-8.
74. *Randomised trial of endarterectomy for recently symptomatic carotid stenosis: final results of the MRC European Carotid Surgery Trial (ECST)*. Lancet, 1998. **351**(9113): p. 1379-87.
75. Oates, C.P., et al., *Joint recommendations for reporting carotid ultrasound investigations in the United Kingdom*. Eur J Vasc Endovasc Surg, 2009. **37**(3): p. 251-61.
76. Sturrock, G.D. and H.R. Mueller, *Chronic ocular ischaemia*. Br J Ophthalmol, 1984. **68**(10): p. 716-23.
77. Brown, G.C. and L.E. Magargal, *The ocular ischemic syndrome. Clinical, fluorescein angiographic and carotid angiographic features*. Int Ophthalmol, 1988. **11**(4): p. 239-51.
78. Kearns, T.P., *Ophthalmology and the carotid artery*. Am J Ophthalmol, 1979. **88**(4): p. 714-22.

79. Sivalingam, A., et al., *The ocular ischemic syndrome. II. Mortality and systemic morbidity.* Int Ophthalmol, 1989. **13**(3): p. 187-91.
80. Eckstein, H.H., et al., *Results of the Stent-Protected Angioplasty versus Carotid Endarterectomy (SPACE) study to treat symptomatic stenoses at 2 years: a multinational, prospective, randomised trial.* Lancet Neurol, 2008. **7**(10): p. 893-902.
81. Mas, J.L., et al., *Endarterectomy versus stenting in patients with symptomatic severe carotid stenosis.* N Engl J Med, 2006. **355**(16): p. 1660-71.
82. Halliday, A., et al., *10-year stroke prevention after successful carotid endarterectomy for asymptomatic stenosis (ACST-1): a multicentre randomised trial.* Lancet, 2010. **376**(9746): p. 1074-84.
83. Grunwald, J.E., S.M. Hariprasad, and J. DuPont, *Effect of aging on foveolar choroidal circulation.* Arch Ophthalmol, 1998. **116**(2): p. 150-4.
84. Cohn, E.J., Jr., et al., *Assessment of ocular perfusion after carotid endarterectomy with color-flow duplex scanning.* J Vasc Surg, 1999. **29**(4): p. 665-71.
85. Mawn, L.A., et al., *Orbital color Doppler imaging in carotid occlusive disease.* Arch Ophthalmol, 1997. **115**(4): p. 492-6.
86. Hu, H.H., et al., *Color Doppler imaging of orbital arteries for detection of carotid occlusive disease.* Stroke, 1993. **24**(8): p. 1196-203.
87. Pinero, P., et al., *Progressive changes in cerebral perfusion after carotid stenting: a dynamic susceptibility contrast perfusion weighted imaging study.* J Neurointerv Surg, 2013.
88. Matsubara, S., et al., *Analysis of cerebral perfusion and metabolism assessed with positron emission tomography before and after carotid artery stenting.* Clinical article. J Neurosurg, 2009. **111**(1): p. 28-36.
89. Gaudiello, F., et al., *Sixty-four-section CT cerebral perfusion evaluation in patients with carotid artery stenosis before and after stenting with a cerebral protection device.* AJNR Am J Neuroradiol, 2008. **29**(5): p. 919-23.
90. Yun, T.J., et al., *Effect of carotid artery stenting on cerebral blood flow: evaluation of hemodynamic changes using arterial spin labeling.* Neuroradiology, 2013. **55**(3): p. 271-81.
91. Kawaguchi, S., J. Iida, and Y. Uchiyama, *Ocular Circulation and Chronic Ocular Ischemic Syndrome before and after Carotid Artery Revascularization Surgery.* J Ophthalmol, 2012. **2012**: p. 350475.
92. Yan, Y., et al., *Analysis and curative effect of ocular ischemic diseases caused by carotid artery stenosis.* Exp Ther Med, 2013. **5**(5): p. 1310-1314.
93. Kawaguchi, S., et al., *Effect of carotid artery stenting on ocular circulation and chronic ocular ischemic syndrome.* Cerebrovasc Dis, 2006. **22**(5-6): p. 402-8.
94. Geroulakos, G., et al., *Effect of carotid endarterectomy on the ocular circulation and on ocular symptoms unrelated to emboli.* Eur J Vasc Endovasc Surg, 1996. **11**(3): p. 359-63.
95. Vance, S.K., Y. Imamura, and K.B. Freund, *The effects of sildenafil citrate on choroidal thickness as determined by enhanced depth imaging optical coherence tomography.* Retina, 2011. **31**(2): p. 332-5.
96. Kim, D.Y., et al., *Measurement of choroidal perfusion and thickness following systemic sildenafil (Viagra((R))) .* Acta Ophthalmol, 2013. **91**(2): p. 183-8.
97. Kim, M., et al., *Association between choroidal thickness and ocular perfusion pressure in young, healthy subjects: enhanced depth imaging optical coherence tomography study.* Invest Ophthalmol Vis Sci, 2012. **53**(12): p. 7710-7.

98. Zachrisson, H., et al., *Changes in middle cerebral artery blood flow after carotid endarterectomy as monitored by transcranial Doppler*. J Vasc Surg, 2002. **36**(2): p. 285-90.
99. Naylor, A.R., et al., *Factors influencing the hyperaemic response after carotid endarterectomy*. Br J Surg, 1993. **80**(12): p. 1523-7.
100. Hosoda, K., et al., *Cerebral vasoreactivity and internal carotid artery flow help to identify patients at risk for hyperperfusion after carotid endarterectomy*. Stroke, 2001. **32**(7): p. 1567-73.
101. Soinnie, L., et al., *Cerebral hemodynamics in asymptomatic and symptomatic patients with high-grade carotid stenosis undergoing carotid endarterectomy*. Stroke, 2003. **34**(7): p. 1655-61.
102. Riva, C.E., et al., *Choroidal blood flow during isometric exercises*. Invest Ophthalmol Vis Sci, 1997. **38**(11): p. 2338-43.
103. Lovasik, J.V., et al., *Choroidal blood flow during exercise-induced changes in the ocular perfusion pressure*. Invest Ophthalmol Vis Sci, 2003. **44**(5): p. 2126-32.
104. Nuzzi, R., C. Finazzo, and F.M. Grignolo, [*Changes in adrenergic innervation of the choroid during aging*]. J Fr Ophtalmol, 1996. **19**(2): p. 89-96.
105. Pournaras, C.J., et al., *Regulation of subfoveal choroidal blood flow in age-related macular degeneration*. Invest Ophthalmol Vis Sci, 2006. **47**(4): p. 1581-6.
106. Wimpissinger, B., et al., *Effects of isometric exercise on subfoveal choroidal blood flow in smokers and nonsmokers*. Invest Ophthalmol Vis Sci, 2003. **44**(11): p. 4859-63.
107. Chen, F.K., et al., *Topographic variation and interocular symmetry of macular choroidal thickness using enhanced depth imaging optical coherence tomography*. Invest Ophthalmol Vis Sci, 2012. **53**(2): p. 975-85.
108. Esmaeelpour, M., et al., *Three-dimensional 1060-nm OCT: choroidal thickness maps in normal subjects and improved posterior segment visualization in cataract patients*. Invest Ophthalmol Vis Sci, 2010. **51**(10): p. 5260-6.
109. Ikuno, Y. and Y. Tano, *Retinal and choroidal biometry in highly myopic eyes with spectral-domain optical coherence tomography*. Invest Ophthalmol Vis Sci, 2009. **50**(8): p. 3876-80.
110. Usui, S., et al., *Circadian changes in subfoveal choroidal thickness and the relationship with circulatory factors in healthy subjects*. Invest Ophthalmol Vis Sci, 2012. **53**(4): p. 2300-7.
111. Kara, N., et al., *Changes in choroidal thickness, axial length, and ocular perfusion pressure accompanying successful glaucoma filtration surgery*. Eye (Lond), 2013. **27**(8): p. 940-5.
112. Chhablani, J., et al., *Repeatability and reproducibility of manual choroidal volume measurements using enhanced depth imaging optical coherence tomography*. Invest Ophthalmol Vis Sci, 2012. **53**(4): p. 2274-80.
113. Kim, J.H., et al., *Variability of subfoveal choroidal thickness measurements in patients with age-related macular degeneration and central serous chorioretinopathy*. Eye (Lond), 2013. **27**(7): p. 809-15.
114. Osmanbasoglu, O.A., et al., *Diurnal choroidal thickness changes in normal eyes of Turkish people measured by spectral domain optical coherence tomography*. J Ophthalmol, 2013. **2013**: p. 687165.
115. Oh, J., et al., *Simplified method to measure the peripapillary choroidal thickness using three-dimensional optical coherence tomography*. Korean J Ophthalmol, 2013. **27**(3): p. 172-7.

116. Chakraborty, R., S.A. Read, and M.J. Collins, *Diurnal variations in axial length, choroidal thickness, intraocular pressure, and ocular biometrics*. Invest Ophthalmol Vis Sci, 2011. **52**(8): p. 5121-9.
117. Malhotra, R. and K. Gregory-Evans, *Management of ocular ischaemic syndrome*. Br J Ophthalmol, 2000. **84**(12): p. 1428-31.
118. Sivalingam, A., G.C. Brown, and L.E. Magargal, *The ocular ischemic syndrome. III. Visual prognosis and the effect of treatment*. Int Ophthalmol, 1991. **15**(1): p. 15-20.
119. Inoue, M., et al., *Ocular ischemic syndrome in diabetic patients*. Jpn J Ophthalmol, 1999. **43**(1): p. 31-5.

12. LISTE DES ABREVIATIONS

ACP : Artères ciliaires postérieures

AVC : Accident vasculaire cérébral

DMLA : Dégénérescence maculaire liée à l'âge

EDI : Enhanced Depth Imaging

HTA : Hypertension artérielle

ICG : vert d'indocyanine

OCT : Tomographie par cohérence optique

PIO : Pression intraoculaire

SD : Spectral Domain

TD : Time Domain

Serment d'Hippocrate

*En présence des Maîtres de cette école, de mes chers
condisciples et devant l'effigie d'Hippocrate, je promets et je
jure d'être fidèle aux lois de l'honneur et de la probité dans
l'exercice de la médecine.*

*Je donnerai mes soins gratuits à l'indigent, et n'exigerai
jamais un salaire au-dessus de mon travail.*

*Je ne permettrai pas que des considérations de religion, de
nation, de race, viennent s'interposer entre mon devoir et
mon patient.*

*Admis dans l'intérieur des maisons, mes yeux ne verront pas
ce qui s'y passe. Ma langue taira les secrets qui me seront
confiés, et mon état ne servira pas à corrompre les mœurs, ni
à favoriser le crime.*

*Respectueux et reconnaissant envers mes Maîtres, je rendrai
à leurs enfants l'instruction que j'ai reçue de leur père.*

*Que les hommes m'accordent leur estime si je suis fidèle à mes
promesses, que je sois couvert d'opprobre et méprisé de mes
confrères si j'y manque.*