HAL open science

Anatomie artérielle de la vulve et application à la nymphoplastie

Charalambos Georgiou

To cite this version:

Charalambos Georgiou. Anatomie artérielle de la vulve et application à la nymphoplastie. Médecine humaine et pathologie. 2013. dumas-01059987

HAL Id: dumas-01059987

https://dumas.ccsd.cnrs.fr/dumas-01059987v1

Submitted on 2 Sep 2014

HAL is a multi-disciplinary open access archive for the deposit and dissemination of scientific research documents, whether they are published or not. The documents may come from teaching and research institutions in France or abroad, or from public or private research centers.

L'archive ouverte pluridisciplinaire **HAL**, est destinée au dépôt et à la diffusion de documents scientifiques de niveau recherche, publiés ou non, émanant des établissements d'enseignement et de recherche français ou étrangers, des laboratoires publics ou privés.

FACULTE DE MEDECINE

UNIVERSITE NICE SOPHIA ANTIPOLIS

THESE

PRESENTEE POUR LE DIPLOME DE DOCTEUR EN MEDECINE

DIPLÔME D'ETAT

PRESENTEE ET PUBLIQUEMENT SOUTENUE

LE 16 SEPTEMBRE 2013 PAR

CHARALAMBOS GEORGIOU

INTERNE DES HOPITAUX DE NICE

NE LE 18/09/1982 A PAFOS (CHYPRE)

TITRE:

ANATOMIE ARTERIELLE DE LA VULVE ET APPLICATION A LA NYMPHOPLASTIE.

JURY

PRESIDENT : PR. CHRISTIAN DUMONTIER

DIRECTEUR DE THESE : BERENGERE CHIGNON-SICARD

MEMBRES : PR. PATRICK BAQUE

PR. DOMINIQUE CASANOVA

DR. THIERRY BALAGUER

DR. SERGE FAYAD

Sommaire

Sommaire 2

PARTIE I 5

1 Introduction 5

1.1 Epidémiologie 5

1.2 Preuve scientifique de l'efficacité, de l'innocuité et de la sécurité 7

1.3 Ethique-Législation-La vulve idéale ! 8

1.4 L'embryologie 11

1.5 L'anatomie 12

1.6 La vascularisation 13

1.7 L'innervation 17

1.8 L'étiologie de l'hypertrophie des petites lèvres 19

1.9 La définition de l'hypertrophie labiale 19

1.10 Le traitement chirurgical de l'hypertrophie des petites lèvres - La nymphoplastie de réduction 21

1.11 La principale complication- la désunion 27

1.12 Les autres méthodes de génitoplastie cosmétique féminine ou rajeunissement vaginal 29

1.13 Une chirurgie jeune sans preuve, sans recul et sans anatomie artérielle précise 34

1.14 Les objectifs 36

PARTIE II 37

2 Méthodologie 37

2.1 Les sujets étudiés 37

2.2 Les mesures initiales 37

2.3 Dissections **38**

2.4 Etude radiologique des vaisseaux **41**

2.5 Interprétation des données **42**

2.6 La corrosion **43**

2.7 Les méthodes d'observation **44**

2.8 Evaluation **44**

PARTIE III **46**

3 Résultats **46**

3.1 Description de la population **46**

3.2 Résultats de l'objectif principal **48**

3.2.1 Sujet No 1 : 48

3.2.2 Sujet No 2 50

3.2.3 Sujet No 3 56

3.2.4 Sujet No 4 58

3.2.5 Sujet No 5 62

3.2.6 Sujet No 6 64

3.2.7 Sujet No 7 66

3.2.8 Sujet No 8 69

3.2.9 Sujet No 9 71

3.3 L'analyse des artères **73**

3.4 Analyse des axes supérieurs **74**

3.5 La communication entre les deux systèmes **75**

PARTIE IV **79**

4 Discussion **79**

4.1 Les résultats **79**

4.2 Les forces et faiblesses de notre travail **80**

4.3 Les forces et faiblesses du travail des autres **82**

4.4 L'interprétation des résultats **83**

4.5 Changements à proposer **83**

4.6 Perspectives et nouvelles applications **92**

PARTIE V **97**

5 Conclusion **97**

PARTIE VI **98**

6 Résumé **98**

7 Bibliographie **100**

PARTIE I

1 Introduction

La génitoplastie cosmétique féminine (GCF) représente un ensemble de techniques chirurgicales qui a comme objectif de modifier la présentation et parfois la fonction des organes génitaux externes. Ces techniques chirurgicales sont connues depuis longtemps et ont été initialement proposées pour remédier aux traumatismes des femmes victimes de viol de guerre ou de mutilations[1]. C' était dans les années 1970 et 1980 où cette chirurgie a été proposée à des fins esthétiques dans les pays anglo-saxons[2,3] et ce n'est que en 1994 où la « chirurgie esthétique sexuelle » a débuté en France[4]. Dés lors, la demande ne cesse de croitre et la plastie des petites lèvres (nymphes), ou nymphoplastie représente l'opération la plus fréquente parmi celles proposées pour le rajeunissement génital[5]. Par contre, l'anatomie vasculaire de nymphes reste encore mal connue et cette chirurgie présente des complications (désunions, fistules, nécroses) qui sont liées à un défaut de vascularisation post opératoire. L'objectif principal de cette étude était de préciser l'anatomie artérielle des petites lèvres et l'adapter aux différentes techniques de nymphoplastie.

1.1 Epidémiologie

Une étude épidémiologique est extrêmement difficile à obtenir. En effet, les recueils des données sont peu nombreux dû au fait que cette chirurgie est souvent non déclarée. Néanmoins, certains chiffres ont été publiés au Royaume Uni par le NHS (National health Service : Service national de santé) où le nombre de nymphoplasties a été multiplié par cinq pendant les dix dernières années[6] et

aux USA où une hausse de 30% a été identifiée entre 2005 et 2006[7]. Toujours est il que ces données sous estiment vraisemblablement cette prévalence[8] puisque elles représentent uniquement les données des chirurgiens plasticiens, sans celles des gynécologues, et en plus sans prendre en compte la totalité des établissements pratiquant cette chirurgie. Des données similaires n'existent pas en France mais la médiatisation de ce type d'intervention chirurgicale ne fait qu'augmenter le nombre d'opérations effectuées par an[9].

Plus précisément, depuis une dizaine d'années, une augmentation des demandes de corrections d'imperfections morphologiques vulvaires est observée. Ces problèmes concernent majoritairement l'aspect esthétique des petites lèvres[10]. En réalité, il s'agit d'un problème très subjectif car la grande diversité de morphologies vulvaires rend très difficile la définition d'une normalité. Il concerne des femmes dont l'aspect de la vulve n'est pas en accord avec l'image que celles-ci se font d'une anatomie idéale. La multiplication des images de femmes nues dans les médias joue, une fois encore, un rôle majeur dans la création de standards artificiels. Ces notions sont importantes à rappeler aux patientes qui ont constamment un retentissement psychique de cette « dysmorphie ». Celles-ci présentent fréquemment une perte de confiance en elles et même un sentiment de culpabilité conduisant à des troubles de développement des rapports sentimentaux. Le phénomène est encore aggravé par l'attribution abusive de l'hypertrophie des petites lèvres à la masturbation ou à une activité sexuelle excessive.

L'âge des patientes demandant cette opération varie de l'âge de l'adolescence jusqu'à 50-60 ans[11]. Une prédominance est notée à l'âge de 20-30 ans mais là encore les données apportées par la littérature sont limitées[12]. Par

contre ce que nous pouvons observer est une augmentation de demandes de femmes très jeunes voire adolescentes[13]. Ceci est probablement dû à la médiatisation de cette chirurgie ainsi qu'aux images largement diffusées sur Internet.

Toutes les données montrent que la demande de chirurgie cosmétique des organes génitaux externes est en considérable augmentation, probablement dû à un effet de mode. Par contre, il ne faut pas oublier de préciser aux patientes candidates à ce type de chirurgie que cette chirurgie est irréversible et que les effets de mode évoluent.

1.2 Preuve scientifique de l'efficacité, de l'innocuité et de la sécurité

Malgré le grand nombre d'opérations, aucune étude n'a pu évaluer les indications, l'efficacité et la sécurité de cette chirurgie de façon scientifique [8,14]. Pas plus de 30 études de faible niveau de preuve ont étudié les nymphoplasties depuis la première description[15]. La plupart des publications montrent des résultats avec des patientes satisfaites voire très satisfaites et peu ou pas de complications. Par contre, ces publications ont un très faible niveau de preuve et ne peuvent pas prouver de façon scientifique leurs objectifs[8]. Elles manquent de recul et les critères d'évaluation ne sont pas adaptés. Elles sont peu comparables entre elles, peu reproductibles et le nombre de patients perdus est très élevé[12]. Nous ne pouvons donc pas conclure à la sécurité et l'efficacité de cette chirurgie avec ces résultats, même s'ils sont positifs car ils ne répondent pas aux règles de l'étude scientifique.

L'efficacité, selon les auteurs de différents articles, est jugée par le degré de satisfaction des patientes. Le taux global de satisfaction des opérées

varie entre 83% à 100%[16]. Mais là encore, ces résultats sont issus de questionnaires où le taux de réponse est faible, aux alentours de 40% ou 50%[12,17]. Même si le taux de satisfaction semble élevé, ceci crée aussi les questions :

a) Pourquoi un nombre considérable de patientes (jusqu'à 17%) ne semble pas satisfait des résultats de l'opération ?
b) La satisfaction des non répondeurs suit-elle les mêmes pourcentages ?

L'innocuité et la sécurité sont évaluées en fonction des complications. La littérature montre que cette chirurgie n'est pas sans risques. Les patientes peuvent présenter de nombreuses complications : excision excessive (amputation), déformation, problèmes de cicatrisation (désunion, élargissement cicatriciel, cicatrice rétractile et douloureuse), invagination du bord libre, hyper ou hypo sensitivité, dyspareunies, infections et défaut du résultat esthétique avec insatisfaction des patientes et leur compagnon.

En résumé, grâce aux données existantes nous ne pouvons pas conclure de façon scientifique que cette chirurgie est sans risques importants pour les patientes.

1.3 Ethique-Législation-La vulve idéale !

La chirurgie cosmétique des organes génitaux externes est très critiquée dans la littérature[18]. Colson considère qu'il s'agit d'une banalisation d'une chirurgie jeune, d'une chirurgie sans normes validées, sans guide de bonnes pratiques, ni résultats suffisamment évaluables[14]. Pour Daniels, la génitoplastie

cosmétique féminine (GCF) ne diffère que de peu des amputations génitales pratiquées dans certaines sociétés comme en Afrique[19] et pourtant l'amputation rituelle est interdite en Europe[20]. Selon l' Organisation Mondiale de la Santé (OMS), la définition d'une amputation rituelle est toute résection des organes génitaux externes pour des raisons non thérapeutiques[21]. Nous savons aussi qu'une loi européenne protège les femmes d'une amputation sexuelle et selon cette loi un certain nombre de chirurgiens pratiquant des nymphoplasties pourrait être condamné jusqu'à 14 ans de prison. Pour l'instant, il existe seulement un cas de condamnation en France et un en Suisse[22].

Beaucoup de féministes se révoltent face à cet effet de mode où de plus en plus de femmes veulent changer l'apparence de leurs organes génitaux externes afin de se rapprocher à leur idée de la vulve idéale. Cette vulve idéale est malheureusement le produit des images diffusées à la télévision et sur Internet. Un chirurgien aux Etas Unis incite ses patientes à choisir l'apparence qui leur convient en leur montrant des images issues des magazines de « Playboy »[14]. Pourtant la vulve idéale n'existe pas [23]et bien au contraire l'apparence des organes génitaux externes présente une grande variabilité qui doit être acceptée dans la majorité des cas[24]. Beaucoup de femmes, et surtout les adolescentes, présentent une obsession et n'acceptent pas cette variabilité[13].Une grande démonstration de ceci est l'œuvre d'un sculpteur anglais. Il a créé des moulages des organes génitaux de plus de 500 femmes et les a affiché à une exposition appelée « The great wall of vagina » (la grande muraille de vagin).

Figure 1 : Image issue de l'exposition « The great wall of vagina ».

Tableau représentant les moulages des organes génitaux externes de femmes volontaires. Ce tableau est un de dizaines de cette exposition. Une grande variabilité de l'apparence des vulves est illustrée de façon impressionnante et provocatrice. Œuvre de l'artiste anglais Jamie McCartney. Image issue du site officiel « The great wall of vagina » (http://www.greatwallofvagina.co.uk/home)

La visite de cette exposition avait un impact très impressionnant sur les femmes visiteurs. Cette expérience avait comme résultat de changer complètement leur vision vis à vis de leur vulve. Avant de visiter l'exposition, certaines femmes ont avoué qu'elles avaient du mal à accepter la présentation de leurs organes génitaux externes. Après avoir pris connaissance de la grande variabilité et l'absence de normes issues de cette exposition, elles se sont senties mieux et moins inquiètes. En conclusion, la GCF ne doit pas être proposée à chaque personne qui présente une inquiétude vis à vis de l'apparence de leurs vulves. Elle doit être surtout proposée aux bonnes indications thérapeutiques. La plus importante de ces indications est la vraie hypertrophie labiale avec impact fonctionnel et psychologique (en sachant que la définition de l'hypertrophie labiale est aussi peu précise). Il faut expliquer aux patients que la variabilité est

acceptable et il ne faut pas être prisonnières des images diffusées par les médias, l'Internet et les magazines. Ceci correspond au même discours que pour une pathologie mammaire mais pour l'instant la chirurgie mammaire est mieux acceptée par le grand public.

1.4 L'embryologie

Les petites lèvres dérivent des plis urogénitaux apparus au cours de la troisième semaine. Elles sont formées par un double feuillet d'épithélium pavimenteux, stratifié, non kératinisé, emprisonnant un tissu conjonctif dépourvu de graisse.

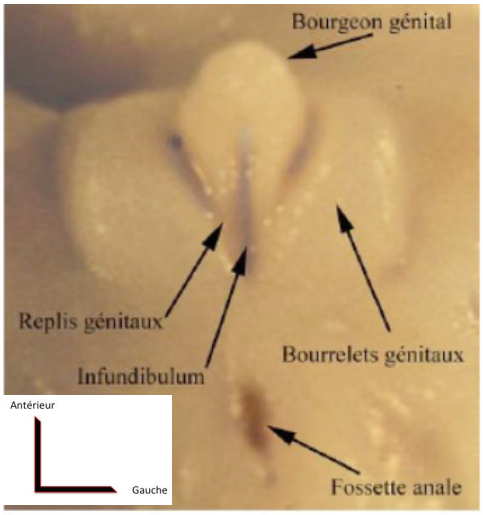

Figure 2 : Image des organes génitaux externes féminins d'un fœtus à 10 semaines

Notez l'aspect indifférencié des organes génitaux externes (Image issue du mémoire : « Le clitoris et son nerf dorsal. V. Balaya)

Au niveau du sexe féminin, l'infundibulum reste ouvert et la croissance du pôle caudal de l'embryon le fait se connecter au sinus uro-génital en laissant une trace hyménale. La croissance des replis se fait vers l'extérieur et donnera les petites lèvres (ou « nymphes») et le capuchon du clitoris. En l'absence de testostérone la croissance du bourgeon est faible et il semble se couder en direction de l'infundibulum vulvaire. Les bourrelets latéraux subissent ensuite une ascension, poussés en avant et en dedans par les bourrelets labio-scrotaux. Ces bourrelets latéraux vont former la peau du corps du clitoris ainsi que le prépuce.

Figure 3 : Organes génitaux externes à 10 semaines d'aménorrhée

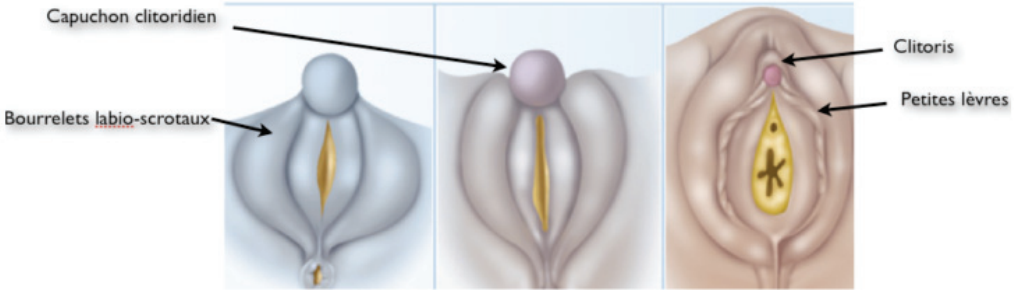

Schéma de la différenciation des OGE vers le morphotype féminin (d'après P. Plateaux, embryologie humaine « Le Site »)

1.5 L'anatomie

Les petites lèvres sont décrites comme un repli cutanéo-muqueux, glabre contenant beaucoup de glandes sébacées. Elles présentent deux expansions supérieures, une qui recouvre le clitoris en supérieur, appelée prépuce clitoridien ou capuchon clitoridien, et une inférieure appelée le frein du clitoris. Même si l'anatomie classique des organes génitaux externes est bien connue, ce n'est pas avant 1899 que Waldeyer a fait les premiers enregistrements des mensurations labiales. Selon lui une nymphe normotrophique varie entre 2,5 cm et 3,5 cm. Plus récemment, d'autres études ont objectivé que la largeur moyenne des petites lèvres était de 2cm en sachant qu'elles présentent une grande variation qui peut aller de 7mm à 5cm[24].

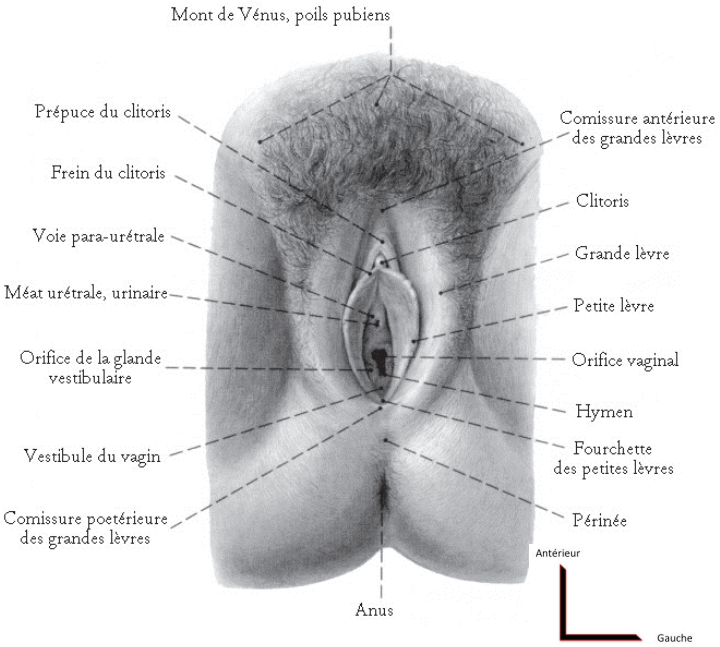

Figure 4 : Anatomie des organes génitaux externes. Présentation en position gynécologique

1.6 La vascularisation

L'anatomie vasculaire des organes génitaux externes retrouvée dans la littérature est décrite dans ce chapitre. Classiquement l'artère pudendale interne est acceptée comme l'artère principale du périnée. A peine devenue périnéale, cette artère, à quelques centimètres de la tubérosité ischiatique, donne l'artère anale (ou hémorroïdale inférieure). Poursuivant son chemin au niveau du muscle transverse superficiel, elle se divise en deux artères terminales : l'artère périnéale superficielle et l'artère périnéale profonde. L'artère périnéale superficielle se divise en rameau interne et rameau externe. Le rameau interne avance dans la rainure bulbo caverneuse où il fournit le rameau du muscle bulbo caverneux et du muscle ischio caverneux. Elle se termine avec les rameaux destinés aux grandes lèvres. Le rameau externe, très fin, meurt le long de la face externe de la racine caverneuse. Les artères labiales forment un réseau avec 3 axes : l'artère labiale postérieure issue de l'artère périnéale superficielle, l'artère labiale antérieure irriguée par les axes antérieurs (obturatrices, pudendales externes) et l'artère labiale latérale (principalement irriguée par l'artère obturatrice). Par contre, les schémas de cette description ne prennent pas en compte les petites lèvres et la description, assez grossière, s'arrête aux grandes lèvres.

Certains exemples de ces descriptions anatomiques classiques :

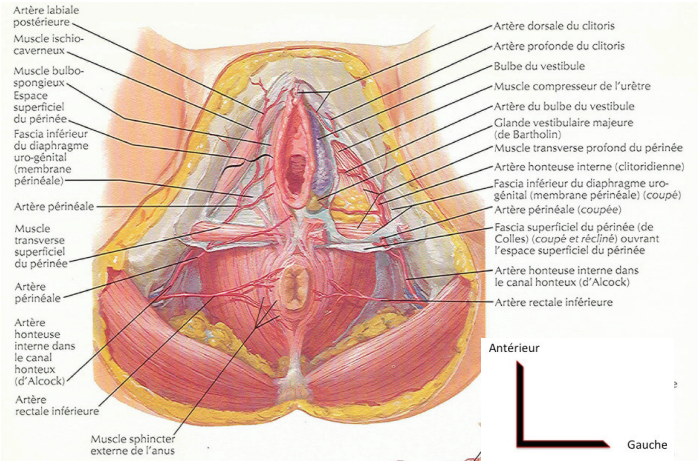

Figure 5 : Description selon Netter (Issue de l'anatomie de Netter)

Sur cette description nous pouvons clairement identifier le réseau artériel de l'artère pudendale interne jusqu'aux grandes lèvres. Pas de description des artères des petites lèvres.

Figure 6 : La vascularisation artérielle vulvaire selon Kamina

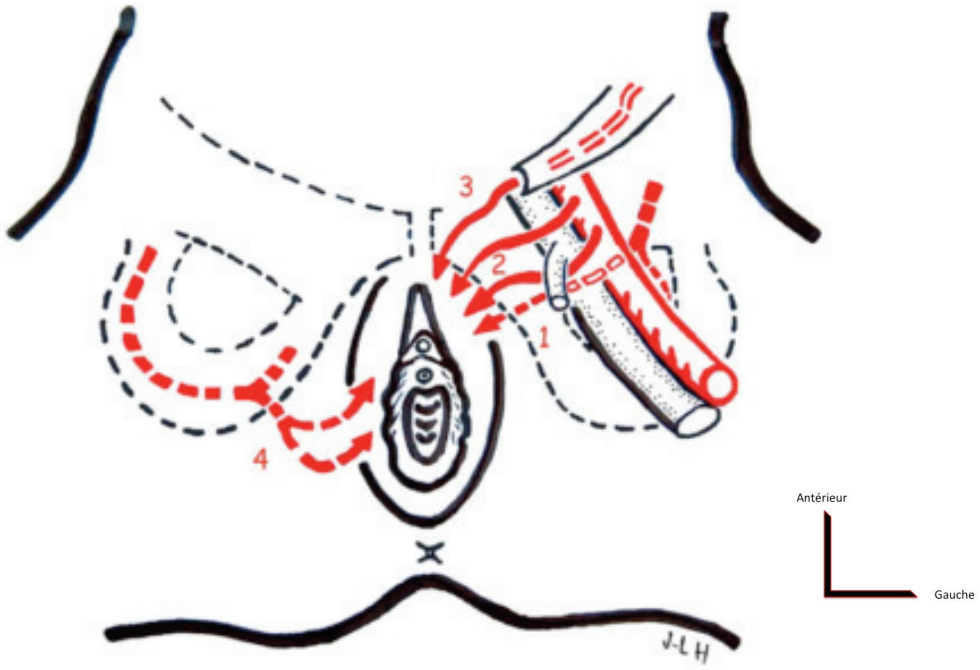

Le territoire antérieur — 1 : artère obturatrice ; 2 : artères pudendales externes supérieure et inférieure; 3 : artère funiculaire. Le territoire postérieur — 4 : artères pudendale interne et périnéale superficielle. Description selon Kamina (Petit bassin et périnée 1995)

Cette image même grossière est issue de l'article de Heusse [25]sur la mise au point des techniques de nymphoplastie. Les artères des petites lèvres sont évidemment absentes mais c'est la première fois dans un article scientifique concernant la nymphoplastie que les axes vasculaires de la région périnéale irriguant la vulve sont décrits. Il décrit deux zones de vascularisation séparées par une ligne horizontale passant par le clitoris : (i) une zone antérieure irriguée par les branches de l'artère pudendale externe issue de la fémorale et parfois par les branches de l'artère obturatrice et de l'artère funiculaire. (ii) une zone postérieure et dominante irriguée par les branches de l'artère pudendale

interne. Mais cette description reste grossière et ne suffit pas à décrire la vascularisation précise des petites lèvres. D'ailleurs, le même auteur cite que la vascularisation des petites lèvres est mal décrite dans la littérature.

La raison est que, probablement, cette région est très difficile à disséquer avec des vaisseaux très fins et fragiles. Une autre raison est que la plupart des auteurs citent que le contenu des petites lèvres est un tissu fibro-vasculaire avec une distribution homogène et « au hasard » de la perfusion sanguine. Effectivement, les études histologiques [26] des petites lèvres après nymphoplastie montrent que les petites lèvres ont une partie centrale fibroélastique avec un réseau vasculaire trabéculaire et non érectile. Par contre ils mettent en évidence des structures vasculaires bien individualisées. Ceci supporte l'hypothèse que les petites lèvres contiennent des axes vasculaires bien individualisés.

Figures 7 et 8 : Aspect au microscope des petites lèvres

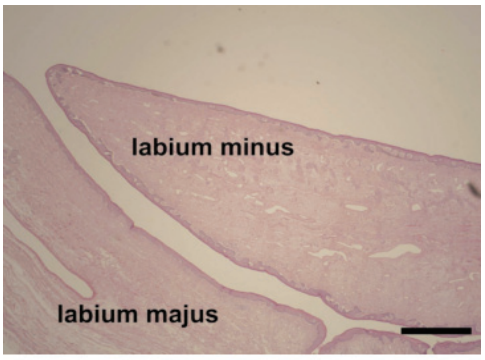

A gauche : Coloration éosine hématoxyline. Notez la présence des vaisseaux. (échelle 1mm)

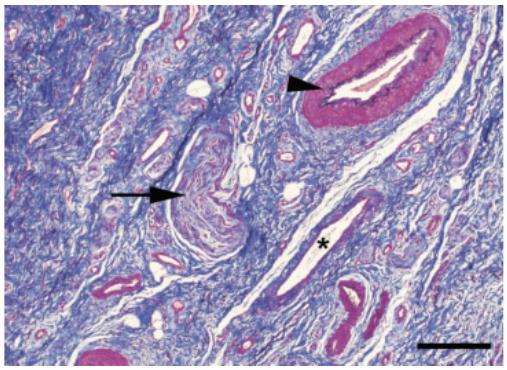

A droite : Coloration trichrome de Masson. Artère (flèche courte), nerf (flèche longue) et veine (astérisque). (échelle 0,1mm)

Au total on peut conclure que la littérature « contemporaine » (surtout avec l'ensemble des articles cité dans MEDLINE) n'a pas pu décrire suffisamment cette anatomie. Pour cette raison nous avons étalé la recherche en dehors de cette base de données et il fallait remonter jusqu'à 1936 pour trouver une

première description. Monsieur Michel Salmon a décrit et enregistré en images pour la première fois, et probablement la dernière, les vaisseaux des petites lèvres[27]. Le travail de Mr Salmon intéressait la dissection de 15 cadavres. Ces sujets ont reçu une injection réplétive totale par la carotide gauche d'un mélange coloré et radio-opaque (Huile de lin, colophane pilée, acide phénique cristallisée, minium et éther sulfurique). Uniquement trois cadavres ont eu une étude radiographique.

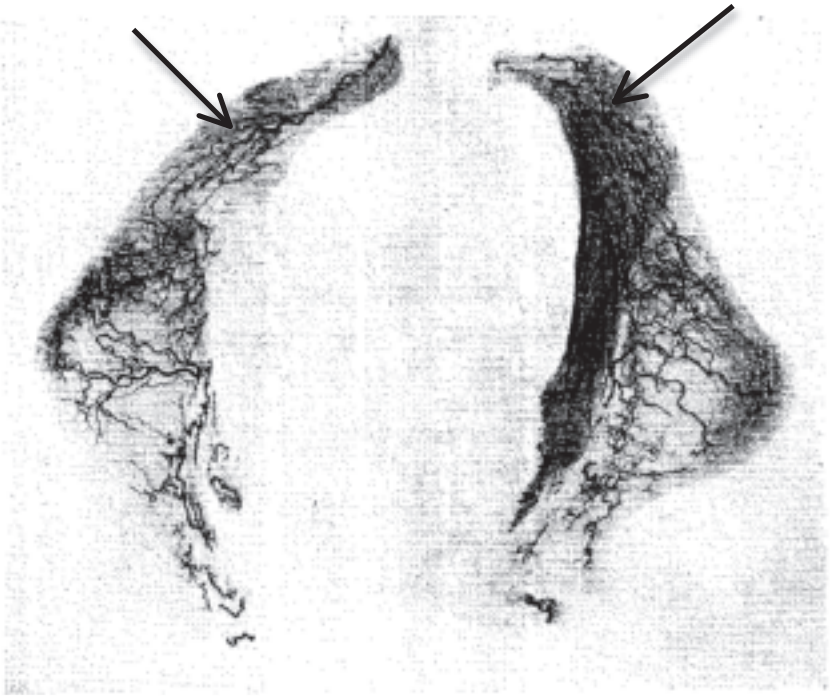

Figure 9 : Radiographies des petites lèvres avec vaisseaux opacifié.

Notez les rameaux de la face cutanée des petites lèvres avec un trajet perpendiculaire au grand axe des petites lèvres. Notez le réseau anastomotique antérieur (flèches)

Il décrit des petites artères perpendiculaires à l'axe de la lèvre originaires du système postérieur (artères labiales postérieurs) qui irriguent les deux tiers postérieurs des petites lèvres. Le tiers antérieur est irrigué par une ou deux branches de la labiale antérieure avec une direction de l'avant vers l'arrière. Les deux systèmes s'anastomosent entre eux avec une arcade sous le bord libre. Ce qui est très intéressant c'est le fait qu'il précise que la vascularisation est pauvre. Par contre ces images sont en deux dimensions, issues uniquement de 3 cadavres et ne suffisent pas pour décrire de façon adéquate la vascularisation des petites

lèvres. En plus il faut corréler ces images aux différentes techniques chirurgicales pour vérifier la validité de chaque technique.

1.7 L'innervation

Le Roi du périnée et en même temps de la sensibilité des petites lèvres, est le nerf pudendal[28]. Né dans la région pré sacrale, le nerf pudendal est issu des racines S3, S4 et parfois S2. Il s'individualise du tronc ischiatique, qui lui est latéral, et quitte la région pelvienne via la grande ouverture sciatique sous le muscle piriforme. Il décrit alors son trajet glutéal, court, contournant dorsalement l'épine sciatique ou le plus souvent l'insertion distale du ligament sacro-épineux. Ses rapports se font alors avec le ligament sacrotubéral qui lui est dorsal. À ce niveau, le nerf est donc situé dans une pince ligamentaire dans laquelle il peut se trouver à l'étroit. Il est entouré de ses satellites, les veines pudendales et l'artère qui lui est le plus souvent crâniale. Le tronc nerveux au sein du pédicule s'engage alors dans le canal pudendal décrit par Alcock[29,30]. C'est un dédoublement du fascia du muscle obturateur interne. Le nerf y chemine en position infralévatorienne et devient périnéal. Dans ce canal, il émet ses branches collatérales qui perforent le fascia et qui comprennent : (i) le nerf anal, destiné à la sensibilité de la marge de l'anus et à la motricité du sphincter externe strié de l'anus ; (ii) la branche sensitive périnéale pour les téguments de la région (noyau fibreux central du périnée, bourses ou grandes lèvres) ; (iii) la branche motrice pour les muscles érecteurs (ischio- et bulbo caverneux) et à un moindre degré pour le sphincter strié de l'urètre ; (iv) le nerf dorsal de la verge ou du clitoris considéré comme sa branche terminale sensitive.

Figure 10 : Les nerfs du périnée

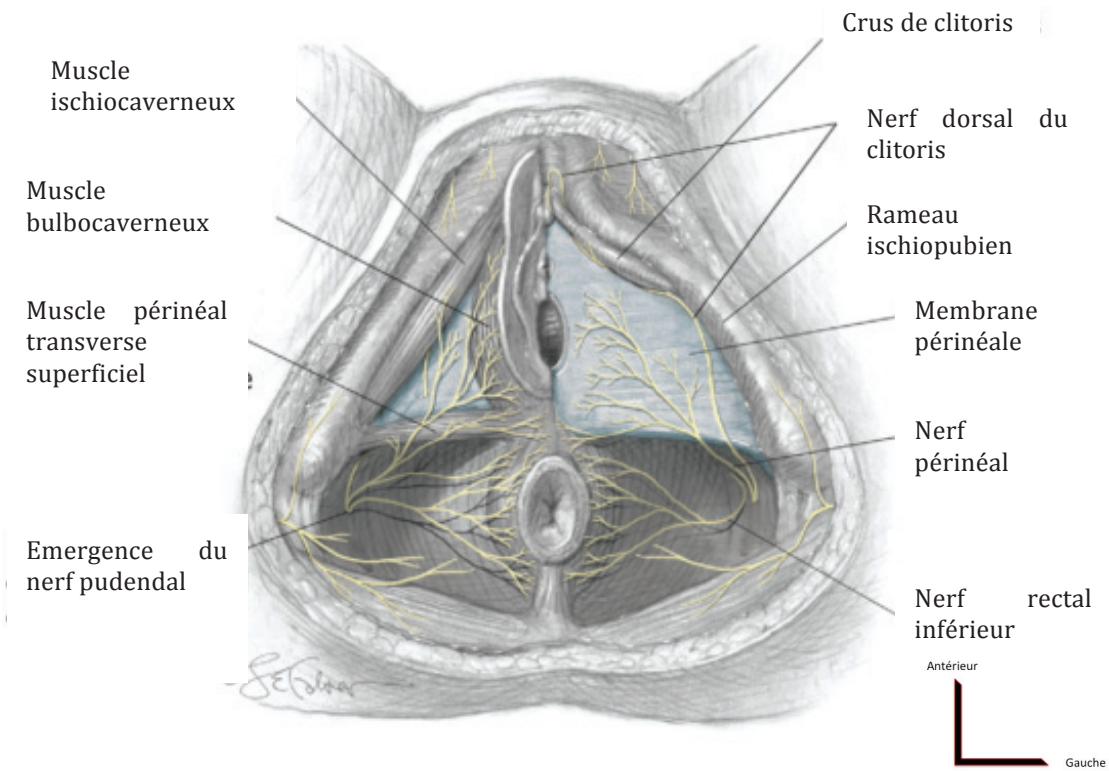

Montoya. Anatomic relationships of pudendal nerve branches.AmJ Obstet Gynecol 2011[31].

L'anatomie de ce nerf est clairement décrite jusqu'aux grandes lèvres et le clitoris. Par contre sa portion distale et sa distribution dans les petites lèvres sont inexistantes. Ceci est probablement dû au fait que les rameaux sont très fins et difficilement identifiables. Toutes les dissections retrouvées dans la littérature se terminent avant cette région[31]. Les seules études effectuées sont des études histologiques qui ne sont pas suffisantes pour décrire le cheminement des rameaux dans ces structures. Ils décrivent juste une concentration des fibres nerveuses plus importantes à la face interne et au bord libre[32]. En revanche, les études microscopiques sont parfois discordantes et par exemple Ginger et al a décrit un noyau nerveux central[26] sans distribution sous cutanée des filets

nerveux. En conclusion, si cette anatomie est décrite de façon exhaustive, au niveau des petites lèvres, elle reste élémentaire.

1.8 L'étiologie de l'hypertrophie des petites lèvres

Le plus souvent l'hypertrophie est idiopathique et parfois l'hypertrophie labiale peut être congénitale[33]. Souvent les patientes sont nées avec une hypertrophie qui reste inaperçue jusqu'à la puberté. Les autres facteurs influençant sont la prise d'andorgènes[34] et aussi l'irritation chronique[35]. Dans certain cas l'hypertrophie s'aggrave après la grossesse et avec l'âge. Certains « mythes » ont lié l'hypertrophie des petites lèvres à la masturbation ou à l'activité sexuelle excessive mais ceci n'a jamais été prouvé[36].

1.9 La définition de l'hypertrophie labiale

Normalement les petites lèvres ont une longueur de 20-30mm, une largeur de 15 mm et une épaisseur de 4mm[25]. La définition de l'hypertrophie labiale reste malheureusement mal précisée. Classiquement et arbitrairement l'hypertrophie labiale a été définie comme la situation où la largeur maximale des petites lèvres dépasse les 5 cm[37,38]. Rouzier propose 4cm [39] et Munhoz 3cm[40]. Plus récemment, l'excès cutané du capuchon clitoridien est aussi pris en compte dans l'hypertrophie labiale et Cunha propose 3 catégories d'hypertrophie en fonction de la couverture ou pas du clitoris[41].

Figures 11, 12 et 13 : Classification de l'hypertrophie selon Cunha en 2011[41].

Type I : Hypertrophie qui concerne uniquement les petites lèvres

.



Type II : Hypertrophie qui commence à concerner les freins du clitoris ainsi que le capuchon clitoridien



Type III : Hypertrophie concernant la totalité des petites lèvres, des freins et du capuchon clitoridien

Franco déjà en 1993[42] a proposé de diviser en 4 catégories les hypertrophies en fonction de leur taille :

i. Type 1 : pas d'hypertrophie, lèvres < 2cm
ii. Type 2 : lèvres entre 2 et 4 cm
iii. Type 3 : lèvres entre 4 et 6 cm
iv. Type 4 : lèvres > 6cm

Néanmoins, très souvent les patientes consultent pour réduction des petites lèvres avec nymphes qui mesurent moins que 2 ou 3 cm. L'épilation met en évidence un dépassement des petites lèvres par rapport aux grandes lèvres qui n'est pas souhaitable par beaucoup des patientes[43]. Il s'avère donc que puisque les normes de la « vulve idéale » restent très subjectives, l'indication chirurgicale reste à la discrétion des chirurgiens[14].

1.10 Le traitement chirurgical de l'hypertrophie des petites lèvres - La nymphoplastie de réduction

Toutes les techniques de nymphoplastie de réduction proposées sont basées à une simple réduction cutanéo-muqueuse des petites lèvres sans prendre en compte la vascularisation ni l'innervation[43]. Les différents auteurs proposent leur technique de résection sans l'étayer sur des bases anatomiques comme l'anatomie vasculaire ou nerveuse. Leur seul intérêt est de proposer le dessin de résection le plus adapté afin de régler le problème de l'hypertrophie labiale. Ceci est dû au fait qu'ils considèrent la vascularisation des petites lèvres uniforme sur toute leur surface.

Ainsi on peut diviser les différentes techniques en trois catégories :

A. Résection longitudinale de l'excès cutanéo-muqueux :

Il s'agit de la technique la plus ancienne et la plus simple. Cette technique consiste en une excision-amputation de l'excès cutanéo-muqueux emportant le bord libre des petites lèvres. Elle a comme avantages la simplicité, la rapidité, un faible taux d'hématomes, pas de tension sur la suture et un faible taux de désunions qui ne nécessitent pas de reprises chirurgicales. Le principal inconvénient de ce type de chirurgie est, par contre, l'amputation du bord libre. Ceci entraine une perte de la texture physiologique de ce bord. De plus, selon Scholten, les petites lèvres ont une fonction capitale dans l'hydratation de la région vulvaire et aussi jouent un rôle important pour la miction[44]. L'amputation du bord libre impose une cicatrice longue et exposée à l'extérieur sur toute la longueur de la petite lèvre restante. Ceci est reconnu comme cause de dyspareunies mais aussi comme cause de rétractions diminuant ainsi l'ouverture vaginale (introitus).

Figure 14 : Nymphoplastie par résection simple du bord libre

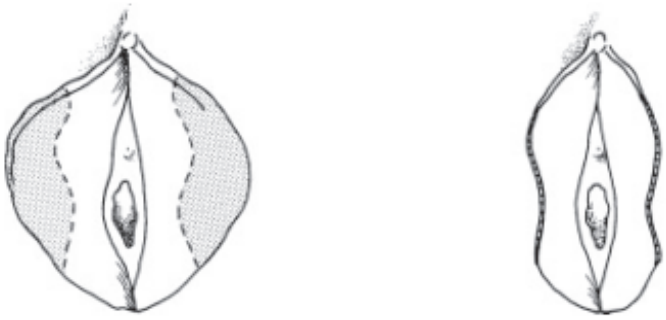

Exemple de nymphoplastie longitudinale : Résection du bord libre à la demande. Notez que le bord libre perd sa texture et se transforme en tissu cicatriciel.
Image issue de l'article : « Aesthetic Surgery of the Female Genitalia Julie M.L.C.L. Dobbeleir 2011 »[45]

Figure 15 : Modification selon Maas

Modification avec incision cutanée en Z et incision muqueuse en Z décalée afin de allonger la cicatrice et éviter les rétractions cicatricielles selon Maas 2000[46]*.*

Figure 16 : Nymphoplastie par laser

Nymphoplastie par laser. Une nouvelle technique proposée par certains. Une seule publication existe sur PubMed par Pardo 2006[47]*.*

B. Nymphoplasties par résection partielle et création de lambeaux labiaux :

Il s'agit de techniques utilisant la résection d'un secteur labial et la création de différents lambeaux au dépens des lèvres restants afin de fermer la perte de substance en diminuant la largeur et la longueur des nymphes. Les avantages

de cette technique sont : la résection importante adaptée aux grandes hypertrophies, la préservation du bord libre donnant un aspect naturel, la cicatrice exposée limitée en antérieur et la technique qui est plutôt simple.

Les désavantages sont : la tension importante sur la ligne de suture en fonction de la résection, les risques de désunions imposant une reprise chirurgicale, le risque de nécrose des lambeaux, les risques de fistules, le risque de rétraction – raccourcissement des lèvres et de l'introitus. Les différentes variantes de ce groupe de techniques chirurgicales sont les suivantes :

i. Résection d'un « V » central et création d'un lambeau labial antérieur ainsi qu'un lambeau labial postérieur

Avantage : Technique simple avec résection du secteur hypertrophié.

Désavantages : Positionnement de la cicatrice au centre, en plein milieu des petites lèvres avec les risques de dyspareunies et de douleurs cicatricielles.

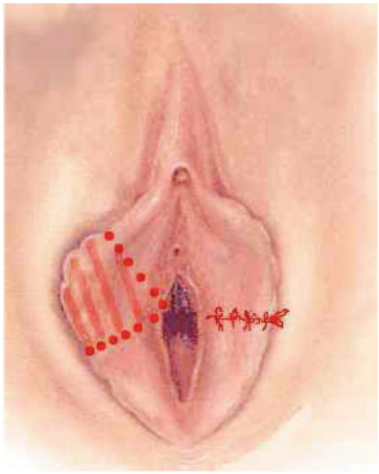

Figure 17 : Technique avec résection d'un « V »central. Image issue de l'article de Benadiba 2010[43]

Figure 18 : Modification de la technique avec plastie en « Z »

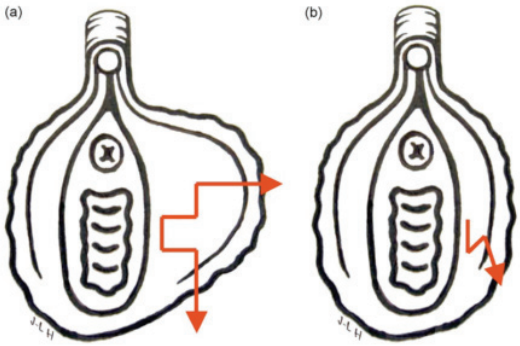

Modification avec incision en marge d'escalier afin d'avoir une cicatrice en Z pour éviter la rétraction cicatricielle. Image issue de l'article de Heusse 2007.[25]

ii. Résection d'un « V » postérieur et création d'un lambeau antérieur.

Avantages : placement des cicatrices en inférieur et dans les sillons labiaux.

Désavantage : résection inadéquate de la zone hypertrophiée. Plus de complications de type désunion et nécrose.

Figure 19 : Technique avec résection d'un « V » postérieur

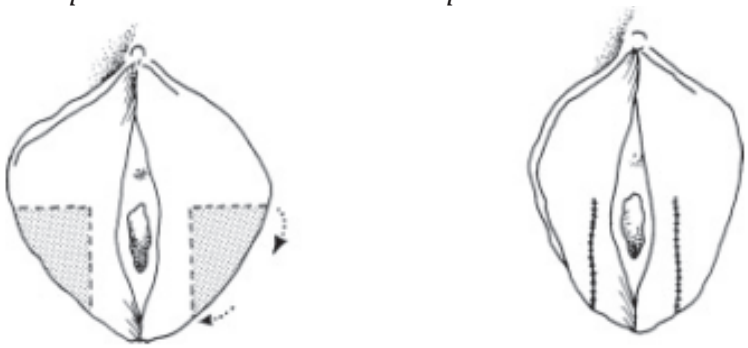

Notez l'absence de cicatrice au niveau du bord libre. Image issue de l'article de Dobbeleir 2011.[45]

iii. Résection de plusieurs secteurs. Antérieurs et postérieurs

Avantages : Les secteurs sont plus petits donc la tension est moindre. Aussi les cicatrices sont moins exposées

Désavantages : Les zones à risque se doublent. Les cicatrices sont doubles.

Figure 20 : Résection des deux secteurs

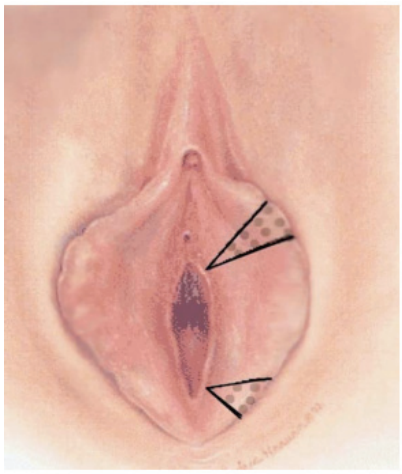

Technique dite « V-V » proposée par Benadiba 2010[43].

iv. Ces techniques peuvent être aussi associées à une résection du capuchon clitoridien comme proposé par Alter en 2008[12]. Ceci est en accord avec l'anatomie car le capuchon clitoridien ainsi que le frein clitoridien proviennent de deux expansions supérieures des petites lèvres. Ces expansions font alors parti des petites lèvres et peuvent être concernées par l'hypertrophie comme démontré par Cunha en 2011[41].

Figure 21 : Technique de résection d'un « V » antérieur et résection de la peau du capuchon clitoridien.

Notez le dessin préopératoire proposé par Alter 2008 associant une nymphoplastie et une résection du capuchon clitoridien[12]. A droite l'aspect à la fin de l'intervention

C. Le troisième groupe contient les techniques utilisant une désépithélialisation de la partie muqueuse mais également de la partie cutanée.

i. Cette technique a été initialement proposée par Choi[48] en 2000: Elle consiste en une désépithélialisation centrale et suture de la partie désépithélialisée

Figure 22 : Technique de désépithélialisation selon Choi

Notez la surface grise de désépithélialisation muqueuse. Une surface cutanée sur la face externe des petites lèvres est aussi désépithélialisée. Image issue de l'article de Dobbeleir[45] 2011.

Cette technique préserve le bord libre et affirme aussi préserver la vascularisation et la sensibilité avec un faible risque de désunion. Par contre la cicatrice est exposée sur toute la face interne, cause de dyspareunies. De plus, la résection est adéquate que pour les hypertrophies limitées. Le fait de ne pas enlever la totalité de l'épaisseur labiale crée des bourrelets au niveau des sutures et les néo-nymphes sont alors plus volumineuses.

ii. Technique de Choi modifié par Cao[49] en 2012. Désépithélialisation en « V » postérieur.

Figure 23 : Technique proposée par Cao en 2012

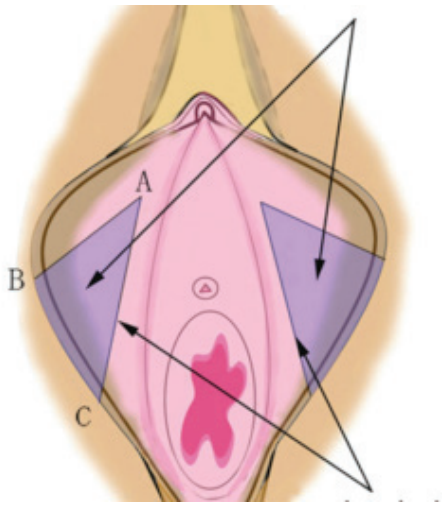

Notez la zone désépithélialisée postérieure (flèches). Image issue de l'article princeps de Cao 2012

Désépithélialisation de la partie postérieure et la création d'un lambeau antérieur. Elle est proposée afin d'obtenir à la fois les avantages théoriques d'une dé-épithélialisation (meilleure vascularisation) et en même temps assurer une plus grande résection que la résection proposée par Choi. Par contre, elle a le désavantage de garder un volume important de cette partie désépithélialisée, ce

qui augmente le volume des petites lèvres créant des nymphes volumineuses avec bourrelets au niveau des sutures.

Le grand nombre de techniques existantes est la preuve que, pour l'instant, la technique idéale de nymphoplastie n'existe pas mais également qu'il existe un grand nombre de différentes hypertrophies nécessitant une adaptation dans les techniques chirurgicales.

Pour cette raison Ellsworth[50], en 2010, a utilisé la classification de Franco[42] pour créer un algorithme décisionnel en fonction de la taille des petites lèvres.

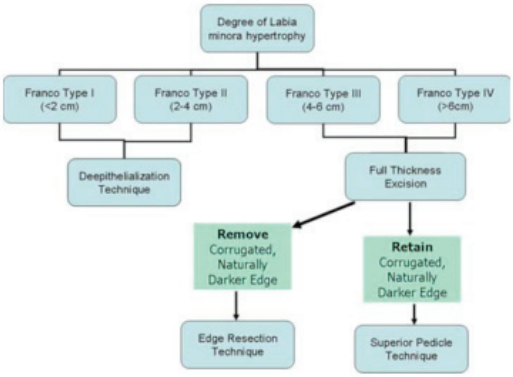

Figure 24 : Algorithme décisionnel proposé par Elsworth en 2010

Pour les hypertrophies type 1 et 2 selon Franco, Ellsworth propose la technique de désépithélialisation. Pour les deux autres catégories :

- Si la patiente ne veut plus l'aspect ridé et sombre du bord libre une technique avec excision longitudinale est indiquée
- Si, au contraire, la préservation du bord libre est souhaitée par la patiente une technique avec excision et création de lambeau est indiquée.

1.11 La principale complication- la désunion

Quelque soit la technique de nymphoplastie, la principale complication de cette chirurgie est la désunion avec un taux variable (tableau 1) selon les différents auteurs mais qui reste aux alentours de 7%[8,40]. Ceci est très probablement lié à une tension sur la ligne de suture mais aussi à une

vascularisation insuffisante. Les autres facteurs pouvant être à l'origine de cette complication sont la macération, la miction et la flore vulvaire. Un taux de désunion beaucoup plus important, pour les techniques créant de lambeaux de nymphes, supporte de façon significative l'hypothèse[12,51] que la vascularisation des lambeaux labiaux est insuffisante. En même temps, il alimente la curiosité scientifique sur l'anatomie artérielle précise de cette structure.

Tableau 1 : Le taux de désunion des différentes publications

Etude	Nombre des participants	Recul (mois)	Technique	Désunion
Hodgkinson[3] 1983	3	60	Résection longitudinale	**0**
Alter[52] 1998	4	#	V central	**0**
Maas[46] 1999	13	72	Résection longitudinale en Z	**1 (7,6%)**
Choi[48] 2000	6	#	Désépithélialisation centrale	**0**
Rouzier[39] 2000	163	30	V postérieur	**11 (7%)**
Giraldo[53] 2004	15	30	V central et plastie en Z	**2 (13,3%)**
Pardo[47] 2006	55	2	Résection longitudinale Laser	**3 (5,3%)**
Munhoz[40] 2006	21	46	V postérieur	**2 (9,5%) et 1 nécrose**
Alter[12] 2008	407(123 revus seulement)	#	V central+ résection capuchon	**12 (2,9%)**
Cao[49] 2012	164	#	Désépithélialisation en « V » postérieur	**1 (0,6%)**

#Non précisé

1.12 Les autres méthodes de génitoplastie cosmétique féminine ou rajeunissement vaginal

La nymphoplastie de réduction n'est pas la seule technique chirurgicale proposée pour la génitoplastie cosmétique féminine. D'autres propositions ont été faites et on peut les diviser en plusieurs catégories :

i. **1.12.1 Techniques concernant les grandes lèvres :**

Le vieillissement de grandes lèvres consiste surtout en une perte de volume. Cette perte de volume met en évidence un excès cutané avec une peau flasque et tombante. Pour cette raison les propositions chirurgicales ont deux composantes :

a. Enlever l'excès cutané[45] :

Les incisions sont placées entre les grandes et les petites lèvres[54]. L'exérèse est une simple exérèse cutanée afin de compenser la perte de volume. La perte de volume n'est pas restituée par cette technique mais en revanche l'excès de peau désépidermisée peut être utilisé comme greffe autologue pour donner un peu plus de volume et donner un aspect plus jeune.

b. Restituer la perte de volume.

Les grandes lèvres, chez le sujet jeune, ont un tissu adipeux important. La perte de volume avec l'âge est donc à restituer et la greffe autologue de graisse est la principale technique proposée pour redonner le volume perdu des grandes lèvres. La littérature est pauvre sur ce sujet malgré le fait que beaucoup de chirurgiens proposent cette technique comme moyen de rajeunissement vaginal[45] sur leur sites personnels avec un effet de marketing. Les patientes

semblent être contentes et la technique semble efficace. L'interprétation de ces résultats, publiés sur les sites personnels de différents chirurgiens, doit être faite avec réserve vu le manque de données scientifiques de la littérature. Conceptuellement, cette technique peut être utilisée en association avec une nymphoplastie ou au contraire chez les patientes qui ne présentent pas une vraie hypertrophie afin d'éviter une nymphoplastie. Très souvent, les patientes, qui consultent en demandant une réduction de leurs petites lèvres, sont dérangées par le fait que les petites lèvres dépassent les grandes lèvres. Ainsi en augmentant le volume de grandes lèvres, ce phénomène est estompé et on peut éviter une chirurgie non indispensable. L'idée de pratiquer une greffe adipocytaire dans cette structure très vascularisée semble être intéressante car la prise de greffe sera optimale. Par contre, il faut faire attention car le réseau veineux est très développé et le risque d'embolies graisseuses n'est pas négligeable.

Figures 25 : Image peropératoire. Lipofilling de grandes lèvres après une nymphoplastie longitudinale
Notez la perte de volume des grandes lèvres. Les petites lèvres restent proéminentes même après la nymphoplastie. L'injection de graisse permettra d'augmenter le volume des grandes lèvres et diminuer la proéminence des petites lèvres.

Figure 26 : Résultat à un an
Les grandes lèvres ont regagné un volume suffisant pour couvrir partiellement les petites lèvres.
Remerciements au Dr. P.S. Nguyen pour ses conseils et les images de ce cas.

ii. **1.12.2 Techniques concernant le vagin :**

Il s'agit des techniques qui ont pour but de resserrer la musculature d'un vagin distendu. Très souvent cette chirurgie concerne des femmes plus âgées et multipares. Il consiste en une exérèse de la muqueuse vaginale et resserrage de la musculature par des sutures. C'est une technique principalement employée par les gynécologues.

Figure 27 : Colporraphie latérale ou vaginoplastie

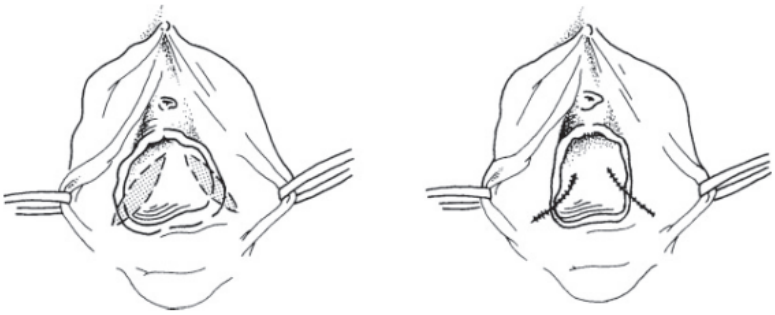

Colporraphie pour diminuer la circonférence du vagin. Image issue de l'article de Dobbeleir 2011.

Pour des cas de relâchement vaginal plus important, une reconstruction du périnée plus complète avec le procédé d'une périnéoplastie est indiquée. Pour cette intervention, il faut faire une incision en diamant et ensuite rapprocher les muscles élévateurs. Cette technique est, de loin, pratiquée par les gynécologues.

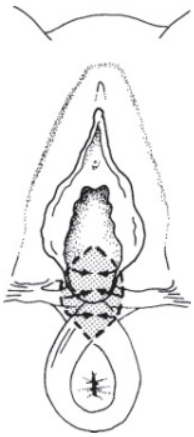

Figure 28 : Périnéoplastie
Notez la résection périnéale en diamant. Image issue de l'article de Dobbeir en 2011[45].

Plus récemment le lipofilling circulaire de toute la paroi vaginale a été proposé comme technique mini invasive afin de diminuer le diamètre du vagin. C'est une technique très utilisée par M. Brambilla dans la clinique IRCCS du Milan et, selon les chirurgiens, les résultats sont très

convainquant. Par contre les résultats de cette technique ne sont pas encore publiés.

iii. **1.12.3 Techniques concernant le capuchon clitoridien :**

Cette technique a été déjà proposée et illustrée pour les nymphoplasties. Par contre, certains chirurgiens aux USA la proposent seule comme chirurgie pour « améliorer » la sensibilité du clitoris et « avoir plus de plaisir lors des rapports sexuels ». Il s'agit encore une fois, nous semble-t-il, d'arguments de vente sans preuve scientifique de l'efficacité. En revanche la technique est très ancienne et connue sous le terme de circoncision féminine[9]. Elle consiste en une résection cutanée du capuchon clitoridien laissant le clitoris plus exposé aux stimulations[45].

iv. **1.12.4 Technique concernant le mont de venus :**

Le mont de venus peut être inesthétique si il est tombant et volumineux. El-Khatib a décrit la ptose du mont de venus et a proposé 4 catégories de ptose[55]. Ainsi l'approche chirurgicale pour corriger cette situation contient deux techniques : le lifting du mont de venus et la lipoaspiration du mont de venus. Le lifting du mont de venus est très souvent associé au geste d'abdominoplastie[56]. La lipoaspiration du mont de venus peut être faite seule mais aussi associée à une dermolipectomie abdominale. Les résultats sont esthétiquement agréables, sans complications majeures mais peu de publications existent sur ce sujet.

v. **1.12.5 Comblement :**

Enfin nous avons des techniques plus modernes et très commercialisées. Il s'agit des injections de produits de comblement et en particulier l'injection d'acide hyaluronique. Ces interventions se font très régulièrement aux cabinets de différents médecins ou chirurgiens et, malheureusement, les patientes sont souvent non revues et non évaluées. Ces injections, et surtout l'injection du point « G », deviennent de plus en plus à la mode avec le prétexte d'améliorer la vie sexuelle des patientes. Mais aucune étude scientifique de bonne qualité n'a pu démontrer une preuve en ce sens. Au contraire, des cas de complications graves on été publiés comme des infections urinaires, des problèmes mictionnels, rétention urinaire par lésion de l'urètre, de fistules et même des embolies pulmonaires à l'acide hyaluronique. Le cas d'une patiente a été publié où, après cette injection, a présenté des signes d'une embolie pulmonaire et a été hospitalisée. Les explorations, et en particulier les biopsies des lésions pulmonaires, ont identifié la présence d'acide hyaluronique dans les vaisseaux pulmonaires[57]. Ces complications sont la preuve que cette technique reste théorique et potentiellement dangereuse.

De plus, l'existence du point « G » a été prouvée que en 2012[58]. Malgré le fait que son existence n'était pas prouvée, les médecins injectaient ce point depuis 2001 où Dr. Matlock (sans publication scientifique) a proposé cette technique pour améliorer la vie sexuelle de ses patientes.

En conclusion, malgré le grand nombre de techniques chirurgicales pour le rajeunissement vaginal, seule la nymphoplastie est de loin la plus pratiquée. Elle est celle qui a fait l'objet de quelques études dans la littérature. Pour ces raisons, il nous est paru intéressant de préciser les bases anatomiques des petites lèvres et en particulier la vascularisation artérielle.

1.13 Une chirurgie jeune sans preuve, sans recul et sans anatomie artérielle précise

Malgré le fait que les patientes affirment être satisfaites du résultat, et surtout présentent un soulagement psychologique, [50] la nymphoplastie, comme toute intervention chirurgicale, n'est pas sans risque. Si elle n'est pas pratiquée correctement, elle peut être comparée à une amputation avec toutes les conséquences négatives[22,59]. Des complications peuvent survenir après ce type de chirurgie et nous les avons citées comme : la désunion, la nécrose, les fistules, les névromes, les cicatrices rétractiles, les douleurs, la diminution de la sensibilité, les dyspareunies et les troubles sexuels[60]. Comme conséquence, cette chirurgie est caractérisée par le collège américain de gynéco- obstétrique (American college of obstetricians and gynecologists - ACOG) comme jeune et sans preuve d'efficacité et ne doit pas être proposée comme chirurgie de routine[61].

Figure 29 : Désunion postopératoire en boutonnière
Désunion centrale après résection d'un « V » central. Image issue de l'article de Benadiba[43].

Un autre aspect de cette chirurgie, qui reste inconnu, est l'évolution à long cours. Nous savons que les petites lèvres jouent un rôle très important dans la fonction vulvaire et en particulier à l'hydratation de la vulve[32]. Nous connaissons aussi que le vieillissement vulvaire consiste principalement en une dystrophie des petites lèvres avec diminution de leur taille ainsi qu'une sècheresse des muqueuses[62]. Par contre, l'évolution dans le temps des petites lèvres ayant eu une nymphoplastie n'a jamais été étudiée. Cette chirurgie sera-t-elle sans conséquence sur le long terme ? Ou la diminution de la taille ainsi que la sècheresse observée seront plus important avec l'âge chez ces patientes ? Ces notions et questionnements nous montrent que cette chirurgie est jeune et nécessite plus de preuves scientifiques.

En revanche, si cette chirurgie permet d'améliorer l'image de soi et de soulager certains inconforts, nous devons apporter des preuves scientifiques aux aspects non élucidés de ce domaine comme la vascularisation artérielle des petites lèvres. Il faudrait répondre à ce que nous ne connaissons pas afin de rendre cette chirurgie sure, mature, scientifiquement établie, reproductible et avec un faible taux de complications. Le monde médical a donc besoin d'autres études et en particulier des études cliniques contrôlées et randomisées avec un long suivi afin d'apporter des preuves scientifiques car aucune étude de ce type existe encore[63].

Seul M. Salmon en 1936 a décrit la vascularisation des petites lèvres. Par contre, ces schémas de 1936 doivent être confirmés et reproduits avec des moyens plus modernes (notamment avec une représentation dans l'espace 3D). Ce qui ensuite nous permettra de les corréler aux différentes techniques de nymphoplastie. Les complications telles que nécroses, désunions et fistules [12,39]

nous semblent être liées à une interruption de la vascularisation principale du lambeau labial créé au cours d'une nymphoplastie. Donc chaque technique doit être décrite et validée en fonction de l'anatomie artérielle précise des petites lèvres.

1.14 Les objectifs

Les objectifs de ce travail étaient :

Objectif principal

- La description précise de l'anatomie artérielle des petites lèvres.

Objectifs secondaires :

- L'application de cette anatomie aux différentes techniques existantes
- La validation de chaque technique en fonction de l'anatomie vasculaire
- Permettre de proposer la meilleure technique en fonction des résultats obtenus dans ce travail.
- Proposer des applications innovantes issues de la connaissance de cette anatomie précise.

PARTIE II

2 Méthodologie

2.1 Les sujets étudiés

Cette étude est une étude anatomique. Les sujets étudiés sont des cadavres féminins mis à disposition par le laboratoire d'anatomie de la Faculté de médecine à Nice. Un nombre de 10 cadavres a été fixé au début de l'étude. Ce chiffre était susceptible d'être modifié au cours de l'étude en fonction des résultats obtenus et la disponibilité des corps. Les cadavres étaient frais et sans chirurgie de la région périnéale apparente.

2.2 Les mesures initiales

Pour chaque cadavre, avant que la dissection ne commence, des données concernant l'âge et les mensurations des organes génitaux externes ont été enregistrées. Les mensurations recherchées sont ceux présentées sur le schéma ci dessous.

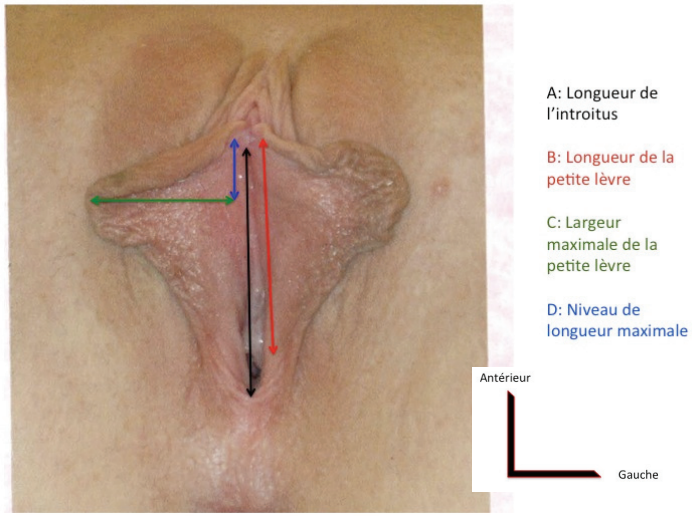

Figure 30 : Les mensurations des sujets étudiés

Notez les différentes distances mesurées afin de bien décrire les petites lèvres. Le point le plus important était d'identifier à quel niveau la petite lèvre atteint sa largeur maximale.

Avec ces mesures, les petites lèvres peuvent être décrites et aussi en déduire un rapport B/A car parfois les petites lèvres commencent à être prononcées plus loin de la fourchette postérieure et

aussi un rapport D /B pour décrire à quel niveau la petite lèvre a sa largeur maximale.

Le capuchon clitoridien a été évalué en le divisant arbitrairement en trois types.

Type I : couverture complète du clitoris et dépassement du capuchon

Type II : capuchon au même niveau que le clitoris

Type III : extrémité du clitoris exposée et non recouverte par le capuchon

2.3 Dissections

Les dissections se sont déroulées au laboratoire d'anatomie de la faculté de Nice. Les cadavres étaient placés en position gynécologique et la dissection s'effectuait à l'aide de loupes microchirurgicales avec grossissement trois fois. Les vaisseaux à étudier étant très fins (moins d'un millimètre) et fragiles, la décision a été prise de colorer les vaisseaux en leur injectant du colorant. L'injection était réalisée par l'artère pudendale interne. Pour accéder à son origine, et avant ses ramifications, la dissection commençait par une incision de la face postérieure de la cuisse à proximité du périnée. Ensuite, un décollement au dessus du plan aponévrotique des muscles s'effectuait afin de contourner l'ischion et la branche isciopubienne jusqu'à la face interne de la branche ischiopubienne et de l'ischion. Il fallait alors sectionner la lame profonde du fascia superficiel du périnée, le muscle ischiocaverneux et le muscle transverse superficiel du périnée.

Une fois ses structures sectionnées le canal d'Alcok[30] était ouvert afin d'accéder aux vaisseaux et aux nerfs pudendaux internes.

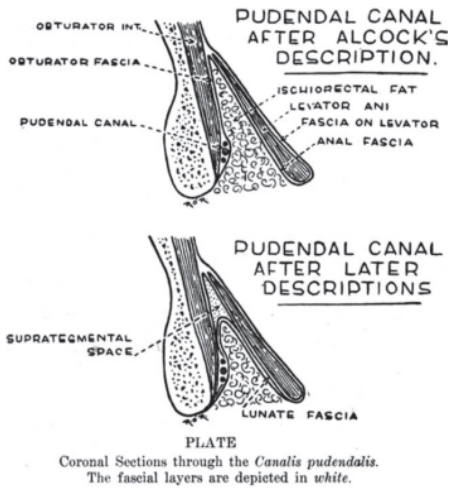

Figure 31 : Le canal d'Alcock

Description classique et plus récente du canal d'Alcock. Coupe coronale du canal pudendal. Notez le contact très étroit du pédicule pudendale interne avec la branche isciopubienne. Image issue de l'article de Oelhafen en 2012.[29]

Une fois l'artère pudendale interne isolée, elle était alors cathétérisée pour préparer les pièces anatomiques avant injection.

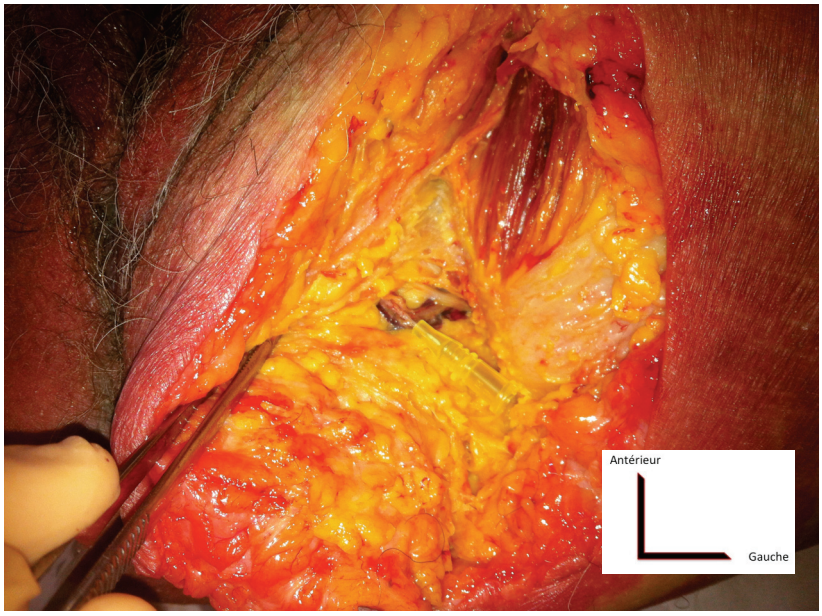

Figure 32 : Artère pudendale interne avec cathéter en place Cadavre en position gynécologique. Mise en place d'un cathéter dans l'artère pudendale interne à gauche après ouverture du canal d'Alcock.

L'étude de l'anatomie se poursuivait une fois que tout l'arbre vasculaire était coloré. Ceci se faisait en général après injection de 2-3 ml de colorant et des petits vaisseaux se visualisaient au niveau de petites lèvres. Puisque les vaisseaux à ce niveau sont très fins et fragiles, la décision d'une dissection (aero-dissection) à l'aide du peroxyde d'hydrogène a été prise (méthode utilisée pour la dissection et de l'identification des petits lymphatiques[64]). Ceci a permis aux tissus de se distendre et de s'écarter afin de faciliter la dissection. Néanmoins au cours des premières dissections nous avons conclu que cette technique était insuffisante pour les objectifs de l'étude et le protocole a été modifié.

Désormais la totalité du périnée était soulevé en conservant la vascularisation provenant par l'artère pudendale interne et aussi par les artères pudendales externes. Ainsi une approche de chaque système a été faite comme décrite ci dessous :

- Le système antérieur a été abordé par une incision de la région inguinale selon la voie d'abord chirurgicale des vaisseaux fémoraux. Une dissection délicate aux loupes grossissantes (magnification trois fois) a permis de repérer au moins une des artères pudendales externes et poser dans sa lumière un cathéter 18 gauge. Le cathéter a été fixé à sa place à l'aide d'un fil. Ensuite, un décollement de tous les tissus mous se faisait sur le plan aponévrotique jusqu'au pubis en ligaturant tous les vaisseaux sectionnés lors de la dissection. A ce stade, le cadavre se positionnait en position gynécologique afin de continuer la dissection de la pièce anatomique et en particulier afin d'accéder aux pédicules pudentaux internes.

- Pour isoler les axes postérieurs, une incision se faisait sur la face postérieure de la cuisse. La dissection se poursuivait jusqu'à la tubérosité ischiatique toujours au dessus du plan aponévrotique des muscles postérieurs de la cuisse. Ensuite en contournant ce relief osseux vers son versant interne, le canal pudendal d'Alcock était incisé pour accéder à l'artère pudendale interne. Une fois ce pédicule vasculo-nerveux identifié, la prochaine étape consistait à enlever une partie de la branche ischiopubienne afin de visualiser mieux ce pédicule et le disséquer le plus proximal possible gardant tous les vaisseaux collatéraux et tous les nerfs. Après, ce pédicule était sectionné à son origine et ceci permettait de

disséquer et libérer tout le périnée jusqu'à la paroi vaginale qui était sectionnée transversalement ainsi que l'urètre. En dernière étape, la dissection permettait de libérer les attaches entre la face postérieure de la paroi vaginale et le rectum. Ainsi la pièce anatomique se libérait complètement en gardant ses deux axes vasculaires antérieurs et les deux postérieurs.

Figure 33 : Pièce de dissection, vue de face (gauche) et vue de la face profonde (droite)

Pièce de dissection. A gauche vue de face et à droite vue de la face profonde. Notez les cathéters dans les artères pudendales externes et internes à l'image de droit. Les 4 cathéters se disposent de la façon suivante : 2 dans les artères pudendales internes et 2 dans les artères pudendales externes.

2.4 Etude radiologique des vaisseaux

La dissection manuelle, même avec les loupes grossissantes, s'étant avérée très délicate, l'étude vasculaire a été faite à l'aide de la tomodensitométrie en utilisant l'injection d'un produit radio-opaque (Omnipaque 350) dilué (1/10). Le produit de contraste a été injecté avec un débit de 0,1ml /s et une acquisition a été obtenue après l'injection de 2ml, ensuite une autre acquisition a été obtenue à 4ml et une acquisition finale à 8 ml. Les paramètres du scanner utilisé étaient les suivants : épaisseur de coupe 0,625mm, 8O Kvp, 300 mA et le temps de rotation à 0,5 s. Ceci est un protocole validé déjà par deux autres publications

étudiant la vascularisation artérielle des lambeaux[65,66]. La même procédure a été répétée pour chaque axe artériel de façon non simultanée. Le processus se terminait quand la pièce anatomique était saturée par le remplissage et un écoulement du produit de contraste était observé par les extrémités de la pièce. Pour certaines pièces, et selon les conseils de radiologues, une angiographie rotationnelle a été effectuée avec reconstruction 3D de l'arbre artériel. L'appareil utilisé était le Philips Integris BN 5000. Le temps de rotation était 4 secondes pendant lequel chaque artère a été injectée 4 ml de produit de contraste avec un débit de 1ml par seconde. Ceci est une nouveauté et n'a pas été utilisé dans la littérature dans des études similaires.

Image 34 : Principe de l'artériographie rotationnelle

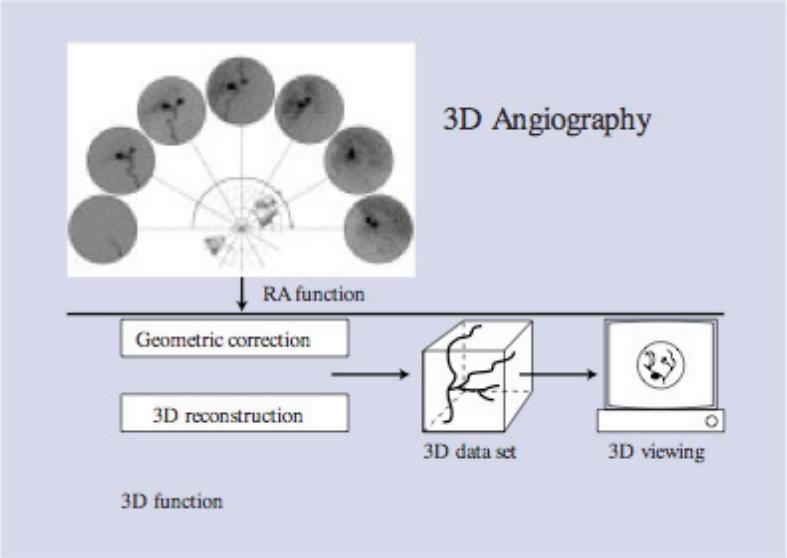

Pendant l'injection du produit de contraste, l'appareil de radiographie par rayons « X » fait des radiographies en même temps qu'une rotation de 180 degrés autour du sujet étudié. Ceci permet la création d'un volume de données qui sont transformées en image 3dimensionnelle.

2.5 Interprétation des données

Les données radiologiques ont été interprétées et analysées avec le logiciel Osirix™ 64bit MD. La fonction « volume rendering » a permis la reconstruction des images 3D de haute qualité afin de pouvoir décrire facilement

l'anatomie artérielle dans l'espace 3dimensionnel. Les pièces ayant une angiographie rotationnelle ont été interprétées avec le logiciel de l'appareil Philips Integris BN 5000.

2.6 La corrosion

Pour contrôler la précision des images radiologiques, l'arbre artériel a été aussi étudié à l'aide de corrosions. Le réseau artériel a été rempli soit avec de l'Altuglas P10™ soit avec du latex™ liquide. Pour identifier l'étendu de l'irrigation de chaque artère utilisée, les artères pudendales internes à gauche on été remplies avec l'Altuglas coloré rouge, les artères pudendales internes à droite avec du latex coloré bleu, les artères pudendales externes à gauche avec du latex coloré bleu et les artères pudendales externes à droite avec de l'Altuglas coloré rouge.

Ensuite, dés que les vaisseaux sont bien remplis, la pièce se reposait pendant 7 jours pour que les produits de remplissages durcissent. Après cette période, une excision en bloc de l'ensemble des organes génitaux externes comportant les grandes lèvres, les petites lèvres et le clitoris se faisait. Ceci a été posé et fixé sur une surface perforée. Cette fixation permettait d'éviter la distorsion de la pièce pendant la corrosion mais aussi permettait la manipulation douce des pièces afin de diminuer les pertes (fractures) du latex ou de l'Altuglas. La surface perforée permettait aussi l'évacuation du liquide de corrosion afin d'être renouvelé jusqu'à la corrosion complète des tissus mous.

La solution aqueuse, 9,6% d'hypochlorite de sodium (NaClO), a été utilisée comme liquide de corrosion (ph :12,5). Un renouvellement de cette solution était nécessaire toutes les trois heures. Ceci permettait d'obtenir des

corrosions rapides et complètes. Toutes les trois heures les pièces ont été rincées à l'eau et photographiées.

2.7 Les méthodes d'observation

A la fin de la corrosion, les différents vaisseaux ont été identifiés et décrits par l'observateur principal qui était l'auteur de cette thèse. Afin d'enregistrer les résultats de cette étude et de permettre une vérification, chaque pièce a été photographiée à la fin du processus. Cet enregistrement photographique a été fait de façon standardisée. Sous lumière artificielle, l'appareil utilisé était un Nikon D50, sur fond bleu. Ensuite les photographies étaient enregistrées et analysées à l'aide du logiciel Adobe Photoshop C55.1 ®.

2.8 Evaluation

Une fois les données de dissection recueillies, elles ont été comparées aux données photographiques et aux données radiologiques. Ces données ont été évaluées avec les critères suivants :

- Age du sujet étudié
- Dimensions des petites lèvres
- Nombre des vaisseaux présents à la surface des petites lèvres
- Origine des vaisseaux (distance relative en mm de la fourche postérieure)
- Orientation des vaisseaux (par rapport à l'axe des petites lèvres)
- Présence d'anastomose entre le réseau antérieur et postérieur

L'analyse et la description des résultats a été fait avec le logiciel SPSS V20 IBM ®

L'origine des artères à la base des petites lèvres a été mesurée avec le logiciel Osirix et aussi avec le logiciel Philips pour les clichés d'angiographie rotationnelle. La description de leur origine consistait à mesurer la distance de leur émergence à la base de la petite lèvre par rapport à la fourchette postérieure. Ensuite, cette distance était divisée par la longueur de la petite lèvre afin d'avoir un pourcentage. Ceci permettrait de cartographier toutes les émergences artérielles en pourcentage de la longueur de la petite lèvre et ainsi décrire précisément les émergences des ces structures. Ensuite, toutes les émergences des artères identifiées ont été cartographiées sur un schéma et la moyenne de chaque point d'émergence était dessinée afin de représenter l'anatomie des artères des petites lèvres.

PARTIE III

3 Résultats

3.1 Description de la population

11 cadavres frais ont été disséqués. La dissection des Sujet No 10 et 11 était un échec et des résultats concernant la vascularisation artérielle n'ont pas pu être obtenus pour ces cadavres. Les sujets, les mesures et la méthode d'étude des pièces anatomiques sont cités dans le tableau ci dessous.

Tableau 2 : Mesures des petites lèvres de sujets étudiés

No	Age	A (mm)	B dt(mm)	B gc(mm)	C dt(mm)	C gc (mm)	D dt(mm)	D gc(mm)	Clitoris
I	88	56	39	39	17	17	14	14	2
II	55	58	34	23	15	17	16	17	1
III	83	65	40	40	9	9	15	15	1
IV	88	42	31	29	31	26	9	9	2
V	83	42	42	32	29	29	22	14	3
VI	93	56	32	27	19	18	9	9	1
VII	94	38	17	26	12	14	7	7	1
VIII	94	27	25	26	20	20	12	11	1
IX	83	57	33	34	28	27	17	16	1
X	80	53	44	42	23	22	9	8	2
XI	85	47	32	35	25	26	12	11	2

Tableau 3 : Résumé des méthodes d'étude utilisées pour chaque sujet

No	Méthode d'étude
I	TDM ET CORROSION
II	TDM ET CORROSION ET ANGIOGRAPHIE ROTATIONELLE
III	SCAN
IV	TDM ET CORROSION
V	TDM ET CORROSION
VI	TDM ET CORROSION ET ANGIOGRAPHIE ROTATIONELLE
VII	TDM ET CORROSION ET ANGIOGRAPHIE ROTATIONELLE
VIII	TDM ET CORROSION ET ANGIOGRAPHIE ROTATIONELLE
IX	CORROSION
X	ECHEC
XI	ECHEC

TDM: tomodensitométrie

Tableau 4 : Résumé des méthodes d'étude utilisés

Etude	Nombre de sujets
TDM	7
Angiographie rotationnelle	4
Corrosion	8

L'analyse descriptive des mesures initiales est citée sur le tableau ci dessous

Tableau 5 : Analyse de différentes mensurations de petites lèvres

Analyse Descriptive				
	Min	Max	Moyenne	Ecart type
Âge	55	94	84.18	10.83
A	27	65	49.18	11.05
B droite	17	44	33.55	7.81
B gauche	23	42	32.09	6.43
C droite	9	31	20.73	7.17
C gauche	9	29	20.45	6.19
D droite	7	22	12.91	4.44
D gauche	7	17	11.91	3.45
B/A Droite	.4	1.0	.70	.17
B/A gauche	.4	1.0	.67	.15
D/B droite	.2	.5	.39	.10
D/B gauche	.2	.7	.38	.14

Ce tableau montre que l'âge moyen de sujets étudiés était de 84 ans. La longueur moyenne de l'introitus était 49,18mm. La largeur maximale des petites lèvres était environ 20mm. La largeur maximale se situe au 62èmè percentile de la longueur de la petite lèvre par rapport à la fourche postérieure.

Nous avons analysé les 11 sujets en fonction de la description du capuchon clitoridien. Les résultats sont présentés dans le tableau ci-contre

Capuchon clitoridien			
		Fréquence	%
Type	I	6	54.5
	II	4	36.4
	III	1	9.1
	Total	11	100.0

Tableau 6 : Fréquences de différents types de capuchons clitoridiens.

3.2 Résultats de l'objectif principal

Présentation pour chaque sujet, l'observation et analyse issues des dissections, des tomodensitométries, des angiographies rotationnelles et des corrosions.

3.2.1 Sujet No 1 :

Figure 35 : Pièce de dissection du Sujet No 1

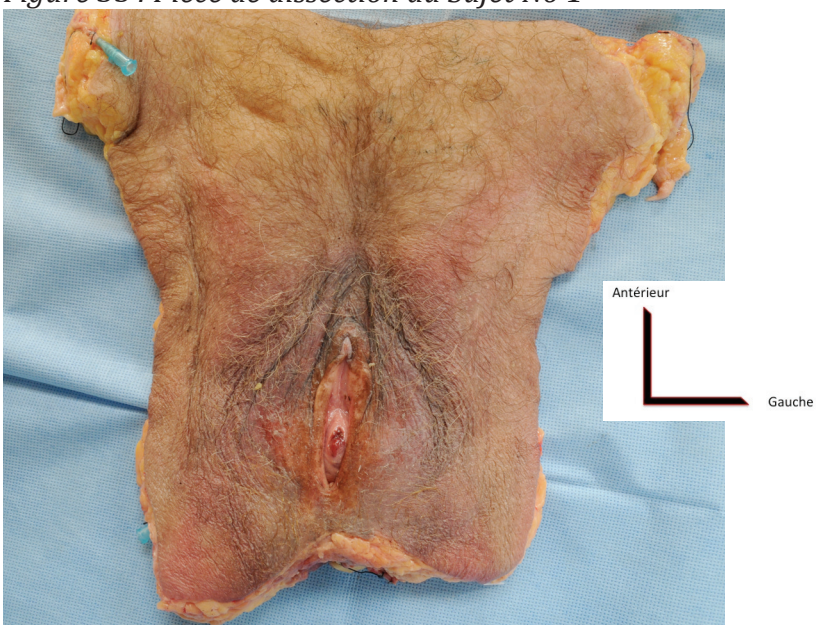

Image après la dissection et avant l'analyse. Les cathéters sont en place

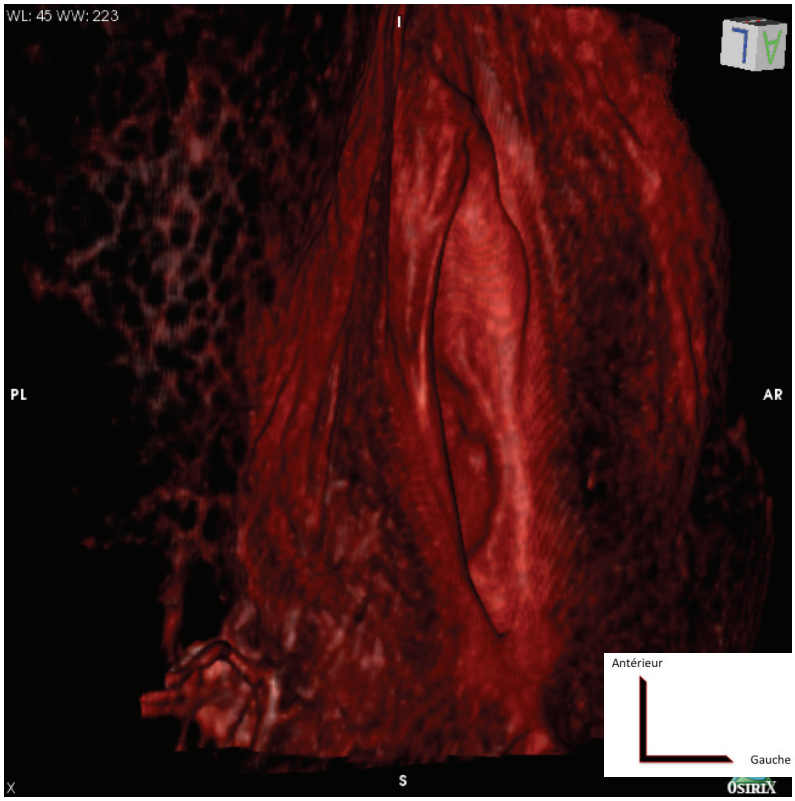

Figure 36 : Analyse tomodensitométrique.

Reconstruction 3Dimensionnelle. Aspect extérieur afin s'orienter avant l'analyse des vaisseaux.

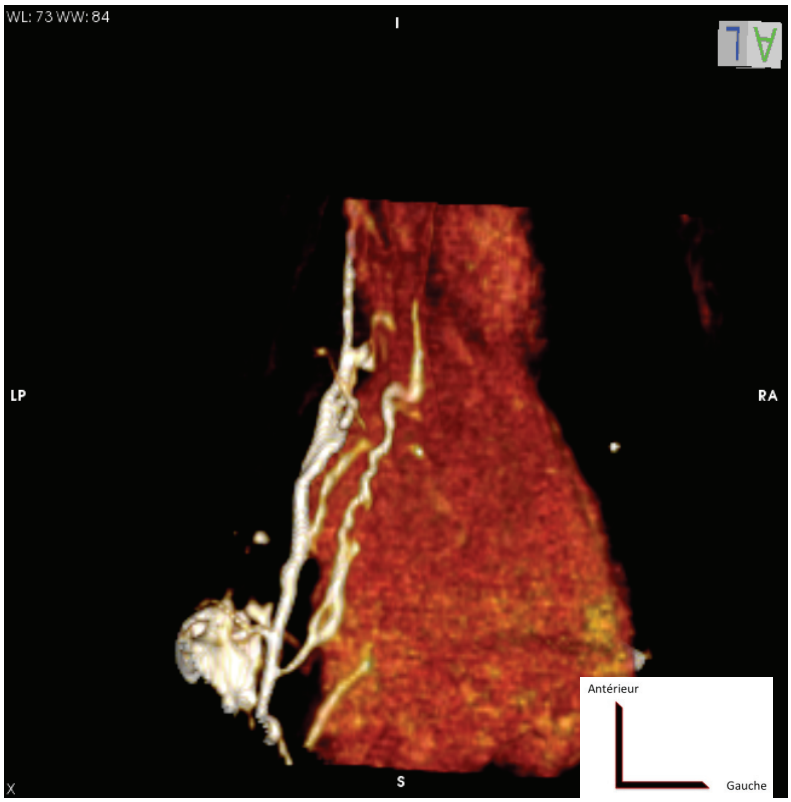

Figure 37 : Analyse tomodensitométrique.

Effacement partiel des parties molles afin de visualiser les vaisseaux injectés par produit de contraste. Notez une artère centrale qui longe le bord libre, deux branches postérieures et une branche antérieure.

Figure 38 : Image de corrosion

Corrosion précoce. Vue oblique gauche
Visualisation d'une artère centrale dominante (flèche jaune), plusieurs artérioles dont deux plus importantes postérieures (flèches vertes) et une antérieure par rapport à l'artère centrale (flèche rouge).

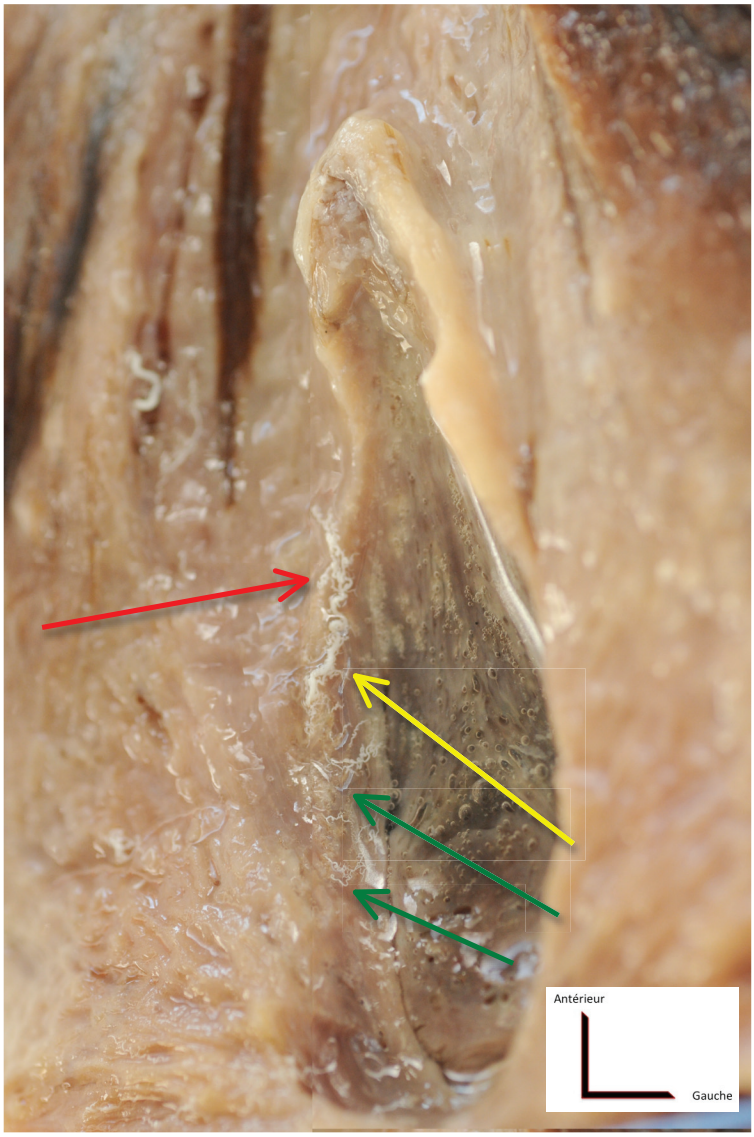

Figure 39 : Image de corrosion

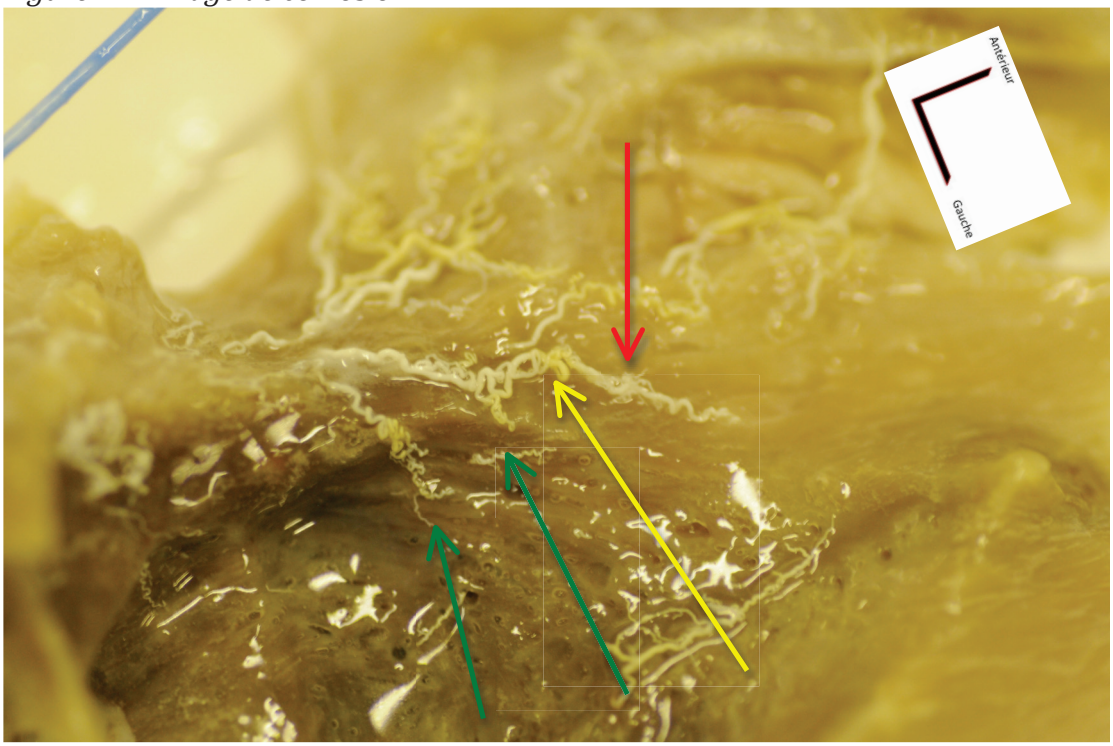

Corrosion avancée.

Les vaisseaux sont visualisés de façon plus claire en sachant qu'un certain nombre de rameaux fins est perdu pendant le processus de rinçage des pièces.

3.2.2 Sujet No 2

Figure 40 : Image de dissection du sujet No 2

Figure 41: Les vaisseaux de la petite lèvre droite. Le sustème postérieur droit

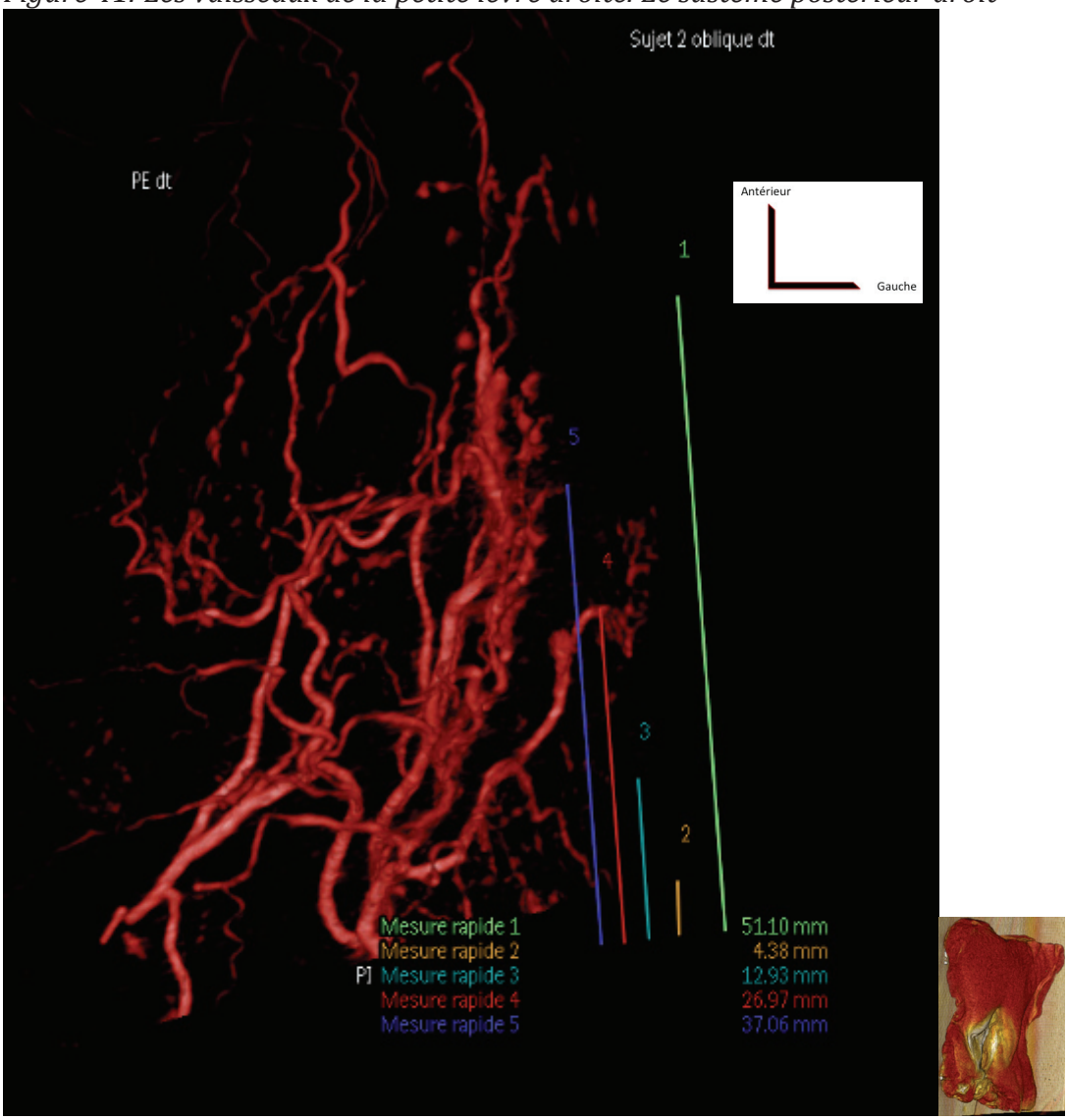

Angiographie rotationnelle de l'artère pudendale interne droite du sujet No 2. Vue oblique droite.

Les mesures sont par rapport à la fourchette postérieure :

No1 : Longueur de l'introitus

No2 : Distance de la première branche postérieure par rapport à la fourche

No3 : Distance de la deuxième branche postérieure

No4 : Distance de l'artère centrale

No5 : Distance de l'artère antérieure

Figure 42 : Les vaisseaux de la petite lèvre gauche. Le système postérieur gauche

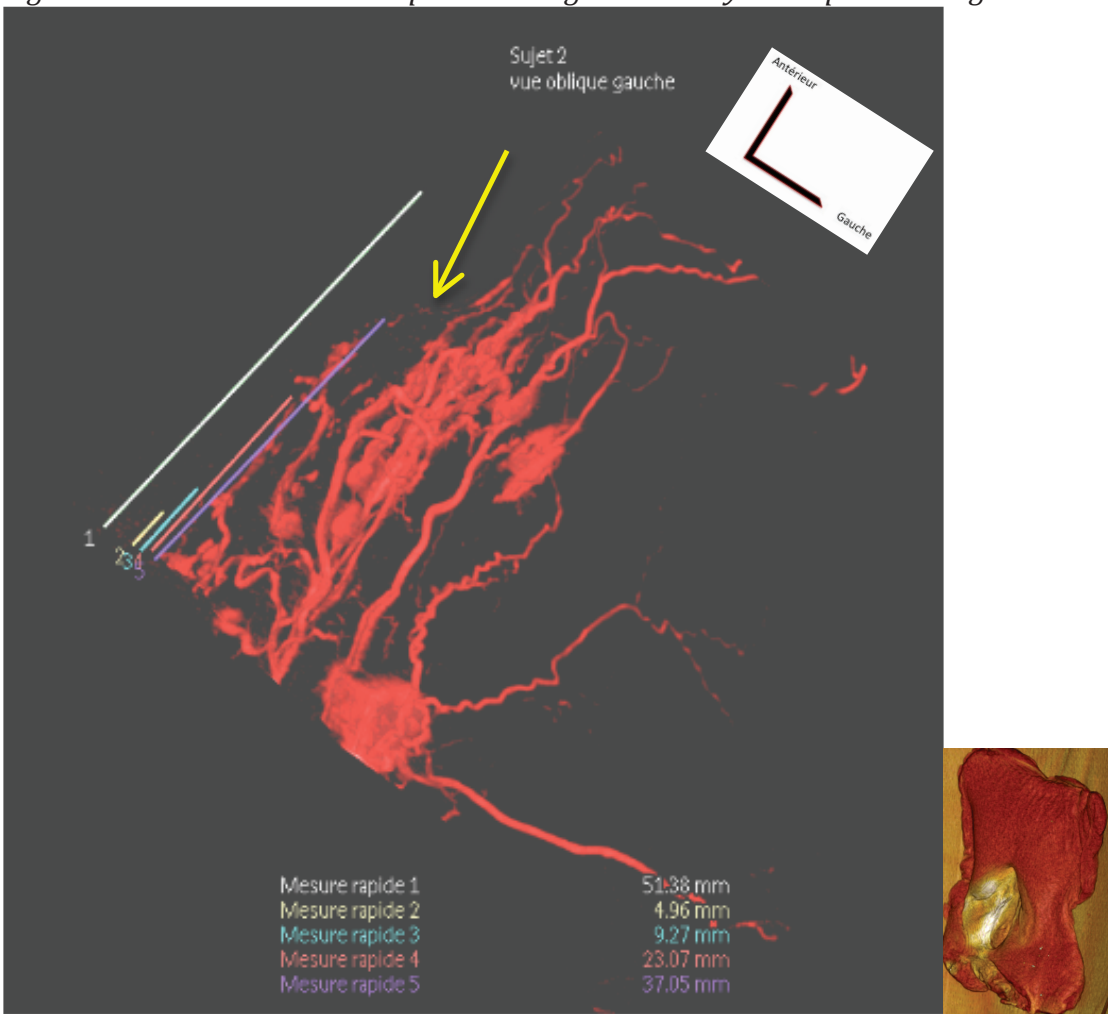

Angiographie rotationnelle de l'artère pudendale interne gauche. Vue oblique gauche.
Les mêmes mesures que le coté droit. Notez le rameau très fin qui anastomose les deux systèmes (flèche jaune).

Figure 43 : La pudendale externe droite et le système antérieur

Artère pudendale externe droite. Vue oblique droite.

Notez les branches pour le capuchon clitoridien (flèche jaune) et les branches anastomotiques avec le système postérieur (flèche verte).

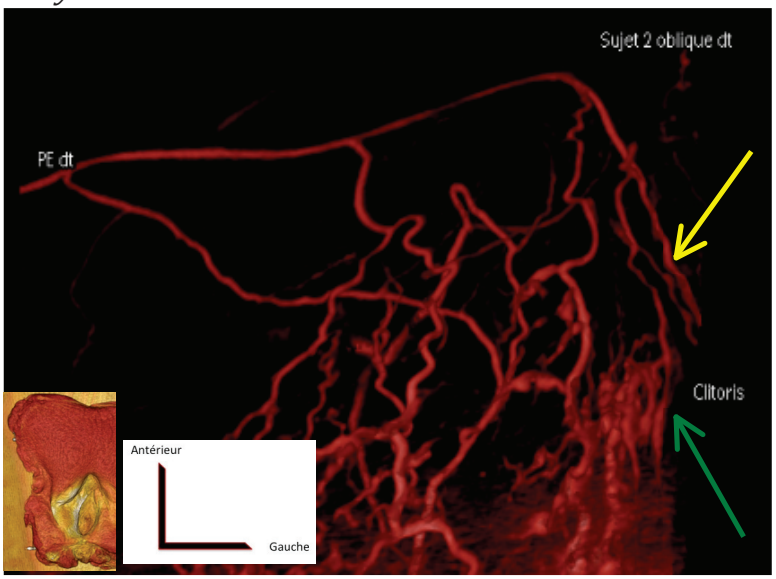

Figure 44 : La pudendale externe gauche et le système antérieur gauche

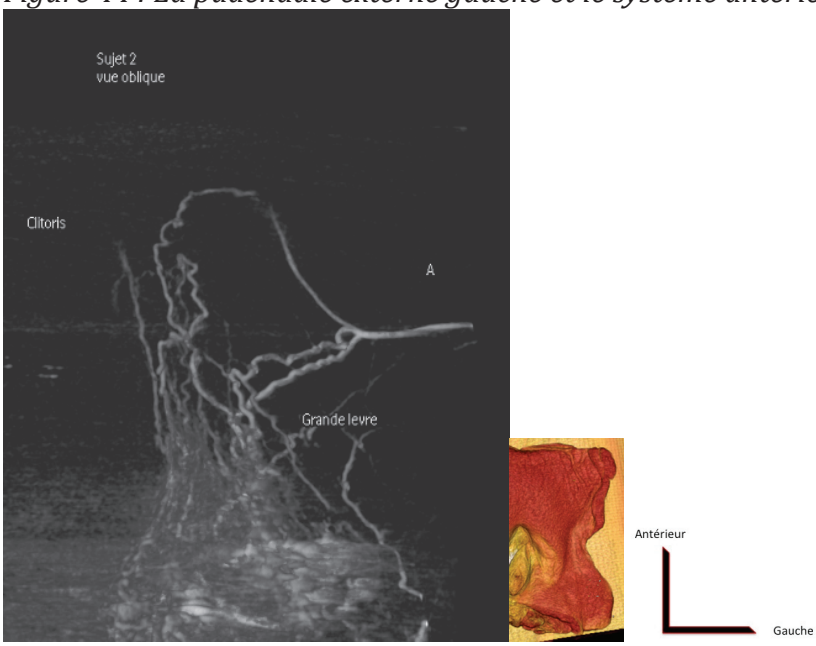

Artère pudendale externe gauche. Vue oblique
Notez la faible participation au clitoris de cet axe.

Figure 45 : Vu globale des deux systèmes antérieurs

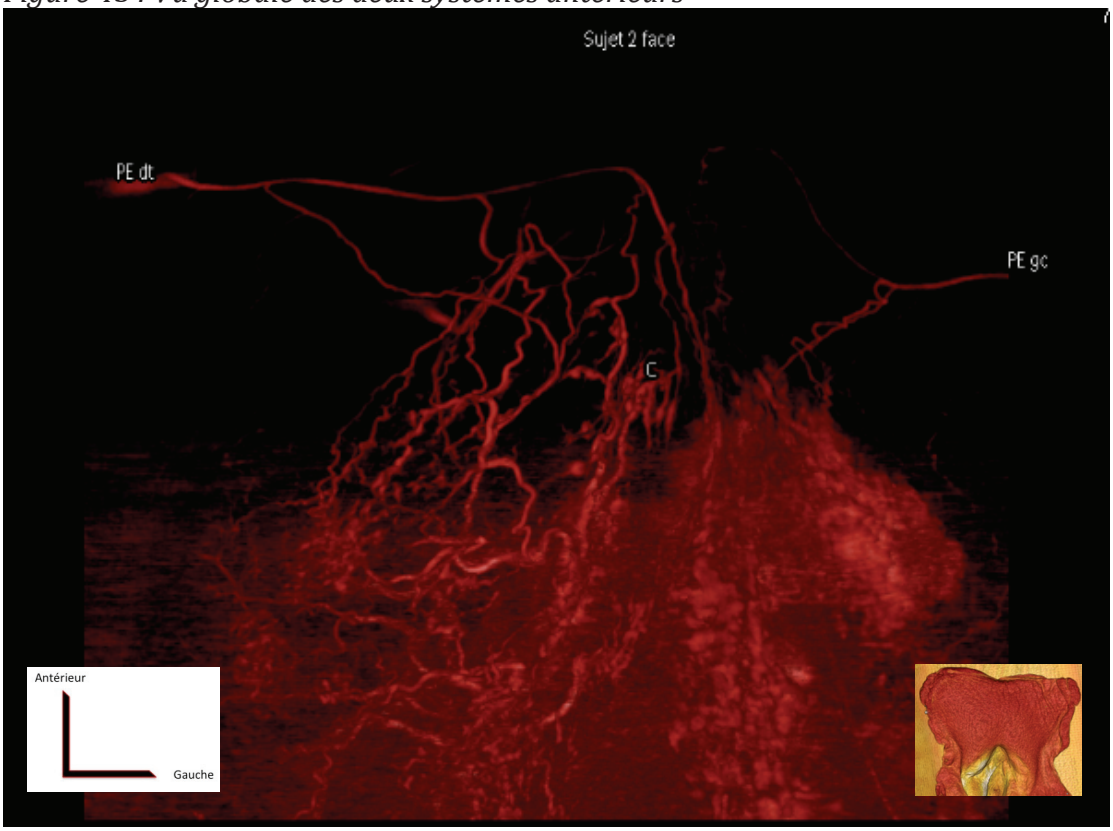

L'ensemble des deux axes antérieurs. Vue de face
Notez le clitoris(C)

Figure 46 : Image de corrosion

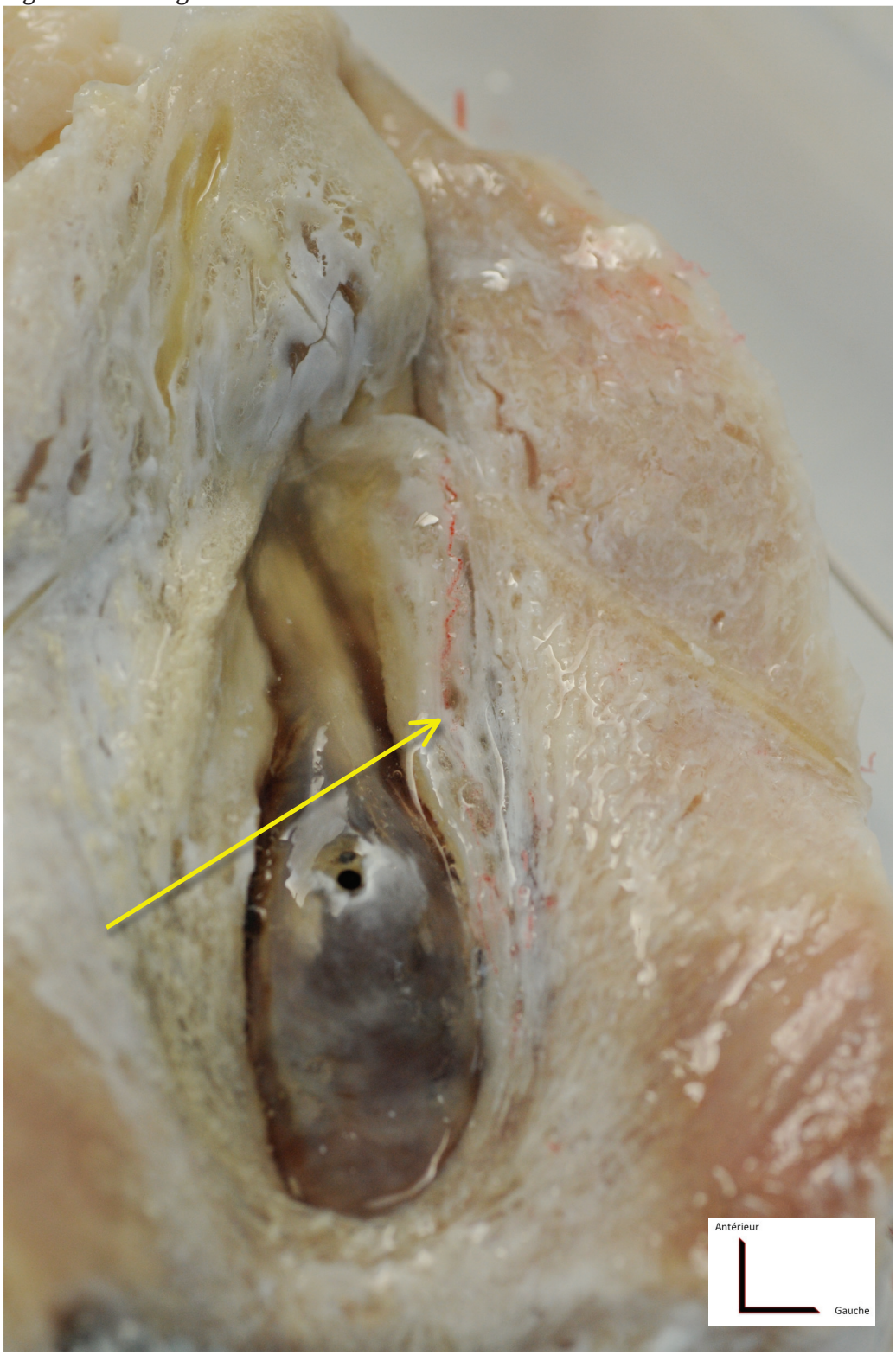

Corrosion précoce.
La petite lèvre gauche présente une artère centrale qui, après son émergence (flèche jaune), atteint le bord libre et suit un cheminement crânial. La petite lèvre droite présente une anatomie similaire. Par contre, le latex a été décoloré par la solution corrosive. En plus, le petit poids moléculaire du latex lui permet de remplir des vaisseaux plus petits. Donc les artères sont mal visualisées dans l'amas des artérioles.

Figure 47 : Image de corrosion

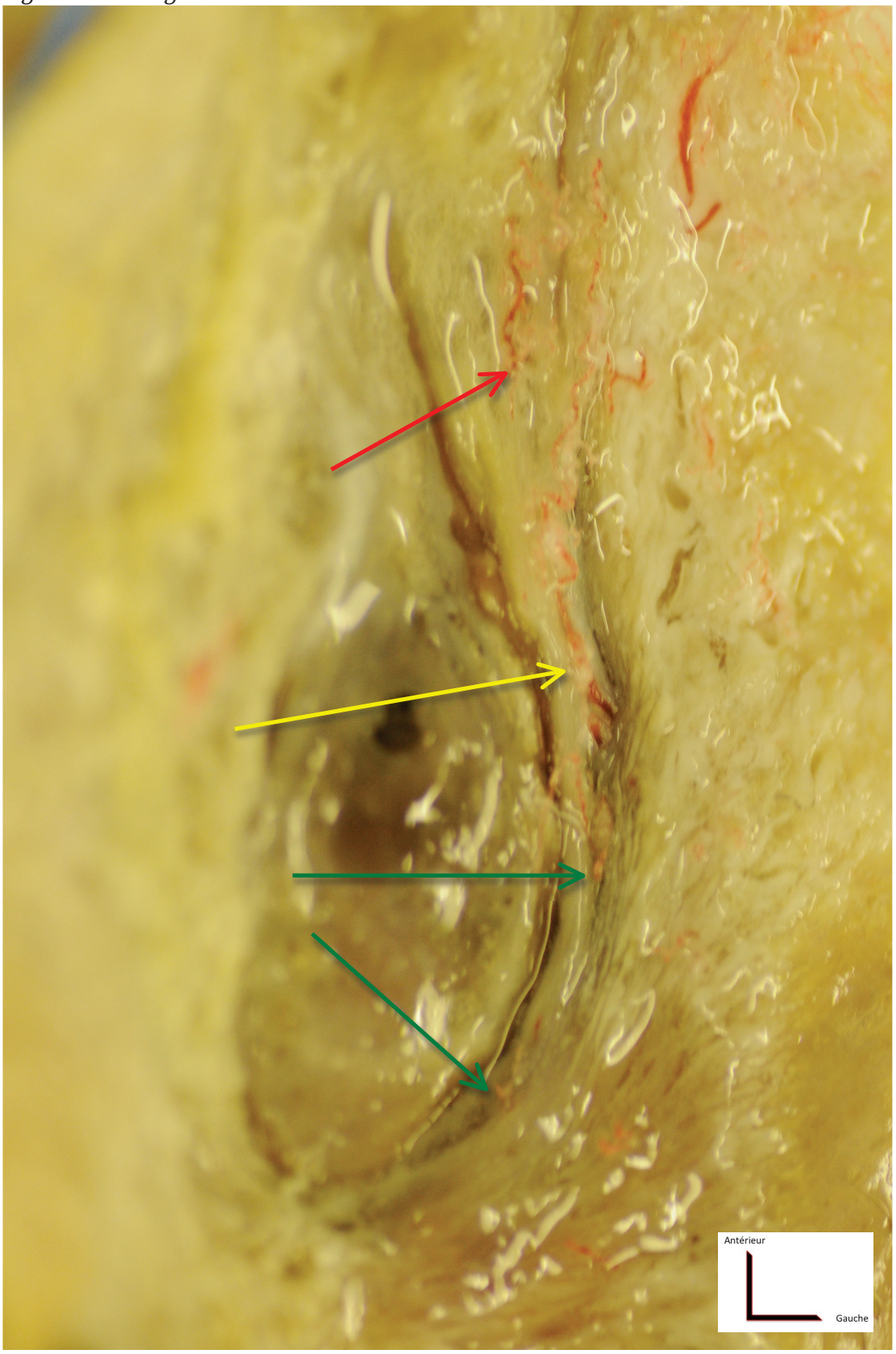

Corrosion plus avancée

Les vaisseaux postérieurs (flèches vertes) et antérieurs (flèche rouge) apparaissent.

Figure 48 : Image de corrosion. Le clitoris

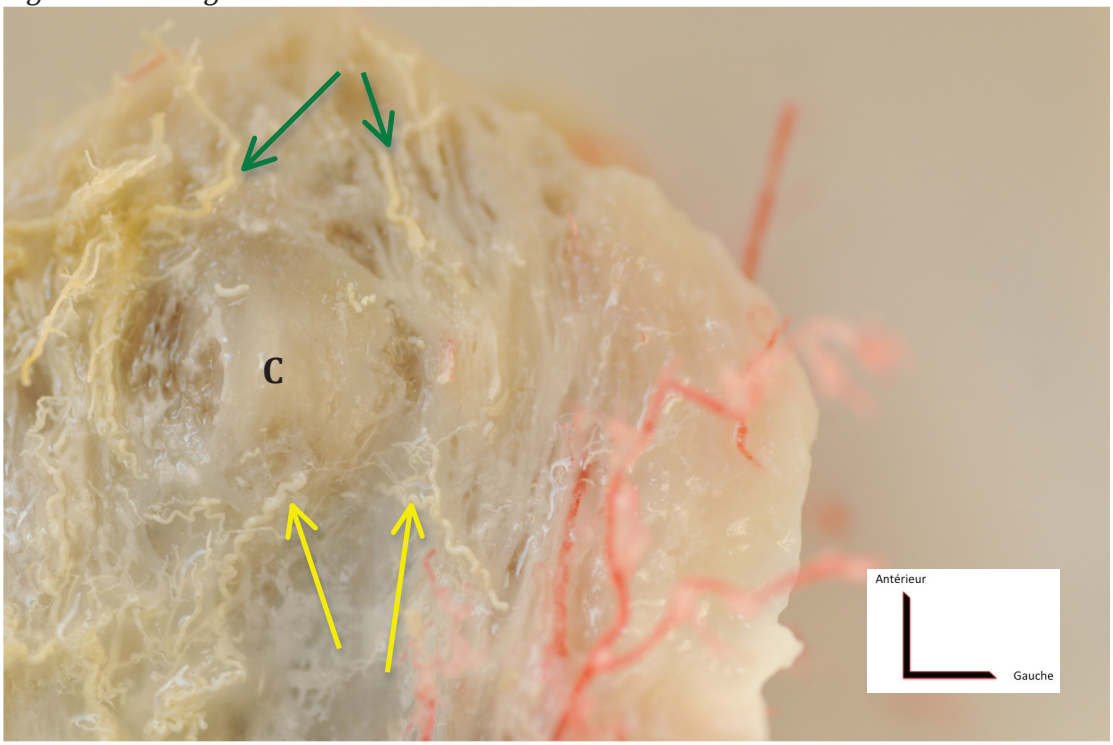

Corrosion avancée.
Vue du clitoris (C). Visualisation des artères des freins clitoridiens (flèches jaunes) (issues du système antérieur) qui s'anastomosent avec les artères labiales et ainsi avec le système postérieur. On peut aussi visualiser les artères du capuchon clitoridien (flèches vertes) qui, eux aussi, s'anastomosent avec le système postérieur au niveau des petites lèvres.

3.2.3 Sujet No 3

Figure 49 : Image de dissection du sujet No 3

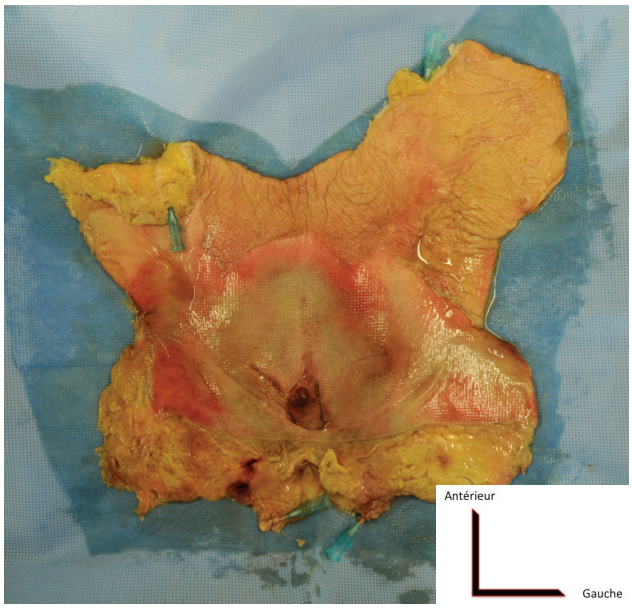

Ce sujet était peu exploitable car les petites lèvres étaient absentes et l'introitus était fusionné à sa partie supérieure. Le clitoris était aussi atrophié et les vaisseaux très athéromateux.

Figure 50 : Analyse tomodensitométrique

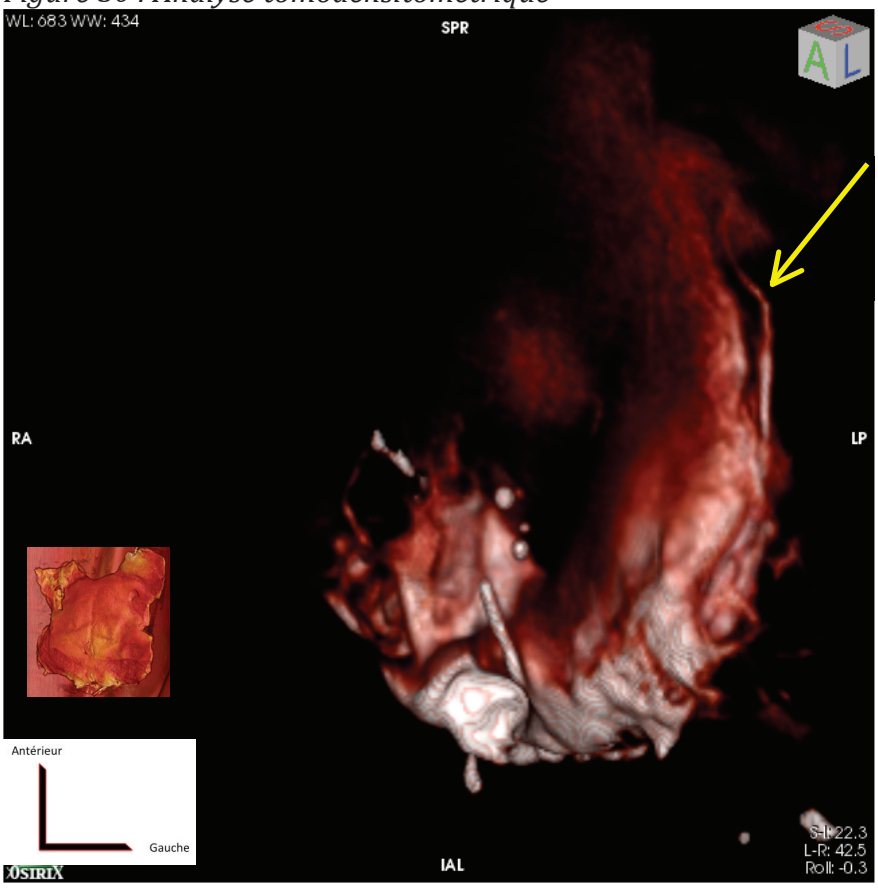

Artère pudendale interne gauche. Vue oblique gauche.

Notez la branche située à la racine de l'emplacement théorique des petites lèvres.

Nous ne pouvons pas visualiser les branches pour les petites lèvres car ces dernières sont absentes.

Figure 51 : Analyse tomodensitométrique

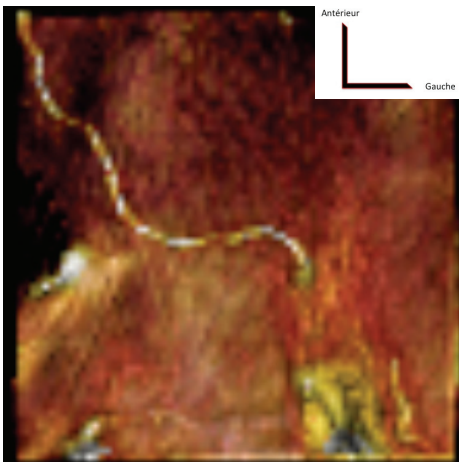

Artère pudendale externe droite. Vue oblique droite

Notez le trajet direct vers le clitoris. Peu de branches étaient visibles et l'image était de mauvaise qualité.

Ce sujet n'a pas été pris en compte pour l'analyse

3.2.4 Sujet No 4

Figure 52 : Image de la pièce de dissection du sujet No 4

Figure 53 : Image d'analyse tomodensitométrique. L'aspect cutané

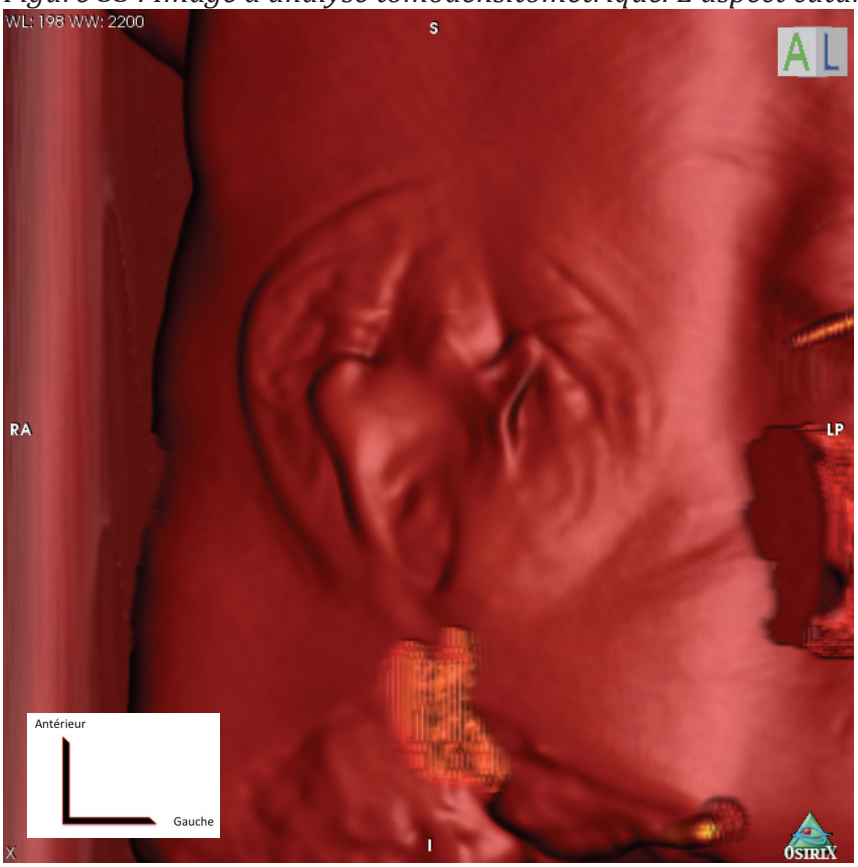

Présentation de la reconstruction après tomodensitométrie. Vue cutanée oblique gauche

Figure 54 : Analyse tomodensitométrique : Les vaisseaux à gauche

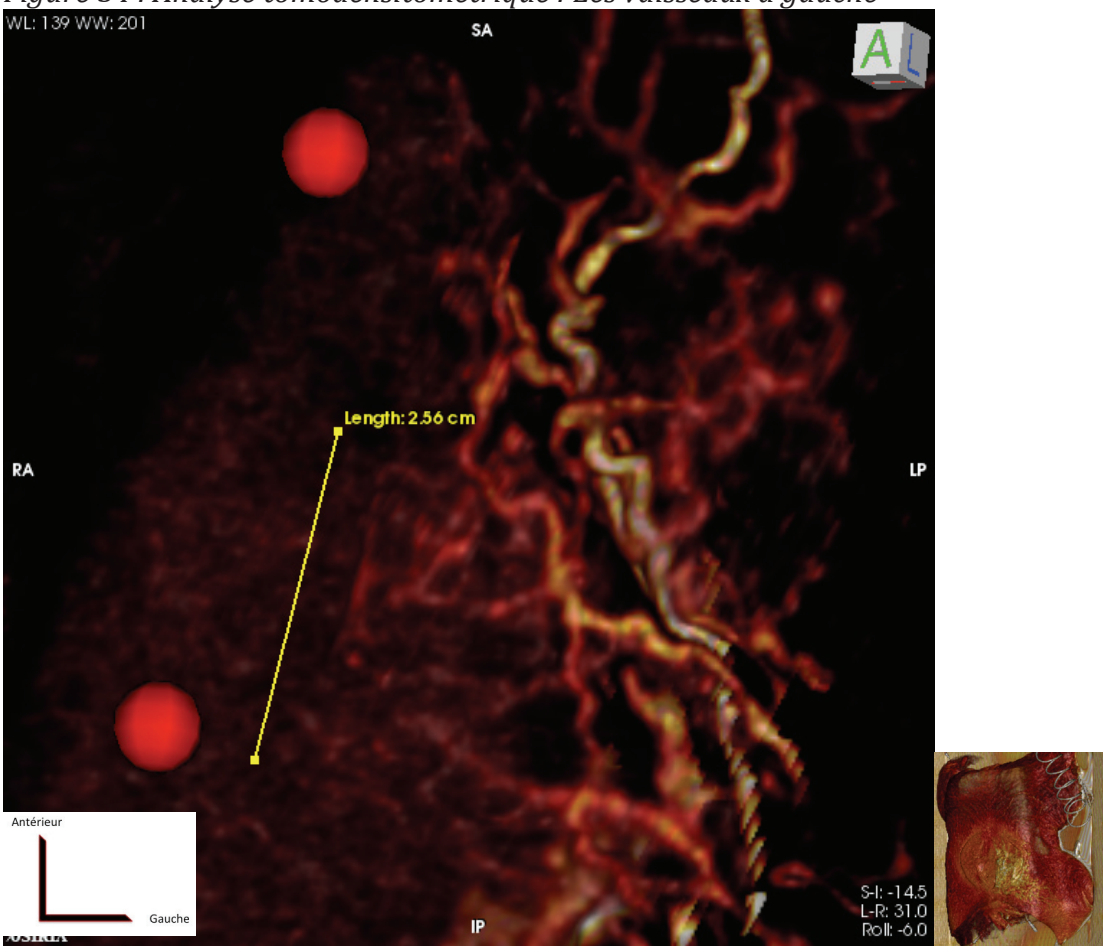

Artère pudendale interne gauche. Vue oblique gauche.
Notez la distance de l'artère centrale qui longe le bord libre. Les points rouges représentent les limites de l'introitus.

Figure 55 : Coupe coronale de scanner

Coupe axiale avant reconstruction.
Notez la pénétration de l'artère centrale et son trajet jusqu'au bord libre de la petite lèvre.

Figure 56 : Analyse tomodensitométrique du système antérieur gauche

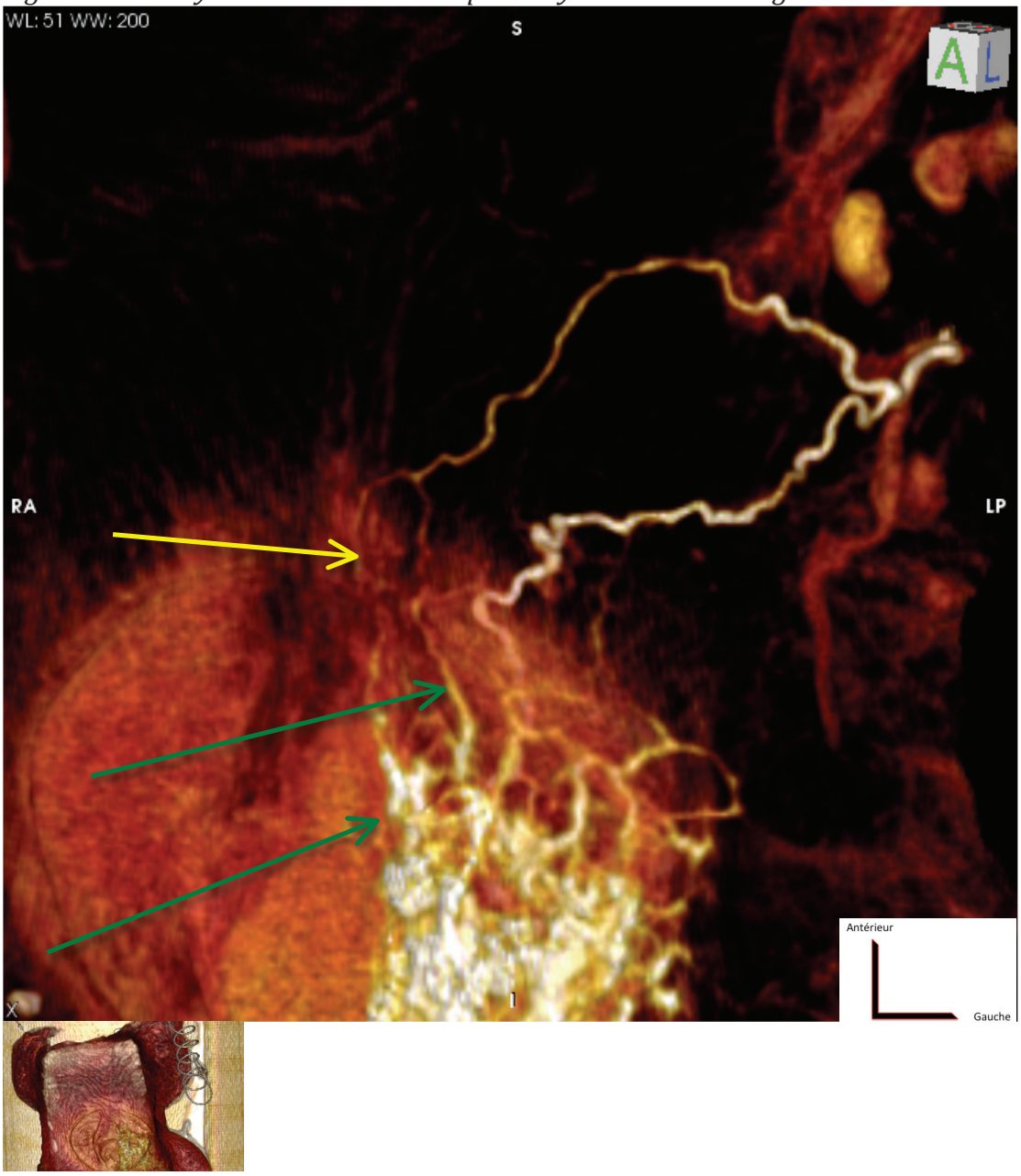

Pudendale externe gauche. Vue oblique gauche.
Notez la branche pour le clitoris (flèche jaune) et les anastomoses avec le système postérieur (flèches vertes).

Figure 57 et 58: Image de corrosion
Début de la corrosion. Injection de l'artère pudendale interne gauche avec du latex coloré bleu. Notez le trajet de l'artère centrale à gauche

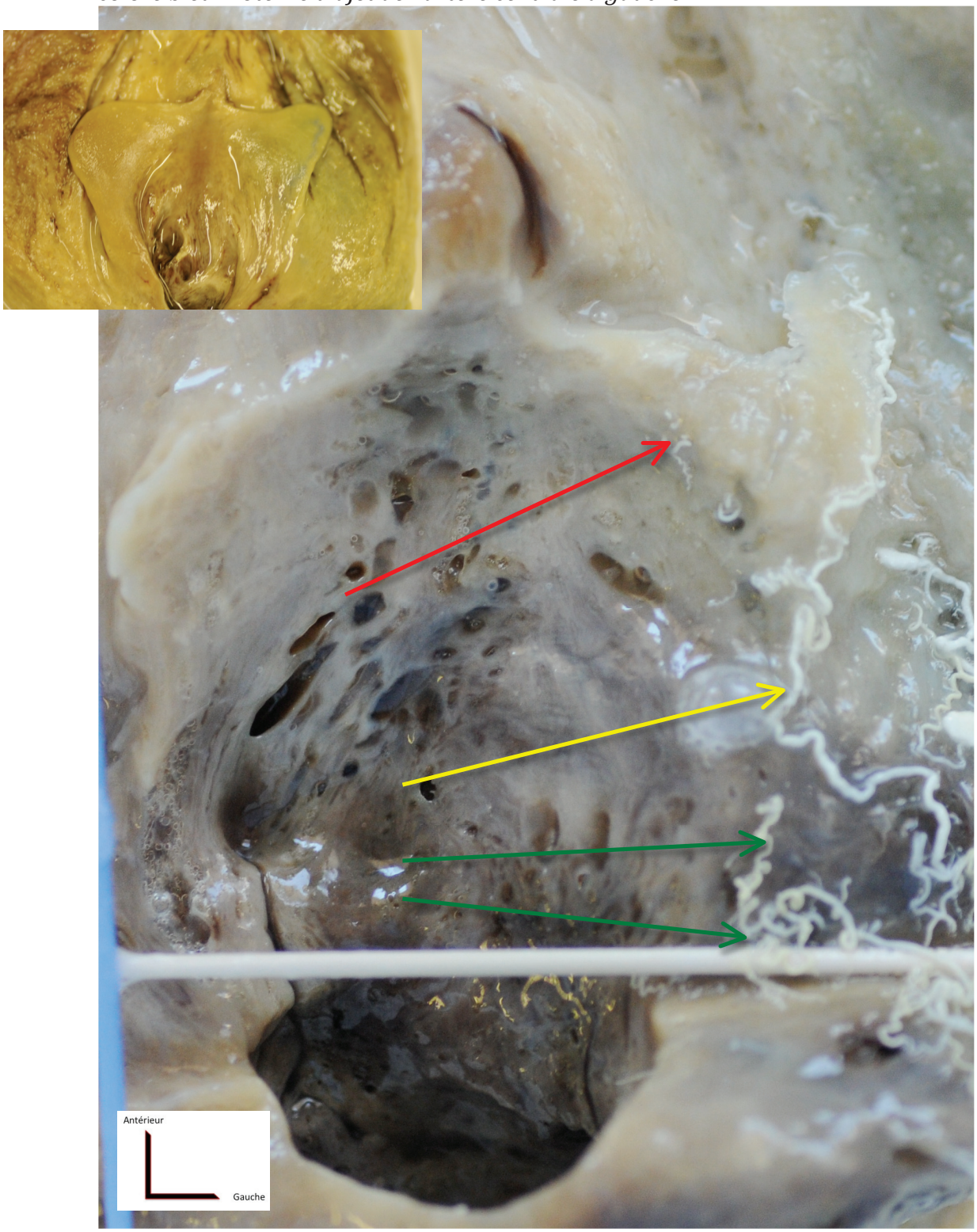

Corrosion progressive. Vue de face. Décoloration du latex par la solution

Vérification des images radiologiques. Notez la branche centrale (flèche jaune) ainsi que les branches postérieures (flèches vertes) et la branche antérieure (flèche rouge).

3.2.5 Sujet No 5

Figure 59 : Pièce de dissection du sujet No 5

Figure 60 : Image tomodensitométrique : Les vaisseaux

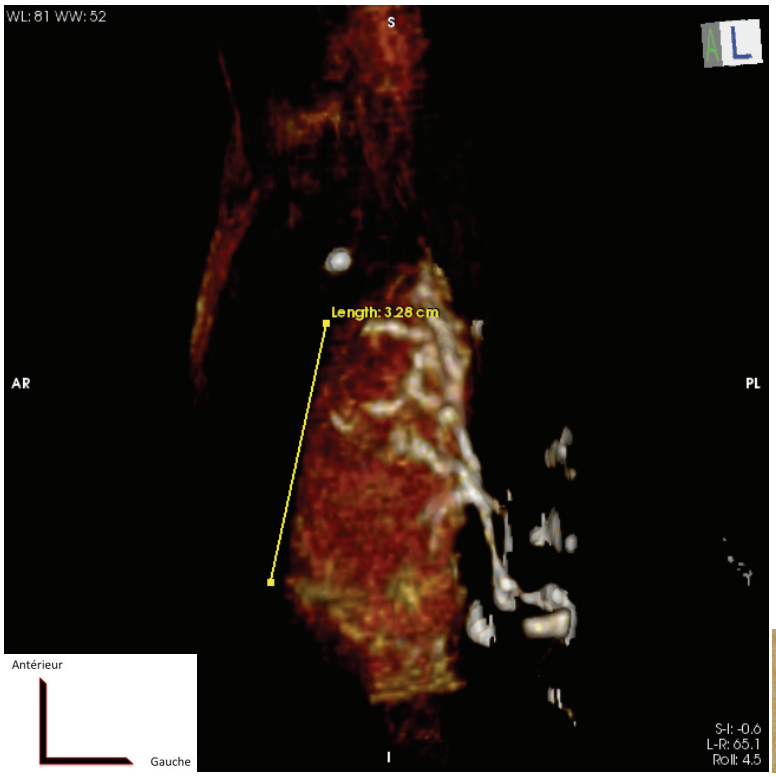

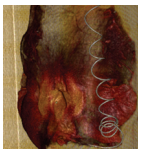

Artère pudendale interne gauche. Vue oblique gauche

Mesure de l'origine de l'artère centrale par rapport à la fourchette postérieure

Figure 61 et 62 :
Corrosion après injection de latex bilatéral

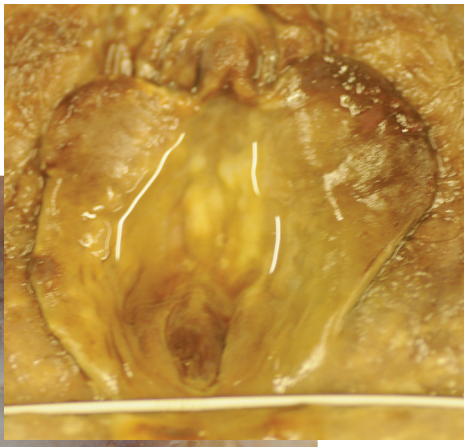

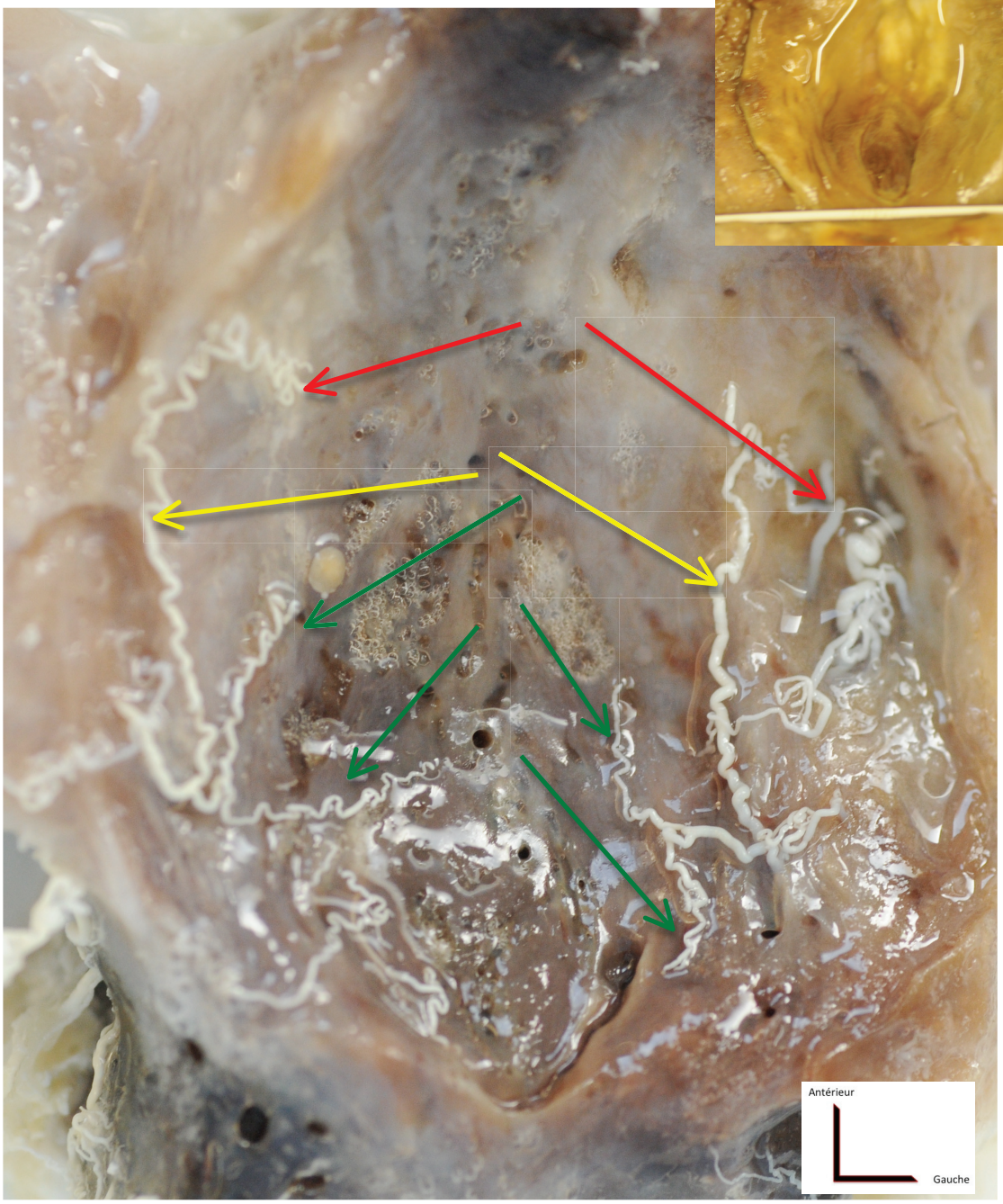

Présentation après corrosion.

Notez l'artère centrale (flèches jaunes), les deux postérieures (flèches vertes) et la branche antérieure (flèches rouges). A cause de la corrosion avancée et la perte de support des vaisseaux, leur orientation est légèrement modifiée.

3.2.6 Sujet No 6

Figure 63 : Pièce de dissection du sujet No 6

Figure 64 : Artériographie rotationnelle

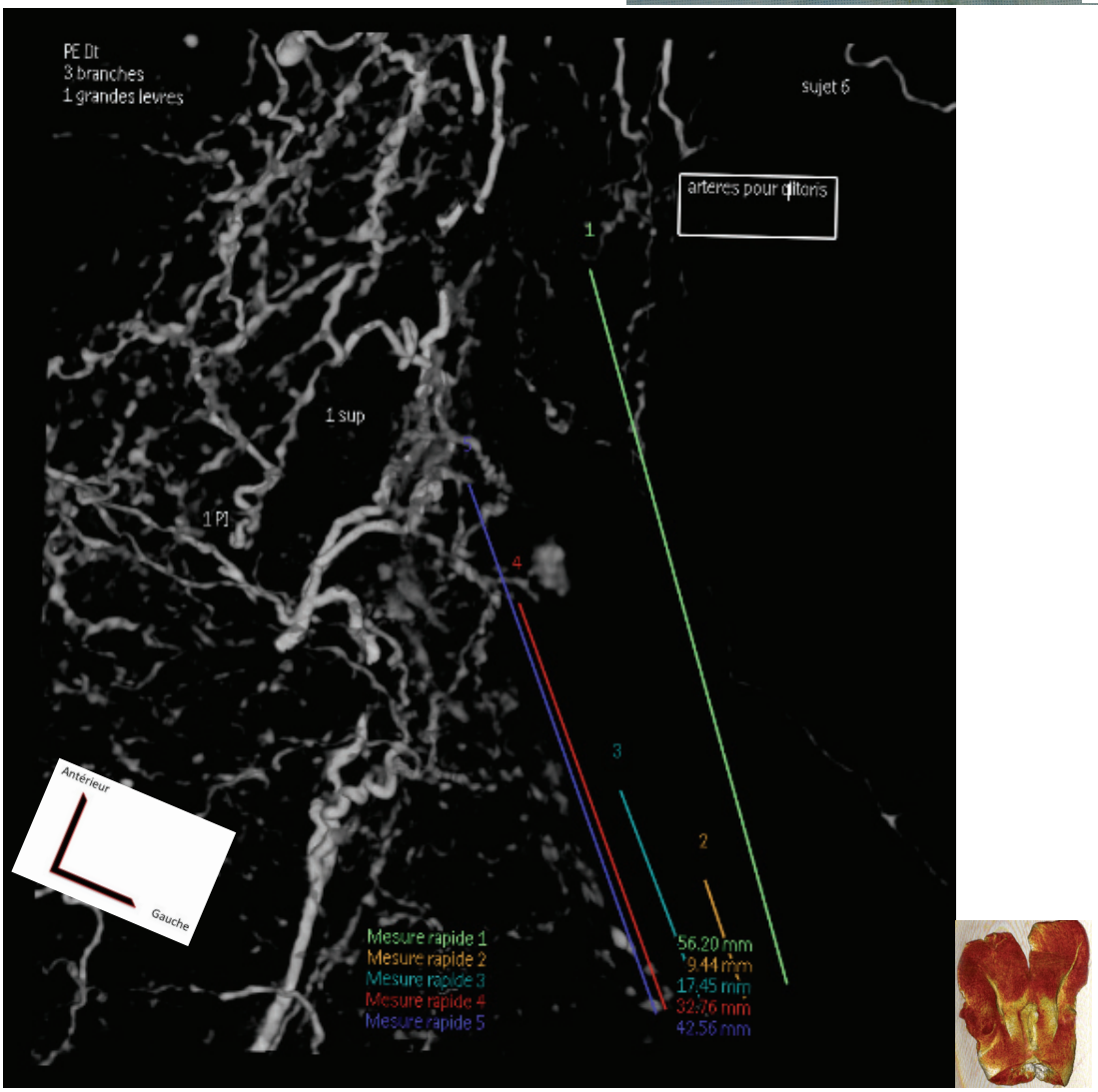

Etude de l'artère pudendale interne droite. Vue oblique droite

Mesures des artères de la lèvre droite. Notez les artères pour le capuchon clitoridien

Figure 65 : Vue de petite lèvre droite

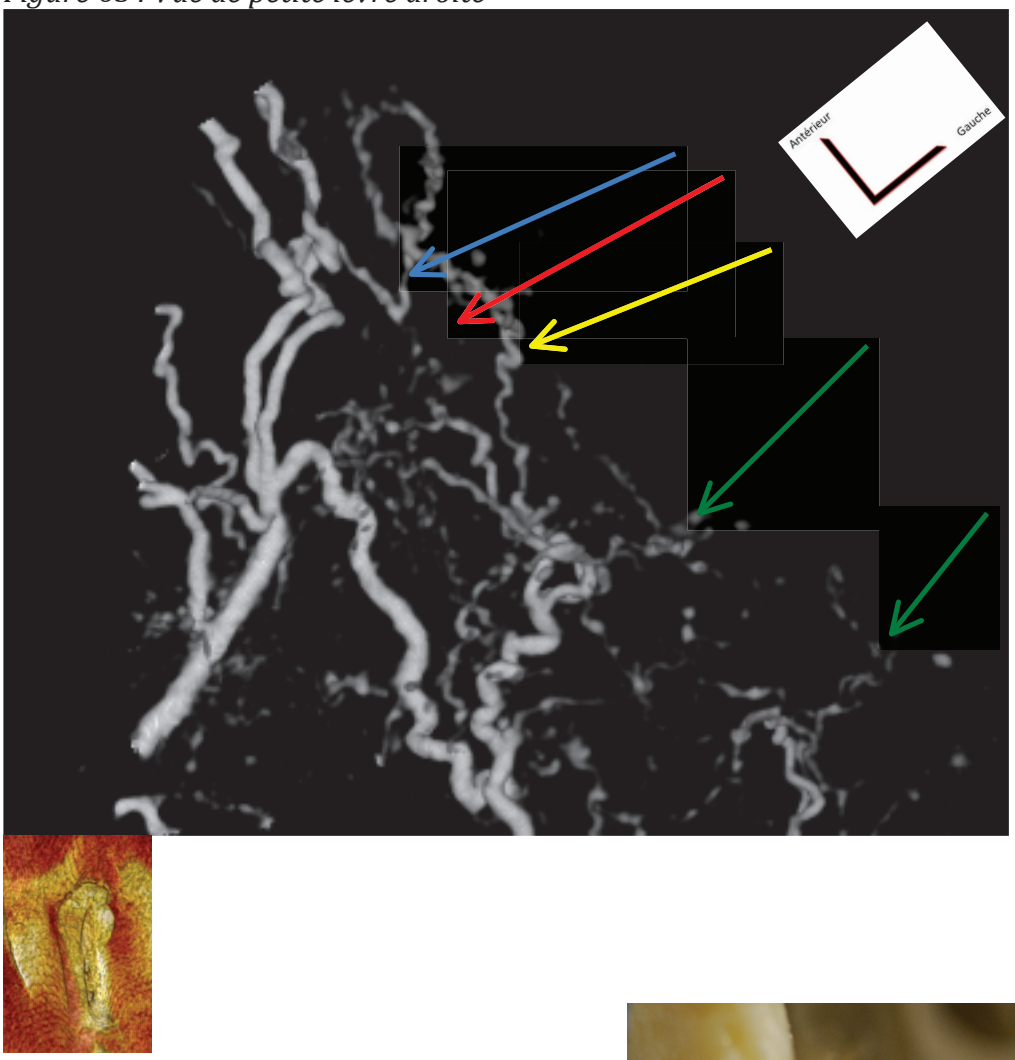

Vue oblique de la petite lèvre droite.

Notez les branches postérieures (flèches vertes), l'artère centrale (flèche jaune) et la branche antérieure (flèche rouge). Notez aussi la communication avec le système antérieur (flèche bleu).

Figure 66 : Image de corrosion

Notez les artérioles extrêmement fines de la face latérale de la petite lèvre droite

3.2.7 Sujet No 7

Figure 67 : Pièce de dissection du sujet No 7

Figure 68 : Artériographie rotationnelle des vaisseaux du capuchon clitoridien

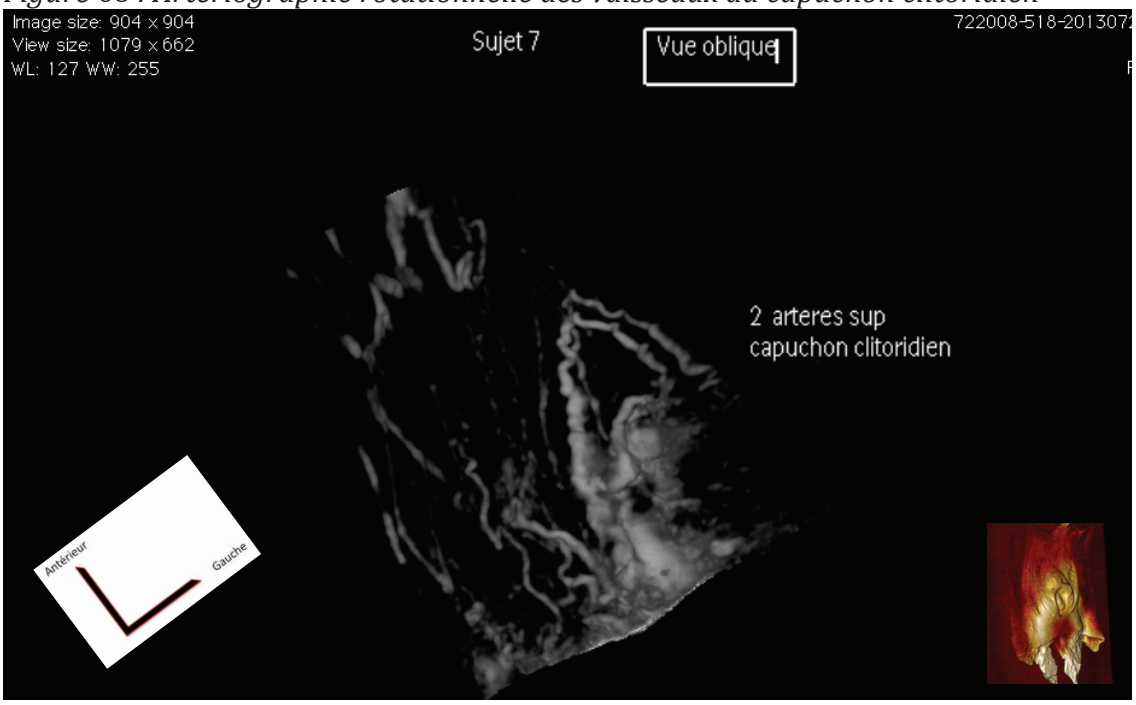

Vue oblique droite.

Notez les deux artères du capuchon clitoridien alimentées par le système postérieur.

Figure 69 : Angiographie rotationnelle de la petite lèvre gauche

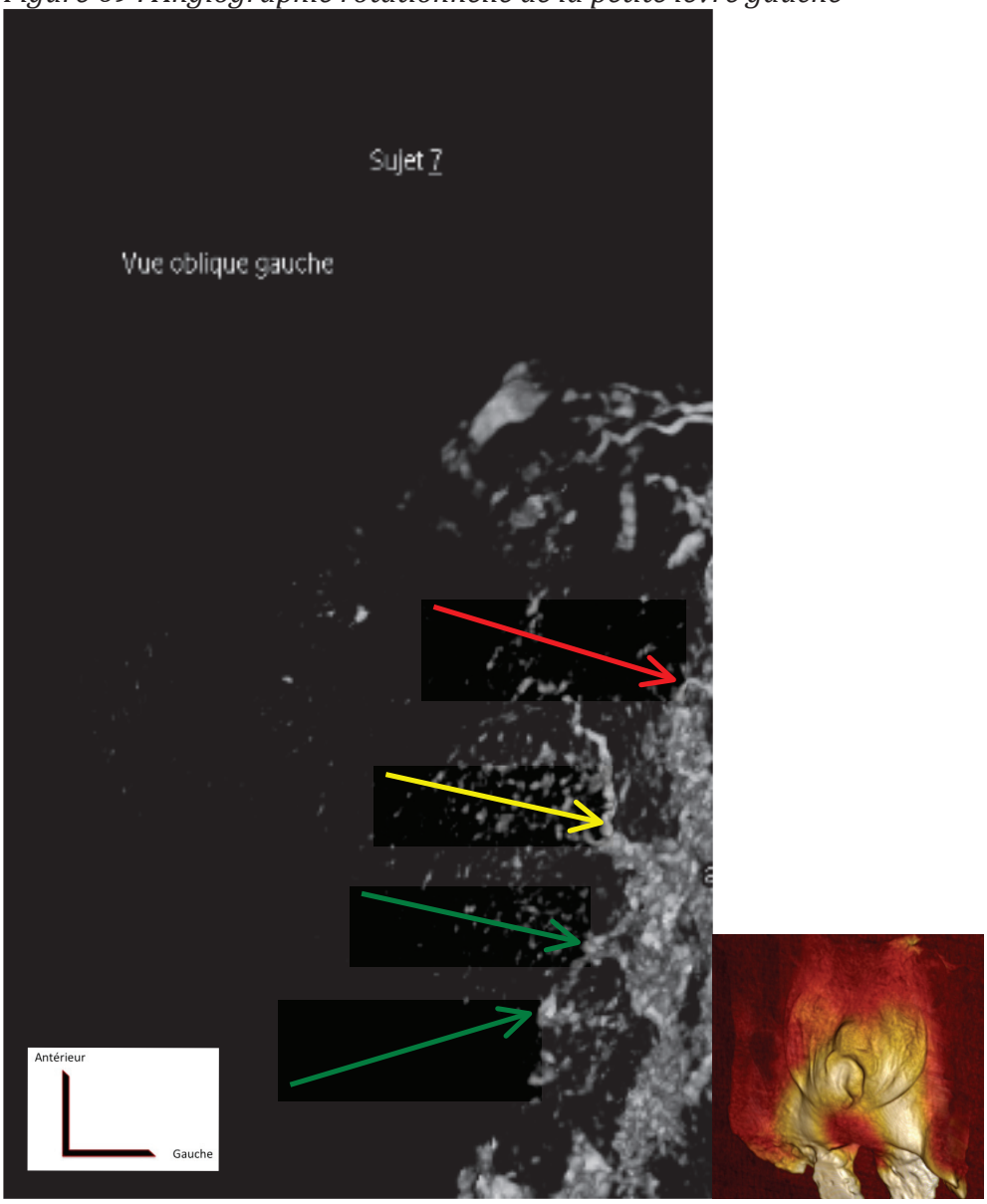

Vue oblique gauche.

Notez les branches postérieures (flèches vertes), l'artère centrale (flèche jaune) et la branche antérieure (flèche rouge).

Figure 70 : Image de corrosion

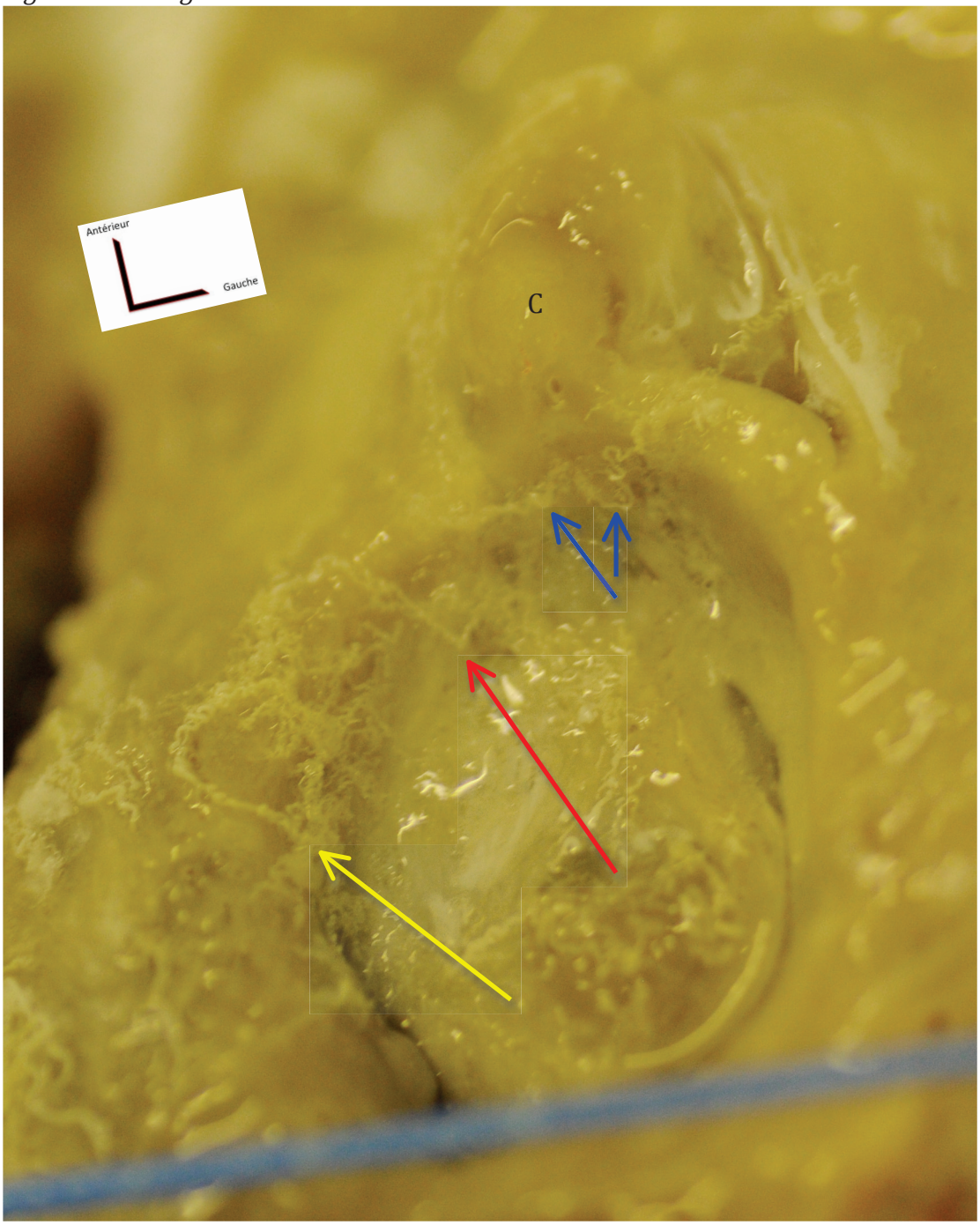

Corrosion. Echec du remplissage par l'Altuglas de la pudendale interne gauche

Visualisation des vaisseaux de la petite lèvre droite ainsi que les artères des freins clitoridiens (flèches bleus) qui s'anastomosent avec le système postérieur. Les vaisseaux du capuchon clitoridien sont aussi visualisés. Avec la flèche jaune, l'artère centrale qui longe le bord libre est visualisée. La flèche rouge indique l'artère antérieure. Le clitoris est marqué avec la lettre C.

3.2.8 Sujet No 8

Figure 71 : Pièce de dissection du sujet No 8

Figure 72 : Petite lèvre à gauche à l'angiographie

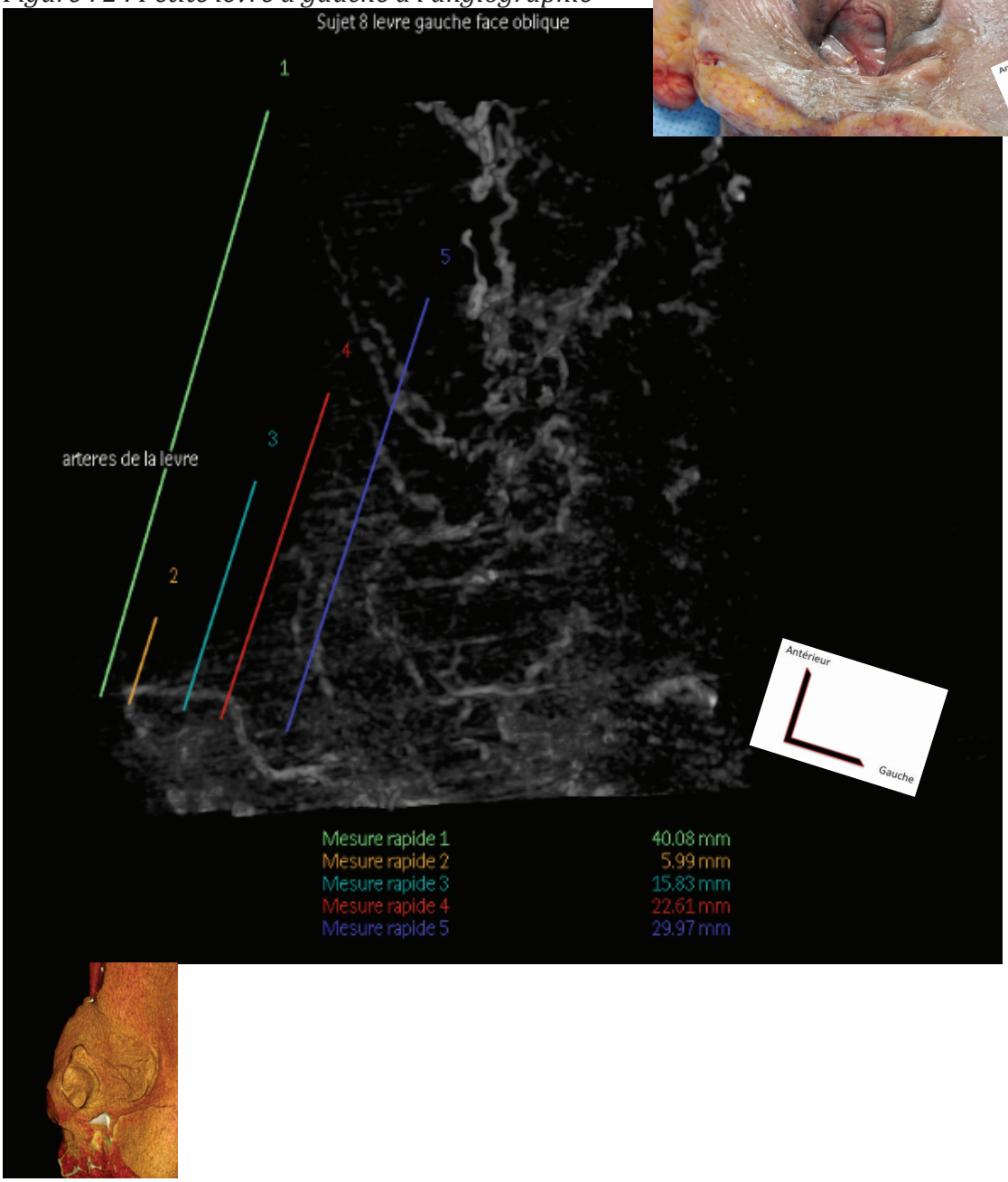

Mesure des origines des vaisseaux par rapport à la fourchette postérieure .Vue oblique gauche

Figure 73 : Artériographie rotationnelle du réseau antérieur

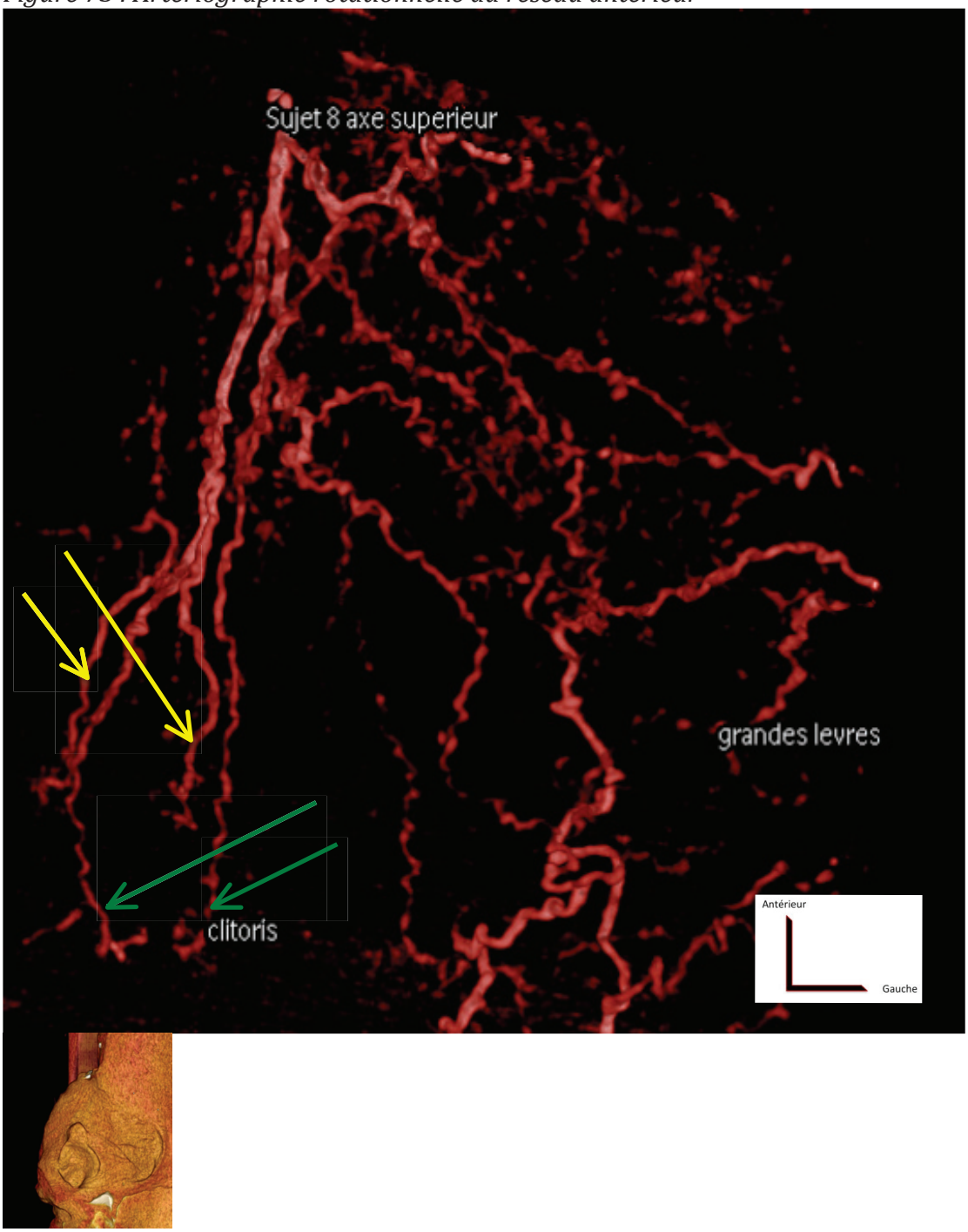

Opacification des axes antérieurs.

Notez les deux vaisseaux du capuchon clitoridien (flèches jaunes) ainsi que les deux vaisseaux qui s'anastomosent avec le système postérieur (flèches vertes)

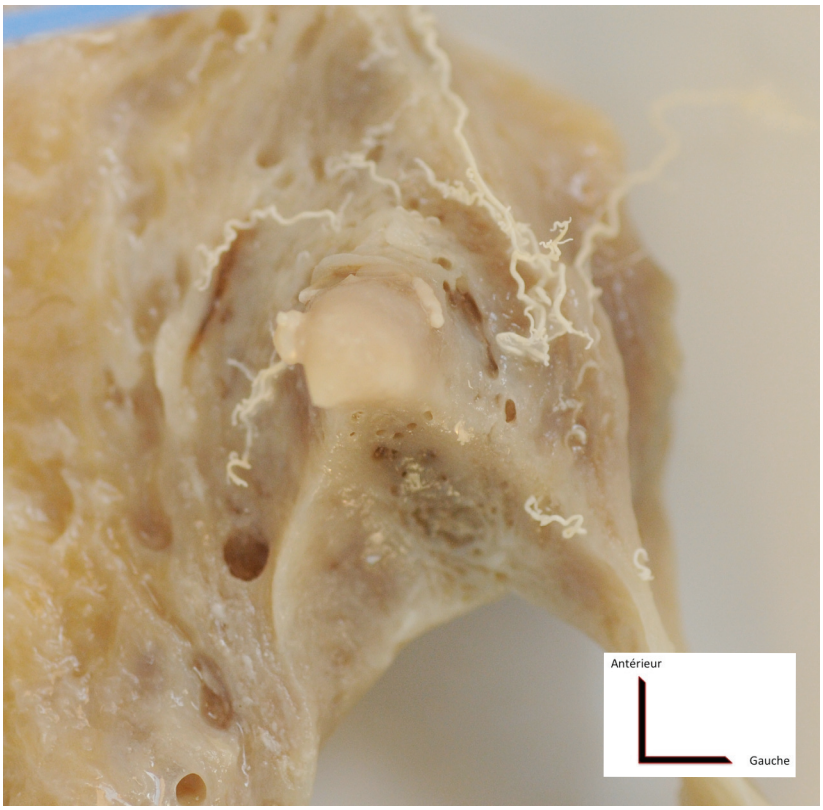

Figure 74 : Image de corrosion

Corrosion avancée.

Ce sujet avait uniquement les axes gauches disponibles. La pudendale interne a été injectée avec l'Altuglas qui n'a pas rempli l'arbre artériel jusqu'aux petites lèvres. Par contre l'injection de la pudendale externe gauche avec le Latex montre les vaisseaux du système antérieur qui irriguent le capuchon clitoridien et s'anastomosent latéralement avec le système postérieur.

3.2.9 Sujet No 9

Figure 75 : Pièce de dissection du sujet No 9.

Figure 76 : corrosion très avancée. Le bord libre est préservé

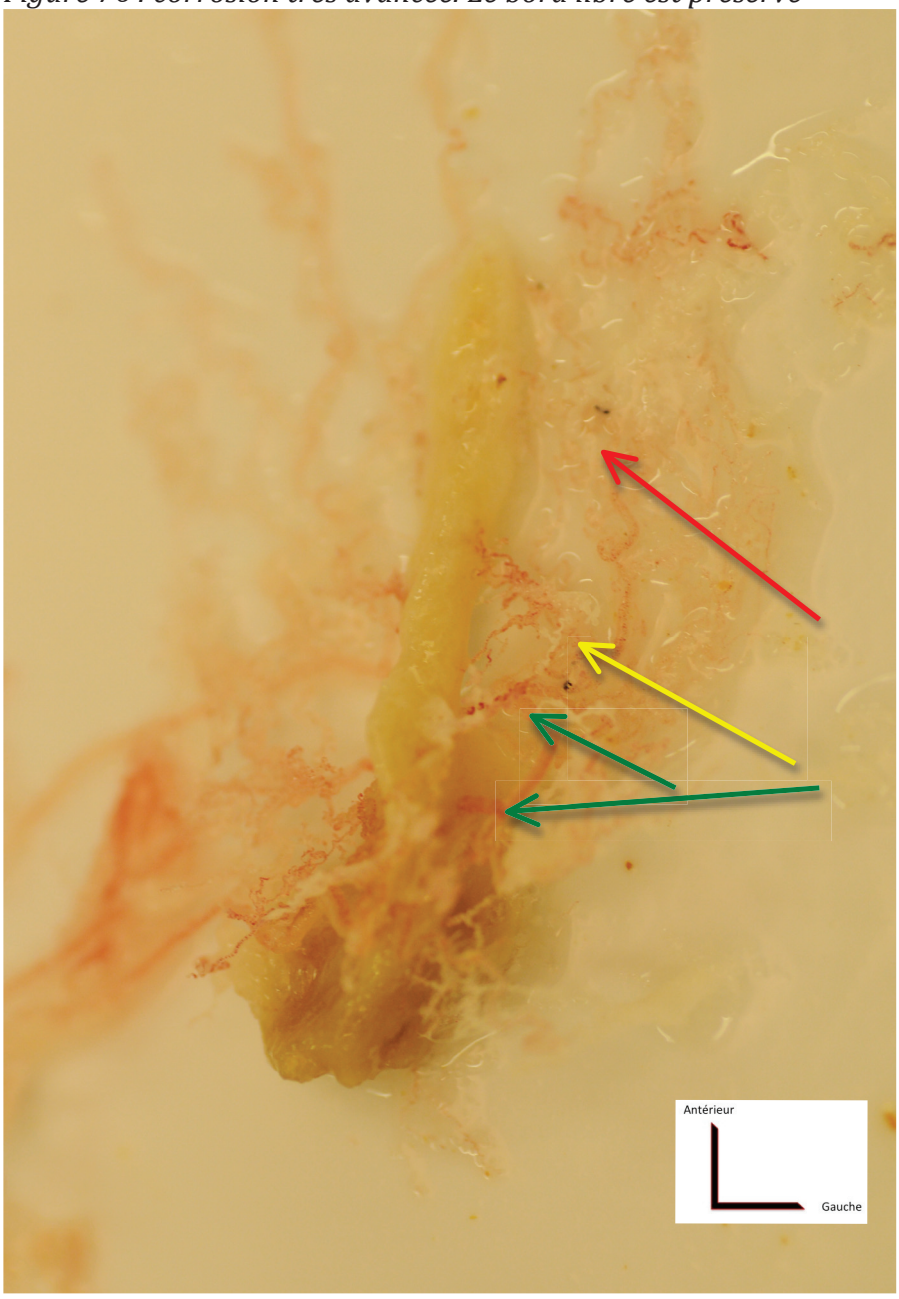

Petite lèvre droite après corrosion complète et injection de l'artère pudendale interne droite avec de l'Altuglas coloré rouge.

Le bord libre de la petite lèvre a été préservé pour éviter la perte d'orientation des vaisseaux au prix de cacher l'expansion supérieure de l'artère centrale. Notez les deux branches postérieures (flèches vertes), l'artère centrale (flèche jaune) et la branche antérieure (flèche rouge).

3.3 L'analyse des artères

L'analyse des clichés radiologiques a permis l'identification précise des artères pour 9 petites lèvres. Cette anatomie a été confirmée par les corrosions. Toutes les petites lèvres étudiées ont présenté une artère dominante qui cheminait perpendiculairement au grand axe de la lèvre et ensuite cette artère continuait son chemin sous le bord libre pour s'anastomoser avec une artère du système antérieur (issue des pudendales externes, de l'obturatrice et des funiculaires). Ainsi le cheminement de cette artère dominante avait le schéma d'une anse. L'émergence de cette artère se situait au 55ème percentile de la longueur de la petite lèvre. Cette artère a été nommée **artère centrale (artère « C »)**. Par rapport à cette artère, il a été observé sur tous les cas, deux artères plus postérieures situées au 17ème percentile et 32ème percentile (artères « P1 » et « P2 ») ainsi qu'une artère plus antérieure située au 76ème percentile de la longueur de la petite lèvre (artère « A »). Les données concernant l'émergence des vaisseaux sont notées dans le tableau ci dessous.

Tableau No 7 : Les émergences des artères à la base de petites lèvres.

Sujet	Longueur labiale cm	Centrale cm	1er postérieur cm	2ème postérieure cm	Antérieure cm	% Centrale	%P1	%P2	%A
1	5.52	2.81	1.95	2.38	3.68	51	35	43	67
2	5.14	2.31	0.5	1	3.75	45	9	19	73
4gc	4.32	3.28	0.75	1.68	3.92	76	17	39	91
4dt	5.1	2.7	0.4	1.3	3.7	52	7	25	73
5	4.46	2.56	1	1.54	3.88	57	22	35	87
6	5.6	3.3	0.94	1.75	4.3	59	16	31	77
7	3.32	1.66	0.45	0.93	2.3	50	14	28	69
8	4	2.2	0.6	1.6	2.9	55	15	40	72

Sur ce tableau nous avons noté la distance de l'émergence de chaque artère par rapport à la fourche postérieure et ainsi un pourcentage, par rapport à la longueur totale de la petite lèvre, a été calculé. Ainsi les émergences ont pu être cartographiées sur le schéma ci dessous

Figure 77 : La cartographie des émergences des artères à la base des petites lèvres

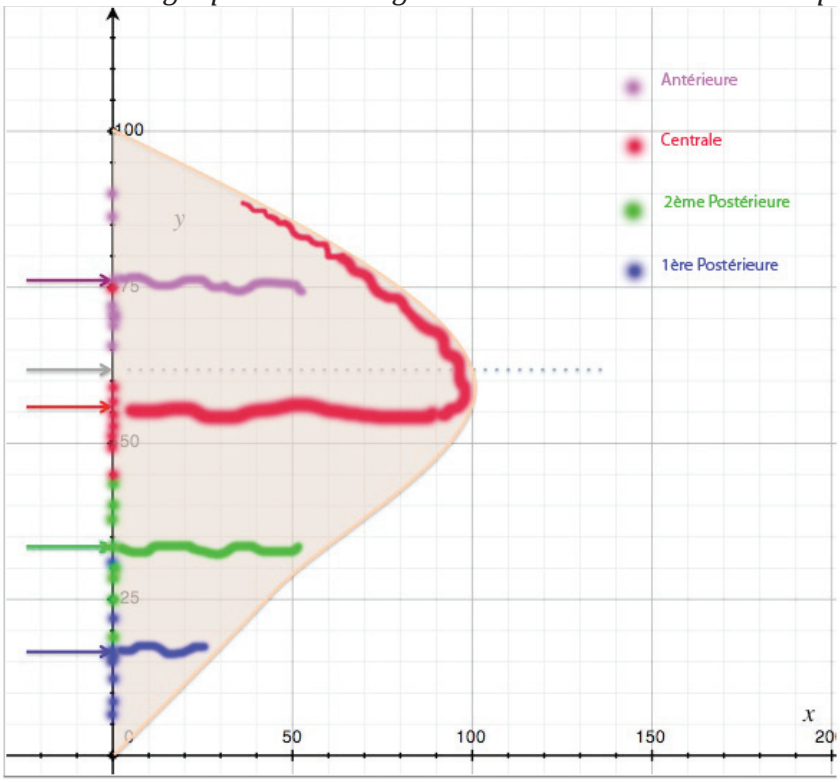

Le percentile de l'émergence de chaque artère a été noté sur l'axe des abscisses. Ensuite l'artère a été dessinée au niveau de la moyenne des percentiles d'émergence. Ainsi le modèle ci dessus a été créé.

3.4 Analyse des axes supérieurs

L'analyse des axes supérieurs montre que les artères pudendales externes, l'artère obturatrice et l'artère funiculaire s'anastomosent richement entre elles et donnent des branches pour le capuchon clitoridien, pour les petites lèvres ainsi que pour les grandes lèvres. Une image très représentative de cette anatomie est l'image suivante.

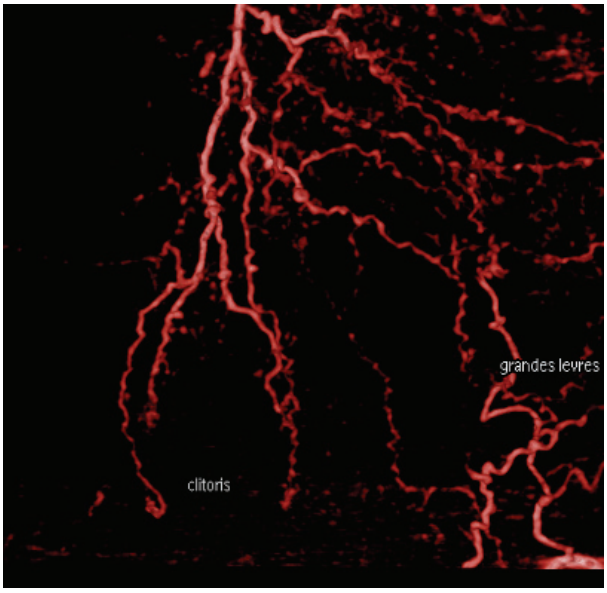

Figure 78 : Artériographie rotationnelle du système antérieur
Le capuchon clitoridien présente deux artères dorsales et deux latérales qui s'anastomosent avec le système postérieur au niveau de la face cutanée de la petite lèvre. Les freins du clitoris contiennent des artères qui s'anastomosent avec le système postérieur au niveau de la face muqueuse.

3.5 La communication entre les deux systèmes

En dehors des petites lèvres, le réseau créé par les artères du système antérieur s'anastomose richement, directement et indirectement avec l'artère pudendale interne. Par contre, au niveau des petites lèvres, l'anastomose entre le système antérieur et le système postérieur est beaucoup moins marquée. Le système supérieur donne deux branches pour le capuchon clitoridien qui cheminent au niveau dorsal du capuchon. Ces branches du capuchon clitoridien se divisent avant de pénétrer le capuchon clitoridien et elles donnent une branche qui chemine latéralement du clitoris, pour pénétrer la petite lèvre, à son extrémité supérieure. Les corrosions ont permis aussi d'identifier des fines branches issues des deux pieds du frein clitoridien et qui aussi pénètrent l'extrémité antérieure de la petite lèvre sur sa face muqueuse. Cette anatomie est représentée avec ce schéma :

Figure 79 : Dessin des axes antérieurs retrouvés par cette étude

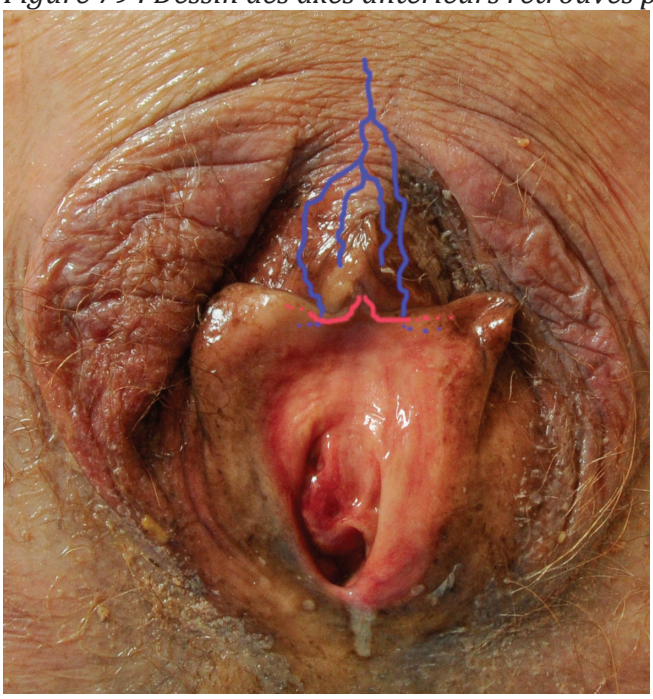

Couleur bleue : artères du capuchon clitoridien. Division de deux branches latérales destinées aux petites lèvres
Couleur rouge : artères du frein clitoridien

Figure 80: Récapitulatif schématique des résultats issues de cette étude

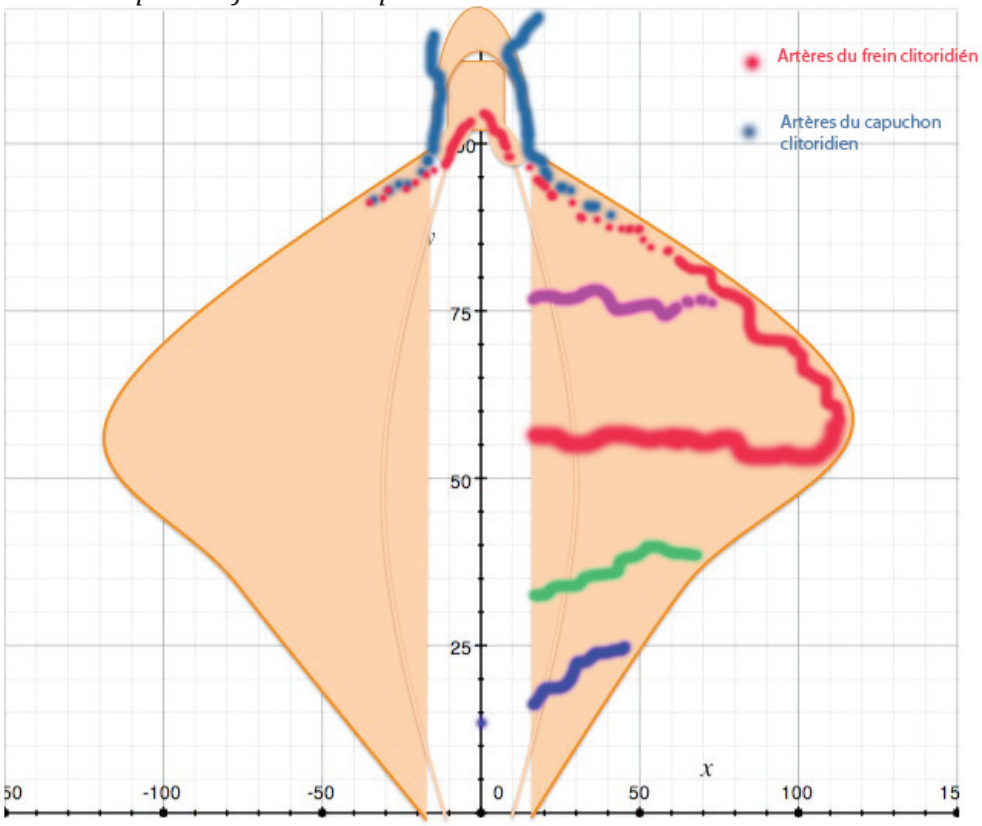

Au total :
Le système postérieur irrigué par l'artère pudendale interne donne :
Les deux artères postérieures, l'artère centrale et l'artère antérieure
Le système antérieur irrigué par les artères pudendales externes, l'artère obturatrice et l'artère funiculaire donne :
Les artères du capuchon clitoridien et les artères des freins clitoridiens qui s'anastomosent faiblement avec le système postérieur à la partie antérieur de la petite lèvre (zone de faible vascularisation). Les artères du capuchon clitoridien s'anastomosent avec le système postérieur à la face cutanée de la petite lèvre et les artères du frein clitoridien s'anastomosent avec le système postérieur à la face muqueuse de la petite lèvre

L'injection des cadavres par les colorants a montré qu'en injectant le système antérieur avec une couleur différente que le système postérieur, les petites lèvres se colorent intensément et immédiatement par le système postérieur issu de l'artère pudendale interne sauf une zone antérieure qui semble être mal vascularisée.

Figure 81: Injection du sujet No 2 avant la corrosion

Injection de latex coloré bleu de l'artère pudendale interne droite et de l'artère pudendale externe gauche. Injection de l'Altuglas coloré rouge de l'artère pudendale interne gauche et de l'artère pudendale externe droite. L'injection a été faite jusqu'à saturation de la pièce anatomique

Ceci a permis de bien visualiser que le système postérieur irrigue la majorité des petites lèvres. La partie antérieure semble être peu vascularisée. Notez sur l'image l'absence de coloration de la partie supérieure de la petite lèvre.

Figure 82 : La vascularisation artérielle des petites lèvres issue des résultats de cette étude.

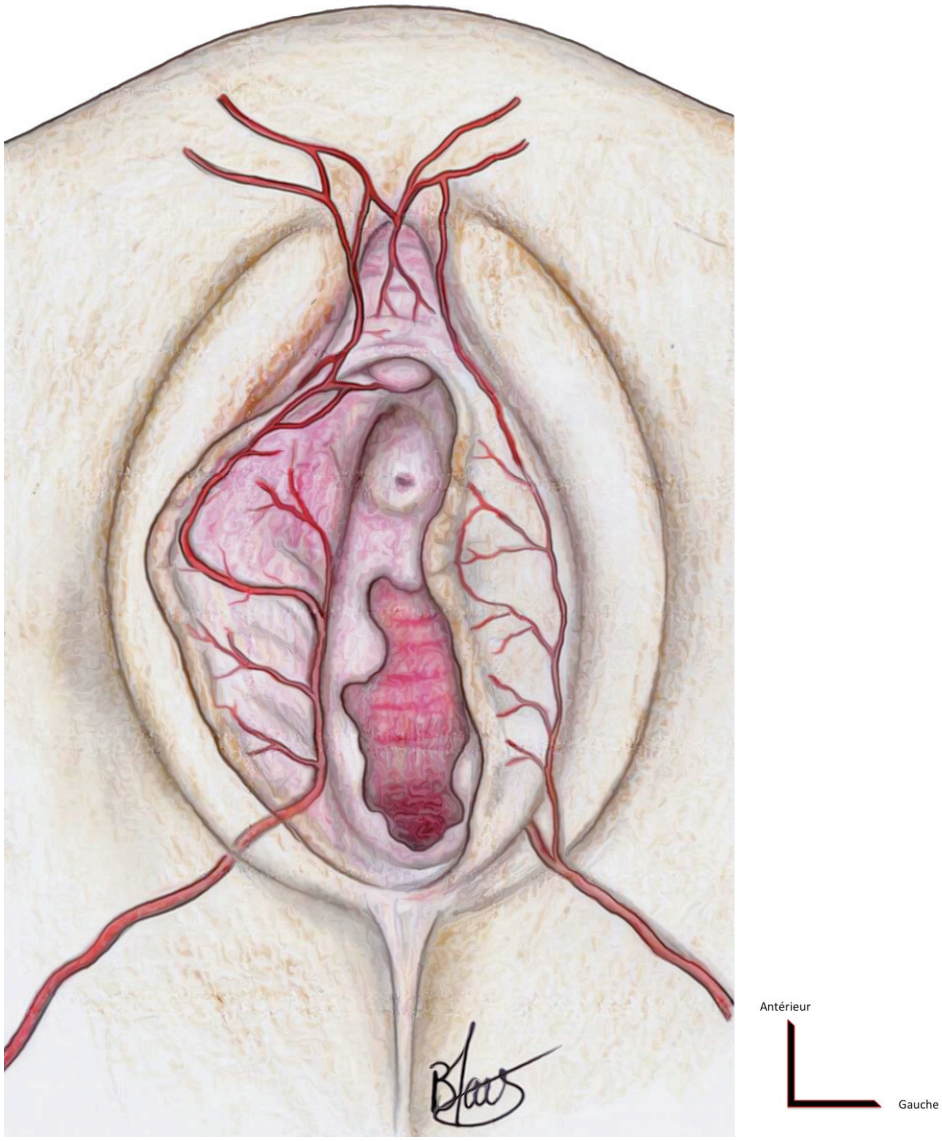

Le réseau de la face muqueuse est visualisé sur la petite lèvre droite. Il s'agit du plus important réseau. Les artères sont bien identifiées et constantes, issues du réseau postérieur de l'artère pudendale interne. Il s'agit de deux artères postérieures « P1 » et « P2 », de la grosse artère centrale « C » et de la très fine artère antérieure « A ». La zone antérieure de la petite lèvre est le lieu d'anastomose entre le système postérieur et les artères du système antérieur (artères du capuchon clitoridien et les artères du frein). Les rameaux à cet endroit sont très fins et cette zone est la zone la moins vascularisée de la petite lèvre.
La petite lèvre gauche présente le réseau de la face cutanée. Ce réseau est très fin et une petite anastomose peut avoir lieu sous le bord libre de la partie la plus élargie sans que ceci soit constant (retrouvé sur un cas parmi les neuf sujets étudiés).

PARTIE IV

4 Discussion

4.1 Les résultats

Cette étude nous a permis de décrire les principales artères qui cheminent dans les petites lèvres. Grâce à l'ensemble des méthodes utilisées (dissections manuelles, corrosions, tomodensitométrie et angiographie rotationnelle), il nous a été possible d'identifier une artère principale nommé **artère centrale ou artère « C »**. Cette artère, branche de l'artère pudendale interne, a un trajet latérovaginal, oblique de dehors en dedans et de postérieur en antérieur. Elle pénètre la base de la petite lèvre approximativement au milieu (à 55% de la longueur labiale) et une fois dans la petite lèvre elle atteint le bord libre et continue un trajet crânial pour terminer à l'extrémité antérieure de la petite lèvre. Ce qui nous semble intéressant c'est le fait qu'elle chemine au niveau du bord libre de la partie de la petite lèvre la plus élargie. Il s'agit de l'artère avec le calibre le plus important des petites lèvres mais aussi avec le trajet le plus long. A sa terminaison, elle s'anastomose avec les branches issues du système antérieur (artères pudendales externes, artère obturatrice, artère funiculaire). Ces branches cheminent dans les deux expansions supérieures des petites lèvres, une expansion pour le frein clitoridien et une expansion pour le capuchon clitoridien. L'artère centrale « C » n'est pas la seule artère retrouvée dans les petites lèvres mais d'autres artères participent à la vascularisation de cette structure. Elles sont des artères moins importantes que l'artère « C » , et pour des raisons pratiques, les artères qui émergent à la base plus postérieure de l'artère « C » ont été nommées comme artères postérieures et celles qui émergent plus

antérieur ont été nommées artères antérieures. Les plus importantes sont deux artères postérieures (nommées P1 et P2) et une artère antérieure (nommée A). Cette anatomie montre la dominance de la pudendale interne concernant les petites lèvres. La quasi totalité des petites lèvres est irriguée par l'axe postérieur et uniquement une seule partie est irriguée par le système antérieur avec des vaisseaux très fins.

En revanche, au niveau du capuchon clitoridien, le système antérieur est dominant avec une confluence des vaisseaux à deux artères dorsales qui donnent une branche chacune pour les petites lèvres. Les artères du frein du clitoris s'anastomosent aussi avec le système postérieur à la partie antérieure des petites lèvres.

Au total la reine du périnée – l'artère pudendale interne- irrigue de postérieur en antérieur la quasi totalité des petites lèvres et le système antérieur irrigue le capuchon clitoridien et une partie des petites lèvres. Cette partie située à l'extrémité antérieure des petites lèvres est site d'anastomoses très fines entre les deux systèmes. En conséquence, c'est la partie avec la plus faible vascularisation car les artères sont terminales et de très petit calibre.

4.2 Les forces et faiblesses de notre travail

Un des points forts de ce travail était la méthodologie et surtout l'utilisation de la technologie d'imagerie de pointe. Comme il a été rapidement mis en évidence, la dissection manuelle, même en utilisant les loupes grossissantes et des vaisseaux colorés, était insuffisante pour décrire cette anatomie de façon adéquate. Ainsi la méthodologie a été modifiée et il a été décidé d'injecter du latex ou de la résine (Altuglas) et ensuite d'utiliser la

méthode de corrosion chimique pour étudier les artères labiales. Cette technique plutôt traditionnelle était très satisfaisante. Par contre, vu la fragilité des petits vaisseaux, un nombre important d'artères était perdu à chaque changement du produit de corrosion. Ceci avait comme risque la perte de la vision globale de l'anatomie. Ainsi, il a été décidé d'utiliser les moyens modernes de radiologie diagnostique afin d'étudier les artères de la vulve et en particulier des petites lèvres. Le protocole utilisé était déjà validé par Mojallal et al[65,66] et semblait applicable pour cette étude car les publications de ces auteurs sont de très bonne qualité. Néanmoins, après avoir travaillé avec l'équipe de radiologie du CHU de Nice, il a été proposé une autre technique encore plus performante, l'angiographie rotationnelle. Et ainsi pour quatre pièces anatomiques, les deux techniques ont été utilisées avec des images de haute qualité et surtout très innovantes pour la littérature.

Les trois principales limites de l'étude étaient : Premièrement, l'âge moyen qui était de 84 ans pour les sujets étudiés. Malheureusement cela était insurmontable car les principaux donneurs de corps sont des sujets âgés. Deuxièmement, les sujets étudiés ne présentaient pas d'hypertrophie des petites lèvres. Puisque la nymphoplastie est considérée comme le traitement de l'hypertrophie des petites lèvres, il aurait été plus précis d'avoir à analyser des artères de lèvres hypertrophiées. Par contre, nous pouvons émettre l'hypothèse que les principaux axes artériels persistent même avec une hypotrophie labiale. Donc les vaisseaux décrits par cette étude seraient les mêmes avec probablement plus de ramifications chez le sujet jeune ayant une hypertrophie des petites lèvres. Enfin, la dernière limite est le nombre des sujets analysés. La série de 11 patients avec deux échecs ne paraît pas importante. Néanmoins,

l'anatomie retrouvée était constante, surtout pour l'artère « C ». Même pour les artérioles P et A, l'orientation reste constante en sachant que le nombre des artérioles P et A peut varier mais les très petites artérioles ne peuvent pas être prises en compte.

4.3 Les forces et faiblesses du travail des autres

La littérature est très pauvre sur l'anatomie vasculaire de la région vulvaire, raison et intérêt de ce travail. Même les publications décrivant les différentes techniques de nymphoplastie manquent de préciser cette anatomie. Seul Heusse[25] mentionne de façon empirique la présence peropératoire d'une artère bordant le bord libre et qui, vraisemblablement, anastomose les deux systèmes. En revanche, la seule étude anatomique qui a étudié la vascularisation de cette région est le travail très complet et honorable de M.Salmon en 1936[27] qui fait toujours référence. Mr. Salmon a étudié 15 cadavres au total. Par contre seulement trois sujets ont été radiographiés pour témoigner en image le travail de l'auteur. Donc les données concernant la vascularisation des petites lèvres sont issues uniquement de ces 3 sujets. Ces images radiologiques sont très innovantes même pour aujourd'hui. En revanche, au vue des avancées technologiques, elles nécessitent d'être reproduites par des moyens plus récents et en 3D. Il faut aussi préciser qu'un point limitant l'étude de Mr Salmon était similaire avec une de nos limites ; les sujets étudiés ne présentaient pas d'hypertrophie labiale.

Mr. Salmon décrit la présence des artérioles perpendiculaires à la base des petites lèvres de façon identique que les résultats de cette étude. Par contre selon Mr Salmon, l'artère du bord libre n'est pas une véritable artère mais

surtout le résultat de la terminaison de toutes les artères perpendiculaires. Lui aussi décrit la présence du système antérieur qui s'anastomose avec le système postérieur au niveau de l'extrémité antérieure des petites lèvres. On peut conclure donc, que notre étude est en accord avec les résultats publiés en 1936 et rapporte en plus la présence d'une artère dominante, la description des artères du capuchon clitoridien ainsi que la description des artères du frein clitoridien qui participent aux anastomoses du système antérieur avec le système postérieur. En plus les artères postérieures et antérieures sont décrites avec une précision de leur émergence.

4.4 L'interprétation des résultats

Les artères décrites par cette étude montrent la vascularisation des petites lèvres avec un trajet de postérieur à l'antérieur. On peut ainsi imaginer que les mêmes axes principaux existent chez les sujets ayant une hypertrophie labiale. Malheureusement les seules études existantes sur lèvres hypertrophiées sont des études anatomopathologiques de pièces d'excision labiales[32]. On n'a donc pas de preuves scientifiques pour affirmer ou infirmer cette hypothèse. On peut donc conclure qu'une petite lèvre hypertrophiée présente une bonne vascularisation postérieure avec une artère centrale « C » qui émerge au milieu de sa base et une zone antérieure avec des vaisseaux plus fins et moins vascularisées.

4.5 Changements à proposer

Un des objectifs secondaires était de discuter les différentes techniques de nymphoplastie en ayant les résultats de cette étude comme modèle.

I. Techniques avec résection du bord libre

a. Résection longitudinale

i. Simple

Figure 83: Représentation schématique de la technique chirurgicale en ayant la vision des artères des petites lèvres

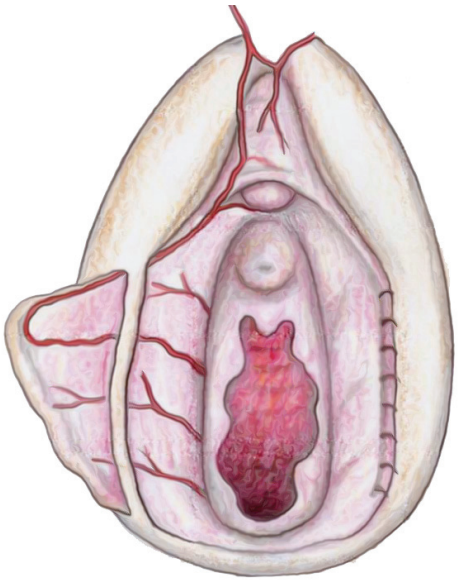

Excision- Amputation du bord libre. Perte de l'aspect naturel de la petite lèvre. Bord libre devient cicatriciel

L'exérèse emporte l'extrémité des plus grandes artères y compris la grande partie de l'artère centrale « C ». La partie restante ne présente pas de zone mal vascularisée. Par contre, même si il s'agit d'une technique encore très pratiquée grâce à sa simplicité et le faible taux de désunions qui sont faciles à gérer, il existe une tendance par les nouveaux chirurgiens de l'abandonner car cette technique enlève la totalité du bord libre qui donne un aspect peu naturel aux petites lèvres. Il faut souligner que cette technique, dans certains cas, peut poser des problèmes d'éthique car elle ressemble beaucoup à une amputation rituelle[59]. Enfin selon Ellsworth[50], cette technique peut être proposée aux patientes qui ne veulent pas cet aspect sombre et rugueux du bord libre.

ii. En « W » selon Maas[46]

II. *Figure 84 : Représentation schématique de la technique chirurgicale en ayant la vision des artères des petites lèvres*

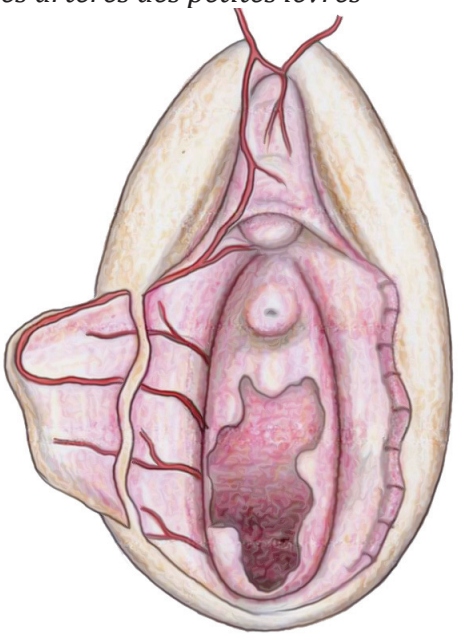

Exérèse amputation du bord libre. La cicatrice linéaire est remplacée par une plastie en « Z » pour éviter les rétractions.

Technique avec les mêmes avantages et inconvénients que la résection longitudinale simple ainsi que la même vascularisation de la partie restante. Elle rapporte juste une plastie de rallongement de la cicatrice pour éviter la contraction et la diminution de l'introitus.

i. Laser nymphoplastie

Figure 85 : Représentation schématique de la technique chirurgicale en ayant la vision des artères des petites lèvres

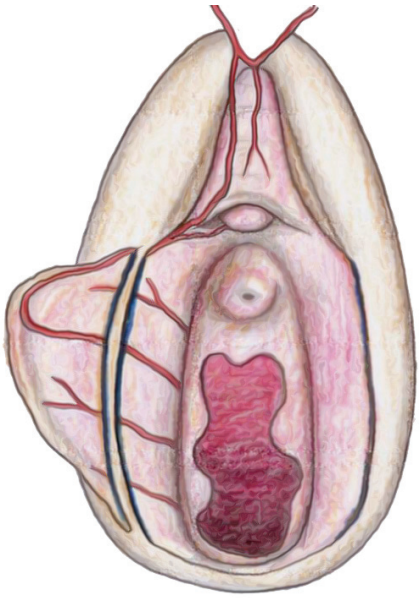

Coagulation et section du bord libre par le laser. Cicatrice linéaire qui est « agressée » par le laser.

Nous retrouvons les mêmes avantages et les mêmes inconvénients que les techniques précédemment citées. Cette technique permet d'éviter l'infiltration au sérum

adrénaliné et l'hydro-dissection conséquente. Un inconvénient supplémentaire pour cette technique est le fait que la partie à cicatriser de la petite lèvre est sectionnée et vaporisée par le laser. Ceci fait que la cicatrisation est imprévisible.

III. Résection partielle et création de lambeaux labiaux pour fermer la perte de substance. Le plus grand intérêt de l'étude est pour ces types de nymphoplasties

a. Résection centrale et création d'un lambeau antérieur et un lambeau postérieur.

Figure 86 : Représentation schématique de la technique chirurgicale en ayant la vision des artères des petites lèvres

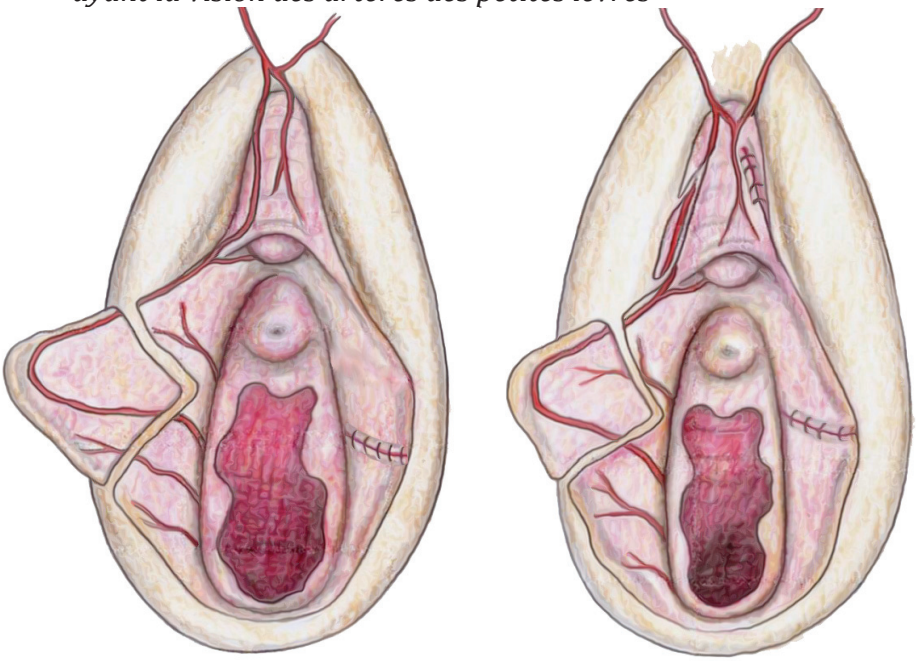

Exérèse d'un « V » central. La technique peut être associée à une réduction du capuchon clitoridien comme proposé par Alter (l'image à droite).

Cette technique enlève la partie centrale des petites lèvres. Comme retrouvé dans cette étude, l'artère centrale « C » émerge au milieu de la base des petites lèvres et elle chemine ensuite en antérieur sous le bord libre au niveau de la

partie la plus hypertrophiée. Ainsi cette technique sectionne la quasi-totalité de l'artère la plus importante des petites lèvres. Un lambeau postérieur est créé qui conserve sa vascularisation, par contre le lambeau antérieur aura une vascularisation diminuée. De plus, ce lambeau antérieur sera suturé au lambeau postérieur et son bord libre (la partie la moins vascularisée) va subir une tension importante qui, en association à une faible vascularisation, sera la source de complications (désunion, nécrose, fistule). Cette technique pourrait être plus sûre si le lambeau antérieur est petit. Plus ce lambeau sera grand, plus les risques encourus seront augmentés. Pour cette technique, les modifications avec incisions en « Z » présentent les mêmes risques vasculaires en sachant qu'il faut éviter de faire l'angle du «Z » en antérieur pour éviter de sectionner l'artère « A » qui participe à la vascularisation du lambeau supérieur

Alter [12] a proposé sa technique qui associe cette résection du « V » central avec une réduction du capuchon clitoridien. Il a publié la plus grande série avec 407 patients opérés mais seulement 123 patients ont été revus. Selon cette série, le taux de désunion était à 2,9% mais vu le grand nombre de patients perdus de vu on ne peut pas conclure sur la sécurité de cette technique. Conceptuellement, la technique présente les mêmes avantages et inconvénients de la technique avec résection en « V » central (section de l'artère « C ») mais elle rajoute une exérèse sur le capuchon clitoridien. Cette exérèse au niveau du clitoris risque de sectionner les petites artérioles qui irriguent la partie antérieure des petites lèvres avec des risques sur la vitalité du lambeau antérieur. Là encore en fonction de la taille de ce lambeau, les risques vasculaires seront plus ou moins importants.

b. Résection d'un « V » postérieur et création d'un lambeau antérieur.

Figure 87 : Représentation schématique de la technique chirurgicale en ayant la vision des artères des petites lèvres

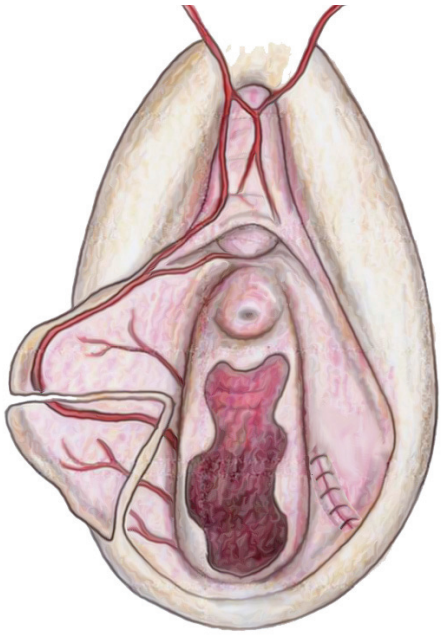

Exérèse d'un « V » postérieur. Le lambeau antérieur présente ainsi de risques de nécrose.

Cette technique enlève la partie postérieure de la petite lèvre qui est la première partie à être irriguée par le système postérieur mais aussi la partie la plus vascularisée. Les artères postérieures « P » et l'artère centrale « C » sont sectionnées. Elle a été proposée comme technique pour éviter une cicatrice antérieure mais elle a le désavantage de créer un grand lambeau antérieur avec une vascularisation douteuse. Ce lambeau va aussi subir la tension de la suture et il risque de présenter des complications. Les données de la littérature sont en accord avec cette théorie car la série de Munhoz en 2006[40], qui a publié les résultats de cette technique, a présenté le taux des complications postopératoire immédiates le plus important. C'était aussi la seule étude avec la publication d'une nécrose partielle de ce lambeau supérieur. Au vu de la description

anatomique retrouvée par cette étude, cette technique n'est pas en accord avec l'anatomie artérielle des petites lèvres et elle n'est pas conseillée.

c. Résection de plusieurs secteurs

Figure 88: Représentation schématique de la technique chirurgicale en ayant la vision des artères des petites lèvres

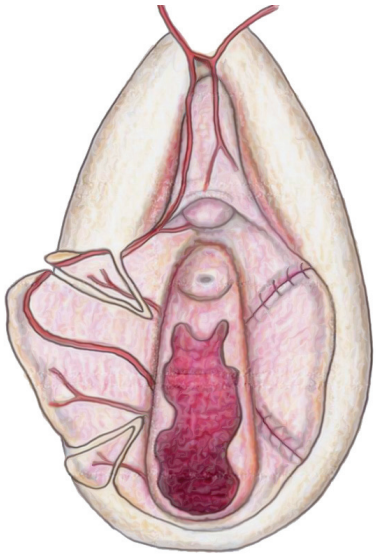

Résection de deux secteurs en « V »

Cette technique préserve la partie centrale de la petite lèvre et ainsi l'artère centrale « C ». Le lambeau antérieur est petit et probablement suffisamment vascularisé et le lambeau postérieur présente également une vascularisation suffisante. Les triangles enlevés sont petits et la tension peu importante. Elle a le désavantage de créer deux cicatrices à chaque lèvre.

d. Technique de désépithélialisation – technique de Choi[48]

Figure 89 : Représentation schématique de la technique chirurgicale en ayant la vision des artères des petites lèvres

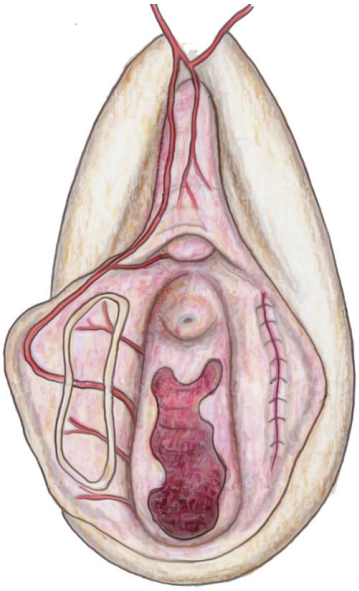

Résection de la muqueuse interne et de la peau latérale de petites lèvres. Suture pour fermer la perte de substance

Cette technique sectionne l'artère centrale «C » mais aussi les artères postérieures « P » et antérieures « A ». Selon Choi la vascularisation est assurée par le tissu fibrovasculaire entre la partie cutanée et la partie muqueuse. Dans notre étude aucun vaisseau n'a été retrouvé dans cet espace. Comme cette technique est proposée pour des petites hypertrophies, les risques de désunions ou nécroses seront aussi diminués. En tout cas, du point de vu artériel, les principaux vaisseaux qui irriguent le bord libre seront sectionnés avec un risque sur la viabilité du bord libre. La modification de désépithélialisation proposée par Cao avec une désépithélialisation en « V » postérieur a les désavantages des techniques avec résection en « V » postérieur car les vaisseaux ne cheminent pas dans le tissu fibrovascularisé. En plus, il faut critiquer les techniques de désépithélialisation sur le fait que l'hypertrophie labiale est une hypertrophie de tous les tissus des petites lèvres et non pas que épithéliale. Ainsi une simple

désépithélialisation laisserai une grande partie du tissu hypertrophié et le résultat serait peu satisfaisant pour les hypertrophies importantes.

Les résultats de notre étude, ainsi que l'analyse critique des techniques chirurgicales existantes, nous permettent de proposer une nouvelle technique de nymphoplastie de réduction. Cette technique est adaptée à l'anatomie artérielle des petites lèvres comme retrouvée par cette étude. Ainsi, nous proposons une nouvelle technique avec résection d'un « V » antérieur.

Figure 90: Représentation schématique de la technique chirurgicale proposée par l'auteur de cette thèse.

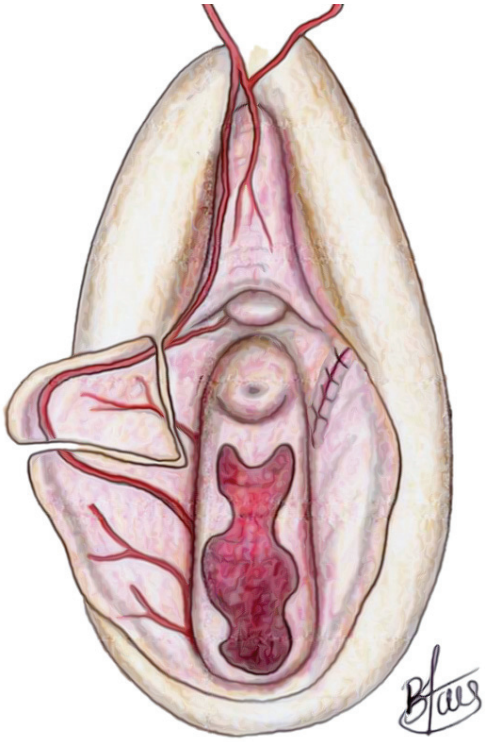

Résection d'un « V » antérieur afin de préserver l'artère centrale mais aussi les deux artères postérieures. Excision de la partie la moins vascularisée.

Afin de bien respecter l'anatomie cette exérèse en « V » doit avoir la pointe du V situé au 65ème percentile de la longueur de la petite lèvre (endroit de largeur maximale) afin de traiter de façon adéquate la partie la plus hypertrophiée. La branche postérieure du « V » doit aller jusqu'au début de la partie hypertrophiée de la petite lèvre et la branche antérieure du « V » doit laisser intacte la zone

d'implantation du capuchon et du frein clitoridien à la partie antérieure des petites lèvres. Une marge de quelques millimètres à cette zone doit être respectée afin de permettre le passage de fils de suture. Il faut faire attention pour que les deux branches du « V » aient la même taille pour éviter les incongruences au niveau de la ligne de suture.

Cette technique présente les avantages suivants :

- Respect de l'anatomie artérielle dans le lambeau postérieur en préservant la partie verticale de l'artère centrale ainsi que les artères postérieures
- Exérèse adéquate de la partie hypertrophiée qui est la partie la plus sombre et la plus rugueuse laissant la partie postérieure qui a des caractéristiques plus esthétiques et plus jeunes.
- La cicatrice n'est pas au milieu de la petite lèvre comme la technique du « V » central et elle est cachée plus antérieure

La technique proposée présente par contre l'inconvénient de placer la cicatrice à proximité du clitoris. Cette zone est aussi près de la symphyse pubienne qui la rend fixe et prône aux compressions par les vêtements ou la position assise. Néanmoins ce type d'inconfort semble disparaître après quelques semaines selon la littérature[17].

4.6 Perspectives et nouvelles applications

La description des artères des petites lèvres permet de sortir de la sphère de la génitoplastie cosmétique. Cette description anatomique nous permet de penser que ces nouvelles données peuvent s'appliquer à la chirurgie plastique et reconstructrice. Certaines pathologies tumorales, mais aussi des traumatismes, brûlures, viols ou rituels peuvent être à l'origine d'une amputation unilatérale

d'une petite lèvre. Au vu du grand nombre de nymphoplasties effectuées, une complication peut être aussi à l'origine de perte d'une petite lèvre. Lors de ces cas, peu de possibilités de reconstruction sont possibles. Nguyen et al[67] ont publié le cas d'une nymphoplastie très exagérée sur un coté avec une amputation totale d'une lèvre et la création iatrogène d'une asymétrie. Ce cas a été traité avec un lambeau hétéro labial avec un procédé similaire du « cross-finger » ou de « cross-leg ». Par contre, les auteurs ont utilisé un lambeau à base antérieur sans qu'il soit basé à un axe artériel, faisant ce lambeau « au hasard ». Puisque le concept est très intéressant, il faudrait élaborer la proposition du lambeau héterolabial basé sur l'anatomie dérivant de cette étude. Ainsi, comme la technique de nymphoplastie proposée auparavant, il faut garder une base postérieure et créer un lambeau basé sur l'artère centrale. Ensuite, ce lambeau doit être suturé sur le coté controlatéral et sevré après trois semaines. Le site donneur sera fermé exactement comme la fermeture d'une nymphoplastie et le lambeau libéré va être utilisé pour reconstruire une néo petite lèvre. Certes ce lambeau sera insensible mais au moins il pourrait régler un problème majeur facilement et sans séquelles du site donneur. Evidement, les candidats idéaux pour cette chirurgie sont les patientes ayant déjà une hypertrophie afin d'exploiter cette hypertrophie et reconstruire la lèvre controlatérale.

Figure 91 : Premier temps de reconstruction d'une lèvre.

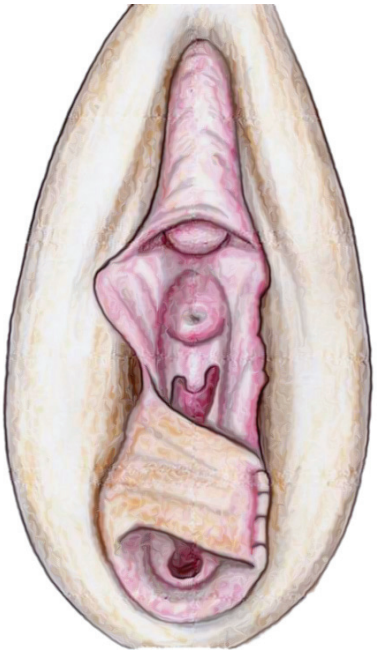

Nous procédons avec une incision très antérieure et ensuite la partie antérieure de la lèvre incisée est soigneusement suturée sur la partie postérieure de la lèvre controlatérale. Notez que le méat urétral reste libre.

Figure 92 : Deuxième temps opératoire d'une reconstruction unilatérale de la petite lèvre gauche.

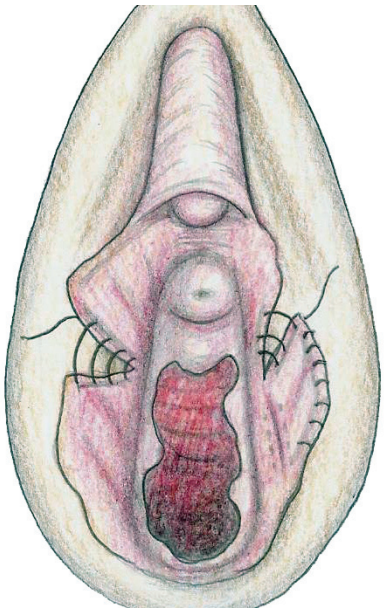

Séparation du lambeau labial. A droite fermeture du site donneur qui donne le même résultat comme une nymphoplastie avec résection d'un « V » antérieur. Le lambeau autonomisé est suturé sur la face latérale de l'introïtus pour reconstruire la néo-lèvre.

Si l'anatomie artérielle de petites lèvres peut servir à la reconstruction des petites lèvres, les dissections cadavériques, pendant cette étude, ont mis en évidence que la reconstruction totale des organes génitaux externes serait possible dans l'avenir. Plus précisément, pendant les dissections, nous avons choisit d'aller sectionner l'artère pudendale interne la plus proximale possible dans le bassin. Avec la technique de dissection utilisé, nous avons finalement soulevé la totalité des organes génitaux externes sur quatre axes, deux antérieurs et deux postérieurs.

Figure 93: Pièce de dissection capable à être transplanté

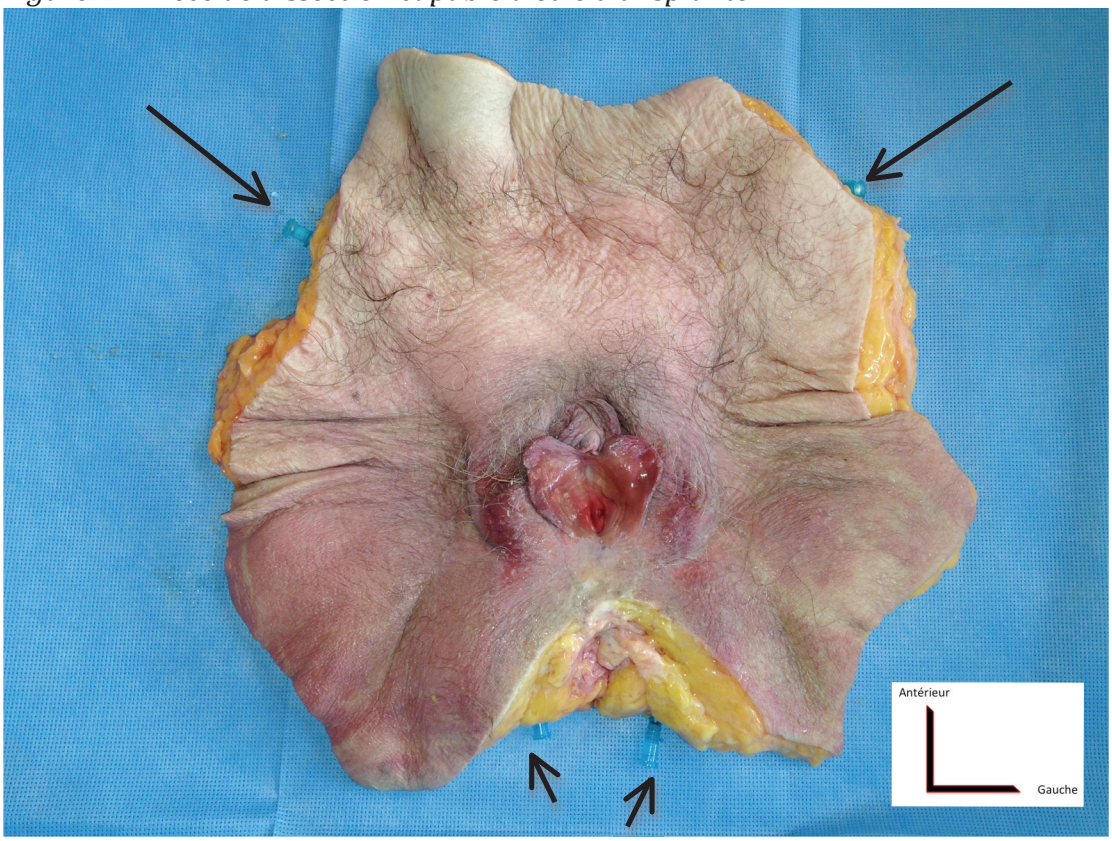

Pièce de dissection. Notez les axes vasculaires signalés par les cathéters en place (flèches noires)

A proximité des pédicules de l'artère pudendale interne, nous avons observé les deux veines pudendales internes qui accompagnent l'artère mais aussi le nerf pudendal (le roi du périnée) responsable de la sensibilité des organes génitaux

externes et en particulier des grandes lèvres, des petites lèvres, d'une partie de la paroi vaginale mais aussi du clitoris. Une fois que la pièce anatomique posée sur la table d'examen, il était évident que cette pièce pouvait être utilisée comme « lambeau » et être transplantée à une autre personne pour reconstruire les organes génitaux externes en anastomosant ces axes avec les vaisseaux et les nerfs receveurs du patient. Certes cette proposition n'est que la base d'une chirurgie très lointaine car il y a encore beaucoup de détails à préciser avant de la proposer. Il faut encore étudier l'insertion des différents muscles afin de ne pas altérer la fonction du périnée. D'autres problèmes émergent et notamment le problème éthique. Par contre les avancées scientifiques sont là et les évolutions peuvent voir le jour. La chirurgie des sujets transsexuels est vraisemblablement un cas idéal pour ce type de transfert de tissu allogenique donnant un résultat très naturel. En tout cas cette proposition pourrait être le premier pas d'une chirurgie innovante et révolutionnaire mais bien évidemment il faudrait faire des études spécialisées sur ce domaine. La simple description de l'anatomie peut donner des indices mais n'est pas la seule notion qu'il faut savoir pour une chirurgie complexe et délicate.

PARTIE V

5 Conclusion

L'anatomie artérielle des petites lèvres est mal connue. Ceci n'a pas empêché le développement de la génitoplastie féminine et en particulier de la nymphoplastie. Par contre certaines complications de cette chirurgie peuvent être liées à un défaut de vascularisation. Cette étude a permis l'identification des principaux vaisseaux des petites lèvres : une artère centrale « C », deux artères plus postérieures et une artère plus antérieure, toutes branches de l'artère pudendale interne. Une zone qui semble être moins vascularisée est située à la partie antérieure de la petite lèvre qui doit être prise en considération pendant la chirurgie de nymphoplastie. La connaissance de cette anatomie pourrait modifier certaines des techniques de nymphoplastie et aussi proposer une nouvelle technique avec résection d'un secteur antérieur. La conception d'un lambeau labial qui peut être utilisé pour la reconstruction d'une amputation unilatérale des petites lèvres ou pour le traitement d'une grande asymétrie est aussi envisageable. Enfin, les résultats de cette étude peuvent être utiles pour créer les bases d'une transplantation périnéale dans le futur.

PARTIE VI

6 Résumé

Introduction :

La génitoplastie cosmétique féminine, et en particulier la nymphoplastie, sont des techniques chirurgicales qui sont pratiquées de plus en plus sous l'influence d'un effet de mode. Même si plusieurs techniques existent, cette pratique présente des risques pour les patientes qui sont pour l'instant méconnus. La médecine fondée sur les preuves est absente pour cette chirurgie parce que la base anatomique vasculaire est encore mal connue pour la vulve. Ainsi, l'objectif principal de cette étude était l'identification et la description de l'anatomie artérielle des petites lèvres mais aussi la corrélation de cette anatomie aux différentes techniques déjà existantes.

Matériel et méthodes :

Afin d'étudier les artères de cette région, des cadavres frais ont été utilisés. Les périnées de cadavres étaient soulevés sur quatre axes vasculaires (deux pudendales internes et deux pudendales externes). Les artères ont été identifiées à l'aide des corrosions et de l'imagerie radiologique après injection de produit de contraste.

Résultats :

L'analyse de neuf petites lèvres a permis l'identification des vaisseaux suivants : une artère centrale nommée artère « C » située au 55ème percentile de la longueur de la base de la petite lèvre, une première artère postérieure nommée P1 située au 17ème percentile, une deuxième artère postérieure nommée P2

située au 32ème percentile et une artère antérieure située au 76ème percentile. Ces artères issues du système de la pudendale interne s'anastomosent faiblement avec le réseau antérieur avec une branche du frein clitoridien et une branche latérale du capuchon clitoridien.

Discussion:

Ces résultats ont permis l'identification d'une zone située à l'extrémité antérieure des petites lèvres qui semble être la zone la moins vascularisée. Cette disposition artérielle montre que les nymphoplasties avec résection d'un « V »postérieur ne sont pas à conseiller. Cette disposition artérielle permet aussi la proposition d'une nouvelle technique de nymphoplastie avec résection d'un secteur en « V » antérieur. La connaissance de l'anatomie artérielle de petites lèvres peut aussi aider à la création des lambeaux labiaux afin de reconstruire une amputation de petite lèvre unilatérale. Dans un avenir lointain cette anatomie pourrait aider à la transplantation d'un périnée d'une personne à l'autre.

7 Bibliographie

1 Foldes P, Louis-Sylvestre C. [Results of surgical clitoral repair after ritual excision: 453 cases]. *Gynécologie, obstétrique & fertilité* 2006; **34**: 1137–41.

2 Honoré LH, O'Hara KE. Benign enlargement of the labia minora: report of two cases. *European journal of obstetrics, gynecology, and reproductive biology* 1978; **8**: 61–4.

3 Hodgkinson DJ, Hait G. Aesthetic vaginal labioplasty. *Plastic and reconstructive surgery* 1984; **74**: 414–6.

4 ML. W de. La chirurgie esthétique sexuelle. VSD 380. 1994; : 64–9.

5 Felicio Y de A. Labial surgery. *Aesthetic surgery journal / the American Society for Aesthetic Plastic surgery*; **27**: 322–8.

6 Service NH. Hospital Episode Statistics 1999-2008. .

7 Surgery TAS for AP. Statistics 2008. .

8 Braun V. Female genital cosmetic surgery: a critical review of current knowledge and contemporary debates. *Journal of women's health (2002)* 2010; **19**: 1393–407.

9 Erlich M. La chirurgie sexuelle en France: aspects historiques. *Sexologies* 2007; **16**: 180–8.

10 Crouch NS, Deans R, Michala L, Liao L-M, Creighton SM. Clinical characteristics of well women seeking labial reduction surgery: a prospective study. *BJOG : an international journal of obstetrics and gynaecology* 2011; **118**: 1507–10.

11 Miklos JR, Moore RD. Labiaplasty of the labia minora: patients' indications for pursuing surgery. *The journal of sexual medicine* 2008; **5**: 1492–5.

12 Alter GJ. Aesthetic labia minora and clitoral hood reduction using extended central wedge resection. *Plastic and reconstructive surgery* 2008; **122**: 1780–9.

13 Carolyn F. Davis M. Cosmetic gynecology and the elusive quest for the "perfect" vagina. *Obstetrics and gynecology* 2012; **119**: 1083–4.

14 Colson M-H. [Female cosmetic genital surgery: point-counterpoint]. *Gynécologie, obstétrique & fertilité* 2012; **40**: 445–8.

15 Goodman MP. Female genital cosmetic and plastic surgery: a review. *The journal of sexual medicine* 2011; **8**: 1813–25.

16 Trichot C, Thubert T, Faivre E, Fernandez H, Deffieux X. Surgical reduction of hypertrophy of the labia minora. *International journal of gynaecology and obstetrics: the official organ of the International Federation of Gynaecology and Obstetrics* 2011; **115**: 40–3.

17 Goodman MP, Placik OJ, Benson RH, *et al.* A large multicenter outcome study of female genital plastic surgery. *The journal of sexual medicine* 2010; **7**: 1565–77.

18 Liao L-M, Creighton SM. Female genital cosmetic surgery: a new dilemma for GPs. *The British journal of general practice : the journal of the Royal College of General Practitioners* 2011; **61**: 7–8.

19 Veale D, Daniels J. Cosmetic clitoridectomy in a 33-year-old woman. *Archives of sexual behavior* 2012; **41**: 725–30.

20 Mahran M a, Rashid M, Leather A. Exploring the psychosexual drive, before genital cosmetic surgery. *European journal of obstetrics, gynecology, and reproductive biology* 2011; **158**: 369–70.

21 Conroy RM. Female genital mutilation: whose problem, whose solution? *BMJ (Clinical research ed)* 2006; **333**: 106–7.

22 Kelly B, Foster C. Should female genital cosmetic surgery and genital piercing be regarded ethically and legally as female genital mutilation? *BJOG : an international journal of obstetrics and gynaecology* 2012; **119**: 389–92.

23 Braun V, Kitzinger C. The perfectible vagina: Size matters. *Culture, Health & Sexuality* 2001; **3**: 263–77.

24 Lloyd J, Crouch NS, Minto CL, Liao L-M, Creighton SM. Female genital appearance: "normality" unfolds. *BJOG : an international journal of obstetrics and gynaecology* 2005; **112**: 643–6.

25 Heusse J-L, Cousin-Verhoest S, Aillet S, Watier E. [Refinements in the labia minor reduction procedures]. *Annales de chirurgie plastique et esthétique* 2009; **54**: 126–34.

26 Ginger V a T, Cold CJ, Yang CC. Structure and innervation of the labia minora: more than minor skin folds. *Female pelvic medicine & reconstructive surgery* 2011; **17**: 180–3.

27 Michel S. M. SALMON.pdf. 1936.

28 Robert R, Labat J-J, Riant T, Louppe J-M, Hamel O. [The pudendal nerve: clinical and therapeutic morphogenesis, anatomy, and physiopathology]. *Neuro-Chirurgie* 2009; **55**: 463–9.

29 Oelhafen K, Shayota BJ, Muhleman M, Klaassen Z, Tubbs RS, Loukas M. Benjamin Alcock (1801-?) and his canal. *Clinical anatomy (New York, NY)* 2012; **000**. doi:10.1002/ca.22080.

30 Colebunders B, Matthew MK, Broer N, Broerm N, Persing JA, Dellon AL. Benjamin Alcock and the pudendal canal. *Journal of reconstructive microsurgery* 2011; **27**: 349–54.

31 Montoya TI, Calver L, Carrick KS, Prats J, Corton MM. Anatomic relationships of the pudendal nerve branches. *American journal of obstetrics and gynecology* 2011; **205**: 504.e1–5.

32 Schober J, Cooney T, Pfaff D, Mayoglou L, Martin-Alguacil N. Innervation of the labia minora of prepubertal girls. *Journal of pediatric and adolescent gynecology* 2010; **23**: 352–7.

33 Capraro VJ. Congenital anomalies. *Clinical obstetrics and gynecology* 1971; **14**: 988–1012.

34 Chavis WM, LaFerla JJ, Niccolini R. Plastic repair of elongated, hypertrophic labia minora. A case report. *The Journal of reproductive medicine* 1989; **34**: 373–5.

35 Kato K, Kondo A, Gotoh M, Tanaka J, Saitoh M, Namiki Y. Hypertrophy of labia minora in myelodysplastic women. Labioplasty to ease clean intermittent catheterization. *Urology* 1988; **31**: 294–9.

36 Solanki NS, Tejero-Trujeque R, Stevens-King a, Malata CM. Aesthetic and functional reduction of the labia minora using the Maas and Hage technique. *Journal of plastic, reconstructive & aesthetic surgery : JPRAS* 2010; **63**: 1181–5.

37 Radman HM. Hypertrophy of the labia minora. *Obstetrics and gynecology* 1976; **48**: 78S–79S.

38 Friedrich EG. Vulvar dystrophy. *Clinical obstetrics and gynecology* 1985; **28**: 178–87.

39 Rouzier R, Louis-Sylvestre C, Paniel BJ, Haddad B. Hypertrophy of labia minora: experience with 163 reductions. *American journal of obstetrics and gynecology* 2000; **182**: 35–40.

40 Munhoz AM, Filassi JR, Ricci MD, *et al.* Aesthetic labia minora reduction with inferior wedge resection and superior pedicle flap reconstruction.

Plastic and reconstructive surgery 2006; **118**: 1237–47; discussion 1248–50.

41 Cunha F, Silva L. Nymphoplasty: classification and technical refinements. *Revista Brasileira de …* 2011; **26**: 507–11.

42 Franco T. Hipertrofia de ninfas. *Jornal brasileiro de ginecologia* 1993.

43 Benadiba L. [Labiaplasty: plastic or cosmetic surgery? Indications, techniques, results and complications]. *Annales de chirurgie plastique et esthétique* 2010; **55**: 147–52.

44 Scholten E. Female genital cosmetic surgery--the future. *Journal of plastic, reconstructive & aesthetic surgery : JPRAS* 2009; **62**: 290–1.

45 Dobbeleir JMLCL, Landuyt K Van, Monstrey SJ. Aesthetic surgery of the female genitalia. *Seminars in plastic surgery* 2011; **25**: 130–41.

46 Maas SM, Hage JJ, Ph D. Ideas and Innovations Functional and Aesthetic Labia Minora Reduction. *Plastic and reconstructive surgery* 2000; : 1453–6.

47 Pardo J, Solà V, Ricci P, Guilloff E. Laser labioplasty of labia minora. *International journal of gynaecology and obstetrics: the official organ of the International Federation of Gynaecology and Obstetrics* 2006; **93**: 38–43.

48 Choi HY, Kim KT. A new method for aesthetic reduction of labia minora (the deepithelialized reduction of labioplasty). *Plastic and reconstructive surgery* 2000; **105**: 419–22; discussion 423–4.

49 Cao YJ, Li FY, Li SK, *et al.* A modified method of labia minora reduction: the de-epithelialised reduction of the central and posterior labia minora. *Journal of plastic, reconstructive & aesthetic surgery : JPRAS* 2012; **65**: 1096–102.

50 Ellsworth W a, Rizvi M, Lypka M, *et al.* Techniques for labia minora reduction: an algorithmic approach. *Aesthetic plastic surgery* 2010; **34**: 105–10.

51 Marchitelli CE, Sluga MC, Perrotta M, Testa R. Initial Experience in a Vulvovaginal General Gynecology Department. *Journal of Lower Genital Tract Disease* 2010; **14**: 295–300.

52 Alter GJ. A new technique for aesthetic labia minora reduction. *Annals of plastic surgery* 1998; **40**: 287–90.

53 Giraldo F, Gonz??lez C, de Haro F. Central Wedge Nymphectomy with a 90-Degree Z-Plasty for Aesthetic Reduction of the Labia Minora. *Plastic and Reconstructive Surgery* 2004; **113**: 1820–5.

54 Di Saia JP. An unusual staged labial rejuvenation. *The journal of sexual medicine* 2008; **5**: 1263–7; discussion 1263–7.

55 El-Khatib H a. Mons pubis ptosis: classification and strategy for treatment. *Aesthetic plastic surgery* 2011; **35**: 24–30.

56 Marques M, Modolin M, Cintra W, Gemperli R, Ferreira MC. Monsplasty for women after massive weight loss. *Aesthetic plastic surgery* 2012; **36**: 511–6.

57 Park HJ, Jung KH, Kim SY, Lee J-H, Jeong JY, Kim JH. Hyaluronic acid pulmonary embolism: a critical consequence of an illegal cosmetic vaginal procedure. *Thorax* 2010; **65**: 360–1.

58 Ostrzenski A. G-spot anatomy: a new discovery. *The journal of sexual medicine* 2012; **9**: 1355–9.

59 Cantor JD. When an adult female seeks ritual genital alteration: ethics, law, and the parameters of participation. *Plastic and reconstructive surgery* 2006; **117**: 1158–64; discussion 1165–6.

60 Deffieux X, Leonard F, Fernandez H. [Surgical reduction of hypertrophy of labia minora]. *Journal de gynécologie, obstétrique et biologie de la reproduction* 2010; **39**: 679–81.

61 ACOG Committee Opinion No. 378: Vaginal "rejuvenation" and cosmetic vaginal procedures. *Obstetrics and gynecology* 2007; **110**: 737–8.

62 Tedeschi C, Benvenuti C. Comparison of vaginal gel isoflavones versus no topical treatment in vaginal dystrophy: results of a preliminary prospective study. *Gynecological endocrinology : the official journal of the International Society of Gynecological Endocrinology* 2012; **28**: 652–4.

63 Ostrzenski A. Cosmetic gynecology in the view of evidence-based medicine and ACOG recommendations: a review. *Archives of gynecology and obstetrics* 2011; **284**: 617–30.

64 Suami H, Shin D, Chang DW. Mapping of lymphosomes in the canine forelimb: comparative anatomy between canines and humans. *Plastic and reconstructive surgery* 2012; **129**: 612–20.

65 Bailey SH, Saint-Cyr M, Wong C, *et al.* The single dominant medial row perforator DIEP flap in breast reconstruction: three-dimensional perforasome and clinical results. *Plastic and reconstructive surgery* 2010; **126**: 739–51.

66 Mojallal A, Wong C, Shipkov C, *et al.* Redefining the vascular anatomy and clinical applications of the sartorius muscle and myocutaneous flap. *Plastic and reconstructive surgery* 2011; **127**: 1946–57.

67 Nguyen AT V, Ramsden AJ, Corrigan BE, Ritz M. Labial reconstruction with a cross-labial flap. *Journal of plastic, reconstructive & aesthetic surgery : JPRAS* 2011; **64**: 1383–5.