



HAL
open science

Résultats du traitement de la luxation congénitale de la hanche par la méthode de Somerville : à propos de 100 observations, statistique complète portant sur 12 ans d'expérience

Michel François

► To cite this version:

Michel François. Résultats du traitement de la luxation congénitale de la hanche par la méthode de Somerville : à propos de 100 observations, statistique complète portant sur 12 ans d'expérience. Médecine humaine et pathologie. 1971. dumas-01062738

HAL Id: dumas-01062738

<https://dumas.ccsd.cnrs.fr/dumas-01062738>

Submitted on 10 Sep 2014

HAL is a multi-disciplinary open access archive for the deposit and dissemination of scientific research documents, whether they are published or not. The documents may come from teaching and research institutions in France or abroad, or from public or private research centers.

L'archive ouverte pluridisciplinaire **HAL**, est destinée au dépôt et à la diffusion de documents scientifiques de niveau recherche, publiés ou non, émanant des établissements d'enseignement et de recherche français ou étrangers, des laboratoires publics ou privés.

AVERTISSEMENT

Ce document est le fruit d'un long travail approuvé par le jury de soutenance et mis à disposition de l'ensemble de la communauté universitaire élargie.

Il n'a pas été réévalué depuis la date de soutenance.

Il est soumis à la propriété intellectuelle de l'auteur. Ceci implique une obligation de citation et de référencement lors de l'utilisation de ce document.

D'autre part, toute contrefaçon, plagiat, reproduction illicite encourt une poursuite pénale.

Contact au SICD1 de Grenoble : **thesebum@ujf-grenoble.fr**

LIENS

Code de la Propriété Intellectuelle. articles L 122. 4

Code de la Propriété Intellectuelle. articles L 335.2- L 335.10

http://www.cfcopies.com/V2/leg/leg_droi.php

<http://www.culture.gouv.fr/culture/infos-pratiques/droits/protection.htm>

2e exempl.

FACULTÉ MIXTE DE MÉDECINE
ET DE PHARMACIE DE GRENOBLE

ANNÉE 1971

N° d'Ordre : 27

**RÉSULTATS DU TRAITEMENT DE LA LUXATION CONGÉNITALE
DE LA HANCHE PAR LA MÉTHODE DE SOMERVILLE**

A propos de 100 observations
(Statistique complète portant sur 12 ans d'expérience)

THÈSE

présentée

à la Faculté Mixte de Médecine et de Pharmacie de Grenoble

pour obtenir le grade de

Docteur en Médecine

par

Monsieur Michel FRANÇOIS

Interne des Hôpitaux

né à Belfort (90) le 28 Mai 1939

Soutenue publiquement le 23 Juin 1971, devant la Commission d'Examen

MM. J. CABANAC

Président

R. LATREILLE

R. GAUTIER


J. BUTEL



RÉSULTATS DU TRAITEMENT
DE LA LUXATION CONGÉNITALE DE LA HANCHE
PAR LA MÉTHODE DE SOMERVILLE

A propos de 100 observations

(Statistique complète portant sur 12 ans d'expérience)



FACULTÉ MIXTE DE MÉDECINE
ET DE PHARMACIE DE GRENOBLE

ANNÉE 1971

N° d'Ordre : 27

**RÉSULTATS DU TRAITEMENT DE LA LUXATION CONGÉNITALE
DE LA HANCHE PAR LA MÉTHODE DE SOMERVILLE**

A propos de 100 observations
(Statistique complète portant sur 12 ans d'expérience)

THÈSE

présentée

à la Faculté Mixte de Médecine et de Pharmacie de Grenoble

pour obtenir le grade de

Docteur en Médecine

par

Monsieur Michel FRANÇOIS

Interne des Hôpitaux

né à Belfort (90) le 28 Mai 1939

Soutenue publiquement le 23 Juin 1971, devant la Commission d'Examen

MM. J. CABANAC

Président

R. LATREILLE

R. GAUTIER

J. BUTEL





A MES PARENTS

Faible témoignage de mon affection et de ma reconnaissance.

A. MA FEMME

A mes côtés, tout au long de ces études, elle a connu les affres des examens et concours qu'elle a partagés, et qui lui ont pris bien des moments précieux.

Je lui dédie ce travail en remerciement de son aide et de sa patience, ainsi qu'en gage de mon amour.

A ERIC, NADINE, ELISABETH ET JEAN-PIERRE ;

A MON FRÈRE ET MA SŒUR ;

A MES BEAUX-PARENTS ;

A TOUTE MA FAMILLE ;

A DOMINIQUE, en lui souhaitant du courage pour les longues études qu'elle a
entreprises ;

A MES AMIS.

A NOTRE PRÉSIDENT DE THÈSE ET MAITRE,
MONSIEUR LE PROFESSEUR J. CABANAC,
Professeur de Pathologie chirurgicale.

Deux semestres passés dans son service nous ont fait apprécier son amitié pour ceux qu'il soigne, sa bienveillante autorité sur l'équipe qu'il a formée et qu'il dirige, ainsi que son habileté opératoire sans égale.

Qu'il trouve ici le témoignage du profond respect et de l'attachement d'un de ses élèves.

A MESSIEURS LES MEMBRES DE NOTRE JURY :

MONSIEUR LE PROFESSEUR R. LATREILLE.

Un semestre passé à ses côtés nous a permis d'acquérir la confiance en soi indispensable à l'acte opératoire. Il restera pour nous l'image du grand chirurgien.

Qu'il soit assuré de notre reconnaissance pour son enseignement et de notre profond respect.

MONSIEUR LE DOCTEUR R. GAUTIER,

Chirurgien des Hôpitaux.

Une année, des plus agréables, passée dans son service, nous a confirmé que le travail ne se fait que mieux dans un esprit de confiance et d'estime réciproques à tous les échelons de la hiérarchie, en équipe.

Qu'il nous soit permis de l'assurer de notre profonde gratitude, car nous lui devons l'essentiel de notre formation de chirurgien généraliste.

MONSIEUR LE PROFESSEUR AGRÉGÉ J. BUTEL,
Chirurgien des Hôpitaux.

Il nous a guidé tout au long de ce travail sur un sujet qui lui est cher. Il nous a fait l'honneur de nous accepter au sein d'une équipe en voie de formation et qui promet beaucoup, grâce à ses qualités de chef, à sa compétence et à son dynamisme. Chaque jour il nous fait connaître et aimer davantage cette discipline difficile qu'est l'orthopédie.

Qu'il soit assuré de la gratitude et du dévouement de son élève.

A NOS MAÎTRES DANS LES HÔPITAUX DE LYON :

Externat :

MONSIEUR LE PROFESSEUR A. TRILLAT,
MONSIEUR LE PROFESSEUR AGRÉGÉ ALAIN MOUNIER-KUHN,
MONSIEUR LE PROFESSEUR P. MALLET-GUY,
MONSIEUR LE PROFESSEUR MAILLET,
MONSIEUR LE PROFESSEUR JAUBERT DE BEAUJEU,
MONSIEUR LE PROFESSEUR H. PIGEAUD,
MONSIEUR LE PROFESSEUR J. SOUSTELLE,
MONSIEUR LE PROFESSEUR P. GALY,
MONSIEUR LE PROFESSEUR P. GIRARD,
MONSIEUR LE PROFESSEUR P.-P. RAVAUT *in memoriam*,
MONSIEUR LE PROFESSEUR LEJEUNE.

Internat provisoire :

MONSIEUR LE PROFESSEUR A. TRILLAT,
MONSIEUR LE PROFESSEUR P. MALLET-GUY,
MONSIEUR LE PROFESSEUR J. MARION *in memoriam*.

A NOS MAITRES DANS LES HÔPITAUX DE GRENOBLE :

MONSIEUR LE PROFESSEUR F. CALAS,

MONSIEUR LE PROFESSEUR AGRÉGÉ Y. BOUCHET,

MONSIEUR LE PROFESSEUR R. SARRAZIN,

MONSIEUR LE PROFESSEUR AGRÉGÉ J. CHAMPETIER,

MONSIEUR LE PROFESSEUR J. CABANAC,

MONSIEUR LE DOCTEUR MAITRE ROBERT,

MONSIEUR LE PROFESSEUR AGRÉGÉ J. BUTEL,

MONSIEUR LE PROFESSEUR R. LATREILLE,

MONSIEUR LE PROFESSEUR J. BARRIE,

MONSIEUR LE DOCTEUR R. GAUTIER.

A TOUS CEUX AVEC QUI NOUS AVONS TRAVAILLÉ :

MONSIEUR LE PROFESSEUR H. BEZES ;

MESSIEURS LES DOCTEURS J.-F. GARREL, M. BALLY, C. CONTAMIN,
C. DESCOURS, G. MALLARD, G. BONNETON, P. BLANG-
JOUVAN, P. LEVY.

A MES CAMARADES :

D'EXTERNAT, et tout particulièrement R. WOLF ;

D'INTERNAT :

LES DOCTEURS G. FAURE, J.-J. SUAUDEAU, M. AUTONES, J. POINTU,
M. GUIET, O. DELASSUS, P. MIGNOT, S. TA MINH, P. DELAN-
NOY, H. GUIDICELLI, M.-J. BONNET, A. DURAND ET
M. MARTHOURET.

A NOS AMIS DU LABORATOIRE D'ANATOMIE :

LES DOCTEURS A. BRABANT, BENBASSA, C. FAURE, G. CHARI-
GNON, M. FAVIER, J.-P. CASSAR, J.-F. DYON, R. JULLIARD,
B. RAPHAEL ET M. MOUILLON.

AUX DOCTEURS C. CONTAMIN ET J. POINTU, en les remerciant de leur aide
précieuse et en m'excusant de quelques critiques, bien involontaires,
et avec mes sincères amitiés.

A MES CONFÉRENCIERS D'EXTERNAT :

LES DOCTEURS GABRIELLE ET C. MAUREL.

A MES CONFÉRENCIERS D'INTERNAT :

LES PROFESSEURS AGRÉGÉS J.-P. ARCHIMBAUD, P. MIKAELOFF, CHAS-
SIGNOLLE, LEVRAT, A. FROMENT, P. CŒUR, CROISILLE ;
LES DOCTEURS FAIDUTTI, LEQUIN, VUILLARD, CORONAT ET
BARTHE.

A TOUS MES CAMARADES DE L'INTERNAT DE GRENOBLE,

Je dédie ce travail.

CHAPITRE PREMIER

PRÉAMBULE

L'idée nous est venue de revoir la statistique de nos maîtres le Professeur J. CABANAC et le Professeur Agrégé J. BUTEL, concernant le traitement de la luxation congénitale de la hanche, selon les principes de SOMERVILLE. Notre série compte 160 fiches de luxations ou dysplasies, en se limitant aux cas de moins de 20 ans.

Le Docteur CONTAMIN avait déjà traité du même sujet en 1965 chez l'enfant avant 5 ans, à propos de 47 cas. Il concluait : le recul insuffisant nécessite sans aucun doute une nouvelle enquête dans quelques années. Notre expérience s'est étendue à 101 cas, englobant il est vrai quelques subluxations chez les moins de 5 ans, qui ont eu une thérapeutique similaire avec notamment une ostéotomie de recentrage de la hanche.

Nous ne pensons pas nous exposer à des redites, car outre les 54 malades supplémentaires, signalons que la plupart des malades, dont parlait CONTAMIN, sont actuellement proches de la puberté. Certains même l'ont achevée. Or, comme le dit P. PETIT, « il faut attendre la puberté pour savoir ce que sera le cotyle définitif ¹ ». Ainsi, ils sont proches de leur état ostéoarticulaire définitif, et la méthode nous semble pouvoir être jugée sur son efficacité réelle. Il nous a semblé intéressant de voir ce qu'étaient devenus ces malades, de voir si le résultat acquis demeure ou peut se modifier dans un sens ou l'autre.

Dans le même service, le Docteur POINTU, en 1970, a revu 26 observations d'ostéotomies innommées de SALTER, dont la plupart étaient de jeunes enfants. En effet, notre méthode initiale définie par CONTAMIN s'est quelque peu modifiée dans ses étapes terminales, du fait de la survenue d'une nouvelle intervention décrite par SALTER en 1957.

Cette intervention vise à recentrer la hanche pathologique au même titre que l'ostéotomie fémorale.

Laquelle choisir ?

Nous tenterons, après avoir précisé la méthode employée dans le service, une approche des indications des deux ostéotomies à la lumière d'une révision générale.

Après un bref historique, nous exposerons tout d'abord quel fut le matériel de notre étude en résumant nos différentes données statistiques. Puis nous exposerons notre méthode thérapeutique. Enfin, nous discuterons nos résultats de façon très critique et nous essaierons d'en déduire un schéma de conduite plus précis.

¹ P. PETIT, Traitement de la luxation congénitale de la hanche après luxation, *Rev. Prat.*, VIII, n° 17, 2029-2066, 1958.

CHAPITRE II

HISTORIQUE





Innombrables sont les auteurs qui ont attaché leurs noms aux différentes étapes diagnostique, thérapeutique ou pathogénique de la luxation congénitale de la hanche. Notre propos n'est pas de les citer tous, car nous serions certains d'en oublier.

Nous rappellerons simplement les étapes thérapeutiques principales qui ont jalonné cette affection aux si redoutables séquelles.

Le traitement chirurgical de même que le traitement orthopédique étaient essayés tour à tour au même titre dès avant 1850.

LORENZ avait précisé les modalités du traitement orthopédique pur qui fut la règle pendant de nombreuses années.

LEVEUF, dès 1935, par une étude critique des résultats immédiats et surtout des échecs éloignés, adoptant les idées de ZAHRADNICEK, s'orienta résolument vers le traitement sanglant. Sa monographie avec Pierre BERTRAND (1945) montra ce qu'on pouvait en attendre en contrôlant les indications et les résultats par l'arthrographie.

L'appoint thérapeutique important de ces dernières décades résulte des travaux de SOMERVILLE. SOMERVILLE en Angleterre, GOURDON et Pierre PETIT en France généralisèrent le principe d'une réduction lente par extension en abduction et rotation interne progressives. Avec l'application de cette méthode, on constata la régression considérable des épiphysites graves qui détruisaient les résultats obtenus antérieurement.

C'est la méthode de SOMERVILLE que nous appliquons dans le service de notre maître le Professeur CABANAC depuis 1958 à tous les enfants avant l'âge de 5 ans. Elle consiste, quand la hanche a été progressivement réduite, à la recentrer chirurgicalement par ostéotomie, après vérification arthrographique de la qualité de la réduction. Dans le cas de réduction insuffisante montrée par l'arthrographie, l'on procède simultanément à une réduction sanglante.

Depuis 1965, date de la visite qu'effectua le Docteur SALTER dans notre service, nous possédons un autre moyen de recentrage de la hanche pathologique : c'est l'ostéotomie pelvienne innominée que proposa SALTER en 1957. Elle vise à réorienter le cotyle tout entier en faisant basculer en avant et en dehors le segment inférieur de l'os iliaque après ostéotomie innominée.

Bien entendu, ce traitement ne devrait s'appliquer dans les années à venir qu'aux cas ayant échappé au dépistage et au traitement précoces de la luxation. Ceux-ci sont capables de normaliser la hanche dès avant l'âge de 6 mois par immobilisation d'assez courte durée, si possible dès la naissance, par culottes ou attelles d'abduction.

CHAPITRE III

LE MATÉRIEL DE NOTRE ÉTUDE

I. — Données générales.

Age des enfants.

Notre travail est basé sur l'étude rétrospective des 101 dossiers d'enfants atteints de luxation ou subluxation congénitale de la hanche. Le plus jeune avait 6 mois et le plus âgé 5 ans juste en début de traitement. Nous avons dressé un tableau des âges de nos petits malades en début de traitement, dans lequel nous voyons que la majeure partie se situe entre 1 et 2 ans (tableau 1).

Nombre de hanches atteintes.

Nous trouvons 56 cas présentant une atteinte bilatérale et 45 à atteinte strictement unilatérale, soit un total de 157 hanches (tableau 2).

Sur 56 cas bilatéraux, nous trouvons :

- 27 luxations doubles ;
- 27 luxations associées à une subluxation ;
- 2 subluxations doubles.

Sur 45 cas unilatéraux, nous trouvons :

- 5 subluxations ;
- 40 luxations.

Caractère de la dysplasie.

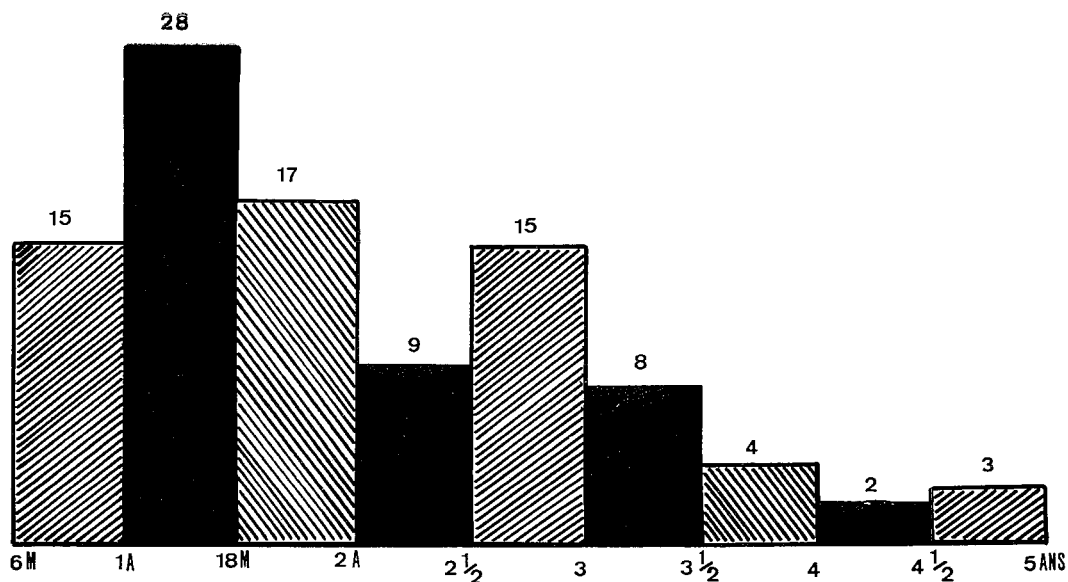
Au total, sur 157 hanches, nous avons :

- 121 luxations ;
- 36 subluxations (tableau 3).

Notre étude ne portera que sur 156 hanches, le côté droit de l'observation 15 (luxation bilatérale) ayant été éliminé ; il s'agit d'une petite malade traitée de ce côté par réduction sanglante simple sans ostéotomie de recentrage. Ce résultat médiocre a nécessité une reprise par intervention de Colonna.

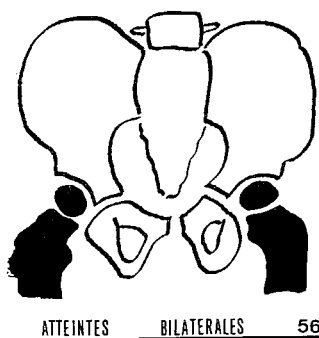
Sur 101 malades, 8 représentent l'échec de traitements purement orthopédiques réalisés à la naissance ou avant l'âge de 6 mois par simples culottes ou attelles d'abduction.

La prédominance classique de l'affection du côté gauche se retrouve dans notre série, soit 85 hanches gauches et 72 droites (tableau 4).



AGE DES 101 ENFANTS EN DEBUT DE TRAITEMENT.

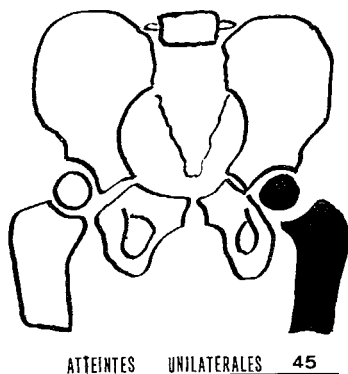
TABLEAU 1 : Age des enfants en début de traitement.



112

luxations	121
subluxations	36

TABLEAU 3 : Caractère de la dysplasie.



45

TOTAL HANCHES

157

TABLEAU 2 : Localisation des lésions.

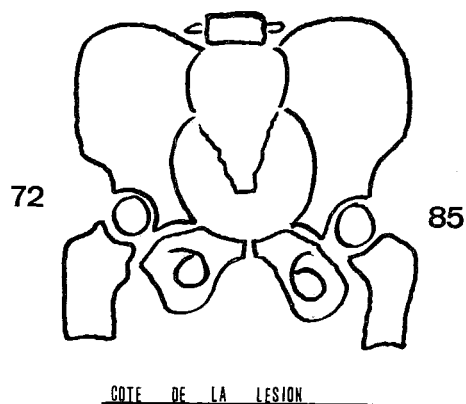


TABLEAU 4 : Côté de l'atteinte.

Sexe.

Nous retrouvons une autre prédominance classique, celle des filles. Un peu moins de 85 % de filles, un peu moins de 16 % de garçons (tableau 5).

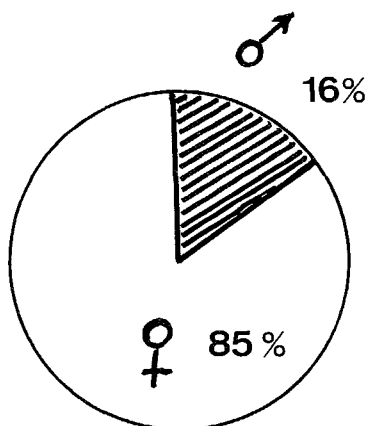


TABLEAU 5 : Répartition selon le sexe.

Etudes faites antérieurement.

Sur nos 101 malades, 47 ont déjà été étudiés dans la thèse du Docteur CONTAMIN en 1965. Mais 31 ont été revus depuis et nous avons 6 ans de recul supplémentaire pour la plupart d'entre eux.

17 ont déjà été étudiés dans la thèse du Docteur POINTU sur l'intervention de SALTER, en 1970.

Notre recul prend un grand intérêt, car beaucoup de nos malades sont actuellement proches de la puberté. Le plus jeune a un an, le plus âgé a passé 16 ans. 52,5 % des 101 malades sont âgés actuellement de plus de 9 ans (tableau 6).

II. — Notre révision et l'étude des résultats.

Les malades revus.

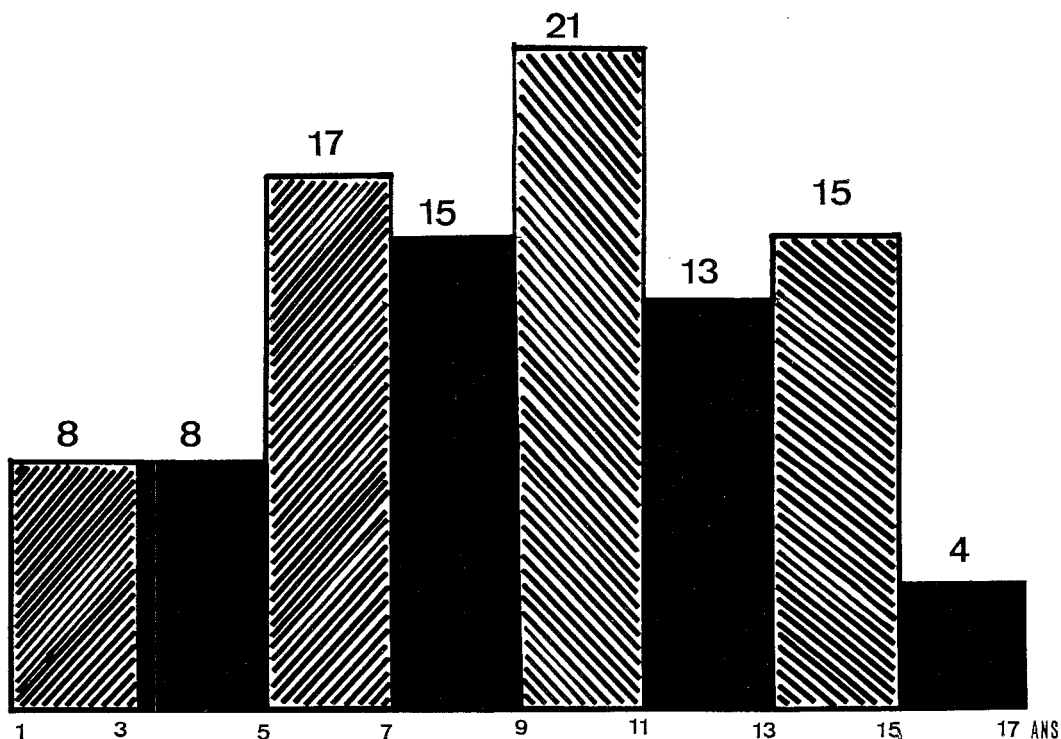
Depuis 18 mois, nous avons revu 71 malades sur 101 (71 %). 39 ont répondu à nos toutes récentes convocations de décembre 1970 et janvier 1971, sur 72 convoqués, soit 54 %.

Parmi les revus, 14 malades avaient été perdus de vue depuis plus de 6 ans, c'est-à-dire depuis la thèse de CONTAMIN en 1965.

*Correspondance des numéros d'observations avec ceux
de CONTAMIN et de POINTU*

(Tableau 5 bis)

FRANÇOIS	CONTAMIN	POINTU	FRANÇOIS	CONTAMIN	POINTU	FRANÇOIS	CONTAMIN	POINTU
1	4	—	36	33	—	70	—	17
2	1	4	37	36	—	71	—	18
3	3	—	38	35	—	72	—	—
4	2	—	39	38	—	73	—	—
5	—	—	40	43	—	74	—	24
6	6	—	41	37	—	75	—	—
7	8	—	42	41	—	76	—	—
8	7	—	43	39	—	77	—	—
9	10	—	44	40	—	78	—	—
10	5	—	45	45	—	79	—	—
11	13	9	46	—	—	80	—	—
12	11	—	47	44	—	81	—	7
13	12	—	48	46	—	82	30	—
14	9	—	49	47	—	83	29	11
15	—	10	50	—	—	84	—	14
16	16	—	51	—	—	85	42	1
17	15	—	52	—	—	86	—	—
18	17	—	53	—	19	87	—	5
19	14	—	54	—	—	89	—	25
20	21	—	55	—	—	90	—	—
21	18	—	56	—	—	91	—	—
22	20	—	57	—	—	92	—	—
23	19	—	58	—	12	93	—	—
24	22	—	59	—	—	95	—	8
25	25	—	60	—	—	96	—	16
26	23	—	61	—	—	97	—	20
27	24	—	62	—	—	98	—	—
28	27	—	63	—	—	99	—	—
29	28	—	64	—	—	100	—	—
30	26	—	65	—	—	101	—	—
31	32	—	66	—	—	102	—	—
33	34	—	67	—	—	103	—	—
34	31	—	68	—	—	104	—	—
35	—	—	69	—	—	—	—	—



PYRAMIDE DES AGES ACTUELS
DE NOS 101 MALADES

TABLEAU 6 : Age actuel de nos malades.

Le recul et l'étude consécutive.

En se basant sur la date d'ostéotomie (de la première hanche dans les cas bilatéraux) notre recul est le suivant :

- chez 27 malades, nous ne pourrions apprécier qu'un résultat précoce. En effet, dans ces cas, le recul est de 3 mois à 2 ans après l'ostéotomie. Il s'agit de cas récents ou de cas qui n'ont plus été revus au-delà de 2 ans après leur ostéotomie ;
- chez 64 malades, nous avons pu étudier le résultat lointain avec le recul suivant :
 - 30 fois de 2 à 6 ans,
 - 21 fois de 6 à 10 ans,
 - 13 fois supérieur à 10 ans.

34 % des malades ont donc un recul supérieur à 6 ans.

Le résultat de 10 malades n'a pu être étudié. Les raisons en sont les suivantes :

- absence de recul (moins de 3 mois) ;
- radiographies égarées ;
- un malade non opéré (Obs. 90).

Signalons que notre plus ancienne observation remonte au 23-10-57, la plus récente au 15-10-70.

III. — Le dépistage.

Il est intéressant de reconsidérer depuis 13 ans et demi la façon dont ont été dépistés ces enfants :

- 3 l'ont été à la naissance ;
- 22 avant l'âge de la marche ;
- 76 après l'âge de la marche.

Ces proportions se sont plus qu'inversées à Grenoble depuis un à deux ans.

En outre :

- 11 avaient des antécédents connus, consignés dans l'observation ;
- 3 sont nés en siège ;
- 10 avaient des malformations associées ;
- 6 sont des I.M.C. (Obs. 44, 55, 69, 83, 93 et 102) ;
- 2 des grands encéphalopathes (Obs. 48 et 85).

IV. — Radiologiquement.

Type de la luxation.

Sur 121 luxations, 92 étaient hautes, 29 externes.

L'angle cotyloïdien (C).

Tous nos malades avaient, en début de traitement, de 6 mois à 5 ans, en moyenne 2 ans. A cet âge, l'angle C peut être considéré comme normal lorsqu'il se situe dans des valeurs entre 18 et 30°.

Il nous a paru intéressant de faire la moyenne des angles C dans les luxations, les subluxations et les hanches normales.

1) Sur 120 luxations (car une hanche s'était normalisée en bas âge par une culotte d'abduction), nous trouvons :

- C le plus bas à 15° ;
- C le plus haut à 50° ;
- C *moyen* à 35,7°.

2) Sur 36 subluxations :

- C le plus faible 15° ;
- C le plus fort 41° ;
- C *moyen* 29,8°.

3) Sur 45 hanches saines :

- C le plus faible 12° ;
- C le plus fort 32° ;
- C *moyen* $20,5^{\circ}$ (tableau 7).

Donc l'angle C, qui varie entre des limites assez larges, et qui est variable suivant l'opérateur qui le mesure, garde néanmoins de la valeur.

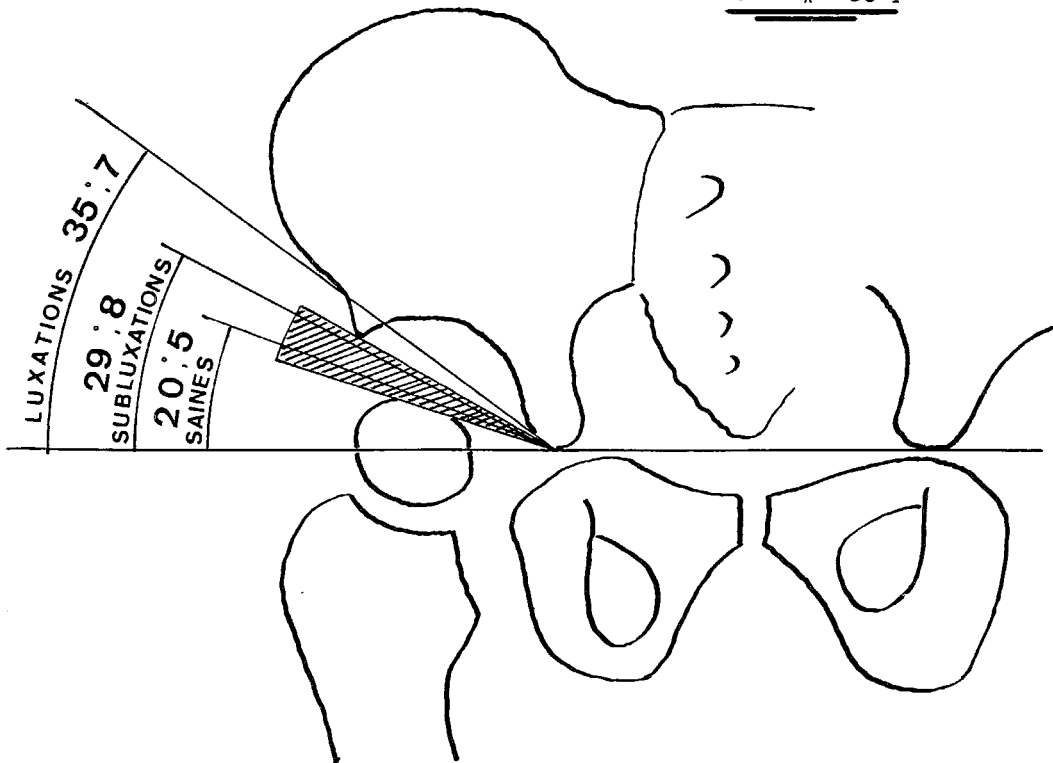
V. — Durée de la réduction sur le cadre de Scott.

123 hanches pathologiques seulement sont passées sur le cadre de Scott. Donc tous les malades n'y sont pas passés. Nous reverrons plus loin ce que nous en pensons.

ANGLES C MOYENS DE NOS ENFANTS AGES DE 6 MOIS A 5 ANS

(EN HACHURES LIMITES DE L'ANGLE C NORMAL)

18 A 30 °



TABEAU 7 : L'angle cotyloïdien C en début de traitement.

L'enfant qui y a séjourné le moins longtemps n'est resté que 8 jours. Par contre, quelques-uns sont restés 100 jours. Nous verrons que dans l'un et l'autre cas il s'agit d'erreurs de méthode. Après l'obtention de la réduction, l'enfant doit être laissé sur le cadre 8 à 10 jours au minimum avant l'arthrographie.

Temps de séjour sur le cadre de Scott
(Tableau 7 bis)

Durée	Nombre de hanches
Inférieure à 21 jours	29
21 jours à 60 jours	78
2 mois à 3 mois	7
Supérieure à 3 mois	9 (Obs. 4, 15, 16, 60, 84)

VI. — L'arthrographie.

1° ARTHROGRAPHIES INITIALES POST-RÉDUCTIONNELLES.

Nous en notons 120.

a) *Dans la luxation.*

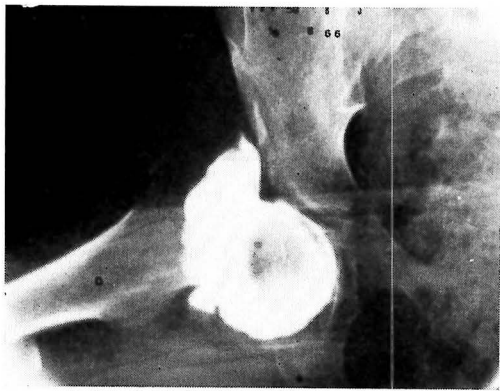
Nous n'avons que 112 arthrographies sur 121 luxations. Donc 9 hanches luxées n'ont pas bénéficié du contrôle arthrographie (Obs. 67 D, 71 G et D, 84 G, 97 D, 96 G, 102 D, 103 G et D).

Dans 64 arthrographies, on n'a noté aucun obstacle et une bonne réduction (photos 1 et 2).

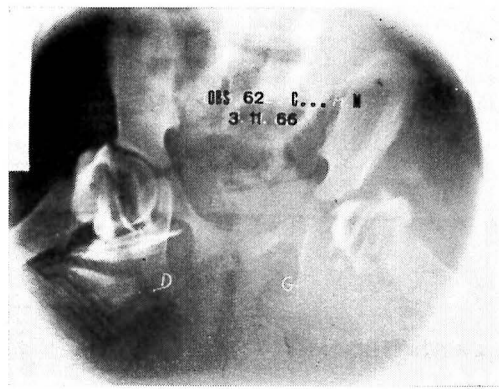
Dans 48 arthrographies, au contraire, un obstacle semblait présent : les obstacles décelés ont été les suivants (53 en tout) (tableau 8) :

- 32 limbus ;
- 11 isthmes ;
- 2 pulvinar ;
- 2 ligaments ronds.

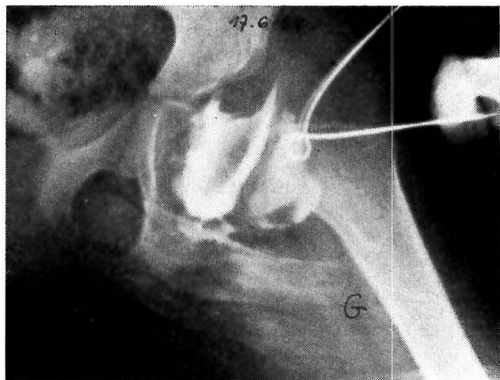
De plus, l'indication de reposition sanglante a été posée 6 fois sans qu'il soit donné de précision sur l'obstacle noté (photos 3, 4, 5, 6 et 7).



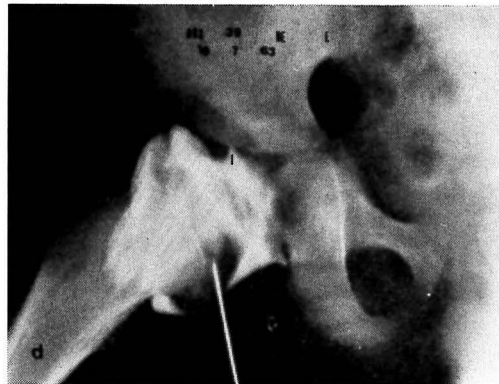
1



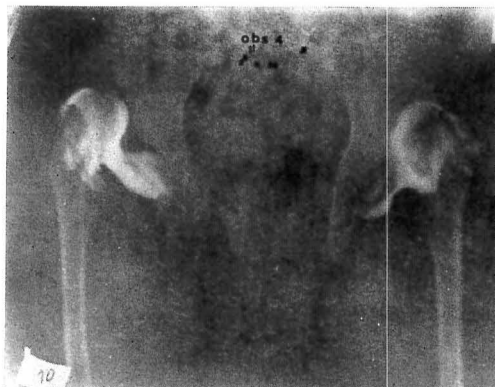
2



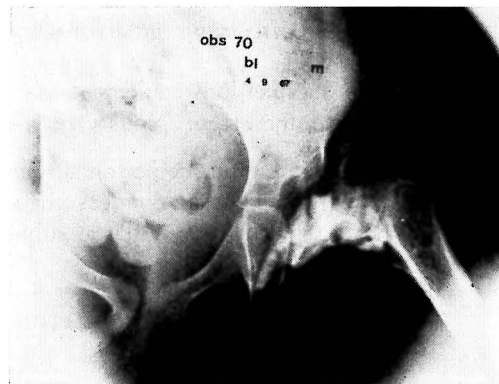
3



4



5



6

- Photo 1. — Obs. 58 : B.. J. Réduction satisfaisante.
 Photo 2. — Obs. 62 : C.... M. A gauche la réduction est bonne sans être parfaite. Une discrète interposition apparaît probable. A droite, arthrogramme normal.
 Photo 3. — Obs. 46 : L..... B. Image de limbus interposé.
 Photo 4. — Obs. 39 : B..... E. *Idem*.
 Photo 5. — Obs. 4 : St... J.-M. Isthmes typiques, étroits.
 Photo 6. — Obs. 70 : Bl..... M. Isthme, limbus, et flaque au fond du cotyle.

COMPARAISON DES OBSTACLES A L'ARTHROGRAPHIE
ET A L'ARTHROTOMIE

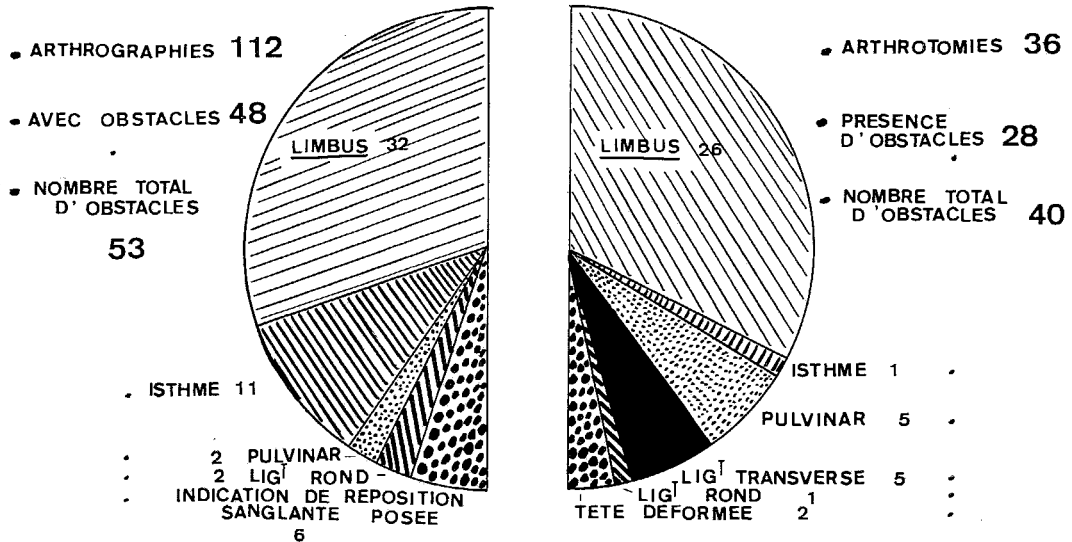


TABLEAU 8 : Les obstacles à la réduction.

b) *Subluxations et arthrographies.*

8 subluxations seulement sur 36 ont bénéficié de l'arthrographie. Ceci nous semble être une erreur. Nous y reviendrons.

On a noté une seule fois un obstacle : 1 limbus (Obs. 86 D). Par conséquent, si l'on s'en réfère aux données théoriques, le limbus étant non pas refoulé mais interposé, il ne s'agit pas d'une subluxation mais d'une luxation.

2° L'ARTHROGRAPHIE PER-OPÉRATOIRE.

Nous n'en avons pratiqué que 18.

Elles ont permis 11 fois d'éviter une arthrotomie dont l'indication avait été posée sur la première arthrographie post-réductionnelle. En règle générale, il s'agissait d'un limbus qui dans l'intervalle s'est étalé.

Dans les 7 autres cas, la deuxième arthrographie a permis de retrouver l'obstacle, qui a d'ailleurs été confirmé à l'arthrotomie, sauf dans un cas, où par conséquent les deux arthrographies avaient induit en erreur (Obs. 41).

VII. — L'arthrotomie.

Nous en avons réalisé 36.

32 ont été faites au vu de l'arthrographie qui en avait fait poser l'indication.

28 fois seulement on a trouvé un obstacle.

Les obstacles trouvés à l'arthrotomie ont été les suivants, au nombre de 40 :

- 26 limbus ;
- 1 isthme ;
- 5 pulvinar ;
- 5 ligaments transverses ;
- 1 ligament rond ;
- 2 têtes déformées par épiphysite.

Nous avons comparé les obstacles décelés à l'arthrographie et à l'arthrotomie (tableau 8).

Il semble que l'on puisse en déduire que l'arthrographie, en dépit de ses difficultés d'interprétation, trompe peu. Seul le chiffre des isthmes ne concorde pas : un à l'arthrotomie contre 11 à l'arthrographie. Mais LEVEUF et BERTRAND ont dit que « l'étroitesse de l'isthme n'est parfois qu'une apparence radiographique¹ ».

Soulignons donc l'intérêt d'une nouvelle arthrographie per-opératoire, qui ne coûte que quelques minutes perdues. En effet, 8 fois, l'arthrotomie n'a retrouvé aucun obstacle alors que l'arthrographie l'aurait laissé supposer.

Le limbus trouvé interposé a été :

- 18 fois réséqué ;
- 8 fois reposé, étalé, voire fixé.

7 malades n'ont pas eu d'arthrotomie, bien que celle-ci eut paru indiquée sur l'arthrographie. A notre décharge, nous dirons qu'il s'agit vraisemblablement de hanches qui nous ont paru stables sous simple scopie per-opératoire.

VIII. — L'ostéotomie.

Au titre de première intervention, nous avons pratiqué :

- 15 ostéotomies pelviennes de Salter ;
- aucune arthrotomie isolée ;
- 120 ostéotomies fémorales.

¹ Luxations et subluxations congénitales de la hanche ; leur traitement basé sur l'arthrographie. Paris, G. Doin et Cie, 1946, p. 62.

Notons que sur un total de 156 hanches, 22 n'ont pas été opérées. Il s'agissait en général, bien entendu, de subluxations.

En ce qui concerne l'ostéotomie fémorale :

a) *La dérotation* a été systématique dans le Service. Le chiffre de dérotation n'est noté que 119 fois, allant d'un degré minimal de 30° (Obs. 96 D) à un degré maximum de 90°. Nous y attachons une grande importance, puisque 105 fois sur 119 nous l'avons faite égale ou supérieure à 60°.

Notre chiffre moyen de dérotation est de 71,5°.

b) *Nous avons l'habitude de pratiquer la varisation associée.*

Celle-ci a été mentionnée 111 fois dans nos dossiers. Son degré minimum fut de 10°, maximum de 35° (Obs. 96 D), le chiffre moyen est de 20° juste (tableau 8 bis).

		° min.	° max.	° moyen
120 ostéotomies fémorales	119 dérotations	30°	90°	71,5°
	111 à 118 varisations	10°	35°	20°

IX. — Dates d'ablation du matériel d'ostéosynthèse.

Nous avons généralement utilisé des petites plaques de Mathieu modelables, à 4 trous.

Les dates d'ablation des plaques ne sont connues que 102 fois.

- Une a dû être enlevée à 2 mois et demi pour une ostéite (Obs. 10 D) qui a d'ailleurs fort bien guéri.
- Une a été enlevée par erreur à 50 jours, et il s'est produit une fracture sous-trochantérienne dès après l'ablation du matériel.
- Quelques-unes ont été laissées en place plus de 2 ans, par suite de la négligence des parents qui ont tardé à nous ramener l'enfant.

Nous pensons que la plaque ne doit pas être enlevée avant 4 mois révolus, et qu'elle doit l'être avant un an.

X. — **Les incidents.**

Ils sont de deux types principaux :

a) *Les fractures :*

- per-opératoires ou le plus souvent postopératoires immédiates après ablation du matériel. Nous en déplorons 8 ;
- de plus, au cours de l'hospitalisation nous en notons 9, le plus souvent au niveau de l'extrémité inférieure du fémur ou sur le tibia, et, la plupart du temps, sans gravité. La chute du lit est souvent l'accident responsable de ces fractures. Il s'agit d'un accident banal chez un enfant et qui survient ici d'autant plus facilement que l'os est fragilisé par la longue immobilisation et par l'intervention.

b) *Détériorations des montages.*

Nous en notons un seul par forage des vis (Obs. 73 G).

Mais il faut signaler un incident qui a été assez fréquent : le bris des vis à l'ablation du matériel : 5 fois. Cet incident ne se produit plus guère depuis que nous avons abandonné le Titane au profit de l'Elgiloy.



CHAPITRE IV

EXPOSÉ DE NOTRE MÉTHODE

Depuis 1958, toutes nos luxations congénitales avant l'âge de 5 ans sont traitées dans le service de M. CABANAC selon les principes de SOMERVILLE.

Notre méthode, exposée dans les détails dans la thèse de CONTAMIN, ne s'est pas modifiée depuis¹. Nous ne saurions que renvoyer le lecteur à ce travail pour les détails de la méthode que nous nous contenterons de rappeler dans les grandes lignes.

Cependant depuis 1965 est intervenue l'ostéotomie de Salter qui est susceptible de modifier le temps chirurgical. En effet, pour le recentrage de la hanche, elle se pose comme candidate au même titre que l'ostéotomie de direction du col fémoral. Nous essaierons plus loin de préciser les indications respectives de ces deux ostéotomies².

Notre technique comprend trois temps essentiels :

- la réduction ;
- le contrôle arthrographique ;
- le temps chirurgical.

I. — La réduction.

Elle se fait sans aucune épreuve de force, par extension en abduction et rotation interne progressives sur l'appareil de Scott, tel que nous l'avons modifié (fig. 1).

a) Tout d'abord, *l'appareil est habillé* de coussins et réglé de telle sorte que les articulations supérieures correspondent au centre mécanique des hanches de l'enfant. Les deux attelles sont placées pour une abduction de départ de 15° pour chaque membre inférieur. Un coussinet de coton sous chaque genou donnera une flexion légère des hanches.

b) *L'enfant est installé sur l'appareil.*

Tout l'appareillage sera symétrique, même si la luxation est unilatérale. On installe par des tractions collées une mise en tension longitudinale et une rotation interne discrètes.

¹ Contribution à l'étude du traitement de la luxation congénitale de la hanche, méthode de Scott-Somerville modifiée (Thèse Dr Charles CONTAMIN, Grenoble, 1965, n° 10).

² Contribution à l'étude du traitement de la luxation congénitale de la hanche. L'ostéotomie innominée de Salter. Réflexions sur les échecs. Etude critique de 26 observations (Thèse J. POINTEU, Paris, 1970).

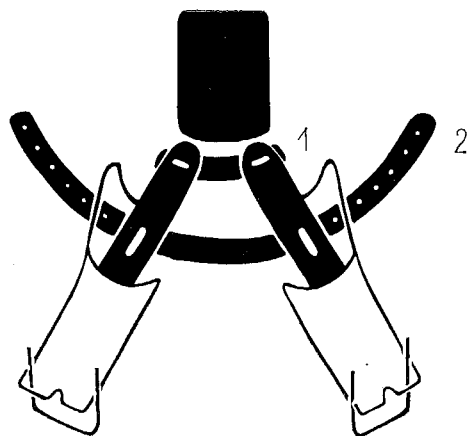


Fig. 1. — Appareil de Scott modifié.

1, Articulation supérieure correspondant au centre mécanique de la hanche ; 2, Articulation inférieure pour l'abduction.

Il faut s'assurer que l'installation est correcte avant de commencer l'abduction. L'enfant restera donc 8 jours dans cette position. Une radiographie de face du bassin jugera de l'installation. Si la tête commence à descendre, c'est que l'installation est correcte, sinon tout est à recommencer. Soulignons qu'une équipe d'infirmiers spécialisés facilite grandement la tâche. L'enfant devra être suivi sur le cadre toujours par le même responsable.

c) La réduction proprement dite.

Nous entendons par là l'abaissement de la tête en regard de la cavité cotyloïdienne, car seule l'arthrographie pourra juger de la réduction.

L'abduction sera symétrique, progressive et douce, fonction de ce que l'enfant supporte. Dans le même temps, on s'assurera du maintien de la tension longitudinale, et l'on fixera la rotation interne qui s'augmente d'elle-même.

Ainsi, en trois semaines à un mois, on arrivera au grand écart, mais jamais il ne faudra précéder la hanche, mais la suivre, et mieux vaut perdre du temps que de forcer l'articulation.

Dès que la tête est en place, on arrête l'abduction. Si elle tarde à descendre, on peut s'aider d'une traction divergente appliquée sur la face externe de la cuisse (fig. 2).

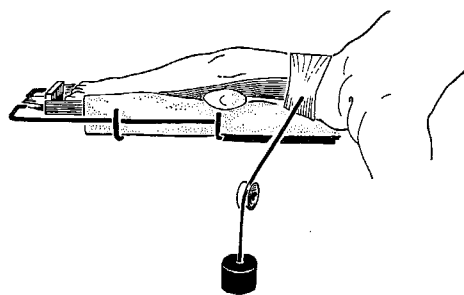


Fig. 2. — Traction divergente.

II. — L'arthrographie.

Dès que la réduction de la tête abaissée est probable depuis quelques jours, l'arthrographie est faite sous anesthésie générale, par voie obturatrice, sous amplificateur de brillance, mais avec graphie systématique. La conduite thérapeutique ultérieure dépend des données de l'arthrographie :

a) Si la réduction n'est pas obtenue, quoique la tête soit en face du cotyle, ou si elle est imparfaite, du fait du limbus, d'un isthme ou de tout autre obstacle, le petit malade est remis dans son lit sous traction collée bilatérale douce, et il est préparé en vue d'une arthrotomie qui sera, dans le même temps, immédiatement suivie de l'ostéotomie directionnelle.

b) Si la tête est parfaitement réduite, un plâtre pelvi pédieux est confectionné, les hanches étant placées dans la meilleure position de stabilité pour 6 semaines. Cette position est en général de 45° d'abduction, 20° de flexion, 20 à 30° de rotation interne ; le genou reste en légère flexion, le pied est libre.

III. — Le temps chirurgical.

Il est systématique.

Il est effectué dès après l'arthrographie en cas d'obstacle ; dans le cas contraire, 30 à 40 jours plus tard. En cas d'atteinte bilatérale, les deux hanches sont opérées avec 15 à 30 jours d'écart. L'hémi-plâtre du côté à opérer est sectionné sur la table d'opération, de suite après l'anesthésie, le membre étant maintenu en bonne position puis suspendu à une potence, l'enfant étant en décubitus controlatéral (fig. 3).

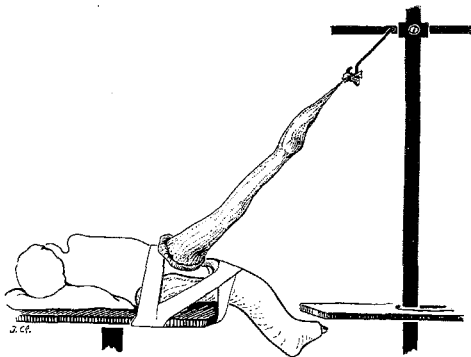


Fig. 3. — Position opératoire vue de dos.

Nous utilisons la voie d'abord postéro-externe.

S'il existait un obstacle arthrographique ou seulement un doute, on fera une arthrographie per-opératoire en début d'installation, par voie obturatrice, ou plus tard à ciel ouvert.

L'arthrotomie, en cas d'obstacle ou de doute persistant sur la qualité de la réduction est réalisée par voie étroite en passant entre pyramidal et moyen fessier, ou par voie élargie, si nécessaire et au moindre doute, en sectionnant le moyen fessier.

L'ostéotomie peut actuellement être :

- soit directionnelle sur le fémur ;
- soit de réorientation du cotyle par section innominée de l'os iliaque selon SALTER.

a) *Ostéotomie de direction du fémur.*

Elle est sous-trochantérienne, mais pratiquée le plus haut possible.

Nous verrons plus loin ce que nous pensons des angles à donner aux corrections. Selon nous :

- la dérotation externe doit être suffisante, de 60° mesurés ;
- la varisation de 20 à 30°.

Notre position a varié à ce sujet depuis 1965. La dérotation doit être importante, sans excès. La varisation est devenue pour nous systématique. Elle facilite le centrage, détend les adducteurs et se corrige toujours, parfois trop rapidement avec la croissance.

Le membre est immobilisé ensuite en plâtre roulé sur coton, solidarisé à l'hémiplâtre opposé qui a été laissé en place. La position à donner est sensiblement la même qu'après l'arthrographie avec cependant moins d'abduction et une rotation indifférente.

L'enfant reste plâtré 2 mois, puis est mis en traction collée 15 jours avec début de rééducation. Il reprend la marche seul ensuite, dès qu'il en a envie. Nous prescrivons assez souvent, *dans les suites, un appareil d'abduction, à porter la nuit.*

b) *L'ostéotomie pelvienne de Salter*¹.

Elle se pratique de même après réduction, arthrographie, et arthrotomie au moindre doute. La ténotomie des adducteurs est systématique en début d'intervention. Celle du psoas est presque la règle, dans le cas d'arthrotomie en particulier. L'incision est celle de Smith-Petersen type II. L'abord de l'os iliaque doit être sous-périosté. Le trait d'ostéotomie s'étendra de l'échancrure sciatique à l'épine iliaque antéro-inférieure. Il est fait à la scie de Gigli. Le fragment inférieur est basculé en bas, en avant et en dehors. Le baillement dans le trait d'ostéotomie est maintenu par un greffon cunéiforme pris sur la partie antérieure de la crête et maintenu par deux broches.

Le plâtre répond aux mêmes impératifs qu'à la suite de l'ostéotomie fémorale, mais avec un peu de rotation interne. Cette position relâche au maximum le psoas.

¹ Voir thèse Dr POINTU, Contribution à l'étude du traitement de la luxation congénitale de la hanche. L'ostéotomie innominée de Salter. Réflexions sur les échecs. Etude critique de 26 observations. Paris, 1970.

Il est laissé six semaines. Puis la broche est enlevée, une traction collée mise en place. Marche au 60^e jour.

Laquelle des deux ostéotomies choisir ?

Nous verrons ce problème avec les indications thérapeutiques. Le choix est en fait fonction du caractère bilatéral ou unilatéral des lésions, essentiellement.

Pour terminer, insistons encore une fois sur le fait que la réduction doit être douce, quasi atraumatique. Il faut suivre la hanche et non la précéder, faire marche arrière ou marquer une période d'arrêt aux moindres manifestations douloureuses.



CHAPITRE V

NOS RÉSULTATS



I. — Moyens d'appréciation.

Les résultats seront jugés uniquement sur l'aspect radiologique. En effet, comme le dit JUDET, « chez l'enfant, la radiographie doit primer la clinique dans l'appréciation du résultat, car elle seule permet d'augurer de l'avenir ¹ ». La clinique nous semble sujette à variations selon l'examineur. Un excellent résultat clinique est compatible avec une importante détérioration radiologique chez ces enfants qui ne subiront les conséquences de la déformation anatomique que plus tard.

Nous nous sommes basés uniquement sur l'angle de couverture de Wiberg (CE), mesuré sur le dernier cliché que nous possédions pour chaque enfant (tableau 9). Rappelons que les normes de l'angle de couverture (CE) varient de 20° environ à un an jusqu'à atteindre 32 à 35° chez l'adulte. L. LUDE et W. TAILLARD donnent un diagramme de normes mesurées sur 118 hanches normales chez des enfants de 3 mois à 15 ans, répartis en 6 catégories d'âge ². Nous avons pris ce diagramme comme référence de base pour juger nos 139 hanches présentant un recul suffisant.

Jugeant notre recul d'après la date d'ostéotomie de la hanche (la première dans les cas bilatéraux), nous avons défini :

- 1° des résultats précoces où le recul après ostéotomie est inférieur à 2 ans. Ces enfants sont âgés en moyenne de 3 à 4 ans ;
- 2° des résultats éloignés, les plus intéressants, où le recul est supérieur à deux ans. Rappelons que dans cette catégorie, 34 % des malades ont un recul supérieur à 6 ans. Pour 13 malades, il est supérieur à 10 ans. Leur moyenne d'âge est de 8 à 9 ans environ. 19 de ces enfants sont âgés de plus de 13 ans.

Tant en ce qui concerne les résultats précoces que les éloignés, nous avons considéré comme :

a) *Résultats excellents* : ceux qui se situaient sur la ligne moyenne de TAILLARD, ou au-dessus, ou en dessous dans les limites d'une courbe limitant une déduction de 15 % des normes de TAILLARD.

b) *Bons résultats* : ceux situés entre 15 % et 35 % de moins que la courbe moyenne de TAILLARD.

¹ R. JUDET, Luxation congénitale de la hanche (in *Act. de Chir. Orthop. de l'hôp. R. Poincaré*, t. III, p. 7-75, 1964).

² L. LUDE et W. TAILLARD, Le développement de la congruence articulaire de la hanche chez l'enfant (*Rev. de Chir. Orthop.*, t. 50, n° 6, p. 757-778, 1964).

c) *Mauvais résultats* : enfin, les angles de Wiberg (CE) au-dessous d'une déduction de 35 %.

Nous verrons que nos appréciations basées sur une convention arbitraire et sur une valeur mathématique doivent être quelque peu nuancées, notamment en ce qui concerne les mauvais résultats que nous discuterons tous.

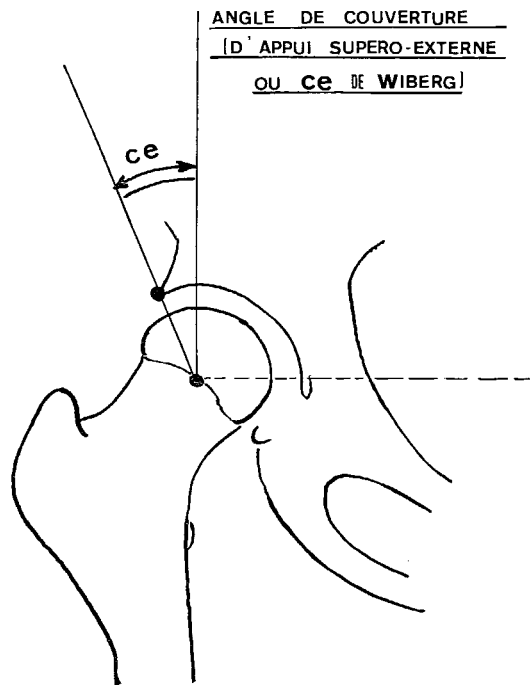


TABLEAU 9 : L'angle de couverture de Wiberg (CE).

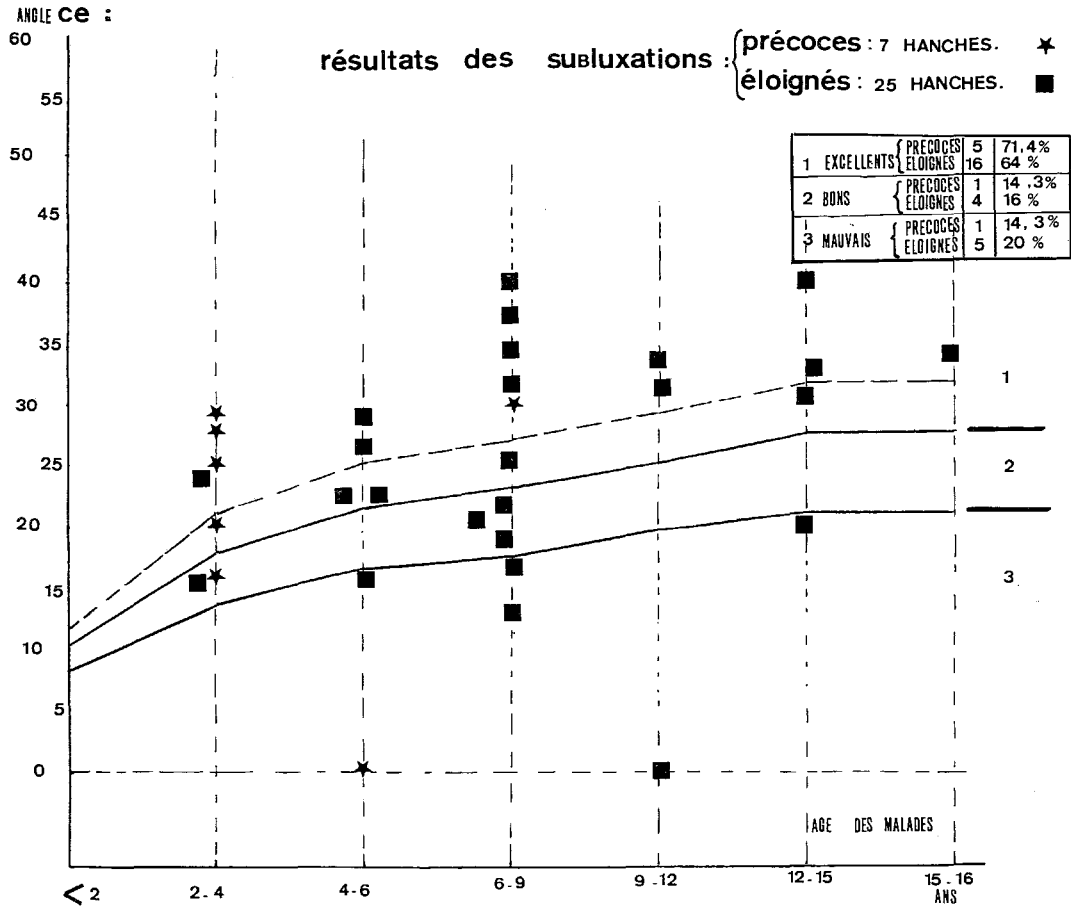
II. — Les sublaxations.

Notre étude porte sur 32 hanches :

1° RÉSULTATS PRÉCOCES.

7 hanches (tableau 10) :

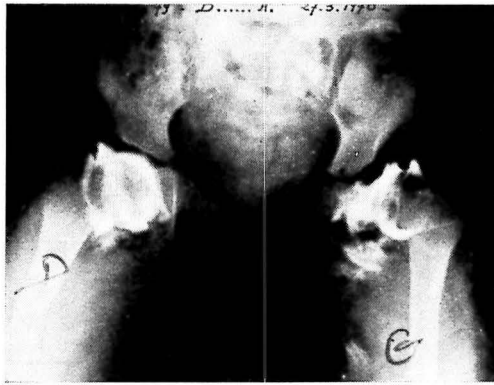
- 5 résultats excellents :
 - soit 4 hanches opérées,
 - et 1 hanche non opérée ;
- 1 bon : hanche non opérée ;
- 1 mauvais : angle de Wiberg négatif, mais ce cas doit être laissé de côté, le père ayant refusé tout traitement, en dépit du bon résultat controlatéral sur la luxation (Obs. 77 D).



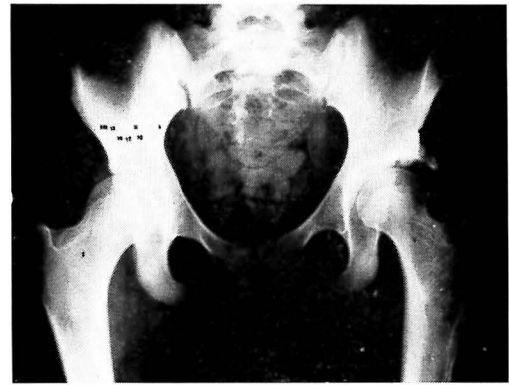2° RÉSULTATS ÉLOIGNÉS.

25 hanches (tableau 10). Nous notons :

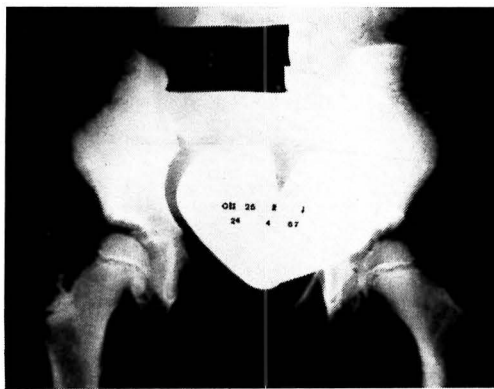
- 16 excellents résultats :
 - soit 8 hanches opérées,
 - et 8 hanches non opérées ;
- 4 bons :
 - soit 3 hanches non opérées,
 - et 1 hanche opérée ;
- 5 mauvais :
 - soit 3 hanches non opérées (Obs. 13 D, 25 D, 14 G),
 - et 2 hanches opérées (Obs. 56 G, 83 G).



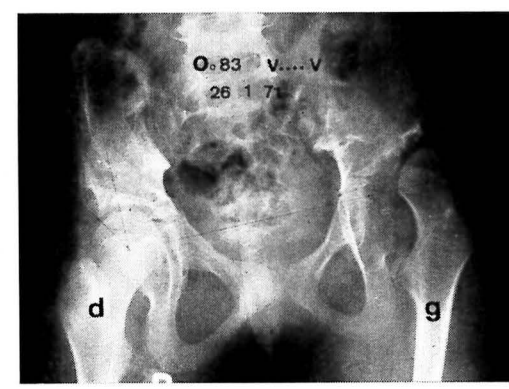
7



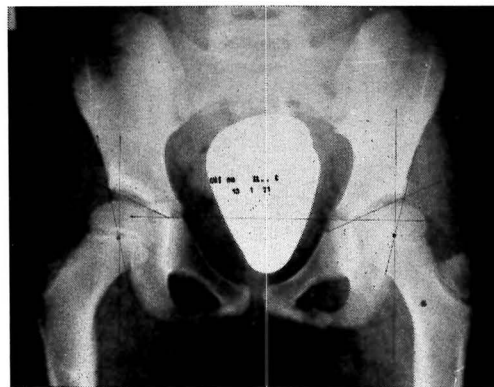
8



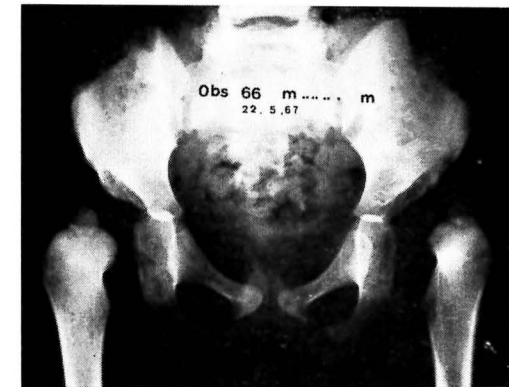9



10



11



12

- Photo 7. — Obs. 79 : B..... A. A droite, arthrographie normale. A gauche, isthme, + limbus + flaque au fond.
- Photo 8. — Obs. 13 : Si..... G. La hanche droite doit être surveillée, peut-être même varisée.
- Photo 9. — Obs. 25 : M..... J. A 8 ans reste à surveiller.
- Photo 10. — Obs. 83 : V..... V. A gauche, relaxation complète, irrécupérable.
- Photo 11. — Obs. 56 : Sa.. C. L'on doit surveiller de près cette enfant.
- Photo 12. — Obs. 66 : M..... M. Luxation bilatérale à l'âge de 22 mois.

DISCUSSION DE CES MAUVAIS RÉSULTATS

a) Tout d'abord, notons que les 3 hanches qui n'ont pas eu d'ostéotomie sont juste sous la limite des bons et restent très acceptables, tant par l'angle que par leur aspect :

— Obs. 13 D : CE = 20° à 14 ans ;

— Obs. 14 G : CE = 16° à 6 ans ;

— Obs. 25 D : CE = 17° à 8 ans.

La hanche de l'Obs. 13 D (photo 8), dont la croissance est terminée, nous paraît devoir être bien normalisée par une butée ou une varisation.

Les deux autres doivent simplement être surveillées (photos 43 et 9).

Ce qui nous paraît intéressant, c'est que *ces 3 hanches non opérées nous paraissent avoir toutes trois été aggravées par l'ostéotomie controlatérale sur une luxation, qui avait comporté une varisation*. Ceci est particulièrement net dans l'Obs. 14 G (radios 42 et 43). Nous reviendrons d'ailleurs sur ce problème. Chez l'enfant de l'Obs. 14 G, il faut noter, en outre, un certain degré d'épiphysite au départ à 32 mois, d'ailleurs bilatérale.

b) Les 2 hanches opérées présentent respectivement un angle CE à 12° à 6 ans et demi (Obs. 56 G) et négatif à 9 ans et demi (Obs. 83 G : reluxation complète non récupérable). Le résultat de l'Obs. 83 G doit être excusé par le fait qu'il s'agit d'une I.M.C. avec un syndrome de Little, donc pas d'une luxation vraie. Mais il faut noter que dans ce cas il n'y avait pas eu d'arthrographie, la hanche a pu être aggravée par la varisation sur la luxation controlatérale. Elle n'a été opérée par ostéotomie pelvienne de Salter que tardivement à 5 ans et demi. Plusieurs incidents techniques au cours de l'intervention ont en outre pu contribuer au résultat actuel (photo 10).

Seul le résultat de l'Obs. 56 G est inexplicable. Il s'agit d'une enfant opérée par varisation-dérotation bilatérale quasi simultanée. Mais il faut noter l'absence d'arthrographie. La récurrence rapide bilatérale du valgus du col fémoral de cette enfant, pourtant bien varisée, est frappante. En dépit d'un angle de Wiberg (CE) très limite, ce cas nous paraît fort rassurant et justiciable d'une simple surveillance (photo 11).

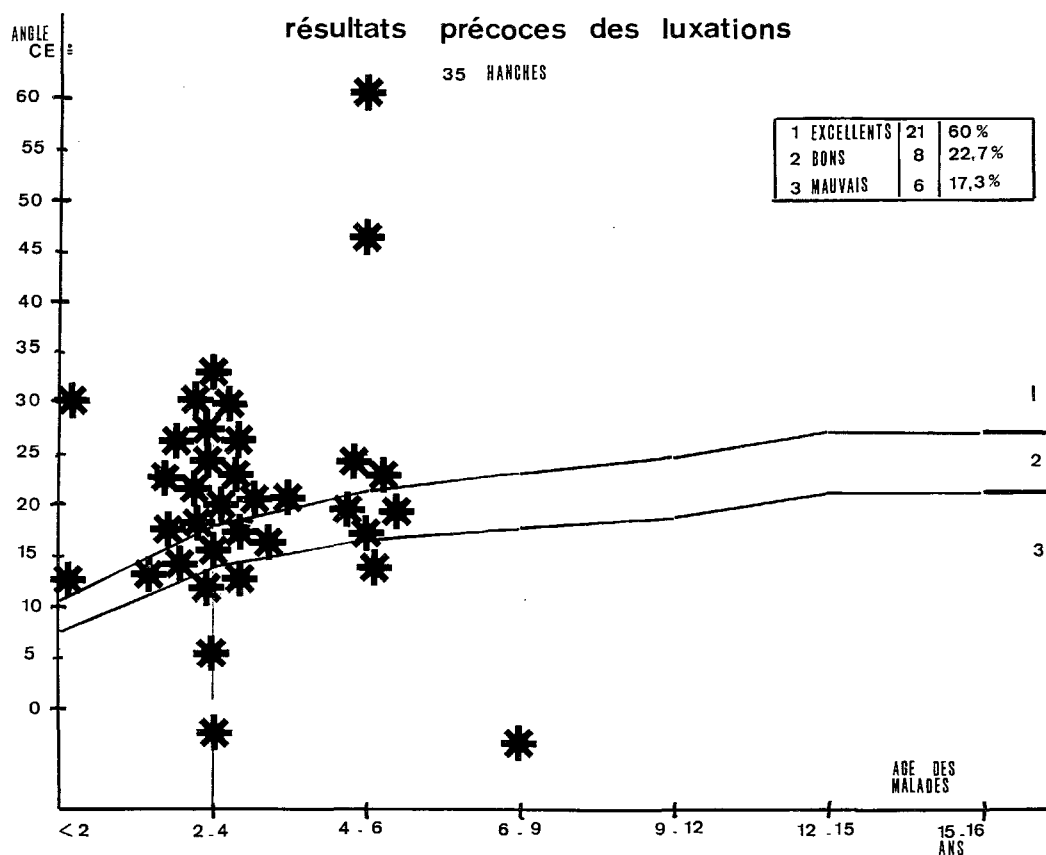
III. — Les luxations.

Notre étude porte sur 107 hanches représentant 85 enfants.

1° RÉSULTATS PRÉCOCES.

27 enfants, soit 35 hanches (tableau 11). Nous avons :

— 21 excellents résultats (60 %). Nous présentons les radiographies d'un cas que nous considérons comme excellent (photos 12, 13 et 14) ;



— 8 bons résultats (22,7 %) ;

— 6 mauvais résultats (17,3 %) :

- 3 de ces hanches présentent un angle CE peu au-dessous des normes :

Obs. 40 D : CE = 14° à 4 ans trois quarts ;

Obs. 41 D : CE = 13° à 3 ans un quart ;

Obs. 78 D : CE = 13° à 3 ans et demi.

Les deux premiers enfants sont uniquement à surveiller de près ; malheureusement, il s'agit de malades perdus de vue.

Le troisième présente une hanche droite qui reste également assez bonne, bien que le toit du cotyle se développe peu.

- Les 3 dernières hanches présentent un angle CE très mauvais :

L'Obs. 84 G doit être exclue, la thérapeutique ayant été abandonnée après un essai de traction transosseuse et l'enfant n'ayant pas été opérée. D'ailleurs, la

luxation congénitale vraie, si elle était telle au départ, est devenue luxation pathologique sur ostéomyélite, comme en témoignent l'aspect radiologique et les antécédents d'abcès de la fesse à colibacille.

Finalement, seuls deux résultats s'avèrent franchement mauvais sur 34, soit 5,8 %.

L'Obs. 78 G (CE = 5°), résultat lié vraisemblablement à l'ablation trop précoce du matériel (40 jours). La correction paraît encore possible sous surveillance simple avec un appareil nocturne d'abduction.

Dans *l'Obs. 75 G* (CE = négatif) s'intriquent de multiples causes :

- attitude de la famille qui nous a fait manquer de fermeté et fait pratiquer quelques entorses au schéma habituel de la méthode, l'enfant n'étant, en particulier, pas restée assez longtemps sur le cadre après obtention de la réduction ;
- une probable épiphysite au départ, à un an, confirmée par la première intervention et aggravée par les interventions successives ;
- un probable obstacle oublié à la première intervention.

Ce cas semble néanmoins rattrapable par ténotomie des adducteurs et immobilisation en abduction (ce qui a été fait récemment avec succès).

2° RÉSULTATS ÉLOIGNÉS.

58 enfants, soit 72 *hanches* (tableau 12).

Ce sont ces hanches qu'il a été intéressant de revoir, près de la moitié des enfants ayant atteint l'âge de la puberté.

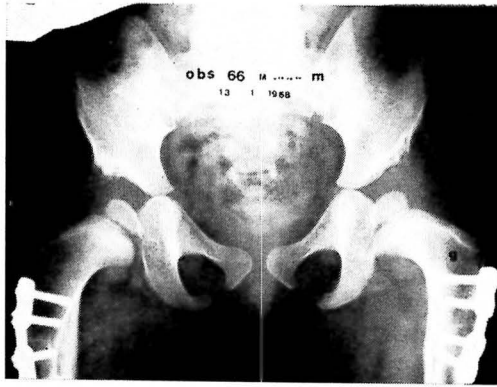
Nous trouvons :

- 34 excellents résultats (47,2 %) (photos 15, 16, 17, 18, 19, 20). Parmi ces 34 hanches, nous trouvons 4 ostéochondrites (*Obs. 2 G, 4 D, 11 G, 71 D*), dont 2 seulement détériorent le résultat de la couverture excellente de la tête. Il s'agit de l'observation 4 D dont nous parlons ultérieurement et de l'observation 2 G ; chez cette dernière enfant, le mauvais état général avait fait surseoir à plusieurs reprises à l'intervention. Elle fut plâtrée assez longtemps et opérée tardivement ;
- 17 bons résultats (23,6 %) ;
- 21 mauvais résultats (29,1 %).

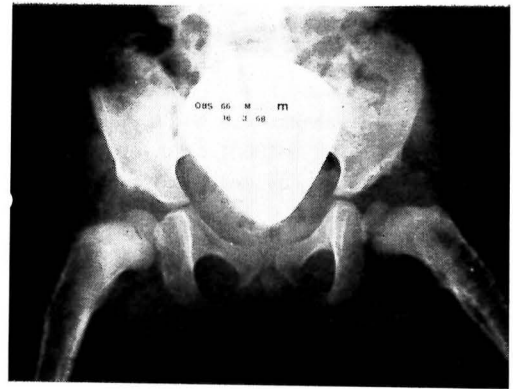Nous avons revu en détail ces cas et nous en présentons toutes les radiographies.

1) *Obs. 1 G : Enfant THO... M.* — CE = 12° à 6 ans.

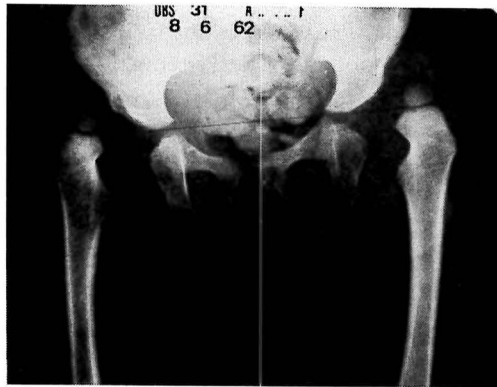
Cette enfant s'était reluxée à gauche et avait dû être replacée sur le cadre de Scott. Une deuxième arthrographie ultérieure nous fit pratiquer une arthrotomie avec résection du limbus, en plus de l'ostéotomie de dérotation-varisation.



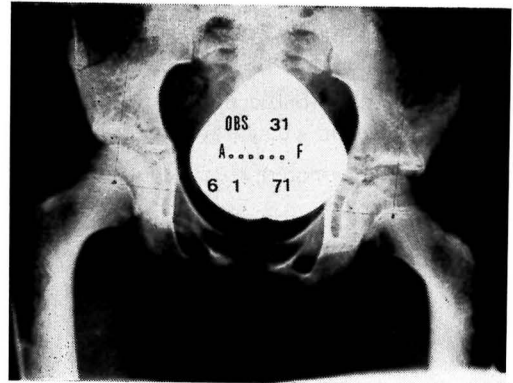13



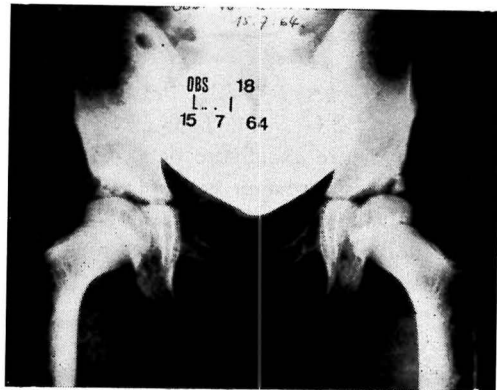
14



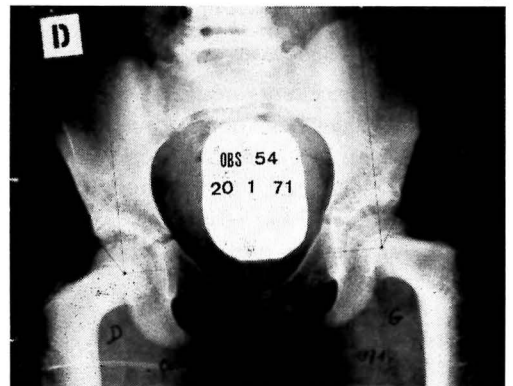
15



16



17



18

Photo 13. — Même enfant, âgée de trois ans. Après dérotation-varisation bilatérale.

Photo 14. — La même après ablation du matériel. Petit retard de développement du toit à gauche.

Photo 15. — Obs. 31 : A..... F. Luxation bilatérale à l'âge de 22 mois.

Photo 16. — Même enfant à 10 ans et demi. Excellent résultat.

Photo 17. — Obs. 18 : L..... I. Autre excellent résultat.

Photo 18. — Obs. 54 : A..... A. *Idem.*

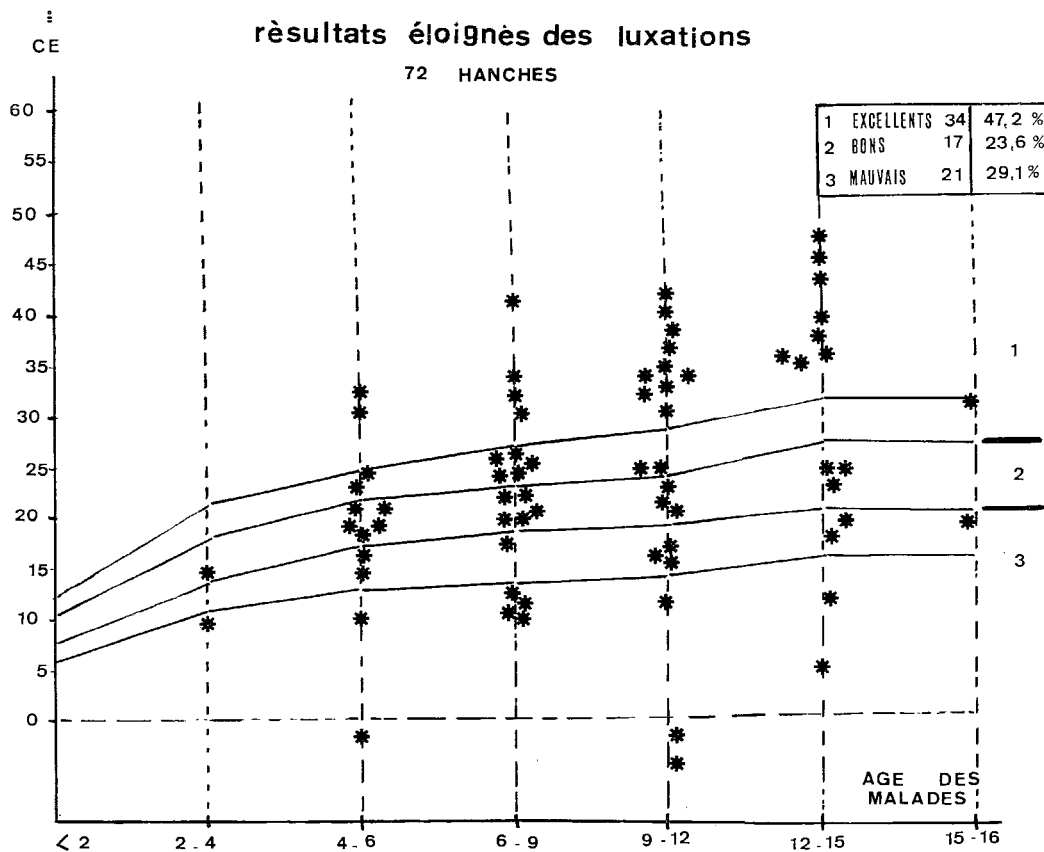


TABLEAU 12 : Résultats éloignés du traitement des luxations.

Le résultat doit être attribué à l'insuffisance de varisation au départ, ayant entraîné un mauvais développement du cotyle. D'ailleurs, l'enfant fut revarisée ultérieurement au Centre Hélio-Marin de Pen-Bron.

Cette hanche nous paraît *MÉDIOCRE*, mais *RÉCUPÉRABLE*, peut-être par une simple ténotomie des adducteurs, suivie ou non de butée. Malheureusement, l'enfant a été perdue de vue puis 1963 (photo 21).

2) *Obs. 4 G : Enfant ST... J.-M. — CE = 20° à 16 ans.*

Le traitement de cet enfant fut mal conduit. Il est vrai qu'à cette époque nous n'avions pas encore appliqué la technique de SOMERVILLE. L'enfant fut traité orthopédiquement, et repris ultérieurement, selon la méthode de SOMERVILLE.

Les premiers essais sont certainement à l'origine de l'épiphysite à laquelle il faut attribuer le mauvais résultat.

La déformation de la tête est d'ailleurs source de grandes difficultés pour mesurer l'angle de couverture. Notons que les plaques de cet enfant auraient dû être enlevées.

Ce résultat est *MAUVAIS* et *IRRÉCUPÉRABLE*, et il faut noter que la hanche controlatérale est identique, bien que sa couverture soit parfaite (photo 22).

3) *Obs. 9 D : Enfant HO.. D. — CE = 4° à 13 ans.*

Ce résultat nous paraît *MÉDIOCRE*, mais *RÉCUPÉRABLE* par ostéotomie pelvienne de Salter ou butée, plus ténotomie.

Nous l'attribuons à un probable obstacle resté au fond du cotyle malgré l'arthrotomie et la résection limbique. En outre, la hanche n'a pas été assez varisée et surtout pas assez surveillée. Une simple attelle d'abduction nocturne eût pu éviter ce résultat (photo 23).

4) *Obs. 17 D : Enfant PIV.. J. — CE = 20° à 13 ans.*

Ce résultat peut être classé *ASSEZ BON*, car bien *RÉCUPÉRABLE*. L'autre côté est un peu limite aussi. Une ostéotomie de Pauwels bilatérale est à faire. L'insuffisance de varisation (10° contre 30° à la hanche controlatérale) et l'absence de surveillance semblent là encore à l'origine du résultat (photo 24).

5) *Obs. 20 D : FER... D. — CE = 17° à 13 ans et demi.*

Cette hanche peut être jugée *ASSEZ BONNE* (photo 25).

Elle n'a pas été assez surveillée. En outre, le cotyle s'est fort peu développé. Pourquoi ? Pourtant la varisation fut de 20°. De toute façon, la hanche reste à surveiller de près et paraît *RÉCUPÉRABLE*.

6) *Obs. 23 D : CROS.... J.-M. — CE = 15° à 11 ans (photos 26-27).*

Cet enfant avait été fort bien varisé (30°), mais le col s'est redressé vite, le toit se développe mal et l'enfant n'a pas bénéficié de la surveillance qui aurait permis par une simple attelle d'abduction nocturne de parfaire le résultat. Il faut noter que l'arthrographie n'a pas été faite. La hanche reste à surveiller de près.

Le résultat est jugé *ASSEZ BON*, très *RÉCUPÉRABLE* en cas de non-amélioration.

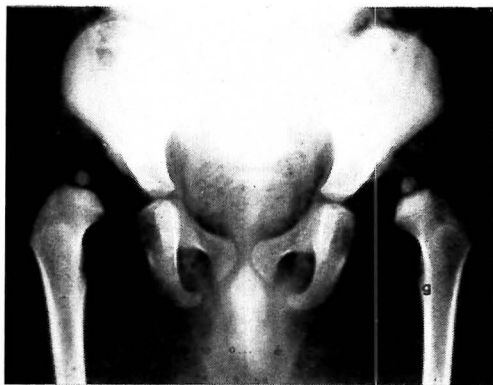7) *Obs. 24 G : Enfant COLL.... Y. — CE = 11° à 12 ans et demi (photos 28-29).*

Le résultat est jugé *MÉDIOCRE*, mais bien *RÉCUPÉRABLE* par une butée après étroite surveillance.

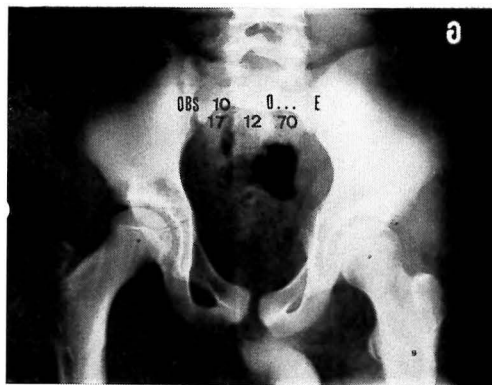
Le cotyle s'est mal développé et le col, varisé à 25°, s'est vite redressé. En outre, l'enfant n'a pas été assez surveillée. A signaler une fracture de l'extrémité inférieure du fémur gauche par chute du lit. Nous ne pensons pas qu'elle soit intervenue dans le pronostic.

8) *Obs. 25 G : Enfant MAG... J. — CE = 11° à 7 ans et demi (photo 9).*

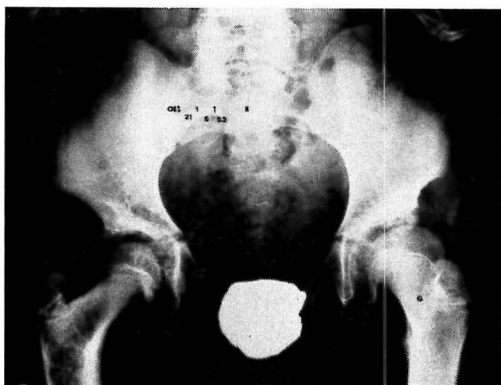
Peut être jugé *ASSEZ BON*, compte tenu de l'âge et bien *RÉCUPÉRABLE*. Le toit s'est peu développé. Nous avons posé l'indication d'intervention de *SALTER*.



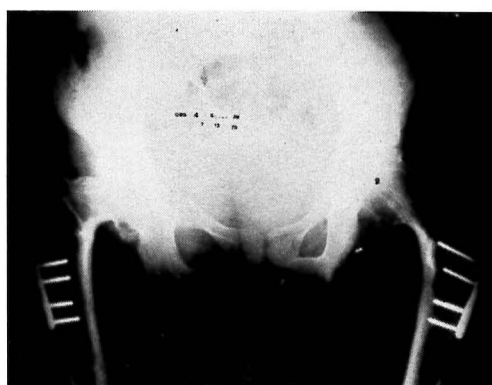
19



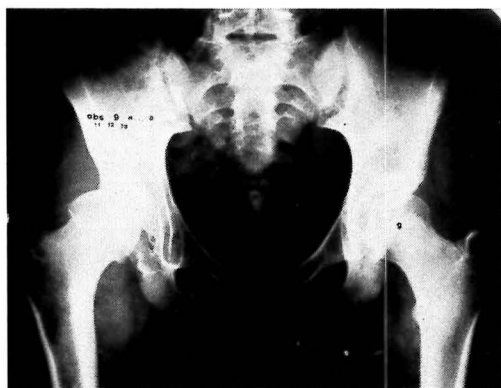20



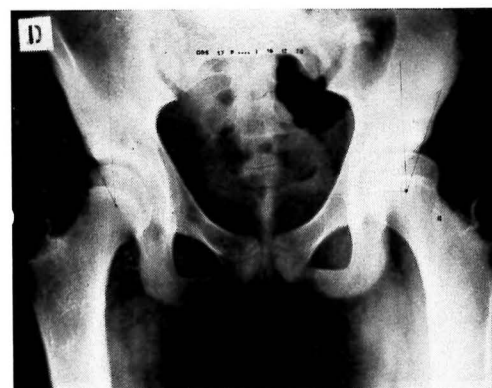21



22



23



24

Photo 19. — Obs. 10 : O... E. Luxation bilatérale à 28 mois.

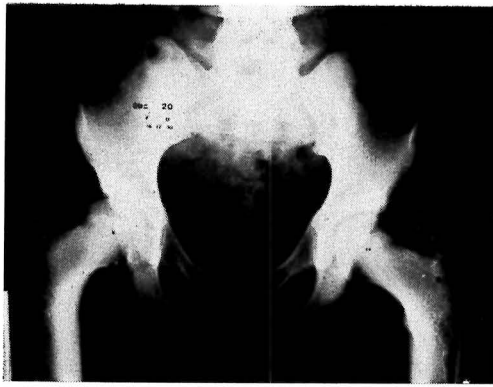Photo 20. — Excellent résultat à 14 ans.

Photo 21. — Obs. 1 G : Th... M. Hanche gauche récupérable (6 ans), quoique déformée.

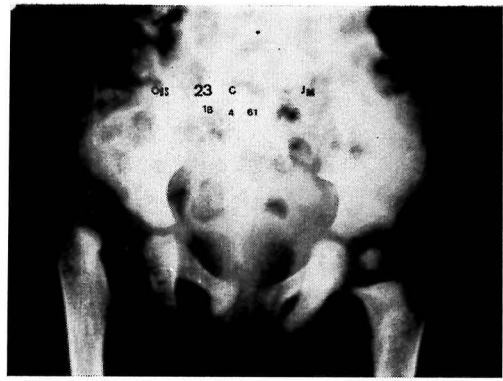
Photo 22. — Obs. 4 G : St... J.-M. A 16 ans. Séquelles bilatérales sévères d'épiphysite.

Photo 23. — Obs. 9 D : Ho... D. A 13 ans, résultat médiocre par défaut de surveillance.

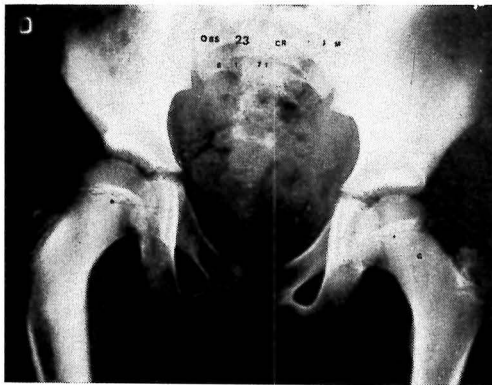Photo 24. — Obs. 17 D : Pi... J. 13 ans. La varisation bilatérale semble souhaitable.



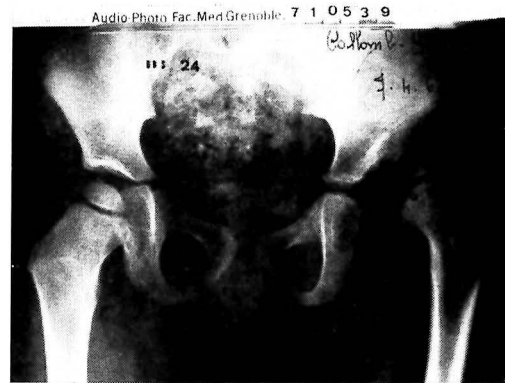25



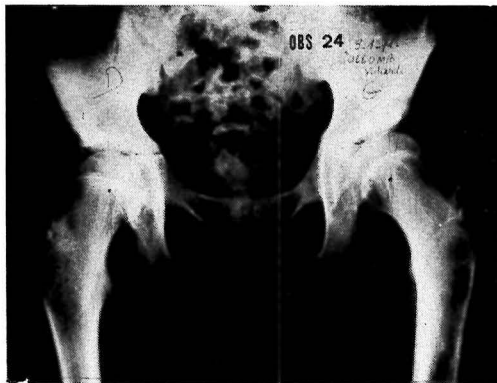26



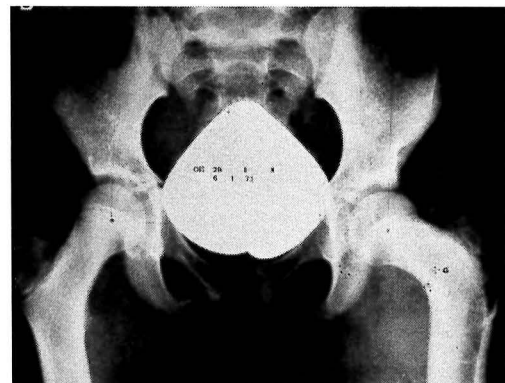
27



28



29



30

Photo 25. — Obs. 20 D : Fe.... D. A 13 ans et demi, la hanche droite, un peu découverte, est cependant récupérable.

Photo 26. — Obs. 23 D : C..... J.-M. Luxation unilatérale droite à 18 mois.

Photo 27. — Même enfant à 11 ans. Le défaut de surveillance, prolongé 10 ans, aurait pu aboutir à une catastrophe. Heureusement la hanche est maintenant bien récupérable.

Photo 28. — Obs. 24 G : C..... Y. Luxation unilatérale gauche à 3 ans.

Photo 29. — A 12 ans et demi, résultat médiocre mais récupérable par butée.

Photo 30. — Obs. 28 G : Qu... M. 11 ans. Assez bon résultat.

La malade n'a pas été revue. Nous savons qu'elle a été opérée ailleurs, mais ignorons le type de l'intervention et le résultat anatomique. Par la famille, nous savons que le résultat fonctionnel est excellent.

9) *Obs. 28 G : Enfant QU... M. — CE = 16° à 11 ans (photo 30).*

Jugé *ASSEZ BON*. La hanche s'arrangera sous simple surveillance, car elle est restée varisée, et le toit se développe. Il faut déplorer ici encore le défaut de surveillance de cette enfant pendant plusieurs années.

10) *Obs. 30 G : Enfant BR.... A. — CE = 9° à 3 ans et demi (photo 31).*

ASSEZ BON, d'autant qu'il s'agit d'une enfant très jeune.

Le cotyle présente un retard de développement. Cette hanche serait bien récupérable par surveillance simple en attelle d'abduction nocturne ou par éventuelle ostéotomie innominée de *SALTER*. Malheureusement, cette enfant n'a pas été revue.

11) *Obs. 35 D : Enfant GUI.... V. — CE = 8° à 9 ans et demi (photo 32).*

Il s'agit d'un cas particulier : polio sur luxation congénitale vraie, avec atteinte de plusieurs groupes musculaires du membre inférieur droit. La détérioration est liée à l'insuffisance du moyen fessier : le col s'est, de ce fait, redressé trop vite. La hanche est jugée *MÉDIOCRE*, mais elle peut se *RÉCUPÉRER* par une intervention de transposition musculaire (l'enfant a bénéficié tout récemment d'une ostéotomie pelvienne de *Salter*, dont le résultat précoce semble tout à fait excellent).

12) *Obs. 38 G : Enfant JOL.... I. — CE = 16° à 10 ans et demi (photo 33).*

ASSEZ BON. L'aspect radiologique est fort rassurant. Le toit se développe. La hanche s'arrangera certainement seule, sous simple surveillance. La malade n'avait pas été revue depuis 6 ans.

13) *Obs. 48 G : Enfant MU.. J. — CE = négatif à 11 ans et demi (photo 34).*

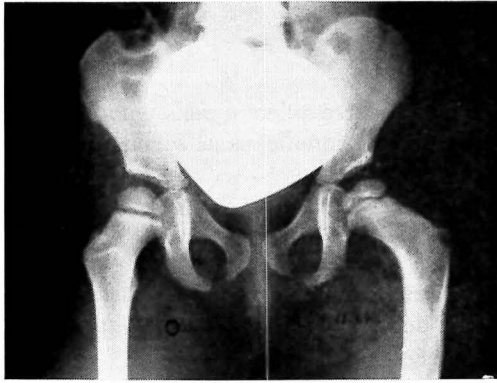MAUVAIS RÉSULTAT. La cause en est un syndrome de *Little* chez une grande encéphalopathe grabataire. L'indication était fort limitée dès le départ. Cependant, il faut noter à l'avenir que dans les formes associées à une affection neurologique, il faudra toujours faire la ténotomie des adducteurs dès le départ.

14) *Obs. 52 D : Enfant POM... S. — CE = 17° à 7 ans et demi (photo 35).*

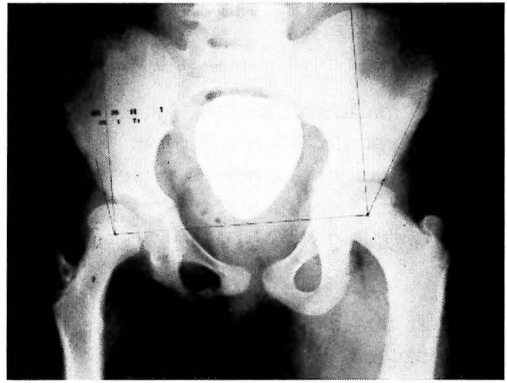
ASSEZ BON. Le toit se développe mal et reste à surveiller.

15) *Obs. 55 G : Enfant BAR.. A. — CE = 11° à 6 ans (photo 36).*

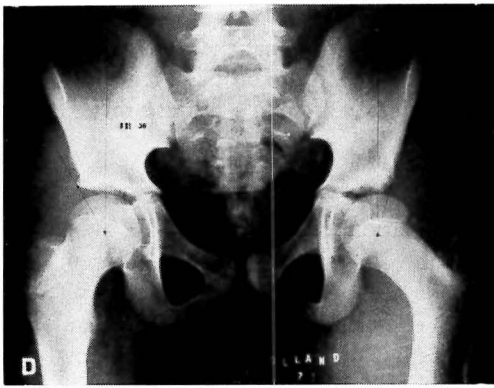Le résultat est jugé *MÉDIOCRE* chez cette « petite » encéphalopathe, présentant un dysmorphisme généralisé ; la tête reste un peu loin du fond du cotyle.



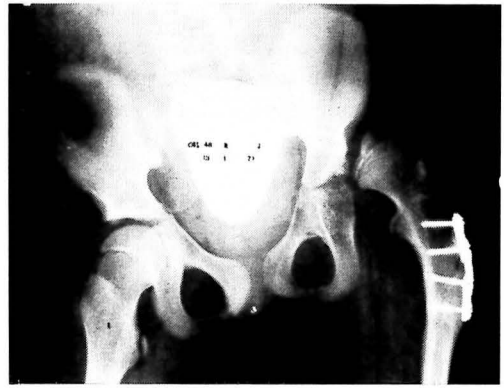
31



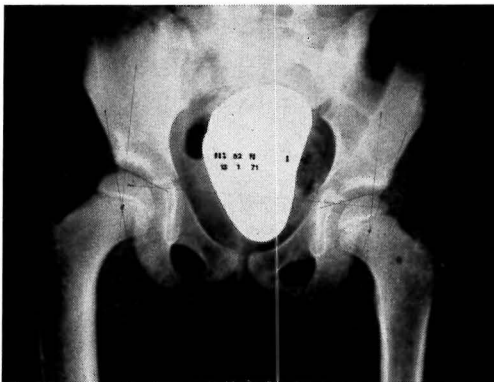32



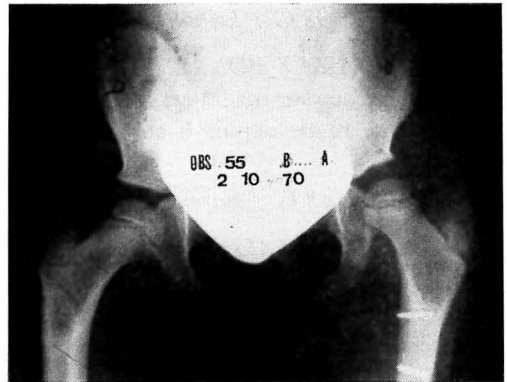
33



34



35



36

Photo 31. — Obs. 30 G : Br.... A. A gauche, étant donné l'âge (3 ans et demi), assez bon résultat.

Photo 32. — Obs. 35 D : Gu..... V. Poliomyélite sur luxation congénitale droite. A 9 ans et demi, hanche mal couverte.

Photo 33. — Obs. 38 G : Jo.... I. 10 ans et demi. Assez bon résultat.

Photo 34. — Obs. 48 G : Mu.. J. Reluxation définitive chez une grande encéphalopathe.

Photo 35. — Obs. 52 D : Po.... S. A 7 ans et demi, la hanche reste à surveiller de près.

Photo 36. — Obs. 55 G : B.... A. A 6 ans, médiocre résultat.

Dans la responsabilité du résultat, il faut noter 2 choses :

- une arthroscopie isolée sans graphie, donc source d'erreurs de jugement ;
- d'autre part, une varisation controlatérale ultérieure à 45° qui pourrait avoir été source de détérioration.

16) *Obs. 56 D : Enfant SAL. C. — CE = 13° à 6 ans (photo 11).*

ASSEZ BON. L'aspect est fort rassurant, le cotyle est bon. Seul le valgus du col a récidivé. Cette hanche reste à surveiller et pourrait éventuellement bénéficier d'une nouvelle varisation.

17) *Obs. 61 G : Enfant BER.... F. — CE = 15° à 6 ans (photo 37).*

ASSEZ BON. Vu l'âge de l'enfant, la hanche s'arrangera. D'autant que le cotyle est bien développé.

18) *Obs. 68 G : Enfant MAR..... S. — CE = 16° à 4 ans et demi (photo 38).*

ASSEZ BON. Le pronostic est bon, le cotyle se développe. L'enfant bénéficiera d'une simple surveillance.

Il faut noter que ce cas aurait bénéficié d'une varisation plus importante (n'a eu que 10°).

19) *Obs. 70 G : Enfant BL..... M. — CE = négatif à 7 ans et demi (photos 39 et 40).*

MAUVAIS. NON RÉCUPÉRABLE. Plusieurs causes :

- une épiphysite antécédente à 3 ans et demi, d'étiologie inconnue ;
- des gestes insuffisants à la première arthrotomie, les gestes ultérieurs ayant aggravé l'épiphysite.

20) *Obs. 71 G : Enfant DI PA..... R. — CE = 8° à 6 ans et demi (photo 67).*

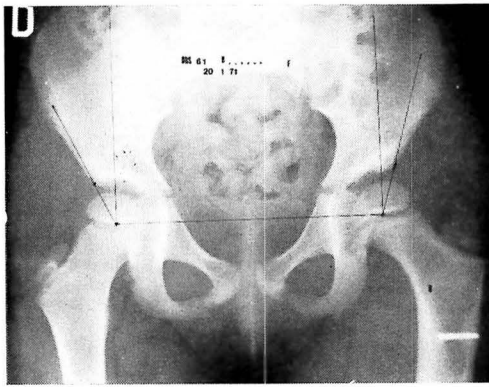
MÉDIOCRE, mais *RÉCUPÉRABLE* par une intervention ultérieure après simple surveillance.

21) *Obs. 85 G : Enfant GE... M.-H. — CE = négatif à 10 ans (photo 41).*

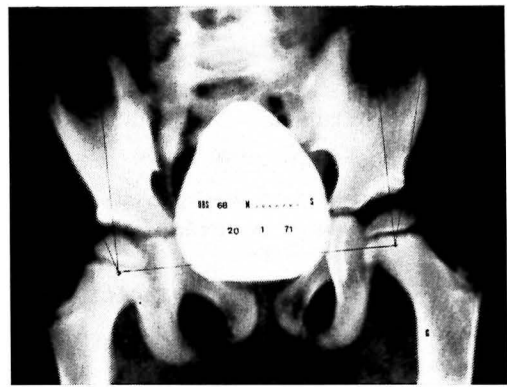
MAUVAIS, mais il s'agissait d'une hanche neurologique de grande encéphalopathe grabataire.

Donc nos résultats apparaissent finalement satisfaisants, car la revue des mauvais angles de Wiberg (CE) a permis de classer les hanches, en :

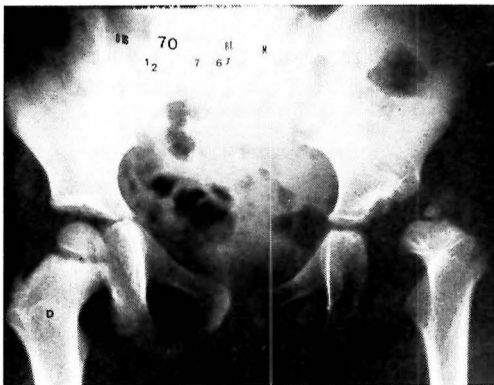
- 11 *ASSEZ BONS RÉSULTATS* (Obs. 17 D, 20 D, 23 D, 25 G, 28 G, 30 G, 38 G, 52 D, 56 D, 61 G, 68 G) ;
- 6 *MÉDIOCRES* (Obs. 1 G, 9 D, 24 G, 35 D, 55 G, 71 G) ;



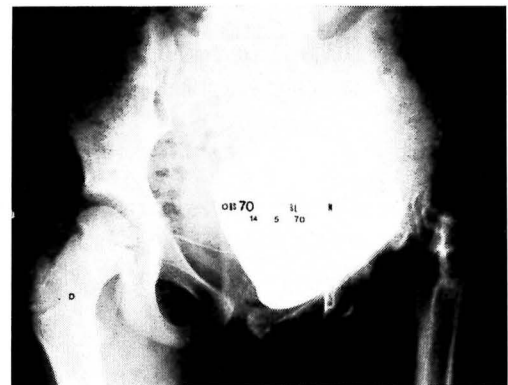
37



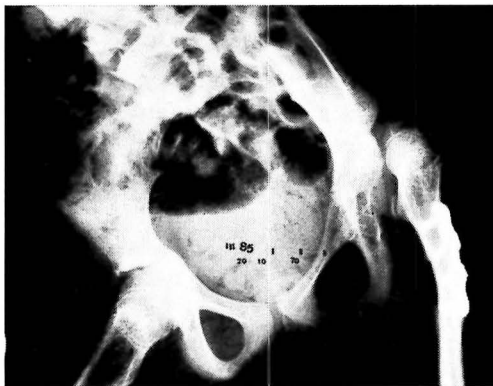
38



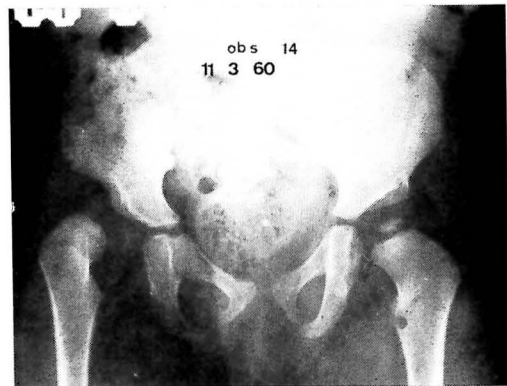
39



40



41



42

Photo 37. — Obs. 61 G : Be..... F. A 6 ans, le cotyle gauche semble en bonne voie de développement.

Photo 38. — Obs. 68 G : Ma..... S. A 4 ans et demi, assez bon résultat.

Photo 39. — Obs. 70 G : Bl..... M. Luxation unilatérale gauche à 3 ans et demi, avec dysplasie intense.

Photo 40. — La même à 7 ans et demi. Relaxation et épiphysite grave. Irrécupérable.

Photo 41. — Obs. 85 G : G.... M.-H. Relaxation complète chez une grande encéphalopathe grabataire.

Photo 42. — Obs. 14 : Luxation droite, subluxation gauche, à 2 ans et demi.

— 4 MAUVAIS (Obs. 4 G, 48 G, 70 G, 85 G),

soit 5,5 % de franchement mauvais résultats, et encore faut-il souligner que sur ces 4 cas, il y a deux grandes encéphalopathes et une hanche traitée déjà avant le Somerville par la méthode de Lorenz.

NÉCESSITÉ DE LA SURVEILLANCE.

Il faut noter que dans ces mauvais angles de Wiberg nous retrouvons, sur 21 hanches, 8 enfants n'ayant pas été surveillés pendant de nombreuses années. Respectivement 7 ans et demi, 6 ans et demi, 7 ans et demi, 8 ans et demi, 6 ans, 7 ans, 5 ans, 6 ans, pour les Observations 9 D, 17 D, 20 D, 23 D, 24 G, 28 G, 48 G, 85 G. Nos reconvoctions ont permis de les retrouver. Le Docteur CONTAMIN les avait classés respectivement : excellent, excellent, excellent, excellent immédiat, bon, bon, en cours de traitement, en cours de traitement.

Nous entrevoyons donc la *nécessité absolue de surveiller longtemps les enfants traités et de l'expliquer à la famille*, faute de quoi ils disparaissent rapidement à la faveur d'un résultat clinique fonctionnel satisfaisant, voire avant même l'ablation de la plaque. Ceci est d'autant plus vrai que parmi les 21 mauvais, 2 autres n'ont pas été revus depuis 8 et 6 ans (Obs. 1 G, 30 G).

AMÉLIORATION POSSIBLE DE NOS RÉSULTATS.

Nos résultats ne peuvent que nous encourager. Néanmoins, il reste parfois quelque mystère dans l'évolution de la hanche traitée, et peut-être que deux attitudes pourraient améliorer les résultats futurs.

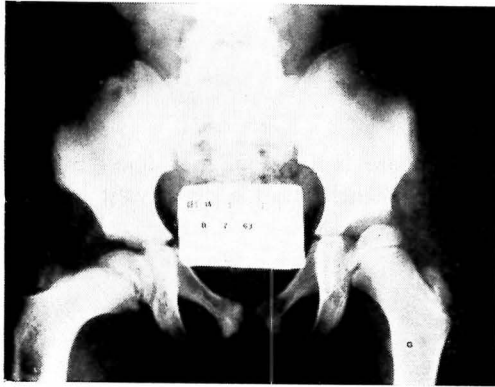
- 1° Une plus grande rigueur dans l'application de la méthode ;
- 2° Une sélection dans les indications, et nous essayerons de préciser les indications respectives de l'intervention de Salter et de l'ostéotomie fémorale de recentrage.

Nous reviendrons sur ces deux points.

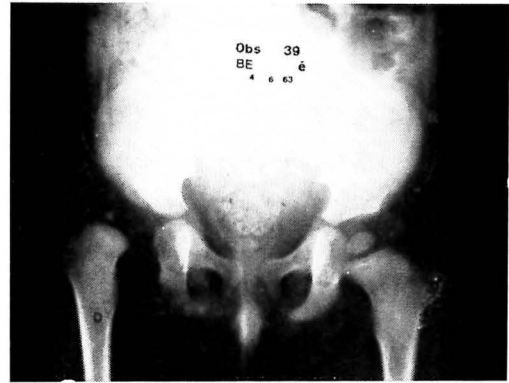
IV. — Effet de l'ostéotomie fémorale de varisation unilatérale.

Nous nous sommes aperçus, dans nombre de cas, que *le traitement par varisation unilatérale*, que ce soit sur une luxation ou une subluxation, *peut détériorer ou tendre à détériorer la hanche controlatérale en l'excentrant*, que celle-ci soit au départ saine, ou qu'elle présente une subluxation discrète. En effet, la varisation raccourcit le membre, et sur l'autre côté se produit un effet de valgisation par allongement relatif qui a tendance à découvrir la tête.

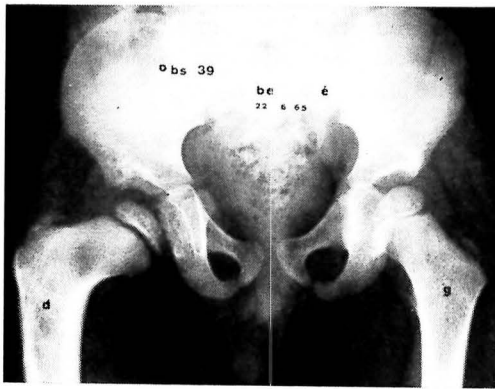
Ceci est particulièrement net dans 4 observations (photos 42, 43, 44, 45, 46, 47, 48, 49, 50, 51, 52).



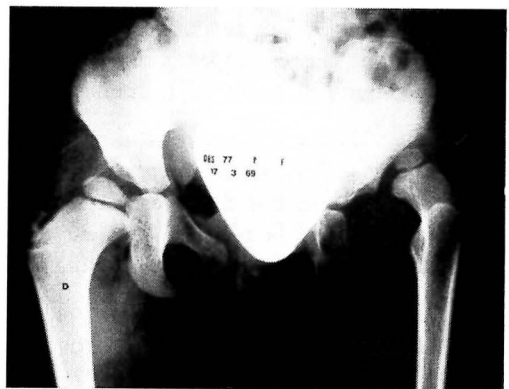43



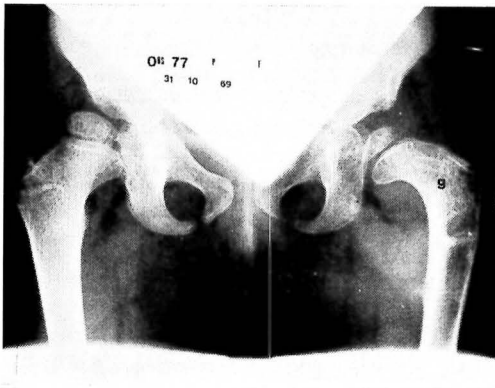
44



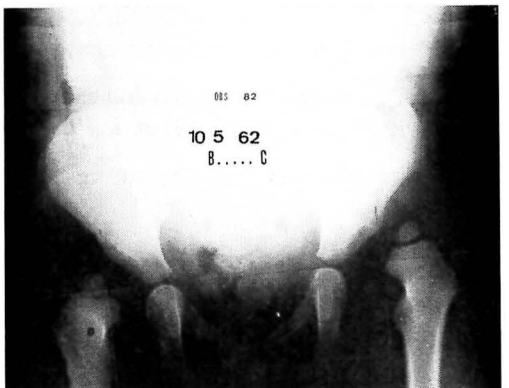
45



46



47



48

Photo 43. — Même enfant. La varisation droite tend à découvrir la hanche gauche.

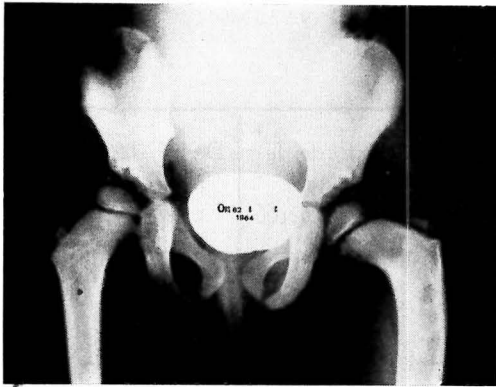
Photo 44. — Obs. 39 : Be..... E. Luxation unilatérale droite vue à 17 mois.

Photo 45. — Même enfant. A 3 ans et demi la varisation droite (avec petite épiphysite) semble risquer de détériorer l'autre côté.

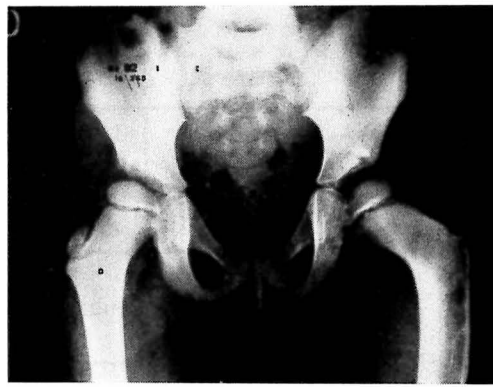Photo 46. — Obs. 77 : P... F. 4 ans. Luxation gauche, subluxation droite.

Photo 47. — Même enfant. La varisation gauche découvre la hanche droite.

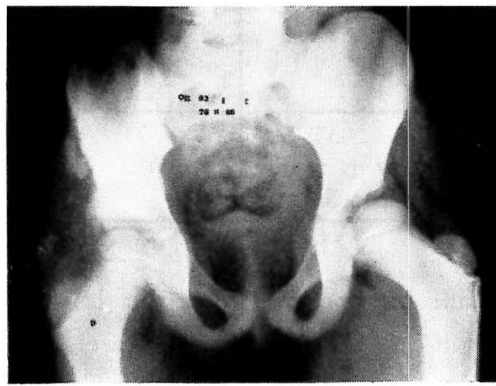
Photo 48. — Obs. 82 : B..... C. Luxation gauche, subluxation droite à 18 mois.



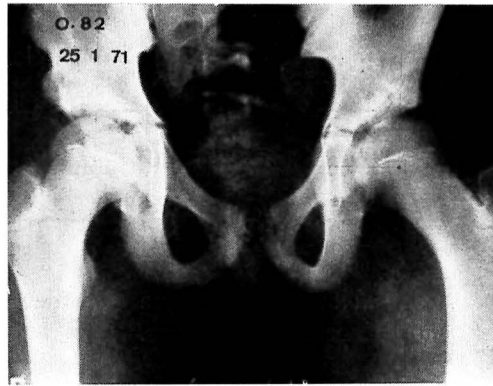
49



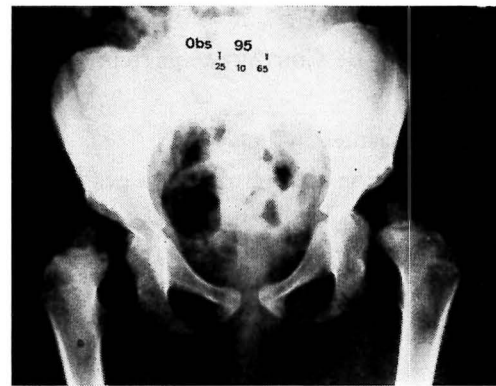
50



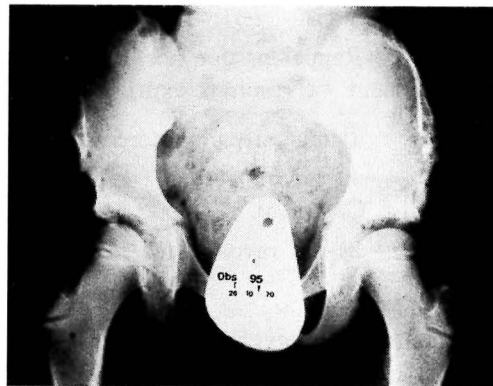
51



52



53



54

Photo 49. — Même enfant. A 3 ans et demi. La varisation gauche n'a pas fait de bien à la hanche droite.

Photo 50. — Même aspect à 4 ans et demi.

Photo 51. — La hanche droite a dû être opérée par ostéotomie pelvienne de Salter.

Photo 52. — Le résultat final est excellent des deux côtés à 10 ans et demi.

Photo 53. — Obs. 95 : T..... V. Subluxation bilatérale à 28 mois.

Photo 54. — Le résultat final est excellent à 7 ans et demi après ostéotomie de Salter bilatérale.

N° d'Obs.	Atteinte initiale de la hanche opérée	La hanche controlatérale détériorée	CE final de la hanche opérée	CE de la hanche non opérée	Degré de la varisation effectuée
14 S... J. A 8836	Luxation	Subluxation	20°	16°	30°
39 B..... E. B 7337	Luxation	Normale	21°	20°	20°
77 P... F. D 743	Luxation	Subluxation	20°	0°	20°
82 B..... Ch. B 4056	Luxation	Subluxation	19°	35° mais reprise par SALTER	20°

Nous verrons que ceci devrait avoir une incidence à l'avenir sur les indications thérapeutiques.

V. — Comparaison de nos résultats avec ceux du Docteur Contamin (1965).

Rappelons que nos 101 malades englobent les 47 de CONTAMIN, qui représentaient 41 résultats exprimés, soit 54 hanches.

Il nous a paru intéressant de voir leur résultat actuel :

- 1) Les non-revus : critique du mode d'appréciation des résultats qu'avait utilisé CONTAMIN ;
- 2) Les revus : leur résultat actuel avec 6 ans de recul supplémentaire.

1° LES NON-REVUS.

- 15 n'ont plus été revus depuis, soit 21 hanches. CONTAMIN les classait en :
- 8 *excellentes* : nos mesures de l'angle CE sur la radio de l'époque confirment ;
 - 11 *bonnes* : nos mesures de l'angle CE deux fois ne concordent pas (angles mauvais : Obs. 41 D et 30 G) ;
 - 1 *assez bonne* : l'angle de Wiberg est mauvais (Obs. 40 D) ;
 - 1 *mauvaise* : angle mauvais (Obs. 1 G).

2° LES REVUS.

26, soit 33 hanches. CONTAMIN en classait :

- 18 *excellentes* : nos angles de Wiberg actuels sont mauvais 4 fois (Obs. 9 D, 17 D, 20 D, 23 D) ;
- 11 *bonnes* : nos angles CE sont mauvais 5 fois (Obs. 4 G, 24 G, 25 G, 28 G, 38 G).

Souvent, dans ces deux catégories, il y a eu un défaut prolongé de surveillance. Soulignons la nécessité de surveiller longtemps les enfants opérés ;

- 1 *assez bonne* : l'angle de couverture est bon, la hanche a été rattrapée par une ostéotomie pelvienne de Salter (Obs. 11 G) ;
- 3 *mauvaises* : les 3 sont bonnes actuellement.
 - 2 récupérations par ostéotomie de Salter (Obs. 2 G, 83 D) ;
 - 1 récupération par butée ostéoplastique (Obs. 13 G).

Donc, certaines hanches jugées mauvaises ont bénéficié de la « surveillance armée » et de l'appoint thérapeutique des autres types d'intervention. Par contre, certaines hanches jugées fort bonnes ont été de ce fait prématurément abandonnées et en ont pâti.

VI. — L'ostéotomie pelvienne de Salter.

Cette intervention décrite par SALTER en 1957 réalise une véritable réorientation de tout le cotyle, grâce à la bascule de celui-ci en avant et en dehors, après ostéotomie innommée du bassin. Elle a fait l'objet de la thèse du Docteur POINTU (1970) d'après la statistique du service du Professeur CABANAC.

1° OSTÉOTOMIE PELVIENNE FAITE AU TITRE DE PREMIÈRE INTERVENTION.

Nous avons pratiqué 15 interventions de Salter comme première ostéotomie faisant suite à la réduction lente.

Les résultats, d'après notre cotation angulaire, sont notés 12 fois satisfaisants, encore que, dans 3 cas, une ostéotomie fémorale ait dû sauver la hanche. 3 fois les résultats sont au contraire mauvais (Obs. 70 G, 83 G, 85 G), avec les 3 fois des angles de Wiberg négatifs ou nuls. De l'observation 70 G, nous avons déjà discuté par ailleurs. Quant aux observations 83 G et 85 G, il en est de même, et il s'agit respectivement d'une I.M.C. et d'une grande encéphalopathe. Dans ces deux derniers cas, le Docteur POINTU concluait d'ailleurs à un défaut technique d'exécution du Salter.

Le « Salter » apparaît comme une bonne intervention. Nous présentons un exemple d'excellent résultat (photos 53 et 54).

2° COMPLÉMENTARITÉ DES OSTÉOTOMIES FÉMORALE ET PELVIENNE.

a) *L'ostéotomie pelvienne de Salter rattrapant l'ostéotomie fémorale :*

- 5 fois, elle a été réalisée comme seconde intervention. Elle a chaque fois abouti au sauvetage de la hanche ;
- 1 fois, elle a été faite en troisième, derrière l'ostéotomie fémorale et un Pauwels avec un résultat excellent de même.

Donc l'ostéotomie de Salter apparaît également comme une ressource secondaire importante (comme dans le cas des photos 55, 56, 57).

b) *Mais l'ostéotomie fémorale peut également constituer une reprise d'une hanche après intervention de Salter :*

- 2 fois, nous l'avons pratiquée ainsi sans succès. Il s'agit de 2 cas déjà discutés par ailleurs :
 - Obs. 70 G : Enfant B..... M. ;
 - Obs. 85 G : Enfant G.... M.-H.(qui ont toutes deux un angle CE négatif) ;
- 3 fois, la seconde intervention fut emplie de succès :
 - Obs. 89 G : B.... N. — CE = 20° ;
 - Obs. 87 D : G..... F. — CE = 20°(2 varisations successives) ;
 - Obs. 96 G : M...D..T... V. — CE = 25°(photos 58, 59 et 60, 61, 62).

Peut être qu'une mesure plus précise de l'antéversion pourrait permettre d'éviter ces reprises et de frapper d'emblée à la bonne porte.

3° COMPARAISONS AVEC LES RÉSULTATS DU DOCTEUR POINTU.

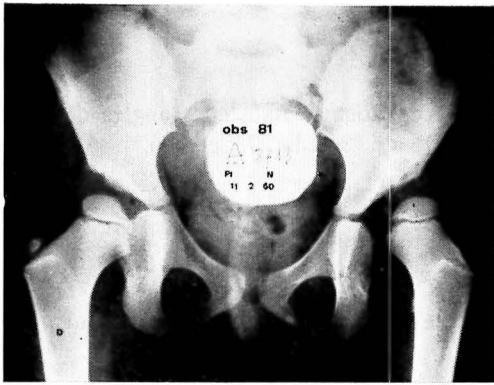
Nous avons revu dans notre statistique 19 « Salter » de la thèse de POINTU, mais notre recul supplémentaire est de près de 2 ans.

Nous sommes dans tous les cas d'accord avec la présentation des observations que faisait POINTU et ses résultats.

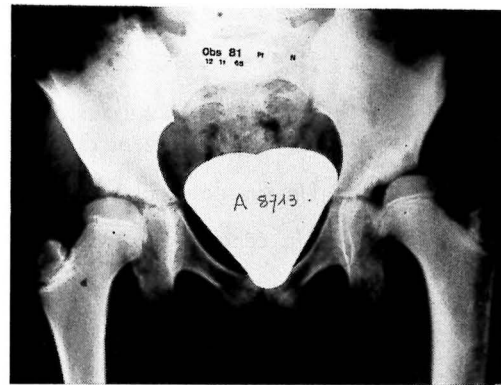
Notons cependant que :

a) 2 cas se sont détériorés totalement :

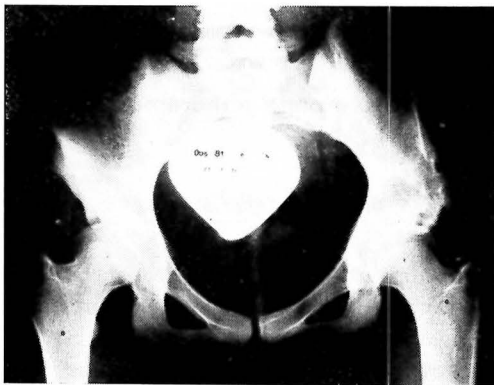
- Obs. 85 : Il s'agit d'une ostéotomie de Salter qui était apparue comme bien reprise par l'ostéotomie fémorale, mais l'enfant est une grande encéphalopathe ;
- Obs. 83 : Il s'agit d'une I.M.C. ; cependant POINTU avait conclu à la mauvaise exécution de l'intervention.



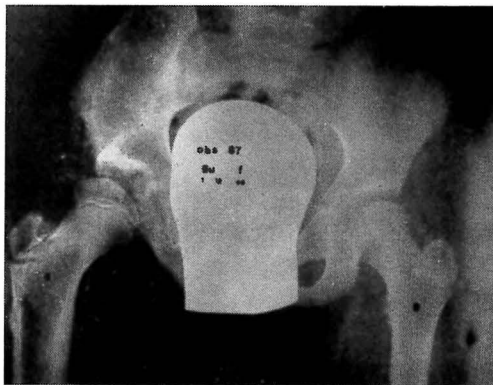
55



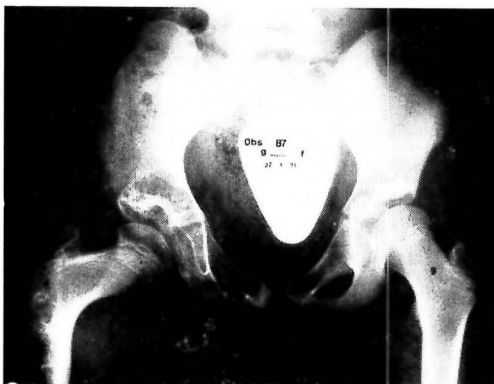56



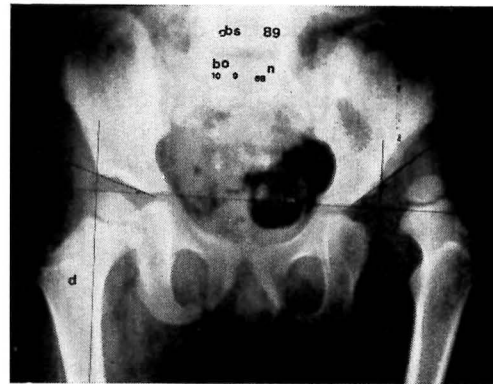
57



58



59



60

- Photo 55. — Obs. 81 : Pi... N. Subluxation bilatérale vue à 4 ans.
 Photo 56. — La hanche gauche a seule été opérée, par ostéotomie fémorale. La tête reste loin du cotyle et se subluxe.
 Photo 57. — La hanche gauche a été bien reprise par ostéotomie de Salter.
 Photo 58. — Obs. 87 : Gu..... F. Salter premier à droite. Reprise insuffisante par une première ostéotomie fémorale.
 Photo 59. — Une seconde variation semble avoir bien récupéré la hanche.
 Photo 60. — Obs. 89 : Bo.... N. Luxation unilatérale gauche à 2 ans et demi.

b) 2 « Salter » qui restent très bons ont cependant passé leurs angles de Wiberg (CE) respectivement de 35° à 25° et de 40° à 19° (Obs. 71 et 53).

c) Un cas de recul insuffisant est devenu excellent (CE = 33°) (Obs. 74).

d) Un échec a été très bien repris par l'ostéotomie fémorale (CE = 22°) (Obs. 89).

e) 8 cas très bons se sont améliorés avec le recul, leurs angles CE passant respectivement de :

27° à 40° : Obs. 2 ;	40° à 45° : Obs. 11 ;
30° à 42° : Obs. 81 ;	25° à 40° : Obs. 15 ;
27° à 40° : Obs. 95 ;	30° à 70° : Obs. 58 ;
24° à 36° : Obs. 95 ;	25° à 30° : Obs. 97.

VII. — L'association chez un même enfant de l'ostéotomie fémorale et de l'ostéotomie pelvienne controlatérale.

A notre avis c'est une erreur. *L'association est toujours préjudiciable*, même si les deux hanches obtiennent un résultat satisfaisant.

Car la varisation, comme on l'a vu, a tendance à découvrir l'autre hanche et donc à minimiser la couverture faite par l'intervention de Salter. D'autre part, si celui-ci péchait quelque peu, notamment en avant, la varisation favoriserait la détérioration, car la hanche du côté Salter peut présenter une antéversion excessive qui bien entendu n'a pas été améliorée.

Une exception : Bien entendu, l'intervention de Salter peut rattraper une subluxation résiduelle d'une hanche quand l'effet de varisation controlatérale s'est corrigé avec le recul du temps, encore faut-il insister sur le fait que cette subluxation résiduelle qui reste à corriger a pu être produite par la varisation de l'autre hanche.

Notons d'ailleurs que cette attitude associative résulte certainement de nos hésitations au début de notre pratique du « Salter ». *A l'avenir nous pensons que même si un « Salter » ou une ostéotomie fémorale ont donné un résultat qui n'est pas merveilleux, mieux vaut prendre, lorsque les délais entre les deux interventions sont relativement brefs, l'autre hanche par la même intervention.* On évitera ainsi un certain déséquilibre du bassin qui, s'il se corrige certes avec la croissance, sera toujours préjudiciable pour les 2 hanches.

Nous avons 3 exemples typiques (photos 63, 64, 65, 66, 67, 68, 69, 70) :

— Obs. 58 : B. J. (CE = S/o.f. = 70°/45°).

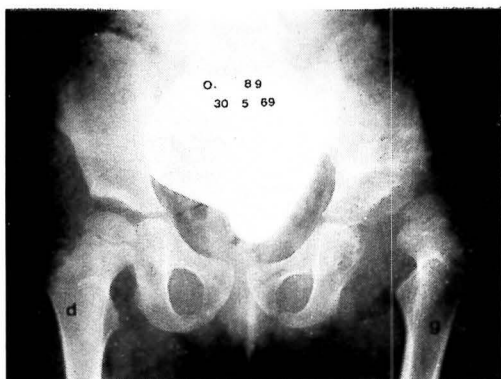Le résultat (sans recul) est cependant apparemment bon des 2 côtés.

— Obs. 71 : D.P..... R. (CE = S/o.f. = 25°/8°).

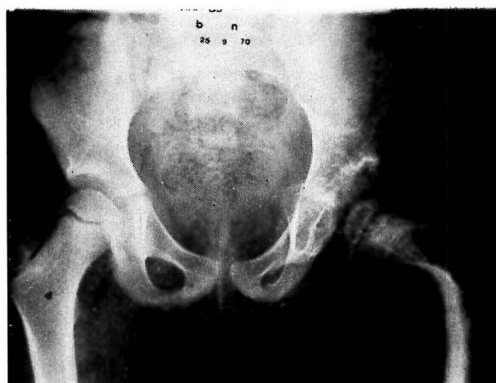Tout est net ici.

— Obs. 96 : M... .. V. (CE = S/F = 25°/35°).

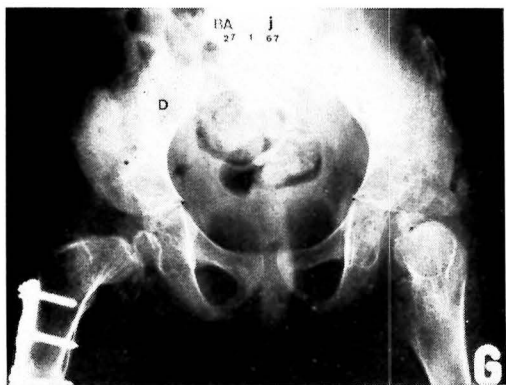
Salter gauche. La varisation droite est faite ensuite, alors qu'il aurait fallu faire également un « Salter ». Elle détériore le résultat du « Salter » gauche, et on doit variser à gauche. Le résultat final est bon.



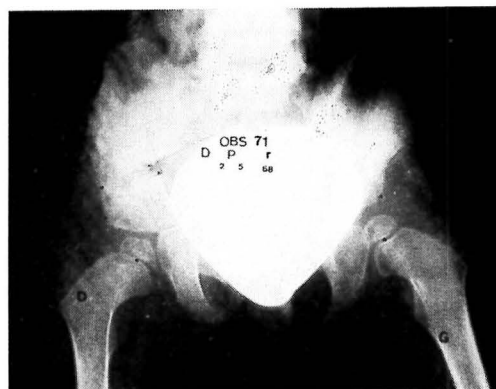
61



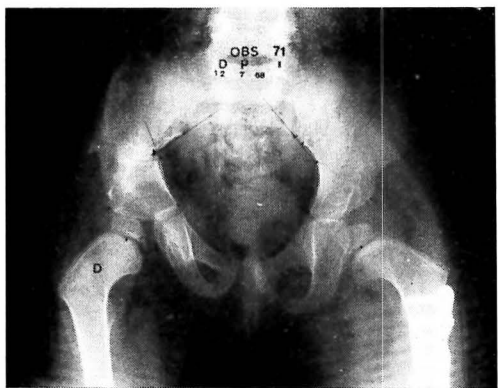62



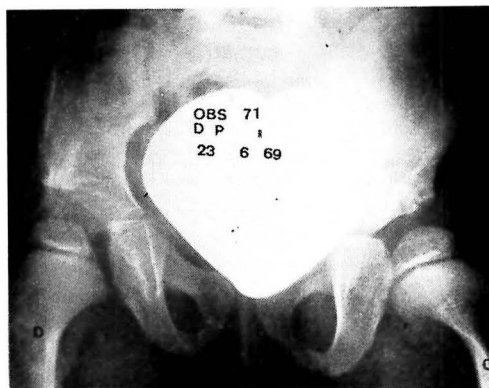63



64



65



66

Photo 61. — Reluxation après Salter gauche.

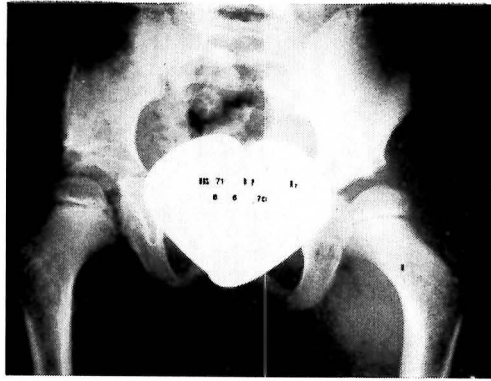
Photo 62. — La varisation fémorale gauche semble bien récupérer la hanche.

Photo 63. — Obs. 58 : B. J. Salter gauche. Ostéotomie fémorale droite. Bien que les deux hanches soient bien couvertes, cela ne semble pas un succès éclatant.

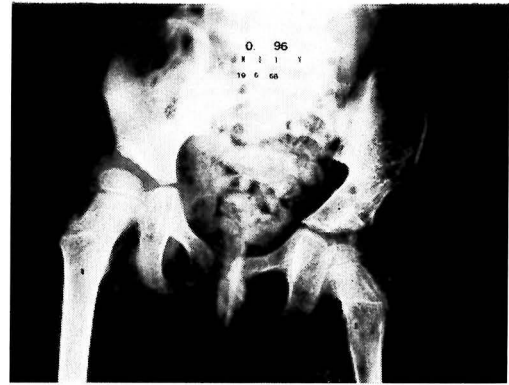
Photo 64. — Obs. 71 : D.P..... R. Luxation bilatérale. A 3 ans et demi, Salter droit.

Photo 65. — La hanche gauche est traitée différemment par ostéotomie fémorale et bien varisée.

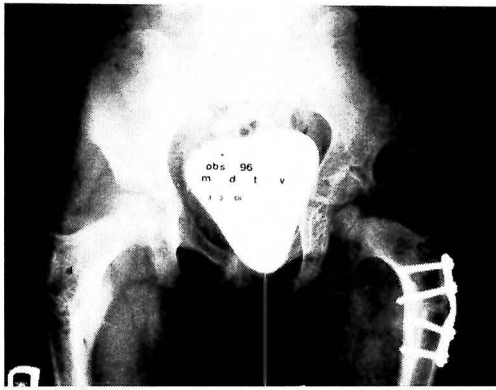
Photo 66. — A 5 ans, le Salter droit tend à diminuer son effet.



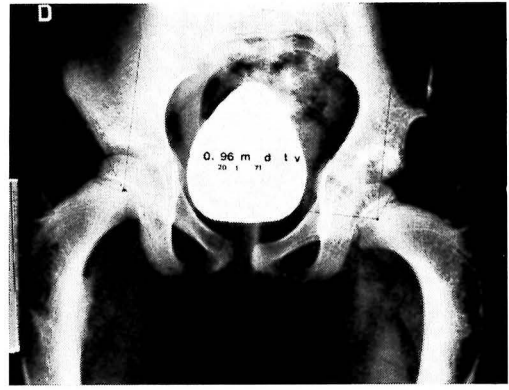67



68



69



70

Photo 67. — *Idem* à 6 ans.

Photo 68. — Obs. 96 : M...D..T... V. Luxation gauche, subluxation droite. Salter gauche à 3 ans et demi.

Photo 69. — La subluxation droite ayant été traitée par ostéotomie fémorale, la hanche gauche s'est détériorée au point qu'on a dû la reprendre également par varisation.

Photo 70. — Résultat final satisfaisant à 6 ans.

VIII. — **Revoir nos erreurs de méthode nous permettra de définir notre optique actuelle sur la méthode.**

Les erreurs qui peuvent être préjudiciables sont les suivantes :

- 1° Temps trop bref de passage sur le cadre de Scott (inférieur à 20 jours). Nous en trouvons 11 cas, parmi lesquels 5 mauvais résultats.
- 2° A l'opposé, temps trop long (supérieur à 75 jours). Nous pensons que cette erreur peut être génératrice d'épiphytose. Nous en avons 6 cas, parmi lesquels un mauvais résultat. En outre, on note une épiphytose sur la hanche controlatérale, saine au départ.
- 3° Absence totale d'arthrographie même pré-opératoire. Nous en avons 6 cas, parmi lesquels un mauvais résultat.
- 4° Surtout absence d'arthrotomie quand même il n'y a pas eu d'arthrographie. 4 cas, dont un mauvais résultat.
- 5° Surtout, il faut relever un certain nombre de hanches qui n'ont eu ni arthrographie per-opératoire, ni arthrotomie, alors même que l'arthrographie post-réductionnelle avait conclu à l'existence d'un obstacle ou tout au moins à un doute majeur sur la qualité de la réduction. Soit 11 cas, dont 3 mauvais résultats.

Il faut cependant noter, comme essai de justification, que ce sont généralement ces cas où la hanche nous a paru stable sous anesthésie générale et scopie simple. Néanmoins, il nous semble que dans ces cas l'arthrographie per-opératoire devrait être faite plus largement.

CHAPITRE VI

ESSAI DE SCHÉMATISATION ACTUELLE
DES INDICATIONS THÉRAPEUTIQUES

La révision de nos résultats et de certaines de nos erreurs, de même que nos hésitations à la suite de la description de l'ostéotomie pelvienne par Salter, nous amènent tout naturellement à un *essai de synthèse afin de déterminer à l'avenir notre conduite de façon plus précise.*

I. — La luxation.

Nous pensons, comme la plupart, qu'entre 6 mois et 5 ans, seule est défendable actuellement la *réduction lente* par traction, abduction et rotation interne progressives. L'enfant, même réduit rapidement, devra passer un minimum de 20 jours sur le cadre. De même la *durée* de réduction n'excédera en aucun cas 75 jours.

L'*arthrographie* est absolument systématique. Elle sera pratiquée 8 jours environ après la réduction. En cas d'obstacle, l'enfant sera préparé pour une *arthrotomie* au plus tôt, complétée bien entendu de l'*ostéotomie de recentrage*. Si la tête paraît parfaitement réduite sans obstacle, l'enfant est mis en plâtre pelvi-pédieux dans la meilleure position de réduction pour 5 à 6 semaines, puis on procédera à l'ostéotomie.

Dans tous les cas intermédiaires, où il y a un doute sur la qualité de la réduction, où le cliché est de mauvaise qualité, où l'on est hésitant, on procédera à une nouvelle *arthrographie per-opératoire*. Dans le doute, on fera l'arthrotomie avant l'ostéotomie.

QUELLE OSTÉOTOMIE CHOISIR ?

a) *Dans le cas de luxation bilatérale.*

Il faut continuer à pratiquer l'ostéotomie fémorale avec dérotation de 60° et varisation de 20 à 30°, qui nous a toujours donné satisfaction.

b) *Dans le cas de luxation unilatérale associée à une subluxation :*

- Nous pensons que l'ostéotomie fémorale bilatérale garde ses droits si l'antéversion ou le valgus du col semblent importants.
- Dans tous les autres cas, on fera un « *Salter* » *bilatéral*.
- Si on pense ne pas devoir traiter la subluxation, le cotyle ayant pu se développer à la faveur de l'abduction, « *Salter* » *unilatéral*.

— Dans les cas où les opérations se déroulent avec un intervalle de temps conséquent entre les deux interventions, on ne complétera jamais :

- l'ostéotomie fémorale par un « Salter » controlatéral,
- et vice versa.

Nous pensons que cela est fort préjudiciable.

c) *Dans le cas de luxation unilatérale associée à une hanche normale.*

Nous sommes formels : Intervention de *Salter*, sauf si l'antéversion mesurée s'avérait majeure, auquel cas la varisation devrait être nulle ou quasi nulle et où l'on devrait associer en deux temps successifs : *dérotation fémorale - Salter*.

II. — La subluxation.

Elle doit à notre avis être traitée avec plus de considération que nous ne le faisons jusqu'alors. On s'attachera tout d'abord à la dépister soigneusement au départ, en particulier sur l'autre hanche d'un enfant atteint de luxation unilatérale.

Certes le temps de passage sur le cadre peut être limité, voire nul, mais selon nous l'arthrographie doit être systématique et fort utile, ne serait-ce que pour faire le partage entre luxation et subluxation dans les cas limites.

a) *Subluxation bilatérale.*

L'indication est le « *Salter* » *bilatéral*, sauf dans le cas exceptionnel où il existe une antéversion majeure, l'ostéotomie fémorale de double correction reprenant alors ses droits. Rappelons à ce propos que BERTRAND la juge précoce, sinon primitive, dans la subluxation¹.

b) *Le problème de la subluxation associée à une luxation a déjà été envisagé.*

Rappelons que la subluxation devra alors bénéficier du même type d'intervention qui a été appliqué à la hanche controlatérale luxée.

c) *En cas de subluxation unilatérale associée à une hanche normale :* Ostéotomie de *Salter*.

¹ J. LEVEUF et P. BERTRAND, Luxations et subluxations congénitales de la hanche. Leur traitement basé sur l'arthrographie. Paris, G. Doin et Cie, 1946, p. 274.

CONCLUSIONS

La révision de 101 cas de luxation congénitale de la hanche avant 5 ans, représentant 156 hanches, nous a confirmé le bien-fondé de notre technique, appliquant la méthode de Somerville.

Nos résultats, classés d'après l'angle de couverture de Wiberg (CE), nous montrent 70,9 % de bons ou excellents. Ils ont été appréciés avec un recul supérieur à 2 ans dans 64 % des cas, supérieur à 6 ans dans 34 %. Les enfants étudiés sont âgés de plus de 9 ans pour 52,5 % d'entre eux, et beaucoup sont proches ou ont atteint la puberté.

La revue des 29,1 % mauvais nous permet d'en récupérer 15,3 % classés assez bons. Quelques médiocres (8,3 %) sont la plupart du temps récupérables par une nouvelle intervention chirurgicale.

Seuls persistent 5,5 % franchement mauvais dont peu sont à mettre au passif de la méthode. Nous avons montré que celle-ci doit être appliquée à la lettre, sans entorse à la règle. Nous l'élargissons en appliquant un traitement similaire aux subluxations.

Enfin nous tentons une sélection des indications faisant le partage entre l'ostéotomie fémorale directionnelle et l'ostéotomie innominée de Salter pour un meilleur centrage de la hanche pathologique, ceci grâce à une expérience de 120 ostéotomies fémorales et de 15 Salter, réalisés au titre de première intervention.

Vu :

le Doyen.

Grenoble, le 6 mai 1971.

Pr. CABANEL.

Le 6 mai 1971,

le Président de la Thèse,

Pr. J. CABANAC.

BIBLIOGRAPHIE

Deux thèses ayant déjà été effectuées dans le Service de notre Maître, nous ne donnerons que des références postérieures à celles-ci, en les complétant éventuellement.

1. 310 références in *Thèse* CONTAMIN (Ch.). — Contribution à l'étude du traitement de la luxation congénitale de la hanche. Méthode de Scott-Somerville modifiée (Présentation d'une statistique complète portant sur 7 ans d'expérience). Grenoble, 1965, n° 10.
2. 31 références in *Thèse* POINTU (J.). — Contribution à l'étude de la luxation congénitale de la hanche. L'ostéotomie innommée de Salter. Réflexions sur les échecs. Etude critique de 26 observations. Paris, 1970.
3. ASTLEY (R.). — L'arthrographie dans la luxation congénitale de la hanche, in *Clin. Radiol.*, **18**, 3, 253-260, 1967.
4. BEDOUELLE (J.). — Luxation congénitale de la hanche, in *E.M.C. - App. Locomoteur*, vol. III, fasc. 15, 204, A 10, 1-12, 1964.
5. BUCHET (Claude). — Contribution à l'étude de la mécanique de la hanche. Incidences pratiques. *Thèse Paris*, 1959, n° 394.
6. BOHR (H.), BAADSCAARD (K.) et SAGER (Ph.). — Vascularisation collatérale de la tête fémorale après luxation de la hanche, in *Acta Orthop. Scand.*, **35**, 264-278, 1965.
7. CABANAC (J.), BUTEL (J.) et CONTAMIN (Ch.). — Traitement de la luxation congénitale de la hanche avant 5 ans suivant les principes de Somerville, in *Ann. Chir. Inf.*, **6**, 4, 329-338, 1965.
8. CHRISTENSEN (I.). — Déformation en antéversion et ostéotomie de dérotation dans la luxation congénitale de la hanche, in *Acta Orthop. Scand.*, **40**, 1, 62-71, 1969 (résumé français).
9. CRENSHAW (A. H.). — Dysplasie congénitale de la hanche, in *Traité Chir. Orthop. Clin. Campbell*, **VI**, 1676-1714.
10. DEGA (W.). — Sélection of surgical methods in the treatment of congenital dislocation of the hip in children, in *Chir. Narzad Ruchu Orthop.*, **34**, 357-366, 1969 (Pol.).
11. DESCAMPS (L.). — Ostéotomies de l'extrémité supérieure du fémur chez l'enfant. Synthèse par clou-plaque, in *Rev. Chir. Orthop.*, **54**, 7, 671, 1968.
12. DESCAMPS (L.) et DESCAMPS (L.). — Effets secondaires de l'ostéotomie de varisation trochantérienne, in *Rev. Chir. Orthop.*, **55**, 4, 341-350, 1969.
13. EYRE-BROOK (A.-L.). — Traitement chirurgical de la luxation congénitale ou de la subluxation de la hanche chez l'enfant de plus de 3 ans, in *J. Bone Joint Surg. (British)*, **48 B**, 4, 682-692, 1966.
14. FOURNIER (Jacqueline). — Les épiphysites de la tête fémorale au cours du traitement orthopédique précoce de la luxation congénitale de la hanche, in *Thèse Bordeaux*, 1959, n° 89.
15. FRANK (G. R.) et al. — Treatment of congenital dislocation of the hip : results obtained with the Pemberton and Salter osteotomies, in *Southern Med. J.*, **60**, 975-982, 1967.

16. GIBSON (R. D.). — Anteversion of the femoral neck. A method of measurement, in *Anst. Radiol.*, **11**, 163-169, 1967.
17. GIBSON (D. A.). — Congenital dislocation of the hip : a review of adults treated in childhood, in *Canad. J. Surg.*, **10**, 288-298, 1967.
18. GIBSON (D. A.). — Luxation congénitale de la hanche : revue des adultes traités dans leur enfance, in *Internat Surg. Dig.*, **77**, 2, 59, 1968.
19. GUICCIARDI (E.) et RUSCONI (Y.). — L'ostéochondrite après réduction de la hanche (pour luxation congénitale), in *Radiologica Med.*, **52**, 7, 700-712, 1966 (résumé français).
20. GUICCIARDI (E.), RUSCONI (U.) et VALLI (F.). — Ossification de l'acetabulum dans la hanche luxée et l'ostéochondrite après réduction, in *Minerva ortop.*, **20**, 4, 93-98, 1969.
21. HAMACHER (P.) et al. — Development of femur neck in extreme varisations, in *Acta Orthop. Unfallchir.*, **67**, 334-344, 1970 (ger.).
22. HERCEGH (M.) et al. — Comparing the development of normal and dysplastic hip joint in infancy, in *Zbl Chir.*, **89**, 856-861, 1964 (ger.).
23. HUGGLER (A.). — Salter's pelvic ostetomy and varusizing derotation osteotomy of the proximal femoral end, in *Z. Orthop.*, **100**, 91-100, 1965 (ger.).
24. JASTER (D.). — Contribution to intertrochanteric varisation osteotomy and derotation osteotomy, in *Arch. Orthop. Unfallchir.*, **56**, 370-377, 1964 (ger.).
25. JUDET (R.). — *Act. Chir. Orthop. Hôp. R. Poincaré*, **III**, 7-75, 1964.
26. KLISIC (Pedrag). — Traitement chirurgical de la luxation congénitale de la hanche par réduction - ostéotomie du bassin, in *Rev. Chir. Orthop.*, **53**, 4, 316-330, 1967.
27. LAPEYRIE (M.) et al. — L'ostéotomie fémorale dans la luxation congénitale, in *Rev. Chir. Orthop.*, **52**, 501-517, 1966.
28. LAPEYRIE (M.) et POUS (J.-G.). — La normalisation articulaire dans la luxation congénitale de la hanche chez l'enfant, in *Montpellier Chir.*, **12**, 6, 701-706, 1966.
29. LASSERRE (J.) et al. — Un procédé géométrique simple appliqué à l'ostéotomie de dérotation du fémur chez l'enfant, in *Ann. Chir. Inf.*, **6**, 329-338, 1965.
30. LASSERRE (J.), GIRARD et SAINT-SUPÉRY. — Un procédé géométrique simple appliqué à l'ostéotomie de dérotation du fémur chez l'enfant, in *Ann. Chir. Inf.*, **7**, 2, 165-170, 1966.
31. LAURENSEN (R. D.). — Development of the acetabular roof in the fetal hip, an arthrographic and histological study, in *J. Bone and Joint Surg.*, **46**, 1326-1336, 1964.
32. LECLERC. — La luxation congénitale de la hanche. Son dépistage et son traitement, in *Rev. Méd. de Dijon*, **3**, 8, 529-544, 1968.
33. LEVY (Alain). — Etude comparée des méthodes de mesure de l'angle d'antéversion du col du fémur dans la luxation congénitale de la hanche, in *Thèse Paris*, 1963, n° 2.
34. LUDE (L.) et TAILLARD (W.). — Développement de la congruence articulaire de la hanche chez l'enfant (Etude d'un profil radiologique), in *Rev. Chir. Orthop.*, **50**, 6, 757-778, 1964.
35. MAC KIBBIN (B.). — Anatomical factors in the stability of the hip joint in the newborn, in *J. Bone and Joint Surg.*, **52 B**, 1, 148-159, 1970.
36. MAGNANT (J.-S.) et MAURIN (X.). — L'ostéotomie pelvienne. Ses indications dans les luxations congénitales de la hanche de l'enfant et de l'adolescent, in *J. Chir.*, **99**, 3, 275-291, 1970.

37. MARCINIAK (W.) et al. — Late results of surgical treatment of congenital hip dislocation in children by detorsion-devalgisation osteotomy of the femur, in *Chir. Narzad Ruchu. Orthop.*, **34**, 421-428, 1969.
38. MARGUERIE (Claude). — Contribution à l'étude de l'ostéochondrite post-réductionnelle dans les luxations congénitales de la hanche traitées avant 5 ans, in *Thèse Paris*, 1962, n° 902.
39. MARGUERON (Denise). — Contribution à l'étude de la luxation congénitale de la hanche chez le jeune enfant, in *Thèse Paris*, 1963, n° 268.
40. MARLIÈRE (Jacques). — Contribution à l'étude du traitement de la luxation congénitale de la hanche avant 5 ans, in *Thèse Lille*, 1954-1955, n° 67.
41. MASTRAGOSTINO (S.), PELIZZA (A.) et BAGLIANI (G.-P.). — Valeur de l'arthrographie dans la luxation congénitale de la hanche, in *Radiologica Med.*, **51**, 5, 486-492, 1965 (résumé français).
42. MATLES (A.-L.). — Une revue de 73 cas de luxation congénitale de la hanche, in *Internat Surg.*, **46**, 6, 550-554, 1966.
43. MITTELMEIER (H.) et al. — Results of antetorsion correction in intertrochanteric femoral osteotomy of hip dysplasia in childhood, in *Arch. Orthop. Unfallchir.*, **65**, 1, 12, 1969 (ger.).
44. MOREL (G.). — Réduction orthopédique et ostéotomie innominée complémentaire dans le traitement de la luxation congénitale de la hanche, in *Rev. Chir. Orthop.*, **55**, 2, 156, 1969.
45. MOREL (G.). — L'ostéotomie de Salter dans le traitement de la malformation luxante de la hanche après l'âge de la marche, in *Rev. Chir. Orth.*, **57**, Suppl., 175-183, 1971.
46. OTTOLENGHI (C. E.) et al. — Effects of intertrochanteric osteotomy on the hip joint, in *Cli. Orthop.*, **39**, 157-170, 1965.
47. PASQUIE (M.), SALANOVA (C.) et VALDIGUIE (J.). — Croissance de l'extrémité supérieure du fémur, in *Rev. Chir. Orthop.*, **51**, 1, 77-90, 1965.
48. PASQUIE (M.), DUBOS (J.-P.) et SALANOVA (C.). — L'ostéotomie fémorale dans la maladie luxante de la hanche (critique des résultats radiographiques), in *Rev. Chir. Orthop.*, **52**, 6, 519-523, 1966.
49. PELIZZA (A.). — Arthrographie de la luxation congénitale de la hanche, in *Ann. Radiol.*, **11**, 5-6, 325, 1968.
50. PETIT (P.), QUENEAU (P.) et BORDE (J.). — Traitement des luxations et subluxations congénitales de la hanche dans la première enfance, in *Rev. Chir. Orthop.*, **53**, 4, 373-375, 1967.
51. PIERSON (Michel). — Premières impressions sur le traitement de la luxation congénitale de la hanche chez l'enfant par la réduction progressive, in *Thèse Bordeaux*, 1960, n° 244.
52. PINTO (R.), MONTELEONE (V.) et IANELLI (L.). — Variation de l'angle « toit acétabulaire-extrémité supérieure du fémur » selon la technique de traitement, in *Ann. Radiol.*, **11**, 5-6, 325, 1968 (résumé).
53. POISSON (Raymond). — Résultats éloignés du traitement orthopédique de la luxation congénitale de la hanche, in *Thèse Bordeaux*, 1956, n° 70.
54. RAOUL (Yves). — L'épiphyse de la tête fémorale au cours du traitement de la luxation congénitale de la hanche par la réduction progressive, in *Thèse Bordeaux*, 1967.
55. RENOIRTE (Ph.) et SAUSSEZ (M.). — L'ostéotomie de Chiari dans les dysplasies coxo-fémorales acquises de la deuxième enfance, in *Acta Ortho. Belg.*, **36**, 2, 209, 221, 1970.
56. ROEBUCK (E. J.). — A radiological method to determine the angle of femoral neck anteversion in children, in *Guy Hosp. Rep.*, **115**, 119-127, 1966.

57. ROTT (Z.). — L'angle CE (de Wiberg) et sa mesure dans la luxation de la hanche chez l'adulte (congénitale), in *Zschr. Orthop.*, **102**, 3, 461-463, 1967.
58. ROUX (Françoise). — Evolution du cotyle dans les luxations congénitales de hanche traitées, in *Thèse Bordeaux*, 1956, n° 287.
59. SAINT-AUBERT (M.-P.). — La luxation congénitale de hanche de 0 à 5 ans, in *Lille Chir.*, **19**, 1, 42-51, 1964.
60. SAKAI (S.) et al. — Experiences with Salter's operation in congenital hip dislocation, in *Iryo*, **21**, 1307-1314, 1967 (Jap.).
61. SALLIS (J.-G.) et SMITH (R.-G.). — Une étude du développement du toit de l'acétabulum dans la luxation congénitale de la hanche, in *Brit J. Surg.*, **52**, 1, 44-46, 1965.
62. SANGUINETTI (C.). — Valeur de l'arthrographie dans la luxation congénitale de la hanche, in *Arch. Putti Chir. Org. Di Mov.*, **18**, 340-349, 1963.
63. SCHNEIDER (P.-G.) et CIGALA (F.). — Résultats du traitement par l'ostéotomie intertrochantérienne dans les luxations de la hanche du jeune enfant, in *Zschr. Orthop.*, **101**, 1, 47-63, 1966 (résumé français).
64. SCHNEIDER (P.-G.). — Table d'examen en plexiglas pour arthrographie de la luxation de la hanche (pour laisser passer les rayons), in *Zschr. Orthop.*, **106**, 4, 845-846, 1969.
65. SCHWARTZ (D.-R.). — Développement acétabulaire après réduction d'une luxation congénitale de la hanche. Etude suivie de 50 hanches, in *J. Bone and Joint Surg.*, **47 A**, 4, 705-714, 1965.
66. SEYFARTH (H.). — A contribution to pelvic osteotomy in the treatment of hip dislocation, in *Beitr. Orthop. Trauma.*, **13**, 462-472, 1965 (ger.).
67. SEYFARTH (H.). — Critique de l'ostéotomie pelvienne (selon Chiari) dans la luxation congénitale, in *Zbl. Chir.*, **93**, 2, 53-62, 1968.
68. SMITH (W.-S.), BAGDLEY (E.) et ORWING (J.-B.). — Rapport entre l'aspect radiographique post-réductionnel et un follow-up de trente et un ans dans la luxation congénitale de la hanche, in *J. of Bone and Joint Surg.*, **50 A**, 6, 1081-1098, 1968.
69. SOMERVILLE (E.-W.). — Congenital dislocation of the hip, in *Kobe J. Med. Sci.*, **11**, suppl., 87-103, 1965.
70. SOMERVILLE (E.-W.). — Résultats du traitement de 100 luxations congénitales de la hanche (orthopédie et chirurgie), in *J. Bone and Joint Surg.*, **49 B**, 2, 258-267, 1967.
71. STRYHAL (F.) et al. — Pelvic osteotomy. A new surgical technic in the treatment of congenital hip dislocation, in *Acta Chir. Orthop. Trauma-Cech.*, **33**, 481-497, 1966 (Cz).
72. SUTTER. — Enquête sur la luxation de la hanche en Bretagne, in *Cab. Med. Ly.*, **43**, 12, 1113, 1967.
73. TEINTURIER (P.), DECHAMBRE (H.) et VANNEUVILLE (G.). — Etude radiologique du versant postérieur du cotyle, in *Rev. Chir. Orth.*, **53**, 3, 295-304, 1967.
74. TEINTURIER (P.) et DECHAMBRE (P.). — Etude de l'antéversion de la hanche chez l'enfant, in *Rev. Chir. Orthop.*, **54**, 6, 545-551, 1968.
75. UMEBAKI (S.). — Salter's operation for congenital dislocation of the hip, in *Shujutsu*, **24**, 702-709, 1970 (Jap.).

76. WEICKERT (H.). — Rôle de la chirurgie dans la reconstruction de l'angle du col et de la diaphyse du fémur dans l'ostéotomie de dérotation-varisation pour luxation de la hanche (chez le petit enfant), in *Zschr. Orthop.*, **99**, 2, 223-237, 1964 (résumé français).
77. WEISSMAN (S.-L.). — Troubles de croissance de l'extrémité proximale du fémur dans les suites du traitement de la luxation congénitale de la hanche, in *Rev. Chir. Orth.*, **55**, 4, 331-340, 1969.
78. ZANASI (R.) et al. — Derotation osteotomy of the femoral neck in childhood in the treatment of congenital hip dislocation, in *Chir. Organi. Mov.*, **54**, 271-280, 1965.

TABLE DES MATIÈRES

	Pages
CHAPITRE I ^{er} . — <i>Préambule</i>	15
CHAPITRE II. — <i>Historique</i>	19
CHAPITRE III. — <i>Le matériel de notre étude</i>	23
I. — Données générales	25
II. — Notre révision et l'étude des résultats	27
III. — Le dépistage	30
IV. — Données radiologiques	30
V. — Durée de la réduction	31
VI. — L'arthrographie	32
VII. — L'arthrotomie	35
VIII. — L'ostéotomie	35
IX. — Dates d'ablation du matériel d'ostéosynthèse	36
X. — Les incidents	37
CHAPITRE IV. — <i>Exposé de notre méthode. Description</i>	39
I. — La réduction	41
II. — L'arthrographie	43
III. — Le temps chirurgical	43
a) Ostéotomie fémorale	44
b) Ostéotomie pelvienne de Salter	44
CHAPITRE V. — <i>Nos résultats</i>	47
I. — Moyens d'appréciation	49
II. — Les subluxations	50

	Pages
III. — Les luxations	53
1° Résultats précoces	53
2° Résultats éloignés	55
Nécessité de la surveillance	65
Amélioration possible de nos résultats	65
IV. — Effet de l'ostéotomie fémorale de varisation unilatérale	65
V. — Comparaison de nos résultats avec ceux du Docteur CONTAMIN (1965) ..	68
VI. — L'ostéotomie pelvienne de Salter	69
1° A titre de première intervention	69
2° Complémentarité des deux ostéotomies	70
3° Comparaisons aux résultats du Docteur J. POINTU (1970)	70
VII. — L'association chez un même enfant de l'ostéotomie fémorale et de l'ostéotomie pelvienne controlatérale	72
VIII. — Notre optique actuelle sur la méthode, à la lumière de nos erreurs	75
CHAPITRE VI. — <i>Essai de schématisation actuelle des indications thérapeutiques</i>	77
CONCLUSIONS	81
BIBLIOGRAPHIE	85
TABLE DES MATIÈRES	93

SERMENT D'HIPPOCRATE

En présence des Maîtres de cette Faculté, de mes chers condisciples, devant l'effigie d'Hippocrate.

Je promets et je jure d'être fidèle aux lois de l'honneur et de la probité dans l'exercice de la Médecine.

Je donnerai mes soins à l'indigent et je n'exigerai jamais un salaire au-dessus de mon travail. Je ne participerai à aucun partage clandestin d'honoraires.

Admis dans l'intérieur des maisons, mes yeux ne verront pas ce qui s'y passe, ma langue taira les secrets qui me seront confiés et mon état ne servira à corrompre les mœurs ni à favoriser le crime.

Je ne permettrai pas que des considérations de religion, de nation, de partis ou de classe sociale viennent s'interposer entre mon devoir et mon patient.


Je garderai le respect absolu de la vie humaine.


Même sous la menace, je n'admettrai pas de faire usage de mes connaissances médicales contre les lois de l'humanité.

Respectueux et reconnaissant envers mes Maîtres, je rendrai à leurs enfants l'instruction que j'ai reçue de leur père.

Que les hommes m'accordent leur estime si je suis fidèle à mes promesses.

Que je sois couvert d'opprobre et méprisé de mes confrères si j'y manque.



ACHEVÉ D'IMPRIMER
LE 15 JUIN 1971
SUR LES PRESSES DE L'IMPRIMERIE
 ALLIER
A GRENOBLE

