HAL
open science

Association de l'ostéotomie fémorale de recentrage à la décharge ambulatoire dans le traitement de la maladie de Legg-Calve-Perthes : bilan de 14 ans de pratique

Philippe Merloz

To cite this version:

Philippe Merloz. Association de l'ostéotomie fémorale de recentrage à la décharge ambulatoire dans le traitement de la maladie de Legg-Calve-Perthes : bilan de 14 ans de pratique. Médecine humaine et pathologie. 1980. dumas-01064595

HAL Id: dumas-01064595

https://dumas.ccsd.cnrs.fr/dumas-01064595

Submitted on 16 Sep 2014

HAL is a multi-disciplinary open access archive for the deposit and dissemination of scientific research documents, whether they are published or not. The documents may come from teaching and research institutions in France or abroad, or from public or private research centers.

L'archive ouverte pluridisciplinaire **HAL**, est destinée au dépôt et à la diffusion de documents scientifiques de niveau recherche, publiés ou non, émanant des établissements d'enseignement et de recherche français ou étrangers, des laboratoires publics ou privés.

Université Joseph Fourier GRENOBLE MEDECINE

SICD1 Bibliothèques de l'UJF et de Grenoble INP

AVERTISSEMENT

Ce document est le fruit d'un long travail approuvé par le jury de soutenance et mis à disposition de l'ensemble de la communauté universitaire élargie.

Il n'a pas été réévalué depuis la date de soutenance.

Il est soumis à la propriété intellectuelle de l'auteur. Ceci implique une obligation de citation et de référencement lors de l'utilisation de ce document.

D'autre part, toute contrefaçon, plagiat, reproduction illicite encourt une poursuite pénale.

Contact au SICD1 de Grenoble : **thesebum@ujf-grenoble.fr**

LIENS

Code de la Propriété Intellectuelle. articles L 122. 4
Code de la Propriété Intellectuelle. articles L 335.2- L 335.10

http://www.cfcopies.com/V2/leg/leg_droi.php
http://www.culture.gouv.fr/culture/infos-pratiques/droits/protection.htm

2e exemplaire

UNIVERSITÉ SCIENTIFIQUE ET MÉDICALE

DE GRENOBLE

MÉDECINE & PHARMACIE

DOMAINE DE LA MERCI

LA TRONCHE

ANNÉE 1980

N° D'ORDRE : 174

ASSOCIATION DE L'OSTÉOTOMIE FÉMORALE DE RECENTRAGE A LA DÉCHARGE AMBULATOIRE DANS LE TRAITEMENT DE LA MALADIE DE LEGG - CALVE - PERTHES

BILAN DE 14 ANS DE PRATIQUE

THESE

présentée

à l'Université Scientifique et Médicale de GRENOBLE

pour obtenir le grade de

DOCTEUR EN MÉDECINE

DIPLOME D'ÉTAT

par

Monsieur Philippe MERLOZ
né le 19 décembre 1948
à LA TRONCHE (38)

Interne des Hôpitaux

Soutenue publiquement le 27 novembre 1980
devant la Commission d'Examen

MM. les Professeurs	J.	BUTEL	Président
	J.	BARRIE	
	M.	BOST	
M. le Docteur	Ph.	BAUDAIN	

UNIVERSITÉ SCIENTIFIQUE ET MÉDICALE
DE GRENOBLE
MÉDECINE & PHARMACIE

DOMAINE DE LA MERCI
LA TRONCHE

ANNÉE 1980 N° D'ORDRE :

ASSOCIATION DE L'OSTÉOTOMIE FÉMORALE DE RECENTRAGE A LA DÉCHARGE AMBULATOIRE DANS LE TRAITEMENT DE LA MALADIE DE LEGG - CALVE - PERTHES

BILAN DE 14 ANS DE PRATIQUE

THESE

présentée

à l'Université Scientifique et Médicale de GRENOBLE
pour obtenir le grade de
DOCTEUR EN MÉDECINE
DIPLOME D'ÉTAT

BIBLIOTHÈQUE INTERUNIVERSITAIRE
GRENOBLE
MÉDECINE-PHARMACIE

par

Monsieur Philippe MERLOZ
né le 19 décembre 1948
à LA TRONCHE (38)
Interne des Hôpitaux

Soutenue publiquement le 27 novembre 1980
devant la Commission d'Examen

MM. les Professeurs	J.	BUTEL	Président
	J.	BARRIE	
	M.	BOST	
M. le Docteur	Ph.	BAUDAIN	

UNIVERSITE SCIENTIFIQUE
ET MEDICALE DE GRENOBLE

Diverses adresses

Faculté de Médecine	"La Merci"
Faculté de Pharmacie	38700 - LA TRONCHE
C.H.R.G.	38700 - LA TRONCHE
Faculté de Pharmacie	38240 - MEYLAN
Hôpital SUD	38130 - ECHIROLLES

MEDECINE

NOMS et PRENOMS		DISCIPLINE ET SERVICES PROFESSEURS TITULAIRES	ADRESSES
Messieurs :			
AMBLARD	Pierre	Clinique de Dermatologie	CHR les Sablons
AMBROISE-THOMAS	Pierre	Parasitologie	CHR les Sablons
BARRIE	Joseph	Clinique Chirurgicale A (Chirurgie cardiaque)	CHR les Sablons
BEAUDOING	André	Clinique de Pédiatrie et Puériculture	CHR Pavillon E
BEZES	Henri	Clinique Chirurgicale et Traumatologique	HOPITAL SUD
BONNET	J.-Louis	Clinique Ophtalmologique	CHR les Sablons
BONNET-EYMARD	Joseph	Clinique Hépato-Gastro-Entérologie	CHR les Sablons
BOUCHET	Yves	Anatomie, Chirurgie Digestive	Faculté "La Merci"
BUTEL	Jean	Orthopédie	CHR Les Sablons
CABANEL	Guy	Clinique Rhumatologique et Hydrologique	CHR Les Sablons
CAU	Gabriel	Médecine Légale et Toxicologie	
		Médecine Interne et Endocrinologie	CHR Les Sablons
CHARACHON	Robert	Clinique O.R.L.	CHR Les Sablons
CHATEAU	Robert	Clinique Neurologique	CHR Les Sablons
COUDERC	Pierre	Anatomie Pathologique	CHR Les Sablons
DELORMAS	Pierre	Pneumo-Phtisiologie	CHR Pavillon D1
GAVEND	Michel	Pharmacologie	Faculté "La Merci"
GEINDRE	Michel	Radiologie	CHR Les Sablons
LATREILLE	René	Chirurgie Générale (Chirurgie Thoracique)	CHR Les Sablons
MALINAS	Yves	Clinique Obstétricale	CHR Pav.Maternité
MARTIN-NOEL	Pierre	Clinique Cardiologique	CHR Les Sablons
MAZARE	Yves	Clinique Médicale A	CHR Pav.D.VILLARS
MICOUD	Max	Clinique Maladies Infectieuses	CHR Les Sablons
MOURIQUAND	Claude	Histologie	Faculté "La Merci"
PERRET	Jean	Sémeiologie Médicale (Neurologie)	CHR NEURO I
RACHAIL	Michel	Clinique Médicale B	CHR Calmette Guérin
REVOL	Michel	Urologie	CHR Les Sablons
DE ROUGEMONT	Jacques	Neuro-Chirurgie	CHR Les Sablons
SARRAZIN	Roger	Clinique Chirurgicale B	CHR Les Sablons
SEIGNEURIN	Raymond	Microbiologie et Hygiène	Faculté "La Merci"
TANCHE	Maurice	Physiologie	Faculté "La Merci"
VERAIN	André	Biophysique	Faculté "La Merci"
VIGNAIS	Pierre	Biochimie	Faculté "La Merci

PROFESSEURS SANS CHAIRE

Messieurs		
CHAMBAZ Edmond	Biochimie (hormonologie)	CHR P. Gerin CERMO
COLOMB Maurice	Biochimie	HOPITAL SUD
Madame		
ETERRADOSSI Jacqueline	Physiologie	Faculté "La Merci"
Messieurs		
GROULADE Joseph	Biochimie	CHR Les Sablons
HOLLARD Daniel	Hématologie	CHR Les Sablons
HUGONOT Robert	Hygiène (Gérontologie)	CHR Pav. Chissé
JALBERT Pierre	Histologie (Génétique)	Faculté "La Merci"
REYMOND Jean-Charles	Chirurgie Générale	1, rue de la Liberté - Grenoble
STIEGLITZ Paul	Anesthésiologie	CHR Les Sablons

MAITRES DE CONFERENCES AGREGES

Messieurs		
BACHELOT Yvan	Endocrinologie	CHR Les Sablons
BARGE Michel	Neuro-Chirurgie	CHR Les Sablons
BENABID Alim-Louis	Médecine et Chirurgie Expérimentales comparées (Neuro-Chirurgie)	CHR Les Sablons
BERNARD Pierre	Gynécologie	CHR Pav. P. Gerin
BOST Michel	Pédiatrie	CHR Enfants I
BOUCHARLAT Jacques	Psychiatrie	Hôpital SUD Psychothérapie
CHAMPETIER Jean	Anatomie - Urgences Médicales et Digestives	CHR Les Sablons
CONTAMIN Charles	Chirurgie Thoracique	CHR Les Sablons
CORDONNIER Daniel	Néphrologie	CHR Les Sablons
COULOMB Max	Radiologie	Hôpital SUD
CROUZET Guy	Radiologie	CHR Les Sablons
DENIS Bernard	Cardiologie	CHR Les Sablons
DYON Jean-François	Chirurgie Infantile	CHR Les Sablons
FAURE Jacques	Médecine Légale	CHR Les Sablons
FAURE Gilbert	Urologie	CHR Les Sablons
FAURE Claude	Anatomie - Orthopédie	CHR Les Sablons
FLOYRAC Roger	Biophysique	Faculté "La Merci"
FOURNET Jacques	Hépato-Gastro-Entérologie	CHR Les Sablons
GAUTIER Robert	Chirurgie Générale (Chirurgie vasculaire)	CHR Les Sablons
GUIDICELLI Henri	Chirurgie Générale	CHR Les Sablons
GUIGNIER Michel	Thérapeutique (réanimation)	CHR Les Sablons
JUNIEN LAVILLAUROY Claude	O.R.L.	CHR Les Sablons
KOLODIE Lucien	Hématologie Biologique	Faculté "La Merci"
LE NOC Pierre	Bactériologie	Faculté "La Merci"
MAGNIN Robert	Hygiène	Faculté "La Merci"
MALLION Jean-Michel	Médecine du Travail (Centre de Bilan de Santé)	CHR Les Sablons
MOUILLON Michel	Ophtalmologie	CHR Les Sablons
MASSOT Christian	Médecine Interne	CHR Pav. D.VILLARS
PARAMELLE Bernard	Pneumologie	CHR Pav. D2
PHELIP Xavier	Rhumatologie	CHR Les Sablons
RACINET Claude	Gynécologie Obstétrique	Hôpital SUD
RAMBAUD Pierre	Pédiatrie	CHR Pav. E
RAPHAEL Bernard	Stomatologie	CHR Les Sablons
SCHAERER René	Cancérologie	CHR Les Sablons
STOEBNER Pierre	Anatomie Pathologique	CHR Les Sablons
VROUSOS Constantin	Radiothérapie	CHR Les Sablons

A ma grand-mère,

A mon père
A ma mère

A Françoise, Patrick et Julien
et à tous ceux qui me sont chers

A notre Maître et Président de thèse

Monsieur le Professeur J. BUTEL
Professeur titulaire
Service d'Orthopédie-Traumatologie

Nous vous remercions d'avoir bien voulu accepter de présider notre jury.

Plusieurs semestres à vos côtés m'ont permis d'apprécier votre disponibilité aux malades, à vos élèves, votre souci constant de recherche des techniques nouvelles.

Vous avez inspiré et guidé ce travail. Pour tout cela, pour la confiance que vous m'avez témoignée, soyez assuré de toute ma gratitude et de mon profond respect.

A nos Maîtres et Juges

Monsieur le Professeur J. BARRIE
Professeur titulaire
Service de Chirurgie Cardiaque et Thoracique

Nous vous remercions de nous faire l'honneur de juger notre travail.

Nous avons eu le privilège, au cours de notre internat de bénéficier de votre enseignement empreint de rigueur gestuelle et de grandes qualités humaines.

Nous avons apprécié votre bienveillant accueil et votre disponibilité à l'écoute de tous les problèmes.

Nous vous exprimons notre reconnaissance et notre profond respect.

Monsieur le Professeur M. BOST
Maître de Conférence Agrégé
Service de Pédiatrie

Vous avez eu l'extrême bienveillance de juger notre travail. Nous vous en remercions et vous exprimons notre gratitude.

Monsieur le Docteur P. BAUDAIN
Service de Radiologie Pédiatrique

Nous vous assurons de notre reconnaissance pour l'aide que vous nous avez apportée dans nos recherches.

Nous vous remercions d'avoir bien voulu juger notre thèse.

A nos Maîtres dans les Hôpitaux de Grenoble

EXTERNAT :

Monsieur le Professeur G. ARNAUD
Monsieur le Professeur J. BONNET-EYMARD
Monsieur le Professeur G. CABANEL
Monsieur le Professeur R. LATREILLE
A la mémoire de Monsieur le Professeur J. M. MULLER
Monsieur le Professeur J. DE ROUGEMONT

INTERNAT :

Monsieur le Professeur J. BARRIE
Monsieur le Professeur H. BEZES
Monsieur le Professeur Y. BOUCHET
Monsieur le Professeur J. BUTEL
Monsieur le Professeur J. M. CHAMPETIER
Monsieur le Professeur J. DE ROUGEMONT
Monsieur le Docteur G. FRERE

A Monsieur le Professeur Y. MAZARE

A mes amis Richard BORGI et Pascal OBERLIN

Vous avez contribué à la réalisation de ce travail. Soyez-en remerciés et assurés de toute mon amitié.

A Madame le Docteur D. POMET

A Monsieur le Docteur J. VINCENT

A nos Chirurgiens de garde

A mes amis de l'Internat

A toutes celles et tous ceux qui, par leur travail, leur dévouement, ont permis la réalisation de cette thèse.

Nous dédions ce travail...

"L'homme a bien moins à craindre
de la maladie que de lui-même"

B. CHAPUIS, "Le Monde", 25 novembre 1979



Fondations du Temple d'ASKLEPIOS à EPIDAURE (Grèce)

SOMMAIRE

S O M M A I R E

► AVANT PROPOS

► CHAPITRE I : EMBRYOLOGIE ET CROISSANCE DE LA HANCHE

► CHAPITRE II : ANATOMIE RADIOLOGIQUE - LA HANCHE DE L'OSTEOCHONDRITE

► CHAPITRE III : ETIOPATHOGENIE, ANATOMO-PATHOLOGIE et PHYSIOPATHOLOGIE

► CHAPITRE IV : TRAITEMENT - LE SCHEMA THERAPEUTIQUE

► CHAPITRE V : BILAN INITIAL ET TRAITEMENT
Matériel d'étude, observations et analyse.

► CHAPITRE VI : RESULTATS
Matériel d'étude, observations et analyse.

► ICONOGRAPHIE (pagination à part)

► CONCLUSIONS

► BIBLIOGRAPHIE

► TABLE DES MATIERES

AVANT - PROPOS

REVUE DE CHIRURGIE

PARAISSANT TOUS LES MOIS

DIRECTEURS : MM.

E. QUÉNU
Professeur de clinique chirurgicale
à la Faculté de médecine de Paris.
Chirurgien de l'hôpital Cochin.
Membre de l'Académie de médecine.

A. PONCET
Professeur de clinique chirurgicale
à la Faculté de médecine de Lyon.
Ex-chirurgien en chef de l'Hôtel-Dieu de Lyon.
Correspondant de l'Académie de médecine.

Pierre DELBET
Professeur de clinique chirurgicale
à la Faculté de médecine de Paris.
Chirurgien de l'hôpital Necker.

F. LEJARS
Professeur agrégé
à la Faculté de médecine de Paris.
Chirurgien de l'hôpital Saint-Antoine.

Pierre DUVAL
Professeur agrégé
à la Faculté de médecine de Paris.
Chirurgien des hôpitaux.

F. GROSS
Professeur
de clinique chirurgicale
à la Faculté de médecine de Nancy

E. FORGUE
Professeur de clinique
chirurgicale
à la Faculté de médecine
de Montpellier.

A. DEMONS
Professeur de clinique
chirurgicale
à la Faculté de médecine
de Bordeaux.

E. CESTAN
Professeur de clinique
chirurgicale
à la Faculté de médecine
de Toulouse.

RÉDACTEUR EN CHEF : **M. E. Quénu.**
SECRÉTAIRE ADJOINT : **M. X. Delore,** Chirurgien des hôpitaux de Lyon.

TRENTIÈME ANNÉE

XLII

(JUILLET A DÉCEMBRE 1910)

Avec 162 figures dans le texte.

91144

FÉLIX ALCAN, ÉDITEUR
108, BOULEVARD SAINT-GERMAIN, 108
PARIS, 6e

SUR UNE

FORME PARTICULIÈRE DE PSEUDO-COXALGIE

GREFFÉE SUR DES DÉFORMATIONS CARACTÉRISTIQUES

DE L'EXTRÉMITÉ SUPÉRIEURE DU FÉMUR

Par Jacques CALVÉ

Chirurgien assistant de l'hôpital maritime de Berck,
Ancien interne des hôpitaux de Paris.

J'ai eu l'occasion, au cours de ces trois dernières années, d'observer dix cas d'arthrites chroniques de la hanche d'une allure toute spéciale, nettement définies au point de vue clinique et radiographique, ne paraissant répondre à aucun type de description connu, et prises, tout d'abord, pour des coxalgies dont elles se différencient par plusieurs points.

Ainsi qu'on peut s'en convaincre par la lecture des observations que nous relatons à la fin de cet article et l'examen des épreuves radiographiques qui y sont jointes, les caractères principaux de ces arthrites sont :

1° *Signes de réaction articulaire d'allure chronique ou subaiguë, de durée courte, guérissant avec conservation des mouvements;*

2° *Déformations osseuses préexistantes à ces symptômes articulaires et leur survivant, qui sont :*

a) Coxa vara;

b) Hypertrophie de la tête fémorale;

c) Atrophie et déformation lamellaire du noyau de la tête;

d) Absence totale de destruction osseuse.

Examiné à son arrivée, on trouve :

Une atrophie de toute la cuisse droite.

Les muscles fessiers sont légèrement diminués de volume, mais se contractent sous la pression. Ils ne sont pas hypotoniques.

La tête fémorale fait saillie dans le triangle de Scarpa. A la palpation, on la sent beaucoup plus grosse que celle du côté opposé. Le grand tro-

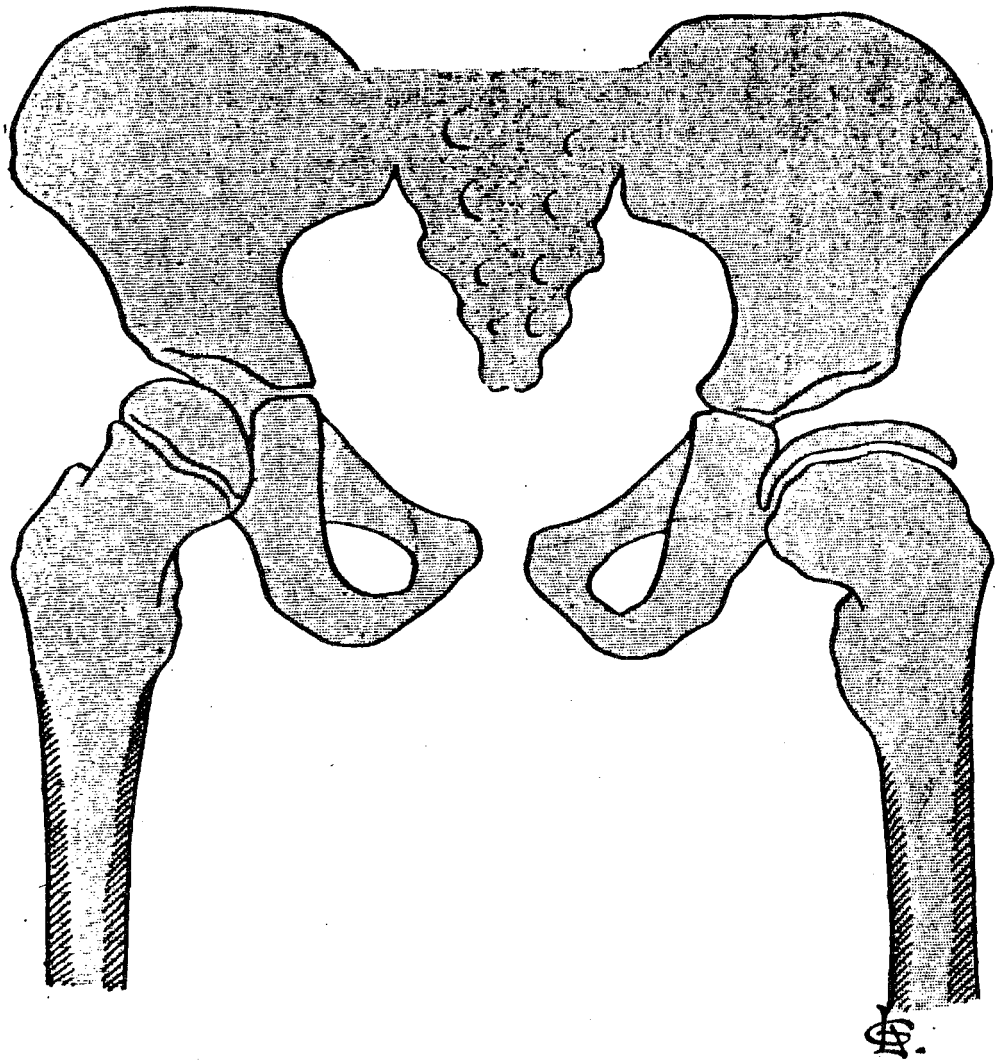

Fig. 18. — Obs. V. Schéma de la radiographie.

chanter, plus saillant que du côté sain, est aussi plus élevé : il dépasse de 1 cm. et demi la ligne Nélaton-Roser.

Il y a, de ce fait, un léger raccourcissement du membre.

La pression ne révèle aucun point douloureux.

Il n'y a pas de ganglion iliaque.

Les mouvements sont libres; seule l'abduction est limitée.

Radiographie. — Il y a *coxa vara* nettement prononcée; l'angle est environ de 100° (fig. 18).

La *tête est grosse, aplatie*, portée par un col court.

D'après J. CALVE (40).

C'est en 1910, à quelques mois d'intervalle et sans s'être à aucun moment concertés qu'Arthur LEGG (112) en février, puis Jacques CALVE (40) en mai et enfin Georg PERTHES (50) en octobre décrivent et individualisent une affection frappant la hanche de l'enfant entre trois et dix ans. Très voisine de la tuberculose sur le plan évolutif, la maladie se présente sous des traits séméiologiques clinique et radiographique qui la font différencier de la coxalgie, puis reconnaître comme une véritable entité. LEGG parle d'"une mystérieuse affection de la hanche", CALVE de "pseudocoxalgie" et PERTHES d'"arthrite déformante juvénile".

Les trois auteurs s'accordent pour reconnaître et décrire les principaux traits de la maladie :

- les symptômes évoluent sur un mode subaigu ou chronique,
- la douleur, la boîterie et l'enraidissement de la hanche, d'ailleurs inconstants, résument tout le tableau clinique et n'ont rien de spécifique.
- C'est l'examen radiographique des hanches qui révèle l'aplatissement du noyau épiphysaire fémoral, le raccourcissement et l'épaississement du col et parfois une coxa vara, prouvant que le processus ne reste pas limité à l'épiphyse fémorale supérieure.

Mais les opinions divergent lorsqu'il s'agit d'étiologie... Pour LEGG, la cause est traumatique, pour PERTHES elle est infectieuse et pour CALVE, elle est carentielle (rachitisme).

Conservant le plus souvent le nom des auteurs qui l'ont isolée, l'affection est également décrite sous des vocables divers : *ostéochondrite déformante juvénile, ostéonécrose juvénile, ostéochondrose, dystrophie de la hanche.*

Toutes ces appellations définissent en fait une *MALADIE PRIMITIVE* de la hanche dont bien des inconnues persistent encore. Ainsi, à côté des deux grands groupes de coxopathies infantiles connus au tout début du siècle (les dysplasies de hanche et les arthrites infectieuses) apparaît un troisième groupe, celui des *coxopathies non inflammatoires ou DYSTROPHIQUES.*

L'ostéochondrite primitive de la hanche ou maladie de LEGG-CALVE-PERTHES est une *épiphysite.* Les travaux de P. RIGAULT rapportés dans le rapport de PASQUIE (176) pour le XLIXème Congrès de la Société Française d'Orthopédie en 1969 affirmaient déjà le *rôle vasculaire* de la maladie. Les techniques modernes d'angiographie hyper-sélective (120) ont permis de constater que la *NECROSE EPIPHYSAIRE* est due à une *interruption du système circonflexe postérieur* dans son trajet le plus menacé : la capsule articulaire. Pour l'heure, il n'est malheureusement pas possible de déterminer les causes exactes chez l'enfant de cette ischémie aiguë.

De nos jours cent fois plus fréquente que la coxalgie et venant immédiatement après les dysplasies de la hanche, la maladie de LEGG-CALVE-PERTHES *est une des principales affections de l'orthopédie infantile.* Elle atteint les enfants (surtout les garçons) dans une tranche d'âge comprise entre trois et onze ans. Sa survenue reste exceptionnelle avant et après :

- avant, ce sont les épiphysites (ou ostéochondrites) post-réductionnelles des dysplasies de la hanche qui sont dites SECONDAIRES ;

- après se rencontrent les ostéonécroses et les "ostéochondrites" dont les processus pathogéniques voisins restent d'expression différente en raison de l'âge.

Isolé au début, le processus dystrophique va plus ou moins déborder, en cours d'évolution, sur la métaphyse, le col fémoral et parfois le cotyle. Ce qui rend remarquable l'ostéochondrite primitive de hanche est le fait qu'elle *guérit toujours*.

Dès lors, la maladie peut être considérée comme bénigne. En fait, une guérison naturelle et spontanée aboutit à créer des *séquelles articulaires qui compromettent lourdement le pronostic fonctionnel de la hanche*. La COXA PLANA en est la principale et la plus grave, conduisant inéluctablement à la coxarthrose secondaire. Si celle-ci est généralement d'apparition tardive, il n'en reste pas moins *qu'une altération morphologique de l'articulation coxo-fémorale, même discrète, est la promesse d'une coxarthrose*.

A ce titre, la maladie de LEGG-CALVE-PERTHES doit être considérée comme une *affection extrêmement sévère*.

Pendant les vingt années qui suivent la description de la maladie, aucune méthode thérapeutique originale et adaptée n'est proposée. Le caractère incertain et controversé de l'étiologie incite d'ailleurs à la prudence. La littérature de l'époque (64,65,135) semble se plaire à reconnaître le mal, à affirmer son caractère aseptique et en tous cas non tuberculeux : la maladie est une affection chronique de la petite enfance, un accident "inévitable" de la croissance, qui guérit seul et lentement, entraînant avec lui un enraidissement de la hanche et une symptomatologie très souvent mineure, même après guérison. Seul WALDENSTRÖM (122), en 1922, établit le cycle évolutif de l'ostéochondrite. Il décrit quatre stades qui resteront classiques bien que remaniés (61,47) par la suite.

L'intérêt d'une décharge prolongée, destinée à prévenir les déformations de la tête fémorale, n'est entrevu qu'au milieu des années 30. La méthode permet à EYRE-BROOK (196), en 1936, d'améliorer sensiblement la qualité du résultat anatomique. Les bases du traitement orthopédique sont ainsi constituées. Dès lors, deux grandes techniques orthopédiques voient le jour : celles qui sont dites non ambulatoires et celles qui sont ambulatoires. Loin de s'opposer, ces deux solutions thérapeutiques sont devenues complémentaires par nécessité : le traitement non ambulatoire est en effet long, il nécessite une surveillance qui impose une hospitalisation prolongée (parfois plusieurs années !) à l'origine d'un certain nombre de difficultés familiales, psychologiques ou scolaires. De plus, quelle que soit la méthode employée, le taux de mauvais résultats n'est pas négligeable :

. avec les techniques non ambulatoires :

- pour MINDELL et SHERMAN (213) en 1951 : 30 % (28 cas)
- pour HAUGE (cité par EDGREN - 46) en 1953 : 27 % (132 cas)
- pour EVANS (195) en 1958 : 31 % (52 cas)

. Avec les techniques ambulatoires :

- Pour EVANS (195) en 1958 : 25 % (24 cas)
- Pour WANSBOROUGHT (225) en 1959 : entre 13 et 25 % suivant la méthode utilisée (92 cas)
- Pour MOSE (115) en 1964 : 38 % (71 cas)
- Pour PETRIE et BITENC (168) en 1971 : 9 % (60 cas)

Enfin PREVOT et IMBERT (173) en 1976 annoncent 25 % de mauvais résultats après une analyse à court terme de 422 cas portant sur l'ensemble des techniques orthopédiques.

La lourde hypothèque fonctionnelle qui pèse sur toute hanche dystrophique apparaît d'ailleurs clairement lorsque ces mêmes auteurs analysent les résultats tardifs (plus de vingt années de recul) acquis à l'issue d'expériences thérapeutiques purement orthopédiques menées avant 1970. Ils constatent que l'arthrose après ostéochondrite a trois caractéristiques essentielles :

- elle survient tardivement après un minimum de vingt années d'évolution,
- son incidence est élevée : 60 % des malades qui ont dépassé trente ans d'évolution en sont porteurs,
- mais sa tolérance est très longue et les phénomènes douloureux rares.

Avant 1930, le traitement chirurgical de l'ostéochondrite reste sporadique et de caractère essentiellement palliatif. FRÜND (cité par EDGREN - 46) en 1922, devant les déformations sévères de la COXA PLANA, préconise l'excision de la capsule, la résection des ostéophytes et l'abaissement du grand trochanter pour maintenir la tonicité du muscle moyen fessier... CAAN (135) en 1923 réserve ses indications aux guérisons malheureuses. S'il lui arrive de réséquer la tête fémorale, il est le premier à réaliser des ostéotomies dont le seul but est de corriger les attitudes vicieuses séquellaires de la hanche qu'il observe.

Ce n'est qu'au début des années 30 que les thérapeutiques curatives voient le jour avec BOZSAN (133) en 1932, puis FERGUSON et HOWORTH (148) en 1934, qui proposent la technique du forage cervico-céphalique. Elle leur permet d'exciser les zones de nécrose épiphysaire. De plus, leur geste est à l'origine d'un effet de revascularisation qui accélère la survenue de la guérison. BERTRAND (131) en 1954 et CAMARGO (136) en 1957 associent la greffe osseuse au forage. Les résultats, souvent décevants sur le plan anatomique, ont fait abandonner ces méthodes de traitement malgré leur effet favorable sur la vitesse de reconstruction épiphysaire.

L'ostéotomie fémorale de recentrage, pratiquée en période évolutive, naît en 1952, entre les mains de SOEUR (182). L'ostéotomie d'adduction qu'il préconise rétablit l'équilibre statique de la hanche. Il considère en effet que l'influence exagérée des forces valgisantes aboutit à la subluxation du noyau épiphysaire. Avec cette technique, il observe que l'écrasement de la tête fémorale cesse et que le processus de guérison spontanée est accéléré.

CRAIG (143) en 1963 pratique la même chirurgie de recentrage par ostéotomie fémorale haute de dérotation, mais aussi par ostéotomie pelvienne. Il publie les cent premiers cas traités en 1969 (191) avec plus de 80 % de bons ou d'excellents résultats.

Les travaux d'AXER (128) en 1965 portent sur douze cas d'ostéochondrite . Il associe pour la première fois *dérotation et varisation*, et obtient d'excellents résultats anatomiques à court terme.

Outre la qualité du résultat, les trois auteurs font remarquer que les délais de guérison sont considérablement raccourcis...

EN FRANCE, l'ostéotomie fémorale de dérotation-varisation est pratiquée dès 1964-65. LAPRAS (161) utilise cette technique en 1964 dans le traitement de deux cas d'ostéochondrite disséquante , puis successivement, BUTEL, BERTRAND, CHIGOT, JUDET, PASQUIE, POUS, RIGAULT et RENARD (132) adoptent ce moyen thérapeutique qui fait progressivement la preuve de son efficacité, au point de devenir désormais classique.

Malgré ses avantages, *la chirurgie de recentrage de l'extrémité supérieure du fémur n'est pas d'indication systématique.*
C'est le mérite de PONSETI (71,72) et de CATTERALL (45) d'avoir montré que les lésions de l'ostéochondrite peuvent être classées en quatre groupes distincts, selon leur intensité, et que chaque groupe dispose d'un pronostic précis et définitif auquel il faut opposer une méthode thérapeutique différente.

En seize ans (du 1er janvier 1964 au 1er janvier 1980) 105 malades ont été suivis pour OSTEOCHONDRITE PRIMITIVE DE LA HANCHE, dans le service du Professeur CABANAC, puis du Professeur BUTEL (voir tableau 1 page 17).

20 formes bilatérales ont été observées, soit au total 125 hanches. Nous n'avons pas mentionné dans cette statistique les séquelles d'ostéochondrite primitive de hanche diagnostiquées au moment de l'adolescence ou à l'âge adulte ainsi que les ostéochondrites secondaires à diverses affections (luxations congénitales de la hanche, maladies endocriniennes...)

Sur nos 105 malades :

- 78 ont bénéficié d'un traitement chirurgical (74,3 %)

  15 d'entre eux présentaient une forme bilatérale, soit un total de 93 hanches (74,4 %).

- 27 malades (25,7 %) ont été traités orthopédiquement, par méthode ambulatoire

  5 d'entre eux présentaient une forme bilatérale, soit un total de 32 hanches (25,6 %)

TABL 1	MALADES	HANCHES	TRAITEMENT CHIRURGICAL		TRAITEMENT ORTHOPEDIQUE	
ANNEES			MALADES	HANCHES	MALADES	HANCHES
1964	4	7 (3 fmes bilat)	3	5	1	2
1965	4	4	4	4	-	-
1966	2	3 (1 fme bilat)	2	3	-	-
1967	5	6 (1 fme bilat)	5	6	-	-
1968	4	6 (2 fmes bilat)	4	6	-	-
1969	9	10 (1 fme bilat)	8	8	1	2
1970	4	5 (1 fme bilat)	4	5	-	-
1971	11	13 (2 fmes bilat)	9	11	2	2
1972	4	4	2	2	2	2
1973	3	4 (1 fme bilat)	2	2	1	2
1974	4	4	4	4	-	-
1975	7	8 (1 fme bilat)	3	4	4	4
1976	10	12 (2 fmes bilat)	7	9	3	3
1977	10	12 (2 fmes bilat)	7	8	3	4
1978	11	12 (1 fme bilat)	6	7	5	5
1979	13	15 (2 fmes bilat)	8	9	5	6
TOTAL 16 ans	105	125 (20 formes bilatérales)	78	93	27	32

Séduite par la technique de l'ostéotomie inter-trochantérienne de dérotation-varisation et encouragée par les premiers résultats à court terme publiés par CRAIG (143), puis AXER (128), l'équipe du Professeur BUTEL est *l'une des premières en France à utiliser cette méthode* (1964). Elle permet le recentrage instantané de la tête fémorale et accélère le processus de guérison autorisant une décharge de plus courte durée. De plus, la qualité du résultat anatomique semble supérieure à celle obtenue par les procédés orthopédiques classiques.

Ce sont les résultats de cette expérience thérapeutique qui sont présentés dans cette thèse. Le recul important dont nous disposons en fait tout l'intérêt (en moyenne 6,5 ans).

Convaincus du bien fondé et de l'efficacité du principe de l'ostéotomie, nous faisons remarquer au lecteur que *ses indications ne sont pas systématiques* et ne concernent dans notre activité que 3 malades sur 4. Nous aurons l'occasion de revenir sur les indications du traitement chirurgical.

Pour la présentation des résultats, nous n'avons retenu que les malades :

. dont le cycle thérapeutique était entièrement achevé (phase de décharge ambulatoire terminée),
. et dont le recul était suffisant (deux ans minimum).

Sur les 14 malades traités chirurgicalement en 1978 et 1979, trois seulement répondent aux critères de sélection qui viennent d'être exposés (11 dossiers éliminés) et sur les 67 dossiers restants, 7 malades n'ont pû être revus ou suivis dans le service (dossiers F1382, E7425, E4299, C9804, C1695, E6886, C8503).

Notre étude porte donc sur *60 malades*,
13 d'entre eux présentent une forme bilatérale,

soit *73 HANCHES AU TOTAL, toute traitées entre 1964 et 1978 selon le même schéma thérapeutique et composant une SERIE HOMOGENE et ORIGINALE :*

- 45 malades ont été revus entre mai 1978 et mai 1980,
- 10 malades n'ont pas répondu à la convocation qui leur avait été adressée (n° 15,16,19,20,23,36,37,39,40,43), mais tous avaient été vus à la consultation d'Orthopédie entre 1975 et 1977.
- Nous n'avons pas pû revoir récemment 4 malades (n° 3,5,7,25) pour diverses raisons, notamment un changement d'adresse.
- 1 malade (n°1) est décédé accidentellement.

En ce qui concerne les *évaluations chiffrées*, regroupées dans cette thèse (il s'agit surtout du calcul des divers quotients) précisons que *TOUTES* ont fait l'objet d'au moins *deux vérifications* effectuées par trois examinateurs différents et parmi eux les Docteurs R. BORGI et P. OBERLIN. Précisons que *tous nos patients sont actuellement à la marche avec appui, sauf un seul* (n°45).

CHAPITRE I

EMBRYOLOGIE ET CROISSANCE DE LA HANCHE

EMBRYOLOGIE ET CROISSANCE DE LA HANCHE NORMALE

"L'évolution lésionnelle et la dynamique de la réparation de l'ostéochondrite primitive de la hanche sont *caractéristiques de l'enfant* et illustrent les *mécanismes de croissance de l'extrémité fémorale supérieure...*" J.G. POUS

Pour sa croissance, la hanche suit un processus d'OSSIFICATION ENCHONDRALE, c'est-à-dire un plan de développement en trois phases :

- Première phase : PHASE MESENCHYMATEUSE
  courte, couvrant la période embryonnaire, c'est-à-dire les deux premiers mois de la vie intra-utérine.

- Deuxième phase : PHASE CARTILAGINEUSE
  longue, s'étendant du deuxième mois de la vie intra-utérine jusqu'à la fin de la maturation osseuse (14 ans environ).

- Troisième phase : PHASE D'OSSIFICATION.

Nous rappelons ici, en étudiant :

1° - l'EMBRYOLOGIE,

2° - puis LA CROISSANCE

les principaux phénomènes qui concourent à l'édification de la hanche, lui conférant un rôle physiologique privilégié dans l'organisation motrice.

L'ostéochondrite primitive de la hanche représente un accident de croissance dont la compréhension n'est possible qu'après une analyse précise des processus d'ostéogénèse.

I - EMBRYOLOGIE

Durant toute la vie intra-utérine, l'édification de la hanche s'effectue en deux étapes, une étape embryonnaire et une étape foetale.

A - ETAPE EMBRYONNAIRE

C'est la grande étape de *différenciation*. Elle s'étend de la quatrième à la huitième semaine de la vie intra-utérine et correspond à *la phase mésenchymateuse*.

Deux périodes essentielles vont marquer le développement de la hanche durant cette étape :

- 1ère période : 4ème et 5ème semaines : apparition des bourgeons des membres ;
- 2ème période : 6ème et 8ème semaines : mise en place définitive de tous les constituants de l'articulation.

1° - Première période : 4ème et 5ème semaines

L'appareil de soutien de l'embryon (système axial, système musculaire et membres) se développe à partir du 3ème feuillet embryonnaire ou CHORDOMESOBLASTE.
C'est à la fin de la 4ème semaine (embryon de 5 mm) que s'ébauchent les BOURGEONS DES MEMBRES : les bourgeons des membres inférieurs (apparus peu de temps après ceux des membres supérieurs) se forment en regard des 4 derniers métamères lombaires et des 3 premiers métamères sacrés. Ils sont présents sous forme d'un repli situé dans la région latéro-ventrale de l'embryon et grandissent très rapidement.

1.1 C'est le TISSU MESOBLASTIQUE qui va engendrer les structures osseuses, cartilagineuses, musculaires et tendineuses. A l'intérieur du bourgeon initial du membre se trouve une bande de sclérotome, dérivé somitique qui forme la matrice pré-cartilagineuse du squelette du membre. Au sein de cette bande, une multiplication cellulaire intense et précoce forme le SCLEROBLASTEME, composé de cellules uniformes, peu différenciées et qui disposent d'un triple pouvoir de différenciation : fibroblastique, chondroblastique et ostéoblastique.

1.2 Le dermomyotome, qui dérive lui aussi des somites se divise en DERMOTOME et MYOTOME :

► LE DERMOTOME

Ce tissu mésenchymateux se répand sous l'épiblaste pour former le derme et le tissu cellulaire sous-cutané.

► LE MYOTOME

Formé de cellules en fuseau, les myoblastes, il se divise dans le bourgeon en deux contingents :

. un contingent dorsal : extenseur,

. un contingent ventral : fléchisseur.

1.3 C'est le TISSU EPIBLASTIQUE qui va engendrer la peau et ses dérivés.

1.4 Le tronc artériel embryonnaire apparaît et fournit la nutrition aux différents tissus par diffusion.

1.5 Le nerf moteur se divise en branches dorsales et ventrales.

► *A CE STADE, AUCUNE DIFFERENCIATION N'A COMMENCE AU NIVEAU DE LA HANCHE.*

2° - Deuxième période : 6ème et 8ème semaines

C'est à partir de la *6ème semaine* (embryon de 10 mm) que s'amorce *la différenciation de la hanche*.
Au sein du scléroblastème les cellules MESENCHYMATEUSES se multiplient et se transforment pour former les ébauches des constituants de la hanche :

2.1 Ebauche du FEMUR

Cette ébauche a la forme d'une massue ; elle est orientée à 45° par rapport à l'axe sagittal de l'embryon.

2.2 Ebauche de L'OS ILIAQUE

Situé en face de l'extrémité supérieure de l'ébauche fémorale, l'os iliaque a la forme d'un disque. L'ilion, l'ischion et le pubis apparaissent au centre de la partie proximale du bourgeon.

2.3 Ebauche de L'ARTICULATION DE LA HANCHE (figure 1)

a) La tête fémorale

Dès la 6ème semaine, elle prend d'emblée un aspect sphérique caractéristique. Elle est orientée vers la zone du cartilage triradié.

b) Le cotyle

La première apparition de la cavité cotyloïdienne se fait chez l'embryon de 15 millimètres. Ce cotyle primitif se présente sous la forme d'une dépression, créée par la tête fémorale dans le blastème innominé. Cette dépression, peu profonde, représente un arc de cercle de 65 à 70°. Elle va s'agrandir jusqu'à former un demi-cercle complet.

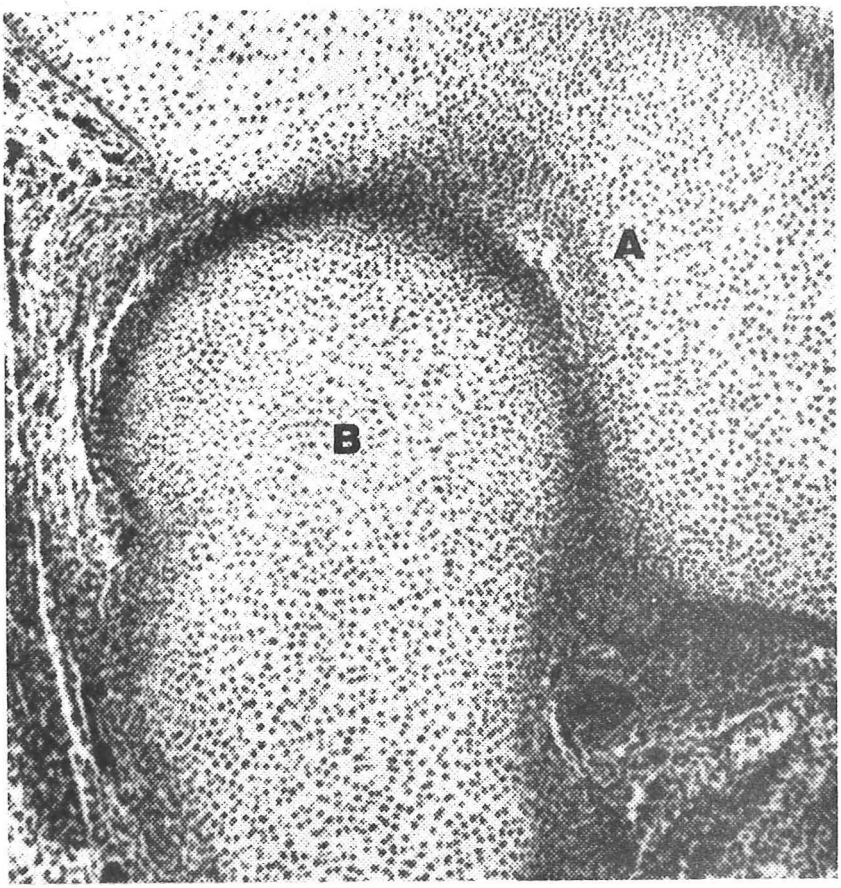

Fig.1 - Hanche d'embryon humain à la 6ème semaine (22 mm) - (x40).
A : Cotyle
B : Extrêmité supérieure du fémur

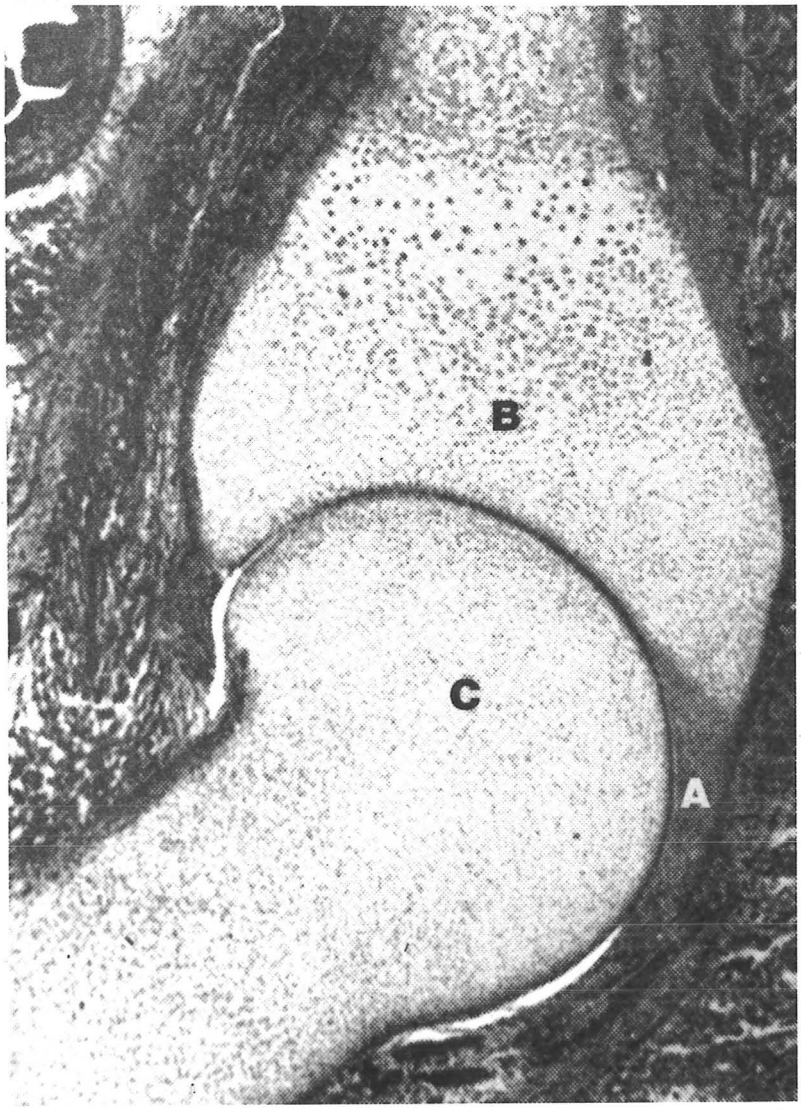

Fig. 2 : Hanche de foetus humain à la 8ème semaine (30 mm)

La cavité articulaire est présente.
Le cartilage acétabulaire est entièrement formé (A)

B : Cotyle

C : Extrêmité supérieure du fémur

(D'après GARDNER)

Le facteur déterminant dans ce processus semble bien être la pression exercée par la tête fémorale, comme le prouve la densité croissante des cellules qui entourent cette tête lorsque la taille de l'embryon dépasse 15 millimètres.

Le sourcil cotyloïdien contribue à approfondir l'acetabulum. Il apparaît très tôt, dès que l'embryon atteint 20 millimètres, sous forme d'une condensation du blastème à la périphérie de la dépression cotyloïdienne. Plus bas, l'ébauche du ligament transverse s'organise et complète le cercle créé par le sourcil cotyloïdien.

c) Les annexes

Les cellules destinées à former l'ébauche du périchondre et de la capsule se groupent en périphérie.

Le ligament rond et la capsule se différencient lorsque la taille de l'embryon atteint 23 millimètres.

d) La vascularisation

A ce stade, l'ébauche squelettique reste relativement avasculaire ; mais déjà les capillaires ont commencé leur progression dans les structures péri-articulaires. Le seul vaisseau qui irrigue le fémur pénètre la diaphyse à l'union du tiers moyen et du tiers inférieur ; c'est la future artère nourricière diaphysaire.

e) La cavitation

La phase de cavitation de l'articulation commence, marquée par une zone constituée de cellules groupées en colonne entre le fémur et l'os iliaque.

Sur l'embryon de 25 millimètres, *tous les constituants de l'articulation sont en place* et ce avant que n'apparaisse la fente articulaire (13), c'est là un fait *essentiel.*

Les cellules mésenchymateuses changent de forme et la substance fondamentale apparaît : *la phase cartilagineuse peut commencer.* Nous sommes à la fin du 2ème mois.

B - ETAPE FOETALE

Au cours de l'ETAPE FOETALE, la matrice pré-cartilagineuse (ou mésenchymateuse) est remplacée par une *maquette cartilagineuse.* La chondrification commence tôt (dès la 5ème semaine pour le fémur) et se fait dans le sens proximo-distal (10,11,12). C'est une étape de *maturation* et de *croissance* qui débute au deuxième mois et se termine à la naissance.

A la onzième semaine, l'embryon mesure 50 millimètres. La maturation intéresse la hanche mais aussi le genou et le pied. La totalité du membre inférieur est reconnaissable. La maquette cartilagineuse du fémur a déjà une forme voisine de celle de l'os futur (figure 2 page 27).

1° - La tête fémorale

Elle est parfaitement formée, sphérique et mesure dans son plus grand diamètre 2 millimètres. Elle est séparée du massif trochantérien primitif par un sillon, ébauche du col.

2° - Le cotyle

Le cartilage de l'ilion se développe au-dessus de la tête qui est parfaitement couverte.

3° - La capsule

Elle est bien individualisée.

4° - La cavité articulaire se dessine

La fente articulaire apparaît sous forme d'une lyse cellulaire massive entre pièce fémorale et pièce iliaque. Cette lyse débute à la périphérie puis gagne progressivement la partie centrale de l'articulation ; elle est limitée par une nappe cellulaire représentant la future synoviale. Le ligament rond s'individualise alors définitivement.

Deux processus sont en jeu dans la constitution de cette fente articulaire :

- un processus mécanique : sous l'influence des premiers mouvements spontanés de l'embryon,
- un processus dégénératif : la présence de cellules en voie de lyse dans l'interligne semble confirmer l'existence de phénomènes de nature enzymatique.

5° - Les surfaces articulaires

La tête fémorale et le cotyle sont recouverts de cartilage hyalin.

6° - Les vaisseaux et les nerfs

Leur topographie est superposable à celle de l'adulte. Les capillaires sont visibles à l'intérieur de la capsule et du périchondre ainsi que dans le fond du cotyle et dans le ligament rond. Les nerfs (sciatiques) sont reconnaissables.

Les vaisseaux ne pénètrent la tête fémorale que plus tardivement.

La hanche est *totalement individualisée*. Elle a la morphologie qu'elle présentera à la naissance.

L'antetorsion du col fémoral est voisine de 0° (36)
L'inclinaison acétabulaire est de :
. 40° dans le plan sagittal,
. 70° dans le plan vertical.

Dans les semaines qui suivent et jusqu'à la naissance, la hanche va connaître une croissance exponentielle et plusieurs points importants sont à souligner :

a) Par endroits, sur les diverses pièces cartilagineuses, *LA TROISIEME PHASE D'OSSIFICATION commence :*

• des noyaux osseux apparaissent, à la partie centrale de l'ilion, puis au niveau du pubis et enfin à celui de l'ischion (16ème semaine, embryon de 10 centimètres). Cette ossification est très rapide et à la 20ème semaine (5ème mois), 75 % de la maquette cartilagineuse de l'os iliaque sont ossifiés.

• La diaphyse fémorale est largement ossifiée et ceci jusque dans la région sous-trochantérienne (5ème mois).

• Mais *SEULE LA TETE FEMORALE RESTE CARTILAGINEUSE* et elle le restera jusqu'au sixième mois de la vie post-natale.

b) Le développement du grand trochanter est INTENSE. Sa morphologie est d'autant plus reconnaissable que la musculature fessière se développe.

c) Les vaisseaux pénètrent le cartilage de la tête et du col chez l'embryon au stade de 70 mm seulement : ils sont raccordés à un réseau anastomosique péri-cervical et dépendent des artères circonflexes antérieure et postérieure. Aucun vaisseau ne pénètre la tête fémorale à partir du ligament rond.

d) Du 5ème au 9ème mois, il existe une phase de CROISSANCE INTENSE (la taille du foetus passe de 16 centimètres à 5 mois à 50 centimètres à 9 mois) - (figure 3 page 35).

• La tête fémorale : son diamètre passe de 7 millimètres à 5 mois à 12 millimètres à la naissance.

• Le col fémoral : très court et trapu, dissimulé par un grand trochanter très développé, il voit ses axes se modifier :

— primitivement situé dans le prolongement de la diaphyse, le col s'infléchit progressivement par rapport à l'axe diaphysaire. Ainsi se crée l'angle d'INCLINAISON qui atteint 150°. La tête reste perpendiculaire au plan d'ouverture du cotyle alors que l'axe diaphysaire fémoral tend à se rapprocher de l'axe sagittal de l'embryon. Cet élément est un facteur important de stabilité articulaire.

— L'ANTETORSION du col augmente progressivement pour atteindre 35° en moyenne à la naissance. Elle semble liée à la rotation interne du fémur in utero.

• L'acetabulum : il acquiert ici une forme circulaire. Sa profondeur est subordonnée à la pression exercée par la tête fémorale. La couverture cotyloïdienne de la tête fémorale reste importante et normale pendant toute cette période et n'a aucune tendance à décroître au moment de la naissance, contrairement aux affirmations de LEDAMANY (19) et MORVILLE (21). Ceci a été prouvé par les récents travaux de STRAYER (1971 - 30), STANISALJEVIC (1963 - 31) et WATANABE (1974 - 32).

C - CONCLUSION

L'embryologie de la hanche est marquée par :

- une organisation morphologique et une croissance initiale précoces et rapides ;
- un noyau céphalique CARTILAGINEUX entre une diaphyse et un os iliaque OSSIFIES ;
- un développement tête/cotyle harmonieux dès la fin du deuxième mois.

Les travaux expérimentaux (36) et les études sur les foetus, embryons et nouveaux-nés (30) des hanches normales ou pathologiques permettent de dégager les conclusions pratiques suivantes :

1° - La hanche reste longtemps cartilagineuse et donc longtemps malléable.

2° - Jusqu'à la naissance, la position de stabilité de de la hanche se fait en flexion.

3° - L'état des parties molles et l'environnement foetal conditionnent la stabilité et la morphologie de la hanche.

4° - La hanche à la naissance est *STABLE*.

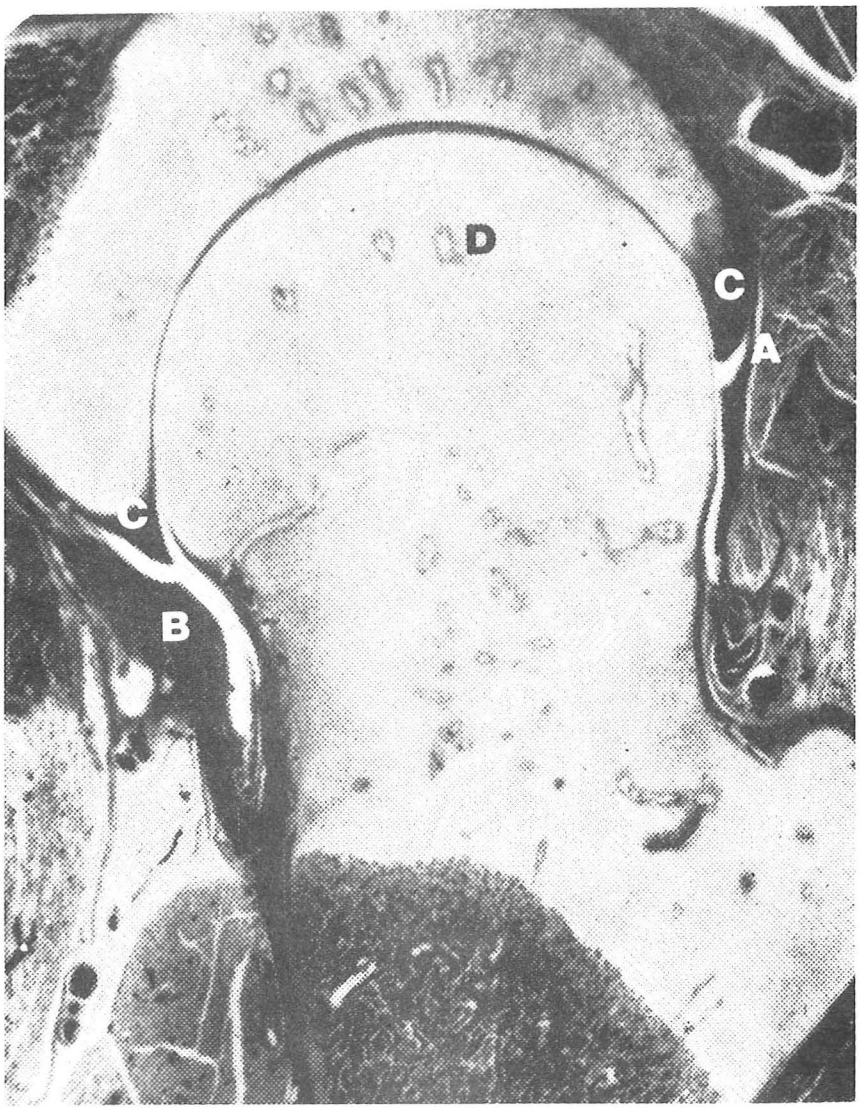

Fig. 3 - *Hanche de foetus humain au 7ème mois (180 mm). La capsule (A), les ligaments (B), le cartilage acétabulaire (C) sont bien visibles, de même que les orifices vasculaires du cartilage épiphysaire (D).*

(d'après GARDNER)

II - CROISSANCE DE LA HANCHE

Comme toutes les extrémités osseuses articulaires, la croissance de l'extrémité supérieure du fémur et du cotyle est détenue par des *cartilages* au niveau desquels la *vascularisation* et les *forces mécaniques* sont essentielles.

Le cartilage de croissance représente l'unité fonctionnelle de l'ossification enchondrale. Il est le lieu électif d'une croissance RAPIDE et CONTROLEE.

Nous rappelons ici certaines données essentielles relatives à la croissance de la hanche en étudiant successivement :

- les cartilages de croissance de la HANCHE,
- le développement de l'extrémité supérieure du fémur et du cotyle,
- les critères radiologiques de normalité d'une hanche en croissance.

A - LES CARTILAGES DE CROISSANCE DE LA HANCHE

Les divers cartilages de croissance dérivent tous de la MAQUETTE CARTILAGINEUSE PRIMITIVE, indifférenciée chez le foetus et le nouveau-né.

Parfaitement individualisés sur le plan anatomique, ils transforment cette maquette cartilagineuse primitive en os, par prolifération ordonnée de cellules cartilagineuses et élaboration de substance fondamentale qui se calcifie avant d'être progressivement remplacée par du tissu osseux.

Nous envisageons d'abord les problèmes structuraux et morphologiques, avant d'étudier la topographie de ces cartilages.

1° - Structure et morphologie des cartilages de croissance

1.1 Structure

Tous les cartilages de croissance de l'organisme ont la même structure cellulaire, avec trois zones hiérarchisées (figure 4a page 40) :

a) Une zone de croissance

Accolée à l'épiphyse, elle détient la lignée cellulaire germinale. C'est une zone de multiplication cellulaire intense qui renferme toutes les données biologiques et mécaniques de l'"impulsion" de la croissance.

Les cellules cartilagineuses, organisées en palissade, secrètent la substance fondamentale, tout à la fois réservoir d'énergie, tissu de soutien et amorce de l'apparition du tissu osseux.

b) Une zone de transformation

Les cellules cartilagineuses prennent ici un aspect hypertrophié et s'agencent en colonne. La substance fondamentale commence à se calcifier et se dote de fibrilles.

c) Une zone d'ossification

L'arrivée de boucles vasculaires d'origine métaphysaire détruit l'organisation cartilagineuse et transforme les matériaux de base en tissus minéralisés.

1.2 Morphologie

Le cartilage de croissance revêt deux formes essentielles (figure 4b page 40) :

- une forme disquaire : c'est la plaque conjugale ou cartilage de conjugaison ;
- une forme sphérique encore appelée épiphysaire.

a) La forme disquaire

Cette forme est la plus classique et souvent la seule connue. Les cellules germinales sont accolées à la base de l'épiphyse. Les cellules hypertrophiques, puis ossifiées,sont accolées au versant diaphysaire. La multiplication des cellules germinales et leur élaboration d'os nouveau sont orientées vers la diaphyse dont elles assurent, chez le foetus, l'apparition des premiers dépôts osseux. Elles déterminent la croissance en longueur de la diaphyse en élaborant une zone intermédiaire, la métaphyse, faite d'os spongieux.

b) La forme sphérique

On trouve cette forme au niveau des épiphyses. Les cellules germinales sont groupées en périphérie, au sein d'un cartilage articulaire. Cette couronne germinative détient la totalité du pouvoir de croissance de l'épiphyse et donc de la future structure articulaire.

Ce cartilage de croissance travaille de façon CENTRIPETE (vers le centre de l'épiphyse), tandis que le noyau ossifié qui en résulte a une expansion CENTRIFUGE : les produits d'ossification sont donc primitivement déposés au centre de l'épiphyse.

Notons au passage que les apophyses s'élaborent de la même manière. Les cartilages de croissance sont ici de petite taille et l'ossification progressive.

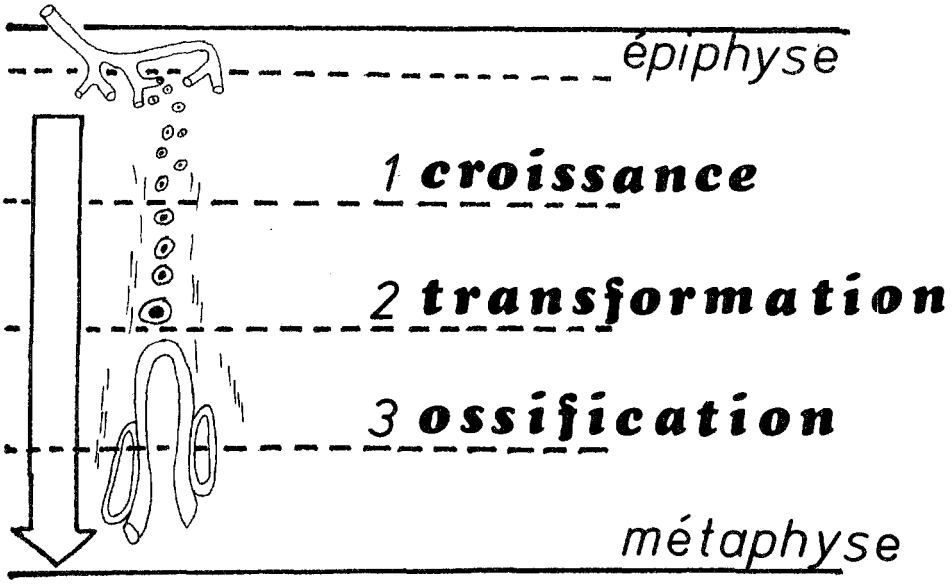

Fig. 4(a)

Le cartilage de croissance est l'unité fonctionnelle de l'ossification enchondrale.

Fig. 4(b)

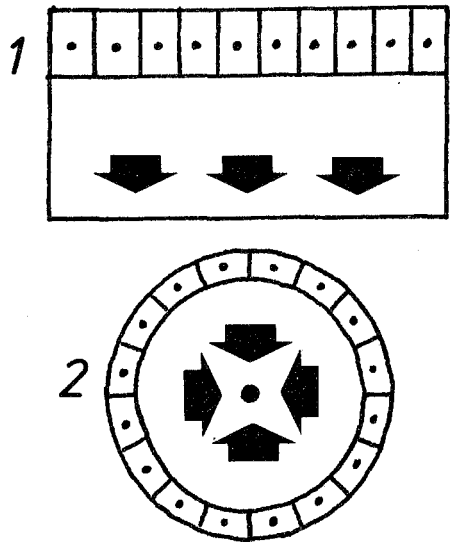

1 Cartilage discal

2 Cartilage sphérique

Fig. 4(c)

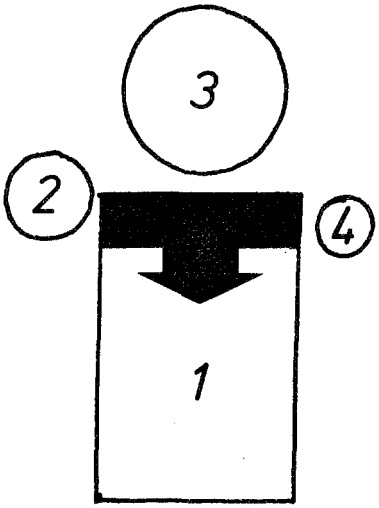

La croissance de l'extrêmité supérieure du fémur est assurée par :

1 Cartilage discal

3 cartilages sphériques:
- 2 Grand trochanter
- 3 Epiphyse
- 4 Petit trochanter

2° - Topographie des cartilages de croissance au niveau de la hanche (figure 4c page 40) :

2.1 L'extrémité fémorale supérieure

a) Les structures sphériques

Il en existe trois au niveau de l'extrémité supérieure du fémur, représentées par :

- le cartilage épiphysaire,
- le cartilage trochantérien,
- le cartilage du petit trochanter.

b) La structure disquaire

Unique et située au niveau du col, elle détient 30 % du potentiel de croissance du fémur (3) contre 70 % pour le cartilage de l'extrémité inférieur du fémur.

2.2 Le cotyle

Sa croissance s'effectue là aussi grâce à l'action conjuguée de deux structures : disquaire et sphérique.

a) La structure sphérique

Son cartilage joue un rôle important au niveau du toît du cotyle.

b) La structure disquaire

Complexe, de morphologie en Y, détenant le potentiel de croissance centrale du bassin.

Des structures sphériques de type apophysaire assurent une croissance complémentaire pour le tiers supérieur de l'ilion, la partie postérieure de l'ischion, la région pubienne et la jonction ischio-pubienne.

B - LE DEVELOPPEMENT DE L'EXTREMITE SUPERIEURE DU FEMUR ET DU COTYLE

L'étude du développement de l'extrémité supérieure du fémur ne saurait se concevoir sans l'étude du développement du cotyle, tant ces deux pièces articulaires sont liées par un synchronisme subtil et structuré.

En effet, au cours de la croissance, toute distorsion survenant dans l'activité des cartilages fertiles fémoraux supérieurs et cotyloïdiens peut altérer gravement non seulement la longueur du fémur mais encore la morphologie de l'épiphyse fémorale supérieure, aboutissant à créer des déséquilibres fonctionnels de l'articulation de la hanche, dont le terme évolutif est représenté chez l'adulte par l'ARTHROSE qui n'a plus, à ce stade, qu'un intérêt rétrospectif.

De nombreux travaux expérimentaux et cliniques le prouvent et nous étudierons successivement *les phénomènes morphologiques, les phénomènes vasculaires et les phénomènes mécaniques*.

1° - Les phénomènes morphologiques

Ils sont placés sous la dépendance de l'activité des cartilages de croissance au niveau de l'extrémité supérieure du fémur et au niveau du cotyle.

C'est à la lumière de faits expérimentaux et de constatations cliniques que sont précisées les principales étapes du développement de la hanche.

1.1 Au niveau de l'extrémité fémorale supérieure

a) Les faits expérimentaux

Il est bien établi actuellement que l'équilibre fonctionnel de la hanche est essentiellement conditionné par l'orientation du col fémoral, définie par l'angle d'inclinaison, remarquablement fixe,et l'angle d'antetorsion très variable tout au long de la croissance.

Les travaux américains (6 et 9), puis scandinaves (17) entrepris dès 1940 sont repris en France par l'équipe de PASQUIE, SALANOVA et VIRENQUE en 1965 (25) qui démontre formellement que l'épiphyse fémorale supérieure s'ossifie en deux points : un point trochantérien et un point céphalique.

La suppression expérimentale (chez le lapin) de l'un de ces deux points entraîne des troubles de croissance.
Si la lésion (curetage) porte sur le cartilage trochantérien, on observe :

- un allongement et amincissement du col fémoral
- une augmentation de l'angle d'inclinaison (coxa valga)
- un raccourcissement du fémur (compensé par le valgus du col).

Si la lésion (suppression) porte sur le cartilage sous-capital, on remarque :

- un raccourcissement et élargissement du col fémoral
- une diminution de l'angle d'inclinaison (coxa vara)
- un raccourcissement important du fémur (aggravé par le varus du col).

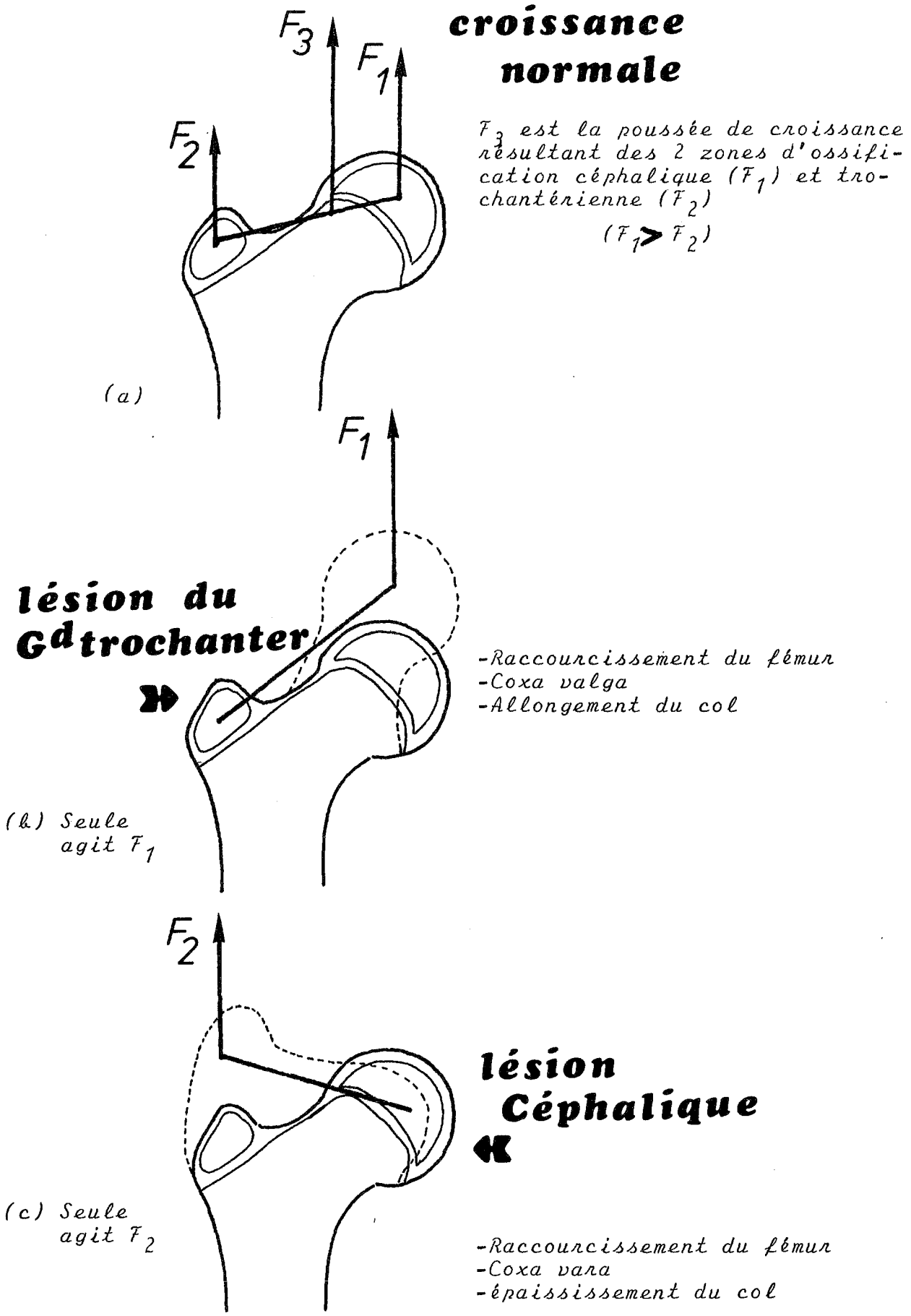

LA CROISSANCE NORMALE DE L'EXTREMITE SUPERIEURE DU FEMUR ET SES TROUBLES (Fig. 5)

D'après PASQUIE (25)

On sait par ailleurs qu'il existe une unicité anatomique et physiologique de la plaque conjugale fémorale supérieure, comme en témoignent :

- les coupes anatomiques montrant la continuité du cartilage (33),
- les études histologiques prouvant l'apposition osseuse continue du trochanter jusqu'à la tête (29).

b) Les faits cliniques

C'est sur la radiographie que repose essentiellement l'étude de la croissance de la hanche. Loin d'être opposées, les études expérimentales et cliniques sont en fait complémentaires puisqu'elles aboutissent aux mêmes conclusions.

Les constatations faites par PASQUIE et SALANOVA (25) chez le lapin se retrouvent identiques lorsqu'ils étudient des hanches pathologiques de l'enfant (figure 5a) :

- un valgus et un allongement du col fémoral peuvent apparaître à la suite d'une destruction du cartilage de croissance sous-trochantérien, comme cela se voit en cas d'ostéite tuberculeuse ou de destruction chirurgicale (enclouage centro-médullaire, abord chirurgical de la hanche). D'autres auteurs ont rapporté des faits analogues (28,4) - (figure 5b). La section du grand trochanter chez l'enfant est donc un geste à éviter (25).

- Un varus, un élargissement et un raccourcissement du col fémoral peuvent s'observer à la suite d'une destruction du cartilage d'accroissement sous-céphalique comme cela se voit (figure 5c) au cours des lésions infectieuses (ostéomyélite de la hanche du nourrisson) ou au cours des épiphysites (coxa plana).

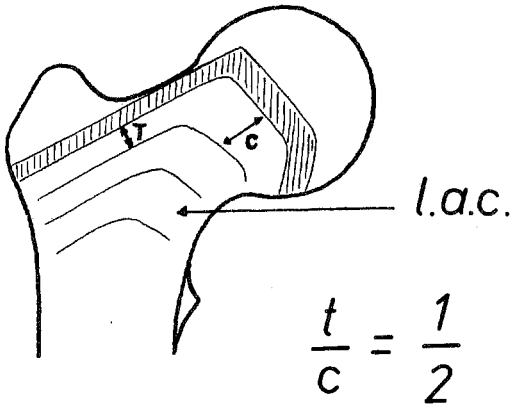

Fig. 6(a) - Cartilage de croissance de l'extrêmité supérieure du fémur (plaque conjugale).

Représentation schématique des lignes d'arrêt de croissance (L.A.C.).

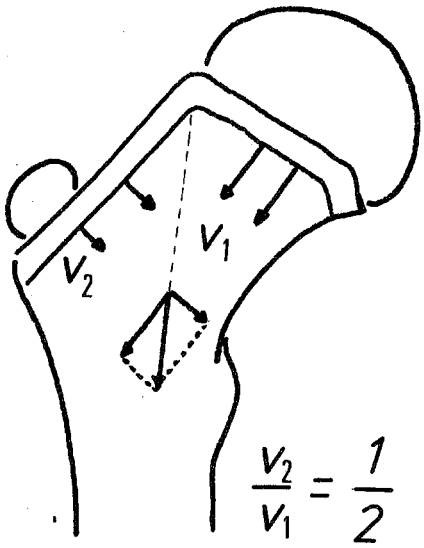

Fig. 6(b) - La valeur de l'angle cervico-diaphysaire est fonction de la vitesse de croissance des 2 portions du cartilage de croissance.

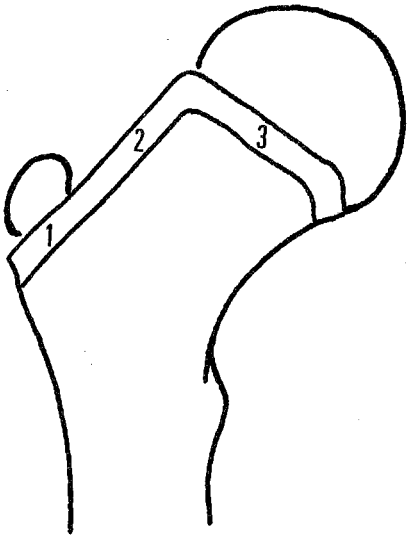

Fig. 6(c)

1 *Zone sous-trochantérienne*

2 *Zone intermédiaire*

3 *Zone sous-céphalique*

Les différentes zones de croissance de la plaque conjugale de l'extrêmité supérieure du fémur.

Fig.6

Notons qu'à l'inverse des lésions ostéomyélitiques, irréversibles, les épiphysites sont souvent réversibles lorsqu'on effectue des gestes de RECENTRAGE de la tête fémorale. Cela laisse présager du rôle des PRESSIONS.

PARK et HARRIS (24), puis TAUSSIG, DELOR et MASSE (32) étudient les lignes d'arrêt de croissance sur des radiographies de hanche de l'enfant. Ces lignes, observables seulement sur des hanches pathologiques, sont continues et leur morphologie, en accent circonflexe, est calquée sur l'aspect du cartilage de conjugaison fémoral supérieur (figure 6a). Ils en déduisent que la portion courte de ces lignes (perpendiculaires à l'axe du col) traduit l'activité de la partie céphalique du cartilage et la portion longue (parallèle à l'axe du col) celle de la partie cervico-trochantérienne supérieure du cartilage fertile.

L'étude de ces hanches pathologiques et la morphologie évolutive de l'extrémité supérieure du fémur ne peuvent être expliquées que si l'on admet l'existence de trois zones actives sur le cartilage de conjugaison (figure 6c) :

- une zone sous-céphalique,
- une zone intermédiaire,
- une zone sous-trochantérienne.

Chacune de ces zones peut être lésée, imprimant une conformation particulière à l'épiphyse fémorale supérieure.

Les lignes d'arrêt de la croissance renseignent sur la vitesse de croissance des portions céphalique d'une part, trochantérienne et intermédiaire d'autre part. On peut ainsi constater que l'activité du cartilage céphalique est deux fois plus importante que l'activité des cartilages intermédiaire et trochantérien (rapport T/C = 1/2) - (fig.6a).

En raisonnant en terme de vitesse, on peut dire que la croissance de la portion céphalique du cartilage est deux fois plus grande que la croissance des portions intermédiaire et trochantérienne réunies et, de fait, en fin de croissance, la longueur du col est environ deux fois supérieure à sa largeur. Toute modification du rapport T/C (= 1/2) indique une altération de fonctionnement du cartilage conjugal. Ainsi, la valeur de l'angle cervico-diaphysaire est fonction de la vitesse résultante de ces deux vitesses (figure 6b). L'arrêt de croissance de l'une des portions du cartilage déséquilibre l'ensemble au profit de celle qui persiste. PASQUIE et SALANOVA (25) démontrent que c'est au sein d'une masse cartilagineuse épiphysaire unique que l'ossification apparaît en deux points céphalique et trochantérien. La croissance ordonnée de ces deux points conditionne la morphologie définitive de l'extrémité supérieure de la hanche.

c) Conclusion

► La plaque conjugale (structure disquaire)

De la naissance à la fin de la croissance, le cartilage de conjugaison fémoral supérieur apparaît donc comme *UNIQUE* et *CONTINU*, depuis le pôle inférieur de la tête en dedans jusqu'au bord externe du grand trochanter en dehors.
Son unicité est *ANATOMIQUE* et *PHYSIOLOGIQUE*. Seule sa forme caractéristique en accent circonflexe et son organisation fonctionnelle en trois zones distinctes (sous-céphalique, intermédiaire et sous-trochantérienne) imprime à son action une forme particulière indispensable à une croissance harmonieuse de la hanche (figure 6c).

La plaque conjugale participe :

- à la croissance en longueur du fémur, dans une proportion de 30 %,
- au développement de la longueur, de la largeur et de l'orientation du col fémoral, chacune de ces dimensions étant déterminée par les trois zones actives du cartilage :
  - la portion céphalique assure la croissance en LONGUEUR,
  - la portion intermédiaire assure la croissance en LARGEUR,
  - l'orientation du col fémoral est liée à *l'activité résultante des croissances céphalique et trochantérienne.*

Les altérations de la croissance peuvent être transitoires ou définitives, en n'importe quel point du cartilage si celui-ci a été anatomiquement détruit. Ce mécanisme explique le raccourcissement, l'épaississement et la varisation du col fémoral tel qu'on l'observe dans la maladie de LEGG PERTHES CALVE où les cartilages trochantérien et intermédiaire sont intacts.

Les lignes d'arrêt de croissance, lorsqu'elles existent, sont un moyen simple d'étudier la croissance de l'extrémité supérieure du fémur et d'en prévoir les altérations (32).

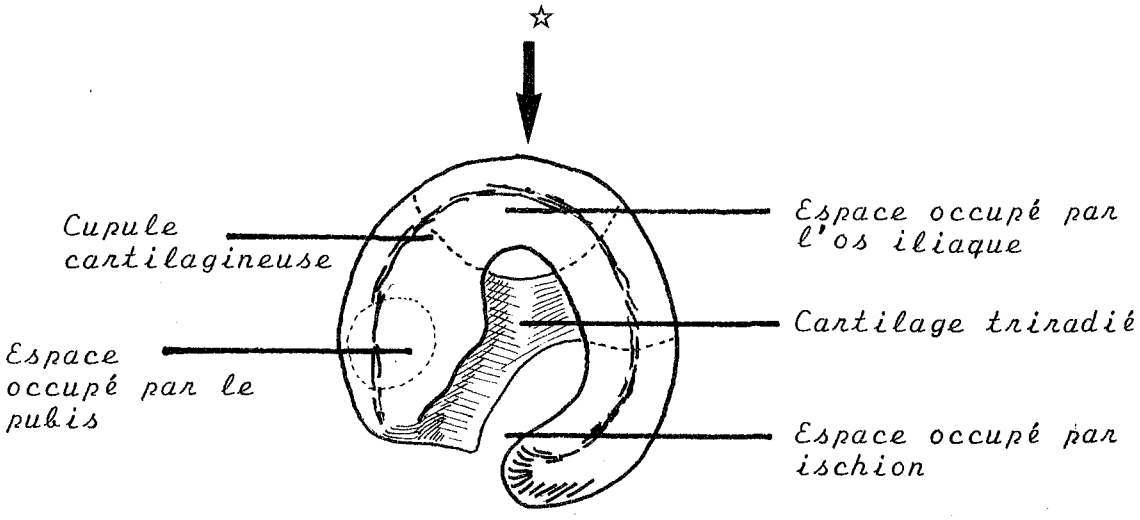

Vue exopelvienne

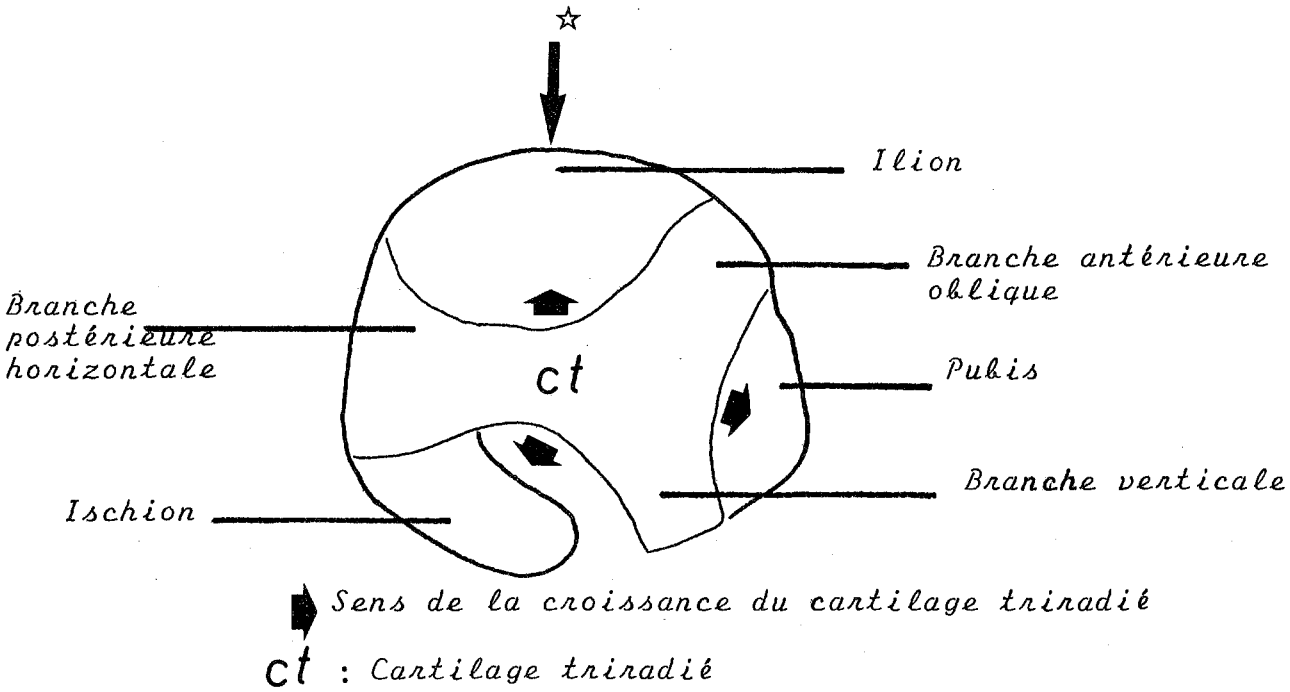

Vue endopelvienne

SCHEMA DU COMPLEXE CARTILAGE TRIRADIE - CUPULE CARTILAGINEUSE MONTRANT LES ZONES OCCUPEES PAR L'ILION, L'ISCHION et LE PUBIS (d'après PONSETI) (26)

Fig.7

☆ Plan de coupe (fig. 8)

► Le noyau céphalique (structure sphérique)

L'activité des cellules germinales périphériques de l'épiphyse fémorale est orientée vers le centre de la tête et aboutit à son augmentation progressive de volume.

L'ossification épiphysaire se fait de façon centrifuge. Ce nucléus osseux n'est pas un centre germinatif. C'est la zone périnucléaire (invisible à la radiographie) qui détient le pouvoir de croissance de l'épiphyse. Cette ossification sphérique pendant les premiers mois devient rapidement hémisphérique, appuyée par son pôle distal sur le cartilage conjugal.

1.2 Au niveau du cotyle

Dès la naissance, le cotyle anatomique a la forme d'une moitié de sphère creuse, parfaitement régulière. Son agrandissement et son développement osseux contribuent à stabiliser l'articulation.

a) Les faits expérimentaux

Peu d'études anatomiques, mais surtout histologiques et histochimiques concernant la croissance du cotyle après la naissance sont entreprises. C'est le mérite de PONSETI (26) d'avoir réalisé très récemment (1978) un travail consacré à l'architecture tridimensionnelle du complexe cartilagineux acétabulaire. Ce complexe cartilagineux est formé de deux structures en continuité l'une avec l'autre : *la cupule cartilagineuse* en dehors et *le cartilage en Y* en dedans. Ces deux structures séparent l'ilion, l'ischion et le pubis dans la région du cotyle (figures 7 et 8).

COUPE FRONTALE D'UN COTYLE DE NOURRISSON (d'après PONSETI)(26)

(LA COUPE PASSE PAR LA PARTIE MEDIANE DU COTYLE) - (Fig. 7)

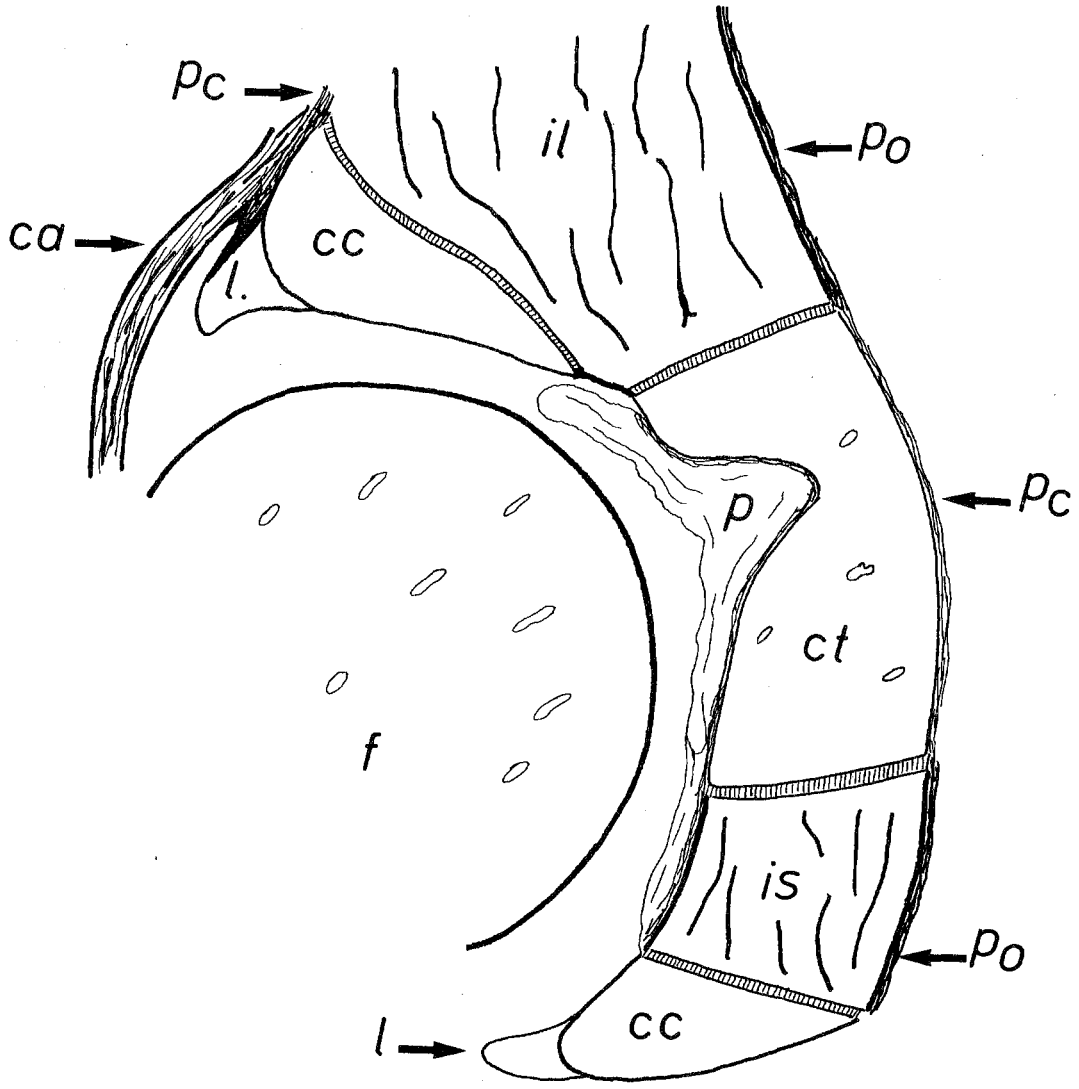

Fig. 8

▬ : Plaques de croissance

il : Iléon

is : Ischion

cc : Cupule cartilagineuse

ct : Cartilage triradié

ca : Capsule

p : Pulvinar

l : Labrum (fibrocartilage)

f : Tête fémorale avec ses canaux intra-cartilagineux

Pc_Po : Périchondre en continuité avec le périoste

— La cupule cartilagineuse

Elle forme les deux tiers externes de la cavité articulaire et se compose essentiellement de cartilage hyalin. Une coupe frontale de hanche de nourrisson montre que sa face en rapport avec la tête fémorale est recouverte d'un cartilage de type articulaire (peu de cellules, nombreuses fibres de collagène).
Sa partie externe, homologue des autres épiphyses est recouverte de périchondre où s'apposent les couches successives de cartilage.
Un bourrelet fibro-cartilagineux est accolé au bord de la cupule et se trouve en position intra-capsulaire.
La face interne de cette cupule constitue, à la jonction des trois os (ischion, ilion, pubis), un cartilage de conjugaison typique avec des colonnes de 6 à 8 cellules cartilagineuses sériées hypertrophiques, dégénérées et de l'os nouveau métaphysaire.

— Le cartilage en Y ou cartilage triradié

(figures 7 et 8).

C'est une structure disquaire, complexe qui détient dans une morphologie en Y le potentiel de croissance centrale du bassin. Il ne centre pas le fond du cotyle.
Il est formé de trois branches : une antérieure entre ilion et pubis (oblique en haut), une postérieure (horizontale) entre ilion et ischion et une verticale entre ischion et pubis.

Ainsi, comme le montre le schéma, l'ilion au-dessus de la branche horizontale, l'ischion au-dessous de la branche horizontale et une partie du cartilage triradié forment le mur interne, central, non articulaire du cotyle. Le pubis osseux reste séparé de la cavité articulaire par une épaisse couche de cartilage.

Ainsi donc, la cupule articulaire apparaît en continuité avec le cartilage en Y sur une grande surface et chaque branche du cartilage triradié se trouve constituée par du cartilage hyalin avec une plaque de croissance de chaque côté au contact des os adjacents.

Chez l'adolescent, l'architecture microscopique est la même mais on constate un cartilage hyalin moins épais et des zones de croissance contenant 2 à 4 fois moins de cellules cartilagineuses (26).

b) Les faits cliniques

Il est bien établi que la morphologie du cotyle ne sera régulière que si le noyau céphalique est bien centré, comme le prouvent :

- les cotyles aplasiques avec arrière-fond épaissi, lorsque le noyau céphalique est luxé,
- l'ovalisation du cotyle lorsque le noyau céphalique est mal centré.

L'orientation du fémur dans les premières semaines apparaît donc comme déterminante, l'attitude la plus favorable étant l'ABDUCTION.

c) Conclusions

Elles concernent les processus de croissance du cotyle :

- La croissance des zones métaphysaires adjacentes au cartilage en Y et dans la partie interne du toit du cotyle contribue à la croissance du tiers inférieur de l'ilion. Cette ossification enchondrale, analogue au processus de croissance en longueur des os longs, tend à fermer le cotyle.
- L'élargissement du cotyle est le résultat d'une croissance interstitielle à l'intérieur du cartilage en Y (richesse cellulaire des zones centrales du cartilage en Y).
- La profondeur du cotyle et sa forme en cupule sont liées à la présence d'une tête fémorale sphérique.

- Une croissance d'apposition périphérique (périchondre et périoste) assure l'augmentation en largeur et en épaisseur du cotyle.
- Les centres d'ossification secondaires qui apparaissent à partir de la huitième année (cartilage acétabulaire, ischion, ilion, pubis) contribuent à augmenter la profondeur de la cavité.
- A la naissance, seul le toit osseux du cotyle est visible mais la maquette cartilagineuse du futur toit est entièrement formée et recouvre avec une parfaite congruence la tête fémorale. L'ossification du toit résulterait de deux processus (16) :
    - ossification enchondrale (pour la plus grande partie) avec formation d'os spongieux,
    - ossification périchondrale (pour les bords externes et internes) avec formation d'os compact.

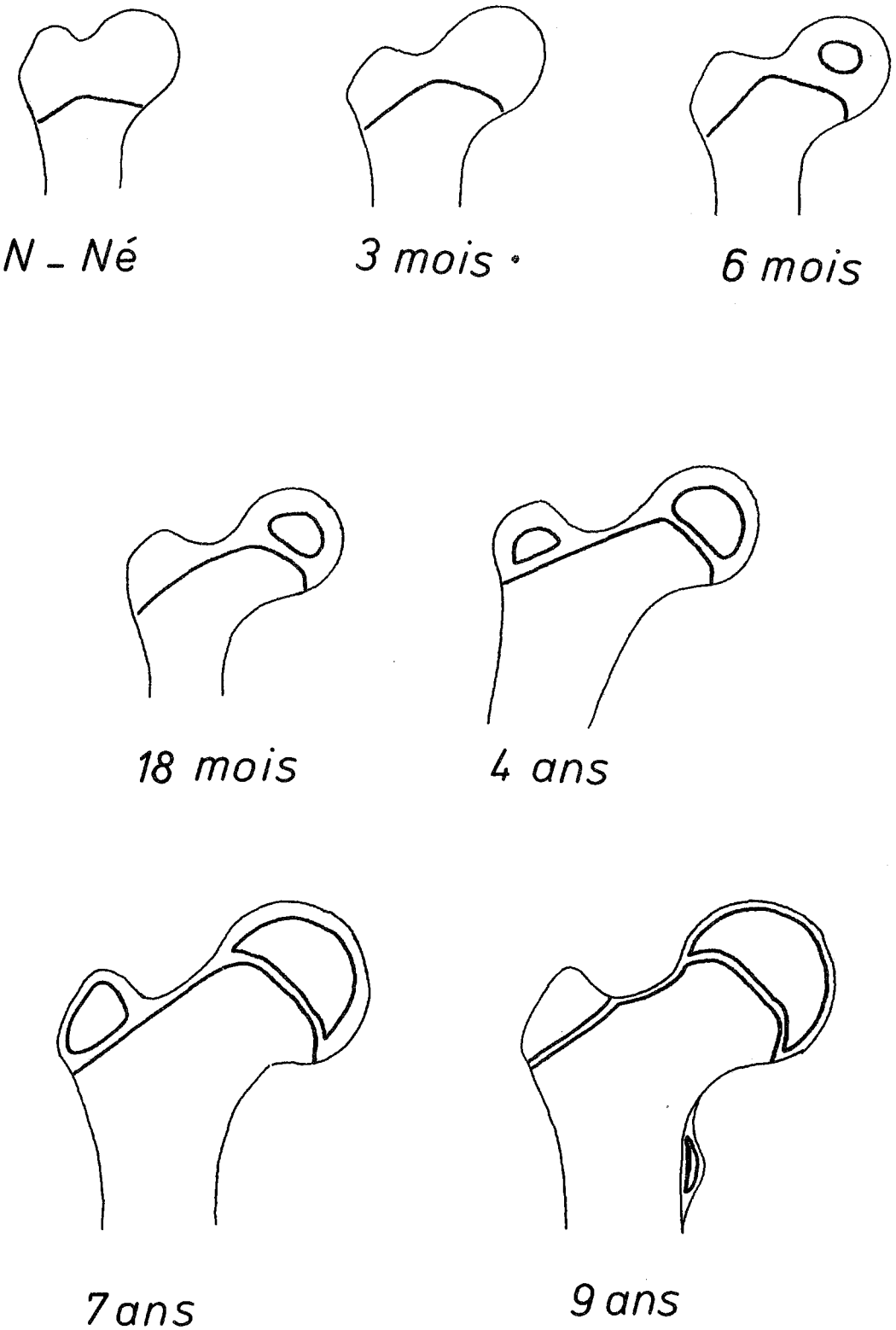

Fig. 9

DEVELOPPEMENT DE L'EXTREMITE SUPERIEURE DU FEMUR
DE LA NAISSANCE A 9 ANS

1.3 Le modelage de l'extrémité supérieure du fémur et du cotyle.

L'étude de ce modelage pendant la croissance fait appel à des données anatomiques et radiologiques.

a) L'extrémité supérieure du fémur (figure 9)

► A la naissance :

- l'extrémité supérieure de la diaphyse, ossifiée, est coiffée par l'épiphyse fémorale supérieure faite d'une MASSE CARTILAGINEUSE UNIQUE (25) qui dessine déjà ses futurs reliefs : un relief interne, articulé avec le cotyle, représentant la tête fémorale, et un relief externe dans le prolongement de la diaphyse, représentant le grand trochanter.
- Le col fémoral est réduit à un sillon.
- Le cartilage de conjugaison entre métaphyse ossifiée et épiphyse cartilagineuse est rectiligne, horizontal et presque entièrement extra-capsulaire (23).

► Au cours de la première année :

- le bord inférieur du cartilage de croissance prend une forme en accent circonflexe dont les deux versants sont à peu près égaux.
- Le col est aussi large que long.
- Le noyau d'ossification du relief interne (noyau céphalique) apparaît *dès le 7ème mois*. Ce noyau grossit de façon sphérique harmonieusement, ce qui exige un respect intégral de l'apport vasculaire et le strict équilibre des contraintes mécaniques.

►Entre 18 mois et 4 ans

- le cartilage de conjugaison devient progressivement LINEAIRE et garde sa forme caractéristique en accent circonflexe. Son versant interne, appelé cartilage céphalique, présente deux portions : une supérieure, oblique en bas et en dedans, en rapport avec le noyau céphalique, et une inférieure plus courte, verticale, ébauche du renflement inférieur du col et de la partie inférieure de la tête fémorale. Ce versant interne est parallèle au plan d'ouverture du cotyle.
  Une partie de la zone intermédiaire et la zone sous-céphalique du cartilage de croissance sont intra-capsulaires, donc intra-articulaires (23).
- Le noyau céphalique est ovalaire.
- La métaphyse en regard du noyau devient concave en dedans.
- Le point d'ossification du grand trochanter apparaît à l'âge de 4 ans.

►Entre 7 et 11 ans

- l'épiphyse fémorale est nettement hémi-sphérique et l'encroûtement cartilagineux autour du noyau céphalique diminue.
- Le col s'allonge et s'évase.
- Le cartilage conjugal, dans sa portion céphalique, est ondulé et haut situé, prouvant la participation de la métaphyse dans la construction de la partie inférieure de la tête.
- Le noyau d'ossification du petit trochanter apparaît à l'âge de 9 ans.

►Entre 13 et 15 ans

- Le cartilage de conjugaison se ferme, en commençant par sa partie intermédiaire, puis sa partie céphalique et, 6 mois plus tard, par sa partie trochantérienne.
- La tête fémorale devient parfaitement ronde.
- L'interligne est régulier et parallèle, la congruence parfaite.

b) Les étapes de la croissance du cotyle

La croissance osseuse du cotyle s'effectue en plusieurs poussées comme l'a montré BEDOUELLE (1,2).

► Première année : première poussée

Le toit osseux du cotyle se développe rapidement vers le bas. Son obliquité appréciée sur l'angle cotyloïdien formé par la pente du toit et la ligne des Y (horizontale passant par la pointe des deux ilions) passe entre la naissance et le 6ème mois de 30 à 20°, puis survient une phase de repos (figures 10 a et b page 60).

► De la 2ème à la 4ème année : deuxième poussée

Le toit osseux se développe en dehors par accroissement du talus cotyloïdien, ce qui aboutit à une meilleure couverture de la tête.
L'obliquité du toit se stabilise à 10°.
Le U radiologique apparaît au fond du cotyle à l'âge de 2 ans.
Une nouvelle phase de repos s'installe jusqu'à 7 ans (figure 10b page 60)

► De la 7ème année à la puberté : troisième poussée

L'ossification du toit osseux se poursuit régulièrement jusqu'à la puberté.
La croissance du cotyle est parallèle à celle de la tête fémorale et les bords antérieur et postérieur du cotyle deviennent visibles (car ossifiés).
A la puberté, un point d'ossification complémentaire apparaît au bord externe du toit. Il contribue à compléter la sphère cotyloïdienne, à augmenter la couverture externe et à réduire la pente du toit au voisinage de 0. Le cartilage en Y se soude six mois avant la soudure de la portion céphalique du cartilage de croissance de l'extrémité supérieure du fémur (figure 10c page 60).

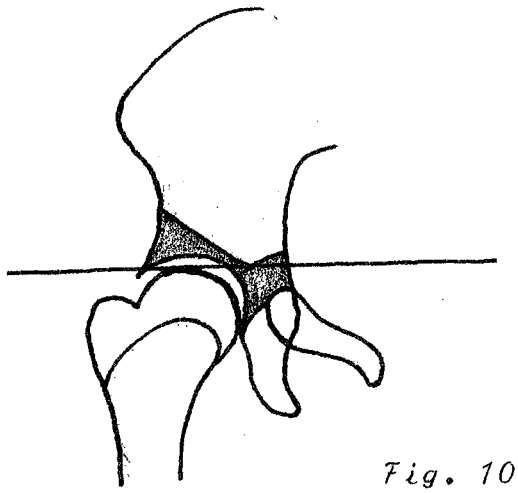

Fig. 10(a)

Schéma du cotyle cartilagineux dans le plan frontal à la naissance. Cartilage en Y et toît cartilagineux.

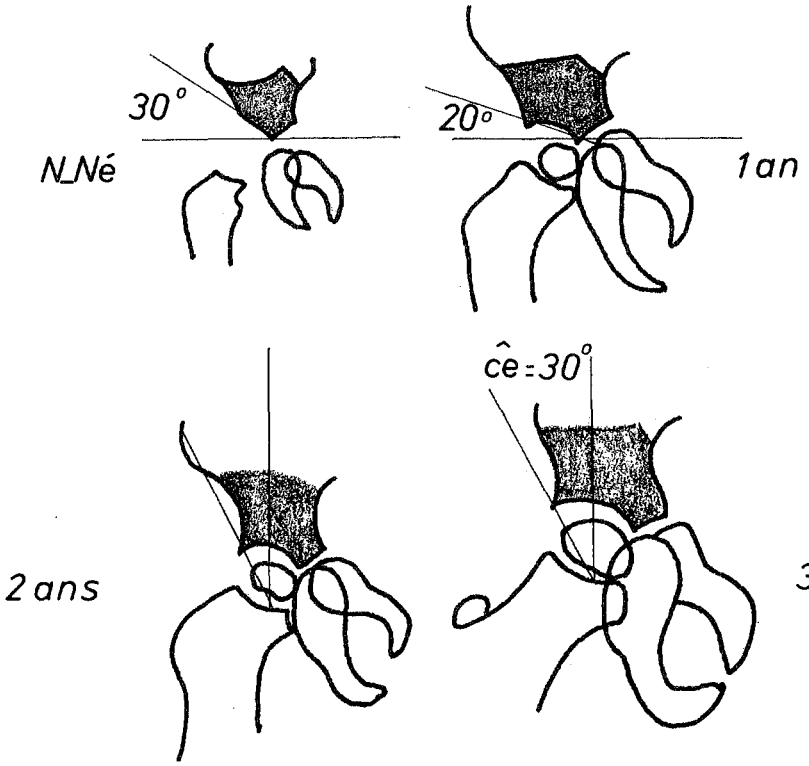

Fig. 10(b)

Développement du toît cotyloïdien osseux. Première poussée vers le bas. Deuxième poussée vers le dehors.

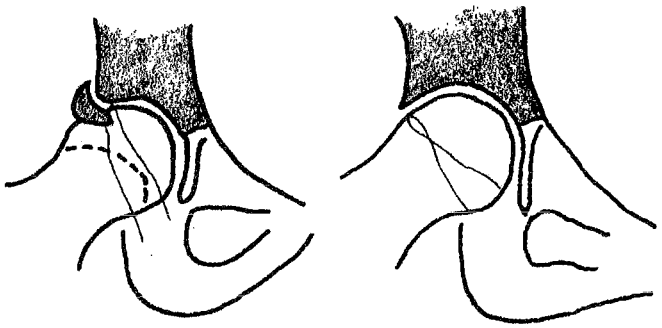

Fig. 10(c)

Développement du toit cotyloïdien osseux. Point d'ossification secondaire du talus à la période pubertaire.

Fig. 10

► L'évolution de l'arrière-fond du cotyle mérite d'être décrite car elle est un élément d'appréciation du centrage articulaire :

- L'épaisseur de l'arrière-fond est mesurée par le U radiologique dans sa partie la plus étroite.
- Le U ne devient net qu'à partir de 18 mois.
- A 2 ans, sa largeur est de 4,5 millimètres.
- Sa largeur diminue jusqu'à l'âge de 9 ans. Un aspect de fausse protrusion physiologique peut être noté.
- A la puberté, le U s'élargit et prend son aspect caractéristique effilé de l'âge adulte.

Certains processus pathologiques sont capables d'altérer gravement le haut degré de précision qui préside au développement de la hanche. *C'est souligner la nécessité d'un recentrage de l'épiphyse fémorale supérieure pour préserver l'harmonie de la croissance de la tête fémorale et du cotyle.*

2° - Les phénomènes vasculaires

LE RESPECT INTEGRAL DE LA VASCULARISATION de la hanche et de l'extrémité supérieure du fémur en particulier est *INDISPENSABLE* à une survie et à une croissance normale de l'articulation.

La fréquence et la gravité des perturbations de la vascularisation de l'extrémité supérieure du fémur incitent de nombreux auteurs à entreprendre des investigations anatomiques, embryologiques, cliniques et radiologiques :

a) KOLODNY en 1925 (14), puis NORDENSON en 1938 (22) consacrent leurs travaux à la vascularisation de la tête fémorale par l'artère du ligament rond.

b) WOLCOTT en 1943 (37) est le premier à décrire la topographie de la distribution artérielle dans l'extrémité supérieure du fémur.

c) TUCKER en 1949 (35) fait une importante étude et apporte de nombreuses précisions.

d) TRUETA en 1957 (33) publie un article fondamental sur l'évolution anatomique de la vascularisation de l'épiphyse fémorale supérieure au cours de la croissance (46 cas).

e) LAGRANGE et DUNOYER en 1962 (15) reprennent l'étude de la vascularisation normale de la tête fémorale de l'enfant et précisent ses modifications (36 cas).

f) CROCK en 1965 (7,8) réalise une étude tridimensionnelle de la vascularisation et propose une classification standard (21 hanches d'enfants).

g) OGDEN en 1974 (23), après dissection de 36 hanches d'enfants, rapporte d'intéressantes conclusions sur les modalités évolutives de la vascularisation proximale du fémur en croissance.

h) Enfin CHUNG en 1976 (5) publie une étude anatomique portant sur 150 hanches d'enfants et basée sur les techniques et les conclusions de CROCK.

Les méthodes d'étude font appel à différentes techniques :

- techniques classiques d'angiographie,
- techniques d'injection de substances plastiques radio-opaques suivies de corrosion,
- techniques d'injection au sulfate de Baryum, suivies de fixation au formol, puis de décalcification et de radiographies par tube à cristallographie (34).

Comme lors de l'étude des phénomènes morphologiques, nous rappelons les notions essentielles qui découlent des études menées depuis près de cinquante ans et qui concernent :

► l'extrémité supérieure du fémur,
► les cartilages de croissance fémoraux supérieurs,

Notons que le système vasculaire de la diaphyse fémorale (artères périostées et artère nourricière du fémur) est totalement distinct du système vasculaire épiphysaire.

2.1 Vascularisation de l'extrémité supérieure du fémur

La vascularisation de l'épiphyse fémorale supérieure de l'enfant est tributaire, comme chez l'adulte, de trois pédicules artériels principaux : le pédicule circonflexe antérieur, le pédicule circonflexe postérieur et le pédicule du ligament rond.

a) Le pédicule artériel circonflexe postérieur

Il naît habituellement de l'artère fémorale profonde et rarement de l'artère fémorale commune. Il croise le bord interne du psoas iliaque et donne naissance à deux branches collatérales musculaires, l'une ascendante et l'autre descendante, avant de s'insinuer dans l'espace compris entre psoas iliaque en avant et l'ensemble musculaire pectiné, adducteurs et arrière.
Il cravate donc complètement la face postérieure du psoas et entre en rapport avec les faces inféro-internes de la capsule et de l'extrémité supérieure du fémur. Enfin, il poursuit sa course le long de la ligne inter-trochantérienne postérieure en dehors de la capsule et vient s'anastomoser avec une branche de l'artère circonflexe antérieure à la partie supérieure de la ligne inter-trochantérienne antérieure.

b) Le pédicule artériel circonflexe antérieur

Il naît dans l'artère fémorale profonde, croise la face externe du psoas, donne deux branches collatérales, l'une ascendante à destinée musculaire, puis pénètre dans le fascia disposé entre droit antérieur (rectus femoris) en avant et psoas iliaque en arrière. Sous le droit antérieur, il donne une branche verticale qui longe la ligne inter-trochantérienne antérieure, près de l'insertion de la capsule et va s'anastomoser avec les branches de la circonflexe postérieure. Ses branches terminales sont destinées au tenseur du fascia lata et au vaste interne.

c) Le pédicule artériel du ligament rond

Il naît habituellement de l'artère obturatrice et rarement de l'artère circonflexe postérieure. Il est présent dans tous les cas (23).

Les artères qui vont irriguer l'épiphyse fémorale supérieure proviennent donc de l'artère circonflexe postérieure et de son anastomose avec l'artère circonflexe antérieure qui forme un collier vasculaire extra-capsulaire à la base du col fémoral. Des artères à destinées épiphysaire et métaphysaire se détachent de ce collier et, appliquées contre le périoste, sous la synoviale, vont se grouper en faisceaux pour former différents pédicules (7).

L'organisation vasculaire intra-épiphysaire, et c'est là la particularité de la hanche en croissance, *se modifie entre la naissance et l'adolescence*. TRUETA (33) a individualisé cinq étapes successives :

- une étape néo-natale
- une étape infantile,
- une étape intermédiaire,
- une étape de pré-adolescence,
- une étape d'adolescence.

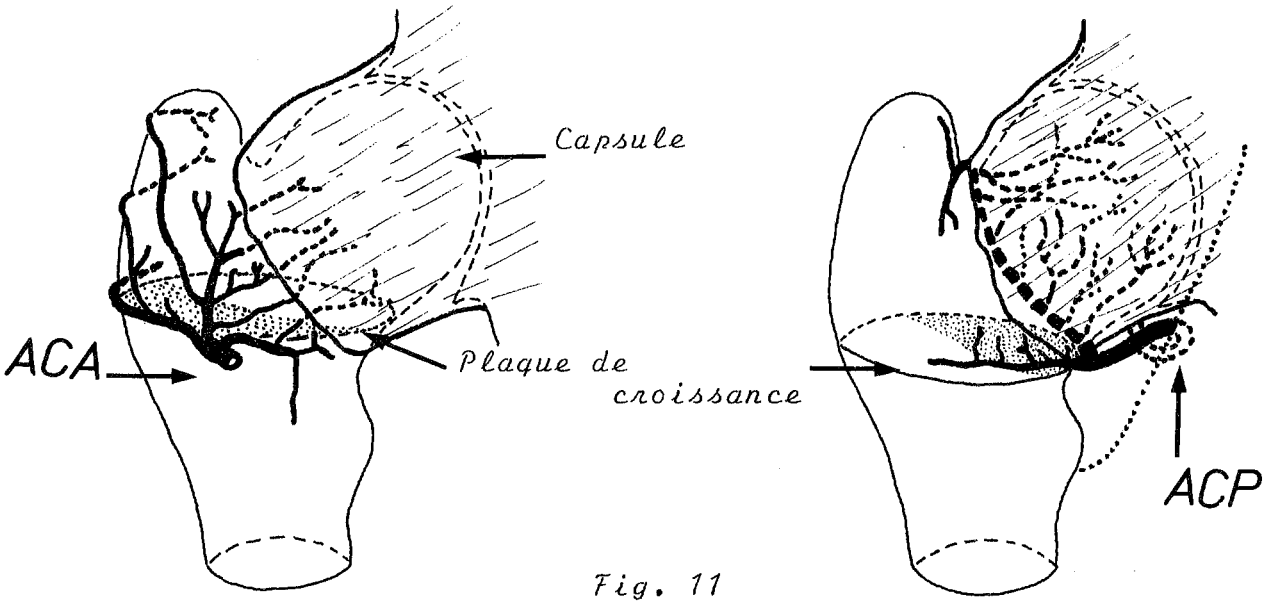

Fig. 11

VASCULARISATION DE L'EXTREMITE SUPERIEURE DU FEMUR A LA NAISSANCE

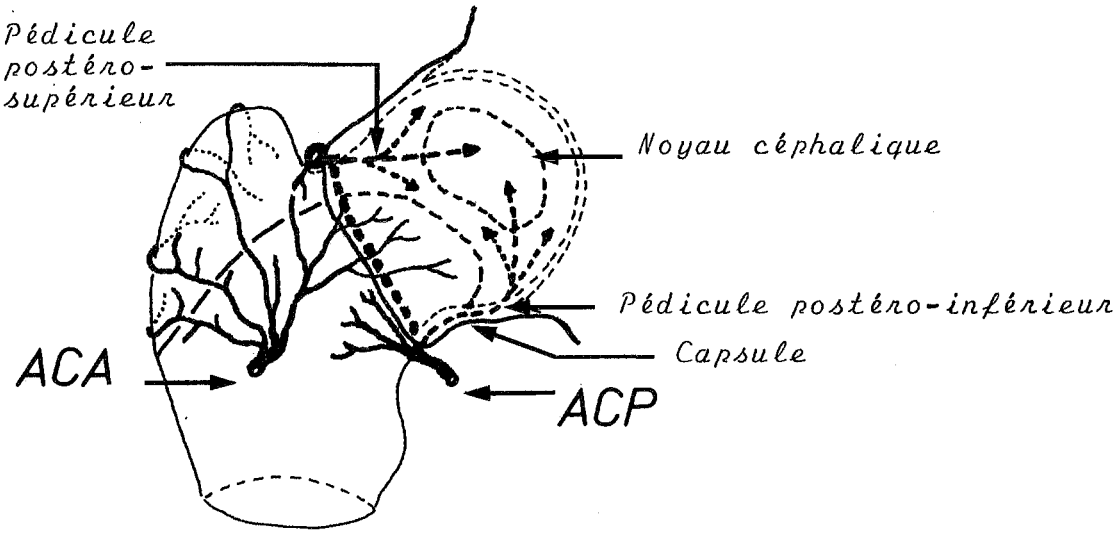

Fig. 12

VASCULARISATION DE L'EXTREMITE SUPERIEURE DU FEMUR A L'AGE DE 3 ANS

ACA : Artère circonflexe antérieure

ACP : Artère circonflexe postérieure

(d'après OGDEN)
(23)

▷ Première étape : étape néo-natale (figure 11)

A ce stade, les vaisseaux pénètrent la masse cartilagineuse épiphysaire le long de la ligne d'insertion de la capsule (ligne inter-trochantérienne antérieure et postérieure). Ils n'ont donc pas de trajet extra-osseux intra-articulaire. Ceux dont la destination est céphalique ne pénètrent l'articulation que sur une faible distance (23).

► L'artère circonflexe antérieure vascularise :

- par des branches externes : les portions externes et antéro-externes du grand trochanter ;
- par des branches internes :
  . la partie antéro-externe de la plaque conjugale,
  . la partie antéro-interne de la tête fémorale : un pédicule inférieur dit métaphysaire inférieur (33), contenant 10 à 15 vaisseaux, pénètre à la partie interne de la métaphyse, traverse la portion interne du cartilage de croissance pour se diriger verticalement vers la tête fémorale cartilagineuse.

► L'artère circonflexe postérieure vascularise :

- par une petite branche : une portion antéro-interne de la plaque conjugale ;
- par des branches postérieures nées le long de la gorge inter-trochantérienne postérieure :
  . la partie postéro-interne et postéro-externe de la plaque conjugale,
  . l'épiphyse postéro-interne,
  . la partie postéro-latérale du grand trochanter ;

- par des branches à destinée interne (nées dans la région supérieure de la gouttière inter-trochantérienne), la partie supéro-interne de la tête fémorale, région où se développe le futur noyau céphalique : un pédicule supérieur contenant plusieurs vaisseaux larges pénètre le cartilage, se divise en plusieurs branches et se dirige vers le pôle supéro-interne de la tête.

► Les artères du ligament rond s'épuisent au voisinage de la fossette foetale de la tête.

On peut ainsi dégager quelques notions fondamentales :

— il existe un réseau vasculaire bipartite dans l'épiphyse fémorale supérieure, chaque artère circonflexe vascularisant approximativement la moitié de l'épiphyse (tête fémorale et grand trochanter) et la moitié du cartilage de croissance correspondant à sa dénomination d'antérieure ou de postérieure.

— La vascularisation par les artères du ligament rond est accessoire, voire négligeable (15).

— Les branches qui pénètrent l'épiphyse sont TERMINALES et elles se drainent dans un système veineux homologue.

— Il n'y a AUCUNE CONNECTION ENTRE LES TROIS SYSTEMES.

— Il existe un collier vasculaire anastomotique, intra-articulaire, sous-synovial à la jonction du cartilage du col fémoral et du cartilage articulaire (5).

▷ Deuxième étape : étape infantile, de 4 mois à 4 ans (figure 12 page 66)

Du fait de la croissance, le COL FEMORAL S'ALLONGE et le cercle artériel appliqué autour de l'insertion capsulaire S'ELOIGNE PROGRESSIVEMENT du point de pénétration des vaisseaux dans l'os : les vaisseaux céphaliques acquièrent donc un TRAJET EXTRA-OSSEUX INTRA-CASPULAIRE.

Vers le sixième mois apparaît le NOYAU D'OSSIFICATION CEPHALIQUE. Au cours de toute cette période, sa vascularisation va évoluer dans DEUX SENS :

► dans un premier temps, la vascularisation de ce noyau céphalique à partir du pédicule supérieur (issu de l'artère circonflexe postérieure), encore appelé par OGDEN "PEDICULE POSTERO-SUPERIEUR" prend de plus en plus d'importance et tend vers l'exclusivité (23). Sans contester cette prédominance, OGDEN décrit un autre groupe de vaisseaux (issus eux aussi de l'artère circonflexe postérieure) formant le PEDICULE POSTERO-INFERIEUR, qui pénètre l'épiphyse par le versant épiphysaire du cartilage conjugal pour vasculariser le noyau céphalique (23).

► Le système de l'artère circonflexe antérieure (pédicule inférieur) régresse et ne donne plus que des vaisseaux métaphysaires antérieurs et trochantériens.

► *L'artère circonflexe postérieure devient EXCLUSIVE pour le noyau céphalique.*

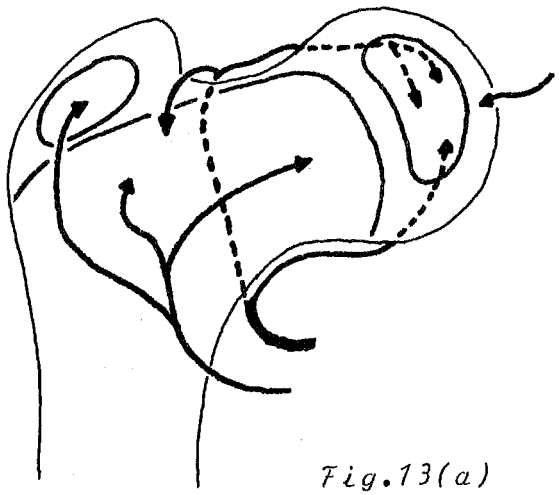

Fig.13(a)

INTERMEDIAIRE 4 à 7 ans

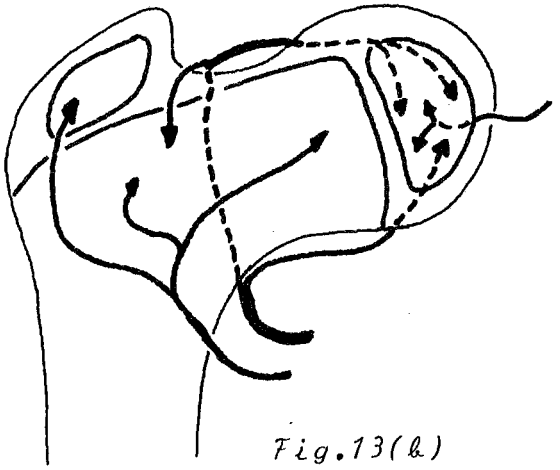

Fig.13(b)

PRE-ADOLESCENCE 9 à 10 ans

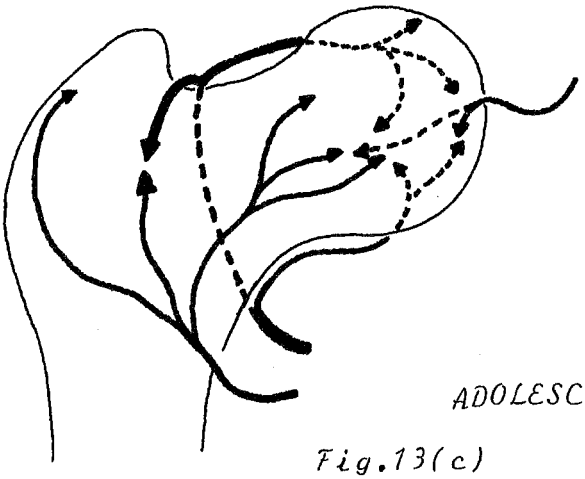

ADOLESCENCE

Fig.13(c)

VASCULARISATION DE LA TETE FEMORALE
EN COURS DE CROISSANCE

Fig 13

Plusieurs autres points importants méritent d'être notés :

- Le noyau céphalique représente une riche zone d'anastomose entre les pédicules postéro-supérieur et postéro-inférieur d'un même territoire vasculaire : celui de l'artère circonflexe postérieure (23). Ces branches de division sont moins nombreuses et la vascularisation prend un type PEDICULAIRE TERMINAL avec peu de divisions. Toute agression à ce stade est donc plus facile, plus dangereuse et de conséquences plus graves.
Après réalisation de douze angiographies globales et sélectives de l'artère circonflexe postérieure chez des enfants atteints d'ostéochondrite, THERON et ses collaborateurs (91) signalent la présence de branches à destinée métaphysaire, dépendant du système circonflexe artériel. TRUETA (33) n'en faisait pas mention.

- Le rôle des vaisseaux du ligament rond est négligeable et aucun vaisseau ne traverse la plaque conjugale.

▷ Troisième étape : étape intermédiaire, de 4 à 7 ans (figure 13a page 70)

Les vaisseaux du ligament rond ne pénètrent pas encore l'épiphyse.

► *Toute la vascularisation épiphysaire dépend de la seule artère circonflexe postérieure* et de ses deux pédicules postéro-supérieur et postéro-inférieur (23).

▷ Quatrième étape : étape de la pré-adolescence, 9-10 ans (figure 13b page 70)

La plaque conjugale est toujours un barrage vasculaire entre les systèmes épiphysaire et métaphysaire .

Les artères du ligament rond atteignent la profondeur de l'épiphyse et s'anastomosent avec les autres vaisseaux épiphysaires.

▷ Cinquième étape : l'adolescence (figure 13c page 70)

La soudure de la plaque de croissance provoque l'apparition d'ANASTOMOSES entre vaisseaux épiphysaires et vaisseaux métaphysaires. Une ligne d'anastomose en échelle s'établit et persistera toute la vie (15).

La vascularisation acquiert le type adulte avec ses trois systèmes anastomosés :

- le système de l'artère circonflexe postérieure : prédominant sur la région supéro-interne de la tête ;
- le système de l'artère circonflexe antérieure : métaphysaire et épiphysaire inférieur ;
- le système du ligament rond : épiphysaire interne.

► Ainsi, pendant la plus grande partie de la croissance, la vascularisation de la tête fémorale est assurée par *DEUX SYSTEMES VASCULAIRES DIFFERENTS ET SANS CONNECTION* .

▷ Le noyau céphalique est vascularisé par l'artère circonflexe postérieure (pédicules postéro-supérieur et postéro-inférieur).

▷ La métaphyse est vascularisée par des branches de l'artère circonflexe antérieure et de l'artère circonflexe postérieure.

▷ La plaque conjugale est un barrage vasculaire :

- son versant supéro-interne avec ses cellules germinales est vascularisé par l'artère circonflexe postérieure (système épiphysaire) ;
- son versant inféro-externe avec ses cellules hypertrophiques et ossifiées est vascularisé par l'artère circonflexe antérieure (système métaphysaire) ;
- le versant trochantérien est vascularisé par l'artère circonflexe antérieure.

Tout trouble même minime aura des conséquences souvent définitives car il n'y a pas de compensation possible même pour les plus petits vaisseaux (27).

2.2 Vascularisation des cartilages de croissance

La vascularisation des cartilages de croissance est très personnalisée.

a) Le cartilage de croissance épiphysaire
(noyau d'ossification secondaire de la tête)

► Les cellules germinales périphériques :
Leur nutrition se fait par diffusion ("squeeze effect") à partir du liquide synovial et toute synovite, toute augmentation de la pression intra-articulaire peut compromettre leur vitalité et donc la morphologie de l'épiphyse (27).

► Le centre osseux :
Dès son apparition (6ème mois) se forme un réseau plexiforme, anastomotique entre les branches de l'artère circonflexe postérieure.

► Les couches profondes du cartilage épiphysaire :
Elles sont vascularisées par des branches de l'artère circonflexe postérieure.

b) La plaque conjugale (cartilage fémoral supérieur)

► Les cellules germinales :
Au contact du noyau céphalique, leur vascularisation, de MIXTE à la naissance (artères circonflexes antérieure et postérieure), passera presque exclusivement sous le contrôle de l'artère circonflexe postérieure vers l'âge de 2 ou 3 ans.

► Les couches profondes du cartilage conjugal (région hypertrophique et ossifiée) :
Leur vascularisation est d'origine METAPHYSAIRE et dépend de l'artère circonflexe antérieure.

Pendant toute la croissance, il existe une séparation entre les circulations artérielles épiphysaire et métaphysaire, la plaque conjugale réalisant un barrage entre les deux systèmes. Toutefois ce barrage n'est pas absolu comme le prétendait TRUETA (33). Certains auteurs, et sur un très petit nombre de cas (23,5,15), mettent en évidence de fines anastomoses épiphyso-métaphysaires à travers la plaque de croissance et ceci quelle que soit la technique employée (bidimensionnelle ou tridimensionnelle).

c) Le cartilage de croissance apophysaire trochantérien

Sa vascularisation dépend de l'artère circonflexe antérieure et apparaît comme indépendante du système vasculaire de la tête fémorale.

3° - Les phénomènes mécaniques

Si la morphologie définitive de la hanche est essentiellement placée sous l'activité des cartilages de croissance de l'extrémité supérieure du fémur et du cotyle, les FORCES MECANIQUES conditionnent l'évolution de l'épiphyse et du col (27).

Deux types de phénomènes interviennent : les phénomènes de compression et les phénomènes de traction.

3.1 Les phénomènes de compression

La mise en charge, la pesanteur, le poids du corps concourent à maintenir la sphéricité de la tête fémorale, tout en modelant de façon harmonieuse et synchrone la cavité cotyloïde qui lui correspond (27).

3.2 Les phénomènes de traction

L'action conjuguée des fessiers et du psoas iliaque participe au développement du grand et du petit trochanter .
Toute pression, toute traction anormale compromettent le développement normal de l'épiphyse, la croissance en longueur du col fémoral et la morphologie des apophyses. L'atteinte paralytique d'une hanche d'enfant perturbe la croissance de la base du col, la hauteur du grand trochanter et hypothèque le varus définitif du fémur.

C - LES CRITERES RADIOLOGIQUES DE NORMALITE D'UNE HANCHE EN CROISSANCE

La croissance de la hanche s'effectue selon un schéma complexe, guidé, nous l'avons vu, par l'activité des cartilages fertiles, animé par des phénomènes mécaniques mais aussi génétiques, hormonaux et métaboliques et arbitré par la vascularisation.

L'étude du développement radiologique d'une hanche normale en croissance permet d'établir *une série de critères de normalité* indispensables à l'interprétation d'une radiographie de hanche d'enfant.

Ces critères s'apprécient grâce à l'étude :

- du centrage articulaire,
- de l'aspect de l'extrémité supérieure du fémur,
- de l'aspect du cotyle.

La normalité de tous ces éléments permet de définir ce que représente la CONGRUENCE ARTICULAIRE : il s'agit de l'ensemble des données anatomiques et fonctionnelles assurant une parfaite harmonie entre deux pièces articulaires. Chacune des données peut se modifier, provoquant des anomalies de forme ou de fonction. Leur étude au cours de la croissance permet d'établir des NORMES sur lesquelles sont basés le diagnostic et le traitement des défauts de congruence.

C'est à LUDE et TAILLARD (20) que l'on doit une étude remarquable sur le développement de la congruence articulaire de la hanche dans les deux plans classiques (frontal et sagittal), avec établissement de NORMES utilisables sur le plan pratique, tant chez l'enfant que chez l'adulte.

Après 18 mois, les éléments de la CONGRUENCE ARTICULAIRE s'apprécient par l'étude :

- de l'ajustement des surfaces articulaires entre elles,
- du centrage de la tête fémorale dans le cotyle,
- des axes fonctionnels du jeu articulaire.

Leur évaluation s'effectue sur des radiographies de FACE et de PROFIL :

- DE FACE : radiographie du bassin prise sur un malade en decubitus dorsal, genoux fléchis, jambes pendantes (ou rotules au zénith) ;
- DE PROFIL : radiographie de la hanche, prise sur un malade en decubitus dorsal, avec un rayon incident incliné à 45° par rapport à l'axe du corps, cassette reposant sur l'aile iliaque.

1° - <u>L'ajustement des surfaces articulaires</u>

L'interligne articulaire de la hanche doit être CONTINU, PARALLELE et REGULIER.

2° - <u>Le centrage de la tête fémorale dans le cotyle</u>

Le noyau céphalique et le cotyle doivent être SPHERIQUES et CONCENTRIQUES :

- leurs contours doivent pouvoir s'inscrire sur des cercles parallèles avec une précision d'un millimètre
- le centre de la tête et celui du cotyle doivent se superposer dans les trois plans de l'espace. Toute dissociation est pathologique (214).

3° - Les axes fonctionnels du jeu articulaire

Les relations mécaniques de la hanche normale au cours de son développement et à l'âge adulte se jugent sur l'étude de QUATRE ANGLES HOMOLOGUES mesurés sur chaque radiographie de face et de profil.

3.1 DE FACE :

- L'angle céphalo-cervico-diaphysaire (CCD) ou angle d'inclinaison,
- l'angle CE de WIBERG (center of the head endol the rool),
- l'angle AC (dit de HILGENREINER) ou angle acétabulaire ou angle du toit cotyloïdien,
- l'angle d'attaque radiologique ou frontal.

3.2 DE PROFIL :

- L'angle d'anteversion ou d'antetorsion ou de déclinaison ou angle AT,
- l'angle d'appui antérieur,
- l'angle d'inclinaison sagittale du cotyle ou d'inclinaison acétabulaire,
- l'angle d'attaque sagittal ou angle d'attaque radiologique,

- à part : l'indice d'englobement de la tête.

RADIOGRAPHIE DU BASSIN DE FACE

ANGLES	MESURE	SIGNIFICATION	VALEURS MOYENNE (1)
ANGLE CCD	Intersection des axes centraux : -Diaphyse -Col fémoral et tête	Degré de valgisation du col	140° à 125° Varisation = 8° au cours de la croissance
ANGLE CE (Wiberg) 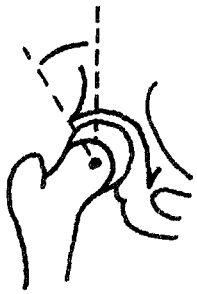	.Verticale du centre de la tête .Droite du centre de la tête au bord du cotyle	Degré d'engagement de la tête dans la cuvette articulaire	12° : 3 mois-2 ans 21° : 2 ans-4 ans 32° : 15 ans
ANGLE AC (acétabulaire) 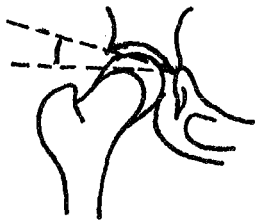	.Horizontale des cartilages en Y .Droite du cartilage de croissance du cotyle au rebord de l'acétabulum	Abaissement du toit du cotyle	30° :naissance 20° : 1 an 15° : 4 ans 10° :15 ans
ANGLE d'attaque radiologique 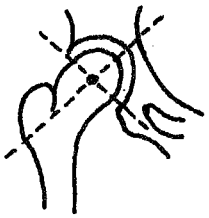	.Axe du col .Plan d'ouverture du cotyle	.Axe emboitement des pièces articulaires .Etendue des surfaces d'appui	68° à 81° ↗ en cours de croissance de 13°

(1) de 3 mois à 15 ans.

(d'après LUDE et TAILLARD) (20)

TABLEAU I

RADIOGRAPHIE DE LA HANCHE DE PROFIL

ANGLES	MESURE	SIGNIFICATION	VALEURS (1) moyennes
ANGLE AT (antétorsion 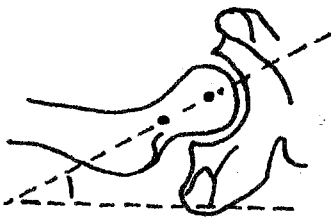	.Axe du col .Plan frontal du corps (RICHARD, LEGER)	Mesure l'antéversion du col	35° N.né 10° Adulte
ANGLE d'appui antérieur 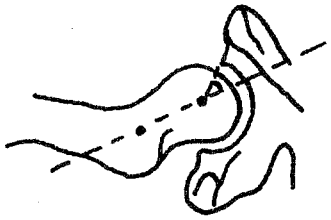	.Axe du col .Droite tracée du centre de la tête au bord antérieur du sourcil cotyloïdien	Fidèle reflet du développement osseux de la hanche Etendue de la surface d'appui antérieure de la tête.	20° : 2 ans 45° : 15 ans
ANGLE Inclinaison acétabulaire 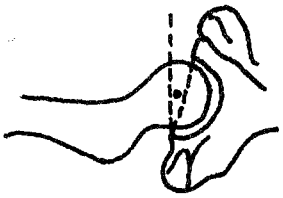	.Plan d'ouverture du cotyle .Plan sagittal du corps	Mesure le degré d'inclinaison vers l'avant ou l'arrière de l'acétabulum	20° à 15 ans (variation de 10 • 20°)
ANGLE d'attaque radiologique 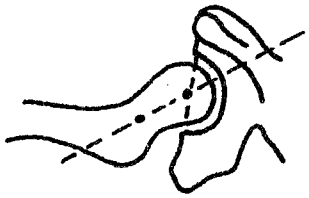	.Axe du col .Plan d'ouverture du cotyle	Mesure l'incidence d'engagement de la tête dans le cotyle	50° (valeur moyenne)
INDICE d'englobement de la tête 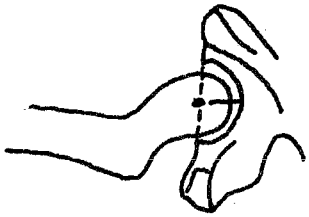	Rapport entre rayon de la tête et la portion de tête engagée dans le cotyle	Pt / Rt Degré de pénétration Tête cotyle	0,33 : jeune 0,94 : fin de croissance

(1) de 3 mois à 15 ans

(d'après LUDE et TAILLARD) (20)

TABLEAU II

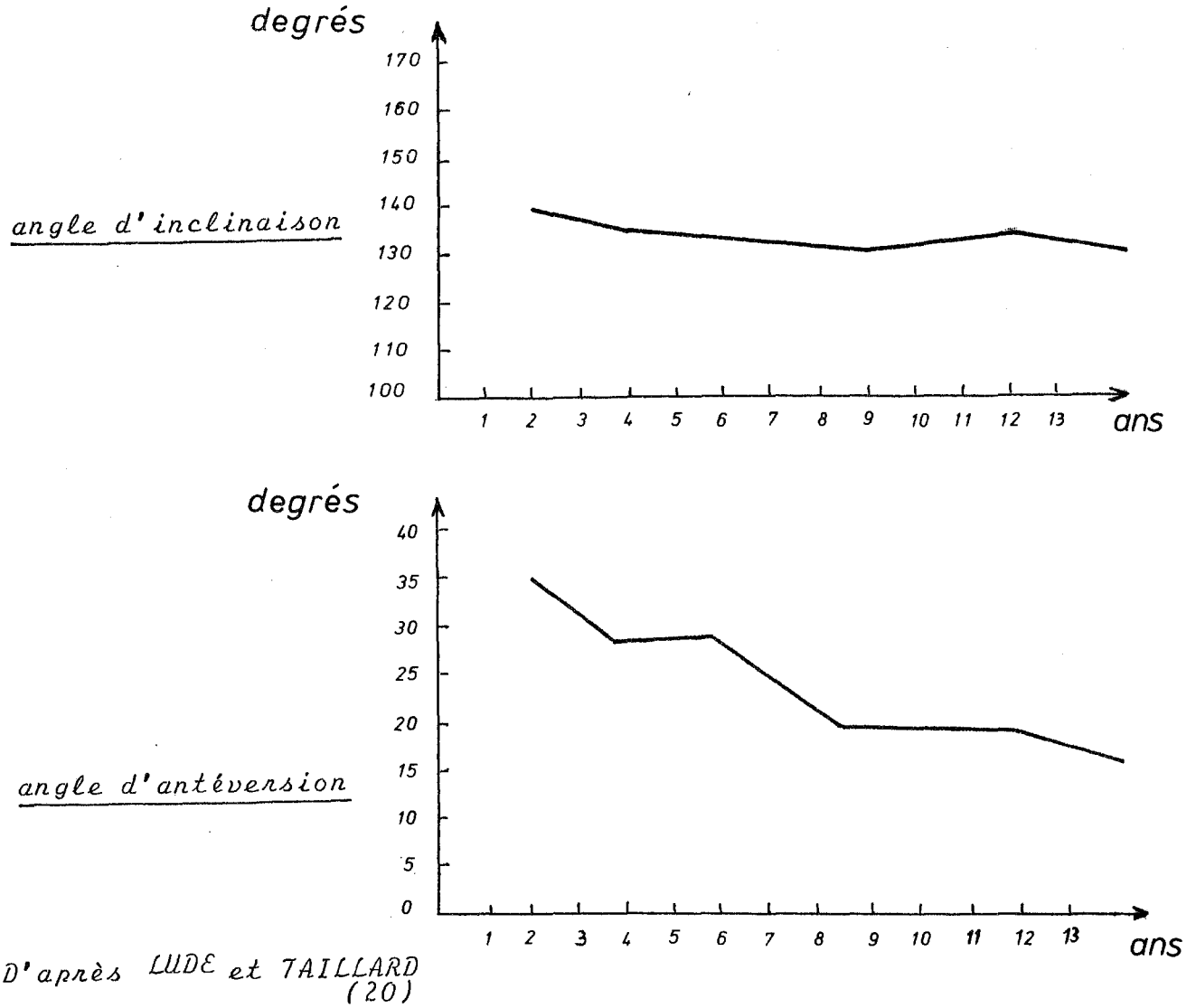

D'après LUDE et TAILLARD (20)

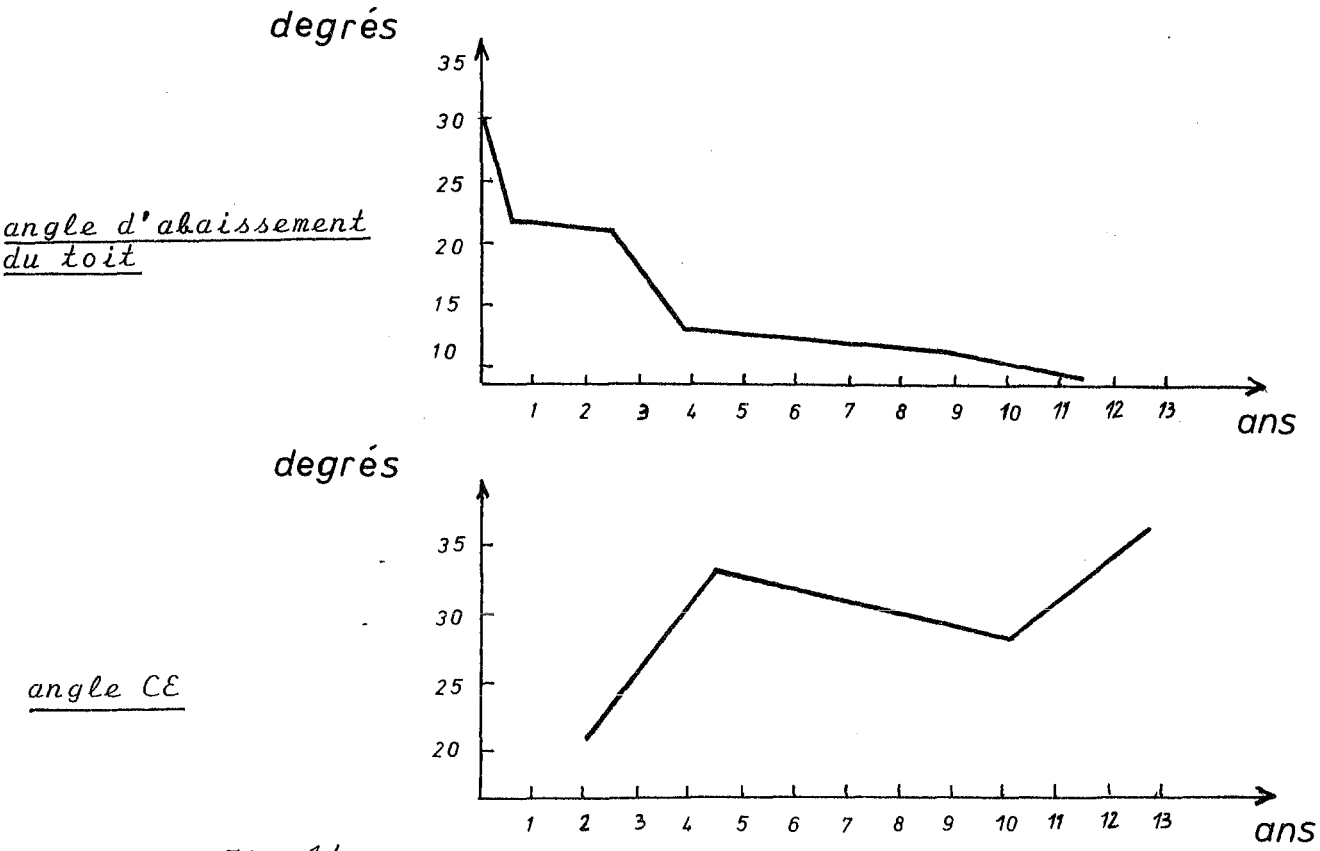

Fig. 14

Le principe de la mesure de ces angles, leur signification et leurs valeurs en cours de croissance et jusqu'à l'âge adulte sont mentionnés dans les tableaux I et II.

Pour LUDE et TAILLARD (20) - (figure 14) :

. l'angle d'inclinaison subit une varisation moyenne de 8° entre 3 mois et 15 ans (sur une valeur moyenne de 130°),
. l'angle CE est de 12° en moyenne entre 3 mois et 2 ans
21° en moyenne entre 3 et 4 ans
32° en moyenne à 15 ans ;
. l'angle de déclinaison est de 35° chez le nouveau-né
10° chez l'adulte ;
. l'angle AC est de 30° à la naissance
20° entre 6 mois et 1 an, puis s'abaisse progressivement pendant toute la croissance.

Ces mesures exactes à 5 ou 6 degrés près se font en pratique très rapidement à l'aide d'un goniomètre. Elles permettent de DIFFERENCIER et de CHIFFRER les différentes causes d'incongruence articulaire et de choisir les techniques chirurgicales les plus propres à les corriger.

CHAPITRE II

ANATOMIE RADIOLOGIQUE

la hanche

de l'ostéochondrite

au stade des séquelles

LA HANCHE DE L'OSTEOCHONDRITE - ANATOMIE RADIOLOGIQUE

Facteurs qualitatifs de la mécanique articulaire et méthodes d'appréciation des résultats à la guérison.

En matière d'ostéochondrite et au cours des divers stades évolutifs de la maladie, on observe une altération progressive des rapports entre la tête fémorale et son cotyle, caractérisée par :

- un changement des axes du col,
- des modifications de la forme de la tête,
- un remodelage du cotyle qui tend à s'évaser.

Le remaniement progressif de la tête fémorale tend à l'expulser hors du cotyle vers le dehors et vers l'avant, ceci d'autant plus volontiers que les lésions nécrobiotiques prédominent à son pôle antéro-externe. L'antetorsion du col augmente secondairement, provoquant un défaut de centrage articulaire, bien observable sur une radiographie de profil.

Un tel schéma évolutif aboutit à l' *INCONGRUENCE ARTICULAIRE* génératrice d' *ARTHROSE*.

Pour apprécier l'efficacité d'une thérapeutique et pour préciser le danger d'apparition d'une coxarthrose, il est nécessaire de définir des *critères de référence* permettant de juger au mieux :

. l'état de la congruence articulaire,
. et l'importance des déformations résiduelles

en sachant que (173) :

► *SPHERICITE et CENTRAGE* de la tête fémorale sont dans tous les cas <u>les éléments primordiaux d'un bon pronostic lointain</u>.

C'est à HEYMAN et HERNDON (104), MEYER (164,212), MOSE (115,214), EYRE-BROOK (196), EDGREN (46) et LAURITZEN (47) que nous devons l'établissement ou le perfectionnement de la plupart des critères de référence.

Utilisés isolément ou en association, ces critères sont à l'origine de plusieurs méthodes d'appréciation des résultats .

I - LES DIFFERENTES METHODES D'APPRECIATION DES RESULTATS

1° - Les critères de SUNDT (223)

Ils permettent l'étude globale et simple des séquelles anatomo-cliniques d'une ostéochondrite.

a) Les bons résultats

. Il n'y a aucun trouble fonctionnel et les mouvements de la hanche sont normaux.
. La tête fémorale, ronde, est entièrement placée dans un cotyle non déformé. L'interligne articulaire est normal.

b) Les résultats moyens

. Il n'y a aucun trouble fonctionnel. La hanche voit sa mobilité en rotation légèrement diminuée.
. L'épiphyse, un peu aplatie, reste ronde, s'extériorisant légèrement (1/5 de sa surface) hors du cotyle qui présente quelques modifications d'adaptation.

c) Les mauvais résultats

. La hanche est enraidie
. La tête fémorale est élargie, aplatie, irrégulière, et excentrée.
. Les déformations du cotyle et l'élargissement de l'interligne sont très importants.

Si la méthode de SUNDT a le mérite d'être simple, elle présente à nos yeux les inconvénients d'attacher trop d'importance à la clinique et d'être essentiellement subjective sur le plan radiologique.

2° - La méthode de HEYMAN et HERNDON (104)

Son utilisation permet l'étude de la morphologie respective de la tête et du cotyle par détermination :

. de quatre quotients de base
. d'un "comprehensive quotient".

2.1 Les quatre quotients de base

a) *Le quotient épiphysaire (EpQ)*

En 1936, EYRE-BROOK (196) définit *l'index épiphysaire* en divisant la largeur maximale de l'épiphyse par sa hauteur maximale.
En 1942, SJOVALL (cité par LAURITZEN - 47) introduit la notion de *quotient épiphysaire*, rapport entre l'index épiphysaire de la hanche normale et pathologique.
Le quotient épiphysaire *mesure les proportions et le degré d'aplatissement de l'épiphyse fémorale.*
Sa valeur normale, comprise entre 85 et 100 % signifie que les deux hanches sont identiques. S'il ne fournit aucune information sur la forme et la congruence de la hanche, une valeur de plus de 60 % est considérée comme favorable sur le plan pronostic (115) - (schéma p. 92)

En pratique :

► son étude n'est applicable qu'aux *formes unilatérales* (rapport de l'index de la hanche pathologique sur la hanche normale).

► *"L'initial quotient"* (voir page 213) dont nous nous servirons ne représente pas autre chose que le quotient épiphysaire mesuré initialement, c'est-à-dire sur la première radiographie.

► Le calcul du quotient épiphysaire doit être *rigoureux* à un millimètre près (47) (largeur de l'épiphyse déterminée sur la base de la plaque épiphysaire et hauteur de l'épiphyse mesurée à l'aplomb et au milieu de la plaque de croissance - 164).

► Ce quotient ne saurait, en aucun cas, être utilisé isolément pour juger la qualité d'un résultat (47).

C'est en 1950 qu'HEYMAN et HERNDON (104) proposent l'étude de trois autres quotients :

b) *Le quotient acétabulaire (QaC)*

Il mesure la profondeur du cotyle par rapport à sa largeur. L'index ainsi obtenu fournit un quotient par rapport aux données du côté sain.
Il permet d'apprécier *l'évasement du cotyle en cours d'évolution*. Sa valeur normale est comprise entre 85 et 100 % (schéma page 92).

QUOTIENTS DE HEYMAN -HERNDON (104)

QUOTIENT EPIPHYSAIRE (EpQ)

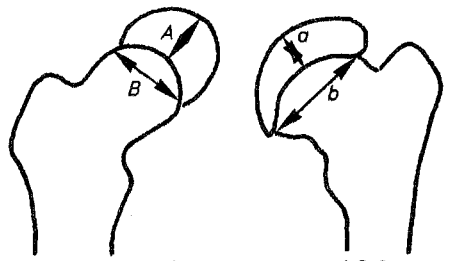

hanche normale LPC

$$EpQ = \frac{a \times B}{b \times A} \times 100$$

Norme = 85-100 %
Bon ≥ 60 %

QUOTIENT TETE COTYLE (QTC)

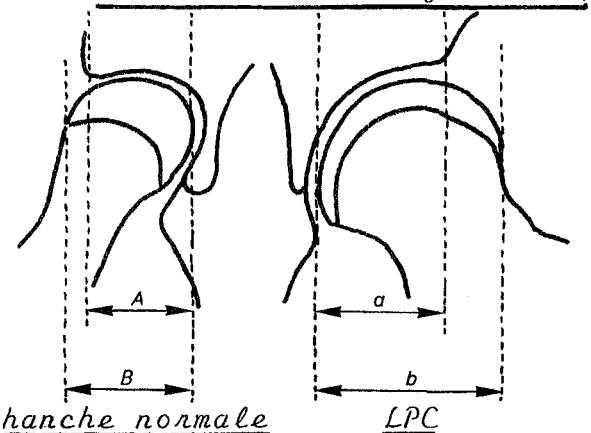

hanche normale LPC

$$QTC = \frac{a \times B}{b \times A} \times 100$$

Norme = 85-100 %

QUOTIENT ACETABULAIRE (Qac)

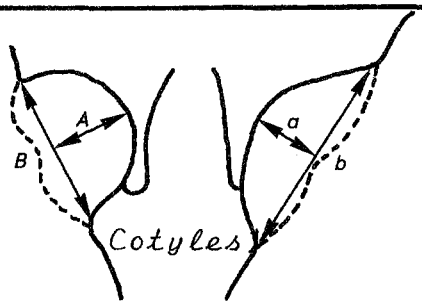

Hanche normale LPC

$$Qac = \frac{B \times a}{b \times A} \times 100$$

norme 85-100 %

QUOTIENT TETE-COL (TQ)

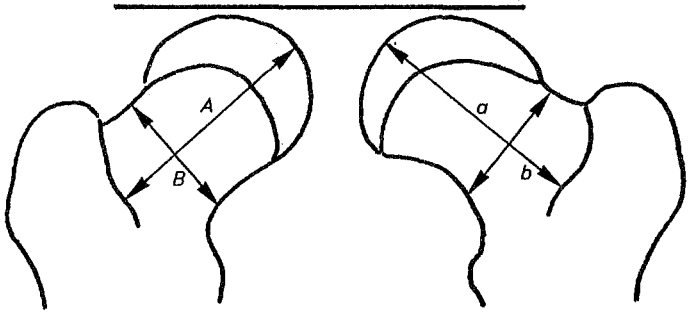

hanche normale LPC

$$TQ = \frac{B \times a}{b \times A} \times 100$$

norme = 85 - 100 %

COMPREHENSIVE QUOTIENT

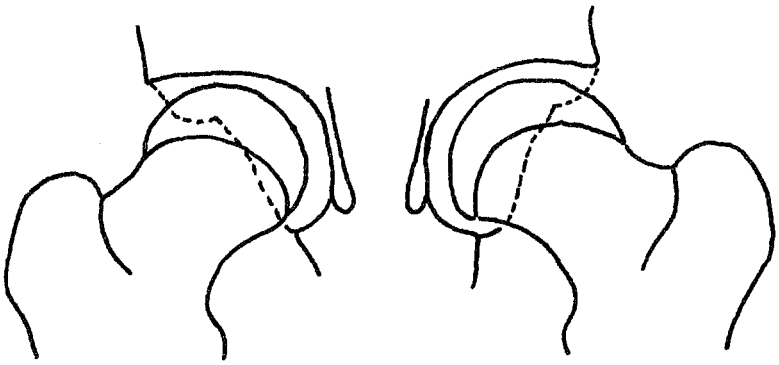

hanche normale LPC

- QUOTIENT EPIPHYSAIRE (EpQ))
- QUOTIENT TETE COTYLE (QTC))
- QUOTIENT ACETABULAIRE (Qac)) Moyenne ≥ 90 %
- QUOTIENT TETE-COL (TQ))

c) *Le quotient tête-cotyle (QTC)*

Son calcul s'effectue en mesurant la largeur de la portion de la tête couverte par le cotyle par rapport à la largeur totale de l'épiphyse.
Il chiffre ainsi *l'appui de la tête dans son cotyle* ainsi que *sa couverture externe et permet de juger de la disproportion entre la grandeur de la tête et celle de l'acetabulum.* Rapportée au côté opposé, sa valeur normale est comprise entre 85 et 100 %. C'est le quotient le plus stable à long terme (190) (schéma page **92**).

d) *Le quotient tête-col (TQ)*

Il fournit par comparaison aux données controlatérales la longueur de la tête et du col par rapport à la largeur de celui-ci dans son plus petit diamètre.
Sa valeur normale est comprise entre 85 et 100 % (schéma page **92**).

La moyenne de ces quatre quotients fournit le "COMPREHENSIVE QUOTIENT" (CQ) dont une valeur égale ou supérieure à 90 % témoigne d'un *résultat excellent.*

Permettant une étude assez rigoureuse de la congruence articulaire, cette méthode, largement utilisée dans les années 50 et 60 (157,225,73,219, 154,155,186), voit sa fiabilité baisser progressivement :

- Les calculs sont complexes et fastidieux... et ne s'appliquent qu'aux formes unilatérales.
- Le "comprehensive quotient" peut être bon même avec une tête aplatie (212).

- Il existe une concordance entre le "comprehensive quotient" et l'index épiphysaire (212).
- La valeur pronostique de la méthode n'est pas absolue (187).
- Enfin, il s'agit de mesures linéaires, insuffisantes pour l'étude d'une articulation sphérique (115,214).

3° - La méthode de MOSE (115)

Evaluant la concentricité de la tête et du cotyle, cette méthode apparaît d'un *intérêt fondamental*.
MOSE (115) décrit en 1964 un coxomètre pour enfants, formé de cercles concentriques disposés de 2 en 2 millimètres sur un transparent (schéma page 96).
A l'état normal, le pourtour de la tête fémorale et celui du cotyle doivent s'inscrire sur des cercles concentriques avec une précision de 2 millimètres.
L'auteur décrit ainsi trois groupes :

a) Les têtes sphériques
Leurs contours s'inscrivent sur un cercle, aussi bien sur la radiographie de face que sur l'incidence de LAUENSTEIN, les deux cercles ayant même rayon.

b) Les têtes rondes
En forme de quartier de lune et légèrement aplaties, elles représentent un segment de sphère de rayon plus important que celui des têtes sphériques.
Le contour de la tête ne doit pas excéder le cercle adjacent supérieur.
- Ici, la congruence est respectée et la tête fémorale est adaptée à un cotyle concentrique.

c) Les têtes déformées

Elles ne sont pas sphériques et acquièrent des formes elliptiques, ovoïdes, rectangulaires.
Leurs contours divergent de plus de 2 cercles et leurs rayons varient sur les incidences de face et de profil.
L'incongruence est ici manifeste...
Notons par ailleurs qu'il existe d'après MOSE une bonne *concordance entre la sphéricité de la tête et un quotient épiphysaire supérieur à 60 %.*

Compatible avec l'étude des formes bilatérales, cette méthode a l'avantage d'être *objective et précise*.
On peut cependant observer trois défauts :

- elle ne tient pas compte des variations physiologiques de la sphéricité de la tête fémorale,
- elle ignore les manifestations cliniques,
- elle méconnaît l'importance de la couverture de la tête fémorale par le cotyle, pourtant reconnue comme facteur non négligeable de prévention d'une dégradation tardive.

RADIUS QUOTIENT (RQ)

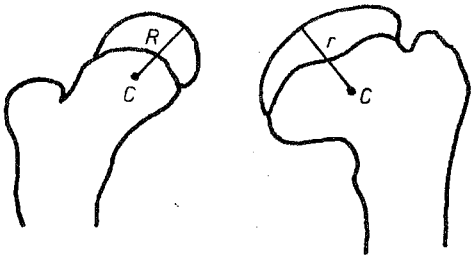

hanche normale — LPC

$RQ = \frac{R}{r} \times 100$

Norme ≤ 115

JOINT SURFACE QUOTIENT (JsQ)

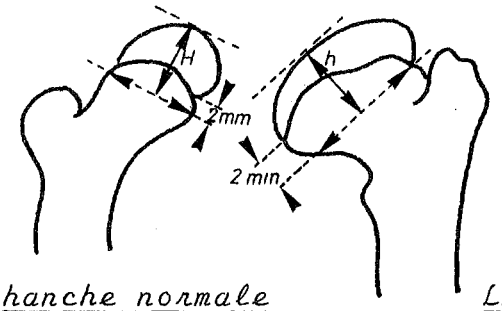

hanche normale — LPC

$JsQ = \frac{H \times r}{R \times h} \times 100$

Norme : 85-100 %

(d'après MEYER) (164,212,114)

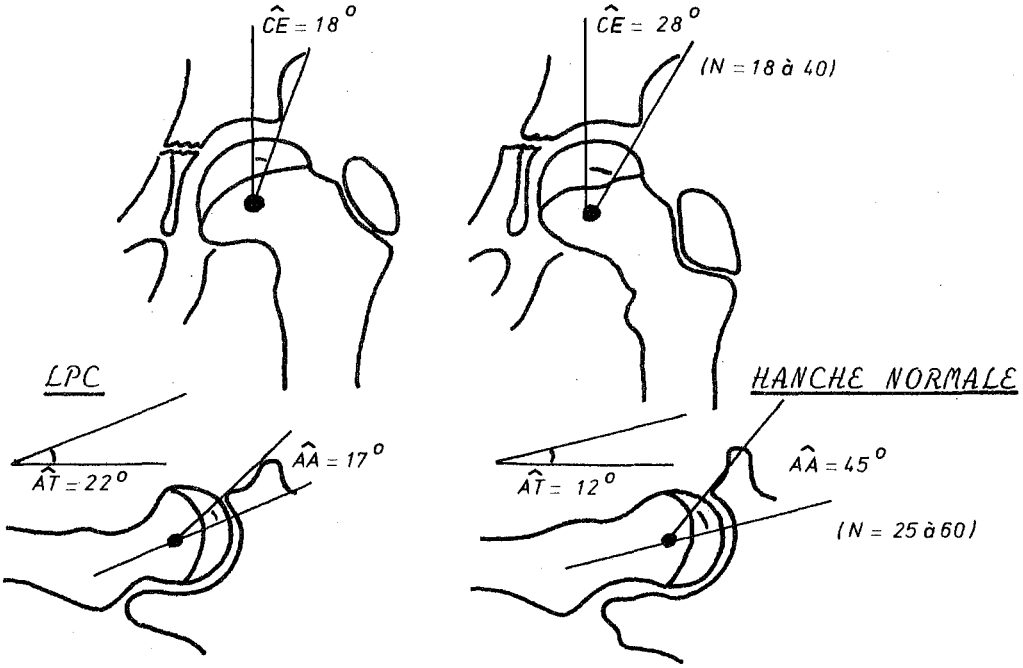

Appréciation de la couverture de la tête dans le plan frontal (angle CE) et dans le plan sagittal (angle d'appui antérieur AA)
AT = angle d'antéversion

COXOMETRE POUR ENFANT de MOSE (115,214)

Série de cercles concentriques étalonnés de 2 en 2 mm. Le contour de la tête fémorale et celui du cotyle doivent s'inscrire sur ces cercles.

4° - Les quotients de MEYER (164)

Conscient du caractère incomplet des précédentes méthodes, MEYER (164) en 1966, propose une étude plus fine : deux nouveaux quotients sont déterminés dans le but de saisir l'aspect non seulement de l'épiphyse, mais encore de la tête fémorale toute entière (schémas page 96).

a) Le quotient de surface articulaire (JsQ)

Ce quotient représente le rapport de 2 index (hanches saine et pathologique) prenant en compte la hauteur et le rayon de la tête complète :

- la hauteur épiphysaire se mesure sur une perpendiculaire tracée au milieu d'une ligne joignant les limites du cartilage de croissance (2 millimètres en dessous de la plaque épiphysaire) ;
- le rayon se calcule à partir d'un point central déterminé à l'aide du coxomètre de MOSE.

Le quotient de surface articulaire exprime en pourcentage *la grandeur de la portion de sphère qui s'articule avec le cotyle*. Cette surface diminue avec l'aplatissement de la tête et avec son élargissement. En somme, *ce quotient étudie la signification de la déformation de la tête elle-même par rapport à la congruence articulaire* et révèle "les bonnes têtes" malgré l'augmentation de leur volume.
Sa valeur normale est comprise entre 85 et 100 %.

b) Le "Radius quotient" (RQ)

Rapport des rayons des deux hanches, ce quotient fournit une donnée chiffrée sur le degré de coxa magna et la projection de la tête sur le pourtour du cotyle.
Pour être considéré comme normal, ce quotient doit être inférieur ou égal à 115.

CLASSIFICATION

STADES	SIGNES CLINIQUES	SIGNES RADIOLOGIQUES
STADE I Excellent	Pas d'anomalie clinique	Tête sphérique Quotients normaux Angle de Wiberg > 25°
STADE II Bon	Inégalité de longueur ≤ 15m/m simple modification des secteurs de rotation	Tête aplatie de 0-2 m/m Quotients normaux Angle de Wiberg ≥ 25°
STADE III Moyen	Douleurs épisodiques Inégalité de longueur ≤ 20 m/m Limitation discrète de la mobilité	Tête aplatie de 0-2m/m Quotients anormaux Angle de Wiberg ≃ 20°-25°
STADE IV Médiocre	Boiterie ou douleurs épisodiques Inégalité > 20 m/m Limitation nette de la mobilité	Tête irrégulière 2-4 m/m Angle de Wiberg < 20°
STADE V Mauvais	Boiterie ou douleurs fréquentes Raideur importante Inégalité > 20 m/m	Tête irrégulière > 4 m/m Angle de Wiberg < 15°

D'après BUTEL et Coll.
(134)

c) En association avec les deux quotients précédents, MEYER utilise le quotient épiphysaire et le coxomètre de MOSE.

Suivi dans sa démarche par LAURITZEN (47), MEYER ne considère toutefois pas les critères cliniques et cotyloïdiens (couverture de la tête par le cotyle). Les deux quotients de MEYER gardent néanmoins une meilleure valeur pronostique que le quotient épiphysaire (47).

II - METHODE D'APPRECIATION PROPOSEE

Sur une série de 53 ostéochondrites, BUTEL et ses collaborateurs (134) utilisent toutes les méthodes d'appréciation des résultats que nous venons de décrire. La relative imprécision des unes et l'exclusivité des autres vis à vis de certains paramètres incitent les auteurs à proposer une méthode qui associe aux critères radiologiques de LAURITZEN (47) et MEYER (212,164) non seulement des données cliniques, mais aussi la mesure de la couverture cotyloïdienne par l'angle de WIBERG (plus fiable que le quotient tête-cotyle).

▷ *LES DONNEES CLINIQUES reposent sur :*

. l'existence de signes fonctionnels (douleur, boîterie)
. la notion d'inégalité des membres inférieurs
. l'étude de la mobilité des hanches.

▷ *LES DONNEES RADIOLOGIQUES reposent sur :*

. l'étude de trois quotients :
  - le quotient épiphysaire (EpQ)
  - le quotient de surface articulaire (JsQ)
  - le radius quotient (RQ)
. la mesure de l'angle de WIBERG (VCE)
. l'étude de la sphéricité de la tête à l'aide du coxomètre de MOSE.

B.I.U. MÉD. GRENOBLE

La gradation des principales données permet de classer les résultats en cinq stades, comme le montre le tableau page 98.

Les données cliniques et le calcul de l'angle de WIBERG représentent des *éléments MODERATEURS* qui donnent à la classification proposée une allure à la fois complexe et sévère mais probablement plus proche de la réalité.

L'étude de la sphéricité de la tête représente un *facteur essentiel* qui doit, en cas d'indécision, *prédominer* pour le classement d'une hanche dans l'un des cinq stades mis au point.

NOTA : Nous renvoyons le lecteur au chapitre V (RESULTATS) pour l'iconographie et la classification en stades (cf Matériel d'étude, page **343**).

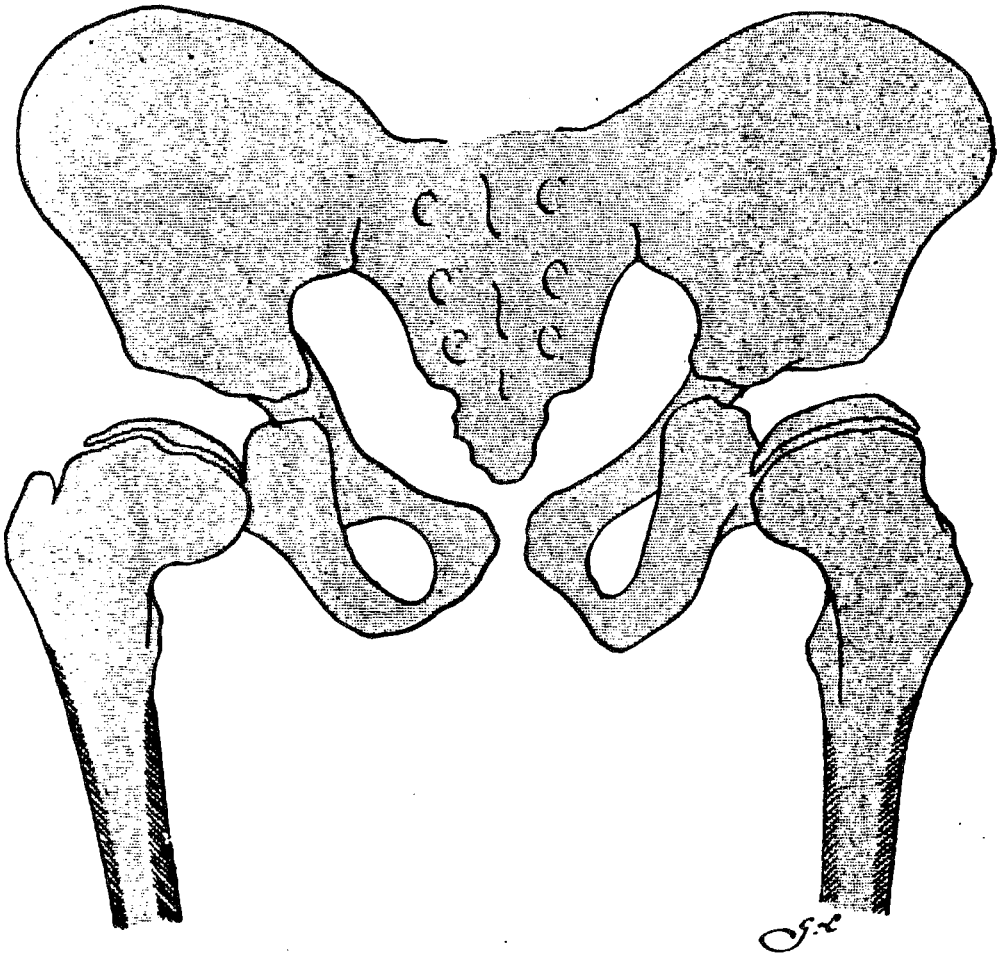

Fig. 2. — Schéma d'un autre cas (lésions bilatérales).

D'après J. CALVE (40)

CHAPITRE III

ETIO-PATHOGENIE

ANATOMIE PATHOLOGIQUE

PHYSIO-PATHOLOGIE

Si le cadre clinique et surtout radiologique de la maladie de LEGG-CALVE-PERTHES est bien défini, de nombreuses incertitudes persistent encore lorsqu'on étudie l'étiologie, la pathogénie et la physio-pathologie de l'affection. Cette situation, qui a d'ailleurs évolué sensiblement depuis les premières descriptions est due au fait que la croissance d'une épiphyse associe deux phénomènes fondamentaux :

- un changement de nature,
- un changement de structure.

Sous l'influence des travaux modernes (anatomiques, cliniques, radiographiques), des études expérimentales et des réflexions thérapeutiques, l'OSTEOCHONDRITE PRIMITIVE DE LA HANCHE apparaît comme une atteinte :

- *complexe*, intéressant à la fois une pièce articulaire et une double zone de croissance,

- dont le retentissement est *régional*, sur le cotyle par l'articulation et sur le col fémoral par la plaque conjugale épiphysaire.

En confrontant les résultats des études menées au cours de ces dernières années, une *interprétation globale de la maladie* peut être établie.

- les considérations étiopathogéniques,
- l'anatomie pathologique et la physio-pathologie

servent de support à cette interprétation.

I - CONSIDERATIONS ETIOPATHOGENIQUES

Parmi tous les facteurs étiopathogéniques, un seul est admis de façon indiscutable : c'est un accident vasculaire qui est à l'origine de la nécrose de l'épiphyse supérieure du fémur. Avant de l'étudier en détail, nous mentionnons brièvement un certain nombre de facteurs étiologiques généraux :

▷ *LES FACTEURS ETIOLOGIQUES GENERAUX*

1° - La fréquence

La fréquence de la maladie de LEGG-CALVE-PERTHES est peu étudiée. HARPER et BROTHERTON (cités par WYNNE-DAVIES, 83) considèrent qu'elle s'établit autour de 1 pour 4 700 naissances (statistique réalisée de 1939 à 1964 en Galles du sud).

2° - L'âge, le sexe et le côté

L'ostéochondrite primitive apparaît à l'intérieur d'une tranche d'âge qui va de 3 à 11 ans, avec deux pics de fréquence : l'un entre 5 et 7 ans, l'autre vers 9-10 ans (49). C'est une maladie de *garçon* = 80 % des enfants sont du sexe masculin et 20 % du sexe féminin (49,83). L'affection est bilatérale dans 1 cas sur 10 (49,83,186).

3° - Le terrain

La notion de terrain est importante à considérer. Il apparaît en effet que la maladie atteint particulièrement les enfants qui sont les troisième ou quatrième d'une fratrie. L'âge des parents à la naissance est plus élevé que la moyenne et les revenus familiaux se situent dans de nombreux cas au bas de l'échelle des salaires (83).

L'affection a très rarement un caractère familial et il ne semble pas y avoir, dans ces cas, de prédisposition génétique évidente (83).

Ces constatations ont fait dire à WYNNE-DAVIES (83) que l'enfant qui développe une ostéochondrite primitive de la hanche est déjà constitutionnellement et socialement parlant désavantagé.

4° - L'ostéochondrite survient sur une hanche normale

Ce fait est devenu classique depuis les travaux de KATZ (109). Les théories mécaniques développées par certains auteurs au début des années 60 ne sont plus admises actuellement (55,56,68).

5° - Association avec d'autres ostéochondrites

PASQUIE (49) rapporte 38 localisations d'ostéochondrite autres que la hanche sur 122 dossiers (31 % des cas), les plus fréquentes étant situées au niveau du scaphoïde tarsien, de la branche ischio-pubienne, du calcanéum.

Ces localisations ne semblent pas avoir de signification particulière (49,186). Cependant, pour DURIEZ (57), elles sont le témoin de l'existence d'un processus dystrophique épiphysaire généralisé.

6° - La maturation du squelette

Dans de nombreuses publications, l'existence d'un retard de l'âge osseux par rapport à l'âge chronologique chez des enfants atteints d'ostéochondrite primitive de la hanche a été signalé (89,103,186). Pour HARRISSON (103), la maladie de LEGG-CALVE-PERTHES se situe peut-être dans le cadre d'une perturbation générale de la croissance et du développement du tissu chondral. Pour BOHR (89), il ne semble pas y avoir de corrélation entre le retard de la maturation osseuse et la durée de la maladie.

▷ *L'ACCIDENT VASCULAIRE*

L'ostéochondrite primitive de la hanche est une maladie dont l'origine est *vasculaire :*

elle correspond au développement d'une *nécrose*, de volume variable mais le plus souvent partielle, atteignant *l'épiphyse fémorale supérieure*, conséquence d'une *ischémie par interruption vasculaire*, phénomène déjà soupçonné par LEGG en 1918 (64,65).

1° - Les preuves du mécanisme pathogénique

a) Tous les travaux anatomiques et en particulier ceux de TRUETA (33,34), OGDEN (23) et CHUNG (5), soulignent le caractère *précaire* de la vascularisation épiphysaire entre 4 et 8 ans.

b) Les coupes histologiques (JONSÄTER-61 et PONSETI-71) révèlent toutes et sans exception l'existence de *zones d'os nécrotique* alternant avec des zones où la trabeculation est encore vivante.

c) Les travaux expérimentaux montrent qu'il est possible d'obtenir chez l'animal des nécroses osseuses ischémiques très semblables à l'ostéochondrite, par *ligature d'un ou plusieurs pédicules épiphysaires*. Il est démontré qu'un arrêt vasculaire de 12 heures provoque la perte des ostéocytes, tandis que la lignée germinale du cartilage de croissance exige au moins 6 jours d'ischémie (59,62,75, 76,84).

d) Les explorations angiographiques fournissent les *preuves visuelles de l'interruption vasculaire*:

► RIGAULT et DEBRUN (118) rapportent leur expérience en 1970 (angiographies sélectives du système circonflexe postérieur) et constatent qu'il existe *au début de la maladie une interruption circulatoire sur le trajet de l'artère circonflexe postérieure*, à son croisement du bord supérieur du col fémoral.
Deux faits frappent les auteurs :

- ▷ le caractère *tenace* et l'aspect effilé "en rave" de la lésion vasculaire,
- ▷ la topographie, non seulement *locale* mais *régionale* de l'hypovascularisation (diminution du nombre et du calibre des branches collatérales des artères circonflexe postérieure, ischiatique et fessière).

► Plus récemment, THERON (120) et COURTIERE (91) réalisent des *angiographies super-sélectives* de l'artère circonflexe postérieure : au début de la maladie, ce système vasculaire est interrompu dans son trajet le plus menacé, c'est-à-dire *à son entrée dans la capsule articulaire, en arrière et près du bord supérieur du col fémoral*. Le système circonflexe antérieur est très frêle, ne semblant pas pouvoir apporter une suppléance suffisante.

► Les phlébographies trans-osseuses trochantériennes pratiquées à un stade précoce mettent en évidence une *stase veineuse*, aussi bien locale que régionale (174).

2° - Les caractères de l'oblitération artérielle

L'oblitération aiguë par thrombose ou embolie paraît invraisemblable sur un système vasculaire jeune. Par contre, une interruption vasculaire *d'intensité VARIABLE INTERMITTENTE et REPETEE* est à évoquer devant :

a) *une fréquence plus grande chez les garçons* que chez les filles (généralement moins turbulentes).

b) Des exemples typiques d'ostéochondrites observées brutalement après un effort prolongé, une marche forcée, une activité inhabituelle, l'apparition d'une douleur aiguë, tenace, précise, marquant le début de l'affection.

c) La reproduction expérimentale de l'ostéochondrite est *difficile* et nécessite chez l'animal (chiot) un clampage de l'artère circonflexe postérieure effectué à *deux reprises*, à quelques jours d'intervalle (59,84).

d) Les divers aspects cliniques confirment la *variabilité de l'agression vasculaire :*

- dans son intensité, illustrée par des formes d'évolution très rapide ou régressive,
- dans son étendue sur un secteur ou sur la totalité du noyau, ce qui conditionne la gravité définitive (45).

3° - Les causes de l'interruption vasculaire

Deux mécanismes sont généralement avancés, mais sans certitude absolue, pour expliquer les causes de l'interruption vasculaire :

a) le traumatisme

Un traumatisme minime et répété serait à l'origine du spasme vasculaire observé sur le territoire de l'artère circonflexe postérieure. Les travaux anatomiques et angiographiques (5,23,91,120) ont mis en évidence la précarité des vaisseaux épiphysaires supérieurs issus de l'artère circonflexe postérieure lorsqu'elle sous-croise le col fémoral. Ils sont menacés par la mise en abduction-rotation interne, s'accompagnant d'une tension excessive et répétée des muscles abducteurs et rotateurs internes qui entourent la circonflexe postérieure à son origine. La traversée du canal sous-pyramidal, puis la position latéro-cervicale des vaisseaux sont également des zones exposées.

On retrouve ici les conditions anatomiques d'une *compression ou d'un étirement sub-aigu à l'origine d'une baisse du flux vasculaire* (91).

b) La synovite aiguë transitoire

Une relation entre l'ostéochondrite et la synovite aiguë transitoire est communément admise (62,57,100). Quelle que soit la nature exacte de cette affection, il apparaît qu'elle comporte un épanchement intra-articulaire. On sait par ailleurs qu'une hyperpression intra-articulaire, expérimentale chez le chien, est capable de provoquer un arrêt circulatoire et une ostéochondrite. Même modéré, cet épanchement peut être à l'origine d'une hyperpression lors de la mise en charge de l'animal et déterminer une *ischémie transitoire* (57).

II - ANATOMIE PATHOLOGIQUE ET PHYSIOPATHOLOGIQUE DE L'OSTEOCHONDRITE

Une des caractéristiques essentielles de la maladie de LEGG-CALVE-PERTHES est d'évoluer selon un programme pré-établi, stéréotypé et prévisible à l'avance si l'on tient compte des divers facteurs vasculaires et mécaniques et de la physiologie de la croissance (71).

Il est désormais bien établi que c'est un *état d'anémie aiguë* qui est à l'origine de la maladie.

A partir de cette lésion initiale, nous nous proposons d'étudier le développement du processus ischémique et son retentissement sur le noyau céphalique et le squelette environnant.

WALDENSTRÖM (124) est le premier en 1926 à individualiser radiologiquement le cycle évolutif de l'ostéochondrite. Avec les divers travaux menés dans les années 50 par TRUETA (33) et les premières biopsies à l'aiguille réalisées par JONSÄTER (61) et PONSETI (71), l'évolution anatomique des lésions est précisée. Plus récemment, MIZUNO et HIRAYAMA (67-études expérimentales), JENSEN et LAURITZEN (60-études nécropsiques) et INOUE-FREEMAN (59-travaux expérimentaux et biopsies à l'aiguille réalisées sur des enfants atteints d'ostéochondrite) apportent leur contribution à l'étude du cycle anatomo-pathologique de la maladie.

1° - Le cycle anatomo-pathologique de l'ostéochondrite

Issue directement des recherches histologiques (61,67,71), une *évolution cyclique, constante et schématisée en trois STADES* caractérise la maladie. L'aspect histo-pathologique de chacun des stades est parfaitement individualisé.

1.1 Le stade initial

► Débutant 6 à 18 mois après l'agression vasculaire, le stade initial est caractérisé par l'existence d'une NECROSE OSSEUSE EXTENSIVE frappant les travées du noyau épiphysaire et les couches cartilagineuses profondes de la tête fémorale.
La prolifération osseuse du noyau céphalique s'arrête et il n'existe *aucune réaction inflammatoire ou hémorragique.*
Une prolifération cartilagineuse est souvent observée au sein de *l'os métaphysaire qui présente quelques irrégularités.*

► *L'aspect macroscopique de la tête fémorale est le plus souvent normal,* de même que celui du cartilage articulaire. Cependant MIZUNO (67) signale qu'il existe parfois de petits défauts de sphéricité de la tête et que des plages de dégénérescence sont observées de temps à autre dans les couches profondes du cartilage articulaire.

► *La synoviale articulaire* est hyperhémiée, épaissie, proliférative et hypersécrétante. La nature exacte de sa réaction, primitive ou secondaire aux besoins accrus du tissu osseux ischémique est encore imprécise.

A cette phase de mort cellulaire succède une phase d'intense activité.

1.2 Le stade intermédiaire (photographies pages 130-131)

►Encore appelé stade de fragmentation ou mieux de *désintégration*, il est essentiellement caractérisé par l'existence de phénomènes de RESORPTION DES TISSUS OSSEUX NECROSES : un important contingent de bourgeons charnus et vasculaires envahit le noyau osseux épiphysaire. Une intense *réaction ostéoclasique* se développe. Elle est à l'origine de la disparition progressive de la totalité du tissu osseux nécrotique et laisse place à un *processus d'ossification enchondrale atypique* donnant naissance à des tissus néoformés (67) de nature fibreuse ou cartilagineuse. Les tissus fibreux sont à leur tour résorbés et les dépôts cartilagineux serviront de moule à la reconstruction osseuse.
C'est la phase la plus longue de la maladie, s'étalant sur plusieurs mois voire plusieurs années.

►*Les altérations métaphysaires sont fréquemment observées* et se présentent sous la forme de *géodes* qui traduisent l'existence de "coulées" de tissus fibreux dans la métaphyse. Ces "coulées" entraînent avec elles des ilôts de plaque de croissance épiphysaire, *désorganisant ainsi l'architecture et la physiologie* de ce cartilage fertile (photographies pages 130-131 et figure 1 page 115).

►*Divers éléments peuvent à ce stade conjuguer leurs effets pour aggraver les lésions initiales :*

- le caractère itératif ou extensif de la nécrose osseuse,
- l'effet des contraintes mécaniques s'exerçant sur l'articulation et aboutissant à créer des micro-tassements par compression ou cisaillement.

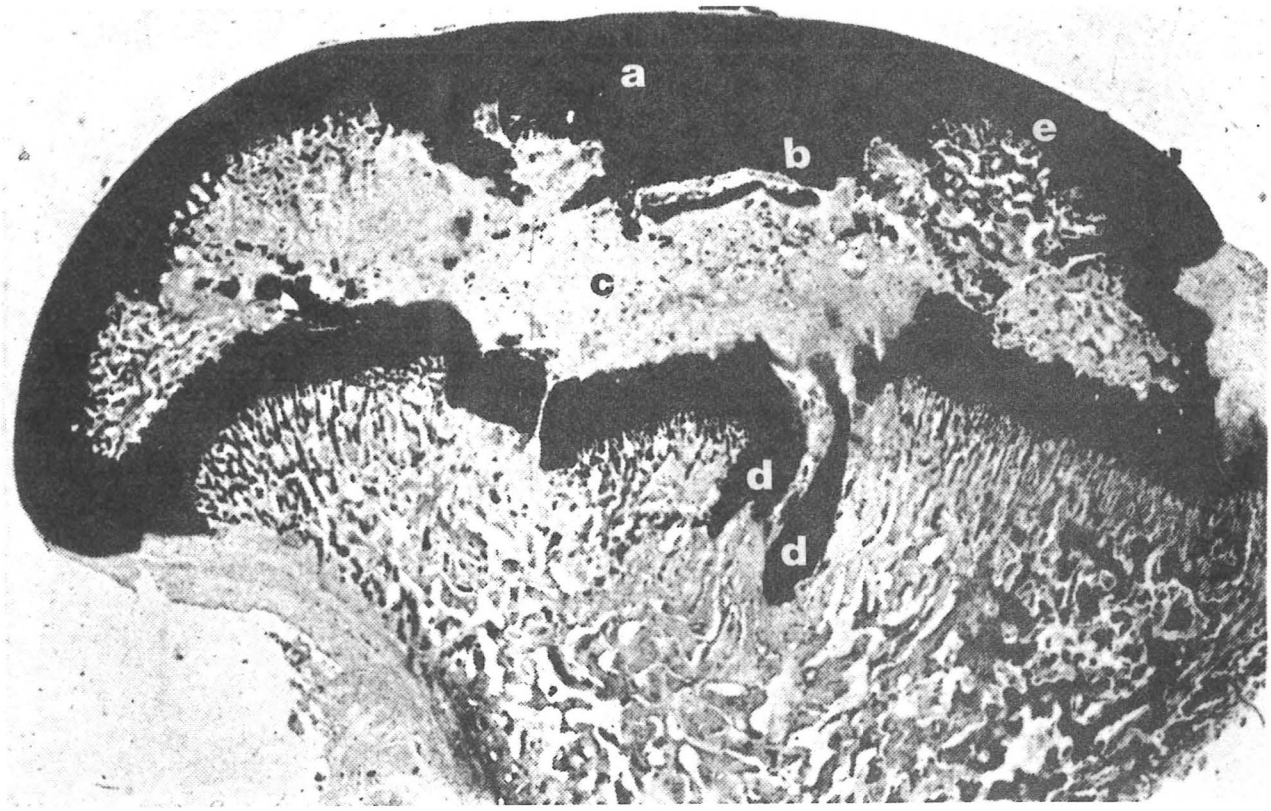

Fig 1 : Microphotographie d'une coupe de tête fémorale de chiot après infarcissement expérimental (d'après INOUE, FREEMAN ; 59).

Notez :
- *L'écrasement de la tête fémorale*
- *L'épaississement du cartilage (a)*
- *Les contours irréguliers du noyau épiphysaire (b) qui contient en son centre du tissu fibreux (c)*
- *Les "coulées" de tissus cartilagineux dans la métaphyse (d)*
- *Les plages de régénération osseuse à la périphérie du noyau osseux céphalique (e).*

1.3 Stade de réparation

Il est caractérisé par l'existence d'un processus LENT, D'OSTEOGENESE NORMALE, qui aboutit à la reconstitution du noyau épiphysaire.
Après résorption du tissu osseux nécrosé et des tissus fibreux néoformés pendant le stade intermédiaire, on voit apparaître un *processus d'ossification qui se développe à partir de l'ébauche cartilagineuse*. Les ilôts d'os nouveau s'agrandissent jusqu'à fusionner pendant que le noyau osseux tend à s'arrondir à sa périphérie.

► On retrouve, par conséquent, dans l'évolution de l'ostéochondrite, *les phases successives et obligatoires de toute réparation osseuse* (61,71) :

. formation d'os fibreux de réparation
. résorption de l'os nécrotique et du tissu fibreux
. édification d'os nouveau de structure normale.

► *Trois considérations fondamentales marquent l'évolution anatomique de l'ostéochondrite primitive :*

- le noyau et les tissus osseux nécrosés gardent leur solidité pendant le stade initial. Ce n'est que secondairement (stade intermédiaire ou de désintégration) que l'os nécrotique est résorbé puis remplacé par un tissu fibreux qui ne peut résister aux pressions mécaniques sans se déformer. La durée nécessaire à la constitution d'os nouveau est un facteur essentiel.

- L'atteinte de la chondrogenèse sur les couches profondes du noyau céphalique et sur le cartilage congujal est plus importante pour l'avenir que l'atteinte osseuse (27).

- Les phénomènes de reconstruction sont constants.
  La réparation vasculaire est formellement démontrée par l'angiographie (91,120) et la phlébographie (174).
  La revascularisation qui suit le stade de nécrose est à la fois locale (épiphysaire) et régionale (91).

Le *résultat final* apparaît donc étroitement lié à la *forme* et à la *position de l'ébauche cartilagineuse* avant qu'elle ne s'ossifie. Ceci laisse prévoir le rôle important que joue la *forme évolutive de la maladie et les thérapeutiques proposées.*

2° - Physiopathologie de l'ostéochondrite

Les conséquences de l'agression vasculaire qui caractérise la maladie de LEGG-PERTHES-CALVE sont *doubles :*

- locales, par entrave à *l'ostéogénèse* du noyau osseux céphalique,
- régionales, par altération de la *chondrogénèse*
  - de la plaque conjugale épiphysaire,
  - des couches cartilagineuses profondes du noyau céphalique.

L'étude de la physiopathologie de l'ostéochondrite est dominée par un certain nombre de notions qui permettent de comprendre parfaitement l'évolution anatomo-pathologique de la maladie. Parmi elles, deux méritent une attention toute particulière. Il s'agit de l'étendue des lésions ischémiques et de la signification des lésions métaphysaires.

2.1 L'étendue des lésions ischémiques

a) Dans l'épiphyse

Les travées osseuses du noyau céphalique sont ischémiées en partie ou en totalité.
Le cartilage céphalique adjacent, c'est-à-dire les couches les plus profondes du noyau cartilagineux, dépendant de la vascularisation osseuse, est également détruit.
Par contre, les couches cartilagineuses les plus superficielles, correspondant au cartilage articulaire et aux cellules germinales qui assurent la croissance du noyau osseux, sont nourries par inhibition à partir du liquide synovial.

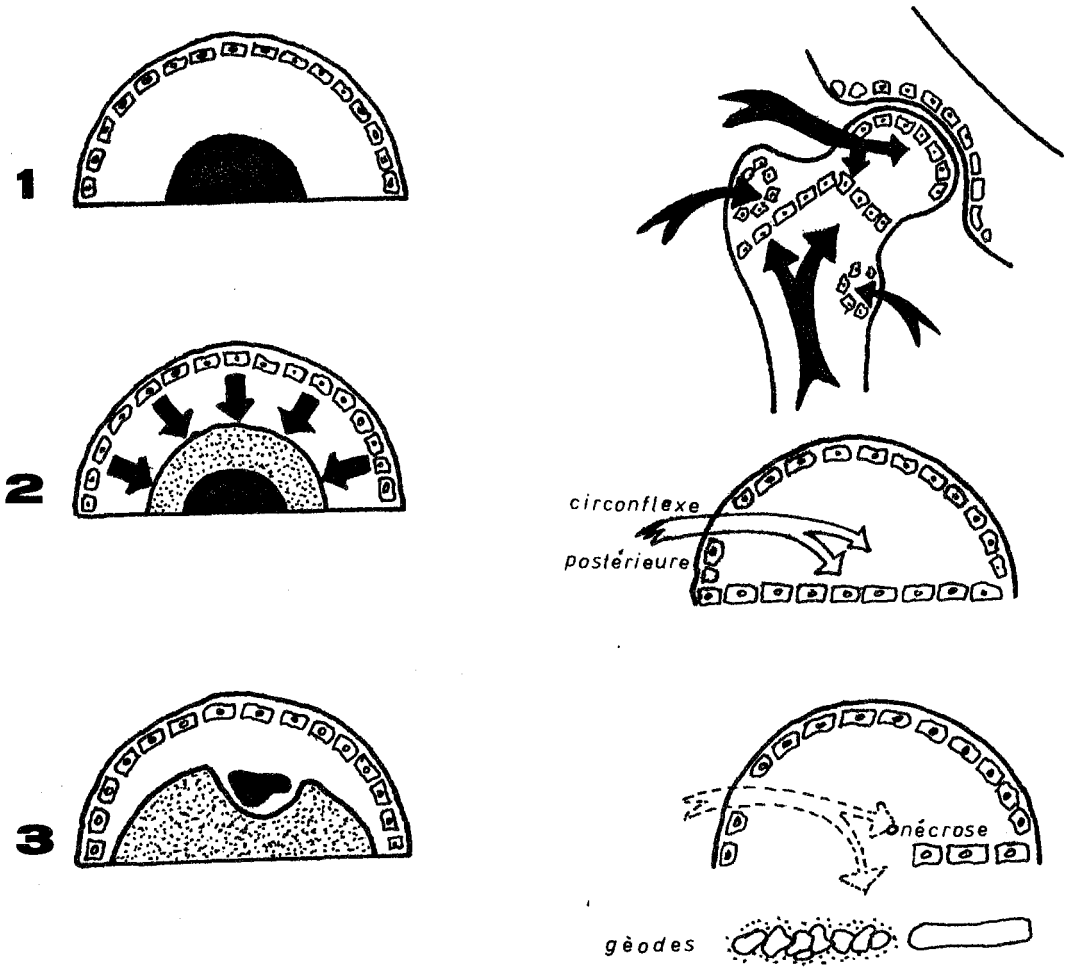

DANS L'OSTEOCHONDRITE (Fig. 2)

1°/ Les cellules germinales du cartilage épiphysaire sont intactes : elles ne sont pas vascularisées par l'artère circonflexe postérieure, mais sont nourries par la synoviale.

2°/ La régénération est donc possible.

3°/ La nécrose osseuse est progressivement englobée ou séquestrée par l'os nouveau.

DANS LES FORMES GRAVES (Fig. 3)

- *La lignée germinale du cartilage sous capital est parfois atteinte*
- *cela aboutit à une amputation osseuse métaphysaire correspondante (géodes).*

Cellules germinales

Os vivant

Os nécrosé

Ces couches sont donc respectées, mais elles ont perdu leur assise et le moule sphérique qu'elles forment est susceptible d'être *déformé* et *désorienté*.

Si l'ostéogénèse du noyau est momentanément détruite, *la chondrogénèse garde toute sa vitalité* et va participer à l'hypertrophie et à l'étalement du noyau. Cependant, la régénération est possible et la nécrose osseuse est progressivement englobée par l'os nouveau.

b) Sur la plaque conjugale épiphysaire

Les cellules germinales ont la même vascularisation que le centre osseux du noyau. Leur atteinte va déterminer un arrêt ou un retard de croissance et des modifications importantes de la métaphyse osseuse directement dérivée de la plaque conjugale.

La désorganisation de la plaque de croissance épiphysaire est à l'origine de la déformation et de l'élargissement du col. *Ces faits caractérisent les formes graves* dans lesquelles les lésions ischémiques semblent extensives.

Dans ces circonstances, la nécrose osseuse peut atteindre la région métaphysaire soit d'emblée, soit secondairement par un processus d'ischémie fonctionnelle aboutissant à la dérivation du courant sanguin métaphysaire vers le noyau osseux céphalique en voie de régénération. A ces phénomènes, purement biologiques, s'ajoutent les effets des contraintes mécaniques : une déformation de la tête fémorale aboutit à une transmission irrégulière des pressions sur la plaque épiphysaire, altérant encore sa fonction. On a là une illustration parfaite de *l'importance pronostique qu'il faut accorder aux lésions métaphysaires* (45,57,206-figures 2 et 3 page 120).

2.2 Valeur et signification des lésions métaphysaires

Réelles et précoces sur le plan histologique (comme nous l'avons vu), les lésions métaphysaires le sont également sur le plan radiographique. Certains signes (élargissement, décalcification linéaire) sont observés très précocément (126), pouvant accompagner ou même précéder l'apparition des signes radiographiques épiphysaires (101).

En plus de leur valeur diagnostique, WEISSMAN (126) observe que ces signes peuvent persister pendant tout le cycle évolutif de la maladie. En pratiquant des biopsies du col fémoral de part et d'autre du cartilage de conjugaison, PONSETI (71) constate que la désorganisation de la plaque de croissance est ancienne, car profondément enchassée dans la métaphyse. Les lésions épiphysaires correspondantes ont par contre un caractère récent : si la nécrose est bien présente, il n'existe aucun signe de résorption.

Les constatations de PONSETI et les observations de WEISSMAN et GILL (101) conduisent à penser que *la lésion primitive de l'ostéochondrite de la hanche siège sur la face métaphysaire du cartilage de conjugaison et évolue longtemps avant que de déterminer la nécrose du noyau épiphysaire* avec toutes ses particularités évolutives. Pour notre part, nous sommes volontiers enclins à suivre le raisonnement de ces trois auteurs.

► De telles constatations expliquent les bouleversements et les adaptations morphologiques observés dans l'ostéochondrite :

▷ *l'atteinte de la morphologie de la tête fémorale est le résultat de deux phénomènes :*

. déshabité et fragilisé par la résorption des travées osseuses nécrosées, le noyau céphalique se collabe. Les contraintes mécaniques asymétriques qu'il subit tendent à l'aplatir et l'ovaliser.

. La plaque conjugale et la base du noyau s'effondrent surtout dans le secteur antéro-supérieur. Une portion de la tête fémorale est ainsi découverte et échappe au moule cotyloïdien.

Ce double mécanisme peut être limité ou inexistant si l'ischémie reste très localisée.

▷ *La croissance de l'extrémité supérieure du fémur est perturbée :*

. Le ralentissement de l'activité de la plaque conjugale épiphysaire provoque une brièveté du col.

. L'issue de ce même tissu de croissance dans la métaphyse favorise l'élargissement transversal et circonférentiel du col.

. Le respect du cartilage sous-trochantérien surmonté de son noyau laisse apparaître une déformation progressive en COXA VARA.

Cette atteinte morphologique est quasi constante mais variable en intensité. Elle associe presque toujours à des degrés divers : un varus, un col court et trapu.

▷ *L'adaptation cotyloïdienne est rapide*

L'hypertrophie du noyau à sa partie antéro-externe

. écrase le cotyle
. augmente ses dimensions
. atrophie sa zone de couverture
. diminue sa profondeur.

Une réciprocité d'actions nocives s'installe entre la tête fémorale et le cotyle.
En replaçant le noyau fragile dans le moule cotyloïdien, les ostéotomies fémorales ou pelviennes ont l'avantage de limiter les séquelles morphologiques.

▷ *La période des séquelles*

Parvenues à la guérison, les lésions d'ostéochondrite laissent une empreinte séquellaire plus ou moins marquée, au niveau de la tête fémorale. Cette dernière est augmentée de volume : c'est la COXA MAGNA, conséquence directe d'une augmentation d'épaisseur du cartilage articulaire. Elle présente en outre un certain degré d'aplatissement : c'est la COXA PLANA, due à l'inégalité d'épaisseur du cartilage articulaire.

Ainsi, tous les intermédiaires peuvent s'observer entre :

. la "restitutio ad integrum" avec un noyau sphérique homogène, une congruence articulaire parfaite et un col fémoral d'allure normale,

. et la déformation définitive majeure qui associe une COXA MAGNA et PLANA débordant un cotyle évasé, peu ou pas congruent, avec un col fémoral raccourci, élargi et varisé, laissant la porte ouverte au développement d'une ARTHROSE grave et précoce.

3° - Signification anatomique des différentes phases évolutives radiographiques de l'ostéochondrite

Les stades successifs de l'évolution radiographique de l'ostéochondrite sont bien connus depuis les travaux de WALDENSTRÖM (123,124), JONSÄTER (61), EDGREN (46) et LAURITZEN (47).

Ainsi distingue-t-on :

- *un stade initial*, souvent marqué par un signe dominant et caractéristique : la *densification* ou mieux la *condensation*,
- *un stade de fragmentation* ou de *désintégration*,
- *un stade de réparation*.

Précisons que l'arrêt circulatoire, à l'origine de la nécrose de l'épiphyse osseuse (c'est-à-dire le fait pathologique initial) est *radiologiquement silencieux*.

Certains aspects méritent quelques commentaires et le rappel de leur signification.

3.1 Au stade initial

a) L'élargissement de l'interligne articulaire

Il représente un des signes précoces de l'ostéochondrite. Sa constatation sur une radiographie du bassin de face s'effectue en mesurant la distance qui sépare, à la partie inféro-interne de l'interligne, la tête fémorale du U radiologique.

Ce signe est le résultat de *l'accroissement du cartilage périphérique épiphysaire à fonction de croissance*, dont la vitalité n'est pas affectée par l'arrêt circulatoire. L'hyperplasie du cartilage fertile est la conséquence directe de l'arrêt de la croissance du noyau osseux ischémié.

Les études arthrographiques entreprises par KATZ (108), puis GERSHUNI et AXER (100) ont bien montré ces faits : *il n'existe aucune perte de contact entre les surfaces cartilagineuses de la tête fémorale et du cotyle*. C'est l'épaississement du cartilage périphérique fertile de la tête fémorale, d'ailleurs irrégulièrement réparti et bien souvent déformé qui est à l'origine de l'élargissement de l'interligne et de la protrusion de l'épiphyse en dehors du cotyle, expliquant ainsi l'EXCENTRATION si souvent observée et considérée à juste titre comme un signe de gravité (45). C'est une artère capsulaire inférieure à destinée polaire interne qui tient sous sa dépendance les remaniements à l'origine de l'excentration (91,120). Ce phénomène aboutit progressivement à créer un état d'*incongruence articulaire*. (figure 1 page 115).

b) La diminution de taille du noyau osseux

Elle semble être la conséquence de *deux processus* (57) :

. d'une part une lyse périphérique sous l'action des chondrocytes dégénérés et non résorbés,
. d'autre part le résultat de micro-tassements.

c) La densification du noyau osseux

La nécrose osseuse, phénomène purement cellulaire, n'a pas de traduction radiologique. *La densification ou condensation* traduit en fait *la première manifestation du phénomène de réparation.* La surcharge calcique du noyau est insuffisante pour expliquer l'augmentation de densité radiographique. Avec le rétablissement circulatoire qui suit l'ischémie de la tête fémorale, une couche d'os fibreux de réparation double l'épaisseur des travées nécrotiques épiphysaires. Il s'agit là d'une formation osseuse provisoire vouée à la résorption comme les travées nécrotiques (57).

3.2 Au stade de fragmentation (ou de désintégration)

Ce phénomène est la conséquence de la résorption ostéoclasique irrégulière de toutes les travées nécrotiques et de l'os fibreux qui s'y est fixé. Sa constatation ne doit pas être interprétée de façon pessimiste. Bien au contraire, il s'agit là de *l'amorce du processus de réparation.*

3.3 Au stade de réparation

Une ostéogénèse *lente* et *normale* conduit progressivement à la reconstruction épiphysaire.

1

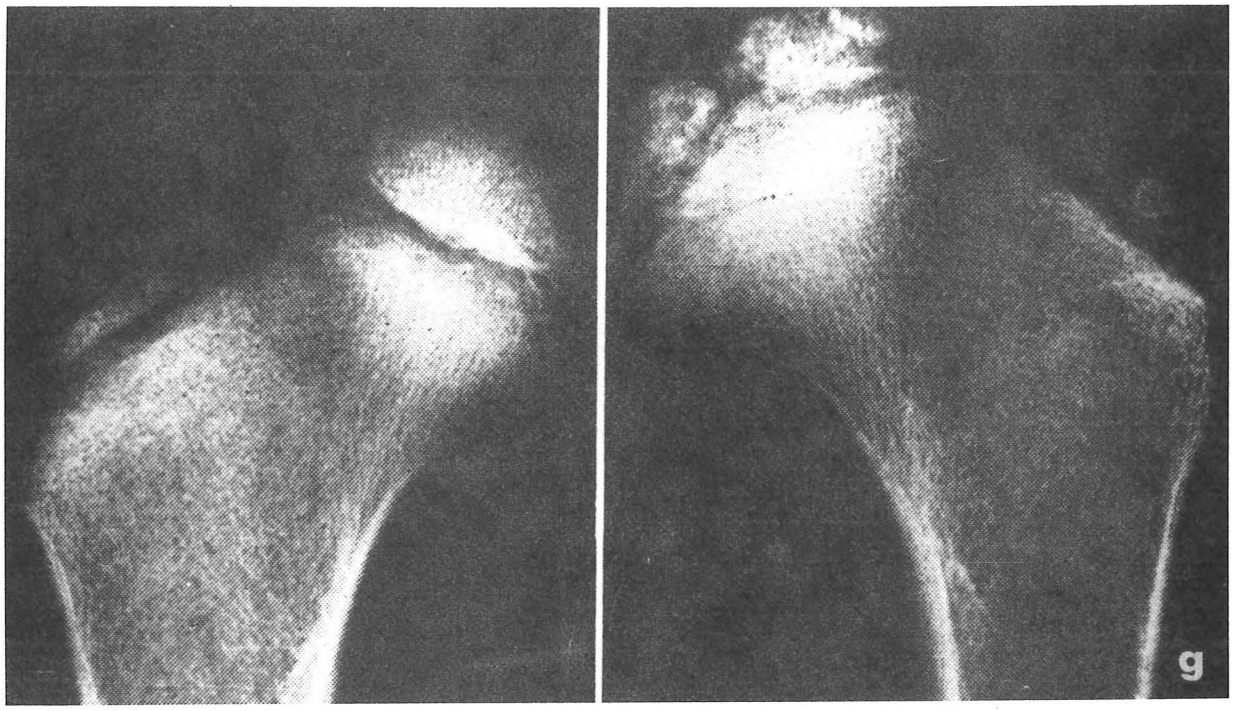

2

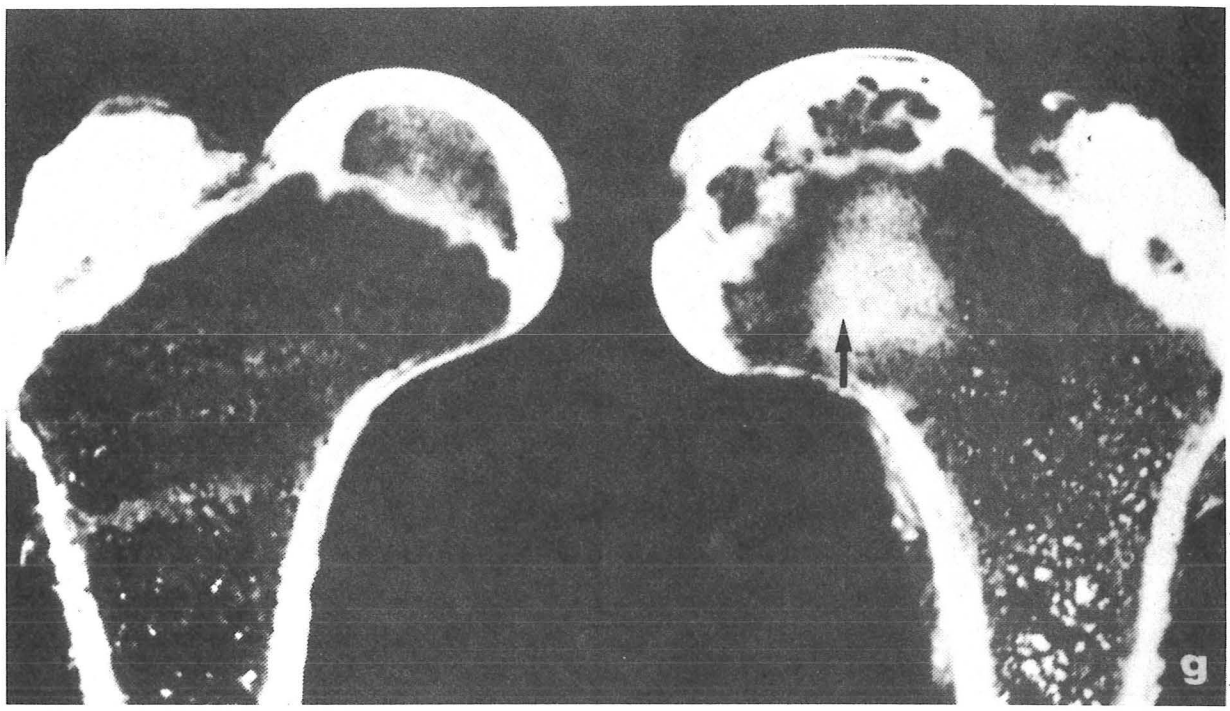

3

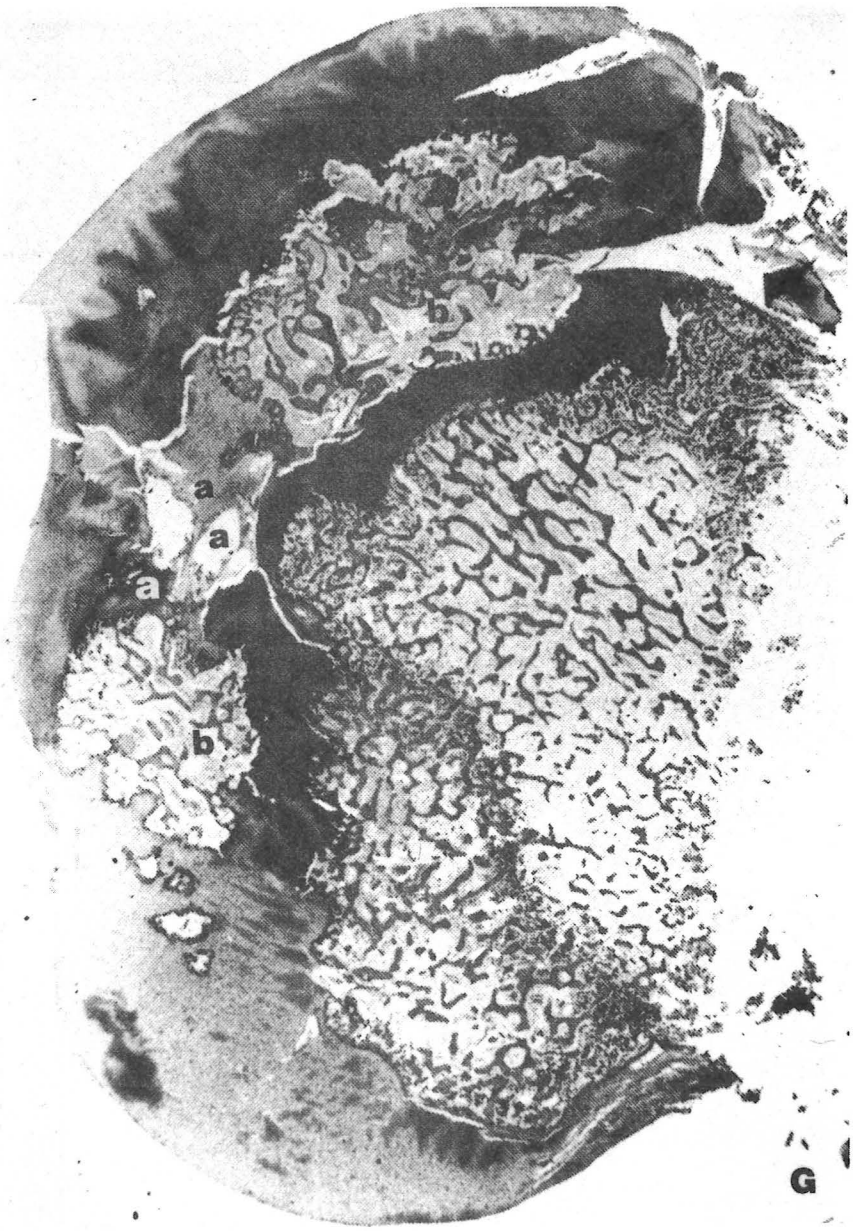

ASPECTS RADIOGRAPHIQUES et ANATOMIQUES DE L'OSTEOCHONDRITE
(Aspects post-mortem de la hanche gauche d'un enfant de 4 ans et 10 mois)
D'après LAURITZEN (60)

1/<u>Aspect radiographique</u> : (stade de fragmentation)
La tête fémorale gauche est aplatie, ses contours sont irréguliers.
La trame osseuse métaphysaire semble normale.

2/<u>Aspect anatomique</u> : (coupe frontale)
Notez l'aplatissement et l'augmentation de volume (Coxa magna) de la tête fémorale. La métaphyse renferme une zone claire (→) située à proximité de la plaque conjugale : l'os spongieux a été remplacé par du tissu adipeux.

3/<u>Aspect microscopique</u> (X3) - Totalité de la tête fémorale -
Le noyau épiphysaire contient des ilots et des travées de tissus cartilagineux et fibreux (a) ; la structure osseuse est irrégulière (b).

III - CONCLUSIONS

Les notions fondamentales qui viennent d'être exposées indiquent dans quelles perspectives se situent les *diverses modalités thérapeutiques* et quelles en sont les limites.
Elles permettent en outre de donner de l'OSTEOCHONDRITE PRIMITIVE une *interprétation étiologique et pathogénique cohérente*.
Cependant, des élements troublants ou discordants nous obligent à situer la maladie dans un cadre dont les frontières dépassent celles de la simple théorie vasculaire.

▷ *Les modalités thérapeutiques :*

► *Leur but* est d'obtenir une réparation dans de bonnes conditions avec une durée si possible abrégée.

► *Les traitements conservateurs* visent uniquement à éviter la déformation de l'épiphyse en la maintenant en bonne position et hors d'appui dans son "moule cotyloïdien" pendant sa longue période de fragilité.

► *Les traitements chirurgicaux* ont le même but mais ils espèrent accélérer le processus de réparation grâce notamment à l'hypervascularisation provoquée par l'ostéotomie fémorale.

▷ *L'interprétation étiopathogénique*

► *Les certitudes :*

. La maladie de LEGG-CALVE-PERTHES est une dystrophie épiphysaire dont *l'origine vasculaire est indiscutable*.

. Il existe une *relation étroite* entre la nécrose épiphysaire et l'interruption vasculaire portant sur le système circonflexe postérieur, dans son trajet le plus menacé, dans la capsule articulaire.

. L'arrêt du courant circulatoire a sur le tissu osseux et sur le tissu cartilagineux des effets différents qui permettent de comprendre l'évolution anatomique et la symptômatologie radiologique :

- les lésions osseuses conduisent au diagnostic
- les lésions cartilagineuses préparent les séquelles.

. Les phénomènes de réparation sont *constants*.

► *Les motifs de perplexité :*

. On ne connaît pas actuellement la cause exacte de l'interruption vasculaire qui semble évoluer sur un mode sub-aigu et de façon itérative. Les facteurs mécaniques entrent-ils seuls en cause ou y a-t-il des anomalies anatomiques dans la vascularisation de l'épiphyse fémorale supérieure, susceptibles d'expliquer ou de favoriser l'éclosion de la maladie ?

. *La prédisposition liée au sexe* est-elle de nature endocrinienne ou génétique ?

. L'ostéochondrite n'est pas uniquement une affection de la hanche. *Il existe d'autres dystrophies épiphysaires semblables.*

. Quel est le rôle joué par le *retard de l'âge osseux* (et de la croissance) si fréquemment observé ?

La prise en considération de ces facteurs au caractère obscur et quelque fois déroutant incite à considérer l'OSTEOCHONDRITE comme une *maladie PLURIFACTORIELLE :*

Une chondropathie généralisée et latente (d'étiologie imprécisée) serait à l'origine d'une sténose des vaisseaux qui traversent le cartilage d'encroûtement pour assurer la croissance épiphysaire. Ainsi naîtrait l'induction du retard de l'âge osseux (retard de transformation du tissu cartilagineux en tissu osseux).

Certaines dispositions anatomiques ou des conditions pathologiques particulières (synovite transitoire par exemple) provoqueraient l'arrêt circulatoire. Ce dernier entraînerait une nécrose épiphysaire dans les points prédestinés où la vascularisation est précaire (épiphyse fémorale).

CHAPITRE IV

TRAÏTEMENT

"L'ostéochondrite Primitive de la Hanche guérit toujours mais lentement et bien souvent avec des séquelles sévères". PASQUIE.

Il ne faut jamais compter sur une guérison de qualité, en dehors de toute thérapeutique. C'est-à-dire que l'ostéochondrite diagnostiquée doit être impérativement traitée.

Le traitement se doit d'être :

- PRECOCE, et
- PROLONGÉ.

Le but essentiel à atteindre en fin d'évolution est une hanche *aussi normale que possible*, seul garant d'un résultat de qualité et durable.

Les techniques chirurgicales modernes, nées dans les années 60 permettent de réduire notablement la durée d'évolution de la maladie (toujours longue) minimisant du même coup les problèmes d'hospitalisation, de réparation, et de scolarité naguère, préoccupants.

I - LE TRAITEMENT ORTHOPEDIQUE

Ce traitement se propose d'obtenir *la mise en décharge de l'articulation* durant la phase de destruction et le début de la reconstruction.

Sa principale qualité est d'être non agressif.

Le principe général consiste, durant la période de fragmentation, à soustraire la tête fémorale à l'action des pressions qui s'exercent sur elle, tendant à la déformer.

La reconstruction du noyau fémoral s'effectue alors dans de bonnes conditions.

Il ne s'agit pas d'immobiliser, mais de supprimer, *les 2 contraintes mécaniques de charge qui pesent sur la tête fémorale :*

▷ Le poids du corps, très amplifié dans la station unipodale.

▷ L'activité tonique des muscles appendeurs de la hanche.

En pratique le traitement orthopédique doit concilier *3 IMPERATIFS :*

1°) La suppression de l'appui par la mise en décharge

2°) La suppression des forces musculaires par la traction continue

3°) Le recentrage de la tête fémorale par la mise en abduction (30°) et rotation interne (15°)

Si "La seule méthode orthopédique logique est la mise en Abduction" (J.G. POUS) toutes les solutions proposées, cherchent à harmoniser les 3 impératifs cités.

1° - L'abstention thérapeutique :

Basée sur la notion d'une affection bénigne, guérissant spontanément, ses partisans (213) recommandent le repos au lit uniquement en période douloureuse.

Cette méthode est actuellement tout-à-fait *condamnable* même en présence d'une forme parcellaire et de faible gravité.

Toutes les statistiques s'accordent à la considérer comme la plus forte pourvoyeuse de séquelles orthopédiques et de déformations invalidantes de la tête fémorale (173).

2° - Le repos au lit :

Décrite sous le terme de "Bed Rest", par les auteurs Anglo-Saxons, cette solution thérapeutique comprend *plusieurs aspects techniques :*

2-1 Le repos au lit simple (décharge simple)

Cette méthode réalise la SUPPRESSION DE L'APPUI par le décubitus qui décharge la hanche du poids du corps. La station debout et la marche sont interdites.

PIKE en 1950 (170) analyse 59 cas traités de cette façon. Il précise que les enfants sont attachés au cadre du lit et que les durées d'alitement s'étalent entre 1 et 5 ans ! Il juge ses résultats excellents...

En pratique une telle solution est difficilement réalisable, car jamais admise par l'enfant, et mal comprise par les parents. Elle n'est indiquée que pour de *très courtes périodes* (quelques jours) servant d'adjuvant à un autre type de thérapeutique (173).

2-2 Le repos au lit avec traction (décharge avec traction)

Ce procédé associe la SUPPRESSION DE L'APPUI par le décubitus et la SUPPRESSION DES FORCES MUSCULAIRES par la traction (160).

Le système de traction doit être :

► simple : traction collée dans le plan du lit et dans l'axe du membre.

► bilatéral : pour conserver l'équilibre du bassin

► adapté au poids du corps de l'enfant (pas supérieur au 1/IO du poids du corps).

La nécessité pour la tête fémorale de retrouver une bonne position de *centrage* (175) aboutit au perfectionnement ultime du système :

L'association de la traction à la mise en Abduction et rotation interne des 2 membres inférieurs.

C'est cette dernière modalité qui permet d'obtenir les *meilleurs résultats*, (173) lorsqu'un procédé orthopédique non ambulatoire est choisi (voir tableau 1 page 148).

2-3 Le décubitus avec Immobilisation Plâtrée :

Interdisant *par la contrainte*, toute tentative de marche, l'immobilisation plâtrée agit seulement par la SUPPRESSION DE L'APPUI.

Les techniques sont nombreuses et parmi elle, citons :

a) Le plâtre Pelvi Pedieux de WHITMANN :

Entravant complétement la marche, ce plâtre a cependant l'inconvénient de faire porter l'appui dû aux muscles fessiers sur une zone limitée et toujours la même de la tête fémorale (173).

b) le plâtre à hanches libres :

Type plâtre en "A", ou plâtre en "Δ" encore appelé "méthode du manche à balai" (154-155), ces appareillages ont l'avantage de laisser une certaine liberté de mouvement aux hanches.

c) Dans le même ordre d'idée, mentionnons, la "botte armée", sorte d'échasse unilatérale incompatible avec la marche (173).

Les résultats (173, 154, 155) sont dans l'ensemble médiocres et l'inconvénient majeur de ces méthodes est de favoriser l'enraidissement de l'articulation coxo-fémorale.

Outre une Immobilisation longue (plusieurs mois, ou même plusieurs années) , contraignante, réalisée la plupart du temps en milieu hospitalier, loin du cadre familial, ces 3 procédés peuvent être à l'origine de difficultés psychologiques et scolaires (47).

Ces éléments ont contribué à donner naissance aux méthodes ambulatoires.

3° - Les Méthodes ambulatoires

Nous rappelons içi trois méthodes

3-1 La chaise roulante :

Décrite par THOMASEN en 1955 et rapportée par

LAURITZEN, 20 ans plus tard la méthode de la chaise roulante est le résultat de deux constatations faites lorsque la *hanche est fléchie* (47) :

— l'action Coaptrice et compressive des muscles appendeurs de la hanche est réduite.

— La tête fémorale est entièrement recouverte par le cotyle, en particulier dans son secteur antéro-externe.

Installé sur sa chaise, l'enfant peut se déplacer seul. La station debout, l'extension des hanches et des genoux, sont interdites grâce à un jeu de sangles.

Sur 114 cas LAURITZEN (47) observe un peu plus de 80% de Bons ou d'Excellents résultats (voir tableau 1 page 148).

La durée de l'hospitalisation est dans la plupart des cas de 8 jours, mais la durée moyenne de la décharge atteint 22 mois.

3-2 Le Lit roulant :

Ce procédé n'est pas autre chose qu'un dispositif de traction continue adapté sur un chariot mobile spécial initialement conçu pour des poliomyélitiques (173).

L'indépendance qu'il procure est médiocre.

3-3 Les Appareils Orthopédiques de Marche :

Les appareils orthopédiques de marche, sans appui podal du côté malade réalisent une décharge qui est selon les cas :

- Totale ou partielle
- simple ou avec traction
- complexe, associant la traction à l'abduction ou la traction et la rotation interne.

Quel que soit leur type, ces appareils sont rarement utilisés, comme méthode unique de traitement (tout au moins en France). Leur port est presque toujours précédé d'une phase de décharge, simple ou avec traction, de durée variable, fonction de l'état clinique et radiologique de la hanche.(173).

Cette méthode offre plusieurs avantages :

- appareils amovibles,peu contraignants
- Traitement ambulatoire
- Reprise progressive de l'appui
- Vie active non pertubée.

a) *Les Attelles non plâtrées* :

Les premiers appareils décrits, suspendent la cheville du côté malade (le genou étant en flexion) par une sangle fixée à un ceinturon et imposent le port de cannes béquilles (173).

Changeant radicalement de méthode,HARRISON décrit en 1969 un appareil ambulatoire (avec cannes béquilles) maintenant la hanche malade en forte abduction, rotation interne et flexion. L'auteur observe une amélioration nette des quotients radiologiques par rapport à sa précédente série (154,155).

b) *Les Appareils plâtrés* :

En 1971 PETRIE et BITENC (168) rapportent

une expérience originale de traitement ambulatoire par appareillage plâtré des 2 membres inférieurs. Les hanches sont libres mais positionnées à 45° d'abduction et IO° de rotation interne par une barre intercondylienne. L'appui est autorisé avec une paire de cannes béquilles. La durée moyenne du traitement est de 19 mois, mais l'appareil doit être changé tous les 3 ou 4 mois. Les résultats sont bons dans 60% des cas.

c) *Les appareils à appui ischiatique* :

Ils réalisent une *décharge partielle*, mais efficace, et procurent à l'enfant *l'autonomie* et *l'indépendance*, dont il a besoin.

C'est cette catégorie d'appareil que nous utilisons dans le service d'orthopédie du Professeur BUTEL (la description détaillée du système et son utilisation sont rapportés pages 177 à 178).

Au fil des années, les appareillages se perfectionnent. Au simple appui ischiatique s'ajoutent, une traction dans l'axe du membre malade, puis la nécessité d'un recentrage, et l'importance de "l'effet moule" joué par le cotyle sur la tête fémorale aboutissent à la création de systèmes associant traction et abduction, ou traction et rotation interne.

► L'appareil de THOMAS ou HAMILTON :

Il est largement utilisé au cours des années 60 dans les pays Nordiques et Anglo-saxons (46, 47, 115), et c'est peut-être le plus connu. De son utilisation LAURITZEN (47) fait état de plus de 55% de Bons ou Excellents résultats (voir tableau 1 page 148).

► L'appareil de TORONTO :

Pour SALTER, cité par JUDET (159) qui le préconise, on réalise un appui parfait de la tête fémorale dans le cotyle avec une abduction à 50° des 2 hanches et un appui médian au sol. Les contraintes modérées exercées sur l'épiphyse supérieure du fémur aboutissent à sa régénération rapide.

► L'appareil de BOIS - LARRIS :

Inspiré du précédent, il représente probablement l'ultime perfectionnement des systèmes de décharge ambulatoire, associant la décharge (avec 30° d'abduction et 15° de rotation interne) et la traction axiale (175). L'inconvénient majeur de l'appareil est sa fragilité.

En outre, il peut être à l'origine d'une amyotrophie marquée en cas d'utilisation prolongée.

On peut toutefois reprocher aux appareils Orthopédiques de Marche les inconvénients suivants :

► Leur emploi ne s'applique qu'aux formes unilatérales

► Leur relative fragilité

► Le surmenage du membre inférieur sain

► Le risque de non utilisation.

La survenue d'une amyotrophie ou d'un enraidissement articulaire du membre malade doit être prévenu par une *rééducation* adaptée, prolongée et intensive (175).

	METHODES THERAPEUTIQUES	RESULTATS		
		BONS	MOYENS	MAUVAIS
	NON AMBULATOIRES			
1	Abstention	6 %	14 %	80 %
	Décubitus simple	20 %	55 %	25 %
	Décubitus avec immobilisation plâtrée	26 %	36 %	38 %
	Décubitus avec traction	30 %	48 %	22 %
	Résultat global immédiat (422 cas)	26 %	37 %	37 %
	Résultat global tardif (12 ans) (74 cas)	28 %	31 %	41 %
	AMBULATOIRES			
2	Chaise roulante (114 cas)	82 %	11 %	7 %
2	Appareil de THOMAS (82 cas)	57 %	11 %	32 %
3	Attelles plâtrées (60 cas)	60 %	31 %	9 %

Tabl. 1 : Résultats du traitement orthopédique

1 : d'après PREVOT et IMBERT (685 cas) (173)
2 : d'après LAURITZEN (47)
3 : d'après PETRIE et BITENC (168)

Dans l'ensemble le traitement orthopédique présente *deux inconvénients majeurs :*

☆ Il est long :

. I8 mois en moyenne pour PREVOT et IMBERT (173)
. supérieur à 2 ans pour TAUSSIG et HERIPRET (186)
. et CHARIGNON (141) rapporte des cas où il a dépassé 4 ans.

☆ Les résultats sont souvent décevants (Tableau 1 page148)

Parallèlement aux mesures orthopédiques, certains auteurs préconisent des *thérapeutiques supplémentaires* dont le but est d'accélérer le cycle évolutif de la maladie et de raccourcir la durée du traitement :

▶ - GOFF (150) en 1958 utilise une Tétracycline (Auréomycine) dans le but d'accélérer la croissance osseuse et le processus de guérison.

▶ - PONSETI et COTTON (72) en 1961 prescrivent, sans succès des hormones thyroïdiennes (triodothyronine)

▶ - ALTAV et GEIMER (127) en 1967 préconisent l'emploi des vasodilatateurs, avec semble-t-il un effet favorable sur la vitesse de régénération.

▶ - BERENYI (13C) en 1969 prétend favoriser la revascularisation de l'épiphyse fémorale en injectant dans l'articulation de la hanche des extraits d'huile de foie de morue...

▶ - Signalons que plusieurs auteurs (GUERITEE en 1959 et KRISTENSEN en 1963, cités par EDGREN-46) préconisent l'utilisation des hormones mâles, mais l'utilisation de telles médications aboutit à un arrêt prématuré de la croissance.

II - LE TRAITEMENT CHIRURGICAL

Depuis que la Maladie de LEGG - PERTHES - CALVE est individualisée de nombreux essais thérapeutiques ont été réalisés.

Ils ont tous *deux buts essentiels :*

- Améliorer la qualité du résultat final
- Réduire la durée de l'évolution

Avant 1930, la chirurgie est utilisée de façon sporadique et ce n'est qu'au lendemain de la deuxième guerre mondiale qu'elle prend son essort...

Les moyens chirurgicaux sont multiples et nous les envisageons sous *3 rubriques* :

- Les Méthodes autres que les ostéotomies
- Les Ostéotomies Pelviennes
- Les Ostéotomies Fémorales

1° - Les Méthodes autres que les ostéotomies :

Nous les regroupons autour des *6 chapitres :*

- Le forage avec ou sans greffe et l'enclouage
- l'excision du débord latéral de la tête fémorale
- L'épiphysiodèse du Grand Trochanter
- Les opérations de détente musculaire
- Les lambeaux pédiculés
- Les techniques d'exception.

1-1 Le Forage avec ou sans greffe et l'enclouage :

Ces techniques, surtout décrites par les auteurs anglo-saxons (133,136,139,148,167,171), mais également utilisées en FRANCE (131,132) ont un *triple but* :

- Détruire ou éliminer la zone de nécrose épiphysaire
- Ranimer la vascularisation de l'épiphyse
- Accélérer le processus de guérison.

a) Le Forage :

Il peut être réalisé *seul* ou *associé à une greffe*

L'abord de la hanche se fait :

- soit par la voie externe pure, à travers le grand trochanter, le geste restant strictement extra-articulaire (133, 148).

- soit par la voie d'Ollier (131) ou la voie de Smith Petersen (148) permettant un geste intra-articulaire.

▷ Le Forage simple :

Dès 1932, BOZSAN (133) préconise le forage épiphysaire. Passant à travers le grand trochanter, puis dans le col fémoral, il perfore la plaque conjugale épiphysaire pour atteindre

la zone de nécrose du noyau céphalique. Des radiographies per-opératoires guident son geste. Il opère 8 malades sans fournir d'informations sur les risques d'épiphysiodèse.....

En 1934 FERGUSON et HOWORTH (148) rapportent une expérience de 6 années avec 15 forages pratiqués à travers la face antérieure du col fémoral.

Trois conclusions se dégagent de leurs travaux :

- Inefficacité relative de la méthode sur la durée de la maladie
- Bons résultats dans 1/3 des cas seulement.
- L'existence d'épiphysiodèse chez les enfants jeunes.

▷ Le forage avec greffe :

Dans le but d'accélérer la survenue de la guérison, la greffe est proposée comme *geste complémentaire du forage*.

Deux techniques sont décrites :

- La greffe simple
- La greffe enchevillée.

▷ *La greffe simple :*

Pratiquée d'abord par HACKENBROCH en 1941 (153), cette technique est reprise en France par BERTRAND (131) en 1954.

Le forage s'effectue à la limite du cartilage d'encroûtement de la tête fémorale et se dirige vers le

sommet de l'épiphyse. De cette façon, le cartilage de croissance est respecté. Des greffons prélevés sur la crête iliaque sont introduits par les orifices de forage. Pour BERTRAND (131) la reconstruction de l'épiphyse s'obtient en six mois (gain de temps = 18 mois).

▷ *La greffe enchevillée :*

CAMARGO (136) en 1957 préconise une méthode de forage du col fémoral, avec extraction d'une cheville osseuse. Ce forage affleure la plaque conjugale épiphysaire, sans la perforer. Le greffon est alors enchevillé en sens inverse dans le tunnel osseux crée.

CATHRO (139) en 1963 défend le principe du forage épiphysaire suivi du curetage de l'os nécrotique. Le vide ainsi crée est comblé par des greffons enchevillés, prélevés aux dépens du col fémoral ou de la crête iliaque.

▶ *Les auteurs observent :*

► l'accélération de la vitesse de guérison,

► des bons résultats, seulement, si l'intervention est réalisée au stade initial de la maladie. Mais, les épiphysiodèses précoces sont fréquentes (132).

b) L'Enclouage :

Recherchant un effet de stimulation de l'apport vasculaire dans l'extrémité supérieure du fémur, PITZEN en 1951 (171), PETER en 1955 (167), et SALVO - LECARRE en 1957 (181) se font les avocats de l'enclouage cervico-céphalique. Après abord du grand trochanter, un clou métallique est introduit jusque dans l'épiphyse.

A l'origine d'un certain nombre *d'épiphysiodèses*, cette méthode est aujourd'hui *abandonnée*.

CHAPCHAL en 1965 (140) compare ses propres séries de forages, greffes ou enclouages avec sa série traitée orthopédiquement. Il n'observe aucune différence notable concernant la durée d'évolution et le résultat final.

SVOBODOVA et SVOBODA en 1967 (185) comparent les résultats de 105 malades traités par forage à ceux de 700 autres traités orthopédiquement. Avec un peu plus de 30 % de bons résultats, ils ne recommandent pas le forage comme méthode de choix dans le traitement de l'ostéochondrite.

1-2 L'excision du débord latéral de la tête fémorale :

Observant que le noyau épiphysaire nécrosé s'écrase parfois latéralement durant la période de fragmentation, présentant ainsi un débord latéral externe persistant, GARCEAU (149) propose en 1964 *l'excision du débord latéral de la tête fémorale* ("Bumpectomy"), celle-ci pouvant désormais retrouver sa place dans le cotyle.

Malheureusement, l'auteur ne fournit aucune information sur le traumatisme vasculaire que peut subir l'épiphyse pendant l'intervention et signale trois cas de myosites ossifiantes sur 21 hanches opérées.

Cette technique ne semble donc pas recommandable (47).

1-3 L'épiphysiodèse du grand trochanter :

Réalisée la première fois par LANGENSKIOLD en 1957 (cité : 46-47), selon la technique de PHEMISTER en 1933 (159), l'épiphysiodèse du grand trochanter permet de prévenir l'ascension du massif trochantérien et une trop grande détente du moyen fessier (46).

Il ne s'agit là que d'un *geste chirurgical palliatif :* on ne peut pas espérer une correction importante de la coxa vara.
En effet, si l'épiphyse fertile céphalique perd toute possibilité de croissance, il est illusoire d'attendre un redressement du col fémoral.

Cette méthode n'est plus qu'exceptionnellement utilisée.

1-4 Les opérations de détente musculaire

Destinées à lutter contre l'enraidissement de la hanche ou à prévenir les attitudes vicieuses, tout en facilitant le recentrage par les méthodes orthopédiques classiques, ces interventions (opération de VOSS , Ténotomie des adducteurs) ne raccourcissent pas le temps de réparation et ne sont que complémentaires de la mise en décharge.

Leurs résultats jugés, médiocres ou nuls les ont fait abandonner (132).

1-5 Les lambeaux pédiculés :

Observant de nettes différences de débit sanguin, dans la tête fémorale entre le stade initial et les stades suivants de la maladie, MATUMOTO et MIZUNO (66,165) proposent en 1965 une technique chirurgicale consistant en *l'insertion d'un pédicule capsulaire porte-vaisseaux dans le noyau épiphysaire.*

Cette méthode n'est utilisée que par ses auteurs (59).

1-6 Les techniques d'exception :

Rapportées par BERTRAND (132) en 1969, lors du Symposium de la SOFCOT, elles font appel :

- à des synovectomies (JUDET)
- à des séquestrectomies (BARCAT)
- aux butées (TAUSSIG)

Les résultats sont mauvais ou douteux et les auteurs y ont renoncé.

L'ensemble de ces 6 méthodes néglige un *point essentile*, facteur des mauvais résultats : *LE VICE DE CENTRAGE ARTICULAIRE.*

C'est à cet élément précis que s'attaquent les OSTEOTOMIES, dont l'emploi se répand rapidement à partir des années 1965-1967, entraînant du même coup la disparition des techniques chirurgicales que nous venons d'exposer.

2° - Les Ostéotomies Pelviennes :

2-1 L'ostéotomie innominée de SALTER :

Cette ostéotomie décrite en 1961 par SALTER (179) dans le but de corriger l'insuffisance de couverture cotyloïdiennne des luxations congénitales de la hanche est proposée par son auteur comme méthode thérapeutique de l'ostéochondrite juvénile en 1966 (75,76,180).

a) les Bases scientifiques de l'ostéotomie de SALTER :

La réalisation de nécroses épiphysaires expérimentales chez le jeune porc, et les études cliniques permettent à SALTER (75, 76) d'aboutir à des conclusions logiques : l'os nouveau en formation autour du noyau épiphysaire confère à la tête fémorale une *potentialité de remodelage.*

Si une excentration apparaît la survenue des déformations de la tête est inévitable.

En réalisant une ostéotomie innominée à un stade précoce (dès le stade de nécrose) on assure la couverture de la tête fémorale, en même temps que son centrage, dans le moule cotyloïdien.

Les possibilités de remodelage sont maintenues intactes. Ainsi, une *Prévention* des déformations épiphysaires est réalisée.

SALTER (180) préconise cette intervention lorsque la nécrose du noyau fémoral est totale et lorsqu'elle frappe les enfants âgés de plus de 6 ans. Il annonce 90% de Bons ou excellents résultats.

Il estime que le jeune âge (moins de 5 ans), les formes parcellaires, ou les déformations évoluées représentent des contre-indications.

b) Principes et technique de l'ostéotomie innominée :

▷ C'est une *ostétomie de REORIENTATION*. Le déplacement en bloc de la moitié inférieure du bassin, doit comprendre *deux mouvements fondamentaux :*

- le glissement

- le dévrillage (rotation externe), assurant ainsi la *couverture antéro-externe* du noyau fémoral.

▷ *En pratique :*

- le bassin s'aborde par voie de SMITH PETERSEN

- la section osseuse est en général facile, allant de la partie haute de la grande échancrure sciatique jusqu'au niveau de l'épine iliaque antéro-inférieure.

- le déplacement est difficile à réaliser : l'hémi-bassin inférieur est déporté en Avant en bas et en dehors. Ainsi est rétablie la couverture antéro-supérieure du noyau fémoral.

- Le maintien du déplacement est assuré par un greffon triangulaire encastré d'avant en arrière, et une broche (figure 1, page 158).

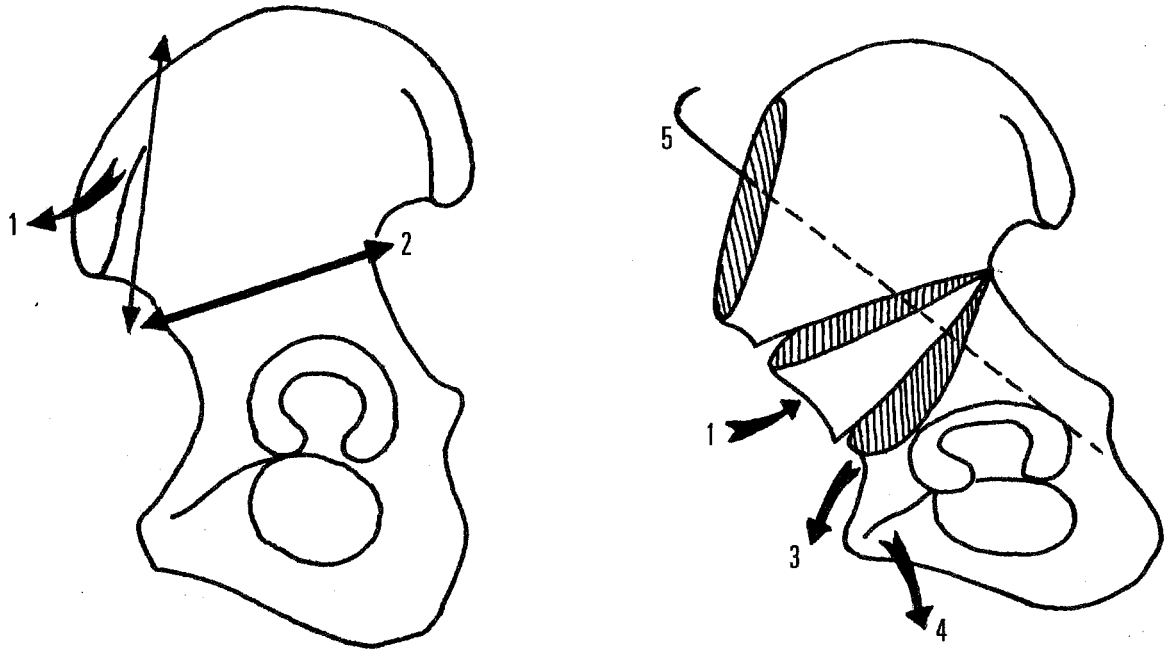

Fig.1 : OSTEOTOMIE PELVIENNE DE SALTER (179, 180)
(Intervention de réorientation du cotyle : bascule et dévrillage).

1 - Greffon
2 - Siège de l'ostéotomie
3 et 4 - Sens du déplacement : en avant, en bas et en dehors
5 - Broche de contention

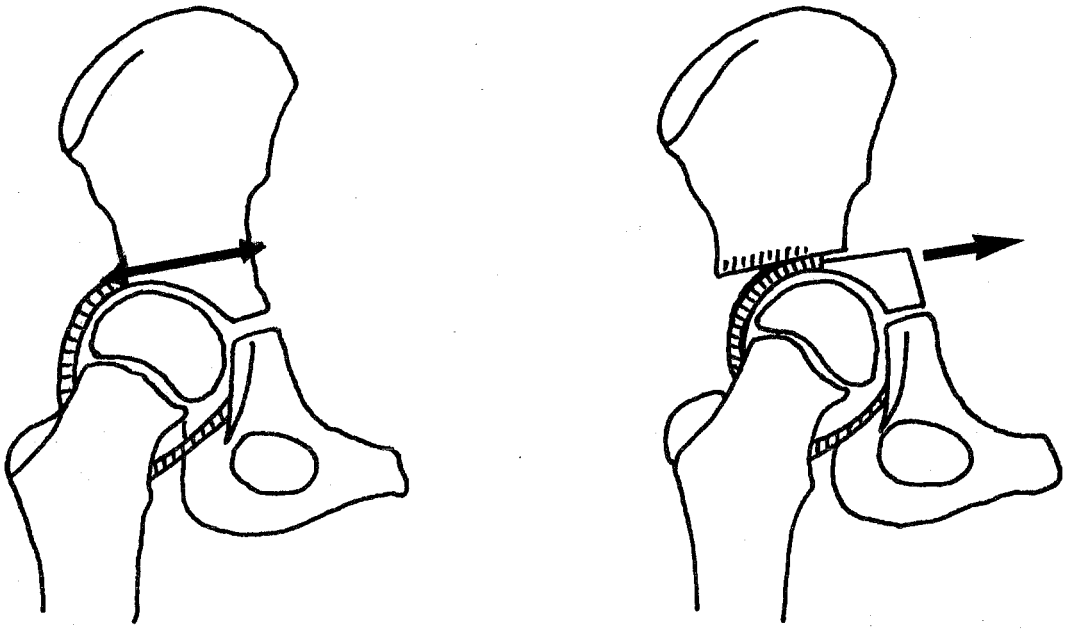

Fig.2 : OSTEOTOMIE PELVIENNE DE CHIARI (142)
(Intervention d'agrandissement du cotyle)

→ *Sens du déplacement de l'hémi-bassin inférieur*

- Une immobilisation plâtrée post-opératoire de 45 jours (plâtre pelvi-pédieux) est nécessaire.

- Le Témoin Radiologique de la réussite de l'intervention est la disparition de "l'oeil" entre les branches ischio et ilio-pubiennes.

▷ *Cette ostéotomie :*

► reste malgrè tout limitée dans ses déplacements.

► provoque un effet d'écrasement de la tête fémorale (probablement néfaste).

► latéralise le cotyle (effet parasite)

► modifie le secteur de Mobilité

► allonge le membre inférieur.

► ne corrige pas l'antetorsion quand elle existe.

c) Les applications cliniques :

Pratiquée aux Etats-Unis par KRAIG et KRAMER (143, 144, 145) et en France par TAUSSIG, BERTRAND et RIGAULT (132), l'ostéotomie innominée ne semble pas avoir fait l'unanimité, malgrè l'enthousiasme de SALTER.

►► De réalisation difficile, l'ostéotomie de SALTER nous paraît devoir être réservée à certains cas particuliers, *comme complément de l'ostéotomie fémorale, en cas d'insuffisance cotyloïdienne persistante.*

2-2 La triple ostéotomie pelvienne :

Décrite par STEEL (184), elle augmente les possibilités de déplacement du cotyle par section supplémentaire des branches ischio et ilio-pubiennes.

Cette ostéotomie, préconisée par certains auteurs selon les capacités d'adaptation pelvienne (38) aboutit à une réorientation et à une médialisation du cotyle.

Nous n'en avons pas l'expérience.

2-3 L'ostéotomie de CHIARI :

Préconisée par CHIARI en 1968, cette ostéotomie (142) est une *intervention d'AGRANDISSEMENT*. Après section du bassin à l'aplomb de la capsule, on réalise une importante translation interne de l'hémibassin inférieur portant le cotyle. Le noyau céphalique est recouvert, et c'est par l'interposition de la capsule que le cotyle est agrandi.

Il s'agit en fait d'une *ARTHROPLASTIE*.

En contre-partie, l'intervention *déstabilise légèrement la hanche* par la verticalisation du fragment inférieur du bassin (figure 2, page158).

► Pour RIGAULT (54), cette opération ne doit vivre que des contre-indications des deux premières.

► Pour d'autres auteurs (38), l'intervention de CHIARI doit être appliquée lorsque la *chirurgie de recentrage est dépassée*, c'est-à-dire lorsque la tête fémorale est déformée (elliptique ou ovoïde) ou étalée, sans espoir de voir réapparaître un interligne concentrique et congruent. C'est *l'indication de traitement des séquelles*.

3° - L'ostéotomie fémorale

Dans le traitement de l'ostéochondrite de la hanche, l'histoire de l'ostéotomie fémorale débute en 1924 avec CAAN (135) qui réalise quelques *ostéotomies de recentrage sur des formes séquellaires*. Cette chirurgie n'a d'autres buts que de corriger la malposition d'une épiphyse déjà très déformée.

En 1952, SOEUR et DE RACKER (182) proposent *l'ostéotomie trans-trochantérienne de varisation*. Elle leur permet de modifier le secteur d'appui de la tête fémorale et donc de soustraire la zone nécrosée aux contraintes qu'elle subit. Les deux auteurs observent qu'en modifiant les conditions statiques de la hanche, on influence l'ossification du noyau épiphysaire.

CRAIG et ses collaborateurs (143) en 1963 sont les premiers à pratiquer *l'ostéotomie sous-trochantérienne de dérotation fémorale*. Observant une antetorsion exagérée du col fémoral (56), leur intention est de mieux centrer l'épiphyse fémorale en augmentant sa couverture antérieure (en fait, on sait depuis KATZ (109), en 1968, qu'une antetorsion marquée du col n'est pas à l'origine de toutes les ostéochondrites). Dans le même temps, il font une remarque fondamentale : le délai d'obtention de la guérison est nettement diminué.

En 1965, AXER (128), suivant le raisonnement de CRAIG, publie les résultats de *12 ostéotomies sous-trochantériennes* (certaines de dérotation pure, les autres de varisation pure ou de dérotation-varisation). Il obtient, au terme d'une analyse objective, 9 bons ou très bons résultats et préconise une *ostéotomie associant dérotation et varisation*.

OSTEOTOMIE FEMORALE INTERTROCHANTERIENNE DE DEROTATION VARISATION

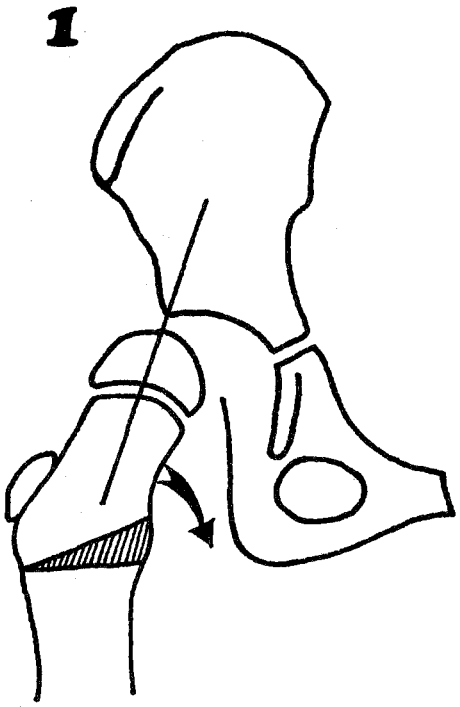

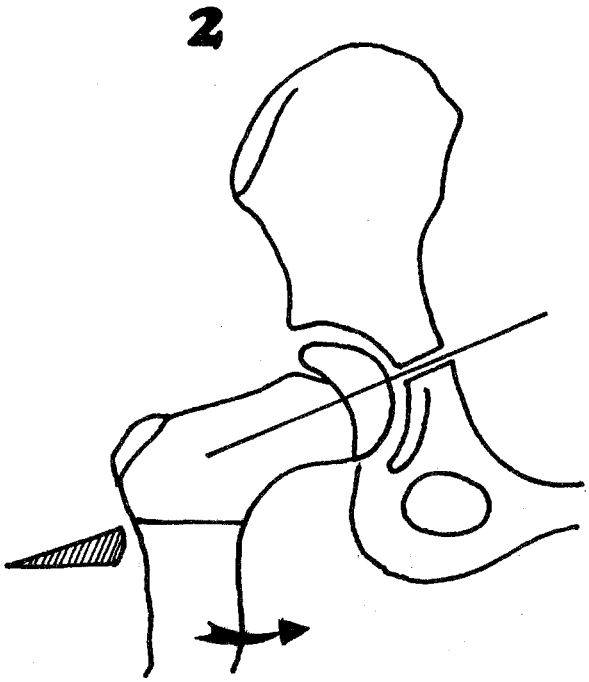

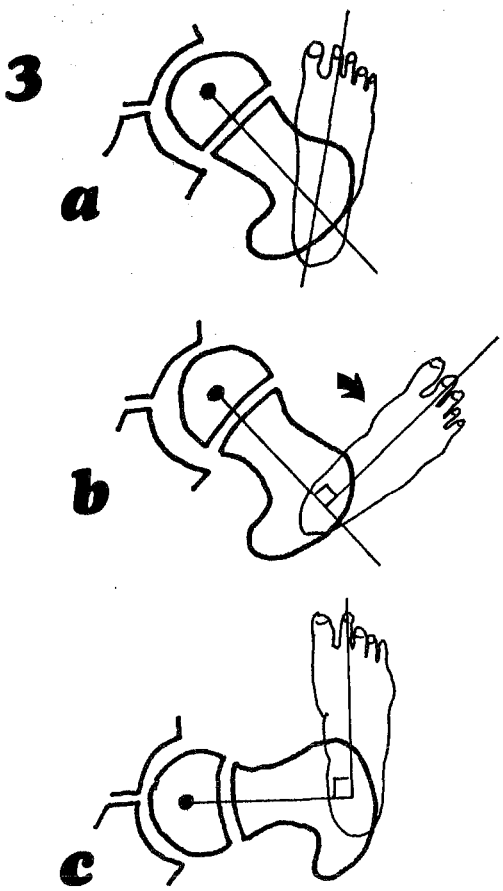

1 : EXCENTRATION : débord externe de la tête fémorale.

2 : VARISATION par exérèse d'un coin métaphysaire à base interne (recentrage dans le plan frontal)

3 : DEROTATION (recentrage dans le plan horizontal).

a) Excentration (débord antérieur de la tête fémorale)

b) Dérotation externe du fémur

c) Maintien en rotation interne par l'action musculaire (après dérotation).

Fig. 3

C'est au début de l'année 1964 que nous pratiquons les premières ostéotomies. CHARIGNON (14) analyse dans sa thèse, en 1971, les premiers résultats du service d'Orthopédie et, persistant dans cette voie, nous reconnaissons avec beaucoup d'autres auteurs (76,160,128,138,176), que *la qualité du résultat final exige un centrage parfait et permanent de la tête fémorale dans le cotyle.*

A la lumière des très nombreux travaux tant cliniques qu'expérimentaux effectués au cours des quinze dernières années, il apparaît que le geste d'ostéotomie a un *double effet :*

- un effet mécanique,
- un effet biologique.

3.1 L'effet mécanique de l'ostéotomie de dérotation-varisation

L'existence d'une excentration au cours de l'évolution d'une ostéochondrite est un phénomène *fréquent.* RIGAULT (176) l'estime à 35 % au vu des seules radiographies standard et à plus de 50 % après examen des arthrographies.

D'importance variable, *l'excentration est presque toujours synonyme d'évolution fâcheuse* (176) :

- elle allonge les délais de guérison,
- et explique, en grande partie, les déformations du noyau épiphysaire, responsables des mauvais résultats anatomiques.

Trois notions fondamentales sont à la base de l'effet mécanique de l'ostéotomie :

a) les déformations épiphysaires sont prévenues si la tête fémorale garde intacte ses potentialités de remodelage, c'est-à-dire si elle est entièrement recouverte et centrée dans le cotyle (SALTER - 75,76,180) ;

b) l'anteversion exagérée du col fémoral, si elle n'est pas à l'origine de toutes les ostéochondrites, peut par contre en constituer un élément évolutif péjoratif, si elle s'accroît, provoquant un débord antérieur de la tête fémorale (KATZ - 109) ;

c) les pôles antérieur et externe de la tête fémorale sont presque toujours atteints par le processus de fragmentation alors que les pôles postérieur et interne, intra-cotyloïdiens, sont épargnés (AXER - 128).

En somme, si l'on veut obtenir un résultat anatomique de qualité, *il est INDISPENSABLE de recentrer de façon stable la tête fémorale* en assurant la couverture cotyloïdienne de tous ses pôles. Ainsi on obtient une *répartition régulière des pressions* sur le noyau épiphysaire déformable (128,160,179,180) et *on diminue l'ensemble des contraintes* qui s'exercent sur le cartilage, favorisant alors sa *régénération*. C'est par l'intermédiaire du tissu cartilagineux que la maladie semble guérir.

En pratique, cela signifie que la seule ostéotomie valable d'un point de vue mécanique est celle qui associe *DEROTATION* et *VARISATION*, garantissant la couverture de la totalité du secteur antéro-externe de la tête fémorale (figure 3 page 162).

3.2 Effet biologique de l'ostéotomie

L'ostéotomie fémorale haute entraine un *remaniement vasculaire important*, non seulement au niveau de la zone de section, mais aussi sur toute l'extrémité supérieure du fémur.

D'ailleurs, pour TRUETA *toute ostéotomie métaphysaire provoque une prolifération interne des vaisseaux distribués sur le pourtour de la plaque conjugale.*

Les preuves de l'existence d'une "flambée" vasculaire, sous forme *d'HYPER-VASCULARISATION*, sont de deux ordres :

a) les preuves indirectes

On les trouve essentiellement dans l'étude des délais de guérison et de retour à une vie normale.

- CRAIG (143,191) observe qu'après ostéotomie, le remodelage de la tête fémorale et la guérison surviennent plus rapidement qu'après traitement orthopédique, autorisant le port précoce d'un appareil de décharge.

- AXER (128), dans sa première publication en 1965, note que les signes initiaux de régénération apparaissent en moyenne six mois après l'intervention (14,5 mois après traitement conservateur selon HEYMAN et HERNDON (157) en 1952) et que la guérison définitive est obtenue en 15 mois (moyenne).

- Pour RIGAULT (176), 70 % des hanches qui bénéficient de l'ostéotomie sont guéries au 24ème mois, contre un peu plus de 40 % si le traitement orthopédique est appliqué.

Seule une *revascularisation massive et prompte explique la reconstitution rapide de l'épiphyse.*

b) Les preuves directes

Elles reposent sur une série d'arguments, anatomiques ou angiographiques :

▷ *L'ostéotomie provoque une variation du flux sanguin osseux régional :*

Pour GUIDA, CIGALA et RICCIO (152), l'étude (au 20è, 40è et 60è jours post-opératoires) de la vascularisation de l'extrémité supérieure du fémur de chien après ostéotomie fémorale inter-trochantérienne démontre l'existence :

- d'un accroissement du réseau vasculaire au-dessus du foyer d'ostéotomie,
- d'une hypervascularisation nette du cartilage de croissance et du noyau osseux épiphysaire.

Ces constatations, évidentes, à proximité de l'intervention, s'estompent progressivement avec le temps.

▷ *L'effet de revascularisation n'est pas constant*

et peut ne pas se produire dans les formes très graves (aplatissement massif de la maquette cartilagineuse ou lésions extensives de la région métaphysaire - 176).

Toutefois THERON, par des artériographies sélectives post-opératoires n'a pas pû mettre en évidence cette hypervascularisation (120).

. Les remaniements vasculaires épiphyso-métaphysaires constatés au cours de l'évolution radiologique des ostéochondrites traitées par ostéotomie sont *INTENSES* et *RAPIDES* (4 à 6 mois). Particulièrement nets lorsque la maladie est traitée au stade initial ou au stade de fragmentation, ces modifications disparaissent lentement et sont peu marquées dès l'installation du stade de reconstruction. Cette "décélération" n'a pas de retentissement car la hanche peut être remise en charge dès la disparition des zones nécrosées, même si la reconstruction n'est pas parfaite (176).

▷ *L'action revascularisante de l'ostéotomie est d'autant plus marquée*

que son siège est plus haut sur le fémur (176-152), à proximité des zones fertiles. Un maximum d'efficacité est observé avec les *OSTEOTOMIES INTER-TROCHANTERIENNES*.

▷ *L'ostéotomie inter-trochantérienne réorganise et facilite le drainage veineux* (156),

levant aussi le dernier obstacle à la *REVASCULARISATION* et ceci dans un délai post-opératoire de 5 à 15 mois.

En somme, si l'ostéotomie fémorale de dérotation-varisation

- corrige les défauts de centrage
- et provoque une hypervascularisation régionale,

avec comme conséquences pratiques

- une diminution du temps d'immobilisation,
- un abandon plus précoce des appareils de décharge ambulatoire et un retour plus rapide à une vie active,

on pourrait cependant reprocher à LA VARISATION d'accentuer la tendance naturelle varisante de la maladie (180), mais les résultats à long terme ne confirment pas cette hypothèse.

Le Schéma Thérapeutique

Le schéma thérapeutique proposé depuis seize ans (1964) associe une *OSTEOTOMIE DE DEROTATION-VARISATION* à un *APPAREILLAGE DE DECHARGE AMBULATOIRE*.

C'est sous l'impulsion du Professeur BUTEL que ce schéma est conçu au début des années 60 et *son équipe est l'une des premières en France à proposer l'ostéotomie fémorale de dérotation-varisation* (1964).

Si l'ostéotomie de *recentrage* permet de *diminuer notablement la durée de la décharge, l'originalité* de la méthode repose sur son association à un *SYSTEME DE DECHARGE AMBULATOIRE très simple*.

Pour être réalisable dans la pratique et pour répondre aux espoirs de son promoteur, cette méthode de traitement à *deux composantes* doit avoir :

- DES OBJECTIFS PRECIS
- ET UNE STRUCTURE.

▷ *LES OBJECTIFS*

1° - Les buts et la raison d'être de la chirurgie :

- ► Recentrer l'épiphyse fémorale subluxée ou excentrée dans son moule cotyloïdien, en assurant du même coup sa bonne couverture acétabulaire.
- ► Accélérer la survenue du processus de revascularisation et donc de guérison.

2° - Par voie de conséquence, la chirurgie :

- ► diminue la durée d'immobilisation,
- ► autorise le port plus précoce d'un appareil de décharge,
- ► réduit la durée d'hospitalisation.

3° - Enfin, l'expérience montre que :

le remodelage et la guérison surviennent plus tôt et sont qualitativement meilleurs.

▷ *LA STRUCTURE*

Dans sa forme générale, le schéma thérapeutique adopté comprend *quatre phases principales :*

- la décharge avec traction pré-opératoire
- l'intervention
- l'immobilisation post-opératoire
- la décharge ambulatoire.

Aucun geste chirurgical ne saurait être entrepris sans un *bilan radiographique pré-opératoire*, comprenant (photos 1,2,3 page 191) :

- une radiographie du bassin de face
- une incidence de LAUENSTEIN
- un profil vrai des deux cols fémoraux
- des tomographies sont parfois utiles, mais nous ne les demandons en pratique presque jamais.

L'analyse précise des radiographies initiales permet de *prévoir les valeurs angulaires de dérotation et de varisation.*

Nous ne pratiquons pas de manière systématique l'épreuve de reposition en abduction en pré-opératoire (128,129,138), qui donnerait pour certains auteurs plus de précisions quant à la valeur angulaire de la varisation.

Nous n'avons pas l'expérience de l'arthrographie. Pour ceux qui la préconisent (176,138,108,100), son intérêt pronostic n'est pas négligeable car elle précise le retentissement de l'affection sur la forme de la maquette cartilagineuse en cours d'évolution.
Elle étudie également le développement du cotyle non ossifié et fournit ainsi d'utiles renseignements sur l'état de la congruence articulaire. D'après POUS (51), c'est une étape de choix dans les indications thérapeutiques.

I - LA DECHARGE PRE-OPERATOIRE

Elle est réalisée par *REPOS STRICT AU LIT* associé à une *TRACTION COLLEE BILATERALE* de 1 à 2 kilogrammes suivant l'âge de l'enfant, dans le plan du lit, les deux membres inférieurs en abduction à 40° environ. Une contre-extension par mise en déclivité légère du lit est nécessaire (photo A page 179).

Cette décharge dure habituellement 5 à 6 jours. Elle présente un *quadruple avantage :*

1° - elle *SUPPRIME* les phénomènes douloureux et les éventuelles attitudes vicieuses,
2° - elle *ASSOUPLIT* la hanche malade lorsque celle-ci est enraidie,
3° - elle permet l'*ADAPTATION* de l'enfant au milieu hospitalier,
4° - elle autorise la *PRISE DES MESURES* de l'appareil de décharge post-opératoire.

II - L'INTERVENTION

1° - Le matériel d'OSTEOSYNTHESE

Nous utilisons actuellement la *VIS-PLAQUE DE RIGAULT*.

► La vis-plaque :

De taille et de volume variables (4 tailles) selon l'âge de l'enfant, elle est constituée d'une portion trochantérienne et d'une portion diaphysaire. Le deuxième trou à partir du haut de la plaque est OBLIQUE. Il s'y engage une vis de moyen calibre, oblique en haut et en dedans, destinée à solidariser la diaphyse au col fémoral. Cette vis fait un angle de 130° avec l'axe diaphysaire.

► Les vis :

Trois types de vis sont utilisés pour couvrir toute la gamme des âges et des tailles des vis-plaques (photo B page 179).

Ce matériel comme ceux qui lui sont similaires répond aux *exigences de l'ostéosynthèse inter-trochantérienne chez l'enfant :*

- ménager les cartilages de croissance céphalique et trochantérien,
- solidité malgré la petite taille de l'os et l'ostéoporose,
- volume modéré,
- simplicité de mise en place,
- taille variable selon l'âge de l'enfant.

2° - L'installation

Après l'anesthésie générale et l'intubation endotrachéale, l'enfant est placé sur table ordinaire en *decubitus latéral strict*, bien calé avec un appui pubien et un appui sacré. Le dos du malade, parallèle au bord de la table,est le plus près possible de l'opérateur. Le membre inférieur opposé est fixé en flexion de hanche (45°) et de genou (90°). Le membre à opérer est dans l'axe du tronc, rectiligne, horizontal (grâce à un coussin) ou légèrement oblique (photo 1 page 181).

La préparation porte sur la totalité du membre inférieur et sur l'hémi-bassin qui sont enveloppés dans un grand jersey de hanche. Celui-ci est doublé au niveau du pied et collé sur toute la face externe de la cuisse. Le "draping" est celui utilisé habituellement pour toutes les interventions portant sur la hanche.

3° - L'opérateur et les aides

Placé du côté du dos du malade, le chirurgien a besoin :

- d'un premier aide (en face de lui),
- d'un deuxième aide (au pied du malade, pour le contrôle de la rotation),
- d'un instrumentiste.

4° - La voie d'abord

L'incision est postéro-externe. Sur une ligne joignant le sommet du grand trochanter à la tête du péroné. L'incision part du sommet du grand trochanter et descend sur une longueur de 12 centimètres. Après incision du fascia lata et dissection de la bourse séreuse trochantérienne, le vaste externe est décroché à 1 centimètre de sa crête d'insertion. Il est ensuite recliné vers l'avant. Le périoste est incisé, puis décollé à la rugine.

De cette façon, on *expose parfaitement* les régions *inter* et *sous-trochantériennes* (photo 2 page 181).

5° - L'ostéotomie

Pratiquée dans la *région inter-trochantérienne*, elle doit réaliser :

► une dérotation externe assurant la couverture de la zone nécrosée (presque toujours antérieure). Elle est souvent voisine de 25-30°. Elle doit être plus importante en cas d'anteversion exagérée.

► Une varisation modérée afin de couvrir la portion externe du noyau céphalique et de mieux centrer la hanche. *Elle doit atteindre 20 à 30°*. Au début de notre expérience, elle était modérée ; actuellement, elle n'est jamais inférieure à 30° (photos 3,4,5 page 183).

6° - L'ostéosynthèse

Une plaque de RIGAULT adaptée à la taille de l'os assure la contention du foyer d'ostéotomie. Une radiographie de contrôle (photos 1 et 2 page 193) vérifie :

- la qualité de la varisation et du centrage de l'articulation,
- et la bonne position de la plaque (photo 6 page 183).

7° - La plaie opératoire est fermée sur drainage aspiratif.

8° - La contention post-opératoire

Elle est assurée par un *plâtre pelvi-pédieux* (photo 7 page 183) ou une *traction collée bilatérale* (photo A page 179) à 1 ou 1,5 kilogrammes suivant l'âge de l'enfant. Le système choisi sera maintenu en place *45 jours*. Le choix du système est fonction :

- de la qualité du montage,
- de l'origine géographique de l'enfant,
- de l'âge de l'enfant. Habituellement, le plâtre est réservé au petit enfant et la traction collée bilatérale au grand enfant.

III - LES SUITES POST OPERATOIRES

Elles s'étendent du 1er au 45ème jour, temps théorique nécessaire à la *consolidation*.

► Des radiographies de contrôle pratiquées le lendemain de l'intervention (photo 3 page 193) et comprenant :

. un cliché du bassin de face,

. un profil du col fémoral

apprécient la qualité du montage.

► Les drains de Redon sont enlevés à la 48ème heure, les fils au 12ème jour.

► L'ablation du plâtre (ou de la traction) a lieu au 45ème jour. Un bilan clinique (mobilité) et radiographique (bassin de face, faux profil de LAUENSTEIN, vrai profil des deux hanches) est réalisé (photo 1 page 195).

L'enfant va pouvoir être mis en décharge ambulatoire...

IV - LA DECHARGE AMBULATOIRE

1° - L'appareil de décharge

Il est consituté d'un support métallique en forme de U dont les extrêmités sont solidaires d'une emboîture en plexiglas. La partie interne de cette emboîture se recourbe horizontalement vers le dedans pour réaliser un *appui ischiatique*. Une chaussure est installée dans la concavité du U où elle est maintenue par des lanières élastiques réglables, dont la fonction principale est d'exercer en permanence sur le membre une légère traction. A aucun moment, la chaussure ne peut être en contact avec le sol. A mi-hauteur, une sangle arciforme soutient le creux poplité. Précisons que le support métallique réglable en hauteur permet l'adaptation de l'appareil à la longueur du membre tout au long de la croissance. Enfin, ce système a l'avantage d'être léger et peu encombrant (photo A page 185).

2° - Le port de l'appareil

L'appareil doit être porté *de façon continue* pendant la journée et enlevé la nuit.

La hanche reste *LIBRE* pendant toute la durée de la décharge ambulatoire, évitant ainsi tout risque d'enraidissement de l'articulation.

Le port de l'appareil crèe une légère inégalité de longueur des membres inférieurs qu'il est indispensable de compenser, afin d'éviter qu'une bascule du bassin n'annule l'effet de couverture créé par la varisation (photo B page 185).

3° - La surveillance de la décharge ambulatoire

Elle est clinique et radiologique et s'effectue :

. au 3ème mois,

. au 6ème mois,

. au 9ème ou au 12ème mois suivant l'allure évolutive.

A chaque consultation, la mobilité de la hanche est notée, de même que le raccourcissement du membre opéré.

4° - L'ablation du matériel d'ostéosynthèse

Elle se fait habituellement entre le 3 ème et le 6 ème mois post-opératoires (photo 2 page 195).

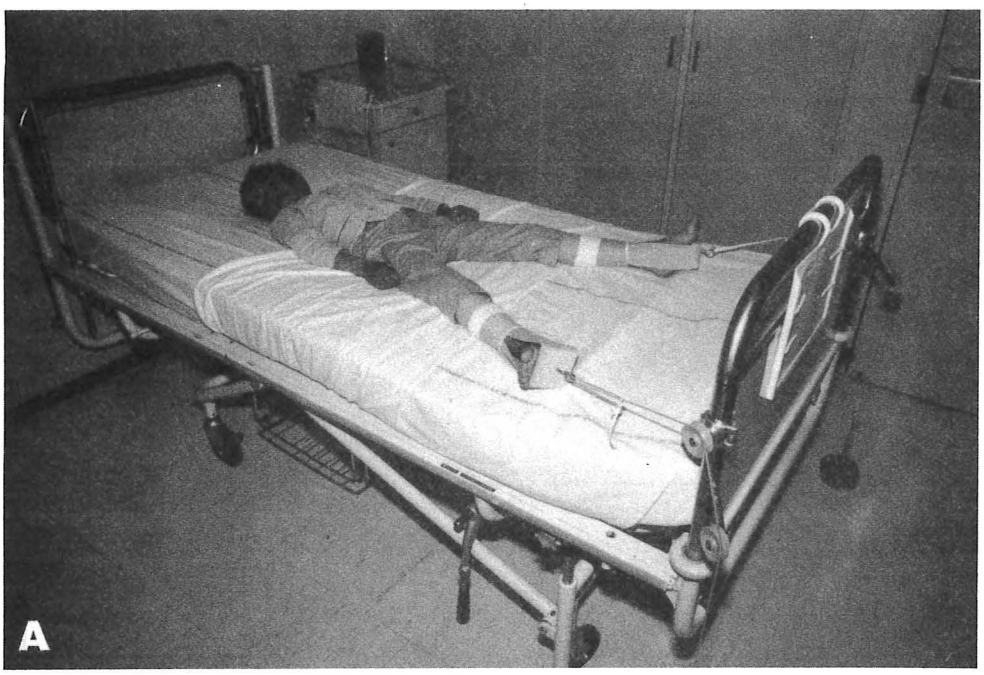

LA DECHARGE PRE-OPERATOIRE

- Traction collée bilatérale à 1 kg
- Les 2 membres inférieurs sont en abduction à 40° environ

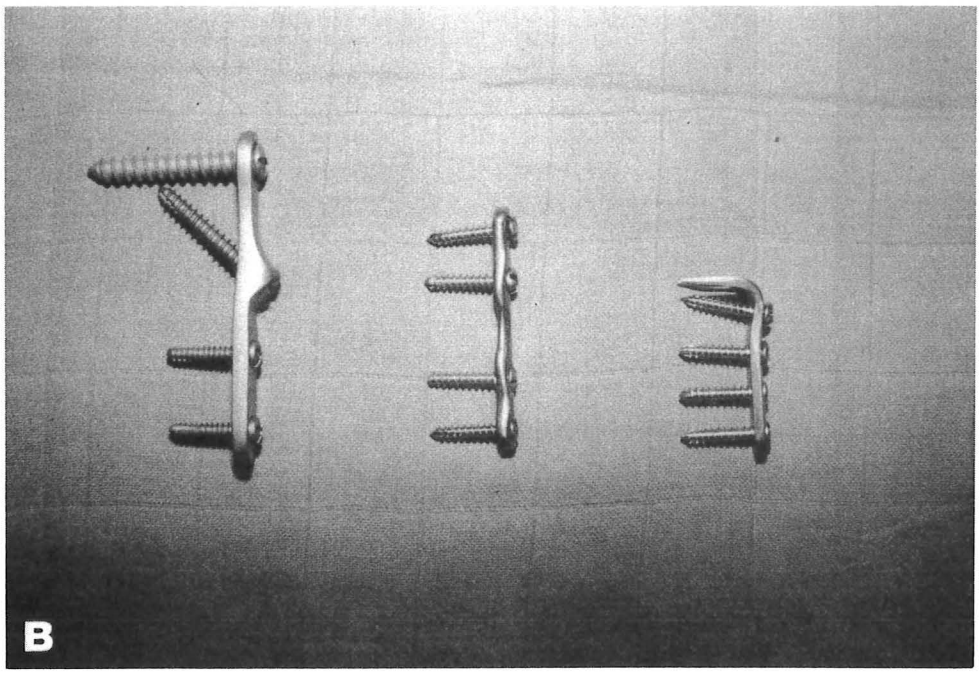

3 MATERIELS D'OSTEOSYNTHESE

- De gauche à droite : vis plaque de RIGAULT (actuellement utilisée). Plaque de MATHIEU. Attelle de MILCH

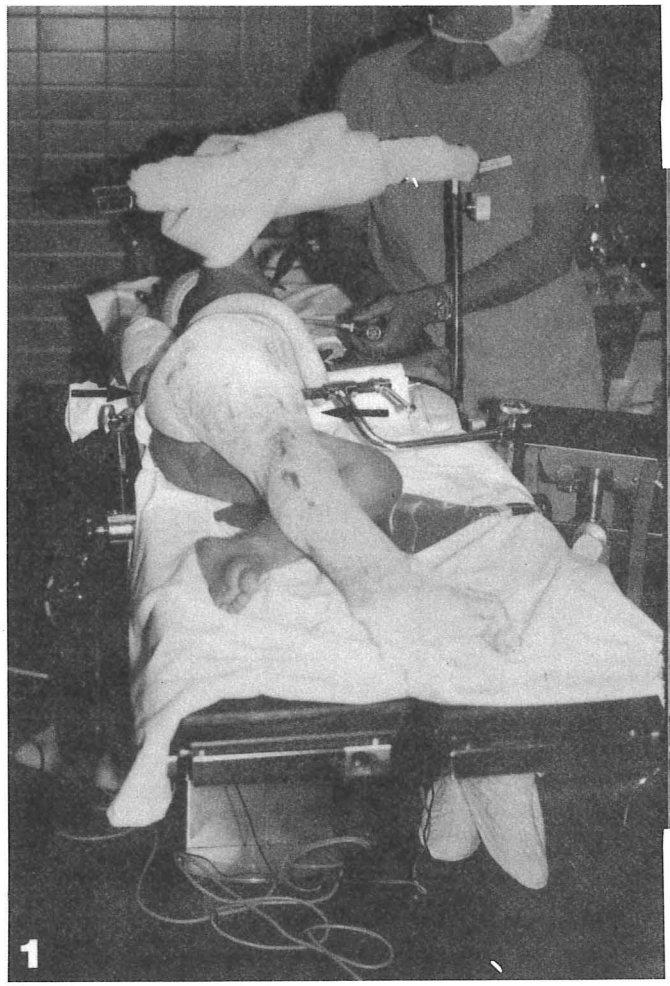

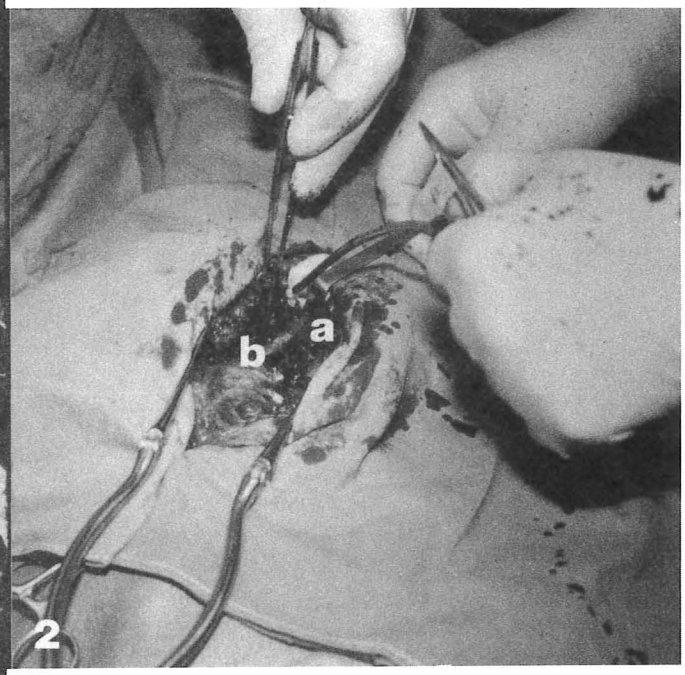

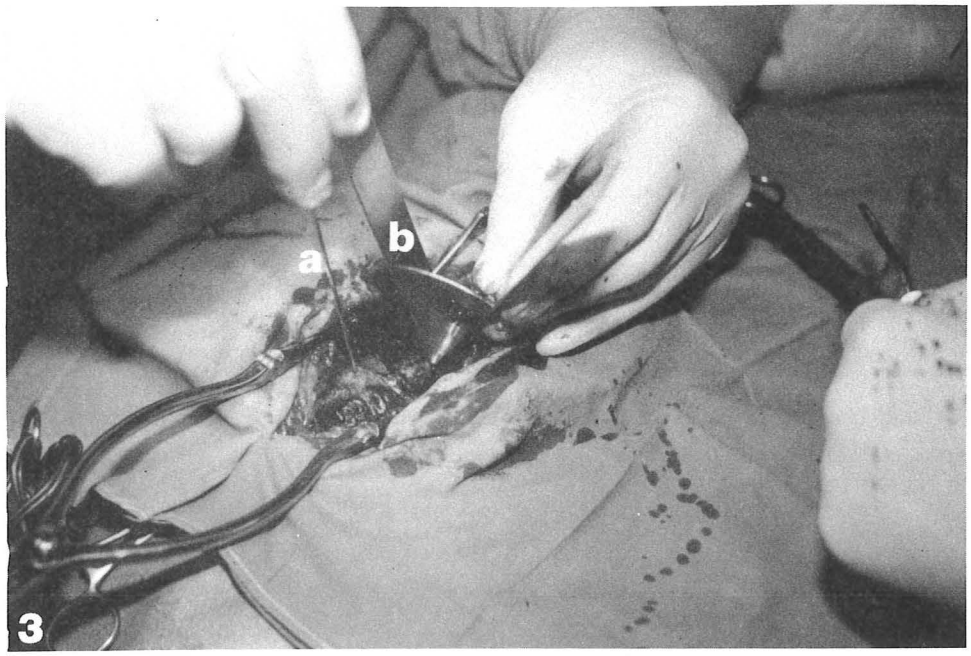

1 : INSTALLATION : Décubitus latéral. Notez les appuis pubien (à droite) et sacrés (à gauche) (→).

2 : ABORD : Le vaste externe, décroché est récliné vers l'avant (a)
La région trochantérienne est découverte... (b)

3 : MISE EN PLACE DES BROCHES-GUIDE
a : broche proximale dans le col fémoral
b : goniomètre (mesure de la dérotation)

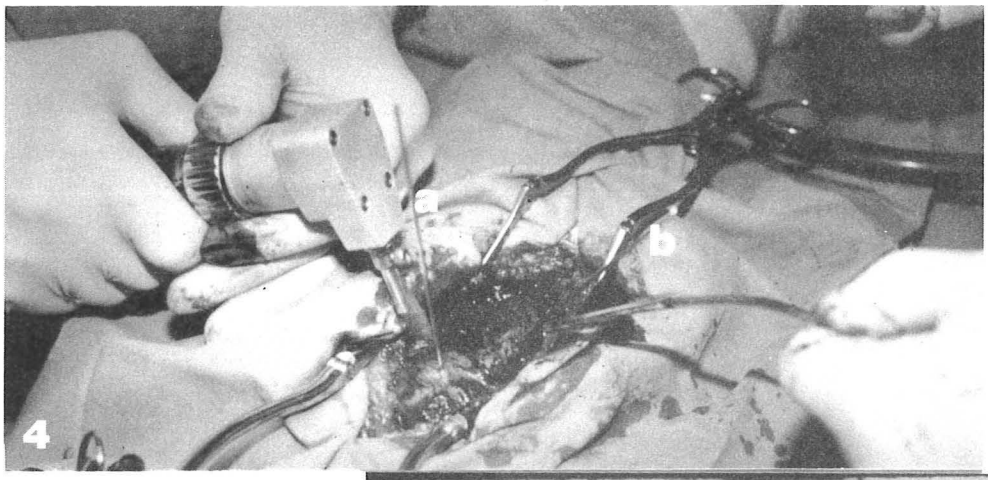

OSTEOTOMIE

a : broche proximale

b : broche distale de dérotation

VARISATION

Exérèse d'un coin métaphysaire à base interne (

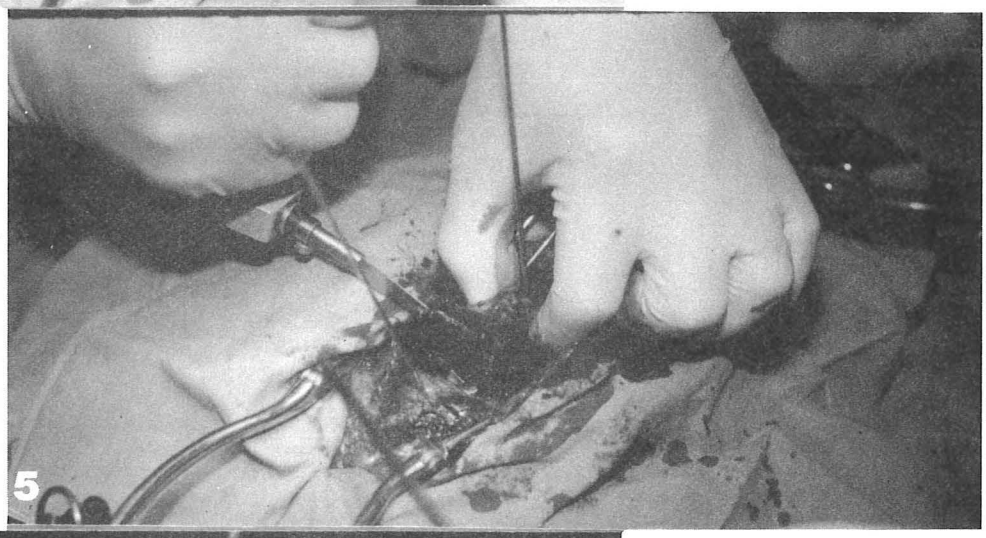

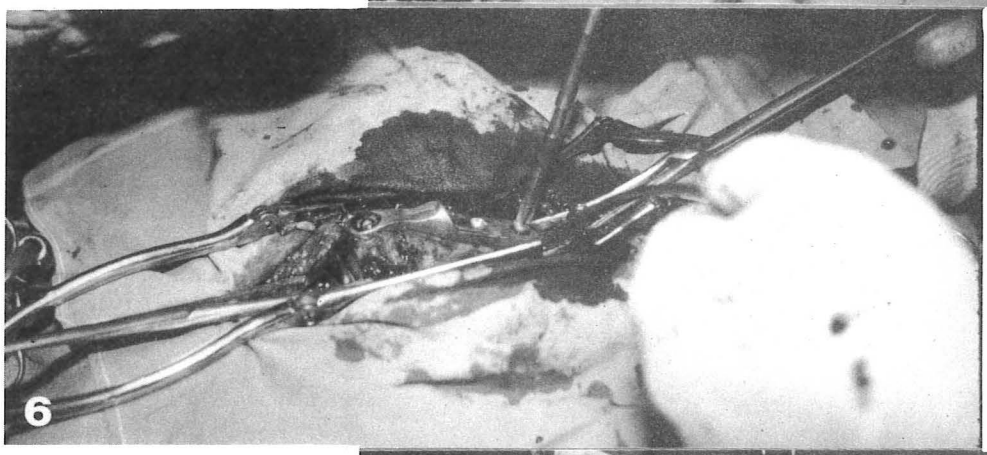

OSTEOSYNTHESE

(vis-plaque de RIGAULT)

PLATRE PELVI-PEDIEUX

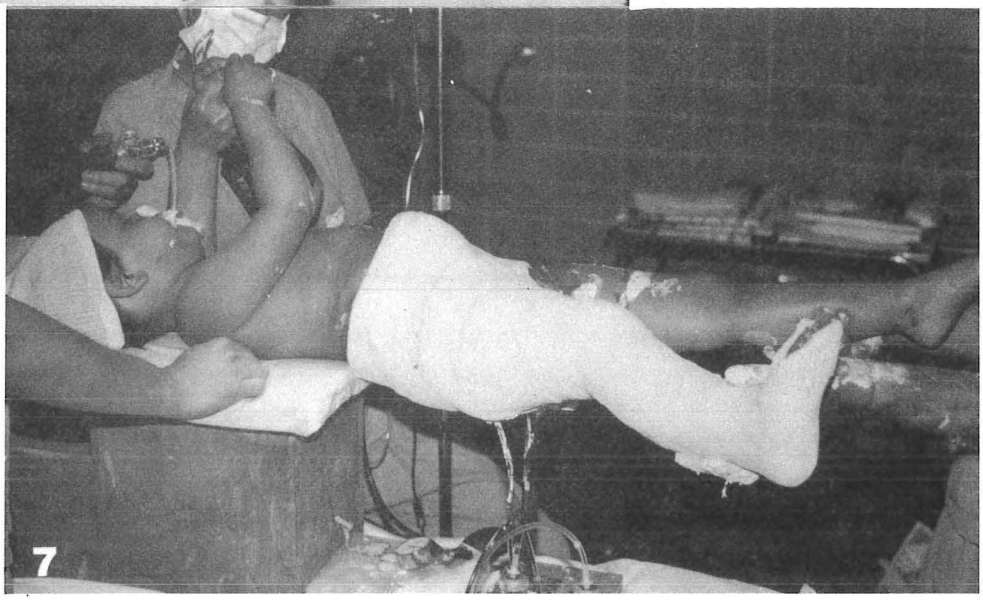

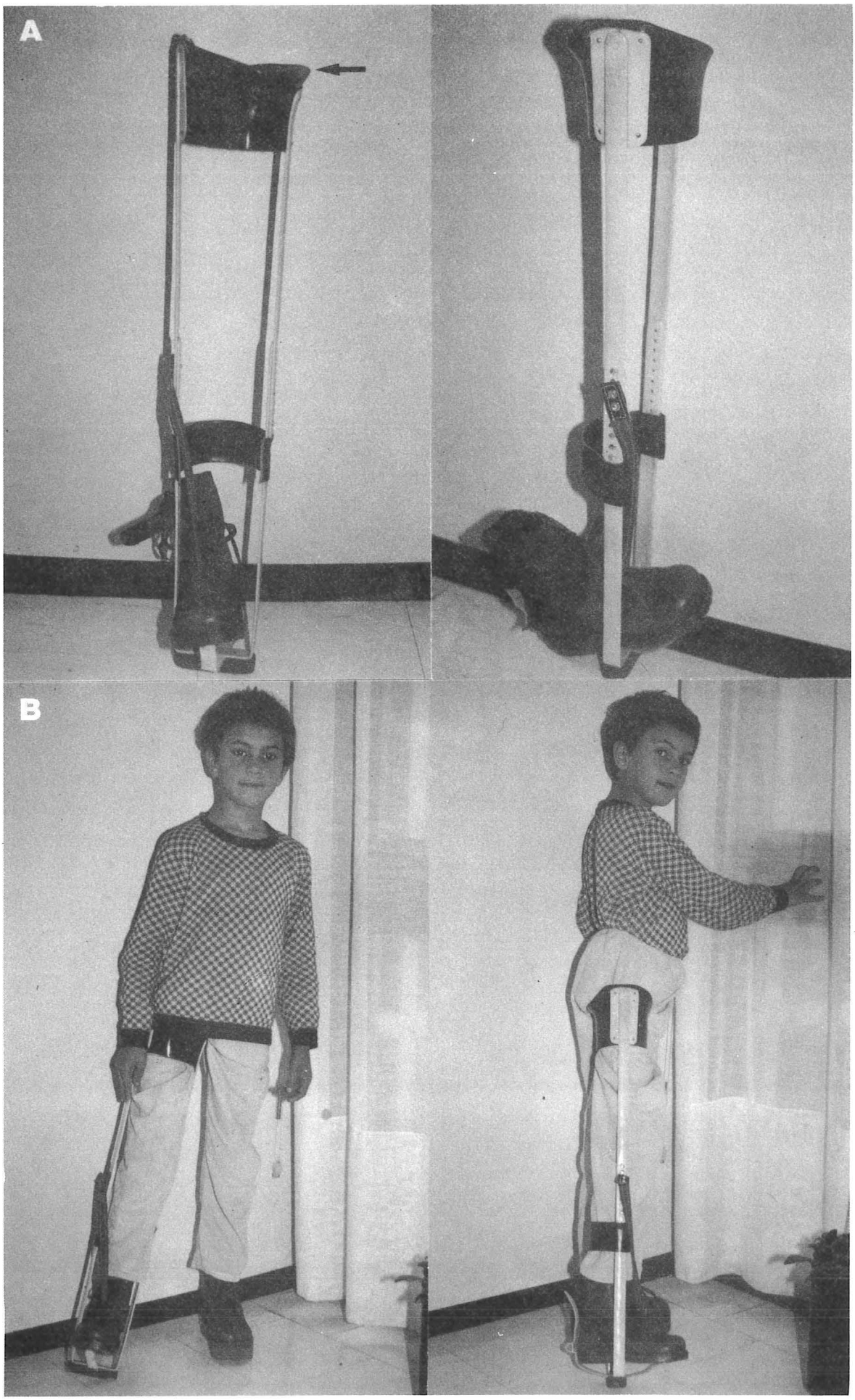

L'APPAREIL DE DECHARGE AMBULATOIRE - (A) Notez l'appui ischiatique(→)
(B) La talonnette de compensation n'a pas encore été placée(à gauche)

V - LA MISE EN CHARGE

La décision de mise en charge est *le dernier acte thérapeutique.* Il n'est pas toujours simple à résoudre en pratique, et pourtant c'est l'un des plus importants .

Pour donner l'autorisation d'appui, il faut se rappeler les deux axiomes suivants :

- toute zone de nécrose osseuse soumise à des contraintes s'affaisse puis s'écrase ;
- une zone de nécrose osseuse se traduit radiologiquement par une image densifiée.

Si un appui est autorisé à ce stade de la maladie, on s'expose à voir survenir des déformations du noyau céphalique.

Par contre, *si toute zone densifiée radiologique a disparu, c'est-à-dire que la revascularisation du noyau est complète, la mise en charge peut être autorisée, même si la reconstruction est incomplète. La présence d'un "mur" postérieur et externe est suffisante pour éviter l'écrasement du noyau céphalique* (151,176) - (photos 1 et 2 page 197).

En pratique, nous autorisons l'appui devant une image radiologique de tête fémorale où :

. toute zone densifiée a disparu et
. un "mur" postéro-externe solide s'est reconstruit,
. même si la reconstruction est incomplète.

LE SCHEMA THERAPEUTIQUE EN 1980

Il est identique à celui que nous venons de décrire, mais sa durée, reflet de notre expérience, s'est amenuisée.

Decubitus avec traction : 6 jours

Osteotomie

Immobilisation platree : 45 a 60 jours

Decharge ambulatoire : 12 mois

Pour illustrer notre propos,

nous avons choisi le cas de :

SCH... Marie-Hélène 3 ans 1/2

OSTEOCHONDRITE DE LA HANCHE GAUCHE

observation N° 48 (E 7822)

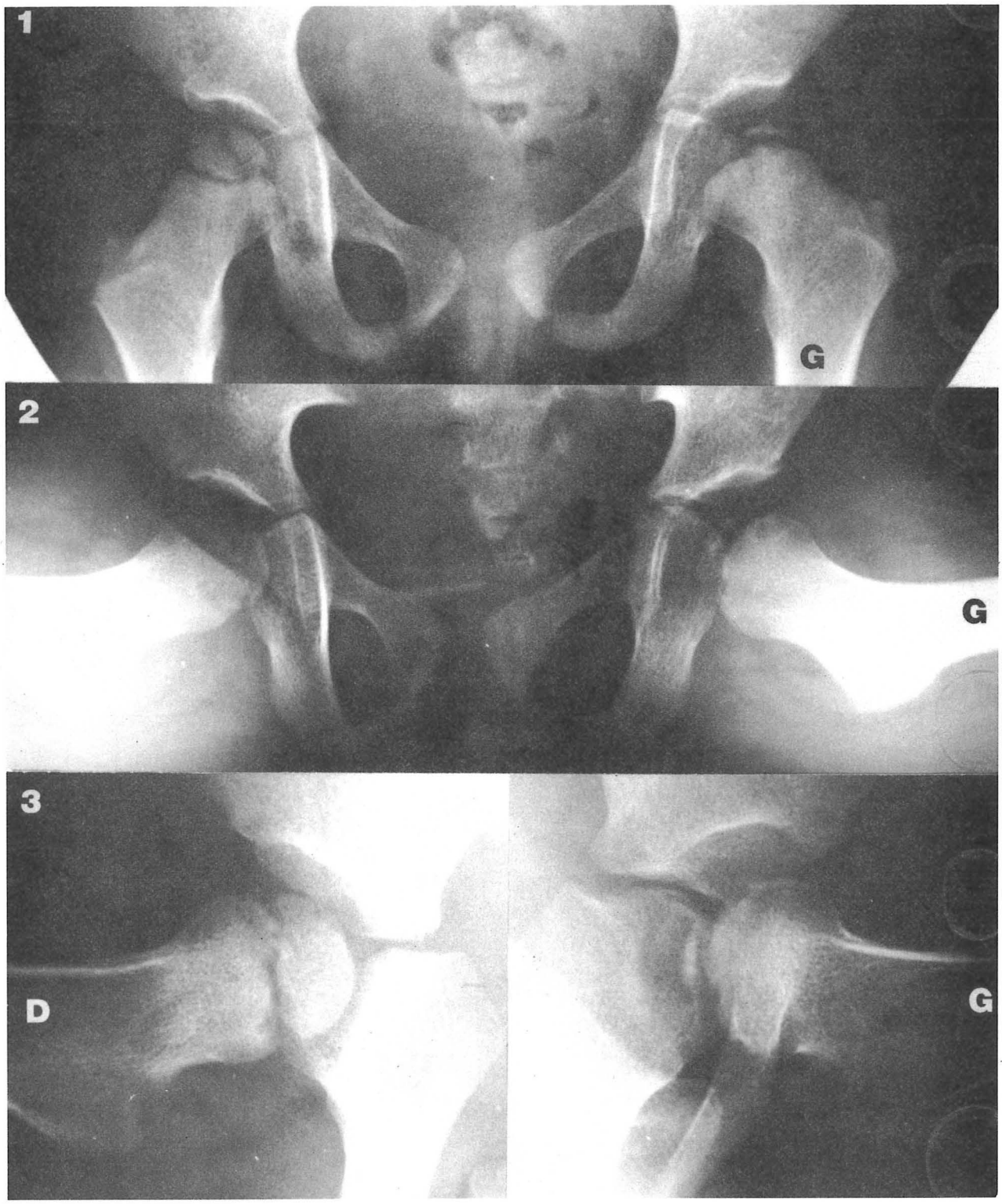

BILAN RADIOGRAPHIQUE INITIAL

1 Radiographie du bassin de face
2 Incidence de Lauenstein
3 Cols fémoraux de profil
} (6/76)

- Destruction totale de la tête; Début de la phase de reconstruction (Stade III)
- Excentration 2mm; IQ = 40; Antéversion = 30° (normal)
  Inclinaison = 130° (normal)

1

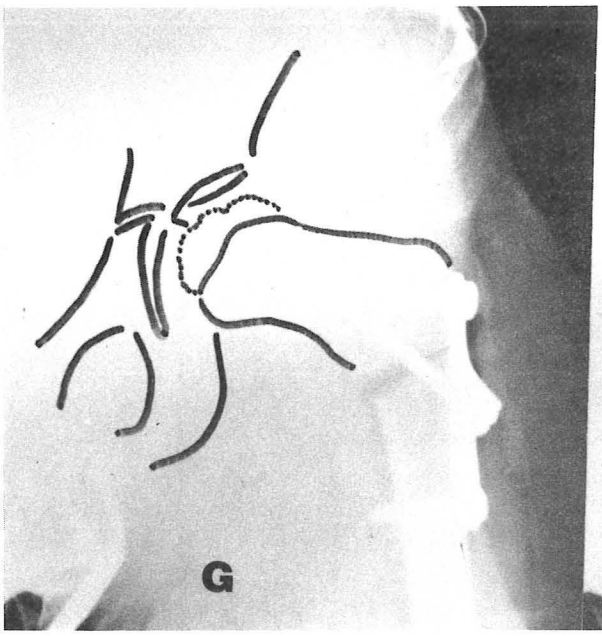

2

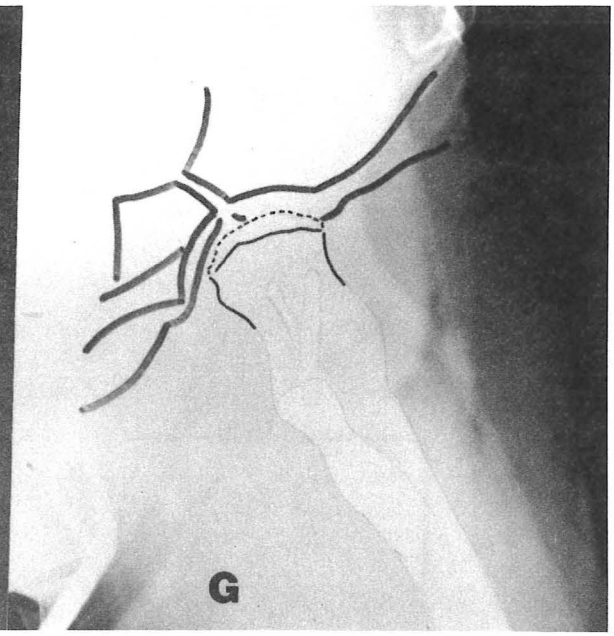

INTERVENTION LE 24/07/76

- Radiographies per opératoires (1 : de face; 2 de profil)
- 20° de dérotation; 15° de varisation;
- Montage par une petite plaque de RIGAULT
- Boncentrage de la tête fémorale.

3

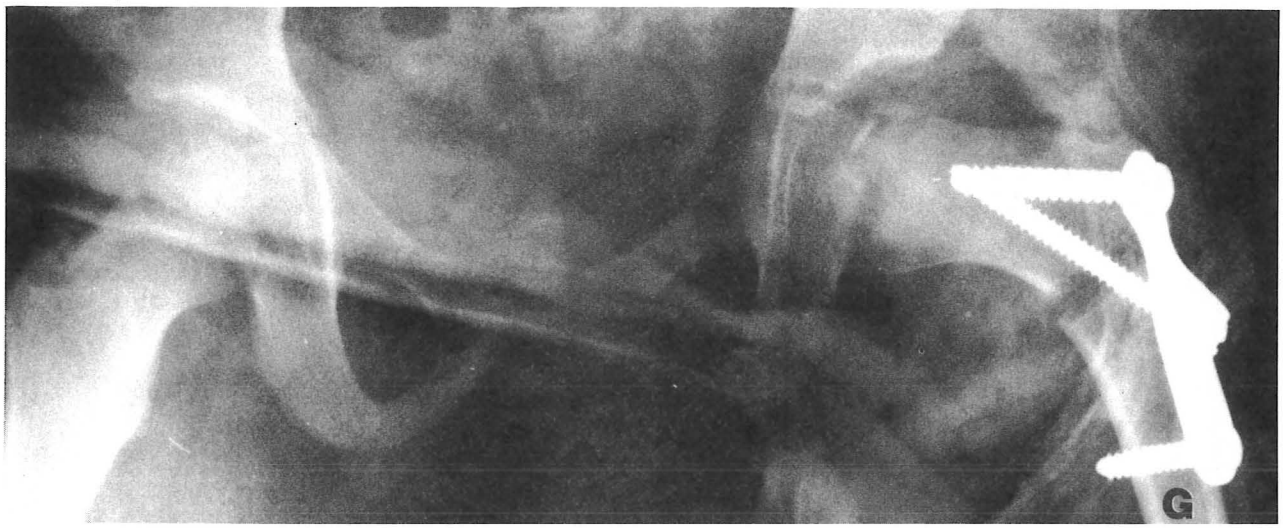

RADIOGRAPHIE POST-OPERATOIRE SOUS PLATRE (Pelvi-Pedieux)

- L'écart inter fragmentaire est identique sur toute la longueur du trait d'ostéotomie et n'a donc entrainé aucune perte angulaire dans la varisation.

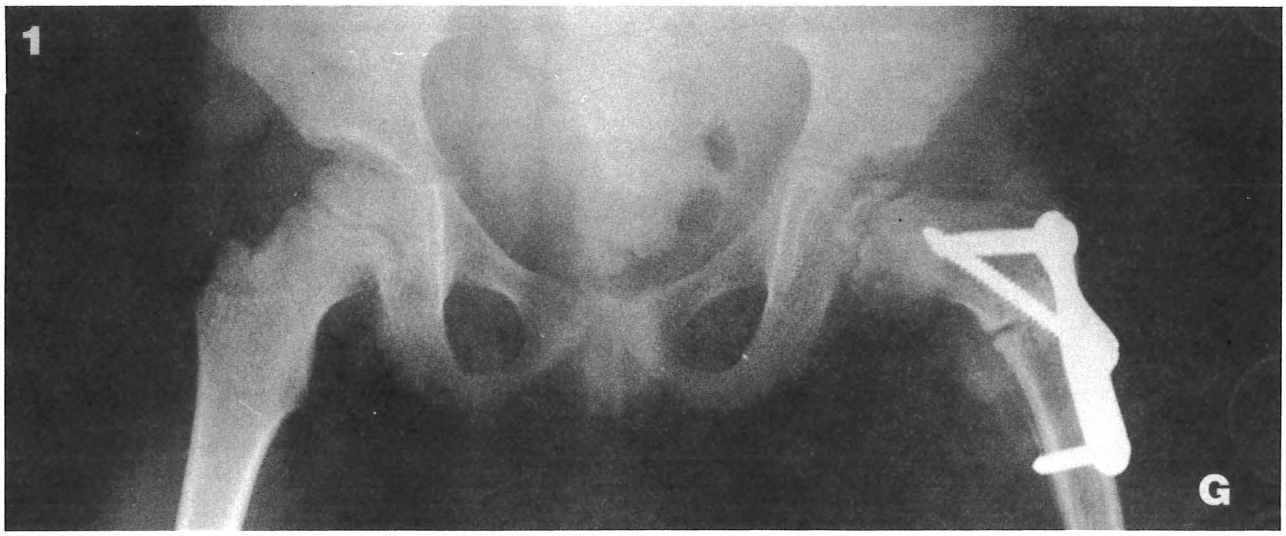

RADIOGRAPHIE APRES ABLATION DU PLATRE

- Ablation du plâtre à J+45
- Le port de l'appareil de décharge ambulatoire est autorisé le 14/09/76 (J+55)
- Ostéotomie consolidée à J+75
- Il persiste une très légère excentration.

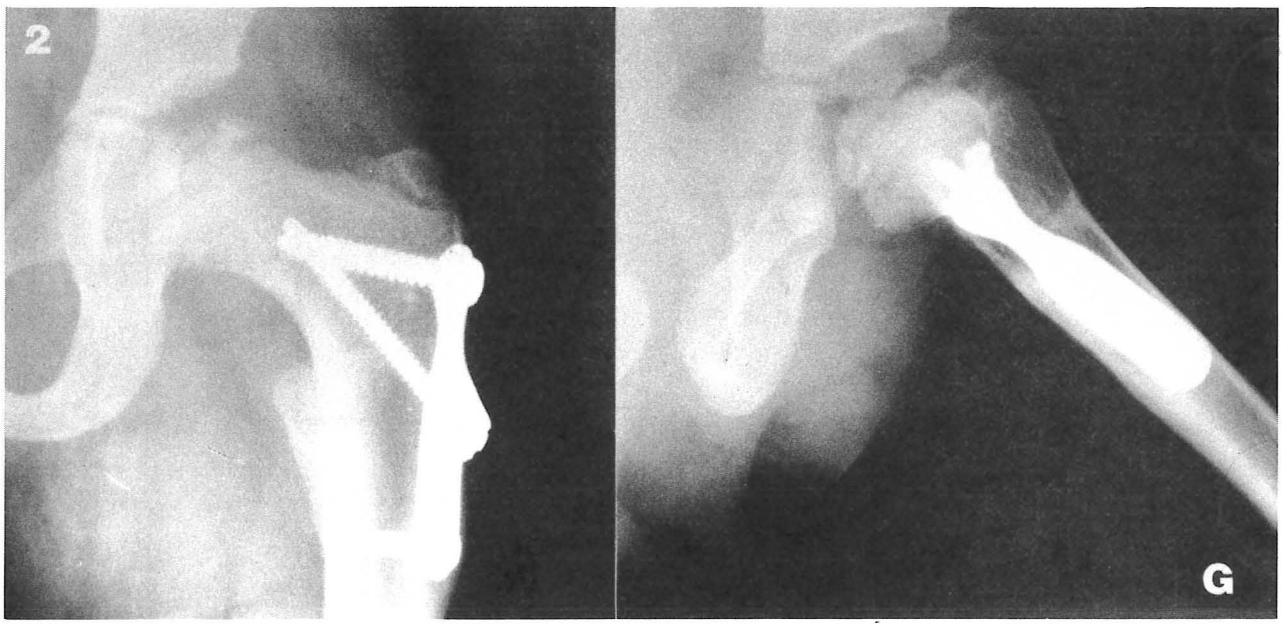

RADIOGRAPHIES AVANT L'ABLATION DU MATERIEL D'OSTEOSYNTHESE

- Intervention le 5/05/77 (J+300)
- La reconstruction du noyau cephalique s'effectue régulièrement.

1

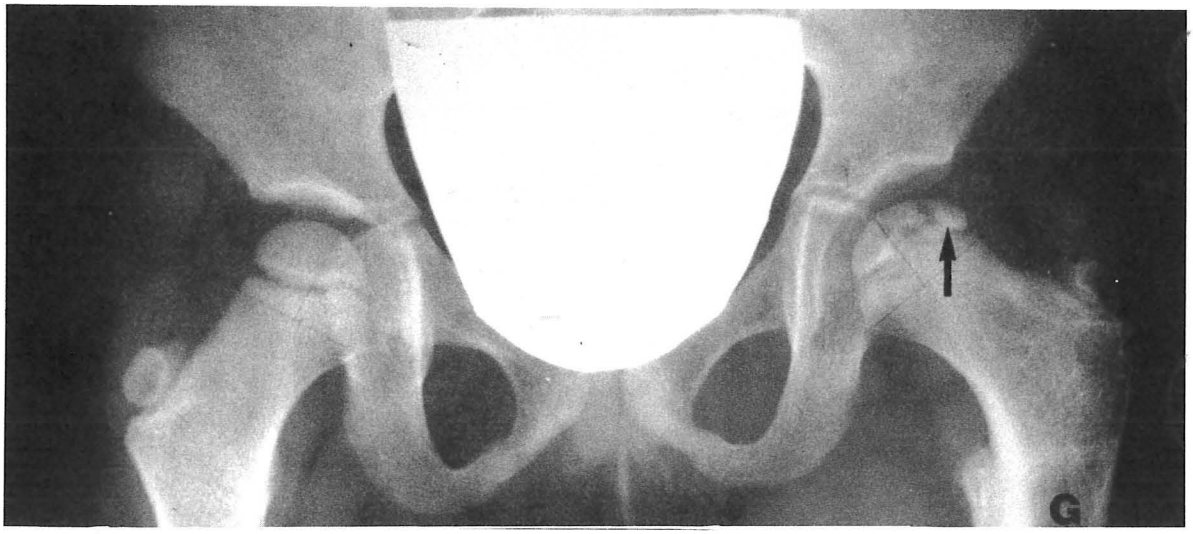

2

BILAN RADIOGRAPHIQUE A LA MISE EN CHARGE

- Radiographie du 9/77 = (J+425)
  - Le noyau cephalique s'est reconstruit mais n'a pas encore retrouvé son aspect normal.
  - Au coxomètre de Mose = Tête sphérique
  - EPQ = 61
  - JSQ = 77
  - RQ =116
- Groupe CATTERALL IV
- La présence d'un "mur externe" solide (→) autorise la MISE EN CHARGE LE 9/77 (J+425)
- La couverture du cotyle est légèrement insuffisante.

CHAPITRE V

BILAN INITIAL & TRAITEMENT

Matériel d'étude & Analyse

Matériel d'étude

Nous présentons sous forme de tableaux 73 observations.
Pour chacune d'elles, les principaux points, concernant le bilan initial et le traitement sont notés et représentent 24 paramètres.

Les observations, numérotées par ordre chronologique, comportent toutes le codage en vigueur dans le service d'Orthopédie.

Les formes bilatérales sont présentées en colonnes doubles.

Les cas signalés par le symbole ✡ font l'objet d'une iconographie complète.

▷ *LE BILAN INITIAL*

Les éléments du *bilan initial* décrits dans le tableau font ressortir les principales constatations cliniques et radiologiques qui nous ont fait opter pour une solution chirurgicale.

Les 7 paramètres qui ont servi à l'établissement de ce bilan sont regroupés en 3 rubriques :

- la clinique,
- la radiologie,
- l'appréciation du stade évolutif de la maladie.

En en-tête, l'ETAT CIVIL comporte le NOM, le prénom et l'âge de l'enfant. Le sexe est identifiable par le prénom ou à défaut par un symbole (♀ ~ ♂).

Pour les formes bilatérales (2 colonnes adjacentes), il est fait mention, dans la colonne de droite, du caractère simultané ou décalé de l'affection.

▶ LA CLINIQUE

1° - Le côté :

. mentionné en utilisant les lettres D ou G,

. pour les formes bilatérales, le premier côté noté correspond toujours au premier côté opéré.

2° - Les symptômes :

. Ce sont ceux qui ont motivé la consultation,

. le délai écoulé entre les premiers signes et la consultation est noté en mois (délai - 1ère CS).

▶ LA RADIOLOGIE

3° - Observation des différents aspects :

. de la tête fémorale,

. de la plaque conjugale épiphysaire

. du col fémoral et de la métaphyse

. du cotyle

4° - Les angles du col :

Mesurés sur les radiographies de face et de profil et en tenant compte de l'âge, ils ont été qualifiés de normaux par la lettre N. Les anomalies constatées sont mentionnées et chiffrées.

5° - La tête à risque :

Le ou les signes de plus haut risque sont signalés dans chaque cas étudié.

▶ LE STADE EVOLUTIF DE LA MALADIE

6° - Les critères subjectifs sont ceux de LAURITZEN (47).

7° - Les critères objectifs ont été définis d'après le calcul du quotient initial (QI).

Enfin, une rubrique est laissée libre pour diverses notes.

REMARQUES, COMMENTAIRES ET JUSTIFICATIONS

Le bilan initial repose sur la *RADIOGRAPHIE*, qui permet :

- de faire le DIAGNOSTIC POSITIF d'ostéochondrite primitive,
- d'apprécier le STADE EVOLUTIF de la maladie,
- de dégager quelques idées concernant le PRONOSTIC,
- enfin d'orienter la THERAPEUTIQUE.

Les données de l'examen radiographique permettent d'individualiser *deux types d'informations* :

- des informations subjectives,
- et des informations objectives.

Nous allons ici préciser certains points :

1° - *Les radiographies initiales*

1.1 Deux incidences ont été pratiquées de façon systématique

a) La radiographie du bassin de face :

- d'aplomb, à l'horizontale,
- sur un enfant en decubitus dorsal,
- rotules au zénith ou mieux, jambes pendantes (20).

b) L'incidence de LAUENSTEIN :

- bassin de face, sujet en decubitus dorsal,
- les deux hanches étant placées en flexion-abduction à 60°
- cette incidence visualise les meilleurs profils du col et affine l'examen.

1.2 Deux incidences ont été pratiquées de façon épisodique :

a) le profil vrai du col fémoral
qui nous a permis d'apprécier l'anteversion du col fémoral (il ne s'agit là que d'une estimation. Seule la méthode de DUNLAP permet une mesure précise de l'anteversion du col).

b) le"faux profil"
qui permet de mesurer la couverture antérieure de la tête fémorale.

2° - *Les informations subjectives*

Elles ont été regroupées en trois rubriques :

2.1 Les aspects radiographiques de la tête fémorale, du col fémoral, de la plaque conjugale épiphysaire et du cotyle son décrits.

2.2 Le stade évolutif de la maladie au moment du diagnostic est défini d'après les critères exposés par LAURITZEN (47) :

a) en étudiant les radiographies du bassin de face et les incidences de LAUENSTEIN, les malades ont été groupés dans l'un des *3 stades évolutifs classiques* (81,61,46,47) :

I : stade initial,
II : stade de fragmentation ou de désintégration
III : stade de réparation ou de reconstruction.

b) le stade I est divisé en 3 groupes - a,b, et c - suivant l'existence ou non de signes radiologiques de densification (ou condensation) et suivant le degré d'écrasement du noyau fémoral (tableau I page 212).

c) Cette classification n'est pas exempte de critiques :

- caractère subjectif,
- difficulté de distinction entre densification vraie débutante et "densification relative" au sein d'une trame osseuse ostéoporotique,
- difficulté d'appréciation du degré d'aplatissement de la tête fémorale,
- enfin, il n'est pas toujours simple de classer certaines lésions dans le groupe Ic ou II lorsque l'on saisit le tout début de la fragmentation sur un noyau écrasé et densifié.

Cette classification a cependant l'avantage d'être *claire* et *simple* et c'est la raison pour laquelle nous l'avons retenue.

2.3 Les signes de risque

Le concept de *"tête à risque"* a été défini par CATTERALL (45,162). Nous avons noté dans cette rubrique 5 signes radiologiques considérés comme *de plus haut risque* (45) - (pages 208 et 209).

► L'EXCENTRATION ou la SUBLUXATION EXTERNE

Le débord de la tête fémorale en avant et en dehors est probablement le facteur de risque le plus important (45,178,186). La recherche d'une excentration s'effectue de façon simple, sur une radiographie du bassin de face, en mesurant à la partie inféro-interne de l'interligne articulaire de la hanche la distance qui sépare le U radiologique du bord le plus interne du noyau osseux céphalique.

► LES CALCIFICATIONS EXTERNES DE L'EPIPHYSE

Présentes sous forme d'une spicule, de taille variable, elles constituent en fait le segment antérieur d'un fragment osseux vivant externe.
Cette spicule est située à l'aplomb externe du cotyle et signe à elle seule une excentration. Cette topographie peut interdire le remodelage de la tête fémorale.

les 5 critères de "tête à risque"

(d'après CATTERALL)

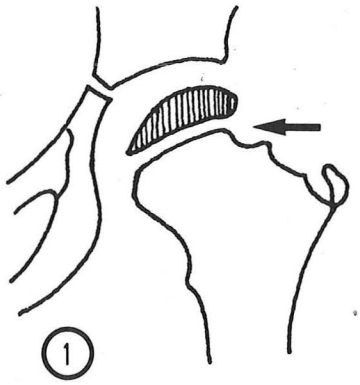

Signe de COURTENAY-GAGE

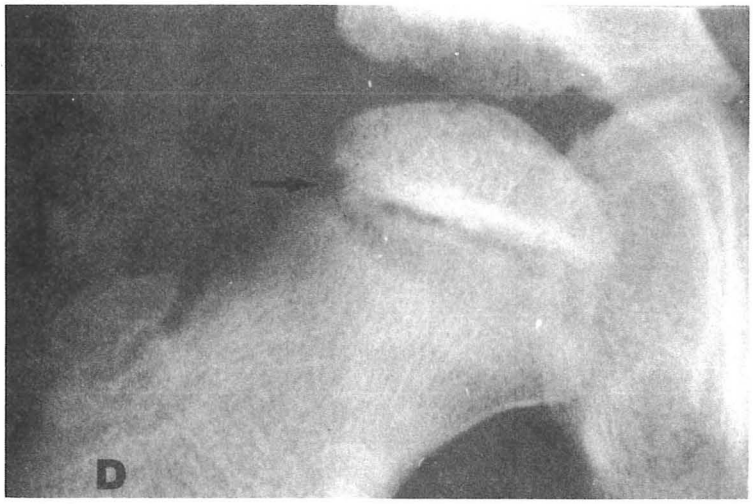

Observation n° 21

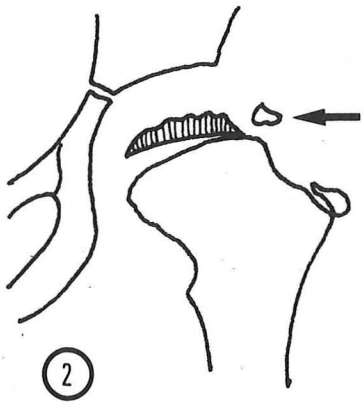

Spicule CALCIFIE externe
(extra cotyloïdien)

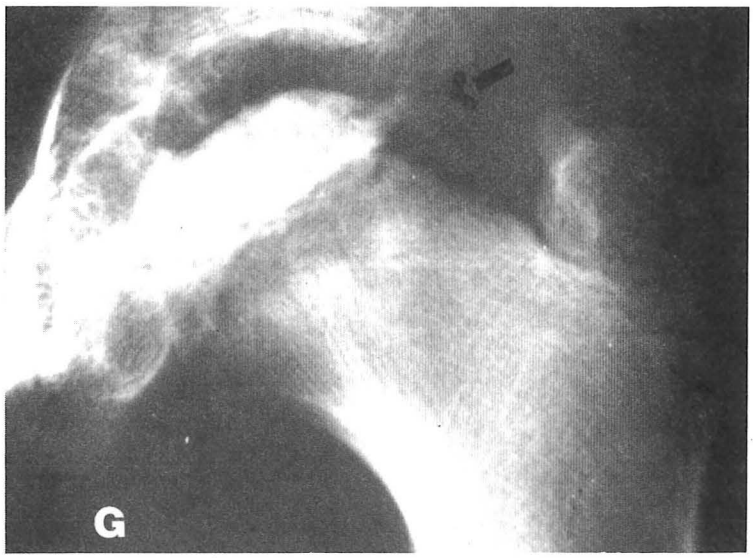

Observation n° 6

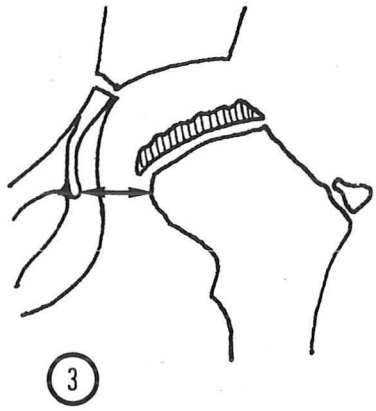

EXCENTRATION
(déplacement latéral externe)

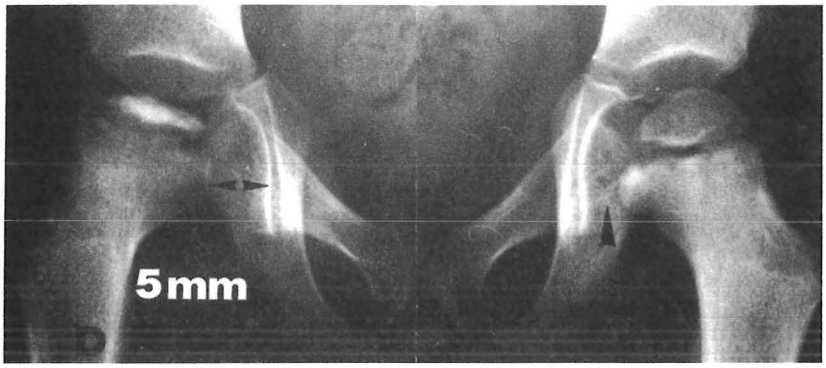

Observation n° 40

4

REACTION METAPHYSAIRE INTENSE

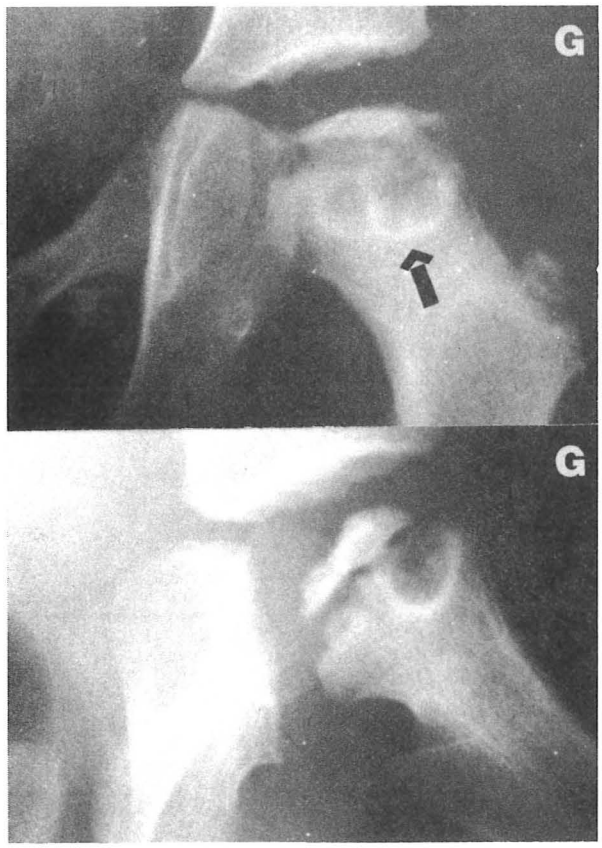

Observation n° 44

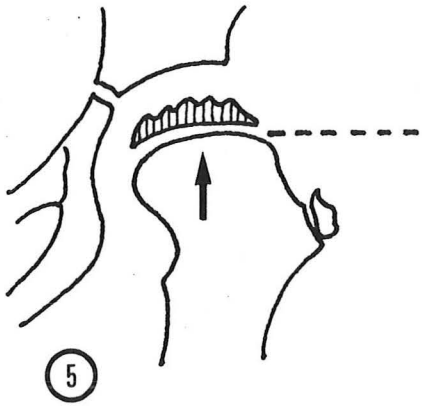

5

HORIZONTALISATION

de la plaque conjugale épiphysaire

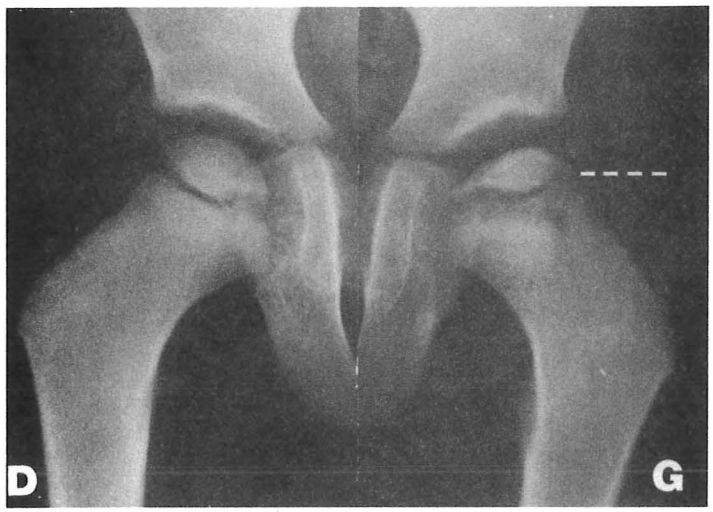

Observation n° 50

► LE SIGNE DE GAGE

Décrit par GAGE en 1933 (98) ce signe s'observe sur une radiographie de face de la hanche sous forme d'une petite zone ostéoporotique située tout près du cartilage conjugal au niveau du versant externe de l'épiphyse, dessinant une image claire en V.
GILL (101) en 1940 décrit une lésion similaire mais siégeant cette fois sur le versant externe de la métaphyse.

► HORIZONTALISATION DU CARTILAGE CONJUGAL

Normalement oblique en bas et en dedans, le cartilage de croissance voit son orientation parfois modifiée sous forme d'une horizontalisation qui signe son atteinte (épiphysiodèse partielle).

► LES REACTIONS METAPHYSAIRES

Elles ne deviennent péjoratives que lorsqu'elles prennent un *caractère intensif*. Elles associent à des degrés divers :

. une ostéoporose diffuse régionale
. et des géodes.

Un élargissement métaphysaire global est presque toujours associé.

Ces cinq signes sont recherchés systématiquement. Ils ne doivent pas être considérés comme les seuls critères de haut risque mais font partie intégrante du concept général de "tête à risque" défini par CATTERALL et que nous verrons par ailleurs.

APPRECIATION DU STADE EVOLUTIF RADIOLOGIQUE AU MOMENT DU DIAGNOSTIC

(d'après LAURITZEN)

Tabl.1: CRITERES SUBJECTIFS

STADE		CARACTERISTIQUES
STADE INITIAL	I a	Elargissement de l'interligne articulaire sans condensation ni aplatissement de la tête.
	I b	condensation et aplatissement discret de la tête.
	I c	condensation et aplatissement net de la tête. Sans fragmentation
II		fragmentation ou desintégration
III		reconstruction ou réparation

Fig. 1 CRITERE OBJECTIF

Calcul de " L'INITIAL QUOTIENT"

$$IQ = \frac{a \cdot B}{b \cdot A} \cdot 100$$

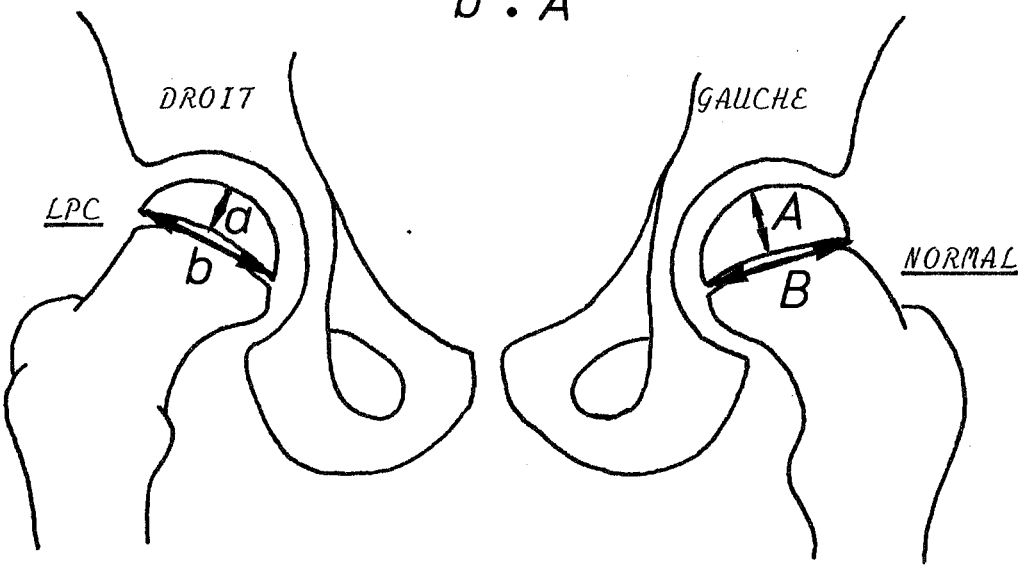

b et B Lignes reliant les 2 extrémités de l'épiphyse
Mesure la largeur de l'épiphyse.

a et A Perpendiculaires à la plaque conjugale épiphysaire. Mesure de l'épaisseur de la tête fémorale entre son point le plus haut et la plaque épiphysaire.

$$IQ = \frac{a \times B}{b \times A} \times 100 \qquad \text{Norme } 85\ \%$$

NB : Les mesures doivent être établies à 1/2 mm près.

3° - *Les informations objectives*

Elles concernent les angles du col et le "quotient initial" :

3.1 Les angles du col :

Ils ont été mesurés chaque fois que cela a été possible (angle d'inclinaison et angle d'anteversion).

3.2. Le quotient initial :

Gênés par la détermination un peu arbitraire du stade évolutif de la maladie au moment du diagnostic et désireux de posséder d'une part un élément chiffré à valeur pronostique et d'autre part un véritable critère qui permette d'apprécier le degré d'aplatissement de la tête fémorale, nous avons choisi, suivant en cela LAURITZEN (47), de calculer le *QUOTIENT INITIAL* (figure 1 page 212).

a) noté QI et calculé sur la radiographie du bassin de face, le quotient initial représente le rapport hauteur sur largeur de l'épiphyse malade multiplié par le rapport largeur sur hauteur de l'épiphyse saine. Les règles de son calcul sont explicitées sur la figure 1.

b) Le QI est exprimé en pourcentage. Une valeur de 100 % correspond à 2 têtes fémorales identiques.
Entre 85 et 100 %, on peut considérer que l'aplatissement de la tête est nul ou minime (stades Ia et Ib subjectifs).
Au-dessous de 85 %, l'aplatissement devient marqué (stades Ic, II ou III).

Il ressort de ces remarques que le QI fournit des renseignements objectifs sur le *stade évolutif* de la maladie, puisque l'expérience montre qu'une tête fémorale nettement aplatie ne peut en aucun cas correspondre à un stade précoce (47).

Le calcul du quotient initial ne peut être envisagé que devant des formes unilatérales. Une déformation sévère de l'épiphyse rend toutes mesures du QI difficiles, voire impossibles.

La détermination du quotient initial présente un *triple intérêt :*

a) il détermine le *degré d'aplatissement* de l'épiphyse fémorale,
b) et par là-même donne une indication sur le *stade évolutif* (précoce, semi-précoce ou tardif) ;
c) enfin, c'est une base chiffrée à *intérêt pronostic* (47).

STADE EVOLUTIF RADIOLOGIQUE AU MOMENT DU DIAGNOSTIC

(CRITERES SUBJECTIFS)

(d'après LAURITZEN)

STADE INITIAL

Stade I_a : Elargissement de l'interligne articulaire sans densification ni aplatissement de la tête fémorale.

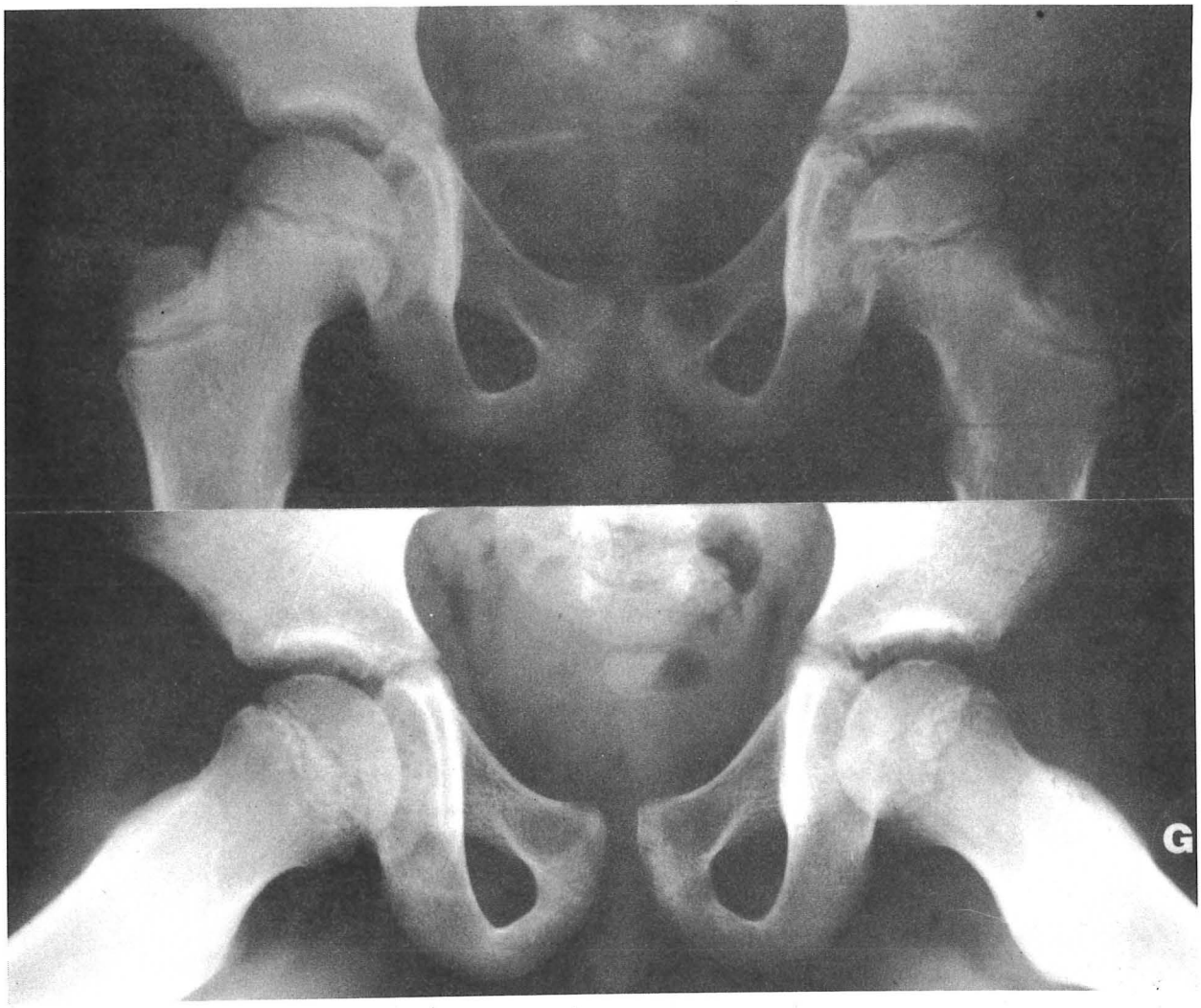

Observation n°7 : Ostéochondrite de la hanche gauche
(Radiographie initiale)

Stade I_b : *Densification et aplatissement discret de la tête fémorale.*

Observation n°29 : Ostéochondrite de la hanche gauche (Radiographie initiale)

Stade I_c : *Densification et aplatissement important de la tête fémorale.*

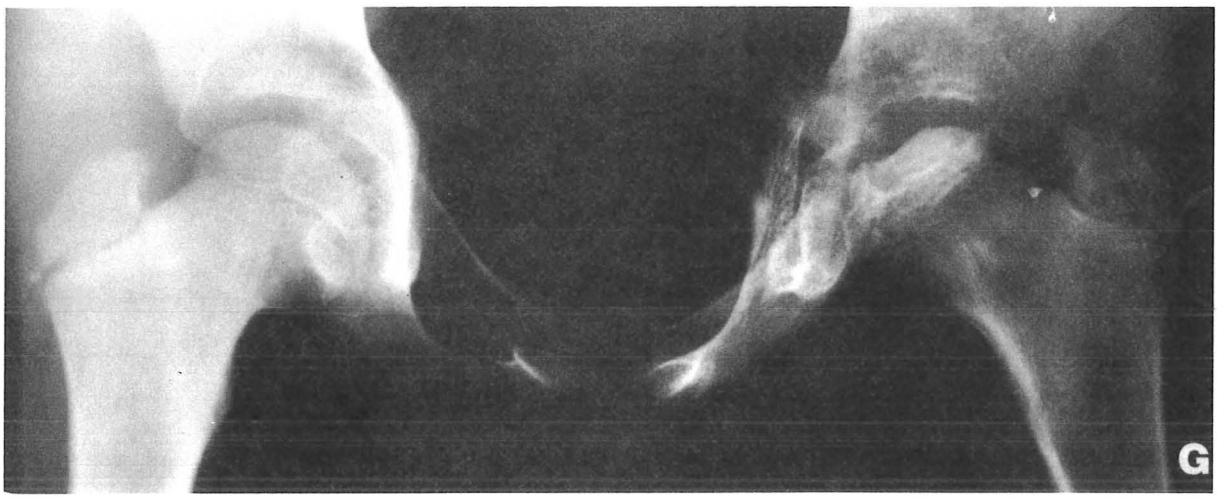

Observation n°6 : Ostéochondrite de la hanche gauche (Radiographie initiale)

STADE II : Fragmentation

Observation n°9 : Ostéochondrite de la hanche gauche
Radiographie initiale : Stade de fragmentation ou de désintégration

Des images condensées (zones de nécrose osseuse) voisinent avec des images raréfiées et géodiques (zones de résorption osseuse)

Le processus de fragmentation, habituellement limité (ci-dessus), peut toucher le noyau osseux dans sa totalité jusqu'à le faire disparaître.

(Iconographie SERIE II)

STADE III : Reconstruction

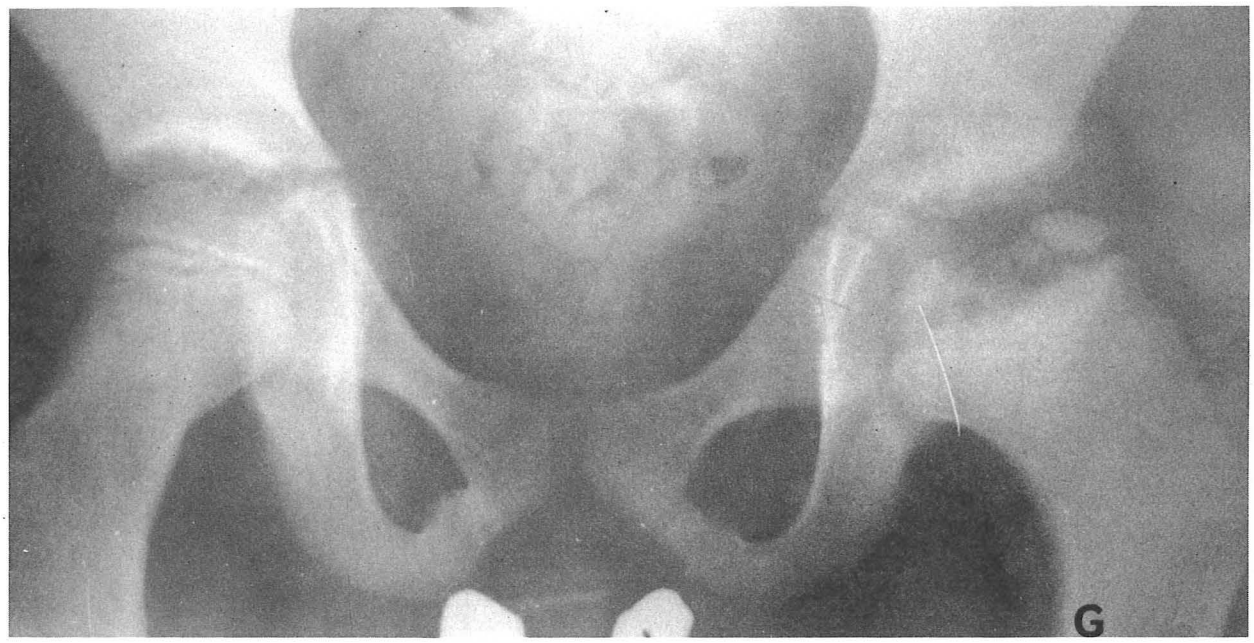

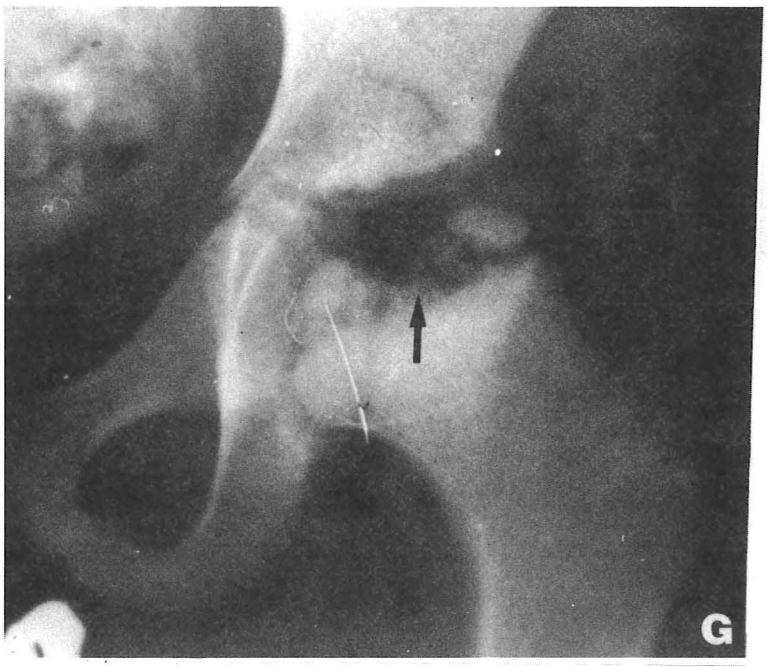

Observation n°35 : Ostéochondrite de la hanche gauche.
Radiographie initiale : Stade de reconstruction ou de réparation.
Un "mur" externe et interne encadrent une zone de résorption (⟶)

▷ *LE SCHEMA THERAPEUTIQUE*

Les éléments du *schéma thérapeutique* présentés dans le tableau mettent en évidence les *quatre phases principales du traitement* et les 18 paramètres suivants.

▶ LA DECHARGE PRE-OPERATOIRE

1° - Le type et la durée de la décharge pré-opératoire, précisant en particulier le nombre de jours de traction au lit.

2° - Le délai pré-opératoire total depuis la date des premiers symptômes, en jours.

▶ L'INTERVENTION

3° - La date de l'intervention et le nom de l'opérateur :

. D BA : Docteur BALLY
. D BO : Docteur BORGI
. P BU : Professeur BUTEL
. P CA : Professeur CABANAC
. D FA : Docteur FAURE
. D FR : Docteur FRANCOIS
. D LE : Docteur LEBRETON
. D MR : Docteur MAITRE-ROBERT
. D MI : Docteur MIGNOT
. D OB : Docteur OBERLIN.

4° - L'installation et la voie d'abord pratiquée en utilisant les abréviations suivantes :

. Post. Ext. = par voie postéro-externe
. D.L. = decubitus latéral
. D.D. = decubitus dorsal.

5° - Le siège de l'ostéotomie, en utilisant les abréviations suivantes :

. IT = ostéotomie inter-trochantérienne
. ST = ostéotomie sous-trochantérienne.

6° - Le degré de dérotation-varisation en degrés d'angle.

7° - Le type de matériel d'ostéosynthèse utilisé :
Inox, JUDET, MATHIEU, MILCH, RIGAULT, SHERMAN, titane, avec le nombre de trous et de vis.

8° - Les complications per-opératoires éventuelles.

► LES SUITES OPERATOIRES

9° - La durée :

. de la contention plâtrée (plâtre pelvi-pédieux), en mois ;

. ou de la contention tractée au lit lorsque celle-ci a été utilisée - en jours ou en mois.

10° - La qualité radiologique du montage, précisant le cas échéant les défauts observés.

11° - La qualité radiologique de la dérotation-varisation, c'est-à-dire la qualité du *CENTRAGE* et de la couverture de la tête fémorale par le toit du cotyle.
Le *degré de verticalisation* de la plaque conjugale épiphysaire vérifie l'efficacité de la varisation (appréciée par les termes : TRES BON - BON ou MEDIOCRE).

12° - Les complications post-opératoires éventuelles

13° - La durée totale de l'hospitalisation - en jours.

► LA DECHARGE AMBULATOIRE

14° - La durée du port de l'appareil de décharge ambulatoire (ADA) en mois.

15° - La durée de la consolidation - en mois.

16° - La date de l'ablation du matériel, annotée de la façon suivante : J + nombre de mois (J = date de l'intervention).

17° - La durée totale de la décharge - en mois.

Des notes diverses occupent la dernière rubrique.

OBSERVATIONS

OBSERVATIONS			1 ⇨ A 20	93	2 B8221 ⇨
NOM Prénom		age	FER... Romain 7 ans1/2	forme bilatérale simultanée	FAC... Michel 5 ans1/2
Bilan Initial	CLINIQUE	coté	D	G	D
		symptomes délai 1°Cs	Boiterie Douleurs hanche D Mobilité normale 18 mois	Découverte d'exam. radiographique Mobilité normale	Boiterie Douleur hanche Mobilité normale 1 mois
	RADIO	aspects TETE COL CDC COTYLE	Tête aplatie, magna Cotyle ostéoporotique Métaphyse élargie	Identique à la droite avec conserv d'un mur externe	Forme postérieure Ostéoporose métaphysaire Cotyle normal
		angles du col	N	N	N
		têtes à risque	Excentration	Excentration	Néant
	STADE	Lauritzen	II	II	II
		Q.I.	-	-	-
	divers				
Traitement	PRE-OP	décharge traction	+ 12J	+ 60J	+ 15J
		delai pré-op tot	540 jours	-	45 jours
	INTERVENTION	date opérat.	3/64 P BU	4/64 P BU	3/64 P CA
		abord installat.	Post.Ext. Dd	Post.Ext. Dd	Post.Ext. Dd
		siège ostéot.	ST	ST	ST
		dérotation varisation	40 15	40 15	30 <10
		matériel ostéosynth.	Mathieu 4 trous - 4 vis	Mathieu 4 trous - 4 vis	Sherman 4 trous - 4 vis
		complications per-op.	-	-	-
	POST-OPERATOIRE	platre / traction	18jours 6mois	1mois1/2 4mois1/2	5mois Sans tract.13m lit
		Rx montage	Bon	Bon	Bon
		Rx centrage	Bon	Bon	Varisation=0
		complications post-op.	-	-	-
		duree hospit.on	21jours	15jours	65jours
	DECHARGE	A.D.A.	18mois	0	0
		consolidation	2mois	2mois	2mois
		ablat.on mat.el	J +	7 mois	J + 3 mois
		décharge tot.	24mois	6mois	18mois
	divers		Opéré sur table orthopédique		Opéré sur table

OBSERVATIONS			B8221	3 C690	4 C1331
NOM Prénom age			Forme bilatérale simultanée	BUR... Thierry 6ans	COL... Dominique 4ans1/2 ♂
Bilan Initial	CLINIQUE	coté	G	G	D
		symptomes délai 1°Cs	Boiterie Douleurs hanche Mobilité normale 1 mois	Boiterie Douleurs hanche Hanche enraidie 5 mois	Douleurs hanche Mobilité normale 8 jours
	RADIO	aspects TETE COL CDC COTYLE	Ostéoporose métaph. Cotyle normal	Coxa magna Métaph. très large et porotique Cotyle éculé	Coxa magna mais bien couverte Cotyle, métaphyse normaux
		angles du col	N	N	Antetorsion clin.
		têtes à risque	Excentration	Excentration 5mm	Excentration 1mm
	STADE	Lauritzen	Ib	II	III
		Q.I.	-	non calculable	61
	divers				
Traitement	PRE-OP	décharge traction	+ 15J de Trac + 45J lit	+ 7J	+ 15J
		delai pré-op tot	90 jours	150 jours	30 jours
	INTERVENTION	date opérat.	5/64 P BU	6/64 P BU	2/65 P BU
		abord installat.	Post.Ext. Dd	Post.Ext. Dd	Post.Ext. DL
		siège ostéot.	ST	ST	ST
		dérotation varisation	35 15	35 < 10	43 20
		matériel ostéosynth.	Mathieu 4 trous - 4 vis	Mathieu 4 trous - 4 vis	Titane 4 trous - 4 vis
		complications per-op.	-	-	-
	POST-OPERATOIRE	platre / traction	3mois Ss trac.15mlit	2mois1/2 8jours	2mois -
		Rx montage	Bon	Bon	Bon
		Rx centrage	Bon	Varisation 10%	Très Bon
		complications post-op.	-	-	-
		duree hospit.on	65 jours	45 jours	17 jours
	DECHARGE	A.D.A.	18 mois	21 mois	10 mois
		consolidation	2 mois	3 mois	2 mois
		ablat.on mat.el	J + 3 mois	J + 18 mois	J + 4 mois1/2
		décharge tot.	36 mois	24 mois	12 mois
	divers		orthopédique	Opéré sur table orthopédique	

OBSERVATIONS			5 C1386	6 ☼ C1955	7 C3614
NOM Prénom		age	FAL... Yves 3ans1/2	ROV .. Marc 10ans1/2	KRI... Guy 9ans
Bilan Initial	CLINIQUE	coté	G	G	D
		symptomes	Boiterie	Douleurs genou G	Boiterie Douleurs genou D
		délai 1°Cs	Mobilité normale 3 mois	Hanche enraidie 9 mois	Mobilité normale 1 mois (trauma)
	RADIO	aspects TETE COL CDC COTYLE	Tête un peu magna Métaphyse élargie avec quelques géodes Cotyle éculé	Ascension bil. du Grand trochanter Elarg.métaph. flou sous CDC Cotyle peu remanié	Métaphyse et cotyle normaux
		angles du col	40% d'antetors. bil.	N	N
		têtes à risque	Néant	Excentration 6 mm Calcifications ++	Excentration 1 mm
	STADE	Lauritzen	II fort	Ic	Ia
		Q.I.	45	85	100
	divers				Pb diagn. avec coxalgie
Traitement	PRE-OP	décharge traction	+ 25J	+ 40J	+ 10J lit 30J trac.(1)
		delai pré-op tot	120 jours	270 jours	120 jours
	INTERVENTION	date opérat.	3/65 P BU	5/65 D MR	4/66 P BU
		abord installat.	Post.Ext. DL	Post.Ext. DL	Post.Ext. DL
		siège ostéot.	ST	ST	ST
		dérotation varisation	43 15	30 10-15	20 20
		matériel ostéosynth.	Titane 4 trous-·4 vis	Sherman 4 trous- 4 vis	Mathieu 4 trous - 4 vis
		complications per-op.	-	-	Foirage vis infér.
	POST-OPERATOIRE	platre / traction	2 mois	2 mois1/2	2 mois1/2
		Rx montage	Bon	Bon	Bon
		Rx centrage	Bon	Bon	Perte 10° varis.
		complications post-op.	-	-	-
		duree hospit.on	40 jours	50 jours	120 jours
	DECHARGE	A.D.A.	25 mois	26 mois1/2	13 mois1/2
		consolidation	2 mois	2 mois	3 mois
		ablat.on mat.el	J + 3 mois	J + 4 mois	J + 12 mois
		décharge tot.	29 mois	29 mois	16 mois
	divers				Pb diagnostic avec coxalgie (1).

OBSERVATIONS			8 ⇨ SP	2388	9
NOM Prénom		age	CHA... Dominique 3 ans ♀	Forme bilatérale simultanée	MON... Philippe 7ans1/2
Bilan Initial	CLINIQUE	coté	G	D	G
		symptomes	-	Découverte d'exam. Rx	Boiterie Hanche enraidie
		délai 1°Cs			3 mois
	RADIO	aspects TETE COL CDC COTYLE	"grignotage" sous CDC	normale	Tête mal couverte géode sous CDC Cotyle flou très éculé
		angles du col	N	N	N
		têtes à risque	Excentration	Non excentrée	Excentration 5mm
	STADE	Lauritzen	Ib	Ia	II
		Q.I.	-	-	63
	divers				
Traitement	PRE-OP	décharge traction	+ 10J	+ 15J	+ 15J
		delai pré-op tot	-	-	90J
	INTERVENTION	date opérat.	17/9/66 P BU	26/9/66 P BU	3/67 P CA
		abord installat.	Post.Ext. DL	Post.Ext. DL	Post.Ext. DL
		siège ostéot.	ST	ST	ST
		dérotation varisation	30 20	30 0	30 0
		matériel ostéosynth.	Mathieu 4 trous - 4 vis	Mathieu 4 trous - 4 vis	Mathieu 4 trous - 4 vis
		complications per-op.	-	-	-
	POST-OPERATOIRE	platre / traction	1mois1/2	1mois1/2	2mois
		Rx montage	Coupe basse	Coupe basse	Bon
		Rx centrage	Bon	Bon	Tête mal couverte car varis. = 0
		complications post-op.	-	-	-
		duree hospit.on	30	jours	30 jours
	DECHARGE	A.D.A.	12mois1/2	0	16mois
		consolidation	2 mois	2 mois	3 mois
		ablat.on mat.el	J +	7 mois	J + 5 mois
		décharge tot.	14 mois	2 mois	18 mois
	divers				

OBSERVATIONS			10 C8113	11 ☼ ⇨	C8931
NOM Prénom		age	LET... Véronique 4ans1/2	CHA... Benoit 6 ans	Forme bilatérale décalée
Bilan Initial	CLINIQUE	coté	D	G	D
		symptomes délai 1°Cs	Boiterie Douleurs hanche Mobilité normale non précisé	Boiterie Douleurs hanche Hanche enraidie 12 mois	11/67 ; élarg. du CDC J + 19mois : découverte Rx
	RADIO	aspects TETE COL CDC COTYLE	Tête subluxée,magna	Géodes métaph. + élargissement Cotyle porotique	Métaphyse un peu élargie Cotyle normal
		angles du col	N	N	N
		têtes à risque	Excentration 4 mm	Réac. métaph. (géodes)	Néant
	STADE	Lauritzen	II	II début	II avancé
		Q.I.	Non calculable	79	-
	divers				
Traitement	PRE-OP	décharge traction	+ 6J	+ 15J	+ 7J
		delai pré-op tot	-	360 jours	-
	INTERVENTION	date opérat.	6/67 P BU	11/67 P CA	6/69 P CA
		abord installat.	Post.Ext. DL	Post.Ext. Dd	Post.Ext. DL
		siège ostéot.	ST	ST	ST
		dérotation varisation	25 10	45 0	35 10
		matériel ostéosynth.	Titane 4 trous - 4 vis	Mathieu 4 trous - 4 vis	Inox 4 trous - 4 vis
		complications per-op.	Petit éclat diaph.	-	-
	POST-OPERATOIRE	platre / traction	2 mois	2 mois	2 mois
		Rx montage	Ecart inter-fragm.	Bon	Vis dans Troch.
		Rx centrage	Bon	Bon	Bon
		complications post-op.	-	-	-
		duree hospit.on	75 jours	21 jours	15 jours
	DECHARGE	A.D.A.	7 mois	10 mois	6 mois
		consolidation	2 mois 1/2	2 mois	3 mois
		ablat.on mat.el	J + 6 mois	J + 24 mois	J + 5 mois
		décharge tot.	9 mois	12 mois	8 mois
	divers			Opéré sur table orthopédique	

OBSERVATIONS			12 SP4532	13 ⇨ C	9428
NOM Prénom		age	RIA... J.Luc 2ans1/2	JUL... James 4ans1/2	Forme bilatérale simultanée
Bilan Initial	CLINIQUE	coté	G	G	D
		symptomes délai 1°Cs		Boiterie Douleurs hanche Mobilité normale 1 mois	Douleurs hanche Mobilité normale 1 mois
	RADIO	aspects TETE COL CDC COTYLE	Tête condensée, un peu aplatie Condensation sous CDC Cotyle normal	Cotyle remanié	Cotyle remanié
		angles du col	N	N	N
		têtes à risque	Excentration 1 mm	Néant	Néant
	STADE	Lauritzen	Ib	Ia	Ia
		Q.I.	91	-	-
	divers				
Traitement	PRE-OP	décharge traction	+ 5J	+ 15J	+ 25J
		delai pré-op tot	-	45J	60J
	INTERVENTION	date opérat.	12/67 P BU	20/3/68 P BU	1/4/68 P BU
		abord installat.	Post.Ext. DL	Post.Ext. DL	Post.Ext. DL
		siège ostéot.	ST	ST	ST
		dérotation varisation	30 15	40 15	35 10
		matériel ostéosynth.	Titane 4 trous - 4 vis	Mathieu 4 trous - 4 vis	Mathieu 4 trous - 4 vis
		complications per-op.	-	-	-
	POST-OPERATOIRE	platre / traction	2 mois	2 mois	2 mois
		Rx montage	Bon	Bon	Bon
		Rx centrage	Bon	Bon	Bon
		complications post-op.	-	-	-
		duree hospit.on	10 jours	40 jours	
	DECHARGE	A.D.A.	12 mois	0	0
		consolidation	2 mois	2 mois	2 mois
		ablat.on mat.el	J + 6 mois	J + 6 mois	
		décharge tot.	14 mois	3 mois	3 mois
	divers				

OBSERVATIONS			14 ☼ ⇨	D429	15 C9875
NOM Prénom		age	COR... Alain 6ans1/2	Forme bilatérale simultanée	SAL... Norbert 5 ans
Bilan Initial	CLINIQUE	coté	G	D	G
		symptomes délai 1°Cs	Boiterie Douleurs hanche Mobilité normale 8 mois	Découverte exam. systématique Mobilité normale 6 mois	Boiterie Douleurs hanche Hanche enraidie 1 mois
	RADIO	aspects TETE COL CDC COTYLE	Destruction de la tête sauf portion interne Géodes métaph. mult Cotyle remanié	Tête aplatie : Séquestre	Métaphyse normale Cotyle normal
		angles du col	120° - col trapu	N	N
		têtes à risque	Excentration Réac. métaph.	Ne semble pas excentrée	Excentration 1 mm Gage
	STADE	Lauritzen	III	II	Ib
		Q.I.	-	-	91
	divers		+ 10J	+ 10J	+ 2J
Traitement	PRE-OP	décharge traction	+ 10J	+ 10J	+ 2J
		delai pré-op tot	210J	230J	30J
	INTERVENTION	date opérat.	10/6/68 P BU	24/6/68 P BU	7/68 P CA
		abord installat.	Post.Ext. DL	Post.Ext. DL	Post.Ext. DL
		siège ostéot.	ST	ST	ST
		dérotation varisation	30 10	30 10	20 5
		matériel ostéosynth.	Mathieu 4 trous - 4 vis	Mathieu 4 trous - 4 vis	Mathieu 4 trous - 4 vis
		complications per-op.	-	-	-
	POST-OPERATOIRE	platre / traction	5mois	5 mois	1 mois1/2
		Rx montage	Bon	Ecart interfragm.	Ostéot. diaph. hte
		Rx centrage	Bon - Coxa vara	Bon	Aurait dû être varisé
		complications post-op.	-	-	-
		duree hospit.on	170	jours	15 jours
	DECHARGE	A.D.A.	24 mois	3 mois	22 mois1/2
		consolidation	2 mois	2 mois	1 mois 1/2
		ablat.on mat.el	J +	15 mois	J + 7 mois
		décharge tot.	29 mois	8 mois	24 mois
	divers		Pb social (longue	hospitalisation)	

OBSERVATIONS			16 SP5076 D6938	17 D541	18 D589
NOM Prénom		age	LOR... Franck 6 ans	CAC... Bernard 9 ans1/2	LIO... Sylvie 4 ans
Bilan Initial	CLINIQUE	coté	G	D	D
		symptomes		Boiterie Douleurs (genou D) Mobilité normale	Boiterie Douleurs hanche RI limitée
		délai 1°Cs		2 mois	4 mois
	RADIO	aspects TETE COL CDC COTYLE	Elarg. métaphysaire Cotyle normal Ostéoporose diffuse	Pas de lésion méta. Cotyle normal	Noyau céphalique aplati Cotyle porotique
		angles du col	N	Coxa valga (135°)	N
		têtes à risque	Excentration 5 mm	Excentration 2 mm	Néant
	STADE	Lauritzen	Ic	Ic	II net
		Q.I.	45	88,3	128
	divers				
Traitement	PRE-OP	décharge traction	+ 2J	+ 15J	+ 6J
		delai pré-op tot	60J	75J	120J
	INTERVENTION	date opérat.	8/68 P BU	1/69 P CA	1/69 P BU
		abord installat.	Post.Ext. DL	Post.Ext. DL	Post.Ext. DL
		siège ostéot.	ST	ST	IT
		dérotation varisation	30 15	30 10	25 10
		matériel ostéosynth.	Titane 4 trous - 4 vis	Judet 6 trous - 6 vis	Mathieu 4 trous - 4 vis
		complications per-op.	-	-	-
	POST-OPERATOIRE	platre / traction	1mois1/2	2mois1/2	1mois1/2 1mois
		Rx montage	Bon	1 vis ds cartilage sous troch.	1 vis trop longue sous le col
		Rx centrage	Bon	Bon	Bon
		complications post-op.	-	marche sur son plâtre	-
		duree hospit.on	10J	15J	12J
	DECHARGE	A.D.A.	13 mois	24 mois	2 mois
		consolidation	1 mois 1/2	1 mois 1/2	3 mois
		ablat.on mat.el	J + 6 mois	J + 3 mois	J + 4 mois
		décharge tot.	14 mois	27 mois	4 mois
	divers				

OBSERVATIONS			19 D605	20 D913	21 ✡ C3387
NOM Prénom		·age	RAM... Pascal 5 ans	BAR... Anita 4 ans1/2	VOV .. Remy 6 ans1/2
Bilan Initial	CLINIQUE	coté	D	D	D
		symptomes	Boiterie Douleurs hanche Hanche enraidie	Douleurs hanche	Boiterie Doul. noct. hanche hanche enraidie
		délai 1°Cs	non précisé	15 jours	1 mois
	RADIO	aspects TETE COL CDC COTYLE	Tête un peu aplatie Géode centro-métaph. Cotyle remanié	Tête mal couverte métaph. élargie sans géode Cotyle aplati	Tête bien couverte Métaph. porotique Cotyle normal
		angles du col	Coxa valga (140°)	Coxa valga (140°)	N
		têtes à risque	Excentration 2 mm (sans debord) Réac. métaph.	Excentration	Excentration 2 mm Gage +
	STADE	Lauritzen	Ib	II	Ib
		Q.I.	86		89
	divers		Anomalie gonosomique	Encéphalopathe L.C.H. à G	Pb diag. avec coxalgie
Traitement	PRE-OP	décharge traction	+ 4J	+ 8J	+ 10J
		delai pré-op tot		15J	30J
	INTERVENTION	date opérat.	2/69 P BU	3/69 P CA	9/69 D LEB
		abord installat.	Post.Ext. DL	Post.Ext. DL	Post.Ext. DL
		siège ostéot.	IT	ST	IT
		dérotation varisation	25 10	20 35	30 10
		matériel ostéosynth.	Mathieu 4 trous - 4 vis	Mathieu 4 trous - 4 vis	Mathieu 4 trous - 4 vis
		complications per-op.	-	-	-
	POST-OPERATOIRE	platre / traction	2mois 1mois	1mois1/2	2mois 15J
		Rx montage	Bon	Ecart inter-fragm.	Vis sup. ds noyau troch.
		Rx centrage	Varisation insuffis.	Bon	Très bon
		complications post-op.	Marche sur son plâtre	-	-
		duree hospit.on	8 jours	7 jours	30 jours
	DECHARGE	A.D.A.	18 mois	-	15 mois
		consolidation	3 mois	2 mois 1/2	2 mois
		ablat.on mat.el	J + 8 mois	J + 8 mois	J + 9 mois
		décharge tot.	32 mois	3 mois	17 mois
	divers		Ostéotomie de SALTER à J + 30 mois	Pas d'ADA	

OBSERVATIONS			22 D1595	23 SP7100	24 SP6667
NOM Prénom		age	FIL... J.Claude 3ans1/2	PER... Anne 2ans1/2	SAL... J.Paul 4ans1/2
Bilan Initial	CLINIQUE	coté	G	G	G
		symptomes	Boiterie Mobilité normale	Boiterie Mobilité normale	-
		délai 1°Cs	15 jours	non précisé	
	RADIO	aspects TETE COL CDC COTYLE	Métaphyse et cotyle normaux	Métaphyse et cotyle normaux	Géode métaph. minime. flou sous CDC Cotyle remanié
		angles du col	N	N	N
		têtes à risque	Excentration 1 mm	Excentration 1 mm	Excentration 3 mm
	STADE	Lauritzen	Ic	II	II
		Q.I.	122	60	77
	divers				
Traitement	PRE-OP	décharge traction	+ 21J	+ 3J	+ 3J
		delai pré-op tot	40J	-	-
	INTERVENTION	date opérat.	9/69 P BU	10/69 P BU	2/70 P BU
		abord installat.	Post.Ext. DL	Post.Ext. DL	Post.Ext. DL
		siège ostéot.	IT	IT	IT
		dérotation varisation	35 1 10	Imprécisée 20	30 20
		matériel ostéosynth.	Mathieu 4 trous - 4 vis	Mathieu 4 trous - 4 vis	Mathieu 4 trous - 4 vis
		complications per-op.	Vis un peu longues	-	-
	POST-OPERATOIRE	platre / traction	2mois 10J	2mois -	0 2mois
		Rx montage	Bon	Bon	Coupe un peu basse
		Rx centrage	Bon, varisé de 20°	Très bon	Bon
		complications post-op.	-	-	-
		duree hospit.on	30J	6J	60J
	DECHARGE	A.D.A.	28 mois	6 mois 1/2	13 mois 1/2
		consolidation	3 mois	4 mois	3 mois
		ablat.on mat.el	J + 11 mois	J + 6 mois	J + 12 mois
		décharge tot.	30 mois	8 mois 1/2	15 mois
	divers				

OBSERVATIONS			25 ⇨ SP	6879	26 D3451
NOM Prénom		age	SER... Bernard 3 ans1/2	Forme bilatérale simultanée	LAN... J.Claude 4 ans
Bilan Initial	CLINIQUE	coté	G	D	G
		symptomes	Boiterie	Boiterie	Boiterie Douleurs hanche
		délai 1°Cs	Mobilité ↘ en RI 1 mois	Mobilité ↘ en RI 1 mois	Mobilité normale Non précisé
	RADIO	aspects TETE COL CDC COTYLE	Lésion centro-céphalique Cotyle feuilleté	Identique au côté gauche	Tête légèr. aplatie Métaph. normale Cotyle normal
		angles du col	N	N	N
		têtes à risque	Excentration	-	Excentration 1 mm
	STADE	Lauritzen	Ia	Ia	Ic
		Q.I.	-	-	82
	divers				
Traitement	PRE-OP	décharge traction	+ 2	+ J	+ 6J
		delai pré-op tot	30J	30J	15J
	INTERVENTION	date opérat.	10/6/70 P BU	17/6/70 P BU	7/70 P BU
		abord installat.	Post.Ext. DL	Post.Ext. DL	Post.Ext. DL
		siège ostéot.	IT	IT	IT
		dérotation varisation	30 10	30 10	30 10
		matériel ostéosynth.	Mathieu 4 trous - 4 vis	Mathieu 4 trous - 4 vis	Mathieu 4 trous - 4 vis
		complications per-op.	-	-	-
	POST-OPERATOIRE	platre / traction	1mois1/2 15J	1mois1/2 15J	1mois1/2 0
		Rx montage	Bon	Bon	Bon
		Rx centrage	Bon	Bon	Bon
		complications post-op.	-	-	-
		duree hospit.on	20	jours	60 jours
	DECHARGE	A.D.A.	0	3 mois	5 mois 1/2
		consolidation	3 mois	3 mois	2 mois
		ablat.on mat.el	J +	6 mois	J + 7 mois
		décharge tot.	2 mois	5 mois	7 mois
	divers				

OBSERVATIONS			27 D3105	28 D4721	29 ☼ D4575
NOM Prénom		age	VOL... Stéphane 2ans 1/2 ♂	GUY... Martial 5 ans	JOU... Fabrice 8 ans
Bilan Initial	CLINIQUE	coté	D	G	G
		symptomes	Boiterie Mobilité:RI et ABD↓	Boiterie Douleurs hanche Mobilité:RI,RE bloquées	Boiterie Doul.Hche-Genou Mobilité normale
		délai 1°Cs	1 mois	3 mois	1 mois
	RADIO	aspects TETE COL CDC COTYLE	Tête aplatie non fragmentée Cotyle normal	Aplatissement minime, tête bien couverte Cotyle porotique	Tête peu condensée légèrt aplatie, bien couverte Géodes métaph. Cotyle remanié
		angles du col	N	N	Coxa valga (140°)
		têtes à risque	Excentration 2 mm	Néant	Excentration 4 mm Calcifications
	STADE	Lauritzen	Ic	Ib	Ib
		Q.I.	60	77	81
	divers				
Traitement	PRE-OP	décharge traction	+ 2J	+ 6J	+ 2J
		delai pré-op tot	30J	60J	30J
	INTERVENTION	date opérat.	8/70 P CA	1/71 P BU	3/71 P BU
		abord installat.	Post.Ext. DL	Post.Ext. DL	Post.Ext. DL
		siège ostéot.	IT	IT	IT
		dérotation varisation	20 15	30 10	30 20
		matériel ostéosynth.	Mathieu 4 trous - 4 vis	Milch 4 trous - 4 vis	Milch 4 trous - 4 vis
		complications per-op.	-	-	-
	POST-OPERATOIRE	platre / traction	2mois 10J	1mois1/2 8J	2mois
		Rx montage	Vis ds CdeC troch.	1vis ds Gd troch.	Milch ds Gd troch.
		Rx centrage	Bon, varisé de 20°	Bon, varisé de 15°	Bon, varisé de 10°
		complications post-op.	-	-	-
		duree hospit.on	7J	13J	5J
	DECHARGE	A.D.A.	14 mois	17 mois	21 mois
		consolidation	3 mois	3 mois	3 mois
		ablat.on mat.el	J + 4 mois	J + 7 mois	J + 10 mois
		décharge tot.	16 mois 1/2	19 mois	23 mois
	divers				

OBSERVATIONS			30 D5290	31 D5284	32 ⇨ D5961
NOM Prénom		age	ARN... Brigitte 3 ans	KAM... Patrick 10 ans	FIS... Alain 9ans1/2
Bilan Initial	CLINIQUE	coté	D	G	G
		symptomes	Boiterie	Boiterie Douleurs hanche	Boiterie Douleurs hanche
		délai 1°Cs	Mobilité non préc. Non précisé	Mobilité normale 2mois après trauma	Mobilité normale 2 mois
	RADIO	aspects TETE COL CDC COTYLE	Déminéralisation du noyau céphalique Elargissement inter-ligne	"coup d'ongle" antéro-int. Col normal Cotyle normal	Géode épiph.centr. Tête un peu aplatie Condensation ext. &Cotyle normal
		angles du col	Coxa valga (140°)	N	Coxa valga (135°)
		têtes à risque	Excentration 1 mm	Excentration 2 mm	-
	STADE	Lauritzen	Ia	Ib	III
		Q.I.	100	92	
	divers				
Traitement	PRE-OP	décharge traction	+ 3J	+ 20J	+ 2J
		delai pré-op tot		60J	60J
	INTERVENTION	date opérat.	7.71 P BU	7/71 P BU	29.7.71 P BU
		abord installat.	Post.Ext. DL	Post.Ext. DL	Post.Ext. DL
		siège ostéot.	IT	IT	IT
		dérotation varisation	35 10	20 15	30 0
		matériel ostéosynth.	Milch 4 trous - 4 vis	Milch 3 trous - 3 vis	Milch 4 trous - 4 vis
		complications per-op.	1vis ds Gd troch.	-	-
	POST-OPERATOIRE	platre / traction	1mois1/2 15J	1mois1/2 15J	1mois1/2 15J
		Rx montage	Milch ds moyen fessier	10° de varisation Milch ds troch.	Médiocre
		Rx centrage	Varisation insuffis.	Bon	Médiocre
		complications post-op.	-	-	Valgisation accidentelle
		duree hospit.on	10J	35J	15J
	DECHARGE	A.D.A.	0	10 mois	0
		consolidation	3 mois	3 mois	2 mois
		ablat.on mat.el	J + 7 mois	J + 7 mois	J + 7 mois
		décharge tot.	2 mois	13 mois	3 mois
	divers				

OBSERVATIONS			D5961	33 ☼ D6375	
NOM Prénom		age	Forme bilatérale simultanée	ROB... J.Luc 6ans1/2	
Bilan Initial	CLINIQUE	coté	D	D	
		symptomes délai 1°Cs	Boiterie Douleurs hanche Mobilité normale sauf flexion 90° 2 mois	Boiterie Douleurs hanche Hanche enraidie 16 mois	
	RADIO	aspects TETE COL CDC COTYLE	Ostéoporose épiph. Métaph. élargie Cotyle remanié	Métaph. porotique Cotyle normal	
		angles du col	Col court. Coxa valga 135°	N	
		têtes à risque	Excentration	Calcifications	
	STADE	Lauritzen	Ia	Ib	
		Q.I.		87	
	divers				
Traitement	PRE-OP	décharge traction	+ 11J	+ 1J	
		delai pré-op tot	60J	485J	
	INTERVENTION	date opérat.	9/8/71 P BU	9/71 D BA	
		abord installat.	Post.Ext. DL	Post.Ext. DL	
		siège ostéot.	IT	ST	
		dérotation varisation	30 0	25 10	
		matériel ostéosynth.	Milch 4 trous - 4 vis	Milch 4 trous - 4 vis	
		complications per-op.	-	-	
	POST-OPERATOIRE	platre / traction	1mois1/2 15J	2mois 30J	
		Rx montage	Milch ds troch.	Bon	
		Rx centrage	moyen	Bon	
		complications post-op.	-	-	
		duree hospit.on	15J	25J	
	DECHARGE	A.D.A.	0	15 mois	
		consolidation	2 mois ½	4 mois	
		ablat.on mat.el	J + 7 mois	J + 12 mois	
		décharge tot.	2 mois 1/2	18 mois	
	divers				

OBSERVATIONS				34 ☼ D	6371
NOM Prénom		age		RIC... Serge 3ans 1/2	Forme bilatérale simultanée
Bilan Initial	CLINIQUE	coté		D	G
		symptomes délai 1°Cs		Découverte d'exam. radiologique	Boiterie Douleurs hanche Mobilité normale 15 jours
	RADIO	aspects TETE COL CDC COTYLE		Densification de la tête Image en coquille d'oeuf Cotyle normal	Tête légèrt aplatie surface irrégul. Tête densifiée Cotyle normal
		angles du col		Coxa valga 145°	Coxa valga 140°
		têtes à risque		Néant	Néant
	STADE	Lauritzen		Ia	Ib
		Q.I.		-	-
	divers				
Traitement	PRE-OP	décharge traction		+ 15J	+ 15J
		delai pré-op tot		15J	45J
	INTERVENTION	date opérat.		28/9/71 P BU	13/10/71 D BA
		abord installat.		Post.Ext. DL	Post.Ext. DL
		siège ostéot.		IT	IT
		dérotation varisation		30 15	30 15
		matériel ostéosynth.		Milch 4 trous - 4 vis	Milch 4 trous - 4 vis
		complications per-op.		-	-
	POST-OPERATOIRE	platre / traction		2mois 15J	2mois 15J
		Rx montage		Varisation < 15°	Varisation > 20°
		Rx centrage		Bon	Bon
		complications post-op.		-	-
		duree hospit.on		40	jours
	DECHARGE	A.D.A.		0	4 mois 1/2
		consolidation		2 mois 1/2	2 mois 1/2
		ablat.on mat.el		J +	13 mois
		décharge tot.		3 mois	7 mois
	divers				

OBSERVATIONS			35 ☼ D6933	36 SP9114	37 ☼ E265
NOM Prénom		age	MIS... Yves 6 ans	MOR... Patrice 7ans 1/2	COM... Véronique 2ans 1/2
Bilan Initial	CLINIQUE	coté	G	D	G
		symptomes	Boiterie	Douleurs genou D	Boiterie Douleurs genou G
		délai 1°Cs	Mobilité normale 2 mois	Mobilité normale 1 mois	Mobilité: ↓RI,RE ABD 2 mois
	RADIO	aspects TETE COL CDC COTYLE	Début reconstruct. Mur ext. conservé Cotyle éculé	Petit tassemt ceph sans condensation sur le profil	Tête condensée bien couverte Géode métaph.
		angles du col	Col trapu N	N	N
		têtes à risque	Excentration 2 mm	Néant	Calcifications ext.
	STADE	Lauritzen	III	Ib	Ic
		Q.I.	49	100	59
	divers				
Traitement	PRE-OP	décharge traction	+ 2J	+ 2J	+ 5J
		delai pré-op tot	60J	60J	60J
	INTERVENTION	date opérat.	3/72 P BU	12/72 P BU	7/73 D FR
		abord installat.	Post.Ext. DL	Post.Ext. DL	Post. Ext. DL
		siège ostéot.	IT	IT	IT
		dérotation varisation	45 20	15 10	20 < 10
		matériel ostéosynth.	Milch 4 trous - 4 vis	Milch 4 trous - 4 vis	Mathieu 4 trous - 4 vis
		complications per-op.	-	-	-
	POST-OPERATOIRE	platre / traction	1mois1/2 10J	2mois	1mois1/2 0
		Rx montage	Vis CDC troch	Bon	Vis ds cart. troch.
		Rx centrage	Bon	Très bon	Bon
		complications post-op.	-	-	-
		duree hospit.on	6J	6J	10J
	DECHARGE	A.D.A.	10 mois	10 mois	8 mois 1/2
		consolidation	3 mois	3 mois	2 mois 1/2
		ablat.on mat.el	J + 6 mois	J + 6 mois	J + 8 mois
		décharge tot.	12 mois	12 mois	10 mois
	divers				Décharge trop courte

OBSERVATIONS			38 E647	39 SP9290	40 E1401
NOM Prénom		age	LEC... Franck 6ans1/2	MEN... Pascal 8ans1/2	BOZ... Christophe 4ans1/2
Bilan Initial	CLINIQUE	coté	D	G	D
		symptomes	Boiterie Douleurs hanche Mobilité normale	Boiterie Douleurs hanche Mobilité normale	Boiterie Douleurs hanche Mobilité:ABD et RI ↓
		délai 1°Cs	Non précisé	1 mois	Non précisé
	RADIO	aspects TETE COL CDC COTYLE	Tête fragmentée et magna. Mur ext. conservé. Tête pas très bien couverte Cotyle normal	Tête discrètement magna - couverte Cotyle et métaph. normaux.	Tête condensée très aplatie. Coxa magna Géode métaphys.
		angles du col	N	N	N
		têtes à risque	Excentration 2 mm	Excentration 1 mm	Excentration 5 mm (horizontal CDC)
	STADE	Lauritzen	II	II	II faible
		Q.I.	79	75	45
	divers				
Traitement	PRE-OP	décharge traction	+ 3J	+ 4J	+ 6J
		delai pré-op tot	-	360J	-
	INTERVENTION	date opérat.	8/73 P BU	2/74 P BU	5/74 D FR
		abord installat.	Post.Ext. DL	Post.Ext. DL	Post.Ext. DL
		siège ostéot.	IT	IT	IT
		dérotation varisation	35 10	25 20	10 25
		matériel ostéosynth.	Milch 4 trous - 4 vis	Milch 4 trous - 4 vis	Judet 4 trous - 4 vis
		complications per-op.	-	-	-
	POST-OPERATOIRE	platre / traction	1mois1/2 15J	2mois	1mois1/2 21J
		Rx montage	Milch ds CdC troch.	Bon	Plaque trop haute Vis ds CdC troch.
		Rx centrage	Varisation = 0	Très bon	Bon
		complications post-op.	-	-	-
		duree hospit.on	10J	6J	15J
	DECHARGE	A.D.A.	6 mois	4 mois	10 mois
		consolidation	3 mois	2 mois 1/2	3 mois
		ablat.on mat.el	J + 7 mois	J + 9 mois	J + 5 mois
		décharge tot.	8 mois	6 mois	12 mois
	divers				

OBSERVATIONS			41 E2627	42 E2802	43 E3084
NOM Prénom		age	MOS... Marielle 5ans1/2	PET... Pascal 3ans1/2	BAS... Christian 9ans1/2
Bilan Initial	CLINIQUE	coté	G	G	D
		symptomes	Boiterie	Boiterie Douleurs hanche	Boiterie Coxa ante torsa à l'ex.
		délai 1°Cs	Mobilité: ABD et RE↓ 2 mois	Mobilité normale 12 mois	Mob. norm. 3 mois
	RADIO	aspects TETE COL CDC COTYLE	Séquestre épiph. central. Début aplat Discrète ostéoporose métaph. Cotyle normal	Tête bien couverte Minime réaction métaphysaire	Petite condensation céphalique avec enfoncement central. Tête mal couverte.
		angles du col	Coxa valga 140°	N	Coxa antetorsa. Coxa valga 140°
		têtes à risque	Excentration 2 mm	Excentration 2 mm	Excentration 1 mm
	STADE	Lauritzen	Ic	Ic	Ib
		Q.I.	69	64	80
	divers				
Traitement	PRE-OP.	décharge traction	+ 8J	+ 30J (1)	+ 2J
		delai pré-op tot	80J	450J	0
	INTERVENTION	date opérat.	9/74 P BU	10/74 D FR	1/75 D FR
		abord installat.	Post.Ext. DL	Post.Ext. DL	Post.Ext. DL
		siège ostéot.	IT	IT	IT
		dérotation varisation	50 20	15 15	35 25
		matériel ostéosynth.	Milch 4 trous - 4 vis	Mathieu 4 trous - 4 vis	Milch 5 trous - 5 vis
		complications per-op.	Déplacem^{t} lors du vissage	-	Perte 15° derot. et 10° varis.au mont.
	POST-OPERATOIRE	platre / traction	2mois 15J	1mois1/2 10J	0 15J
		Rx montage	Vis ds CdC troch.	1 vis ds troch.	Ecart inter-fragm.
		Rx centrage	Moyen, trop varisé	Bon	Insuf. Tête mal couv.
		complications post-op.	-	-	-
		duree hospit^{on}	15J	40J	20J
	DECHARGE	A.D.A.	5 mois	5 mois	8 mois
		consolidation	3 mois	2 mois 1/2	3 mois
		ablat^{on} mat^{el}	J + 5 mois	J + 4 mois	J + 5 mois
		décharge tot.	10 mois	8 mois	9 mois 1/2
	divers			(1) Hche initial^{t} centrée	

OBSERVATIONS			44 ☼ E3595	45 ⇨ E	3733
NOM Prénom		age	BRO... Frédéric 6 ans	BEG... Nabil 4 ans ♂	Forme bilatérale décalée
Bilan Initial	CLINIQUE	coté	G	D	G
		symptomes	Boiterie Mobilité normale	Boiterie Douleurs genou D Hanche enraidie	Découverte d'ex. Rx à J + 31 mois
		délai 1°Cs	10 mois (apr.trauma)	Non précisé	
	RADIO	aspects TETE COL CDC COTYLE	Ecras. complet de la tête. Géodes métaph.vol. Cotyle plat	Métaph.et épiph. érodées en dedans Erosion du CdC Cotyle porotique	Tête subluxée en dehors. Géode métaph. sous CDC.
		angles du col	Coxa valga (140°)	N	N
		têtes à risque	Excentration 5 mm Horizontalis. CDC Réac. métaph.	Excentration 1 mm Réac. métaph.	Excentration Calcifications.
	STADE	Lauritzen	Ic	Ib	II
		Q.I.	42	75	
	divers				
Traitement	PRE-OP	décharge traction	+ 10J	+ 6J	+ 7J
		delai pré-op tot	300J	30J	120J
	INTERVENTION	date opérat.	3/75 P BU	3/75 P BU	3/78 D BO
		abord installat.	Post. Ext. DL	Post.Ext. DL	Post.Ext. DL
		siège ostéot.	IT	IT	IT
		dérotation varisation	35 20	30 25	35 30
		matériel ostéosynth.	Rigault 3 trous - 3 vis	Rigault 3 trous - 3 vis	Rigault 5 trous - 5 vis
		complications per-op.	Perte 5°varis.au montage	-	-
	POST-OPERATOIRE	platre / traction	1mois1/2 15J	1mois1/2 8J	0 60J
		Rx montage	Bon	Médiocre	Vis ds CdC troch
		Rx centrage	Bon	Bon	Bon
		complications post-op.	-	-	-
		duree hospit.on	15J	15J	80J
	DECHARGE	A.D.A.	29 mois	36 mois	0
		consolidation	3 mois	2 mois 1/2	2 mois 1/2
		ablat.on mat.el	J + 8 mois	J + 8 mois	J + 6 mois
		décharge tot.	31 mois	40 mois	en décharge le 7/80
	divers			Ostéotomie de CHIARI à J + 16 mois	

OBSERVATIONS			46 ⇨ E	7428	47 SP10685
NOM Prénom		age	SAN... David 6 ans	Forme bilatérale simultanée	PEL... Jérome 6ans
Bilan Initial	CLINIQUE	coté	D	G	G
		symptomes délai 1°Cs	Boiterie Mobilité normale	Découverte sur Rx initiale du bassin	Boiterie Douleurs hanche Mobilité normale 12 mois
	RADIO	aspects TETE COL CDC COTYLE	"coquille d'oeuf" épiph. Métaph. normale Cotyle normal		Coxa magna Ostéoporose et géode métaph. Cotyle peu remanié
		angles du col	Coxa valga (140°)	Coxa valga (140°)	N
		têtes à risque	Néant	Néant	Excentration 2 mm Calcifications
	STADE	Lauritzen	Ia	Ia	II
		Q.I.	-	-	64
	divers				
Traitement	PRE-OP	décharge traction	+ 3J	+ 7J	+ 2J
		delai pré-op tot	30J		360J
	INTERVENTION	date opérat.	24/5/76 P BU	31/5/76 P BU	6/76 P BU
		abord installat.	Post.Ext. DL	Post.Ext. DL	Post.Ext. DL
		siège ostéot.	IT	IT	IT
		dérotation varisation	35 20	35 20	35 15
		matériel ostéosynth.	Milch 4 trous - 4 vis	Milch 4 trous - 4 vis	Rigault 3 trous - 3 vis
		complications per-op.	-	-	-
	POST-OPERATOIRE	platre / traction	1mois1/2 10J	1mois1/2 10J	1mois1/2 2J
		Rx montage	Bon	Milch ds troch vis ds CdC col	Varisation < 15°
		Rx centrage	Bon	Bon	Légère excentration
		complications post-op.	-	-	-
		duree hospit.on	15	jours	6 jours
	DECHARGE	A.D.A.	0	0	22 mois
		consolidation	3 mois	3 mois	3 mois
		ablat.on mat.el	J +	7 mois	J + 12 mois
		décharge tot.	2 mois	2 mois	24 mois
	divers				

OBSERVATIONS			48 ☼ E7822	49 ⇨ E	7728
NOM Prénom		age	SCH... M. Hélène 3ans1/2	RAF... Christian 6 ans	Forme bilatérale simultanée
Bilan Initial	CLINIQUE	coté	G	G	D
		symptomes	Asymptomatique Découv. sur Rx après chute Mobilité normale	Boiterie Mobilité normale	Boiterie Mobilité normale
		délai 1°Cs		6mois	6 mois
	RADIO	aspects TETE COL CDC COTYLE	Evolue depuis 1an Destr. totale de la tête en cours de reconstruction	Tête aplatie, mal couverte Cotyle fuyant	Tête peu déformée mal couverte Nécrose postérieure
		angles du col	N	N	N
		têtes à risque	Excentration 2 mm	Excentration très discrète	Excentration discr.
	STADE	Lauritzen	III	III	III
		Q.I.	40	-	-
	divers				
Traitement	PRE-OP	décharge traction	NON ADA 7 mois	0	+ 8J
		delai pré-op tot	450J	180	jours
	INTERVENTION	date opérat.	7/76 D.FR	4/8/76 D MI	11/8/76 D MI
		abord installat.	Post.Ext. DL	Post.Ext. DL	Post.Ext. DL
		siège ostéot.	IT	IT	IT
		dérotation varisation	20 15	35 25	40 25
		matériel ostéosynth.	Rigault 3 trous - 3 vis	Rigault 5 trous - 5 vis	Rigault 5 trous - 5 vis
		complications per-op.	-	-	-
	POST-OPERATOIRE	platre / traction	1mois1/2 15J	1mois1/2 15J	1mois1/2 15J
		Rx montage	Ecart inter-fragm.	1 vis ds troch.	Section un peu hte
		Rx centrage	Bon	Varisation sévère	Varisation sévère
		complications post-op.	-	Expulsion 1 vis à 6 mois	-
		duree hospit.on	5 jours	15	jours
	DECHARGE	A.D.A.	12 mois	2 mois	0
		consolidation	2 mois 1/2	3	mois
		ablat.on mat.el	J + 10 mois	J +	10 mois
		décharge tot.	14 mois	4 mois 1/2	2 mois
	divers				

OBSERVATIONS			50 E7782	51 ☼ D5270	52 E9128
NOM Prénom		age	BEL... 4ans1/2 Abel	ELO... 7ans1/2 Sébastien	DOU... 4ans1/2 Catherine
Bilan Initial	CLINIQUE	coté	G	G	G
		symptomes	Douleurs hanche Hanche enraidie (RI, RE, ABD)	Douleurs hanche Mobilité: ↓ RI	Boiterie Douleurs hanche Marche en rot.int. Hanche enraidie imprécisé
		délai 1°Cs	non précisé	10 mois	
	RADIO	aspects TETE COL CDC COTYLE	Aplatiss^{t} et condens. totale du noyau Géode métaph. Cotyle normal	Tête bien couverte Elargissem^{t} CDC	Pas de Rx initiales
		angles du col	N	N	-
		têtes à risque	Excentration 1 mm Calcifications ext. HorizontalisationCDC	Néant	-
	STADE	Lauritzen	Ic	Ic	II
		Q.I.	65	75	-
	divers				
Traitement	PRE-OP	décharge traction	+ 30J	+ 4J	+ 3J
		delai pré-op tot	180J	300J	60J
	INTERVENTION	date opérat.	9/76 D FR	10/76 D FR	11/76 D FA
		abord installat.	Post.Ext. DL	Post.Ext. DL	Post.Ext. DL
		siège ostéot.	IT	IT	IT
		dérotation varisation	25 25	15 15	30 0
		matériel ostéosynth.	Rigault 4 trous - 4 vis	Rigault 4 trous - 4 vis	Rigault 4 trous - 4 vis
		complications per-op.	-	-	-
	POST-OPERATOIRE	platre / traction	1mois1/2 8J	1mois1/2 15J	2 mois 6J
		Rx montage	Bon	Bon	Bon
		Rx centrage	Bon	Très bon	Pas de varisation
		complications post-op.	-	-	Staphylococcie à J+10. Sepsis hche G Irrigation drainage
		duree hospit^{on}	45J	6J	40J
	DECHARGE	A.D.A.	19 mois	4 mois	12 mois 1/2
		consolidation	3 mois	2 mois 1/2	3 mois 1/2
		ablat^{on} mat^{el}	J + 13 mois	J + 8 mois	J + 8 mois
		décharge tot.	22 mois	5 mois 1/2	15 mois
	divers				

OBSERVATIONS			53 E9745	54 ☼ E9939	55 ⇨ F166
NOM Prénom		age	BAL... Anthony 7 ans	STU... Andrew 3ans1/2	MOR... Michel 6 ans
Bilan Initial	CLINIQUE	coté	D	G	D
		symptomes	Boiterie Douleurs hanche	Boiterie Hanche enraidie ABD RE	Douleurs genou D Mobilité normale
		délai 1°Cs	3 mois	2 mois	> 12 mois
	RADIO	aspects TETE COL CDC COTYLE	Tête non aplatie Géode métaph. flou du CDC Cotyle remanié (géode)	Tête magna Métaph. normale Flou du CDC Cotyle normal	Tête ronde, mal couv Métaph.sub normale Cotyle remanié
		angles du col	N	N	Coxa valga (145°)
		têtes à risque	Excentration 2-3mm	Excentration 2mm	Excentration 2 mm CDC horizontal
	STADE	Lauritzen	Ib	Ic	II
		Q.I.	97	73	-
	divers				
Traitement	PRE-OP	décharge traction	+ 6J	+ 8J	+ 4J
		delai pré-op tot	90J	60J	> 400J
	INTERVENTION	date opérat.	3/77 D FA	3/77 D BO	6/6/77 D FA
		abord installat.	Post.Ext. DL	Post.Ext. DL	Post.Ext. DL
		siège ostéot.	IT	IT	IT
		dérotation varisation	30 20	40 20	20 20
		matériel ostéosynth.	Rigault 3 trous - 3 vis	Rigault 3 trous - 3 vis	Rigault 4 trous - 4 vis
		complications per-op.	-	-	-
	POST-OPERATOIRE	platre / traction	2mois 7J	1mois1/2 15J	1mois1/2 8J
		Rx montage	Perte 10° varisation	Vis ds CdC troch. section haute	Bon
		Rx centrage	Varisation insuf.	Bon	Bon
		complications post-op.	-	-	-
		duree hospit.on	12J	15J	15J
	DECHARGE	A.D.A.	31 mois	15 mois	0
		consolidation	3 mois	3 mois	3 mois
		ablat.on mat.el	J + 11 mois	J + 10 mois	J + 12 mois
		décharge tot.	33 mois	17 mois	2 mois
	divers			Ostéotomie de SALTER à J + 20 mois (en charge depuis 3 mois)	

OBSERVATIONS			F166	56 F987	57 D3850
NOM Prénom age			Forme bilatérale simultanée	TAR... 6 ans Marielle	TAU... 6 ans Carole
Bilan Initial	CLINIQUE	coté	G	D	G
		symptomes	Douleurs genou G Mobilité normale	Boiterie Mobilité normale	Boiterie (notion de trauma) Hch enraidie en ABD RE
		délai 1°Cs	> 12 mois	4 mois	1 mois
	RADIO	aspects TETE COL CDC COTYLE	Coxa magna import. Géodes métaph. flou CDC Cotyle irrégulier, éculé	Métaph. ostéoporot. CDC élargi image en "coquille d'oeuf" Cotyle ostéoporot.	Tête légèrt aplatie Image en "coquille d'oeuf". Déminéral. métaph. Pincemt CDC en arr. Cotyle normal
		angles du col	Coxa valga (145°)	N	N
		têtes à risque	Excentration import	Excentration 2 mm	Excentration 2 mm
	STADE	Lauritzen	III	Ib	Ib
		Q.I.	-	92	100
	divers				
Traitement	PRE-OP	décharge traction	+ 4J	+ 4J	+ 6J
		delai pré-op tot	> 400J	120J	30J
	INTERVENTION	date opérat.	13/6/77 D FA	6/77 D BO	7/77 P BU
		abord installat.	Post.Ext. DL	Post.Ext. DL	Post.Ext. DL
		siège ostéot.	IT	IT	IT
		dérotation varisation	20 20	40 20	40 15
		matériel ostéosynth.	Rigault 4 trous - 4 vis	Rigault 4 trous - 4 vis	Rigault 4 trous - 4 vis
		complications per-op.	-	-	Perforation accid. Plaque conj.cephal.
	POST-OPERATOIRE	platre / traction	1mois1/2 8J	1mois1/2 15J	1mois1/2 15J
		Rx montage	Bon	1 vis ds CdC troch section haute	Vis sup. trop longue
		Rx centrage	Forte varisation	Bon	Bon
		complications post-op.	-	-	-
		duree hospit.on	15J	15J	15J
	DECHARGE	A.D.A.	9 mois	6 mois	10 mois
		consolidation	3 mois	2 mois 1/2	3 mois
		ablat.on mat.el	J + 12 mois	J + 7 mois	J + 6 mois
		décharge tot.	11 mois	8 mois	12 mois
	divers				

OBSERVATIONS			58 F1709	59 F2922	60 F2832
NOM Prénom		age	BRA... Fabrice 3ans1/2	QUA... Marc 10 ans	DON... Alain 11 ans
Bilan Initial	CLINIQUE	coté	G	G	G
		symptomes	Boiterie	Boiterie Douleurs hanche	Boiterie Douleurs hanche
		délai 1°Cs	Hanche enraidie 15 jours	Hanche enraidie 8 mois	Hanche enraidie 3 mois
	RADIO	aspects TETE COL CDC COTYLE	Petites géodes sous CDC Cotyle normal	Tête mal couverte col élargi et ostéoporotique Cotyle remanié et porotique	Tête aplatie, image en "coquille d'oeuf" Métaph. élargie et ostéoporotique Cotyle ostéoporot.
		angles du col	N	N	N
		têtes à risque	Excentration 1 mm	Excentration 3 mm	Excentration 4 mm
	STADE	Lauritzen	Ib	Ic	Ib
		Q.I.	71	120	94
	divers				
Traitement	PRE-OP	décharge traction	+ 10J	+ 6J	+ 6J
		delai pré-op tot	30J	250J	250J
	INTERVENTION	date opérat.	11/77 D OB	2/78 D OB	2/78 D OB
		abord installat.	Post.Ext. DL	Post.Ext. DL	Post.Ext. DL
		siège ostéot.	IT	IT	IT
		dérotation varisation	30 25	30 30	30 30
		matériel ostéosynth.	Rigault 4 trous - 4 vis	Rigault 4 trous - 4 vis	Rigault 4 trous - 4 vis
		complications per-op.	-	-	-
	POST-OPERATOIRE	platre / traction	1mois1/2 8J	0 1mois1/2	0 1mois1/2
		Rx montage	Vis ds troch. Section haute	Vis ds Gd troch.	1 vis ds CdC troch
		Rx centrage	Bon	Bon	Bon
		complications post-op.	-	-	-
		duree hospit.on	15J	60J	60J
	DECHARGE	A.D.A.	8 mois	8 mois 1/2	8 mois 1/2
		consolidation	3 mois	2 mois	2 mois
		ablat.on mat.el	J + 5 mois	J + 5 mois	J + 5 mois
		décharge tot.	10 mois	10 mois	10 mois
	divers				

Analyse

Cette analyse portera successivement sur :

- *Le bilan initial effectué*
- *Le traitement appliqué*
- *Les effets de l'ostéotomie.*

Tabl 2: REPARTITION DES CAS SUIVANT LE SEXE

	Nombre de cas	%
♂ GARCONS	48	80
♀ FILLES	12	20
TOTAL	60	100

Tabl.3: REPARTITION DES CAS SUIVANT L'AGE

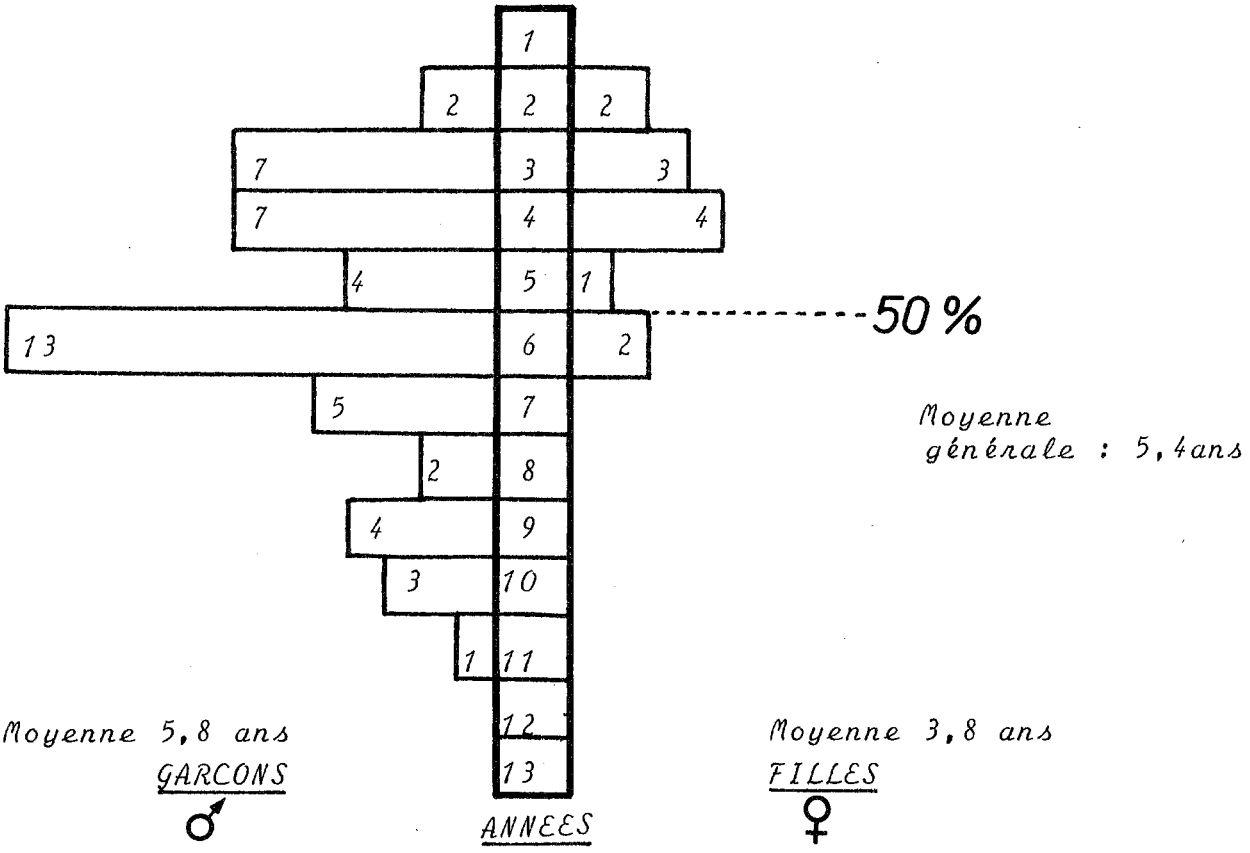

Tabl 4: REPARTITION des cas suivant le sexe et le côté

	GARCONS ♂		FILLES ♀		TOTAL	
	Nombre de cas	%	Nombre de cas	%	Nombre de cas	%
Droit	12	25	5	41	17	29
Gauche	24	50	6	51	30	50
Bilatéral	12	25	1	8	13	21
TOTAL	48	100	12	100	60	100

I - LE BILAN INITIAL

1° - Le bilan clinique

Nous analyserons successivement :

- Le sexe, l'âge et le côté,
- Les symptômes dominants,
- Les éléments concomitants et les formes symptômatiques.

1-1 Le sexe, l'âge et le côté

a) Le sexe et l'âge

L'ostéochondrite primitive de la hanche atteint avant tout les enfants du *sexe masculin* dans une proportion de 4 garçons pour une fille (tableau 2 page 254).

Au moment du diagnostic, l'enfant le plus jeune a 2 ans, le plus âgé 11 ans. La moyenne d'âge est de 5,4 ans. Les garçons sont proportionnellement plus âgés (5,8 ans) que les filles (3,8 ans) et chez eux la série la plus importante (13 cas) a 6 ans d'âge (4 ans pour les filles).

L'âge, si souvent avancé comme facteur de risque, dans l'établissement du pronostic de la maladie (38,45,162) appelle une remarque importante : *50 % des malades sont âgés de 6 ans ou plus au moment du diagnostic* (tableau 3 page 254).

b) Le côté

Globalement, le côté gauche est plus souvent atteint (50 %) que le côté droit (30 %) et dans 20 % des cas, la maladie est bilatérale (tableau 4 page 254).

Tabl.5 : FORMES BILATERALES

AGES	GARCONS ♂	FILLES ♀	TYPE	
			DECALE	SIMULTANE
2 à 3	2	1	-	3
4 à 5	3	-	1	2
6 à 7	6	-	1	5
8 à 9	1	-	-	1
10 à 11	0			
TOTAL	12	1	2	11

REPARTITION SELON L'AGE, LE SEXE, LE CÔTE, LE CARACTERE UNI OU BILATERAL.

Tabl.6 : FORMES UNILATERALES

AGES	GARCONS ♂		FILLES ♀		TOTAL	%
Coté	D	G	D	G		
2 à 3	1	6	1	3	11	23
4 à 5	3	5	3	2	13	28
6 à 7	5	7	1	1	14	30
8 à 9	3	2	0	0	5	11
10 à 11	0	4	0	0	4	8
TOTAL	12	24	5	6	47	100 %

Rapporté au sexe, le côté gauche est atteint avec la même fréquence (50 %) chez le garçon et chez la fille. Le côté droit par contre, est plus souvent en cause chez la fille (40%) que chez le garçon (25 %) (tableau 4 page 254).

▷ *Les formes bilatérales* : nous en rapportons 13 cas.

Quatre observations peuvent être faites :

- Sur 13 cas, la maladie atteint le garçon 12 fois;
- La plus grande fréquence de survenue s'observe entre 6 et 7 ans (6 cas) ;
- Dans 11 cas, la maladie a un *caractère simultané* : la bilatéralité de l'affection s'observe sur la première radiographie ;
- Dans 2 cas, l'ostéochondrite s'est présentée sous une *forme décalée* (186), l'atteinte contro-latérale survenant 19 mois (n° 11) et 31 mois (n° 45) après le début du traitement du premier côté (tableau 5 page 256).

▷ *Les formes unilatérales*

Nous rapportons 47 cas et près de 60 % d'entre eux s'observent entre 4 et 7 ans :

- Chez le garçon, le pic de fréquence se situe entre 6 et 7 ans (33 % des cas) ;
- Chez la fille, ce pic de fréquence se constate entre 4 et 5 ans (45 % des cas) (tableau 6 page 256).

Tabl.7: SYMPTOMES INITIAUX

SIGNES CLINIQUES	Nbre Hanches	%
Boiterie isolée	19	26
Boiterie et douleurs de la hanche ...	28	38
Douleurs hanche isolées	5	7
Douleurs genou et boiterie	4	6
Douleurs genou isolées	4	6
Boiterie et douleurs hanche et genou	1	1
Autres	12	16
TOTAL	73	100 %

Tabl.8: EXAMEN CLINIQUE INITIAL - MOBILITE DES HANCHES

EXAMEN	Nbre hanches	%
Limitation isolée. Abduction ou rot. interne ou externe	5	7
Limitation. Abduction + rotation interne ou externe	5	7
Limitation. Abduction + rotation interne + rotation externe	7	10
Enraidissement global	10	13
Mobilité normale	36	50
Non précisé	10	13
TOTAL	73	100 %

Ces constatations sont en concordance avec celles faites par différents auteurs (46,47,138,186,187,223)notamment en ce qui concerne la répartition des cas suivant le sexe et l'âge.

Si un certain nombre de publications (46,47,138,186)montre une prépondérance du côté droit et un assez faible pourcentage de formes bilatérales, nos chiffres concernant le côté atteint ne sont pas contradictoires puisque très proches de ceux avancés par SUNDT (223 - 153 cas) et EDGREN (46 - 276 cas).

1-2 Les symptômes dominants

Les 3 signes cliniques essentiels de la maladie sont recherchés et analysés (119). Ce sont :

- les douleurs,
- la boiterie,
- la raideur.

Ces symptômes ne sont en aucune façon spécifiques de l'ostéochondrite primitive et leur constatation chez l'enfant doit déboucher sur la *seule attitude logique possible :* L'EXAMEN RADIOGRAPHIQUE DES HANCHES, bassin de face et incidence de LAUENSTEIN.

a) Les douleurs et la boiterie (tableau 7 page 258).

La boiterie associée aux douleurs de la hanche sont les signes les plus fréquemment retrouvés (près de 40 % des cas).

La prèsence d'une boiterie isolée est notée dans 25 % des cas.

Les gonalgies isolées ou associées aux douleurs de la hanche sont plus rares.

6 formes bilatérales sur 13 se sont présentées à la consultation avec une souffrance des deux hanches (n°2,13,25,32,49,55).

Enfin 12 hanches sont classées "autres" et correspondent à :

- 4 symptômatologies imprécisées (n°8G,12,16,24),
- 7 formes bilatérales : l'atteinte du 2ème côté parfaitement asymptômatique a été découverte sur les radiographies (n°1,8D, 11,14,34,45G,46).
- Dans 1 cas (n°48), la découverte a été fortuite, sur des radiographies pratiquées après un traumatisme récent et nous n'avons pû faire état d'aucune symptômatologie.

b) L'enraidissement de la hanche (tableau 8 page 258).

C'est l'examen clinique qui permet d'apprécier le degré de raideur de l'articulation.

L'enraidissement est loin d'être constant puisqu'il n'est pas retrouvé dans 1 cas sur 2.

Ailleurs et par ordre de fréquence, nous constatons que la raideur est :

- globale dans 13 % des cas,
- limitée à 3 secteurs (abduction, rotation interne et rotation externe) dans 10 % des cas,
- limitée à un seul secteur dans 7 % des cas.

La mobilité des hanches n'a pas été précisée dans 10 cas.

Voici donc, brièvement exposés les principaux signes qui amènent les enfants à la consultation. Ils sont dans leur ensemble voisins de ceux de LAURITZEN (47).

c) La durée des symptômes

Pour chaque hanche, la durée des symptômes est étudiée. Traduisant le temps écoulé entre les premières manifestations cliniques ressenties par l'enfant ou observées par les parents et la consultation, ce facteur temps est le reflet du retard apporté au diagnostic et donc au traitement. Il nous a paru important d'en faire mention, car *ce simple fait peut avoir une incidence pronostique* (46,47,187).

Dans près de 45 % des cas, la maladie a été dépistée dans les 3 mois qui ont suivi l'apparition des premiers signes.

Dans un peu plus d'1 cas sur 10, les symptômes évoluaient depuis plus de 10 mois au moment du diagnostic et dans 1 cas (n° 1) cette durée atteignait 18 mois.

Le retard moyen au diagnostic est de 3,3 mois (tableau 9 page 262).

La durée des symptômes n'a pas été précisée pour 19 hanches.

1-3 Les éléments concomitants

Certaines notions classiques ont été soit vérifiées, soit étudiées. Ce sont :

- la notion de traumatisme,
- le facteur familial,
- l'âge osseux,
- le retard statural par rapport à l'âge chronologique,

DUREE DES SYMPTOMES en mois	Nombre de hanches	%
0 - 1	18	24,7
2 - 3	14	19
4 - 5	3	4,2
6 - 7	4	5,5
8 - 10	5	6,8
> 10	8	11
Non précisée	19	26
Découverte systématique (f. bilat)	2	2,8
TOTAL	73	100 %

Tabl 9: DELAIS OBSERVES ENTRE le début des SYMPTOMES et le diagnostic

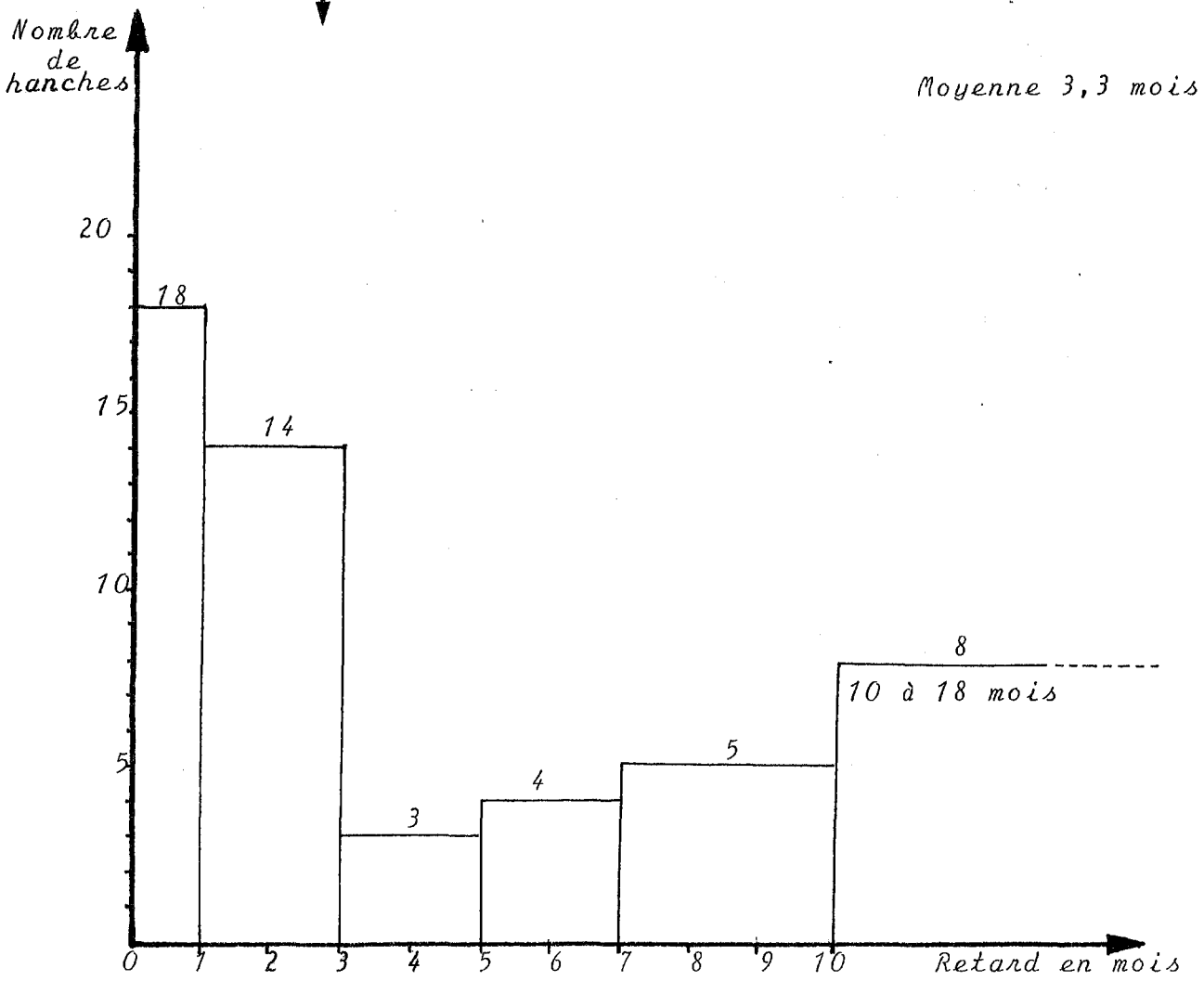

a) La notion de traumatisme

Dans 3 cas (4 %)-(n° 7,31,44), un traumatisme a été signalé par les parents comme facteur originel des symptômes.
Cette notion de traumatisme révélant ou déclenchant les signes fonctionnels de la maladie est diversement appréciée (186,47) :

- TAUSSIG et HERIPRET la relèvent dans 4,7 % des cas (186) ;
- Par contre LAURITZEN (47) fait état d'une fréquence de 18 % et KEMP (111) de 30 % sur une série de plus de 250 cas.

b) Les formes familiales

Nous ne faisons état que d'un seul cas (n° 39 - soit 1,5 %). Le frère de ce malade a été opéré pour ostéochondrite primitive de la hanche en 1978. Il ne fait pas partie de cette série, le recul étant trop bref pour pouvoir juger valablement du résultat.

Pour TAUSSIG, ce facteur familial représente 2,2 % (étude effectuée sur 275 cas - 186) et ne peut être, au même titre que le traumatisme considéré comme facteur déclenchant ou favorisant

c) L'âge osseux

L'âge osseux n'a pas fait l'objet d'études. Notons qu'un retard d'âge osseux est constaté dans près de 75 % des cas d'ostéochondrite juvénile (186,89) . Ce retard est supérieur à l'écart standard pour l'âge considéré et il est un peu moins fréquent chez la fille.
Il ne semble pas y avoir de corrélation entre le retard de la maturation osseuse et la durée de la maladie (89).

d) Le retard statural par rapport à l'âge chronologique

Nous avons observé un seul cas (n° 19)-(1,3 %) où il était flagrant. Le léger retard de croissance constaté par TAUSSIG (186) dans son étude est certainement lié au retard de l'âge osseux.

Le fond du débat est ici d'ordre pathogénique et HARRISON (103) au terme d'une étude très complète, se demande sans pouvoir conclure si la maladie de LEGG CALVE PERTHES doit être considérée comme un simple accident vasculaire ou si elle représente la manifestation locale d'une vaste anomalie de la croissance osseuse. Nos constatations nous font pencher pour une maladie de système : anomalie générale de la croissance osseuse.

1-4 Les formes symptômatiques :

Si le début de l'ostéochondrite est le plus souvent très progressif, marqué essentiellement par des douleurs et, ou une boiterie, variables dans le temps et en intensité, il est des formes qui méritent quelque attention (119) :

a) les formes à début aigu :

Très rarement, mais non exceptionnellement, le début est brutal, *aigû*, survenant sans cause, ou après une chute, un grand écart, un coup, un saut. Ces signes alarmants s'estompent souvent en quelques jours. L'erreur, dans ce cas, serait de ne pas faire ou de ne pas répéter l'examen radiologique.

b) les formes asymptômatiques :

Leur existence, mise en évidence dans notre série, n'est pas exceptionnelle. Il faut en effet, se rappeler, que certaines ostéochondrites ne font boîter ou souffrir qu'un jour. Dans ces conditions, il n'est pas rare de découvrir chez un adolescent ou un adulte des séquelles graves, et une tête fémorale déformée du plus mauvais pronostic.

2° - Le bilan radiologique

"Dans la maladie de LEGG-CALVE-PERTHES la clinique n'est rien, la radiologie est tout." MOUCHET

2-1 Le stade évolutif de la maladie au moment du diagnostic :

Le stade évolutif de la maladie est déterminé d'après les critères subjectifs et objectifs définis par LAURITZEN (47). Nous avons exposé les méthodes d'appréciation et de calcul de ces critères (tableau 1 et figure 1 page 212).

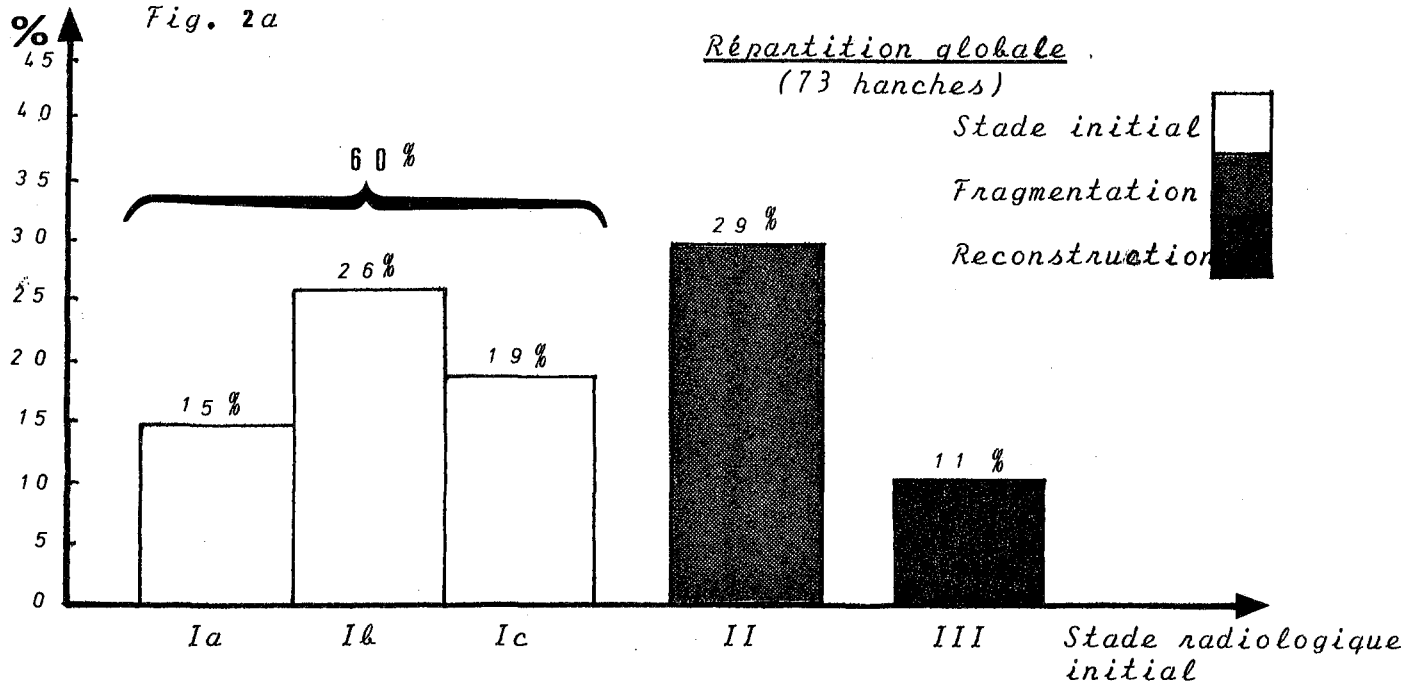

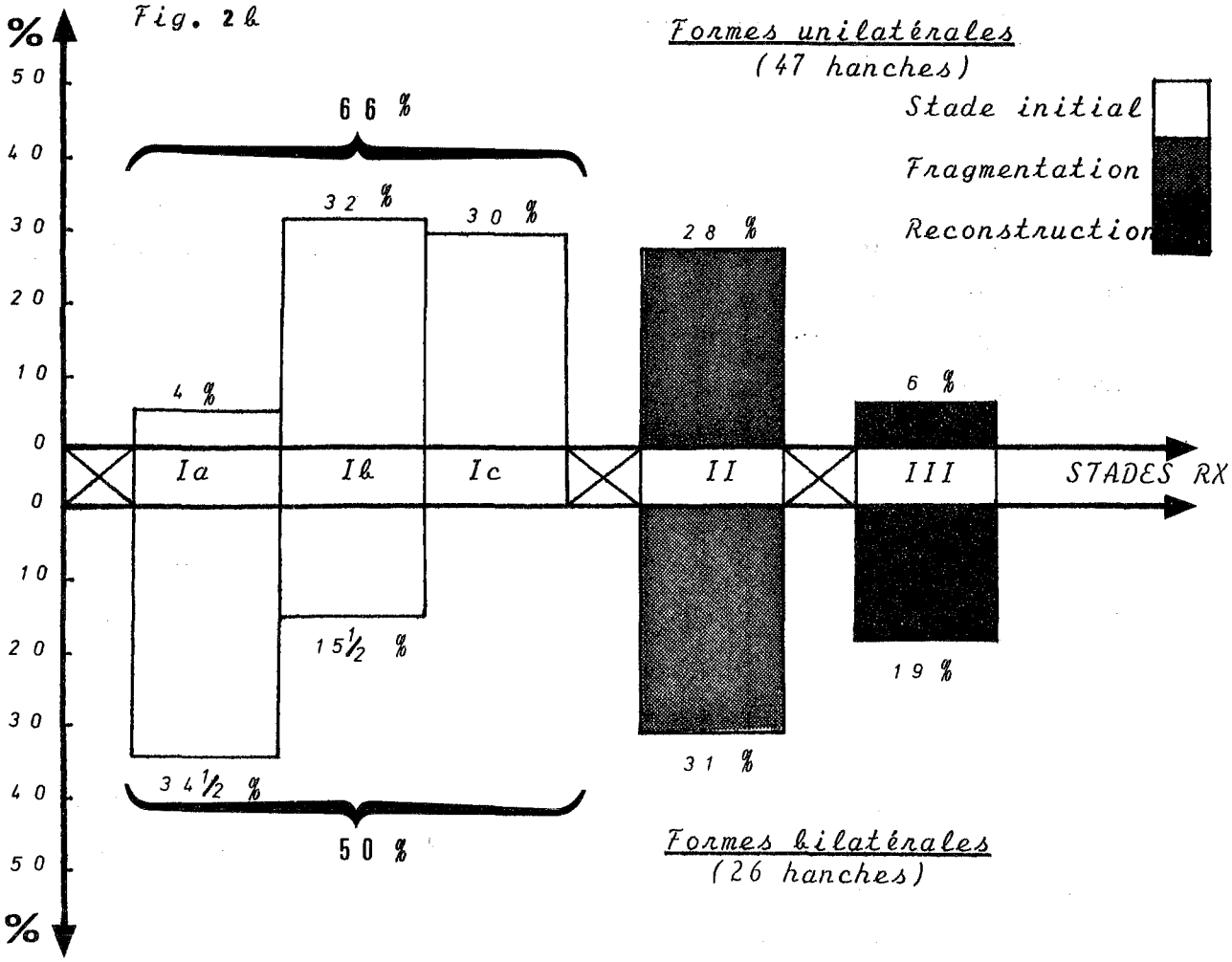

Fig. 2a et 2b - Répartition des stades radiologiques initiaux au moment du diagnostic (série globale, formes uni et bilatérales) (73 hanches ; critères subjectifs).

a) les critères subjectifs :

Ils concernent les 73 hanches de notre série. L'étude de leur répartition nous a permis d'établir que globalement (figures 2a et 2b page 266).

- Dans 60% des cas le diagnostic a été fait au stade initial de l'affection (stade I). Notons que la maladie a été saisie au stade Ib dans 26% des cas, Ic dans 19% des cas et Ia dans 15% des cas.

- Dans près de 30% des cas, le diagnostic a été réalisé au stade de fragmentation (stadeII).

- Et dans un peu plus de IO% des cas, on constatait que la phase de régénération (stade III) avait déjà débuté.

En raisonnant dans le temps et à la vue de la première radiographie (125,115) on peut situer *le début de la maladie* :

► de 3 à 6 mois plus tôt lorsque le diagnostic est fait au sade initial (60% des cas).

► de 9 à I8 mois plus tôt lorsque le diagnostic est fait au stade de désintégration (30% des cas).

► Un début de reconstruction évalue l'atteinte initiale à 18 ou 24 mois plus tôt (IO% des cas).

Précisons (119) qu'il n'existe *aucun rapport entre la symptômatologie clinique et l'aspect radiologique* : Si au tout début de la maladie (formes aiguës) l'examen radiographique ne montre rien, boiterie et douleurs progressives font découvrir aussi bien des lésions modérées débutantes que d'énormes destructions témoignant d'une évolution déjà longue.

Tabl.10: Répartition des cas en fonction du stade évolutif au moment du diagnostic - critères objectifs et subjectifs.

critères subjectifs STADES		nombre de hanches (unilat.)	nombre de hanches (bilat.)	Total	%	critères objectifs IQ > 85	critères objectifs IQ ≤ 85
Initial	I a...	2	9	11	15	2	0
	I b...	15	4	19	26	11	5
	I c...	14	0	14	19	3	11
II.....		13	8	21	29	1	9
III.....		3	5	8	11	0	3
TOTAL		47	26	73	100	17	28

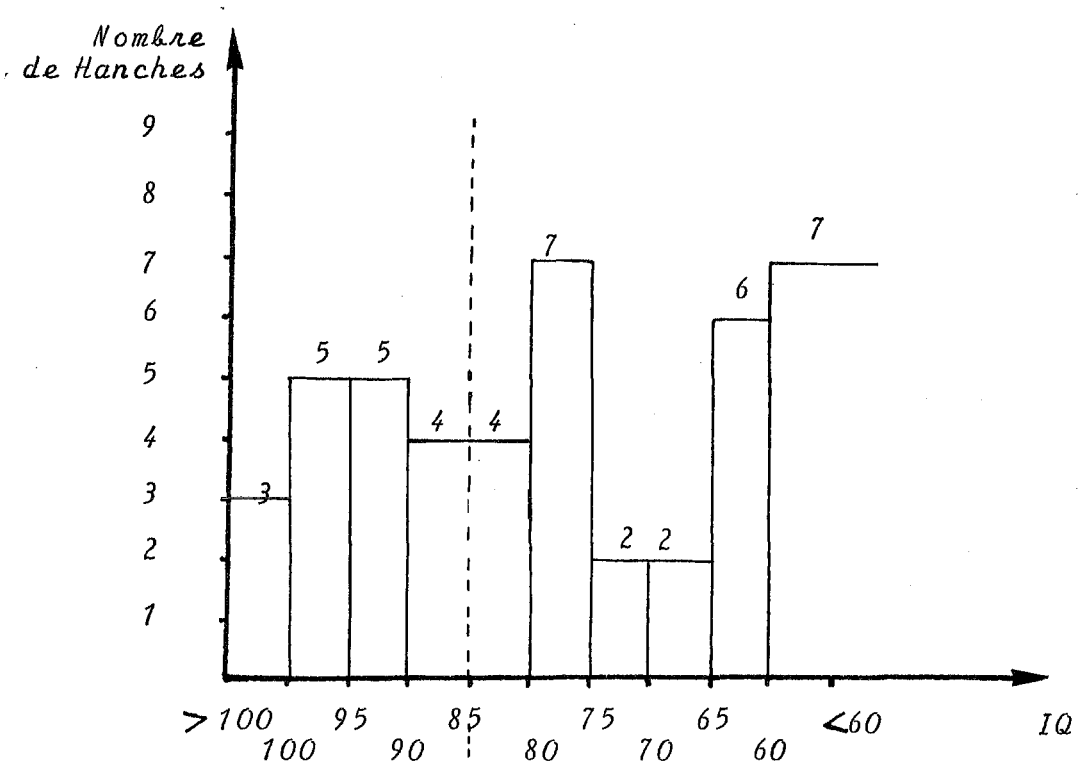

Fig 3: Distribution des IQ dans la série (45 hanches) (calcul effectué sur la radiographie de face).

Dans son ensemble *la maladie n'est diagnostiquée tôt que dans un peu plus de 40 % des cas* (stades Ia et Ib), c'est-à-dire au cours d'une phase où le noyau épiphysaire (non encore densifié) n'a subi que peu ou pas d'écrasement.

Le facteur temps n'est pas le seul élément à intervenir dans le déterminisme de l'écrasement du noyau. Il faut aussi tenir compte de l'intensité et du caractère diffus (10 % des cas) ou localisé (90 % des cas) de la nécrose.

Remarquons que la répartition des stades radiologiques initiaux est sensiblement différente suivant le caractère uni ou bilatéral de l'affection (figure 2b page 266) :

- plus de 35 % des formes unilatérales sont diagnostiquées à un stade précoce (Ia et Ib) contre 50 % pour les formes bilatérales.

- Par contre, près de 20 % des formes bilatérales sont dépistées au stade de reconstruction, contre un peu plus de 5 % pour les formes unilatérales.

L'unilatéralité de l'atteinte semble donc moins "bruyante", retardant du même coup le diagnostic et le traitement.

b) <u>Les critères objectifs</u> (formes unilatérlaes) :

Nous conformant strictement à la technique de LAURITZEN (47), *le quotient initial* (QI)-(tableau 10 et figure 3 page 268) a pû être calculé pour 45 hanches : 43 cas unilatéraux sur 47 et 2 cas bilatéraux (formes décalées n° 11 et 45). Dans les formes unilatérales, le QI a été incalculable 4 fois (n° 3,10,20,52), en raison notamment de l'irrégularité du noyau épiphysaire.

La mise en parallèle des critères objectifs et subjectifs (tableau 10 page 268) nous permet de vérifier qu'il existe une certaine concordance :

- d'une part entre les stades précoces de la maladie déterminés subjectivement (Ia et Ib) et objectivement (IQ$\geqslant$85);

- d'autre part entre les stades tardifs analysés sur les bases subjectives et objectives (IQ$\leqslant$85).

Les légères différences (soulignées également par LAURITZEN) s'expliquent de deux manières :

. soit par une erreur d'appréciation (critères subjectifs),
. soit par une imprécision de la mesure objective, surtout lorsque celle-ci est effectuée au stade de fragmentation ou de reconstruction : de sévères aplatissements de la tête fémorale rendent alors les mesures difficiles.

N'étudiant que les proportions de la tête fémorale, *le QUOTIENT INITIAL* (47) :

► mesure le *degré d'écrasement* de la tête (base objective) et permet de juger du *retard au diagnostic.*
► L'I.Q. est un *élément PRONOSTIC,*
► mais ne suffit pas à poser une indication thérapeutique.

Enfin, en rapportant la valeur de chaque QI à la durée des symptômes avant l'établissement du diagnostic, on s'aperçoit que le quotient initial s'abaisse nettement lorsque la maladie évolue depuis plus de 10 mois : l'action néfaste du temps (retard au diagnostic) sur la conformation du noyau épiphysaire est particulièrement démonstrative dans certaines observations (n° 42,44,47).

2.2 Formes bilatérales et unilatérales : problème nosologique

Dans l'ostéochondrite, il est classique d'observer de temps à autre des anomalies radiologiques au niveau de la hanche saine. Ces anomalies sont interprètées par de nombreux auteurs suivant leur évolutivité, soit comme des *formes abortives* (66)-(signes discrets disparaissant complètement et progressivement), soit comme *d'authentiques ostéochondrites controlatérales* (lorsque les signes radiologiques s'aggravent).

Tentant de tracer des limites précises entre formes unilatérales et formes bilatérales, NEVELOS (116), au terme d'une étude radiographique récente portant sur 147 cas, observe et différencie dans la maladie de LEGG PERTHES CALVE *CINQ TYPES radiologiques principaux*.

Reprenant sa classification, nous avons tenté de l'appliquer à notre série :

- TYPE I : la maladie affecte simultanément les deux hanches au stade de fragmentation.
  Les lésions évoluent parallèlement.
  - 2 cas : observations n° 1 et 49 : ces cas peuvent poser un problème diagnostic avec la dysplasie poly-épiphysaire.

- TYPE II : la maladie affecte simultanément les deux hanches mais une seule est observée au stade de fragmentation.
  - 3 cas : observations n° 2, 14, 55.

► TYPE III : la maladie est apparemment unilatérale mais il existe quelques anomalies sur la hanche controlatérale, du type irrégularités dans la densité ou discret tassement de la partie inféro-interne de la tête fémorale, irrégularités dans la tonalité radiologique de la métaphyse.

▷ 8 cas : observations n° 8,11,13,25,32,34,46,5.

► TYPE IV : la maladie est unilatérale, affectant d'abord un côté puis, après un intervalle libre net, l'autre côté.

▷ 1 cas : observation n° 45.

► TYPE V : la maladie reste strictement unilatérale. Tout au long de l'évolution, aucune anomalie n'est décelée sur la hanche controlatérale.

▷ 47 cas.

Pour NEVELOS, le type IV (celui que nous avons appelé "formes bilatérales décalées") doit être considéré comme une *forme clinique particulière représentant deux atteintes unilatérales et séparées de la maladie*. Seul le cas n° 45 répond à cette définition dans notre série. En effet, dans le cas n° 11, on notait déjà sur la première radiographie un discret élargissement de "l'interligne" de la plaque conjugale épiphysaire. Les formes bilatérales vraies sont celles où les signes radiologiques, quelque soit leur gravité, sont observés simultanément et sur le premier cliché (Types I, II et III).
Pour des raisons pratiques, nous avons conservé la répartition entre formes uni et bilatérales établie page 257).

2-3 Les aspects anatomo-radiologiques

Que ce soit au moment du Bilan initial ou bien au cours de l'évolution de la maladie, la lecture des radiographies doit être centrée autour *des 4 éléments constitutifs principaux de la hanche :*

- La tête fémorale,
- Le cartilage de croissance,
- Le col et la métaphyse,
- Le cotyle.

Les aspects radiographiques de ces 4 éléments sont en effet *multiples* et subissent de nombreux remaniements avec le temps ou, sous l'influence du traitement. Leur analyse sur la première radiographie permet :

- L'isolement des *signes précoces*,
- Mais plus important encore, la recherche des signes de gravité pronostique.

a) Les signes précoces de la maladie.

Nous regroupons (Figure 4 Page 274) l'ensemble des signes radiologiques de *dépistage précoce*.

les signes radiologiques précoces de la maladie de LEGG - PERTHES - CALVE

Fig. 4

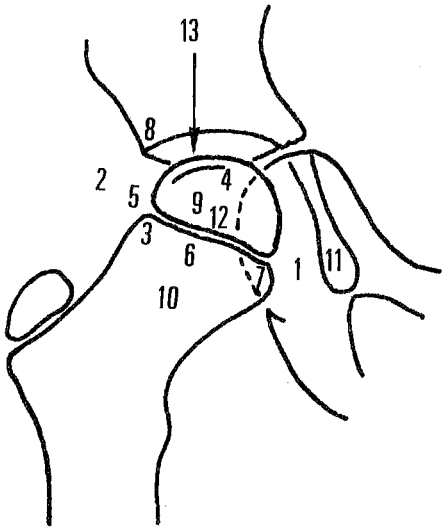

1-Augmentation de la distance tête-U radiologique (WALDENSTROM 1934) (124)
2-Saillie de la capsule articulaire (FERGUSON HOWORTH 1934) (94)
3-Géode métaphysaire externe (Trou radiologique métaphysaire externe) (GAGE 1933) (98)
4-Image en "coup d'ongle" au pôle supéro-externe de la tête (FREUND 1930) (96)
5-Géode épiphysaire externe juxta-conjugale (FREUND 1930) (96)
6-Bande métaphysaire ostéoporotique juxta-conjugale (WALDENSTROM 1923) (123)
7-Déminéralisation métaphysaire interne (GILL 1940) (101)
8-Irrégularités du toit de l'acétabulum (FROMME 1921) (97)
9-Densification du noyau épiphysaire. Sa taille est plus petite que celle du noyau de la hanche saine (BERGMANN 1927) (88)
10-Elargissement du col fémoral (FEVRE et LAGRANGE 1956) (95)
11-Elargissement du U radiologique "tear shaped phenomenon" (HALKIER 1956) (102)
12-Pincement de la plaque épiphysaire (HOWORTH 1959) (105)
13-Aplatissement du pôle supéro-externe de la tête fémorale (BERGMANN 1927) (88)

Tous n'ont pas la même valeur et nous rappelons ici les images *les plus significatives* (118,226) :

- ▷ Aplatissement discret de la zone d'appui de la tête fémorale (88),
- ▷ image en "coup d'ongle" (image claire entre os sous-chondral et os nécrotique)-(96),
- ▷ densification du noyau épiphysaire,
- ▷ augmentation de la distance entre l'épiphyse et le fond du cotyle (U radiologique), à mesurer millimétriquement (signe de WALDENSTRÖM)-(124),
- ▷ ostéoporose métaphysaire en bande sous-conjugale (123,126), à ne pas confondre avec la projection sur le col de l'un des versants de la plaque conjugale épiphysaire (118,121).

Certains de ces signes, observés au fil de l'examen des dossiers, font l'objet d'une iconographie particulière (pages 289 à 295, observations n° 31,32,7,12).

b) Les signes de gravité

Appréciés conformément au protocole déjà exposé et présentés dans deux tableaux récapitulatifs, ils nous conduisent à formuler un certain nombre de remarques :

▷ *Les formes unilatérales* (47 hanches) :

Dans près de 9 cas sur 10, un signe de gravité s'observe sur la première radiographie (tableau 11 page 276).

SIGNES RADIOLOGIQUES INITIAUX

Eléments de pronostic

45 hanches - Formes unilatérales (tableau récapitulatif)

Tabl. 11

RUBRIQUES			Nbre	%
FORMES CENTREES	Sans signe de gravité n° dossiers : 5, 18, 28, 36, 51		5	11 %
FORMES GRAVES "Têtes à risques" (40)	1	Excentration isolée	29	89 %
	2	Association double		
		- Excentration + calcifications externes n° dossiers : 6, 29, 33, 37, 47	5	
		- Excentration + signe de gage n° dossiers : 15, 21	2	
		- Excentration + horizontalisation de la plaque de croissance épiphysaire n° dossier : 40	1	
		- Excentration + réaction métaphysaire intense n° dossier : 19	1	
	3	Association triple ou quadruple		
		- Excentration + horizontalisation de la plaque de croissance + réaction métaphysaire intense n° dossier : 44	1	
		- Excentration + calcifications externes + horizontalisation de la plaque de croissance + réaction métaphysaire intense. n° dossier : 50	1	
		TOTAL	45	100 %

Nota : 2 hanches ne sont pas comptabilisées (n° 20 et 52) (Luxation congénitale de la hanche controlatérale et absence de radios initiales).

- Parmi les signes de risque répertoriés, *l'excentration* est retrouvée *constamment*. *Sa valeur moyenne* est de 2,4 mm, avec des extrêmes variant de 1 à 6 mm. Sa gravité varie suivant son importance et il convient de différencier la petite excentration (1 à 2 mm) (70 % des cas) de la grande excentration (3 à 6 mm)-(30 % des cas), qui s'accompagne parfois d'une rupture du ceintre cervico-obturateur. Elle est *isolée* 29 fois sur 40 et 9 fois elle est *associée* de façon double aux quatre autres signes classiques :calcifications externes (5 fois), signe de Gage (2 fois), horizontalisation du cartilage de croissance (1 fois), réaction métaphysaire intense (1 fois).

- Dans deux cas (n° 44 et 50), au moins *trois signes de gravité* apparaissent à la vue de la première radiographie (iconographie page 293 et observation n° 50).

▷ *Les formes bilatérales* (26 hanches) :

Dans un cas sur deux, un signe de gravité s'observe sur la première radiographie (tableau 12 page 278).

- L'excentration ne peut être mesurée. C'est pour cette raison qu'elle reçoit le qualificatif de "probable".
- La faible fréquence relative des signes de gravité par rapport aux formes unilatérales doit être tempérée par le simple fait qu'une *ostéochondrite bilatérale* a d'emblée un *pronostic plus péjoratif* qu'une forme unilatérale.

SIGNES RADIOLOGIQUES INITIAUX

Eléments de pronostic (suite)

Formes bilatérales : 26 hanches

Tabl. 12

RUBRIQUES			Nbre	%
FORMES "BENIGNES"		Sans signe de gravité dont dossier n°11 (forme décalée) n°2, 8, 11, 13, 14, 25, 32, 34, 36.	13	50 %
FORMES GRAVES "Têtes à risques" (13)	1	Excentration probable		50 %
		- bilatérale n°dossiers : 1, 49	4	
		- Unilatérale n°dossiers: 2, 14, 25, 32, 45, 55 dont dossier n°45 (forme décalée)	6	
	2	Formes particulières		
		- Excentration + calcifications externes Dossier n°45 (forme décalée)	1	
		- Excentration + réaction métaphysaire n° dossier : 8	1	
		- Excentration + horizontalisation de la plaque conjugale n° dossier : 55	1	
		TOTAL	26	100%

► Aux cinq signes radiologiques considérés et décrits par CATTERALL(45) comme facteur de risque (iconographie pages 208-209) :

. l'excentration
. le signe de Gage
. les calcifications externes
. l'horizontalisation du cartilage de croissance
. la réaction métaphysaire intense,

il faut en citer *trois autres* (118,54,226) :

- la densification globale et l'écrasement du noyau céphalique (gravité)-(iconographie page 293, observation n° 50),
- le pincement de "l'interligne" du cartilage de croissance (gravité)-(iconographie page 295,observation n° 57),
- l'élargissement métaphysaire (à mesurer au millimètre près).

L'ensemble des signes radiologiques de gravité est présenté sur la figure 5 page 280).

c) Les lésions métaphysaires

Etudiées par de très nombreux auteurs (90,126,92,101,118, 54,226,67,71,72), ces lésions sont à considérer avec une attention toute particulière puisque *à l'origine des troubles de croissance du col fémoral.*

signes radiologiques de gravité dans la maladie de LEGG - PERTHES - CALVE

Fig. 5

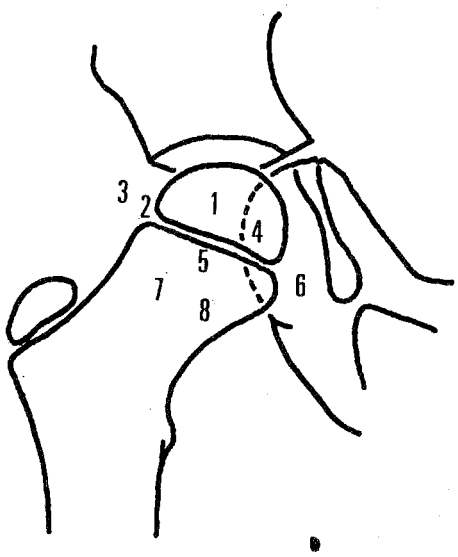

1° - Densification globale et écrasement du noyau céphalique (226)
2° - Signe de Gage (98, 45)
3° - Calcifications externes (45)
4° - Horizontalisation du cartilage de croissance (45)
5° - Pincement de "l'interligne" du cartilage de croissance (105, 226)
6° - Excentration, subluxation (124, 226)
7° - Réaction métaphysaire intense (géodes)(226, 92, 45)
8° - Elargissement métaphysaire (95)

Trois données essentielles caractérisent les altérations métaphysaires :

. leur fréquence
. la diversité de leurs aspects
. leur signification pronostique.

► Quelque soit leur type, nous observons des lésions métaphysaires sur 85 % des hanches examinées. *Leur fréquence globale* apparaît donc particulièrement *élevée*.

► Les aspects radiographiques sont très variables :

▷ *Les géodes* :

- uniques ou multiples,
- MIZUNO (67) en individualise deux types :
  - géodes métaphysaires pures
  - géodes en "Langue" juxta-épiphysaires semblant appendues au cartilage fertile et représentant en fait des "coulées" de cartilage de croissance. Elles donnent parfois des images de "grignotage" du cartilage de conjugaison (iconographie page 293, observation n° 8).

- Quelque soit leur type, ces géodes sont presque toujours entourées d'une zone d'ostéocondensation.

- EYRING (92) en distingue trois groupes :
  - les modifications mineures : une ou plusieurs lésions géodiques d'un diamètre inférieur à 5 mm et juxta-épiphysaires ;
  - les modifications intermédiaires : une ou plusieurs géodes de 5 à 10 mm de diamètre, juxta-épiphysaires ou de 3 à 5 mm mais isolées dans le col ;
  - les modifications sévères : une ou plusieurs géodes de 10 mm de diamètre, juxta-épiphysaires ou de 5 mm de diamètre mais isolées dans le col.

LESIONS METAPHYSAIRES			Nbre	%
GEODES	+	Lésions mineures Lésions < 5 mm Ø juxta épiphysaires	6	8 %
	++	Lésions intermédiaires Lésions de 5 à 10 mm Ø juxta épiphysaires ou de 3 à 5 mm isolées dans le col	8	11 %
	+++	Lésions majeures Lésions de 10 mm Ø juxta épiphysaires ou de 5 mm isolées dans le col	4	5,5%
OSTEOPOROSE ISOLEE			12	17 %
ELARGISSEMENT ISOLE DE LA METAPHYSE			12	17 %
ASSOCIATION : ostéoporose + élargissement métaphysaire			19	26,5%
NORMAL			11	15 %
TOTAL			72	100 %

Tabl. 13 : Lésions métaphysaires (72 hanches)

LESIONS COTYLOIDIENNES	Nbre	%
Cotyle ostéoporotique (ou subissant de petits remaniements	23	32 %
Cotyle déformé (éculé, plat)	8	11 %
Cotyle normal	41	57 %
TOTAL	72	100%

Tabl. 14 : Lésions cotyloïdiennes (72 hanches)

ANGLES DU COL	Nbre	%
Normaux	53	73,5
Antétorsion	2	2,7
Coxa vara	1	1,3
Coxa valga	16	22,5
TOTAL	72	100 %

Tabl. 15 : Angles du col (72 hanches)

- Globalement et quelque soit leur groupe, nous observons ces lésions géodiques dans près de 25 % des cas, la forme dominante étant "l'intermédiaire" (plus de 10 % des cas)-(tableau 13 page 282)

▷ *Les autres types de remaniements métaphysaires*

- ostéoporose diffuse
- élargissement isolé du col fémoral
- ostéoporose associée à un élargissement du col.

Ils représentent un peu plus de 60 % des cas (tableau 13 page 282).

D'un point de vue pronostic, EYRING (92) signale que le pourcentage de déformations résiduelles importantes de la tête passe de 9 % en cas de modifications mineures à 90 % en cas de modifications sévères.

Les altérations métaphysaires à *potentiel pronostic grave* sont représentées essentiellement par :

► les lésions géodiques sévères
► l'élargissement du col fémoral.

Ce sont ces ramaniements qui servent de base au concept de *lésions métaphysaires intenses*.

Précisons qu'il est indispensable d'apprécier ces lésions sur deux incidences radiographiques (face et profil)-(118).

d) Les lésions du cotyle

TAILLARD (118) souligne leur *extrême fréquence* (deux tiers des cas). Dans notre série, les remaniements cotyloïdiens frappent près de 45 % des hanches examinées (tableau 14 page 282).

Dans un peu plus de 30 % des cas, les lésions cotyloïdiennes sont mineures (ostéoporose), mais dans 10 % des cas, les déformations du cotyle apparaissent plus graves dès le premier examen : *cotyle plat ou éculé* car s'adaptant aux déformations de la tête fémorale. L'aboutissant en est *l'excentration du noyau osseux et l'incongruence résiduelle* (118).

Dans certains cas rares, les transformations cotyloïdiennes peuvent prendre un caractère impressionnant (iconographie page 295 , observation n° 9 et iconographie de la série IV).

e) Les angles du col :

Ils sont retrouvés Normaux dans plus de 7 cas sur IO (tableau 15 page 282).

L'anomalie la plus fréquemment trouvée, est la *coxa valga* (plus de 20% des cas). TAUSSIG (186) retrouve cette déformation dans 12% des cas.

Quant à l'antétorsion fémorale, son augmentation parfois importante et, soulignée par GRAIG (56) en 1963, *n'est plus confirmée* depuis les travaux de KATZ (109) en 1968.

Pour TAUSSIG (186) on ne peut pas incriminer l'augmentation des angulations cervicales comme facteur déclenchant ou favorisant la maladie.

f) Quelques remarques :

• Les formes centrées et sans signes de gravité :

Ces formes (au nombre de 5) représentent un peu plus de IO% des formes unilatérales opérées (Tableau 11 page 276).

Notons que dans les formes bilatérales, 50% des hanches n'ont aucun signe radiologique de gravité (Tableau 12 page 278)

• Dans 2 cas (N° 2D et 49D) la zone de nécrose (partielle) ne recouvre pas sa topographie habituelle (antéro-externe) mais siège dans le secteur postérieur ou postéro interne ; ces formes sont dites *"inversées"*, (iconographie page 291 observation N°49).

• Dans 11 cas, les remaniements de l'épiphyse fémorale supérieure aboutissent à créer des modifications morphologiques du type *Coxa Magna*, observables dès le premier examen (N° 1D,3,4,5,IO, 38,39,40,47,54,55G).

VOICI QUELQUES ASPECTS RADIOGRAPHIQUES CORRESPONDANT :

- *soit à des signes précoces,*
- *soit à des formes topographiques ou évolutives particulières,*
- *soit à des formes présentant d'emblée des signes de gravité.*

(RADIOGRAPHIES INITIALES)

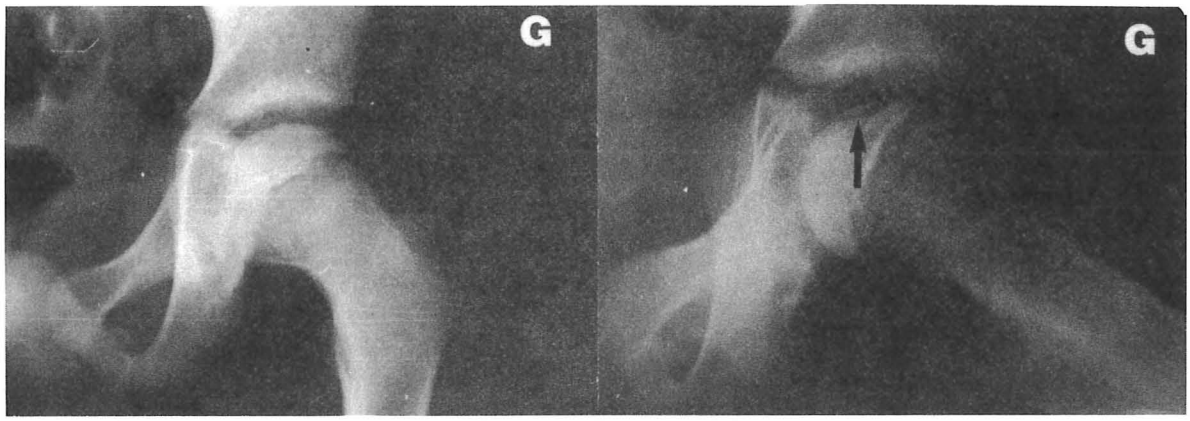

Observation n° 31 : Image en "coup d'ongle" à la partie antéro-supérieure de la tête fémorale (signe précoce).

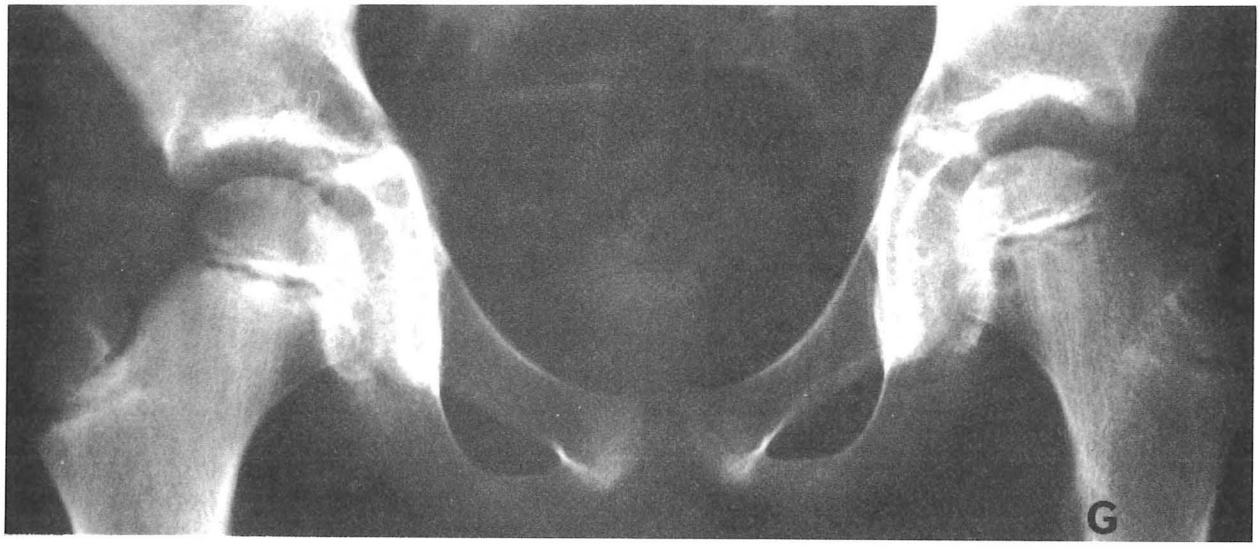

Observation n° 32 : (Hanche gauche)

Aplatissement discret du pôle supérieur de la tête et légère densification du noyau (signes précoces). Il existe déjà une réaction métaphysaire (géodes).

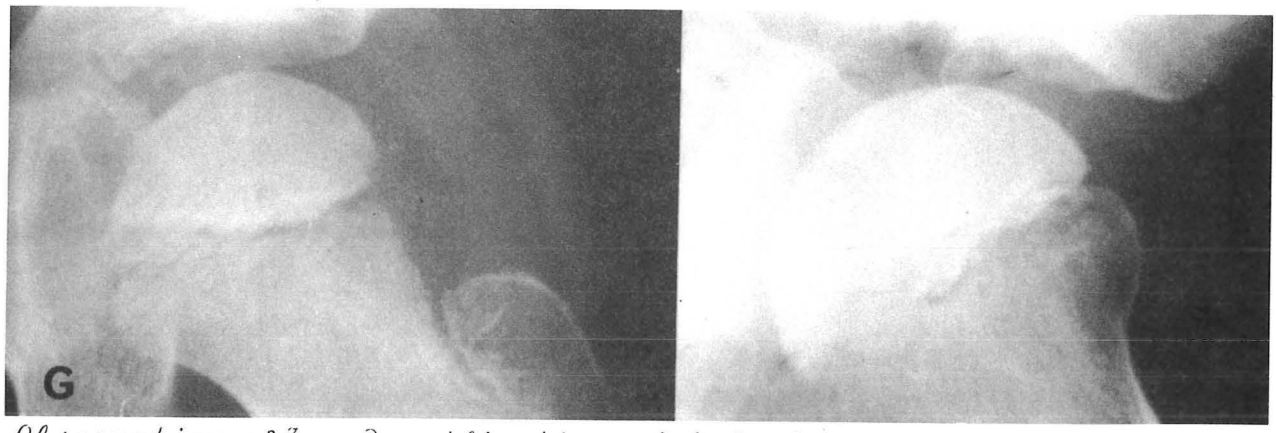

Observation n° 7 : Densification globale du noyau céphalique et élargissement métaphysaire (signes pécoces)

N.B. : Cette radiographie a été prise 1 mois 1/2 après celle qui a servi d'iconographie au stade Ia de Lauritzen.

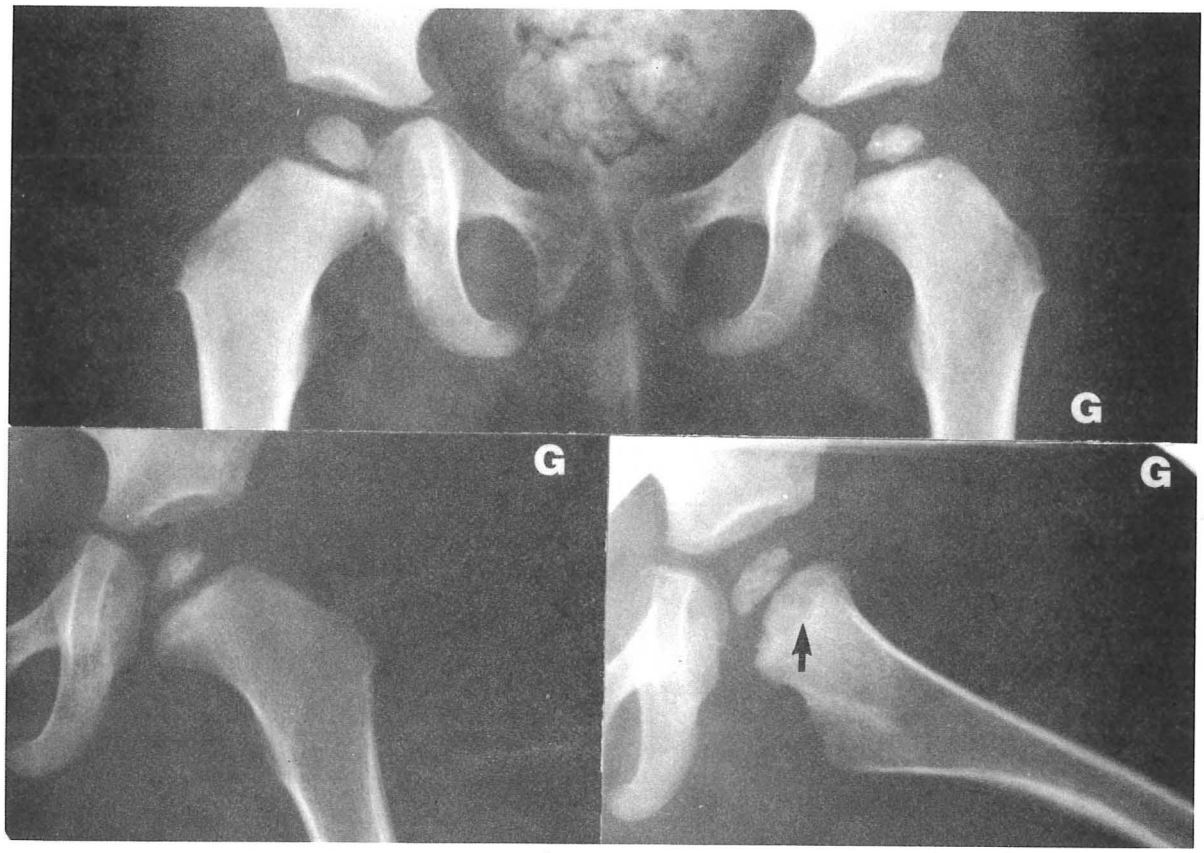

Observation n°12 :(Hanche gauche)
Densification légère du noyau céphalique; aplatissement discret du pôle supérieur de la tête ; élargissement de l'interligne articulaire ; ostéoporose métaphysaire (→)
(signes précoces)

Observation n°49 (forme bilatérale)
Forme postérieure (dite inversée) à droite.

Observation n° 30 (hanche droite)

Forme d'évolution rapide tant en ce qui concerne la nécrose que la guérison.

Image d'ostéolyse du noyau céphalique droit.

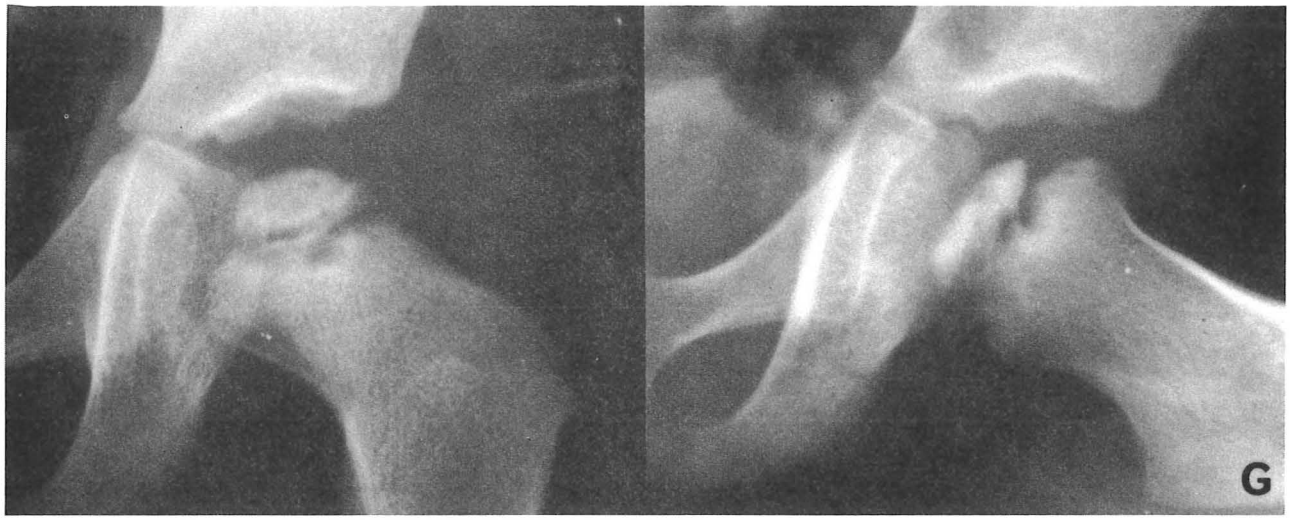

Observation n° 8 : Géodes juxta épiphysaires, sous conjugales, donnant un aspect "grignoté" au cartilage de croissance.

Observation n° 50 : Forme grave (à gauche)
- densification et aplatissement du noyau céphalique
- horizontalisation du cartilage de croissance
- excentration et géodes métaphysaires

Observation n° 9 :

- atteinte cotyloïdienne : cotyle irrégulier et ostéoporotique (à gauche)

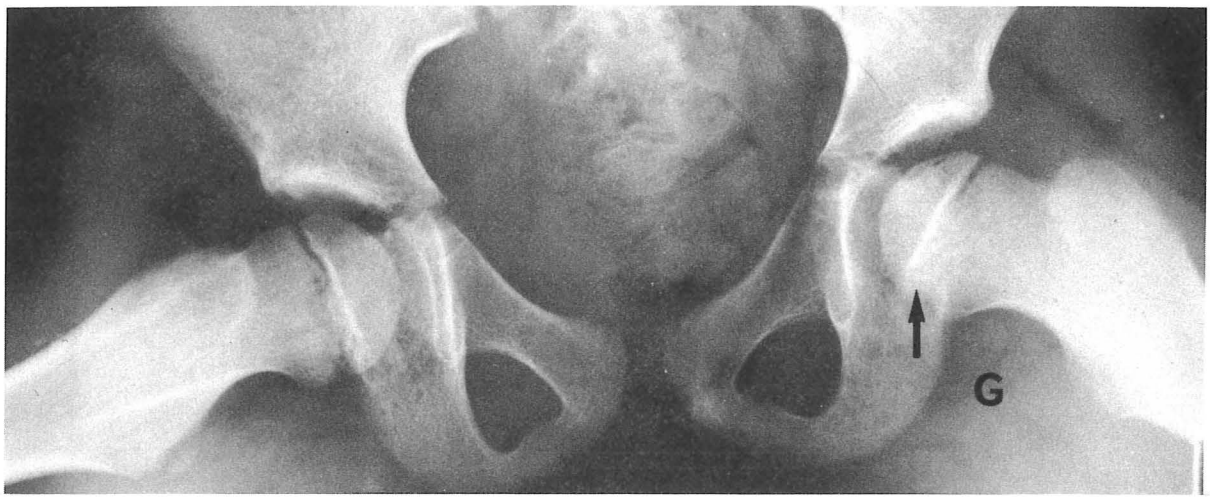

Observation n° 57 :

- Pincement de l'interligne du cartilage de croissance (signe de gravité).(→)

3° - Le Diagnostic :

La discussion du Diagnostic ne peut et ne doit se faire que devant *le négatoscope*.

3-1 Le Diagnostic Positif :

a) Boîterie et douleur sont deux signes cliniques persistants. Si minimes et si discrets soient-ils, ils doivent suffire pour évoquer la maladie (surtout s'il s'agit d'un garçon âgé de 3 à IO ans).

b) Toute hanche douloureuse ou toute boiterie de l'enfant conduit IMPERATIVEMENT à faire pratiquer un bilan radiographique :

- Radiographie du Bassin de face
- Incidence de LAUENSTEIN

c) *La négativité* du premier examen radiographique est classique, et ne *saurait tranquilliser* définitivement. Il faut, *DANS TOUS LES CAS* répéter l'Examen deux à trois mois plus tard.

d) *Le doute n'est pas possible devant :*

- Une densification nette (totale ou partielle) de la tête fémorale
- Un aplatissement débutant du noyau épiphysaire.
- Une ébauche de fragmentation

3.2 Le diagnostic différentiel

Il se pose rarement en pratique. Cependant *trois difficultés* peuvent être rencontrées et *deux erreurs* être faites.

a) Les difficultés

Ce sont la synovite aiguë transitoire et les arthrites infectieuses.

▷ La synovite aiguë transitoire ("Observation Hip") des anglo-saxons :

Fréquente, banale et vraissemblablement liée à l'existence de pincements mécaniques de replis synoviaux, cette affection se présente sous la forme d'une arthrite sub-aiguë de la hanche.
Son tableau clinique est le même que celui de l'ostéochondrite.
Les symptômes durent quelques jours ou quelques semaines et sont parfois récidivants. La guérison se produit après repos, sans séquelles.
Il n'y a jamais d'images osseuses ressemblant à celles de l'ostéochondrite, ni d'emblée, ni secondairement (119). Dans tous les cas et pour éliminer une ostéochondrite, il est impératif de répéter l'examen radiographique même si l'enfant ne souffre plus (à 6 et à 12 mois).

▷ Les arthrites infectieuses et en particulier la coxalgie :

Leur diagnostic repose sur les antécédents et les éléments cliniques, biologiques et radiologiques en faveur d'une tuberculose. Rappelons que dans l'ostéochondrite, les tests biologiques sont normaux.

Dans deux cas (N°7 et 21) le Problème diagnostic s'est posé :

• Dans 1 cas (N°21) le Diagnostic d'ostéochondrite a été fait rapidement devant la négativité des tests biologiques.

• Dans le deuxième cas (N°7), c'est l'évolution des signes radiologiques qui a été déterminante. Sur les premières radiographies, on ne constatait qu'un élargissement isolé de l'interligne articulaire. Les images de densification caractéristiques de la tête fémorale sont apparues après 40 jours de décharge.

b) Les Erreurs :

Il y a deux erreurs à ne pas commettre ; dans deux affections les images radiologiques sont très voisines de celles de l'ostéochondrite au stade de désintégration. Ce sont :

▷ La dysgénésie épiphysaire du Myxoedème :

Les signes sont purement épiphysaires et la tonalité des fragments est homogène (119). L'atteinte est de plus poly-épiphysaire et quelque fois bilatérale. Enfin les signes propres au Myxoédème doivent attirer l'attention.

▷ Les dysplasies poly-épiphysaires :

Les images radiologiques sont bilatérales, mais la difformité somatique souvent évidente, les anomalies morphologiques de l'extrémité supérieure du fémur et de l'os coxal et le caractère invariable des images doivent conduire au Diagnostic.

Pour mémoire, mentionnons les ostéochondrites dites secondaires, survenant apès réduction des luxations congénitales de hanche et qui sortent du cadre de notre propos.

II - LE SCHEMA THERAPEUTIQUE

Avant d'aborder l'analyse de ce schéma tel qu'il a été conçu, il est important de préciser que sur les 60 malades opérés :

Dans 56 cas : *l'indication opératoire a été posée d'emblée*, après examen des radiographies initiales.

Dans 2 cas : l'indication a été posée après quelques mois de lit ou d'appareil de décharge ambulatoire :

- cas n° 42 : il s'agissait d'une forme initialement centrée. Après un mois de décharge au lit avec traction, une excentration était constatée et l'enfant opéré...
- cas n° 48 : forme diagnostiquée au stade de reconstruction. L'enfant a gardé un appareil de décharge pendant 7 mois avant l'intervention. L'excentration nous a conduit à intervenir.

Dans 2 cas (n° 7 et 21), l'indication a été différée en raison d'un problème de diagnostic différentiel.

Successivement seront envisagées :

- la phase de décharge pré-opératoire,
- l'intervention,
- les suites opératoires,
- la décharge ambulatoire
- les cas particuliers : les ostéotomies pelviennes.

1° - La phase de décharge pré-opératoire

a) La décharge avec traction

Sans tenir compte des 4 hanches dont le temps de décharge avec traction a été supérieur à 25 jours (n° 1,7,42,48) et qui sont des cas particuliers, la durée moyenne de cette phase pré-opératoire est de 8,5 jours. Dans 50 % des cas, le temps de traction n'excède pas 6 jours Dans un seul cas (n°49G), cette décharge n'a pas eu lieu (figure 6 page 302).

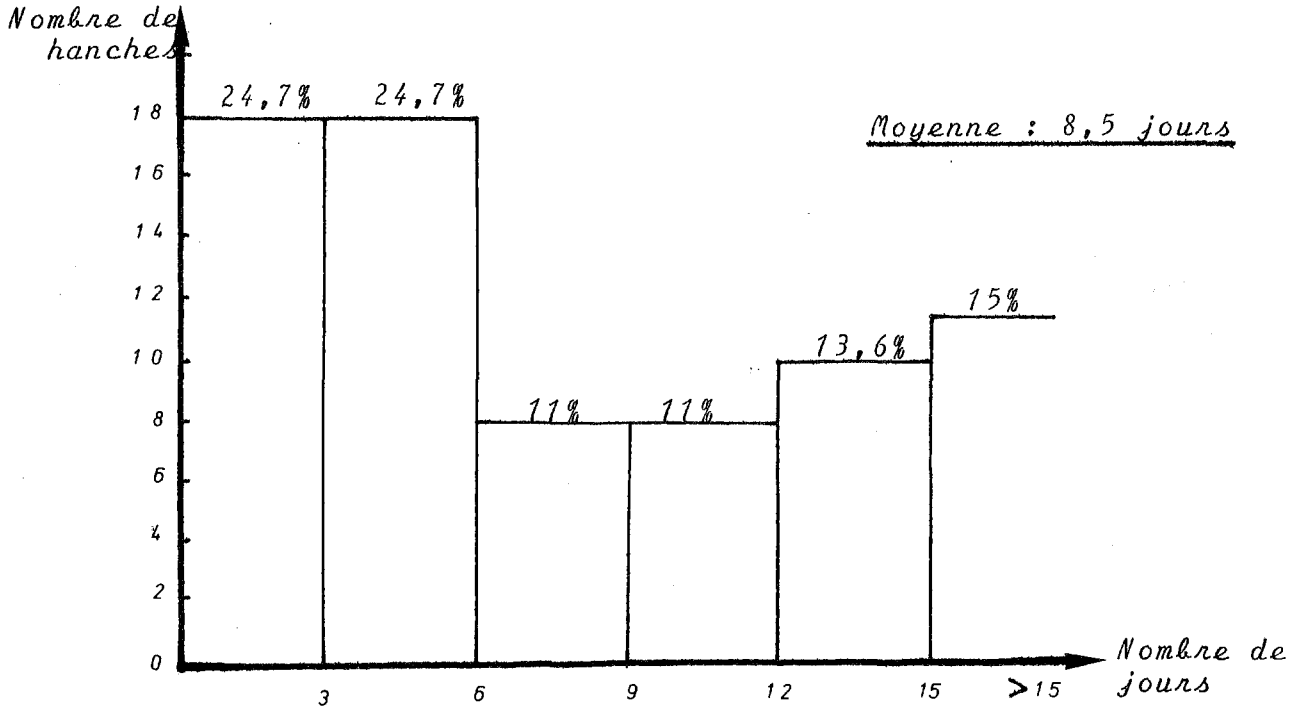

Fig. 6 : Durée de la décharge avec traction en pré-opératoire (73 hanches)

L'effet de la décharge avec traction sur les hanches douloureuses et enraidies est démonstratif puisque la douleur cesse en général dans les 24 heures . La mobilité s'améliore sensiment dès le 4ème ou le 5ème jour. Cette constatation est faite régulièrement chez la plupart de nos malades.

Lorsque la hanche a une mobilité normale, la durée de cette phase de décharge peut être réduite à 4 ou 5 jours.

Dans tous les cas, cette première phase permet de soustraire la tête fémorale fragilisée aux contraintes mécaniques qu'elle subit.

b) Le délai pré-opératoire total

Le délai total moyen pré-opératoire, depuis l'apparition des premiers symptômes est de 3,5 mois donc légèrement supérieur au délai moyen représentant le retard au diagnostic (page 261) -(3,3 mois)- car incluant le temps de décharge par traction.

2° - L'intervention

a) L'installation et la voie d'abord

► L'installation

58 malades sur 60 ont été opérés en decubitus latéral, sur table ordinaire. 4 malades ont été installés sur table orthopédique en decubitus dorsal (n° 1,2,3,11G, représentant 6 hanches sur 73). Remarquons qu'il s'agissait là du début de notre expérience.

► La voie d'abord

Dans tous les cas, c'est la voie postéro-externe qui a été utilisée. C'est la voie de choix. Sa technique est simple. Le jour qu'elle donne sur la région trochantérienne est excellent.

b) Le siège de l'ostéotomie

L'ostéotomie sous-trochantérienne a été pratiquée 25 fois (35% - de mars 1964 à 1969). L'ostéotomie inter-trochantérienne a été réalisée 48 fois (65% de 1969 à 1978). La région inter-trochantérienne est pour nous comme pour beaucoup d'auteurs (176,177,178) le siège exclusif de l'ostéotomie, même si certains (128,129,183) pratiquent encore ce geste en zone sous-trochantérienne.

c) Le geste de dérotation-varisation

Pour les 73 hanches opérées :

► la dérotation moyenne enregistrée est de 30 degrés, avec comme valeurs extrêmes 15° et 45° :

. dans un cas, cette dérotation a atteint 50° (n° 41)
. dans un cas, cette dérotation a atteint 10° (n° 40)
. dans les deux cas où il existait une coxa ante torsa manifeste (n° 4 et 5), la dérotation a été légèrement supérieure à 40°.

► La varisation moyenne enregistrée est de 15 degrés, avec comme valeurs extrêmes 30° et 10° :

. dans un cas, cette varisation a atteint 35° (n° 20 - coxa valga prononcée),
. dans un cas, cette varisation a atteint 5° (n° 15)
. dans 6 cas, la varisation a été nulle (n° 8D,9,11G,32D et G, 52).

Précisons que les angles d'antetorsion et d'inclinaison du col fémoral ne nous ont guidés qu'accessoirement dans la détermination des valeurs angulaires de dérotation-varisation. Le but premier à atteindre reste pour nous le *RECENTRAGE* de la tête fémorale.

d) Le matériel d'ostéosynthèse

3 matériels majeurs ont été utilisés, correspondant à 3 époques différentes,

- plaque de MATHIEU de 1964 à 1970,
- attelle de MILCH de 1970 à 1976,
- vis-plaque de RIGAULT depuis 1975...

Nous restons fidèle à ce dernier matériel, solide et simple dans sa conception et sa mise en place.
A aucun moment, nous n'avons constaté de rupture du matériel d'ostéosynthèse.

e) Les complications per-opératoires

Quelques incidents per-opératoires ont été enregistrés. Nous en avons relevé 6 sur 73 :

► "Foirage" des vis d'ostéosynthèse : 1 cas (n°7), sans conséquences car le malade a été plâtré ;

► Refend diaphysaire : 1 cas (n° 10), sans conséquences car le déplacement a permis une consolidation dans des délais normaux (2 mois-et-demi) ;

► Perforation accidentelle de la plaque conjugale épiphysaire : 1 cas (n° 57) ;

► Perforation accidentelle de la plaque conjugale en zone sous-trochantérienne : 1 cas (n° 30) ;

► Vis trochantéro-cervicales trop longues perforant le col fémoral : 1 cas (n°22) ;

► Déplacement lors du vissage : 1 cas (n° 41).

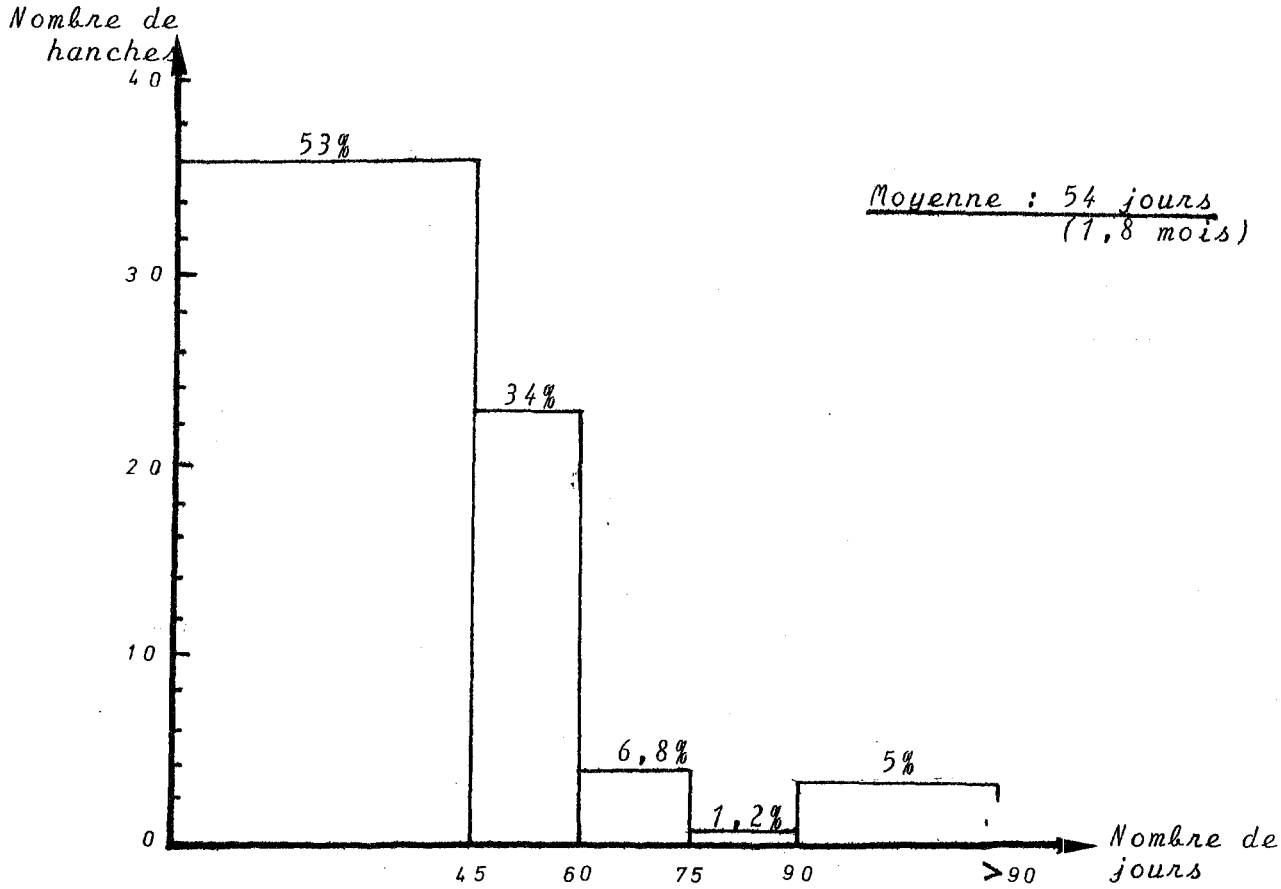

Fig. 7 : Durée de l'immobilisation plâtrée post-opératoire (68 hanches)

Ces incidents per-opératoires sont tous restés *sans conséquences* sur la qualité du *centrage* de la tête fémorale et sur la *croissance de la hanche*.

La perte de la valeur angulaire de varisation est un incident plus grave. Il a été constaté 5 fois :

- 2 fois en per-opératoire (n° 43 et 44),
- 3 fois sur la radiographie réalisée dès la fin de l'intervention (n° 34, 47, 53).

Cet incident altère la qualité de la varisation et par voie de conséquence est susceptible de retentir sur la qualité du centrage de la tête fémorale (n° 43,47,53). Pour cette raison, nous ne saurions trop insister sur la nécessité de maintenir fortement coaptés les deux segments osseux pendant le montage du matériel d'ostéosynthèse.

Enfin dans 1 cas (n°32G), il y a eu une valgisation accidentelle.

3° - Les suites opératoires

a) La contention post-opératoire

▷ Le plâtre

68 hanches sur 73 ont été plâtrées.

A chaque fois, c'est le plâtre pelvi-pédieux qui a été confectionné. La durée moyenne de la contention plâtrée est de 54 jours. Le plâtre a toujours été parfaitement bien toléré et plus de 85 % des malades étaient déplâtrés au 60ème jour (figure7 page 306).

▷ La traction

La contention par traction n'a été utilisée que 5 fois (7 % - n° 24,43,45,59 et 60). La contention tractée moyenne est de 45 jours.

Parmi ces 5 malades :

- 3 (n° 43,59,60) avaient plus de 9 ans,
- 1 (n° 45) avait une forme bilatérale décalée et était encore en décharge du côté contro-latéral,
- Le dernier enfin était âgé de 4 ans et a été hospitalisé 60 jours pour des raisons familiales.

Précisons que 34 malades sont restés environ 15 jours en traction après l'ablation du plâtre (attente de confection de l'appareil de décharge).

Les deux formes bilatérales (n° 1 et 2), correspondant au début de notre expérience, sont restées, après immobilisation plâtrée, en décharge au lit :

- 6 mois (à droite) et 4 mois-et-demi (à gauche), (n°1), avec traction ;
- 13 mois (à droite) et 15 mois (à gauche), (n°2), sans traction.

b) La qualité du montage de l'ostéosynthèse

Dans 31 cas sur 73 (42,5 %) le montage est apparu comme très satisfaisant à la lecture des radiographies de contrôle post-opératoire (coupe inter-trochantérienne parfaite, réduction rigoureusement anatomique).

Ailleurs, trois types d'anomalies ont été relevés à l'état isolé :

- le niveau de la coupe dans la région inter-trochantérienne. Ce niveau s'est avéré un peu bas dans 3 cas (n° 8,15 et 24) et un peu haut dans un cas (n° 49D);
- la persistance d'un léger écart inter-fragmentaire a été noté dans 5 cas (n° 10, 14D, 20, 43, 48);
- les vis :

. dans 2 cas, les vis supérieures sont apparues un peu longues, sans toutefois atteindre la plaque de croissance (n° 57 et 18);

. dans 18 cas, les vis supérieures traversaient le cartilage de croissance sous-trochantérien (n° 11D,17,21,27,28,30,35,37,40,41,42, 45G,49,54,56,58,59,60);

L'ensemble de ces anomalies, constatées isolément, n'a eu *aucune conséquence* sur la qualité du *centrage* de la tête fémorale et sur la *croissance de la hanche*. Les mêmes constatations ont été faites lorsque ces anomalies se sont retrouvées associées (deux au plus - n° 32G,46G,54,56,58).

c) La qualité du centrage de la tête fémorale dans le cotyle

C'est l'élément central sur lequel doivent se concentrer les yeux de l'opérateur. La qualité du centrage détermine le bon ou le mauvais résultat post-opératoire immédiat.

Nous avons vu comment il fallait apprécier le centrage de la tête fémorale et nos conclusions sont les suivantes (73 hanches) :

- Très bon ou excellent : 6 hanches
- Bon : 49 hanches
- Médiocre :
  - . par insuffisance de varisation : 14 hanches,
  - . par excès de varisation : 4 hanches.

Un résultat bon ou excellent correspond toujours à une tête fémorale bien couverte par le toit du cotyle et à un col fémoral bien varisé.

Faut-il conclure que les résultats médiocres sont susceptibles d'aboutir à moyen terme à des résultats décevants ? Nous pouvons affirmer que non. En effet, il importe de se souvenir que l'ostéotomie n'a pas qu'un effet mécanique. L'effet "biologique" (hyperhémie régionale) est toujours présent. N'oublions pas non plus que CRAIG (143) et AXER au début de leur expérience ne pratiquaient que des ostéotomies simples (sans dérotation ni varisation).

d) Les complications post-opératoires

Elles sont dans cette série de 3 types :

- L'*indiscipline* : 2 de nos malades ont marché avec leur plâtre (n° 17,19). Aucun incident n'est à déplorer au niveau du foyer d'ostéotomie. Le seul fait regrettable est que le noyau céphalique a subi pendant ces périodes des contraintes qu'il n'était pas à même de supporter.

- Nous avons constaté une complication au niveau du *matériel d'ostéosynthèse*. Il s'agit de l'expulsion progressive d'une vis au 6ème mois (n° 49G).

- Nous déplorons un *sepsis* (1,6 % - n°52) au dixième jour post-opératoire. La guérison s'est effectuée en 12 jours après réintervention et pose d'un système d'irrigation-drainage.

e) Le nombre de jours d'hospitalisation

La durée moyenne d'hospitalisation est de 30 jours. Cette durée moyenne s'est amenuisée quelque peu au fil des ans... Entre 1964 et 1970, elle était de 40 jours... Entre 1973 et 1978, elle n'est plus que de 23,5 jours.

Plusieurs remarques doivent être faites :
- les quelques hospitalisations de longue durée sont dues principalement à des problèmes sociaux ;
- les enfants qui ont bénéficié d'une contention tractée (5 cas) ont été hospitalisés 2 mois en moyenne ;
- près de 75 % des malades étaient sortis de l'hôpital avant le 30ème jour (figure 8 page 312).

Notre attitude consiste actuellement à *rendre l'enfant le plus rapidement possible à sa famille (vers le 20ème jour)*, ceci d'autant que notre recrutement dépasse souvent les frontières du département de l'Isère. Nous sommes loin des hospitalisations interminables (plusieurs mois ou années) qu'impliquait l'emploi de certaines méthodes orthopédiques.

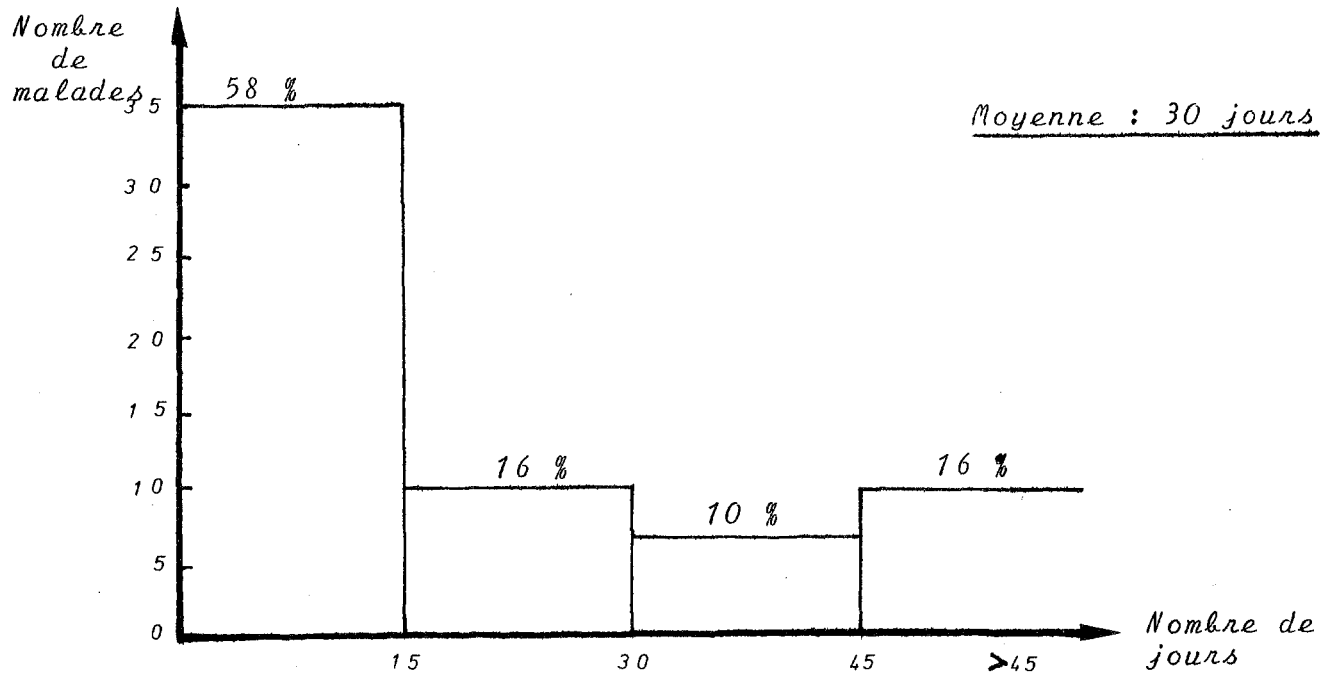

Fig. 8 : Durée de l'hospitalisation

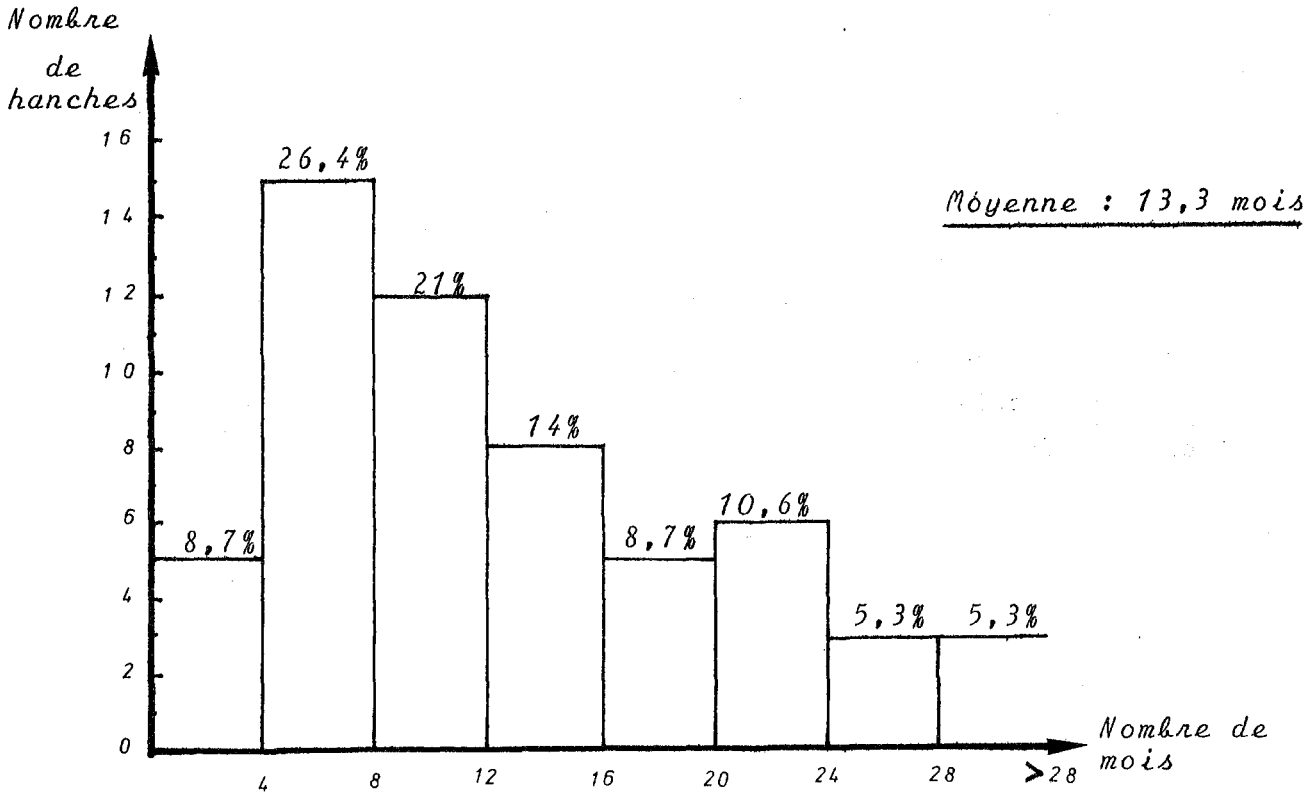

Fig. 9 : Durée de la décharge ambulatoire (57 hanches)

4° - La décharge ambulatoire

a) L'appareil de décharge ambulatoire

Sur les 73 hanches opérées, 58 ont bénéficié du port de l'appareil de décharge. La durée moyenne constatée du port de l'appareil est *légèrement supérieure à une année* (13,3 mois), avec des valeurs extrêmes comprises entre 2 mois et 36 mois.

Il est important de remarquer que *70 % des malades avaient abandonné leur appareil avant le 16ème mois post-opératoire* (figure 9 page 312).

Actuellement, une seule hanche (n°45G) est encore en décharge (à plus de 28 mois de l'intervention) et n'a pas été comptabilisée. Dans 1 cas (n° 14), l'appareillage a été utilisé de façon bilatérale et successive (3 mois à droite, 24 mois à gauche).

L'appareil a toujours été bien supporté et seuls quelques règlages épisodiques se sont avérés nécessaires en raison de la croissance.

b) Temps de consolidation et ablation du matériel d'ostéosynthèse

La durée moyenne nécessaire à la consolidation du foyer d'ostéotomie est de 2,5 mois. L'ablation du matériel se fait en moyenne 7,8 mois après l'intervention. Pour les 11 formes bilatérales simultanées, le matériel a été enlevé des deux côtés dans le même temps opératoire.

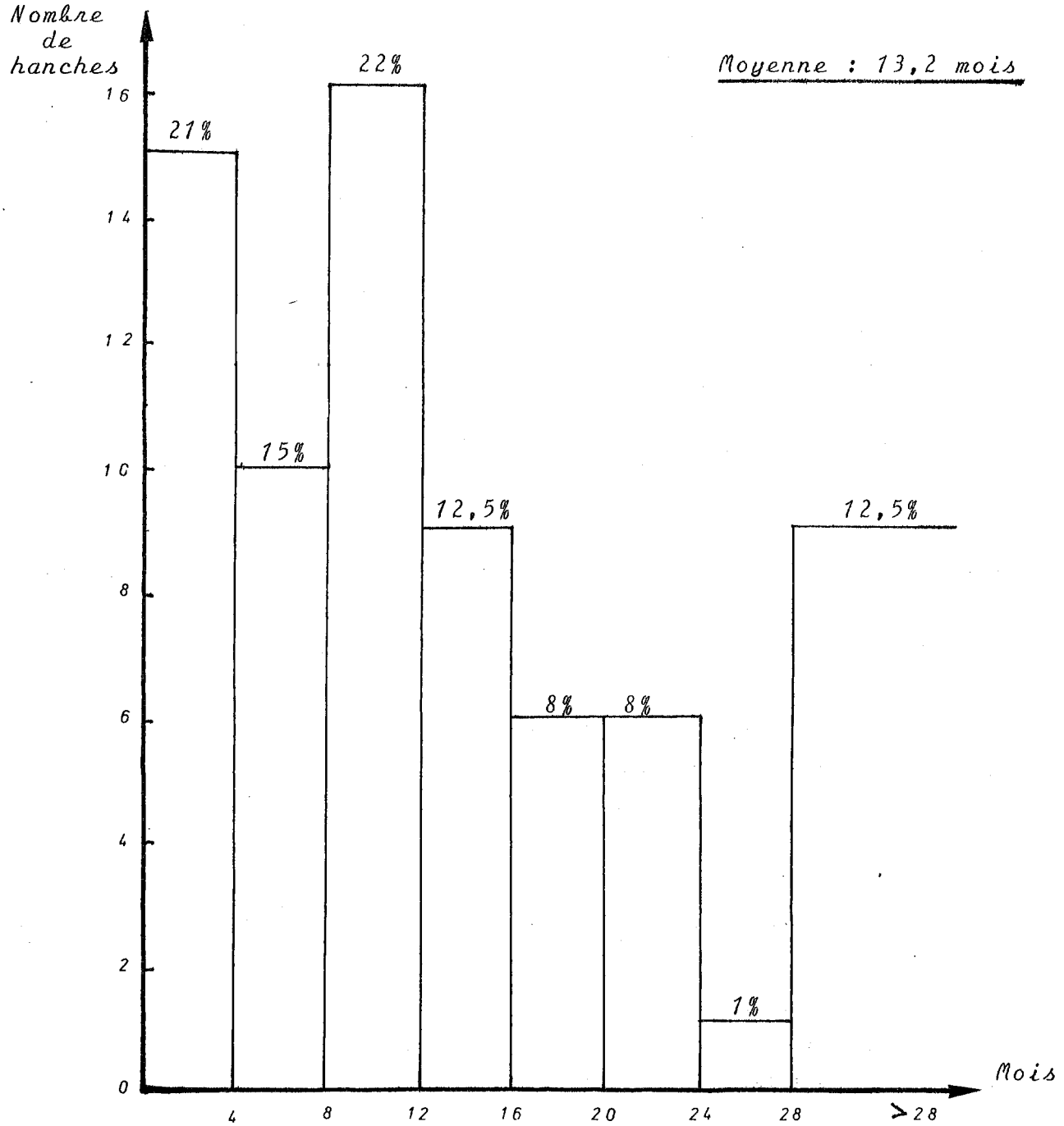

Fig. 10 : Durée totale de la décharge (pour 72 hanches)

HANCHES - MALADES	Durée globale de la décharge(1)
72 hanches	13,2 mois
57 hanches + ADA	15,4 mois
47 formes unilatérales	15,4 mois
13 formes bilatérales	10 mois

(1) moyenne

Tabl. 16 : Durée globale moyenne de la décharge

c) Durée totale de la décharge

La durée totale de la décharge cumule :

. la décharge pré-opératoire,

. la contention plâtrée ou tractée post-opératoire,

. la décharge simple ou ambulatoire.

La durée moyenne totale de la décharge est *un peu supérieure à un an* (13,2 mois) avec des valeurs extrêmes comprises entre 2 et 36 mois (figure 10 page 314).

Rapportée aux 57 hanches qui ont bénéficié de l'appareil de décharge, cette durée est proche de 16 mois (15,4 mois). Elle est de 10 mois pour les formes bilatérales et dépasse légèrement 15 mois pour les formes unilatérales (tableau 16 page 314).

Les 15 hanches qui n'ont pas bénéficié de l'appareil de décharge appartiennent à 10 formes bilatérales (sur 13) et à 2 formes unilatérales :

▷ *les formes bilatérales*

Il s'agit toujours de formes simultanées (n° 1G,2D,8,13,25,32,34,46,50,55). Dans 2 cas sur 10, nous avons constaté que l'un des côtés atteint (ou quelquefois les deux) pouvait bénéficier de l'APPUI au terme d'une décharge légèrement supérieure à 2 mois. Ceci s'explique par le fait que l'atteinte de l'un des deux côtés a été saisie à un stade très précoce. Dans ces circonstances, on observe rarement l'existence et la succession des stades évolutifs classiques de la maladie et la régénération est très rapide.

▷ *les formes unilatérales*

Deux cas (n° 20 et 30) ont été remis à la marche respectivement dès le 3ème mois et le 2ème mois.

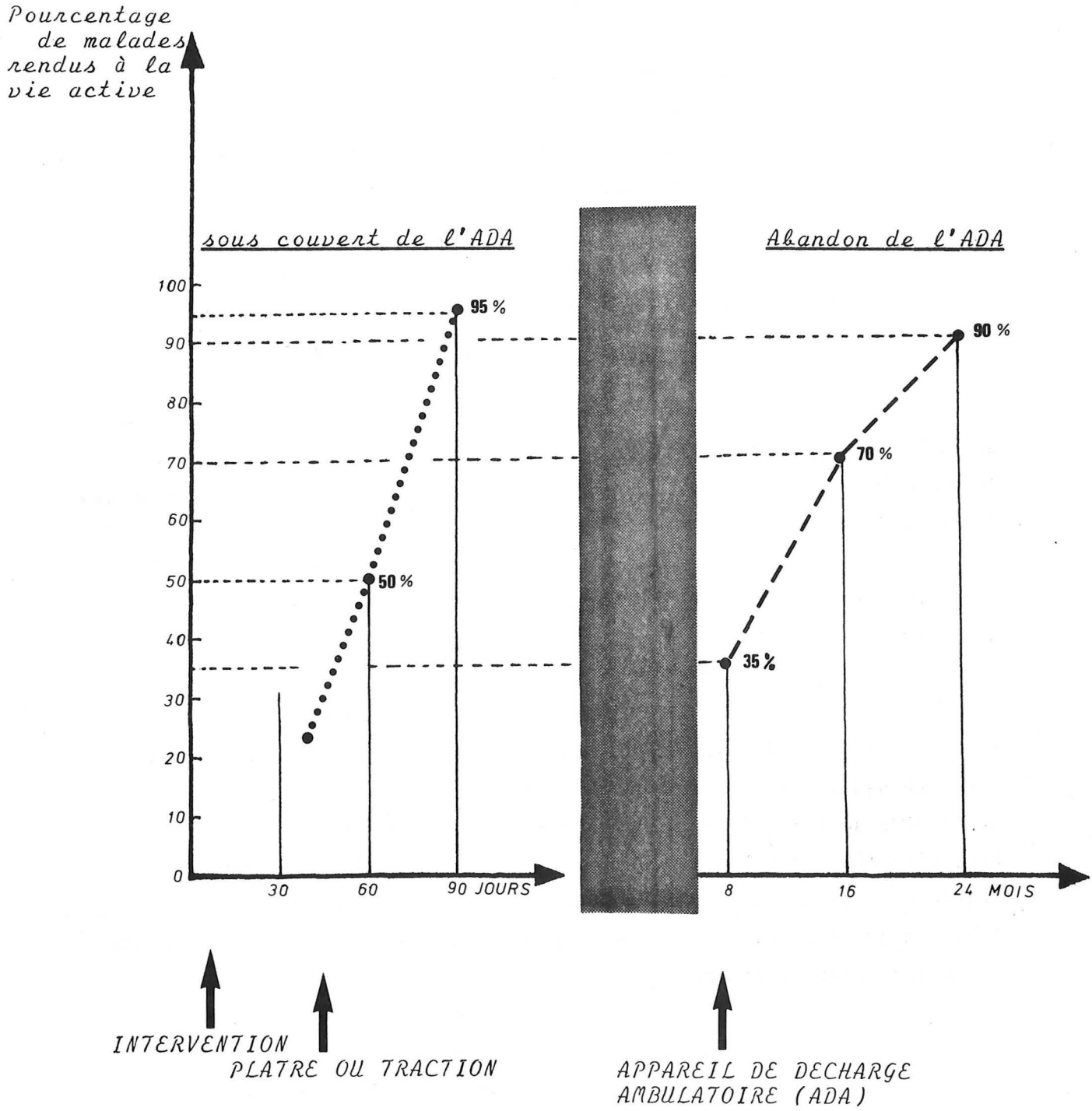

Fig. 11 : Pourcentage de malades rendus à la vie active

A gauche : sous couvert de l'appareil de décharge ambulatoire
A droite : lors de l'abandon de l'appareil

Le fait important dans cette conception du traitement est qu'il *permet de rendre très tôt les enfants à la vie active :* sitôt le plâtre enlevé, l'enfant est doté de son appareillage. Il n'est soustrait du milieu familial et scolaire que pendant une brève période. C'est ainsi que l'on peut remarquer (figure 11 page 316) :

► *que 95 % des enfants* traités sont rendus à la vie active, sous couvert de l'appareil de décharge *moins de 90 jours après l'intervention ;*

► *70 % des enfants* sont rendus à une vie active *totalement libre avant le 16ème mois* post-opératoire et *plus de 90 % avant le 24ème mois.*

► L'immobilisation, au sens strict du terme (décharge pré-opératoire + contention post-opératoire) ne dure en moyenne que *deux mois* (62,5 jours exactement).

Notons que ces pourcentages et ces moyennes subissent *légèrement le contre-coup* des toutes premières années de notre expérience. A l'époque, sans recul et sans beaucoup de pratique, nous attendions une reconstruction totale du noyau fémoral avant de prescrire la mise en charge. Il n'en reste pas moins qu'en ce qui concerne la *DUREE D'IMMOBILISATION* et la *DATE DU RETOUR A LA VIE ACTIVE*, l'ostéotomie fémorale a tenu toutes les promesses que nous avions perçues voici 14 ans.
A titre d'exemples, nous rapportons ici quelques résultats publiés par différents auteurs (186,176,178,46,47) dans le tableau 17 page 318). Notons au passage que certains auteurs (CARTIER, TAUSSIG) ne précisent pas le temps d'immobilisation,que ce soit en pré ou post-opératoire et que cette donnée doit entrer en ligne de compte dans la durée totale de la décharge. Les 8 mois d'immobilisation obtenus par RIGAULT couvrent une période de 4 mois en pré-opératoire et 4 mois en post-opératoire.

TYPE DU TRAITEMENT	Durée totale de l'immobilisation	Durée totale de la décharge
ORTHOPEDIQUE		
1 EDGREN (46) 1965 - 276 cas	-	60,4 % de mise en charge avant 24 mois (attelle de décharge)
2 TAUSSIG (186) 1969 - 180 cas	-	41 % de mise en charge avant 24 mois
3 LAURITZEN (47) 1975	- "Bed rest" : 79 cas 24 mois et demi (moyenne) - Traction au lit : 113 cas 22 mois (moyenne)	- Thomas Caliper 82 cas 20 mois (moyenne) - Fauteuil roulant 114 cas 22,8 mois (moyenne)
CHIRURGICAL		
1 RIGAULT (178) 1974 - 66 cas	8 mois (moyenne)	98% des malades en charge avant le 18ème mois
2 CARTIER (138) 1976 - 50 cas	-	98% des malades en charge avant le 18ème mois
NOTRE SERIE 1980 - 60 cas	2 mois (moyenne)	Plus de 90% des enfants sont en charge avant le 24ème mois moyenne : 13,2 mois

Tabl. 17 : Tableau comparatif des durées d'immobilisation et de décharge (durées globales) d'après différents auteurs

5° - Cas particuliers : les ostéotomies pelviennes

Trois ostéotomies pelviennes ont été réalisées (observations n° 19,45G,54), toutes *secondaires* à l'ostéotomie fémorale. C'est pendant la phase de décharge ambulatoire (n° 19 et 45G) ou dans les suites immédiates de celle-ci (n° 54) que l'indication opératoire a été posée.

a) L'ostéotomie innominée de SALTER :

Pratiquée à deux reprises (n° 19 et 54) et à distance de l'ostéotomie fémorale (respectivement 20 et 32 mois après), la chirurgie de réorientation du cotyle a permis de corriger l'insuffisance cotyloïdienne apparue secondairement.

b) L'ostéotomie pelvienne de CHIARI :

Effectuée une seule fois (n° 45G), 16 mois après chirurgie fémorale de recentrage, l'indication d'ostéotomie d'agrandissement du cotyle a été posée devant l'existence d'une excentration résiduelle de la tête fémorale. L'effet de *médialisation* du cotyle a permis le centrage satisfaisant de l'épiphyse fémorale supérieure.

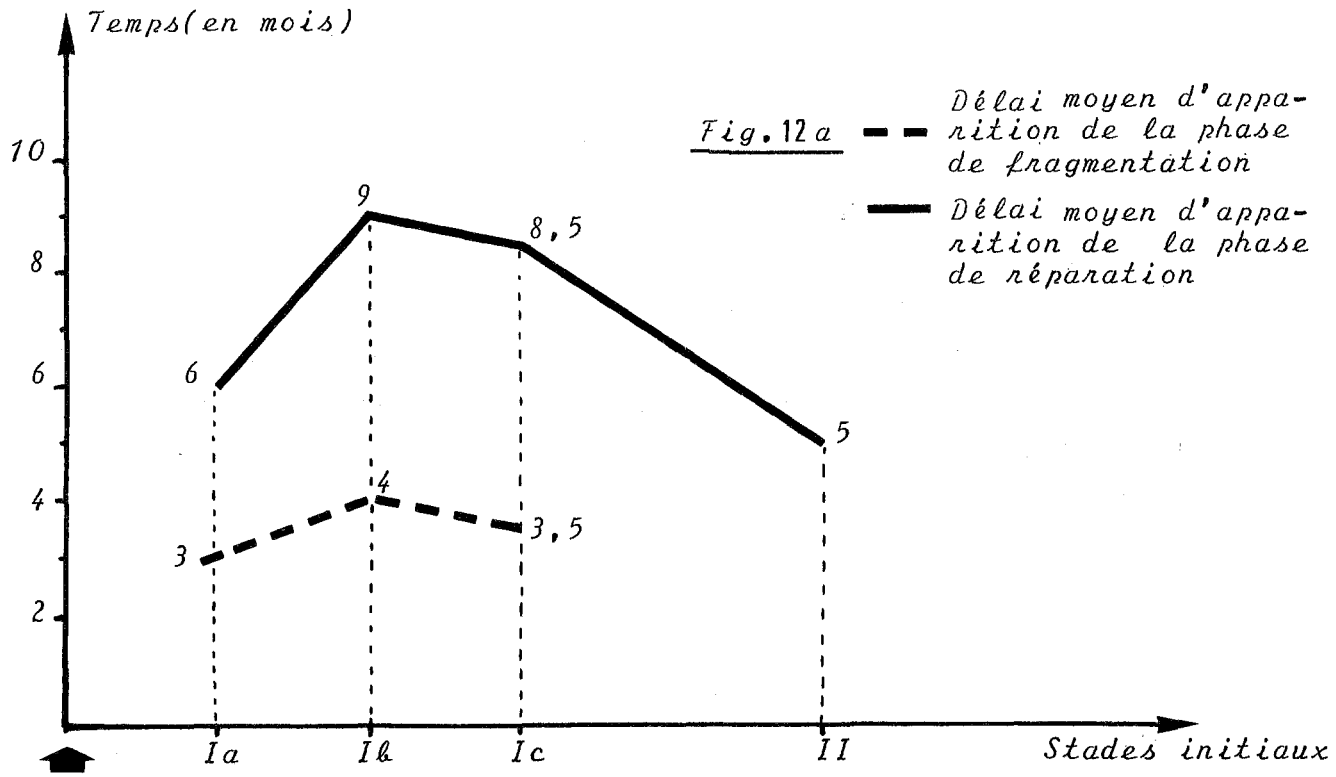

Fig. 12a et b : Délai moyens d'apparition des stades de fragmentation et de réparation.
3a : dans toute la série
3b : suivant le siège de l'ostéotomie

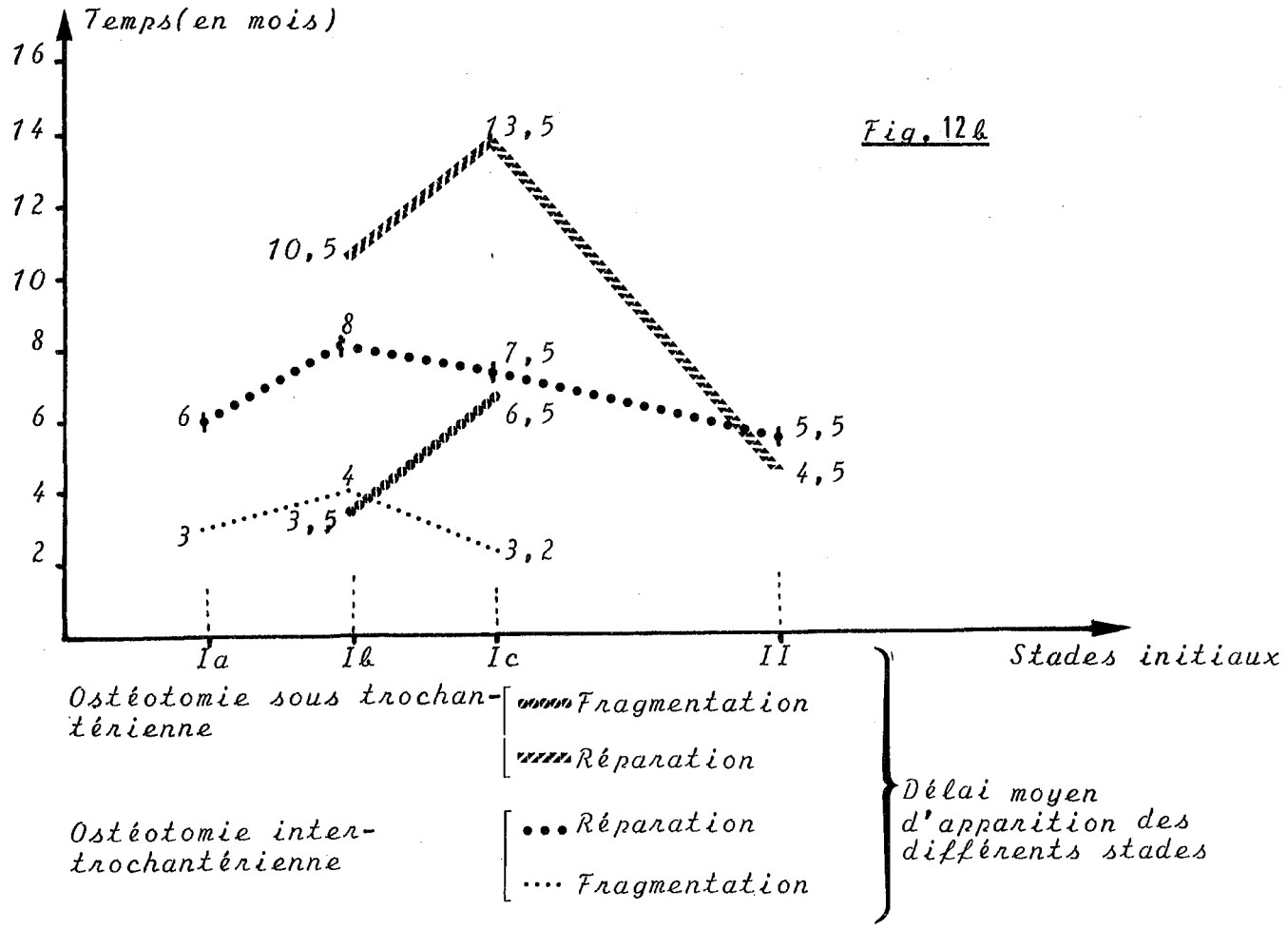

III - LES EFFETS DE L'OSTEOTOMIE

Les effets de l'ostéotomie sont observés durant toute la période de décharge post-opératoire (voir "observations" pages 353 à 378).

L'examen attentif des radiographies pratiquées à l'occasion des consultations permet de déterminer le *délai moyen d'apparition des différents stades évolutifs de la maladie* (figures 12a et b, figure 13).

Nous n'avons retenu que 54 hanches : le diagnostic a été établi 8 fois au stade de reconstruction et, pour 11 hanches, les données sont trop imprécises pour être prises en considération.

L'étude des courbes établies appelle quelques remarques :

1° - La date de l'ostéotomie

1.1 *Lorsque l'ostéotomie est pratiquée au stade initial* (figure 12a page 320)

a) le délai moyen d'apparition de la phase de FRAGMENTATION est de 3,8 mois, avec peu de différences si l'on considère le stade initial :

- stade Ia = 3 mois
- stade Ib = 4 mois
- stade Ic = 3,5 mois

La durée moyenne de cette phase de FRAGMENTATION est légèrement inférieure à 5 mois. C'est avec les stades Ib et Ic que ces délais sont les plus longs.

Notons que dans 5 cas (n° 13D et G, 32D,34D,43), nous n'avons pas observé de phase de FRAGMENTATION. Celle-ci a été probablement très fugace et non saisie entre deux consultations.

Fig 13 : Durées respectives des phases de FRAGMENTATION et de REPARATION après ostéotomie

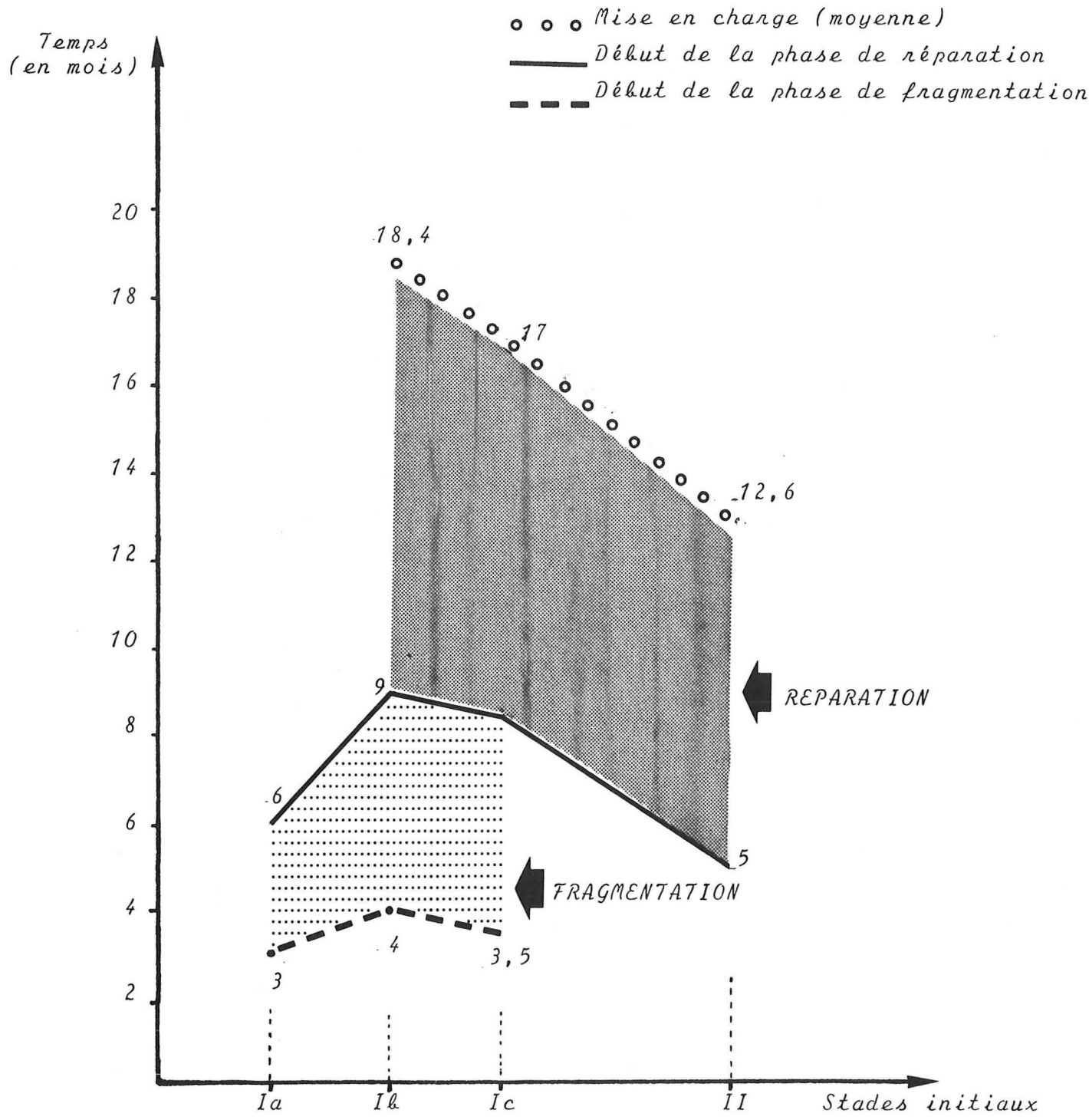

Dans ces observations, l'ostéotomie a été pratiquée 4 fois au stade Ia et une fois au stade Ib (n° 43). La phase de réparation qui a suivi ces interventions réalisées au stade Ia est *précoce* et *brève* , permettant une mise en charge très rapide (moins de 3 mois).

b) Le début de la phase de RECONSTRUCTION survient en moyenne 8,7 mois après l'ostéotomie, avec des différences assez sensibles selon les stades :

. stade Ia = 6 mois
. stade Ib = 9 mois
. stade Ic = 8,5 mois

La phase de RECONSTRUCTION est longue lorsque l'ostéotomie est réalisée au stade initial (stade Ia mis à part, où la durée de la décharge n'excède pas 4 mois). Comparée à la durée moyenne de décharge enregistrée après traitement des stades Ib (18,4 mois) et Ic (17 mois), une régénération épiphysaire suffisante pour autoriser la mise en charge est obtenue en 8 à 9 mois (figure 13 page 322).

1.2 *Lorsque l'ostéotomie est réalisée au stade de FRAGMENTATION*,

le délai d'apparition des premiers signes radiologiques de RECONSTRUCTION est de 5 mois (figure 12a page320). Si l'on veut bien se souvenir que le stade de FRAGMENTATION s'étale de 6 à 24 mois lorsqu'un traitement orthopédique est adopté (115), l'avantage est évident.

En se référant à la durée moyenne de décharge observée après ostéotomie des stades II (12,6 mois), on observe que le temps de RECONSTRUCTION épiphysaire, compatible avec la mise en charge, est de 7,6 mois, donc légèrement plus court que celui observé après ostéotomie des stades I (figure 13 page 322).

2° - Le siège de l'ostéotomie

Le siège de l'ostéotomie a une influence certaine sur le cycle évolutif de la maladie (figure 12b page 320).

L'ostéotomie inter-trochantérienne (48 cas) est plus efficace que l'ostéotomie sous- trochantérienne (25 cas). Cela se remarque notamment au stade Ic : diminution de 50 % du temps moyen d'apparition du stade de fragmentation.

L'effet de revascularisation de l'ostéotomie inter-trochantérienne a *deux conséquences pratiques :*

. elle diminue la durée d'immobilisation
. elle raccourcit la période d'inactivité.

De ces remarques, il faut tirer trois CONCLUSIONS :

- L'ostéotomie fémorale inter-trochantérienne de dérotation-varisation fait *gagner du temps.*
- Ce gain de temps est surtout net lorsque l'ostéotomie est entreprise *au début de la phase de fragmentation qui représente une date idéale, mais de courte durée qu'il ne faut pas laisser passer.* Il n'est pas toujours simple de dépister sur des radiographies le début de la phase de revascularisation épiphysaire et *l'artériographie* trouve probablement là sa meilleure indication. Les stades Ib et Ic réagissent moins bien à la chirurgie, qui semble avoir sur le processus de revascularisation un rôle accélérateur plutôt qu'initiateur. Nous rejoignons là l'opinion de RIGAULT (176).
- Au stade III, l'effet de l'ostéotomie ne peut être que *palliatif.*

Toutefois, le récent travail de MARKLUND et TILLBERG (211) sur les valeurs comparatives du traitement orthopédique et chirurgical semble montrer que l'ostéotomie fémorale n'accélère pas l'évolution de la maladie. Pour ces deux auteurs, la chirurgie ne raccourcit pas la durée des différents stades de l'affection.

Pour conclure ce chapitre, voici les points essentiels qui nous paraissent devoir être soulignés.

▶ LE BILAN INITIAL

►La maladie de LEGG CALVE PERTHES frappe les enfants entre 2 et 13 ans et surtout entre 5 et 7 ans.

- Les garçons sont atteints dans 8 cas sur 10,
- la maladie est bilatérale dans 10 à 20 % des cas,
- il existe une prédisposition familiale (47).

►Le diagnostic n'est le plus souvent fait qu'après plusieurs mois d'évolution clinique (3,3 mois en moyenne).

►La hanche n'est enraidie que dans 1 cas sur 2 touchant le plus souvent l'abduction et la rotation interne.

►Le diagnostic est radiologique :

- les aspects radiologiques de la tête fémorale sont dans leur intensité très variables,
- le quotient initial est une base objective qui apprécie le stade évolutif de la maladie au moment du diagnostic. Il mesure le degré d'aplatissement de la tête fémorale qui augmente avec la durée des symptômes.

▶ LE SCHEMA THERAPEUTIQUE

► La décharge avec traction pendant la phase pré-opératoire est de 8 jours.

► L'intervention est pratiquée entre le 6ème et le 9ème jours

- l'enfant est installé en decubitus latéral sur table ordinaire,
- la hanche est abordée par voie postéro-externe,
- l'ostéotomie est inter-trochantérienne,
- la dérotation est de 30° et la varisation de 15°,
- l'ostéosynthèse est réalisée grâce à une plaque de RIGAULT,
- la contention post-opératoire est le plus souvent plâtrée (plâtre pelvi-pédieux) pour une durée de 45 jours,
- l'efficacité mécanique de l'intervention est appréciée en post-opératoire sur le degré de verticalisation de la plaque conjugale épiphysaire et sur la couverture de la tête par le toît du cotyle,
- l'enfant quitte l'hôpital au 21ème jour post-opératoire.

► Le temps d'immobilisation est de 60 jours.

► La décharge ambulatoire va durer 13 mois en moyenne

- la décision de MISE EN CHARGE est prise :

  . lorsque toute zone de nécrose osseuse a disparu,
  . et lorsque un "mur" postéro-externe s'est reconstitué,
  . même si la reconstruction est incomplète.

- Plus de 90 % des enfants sont rendus à la vie active avant le 24ème mois.

- La décharge totale a duré 15 mois.

CHAPITRE VI

RESULTATS

Matériel d'étude & Analyse

Matériel d'étude

Nous présentons sous forme de tableaux les RESULTATS du traitement de nos 73 observations.

Pour chacun d'eux, 20 paramètres, répartis dans le temps, servent d'éléments d'appréciation.

Les observations, numérotées par ordre chronologique, comportent toutes le codage en vigueur dans le service d'Orthopédie.

Les formes bilatérales sont présentées en colonnes doubles.

Les cas signalés par le symbole ✡ font l'objet d'une iconographie complète.

☆ Aux aspects cliniques et radiographiques qui permettent d'apprécier la qualité du résultat lointain de l'ostéochondrite traitée selon nos conceptions, il nous paraît indispensable d'associer les aspects anatomo-radiologiques constatés en cours de traitement et lors de la mise en charge.

Pour cela, nous regroupons les 20 paramètres en 6 chapitres.

Comme précédemment, en en-tête, l'ETAT CIVIL comporte le NOM, le prénom et l'âge de l'enfant. Le sexe est identifiable par le prénom ou à défaut par un symbole (♂~♀).

Pour les formes bilatérales (2 colonnes adjacentes), il est fait mention, dans la colonne de droite, du caractère simultané ou décalé de l'affection.

▷ *LE BILAN INITIAL*

Nous rappelons ici 3 paramètres essentiels déjà vus :

1° - Le côté :
- . mentionné en utilisant les lettres D ou G
- . pour les formes bilatérales, le premier côté noté correspond toujours au premier côté opéré.

2° - Le stade évolutif de la maladie est apprécié au moment du diagnostic de la maladie à l'aide :
- . des critères subjectifs (STADE)
- . et des critères objectifs (IQ).

3° - Les signes de "tête à risque" sont simplement mentionnés à l'aide du ou des symboles + suivant qu'ils ont été observés à l'état isolé ou associé.

▷ *LE TRAITEMENT*

Il comporte 3 paramètres :

1° - La date de l'intervention est rappelée

2° - L'évolution radiographique

Les effets de l'ostéotomie sont vérifiés en fonction du temps : les dates d'apparition des stades de *désintégration* ou de *reconstruction* sont notés (en mois) à partir du jour de l'intervention (jour J).

3° - La décharge

Le temps total de décharge (en mois) est précisé.

Enfin, une case est laissée libre pour diverses notes.

▷ *LES GROUPES DE CATTERALL* (45)

Bien codifiée, la classification de CATTERALL divise l'ostéochondrite en *quatre groupes* et repose sur *trois principes :*

1° - Chaque groupe est déterminé selon *l'importance de l'atteinte du noyau céphalique*, d'après l'étude des radiographies initiales ou des radiographies au stade de désintégration (pages 336 et 337).

2° - Chacun des groupes est porteur d'un *pronostic précis*, directement *proportionnel au degré d'atteinte radiologique* (71) et à la topographie lésionnelle.

3° - Une fois classée, l'ostéochondrite *ne change pas de groupe en cours d'évolution* et son pronostic peut donc être déterminé précocément.

L'évaluation des groupes radiographiques selon CATTERALL porte sur toutes les hanches examinées.

classification de CATTERALL

Groupe I

ATTEINTE ANTERIEURE
minime isolée

Observation n°34

Groupe II

ATTEINTE ANTERIEURE
large avec petit
séquestre



Observation n° 29

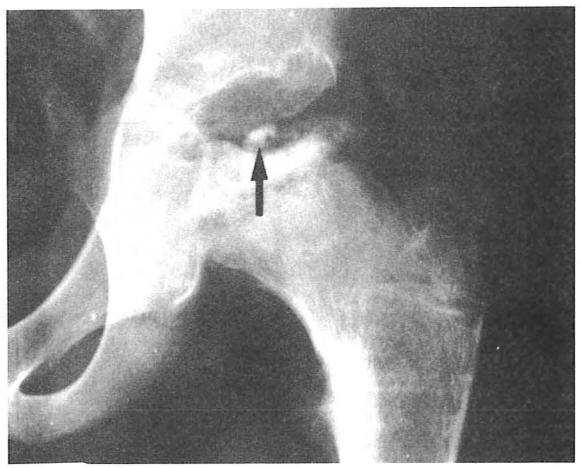

Groupe III

ATTEINTE ETENDUE
avec gros séquestre

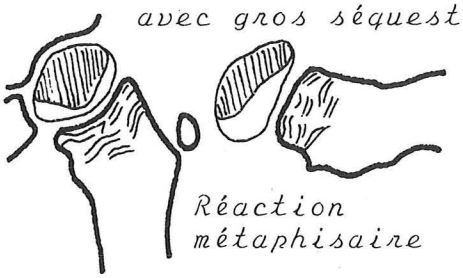

Observation n° 33

Groupe IV

ATTEINTE GLOBALE de
l'épiphyse et de la
plaque conjugale

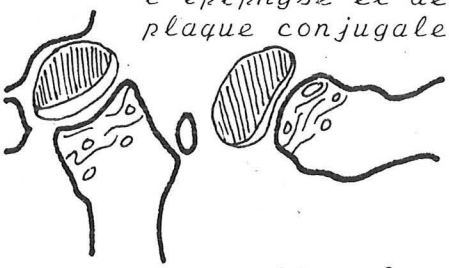

Observation n° 37

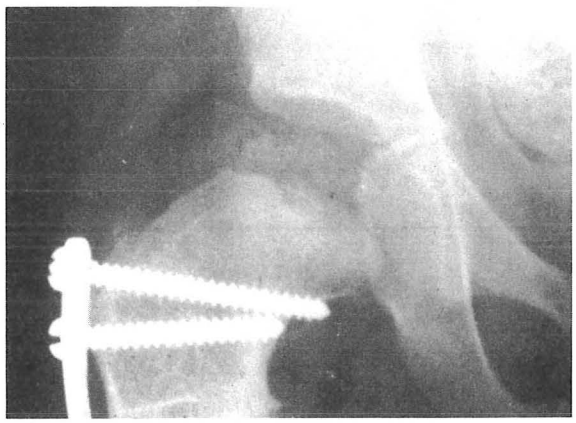

Atteinte isolée du secteur antérieur de la tête fémorale avec réaction ostéoporotique diffuse.
Il n'y a ni séquestre, ni collapsus.

Des réactions métaphysaires peuvent se lire surtout en cours d'évolution, restant très limitées sous le segment épiphysaire intéressé.

La reconstruction osseuse suit rapidement la phase de désintégration.

LE PRONOSTIC est CONSTAMMENT BON

Atteinte plus large, intéressant la moitié antérieure du noyau céphalique.

Un collapsus et un séquestre se constituent avant toute réparation.

Le séquestre est central, les fragments vivants, périphériques, maintenant la hauteur de l'épiphyse pendant le collapsus de la zone séquestrée (→).

Des images pseudo-kystiques métaphysaires à topographie antérieure peuvent s'observer mais disparaissent après consolidation.

LE PRONOSTIC EST FONCTION DE LA PRECOCITE DU DIAGNOSTIC

Son retard permet l'extériorisation hors du cotyle de la zone collabée (par étalement du noyau fragilisé)

Atteinte de près des 3/4 de la tête fémorale, avec collapsus et formation de larges séquestres. De petits "Piliers" vivants externes et internes assurent le soutènement du noyau osseux fragilisé.

A la phase de densification l'aspect est celui de "tête dans la tête". Une fois constitué, le séquestre se résorbe avant que la reconstruction ne commence (par la périphérie).

Les modifications métaphysaires sont extensives et conditionnent l'élargissement du col fémoral.

LE PRONOSTIC EST MEDIOCRE :

conditionné par l'excentration qui est toujours importante.

L'épiphyse est complètement envahie ; elle se séquestre en masse et son collapsus réduit le noyau à un simple liseré dense.

La réaction métaphysaire est intense.

En général le noyau se subluxe en avant et en dehors et se déforme monstrueusement (étalement en avant et en arrière).

LE PRONOSTIC EST MAUVAIS

Il s'apprécie précocement par la diminution de la distance entre le cartilage fertile et le toit cotyloïdien, laissant prévoir un aplatissement important de la tête fémorale.

▷ *LA MISE EN CHARGE*

Nous avons déjà exposé les données radiographiques qui président à la décision de mise en charge. Il s'agit d'une *date clé*, synonyme de fin du traitement et un *"check up" radiologique précis* à ce stade de l'évolution permet d'apprécier *le résultat immédiat* et de *projeter*, avec une bonne probabilité *l'aspect anatomique* de la hanche, dans un *avenir lointain*.

Pour ce faire et comme nous l'avons déjà défini (chapitre II), quatre paramètres vont servir d'éléments d'appréciation :

1° - L'étude de la sphéricité de la tête fémorale
à l'aide du coxomètre de MOSE (214).
Notations utilisées : sphérique, aplatie, irrégulière.

2° - L'étude des caractéristiques morphologiques de l'épiphyse malade,
à l'aide des quotients définis par LAURITZEN (47) et MEYER (212) :
. quotient épiphysaire (Epiphyseal Quotient) = EpQ
. quotient de surface articulaire (Joint surface Quotient)=JsQ
. quotient des rayons (Radius Quotient) = RQ.

3° - L'étude du "Comprehensive Quotient" (CQ)-(104)
Moyenne de 4 quotients (épiphysaire, acetabulaire, tête du cotyle et tête du col). Cette mesure n'a qu'un intérêt limité car sans valeur pronostique stricte (187).

Nota : le calcul des différents quotients ne concerne que les formes unilatérales. Lorsque la déformation de la tête fémorale lui donne un aspect irrégulier, la détermination des différents quotients devient impossible faute d'obtenir des renseignements chiffrés précis.
L'étude de la sphéricité de la tête s'applique aussi bien aux formes unilatérales qu'aux formes bilatérales.

4° - L'étude de la couverture de la tête fémorale par le toît du cotyle

C'est l'angle de WIBERG (VCE) qui apprécie le mieux cette donnée.

Une case est laissée libre pour diverses notes.

▷ *L'EVOLUTION INTERMEDIAIRE*

Jugée le plus souvent entre 2 et 5 ans après le début du traitement et à l'aide des mêmes paramètres radiographiques, elle représente le *moyen terme*, confirmant ou éventuellement infirmant les espoirs perçus lors de la mise en charge.

▷ *LES RESULTATS*

Représentant le *long terme*, c'est-à-dire la période des *SEQUELLES*, ils sont appréciés à l'aide de 8 paramètres, regroupés en 2 rubriques :

1° - L'examen clinique, recherchant :

a) l'existence de douleurs (notées oui ou non) et précisant leur caractère,
b) une boiterie, même discrète (notée oui ou non),
c) l'amplitude active et passive des mouvements de la hanche (mobilité).
Abréviations : N = normal ; RI = rotation interne ; RE = rotation externe ; ABD = abduction.
d) un raccourcissement (ou à défaut un allongement) du membre opéré.

2° - L'examen radiographique, comprenant toujours :

a) une radiographie du bassin en rotation indifférente
b) et une incidence de LAUENSTEIN.

Il fait appel aux 4 paramètres déjà utilisés lors du bilan réalisé au moment de la mise en charge.

3° - Enfin,

. le RECUL est mentionné en années à partir du jour de l'intervention,
. et les RESULTATS sont classés en *5 stades* (134) - (page 343)

- STADE I : *Excellent résultat*
- STADE II : *Bon résultat*
- STADE III : *Résultat moyen*
- STADE IV : *Résultat médiocre*
- STADE V : *Mauvais résultat.*

Dans l'appréciation du résultat, nous considérons, en accord avec SUNDT (229) et MEYER (164) que l'état de sphéricité de la hanche représente un critère majeur. Tout défaut concernant ce paramètre est susceptible d'avoir un rôle déterminant dans la genèse de l'arthrose.

Une case libre est réservée à des notes diverses concernant les séquelles morphologiques frappant :

- le col, dans son orientation ou sa longueur,
- le grand trochanter,
- la tête fémorale (coxa magna, coxa plana)
- le cotyle.

NOTA : *Nous attirons l'attention du lecteur sur le fait que les stades du résultat ne doivent pas être confondus avec les stades initiaux de la maladie.*

MODE D'APPRECIATION DES RESULTATS

STADES	SIGNES CLINIQUES	SIGNES RADIOLOGIQUES
STADE I Excellent	Pas d'anomalie clinique	Tête sphérique Quotients normaux Angle de Wiberg $\geq$ 25°
STADE II Bon	Inégalité de longueur $\leq$ 15m/m simple modification des secteurs de rotation	Tête aplatie de 0-2m/m Quotients normaux Angle de Wiberg $\geq$ 25°
STADE III Moyen	Douleurs épisodiques Inégalité de longueur $\leq$ 20 m/m Limitation discrète de la mobilité	Tête aplatie de 0-2m/m Quotients anormaux Angle de Wiberg = 20°-25°
STADE IV Médiocre	Boiterie ou douleurs épisodiques Inégalité $>$ 20 m/m Limitation nette de la mobilité	Tête irrégulière 2-4 m/m Angle de Wiberg $<$ 20°
STADE V Mauvais	Boiterie ou douleurs fréquentes Raideur importante Inégalité $>$ 20 m/m	Tête irrégulière $>$ 4m/m Angle de Wiberg $<$ 15°

D'après BUTEL et Coll.
(134)

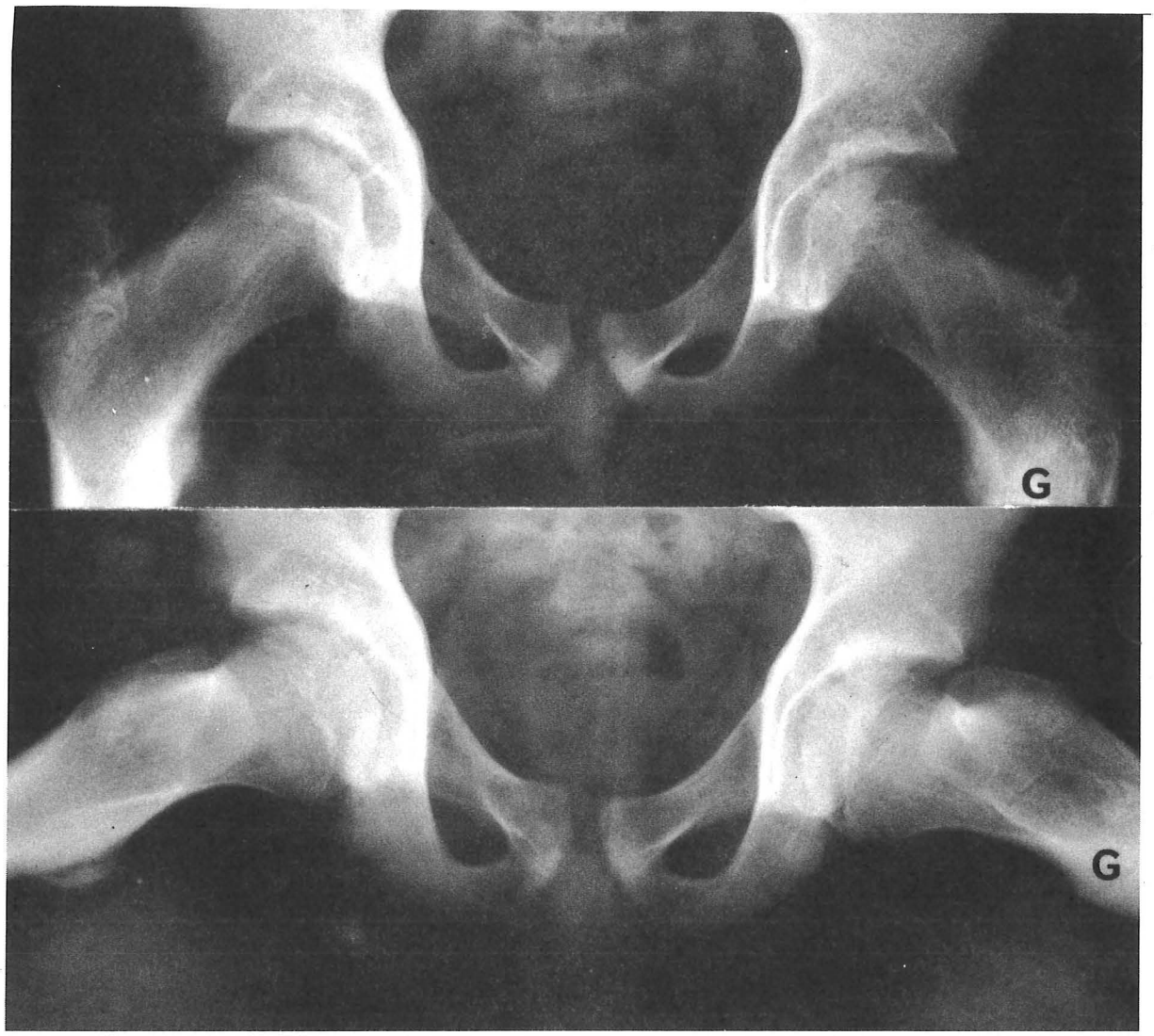

Stade I - *EXCELLENT RESULTAT*

OSTEOCHONDRITE DE LA HANCHE GAUCHE
(observation n° 22, 11 années de recul)

1° - Pas d'anomalies cliniques

2° - Tête sphérique

- Quotients normaux

- Angle de Wiberg > 25°

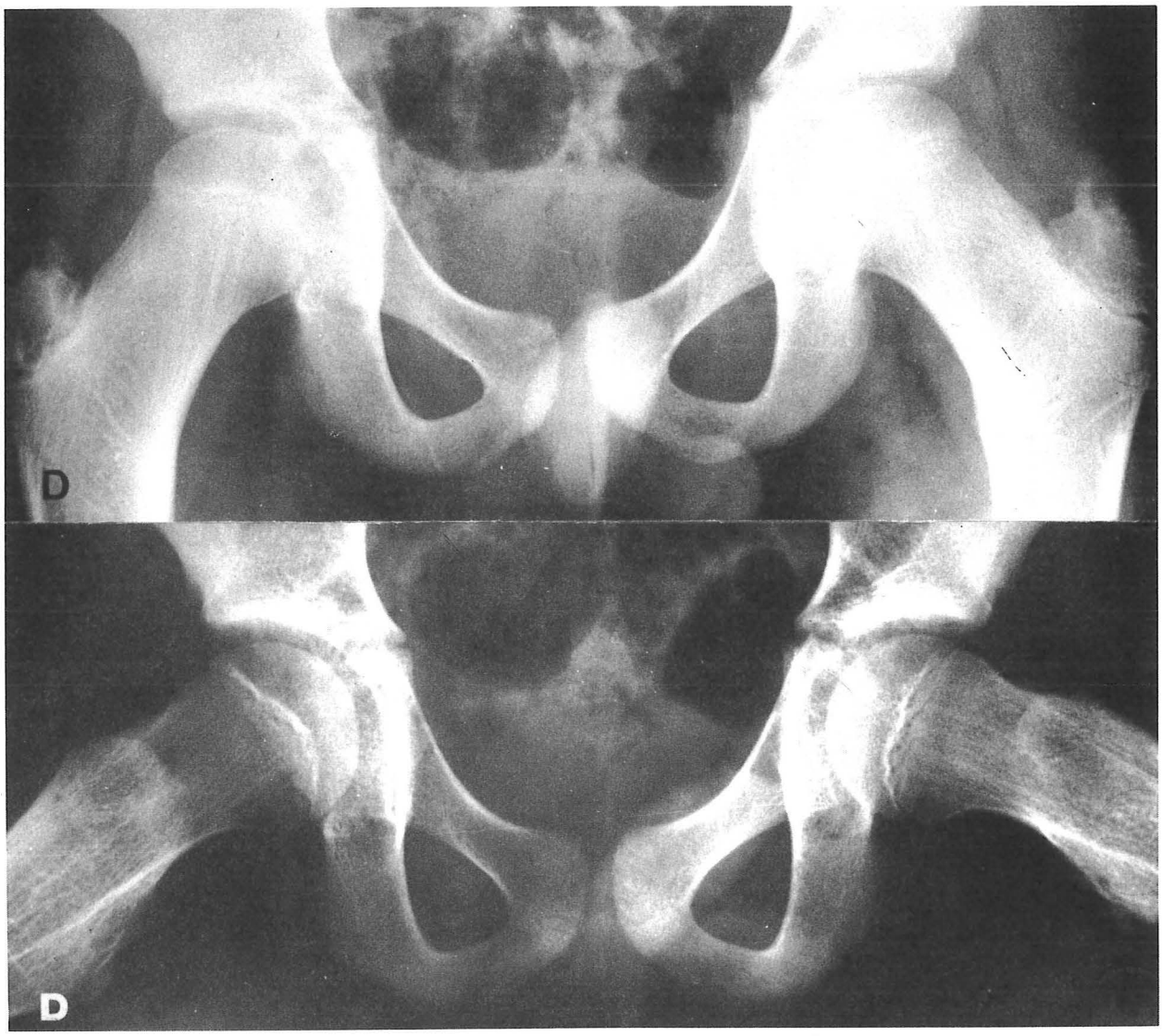

Stade II - *BON RESULTAT*

OSTEOCHONDRITE DE LA HANCHE DROITE
(Observation n° 27, 10 années de recul)

1° - Inégalité de longueur ≤ 15 mm
- Simple modification des secteurs de rotation
2° - Tête aplatie 0 - 2 mm
- Quotients normaux
- Angle de Wiberg ≥ 25°

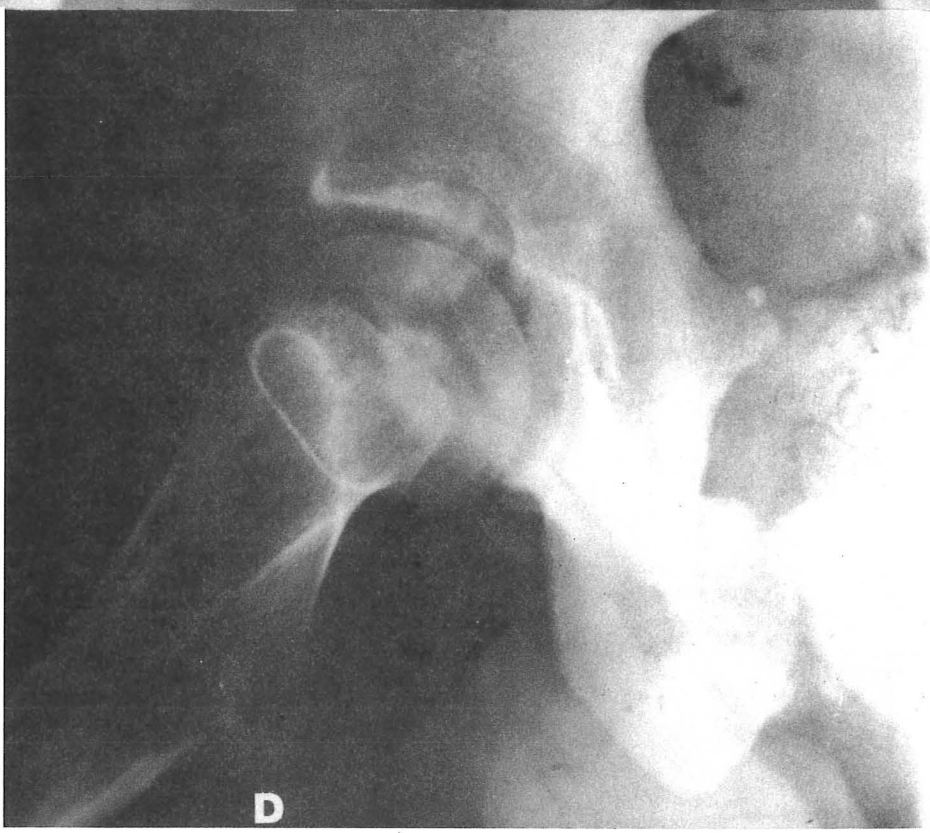

Stade III - *RESULTAT MOYEN à droite*

OSTEOCHONDRITE BILATERALE

(Observation n°2 ; 14 années de recul)

1° - Douleurs épisodiques
- Inégalité de longueur ≤ 20 mm
- Limitation discrète de la mobilité

2° - Tête aplatie 0 - 2 mm
- Quotients anormaux
- Angle de Wiberg : 20° - 25°

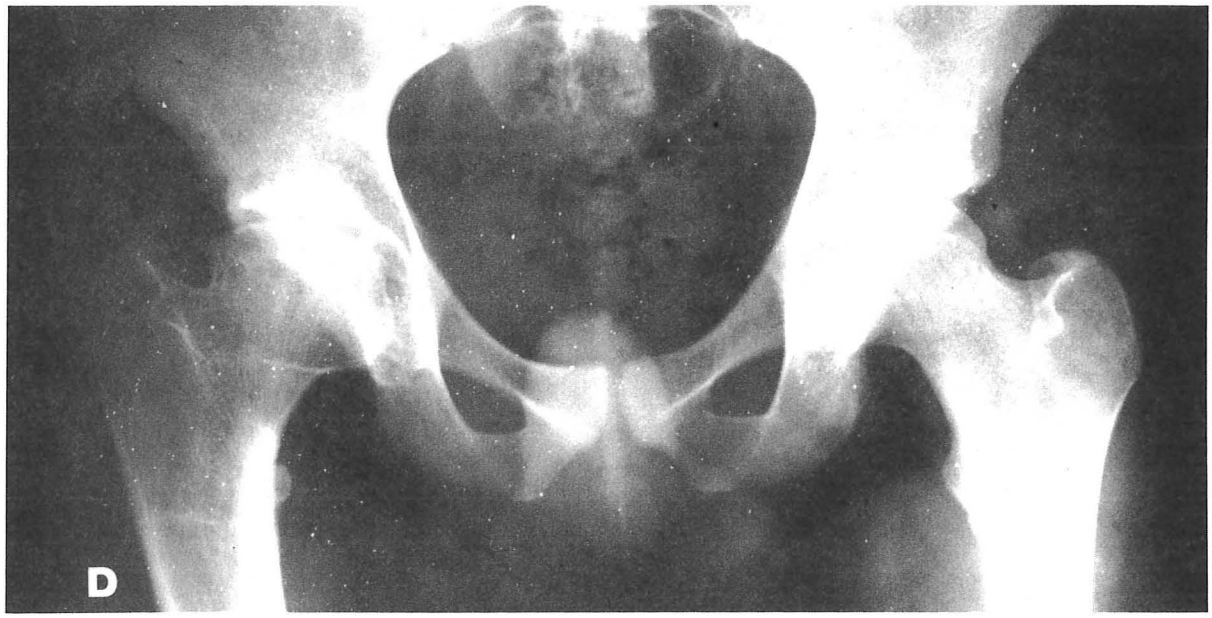

Stade IV - RESULTAT MEDIOCRE

OSTEOCHONDRITE DE LA HANCHE DROITE
(Observation n°17 ; 9 années de recul)

1° - Boîterie ou douleurs épisodiques. Inégalité de longueur > 20mm
Limitation nette de la mobilité.

2° - Tête irrégulière 2-4 mm. Angle de Wiberg < 20°
Notez : La coxa plana et Magna ; le col est court et trapu.

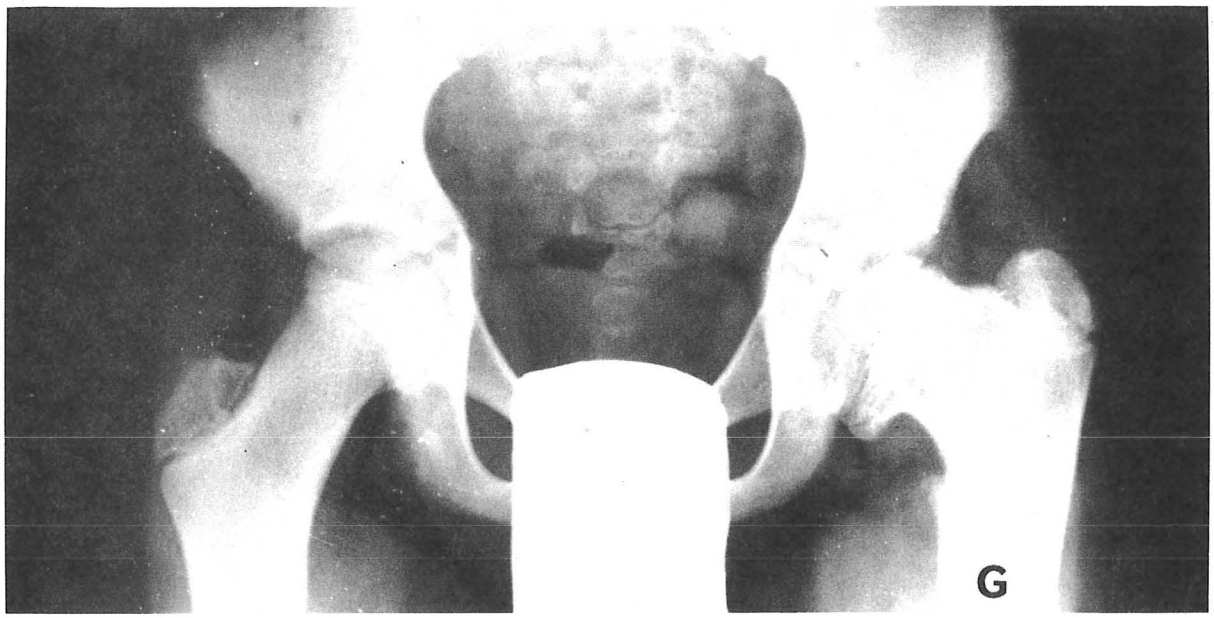

Stade V - MAUVAIS RESULTAT

OSTEOCHONDRITE DE LA HANCHE GAUCHE (Obs. n°35, 7 années de recul)

1° - Boîterie ou douleurs fréquentes
- Raideur importante
- Inégalité > 20 mm

2° - Tête irrégulière > 4 mm
- Angle de Wiberg < 15°

Notez : La coxa magna et plana ; le col court et trapus ;
La coxa vara (105°)

OBSERVATIONS

OBSERVATIONS		1 ⇨	A2093	2 ⇨
NOM Prénom	âge	FER... Romain 7 ans 1/2	Forme bilatérale simultanée	FAC... Michel 5ans1/2
bilan initial	CÔTÉ	D	G	D
	STADE – IQ	II	II	II
	TÊTE à RISQUE	+	+	Néant
traitem.nt	INTERVENTION	3/3/1964	14/4/1964	26/3/1964
	ÉVOLUTION RADIOGRAPH.	Début reconstruct. J + 3 m (gros séquestre)	Début reconstruct. J + 3 m	Début reconstruct. J + 6 m
	DÉCHARGE	24 m (3/66)	6 m (10/64)	18 m (9/65)
	DIVERS			
gr. CATTERALL		II fort	II	II inversé
à la mise en charge	MOSE	Aplatie 1 mm	Irrégulière	–
	EPQ. JsQ. RQ.	–	–	–
	CQ.	–	–	–
	VCE	32°	32°	–
	DIVERS			Hors région Rhône Alpes
évolution intermédiaire		–	–	–
RECUL		3 ans 1967	3 ans 1967	14 ans 1978
clinique	DOULEUR	non	non	occasionnelles
	BOITERIE	non	non	non
	MOBILITE	N	N	N
	RACCOURCIS.NT	non	non	non
Rx	MOSE	Aplatie 2 mm	Aplatie 2 mm	Aplatie 1 mm
	EPQ. JsQ. RQ.	–	–	–
	CQ.	–	–	–
	VCE	35°	32°	25°
DIVERS		DCD nov. 71 non revalgisé	DCD nov. 71 non revalgisé	
RESULTATS		II	II	III

OBSERVATIONS		B8221	3 C690	4 C1331
NOM Prénom âge		Forme bilatérale simultanée	BUR... 6 ans Thierry	COL... 4ans1/2 Dominique ♂
bilan initial	CÔTÉ	G	G	D
	STADE – IQ	Ib –	II 0	III 61
	TÊTE à RISQUE	+	+	+
traitem.nt	INTERVENTION	5/5/1964	6/1964	2/1965
	ÉVOLUTION RADIOGRAPH.	Début fragmentat. J + 5 m Début reconstruct. J + 12 m	Début reconstruct. J + 3 m Tête mal couverte	Reconstruction presque complète à J + 3 m
	DÉCHARGE	36 m (5/67)	24 m (6/66)	12 m (2/66)
	DIVERS			
gr. CATTERALL		II	IV	II
à la mise en charge	MOSE	–	Aplatie 2 mm	Aplatie 1 mm
	EPQ. JsQ. RQ.	–	69 100 122	54 90 111
	CQ.	–	81,2	84
	VCE	–	20°	25°
	DIVERS	Hors région Rhône-Alpes	–	–
évolution intermédiaire		–	Malade perdu de vue	Classé "bon résultat" en 1971 : T. aplatie : 1mm EpQ : 63 JsQ : 87 RQ : 110 VCE : 27°
RECUL		14 ans 1978	2 ans	13 ans
clinique	DOULEUR	non	–	non
	BOITERIE	non	–	non
	MOBILITE	N	–	N
	RACCOURCIS.NT	non	–	non
Rx	MOSE	sphérique		sphérique
	EPQ. JsQ. RQ.	–	–	70 100 100
	CQ.	–	–	87
	VCE	26°	–	28° (32° à G)
DIVERS			Dernier bilan à la mise en charge	Revalgisation
RESULTATS		I	III	I

OBSERVATIONS		5 C1386	6 ✲ C1955	7 C3614
NOM Prénom	âge	FAL... Yves 3ans1/2	ROV... Marc 10 ans1/2	KRI... Guy 9 ans
bilan initial	CÔTÉ	G	G	D
	STADE – IQ	II fort 45	Ic 85	Ia 100
	TÊTE à RISQUE	non	++	+
traitem.t	INTERVENTION	3/1965	5/1965	4/1966
	ÉVOLUTION RADIOGRAPH.	Début reconstruct. J + 3 m	Début fragmentat. J + 3 m Début reconstruct. J + 12 m	Opéré au stade Ib Début fragmentat. J + 3 m Début reconstruct. J + 10 m
	DÉCHARGE	29 m (8/67)	29 m (10/67)	16 m (8/67)
	DIVERS			
gr. CATTERALL		IV	II fort	II
à la mise en charge	MOSE	Sphérique	Irrégulière 5 mm	Aplatie 1 mm
	EPQ. JsQ. RQ.	–	–	–
	CQ.	–	–	–
	VCE	22°	–	–
	DIVERS	Ostéochondrite contro-lat.probable		(Pas de radio)
évolution intermédiaire		Ostéochondrite contro-latérale "a minima" (pas de traitement)	1968 : Tête irrégulière 4 mm	1968 : Tête fémorale aplatie 1 mm
RECUL		3 ans 1968	15 ans 1980	2 ans 3 mois 1968
clinique	DOULEUR	non	non	non
	BOITERIE	non	non	non
	MOBILITE	–	ABD et RI ↓	–
	RACCOURCIS.NT	–	2 cm	–
Rx	MOSE	Sphérique	Irrégulière 4 mm	Aplatie 1 mm
	EPQ. JsQ. RQ.	–	–	98 92 109
	CQ.	–	–	95,2
	VCE	24°	26° (34° à D)	30°
DIVERS		Revalgisation	Amyotrophie quadriceps 2 cm Coxa magna	– col un peu court – revalgisé
RESULTATS		II	IV	II

OBSERVATIONS		8 ⇨	SP2388	9 C6504
NOM Prénom	âge	CHA... Dominique	3 ans ♀	Forme bilatérale simultanée	MON... Philippe	7 ans 1/2
bilan initial	CÔTÉ	G	D	G
	STADE – IQ	Ib –	Ia –	II 63
	TÊTE à RISQUE	+	+	+
traitem.nt	INTERVENTION	17/9/1966	26/9/1966	3/1967
	ÉVOLUTION RADIOGRAPH.	Début fragmentat. J + 3 m Début reconstruct. J + 6 m	–	Fragmentation pendant 7 mois Début reconstruct. J + 7 m
	DÉCHARGE	14 m (11/67)	2 m (11/66)	18 m (9/68)
	DIVERS	Cotyle éculé	–	Tête mal couverte
gr. CATTERALL		II	I	II
à la mise en charge	MOSE	Aplatie 2 mm		Aplatie 2 mm
	EPQ. JsQ. RQ.	–	–	59 98 110
	CQ.	–	–	78
	VCE			26°
	DIVERS		3/67 : guérison complète	
évolution intermédiaire		1969 : tête aplatie 2 mm 1974 : tête sphérique	1969 : tête aplatie 1 mm 1974 : tête sphérique	–
RECUL		12 ans 1978	12 ans 1978	11 ans 2 mois 1978
clinique	DOULEUR	non	non	non
	BOITERIE	non	non	non
	MOBILITE	N	N	N
	RACCOURCIS.NT	oui	?	non
Rx	MOSE	Sphérique	Sphérique	Aplatie 2 mm
	EPQ. JsQ. RQ.	–	–	92 85 114
	CQ.	–	–	98,7
	VCE	30	28	30 (28 à D)
DIVERS		Revalgisation 135°	Revalgisation 135°	106 Kgs pour 1,77m Coxa magna Revalg. partielle (130°)
RESULTATS		II	II	II

OBSERVATIONS		10 C8113	11 ☼ ⇨	C8931
NOM Prénom	âge	LET... Véronique 4 ans1/2	CHA... Benoit 6 ans	Forme bilatérale décalée
bilan initial	CÔTÉ	D	G	D
	STADE – IQ	II –	II début 79	II avancé –
	TÊTE à RISQUE	+	+	non
traitem.nt	INTERVENTION	6/1967 1	29/11/1967	13/6/1969
	ÉVOLUTION RADIOGRAPH.	Début reconstruct. J + 3 m	Pleine fragmentat. J + 3 m Début reconstruct. J + 7 m	Début reconstruct. J + 4 m
	DÉCHARGE	9 m (3/68)	12 m (11/68)	8 m (2/70)
	DIVERS			
gr. CATTERALL		III	II	II
à la mise en charge	MOSE	Aplatie 1 mm	Aplatie 1 mm	Aplatie 1 mm
	EPQ. JsQ. RQ.	57 80 125	–	–
	CQ.	88,6	–	–
	VCE	26°	24°	28°
	DIVERS		Quotients non calculés car début côté D non dépisté	
évolution intermédiaire		1969 : Tête aplatie 1 mm EpQ : 64 JsQ : 90 RQ : 111 Classé : bon résultat	–	–
RECUL		11 ans 1978	11 ans 1978	9 ans 1978
clinique	DOULEUR	non	non	non
	BOITERIE	non	non	non
	MOBILITE	N	N	RI-RE un peu limit.
	RACCOURCIS.NT	–	non	non
Rx	MOSE	Sphérique	Sphérique	Sphérique
	EPQ. JsQ. RQ.	–	–	–
	CQ.	–	–	–
	VCE	Bonne couverture	35°	35°
DIVERS		Bilan sur Rx de 1972 Revu en 1978 (sans Rx) : revalgisé	s'est revalgisé (132°)	S'est revalgisé (132°)
RESULTATS		I	I	II

OBSERVATIONS		12 SP4532	13 ⇨	C9428
NOM Prénom	âge	RIA... J.Luc 2ans1/2	JUL... James 4ans1/2	Forme bilatérale simultanée
bilan initial	CÔTÉ	G	G	D
	STADE – IQ	Ib 91	Ia –	Ia –
	TÊTE à RISQUE	+	non	non
traitem.nt	INTERVENTION	12/1967	20/3/1968	1/4/1968
	ÉVOLUTION RADIOGRAPH.	Début fragmentat. J + 3 m Début reconstruct. J + 9 m	Disparition des signes Rx à J + 3 m	Fragmentat. non vue. Ostéoporose
	DÉCHARGE	14 M (2/69)	3 m (6/68)	3 m (6/68)
	DIVERS			
gr. CATTERALL		III fort	I	I
à la mise en charge	MOSE	Aplatie 2 mm	Sphérique	Sphérique
	EPQ. JsQ. RQ.	72 91 100	–	–
	CQ.	85,5	–	–
	VCE	25°	25°	25°
	DIVERS			
évolution intermédiaire		1969 : Tête sphérique	1974 : Ostéochondrite stabilisée avait été classée	1974 : : BON (II)
RECUL		12 ans 1979	12 ans 3 mois 1980	12 ans 2 mois 1980
clinique	DOULEUR	non	non	non
	BOITERIE	non	non	non
	MOBILITE	N	N	N
	RACCOURCIS.NT	non	non	non
Rx	MOSE	Sphérique	Sphérique	Sphérique
	EPQ. JsQ. RQ.	91 93 100	–	–
	CQ.	92,5	–	–
	VCE	30° (28 à D)	30°	30°
DIVERS			S'est revalgisé 124°	S'est revalgisé 120°
RESULTATS		I	I	I

OBSERVATIONS		14 ☼ ⇨	D429	15 C9875
NOM Prénom	âge	COR... Alain	6ans1/2	Forme bilatérale simultanée	SAL... Norbert	5 ans
bilan initial	CÔTÉ	G	D	G
	STADE – IQ	III	II	Ib 91
	TÊTE à RISQUE	++	non	++
traitem.nt	INTERVENTION	10/6/1968	24/6/1968	7/1968
	ÉVOLUTION RADIOGRAPH.	Reconstruction très longue environ 24 m	Tête fémorale reconstruite à J + 8 m "Mur ext." solide	Début fragmentat. J + 3 m Début reconstruct. J + 14 m
	DÉCHARGE	29 m (11/70)	8 m (2/69)	24 m (7/70)
	DIVERS			
gr. CATTERALL		III	II	III fort
à la mise en charge	MOSE	Irrégulière	Aplatie 2 mm	Aplatie 2 mm
	EPQ. JsQ. RQ.	–	–	68
	CQ.	–	–	–
	VCE	23°	28°	23°
	DIVERS			Quotients non calculables
évolution intermédiaire		Pas revu depuis 1971	–	1970 : Tête aplatie 2 mm
RECUL		12 ans 1980	12 ans 1980	8 ans 1976
clinique	DOULEUR	non	non	non
	BOITERIE	non	non	non
	MOBILITE	RE limitée à D	N	–
	RACCOURCIS.NT	1 cm	non	–
Rx	MOSE	Aplatie 2 mm	Sphérique	Aplatie 1 mm
	EPQ. JsQ. RQ.	–	–	68 88 104
	CQ.	–	–	88,6
	VCE	20	32	25
DIVERS		Coxa magna congruente Coxa vara (108°) ↗ du Gd trochant.	S'est revalgisé (125°)	Pas de revalgisat. (115°) 130° à D
RESULTATS		III	I	II

OBSERVATIONS		16 SP5076 D6938	17 D541	18 D589
NOM Prénom	âge	LOR... Franck 6 ans	CAC... Bernard 9ans1/2	LIO... Sylvie 4 ans
bilan initial	CÔTÉ	G	D	D
	STADE – IQ	Ic 45	Ic 88,3	II net 128
	TÊTE à RISQUE	+	+	non
traitem.nt	INTERVENTION	8/1968	1/1969	1/1969
	ÉVOLUTION RADIOGRAPH.	Fragmentation J + 3 m	Début fragmentat. J + 10 m Début reconstruct. J + 15 m	Reconstruction presque terminée à J + 3 m
	DÉCHARGE	14 m (10/69)	27 m (4/71)	4 m (5/69)
	DIVERS	Cotyle éculé		Excentrée 2 mm
gr. CATTERALL		III	III	II
à la mise en charge	MOSE	Aplatie 1 mm	Irrégulière	Aplatie 1 mm
	EPQ. JsQ. RQ.	118 98 110	–	75 non calculable
	CQ.	–	–	–
	VCE	–	25°	25°
	DIVERS	–		Tête fémorale G non sphérique
évolution intermédiaire		1971 : Tête aplatie 1 mm EpQ : 94 JsQ : 132 RQ : 110 Pas d'excentration	Néant	1971 : Tête aplatie 1 mm EpQ : 93,5 JsQ : 104 RQ : 100 1978 : classé III
RECUL		9 ans 1977	9 ans 1978	11 ans 2 mois 1980
clinique	DOULEUR	non	non	non
	BOITERIE	non	discrète	non
	MOBILITE	–	N	RI ↘ RE ↗
	RACCOURCIS.NT	–	–	non
Rx	MOSE	Sphérique	Irrégulière 4 mm	Sphérique
	EPQ. JsQ. RQ.	113 93 107	–	116 105 104
	CQ.	–	–	100
	VCE	20°	30° (35° à G)	22° (30° à G)
DIVERS		Revalgisé Coxa magna Défaut couvert. ext.	Revalgisation partielle	Revalgisation partielle (130°) 140° à G
RESULTATS		III	IV	II

OBSERVATIONS		19 D605	20 C913	21 ☼ C3387
NOM Prénom	âge	RAM... Pascal 5 ans	BAR... Anita 4ans1/2	VOV... Remy 6ans1/2
bilan initial	CÔTÉ	D	D	D
	STADE – IQ	Ib 86	II –	Ib 89
	TÊTE à RISQUE	+	+	++
traitem.nt	INTERVENTION	2/1969	3/1969	9/1969
	ÉVOLUTION RADIOGRAPH.	Début fragm. J+5m Début reconstruct. J + 15 m J + 30 m : tête non couverte : SALTER G	Reconstruction avancée à J+3 m	Début fragmentat. J + 3 m Début reconstruct. J + 8 m
	DÉCHARGE	32 m (10/71)	3 m (6/69)	17 m (2/71)
	DIVERS	Forme sub totale "Mur ext." épargné		
gr. CATTERALL		III fort	II	II
à la mise en charge	MOSE	Irrég. aplatie > 4mm	Aplatie 1 mm	Irrégulière
	EPQ. JsQ. RQ.	–	–	–
	CQ.	–	–	–
	VCE	–		24°
	DIVERS	Après SALTER: tête bien couverte	Quotients non calcul (LCH à G)	
évolution intermédiaire		Reconstruction très lente du noyau céphalique. Evolution inéluctable vers la coxa plana.	1971 : VCE : 15° tête aplatie 1 mm	1974 : coxa magna 1977 : tête fémorale sphé EpQ : 89 JsQ : 89 RQ : 108
RECUL		7 ans 1976	6 ans 6 mois 1975	10 ans 9 mois 1980
clinique	DOULEUR	oui	non	non
	BOITERIE	oui	non	non
	MOBILITE	RI limitée	–	N
	RACCOURCIS.NT	< 0,5 cm	1 cm	non
Rx	MOSE	Irrég. Aplatie > 4mm	Sphérique	Sphérique
	EPQ. JsQ. RQ.	–	–	80,4 100 100
	CQ.	–	–	91,3
	VCE	–	15° –	32° (38 à G)
DIVERS		Excentration + Coxa magna plana	Indication théorique de CHIARI	
RESULTATS		V	IV	I

OBSERVATIONS		22 D1595	23 SP1700	24 SP6667
NOM Prénom	âge	FIL... J.Claude 3ans1/2	PER... Anne 2ans1/2	SAL... J.Paul 4ans1/2
bilan initial	CÔTÉ	G	G	G
	STADE – IQ	Ic 122	II 60	II 77
	TÊTE à RISQUE	+	+	+
traitem.nt	INTERVENTION	9/1969	10/1969	2/1970
	ÉVOLUTION RADIOGRAPH.	Début fragmentat. J + 4 m Début reconstruct. J + 15 m (reconstruct. lente)	Début reconstruct. J + 3 m	Début reconstruct. J + 3 m Tête bien couverte
	DÉCHARGE	30 m (3/72)	8 m 1/2 (7/70)	15 m (5/71)
	DIVERS			
gr. CATTERALL		III	II	III
à la mise en charge	MOSE	Aplatie 2 mm	Aplatie 1-2 mm	Aplatie 2 mm
	EPQ. JsQ. RQ.	65 86 110,5	63 non mesurable	130 96 111
	CQ.	99,5	–	103,5
	VCE	26°	20°	25°
	DIVERS			
évolution intermédiaire		1976 : Tête sphérique EpQ : 88 JsQ : 100 RQ : 100 Excellent résultat	1972 : Tête aplatie 1 mm EpQ : 83 JsQ : 94 RQ : 106 Pas d'excentrat.	1973 : Tête aplatie 1,5mm EpQ : 110 JsQ : 110 RQ : 111 Excentrat. : 3 mm
RECUL		11 ans 1980	8 ans 1977	8 ans 1978
clinique	DOULEUR	non	non	non
	BOITERIE	non	non	non
	MOBILITE	N	–	N
	RACCOURCIS.NT	non	–	non
Rx	MOSE	Sphérique	Aplatie 1,5 mm	Sphérique
	EPQ. JsQ. RQ.	89,3 103 100	85 92 100	95 100 100
	CQ.	101,5	–	96,2
	VCE	36° (34 à D)	–	28° (32 à D)
DIVERS		S'est revalgisé (125°) 125° à D	Aplatissement tête fémorale D 1,5 mm	Revalgisation
RESULTATS		I	II	I

OBSERVATIONS		25 ⇨	SP6879	26 D3451
NOM Prénom	âge	SER... Bernard 3ans1/2	Forme bilatérale simultanée	LAN... J. Claude 4 ans
bilan initial	CÔTÉ	G	D	G
	STADE – IQ	Ia –	Ia –	Ic 82
	TÊTE à RISQUE	+		+
traitem.nt	INTERVENTION	10/6/1970	17/6/1970	7/1970
	ÉVOLUTION RADIOGRAPH.			Début reconstruct. J + 4 m Stade fragmentat. très fugace
	DÉCHARGE	2 m (8/70)	5 m (11/70)	7 m (2/71)
	DIVERS	Forme centrale	Forme centrale	–
gr. CATTERALL		I	I	II
à la mise en charge	MOSE	Sphérique	Aplatie 1 mm	Sphérique
	EPQ. JsQ. RQ.	–	–	100 100 100
	CQ.	–	–	100
	VCE	26	21	26°
	DIVERS		Réparation terminée à J + 6 m	Reconstruct. parfaite du noyau
évolution intermédiaire		1972 : Ostéochondrite stabilisée	1972 : Ostéochondrite stabilisée	1973 : Tête sphérique EpQ : 77 JsQ : 100 RQ : 100
RECUL		4 ans 1974	4 ans 1974	10 ans 1980
clinique	DOULEUR	non	non	non
	BOITERIE	non	non	non
	MOBILITE	N	N	N
	RACCOURCIS.NT	non	non	G > D: 1 cm
Rx	MOSE	Sphérique	Aplatie 1 mm	Sphérique
	EPQ. JsQ. RQ.	–	–	103 108 100
	CQ.	–	–	99
	VCE	30°	28°	32° (32° à D)
DIVERS				Coxa valga bilat. 145°. Fait du sport (Hand) Amyotr. 4ceps 1cm
RESULTATS		I	II	I

OBSERVATIONS		27 D3105	28 D4721	29 ☼ D4575
NOM Prénom	âge	VOL... Stéphane	2ans1/2 ♂	GUY... Martial	5ans	JOU... Fabrice	8 ans
bilan initial	CÔTÉ	D	G	G
	STADE – IQ	Ic 60	Ib 77	Ib 81
	TÊTE à RISQUE	+	non	++
traitem.nt	INTERVENTION	8/1970	1/1971	3/1971
	ÉVOLUTION RADIOGRAPH.	Début fragmentat. J + 4 m Début reconstruct. J + 9 m	Début fragmentat. J + 7 m Début reconstruct. J + 12 m	Début fragmentat. J + 3 m Début reconstruct. J + 8 m
	DÉCHARGE	16 m 1/2 (1/72)	19 m (8/72)	23 m (2/73)
	DIVERS			
gr. CATTERALL		III fort	II	II fort
à la mise en charge	MOSE	Aplatie 2 mm	–	Aplatie 2 mm
	EPQ. JsQ. RQ.	80,6 88 106	–	83,5 115 90,5
	CQ.	95,4	–	85,3
	VCE	23°	32°	26°
	DIVERS	Tête fémorale bien couverte et centrée	Bilan non réalisable Tête non reconstruite Hche opposée non sphér	Col trapu
évolution intermédiaire		1979 : Tête aplatie 2 mm EpQ : 78 JsQ : 85 RQ : 85 Classée II	1977 : Tête aplatie 1 mm EpQ : 94 JsQ : 96 RQ : 100 Revalgisé, classé II	1975 : VCE : 26° EpQ : 50 JsQ : 128 RQ : 69,5 Coxa magna et plana (tête aplatie 2 mm et centrée
RECUL		10 ans 1980	9 ans 6 mois 1980	7 ans 2 mois 1978
clinique	DOULEUR	non	non	non
	BOITERIE	non	non	non
	MOBILITE	N	N	N
	RACCOURCIS.NT	Allongt 0,5 cm	non	non
Rx	MOSE	Sphérique	Sphérique	Aplatie 1 mm
	EPQ. JsQ. RQ.	94 100 104	100 104 103	87 91 106
	CQ.	99	98,7	88,2
	VCE	30° (34 à G)	32° (32 à D)	32° (36 à D)
DIVERS		Revalgisation	Revalgisation	Revalgisation complète. Coxa magna plana.
RESULTATS		II	I	II

OBSERVATIONS		30 D5290	31 D5284	32
NOM âge Prénom		ARN... 3 ans Brigitte	KAM... 10ans Patrick	FIS... 9ans1/2 Alain
bilan initial	CÔTÉ	D	G	G
	STADE – IQ	Ia 100	Ib 92	III –
	TÊTE à RISQUE	+	+	néant
traitem.nt	INTERVENTION	7/1971	7/1971	29/7/1971
	ÉVOLUTION RADIOGRAPH.	Début fragmentat. J + 3 m "Mur ext." solide reconstruit à J+6m	Début fragmentat. J + 4 m Début reconstruct. J + 8 m	Reconstruction lente
	DÉCHARGE	2 m (9/71)	13 m (8/72)	3 m (10/71)
	DIVERS			
gr. CATTERALL		I	II	II
à la mise en charge	MOSE	Sphérique	Irrégulière	Sphérique
	EPQ. JsQ. RQ.	100 100 100	–	–
	CQ.	97	–	–
	VCE	non mesurable	30°	28°
	DIVERS			Coxa valga 145° (valgisation accidentelle)
évolution intermédiaire		1974 : Tête sphérique EpQ,JsQ,RQ à 100 classé EXCELLENT	1973 : Tête irrégulière Excentration 4mm	1976 : Coxa valga (140°) Col long Sphérique 1978 : scoliose (ostéochondrose)
RECUL		9 ans 1980	7 ans 1978	9 ans 1980
clinique	DOULEUR	non	non	non
	BOITERIE	non	non	non
	MOBILITE	N	N	N
	RACCOURCIS.NT	non	Allongt 1 cm	?
Rx	MOSE	Sphérique	Irrégulière	Sphérique
	EPQ. JsQ. RQ.	106 95,5 100	–	–
	CQ.	91	–	–
	VCE	30° (32 à G)	35° (35 à D)	28°
DIVERS		Coxa valga	Coxa vara 110° Coxa magna plana Tête très irrégulière	Angle CCD 145° Coxa valga
RESULTATS		I	IV	I

OBSERVATIONS		D5961	33 ☼ D6375	
NOM Prénom	âge	Forme bilatérale simultanée	ROB... 6ans1/2 J. Luc	
bilan initial	CÔTÉ	D	D	
	STADE – IQ	Ia –	Ib 87	
	TÊTE à RISQUE	+	+	
traitem.nt	INTERVENTION	9/8/1971	9/1971	
	ÉVOLUTION RADIOGRAPH.	Fragmentation et reconstruction non vues	Début fragmentat. J + 5 m Début reconstruct. J + 13 m	
	DÉCHARGE	2 mois 1/2 (10/71)	18 m (3/73)	
	DIVERS		Forme sub totale	
gr. CATTERALL		I	III fort	
à la mise en charge	MOSE	Sphérique	Irrégulière 3 mm	
	EPQ. JsQ. RQ.	–	–	
	CQ.	–	–	
	VCE	22°	15°	
	DIVERS	Tête excentrée et mal couverte	Quotients non calc. Mise en charge trop tôt	
évolution intermédiaire		1976 : Coxa valga 140° Coxa magna Col trapu Tête aplatie 2 mm	1974 : Tête mal couverte non excentrée tête irrégulière 4 mm "Mur ext." écrasé	
RECUL		9 ans 1980	7 ans 1978	
clinique	DOULEUR	non	non	
	BOITERIE	non	non	
	MOBILITE	N	N	
	RACCOURCIS.NT	?	non	
Rx	MOSE	Aplatie 2 mm	Aplatie 2 mm	
	EPQ. JsQ. RQ.	–	72 86 116	
	CQ.	–	89	
	VCE	24°	25° (32 à G)	
	DIVERS	Angle CCD : 135°	Revalgisée. Aurait mérité une meilleure couverture de la tête...	
RESULTATS		III	II	

OBSERVATIONS			34 ☼ ⇨	D6371
NOM Prénom	âge		RIC... Serge	3ans1/2	Forme bilatérale simultanée
bilan initial	CÔTÉ		D	G
	STADE – IQ		Ia –	Ib –
	TÊTE à RISQUE		non	non
traitem.t	INTERVENTION		28/9/1971	13/10/1971
	ÉVOLUTION RADIOGRAPH.		Aucune modificat. Tête sphérique à J + 3 m	Début fragmentat. J + 3 m Reconstruction à J + 5 m
	DÉCHARGE		3 m (12/71)	7 m (5/72)
	DIVERS		Forme de type "accéléré"	
gr. CATTERALL			I	II faible
à la mise en charge	MOSE		Sphérique	Aplatie 2 mm
	EPQ. JsQ. RQ.		–	–
	CQ.		–	–
	VCE		23°	23°
	DIVERS			
évolution intermédiaire			1976 : Revalgisation partielle Tête sphérique Ostéochondrite stabilisée	1976 : Revalgisation partielle Tête aplatie 2 mm Ostéochondrite stabilisée
⬇ RECUL			9 ans 1980	9 ans 1980
clinique	DOULEUR		non	non
	BOITERIE		non	non
	MOBILITE		N	N
	RACCOURCIS.NT		non	non
Rx	MOSE		Sphérique	Aplatie 1 mm
	EPQ. JsQ. RQ.		–	–
	CQ.		–	–
	VCE		26°	28°
DIVERS			Revalgisé (136°)	Revalgise (134°)
RESULTATS			I	II

OBSERVATIONS		35 ☼ D6933	36 SP9114	37 ☼ E265
NOM Prénom	âge	MIS... Yves 6 ans	MOR... Patrice 7ans1/2	COM... Véronique 2ans1/2
bilan initial	CÔTÉ	G	D	G
	STADE – IQ	III 49	Ib 100	Ic 59
	TÊTE à RISQUE	+	néant	+
traitem.nt	INTERVENTION	3/1972	12/1972	7/1973
	ÉVOLUTION RADIOGRAPH.	Reconstruction lente avec mur ext. solide à J + 12 m	Début fragmentat. J + 6 m Début reconstruct. J + 9 m	Début fragmentat. J + 2 m Fragmentation complète à J + 4 m Début reconstruct. J + 6 m
	DÉCHARGE	12 m (3/73)	12 m (12/73)	10 m (5/74)
	DIVERS			Forme totale
gr. CATTERALL		II	II	IV
à la mise en charge	MOSE	Irrégulière > 4 mm	Irrégulière > 4 mm	Aplatie 2 mm
	EPQ. JsQ. RQ.	–	–	67,2 125,5 85,7
	CQ.	–	–	86,5
	VCE	26°	12°	22°
	DIVERS	–	–	Mise en charge un peu précoce.
évolution intermédiaire		J + 3 ans (1975) : Discrète boiterie Raccroucis.t 1 cm Excentration 3 mm Cotyle éculé Tête fém. irrégul. coxa plana coxa vara 110°	J + 2 ans (1974) Tête aplatie 2 mm Excentration 4 mm EpQ : 63 JsQ : 91 RQ : 110	
RECUL		7 ans 2 mois 1979	4 ans 1977	2 ans 1975
clinique	DOULEUR	non	non	non
	BOITERIE	non	non	non
	MOBILITE	N	–	N
	RACCOURCIS.NT	1 cm	0,5 cm	?
Rx	MOSE	Irrégulière > 4 mm	Aplatie 1,5 mm	Aplatie 2 mm
	EPQ. JsQ. RQ.	–	68 110 91	60 111 90
	CQ.	–	85,5	78,3
	VCE	24° (22 à D)	15° (24 à G)	28° (28 à D)
DIVERS		Coxa magna et plana Col court et trapu Coxa vara 105°	Coxa magna légère un peu découverte Excentration 2 mm	Coxa plana magna Col court et varisé
RESULTATS		V	III	III

OBSERVATIONS		38 E647	39 SP9290	40 E1401
NOM Prénom	âge	LEC... Franck 6ans1/2	MEN... Pascal 8 ans1/2	BOZ... Christophe 4ans1/2
bilan initial	CÔTÉ	D	G	D
	STADE – IQ	II 79	II 75	II faible 45
	TÊTE à RISQUE	+	+	++
traitem.nt	INTERVENTION	8/1973	2/1974	5/1974
	ÉVOLUTION RADIOGRAPH.	Reconstruction très avancée à J + 5 m	Début reconstruct. J + 3 m L'ostéotomie a placé la nécrose en zône non portante	Début fragmentat. J + 3 m Début reconstruct. J + 12 m
	DÉCHARGE	8 m (4/74)	6 m (8/74)	12 m (5/75)
	DIVERS			
gr. CATTERALL		II	II	IV
à la mise en charge	MOSE	Irrégulière (discret)	Aplatie 2 mm	–
	EPQ. JsQ. RQ.	–	77 87 110	–
	CQ.	–	91,3	–
	VCE	non mesurable	24°	–
	DIVERS	Tête fémorale saine irrégulière	Forme centrale "Mur ext." volumineux	Mise en charge trop précoce
évolution intermédiaire		1975 : Tête aplatie 1 mm EpQ : 94 JsQ : 90 RQ : 111	1976 : Tête aplatie 1 mm EpQ : 103 JsQ : 103 RQ : 109 Excentration 1 mm	La décharge aurait dû être de 24 m A J + 24 m : "Mur ext." reconst EpQ : 73 JsQ : 96 RQ : 94
RECUL		5 ans 1978	3 ans 1977	3 ans 1977
clinique	DOULEUR	oui, épisodiques	non	non
	BOITERIE	non	non	non
	MOBILITE	N	N	–
	RACCOURCIS.NT	Allongement 1 cm	1 cm	0,5 cm
Rx	MOSE	Sphérique	Sphérique	Aplatie 2 mm
	EPQ. JsQ. RQ.	97 100 100	107 96 95,5	76 85 117
	CQ.	100	97,5	88,3
	VCE	26° (30 à G)	28° (32 à D)	20° (28 à G)
DIVERS		Revalgisation	Revalgisation	S'est revalgisé
RESULTATS		III	II	III

OBSERVATIONS		41 E2627	42 E2802	43 E3084
NOM Prénom	âge	MOS... Marielle 5ans1/2	PET... Pascal 3ans1/2	BAS... Christian 9ans1/2
bilan initial	CÔTÉ	G	G	D
	STADE – IQ	Ic 69	Ic 64	Ib 80
	TÊTE à RISQUE	+	+	+
traitem.nt	INTERVENTION	9/1974	10/1974	1/1975
	ÉVOLUTION RADIOGRAPH.	Début fragmentat. J + 2 m Début reconstruct. J + 5 m	Début fragmentat. J + 2 m Début reconstruct J + 4 m (très rapide)	J + 3 m : reconstruction en cours Fragmentation non vue.
	DÉCHARGE	10 m (7/75)	8 m (6/75)	9mois1/2 (11/75)
	DIVERS			Forme centrale
gr. CATTERALL		II	II	II
à la mise en charge	MOSE	Aplatie 1 mm	Aplatie 1 mm	Aplatie 1 mm
	EPQ. JsQ. RQ.	77 93 108	56 79 100	87 81 110
	CQ.	101	85	93,7
	VCE	28°	28°	20°
	DIVERS			Tête mal couverte
évolution intermédiaire		1976 : EpQ : 100 JsQ : 100 RQ : 100	1978 : Résultat clinique excellent EpQ : 150 JsQ : 100 RQ : 100	1/1977 : Coxa valga Tête aplatie 1 mm
RECUL		4 ans 1978	6 ans 1980	2 ans 10 mois 1977
clinique	DOULEUR	non	non	non
	BOITERIE	non	non	non
	MOBILITE	N	↘RE de 20°	N
	RACCOURCIS.NT	1 cm	non	Allongement 0,5cm
Rx	MOSE	Sphérique	Sphérique	Sphérique
	EPQ. JsQ. RQ.	100 100 90,5	75,5 105 109,2	96 120 108
	CQ.	101,5	93,6	87
	VCE	30° (28 à D)	32° (32 à D)	15° (21 à G)
DIVERS			Non revalgisé	Coxa valga bilat. OSTEOCHOND. DISSEQ à J + 2 ans
RESULTATS		II	II	III

OBSERVATIONS		44 ☼ E3595	45 ⇨	E 3733
NOM Prénom	âge	BRO... 6 ans Frédéric	BEG... 4 ans Nabil ♂	Forme bilatérale décalée
bilan initial	CÔTÉ	G	D	G
	STADE – IQ	Ic 42	Ib 75	II –
	TÊTE à RISQUE	+++	+	++
traitem.nt	INTERVENTION	3/1975	3/1975	3/1978
	ÉVOLUTION RADIOGRAPH.	Fragmentation totale J + 3 m avec début de Liseré Ostéolyse tot. du noyau J + 6 m Début reconstruct. J + 12 m	Début fragmentat. J + 6 m Début reconstruct. J + 12 m	Début reconstruct. J + 12 m
	DÉCHARGE	31 m (10/77)	40 m (7/78)	sera > 30 m
	DIVERS	Forme totale		
gr. CATTERALL		IV	III	III
à la mise en charge	MOSE	Aplatie 1 mm	Irrégul. et aplatie	–
	EPQ. JsQ. RQ.	80,5 68,5 131	–	–
	CQ.	81,3	–	–
	VCE	22°	20°	–
	DIVERS	Durée tot. de la reconstruct. céphal. =19 mois	Durée tot. de la reconstruct. céphal = 28 mois	En décharge le 1/7/80...
évolution intermédiaire		–	Mi-1978 : tête fémorale trop détruite pour mesures correctes	Mi-1979 : Cotyle éculé Tête fém. découv. Excentration VCE:14; HTE:18 Ostéotomie CHIARI 7/79
RECUL		5 ans 1980	5 ans 1980	2 ans 1980
clinique	DOULEUR	non	non	non
	BOITERIE	non	–	–
	MOBILITE	N	≡ à G ↘	≡ à D ↘
	RACCOURCIS.NT	non	non	2,5 cm
Rx	MOSE	Aplatie 2 mm	Irrégul. > 4 mm	Tête très irrégul.
	EPQ. JsQ. RQ.	66 107 92	–	–
	CQ.	84	–	–
	VCE	20° (27 à D)	20°	Tête couverte
DIVERS		Métaphyse élargie Cotyle un peu déformé		Date probable de mise en charge AUTOMNE 1980
RESULTATS		III	V	V

OBSERVATIONS		46 ⇨	E7428	47 SP10685
NOM Prénom	âge	SAN... David 6 ans	Forme bilatérale simultanée	PEL... Jérôme 6 ans
bilan initial	CÔTÉ	D	G	G
	STADE – IQ	Ia –	Ia –	II 64
	TÊTE à RISQUE	néant	néant	++
traitem.nt	INTERVENTION	24/5/1976	31/5/1976	6/1976
	ÉVOLUTION RADIOGRAPH.	–	–	Début reconstruct. J + 9 m
	DÉCHARGE	2 m (7/76)	2 m (7/76)	24 m (6/78)
	DIVERS			
gr. CATTERALL		I	I	IV
à la mise en charge	MOSE	Aplatie 2 mm	Aplatie 2 mm	Sphérique
	EPQ. JsQ. RQ.	–	–	81 100 100
	CQ.	–	–	95,5
	VCE	–	–	30°
	DIVERS			–
évolution intermédiaire		J + 1 an : ostéochondrite stabilisée		
RECUL		4 ans 1980	4 ans 1980	3ans 1979
clinique	DOULEUR	non	non	non
	BOITERIE	non	non	non
	MOBILITE	N	N	N
	RACCOURCIS.NT	non	non	non
Rx	MOSE	Sphérique	Sphérique	Sphérique
	EPQ. JsQ. RQ.	–	–	95,2 94,7 100
	CQ.	–	–	89,5
	VCE	28°	28°	26° (28 à D)
DIVERS		S'est revalgisé	S'est revalgisé	Amyotrophie 4ceps revalgisation (≡D)
RESULTATS		I	I	I

OBSERVATIONS		48 ☼ E7822	49 ☽	E7728
NOM Prénom	âge	SCH... 3ans1/2 M. Hélène	RAF... 6 ans Christian	Forme bilatérale simultanée
bilan initial	CÔTÉ	G	G	D
	STADE – IQ	III 40	III	III inversé
	TÊTE à RISQUE	+	+	+
traitem.nt	INTERVENTION	7/1976	4/8/1976	11/8/1976
	ÉVOLUTION RADIOGRAPH.	J + 8 m : reconstr. bien avancée avec tête bien couverte Légère excentration	J + 2 m: reconstr. en cours Tête bien couverte Un peu excentrée	J + 2m : reconstr. avancée Tête bien couverte Un peu excentrée
	DÉCHARGE	14 m (9/77)	4 m1/2 (1/77)	2 m (10/76)
	DIVERS	Forme totale Aurait dû être opérée + tôt	Forme partielle centrale	Forme partielle postéro-interne
gr. CATTERALL		IV	II	II inversé
à la mise en charge	MOSE	Sphérique	Sphérique	Aplatie 1 mm
	EPQ. JsQ. RQ.	61 77 116	–	–
	CQ.	83	–	–
	VCE	20°	22°	22°
	DIVERS	Varisation à G:122° à D: Coxa valga 135°		
évolution intermédiaire			01/1979 : Reconstruct: bon Tendance à la Coxa valga (130°) et au découvert de la tête fémorale	01/1979 : Couverture de la tête : bon Reconstruct.: bon Ostéoporose métaph. sous CDC
RECUL		2 ans 4 mois 1978	3 ans 6 mois 1980	3 ans 6 mois 1980
clinique	DOULEUR	non	non	non
	BOITERIE	non	non	non
	MOBILITE	RI ↘ RE ↗	N	N
	RACCOURCIS.NT	1 cm	non	1 cm
Rx	MOSE	Sphérique	Sphérique	Aplatie 1 mm
	EPQ. JsQ. RQ.	67,3 100 100	–	–
	CQ.	85,5	–	–
	VCE	20° (27 à D)	25°	25°
DIVERS			Coxa valga 135° (revalgisation importante)	Coxa vara 115°
RESULTATS		II	I	II

OBSERVATIONS		50 E7782	51 ☼ D5270	52 E9128
NOM Prénom	âge	BEL... Abel 4ans1/2	ELO... Sébastien 7ans1/2	DOU... Catherine 4ans1/2
bilan initial	CÔTÉ	G	G	G
	STADE – IQ	Ic 65	Ic 75	II
	TÊTE à RISQUE	+++	non	–
traitem.nt	INTERVENTION	9/1976	10/1976	11/1976
	ÉVOLUTION RADIOGRAPH.	Fragmentation J + 6 m Début reconstruct. J + 9 m	Début fragmentat. J + 5 m Forme partielle d'aspect d'ostéoch disséquante à J+4m	Début reconstruct. J + 3 m
	DÉCHARGE	22 m (7/78)	5 m1/2 (3/77)	15 m (2/78)
	DIVERS		Nécrose non située en zone portante	
gr. CATTERALL		III	II	II
à la mise en charge	MOSE	Sphérique	Aplatie 1 mm	Aplatie 2 mm
	EPQ. JsQ. RQ.	61 112 112	80 105 100	66 89 100
	CQ.	88	86	79
	VCE	22°	32°	–
	DIVERS	Noyau céphalique bien couvert	Tête bien couverte	Reconstruct. quasi tot. de la tête fém.
évolution intermédiaire		Fin 1978 : Signale petite boiterie. Reconstruction presque complète (en charge depuis 3 m)		Coxa vara 115° Col court Excentration ++ Ostéoporose Raccourcis.t > 2 cm Amyotrophie 4ceps 1 cm
RECUL		3 ans 9 mois 1980	3 ans 8 mois 1980	2 ans 1978
clinique	DOULEUR	non	non	–
	BOITERIE	non	non	–
	MOBILITE	N	RI et Re = -10°	–
	RACCOURCIS.NT	1 cm	non	–
Rx	MOSE	Sphérique	Sphérique	
	EPQ. JsQ. RQ.	62,5 95 90	89 109 92	–
	CQ.	85	92	–
	VCE	25° (30 à D)	28° (32 à D)	–
DIVERS		Pas d'amyotrophie Pas d'excentration	Amyotrophie 4ceps 1 cm	A 2 ans (fin 1978) Bilan ≡ à celui du 2/78
RESULTATS		II	II	V

OBSERVATIONS		53 E9745	54 ☼ E9939	55 ⇨
NOM Prénom	âge	BAL... 7 ans Anthony	STU... 3ans1/2 Andrew	MOR... 6 ans Michel
bilan initial	CÔTÉ	D	G	D
	STADE – IQ	Ib 97	Ic 73	II –
	TÊTE à RISQUE	+	+	++
traitem.nt	INTERVENTION	3/1977	3/1977	6/6/1977
	ÉVOLUTION RADIOGRAPH.	Début fragmentat. J + 3 m Début reconstruct. J + 12 m	Début fragmentat. J + 3 m Reconstruct:début J + 10 m Reste excentrée	Reconstruction presque terminée à J + 2 m Tête fémorale bien couverte
	DÉCHARGE	33 m (12/79)	17 m (8/78)	2 m (8/77)
	DIVERS	J + 12 m – Tête mal couv. Excentr. 5 mm	Coxa magna mal couv.	
gr. CATTERALL		III	III	II
à la mise en charge	MOSE		Aplatie 2 mm	Sphérique
	EPQ. JsQ. RQ.	71 104 100	65 106 89	–
	CQ.	91	84,2	–
	VCE	24°	12°	22°
	DIVERS	Mise en charge déb. 1980		
évolution intermédiaire			Excentration + découv. de la tête fémorale : SALTER à J + 20 m 45 j de plâtre	
RECUL		3 ans 3 mois 1980	3 ans 3 mois 1980	3 ans 1980
clinique	DOULEUR	non	non	non
	BOITERIE	non	non	non
	MOBILITE	N	N	N
	RACCOURCIS.NT	?	1,5 cm	–
Rx	MOSE	–	Aplatie 2 mm	Sphérique
	EPQ. JsQ. RQ.	–	70 98 90	–
	CQ.	–	88	–
	VCE	–	16° (20 à D)	23°
DIVERS		Bilan Rx du 3/80 ≡ au bilan du 12/79	Coxa valga bilat. 135°. Elargiss.t métaphyse 4 mm	
RESULTATS		II	II	II

OBSERVATIONS		F166	56 F987	57 D3850
NOM Prénom	âge	Forme bilatérale simultanée	TAR... 6 ans Marielle	TAU... 6 ans Carole
bilan initial	CÔTÉ	G	D	G
	STADE – IQ	III	Ib 92	Ib 100
	TÊTE à RISQUE	+	+	+
traitem.nt	INTERVENTION	13/6/1977	6/1977	6/1977
	ÉVOLUTION RADIOGRAPH.	Reconstruction avancée à J + 3 m	Début fragmentat. J + 2 m Début reconstruct. J + 4 m	Fragmentation très très fugace Reconstruction J + 3 m
	DÉCHARGE	11 m (5/78)	8 m (2/78)	12 m (6/78)
	DIVERS			
gr. CATTERALL		III	II	II
à la mise en charge	MOSE	Aplatie 2 mm	Aplatie 1 mm	Aplatie 1 mm
	EPQ. JsQ. RQ.	–	76 98 112	100 101 90
	CQ.	–	92	92
	VCE	14°	20°	15°
	DIVERS	Mur ext. épais Tête excentrée	Tête bien couverte	
évolution intermédiaire		1979 : Amélioration nette Forme et aspect du cotyle		
RECUL		3 ans 1980	3 ans 1980	3ans 1980
clinique	DOULEUR	non	non	non
	BOITERIE	non	non	non
	MOBILITE	N	RI = – 15°	N
	RACCOURCIS.NT	1/2 cm	non	non
Rx	MOSE	Aplatie 2 mm	Sphérique	Sphérique
	EPQ. JsQ. RQ.	–	87,5 100 100	81 86 100
	CQ.	–	95,6	86
	VCE	18°	18° (22 à G)	15° (20 à D)
DIVERS		Coxa magna plana Elargis.t métaphys.	Légère découv.de la tête fémorale. Col fém.D revalgisé (135°)	Tête fémor. adaptée au cotyle
RESULTATS		III	II	II

OBSERVATIONS		58 F1709	59 F2922	60 F2832
NOM Prénom	âge	BRA... Fabrice 3ans1/2	QUA... Marc 10 ans	DON... Alain 11 ans
bilan initial	CÔTÉ	G	G	G
	STADE – IQ	Ib 71	Ic 86,5	Ib 100
	TÊTE à RISQUE	+	+	+
traitem.nt	INTERVENTION	11/1977	2/1978	2/1978
	ÉVOLUTION RADIOGRAPH.	Début fragmentat. J + 2 m Début reconstruct. J + 5 m	Début fragmentat. J + 3 m Début reconstruct. J + 7 m	Début fragmentat. J + 4 m Début reconstruct. J + 9 m
	DÉCHARGE	10 m (9/78)	10 m (12/78)	27 m
	DIVERS	Tête fémorale bien couverte		
gr. CATTERALL		II	III	II
à la mise en charge	MOSE	Aplatie 2 mm	Aplatie 2 mm	Irrégulière 4 mm
	EPQ. JsQ. RQ.	74,5 107,5 100	73 100 95,5	–
	CQ.	86,5	81,2	–
	VCE	23°	26°	30° (30 à D)
	DIVERS		Coxa magna prononcée. Tête assez bien couverte	Coxa magna. Reconstr. non terminée. Mise en charge le 1/6/80
évolution intermédiaire		–	–	–
RECUL		2 ans 8 mois 1980	2 ans 5 mois 1980	2 ans 5 mois 1980
clinique	DOULEUR	non	non	non
	BOITERIE	non	non	oui (raccourcist)
	MOBILITE	Flex.ABD-RI un peu ↘	ABD-10°;RE et RI-10°	RI=0; Flex.↘
	RACCOURCIS.NT	1/2 cm	1 cm	2 cm
Rx	MOSE	Sphérique	Aplatie 2 mm	–
	EPQ. JsQ. RQ.	107 94 106	65,5 91 88	–
	CQ.	98	80	–
	VCE	25° (25 à D)	22° (30 à D)	–
DIVERS		Revalgisé Hche G Reconstruct. import	Revalgisé Hche G Coxa magna ++ reste excentrée 2 mm	Revalgisé Hche G Col un peu court Tête bien couverte
RESULTATS		II	III	IV

Analyse

La présentation générale des résultats précède

leur analyse et
l'étude des séquelles.

Les indications thérapeutiques sont précisées.

Sur les 73 observations d'ostéochondrite dont nous disposons, plus de 40 % ont un recul supérieur à huit ans et le *RECUL MOYEN* est de 6 ans-et-demi, avec des extrêmes compris entre 2 et 15 ans.

La répartition des hanches en fonction du temps est la suivante :

- 2 à 4 années de recul = 32 hanches
- 5 à 7 années de recul = 10 hanches
- 8 à 10 années de recul = 16 hanches
- 11 à 13 années de recul = 13 hanches
- 14 à 16 années de recul = 2 hanches.

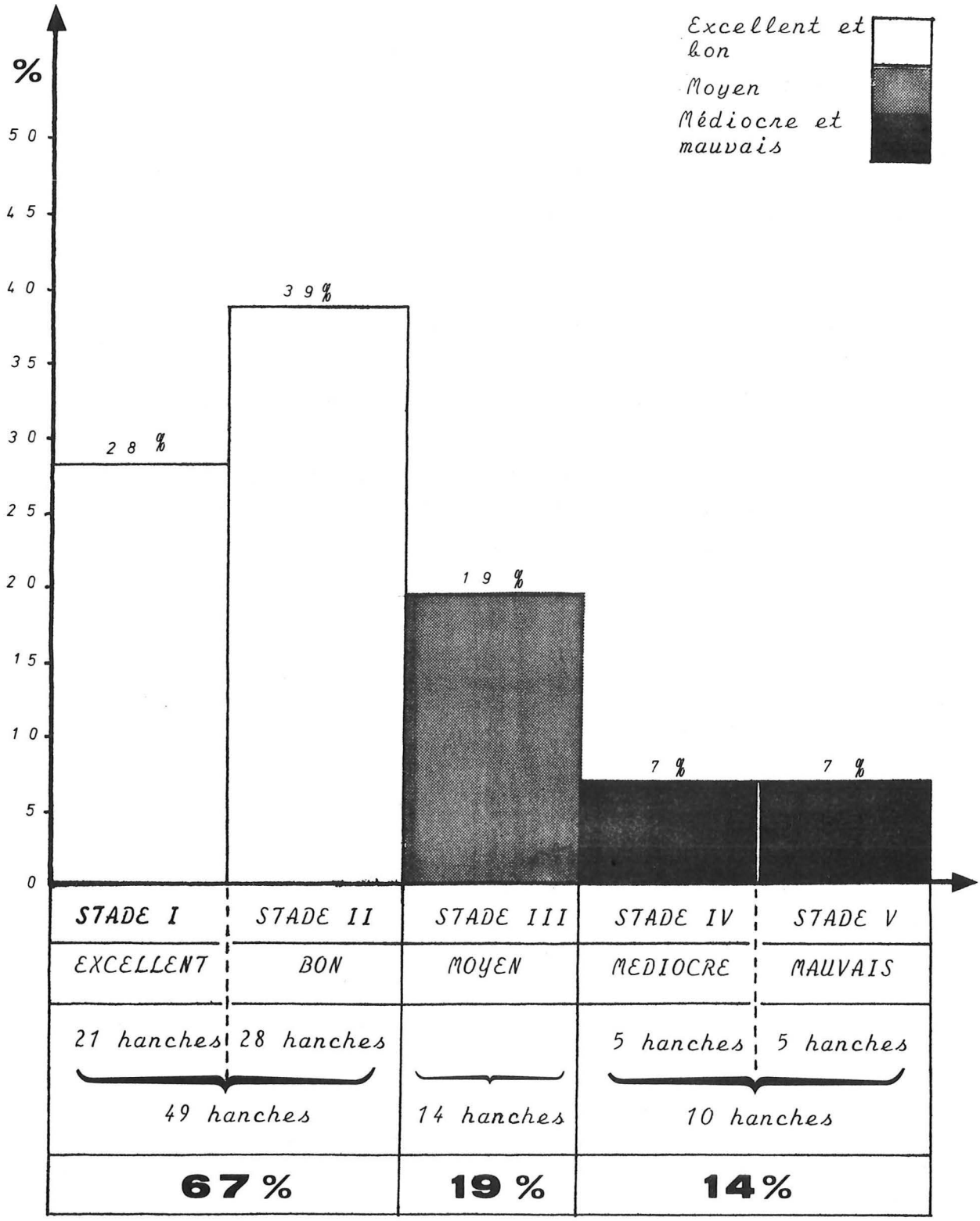

Fig. 1 : Résultats globaux - 73 hanches

I - PRESENTATION DES RESULTATS

Pour chacune des 73 hanches examinées, le résultat final a été déterminé en se conformant strictement aux critères et à la classification exposés dans le chapitre II.

Dans toute cette série, nous pouvons faire état des résultats suivants (figure 1, page 382) :

- STADE I (excellent résultat) = 21 hanches
- STADE II (bon résultat) = 28 hanches

Soit 49 hanches représentant 67 % de bons ou d'excellents résultats.

- STADE III (résultat moyen) = 14 hanches (19 %)
- STADE IV (résultat médiocre) = 5 hanches
- STADE V (mauvais résultat) = 5 hanches

Soit 10 hanches représentant 14 % de résultats médiocres ou mauvais.

COTATION DE MOSE (115)			
ASPECTS DE LA TETE FEMORALE		Nombre de hanches	%
TETES SPHERIQUES		41	56%
TETES APLATIES	1 mm	7	9,5%
TETES APLATIES	1,5mm	2	3%
TETES APLATIES	2 mm	15	20,5%
TETES IRREGULIERES		8	11%
TOTAL		73	100%

Tabl. 1 : Etude de la sphéricité des têtes fémorales à l'aide du coxomètre de MOSE (115)

COTATION DE MEYER (164)						
ASPECTS DE LA TETE FEMORALE		QUOTIENTS		Nombre de hanches	%	Moyenne
TETES SPHERIQUES	23	EpQ	⩾ 85%	18	78 %	98,5
			60%-85%	5	22 %	71,4
		JsQ	⩾ 85%	23	100 %	100
		RQ	< 115%	23	100 %	100
TETES APLATIES	12	EpQ	⩾ 85%	4	33 %	90,5
			60%-85%	8	67 %	68,8
		JsQ	⩾ 85%	12	100 %	94,6
		RQ	<115%	10	83 %	98,4
			>115%	2	17 %	116,5

Tabl. 2 : Relations entre sphéricité et quotients de MEYER (164) (35 hanches).

Nota : Dans 38 cas ces quotients n'ont pu être établis (26 cas bilatéraux, 8 cas avec têtes fémorales irrégulières et 4 cas particuliers : observations n°3, 5, 10, 20).

1° - Cliniquement

Parmi les quatre critères retenus, nous faisons observer que :

- il n'existe aucune douleur résiduelle et aucune boiterie dans 96 % des cas,
- la mobilité des hanches est normale dans près de 70 % des cas,
- enfin, il n'existe *aucune inégalité de longueur des membres inférieurs dans presque 55 % des cas* (40 observations).

2° - Radiologiquement

Pour établir ces résultats, quatre critères radiographiques ont été utilisés. L'analyse de chacun d'eux nous incite à faire un certain nombre de remarques :

2.1 L'étude de la sphéricité de 73 têtes fémorales nous permet de relever (tableau n° I page 384) - (115,214) :

- *41 têtes SPHERIQUES* (56 % des cas)
- *24 têtes APLATIES* (33 % des cas)
- *8 têtes IRREGULIERES* (11 % des cas).

Parmi les têtes aplaties ou irrégulières, 18 présentent *la déformation séquellaire typique mais plus ou moins marquée de la maladie :* COXA MAGNA et PLANA.

ANGLE DE WIBERG	Nombre de hanches	%
⩾ 25°	47	70 %
20° à 25°	14	20 %
< 20°	7	10 %
TOTAL	68	100 %

Tabl. 3 : Bilan de la couverture de la tête fémorale par le toit du cotyle (68 hanches)

COMPREHENSIVE QUOTIENT (%)		Nombre de hanches	%
> 90	EXCELLENT RESULTAT	18	54,5 %
80- 90	BON RESULTAT	14	42,5 %
70- 80	RESULTAT MOYEN	1	3 %
60- 70	MAUVAIS RESULTAT	0	-
< 60	TRES MAUVAIS	0	-
	TOTAL	33	100 %

Tabl. 4 : Présentation des résultats sur la seule base du "Comprehensive quotient".

a) *Parmi les têtes sphériques*, les quotients de MEYER (164) ont pû être calculés dans 23 cas (tableau II page 384)

- Le quotient épiphysaire (EpQ) s'avère :
  . EXCELLENT ($\geqslant$ 85 %) dans 78 % des cas,
  . BON (60 à 85 %) dans 22 % des cas.

- Le quotient de surface articulaire (JsQ) se révèle conforme aux normes dans 100 % des cas.

- Le "Radius Quotient" (RQ) est également normal dans 100 % des cas.

b) *Dans la série des têtes aplaties*, les quotients de MEYER ont été établis dans 12 cas (tableau II)

- Le quotient épiphysaire (EpQ) est jugé :
  . EXCELLENT ($\geqslant$ 85 %) dans 33 % des cas,
  . BON (60 à 85 %) dans 67 % des cas.

- Le quotient de surface articulaire (JsQ) se révèle conforme aux normes établies dans 100 % des cas.

- Le "Radius Quotient" (RQ) est :
  . NORMAL ($<$ 115) dans 83 % des cas
  . ANORMAL ($>$ 115) dans 17 % des cas.

Notons qu'il existe une assez bonne concordance entre la valeur du quotient épiphysaire et le degré de sphéricité de la tête fémorale.

► Les excellents résultats fournis par le quotient de surface articulaire (JsQ) nous permettent de conclure *qu'il existe au minimum dans cette série 35 "bonnes têtes"* (23 sphériques et 12 aplaties) même si certaines d'entre elles se présentent sous forme d'une coxa magna discrète.

2.2 Déterminée pour 68 hanches, la couverture de la tête fémorale par le toit du cotyle (angle de WIBERG) apparaît (tableau III page 386) :

- EXCELLENTE ($\geqslant$ 25°) dans 70 % des cas
- BONNE (20 à 25°) dans 20 % des cas
- INSUFFISANTE ($<$ 20°) dans 10 % des cas.

Notons que *le taux de couvertures excellentes est de 75 % lorsque la tête est sphérique ;* il n'est plus que de 60 % lorsque la tête fémorale est aplatie ou irrégulière. Nous dirons plus loin ce que nous pensons de ce défaut de couverture et comment y remédier.

2.3 Si l'on se réfère au travail de AUFFRAY et KRAFT (187), basé uniquement sur le calcul du "Comprehensive Quotient", les résultats ne peuvent être valablement établis que pour 33 hanches. Ils apparaissent cependant sensiblement différents puisque nous n'enregistrons aucun mauvais résultat (tableau IV page 386).

La concordance entre les résultats établis par cette méthode et ceux présentés ne concerne *qu'un peu plus du tiers des 33 hanches.*

▷ Bien que des critiques puissent être adressées à l'encontre d'une présentation de résultats globaux, qui regroupent des formes très différentes, sur des enfants d'âges très variés, on peut toutefois rapprocher ces résultats de ceux publiés par divers auteurs et les énoncer ici uniquement à titre indicatif (tableau V page 390).

▷ *Si le traitement chirurgical fournit les meilleurs résultats*, une étude comparative des différentes séries de sujets ayant subi une ostéotomie n'est pas réalisable car trop d'éléments interviennent. En effet, si la congruence de la hanche et la sphéricité de la tête fémorale représentent les facteurs indispensables - et généralement utilisés - pour l'appréciation d'un résultat, le nombre de cas, le recul, les variantes de l'ostéotomie, la date de la reprise de l'appui sont autant de paramètres susceptibles de modifier un résultat global.

▷ Comparé aux autres séries, le résultat global que nous enregistrons :

- concrétise l'espoir que nous mettions dans l'ostéotomie de recentrage voici 14 ans,
- confirme les avantages du schéma thérapeutique que nous appliquons,
- s'avère superposable à ceux présentés par AXER (129) et par RIGAULT (178) en 1973.

▷ En réalité, nos résultats ne peuvent utilement être commentés que si on les rapporte à la forme de l'ostéochondrite et à l'âge de l'enfant.

	METHODES THERAPEUTIQUES	RESULTATS		
		BONS	MOYENS	MAUVAIS
	TRAITEMENT ORTHOPEDIQUE			
1	Décubitus simple	20 %	55 %	25 %
	Décubitus simple avec immobilisation plâtrée	26 %	36 %	38 %
	Décubitus avec traction	30 %	48 %	22 %
	RESULTAT GLOBAL TARDIF (12 ans) (74cas)	28 %	31 %	41 %
2	Appareil de THOMAS (82cas)	57 %	11 %	32 %
	TRAITEMENT CHIRURGICAL (1)			
3	CRAIG (100 cas - 1969) (191)	43 %	39 %	18 %
	AXER (34 cas - 1973) (129)	53 %	38 %	9 %
	RIGAULT (66 cas - 1974) (178)	72 %	18 %	10 %
	CARTIER (55 cas - 1976) (138)	48 %	30 %	22 %
	Notre série (73 cas - 1980)	67 %	19 %	14 %

(1) Ostéotomies fémorales de dérotation varisation.

Tabl. 5 : Résultats globaux comparés (traitement orthopédique et chirurgical) quelle que soit la forme de l'ostéochondrite

1 : d'après PREVOT et IMBERT (173)

2 : d'après LAURITZEN (47)

3 : d'après différents auteurs

II - ANALYSE DES RESULTATS

Nous envisageons successivement :

- l'étude des facteurs influençant les résultats
- les aspects évolutifs
- l'analyse des mauvais résultats.

1° - Les facteurs influençant les résultats

Ils sont au nombre de CINQ :

- l'âge et le sexe,
- le stade initial de la maladie,
- les groupes de CATTERALL (45),
- l'existence de signes radiologiques de gravité,
- le caractère uni ou bilatéral de l'affection.

1.1 Appréciation des résultats en fonction de l'âge et du sexe

Cette série se compose :

. de 80 % de garçons

. de 50 % d'enfants âgés de plus de 5 ans

. d'une répartition des hanches d'après l'âge qui est la suivante :

- avant 6 ans = 35 hanches
- de 6 à 8 ans = 28 hanches
- après 8 ans = 10 hanches

STADE FINAL \ TRANCHES D'AGE et SEXE			AVANT 6 ANS		DE 6 à 8 ANS		APRES 8 ANS	
			35 hanches		28 hanches		10 hanches	
			♀	♂	♀	♂	♀	♂
I	EXCELLENT	21 HANCHES	2	11	0	7	0	1
II	BON	28 HANCHES	6	8	2	10	0	2
TOTAL STADES I et II : 49			8 (73%)	19(79%	2(100%	17(65%)	0	3(30%)
III	MOYEN	14 HANCHES	1(9%)	3(12,5%	0	7(27%)	0	3(30%)
IV	MEDIOCRE	5 HANCHES	1	0	0	0	0	4
V	MAUVAIS	5 HANCHES	1	2	0	2	0	0
TOTAL STADES IV et V : 10			2(18%)	2(8,5%	0	2(8%)	0	4(40%)

Tabl. 6 : Présentation des résultats selon l'âge et le sexe (73 hanches).

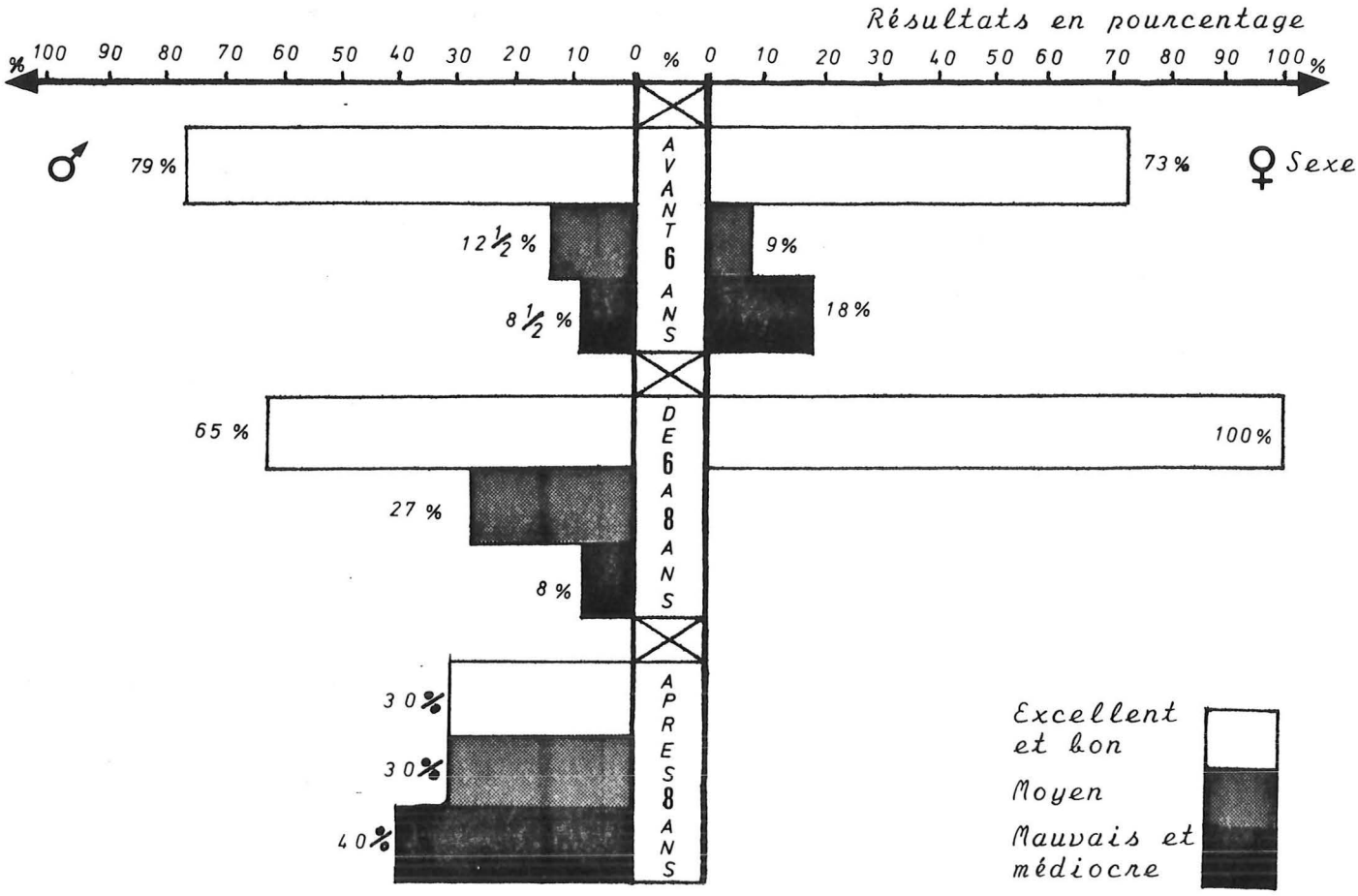

a) Avant 6 ans

On observe, selon le sexe (tableau VI page 392)

- chez les garçons :
  - près de 80 % d'excellents ou bons résultats
  - un peu plus de 10 % de résultats moyens
  - et moins de 10 % de résultats médiocres ou mauvais.

- chez les filles :
  - près de 75 % d'excellents ou bons résultats
  - moins de 10 % de résultats moyens
  - mais 18 % de résultats médiocres ou mauvais.

b) De 6 à 8 ans

- chez les garçons :
  - 65 % de bons ou d'excellents résultats.

Cette baisse du taux de bons résultats par rapport à la tranche d'âge précédente (avant 6 ans) se traduit principalement par une hausse assez sensible des résultats moyens dont le taux dépasse 25 %.

- Le nombre de résultats médiocres ou mauvais reste inférieur à 10 %.

- chez les filles :

nous ne pouvons faire mention que de bons ou d'excellents résultats. Ne disposant que de deux cas, il faut donc accueillir le chiffre de 100 % avec la plus grande prudence. Aucune conclusion valable ne peut en être tirée.

c) Après 8 ans

Dans cette tranche d'âge qui ne concerne que les garçons, les résultats apparaissent radicalement différents, puisque nous obtenons :

. 30 % seulement de bons ou d'excellents résultats

. 30 % de résultats moyens

. Le nombre de résultats mauvais ou médiocres s'accroît considérablement pour atteindre le taux de 40 %.

► Cette répartition des résultats nous amène à faire quelques commentaires :

• La baisse progressive des bons ou excellents résultats constatée lorsque l'enfant grandit se fait principalement par accroissement net du taux des résultats moyens dans la tranche d'âge 6-8 ans et par une impressionnante augmentation du pourcentage de mauvais résultats après 8 ans : chez le garçon, il est pratiquement multiplié par cinq.

• Si la forme clinique du jeune enfant (avant 6 ans) reste préoccupante en raison même de sa date de survenue, elle apparaît en fait de bon pronostic. Si quelques résultats médiocres ou mauvais sont enregistrés à cet âge (observations n° 19,20,45D,52), c'est au grand potentiel de croissance et aux excellentes possibilités de remodelage de la tête fémorale qu'il faut attribuer le pourcentage élevé de bons ou d'excellents résultats.

• Par contre, lorsque l'enfant avance en âge, on observe que la nécrose épiphysaire prend un aspect plus étendu, à l'origine de destructions du noyau fémoral dont la reconstruction est inégale et imparfaite.

• Au-delà de 8 ans, les facteurs de plasticité fémoro-cotyloïdienne ne permettent plus que des adaptations approximatives à l'origine d'incongruences tête-cotyle. Par ailleurs l'évolution beaucoup plus longue de la maladie représente une entrave aux phénomènes de reconstruction (observations n° 6,17,31,60) (voir ICONOGRAPHIE série IV page 33).

• En somme, l'âge est un facteur important du pronostic et plus l'ostéochondrite survient tardivement, plus les risques s'accroissent. Nos observations confirment parfaitement ces faits par ailleurs soulignés dans plusieurs publications (45,47,129).

• Rapporté au sexe, le résultat final semble moins bon chez la fille, comme le montre le tableau VI dans la période avant 6 ans. Cette notion par ailleurs classique mérite d'être tempérée. En effet, il faut se rappeler que le développement des filles est généralement plus avancé que celui des garçons. Ces derniers ont en contrepartie un retard d'âge osseux plus important (38). Enfin, LAURITZEN (47) et MOSE (214) ont montré que la coxarthrose post-ostéochondritique survient avec une égale fréquence dans les deux sexes.
Le petit nombre de cas de sexe féminin que nous rapportons ne nous permet pas de conclure valablement.

BILAN INITIAL / STADE FINAL		HANCHES	STADE INITIAL I a	I b	I c	II	III
			11	19	14	21	8
STADE I	EXCELLENT	21	7	4	2	5	3
STADE II	BON	28	3	9	5	9	2
TOTAL I et II :		49	10 (90%)	13 (68%)	7 (50%)	14(66,5%)	5(62,5%)
STADE III	MOYEN	14	1 (10%)	2 (11%)	5 (36%)	4 (19%)	2 (25%)
STADE IV	MEDIOCRE	5	0	2	2	0	1
STADE V	MAUVAIS	5	0	2	0	3	0
TOTAL IV et V :		10	0	4 (21%)	2 (14%)	3(14,5%)	1(12,5%)

Tabl. 7: Présentation des résultats selon le stade évolutif de la maladie au moment du diagnostic.

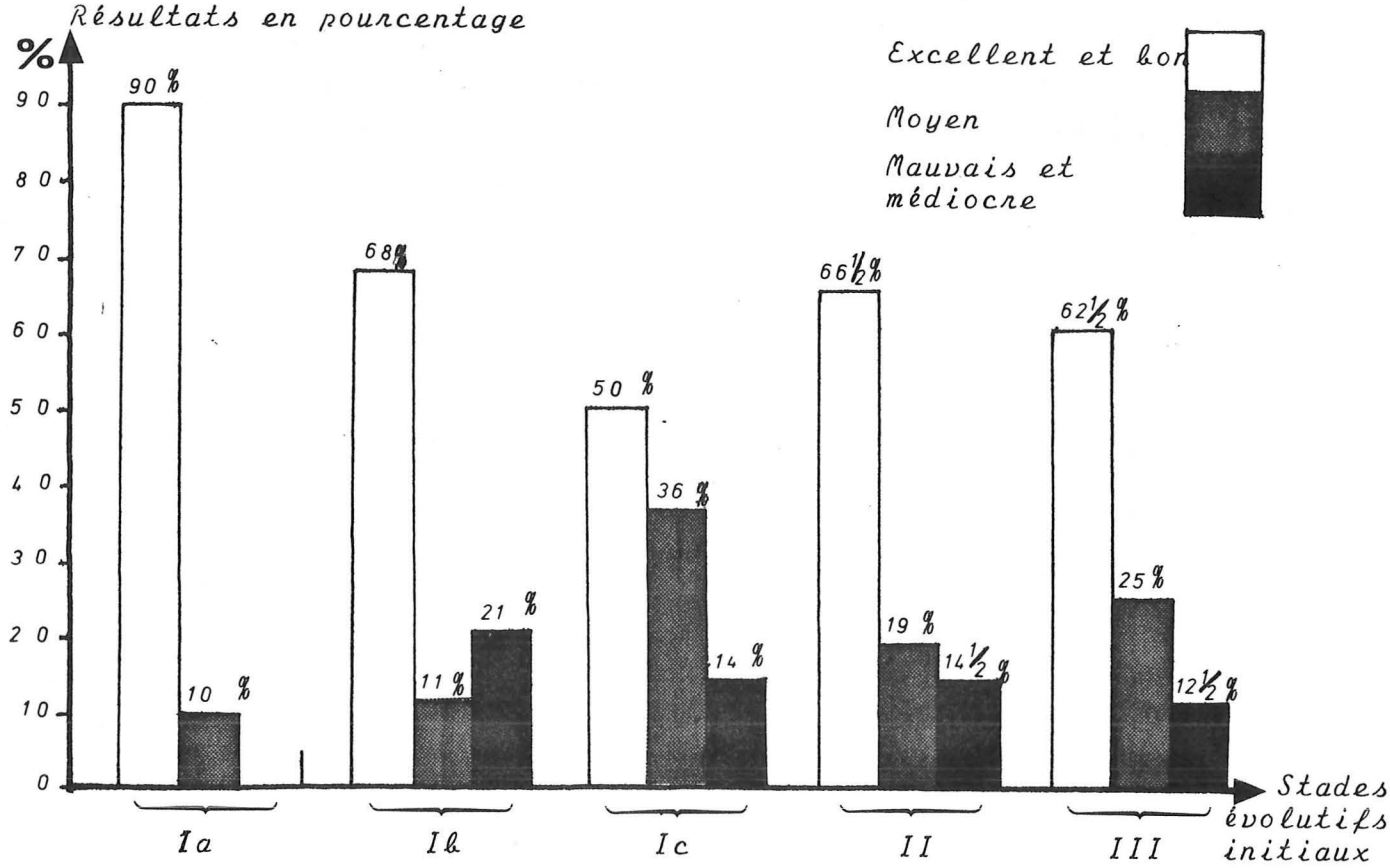

► Il apparaît donc que les stades évolutifs qui présentent le plus fort potentiel pronostic péjoratif sont les stades Ib et Ic et à un degré moindre le stade II. Dans le stade Ia, nous n'observons aucun résultat mauvais ou médiocre et dans le stade III, il n'existe qu'un seul résultat médiocre sur 8 cas.

► En se référant au critère objectif que représente le QUOTIENT INITIAL (voir tableau X page 268)-(et par conséquent aux seules formes unilatérales), on remarque que si l'IQ possède une certaine valeur pronostique (stade Ic : 14 hanches avec 11 IQ $\leqslant$ 85° et 50 % de bons ou excellents résultats. Cette dernière n'est pas absolue. Trois raisons suffisent à l'expliquer :

- au stade Ic : présence de 36 % de résultats moyens,
- au stade Ib : 19 hanches avec 11 IQ $>$ 85° et 5 IQ $\leqslant$ 85°, mais 21 % de résultats médiocres ou mauvais ;
- au stade II : 21 hanches avec 9 IQ $\leqslant$ 85° et 1 IQ $>$ 85° et plus de 65 % de bons ou excellents résultats.

Notons par ailleurs que la découverte d'un stade II (15 % de mauvais résultats) apparaît presque moins péjorative que la découverte d'un stade Ib (21 % de résultats médiocres ou mauvais).

► En somme, de l'examen des résultats en fonction du stade évolutif initial, il faut retenir :

► que *l'IQ n'est pas* (tout au moins dans cette série) *doté d'un pouvoir absolu en matière de pronostic.*

Nous ne sommes pas sur ce point aussi formels que LAURITZEN (47) ;

► mais un écrasement net et indiscutable de la tête fémorale (stade Ic) doit faire réserver le pronostic de même qu'une image de nécrose intense (densification), surtout si elle est totale.

1.2 Appréciation des résultats en fonction du stade de l'affection au moment du diagnostic

Nous avons établi la répartition des résultats suivant le stade évolutif de l'affection au moment du diagnostic (classification de LAURITZEN, critères subjectifs, chapitre V).

a) Stade initial

Lorsque la maladie est diagnostiquée (par conséquent traitée) au stade initial, on remarque (tableau VII page 396) :

- que le taux de bons ou d'excellents résultats passe de 90 % au stade Ia à 50 % seulement au stade Ic,
- que si le pourcentage de résultats moyens est à peu près identique aux stades Ia et Ib (10 %), il augmente par contre fortement au stade Ic (36 %).
- Quant aux résultats médiocres ou mauvais, on les trouve en proportion plus élevés dans le stade Ib (plus de 20 %) que dans le stade Ic (moins de 15 %).

b) Stade de fragmentation (stade II)

Les bons ou excellents résultats dépassent 65 %. Les résultats moyens sont légèrement inférieurs à 20 % et les résultats mauvais ou médiocres atteignent 15 % (tableau VII).

c) Stade de réparation (stade III)

Le diagramme (tableau VII) montre que la répartition des résultats est ici sensiblement identique à celle du stade II (mis à part les résultats moyens, 25 %).

1.3 Appréciation des résultats rapportés aux groupes CATTERALL

Dans cette série, la répartition des groupes CATTERALL est la suivante :

- groupe I : 10 hanches (14 %)
- groupe II : 38 hanches (52 %)
- groupe III : 18 hanches (24 %)
- groupe IV : 7 hanches (10 %).

Il nous a paru souvent délicat d'attribuer le groupe qui revient à chaque hanche, dès le premier examen radiographique.
La plupart du temps, plusieurs mois d'évolution après ostéotomie et une analyse chronologique des radiographies sont nécessaires pour classer chacune des hanches. Trois constatations s'imposent (tableau VIII page 400)

a) Les bons ou excellents résultats
Leur taux diminue progressivement du groupe I (90 %) au groupe IV (un peu plus de 40 %)-(voir ICONOGRAPHIE série VII pages 61 à 67).

b) Les résultats moyens
Ils sont identiques dans les groupes I et II (10 %) mais augmentent nettement dans les groupes III et IV pour approcher 60 % dans le groupe IV (voir ICONOGRAPHIE série VII pages 69 à 75).

c) Les résultats médiocres ou mauvais
Ils sont exclusivement concentrés dans le groupe II (plus de 15 %) et dans le groupe III (plus de 20 %).

GROUPES CATTERALL / STADE FINAL			I	II	III	IV
		HANCHES	10	38	18	7
I	EXCELLENT	21 hanches	7	9	4	1
II	BON	28 hanches	2	19	5	2
TOTAL : I + II		: 49 hanches	9 (90%)	28(73,5%)	9 (50%)	3 (43%)
III	MOYEN	14 hanches	1 (10%)	4 (10,5%)	5 (28%)	4 (57%)
IV	MEDIOCRE	5 hanches	0	4	1	0
V	MAUVAIS	5 hanches	0	2	3	0
TOTAL : IV et V		: 10 hanches	0	6 (16%)	4 (22%)	0

Tabl. 8 : Présentation des résultats suivant les groupes de CATTERALL

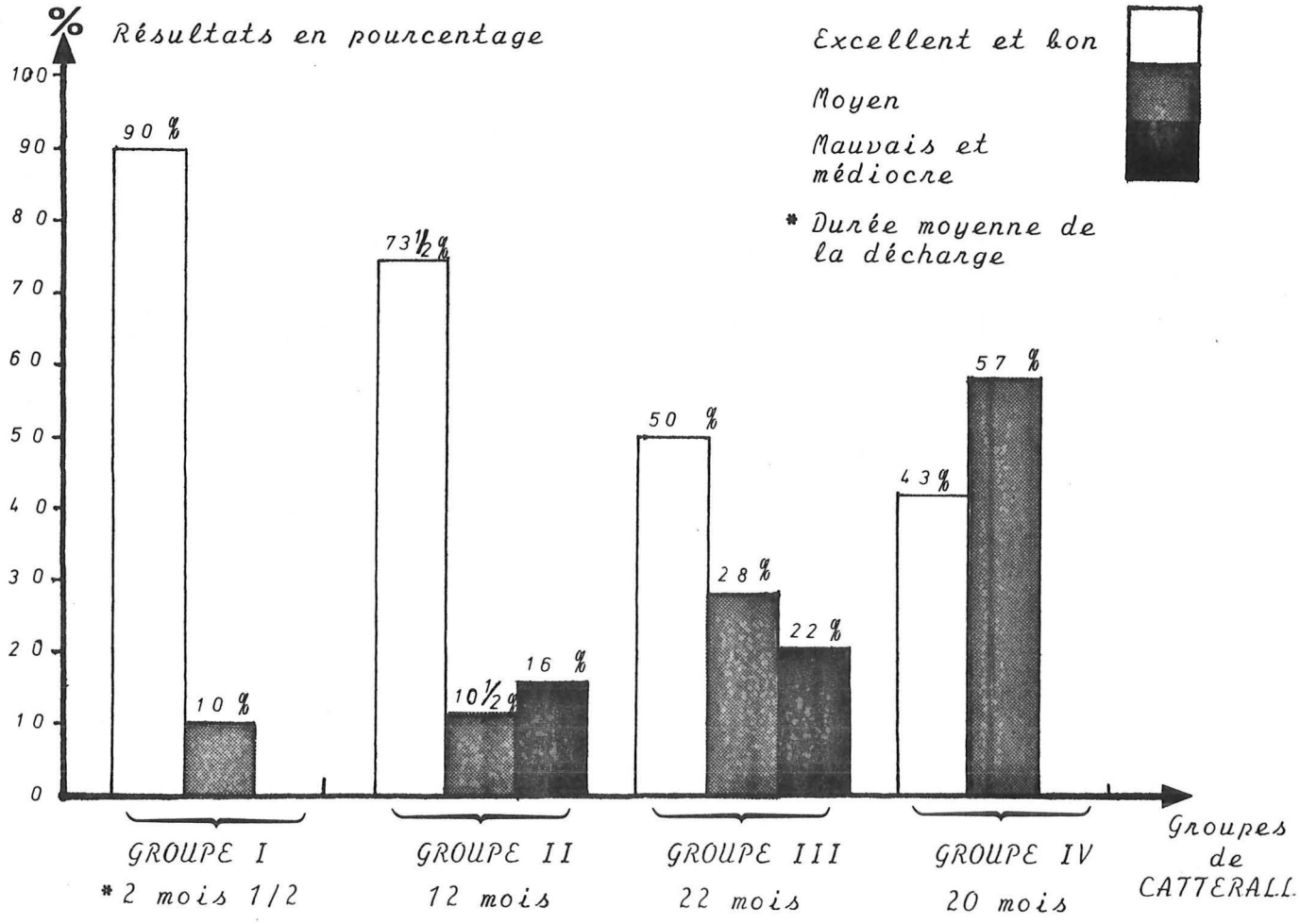

L'étude des résultats selon les groupes de CATTERALL (45) nous permet de vérifier le bon pronostic du groupe I. Par contre, nous ne retrouvons pas la classique gravité du groupe IV puisque nous n'enregistrons aucun résultat médiocre ou mauvais, mais par contre près de 60 % de résultats moyens. Sans vouloir nier l'aspect péjoratif du groupe IV, il faut probablement chercher la cause de ce résultat non seulement dans le petit nombre de cas entrant dans la composition de ce groupe (7 cas) mais encore dans le fait que ces enfants ont tous moins de 7 ans (observations n° 3,5,37,40,44,47,48) au moment du traitement, laissant ainsi à l'épiphyse fémorale un important potentiel de remodelage.

On sait que la classification de CATTERALL établit en quelque sorte la cartographie des lésions de l'ostéochondrite. L'intensité des lésions est clairement définie dans chaque groupe. En étudiant la durée moyenne de la décharge appliquée à chacun des groupes, on constate qu'elle est de :

. 2 mois-et-demi pour le groupe I
. 12 mois pour le groupe II
. 22 mois pour le groupe III
. 20 mois pour le groupe IV.

Ce temps traduit en fait *la vitesse de réparation des lésions*. Il apparaît que :

- cette vitesse est proportionnelle à l'intensité des lésions,
- un cycle évolutif court bénéficie d'une reconstruction de meilleure qualité, en créant une articulation harmonieuse. Par contre, un cycle long aboutit presque toujours à une régénération imparfaite et à un résultat médiocre ou mauvais. Cet élément est démonstratif si on examine les groupes II et III : la baisse du taux des bons résultats coïncide avec une augmentation nette du délai de réparation.

DOSSIERS		RESULTATS		AGE Années	STADE Initial		GROUPE CATTERALL	
formes unilaterales (5 cas)	5	Stade II		3 ans1/2	II		IV	
	18	Stade II		4 ans	II		II	
	28	Stade I		5 ans	Ib		II	
	36	Stade III		7 ans1/2	Ib		II	
	51	Stade II		7 ans1/2	Ic		II	
formes bilaterales (13 cas)	2D	Stade III		5 ans1/2	II		II	
	8D	Stade II		3 ans	Ia		I	
	* 11D	Stade II		8 ans	II		II	
	G	Stade I		6 ans	II		II	
	13G	Stade I		4 ans1/2	Ia		I	
	D	Stade I		4 ans1/2	Ia		I	
	14D	Stade I		6 ans1/2	II		II	
	25D	Stade II		3 ans1/2	Ia		I	
	32G	Stade I		9 ans1/2	III		II	
	34D	Stade I		3 ans1/2	Ia		I	
	G	Stade II		3 ans1/2	Ib		II	
	46D	Stade I		6 ans	Ia		I	
	G	Stade I		6 ans	Ia		I	
TOTAUX	formes uni et bilaterales (18 cas)	9 STADES	I	10 ≤ 6 ans	Ia	7	I	7
					Ib	3		
		7 STADES	II		Ic	1	II	10
				8 > 6 ans	II	6	III	1
		2 STADES	III		III	1		

Tabl. 9 : Résultats des formes uni et bilatérales ne présentant AUCUN SIGNE DE GRAVITE

* Forme bilatérale décalée.

1.4 Appréciation des résultats en fonction des signes de gravité

Les résultats sont étudiés suivant l'existence ou l'absence de 5 signes classiquement reconnus comme "de plus haut risque" (45) *signes de gravité :*

- l'excentration
- le signe de Gage
- les calcifications externes
- l'horizontalisation du cartilage de croissance
- les réactions métaphysaires intenses.

Un parallèle est établi avec certains éléments dont la valeur pronostique bien connue vient d'être soulignée :

- l'âge
- le stade évolutif de la maladie au moment du diagnostic
- les groupes de CATTERALL.

a) Formes sans AUCUN SIGNE DE GRAVITE

Au demeurant peu fréquentes (nous recensons 18 cas sur 73, soit 25 %), ces formes ne présentent aucun signe de risque et en particulier aucune excentration (*formes centrées*).
Dans ces conditions, on constate que les résultats sont les suivants (tableau IX page 402) :

- bons ou excellents dans 90 % des cas (50 % d'excellents résultats et 40 % de bons résultats). Ce taux est de 92 % si l'on considère les seules formes bilatérales. Il atteint 80 % avec les seules formes unilatérales.

- moyens dans 10 % des cas.

- Nous ne relevons aucun résultat médiocre ou mauvais.

FORMES UNILATERALES (29 HANCHES)

➧ excentration isolee

Nombre de cas	Numéros de dossiers	RESULTATS	AGE Moy.	AGE Extr.	STADE INITIAL		GROUPE CATTERALL	
7	4, 10, 12, 22, 24, 26, 30	Stade I 24 %	3,8ans	de 2ans1/2 à 4ans1/2	Ia	1	I	1
					Ib	1	II	2
					Ic	2		
					II	3	III	4
12	7, 9, 23, 27, 39, 41, 42, 48, 53, 56, 57, 58	Stade II 41,5 %	5,4 ans	de 2ans1/2 à 9 ans	Ia	1	II	9
					Ib	4		
					Ic	3	III	2
					II	3	IV	1
					III	1		
6	3, 16, 38 43, 54, 59	Stade III 20,5 %	7 ans	de 3ans1/2 à 10 ans	Ib	1	II	2
					Ic	3	III	3
					II	2	IV	1
3	17, 31, 60	Stade IV 10,5 %	10 ans	de 9ans1/2 à 11 ans	Ib	2	II	2
					Ic	1	III	1
1	35	Stade V 3,5 %	6 ans		III		II	

Tabl.10 : Résultats des <u>formes unilatérales</u> présentant <u>comme seul signe de risque une EXCENTRATION</u> (29 hanches) (2 hanches n'ont pas été comptabilisées : n°20 et 52 : LCH et absence de radios initiales).

De tels chiffres sont explicables non seulement par le fait qu'il n'existe aucun des 5 signes de risque, mais encore parce que certains éléments de pronostic sont ici particulièrement favorables (tableau IX) :

- plus de 55 % des enfants ont au moment de l'intervention un âge inférieur ou égal à 6 ans,
- près de 60 % des enfants sont opérés au stade initial de la maladie (55 % aux stades Ia ou Ib),
- près de 90 % des malades entrent dans les groupes I ou II de CATTERALL (dont 55 % de groupe II).

b) Formes avec UN ou PLUSIEURS SIGNES DE GRAVITE

Comme P. RIGAULT (178), nous pensons que *l'excentration* du noyau osseux céphalique visible est le *facteur principal de risque*.

▷ *L'excentration isolée*

Elle est fréquente puisque retrouvée dans 29 cas unilatéraux (tableau X page 404) et 10 cas bilatéraux (tableau XI page 406), représentant au total 55 % des observations.

Constatée à l'état isolé, cette excentration imprime sa marque sur les résultats globaux de la façon suivante :

- 65 % de bons ou excellents résultats (25 % d'excellents et 40 % de bons)
- 23 % de résultats moyens
- 12 % de résultats médiocres ou mauvais (7 % de médiocres et 5 % de mauvais).

FORMES BILATERALES (13 HANCHES)

➧ signes de gravite

RUBRIQUE		Nbre de cas	DOSSIERS N°	DOSSIERS Côté	RESULTATS	AGE	STADE INITIAL	GROUPE CATTERALL
excentration isolee	bilaterale	4	1	D	II	7 ans 1/2	II	II
				G	II		II	II
			49	D	II	6 ans	III	II
				G	I		III	II
	unilaterale	6	2	G	I	5 ans 1/2	Ib	II
			14	G	III	6 ans 1/2	III	III
			25	G	I	3 ans 1/2	Ia	I
			32	D	III	9 ans 1/2	Ia	I
			45 *	D	V	4 ans	Ib	III
			55	G	III	6 ans	III	III
association de 2 signes de gravite		3	45 *	G	V	7 ans	II	III
			8	G	II	3 ans	Ib	II
			55	D	II	6 ans	II	II

Tabl. 11 : Résultats des formes bilatérales présentant 1 ou plusieurs signes de gravité (13 hanches).

*Forme bilatérale décalée

►Une telle répartition reste inchangée si l'on étudie isolément les formes unilatérales et les formes bilatérales. Si la présence d'une excentration fait sensiblement baisser le taux de bons ou d'excellents résultats, sa signification pronostique mérite d'être appréciée avec quelques nuances : l'excentration n'a presque jamais une signification péjorative lorsque :

. le traitement est entrepris au stade initial de la maladie,
. la lésion est classée dans le groupe I ou II de CATTERALL,
. l'enfant est âgé de moins de 6 ans lors de l'intervention.

C'est dans ces circonstances que nous retrouvons la presque totalité des BONS et EXCELLENTS RESULTATS (65 %)-(tableaux X et XI pages 404 et 406).

►Par contre, l'influence de l'excentration sur la qualité du résultat final devient nettement péjorative lorsque :

. le traitement est appliqué aux stades Ic, II ou III,
. la lésion est classée dans le groupe III ou IV de CATTERALL,
. L'enfant est âgé de plus de 7 ans lors de l'intervention.

Les résultats MEDIOCRES ou MAUVAIS sont là pour en témoigner (tableaux X et XI).

►Tout se passe comme si *l'excentration intervenait en tant qu'élément potentialisant la gravité initiale,* et ceci est particulièrement net lorsque l'on considère uniquement l'âge du malade (figure 2 page 408) :

. avant 6 ans, une excentration influence peu le résultat final : on peut raisonnablement espérer un BON RESULTAT après ostéotomie de recentrage. Les observations n° 2G,4, 10,12,22,24,25G,26,30 sont éloquentes...

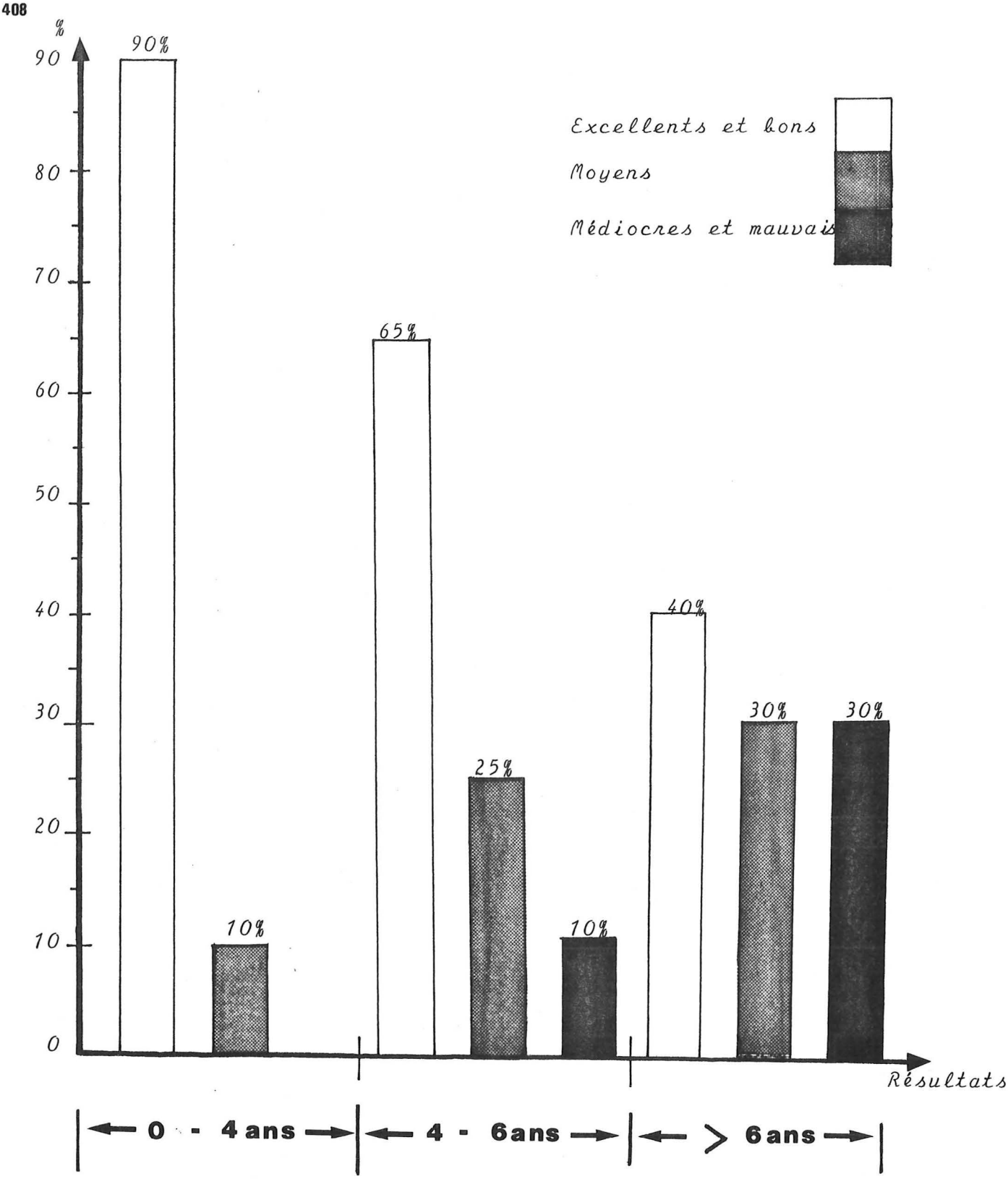

Fig. 2 : Présentation des résultats selon l'âge et l'excentration.

<u>Nota</u> : Ces résultats ne concernent que les 29 atteintes unilatérales où l'excentration a été relevée à l'état isolé.

. après 6 ans, une excentration doit faire réserver le pronostic fonctionnel malgré la chirurgie de recentrage. Les observations n° 14G,17,31,32D,55G,60 sont particulièrement démonstratives de ce fait.

Il existe cependant quelques exceptions à cette règle (observations n° 1D,35,45D) ; nous aurons l'occasion d'y revenir.

►Enfin, précisons que *l'importance de l'excentration influence la qualité du résultat final :*

. une excentration discrète (0 à 2 mm) donne 72 % de BONS ou EXCELLENTS résultats, 14 % de résultats MOYENS et 14 % de résultats MEDIOCRES ou MAUVAIS.

. une excentration nette (plus de 2 mm) est de plus mauvais pronostic puisque le taux des résultats BONS ou EXCELLENTS n'est que de 50 %. Cette baisse sensible se traduit par une augmentation nette des résultats MOYENS (37 %).

▷ *Association de plusieurs signes de gravité*

Nous avons déjà souligné que parmi les signes de gravité relevés dans cette série, l'excentration était toujours présente. Qu'elles soient doubles, triples ou quadruples, ces associations de signes sont peu fréquentes puisque retrouvées dans 11 cas unilatéraux (tableau XII page 410) et 3 cas bilatéraux (tableau XI page 406) représentant un taux de 20 %.

FORMES UNILATERALES (11 HANCHES)

➧ signes de gravite

SIGNES	DOSSIERS		RESULTATS	AGE	STADE INITIAL	GROUPE CATTERALL
	Nombre de Cas	N° Dossiers				
doubles	Excentration plus calcifications externes					
	5	6	IV	10 ans1/2	Ic	II
		29	II	8 ans	Ib	II
		33	II	6 ans1/2	Ib	III
		37	III	2 ans1/2	Ic	IV
		47	I	6 ans	II	IV
associations	Excentration plus Gage					
	2	15	II	5 ans	Ib	III
		21	I	6 ans1/2	Ib	II
	Excentration plus horizontalisation C.D.C.					
	1	40	III	4 ans1/2	II	IV
	Excentration + réaction métaphysaire intense					
	1	19	V	5 ans	Ib	III
associations triples ou quadruples	1	44	III	6 ans	Ic	IV
	1	50	II	4 ans1/2	Ic	III

Tabl. 12 : Résultats des <u>formes unilatérales</u> présentant <u>plusieurs signes de risque</u> (11 hanches)

(C.D.C. : cartilage de croissance)

► Considérés globalement, les résultats de ces formes sont les suivants :

. 58 % de BONS ou EXCELLENTS résultats
. 17 % de résultats MOYENS
. 25 % de résultats MEDIOCRES ou MAUVAIS.

► Quelques remarques doivent être faites :

- 3 cas (formes bilatérales) illustrent parfaitement le rôle joué par les 3 facteurs pronostics principaux (45) : l'âge, le stade évolutif de la maladie lors du diagnostic et le groupe de CATTERALL (n° 8G,45G,55G). Un groupe CATTERALL III et un âge supérieur à 6 ans sont des éléments péjoratifs (n° 45G)- (tableau XI).

- Parmi les associations doubles :

. 3 fois sur 5 (n° 29,33,47), la présence de calcifications externes n'a pas été incompatible avec l'obtention d'un bon résultat. Il en va de même avec le signe de Gage (n° 15 et 21).

. Par contre, la présence d'une horizontalisation du cartilage de croissance et de réactions métaphysaires intenses aggravent le pronostic malgré le jeune âge des malades (n° 19 et 40).

- Assez paradoxalement, les associations multiples (n° 44 et 50) ne manifestent pas de caractère péjoratif net (voir ICONOGRAPHIE série III page 23).

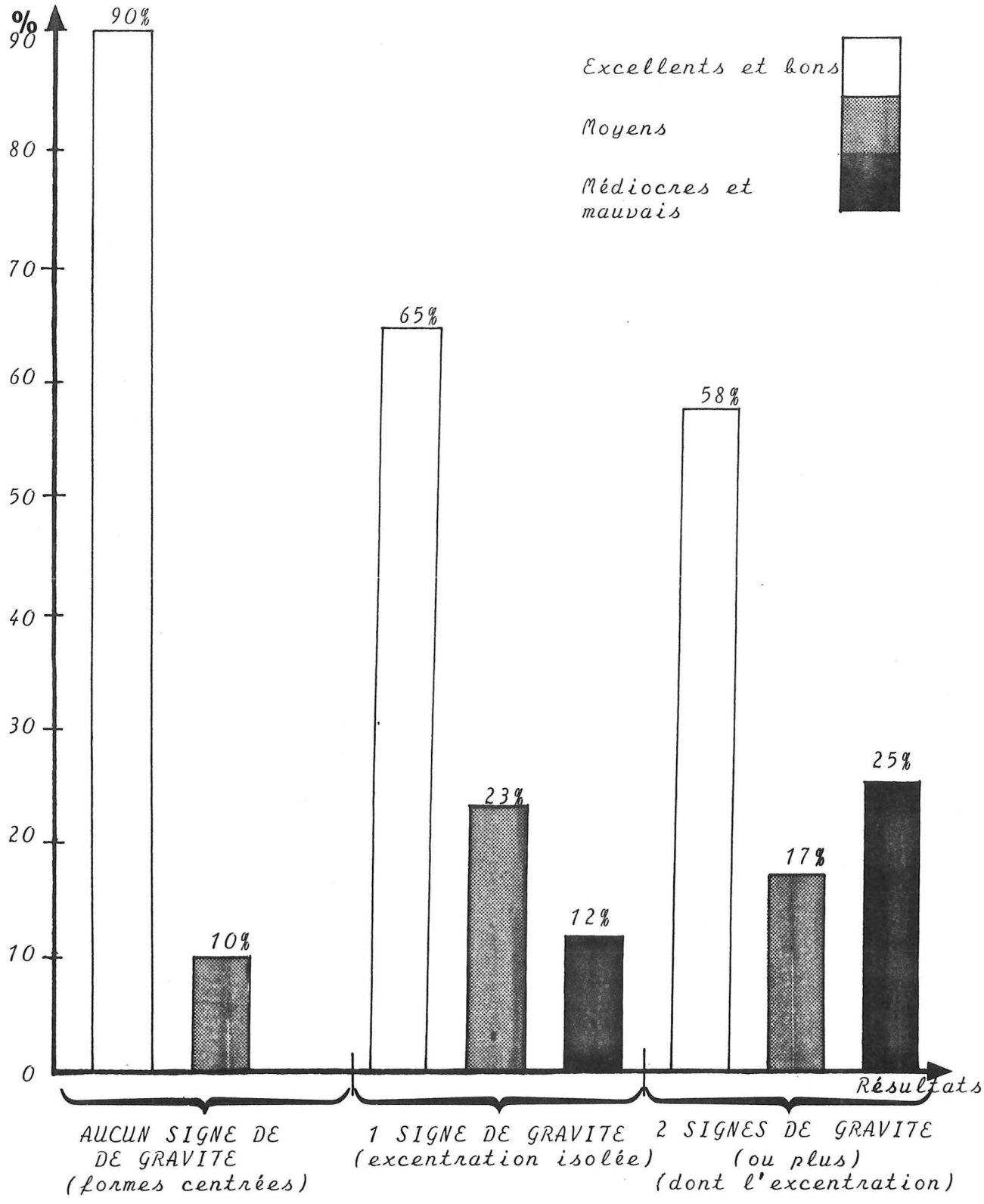

Fig. 3 : Résultats en fonction des signes de risque

▶ L'étude des résultats en fonction des signes de gravité nous permet de confirmer un certain nombre de points :

▷*Les formes centrées jouissent d'un bon pronostic*

Après traitement orthopédique, AUFFRAY et KRAFT (187) obtiennent près de 90 % de résultats bons ou excellents. Basés seulement sur l'étude du "Comprehensive Quotient", leurs résultats ne sont probablement pas superposables aux nôtres. Par ailleurs, la durée moyenne de décharge observée par ces deux auteurs (12,8 mois) est supérieure à celle que nous avons calculée pour les formes centrées (8 mois).

▷*L'excentration est un facteur de risque MAJEUR.*

Le taux de bons et excellents résultats baisse nettement lorsque l'excentration est retrouvée à l'état isolé.
La présence des autres signes de risque multiplie par 2 le pourcentage de mauvais résultats (figure 3 page 412).
Lorsque, après traitement orthopédique, on se rappelle qu'une forme excentrée aboutit à un taux de bons résultats compris entre 0 et 15 % (187), on mesure ici l'apport considérable de l'ostéotomie (65 % de bons résultats).

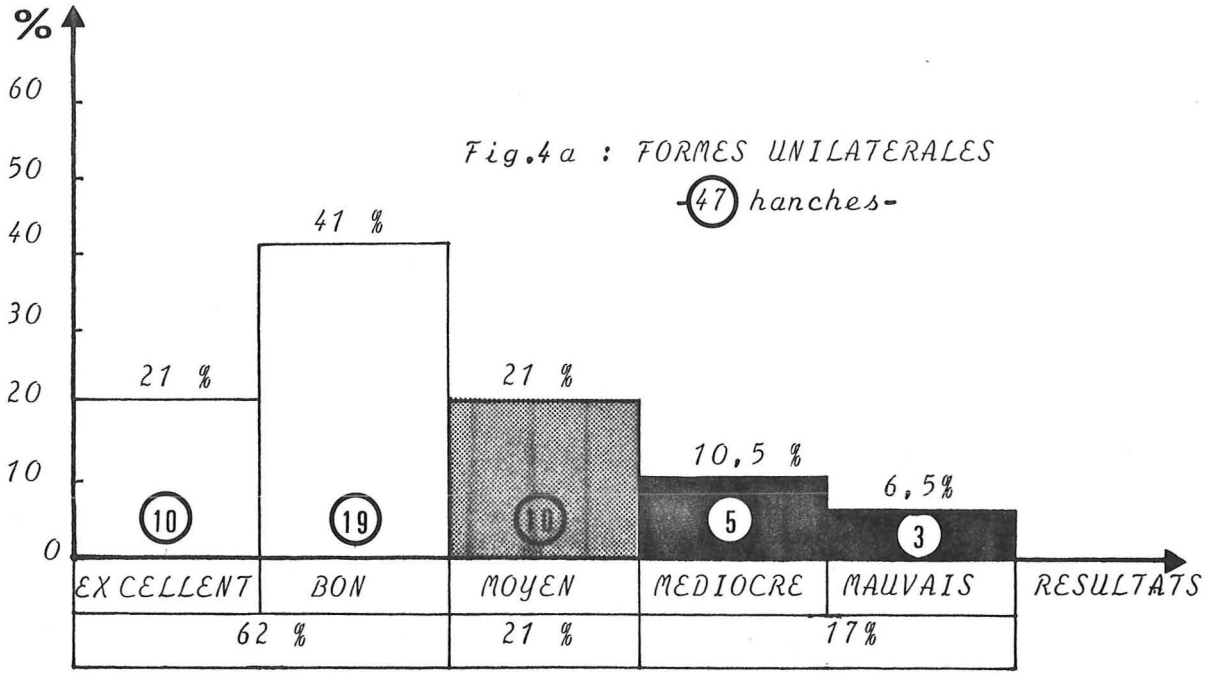

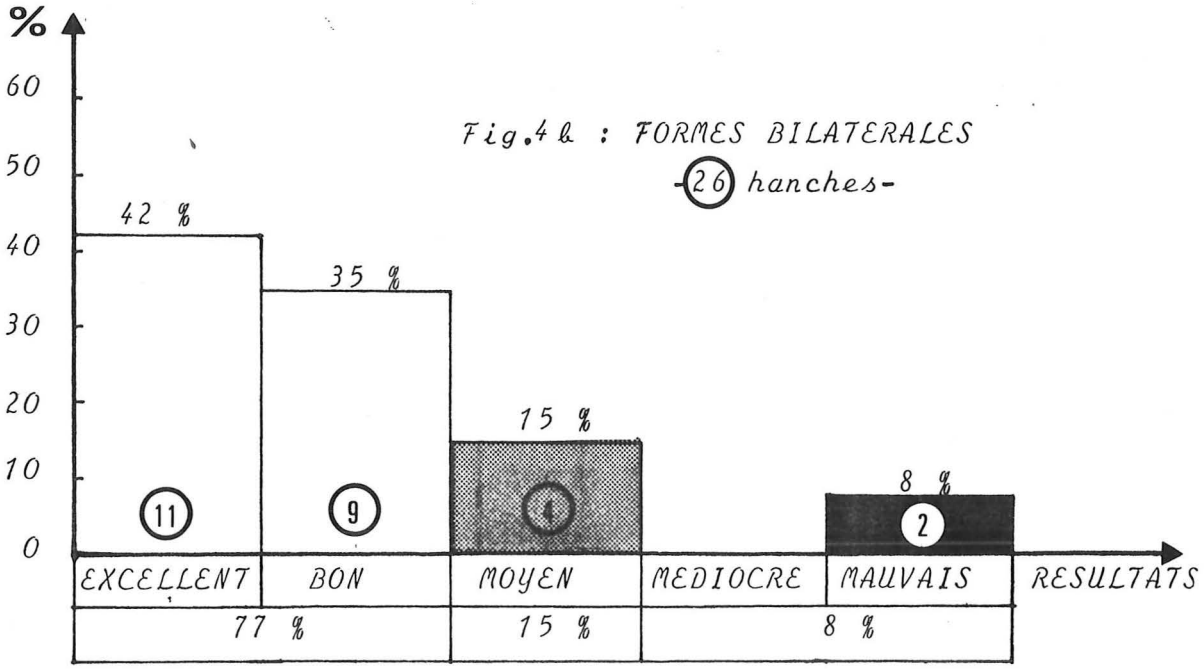

Fig. 4a et b : RESULTATS SUIVANT L'UNI ou LA BILATERALITE DES LESIONS
(Les chiffres entourés représentent le nombre de hanches).

1.5 Appréciation des résultats en fonction du caractère uni ou bilatéral de la maladie

a) Les formes unilatérales

47 malades sur 60 ont eu une atteinte unilatérale. Les résultats sont dans l'ensemble très voisins de ceux qui sont issus de l'analyse globale (figure 4a page 414) :

- STADES I et II : 29 hanches représentant 62 % de bons ou excellents résultats.
- STADE III : 10 hanches soit 21 % de résultats moyens.
- STADES IV et V : 8 hanches soit 17 % de résultats médiocres ou mauvais.

b) Les formes bilatérales (n° 1,2,8,11,13,14,25,32,34,45,46,49,55)

13 malades sur 60 ont eu une atteinte bilatérale (figure 4b page 414) :

- STADES I et II : 20 hanches représentant 77 % de bons ou excellents résultats (voir ICONOGRAPHIE série VI page 49).
- STADE III : 4 hanches soit 15 % de résultats moyens.
- STADES IV et V : 2 hanches soit 8 % de résultats médiocres ou mauvais.

RECUL	RESULTATS				
	excellent	bon	moyen	mediocre	mauvais
2 a 4 ans	5	16	8	1	2
32 hanches	65%		25%	10%	
5 a 7 ans		3	2	2	3
10 hanches	30%		20%	50%	
dossiers n°	29 33 42		38 44	19 20 31 35 45d	
8 a 10 ans	7	5	2	1	
15 hanches	80%		13%	7%	
11 a 15 ans	9	4	2	1	
16 hanches	81%		13%	6%	
TOTAUX	21	28	14	5	5
73 hanches	67%		19%	14%	

Tabl. 13 : Présentation des résultats en fonction du recul observé.

Nous observons un fort pourcentage de bons ou excellents résultats dans les formes bilatérales (+ 15 % par rapport aux formes unilatérales). *Le pronostic relativement favorable* des atteintes bilatérales trouve son explication dans les faits suivants :

- 10 enfants sur 13 sont âgés de 6 ans ou moins lors du début du traitement.
- Près de 55 % des formes bilatérales sont dépistés au stade initial et plus de 30 % au stade Ia dont nous avons vu l'excellent pronostic.
- Dans la classification de CATTERALL, 85 % des atteintes bilatérales appartiennent aux groupes I et II (50 % du goupe II) ; aucun groupe IV n'est relevé.
- Enfin 50 % des formes bilatérales n'ont aucun signe de gravité, contre un peu plus de 10 % pour les formes unilatérales (voir ICONOGRAPHIE série VII pages 77 à 79).

1.6 Appréciation du résultat en fonction du recul observé (tableau XIII page 416)

a) Avec un recul compris entre 2 et 4 ans

Les résultats apparaissent très voisins de ceux qui concernent la série globale (voir figure 1 page 382). Le groupe des 32 hanches qui entrent dans cette catégorie ne représente qu'une "réduction" de la série globale avec tous ses facteurs de bon ou mauvais pronostic déjà étudiés.

b) Lorsque le recul est supérieur à 8 ans

On remarque une proportion élevée d'excellents ou bons résultats (80 %). Ceci s'explique par le fait qu'il existe dans ce groupe un fort pourcentage d'ostéochondrites dépistées et opérées à un stade précoce.

c) Entre 5 et 7 ans de recul

Le taux des résultats médiocres ou mauvais atteint 50 % (5 observations : n° 19,20,31,35,45D). Remarquons que 3 d'entre elles (n° 19,31,45D) sont des formes graves.

Une telle répartition justifie une analyse spécifique des mauvais résultats.

ETAT DES TETES FEMORALES					
à la mise en charge		Après 5,5 ans (moyenne)			
Aspect	Nombre	Sphériques	Aplaties		Irrégulières
			1 m/m	2 m/m	
Sphériques	14	13	-	1	-
Aplaties 1 mm	19	13	4	2	-
Aplaties 2 mm	18	10	3	5	-
Irrégulières	12	2	1	3	6
TOTAL	63	38	8	11	6

Tabl 14 : Les effets du temps sur l'aspect de 63 têtes fémorales

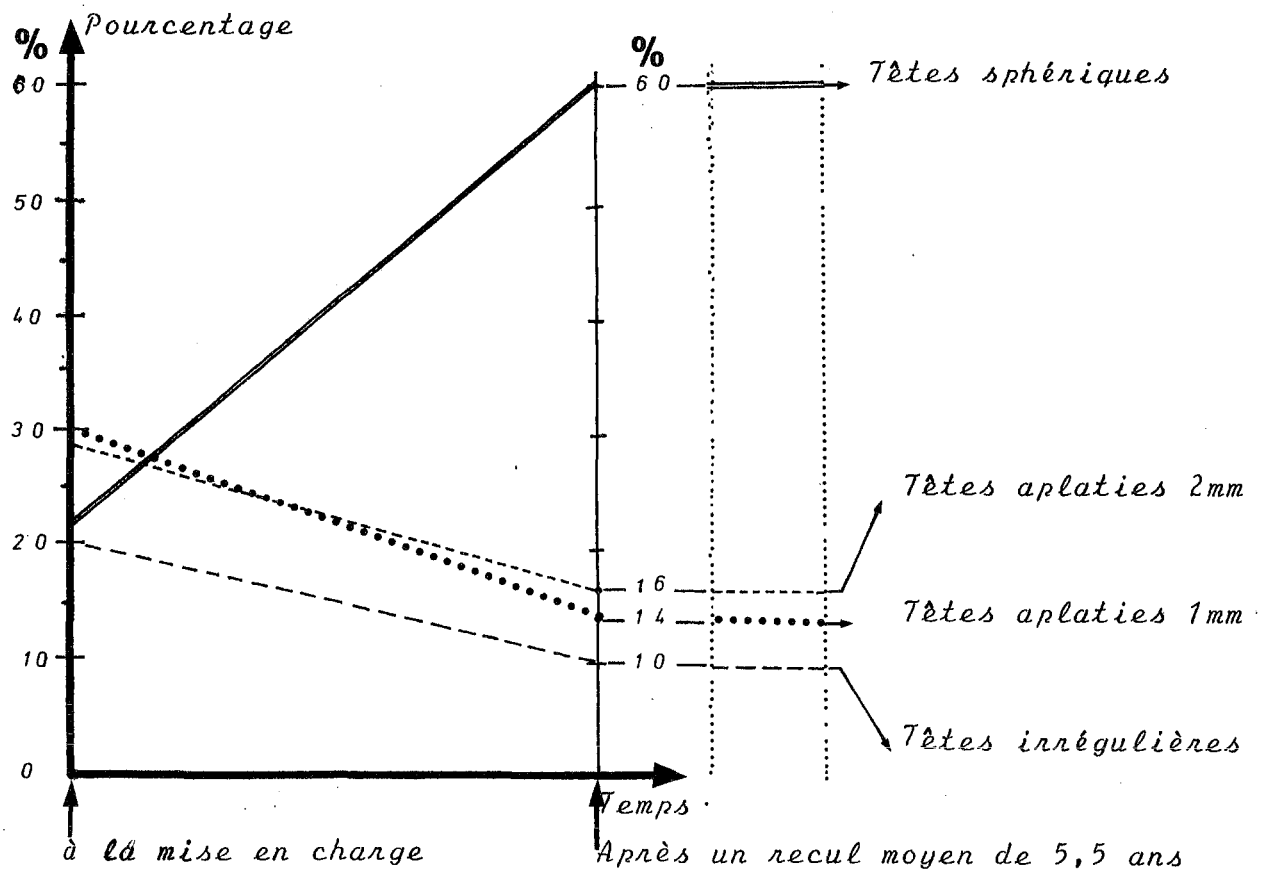

Fig. 5 : Evolution de l'aspect radiologique de 63 têtes fémorales en fonction du temps.

2° - Les aspects évolutifs

Sous ce vocable, nous avons cherché à comprendre comment le facteur temps influence le résultat acquis au moment de la mise en charge, autrement dit, *les aspects anatomo-radiologiques constatés dès la fin de la période de décharge sont-ils durables et dans quel sens évoluent-ils ?*

Depuis la date de mise en charge et jusqu'au dernier examen, *63 hanches sur 73 ont pû être suivies radiologiquement avec régularité*, permettant l'étude répétée des *défauts de SPHERICITE des têtes fémorales* (méthode de MOSE, 115) sur une période dont la durée moyenne est de *5,5 ans* (recul moyen enregistré diminué de la durée moyenne de la décharge).

▶ Au moment de la mise en charge, les 63 hanches présentent la conformation suivante (tableau XIV page 418) :

- Hanches SPHERIQUES : 14 soit 22 %
- Hanches APLATIES : 37 soit 58 % dont
  - . 19 de 1 mm soit 30 %
  - . 18 de 2 mm soit 28 %
- Hanches IRREGULIERES : 12 soit 20 %

▶ *Après un recul moyen de 5,5 ans* (figure 5 page 418)

. le nombre de hanches initialement classées SPHERIQUES a pratiquement été *multiplié par 3* (38 hanches soit 60 %);

. Le nombre de hanches initialement classées APLATIES a presque *diminué de moitié* (16 et 14 % suivant l'importance de l'aplatissement).

. Le nombre de hanches initialement classées IRREGULIERES a également *régressé de 50 %*.

Avec le temps et quelle que soit la forme de la tête fémorale lors de la mise en charge, on observe *un phénomène de remodelage épiphysaire dont l'effet majeur est orienté vers la restitution d'une SPHERICITE PARFAITE, c'est-à-dire des conditions anatomiques et physiologiques idéales*. Soulignons cependant que les chances de voir s'effectuer un remodelage complet (état de sphéricité) diminuent lorsque la déformation devient plus marquée (tableau XIV page 418).
Ainsi, cinq ans après la fin du traitement :

- 68 % des têtes apalaties de 1 mm sont devenues sphériques (13 sur 19),
- 55 % des têtes aplaties de 2 mm sont devenues sphériques (10 sur 18)
- et 16 % seulement des têtes irrégulières ont acquis une forme sphérique (2 sur 12) - (voir ICONOGRAPHIE (série I page 3).

► Si la conformation d'un certain nombre d'épiphyses (têtes sphériques mises à part) reste stable (11 têtes sur 49), nous devons constater l'existence de 3 détériorations (moins de 5 % des cas)- (tableau XIV page 418).

► 1 tête, sphérique à la mise en charge, s'est détériorée (aplatissement de 1 mm). Une épiphyse fémorale excentrée et mal couverte associée à une décharge beaucoup plus brève (2 mois-et-demi) expliquent en grande partie cette dégradation (observation n° 32D, stade III).

► 2 têtes, aplaties de 1 mm à la mise en charge, ont vu leur aspect s'aggraver : aplatissement de 2 mm.
Notons qu'il s'agit ici de 2 formes graves (observations n° 1D et 44). L'accentuation des déformations n'a pas été incompatible avec l'obtention d'un résultat somme toute satisfaisant (stade II et stade III).

Durant les années qui suivent la mise en charge, l'évolution de l'aspect anatomo-radiologique des têtes fémorales examinées se fait *presque constamment* dans le sens d'une *amélioration*.

Comme l'ont montré SUNDT (223) et MEYER (164) à l'issue de contrôles établis à long terme, *les défauts de sphéricité sont déterminants :* si aucune coxarthrose n'est observée sur des têtes fémorales restées ou devenues rapidement sphériques, on passe progressivement et suivant le degré de déformation à près de 50 %, puis à 100 % (tête irrégulière) d'arthrose.

3° - Analyse des résultats MEDIOCRES et MAUVAIS

A l'aide de la classification utilisée (135), nous avons relevé 10 résultats médiocres ou mauvais (stades IV et V), représentant 14 % de la totalité des cas observés (9 cas unilatéraux, 1 cas bilatéral).

Leur analyse, associée aux conclusions qui se dégagent de l'étude des différents facteurs influençant ces résultats, permet (tableau XV page 424) :

- de dresser le "portrait type" d'un résultat mauvais ou médiocre,
- de préciser les aspects radiologiques initiaux et évolutifs qui l'ont précédé,
- de regrouper les données qui ont une valeur pronostique indiscutable.

3.1 Le portrait type d'un résultat médiocre ou mauvais

a) Sur le plan clinique

Le signe dominant est représenté par *l'inégalité de longueur des membres inférieurs*, retrouvée dans 7 cas sur 10 et le plus souvent supérieure à 2 cm.

Une *ankylose modérée de l'articulation* de la hanche est plus rare (4 cas sur 10), habituellement limitée à 1 ou 2 secteurs (rotation interne et abduction).

La présence d'une *boiterie* (généralement discrète) et l'existence de *phénomènes douloureux* intermittents (survenant le plus souvent après un effort) sont rares et pratiquement toujours associés.

b) Sur le plan radiologique

L'élément dominant et caractéristique d'un mauvais résultat radiologique est représenté par l'état de sphéricité de la tête fémorale : dans 8 cas sur 10, la tête est *IRREGULIERE* et l'augmentation nette de son volume (COXA MAGNA) est observée 1 fois sur 2.

L'existence d'une excentration résiduelle, une COXA VARA nette et la présence d'un défaut de couverture de la tête fémorale (par insuffisance cotyloïdienne secondaire) sont plus rares.

En résumé, les hanches classées dans les stades IV ou V (résultats médiocres ou mauvais) sont celles où se retrouvent associées à des degrés divers les anomalies morphologiques suivantes :

- une grosse tête fémorale (COXA MAGNA), parfois aplatie (COXA PLANA), le plus souvent *irrégulière*, s'articulant avec

- une cavité cotyloïdienne inadaptée et quelque fois nettement insuffisante.

3.2 Etude des aspects radiocliniques initiaux et évolutifs

Les 10 hanches, correspondant aux résultats médiocres ou mauvais appartiennent toutes aux groupes II et III de CATTERALL. En prenant en considération les facteurs de risque et le profil évolutif respectif de chacune d'entre elles, nous avons pû les regrouper en trois catégories.

CAS N°	AGE SEXE	STADE INITIAL IQ	SIGNES DE RISQUE	GROUPE CATTERALL	DUREE DECHARGE
6	10 ans 1/2 ♂	Ic 85	Excentration 6 mm Calcifications	II	29 mois
17	9 ans 1/2 ♂	Ic 88,3	Excentration 2 mm	III	27 mois
19	5 ans ♂	Ib 86	Excentration 2 mm Réact.Métaph.	III	32 mois
20	4 ans 1/2 ♀	II	Excentration	II	3 mois
31	10 ans ♂	Ib	Excentration 2 mm	II	13 mois
35	6 ans ♂	III	Excentration 2 mm	II	12 mois
45 D	4 ans ♂	Ib 75	Excentration 1 mm Réact.Métaph.	III	40 mois
45 G	7 ans ♂	II	Excentration Calcifications	III	> 30 mois
52	4 ans 1/2 ♀	II	-	II	15 mois
60	11 ans ♂	Ib	Excentration 4 mm	II	27 mois

Tabl. 15 : Tableau récapitulatif des résultats médiocres et mauvais. (N° 52 : pas de radios initiales).

recul	mise en charge	etape interme-diaire	bilan final et resultats		stades
			clinique	radio	
15 ans	Tête irrégulière	-	Mobilité ↘ Raccourc. 2cm	Tête irrégulière VCE : 26° Coxa magna	IV
9 ans	Tête irrégulière	-	Boîterie discrète	Tête irrégulière VCE : 30° Coxa Magna	IV
7 ans	Tête irrégulière excentrée et découverte SALTER à J+30m	-	Douleurs Boîterie Mobilité ↘ Racc. 0,5cm	Tête irrégulière Excentrée Coxa magna	V
6ans1/2	Tête aplatie 1 mm	-	Racc. 1 cm	Tête sphérique VCE 15°	IV
7 ans	Tête irrégulière Excentration 4 mm	-	Néant	Tête irrégulière Coxa magna Coxa vara VCE 35°	IV
7 ans	Tête irrégulière	1975 (J+3ans) Excent. 3mm Coxa Plana Coxa vara	Racc. 1 cm	Tête irrégulière VCE 24° Coxa vara Coxa magna	V
5 ans	Tête irrégulière VCE 20°	-	Mobilité ↘	Tête irrégulière VCE 20°	V
2 ans	Mise en charge le 9/80	Mi 79 tête Exc. et découv. CHIARI 7/79	Mobilité ↘ Racc. 2,5 cm	Tête très irrégulière, couverte	V
2 ans	Tête aplatie 2 mm	-	Racc. > 2 cm	Tête aplatie 2 mm Excentrée Coxa vara Col court	V
2 ans 5mois	Mise en charge 6/80 Coxa magna	-	Boîterie Mobilité ↘ Racc. 2 cm	Tête irrégulière couverte Col court Coxa magna	IV

a) Dans QUATRE CAS (n° 6,17,31,60), l'enfant est âgé de plus de 9 ans au moment du diagnostic

Tous les résultats sont médiocres (stade IV) et nous faisons remarquer que :

- le sexe masculin est exclusivement représenté,
- les stades Ib et Ic sont les deux seuls stades radiologiques initiaux observés,
- parmi les signes de risque, l'excentration est toujours présente ($\geqslant$ 2 mm) : 3 fois à l'état isolé et 1 seule fois associée à la présence de calcifications externes (n° 6).
- La durée de la décharge est supérieure à 2 ans dans 3 cas sur 4.
- Lors de la mise en charge, les quatre têtes fémorales ont un aspect *irrégulier* et la persistance d'une excentration est notée dans 1 cas (n° 31).
- Après un recul variable, les quatre têtes fémorales *ont gardé leur aspect irrégulier* et se présentent toutes sous la forme d'une COXA MAGNA.

b) Dans QUATRE CAS (n° 19,20,35,52), l'enfant est âgé de moins de 6 ans au moment du diagnostic

Les résultats sont mauvais dans 3 cas (stade V) et médiocres dans 1 cas (stade V) :

- Un enfant sur deux est du sexe féminin,
- le stade radiologique initial est 1 fois sur 2 un stade II. Dans 1 cas (n° 35), le diagnostic a été fait au stade de réparation (stade III) (voir ICONOGRAPHIE série V, page 41).

- Parmi les signes de risque, une excentration est notée 3 fois sur 4. Dans un cas, elle est associée à une réaction métaphysaire intense (n° 19).
- La durée de la décharge est inférieure à 2 ans dans 3 cas sur 4. De plus, dans 1 cas (n° 19), la décharge n'a pas été complètement effective car l'enfant a marché avec son plâtre. Dans cette dernière observation, notons qu'une ostéotomie innominée de SALTER a été réalisée, peu de temps avant la décision de mise en charge (30 mois après l'ostéotomie fémorale), devant l'existence d'une insuffisance de couverture de la tête fémorale par le toit du cotyle d'installation secondaire. L'ostéotomie pelvienne n'a pas permis, dans ce cas, d'obtenir le remodelage escompté de la tête fémorale.
- D'un point de vue évolutif, l'étude de l'état de la sphéricité de la tête fémorale révèle que pendant la période comprise entre la mise en charge et la dernière consultation :
    - . 2 têtes fémorales sont restées irrégulières (n° 19 et 35 = 7 ans de recul)
    - . 1 tête a retrouvé sa sphéricité initiale malgré une durée de décharge insuffisante (3 mois)
    - . 1 tête est restée aplatie avec persistance de l'excentration malgré l'ostéotomie.

c) Une forme bilatérale (n° 45) est particulièrement intéressante car regroupant pratiquement tous les facteurs de risque

- C'est une forme de type décalé, représentant en fait deux atteintes unilatérales successives (116) : la première à droite à l'âge de 4 ans, la seconde à gauche à l'âge de 7 ans.

- Dans la classification de CATTERALL, les deux hanches font partie du groupe III.

- Parmi les signes de risque : l'excentration bilatérale associée à droite à une réaction métaphysaire intense et à gauche à des calcifications externes.

- La durée de la période de décharge est la plus longue de toutes celles enregistrées dans la série, signant l'existence d'un processus de réparation extrêmement lent.

- L'état de la sphéricité de la tête fémorale droite n'a pas varié depuis la date de mise en charge : elle reste IRREGULIERE. La hanche gauche est encore en décharge et la constitution progressive d'une COXA MAGNA irrégulière par ailleurs toujours excentrée nous a conduit à réaliser une ostéotomie de CHIARI (16 mois après l'ostéotomie fémorale). Aucun remodelage céphalique significatif n'est apparu.

d) L'étude de ces 10 résultats médiocres ou mauvais nous amène à faire un certain nombre de remarques :

- *Aucun de ces résultats n'est la conséquence d'une dégradation secondaire de l'état de sphéricité de la tête fémorale.*

- C'est dans le groupe des enfants âgés de moins de 6 ans que l'on trouve des modifications qui vont dans le sens d'une *AMELIORATION* de l'état de sphéricité.

- Si une semblable évolution peut encore s'observer dans quelques cas (n° 7,39,43) jusqu'à l'âge de 8 ou 9 ans, passé ce cap, les possibilités de remodelage de la tête fémorale semblent *pratiquement nulles* (observations n° 6,17,31,60).

- Pratiquée à deux reprises (n° 19 et 45G), la chirurgie pelvienne (ostéotomies de SALTER ou de CHIARI) s'est révélée être un *échec*. Cependant nous verrons un peu plus loin (étude des séquelles) que dans 1 cas (n° 54), le résultat de cette chirurgie peut être considéré comme acceptable.

- Parmi *les signes de risque* les plus significatifs, soulignons le rôle de :
  . l'excentration qui arrive au premier rang puisqu'elle est pratiquement toujours retrouvée. Son association à l'existence de calcifications externes ou à une réaction métaphysaire intense est d'une particulière gravité (4 cas sur 10).

. L'âge : son influence néfaste particulièrement nette après 6 ans devient évidente après 9 ans.

. L'absence de lésions métaphysaires notables ne doit pas rassurer : les importantes déformations résiduelles apparues secondairement sont là pour signer à posteriori l'existence de phénomènes d'épiphysiodèse.

▷ A l'issue de cette analyse et après avoir étudié les causes de nos échecs, il nous semble indispensable de résumer les notions (dont certaines sont classiques) qui concernent les FACTEURS DE MAUVAIS PRONOSTIC.

Si ces derniers peuvent être appréciés dès le bilan initial, il apparaît que le pronostic global peut être influencé de façon assez sensible pendant toute la période de décharge.

Les conditions anatomiques de la hanche de l'ostoéchondrite, observées à la fin du traitmeent, évoluent régulièrement dans le sens d'une amélioration pendant les premières années qui suivent la mise en charge.

LES FACTEURS DE RISQUE DANS LA MALADIE DE LEGG-PERTHES-CALVE

▷ INITIALEMENT

1° - L'AGE : supérieur à 6 ans

2° - LE SEXE : féminin

3° - LE STADE RADIOLOGIQUE INITIAL :

- stades Ib, Ic et II
- caractère extensif des zones densifiées
- aplatissement sévère du noyau céphalique.

4° - LES SIGNES RADIOGRAPHIQUES DE GRAVITE :

- l'excentration (surtout si l'enfant a plus de 6 ans)
- les réactions métaphysaires intenses
- les calcifications externes

5° - LES GROUPES DE CATTERALL
surtout les groupes II et III.

▷ SECONDAIREMENT

1° - UN TEMPS DE REGENERATION EPIPHYSAIRE LONG

2° - UNE INSUFFISANCE COTYLOIDIENNE

3° - UN ASPECT IRREGULIER DE LA TETE FEMORALE lors de la mise en charge.

III - LES SEQUELLES

1° - Les séquelles cliniques

Elles sont au nombre de quatre :

- les douleurs résiduelles
- la boîterie
- la diminution de la mobilité de la hanche
- l'inégalité de longueur des deux membres inférieurs.

a) Les douleurs résiduelles

Si l'existence de phénomènes douloureux n'a pas pû être précisée dans 2 cas (n° 3 et 52), la présence de douleurs résiduelles est notée à 3 reprises (observations n° 2,19,38).

Remarquons :

. que ces 3 anciens malades ont un recul supérieur à 5 ans,

. que 2 (n° 2 et 38) souffrent épisodiquement : la douleur d'ailleurs modérée et d'allure mécanique, survient généralement après un effort prolongé. Dans le cas n° 2, l'apparition des douleurs est récente (2 à 3 ans, recul de 14 ans).

. Dans 1 cas (n° 19), les phénomènes douloureux sont fréquents et associés à une boîterie.

b) La boîterie

C'est lors de la dernière consultation que nous relevons 3 cas de boîterie permamente séquellaire (observations n° 17,19,60).

Si le raccourcissement du membre opéré est minime dans un cas (n° 19 - moins de 0,5 cm), important dans l'autre (n° 60- 2 cm) et imprécisé dans le troisième (n° 17), notons que radiologiquement et dans les trois cas, la tête fémorale a un aspect irrégulier avec un défaut de sphéricité supérieur à 4 mm pouvant parfaitement expliquer la boîterie qui est associée aux douleurs dans un cas (n° 19).

c) La mobilité des hanches

Elle est diminuée dans 11 cas (15 %), mais modérément, frappant presque exclusivement la rotation interne ou plus rarement la rotation interne associée à l'abduction.

Dans 2 cas (n° 18 et 48), c'est le secteur de mobilité qui est modifié.

d) L'appréciation de la longueur des membres inférieurs

Dans 18 cas, on note un RACCOURCISSEMENT du membre opéré. Sa moyenne n'excède pas 1 centimètre (extrêmes variant de 0,5 à 2,5 cm). S'il est indéniable que les lésions du cartilage de croissance jouent un rôle dans la génèse de l'inégalité des membres inférieurs, l'ostéotomie de varisation en est aussi responsable. Il faut d'emblée faire deux remarques : le raccourcissement est modéré et l'inégalité a tendance à diminuer avec l'âge. Sur ces 18 cas, le raccourcissement moyen des 9 malades qui ont moins de 4 ans de recul est de 1,2 cm (extrêmes variant de 0,5 à 2,5 cm). Avec plus de 4 ans de recul, les 9 autres malades ont un raccourcissement moyen inférieur à 1 cm (extrêmes variant de 0,5 à 2 cm).

Si l'ostéotomie de dérotation-varisation a un effet immédiat de raccourcissement, ce dernier au fil des ans *régresse complètement* (40 cas d'égalité) ou *partiellement* sous l'effet des poussées de croissance.
Dans 5 cas, on note l'existence d'un ALLONGEMENT (moyenne : 0,8 cm, extrêmes variant de 0,5 à 1 cm - dossiers n° 26,27,31,38,43).

► Dans l'ensemble, avec un recul moyen de 6,5 ans, on constate que les séquelles cliniques sont peu importantes et que lorsqu'elles existent, elles sont bien tolérées.

2° - Les séquelles radiologiques

En dehors des bons résultats obtenus, en prenant comme base d'appréciation la sphéricité et le centrage de la tête fémorale, il faut souligner qu'un certain nombre d'aléas évolutifs et de *séquelles non négligeables* sont susceptibles de grever plus ou moins lourdement le pronostic.

Divers facteurs préexistants au traitement et les interférences de l'ostéotomie fémorale peuvent expliquer et parfois faire prévoir les séquelles observées. Parmi ces facteurs, *deux apparaissent primordiaux*. Ce sont :

► *les lésions métaphysaires,*
► *l'insuffisance cotyloïdienne secondaire.*

SEQUELLES RADIOLOGIQUES	DOSSIERS		
	Nombre de cas	Séquelles ayant peu d'incidence sur le résultat	Séquelles graves (incidence sur le résultat)
Brièveté du col	12	N° 6, 7, 37, 49D, 52, 60	N° 17, 19, 35, 45D et G, 60
Elargissement métaphysaire résiduel isolé	3	N° 44, 54, 55G	-
Déséquilibre tête fémorale - grand trochanter	2	N° 14	N° 35
Coxa vara	9	N° 14, 37, 49D, 52	N° 17, 31, 35, 45D et G.
Insuffisance cotyloïdienne secondaire	7	N° 56, 57	N° 20, 36, 43, 54, 55G

Tabl. 16 : Tableau récapitulatif des séquelles radiologiques.

2.1 Les lésions métaphysaires et leurs conséquences

Quels que soient leur type et leur intensité, nous les avons constatées dans près de 85 % des cas. Elles sont la *signature des lésions du cartilage de croissance*. Une fois sur 4, elles sont intenses (présence de géodes) et leur mauvais pronostic a été souvent signalé (45,46,71). Elles exposent aux *troubles de croissance* au niveau du cartilage lésé et aux séquelles suivantes (tableau XVI page 438) :

- brièveté du col et élargissement métaphysaire résiduel,
- déséquilibre entre la tête fémorale et le grand trochanter,
- coxa vara résiduelle,
- inégalité de longueur des membres inférieurs.

a) *La brièveté du col*

Elle est reconnue par la plupart des auteurs (183,186) comme secondaire à la lésion du cartilage de croissance. Nous l'avons retrouvée 12 fois (15 %). N'existant pas initialement, cette brièveté est apparue secondairement, d'ailleurs volontiers associée à un élargissement métaphysaire.

b) *Le déséquilibre entre la tête fémorale et le grand trochanter*

Nous avons observé deux déséquilibres majeurs (n° 35 et 14). Si l'atteinte métaphysaire intervient dans sa genèse, une souffrance intense et prolongée de la tête fémorale peut expliquer son existence (observation n° 35), même en l'absence de lésions métaphysaires. Nous n'avons pas noté dans ces deux cas de signes cliniques en faveur d'une insuffisance du moyen fessier. L'abduction est normale.

a : *Déformation en Coxa vara par épiphysiodèse de la portion interne de la plaque conjugale épiphysaire.*

b : *Epiphysiodèse de la portion externe de la plaque conjugale épiphysaire. L'épiphyse se trouve placée en valgus. La valeur de l'angle d'inclinaison n'est pas réellement perturbée.*

Fig 6 a et b : Les 2 types de COXA VARA observés.

Si pour certains auteurs (138), l'ostéotomie de varisation semble majorer la fréquence de survenue de cette séquelle, nous n'avons jamais été tentés de réaliser secondairement une épiphysiodèse chirurgicale du grand trochanter.

c) *Coxa vara*

Nous relevons 9 cas de COXA VARA. Il nous paraît important de signaler que nous avons observé 51 fois (soit dans près de 70 % des cas) un *phénomène de revalgisation* à distance de l'ostéotomie. Parfois partielle, bien souvent complète et aboutissant rarement à une hyper-correction (n° 26), cette revalgisation progressive s'effectue le plus souvent lentement. Dans ces conditions, il nous paraît difficile d'attribuer le qualificatif de "résiduel" à un certain nombre de coxa vara, qui disposent d'un recul post-opératoire peu important (n° 49D et 52). Ailleurs, les lésions métaphysaires sont à l'évidence responsables d'une épiphysiodèse à l'origine d'une COXA VARA résiduelle qui peut revêtir deux aspects différents (figure 6 a et b page 440- observations n° 14,37, 45D et G). Dans trois cas (n° 17,31,35), la soudure prématurée du cartilage de croissance s'est produite à bas bruit, sans traduction métaphysaire.

d) *L'inégalité de longueur résiduelle des membres inférieurs*

Nous avons vu que cette inégalité (23 cas : 18 raccourcissements, 5 allongements) reste modérée car compensée par l'effet de redressement du col et la poussée de croissance qui suit l'ostéotomie. Toutefois, dans un certain nombre de cas (n° 14,40,45G,50,55G,58,59,60), il est indéniable que les lésions métaphysaires ont bloqué plus ou moins complètement la croissance normale du col fémoral.

2.2 L'insuffisance cotyloïdienne secondaire

Elle a été confirmée et mesurée par l'étude comparative de l'angle de WIBERG (VCE) sur les radiographies faites, lors de la mise en charge, puis lors de la dernière consultation.

CRAIG (191), puis MOSE (214) ont insisté sur le *rôle pronostic à longue échéance* du degré de couverture de la tête fémorale par le toit du cotyle.

► Nous avons observé (tableau XVI page 438) que :

a) L'insuffisance cotyloïdienne est une *possibilité évolutive qui survient progressivement*. Sa fréquence, dans notre série, est légèrement supérieure à 10 % (8 cas sur 68 : n° 19,20,36,43,54,55G, 56,57). Dans ces huit observations, l'angle de WIBERG est inférieur à 20°. Les résultats jugés en fonction de l'état de sphéricité de la tête fémorale et de la valeur des quotients sont :

. BONS (stade II) dans 2 cas (n° 56 et 57)
. MOYENS (stade III) dans 4 cas (n° 36,43,54,55G)
. MEDIOCRES (stade IV) dans 1 cas (n° 20).

b) Dans l'observation n° 54, l'insuffisance cotyloïdienne est apparue assez précocément (moins de deux ans après l'ostéotomie fémorale), aboutissant au débord externe (VCE = 12°) d'une COXA MAGNA.
Un geste complémentaire du type *ostéotomie innominée de SALTER* a été réalisé pour corriger le défaut de couverture externe. Malgré l'aplatissement de la tête fémorale (2 mm) et la qualité technique très moyenne de l'intervention, le résultat est considéré comme acceptable (stade III)- (voir ICONOGRAPHIE série II page 13).

c) Une deuxième indication (n° 19) d'ostéotomie de SALTER a été posée et le résultat commenté dans le paragraphe b page 426).

2.3 L'ostéochondrite disséquante

Le terme d'ostéochondrite disséquante doit être réservé aux pertes de substances de la surface articulaire de la tête fémorale, persistant après la guérison de la maladie de LEGG-CALVE-PERTHES,puisque de telles lésions surviennent souvent au début de la phase de reconstruction mais ne sont que transitoires.

GOSSLING (200) a insisté sur la nécessité de préciser cette relation évolutive en disant que *l'ostéochondrite disséquante est une séquelle permanente*. Elle traduit l'existence d'un *processus de nécrose avasculaire résiduel* et doit être considérée comme une *véritable complication* car persistant à l'âge adulte (216,222).

Découverte lors de la surveillance systématique des sujets traités pour une maladie de LEGG-CALVE-PERTHES, l'ostéochondrite disséquante apparaît relativement rare : MOSE en 1964 (115) en rapporte huit cas , EDGREN (46) en 1965,16 cas ; STILLMAN (222) en 1966 en fait une revue de la littérature et s'intéresse à 12 cas, puis KAMHI et Mac EWEN (205) en 1975, HALLEL (202) en 1976 et BROTHERTON (188) en 1977 rapportent respectivement 7, 3 et 2 cas. En 1979, KATZ et SIFFERT (209) retrouvent 9 cas sur 450 dossiers d'ostéochondrite juvénile.

► Dans notre série, nous en avons observé deux cas (observations n° 43 et 51- voir ICONOGRAPHIE série VIII page 81) : nos deux malades sont des graçons, respectivement âgés de 9 ans-et-demi et 7 ans-et-demi au moment du diagnostic. Les images radiologiques de séquestration nodulaire au sein d'une géode, évocatrices d'ostéochondrite disséquante, ont été individualisées pour l'un (n° 43) après la mise en charge (2 ans après l'ostéotomie) et pour l'autre (n° 51) pendant la phase de fragmentation. Quelques incertitudes subsistent donc quant au moment précis de survenue et de diagnostic de cette complication. KATZ (209) confirme ce fait.

Nous disposons pour ces deux enfants d'un recul de 2 ans et 10 mois (n° 43) et de 3 ans et 6 mois (n° 51). L'examen clinique de leurs hanches nous permet d'affirmer qu'il n'existe aucune symptômatologie douloureuse ou de blocage intermittent. KATZ (209) rapporte un cas d'enfant souffrant de dérangement "interne" temporaire de la hanche.

En fait, dans la grande majorité des cas, *la découverte et la surveillance d'une ostéochondrite disséquante reposent sur la radiographie* (216,209) :

- Il est nécessaire de disposer de radiographies de face et de profil de la hanche pour effectuer une analyse précise.

- En plus de leur *caractère persistant,* les lésions que nous avons observées présentent les *caractères suivants :*
  - c'est habituellement la portion centrale de l'épiphyse qui est atteinte.
  - la taille du séquestre est variable : de quelques millimètres (n° 43) à un peu plus de 1 centimètre (n° 51).
  - La forme du séquestre par ailleurs unique, est ovoïde et son aspect est homogène. KATZ décrit des séquestres ronds, uniques ou multiples, parfois "mités" ou fragmentés.

Cet aspect d'ostéochondrite persiste ainsi pendant plusieurs années et peut ultérieurement aboutir à la libération intra-articulaire du séquestre (216). KAMHI (205) et STILLMAN (222) rapportent d'ailleurs plusieurs expériences d'arthrotomie pour corps étrangers ostéo-cartilagineux.

► KATZ et SIFFERT (209) précisent plusieurs points dans la genèse de l'ostéochondrite disséquante :

- La zone de défect épiphysaire central destinée à former l'ostéochondrite disséquante est vide à cause d'une résorption osseuse complète de l'os nécrotique.

- Des travées osseuses apparaissent et s'apposent pour former un seul fragment, isolé du reste de l'épiphyse : le séquestre. Ce dernier se présente sous la forme d'un fragment ostéochondral formé d'os nécrotique non revascularisé.

► Dans l'ensemble, avec un recul moyen de 6 ans-et-demi, on constate que les séquelles cliniques sont peu importantes et que lorsqu'elles existent, elles sont bien tolérées.

La plupart des séquelles radiologiques sont la conséquence de phénomènes d'épiphysiodèse qui ne sont pas toujours prévisibles.

IV - LES INDICATIONS

A la lumière des résultats fournis par l'étude de ces 73 cas d'ostéotomie fémorale de dérotation-varisation pour maladie de LEGG-PERTHES-CALVE et compte tenu des opinions déjà émises par différents auteurs (176,178,138,51,129,191), nous pouvons préciser nos indications thérapeutiques.

▷ *Deux points importants nous paraissent d'emblée devoir être soulignés :*

- il n'y a pas de schéma thérapeutique indicatif prédéterminé,
- nos indications sont larges mais non exclusives.

▷ *Avant d'envisager tout traitement, deux règles doivent être appliquées systématiquement :*

- il faut dans tous les cas s'assurer du diagnostic.

Si un doute persiste quant à sa réalité, seule une surveillance doit être instaurée.

- Avant de poser une indication thérapeutique, il est fondamental de ne pas se presser (l'ostéochondrite juvénile n'est pas une urgence !) Il convient de faire hospitaliser l'enfant et d'analyser soigneusement les différents paramètres qui guideront le choix du thérapeute.

▷ En effet, c'est l'étude des différents facteurs de pronostic, dont nous venons de voir l'importance, qui permet de nuancer les indications. Nous retrouvons ces facteurs sous forme de *5 questions :*

1° - Quel est l'âge de l'enfant au moment du diagnostic ?

2° - Quel est le stade évolutif auquel est vue l'ostéochondrite :

- quel est en particulier le degré d'écrasement de la tête fémorale ?
- Existe-t-il des phénomènes de revascularisation ? Avec quelle vitesse et avec quelle ampleur ?

3° - Quel sont le volume et l'importance de la nécrose, autrement dit dans quel groupe de CATTERALL la hanche peut-elle être classée ?
Nous avons vu qu'il est souvent difficile d'apprécier l'étendue des lésions dès le premier examen.

4° - Existe-t-il une excentration ? Existe-t-il d'autres signes de gravité ?

5° - Enfin, la maladie est-elle unilatérale ou bilatérale d'emblée ?

▷*L'âge, le stade évolutif, les groupes de CATTERALL et l'existence ou non d'une excentration sont pour nous, comme pour de nombreux auteurs, des éléments essentiels.*

Cette attitude pratique et systématique nous a permis de bâtir un schéma indicatif qui ne doit cependant pas faire oublier que chaque enfant est un cas particulier qui mérite une attention spécifique :

1° - A TOUT AGE

Les ostéochondrites primitives de la hanche, qui se présentent sous une forme parcellaire, de volume apparemment très limité (groupe I de CATTERALL), sans signe de gravité et sans déformation du noyau épiphysaire, sont généralement *BENIGNES* et sans doute fréquentes.
De telles formes peuvent relever du *TRAITEMENT ORTHOPEDIQUE*, avec une simple mise en décharge ambulatoire, surtout si l'enfant a moins de 6 ans.

►L'important en fait est de *SURVEILLER* pendant quelques mois ces enfants de manière à s'assurer du caractère bénin de la forme clinique qu'ils présentent.

2° - L'ENFANT EST AGE DE MOINS DE 6 ANS

L'évolution spontanée de la maladie est habituellement *RAPIDE* et *FAVORABLE*, justifiant le *TRAITEMENT ORTHOPEDIQUE* dont plusieurs modalités peuvent être proposées :

- repos au lit simple ou appareil plâtré chez le petit enfant,
- traction continue au lit avec abduction ou décharge ambulatoire (pour laquelle nous avons opté), quelque soit l'âge de l'enfant.

La guérison obtenue est de bonne qualité et il n'y a pas à cet âge de problèmes scolaires.

▷ *L'OSTEOTOMIE FEMORALE* ne se justifie à cet âge qu'en présence de signes de gravité :

- évolution longue (plus de 6 mois)
- lésions extensives (groupes III ou IV de CATTERALL)
- excentration,
- densification du noyau.

3° - L'ENFANT EST AGE DE PLUS DE 6 ANS (en particulier entre 6 et 8 ans)

Ce sont en pratique les cas les plus fréquents. *Les ostéochondrites sont caractérisées à cet âge par :*

. une évolution longue,
. un retard important ou une absence de revascularisation spontanée,
. une atteinte fréquente du cartilage de croissance.

Hormis les rares formes parcellaires (groupe I de CATTERALL), sans déformation du noyau épiphysaire et sans excentration, qui peuvent être traitées orthopédiquement, nous pensons que *toutes les autres formes doivent bénéficier du TRAITEMENT CHIRURGICAL* par ostéotomie de recentrage. *L'indication est IMPERATIVE devant :*

- une déformation même minime du noyau céphalique,
- un signe de "plus haut risque" (45) :
  - en premier lieu l'excentration. Elle est à elle seule une indication formelle ;
  - mais aussi un signe de Gage, une réaction métaphysaire intense, des calcifications externes, une horizontalisation du cartilage de croissance.
- un groupe II ou III de CATTERALL.

Contrairement à certaines idées classiquement admises (51) concernant le pronostic des formes classées dans le groupe IV de CATTERALL, nous ne pensons pas que la chirurgie de recentrage puisse être dans ces cas qualifiée "d'inutile". Nos résultats dans ces formes sont là pour en témoigner.

Si nous partageons l'avis de RIGAULT (226,178-voir figure 13 page 322) sur la date idéale de l'intervention (début du stade de fragmentation), nous nous en éloignons dans la pratique : en effet, il nous a paru inutile d'attendre le stade de fragmentation pour intervenir chez un malade vu au stade de densification, compte tenu de la durée imprévisible et en tout cas longue de ce dernier.

Dans le même ordre d'idée, si le malade est vu au stade de revascularisation, il est inutile de temporiser : si cette phase est parfois spontanément rapide, il faut se souvenir que la plupart du temps, elle est lente et incomplète.

Enfin, le stade de réparation ne représente pas une contre-indication à la chirurgie de recentrage. Les possibilités de remodelage de l'épiphyse, bien que diminuées, ne sont ici pas négligeables.

4° - LES FORMES BILATERALES

La bilatéralité représente, lorsqu'elle est simultanée, un facteur de risque supplémentaire et nous conduit à adopter une *attitude résolument plus interventionniste* que devant une forme unilatérale.

Les seules indications du traitement orthopédique sont celles qui s'appliquent aux formes très localisées, sans signe de gravité, frappant les enfants de moins de 6 ans.

► Une fois l'ostéotomie fémorale réalisée, une surveillance régulière est programmée. Celle-ci doit permettre de décider de la date de mise en charge. Rappelons que la décharge doit être poursuivie tant qu'il existe au sein du noyau céphalique des zones densifiées.

▷*Les ostéotomies pelviennes ne doivent rester, dans notre esprit, que des gestes complémentaires secondaires à l'ostéotomie fémorale.*

▷*La persistance d'une excentration ou d'une mauvaise couverture de la tête fémorale impose, selon le cas, une ostéotomie de SALTER ou de CHIARI.*

SCHEMA DES INDICATIONS THERAPEUTIQUES

1 Avant 6 ans

Traitement orthopedique le plus souvent

Osteotomie femorale si :

- Lésions extensives (groupes III ou IV de CATTERALL)
- Excentration

2 Apres 6 ans

Osteotomie femorale imperative devant :

- Une déformation, même minime du noyau céphalique
- Une excentration
- Un groupe II, III ou IV de CATTERALL

3 Chirurgie pelvienne type Salter ou Chiari

_ C'est un geste complémentaire :

. SALTER devant un défaut de couverture de la tête fémorale par le toit du cotyle

. CHIARI devant une excentration résiduelle

ICONOGRAPHIE

CETTE ICONOGRAPHIE COMPREND VIII SERIES

SERIE I : Cas n°21
pages 3 à 11

SERIE II : cas n°54
pages 13 à 21

SERIE III : cas n°44
pages 23 à 31

SERIE IV : cas n°6
pages 33 à 39

SERIE V : cas n°35
pages 41 à 47

SERIE VI : cas n°11
pages 49 à 57

SERIE VII : cas n°34, 29, 33, 37, 14
pages 59 à 80

SERIE VIII : cas n°51
pages 81 à 88

Série I

VOV... Rémy 6 ans 1/2

observation N° 21 (C 3387)

Ostéochondrite de la hanche droite (forme grave)
Recul 10 ans

1

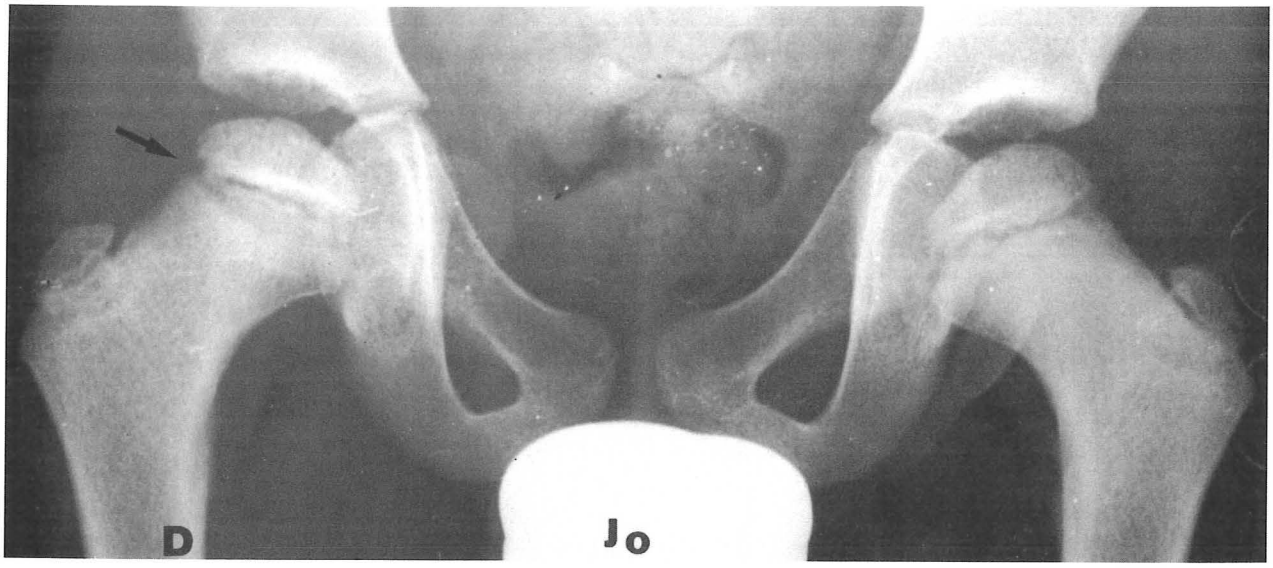

2

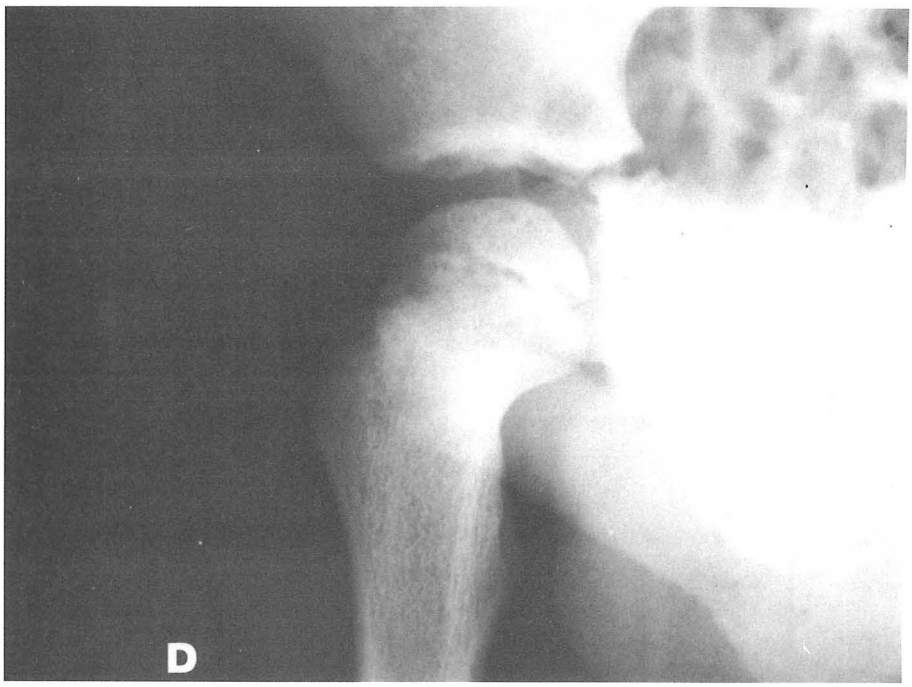

1 et 2 : Radiographies initiales = 9/1969

- *Boîterie et douleurs de la hanche droite depuis 1 mois*
- *Stade Ib - Excentration 2 mm - Signe de Gage ++ (⟶)*
  (forme grave)

3

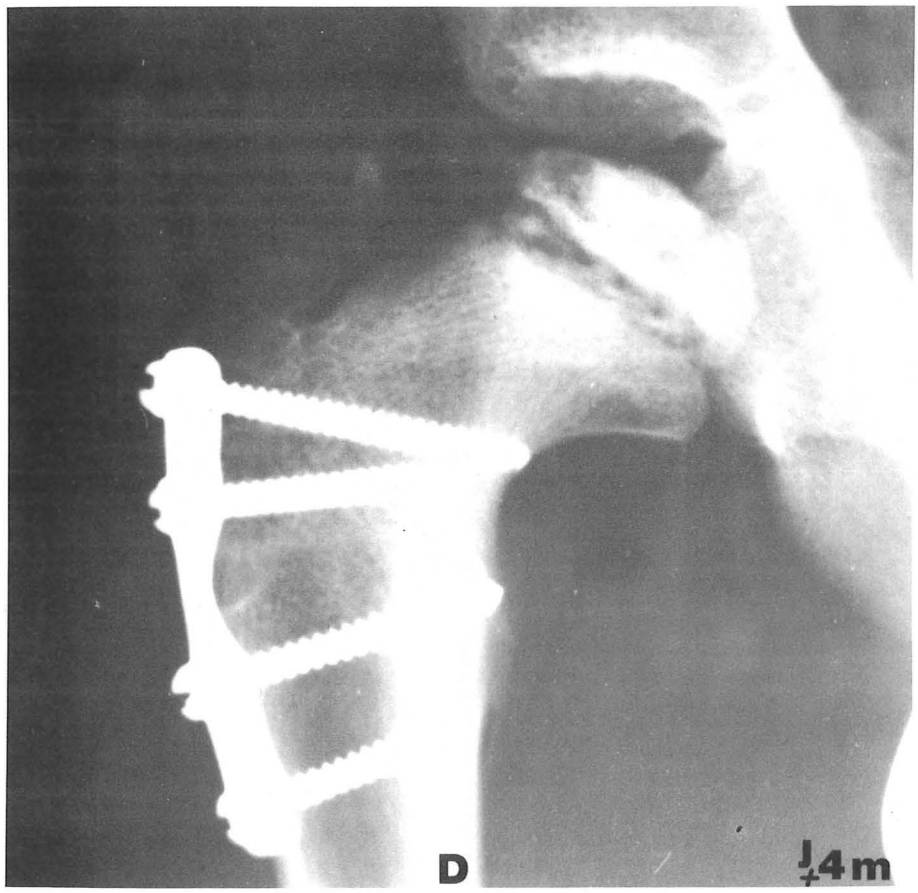

4

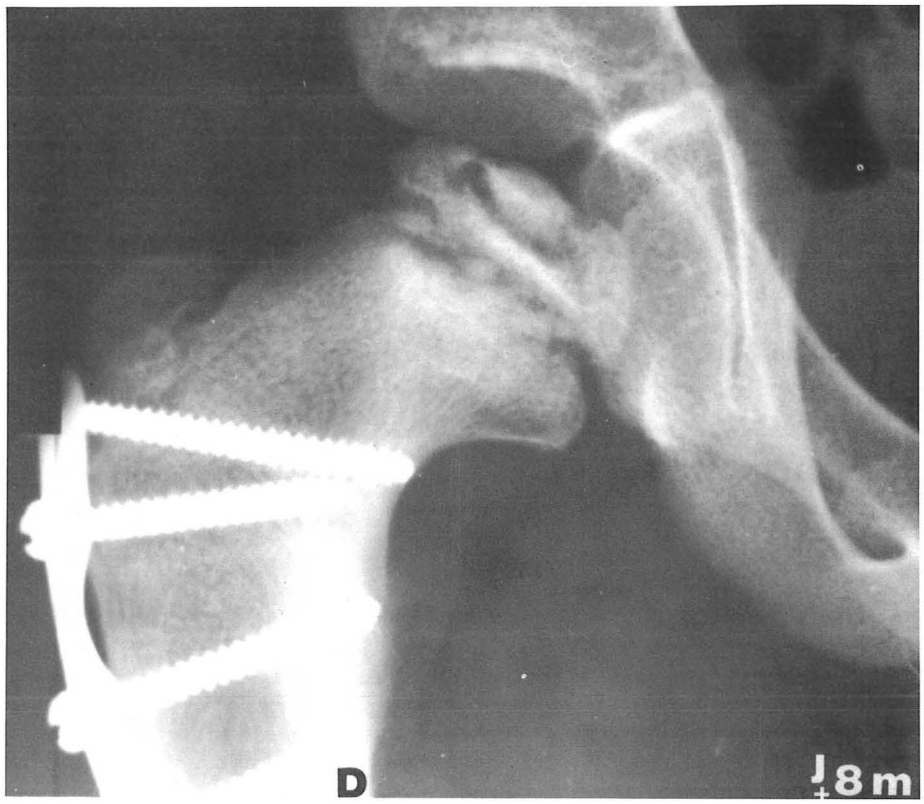

INTERVENTION le 9/1969

3 : *J + 120 jours. Début de la phase de revascularisation. Notez l'élargissement de la plaque conjugale épiphysaire.*

4 : *J + 240 jours. Ostéolyse progressive du segment nécrosé (revascularisation) avec reconstruction de la partie supérieure du noyau.*

5

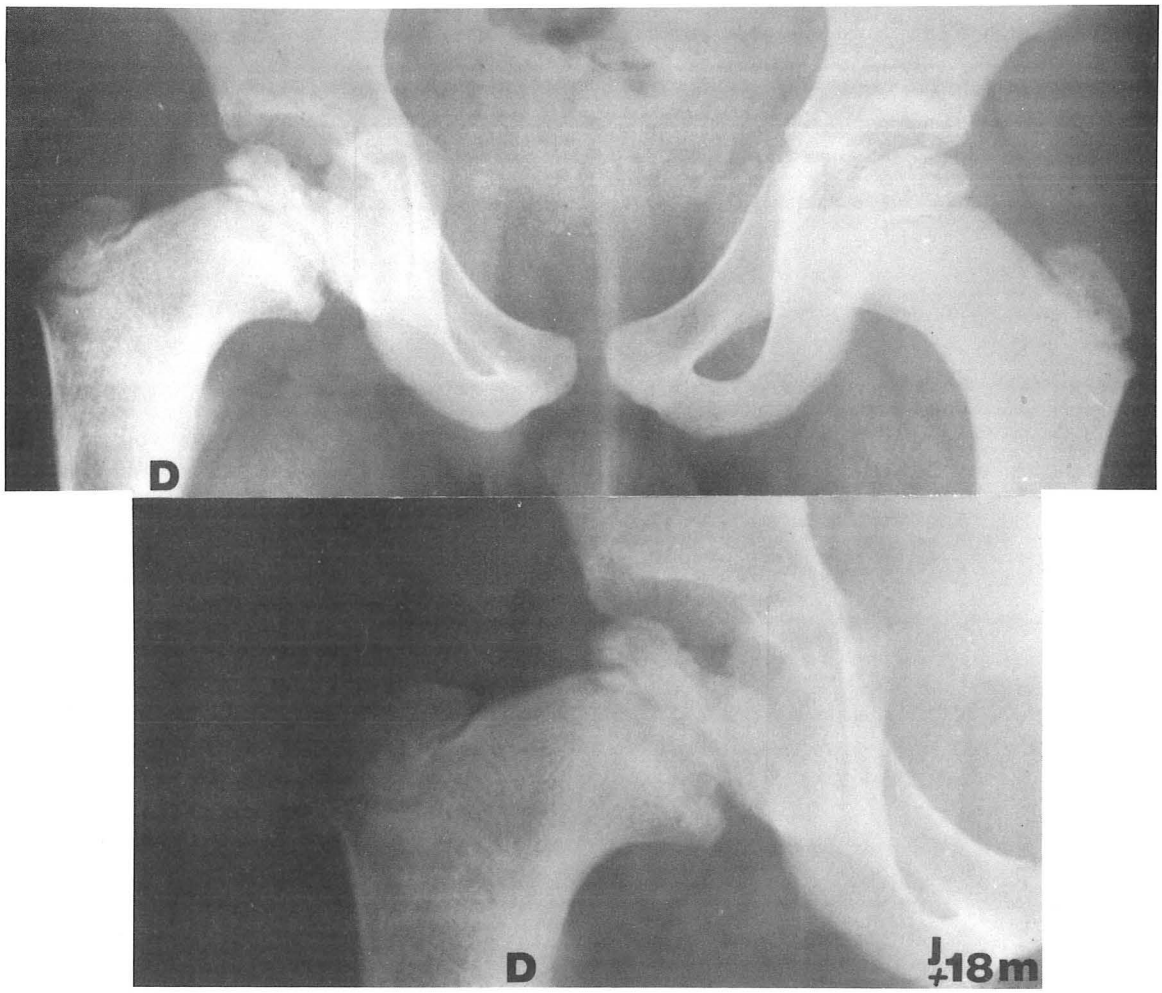

6

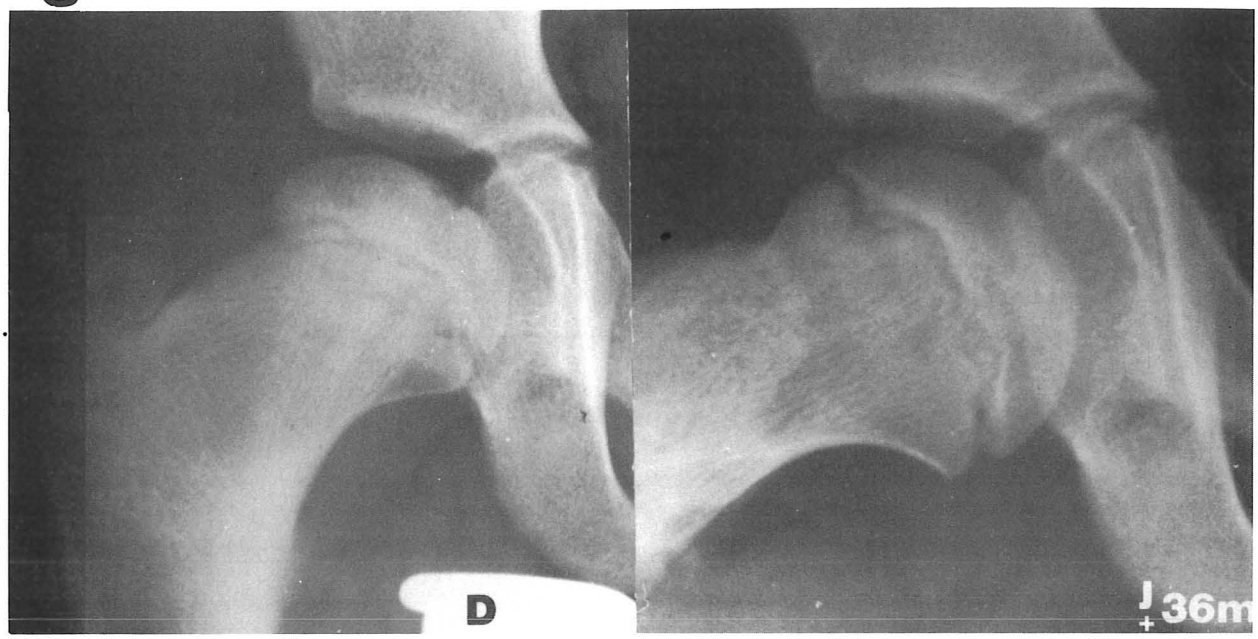

5 : J + 18 m. MISE EN CHARGE - Décharge totale 18 m.
- Reconstruction du noyau céphalique
- Mur externe solide et volumineux

6 : J + 36 m.
-Reconstruction quasi complète du noyau céphalique.

7

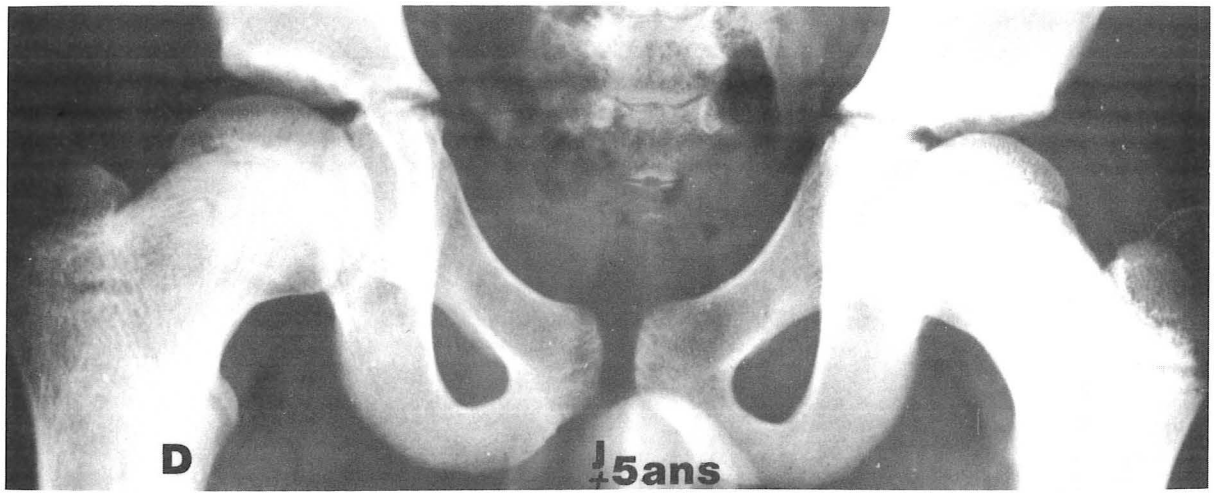

8

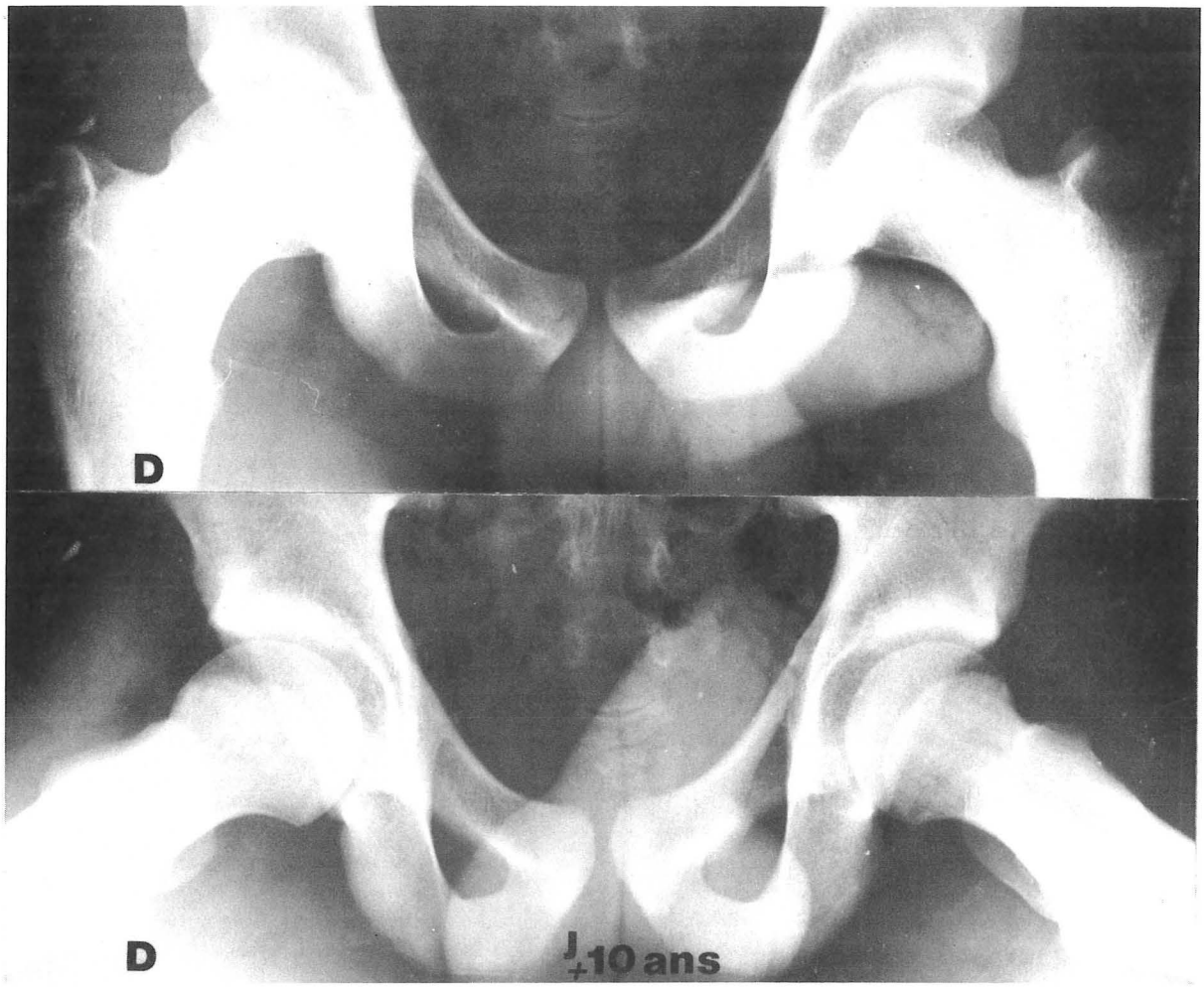

7 : J + 5 ans - Coxa Magna

8 : Résultat avec un recul de 10 ans
- Fonction normale
- Tête sphérique - quotients normaux

- VCE à droite = 32° (38° à G)

RESULTAT EXCELLENT

Aucune anomalie fonctionnelle.
La tête fémorale est sphérique ; bien couverte.

Série II

STU ... Andrew 3 ans 1/2

observation N° 54 (E 9939)

Ostéochondrite de la hanche gauche

Recul 3 ans

1

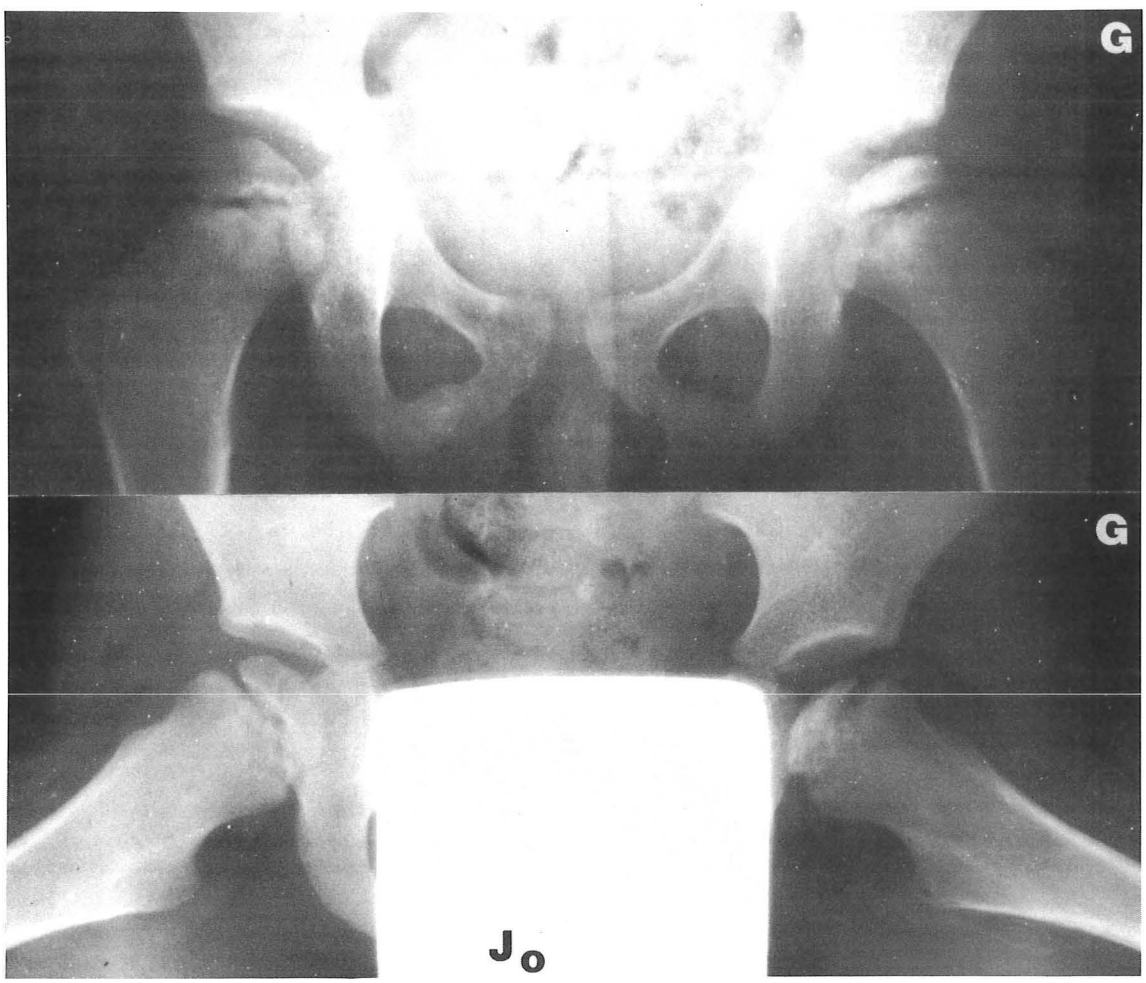

2

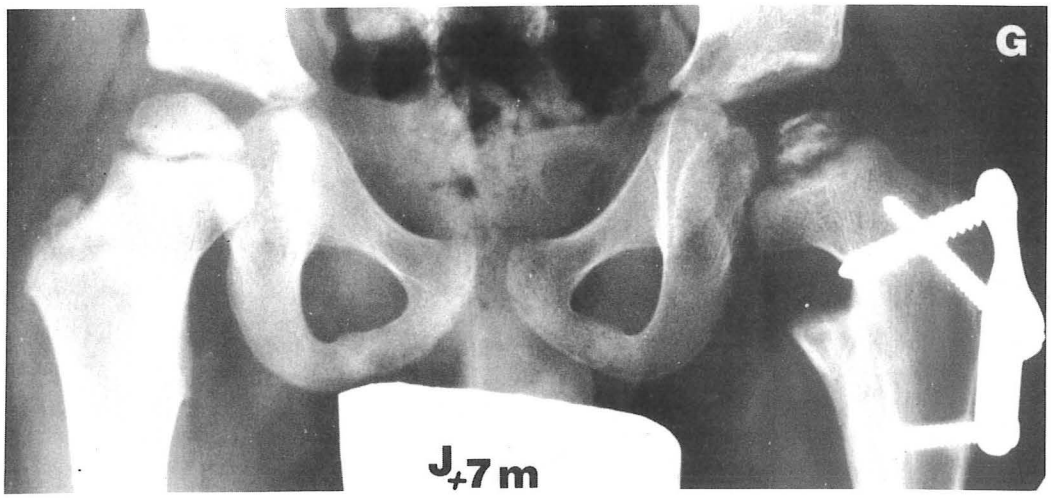

1 : *Radiographies initiales 3/1977*
- *Boîterie depuis 2 mois - hanche gauche enraidie*
- *Stade Ic ; 2 mm d'excentration*

2 : *INTERVENTION : 3/1977*
- *Radiographie à J + 210 jours - Fragmentation (revascularisation) du noyau céphalique. La phase de reconstruction n'a pas encore débuté.*

3

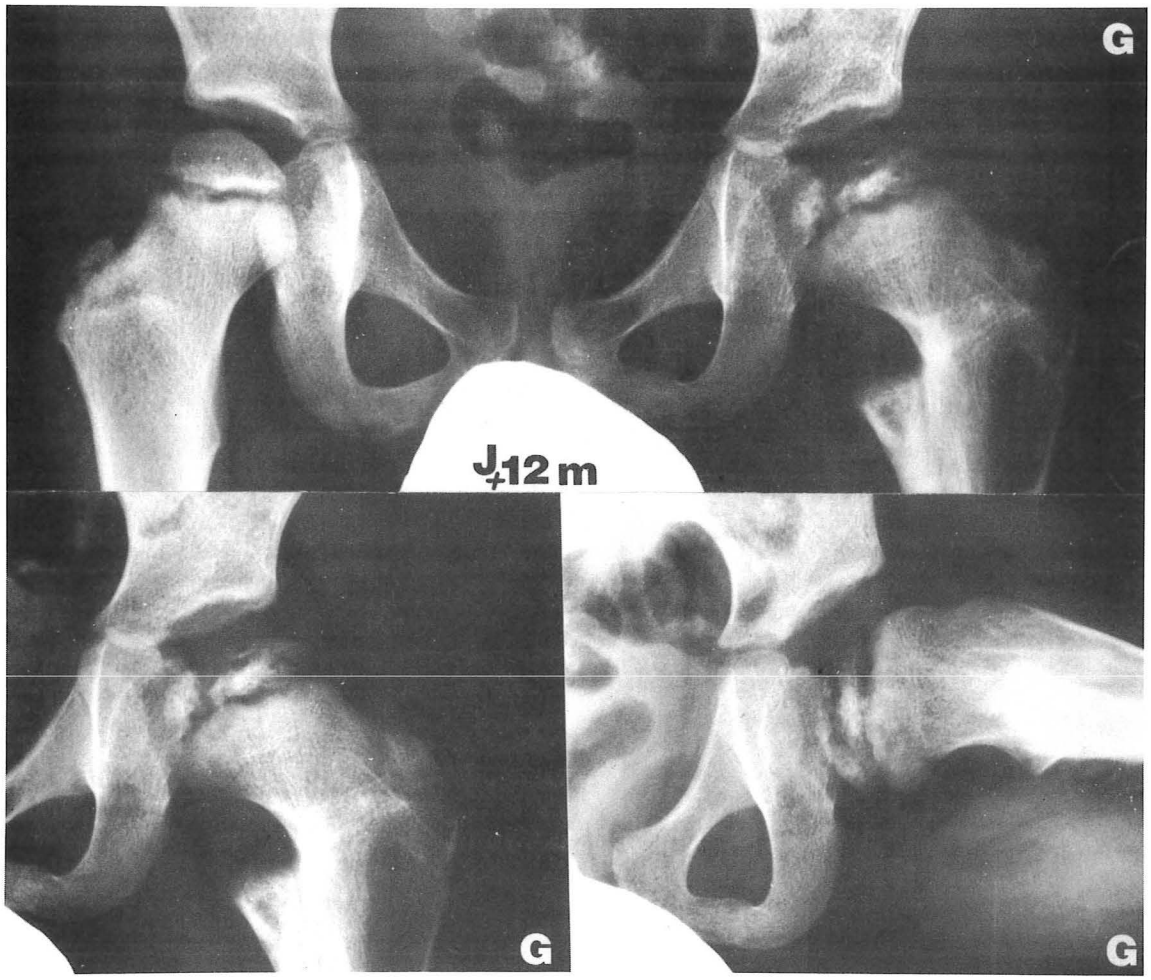

4

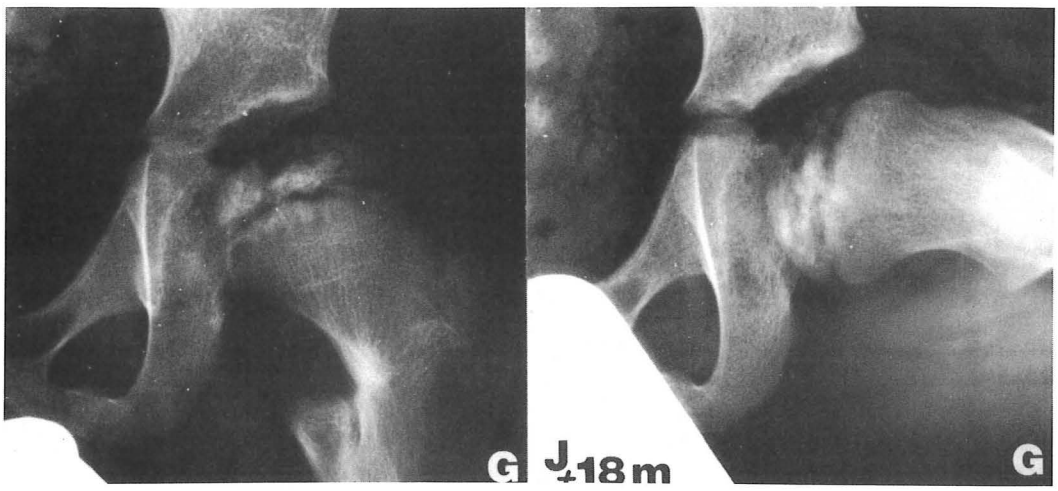

3 : <u>J + 12 mois</u> : Un "mur" postéro-externe de reconstruction s'organise avec présence d'un liseré supéro-interne qui annonce une tête de morphologie régulière mais aplatie.

4 : <u>J + 18 mois</u> : <u>MISE EN CHARGE</u>
- La tête fémorale s'est en grande partie reconstruite mais reste aplatie.

5

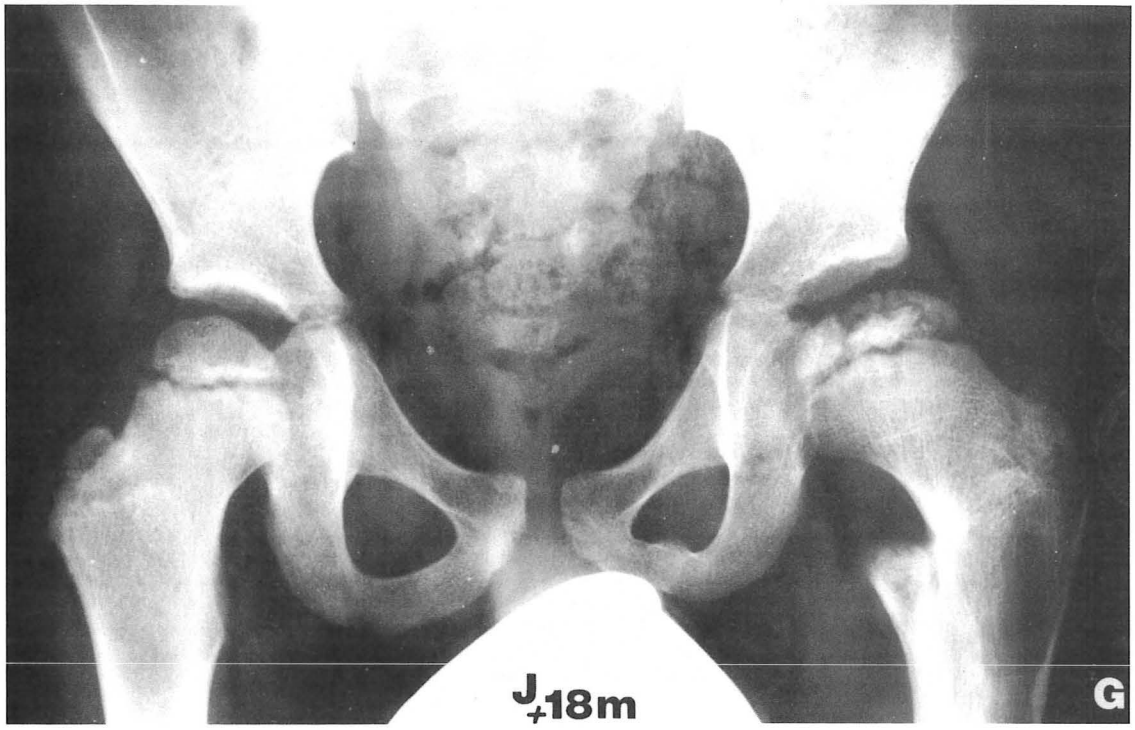

6

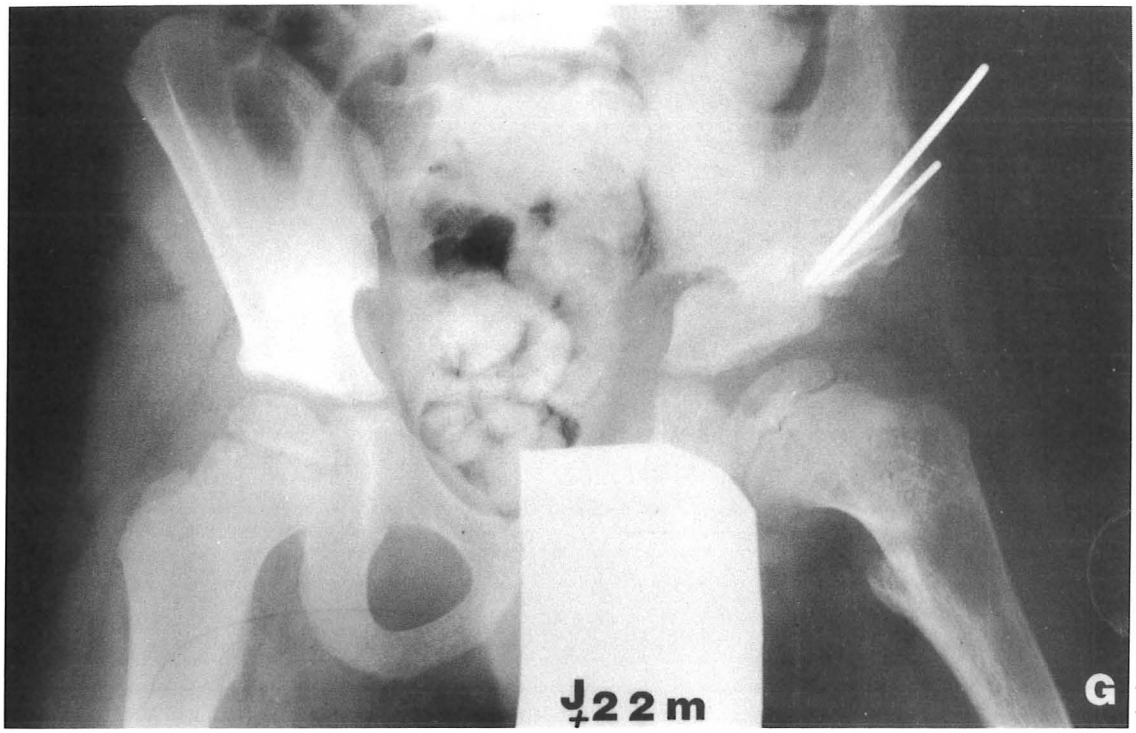

5 : J + 18 mois
- Il existe un important défaut de couverture externe de la tête fémorale. L'angle de Wiberg est de 10° - Coxa Magna
INDICATION D'OSTEOTOMIE PELVIENNE DE SALTER

6 : INTERVENTION le 22/11/78 (J + 20 mois) - Décharge 45 jours
- J + 22 mois : nouvelle mise en charge
- J + 24 mois : la tête est presque sphérique. Début de remodelage cotyloïdien

7

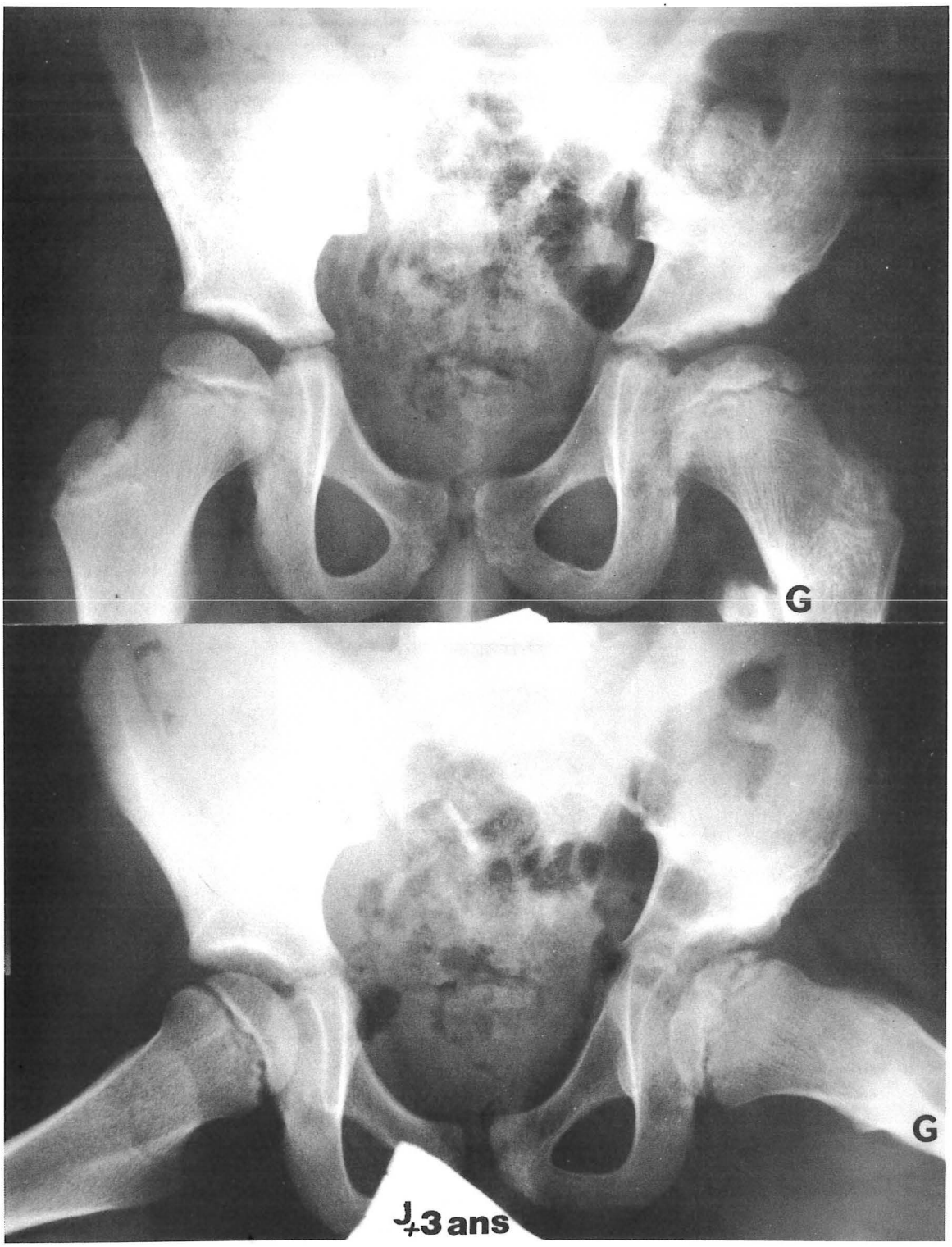

7 : <u>Résultat avec un recul de 3 ans et 3 mois</u>
- Tête aplatie 2 mm - raccourcissement du MIG : 1,5 cm - Fonction normale
- mais : quotients normaux

<u>RESULTAT MOYEN</u>
La couverture de la tête est insuffisante. Le résultat de l'ostéotomie de SALTER est médiocre (défaut technique).

Série III

BRO... Frédéric 6 ans

observation N° 44 (E 3595)

Ostéochondrite de la hanche gauche (forme grave)
Recul 5 ans

1

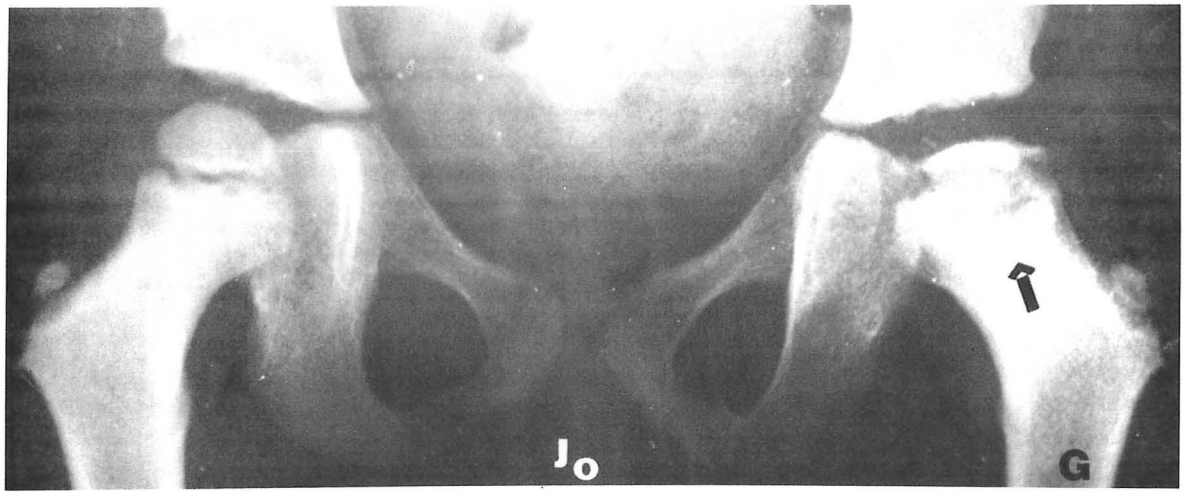

2

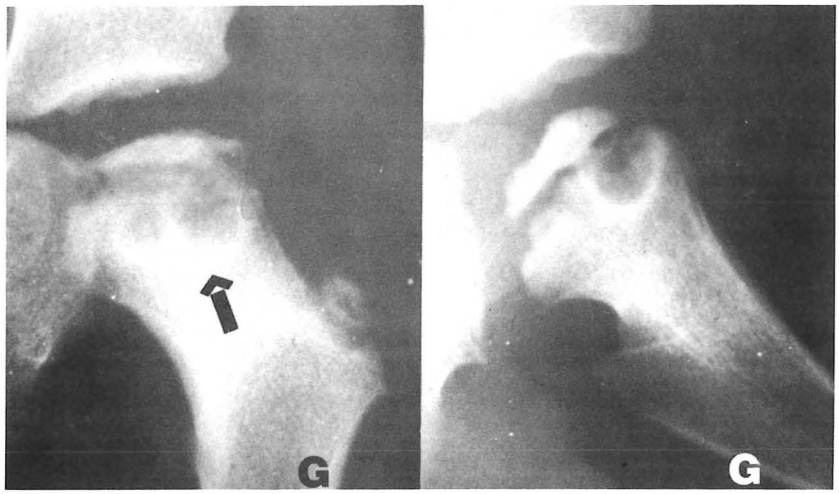

3

1 et 2 : Radiographies initiales = 3/1975
- Boiterie depuis 10 mois - Ecrasement complet de la tête fémorale gauche
- Stade Ic - Forme grave : Excentration 5 mm, horizontalisation du cartilage de croissance, volumineuses géodes métaphysaires (⟶)

3 : INTERVENTION le 3/1975 - Radiographie à J + 45 jours

4

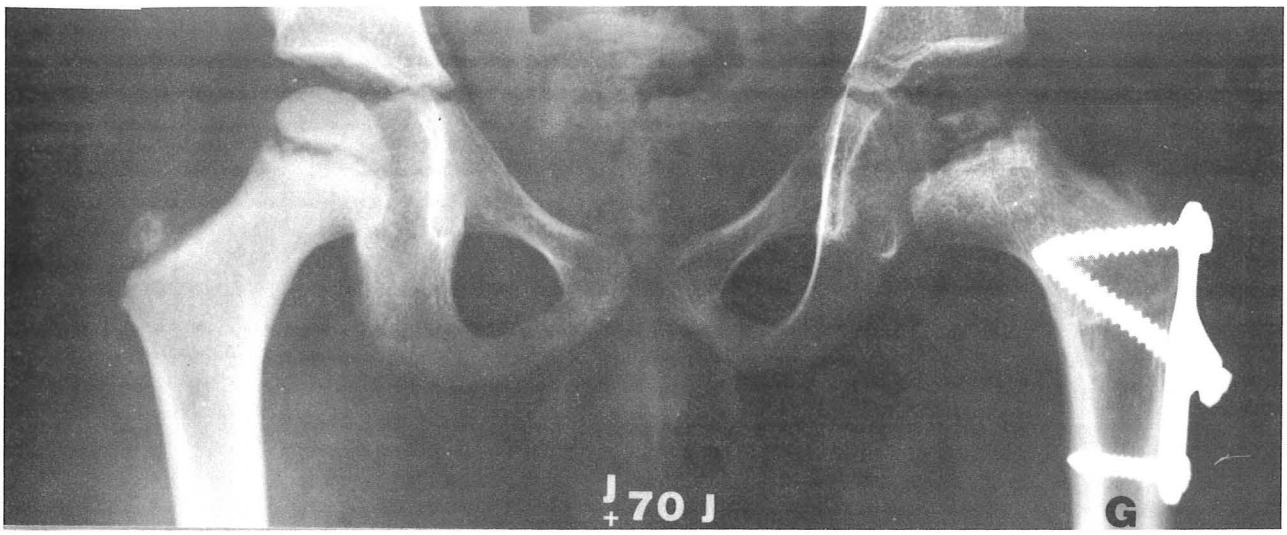

5

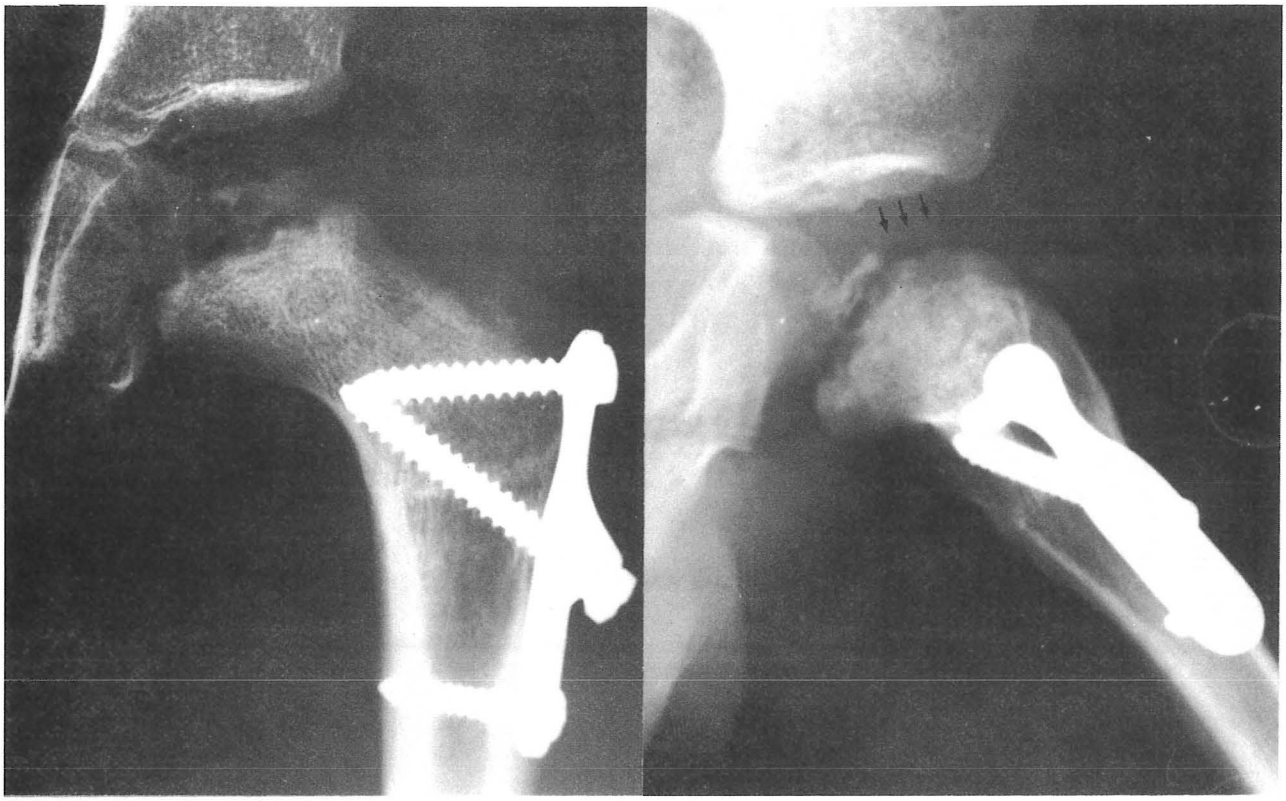

4 et 5 : J + 70 jours

- Ostéotomie consolidée. Fragmentation complète (revascularisation)
- Apparition du liseré de reconstruction(→ →)

Tête fémorale bien couverte.

6

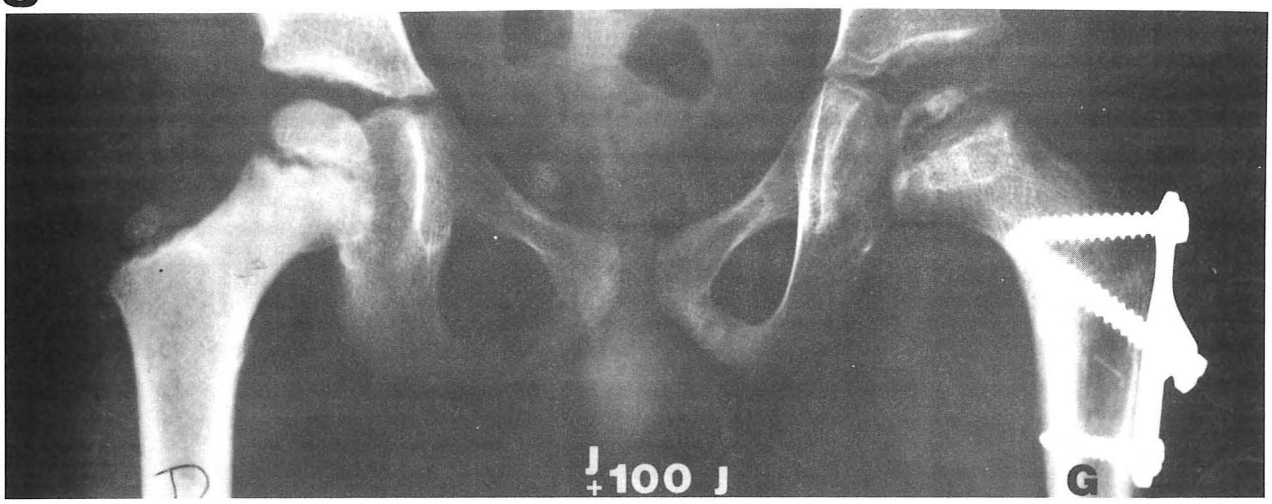

7

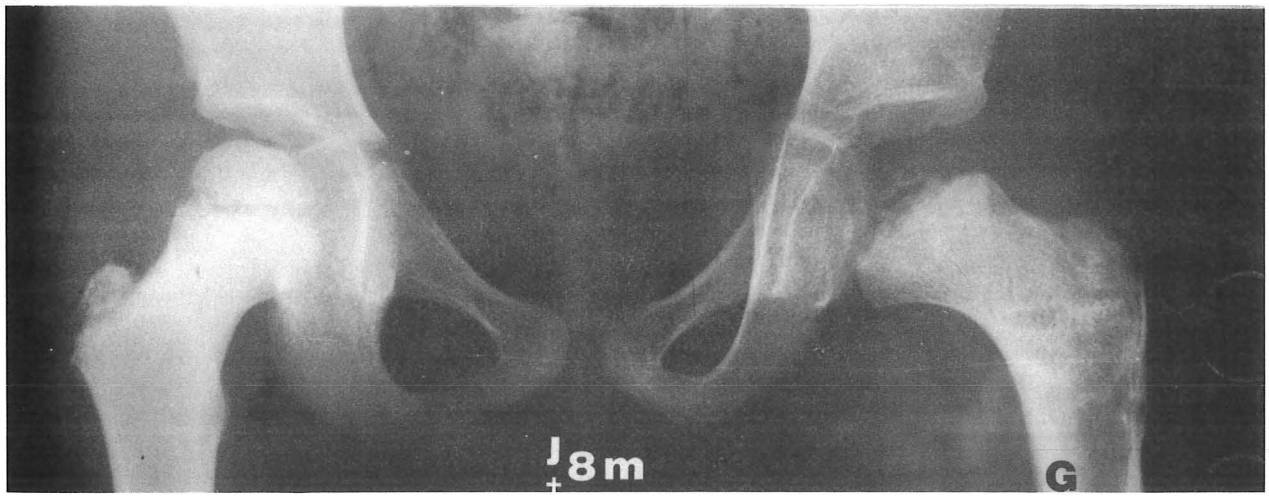

8

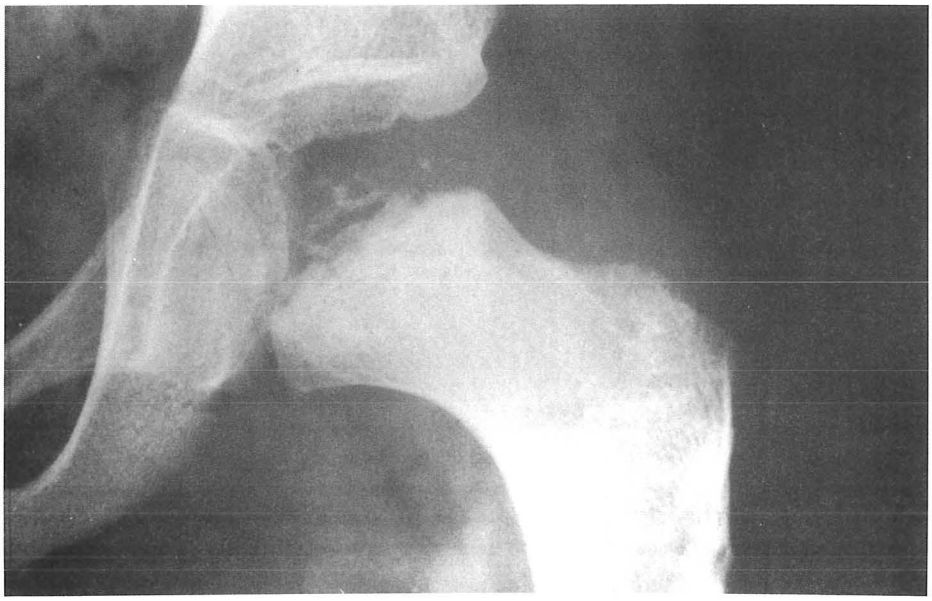

6 : J + 100 jours
- Stade de fragmentation (revascularisation). Il persiste une zone céphalique densifiée

7 et 8 : J + 8 mois : Ablation du matériel d'ostéosynthèse
- Ostéolyse complète du noyau céphalique - Début du remodelage cartilagineux.

9

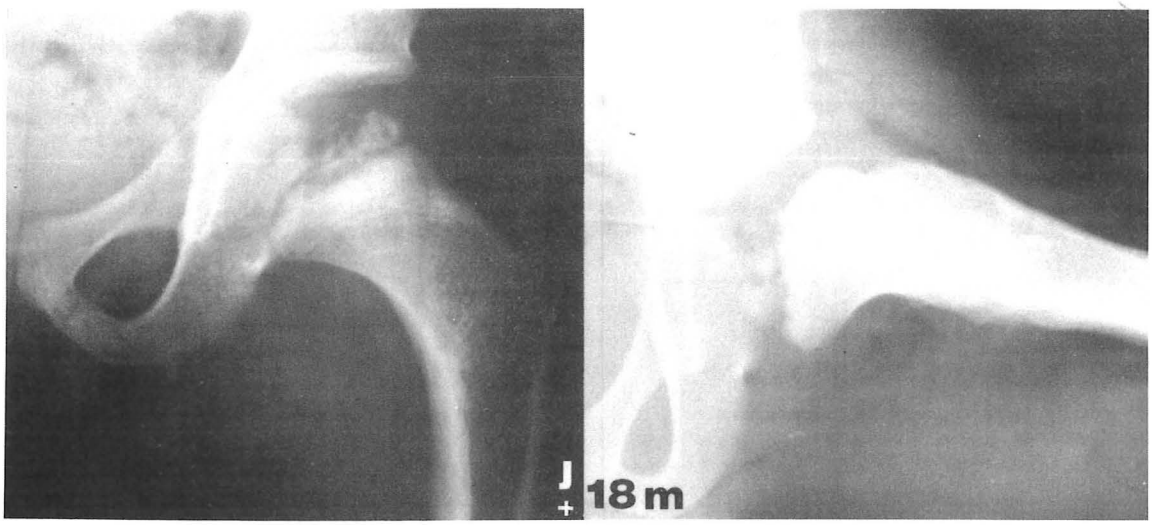

10

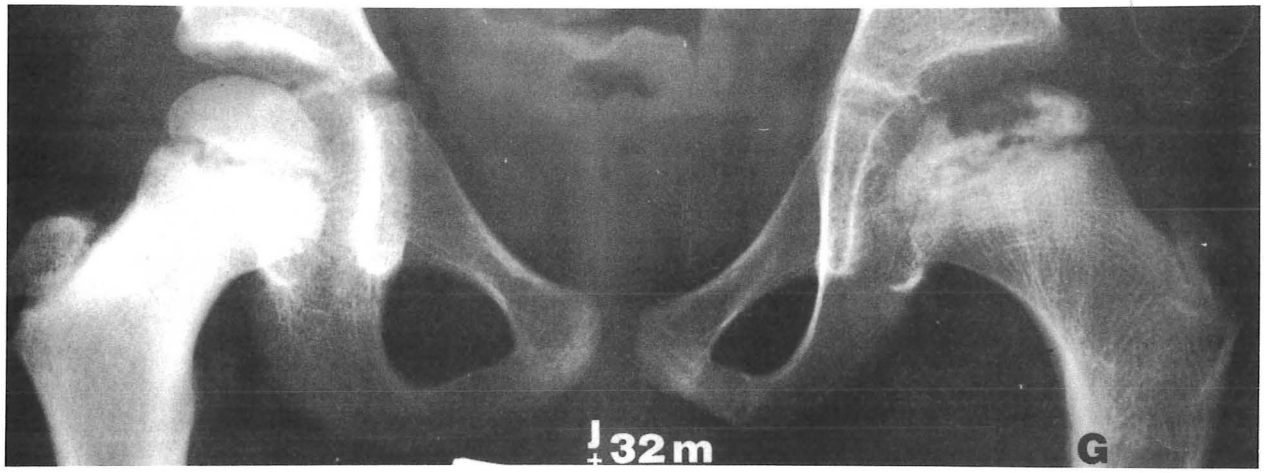

11

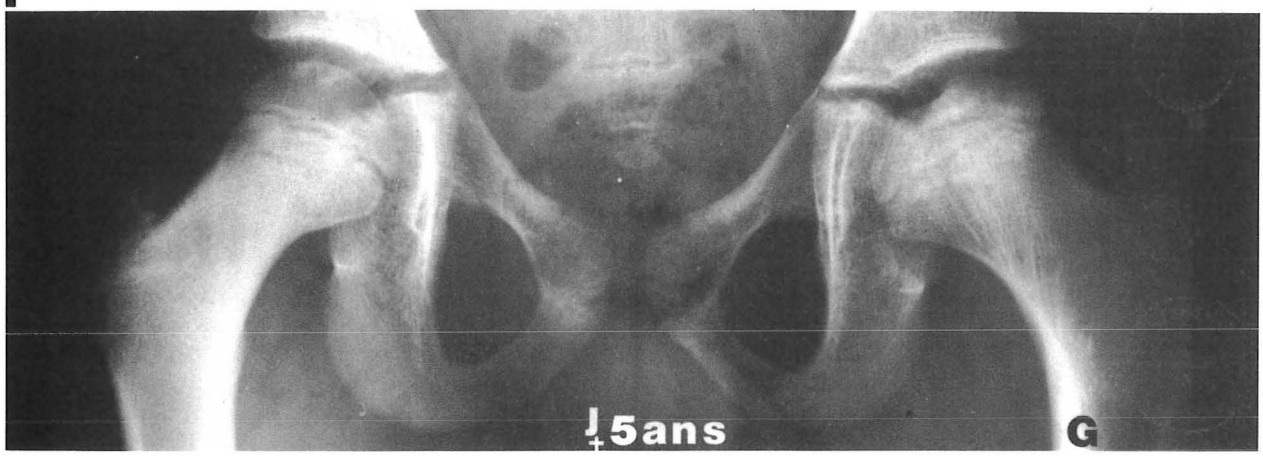

9 : J + 18 mois
- Reconstruction de la tête fémorale. Groupe CATTERALLIV.

10 : J + 32 mois : MISE EN CHARGE (décharge totale 32 mois)
- Reconstruction suffisante - "Mur" externe épais et solide - Cotyle un peu plat - tête aplatie 1 mm.

11 : Résultat avec un recul de 5 ans
- Reconstruction presque achevée - tête bien couverte, mais aplatie 2 mm (un peu Magna)
- Fonction normale

RESULTAT MOYEN

La durée de la décharge a été insuffisante.

Série IV

ROV ... Marc 10 ans 1/2

observation N° 6 (C 1955)

Ostéochondrite de la hanche gauche (forme grave)
Recul 15 ans

1

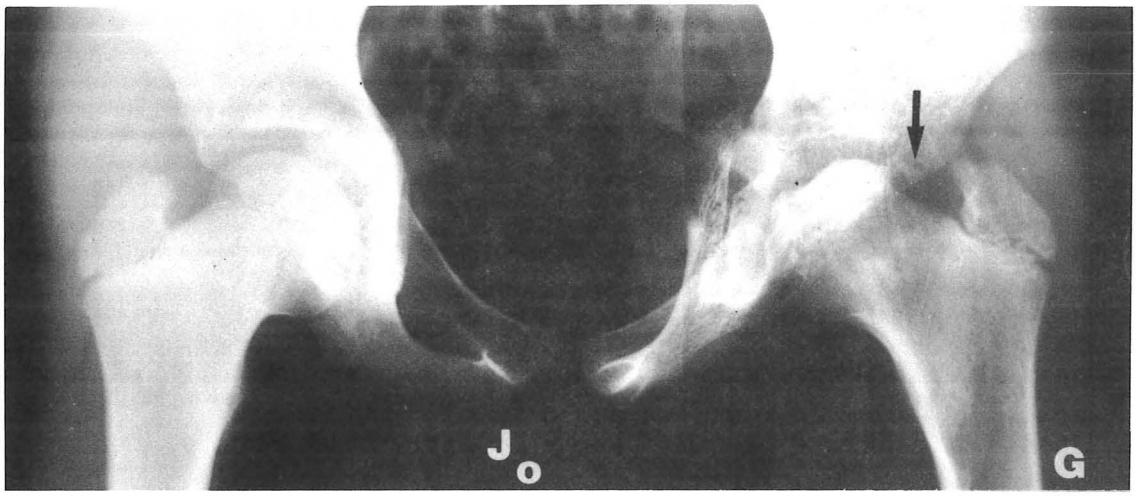

2

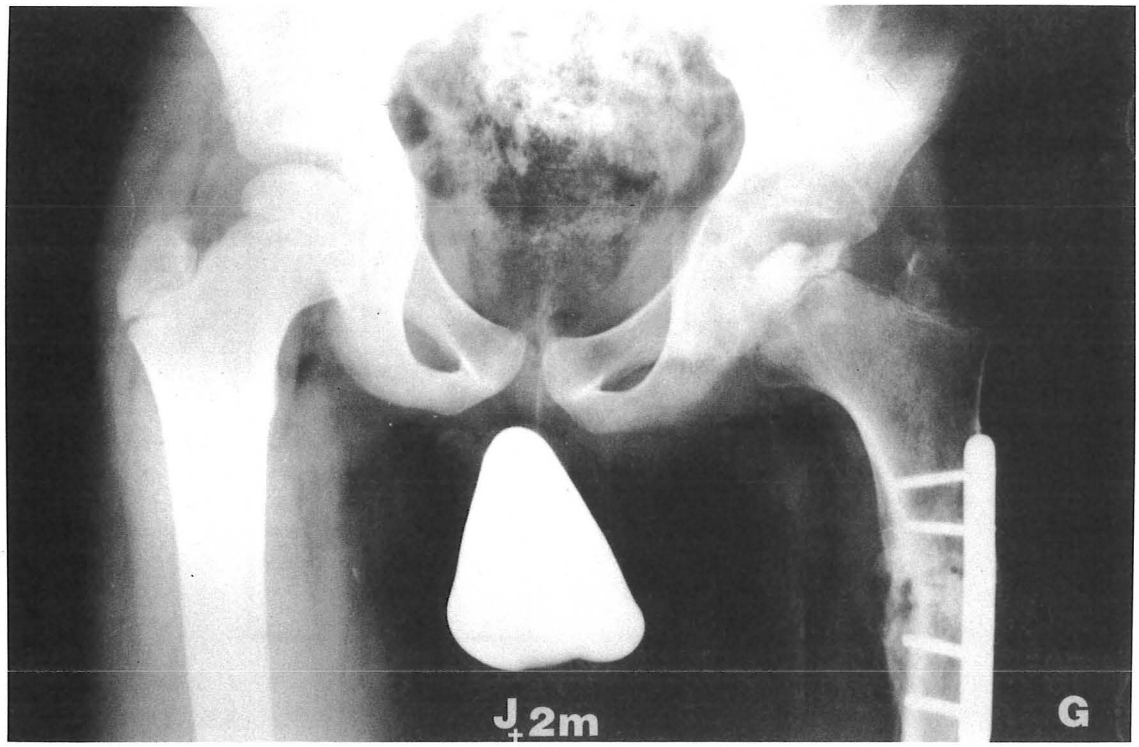

1 : *Radiographie initiale : 5/1965*
- *Gonalgies gauche depuis 9 mois, hanche enraidie*
- *Stade Ic ; Excentration 6 mm - calcifications externes (→) (forme grave)*

2 : *INTERVENTION : 5/1965*
- *Ostéotomie sous-trochantérienne gauche*
- *Radiographie à J + 2 mois : début du stade de fragmentation. Le cotyle s'écule mais la tête fémorale reste bien couverte.*

3

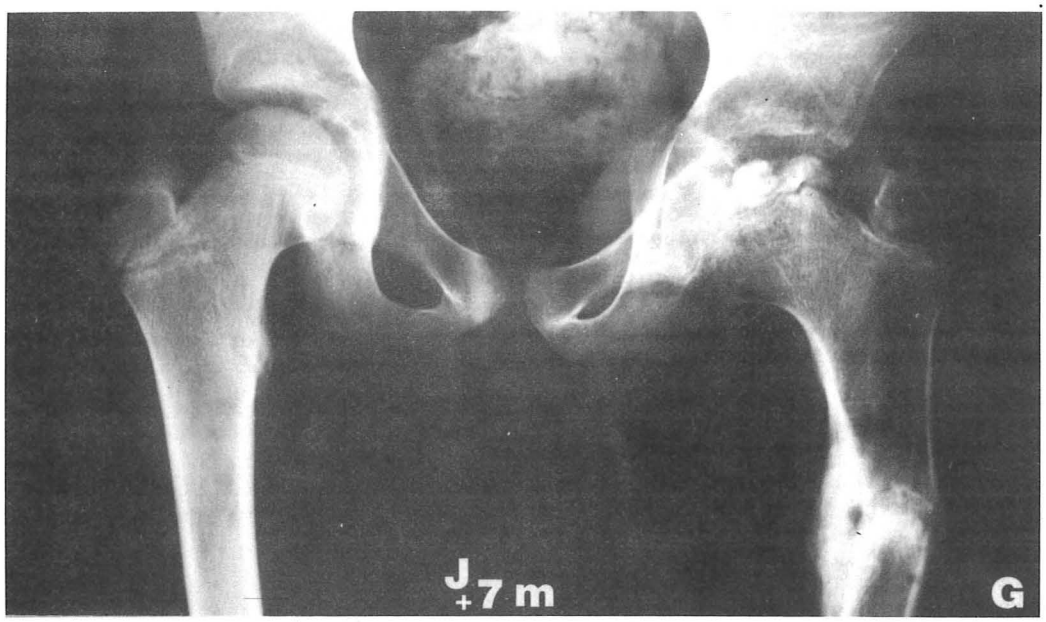

4

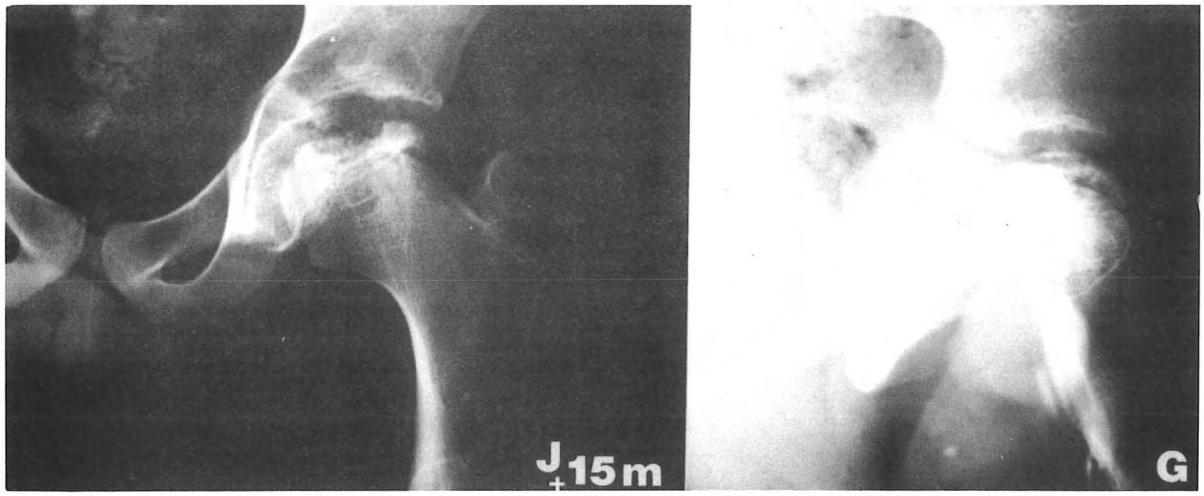

5

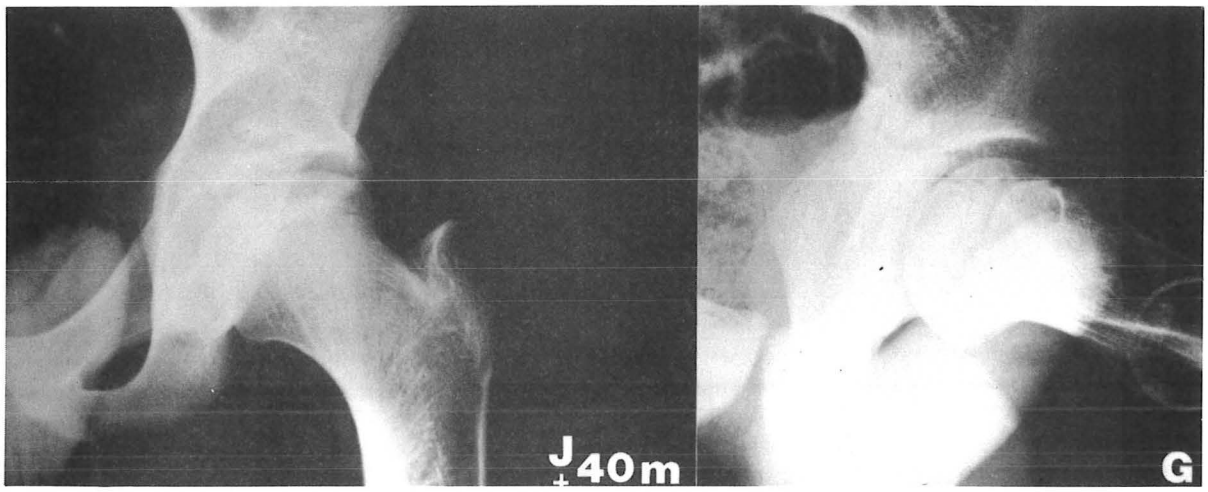

3 : J + 7 mois : Stade de fragmentation - Groupe CATTERALLII fort

4 : J + 15 mois : début de la reconstruction

5 : J + 40 mois : MISE EN CHARGE à J + 29 mois
Reconstruction de la tête fémorale qui reste irrégulière (5 mm)

6

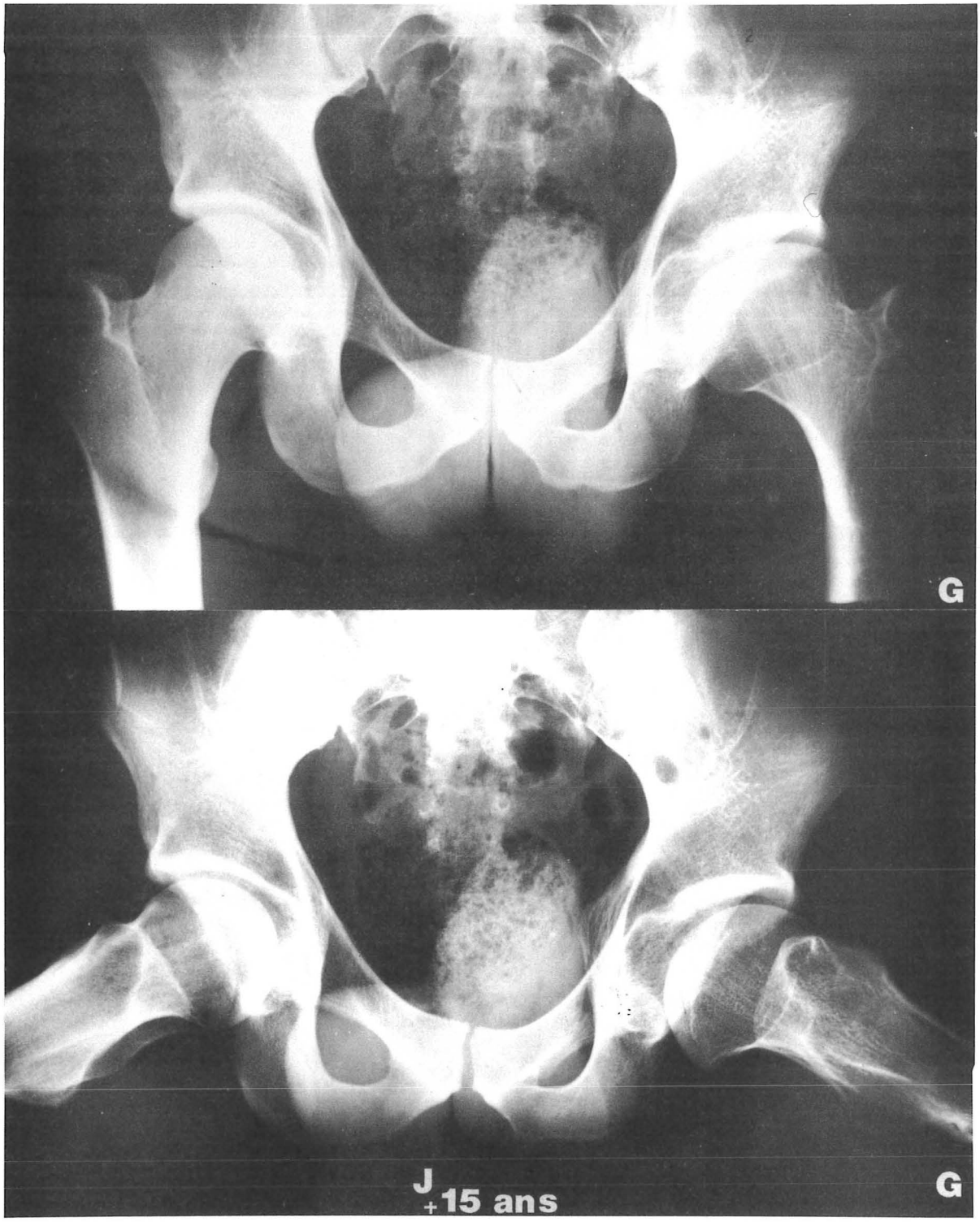

6 : <u>Résultat avec un recul de 15 ans</u>
- fonction:rotations diminuées - Douleurs épisodiques
- coxa magna, légèrement plana et irrégulière (4mm)
- angle de Wiberg : 25°

<u>RESULTAT MEDIOCRE</u>

Le cotyle est éculé, la tête fémorale est irrégulière et aplatie mais la congruence semble satisfaisante.

SERIE V

MIS... Yves 6 ans

observation N° 35 (D6933)

OSTEOCHONDRITE DE LA HANCHE GAUCHE

recul 7 ans

1

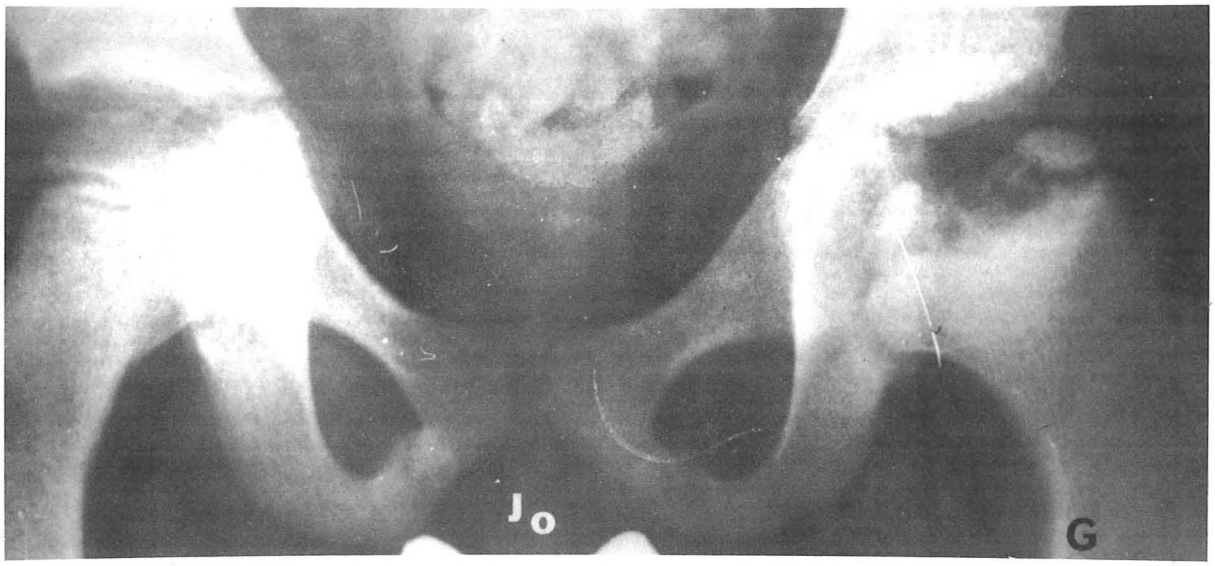

2

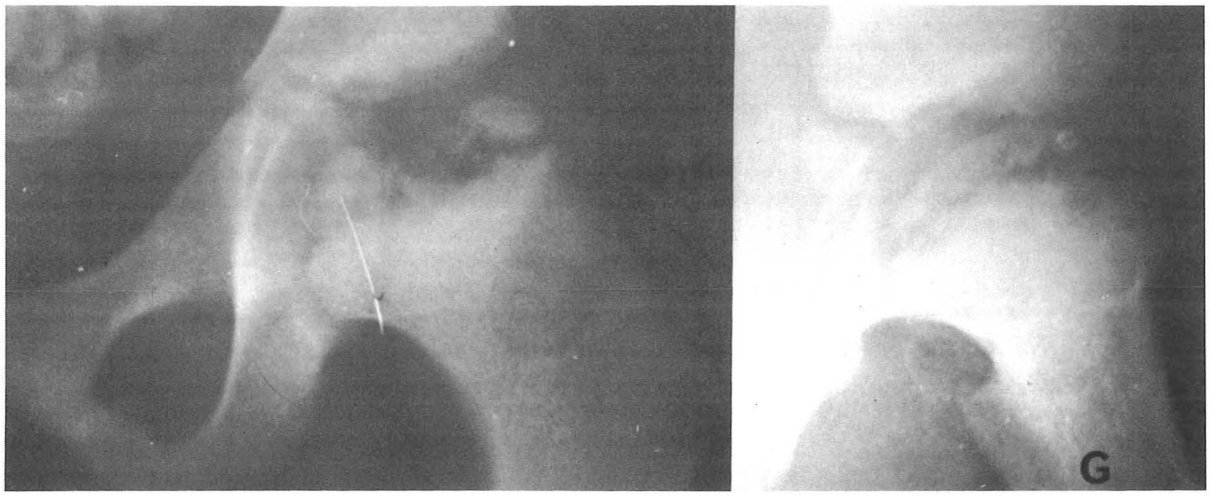

3

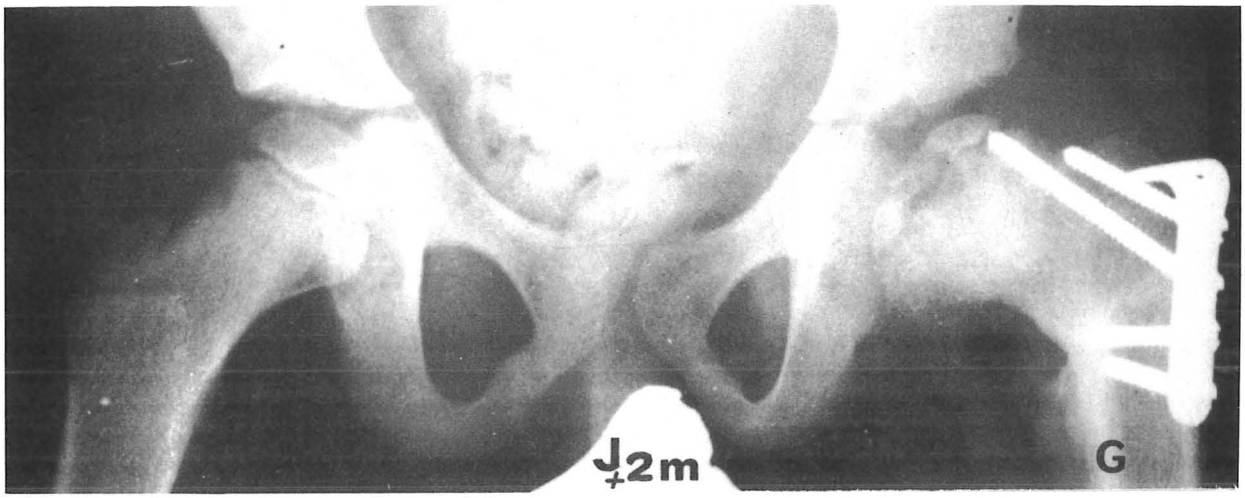

1 et 2 : Radiographies initiales : 3/1972
- Boiterie depuis 2 mois
- Stade III - Excentration 2 mm - Cotyle éculé

3 : INTERVENTION : 3/1972 - Groupe CATTERALL II
Radiographie à J + 2 mois.

4

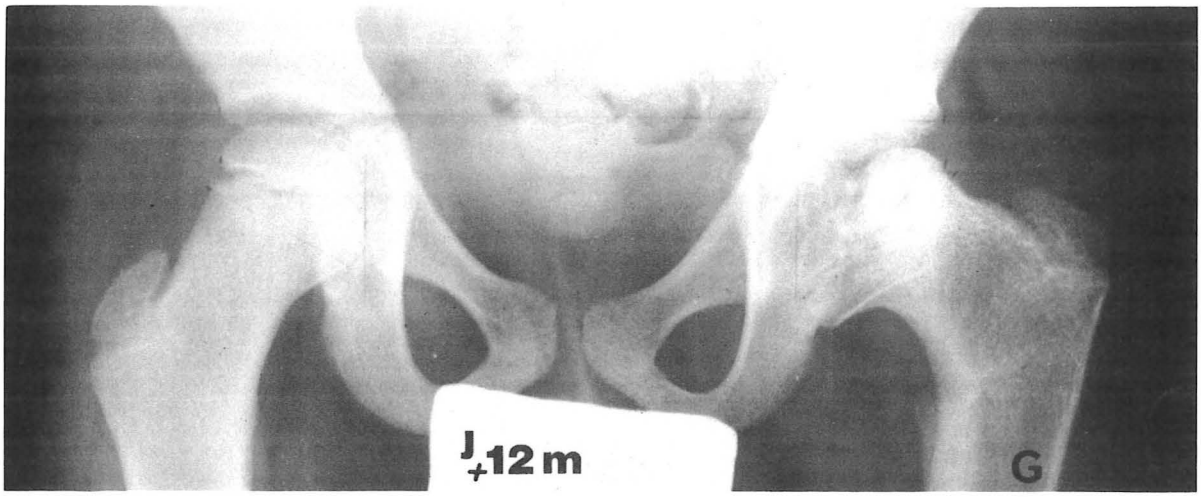

5

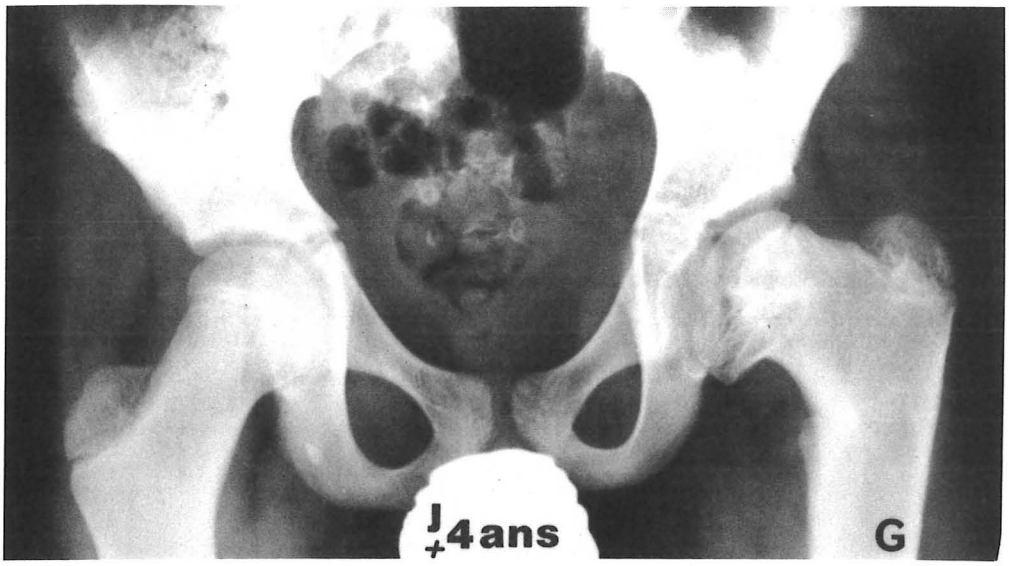

4 : J + 12 mois : MISE EN CHARGE
- La reconstruction de la tête fémorale a été lente.
- La métaphyse est élargie, la tête est aplatie, Coxa Vara nette.

5 : J + 4 ans 6 mois
- L'épaississement du cartilage articulaire a provoqué l'apparition d'un COXA MAGNA et son inégalité d'épaisseur une COXA PLANA.
- L'atteinte du cartilage de croissance a abouti, malgré le traitement, au développement d'une COXA VARA avec COL COURT et ELARGI.

6

7

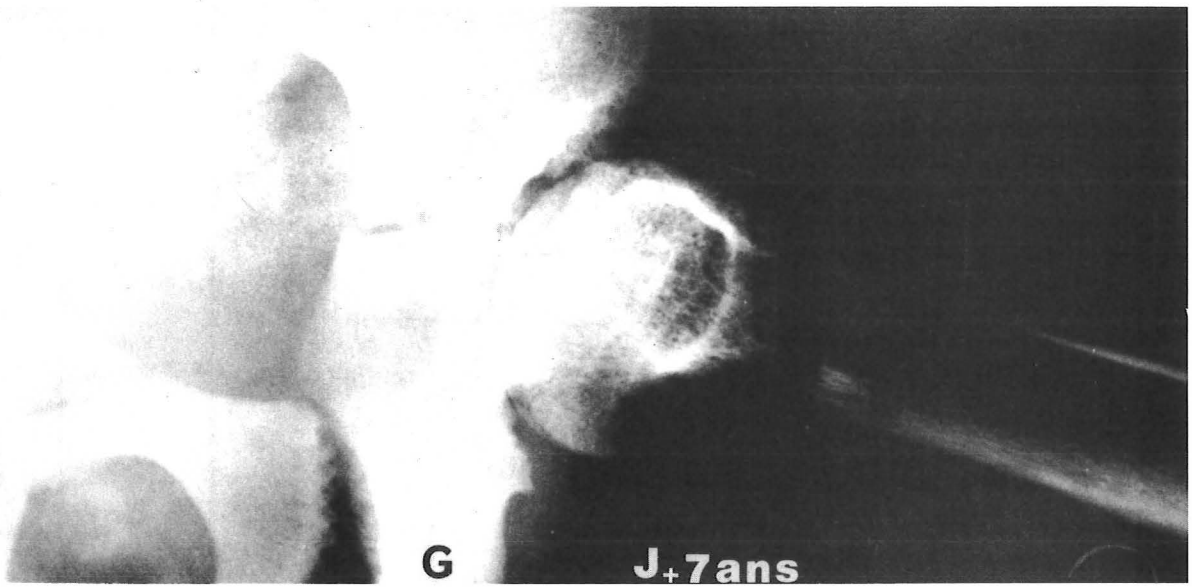

6 et 7 : <u>7 années de recul</u>

<u>MAUVAIS RESULTAT</u>

- Coxa vara nette (105°) - Coxa Magna Plana.
- Col court et trapu
- Ascension du grand trochanter
- Raccourcissement du membre inférieur gauche (1 cm)
- Persistance d'une excentration
- La tête fémorale est irrégulière
- Le cotyle est éculé

SERIE VI

CHA... Benoit 6 ans

observation N°11 (C 8931)

OSTEOCHONDRITE BILATERALE (forme décalée)

recul 11 ans

1

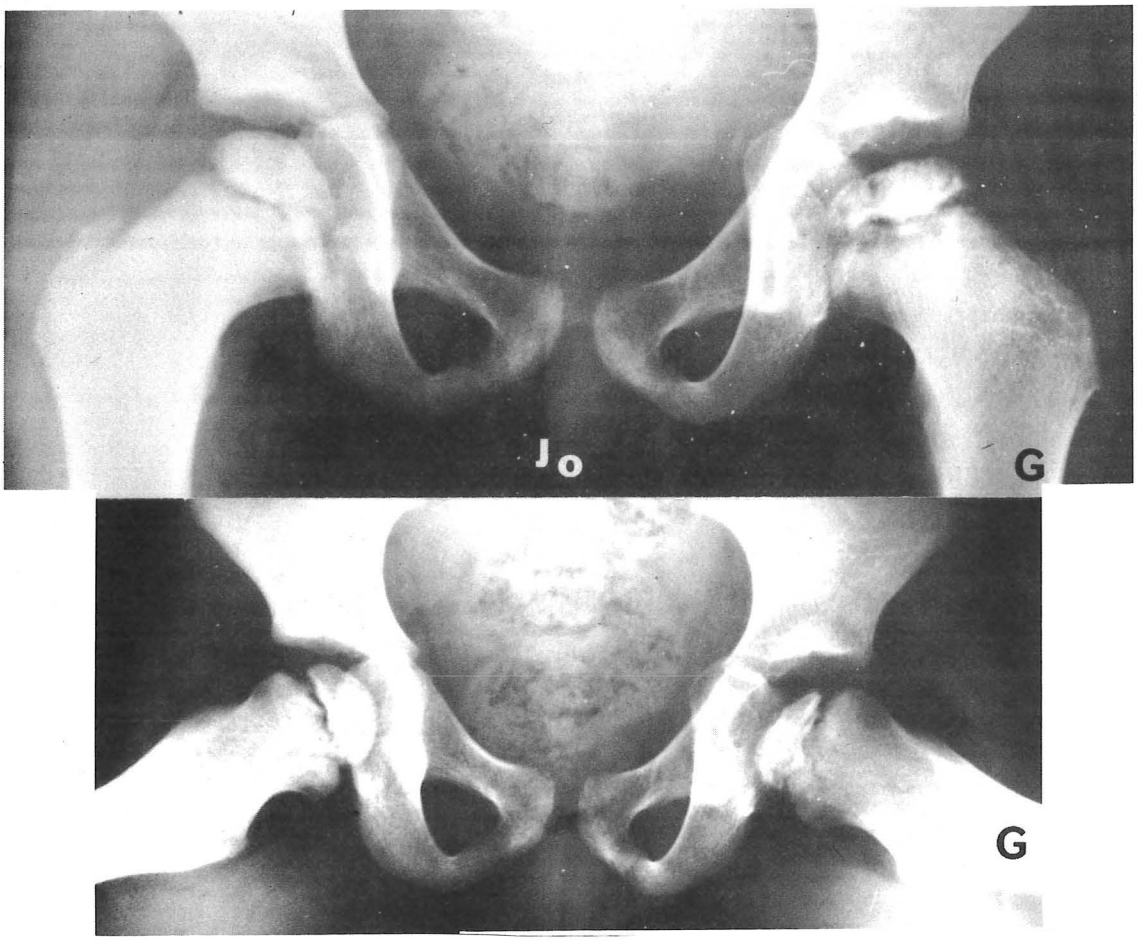

2

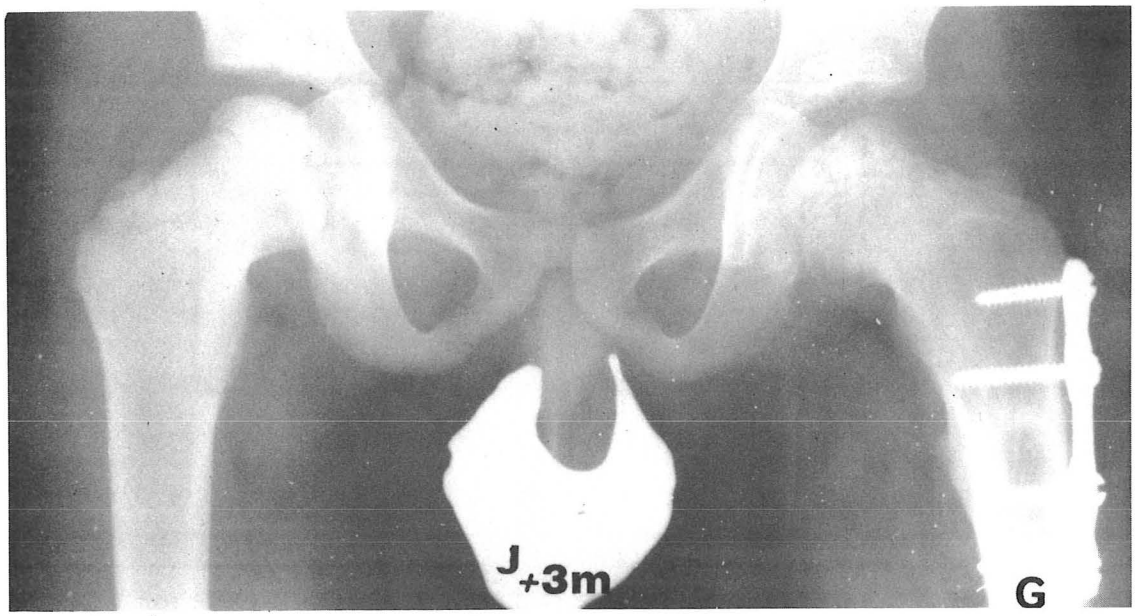

1 : Radiographies initiales 11/1967 - Ostéochondrite de la hanche gauche
- Boiterie et douleurs depuis 1 an - hanche enraidie
- Stade II (début de la fragmentation) IQ = 79
INTERVENTION le 29/11/1967

2 : Radiographie à J + 100 jours : stade de pleine fragmentation

3

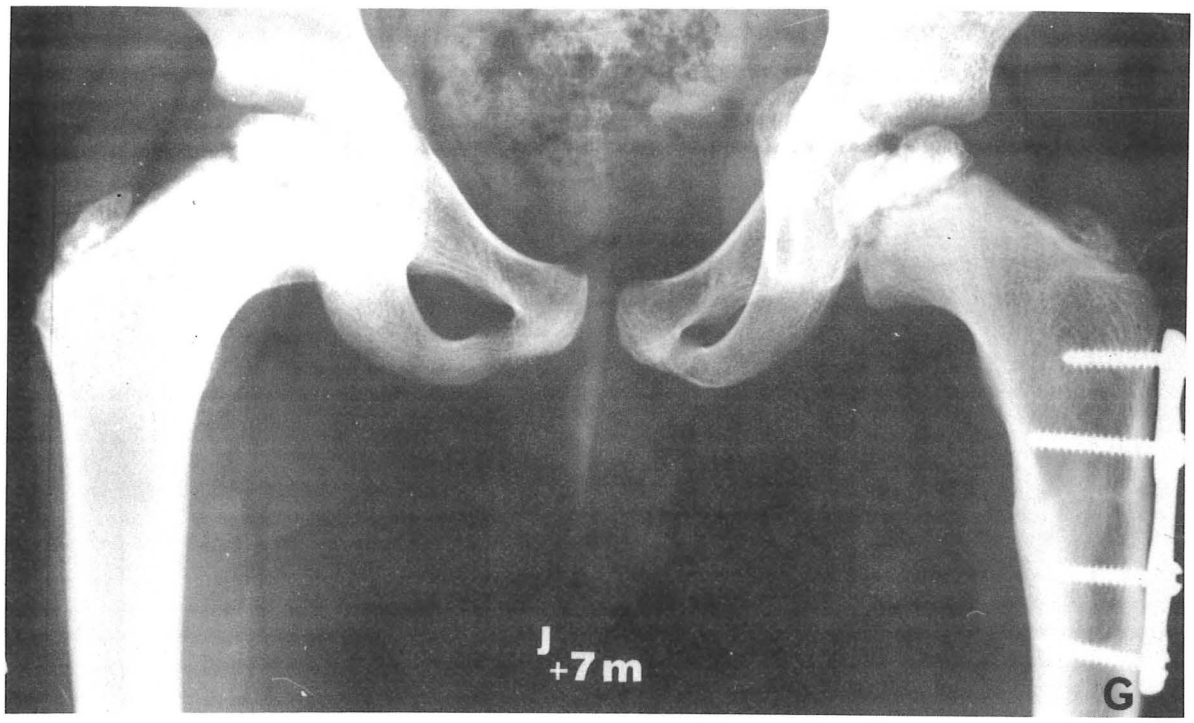

4

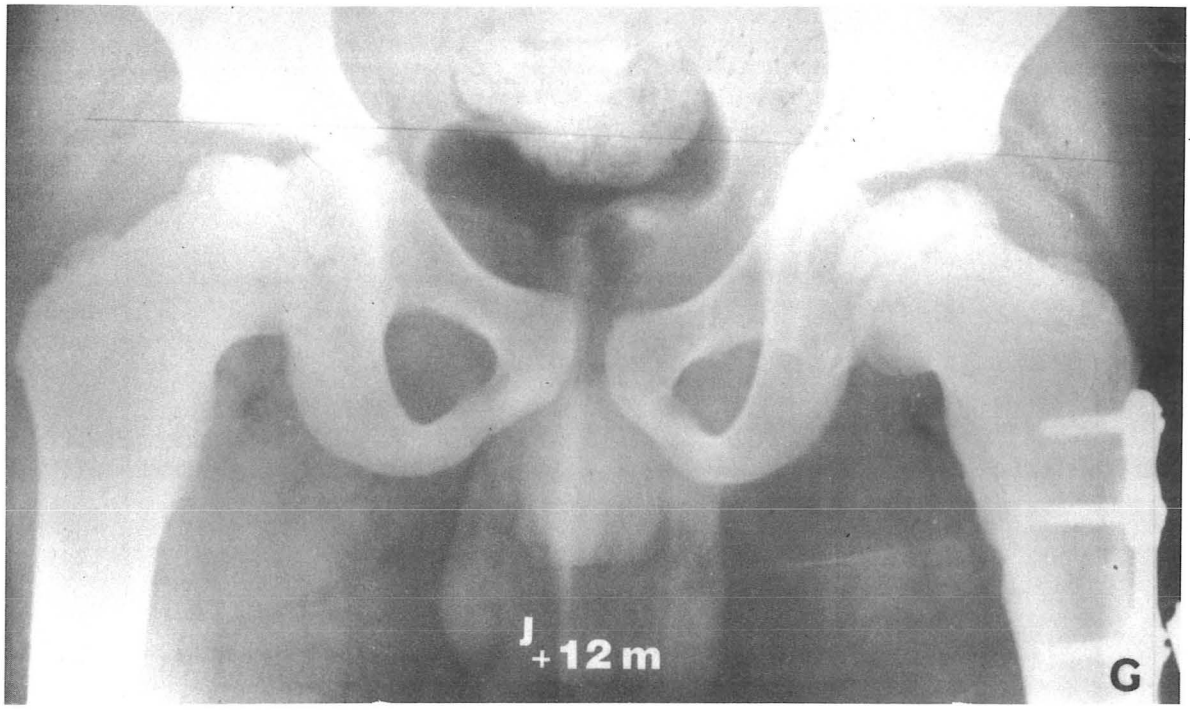

3 : Radiographie à J + 210 jours : début de la phase de reconstruction

4 : J + 12 mois : MISE EN CHARGE -
Discret aplatissement de la tête fémorale

5

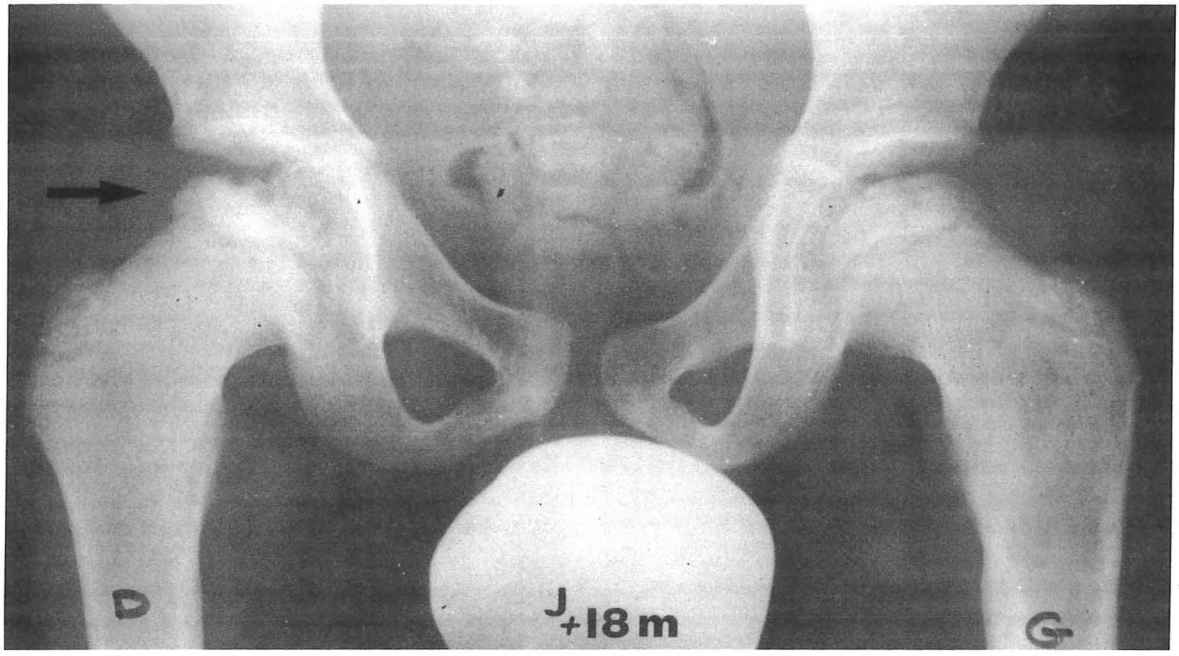

6

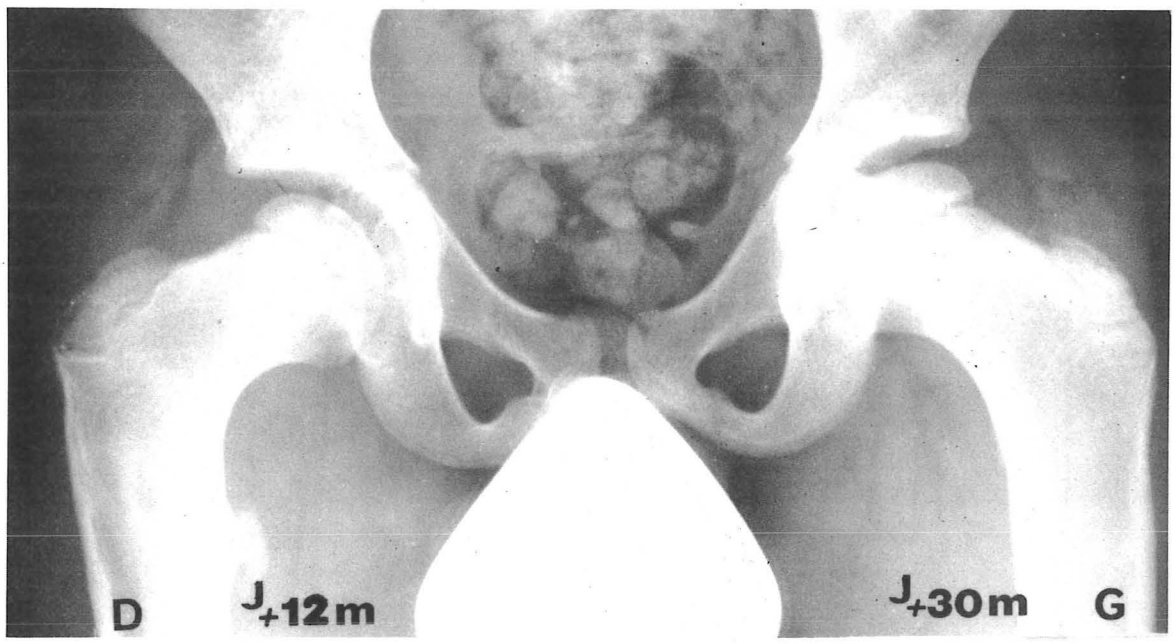

5 : 1 AN et DEMI après le côté gauche : Ostéochondrite de la hanche droite (06/1969) : (→)
- Découverte d'examen radiographique
- Stade II avancé

INTERVENTION le 13/6/1969 - Début de la reconstruction au 120ème jour - MISE EN CHARGE au 8ème mois

6 : Radiographie du bassin : A DROITE = J + 1 an
A GAUCHE = J + 2 ans 1/2

7

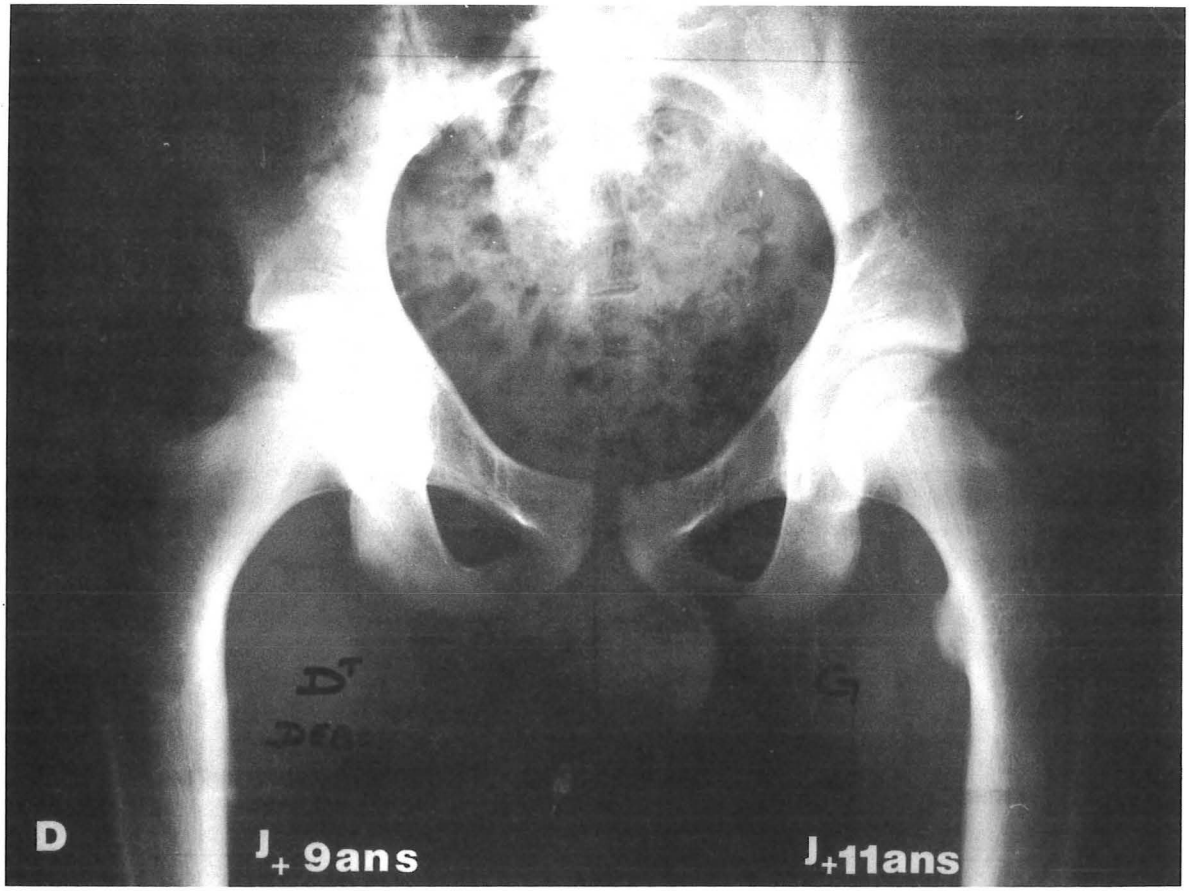

- *Radiographies du bassin de face (7)*
- *RESULTAT avec un recul de 11 ans à gauche*
  9 ans à droite

  .*Hanche gauche* : *EXCELLENT RESULTAT*
  Tête sphérique et congruente, fonction normale.

  .*Hanche droite* : *BON RESULTAT*
  Tête sphérique, congruente mais mobilité de la hanche limitée dans les rotations.

SERIE VII

Groupes de CATTERALL

RESULTATS SELON LES GROUPES

5 observations

RIC ... Serge 3 ans 1/2

observation N° 34 (D 6371)

GROUPE CATTERALL I

recul 9 ans

1 OSTEOCHONDRITE BILATERALE (forme simultanée)

Diagnostic le 9/1971
Seule la hanche droite est représentée :
- Stade Ia - asymptomatique -

2 INTERVENTION le 9/1971

Radiographie à J + 1 an : groupe CATTERALL I

Atteinte isolée du secteur antérieur de la tête fémorale droite. Il n'y a ni séquestre ni collapsus.
La reconstruction osseuse a été rapide (mise en charge au 3ème mois post-opératoire).

3 Radiographie à J + 5 ans

La tête fémorale droite est sphérique.
L'ostéochondrite est STABILISEE.

4 Radiographie avec un recul de 9 ans

EXCELLENT RESULTAT
Aucune anomalie fonctionnelle.
L'examen clinique de la hanche droite est strictement normal.
La tête fémorale, sphérique, est bien couverte.

1

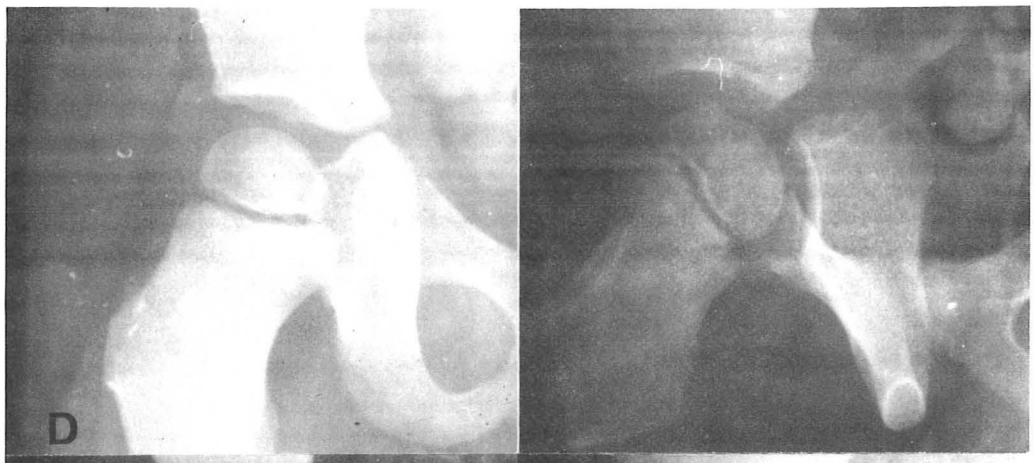

2

3

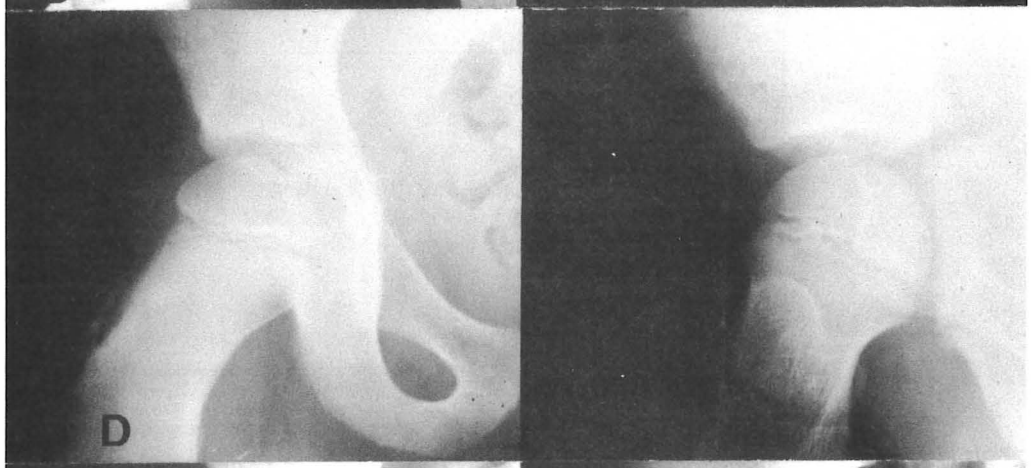

4

JOU ... Fabrice 8 ans

observation N° 29 (D 4575)

GROUPE CATTERALL II

recul 7 ans

1 OSTEOCHONDRITE de la HANCHE GAUCHE

Diagnostic le 3/1971

- Douleurs de la hanche et du genou gauche
- boîterie depuis un mois
- Stade IB - Excentration de 4 mm.

2 INTERVENTION le 3/1971

Radiographie à J + 1 an = groupe CATTERALL II "fort"

L'atteinte est plus large, intéressant la moitié antérieure du noyau céphalique. Résorption, collapsus et séquestre évoluent avant toute réparation.
(Décharge totale de 23 mois)

3 Radiographie à J + 3 ans

La tête fémorale gauche est centrée mais on note un aspect de COXA MAGNA et PLANA (aplatissement de 2 mm).

4 Radiographie avec un recul de 7 ans

BON RESULTAT

La fonction est normale.
La tête fémorale est discrètement aplatie (1mm), mais bien couverte.
Les quotients sont normaux.

1

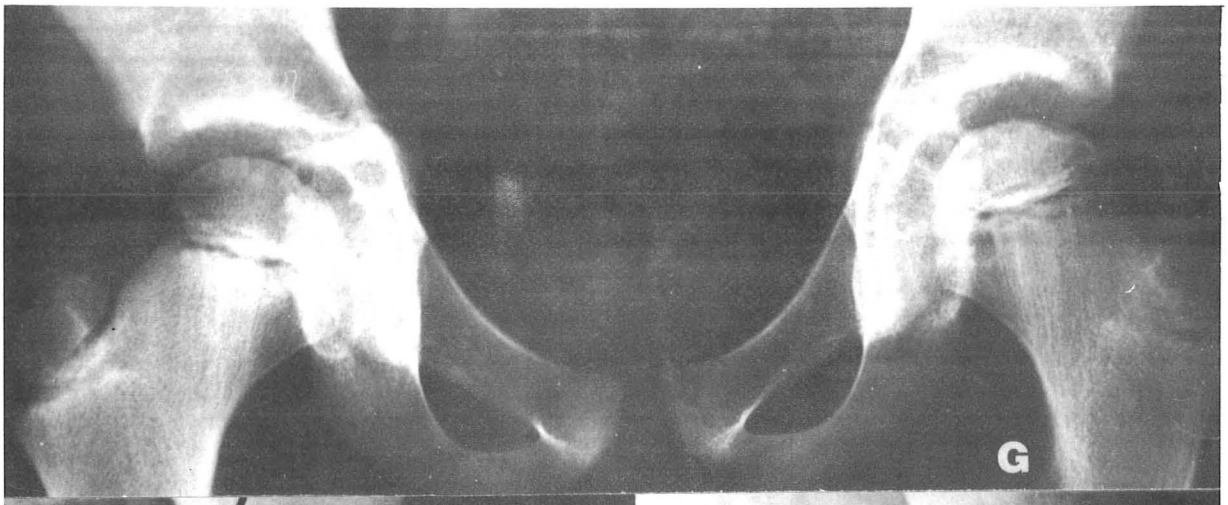

2

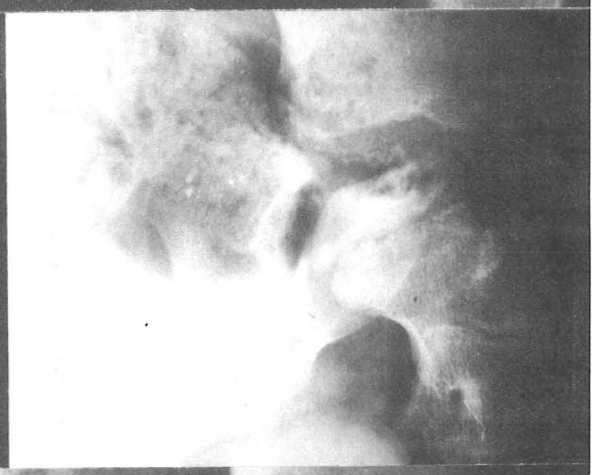

3

4

ROB ... Jean Luc 6 ans 1/2

observation N° 33 (D 6375)

GROUPE CATTERALL III

recul 7 ans

1 OSTEOCHONDRITE DE LA HANCHE DROITE

Diagnostic le 9/1971

- Boîterie et douleurs de hanche depuis 16 mois
- Stade Ik

2 INTERVENTION le 9/1971

Radiographie à J + 9 mois : groupe CATTERALL III "fort"

La majorité de l'épiphyse est séquestrée. Il ne persiste que deux petites zones vivantes (une externe, se présentant sous forme d'une spicule et une interne). La métaphyse est élargie.
La reconstruction à été longue (18 mois de décharge).

3 Radiographie à J + 5 ans

Le "mur" externe est "écrasé". La tête fémorale, centrée est irrégulière.

4 Radiographie avec un recul de 7 ans

RESULTAT MOYEN

La fonction est normale.
La tête fémorale est un peu aplatie (2mm), sa couverture aurait dû être meilleure (VCE = 25°).
Les quotients sont anormaux (RQ > 115).

1

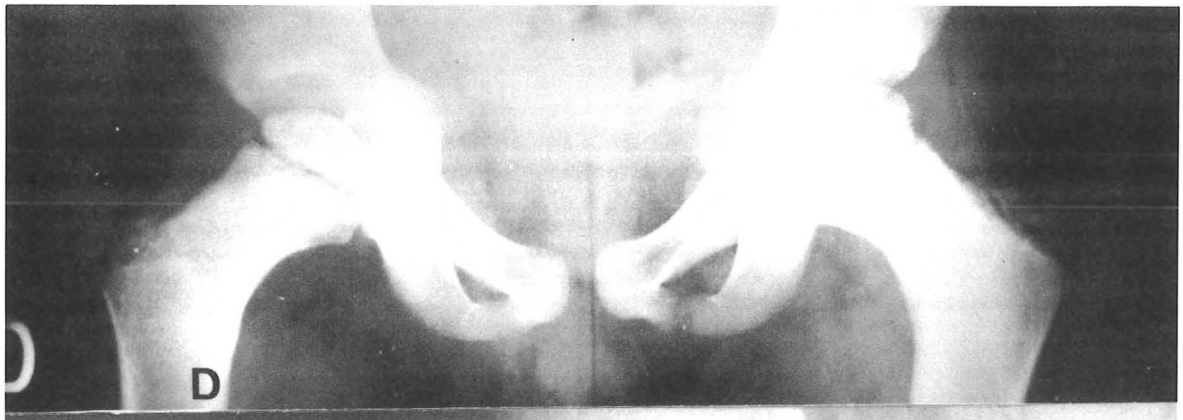

2

3

4

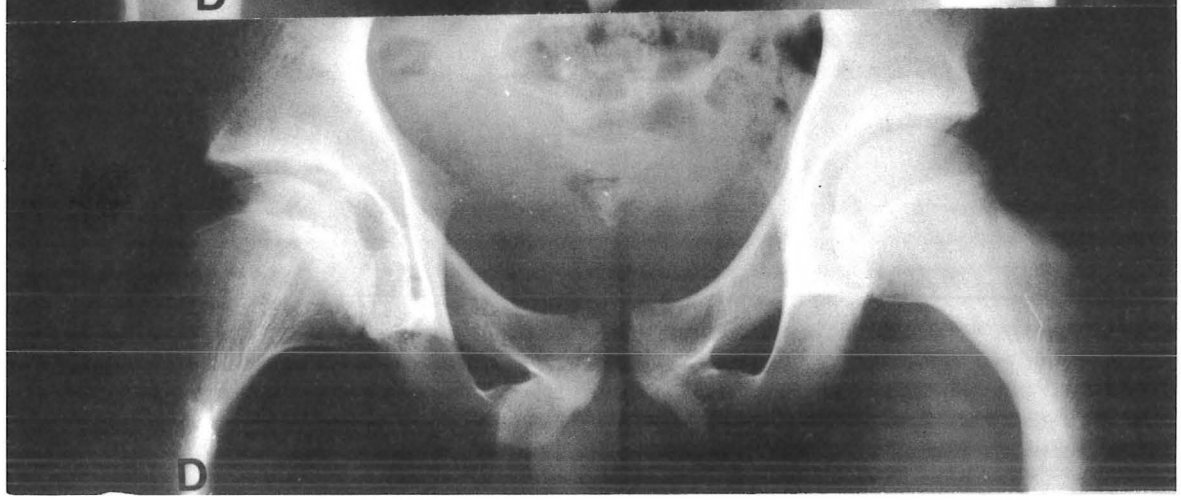

COM ... Veronique 2 ans 1/2

observation N° 37 (E 265)

GROUPE CATTERALL IV

recul 2 ans 1/2

1 OSTEOCHONDRITE DE LA HANCHE GAUCHE

Diagnostic le 7/1973

- Boîterie et gonalgies depuis 2 mois
- Stade Ic

2 INTERVENTION le 7/1973

Radiographie à 1 + 7 mois : groupe CATTERALL IV

L'épiphyse est complètement envahie.
La tête fémorale est aplatie, déplacée vers l'avant et l'arrière, en "champignon".
La réaction métaphysaire est nette.

3 Radiographie avec un recul de 2 ans 1/2

RESULTAT MOYEN

La tête fémorale est aplatie mais bien couverte, les quotients sont anormaux.
Il existe une coxa magna avec col court non encore revalgisé.

1

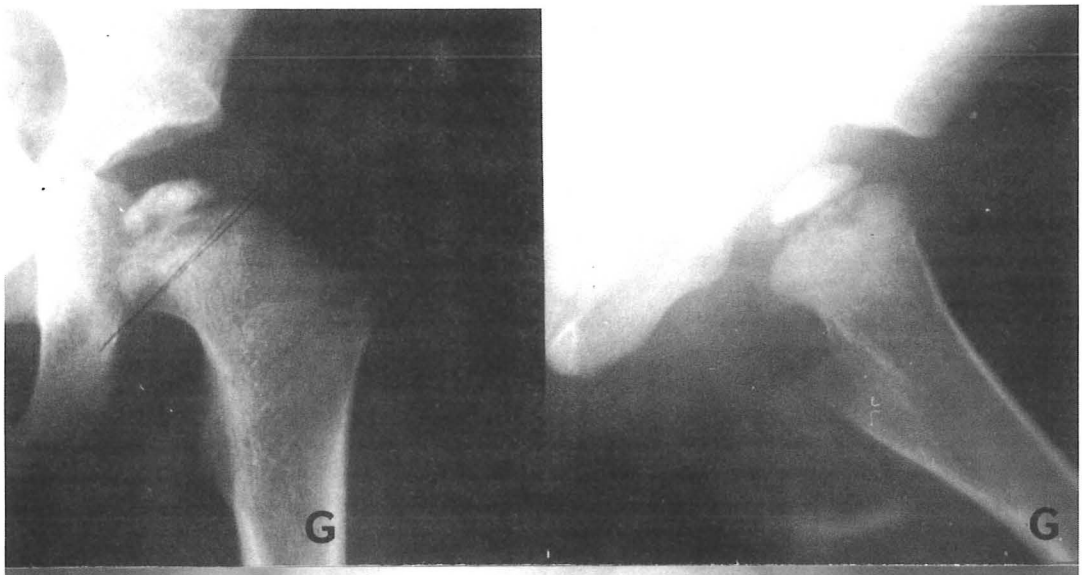

2

3

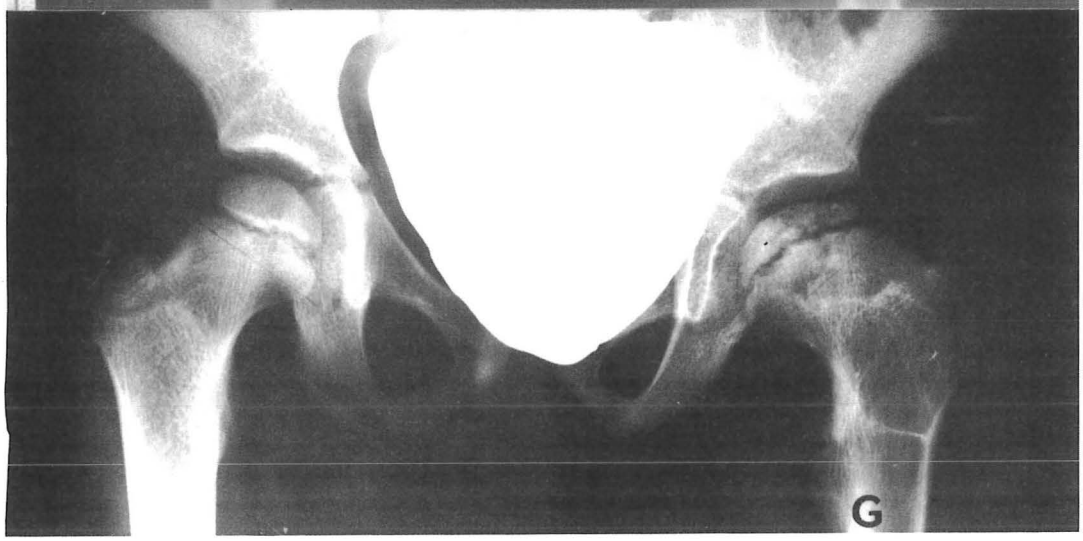

COR... Alain 6 ans 1/2

observation N 14 (D 429)

FORME BILATERALE (simultanée)

groupe II et III

12 ans de recul

1 *OSTEOCHONDRITE BILATERALE (forme simultanée)*

Diagnostic le 6/1968

. A GAUCHE : souffre et boîte depuis 8 mois
stade III - forte réaction métaphysaire (élargissement et géodes) - Hanche excentrée -

. A DROITE : assymptomatique
stade II - La hanche ne semble pas excentrée

2 *INTERVENTION : A gauche : 10/6/1968*
A droite : 24/6/1968

Radiographie au 100ème jour post-opératoire

.La hanche gauche : groupe CATTERALL III (forme subtotale)
La tête fémorale poursuit son processus de reconstruction déjà entamée lors de l'intervention.

.La hanche droite : groupe CATTERALL II
Notez le liseré de reconstruction (→) périphérique qui apparaît, plus ou moins régulier, et qui englobe les secteurs respectés. L'ostéoporose est le témoin de l'apport vasculaire.

3 *Résultat après 12 années*

.A GAUCHE : RESULTAT MOYEN - Coxa Magna -
La tête est un peu aplatie (2 mm). La Coxa vara avec col court et trapu associée à une ascension du grand trochanter témoignent des phénomènes d'épiphysiodèse passés.

.A DROITE : RESULTAT EXCELLENT
La tête fémorale est sphérique et bien couverte.

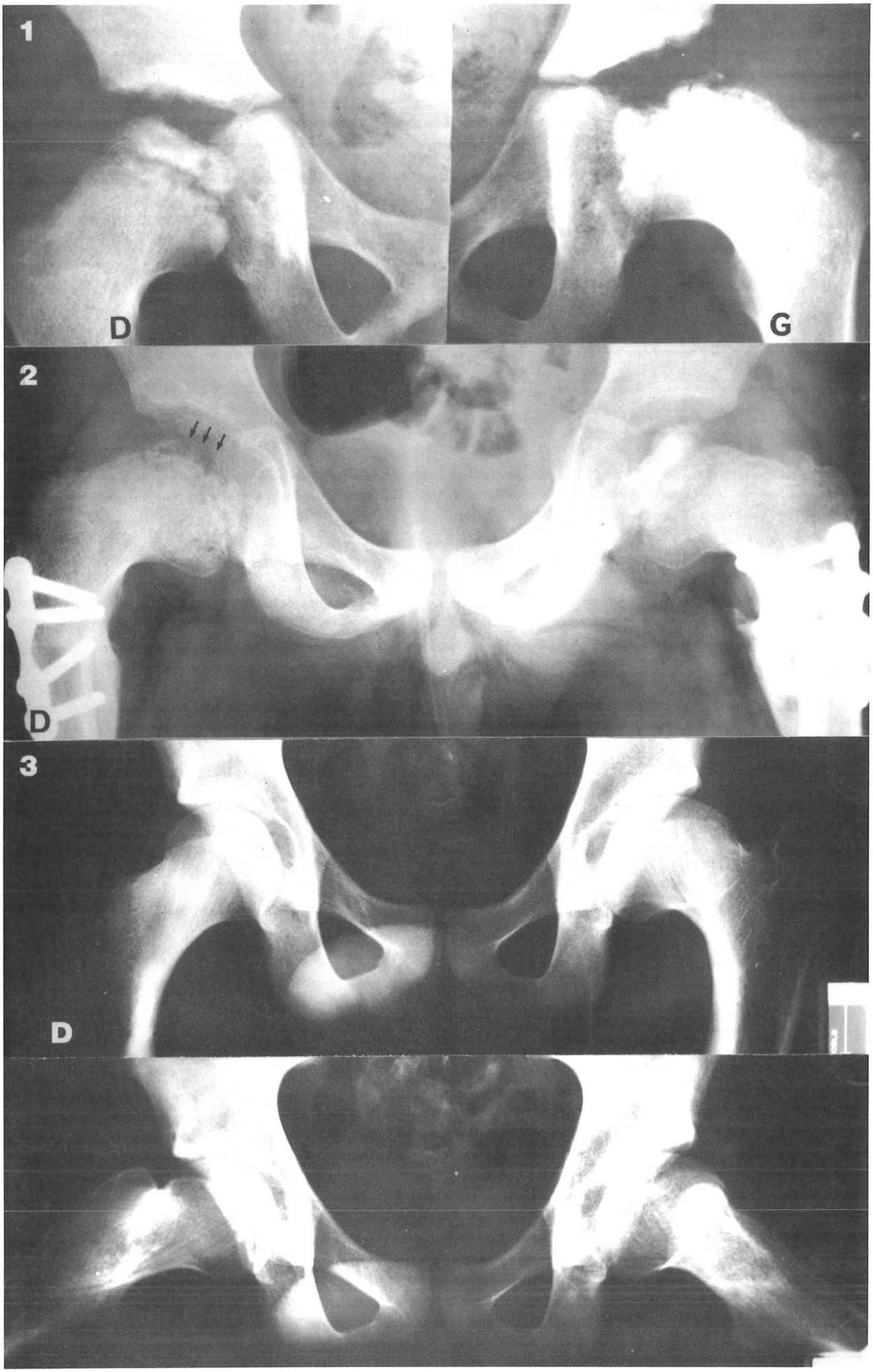
1
D
G
2
D
3
D

SERIE VIII

Ostéochondrite

disséquante

ELO ... Sebastien 7 ans 1/2

observation N° 51 (D 5270)

OSTEOCHONDRITE DISSEQUANTE (hanche gauche)

recul 4 ans

1

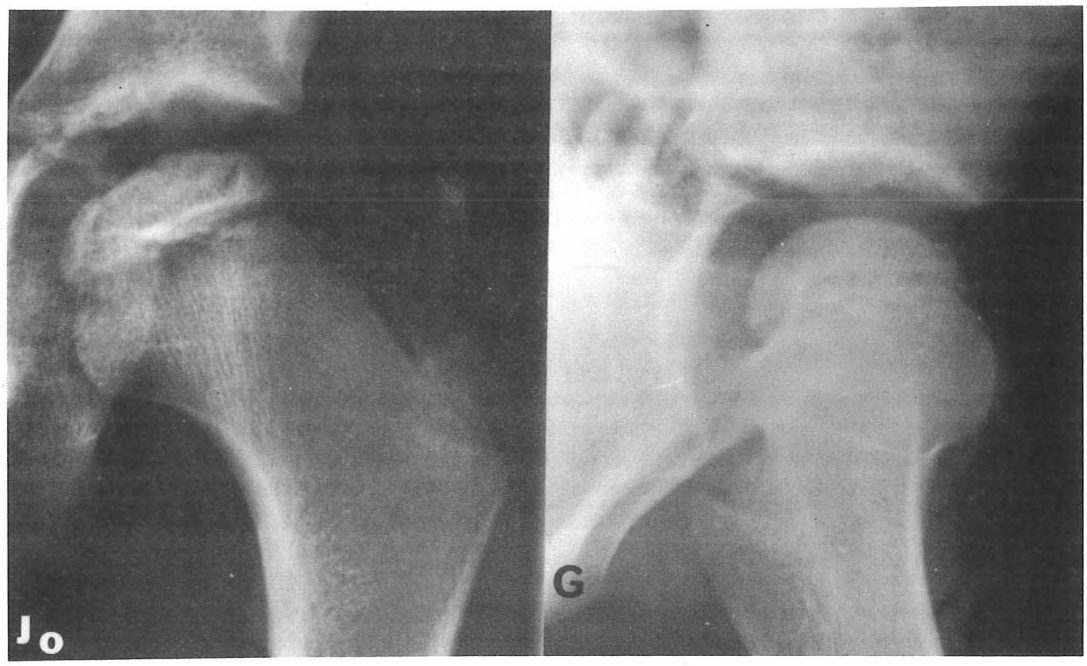

2

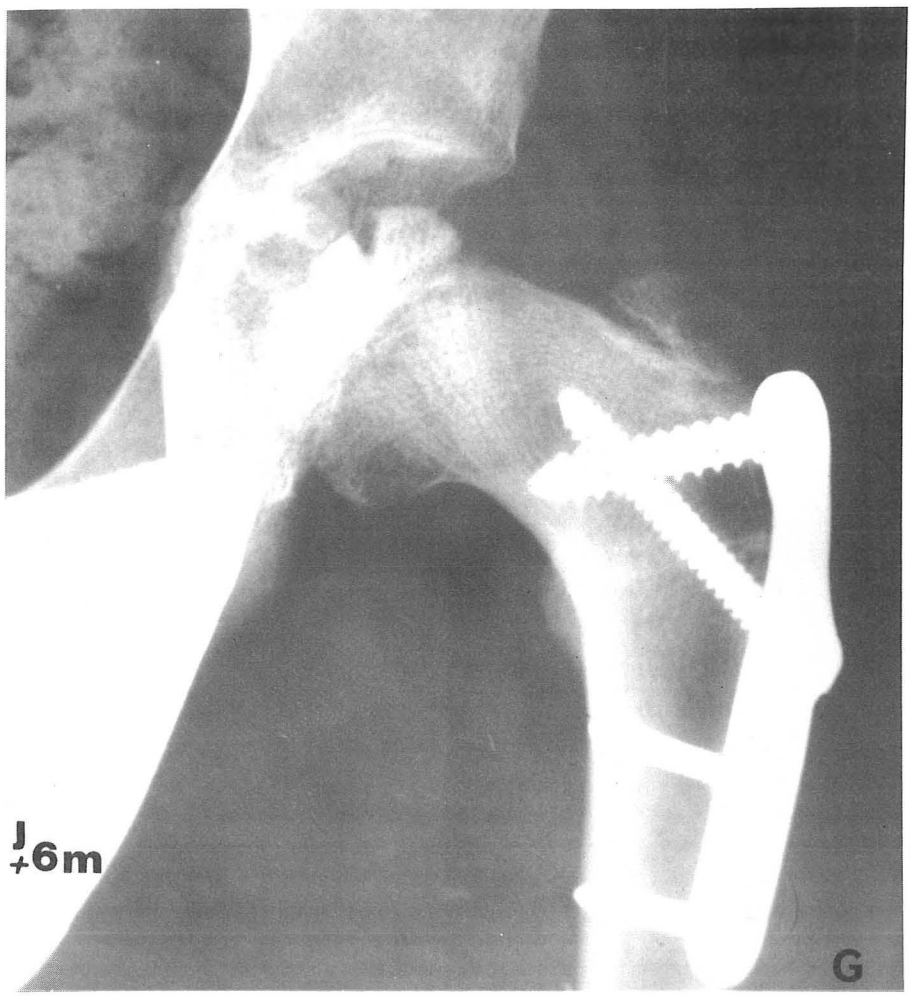

1 : Radiographies initiales : 10/1976
- douleurs de la hanche gauche depuis 10 mois - Stade Ic -

2 : INTERVENTION le 10/1976
- Radiographie à J + 6 mois : aspect d'ostéochondrite disséquante (séquestration nodulaire au sein d'une géode)

3

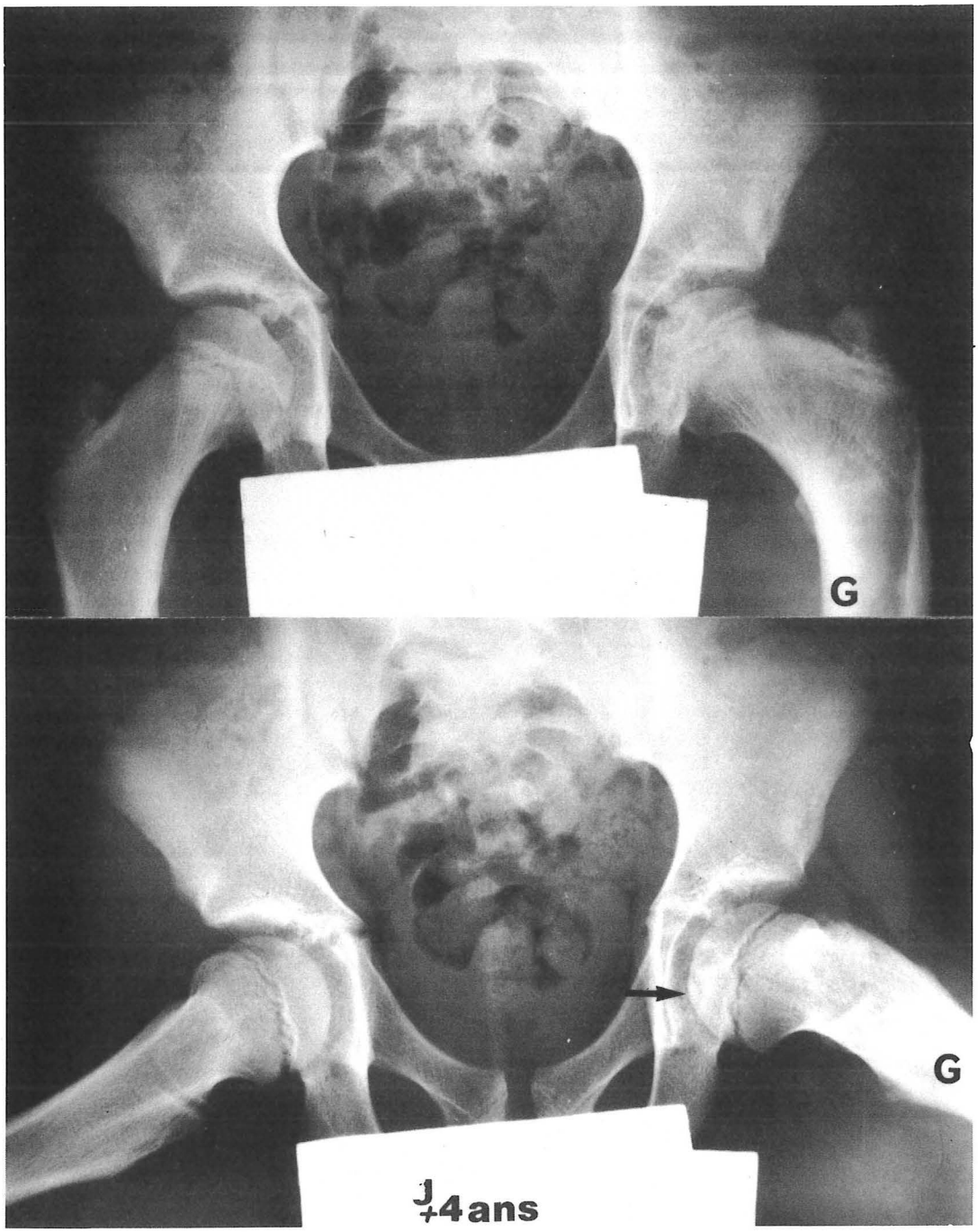

3 : <u>Résultat</u> : <u>4 années de recul</u>

- La décharge n'a été que de 5 mois 1/2... L'ostéotomie a permis de placer la zone nécrosée en secteur non portant...
- Après 4 ans : <u>BON RESULTAT</u>
  L'aspect d'ostéochondrite disséquante, bien que régressif persiste... (➡)

CONCLUSIONS

L'importance des délais d'immobilisation et la médiocrité fréquente de l'évolution, constatés avec le traitement orthopédique pur, ont conduit le Professeur BUTEL à choisir dès 1964 une solution thérapeutique associant un traitement chirurgical par ostéotomie fémorale de dérotation-varisation à un système de décharge ambulatoire simple.

Le choix du traitement chirurgical s'appuie sur un ensemble de données anatomo-pathologiques, évolutives et pathogéniques.

De 1964 à 1977, 60 dossiers d'ostéochondrite primitive de hanche, représentant 73 hanches traitées chirurgicalement ont été étudiés et revus. Le recul s'étend de 2 ans minimum à 15 ans maximum.

Les résultats sont appréciés à l'aide d'un système de cotation, basé sur des données cliniques et radiologiques.

Avec cette classification, nous obtenons :

. 67 % de bons ou excellents résultats,
. 19 % de résultats moyens
. 14 % de résultats médiocres ou mauvais.

Nos critères d'appréciation, comparés à ceux des autres séries apparaissent plus sévères et cela se traduit dans l'exposé global des résultats. Ils nous semblent être beaucoup plus proches de la réalité anatomique et clinique.

Il ressort de cette étude que :

1° - le remodelage progressif de la tête fémorale se fait presque toujours dans le sens d'une amélioration ;

2° - le traitement "varisant" d'une maladie dont la tendance naturelle est déjà varisante n'a que peu d'inconvénients car il existe une valgisation secondaire associée à une poussée de croissance. La longueur du membre opéré est en fin de compte sub-normale.

3° - Les bons résultats obtenus sont supérieurs à ceux du traitement orthopédique ;

4° - Les échecs (14 %), moins nombreux qu'avec le traitement orthopédique, sont essentiellement le fait : de l'âge (ce taux triple après 5 ans), du degré d'excentration, qui doit être considéré comme un indice indiscutable de gravité, et de l'étendue de la zone nécrosée.

5° - Un geste associé de couverture par ostéotomie pelvienne ou d'excentration résiduelle doit être entrepris secondairement en cas d'insuffisance cotyloïdienne.

Au terme de ces quatorze années d'expérience, l'ostéotomie fémorale de recentrage a fait la preuve de son efficacité.
Elle permet :

- de raccourcir dans des proportions importantes la durée de l'immobilisation et donc de l'hospitalisation,
- de diminuer sensiblement la longueur de l'évolution,
- d'améliorer le résultat anatomique qui conditionne l'avenir lointain de la hanche.

Nos indications opératoires sont donc larges mais non exclusives :

- Nous opérons les hanches dont les noyaux céphaliques présentent une déformation ou un signe de "tête à risque", ceci d'autant plus volontiers que l'enfant a plus de 6 ans. Le siège de l'ostéotomie doit être haut, inter-trochantérien et l'époque idéale de l'intervention semble bien être celle qui correspond au début de la revascularisation.
- Nous traitons orthopédiquement, par la décharge ambulatoire, les formes minimes ou très localisées, surtout si l'enfant a moins de 4 ans.

La mise en charge est autorisée après disparition de toute zone densifiée radiologiquement, même si la reconstruction est incomplète.

BIBLIOGRAPHIE

CETTE BIBLIOGRAPHIE COMPREND : - 6 CHAPITRES
- 226 REFERENCES

/1/ - EMBRYOLOGIE ET CROISSANCE DE LA HANCHE DE L'ENFANT
- 37 références n°1 à 37
- Pages 465 à 468

/2/ - TRAVAUX D'ENSEMBLE SUR LA MALADIE DE LEGG-CALVE-PERTHES
- 17 références n°38 à 54
- Pages 469 à 470

/3/ - ETIOLOGIE-PATHOGENIE-ANATOMIE PATHOLOGIQUE
- 30 références n°55 à 84
- Pages 471 à 473

/4/ - ETUDE CLINIQUE ET RADIOGRAPHIQUE
- 42 références n°85 à 126
- Pages 475 à 478

/5/ - THERAPEUTIQUE
- 60 références n°127 à 186
- Pages 479 à 484

/6/ - RESULATS ET PRONOSTIC
- 40 références n°187 à 226
- Pages 485 à 488

EMBRYOLOGIE ET CROISSANCE DE LA HANCHE CHEZ L'ENFANT

1 - BEDOUELLE J.
Hanche et croissance
ANN. MED. PHYS., 1971, 14, 4.

2 - BEDOUELLE J.
Le développement du cotyle normal.
REV. CHIR. ORTHO., 1954, 40, 526-541.

3 - BISGARD J.D. et BISGARD M.E.
Longitudinal growth of long bones
ARCH. SURG., 1935, 31, 568.

4 - CHIGOT P.L., LABBE G.
Allongements cervicaux après section du grand trochanter chez l'enfant.
REV. CHIR. ORTHOP., 1962, 48, 2, 199-207

5 - CHUNG S.M.K.
The arterial supply of the developing proximal end of the human femur.
J. of BONE and JOINT SURG., 1976, 58A, 7, 961-970

6 - COMPERE E.L., GARRISSON M., FANEK J.L.
Deformaties of the femur resulting from arrestment of the capital and greater trochanter epiphysis.
J. of BONE and JOINT SURG., 1940, 22, 909-915.

7 - CROCK H.V.
A revision of the anatomy of the arteries supplying the upper end of the human femur.
J. ANAT., 1965, 99, 77-88.

8 - CROCK H.V.
The blood supply of the lower limb bones in man ; descriptive and applied.
LONDON - E. and S. LIVINGSTONE Ltd 1967.

9 - FAHEY A.
Correlation between growth rate and change in epiphyseal plate.
J. of BONE and JOINT SURG., 1955, 37, 731.

10 - GARDNER E., GRAY D.J.
Prenatal development of human hip joint.
AM. J. ANAT., 1950, 87, 163-211.

11 - GARDNER E.
The normal development of the human hip joint.
Xe Congrès SICOT - PARIS Sept 1966 in EXCERPTA MEDICA - Ed. 1967 (AMSTERDAM).

12 - GARDNER E.
Prenatal development of human hip joint, femur and hip bone.
INST. COURSE LECTURE, 1972, XXI, 138.

13 - GUILLAUMAT M.
La croissance de la hanche normale.
CAHIERS ENS. SOFCOT, 1977, n°7. - Ed. d'Expansion Scientifique - PARIS.

14 - KOLODNY A.
The architecture and blood supply of the head and neck of the femur and their importance in the pathology of fractures of the neck.
J. of BONE and JOINT SURG., 1925, 7, 575-597.

15 - LAGRANGE J., DUNOYER J.
La vascularisation de la tête fémorale de l'enfant.
REV. CHIR. ORTHOP., 1962, 48, 2, 123-137.

16 - LAURENSON R.D.
Development of the acetabular roof in foetal hip.
An arthrographic and histological study.
J. of BONE and JOINT SURG., 1965, 47A, 975-983.

17 - LAURENT L.E.
Growth disturbance of the proximal end of the femur in the light animal of experiments.
ACTA ORTHOP. SCAND., 1959, 28, 255-261.

18 - LAURITZEN J.
The arterial supply to the femoral head in children.
ACTA ORTHOP. SCAND., 1974, 45, 724-736.

19 - LE DAMANY P.
Influence de la tête fémorale sur le creusement et la conservation de la cavité cotyloïde.
Travaux Scientifiques de l'Université de Rennes 1903, II, 401.

20 - LUDE L. et TAILLARD W.
Le développement de la congruence articulaire de la hanche chez l'enfant (étude d'un profil radiologique).
REV. CHIR. ORTHOP., 1964, 50, 6,757-778.

21 - MORVILLE P.
On the anatomy and pathology of the hip joint.
ACTA ORTHOP. SCAND., 1936, 7, 107-140.

22 - NORDENSON N.F.
Sur la vascularisation de la tête du fémur par la voie du ligament rond.
LYON CHIR., 1938, 35, 178-187.

23 - OGDEN J.A.
Changing patterns of proximal femoral vascularity.
J. of BONE and JOINT SURG., 1974, 56A, 5, 941-950.

24 - PARK et HARIS -cités par J. CAFFEY-
Pediatric X ray diagnosis 6e ed.
LLOYD LUKE Publ. LONDON 1973 - 960-976.

25 - PASQUIE M., SALANOVA C. et VALDIGUIE J.
Croissance de l'extrémité supérieure du fémur.
Etude expérimentale et conséquences cliniques.
REV. CHIR. ORTHOP., 1965, 51, 1, 77-90.

26 - PONSETI I.V.
Growth and development of the acetabulum in the normal child.
J. of BONE and JOINT SURG., 1978, 60A, 5, 575-585.

27 - POUS J.G., DIMEGLIO A.
La hanche en croissance.
BAILLERE, PARIS 1976 (1 volume - 210 pages).

28 - PYLKKANEN P.V.
Coxa vara infantum.
ACTA ORTHOP. SCAND., 1960, supp. 48, 1-120.

29 - SALENIUS P., VIDEMAN T.
Growth disturbances of the femur.
ACTA ORTHOP. SCAND., 1970, 41, 199-212.

30 - STANISAVLJEVIC S.
Congenital dysplasia, sublucation, and dislocation of the hip in still born and new born enfants.
J. of BONE and JOINT SURG., 1963, 45A, 1147.

31 - STRAYER L.M. Jr.
Embryology of the human hip joint.
CLIN. ORTH., 1971, 74, 221-240.

32 - TAUSSIG G., DELOR M.H., MASSE P.
Alterations de croissance de l'extrêmité supérieure du fémur ; leur apport à la connaissance de la croissance normale.
REV. CHIR. ORTHOP., 1976, 62, 191-210.

33 - TRUETA J.
The normal vascular anatomy of the human femoral head during growth.
J.B.J.S., 1957, 39-B, 358-394.

34 - TRUETA J., HARRINSON M.H.M.
The normal vascular anatomy of the femoral head in adult man.
J.B.J.S., 1953, 35-B, 442-461.

35 - TUCKER F.R.
Arterial supply of the femoral head and its clinical importance.
J. of BONE and JOINT SURG., 1949, 31-B, 82-93.

36 - WATANABE R.S.
Embryology of the human hip.
CLIN. ORTHOP., 1974, 98, 8-26.

37 - WOLCOTT W.E.
The evolution of the circulation in the developing femoral head and neck.
SURG. GYNEC and OBSTET, 1943, 77, 61-68.

TRAVAUX D'ENSEMBLE SUR LA MALADIE DE LEGG-CALVE-PERTHES

38 - BENSAHEL H.
La hanche à risque dans la maladie de Legg-Calvé-Perthes.
Cahiers enseign. SOFCOT, 1978, n°8 - L'EXPANSION SCIENT.
Edit. PARIS.

39 - CALOT J.F.
La prétendue ostéochondrite ou coxa plana est une malformation méconnue. L'orthopédie indispensable aux praticiens.
892 - MALOINE Edit. - PARIS 1923.

40 - CALVE J.
Sur une forme particulière de pseudo-coxalgie greffée sur des déformations caractéristiques de l'extrémité supérieure du fémur.
REV. de CHIR., 1910, 42, 54-84.

41 - CALVE J.
Coxa plana.
BULL. et MEM. SOC. CHIRUR. PARIS 1921, 22, 111.

42 - CALVE J.
Coxa plana.
PRESSE MEDICALE 14 Mai 1921.

43 - CALVE J.
Quelques considérations sur la COXA PLANA dénommée à tort OSTEOCHONDRITE de l'épiphyse supérieure du fémur.
ARCH. FRANCO-BELGE de CHIRURGIE, Avril 1922, 596-606.

44 - CALVE J.
Coxa plana in OMBREDANNE L. et MATHIEU P.
Traité de CHIRURGIE ORTHOPEDIQUE, 4, 3259-3270.
MASSON Edit. - PARIS

45 - CATTERALL A.
The natural history of Perthes' disease.
J. BONE JOINT SURG., 1971, 53B, 1, 37-53.

46 - EDGREN W.
Coxa plana. A clinical and radiological investigation with particular reference to the importance of the metaphyseal changes for the final shape of the proximal part of the femur.
ACTA ORTHOP. SCAND., Suppl.84, 129 pages. COPENHAGEN 1965.

47 - LAURITZEN J.
Legg-Calvé-Perthes disease. A comparative study.
ACTA ORTHOP. SCAND., Suppl.159, 131 pages.
COPENHAGEN 1975.

48 - MECHIN J.F., MOULIES D., VALETTE C., DUNOYER J.
A propos de la classification des ostéochondrites de hanche.
ANN. ORTHOP. de l'OUEST., 1978, 10, 67-70.

49 - PASQUIE M.
Symposium sur l'ostéochondrite primitive de la hanche.
(XLIVe Congrès de la SOFCOT - PARIS 1969).
REV. CHIR. ORTHOP., 1970, 57, 7, 40, 588-649.

50 - PERTHES G.
Veber arthritis deformans juvenilis.
DTSCH. Z. CHIR., 1910, 107, 111-159.

51 - POUS J.G., DIMEGLIO A.
L'ostéochondrite primitive de la hanche.
In : "La hanche en croissance" p. : 141-159.
CAHIERS BAILLIERE 1976 - PARIS.

52 - POUS J.G., DIMEGLIO A.
Ostéochondrite primitive de la hanche.
ENCYCLOP. MEDICO-CHIRURG. (PARIS) -App. Locom.-
Fasc. 14029 A25 (9-1977).

53 - "COXA PLANA"
Proceedings of the 12 th Congress of the international Society of Orthopeadic Surgery and Traumatology -
TEL AVIV Octobre 1972 - EXCERPTA MEDICA Ed. 1973 AMSTERDAM
(Série d'articles d'auteurs différents : P. 235-253.

54 - "LA MALADIE DE CALVE"
Symposium - Hôpital Maritime de BERCK.
Rev. CHIR. ORTHOP., 1976, 62, 2, 270-273.

ETIOLOGIE-PATHOGENIE-ANATOMIE PATHOLOGIQUE

55 - CRAIG W.A., KRAMER W.C., LUQUET E.R.
New concepts on etiology and treatment of Legg-Calvé-Perthes syndrome.
J. BONE JOINT SURG., 1961, 43A, 593.

56 - CRAIG W., KRAMER W.C., WATANABE R.
The role of antetorsion and trauma in Legg-Perthes-Calvé syndrome.
J. BONE JOINT SURG., 1964, 46A, 1371.

57 - DURIEZ J.
Réflexions à propos de la physio pathologie de l'ostéochondrite de la hanche.
REV. CHIR. ORTHOP., 1977, 63, 157-172.

58 - GREENLAW R.K., KAHN D.A., PETRIE J.G.
Experimental produced changes in rabbit ressembling Legg-Calvé-Perthes' disease.
SURG. FORUM, 1960, 11, 440-441.

59 - INOUE A., FREEMAN M.A.R., VERNON-ROBERTS B. and MIZUNO S.
The pathogenesis of Perthes' disease.
J. BONE JOINT SURG., November 1976, 58B, 4, 453-461.

60 - JENSEN O.M., LAURITZEN J.
Legg-Calvé-Perthes' disease. Morphological studies in two cases examined and necropsy.
J. BONE JOINT SURG., 1976, 58B, 3, 332-338.

61 - JONSÄTER S.
Coxa plana an histo-pathologic and arthrographic study.
ACTA ORTHOP. SCANDINAVICA, 1953, Suppl.XII, 98 pages
ESSELTE AKTIEBOLAG STOCKHOLM 1953.

62 - KEMP H.P.S.
Avascular necrosis of the femoral heat in dogs.
J. BONE JOINT SURG., 1968, 50B, 2, 431.

63 - KEMP H.P.S.
La maladie de Perthes.
REVUE CHIR. ORTHOP., 1969, 55, 3, 285-286.

64 - LEGG A.T.
Remarks on the etiology of the flattening of the upper femoral epiphysis a study of 75 personnally observed cases
AMER. J. ORTHOP., 1918, 16, 448-452.

65 - LEGG A.T.
De la maladie caractérisée par l'aplatissement de l'épiphyse supérieure du fémur.
ARCH. FRANCO-BELGE de CHIRURGIE, avril 1922, 585-595.

66 - MATUMOTO Y., MIZUNO S.
Rate of the blood flow in the femoral head.
MEDICAL JOURNAL of OSAKA UNIVERSITY, 1966, 16, 431.

67 - MIZUNO S., HIRAYAMA M., KOTANI P.T., SIMAZU A.
Pathological histology of the Legg-Calvé-Perthes disease with a special reference to its experimental production.
MEDICAL JOURNAL of OSAKA UNIVERSITY,
Décembre 1966, 17, 2, 177-209.

68 - PASQUIE M. et SALANOVA C.
La maladie de Legg-Calvé-Perthes par vice d'orientation de l'extrêmité supérieure du fémur.
SOC. ESPAGNOLE d'ORTHOP. TRAUMAT. - MADRID octobre 1962.

69 - PASQUIE M. et SALANOVA C.
Coxa plana.
SOFCOT - PARIS octobre 1963.

70 - PASQUIE M.
Coxa plana et antétorsion fémorale.
Entretiens de BICHAT septembre 1964.

71 - PONSETI I.V.
Legg-Perthes' disease. Observation on pathological changes in two cases.
J. BONE JOINT SURG., 1956, 38A, 739-751.

72 - PONSETI I.V., COTTON R.L.
Legg-Perthes-Calvé disease pathogenesis and evolution.
J. BONE JOINT SURG., 1961, 43A, 261-274.

73 - RALSTON E.L.
Legg-Calvé Perthes' disease. Factors of healing.
J. BONE JOINT SURG., 1961, 43, 2, 249-260.

74 - RATLIFF A.H.C.
Avascular necrosis of the head of the femur after fractures of the femoral neck in children and Perthes' disease.
PROC. ROY. SOC. MED., 1962, 55, 504-505.

75 - SALTER R.B.
Experimental and clinical aspect of the Perthes' disease.
J. BONE JOINT SURG., 1966, 48A, 393.

76 - SALTER R.B. et BELL M.
The pathogenesis of deformity in Legg-Calvé-Perthes disease. An experimental investigation.
J. BONE JOINT SURG., 1968, 50B, 2, 436.

77 - SOEUR R., de RACKER Ch.
L'aspect anatomo-pathologique de l'ostéochondrite et les théories pathogéniques qui s'y rapportent.
ACTA ORTHOP. BEL., 1952, 18, 51-99.

78 - SUNDT H.
The aetiology of pseudo-coxalgia.
LANCET, 1921, 1, 1153.

79 - THOMPSON R.C., BASSETT J.R. and C.A.L.
Histological observations on experimentally induced degeneration of articular cartilage.
J. BONE JOINT SURG., avril 1970, 52A, 3, 435-443.

80 - TRUETA J.
Etude sur les causes de la maladie de Legg-Perthes-Calvé.
R.O.L.A., 1959, 4, 2, 115-131.

81 - WALDENSTROM H.
Sur l'origine et le stade final de la coxa plana.
ARCH. FRANCO-BELGE de CHIRURGIE, avril 1922, 607-617

82 - WEISSMAN S.L.
Troubles de croissance de l'extrémité proximale du fémur dans les suites du traitement de la luxation congénitale de la hanche.
REV., CHIR. ORTHO. et REPAR de l'APPAREIL MOTEUR (Paris) 1969, 55, 4, 331-340.

83 - WYNNE-DAVIES R., GORMLEY J.
The aetiology of Perthes' disease. Genetic epidémiological and growth factors in 310 Edinburgh and Glasgow patients.
J. BONE JOINT SURG., Fev. 1978, 60B, 1, 6-14.

84 - ZAHIR A., FREEMAN M.A.R.
Cartilages changes following a single episode of infarction of the capital epiphysis in the dog.
J. BONE JOINT SURG.,1972, 54A, 125.

ETUDE CLINIQUE ET RADIOGRAPHIQUE

85 - AIMES A.
Les formes atypiques de l'ostéochondrite de l'épiphyse fémorale supérieure.
REV. ORTHOP., 1943, 29, 78-82.

86 - AXHAUSEN K
Klinische and histologische gwenilen arthritis deformans coxae.
CHARITE ANN., 1909, 33, 414-442.

87 - BENSAHEL H., BOK B., FLIKIER H.
La place de la scintigraphie dans l'ostéochondrite primitive de la hanche.
CHIRURGIE, 1979, 105, 321-325.

88 - BERGMANN E.
Theoretisches, klinisches und experimentelles zur frage der aseptischen knochennekrosen.
DEUTSCHE ZTSCHR. F. CHIR., 1927, 206, 12.

89 - BOHR H.H.
Skeletal maturation in Legg-Calvé-Perthes disease.
INTERNATIONAL ORTHOPAEDIES (SICOT), 1979, 2, 277-281.

90 - CAFFEY J.
The early roentgenographic changes in essential coxa plana ; their significance in pathogensis.
AM. J. ROENTGENOL. RADIUM THER. NUCL. MED.
1968, 103, 3, 620-634.

91 - COURTIERE B., DELMAS P., THERON J., RICHTER B.
Apports de l'artériographie super-sélective de l'artère circonflexe postérieure dans la compréhension de l'ostéochondrite primitive de la hanche chez l'enfant.
ANNALES DE MEDECINE PHYSIQUE, 1980, XXIII, 1, 1-7.

92 - EYRING E.J., BJORNSON D.R., PETERSON C.A.
Early diagnostic and prognostic signs in Legg Calvé Perthes disease.
AMER. J. ROENTGEN., 1965, 93, 382-387.

93 - FASTING O.J., BJERKREIM I., LANGELAND N., HERTZENBERG L., NAKKEN K.
Scintigraphic evaluation of the severity of Perthes' disease in the initial stage.
ACTA ORTHOP. SCAND., 1980, 51, 655-660.

94 - FERGUSON A.B. and HOWORTH M.B.
Coxa plana and related conditions at the hip.
J. BONE JOINT SURG., 1934, 16, 781-803.

95 - FEVRE M. et LAGRANGE J.
Réflexions sur 40 cas de coxa plana.
REV. CHIR. ORTHOP., 1956, 42, 44-50.

96 - FREUD E.
Zur deutung des röntgenbildes der Perthesschen krankheit.
FORTSCHR. RONTGENSTR., 1930, 42, 435.

97 - FROMME A.
Die ursache der wachstumdeformitäten.
DEUTSCHE MED. WEHRSCHR., 1920, 46, 169.

98 - GAGE H.G.
Possible early sign of Perthes' disease.
BRIT. J. RADIOL., 1933, 6, 295-297

99 - GEORGES P.
Curieuse évolution d'une géode du col fémoral chez l'enfant.
REV. CHIR. ORTHOP., 1971, 57, 6, 486-487.

100 - GERSHUNI D.H., AXER A., HENDEL D.
Arthrographic findings in Legg-Calvé-Perthes disease and transcent synovitis of the hip.
J. of BONE and JOINT SURG., Juin 1978, 60A, 4, 457-464.

101 - GILL A.B.
Legg-Perthes' disease of hip ; its early roentgenographic manifestations and its cyclical course.
J. BONE JOINT SURG., 1940, 22, 1013-1047.

102 - HALKIER E.
"Tear-shaped phenomenon" in Calvé-Perthes' disease.
ACTA ORTHOP. SCAND., 1956, 25, 287-295.

103 - HARRISON M.H.M., TURNER M.H., JACOBS P.
Skeletal immaturity in Perthes' disease.
J. BONE JOINT SURG., Fev. 1976, 58B, 1, 37-40.

104 - HEYMAN C.H. et HERNDON C.H.
Legg-Perthes' disease. A method for the mesurement of the roentgenographic results.
J. BONE JOINT SURG., 1950, 32A, 767-778.

105 - HOWORTH M.B.
Coxa plana.
ARCH. PEDIAT., 1959, 76, 1-16.

106 - KATZ J.F.
Abortive Legg-Calvé-Perthes' disease or developmental variation in epiphysiogenesis of the upper femur.
J. MOUNT. SINAI HOSP., 1965, 32, 6, 651-659.

107 - KATZ J.F.
Maladie de Legg-Calvé-Perthes minime.
J. MOUNT. SINAI HOSP., 1968, 35, 4, 408-416.

108 - KATZ J.F.
Arthrography in Legg-Calvé-Perthes'disease.
J. BONE JOINT SURG., Avril 1968, 50A, 3, 467-472.

109 - KATZ J.F.
Femoral torsion in Legg-Calvé-Perthes' disease.
J. BONE JOINT SURG., Avril 1968, 50A, 3, 473-475.

110 - KATZ J.F.
Maladie de Legg-Calvé-Perthes récidivante.
J. BONE JOINT SURG., 1973, 55A, 4, 833-836.

111 - KEMP H. et BOLDERO M.A.
Radiological changes in Perthes' disease.
The BRITISH JOURNAL of RADIOLOGY, 1966, 39, 466, 744-760.

112 - LEGG A.T.
An obscure affection of the hip joint.
BOSTON MED. SURG. J., 1910, 162, 202-204.

113 - MALLET J. et REY J.C.
Faut-il et comment faire un profil de hanche.
ANN. ORTHOP de l'OUEST, 1976, 8, 69-77.

114 - MEYER J.
Dysplasia epiphysealis capitis femoris. A clinical radiological syndrome and its relationship to Legg-Calvé-Perthes' disease.
ACTA ORTHOP. SCAND., 1964, 34, 183-197.

115 - MOSE K.
Legg-Calvé-Perthes' disease.
ARTHUS UNIVERSITETS FORLAGET - COPENHAGE 1964.

116 - NEVELOS A.B.
Bilateral Perthes' disease.
ACTA ORTHOP. SCAND., 1980, 51, 649-654.

117 - O'GARRA J.A.
Radiographic changes in Perthes' disease.
J. BONE JOINT SURG., 1959, 41B, 465-476.

118 - PASQUIE M. et TAILLARD W.
L'ostéochondrite primitive de la hanche. Etude clinique et radiologique.
Symposium XLIVe CONGRES DE LA SOFCOT
REV. CHIR. ORTHOP., 1970, 56, 600-611.

119 - RIGAULT P., LAGRANGE J., GUYONVARCH G.
L'ostéochondrite primitive de la hanche chez l'enfant. Etude clinique et thérapeutique.
ANNALES de PEDIATRIE, 1967, 43, 292-297.

120 - THERON J.
Angiography in Legg-Calvé-Perthes disease
RADIOLOGY 1980, 135, 81-92.

121 - VIRENQUE J., PASQUIE M., SALANOVA C., BRUNNER-FERRES R.
L'examen radiographique de l'extrémité supérieure du fémur et ses pièges.
PRESSE MEDICALE, 1963, 5, 257-260.

122 - WALDENSTRÖM H.
The définite form of the coxa plana.
ACTA RADIOL., 1922, 1, 384.

123 - WALDENSTRÖM H.
On coxa plana
ACTA CHIR. SCANDINAV., 1923, 55, 577.

124 - WALDENSTRÖM H.
The first stages of coxa plana.
ACTA ORTHOP. SCANDINAV., 1934, 5, 1.

125 - WALDENSTRÖM H.
The first stages of coxa plana.
J. BONE JOINT SURG., 1938, 20, 3, 559-566.

126 - WEISSMANN S.L., TORK G. et KHARMOSH O.
Les images radiologiques précoces de l'ostéochondrite de la hanche chez l'enfant.
REV. CHIR. ORTHOP., 1961, 47, 245-249.

THERAPEUTIQUE

127 - ALTAV H. et GEINER R.
Thérapeutique supplémentaire de la maladie de Perthes par les vasodilatateurs.
ZSCHR. ORTHOP., 1967, 104, 1, 68-74.

128 - AXER A.
Subtrochanteric osteotomyin the treatment of Perthe's disease : a preliminary report.
J. BONE JOINT SURG., 1965, 47B, 489-499.

129 - AXER A., SCHILLER M.G., SEGAL D., RZETELNY V., GERSHUNI-GORDON D.H.
Subtrochanteric osteotomy in the treatment of Legg Calvé Perthes' syndrome.
ACTA ORTHOP. SCAND., 1973, 44, 31-54.

130 - BERENYI P.
Acceleration de la régénérescence dans la maladie de Perthes par injection intra-articulaire d'huile de foie de morue.
ZSCHR. ORTHOP., 1969, 106, 3, 569-577.

131 - BERTRAND P.
Technique de la greffe intra-épiphysaire dans le traitement de la coxa-plana.
REV. CHIR. ORTHOP., 1954, 40, 116-120.

132 - BERTRAND P., RIGAULT P. et TAUSSIG G.
Le traitement chirurgical de la maladie de Legg Perthes Calvé.
Symposium XLIVe Congrès de la SOFCOT
REV. CHIR. ORTHOP., 1970, 56, 629-635.

133 - BOZSAN E.J.
A new treatment of intra-capsular fractures of the neck of the femur and Calvé Legg Perthes' disease.
J. BONE JOINT SURG., 1934, 16, 75-87.

134 - BUTEL J., BORGI R., OBERLIN P., FAURE C., GRISON J., RAVET D.
L'association du traitement chirurgical à la décharge ambulatoire dans la maladie de Legg Perthes Calvé.
ACTA ORTHOP. BELGICA, 1979, 45, 229-242.

135 - CAAN P.
Ostéochondritis deformans juvenilis coxae, coxa plana, Calvé - Legg-Perthes krankheit.
ERGEBNISSE DER CHIRURGIE UND ORTHOPÄDIE 17 BAND.
SPRINGER VERLAG - BERLIN 1924.

136 - CAMARGO F.P.
Revascularisation of the neck of the femur in Legg-Calvé Perthes syndrom. A new surgical technic experience of 80 cases.
CLIN. ORTHOP., 1957, 10, 79, 86.

137 - CARAMIDAS J.
Traitement conservateur de la maladie de Legg-Calvé-Perthes-Waldenstrom.
REV. CHIR. ORTHOP., 1971, 57, 2, 163.

138 - CARTIER P., DAGHER F., MOREL G.
L'ostéotomie de varisation dans la maladie de Legg-Perthes-Calvé.
REV. CHIR. ORTHOP., 1976, 62, 27-41.

139 - CATHRO A.J. et KIRKALDY-WILLIS W.H.
Treatment of Perthe's disease of the hip by cancellous bone grafting preliminary report.
J. BONE JOINT SURG., 1963, 45B, 284-291.

140 - CHAPCHAL G.
Orthopädische chirurgie und traumatologie der hüfte.
VERD. ENKE VERLAG, STUTTGART 1965 121-131.

141 - CHARIGNON G.
Contribution à l'étude thérapeutique de l'ostéochondrite primitive de la hanche. Intérêt de l'ostéotomie intertrochantérienne de dérotation varisation.
THESE - GRENOBLE 1971.

142 - CHIARI K.
Medial displacement osteotomy of the pelvis.
CLIN. ORTHOP., 1974, 98, 55-71.

143 - CRAIG W.A., KRAMER W.G. and WATANABE
Etiology and treatment of Legg-Calvé-Perthes syndrome.
J. BONE JOINT SURG., 1963, 45A, 1325.

144 - CRAIG W.A., NICHOLS D.B., KRAMER W.G.
Indications for surgery in Perthes' disease.
J. BONE JOINT SURG., 1966, 48A, 6, 1225-1226.

145 - CRAIG W.A., PINDER R.C., KRAMER W.G.
Indications for surgery in Legg-Calvé-Perthes' disease.
J. BONE JOINT SURG., 1968, 50A, 6, 1259-1260.

146 - CRAIG W.A., KRAMER W.G.
Methods of containment of Legg-Perthes-Calvé syndrome.
J. BONE JOINT SURG., 1975, 57A, 1, 135.

147 - EVANS D.L. et LLOYD ROBERTS G.C.
Treatment in Legg-Calvé-Perthes'disease.
J. BONE JOINT SURG., 1958, 40B, 182-189.

148 - FERGUSON A.B., HOWORTH M.B.
Coxa plana and related conditions at the hip.
J. BONE JOINT SURG., 1934, 16, 781-803.

149 - GARCEAU G.J.
Surgical treatment of coxa plana.
J. BONE JOINT SURG., 1964, 46B, 779.

150 - GOFF C.W.
Treatment of coxa plana.
CLINICAL ORTHOPAEDICS, 1959, 14, 50-62.

151 - GOUIN J.L., MITRY Y., PAUGAM P. et VIGOUREUX J.M.
L'ostéotomie fémorale dans l'ostéochondrite primitive de la hanche de l'enfant.
ANN. ORTHOP. OUEST., 1976, 8, 125-136.

152 - GUIDA G., CIGALA F., RICCIO V.
Les effets de l'ostéotomie inter-trochantérienne sur la vascularisation de l'extrémité proximale du fémur.
REV. CHIR. ORTHOP., 1969, 55, 83-88.

153 - HACKENBROCH M.
Zur behandlung der wachstumsstörungen des oberen femurendes.
VERHANDL. D. DEUTSCH. ORTHP. GESELLSCH., 1941, 34,222.

154 - HARRISSON M.H.M.
The "Broomstick" treatment of Perthes' disease.
J. BONE JOINT SURG., 1966, 48B, 382.

155 - HARRISSON M.H.M. et MENON M.P.A.
Legg Calvé Perthes' disease. The value of roentgenography mesurement in clinical practice with a special reference to the broomstick plaster method.
J. BONE JOINT SURG., 1966, 48A, 7, 1301-1318.

156 - HEIKKINEN E.S., PURANEN J. et SURAMO I.
The effect of intertrochanteric osteotomy on the venous drainage of the femoral neck in Perthes' disease.
ACTA ORTHOP. SCAND., Fev. 1976, 47, 1, 89-95.

157 - HEYMANN C.H. et HERNDON C.H.
An evolution of treatment by traction and ischial weight bearing brace.
J. BONE JOINT SURG., 1952, 34A, 1, 25-46.

158 - HOWORTH M.B.
Coxa plana
J. BONE JOINT SURG., 1948, 30A, 3, 601-620.

159 - JUDET J., et JUDET H.
Fractures et orthopédie de l'enfant - Techniques chirurgicales - MALOINE - PARIS 1976.
- Luxation et malformations congénitales de la hanche tome 2, vol. A, pages 1 à 37.
- Ostéochondrite de la hanche tome 2, vol. A, pages 55 à 58.

160 - KATZ J.F.
Conservative treatment of Legg-Calvé-Perthes' disease.
J. BONE JOINT SURG., 1967, 49A, 6, 1043-1051.

161 - LAPRAS A.
Ostéochondrite disséquante de la hanche. Traitement chirurgical par l'ostéotomie de varisation. A propos de deux cas (chez l'adolescent).
LYON CHIRUR., 1966, 62, 3, 377-381.

162 - LLOYD-ROBERTS G.C., CATTERALL and SALAMON P.B.
A controlled study of the indications for and the results of femoral osteotomy in Perthes' disease.
J. BONE JOINT SURG., 1976, 58B, 31-36.

163 - MASSE P.
Interventions portant sur le fémur et la hanche.
Techniques chirurgicales en orthopédie pédiatrique.
FLAMMARION Ed. - PARIS 1975 (pages 35 - 42).

164 - MEYER J.
Treatment of the Legg-Perthes-Calve's disease.
ACTA ORTHOP. SCAND., 1966, suppl. 86, 1001.

165 - MIZUNO S.
A new principle in the treatment of the Legg-Calvé-Perthes disease based upon an experimental study koke
J. MED. SCIENCES, 1965, 11 suppl., 68-74.

166 - MUNUERA L.
Ostéotomie fémorale comme traitement de la maladie de Perthes-Calvé.
REV. ORTHOP. TRAUMA., 1973, 17, 461.

167 - PETER E.
Erfahrungen mit der operativen Behandlung der Perthesschen Hüftenkrankung nach Pitzen.
ARCH. F. ORTHOP. U. UNFALL-CHIR., 1955, 47, 417.

168 - PETRIE J.G. and BITENC I.
The abduction weight-bearing treatment in Legg-Perthes' disease.
J. BONE JOINT SURG., 1971, 53B, 54-62.

169 - PHEMISTER D.B.
Operative arrestment of longitudinal growth of bones in the treatment of deformities.
J. BONE JOINT SURG., 1933, 15, 1.

170 - PIKE M.
Legg Perthes' disease. A Method of conservative treatment.
J. BONE JOINT SURG., 1950, 32A, 663-670.

171 - PITZEN P.
Beschleunigung der Heilung von aseptischen Knochennekrosen im koxalen Femurende (also von der sogenannten Coxa vara adolescentium und dem Perthes) durch Nagelung.
ZTSCHR. F. ORTHOP., 1952, 81, 7.

172 - POSTEL M.
Voies d'abord de la hanche.
ENCYCL. MED. CHIR - PARIS - Techniques chirurgicales - orthopédie 4.0.12. 44600.

173 - PREVOT J., IMBERT J.C.
Le traitement orthopédique de la maladie de Legg Perthes Calvé. Symposium XLIVe CONGRES de la SOFCOT.
REV. CHIR. ORTHOP., 1970, 56, 613-629.

174 - PURANEN J. et HEIKKINEN E.
Intertrochanteric osteotomy in the treatment of Perthes' disease.
ACTA ORTHOP. SCAND., Fev. 1976, 47, 1, 79-88.

175 - RAINVILLE-DELAMARE C., SALAIRE M.
L'ostéochondrite primitive de la hanche. Traitement orthopédique et rééducation.
ANN. MED. PHYSIQUE, 1977, 20, 121-135.

176 - RIGAULT P., POULIQUEN J.C.
Notre expérience de l'ostéotomie fémorale dans le traitement de l'ostéochondrite primitive de la hanche.
Symposium XLIVe CONGRES de la SOFCOT.
REV. CHIR ORTHOP., 1970, 56, 635-648.

177 - RIGAULT P., POULIQUEN J.C.
Traitement chirurgical des ostéochondrites primitives de la hanche chez l'enfant par ostéotomie fémorale.
VIE MEDICALE, 1970, 30, 4071-4076.

178 - RIGAULT P., POULIQUEN J.C., BENEUX J., GUYONVARCH G., DONGUY C.
L'ostéotomie fémorale dans le traitement de l'ostéochondrite primitive de la hanche chez l'enfant.
REV. CHIR. ORTHOP., 1974, 60, 569-581.

179 - SALTER R.B.
Innominate osteotomy in the treatment of congenital dislocation and subluxation of the hip.
J. BONE JOINT SURG., 1961, 43B, 518.

180 - SALTER R.B.
The scientific basis for innominate osteotomy in the treatment of coxa plana. (pages 252-253)
12e CONGRES SICOT 1972 - EXCERPTA MEDICA 1973 AMSTERDAM.

181 - SALVO LECARRE J.C.
Confrontation de los resultados operatorios y conservadores en la enfermedad de Legg-Calvé-Perthes.
MED. CLIN. BARCELONA, 1957, 28, 380.

182 - SOEUR R., DERACKER Ch.
Traitement de la coxa plana
ACTA ORTHOP. BELG., 1952, 18, 2, 86-96.

183 - SOMMERVILLE E.
Perthes disease of the hip.
J. BONE JOINT SURG., 1971, 53B, 4, 639-649.

184 - STEEL H.H.
Triple osteotomy of the innominate bone.
J. BONE JOINT SURG., 1973, 55A, 343.

185 - SVOBODA J. et SVOBODOVA L.,
Etude de 1500 cas de coxa plana traités dans un hôpital d'enfants.
REV. CHIR. ORTHOP., 1970, 56, 3, 279.

186 - TAUSSIG G. et HERIPERT G.
Maladie de Legg-Perthes-Calvé. Intérêt du traitement chirurgical.
REV. CHIR. ORTHOP., 1969, 55, 4, 305-330.

RESULTATS ET PRONOSTIC

187 - AUFFRAY Y., KRAFT F.
Ostéochondrite de la hanche. Evolution et pronostic des formes spontanément centrées.
REV. CHIR. ORTHOP. et Réparatrice de l'appareil moteur (PARIS), 1972, 58, 4, 303-322.

188 - BROTHERTON B.J., MCKIBBIN B.
Perthes' disease treated by prolonged recumbency and femoral head containment : a long term appraisal.
J. BONE JOINT SURG., Fev. 1977, 59B, 1, 8-14.

189 - BUREAU et coll.
Le devenir de la coxa plana.
Symposium S.F.O.T. mai 1964.
REV. CHIR. ORTHOP., 1964, 50, 6, 879-880.

190 - CHARTOL D.
Suites à moyen terme des ostéochondroses juvéniles de la hanche. In : CHIGOT P.L. Entretiens de chirurgie infantile - P. 24.
PARIS - EXPANSION SCIENTIFIQUE FRANCAISE 1977.

191 - CRAIG W., NICHOLS R., KRAMER W.
A review of one hundred hips operated on for Legg-Calvé-Perthes syndrome.
J. BONE JOINT SURG., 1969, 51A, 4.

192 - DANIELSSON L.G., HERNBORG J.
Late results of Perthes' disease.
ACTA ORTHOP. SCAND., 1965, 36, 70-81.

193 - DICKENS D.R.V., MENELAUS M.B.
The assessment of prognosis in Perthes' disease.
J. BONE JOINT SURG., Mai 1978, 60B, 2, 189-194.

194 - EATON G.O.
Long-term results of treatment in coxa plana. A follow-up study of eighty-eight patients.
J. BONE JOINT SURG., Sept. 1967, 48A, 6, 1031-1041.

195 - EVANS D.L.
Legg-Calvé-Perthes' disease : a study of late results.
J. BONE JOINT SURG., 1958, 40B, 168-181.

196 - EYRE-BROOK A.L.
Osteochondritis deformans coxae juvenilis of Perthes' disease. The results of treatment by traction in recumbency.
BRIT. J. SURG., 1936, 24, 166-182.

197 - FRIBERG S.
The roentgenological end results after caliper treatment of coxa plana with varying degrees of epiphyseal involvement.
ACTA ORTHOP. SCAND., 1975, 46, 234-245.

198 - GOFF C.W.
Legg-Perthes syndrome. An up to date critical review
CLINICAL ORTHOP., 1962, 22, 93-107.

199 - GOFF C.W.
Prognosis in Legg-Perthes syndrome
AMER. J. ORTHOP., 1964, 6, 24-25.

200 - GOSSLING H.R., Mc ARTHUR R.
Osteochondritis dissecans of the hip as a sequela to Legg-Calvé-Perthes disease.
XIe Congrès SICOT.
EXCERPTA MEDICA - 1970 AMSTERDAM.

201 - GOWER W.E., JOHNSTON R.C.
Legg-Perthes' disease. Long-term follow up of thirty six patients.
J. BONE JOINT SURG., 1971, 53A, 759-768.

202 - HALLEL T., SALVATI E.A.
Osteochondritis dissecans following Legg-Calvé-Perthes' disease.
J. BONE JOINT SURG., 1976, 58A, 708.

203 - HARRISON M.H.M., TURNER M.H., NICHOLSON F.J.
Coxa plana : results of a new form of splinting.
J. BONE JOINT SURG., Sept1969, 51A, 6, 1057-1069.

204 - HELBO S.
Morbus Calvé-Perthes.
Thesis, COPENHAGEN, Fyns Tidendes Bogtrykkeri
Odense 1953.

205 - KAMHI E., Mc EWEN G.D.
Osteochondritis dissecans in Legg-Calvé-Perthes' disease.
J. BONE JOINT SURG., 1975, 57A, 506-509.

206 - KAMHI E., Mc EWEN G.D.
Treatment of Legg-Calvé-Perthes' disease. Prognosis value of Catterall's classification.
J. BONE JOINT SURG., 1975, 57A, 651.

207 - KATZ J.P.
Legg-Perthes' disease : results of treatment.
CLINICAL ORTHOP., 1957, 10, 61-78.

208 - KATZ J.F.
Legg-Calvé-Perthes' disease : a statistical evaluation of 358 cases.
MOUNT SINAI J. MED. NY, 1973, 4, 1, 20-47.

209 - KATZ J.F., SIFFERT R.S.
Osteochondritis dissecans in association with Legg-Calvé-Perthes' disease.
INTERNATIONAL ORTHOP. (SICOT), 1979, 3, 189-195.

210 - LEGG A.T.
End results of coxa plana.
J. BONE JOINT SURG., 1927, 9, 26-34.

211 - MARKLUND T., TILLBERG B.
Coxa plana : a radiological comparison of the rate of healing with conservative measures and after osteotomy.
J. BONE JOINT SURG., Fevrier 1976, 58B, 1, 25-30.

212 - MEYER J.
Legg-Calvé-Perthes' disease. Radiological results of treatment and their late clinical consequences.
ACTA ORTHOP. SCAND., 1977, suppl. 167, 131 pages COPENHAGEN.

213 - MINDELL E.R., SHERMANN M.S.
Late results in Legg-Perthes'disease.
J. BONE JOINT SURG., 1951, 33A, 1-23.

214 - MOSE K.
Legg-Calvé-Perthes' disease. The late occurence of coxarthrosis.
ACTA ORTHOP. SCAND., 1977, suppl.169, 39 pages COPENHAGEN.

215 - O'HARA J.P., DAVIS N.D., GAGE J.R., SUNDBERG A.B., WINTER R.B.
Long-term follow-up of Perthes disease treated nonoperatively.
CLINICAL ORTHOPAEDICS, Juin 1977, 125, 49-56.

216 - RATLIFF A.H.C.
Pseudo coxalgia. A study of results in the adult.
J. BONE JOINT SURG., 1951, 38B, 499-512.

217 - RATLIFF A.H.C.
Perthes' disease. A study of thirty-four hips observed for thirty years.
J. BONE JOINT SURG., Février 1967, 49B, 1, 102-107.

218 - RATLIFF A.H.C.
Osteochondritis dissecans following Legg-Calvé-Perthes' disease.
J. BONE JOINT SURG., 1967, 49B, 108.

219 - REIMANN I.
Calvé-Perthes' disease results of out patients treatment.
ACTA ORTHOP. SCAND., 1961, 30, 265-285.

220 - SNYDER C.R.
Legg-Perthes disease in the young hip-does. It necessarily do well ?
J. BONE JOINT SURG., Sept. 1975, 57A, 6, 751-759.

221 - STEINHAUSER E.
Spatergebnisse der perthesschen krankheit.
Z. ORTHOP., 1971, 107, 558-576.

222 - STILLMAN B.C.
Etiological relationship between osteochondritis dissecans and coxa plana. Review of the literature.
J. BONE JOINT SURG., 1966, 48B, 64-81.

223 - SUNDT M.D.
Further investigations respecting malum coxae Calvé-Legg-Perthes with special regard to the prognosis and treatment.
ACTA CHIR. SCAND. OSLO, 1949, suppl.148.

224 - TRUETA J. y PINTO C.S.
Estudios sobre la osteochondritis de la cabeza femoral o enfermeda de Legg.Calvé-Perthes.
REV. ORTHOP Y TRAUM. LAT. AMER., 1959, 42, 115-132.

225 - WANSBROUG R.M., CARRIE A.W., WALKER N.F. et al.
Coxa plana, its genetic aspects and results of treatment with long taylor walking caliper : long term follow-up study.
J. BONE JOINT SURG., 1959, 41A, 135-146.

226 - SYMPOSIUM D'ORTHOPEDIE PEDIATRIQUE :
"LA HANCHE PATHOLOGIQUE DE L'ENFANT"
Sous la direction de M. BOUYALA avec la participation de RIGAULT P., BENSAHEL H., CARLIOZ, SERINGE R. - HYERES 1979 (notes personnelles).

TABLE DES MATIÈRES

TABLE DES MATIERES

	Pages
SOMMAIRE	3
AVANT-PROPOS	5
CHAPITRE I : EMBRYOLOGIE ET CROISSANCE DE LA HANCHE	21
I - EMBRYOLOGIE	24
A - Etape embryonnaire	24
B - Etape foetale	30
C - Conclusion	34
II - CROISSANCE DE LA HANCHE	35
A - Les cartilages de croissance de la hanche	35
1° - Structure et morphologie	38
2° - Topographie	41
B - Le développement de l'extrémité supérieure du fémur et du cotyle	42
1° - Les phénomènes morphologiques	42
. Extrémité supérieure du fémur	43
. Cotyle	51
2° - Les phénomènes vasculaires	62
. Extrémité supérieure du fémur	64
. Cartilages de croissance	74
C - Les critères radiologiques de normalité d'une hanche en croissance.	77

▶ CHAPITRE II : ANATOMIE RADIOLOGIQUE 85

La hanche de l'ostéochondrite au stade des séquelles

I - LES DIFFERENTES METHODES D'APPRECIATION DES RESULTATS 89

1° - Les critères de SUNDT 89

2° - La méthode de HEYMAN et HERNDON 90

3° - La méthode de MOSE 94

4° - Les quotients de MEYER 97

II - METHODE D'APPRECIATION PROPOSEE 99

▶ CHAPITRE III : ETIOPATHOGENIE, ANATOMIE PATHOLOGIQUE et PHYSIOPATHOLOGIE 103

I - CONSIDERATIONS ETIOPATHOGENIQUES 106

1° - Les preuves du mécanisme pathogénique 108

2° - Les caractères de l'oblitération artérielle 110

3° - Les causes de l'interruption vasculaire 111

II - ANATOMIE PATHOLOGIQUE ET PHYSIOPATHOLOGIE DE L'OSTEOCHONDRITE 112

1° - Le cycle anatomo-pathologique de l'ostéochondrite 112

2° - Physiopathologie de l'ostéochondrite 119

3° - Signification anatomique des différentes phases évolutives radiographiques de l'ostéochondrite 126

III - CONCLUSIONS 133

▶ CHAPITRE IV : TRAITEMENT

I - LE TRAITEMENT ORTHOPEDIQUE 140

1° - L'abstention thérapeutique 141

2° - Le repos au lit 141

3° - Les méthodes ambulatoires 143

4° - Les thérapeutiques supplémentaires 149

II - LE TRAITEMENT CHIRURGICAL 150

1° - Les méthodes autres que les ostéotomies 150

2° - Les ostéotomies pelviennes 156

3° - Les ostéotomies fémorales 161

▷ LE SCHEMA THERAPEUTIQUE UTILISE 169

1° - La décharge pré-opératoire 172

2° - L'intervention 173

3° - Les suites post-opératoires 176

4° - La décharge ambulatoire 177
Iconographie 179

5° - La mise en charge 187
Iconographie 189

▶ CHAPITRE V : BILAN INITIAL ET TRAITEMENT

I - MATERIEL D'ETUDE 201

1° - Le bilan initial 202
Iconographie 208
215

2° - Le schéma thérapeutique 223

II - OBSERVATIONS 227

III - ANALYSE 253

1° - Le bilan initial 255

1.1 Le bilan clinique 255

1.2 Le bilan radiologique 265

a) Le stade évolutif de la maladie 265

b) Formes uni et bilatérales 271

c) Aspects anatomo-radiologiques 273
Iconographie 287

1.3 Le diagnostic 297

2° - Le schéma thérapeutique 301

1.1 La décharge pré-opératoire 301

1.2 L'intervention 303

1.3 Les suites opératoires 307

1.4 La décharge ambulatoire 313

1.5 Cas particuliers : la chirurgie pelvienne 319

3° - Les effets de l'ostéotomie 321

CONCLUSIONS 325

CHAPITRE VI : RESULTATS

I - MATERIEL D'ETUDE 331
Iconographie 343

II - OBSERVATIONS 353

III - ANALYSE 379

1° - Présentation des résultats 383

1.1 Cliniquement 385

1.2 Radiologiquement 385

2° - Analyse des résultats 391

2.1 Facteurs influençant les résultats 391

a) L'âge et le sexe 391
b) Le stade initial de la maladie 397
c) Les groupes de CATTERALL 399
d) Les signes radiologiques de gravité 403
e) Le caractère uni ou bilatéral 415
f) Le recul 417

2.2 Les aspects évolutifs 419

2.3 Analyse des mauvais résultats 422

Les facteurs de mauvais pronostic 433

3° - Les séquelles 435

3.1 Les séquelles cliniques 435

3.2 Les séquelles radiologiques 437

a) Les lésions métaphysaires et leurs conséquences 439
b) L'insuffisance cotyloïdienne secondaire 442
c) L'ostéochondrite disséquante 443

4° - Les indications 447

▶ ICONOGRAPHIE : pagination spéciale (pages 1 à 88)

▶ CONCLUSIONS 455

▶ BIBLIOGRAPHIE 461

▶ TABLE DES MATIERES 491

BIBLIOTHÈQUE INTERUNIVERSITAIRE
GRENOBLE
MÉDECINE-PHARMACIE

SERMENT D'HIPPOCRATE

En présence des Maîtres de cette faculté, de mes chers condisciples, devant l'effigie d'HIPPOCRATE.

Je promets et je jure d'être fidèle aux lois de l'honneur et de la probité dans l'exercice de la médecine.

Je donnerai mes soins à l'indigent et n'exigerai jamais un salaire au-dessus de mon travail, je ne participerai à aucun partage clandestin d'honoraires.

Admis à l'intérieur des maisons, mes yeux ne verront pas ce qui s'y passe, ma langue taira les secrets qui me seront confiés et mon état ne servira pas à corrompre les moeurs, ni à favoriser le crime.

Je ne permettrai pas que des considérations de religion, de nation, de race, de parti ou de classe sociale viennent s'interposer entre mon devoir et mon patient.

Je garderai le respect absolu de la vie humaine.

Même sous la menace, je n'admettrai pas de faire usage de mes connaissances médicales contre les lois de l'humanité.

Respectueux et reconnaissant envers mes Maîtres, je rendrai à leurs enfants l'instruction que j'ai reçue de leur père.

Que les hommes m'accordent leur estime si je suis fidèle à mes promesses.

Que je sois couvert d'opprobre et méprisé de mes confrères si j'y manque.

VU ET PERMIS D'IMPRIMER

GRENOBLE, le 27 MA

Le Doyen,

R. SARRAZIN

Le Président de thèse,

Professeur J. BUTEL