



**HAL**  
open science

## Aortic dissection with acute malperfusion syndrome: endovascular fenestration by the funnel technique

Anne Vendrell

► **To cite this version:**

Anne Vendrell. Aortic dissection with acute malperfusion syndrome: endovascular fenestration by the funnel technique. Human health and pathology. 2014. dumas-01074142

**HAL Id: dumas-01074142**

**<https://dumas.ccsd.cnrs.fr/dumas-01074142v1>**

Submitted on 13 Oct 2014

**HAL** is a multi-disciplinary open access archive for the deposit and dissemination of scientific research documents, whether they are published or not. The documents may come from teaching and research institutions in France or abroad, or from public or private research centers.

L'archive ouverte pluridisciplinaire **HAL**, est destinée au dépôt et à la diffusion de documents scientifiques de niveau recherche, publiés ou non, émanant des établissements d'enseignement et de recherche français ou étrangers, des laboratoires publics ou privés.

UNIVERSITE JOSEPH FOURIER  
FACULTE DE MEDECINE DE GRENOBLE

Année : 2014

N°

**AORTIC DISSECTION WITH ACUTE MALPERFUSION  
SYNDROME: ENDOVASCULAR FENESTRATION BY THE  
FUNNEL TECHNIQUE**

THESE  
PRESENTEE POUR L'OBTENTION DU DOCTORAT EN MEDECINE

DIPLÔME D'ETAT

ANNE VENDRELL

Né(e) le 05/05/1985 à Montpellier

THESE SOUTENUE PUBLIQUEMENT A LA FACULTE DE MEDECINE DE GRENOBLE\*

Le Vendredi 26 septembre 2014

DEVANT LE JURY COMPOSE DE

Président du jury : M. le Professeur Gilbert FERRETTI

Membres

M. le Docteur Frédéric THONY

M. le Professeur Olivier CHAVANON

M. le Professeur Ivan BRICAULT

M. le Professeur Jean-Philippe BAGUET

M. le Docteur Mathieu RODIERE

*\*La Faculté de Médecine de Grenoble n'entend donner aucune approbation ni improbation aux opinions émises dans les thèses ; ces opinions sont considérées comme propres à leurs auteurs.*

Doyen de la Faculté : M. le Pr. Jean Paul ROMANET

Année 2013-2014

**ENSEIGNANTS A L'UFR DE MEDECINE**

CORPS	NOM-PRENOM	Discipline universitaire
PU-PH	ALBALADEJO Pierre	Anesthésiologie réanimation
MCU-PH	APTEL Florent	Ophthalmologie
PU-PH	ARVIEUX-BARTHELEMY Catherine	chirurgie générale
PU-PH	BACONNIER Pierre	Biostatistiques, informatique médicale et technologies de communication
PU-PH	BAGUET Jean-Philippe	Cardiologie
PU-PH	BALOSSO Jacques	Radiothérapie
PU-PH	BARRET Luc	Médecine légale et droit de la santé
PU-PH	BAUDAIN Philippe	Radiologie et imagerie médicale
PU-PH	BEANI Jean-Claude	Dermato-vénérologie
PU-PH	BENHAMOU Pierre Yves	Endocrinologie, diabète et maladies métaboliques
PU-PH	BERGER François	Biologie cellulaire
PU-PH	BETTEGA Georges	Chirurgie maxillo-faciale, stomatologie
MCU-PH	BOISSET Sandrine	Agents infectieux
PU-PH	BONAZ Bruno	Gastro-entérologie, hépatologie, addictologie
MCU-PH	BONNETERRE Vincent	Médecine et santé au travail
PU-PH	BOSSON Jean-Luc	Biostatistiques, informatique médicale et technologies de communication
MCU-PH	BOTTARI Serge	Biologie cellulaire
PU-PH	BOUGEROL Thierry	Psychiatrie d'adultes
PU-PH	BOUILLET Laurence	Médecine interne
MCU-PH	BOUZAT Pierre	Réanimation
PU-PH	BRAMBILLA CHRISTIAN	Pneumologie
PU-PH	BRAMBILLA Elisabeth	Anatomie et cytologie pathologiques
MCU-PH	BRENIER-PINCHART Marie Pierre	Parasitologie et mycologie
PU-PH	BRICAULT Ivan	Radiologie et imagerie médicale
PU-PH	BRICHON Pierre-Yves	Chirurgie thoracique et cardio-vasculaire
MCU-PH	BRIOT Raphaël	Thérapeutique, médecine d'urgence
PU-PH	CAHN Jean-Yves	Hématologie
MCU-PH	CALLANAN-WILSON Mary	Hématologie, transfusion
PU-PH	CARPENTIER Françoise	Thérapeutique, médecine d'urgence

PU-PH	CARPENTIER Patrick	Chirurgie vasculaire, médecine vasculaire
PU-PH	CESBRON Jean-Yves	Immunologie
PU-PH	CHABARDES Stephan	Neurochirurgie
PU-PH	CHABRE Olivier	Endocrinologie, diabète et maladies métaboliques
PU-PH	CHAFFANJON Philippe	Anatomie
PU-PH	CHAVANON Olivier	Chirurgie thoracique et cardio-vasculaire
PU-PH	CHIQUET Christophe	Ophthalmologie
PU-PH	CHIROSEL Jean-Paul	Anatomie
PU-PH	CINQUIN Philippe	Biostatistiques, informatique médicale et technologies de communication
PU-PH	COHEN Olivier	Biostatistiques, informatique médicale et technologies de communication
PU-PH	COUTURIER Pascal	Gériatrie et biologie du vieillissement
PU-PH	CRACOWSKI Jean-Luc	Pharmacologie fondamentale, pharmacologie clinique
PU-PH	DE GAUDEMARIS Régis	Médecine et santé au travail
PU-PH	DEBILLON Thierry	Pédiatrie
MCU-PH	DECAENS Thomas	Gastro-entérologie, Hépatologie
PU-PH	DEMATTEIS Maurice	Addictologie
PU-PH	DEMONGEOT Jacques	Biostatistiques, informatique médicale et technologies de communication
MCU-PH	DERANSART Colin	Physiologie
PU-PH	DESCOTES Jean-Luc	Urologie
MCU-PH	DETANTE Olivier	Neurologie
MCU-PH	DIETERICH Klaus	Génétique et procréation
MCU-PH	DUMESTRE-PERARD Chantal	Immunologie
PU-PH	ESTEVE François	Biophysique et médecine nucléaire
MCU-PH	EYSSERIC Hélène	Médecine légale et droit de la santé
PU-PH	FAGRET Daniel	Biophysique et médecine nucléaire
PU-PH	FAUCHERON Jean-Luc	chirurgie générale
MCU-PH	FAURE Julien	Biochimie et biologie moléculaire
PU-PH	FERRETTI Gilbert	Radiologie et imagerie médicale
PU-PH	FEUERSTEIN Claude	Physiologie
PU-PH	FONTAINE Éric	Nutrition
PU-PH	FRANCOIS Patrice	Epidémiologie, économie de la santé et prévention
PU-PH	GARBAN Frédéric	Hématologie, transfusion
PU-PH	GAUDIN Philippe	Rhumatologie
PU-PH	GAVAZZI Gaëtan	Gériatrie et biologie du vieillissement
PU-PH	GAY Emmanuel	Neurochirurgie
MCU-PH	GILLOIS Pierre	Biostatistiques, informatique médicale et technologies de communication
PU-PH	GODFRAIND Catherine	Anatomie et cytologie pathologiques (type clinique)
MCU-PH	GRAND Sylvie	Radiologie et imagerie médicale
PU-PH	GRIFFET Jacques	Chirurgie infantile
MCU-PH	GUZUN Rita	Endocrinologie, diabétologie, nutrition, éducation thérapeutique

PU-PH	HALIMI Serge	Nutrition
PU-PH	HENNEBICQ Sylviane	Génétique et procréation
PU-PH	HOFFMANN Pascale	Gynécologie obstétrique
PU-PH	HOMMEL Marc	Neurologie
PU-PH	JOUK Pierre-Simon	Génétique
PU-PH	JUVIN Robert	Rhumatologie
PU-PH	KAHANE Philippe	Physiologie
PU-PH	KRACK Paul	Neurologie
PU-PH	KRAINIK Alexandre	Radiologie et imagerie médicale
PU-PH	LABARERE José	Département de veille sanitaire
PU-PH	LANTUEJOU Sylvie	Anatomie et cytologie pathologiques
MCU-PH	LAPORTE François	Biochimie et biologie moléculaire
MCU-PH	LARDY Bernard	Biochimie et biologie moléculaire
MCU-PH	LARRAT Sylvie	Bactériologie, virologie
MCU-PH	LAUNOIS-ROLLINAT Sandrine	Physiologie
PU-PH	LECCIA Marie-Thérèse	Dermato-vénérologie
PU-PH	LEROUX Dominique	Génétique
PU-PH	LEROY Vincent	Gastro-entérologie, hépatologie, addictologie
PU-PH	LETOUBLON Christian	chirurgie générale
PU-PH	LEVY Patrick	Physiologie
MCU-PH	LONG Jean-Alexandre	Urologie
PU-PH	MACHECOURT Jacques	Cardiologie
PU-PH	MAGNE Jean-Luc	Chirurgie vasculaire
MCU-PH	MAIGNAN Maxime	Thérapeutique, médecine d'urgence
PU-PH	MAITRE Anne	Médecine et santé au travail
MCU-PH	MALLARET Marie-Reine	Epidémiologie, économie de la santé et prévention
MCU-PH	MARLU Raphaël	Hématologie, transfusion
MCU-PH	MAUBON Danièle	Parasitologie et mycologie
PU-PH	MAURIN Max	Bactériologie - virologie
MCU-PH	MCLEER Anne	Cytologie et histologie
PU-PH	MERLOZ Philippe	Chirurgie orthopédique et traumatologie
PU-PH	MORAND Patrice	Bactériologie - virologie
PU-PH	MOREAU-GAUDRY Alexandre	Biostatistiques, informatique médicale et technologies de communication
PU-PH	MORO Elena	Neurologie
PU-PH	MORO-SIBILOT Denis	Pneumologie
MCU-PH	MOUCHET Patrick	Physiologie
PU-PH	MOUSSEAU Mireille	Cancérologie
PU-PH	MOUTET François	Chirurgie plastique, reconstructrice et esthétique, brûlologie
MCU-PH	PACLET Marie-Hélène	Biochimie et biologie moléculaire
PU-PH	PALOMBI Olivier	Anatomie
PU-PH	PARK Sophie	Hémo - transfusion
PU-PH	PASSAGGIA Jean-Guy	Anatomie

PU-PH	<b>PAYEN DE LA GARANDERIE Jean-François</b>	<b>Anesthésiologie réanimation</b>
MCU-PH	<b>PAYSANT François</b>	<b>Médecine légale et droit de la santé</b>
MCU-PH	<b>PELLETIER Laurent</b>	<b>Biologie cellulaire</b>
PU-PH	<b>PELLOUX Hervé</b>	<b>Parasitologie et mycologie</b>
PU-PH	<b>PEPIN Jean-Louis</b>	<b>Physiologie</b>
PU-PH	<b>PERENNOU Dominique</b>	<b>Médecine physique et de réadaptation</b>
PU-PH	<b>PERNOD Gilles</b>	<b>Médecine vasculaire</b>
PU-PH	<b>PIOLAT Christian</b>	<b>Chirurgie infantile</b>
PU-PH	<b>PISON Christophe</b>	<b>Pneumologie</b>
PU-PH	<b>PLANTAZ Dominique</b>	<b>Pédiatrie</b>
PU-PH	<b>POLACK Benoit</b>	<b>Hématologie</b>
PU-PH	<b>POLOSAN Mircea</b>	<b>Psychiatrie d'adultes</b>
PU-PH	<b>PONS Jean-Claude</b>	<b>Gynécologie obstétrique</b>
PU-PH	<b>RAMBEAUD Jacques</b>	<b>Urologie</b>
MCU-PH	<b>RAY Pierre</b>	<b>Génétique</b>
PU-PH	<b>REYT Émile</b>	<b>Oto-rhino-laryngologie</b>
MCU-PH	<b>RIALLE Vincent</b>	<b>Biostatistiques, informatique médicale et technologies de communication</b>
PU-PH	<b>RIGHINI Christian</b>	<b>Oto-rhino-laryngologie</b>
PU-PH	<b>ROMANET J. Paul</b>	<b>Ophthalmologie</b>
MCU-PH	<b>ROUSTIT Matthieu</b>	<b>Pharmacologie fondamentale, pharmacologie clinique, addictologie</b>
MCU-PH	<b>ROUX-BUISSON Nathalie</b>	<b>Biochimie, toxicologie et pharmacologie</b>
PU-PH	<b>SARAGAGLIA Dominique</b>	<b>Chirurgie orthopédique et traumatologie</b>
MCU-PH	<b>SATRE Véronique</b>	<b>Génétique</b>
PU-PH	<b>SCHMERBER Sébastien</b>	<b>Oto-rhino-laryngologie</b>
PU-PH	<b>SCHWEBEL-CANALI Carole</b>	<b>Réanimation médicale</b>
PU-PH	<b>SCOLAN Virginie</b>	<b>Médecine légale et droit de la santé</b>
MCU-PH	<b>SEIGNEURIN Arnaud</b>	<b>Epidémiologie, économie de la santé et prévention</b>
PU-PH	<b>SERGENT Fabrice</b>	<b>Gynécologie obstétrique</b>
PU-PH	<b>SESSA Carmine</b>	<b>Chirurgie vasculaire</b>
PU-PH	<b>STAHL Jean-Paul</b>	<b>Maladies infectieuses, maladies tropicales</b>
PU-PH	<b>STANKE Françoise</b>	<b>Pharmacologie fondamentale</b>
MCU-PH	<b>STASIA Marie-José</b>	<b>Biochimie et biologie moléculaire</b>
PU-PH	<b>TAMISIER Renaud</b>	<b>Physiologie</b>
PU-PH	<b>TONETTI Jérôme</b>	<b>Chirurgie orthopédique et traumatologie</b>
PU-PH	<b>TOUSSAINT Bertrand</b>	<b>Biochimie et biologie moléculaire</b>
PU-PH	<b>VANZETTO Gerald</b>	<b>Cardiologie</b>
PU	<b>VILLA Alessandro</b>	<b>Neurosciences</b>
PU-PH	<b>VUILLEZ Jean-Philippe</b>	<b>Biophysique et médecine nucléaire</b>
PU-PH	<b>WEIL Georges</b>	<b>Epidémiologie, économie de la santé et prévention</b>
PU-PH	<b>ZAOUI Philippe</b>	<b>Néphrologie</b>
PU-PH	<b>ZARSKI Jean-Pierre</b>	<b>Gastro-entérologie, hépatologie, addictologie</b>



## Remerciements

### Au Jury

*Monsieur le Docteur Frédéric Thony :*

Merci d'avoir accepté d'encadrer ce travail, d'avoir supporté mes mails incessants et mes irruptions inopinées dans ton bureau. Je sais que ce sujet te tenait à cœur, et j'ai été honorée que tu me le confies. Merci également pour les heures d'apprentissage en angiographie, et ton côté toujours physiopathologique des choses. Tu trouveras dans ce travail l'expression de mon plus grand respect.

*Monsieur le Professeur Gilbert Ferretti :*

Merci de me faire l'honneur de présider cette thèse. Merci pour votre disponibilité, vos conseils, votre soutien dans mes démarches. Je vous remercie également pour les heures de travail, d'enseignement, parfois même de mathématiques. Veuillez trouver dans ce travail l'expression de ma gratitude et de ma considération.

*Monsieur le Professeur Olivier Chavanon :*

Je vous remercie d'avoir accepté de juger ce travail. Veuillez accepter l'expression de toute ma gratitude.

*Monsieur le Professeur Jean-Philippe Baguet :*

Je vous remercie de votre présence au sein de ce jury. Merci également pour votre gentillesse et votre accessibilité. Je vous exprime ma reconnaissance et mon plus grand respect.

*Monsieur le Professeur Ivan Bricault :*

Je te remercie d'avoir accepté de juger ce travail. Merci pour ton soutien, ton encadrement pédagogique et universitaire : tu es une vraie référence pour nous. Trouve ici l'expression de ma plus grande considération.

*Monsieur le Docteur Mathieu Rodière :*

Tu me fais l'honneur de juger ce travail. Merci pour tes encouragements, tes conseils, tous les rires en vacation. Tu es bien un sudiste dans l'âme au fond ! Soit assuré de toute ma considération.

## **Aux plus proches...**

A Julien, mon plus fidèle soutien

Merci de ton aide pour ce travail toute cette année... La patience, les conseils, les heures de relecture ensemble...Merci d'être là, toujours présent et fier de moi. Avec toi, j'ai l'impression que rien n'est impossible, merci de me donner tant de force. Je t'aime.

A mes parents, d'avoir toujours été là pour moi :

Maman, ton éternelle franchise est parfois dure à entendre... mais si souvent véridique!!! J'espère que je serai une aussi bonne maman que toi, car tu es la meilleure.

Papa, je te dédie ce travail. Tu m'as élevée à devenir une adulte, mais aussi une jeune médecin. Nos longues conversations médicales nocturnes ont profondément marqué ma vision de la médecine. Je serai heureuse si j'arrive à la cheville du médecin que tu es.

A mes frères,

Jean-François, car tu n'as jamais vraiment grandi, et que tu es atypique. Merci pour la relecture de ce travail : ta vision synthétique et la pertinence de tes conseils m'ont impressionnée. Merci à Karine de te supporter depuis si longtemps.

Vincent, pour les projets de fusée, les petits contrats et l'affaire JFK... j'espère que tu sauras un jour qui a assassiné le président !

A mes trois soleils : Éloïse, Anna et Alice, je vous aime tellement !

Au petit Nicolas, enfin un garçon dans cette famille de filles.

A Papi Guy et Mamie Jacqueline, mes grands parents de cœur.



## **A Montpellier, qui m'a vue grandir...**

Aux copines de toujours :

Ma Boudou... mon alter ego, mon 2eme doigt de la main. Tu n'as pas directement contribué à ce travail, mais tu as contribué à celle que je suis devenue. Merci pour cette si grande amitié, elle durera toute la vie.

Tahon, ton excentricité nous a toujours tellement fait rire... Reste telle que tu es c'est comme ça qu'on t'aime !!! Merci de garder le contact avec tes petits skypes ;).

A l'externat :

A mes « grosses » !!!

Aurélouve, pour t'avoir 10 fois par jour au téléphone. Quel recoin de ma vie ne connais tu pas à force ?? Merci d'être si présente !!!

Potos (hihihi), pour les fous rires et la choré du chien en pédiatrie...

N'oublie jamais que les réunionnais ont un os dans le nez !

A ma Bergogne et ma Delph, pour les voyages et les fous rires. Lise je te reverrai toute ma vie t'envoler de la portière de ma voiture... Delph, 14 ans que l'on se connaît !

A vous quatre, je suis heureuse que l'internat ne nous aie pas séparées. On se retrouve dans le Sud dans pas longtemps !!

A Stéfano... on se suit depuis tant d'années, et je crois que tu me désespères de plus en plus !! Je me demande bien si on a changé depuis l'ère du « caps derrière les impôts ». A Lidia, car je ne sais pas comment elle fait !

A Pierrot, le « calbar mocas » est inoubliable. Merci de me faire tant rire à me « torturer ». Je mettrais un point d'honneur à ne plus pleurer en voyage !

A Doudou et Thibaut le sétois

## **A Grenoble qui m'a vu m'épanouir...**

A mes coppinnes !!

Ma poule Hitier, pour les rires, les coups de blues, les histoires de services... et les jacuzzi nocturnes !!

Mathildos, pour ton calme, ta tolérance, tes conseils avisés...tu es vraiment une maman.

Au Dr Savoye (à prononcer à la halmut) : Merci pour tout mon pierrot !!!! J'ai tellement rit en vacation avec toi, quand tu shootais derrière ma chaise... J'ai longtemps cru que ce serait toujours comme ça, mais non...Je suis contente que l'on soit restés proches et d'avoir mieux découvert Leila. Vivement les prochains fous rires !!

A la Mama : Je ne te l'ai jamais dit, mais tu es une sorte de modèle pour moi... Merci pour les apéros, les longues conversations persos, d'avoir été si présente à une époque difficile, tu me manques ici!! Malgré ton départ, j'espère que l'on ne se perdra pas de vue et que l'on restera amies.

A Béatou : Comment te dire merci ??? Tu m'as ouvert ton cœur et ta maison... On est deux sensibles toutes les deux, mais je crois que tu es plus tarée que moi!! Casque de moto sur la tête, carte black, et c'est bon on peut se faire un rencard !! Sinon salade de lentilles, au choix.

A mes cointernes :

Ma Delouche, je t'adore !! Coucou, c'est moi !!

Mon fiston, cette bonne vieille Ghelf, ça te dis un veau aux olives ? A Soso dudu !

Maillot, le bourgeois détente

Moumoune, mais putain ferme la !

Chapuitos, dit tchap

Ju Cohen pour tes diagnostics quotidiens de maladies rarissimes

Lucky Luke Moncharmus, tu préfères l'escalade à la radio !

A Nico, Lionel, Tristano, Béné, Finassier, Rouchy

A Marie M pour les bons et mauvais moments en angio,

A Elo et Marie Lorette

## **Aux différents services qui m'ont accueillie...**

La radiopédiatrie, stage pas toujours facile... A Cornepoux, Jean Mich et Annabelle pour les bons moments.

La neuroradio, le stage à deux (ou presque) avec Marco. Merci à Omer d'avoir toujours été en backup de la salle d'angio... A ma syster pour les histoires de cœur.

Aux sudistes, pour la bonne humeur et les bons gâteaux !! A Chris ma secrétaire préférée.

A la Centrale, le vaisseau Mère de la radio... quand on revient en Centrale, on rentre un peu à la maison ! Merci à tous : manips, secrétaires, ASH d'avoir été la pendant ces 5 semestres, et d'avoir supporté mes humeurs et/ou mes rires incessants. Dédicace à Maryse pour tous tes compliments, Alain Charabie pour tes « AAAnne », Ju pour les « SOS d'un terrien en détresse » en pleine garde.

Merci aux Docteurs Seinturier et Francois-Joubert de m'avoir accueillie dans leurs services respectifs. Merci à leurs équipes pour tous les bons moments.

A l'ensemble de l'équipe de radiologie vasculaire du CHU de Montpellier, pour les vacances de TAP de la mort et les IRM cardiaques bien trop matinales. A mes co-internes Marie-Hélène, Juliette et Laure, je me suis régalée à vos côtés ! J'espère que l'on continuera à se croiser dans des congrès à l'autre bout du monde ou aux soirées blanches... !! A Casalonga, pour les 10 décas par jour et les blagues pourries...

Au Pr Hélène Vernhet, merci de m'avoir accueillie durant ces six mois et de m'avoir fait partagé votre expérience, en vasculaire et en imagerie cardiaque.

## Tables des matières

RESUME

ARTICLE

Abstract

Introduction

Material and methods

Table 1

Figure 1

Figure 2

Results

Table 2

Table 3

Discussion

Conclusion

References

CONCLUSION SIGNEE

SERMENT D'HIPPOCRATE

## Résumé

*Objectif* : Analyser les résultats à court et long terme d'une méthode originale de fenestration aortique (FA), la technique de l'entonnoir, lors de dissections aortiques (DA) compliquées de syndrome de malperfusion (SMP).

*Matériels et méthodes* : La technique de l'entonnoir consistait à réaliser une fenestration aortique par perforation du flap intimal, puis à déployer une endoprothèse non couverte du faux vers le vrai chenal. Vingt-huit patients atteints de DA (types A n=19, types B n=9) ont été traités par la technique de l'entonnoir en raison d'un SMP par ischémie dynamique (16 rénaux, 20 digestifs, 14 membres inférieurs). Neuf patients étaient en état d'ischémie sévère à l'arrivée (6 digestives, 7 rénales, 3 membres inférieurs).

*Résultats* : La procédure a été réalisable chez 27/28 patients (96%). La symptomatologie ischémique a disparu chez 25/28 patients (89%) à J +30, tandis que deux patients (7%) atteints d'ischémie sévère sont décédés de complications ischémiques digestives. Cinq patients ont présenté des complications post-procédure : 1 majeure (thrombose artérielle sur l'introducteur, conduisant à un échec technique) (3,5%) et 4 mineures.

A 4 ans de suivi, aucune récurrence ou complication liée à la fenestration n'a été observée, et le diamètre aortique thoracique est resté stable chez 21/22 patients suivis (91%).

*Conclusion* : Le traitement par la technique de l'entonnoir dans les SMP au cours des DA a été efficace à court et long terme et accompagné d'une morbi-mortalité peu élevée.

Article

## **Aortic dissection with acute malperfusion syndrome: Endovascular fenestration by the funnel technique**

A. Vendrell, J. Frandon, M. Rodière, O.Chavanon, JP. Baguet, V. Bach, G. Ferretti, F.thony

### **Abstract:**

*Purpose:* To analyze the short- and long-term results of an original aortic fenestration (AF) method using the funnel technique (FT) during aortic dissection (AD) complicated by malperfusion syndrome (MPS).

*Materials:* The FT consists in an intimal aortic flap fenestration completed by the deployment of an uncovered aortic stentgraft placed from the false to the right lumen through the AF. 28 patients presenting with an AD (type A n=19, type B n=9) were treated for MPS due to dynamic compression (16 renal, 20 bowel, and 14 lower limb ischemia) using this technique, and were followed-up at short (30 days) and long term (mean  $55 \pm 40$  months). Nine patients had severe ischemia upon arrival (6 bowel, 7 renal, 3 lower limb ischemia).

*Results:* Technical success was achieved in 27 of 28 patients (96%) and ischemic symptoms have disappeared in 25 of 28 patients (89%) at short term. Five patients presented postprocedure complications: 4 minor and 1 major (arterial thrombosis which cause technical fail) (3.5%). The 30-day mortality rate was 7% (n=2), related to bowel ischemia complications. At long term, among the 22 patients followed-up, 21 had a stable thoracic aortic diameter (91%).

*Conclusion:* The FT in cases of MPS following AD safely improve the clinical outcome at short and long term, and could represent an interesting alternative in the management of patients. The hemodynamic efficiency of this technique may account for a lower mortality in our series.

Key words: Aortic dissection, Aortic fenestration, Stent, Malperfusion



## **Introduction:**

Acute aortic dissection (AD) is a rare but serious disease (1), inducing high mortality rate (50%) at 48 hours (2,3). The Stanford classification of AD (4) differentiates type A requiring surgical management (5), from type B, treated medically (6).

Malperfusion syndrome (MPS), due to a reduced flow in the aortic branch vessels, is the second most common complication (20-50%) of AD (7) after cardiac complications (8) and causes higher mortality (51% versus 29%) (9,10). Two ischemic mechanisms have been described (11): dynamic compression due to an aortic true lumen collapse, and static compression, related to direct extension of AD into an aortic branch.

In cases of dynamic compression MPS, closing the primary entry tear of the dissection by using a covered stent is the recommended treatment (12–15). When this is unfeasible, aortic fenestration (AF) has been proposed as an alternative technique (16–19), however, high postprocedure complications (11–20%) and mortality rates (17–34%) have been reported.

In our center, an original AF technique using uncovered aortic stentgraft between the false and the right lumen called the “funnel technique” (FT) was performed on selected patients. The aim of this study was to assess the safety and efficacy of this technique at short- and long-term follow-up.

## **Material and methods:**

### Study design:

From 2000 to 2013, in our center, all consecutive patients presenting renal, digestive and/or lower limbs (LLs) ischemia due to dynamic compression MPS following type A or B AD were included in this study and benefited the FT. These patients could not be treated by thoracic aortic stent graft because of anatomic constraints. Diagnosis of MPS was based on clinical, biological, and/or radiological features, according to the following criteria:

- Renal ischemia: uncontrolled arterial hypertension, increase creatinine in the nonsevere forms; dialysis in the severe forms;
- LL ischemia: absent pulse, claudication, cool limb in the nonsevere forms; sensorimotor deficit in the severe forms;
- Bowel ischemia: loss of appetite, abdominal pain, diarrhea in the nonsevere forms; digestive tract bleeding, altered bowel sounds, high lactate level, and/or signs of intestinal compromise on CT in severe forms.

These different types of ischemia and their severity are described in Table 1.

Table 1: Different types of ischemia and their severity:

Ischemia sites	Definition			N
	Clinical	Biological	Radiological	
Renal ischemia				
<i>Nonsevere</i>	Uncontrolled arterial hypertension	Increase creatinine		10
<i>Severe</i>	Dialysis			5
Bowel ischemia				
<i>Nonsevere</i>	Loss of appetite, abdominal pain, diarrhea			11
<i>Severe</i>	Digestive tract bleeding, altered bowel sounds	High lactates level	Lack of enhancement of digestif wall	6
Lower limb ischemia				
<i>Nonsevere</i>	Absent pulse, claudication, cool limb			12
<i>Severe</i>	Sensorimotor deficit			3
Dynamic compression			Collapse of the true lumen by the false lumen	28

MPS could occur immediately during the dissection, postoperatively, or later, but the time from diagnosis to treatment was always less than 3 days.

The local Institutional Review Board approved this retrospective study. Relevant and follow-up data were collected and reviewed, using the medical files and imaging exams of included patients.

Procedure:

A preprocedure CT-scan was systematically performed to determine the orientation of the intimal flap and the fenestration target (4 cm above the celiac trunk).

All procedures were performed by two interventional radiologists with more than 10 years experience, under fluoroscopic guidance only. Initial angiography was first done under local anesthesia, through a femoral sheath, to locate the origin of the celiac trunk. In a curved 5F catheter, a rigid 0.014 Spartacore® guidewire (Abbott Vascular, Santa Clara, CA, USA) was introduced in the true lumen in the reverse position (hard end first), positioned against the intima to go through it, and advanced in the false lumen. The fenestration opening was then enlarged by using an 18-mm-diameter balloon (Boston Scientific, Natick, MA, USA). An uncovered self-expanding Wallstent (Boston Scientific, Natick, MA, USA) or Memotherm (Bard Angiomed, Wachhausstrasse, Germany), 18mm to 24 mm diameter and 40-60 mm long, was then deployed from the false lumen toward the true lumen through the opening created, with its distal end placed above the ostium of celiac trunk.

The final angiography was then done in the false lumen above the fenestration, and had to confirm satisfactory flow in the true lumen and the aortic branches (increased caliber, rapid and intense enhancement). Upstream of the stent, the true aortic lumen was expected to be collapsed by it (Figures 1 and 2).

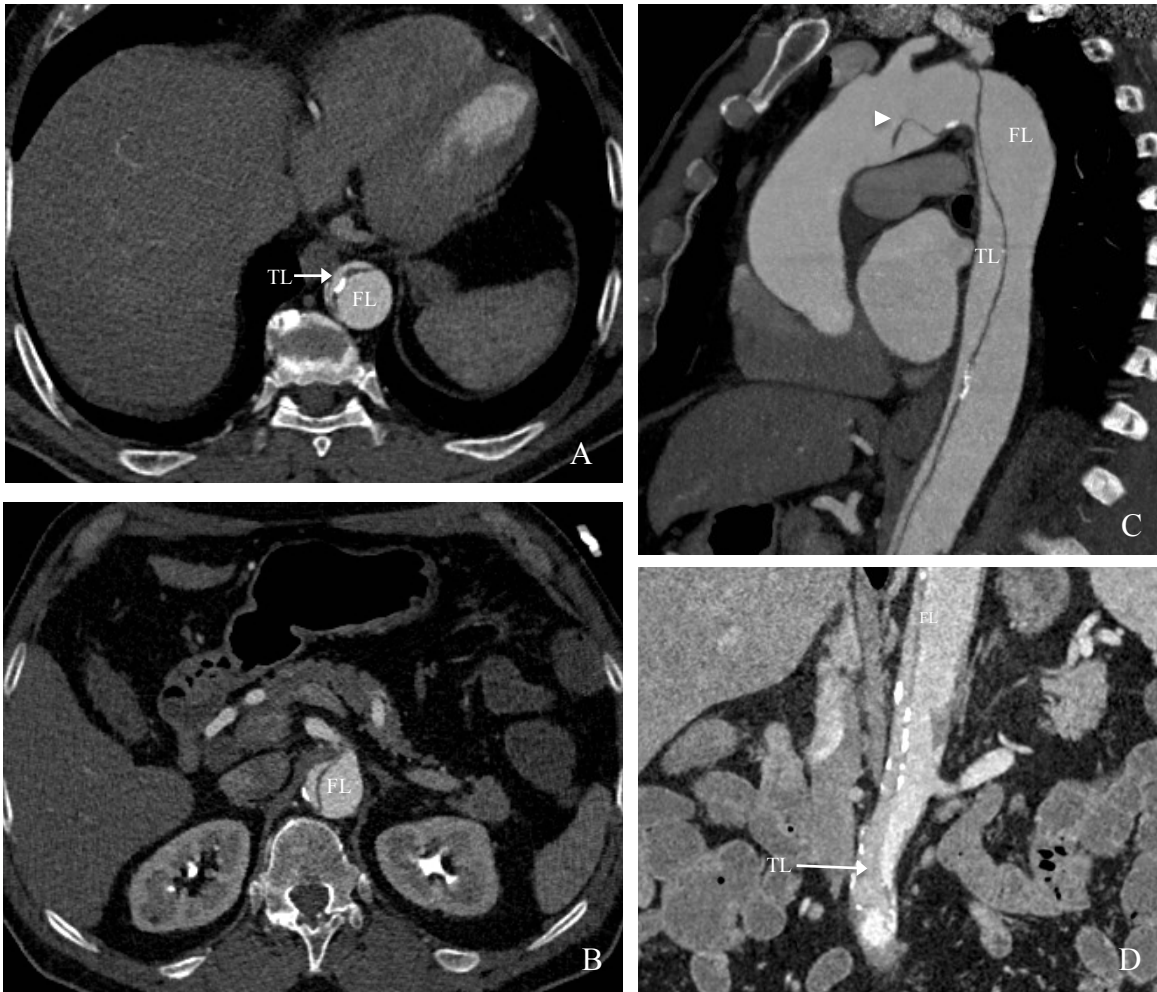


Figure 1: 71-years-old patient admitted for acute type B AD with severe bowel ischemia due to dynamic compression. Angio CT-scan on axial views (A, B), sagittal (C) and coronal reformations (D), showing thoraco-abdominal type B AD, with large primary entry tear locate in the aortic arch (arrowhead) ; compression of the true lumen (TL) by the false lumen (FL) on the abdominal level, which cause reduced flow in the abdominal arteries.

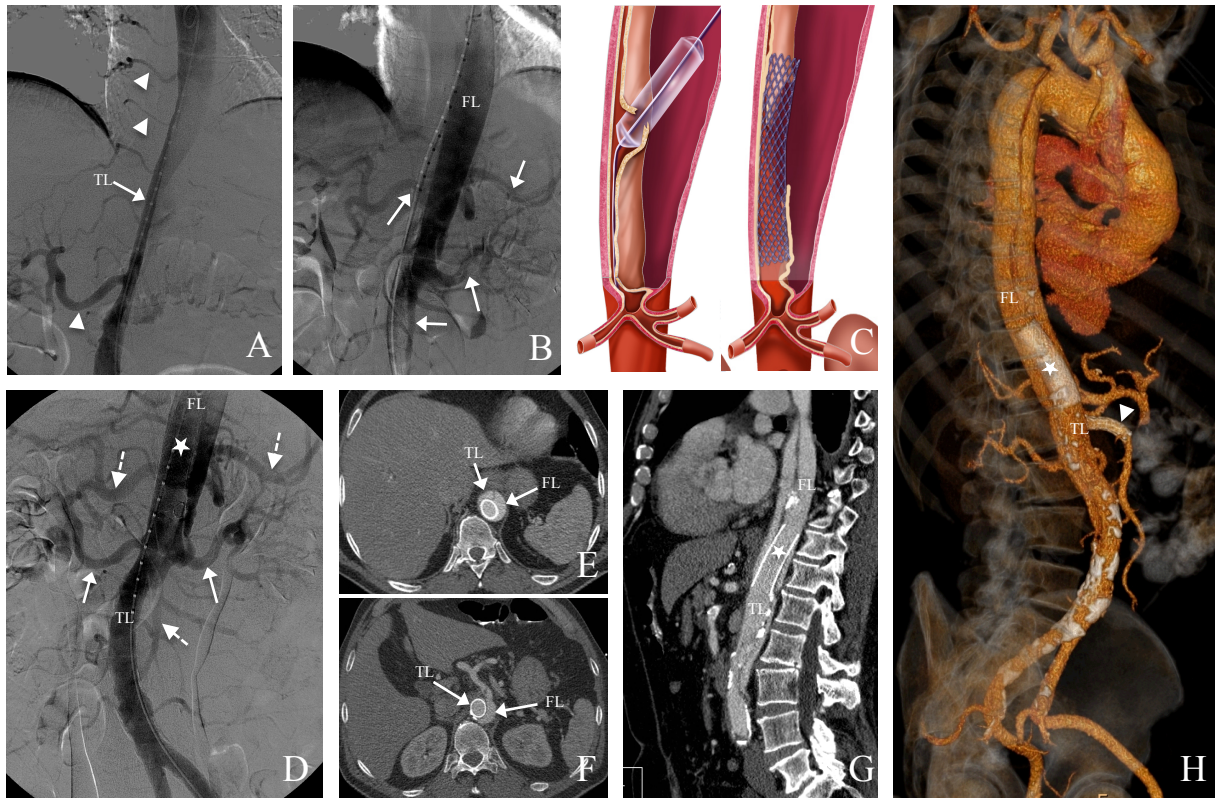


Figure 2: Aortic fenestration using the funnel technique in the same patient. A: Angiogram showing the true lumen collapse (TL). The right renal artery and the intercostal arteries originate from the true lumen (arrowheads), and their vascularization seems compromised. B: Angiogram of the false lumen (FL) after insertion of a catheter through the intimal perforation, showing the celiac trunk, the left renal artery and the superior mesenteric artery (white arrows). C: Illustration of the funnel technique: AF using a guidewire completed by balloon angioplasty of the fenestration opening and stent grafting of the false lumen toward the true lumen. D: Final angiogram with injection in the false lumen (FL): the stentgraft (asterisk) reapplied pressure in the true lumen (TL) with opacification of both renal arteries (solid arrows), the celiac trunk (splenic and hepatic arteries) and the superior mesenteric artery (dashed arrows). E, F, G, H: Follow-up CT at D2 in axial views (E, F), sagittal reformations (G) and VRT reformations (H) showing the stentgraft in place (asterisk) within the true lumen (TL) and the false lumen (FL) and the vascularization of the aortic branches.

Another stentgraft has been placed in the superior mesenteric artery in the same procedure because of static compression (arrowhead).

If the angiographic result was inadequate, an additional subrenal fenestration or peripheral stenting of side branches was discussed.

For the following 6 months, patients received an antiplatelet treatment, except those treated with oral anticoagulants.

#### Definitions:

Technical success was defined as adequate flow in the true lumen at the end of the procedure, in either a single procedure (primary technical success) or two procedures (secondary technical success).

Clinical success was defined as disappearance of clinical symptoms and normalization of biological parameters at D30.

The main evaluation criterion was clinical success. The secondary evaluation criteria were mortality and complication rate at short term (30 days); onset of late complications and evolution of thoracic aorta diameter at long term.



Patients were followed up by MRI or CT at 6 months, 12 months, and then every 2 years. The mean duration of follow-up was defined as the time between the initial imaging study and the last available images. The thoracic aorta was measured on the same levels in the axial plane. Increase aortic diameter was defined by a diameter greater than 60 mm or progressing more than 4 mm/year.

## **Results:**

### Population:

From 2000 to 2013, 367 patients were admitted to our center for AD (type A n=237, type B n=130). Among patients presenting with type A, 217/237 underwent surgical aortic replacement and 20/237 died before arrival. All patients with type B AD were treated medically. Sixty-nine of 347 patients (20%) presented dynamic compression MPS, treated with either thoracic aortic stenting (n=41) or AF by FT (n=28).

Of the 28 treated by FT, 19 patients presented type A AD and underwent emergency cardiac surgery (14 aorto-aortic tubes, 4 Bentall procedures, and 1 hemiarch replacement), always done first regardless of the severity of MPS. Nine patients presented type B AD. Patients characteristics and ischemic territories are summarized in table 2.

Eight out of 28 patients (31%) presented severe ischemia: mesenteric (n=6), renal (n= 5), or lower limb (n=3).

Additional stenting for concomitant static compression was necessary in 13/28 patients: renal (n=7), superior mesenteric (n=5), and iliac (n=5).

Table 2: Population characteristics:

Characteristic	Value
Sex	28
<i>Male</i>	9
<i>Female</i>	19
Mean age (Y)	55 ± 12
Type A dissection	19
Type B dissection	9
Ischemic Territories	
<i>Three sites :</i>	
Renal/Mesenteric/Lower Limb	4
<i>Two sites :</i>	10
Renal/Mesenteric	5
Renal/Lower Limb	3
Mesenteric/Lower Limb	2
<i>One site</i>	15
Renal	5
Mesenteric	5
Lower Limb	5

#### Recanalisation:

Primary technical success was 86% (24/28), secondary technical success 97% (27/28), with no intraprocedural complications. Three patients required a second subrenal AF: one patient during the same procedure because of insufficient flow in the iliac arteries on the final angiogram, two patients later because of recurrence of their ischemic symptoms at D2 and D15.

Clinical success was achieved in 25 of 28 patients (89%). Two patients (7%) with severe ischemia (1 renal and bowel ischemia, 1 all three sites), treated with cardiac surgery and then AF at D0 died before D30: the first at D2 of

multisystem organ failure (MOF), the second of septic shock ending in death at D14.

One patient was considered as technical and clinical failure, and major complication because of worsening of a right LL ischemia at the end of the procedure, related to the onset of a thrombosis of the common femoral artery on the sheath. He was treated with embolectomy and femoro-femoral bypass resulting in good postoperative evolution.

### Severe ischemia

Six out of 8 patients with severe ischemia survived. Of the 4 survivors with mesenteric ischemia, all patients evolved favorably, 3 of whom requiring bowel resection. Dialysis was reversible after AF for the 3 patients with severe renal ischemia. Of the two patients with severe LL ischemia, one of whom improved after fenestration, the second has been previously described. Table 3 summarizes the characteristics of the patients with severe ischemia.

Table 3: Treatment and evolution of patients with severe ischemia :

Severe ischemia sites	N	Bowel resection	Bowel monitoring	Dialysis	Major complications	Death	Alive
Renal/Bowel/LL	2	1		2		1	1
Renal/Bowel	2	1		2		1	1
Renal	1			1			1
Bowel	2	1	1				2
Lower limbs	1				1		1

### Complications:

Five patients presented complications, with a major one (3.5%). Of the four minor complications, 3 were related to the puncture point (arterial thrombosis resolved with medical treatment; hematoma and infection resolved with antibiotics). The last one was an aortic stent fracture (nitinol stent) discovered on the follow-up CT at D10, with no clinical or biological repercussions and was treated by placing a second stent within the first one.

### Follow-up:

During the follow-up, 3 patients had withdrawn from the study and 3 had died: Two at 1 year of follow-up, the first after surgical replacement of the descending aorta and the second of a brain tumor; the third of fissuration of a descending thoracic aorta aneurysm at 9 years of follow-up. Of the 22 patients followed up, 1 patient presented a proximal fracture of the stent detected on the 2 years follow-up CT (nitinol stent) with no consequences. No recurrence of ischemia was observed.

At a mean  $55 \pm 40$  months of follow-up, the mean diameter of aortic isthmus was  $44\text{mm} \pm 16\text{mm}$  versus  $38 \pm 5\text{mm}$  initially, so a mean progression of 1 mm per year. Twenty-one patients (91%) had a stable aortic diameter and two patients (9%) had an increased aortic thoracic diameter.

## **Discussion:**

The current recommended treatment for MPS caused by dynamic compression is closing the primary entry tear of DA by a covered thoracic stent grafting (13,15,20,21). However, when it is not possible, AF can resupply the true lumen at the abdominal level by creating a communication between the two lumens. Two techniques of AF have been described: fenestration with balloon angioplasty (18,19,22,23) and the scissor technique (24). Our technique is original because it enlarges the surface area of the re-entry orifice in the true lumen with an endoaortic stent between the two lumens, which increases flow and pressure in the true lumen and reduces them in the false, thus improving the efficacy of fenestration.

AF has been described in the literature as both a reliable (100% technical success) and effective technique, with clinical success between 70% and 93% at 1 month (16,19) versus 60% with surgery (20). This series also shows that AF using the FT is effective (90% clinical success).

With balloon angioplasty AF, the 30-day mortality rate is 17–25%, with an approximately 20% complication rate (18,19,23). The scissor technique has shown 30% mortality at D30 with roughly 10% complications (16). Mortality in our series was much lower (7%) and morbidity equivalent (17.5%).

Patients with severe ischemia account for 26% in the series reported by Midulla et al., 22% in the Slonim et al. series, and 14% in the O'Donnell et al. series (25), with a 33% mortality rate reported in Midulla et al. and 66% in Slonim et al series. In our series, the severe ischemia rate was higher (31%), but the mortality rate lower (22%). This mortality rate with the FT therefore does not stem from the population presenting globally less severe SMP, but probably from a more effective reapplication of pressure in the true lumen. This results in the disappearance of clinical symptoms and the reversion of the acute ischemic lesions, preventing the onset of MOF. In the present series, only two patients (7%) died of MOF despite the AF, whereas this unfavorable outcome seems more frequent in the other series cited above (25% of patients with type B AD in the series reported by Midulla et al., 15% in Slonim et al.'s series).

No malpositioning problems or stent migration during grafting, injury of the aortic wall or stent thrombosis at the long term were observed. Two fractures were discovered inadvertently, both asymptomatic and involving nitinol stents (Memotherm Bard Angiomed, Wachhausstrasse, Germany). We have since decided to use only steel self-expandable Wallstents (Boston Scientific, Natick, MA, USA), with no new complications discovered to date.

Three patients underwent an additional fenestration because the first was deemed insufficient. In these patients, an 18-mm-diameter stent was selected for

a mean 30-mm-diameter aorta in the fenestration area. Finally, this stent diameter was considered too small for the size of the false lumen. Since this time, we have used stents with a larger diameter so that the re-entry orifice in the true lumen is at least two-thirds the total diameter of the aorta, thus ensuring that flow is greater than 50% between the true and false lumen. This is not always possible because maximal diameter of wallstent is 24mm.

Over the long term, decreased pressure in the false lumen seems to protect against the aneurysmal aortic evolution, since 91% of the patients (15 type A and 5 type B) presented a stable aortic diameter. As reported in the literature, the natural progression of AD is characterized by dilatation of the descending thoracic aorta in 20–50% of cases (26) and up to 83% in the segment-by-segment study of the aorta (27,28). This confirms the hypothesis postulating that blood pressure is reduced within the false lumen upon reapplication of pressure in the true lumen, thus avoiding progression toward aneurysm. Midulla et al. (9) have reported the same observation.

The small number of patients treated was the main limitation of this study. Further studies, as best comparative and multicentric, would be necessary to confirm them.



## **Conclusion:**

AF by the FT, in patients with MPS during AD is an effective technique (clinical success: 90%) associated with low morbidity (30-day mortality: 7%, major complications : 3.5%). Over the long term, no ischemic recurrence was observed, and decreasing the applied pressure of the false lumen seems to protect from increase aortic thoracic diameter. The hemodynamic efficiency of this technique may account for a lower mortality in our series but this result has to be confirmed.

## References:

1. Golledge J, Eagle KA. Acute aortic dissection. *Lancet*. 5 juill 2008;372(9632):55-66.
2. Asfoura JY, Vidt DG. Acute aortic dissection. *Chest*. mars 1991;99(3):724-9.
3. Mészáros I, Mórocz J, Szlávi J, Schmidt J, Tornóci L, Nagy L, et al. Epidemiology and clinicopathology of aortic dissection. *Chest*. mai 2000;117(5):1271-8.
4. Daily PO, Trueblood HW, Stinson EB, Wuerflein RD, Shumway NE. Management of acute aortic dissections. *Ann Thorac Surg*. sept 1970;10(3):237-47.
5. Debaeky me, Henly ws, Cooley da, Morris gc jr, Crawford es, Beall ac jr. Surgical management of dissecting aneurysms of the aorta. *J Thorac Cardiovasc Surg*. janv 1965;49:130-49.
6. Wheat MW, Palmer RF, Bartley TD, Seelman RC. Treatment of dissecting aneurysms of the aorta without surgery. *J Thorac Cardiovasc Surg*. sept 1965;50:364-73.
7. Swee W, Dake MD. Endovascular management of thoracic dissections. *Circulation*. 18 mars 2008;117(11):1460-73.
8. Rodiere M, Thony F, Michoud M, Frandon J, Ferretti G. [Acute visceral ischaemia, early complication of the aortic syndrome: how to detect and manage it?]. *Presse Médicale Paris Fr* 1983. janv 2011;40(1 Pt 1):54-61.
9. Di Eusanio M, Trimarchi S, Patel HJ, Hutchison S, Suzuki T, Peterson MD, et al. Clinical presentation, management, and short-term outcome of patients with type A acute dissection complicated by mesenteric malperfusion: observations from the International Registry of Acute Aortic Dissection. *J Thorac Cardiovasc Surg*. févr 2013;145(2):385-90.e1.
10. Cambria RP, Brewster DC, Gertler J, Moncure AC, Gusberg R, Tilson MD, et al. Vascular complications associated with spontaneous aortic dissection. *J Vasc Surg*. févr 1988;7(2):199-209.
11. Williams DM, Lee DY, Hamilton BH, Marx MV, Narasimham DL, Kazanjian SN, et al. The dissected aorta: part III. Anatomy and radiologic diagnosis of branch-vessel compromise. *Radiology*. avr 1997;203(1):37-44.
12. Nienaber CA, Fattori R, Lund G, Dieckmann C, Wolf W, von Kodolitsch Y, et al. Nonsurgical reconstruction of thoracic aortic dissection by stent-graft placement. *N Engl J Med*. 20 mai 1999;340(20):1539-45.

13. Dake MD, Kato N, Mitchell RS, Semba CP, Razavi MK, Shimono T, et al. Endovascular stent-graft placement for the treatment of acute aortic dissection. *N Engl J Med.* 20 mai 1999;340(20):1546-52.
14. Nienaber CA, Zannetti S, Barbieri B, Kische S, Schareck W, Rehders TC, et al. INvestigation of STEnt grafts in patients with type B Aortic Dissection: design of the INSTEAD trial--a prospective, multicenter, European randomized trial. *Am Heart J.* avr 2005;149(4):592-9.
15. Botsios S, Schuermann K, Maatz W, Keck N, Walterbusch G. Complicated acute type B dissections: a single-center experience with endovascular treatment. *Thorac Cardiovasc Surg.* août 2010;58(5):280-4.
16. Midulla M, Renaud A, Martinelli T, Koussa M, Mounier-Vehier C, Prat A, et al. Endovascular fenestration in aortic dissection with acute malperfusion syndrome: immediate and late follow-up. *J Thorac Cardiovasc Surg.* juill 2011;142(1):66-72.
17. Beregi J-P, Haulon S, Otal P, Thony F, Bartoli J-M, Crochet D, et al. Endovascular treatment of acute complications associated with aortic dissection: midterm results from a multicenter study. *J Endovasc Ther Off J Int Soc Endovasc Spec.* juin 2003;10(3):486-93.
18. Patel HJ, Williams DM, Meerkov M, Meekov M, Dasika NL, Upchurch GR Jr, et al. Long-term results of percutaneous management of malperfusion in acute type B aortic dissection: implications for thoracic aortic endovascular repair. *J Thorac Cardiovasc Surg.* août 2009;138(2):300-8.
19. Slonim SM, Miller DC, Mitchell RS, Semba CP, Razavi MK, Dake MD. Percutaneous balloon fenestration and stenting for life-threatening ischemic complications in patients with acute aortic dissection. *J Thorac Cardiovasc Surg.* juin 1999;117(6):1118-26.
20. Fattori R, Tsai TT, Myrmel T, Evangelista A, Cooper JV, Trimarchi S, et al. Complicated acute type B dissection: is surgery still the best option?: a report from the International Registry of Acute Aortic Dissection. *JACC Cardiovasc Interv.* août 2008;1(4):395-402.
21. Nienaber CA, Rousseau H, Eggebrecht H, Kische S, Fattori R, Rehders TC, et al. Randomized comparison of strategies for type B aortic dissection: the INvestigation of STEnt Grafts in Aortic Dissection (INSTEAD) trial. *Circulation.* 22 déc 2009;120(25):2519-28.
22. Kos S, Gürke L, Jacob AL. A novel fenestration technique for abdominal aortic dissection membranes using a combination of a needle re-entry catheter and the « cheese-wire » technique. *Cardiovasc Intervent Radiol.* déc 2011;34(6):1296-302.
23. Chavan A, Hausmann D, Dresler C, Rosenthal H, Jaeger K, Haverich A, et al. Intravascular ultrasound-guided percutaneous fenestration of the intimal flap in the dissected aorta. *Circulation.* 7 oct 1997;96(7):2124-7.

24. Beregi JP, Prat A, Gaxotte V, Delomez M, McFadden EP. Endovascular treatment for dissection of the descending aorta. *Lancet*. 5 août 2000;356(9228):482-3.
25. O'Donnell S, Geotchues A, Beavers F, Akbari C, Lowery R, Elmassry S, et al. Endovascular management of acute aortic dissections. *J Vasc Surg*. nov 2011;54(5):1283-9.
26. Trimarchi S, Jonker FHW, van Bogerijen GHW, Tolenaar JL, Moll FL, Czerny M, et al. Predicting aortic enlargement in type B aortic dissection. *Ann Cardiothorac Surg*. mai 2014;3(3):285-91.
27. Tolenaar JL, van Keulen JW, Jonker FHW, van Herwaarden JA, Verhagen HJ, Moll FL, et al. Morphologic predictors of aortic dilatation in type B aortic dissection. *J Vasc Surg*. nov 2013;58(5):1220-5
28. Sueyoshi E, Sakamoto I, Hayashi K, Yamaguchi T, Imada T. Growth rate of aortic diameter in patients with type B aortic dissection during the chronic phase. *Circulation*. 14 sept 2004;110(11 Suppl 1):II256-61.

THESE SOUTENUE PAR : Anne VENDRELL

TITRE : Aortic dissection with acute malperfusion syndrome: Endovascular fenestration by the funnel technique

#### CONCLUSION

La dissection aortique (DA) est une pathologie rare ; mais grave avec une mortalité de plus de 70% à 48h. Le syndrome de malperfusion (SMP) est une des complication de la dissection aortique et constitue un facteur de mauvais pronostic. Celui-ci est lié à la survenue d'une ischémie dynamique ou statique. Plusieurs techniques de traitement endovasculaire du SMP par ischémie dynamique ont été proposées : couverture de la porte d'entrée de la DA par une endoprothèse aortique couverte, ou création d'une communication entre les deux chenaux à l'étage abdominal ou fenestration aortique (FA). L'objectif de notre étude était d'analyser les résultats à court et long terme d'une méthode originale de FA par la technique de l'entonnoir.

Entre janvier 2000 et décembre 2013, 28 patients atteints de DA (19 types A, 9 types B) ont été traités par la technique de l'entonnoir en raison d'un SMP par ischémie dynamique (16 rénaux, 20 digestifs, 14 membres inférieurs). 9 patients souffraient d'ischémie sévère à l'arrivée (6 digestives, 7 rénales, 3 membres inférieurs).

La procédure a été réalisable chez 27/28 patients (97 %). La symptomatologie ischémique a disparu chez 25/28 patients (89%) à J +30, tandis que deux patients (7%) avec une ischémie sévère sont décédés en raison de complications ischémiques digestives. Cinq patients ont présenté des complications post-procédure : 4 mineures et

1 majeure (thrombose artérielle) (3,5%). Treize patients ont bénéficié d'un geste complémentaire concomitant pour ischémie statique. A 4 ans de suivi, il n'a pas été observé de récurrence, ni de complication liée à la fenestration, et un diamètre aortique thoracique stable chez 20/22 patients suivis (91%).

Le traitement par la technique de l'entonnoir dans les SMP au cours des DA a été efficace à court et long terme, avec une morbi-mortalité peu élevée. La qualité de la remise en charge du vrai chenal par cette technique est probablement responsable du faible taux de mortalité observé dans notre série.

VU ET PERMIS D'IMPRIMER  
Grenoble, le 4/3/2014


LE DOYEN


LE PRESIDENT DE LA THESE

J.P. ROMANET



PROFESSEUR

G. Ferretti  




## **SERMENT D'HIPPOCRATE**

*En présence des Maîtres de cette Faculté, de mes chers condisciples et devant l'effigie d'HIPPOCRATE,*

*Je promets et je jure d'être fidèle aux lois de l'honneur et de la probité dans l'exercice de la Médecine.*

*Je donnerais mes soins gratuitement à l'indigent et n'exigerai jamais un salaire au dessus de mon travail. Je ne participerai à aucun partage clandestin d'honoraires.*

*Admis dans l'intimité des maisons, mes yeux n'y verront pas ce qui s'y passe ; ma langue taira les secrets qui me seront confiés et mon état ne servira pas à corrompre les mœurs, ni à favoriser le crime.*

*Je ne permettrai pas que des considérations de religion, de nation, de race, de parti ou de classe sociale viennent s'interposer entre mon devoir et mon patient.*

*Je garderai le respect absolu de la vie humaine.*

*Même sous la menace, je n'admettrai pas de faire usage de mes connaissances médicales contre les lois de l'humanité.*

*Respectueux et reconnaissant envers mes Maîtres, je rendrai à leurs enfants l'instruction que j'ai reçue de leurs pères.*

*Que les hommes m'accordent leur estime si je suis fidèle à mes promesses.*

*Que je sois couvert d'opprobre et méprisé de mes confrères si j'y manque.*