

# Complications neurologiques invalidantes post-allogreffe de cellules souches hématopoïétiques

Alaina Borden

► **To cite this version:**

Alaina Borden. Complications neurologiques invalidantes post-allogreffe de cellules souches hématopoïétiques. Médecine humaine et pathologie. 2014. dumas-01077332

**HAL Id: dumas-01077332**

**<https://dumas.ccsd.cnrs.fr/dumas-01077332>**

Submitted on 3 Nov 2014

**HAL** is a multi-disciplinary open access archive for the deposit and dissemination of scientific research documents, whether they are published or not. The documents may come from teaching and research institutions in France or abroad, or from public or private research centers.

L'archive ouverte pluridisciplinaire **HAL**, est destinée au dépôt et à la diffusion de documents scientifiques de niveau recherche, publiés ou non, émanant des établissements d'enseignement et de recherche français ou étrangers, des laboratoires publics ou privés.

FACULTE MIXTE DE MEDECINE ET DE PHARMACIE DE ROUEN  
ANNEE 2014

THESE N°

**THESE POUR LE  
DOCTORAT EN MEDECINE**

(Diplôme d'Etat)

PAR

**BORDEN Alaina**

NEE LE 29 FEVRIER 1980 A PHILADELPHIE

PRESENTEE ET SOUTENUE PUBLIQUEMENT LE 7 OCTOBRE 2014

Complications neurologiques invalidantes  
post-allogreffe de cellules souches  
hématopoïétiques

PRESIDENT DU JURY : PR DIDIER HANNEQUIN  
DIRECTRICE DE THESE : DR KARINE VIALA

**ANNEE UNIVERSITAIRE 2013 – 2014**  
**U.F.R. DE MEDECINE-PHARMACIE DE ROUEN**

-----

DOYEN : **Professeur Pierre FREGER**

ASSESEURS : **Professeur Michel GUERBET**  
**Professeur Benoit VEBER**  
**Professeur Pascal JOLY**

DOYENS HONORAIRES : **Professeurs J. BORDE - Ph. LAURET - H. PIGUET – C. THUILLEZ**

PROFESSEURS HONORAIRES : **MM. M-P AUGUSTIN - J.ANDRIEU-GUITRANCOURT - M.BENOZIO-  
J.BORDE - Ph. BRASSEUR - R. COLIN - E. COMOY - J. DALION -. DESHAYES -  
C. FESSARD – J.P FILLASTRE - P.FRIGOT -J. GARNIER - J. HEMET - B.  
HILLEMAND - G. HUMBERT - J.M. JOUANY - R. LAUMONIER – Ph. LAURET -  
M. LE FUR – J.P. LEMERCIER - J.P LEMOINE - M<sup>le</sup> MAGARD - MM. B.  
MAITROT - M. MAISONNET - F. MATRAY - P.MITROFANOFF - Mme A. M.  
ORECCHIONI - P. PASQUIS - H.PIGUET - M.SAMSON – Mme SAMSON-  
DOLLFUS – J.C. SCHRUB - R.SOYER - B.TARDIF -.TESTART - J.M. THOMINE –  
C. THUILLEZ - P.TRON - C.WINCKLER - L.M.WOLF**

<b>I - MEDECINE</b>
---------------------

**PROFESSEURS**

M. Frédéric <b>ANSELME</b>	HCN	Cardiologie
Mme Isabelle <b>AUQUIT AUCKBUR</b>	HCN	Chirurgie Plastique
M. Bruno <b>BACHY (Surnombre)</b>	HCN	Chirurgie pédiatrique
M. Fabrice <b>BAUER</b>	HCN	Cardiologie
Mme Soumeya <b>BEKRI</b>	HCN	Biochimie et Biologie Moléculaire
M. Jacques <b>BENICHOU</b>	HCN	Biostatistiques et informatique médicale
M. Jean-Paul <b>BESSOU</b>	HCN	Chirurgie thoracique et cardio-vasculaire
Mme Françoise <b>BEURET-BLANQUART (Surnombre)</b>	CRMPR	Médecine physique et de réadaptation
M. Guy <b>BONMARCHAND</b>	HCN	Réanimation médicale
M. Olivier <b>BOYER</b>	UFR	Immunologie
M. Jean-François <b>CAILLARD (Surnombre)</b>	HCN	Médecine et santé au Travail
M. François <b>CARON</b>	HCN	Maladies infectieuses et tropicales
M. Philippe <b>CHASSAGNE</b>	HB	Médecine interne (Gériatrie)
M. Vincent <b>COMPERE</b>	HCN	Anesthésiologie et réanimation chirurgicale
M. Antoine <b>CUVELIER</b>	HB	Pneumologie
M. Pierre <b>CZERNICHOW</b>	HCH	Epidémiologie, économie de la santé
M. Jean - Nicolas <b>DACHER</b>	HCN	Radiologie et Imagerie Médicale
M. Stéfan <b>DARMONI</b>	HCN	Informatique Médicale/Techniques de communication
M. Pierre <b>DECHELOTTE</b>	HCN	Nutrition

Mme Danièle <b>DEHESDIN</b> ( <i>Surnombre</i> )	HCN	Oto-Rhino-Laryngologie
M. Jean <b>DOUCET</b>	HB	Thérapeutique/Médecine – Interne - Gériatrie.
M. Bernard <b>DUBRAY</b>	CB	Radiothérapie
M. Philippe <b>DUCROTTE</b>	HCN	Hépatogastro-entérologie
M. Frank <b>DUJARDIN</b>	HCN	Chirurgie Orthopédique - Traumatologique
M. Fabrice <b>DUPARC</b>	HCN	Anatomie - Chirurgie Orthopédique et Traumatologique
M. Bertrand <b>DUREUIL</b>	HCN	Anesthésiologie et réanimation chirurgicale
Mme Hélène <b>ELTCHANINOFF</b>	HCN	Cardiologie
M. Thierry <b>FREBOURG</b>	UFR	Génétique
M. Pierre <b>FREGER</b>	HCN	Anatomie/Neurochirurgie
M. Jean François <b>GEHANNO</b>	HCN	Médecine et Santé au Travail
M. Emmanuel <b>GERARDIN</b>	HCN	Imagerie Médicale
Mme Priscille <b>GERARDIN</b>	HCN	Pédopsychiatrie
M. Michel <b>GODIN</b>	HB	Néphrologie
M. Guillaume <b>GOURCEROL</b>	HCN	Physiologie
M. Philippe <b>GRISE</b>	HCN	Urologie
M. Didier <b>HANNEQUIN</b>	HCN	Neurologie
M. Fabrice <b>JARDIN</b>	CB	Hématologie
M. Luc-Marie <b>JOLY</b>	HCN	Médecine d'urgence
M. Pascal <b>JOLY</b>	HCN	Dermato - vénéréologie
M. Jean-Marc <b>KUHN</b>	HB	Endocrinologie et maladies métaboliques
Mme Annie <b>LAQUERRIERE</b>	HCN	Anatomie cytologie pathologiques
M. Vincent <b>LAUDENBACH</b>	HCN	Anesthésie et réanimation chirurgicale
M. Joël <b>LECHEVALLIER</b>	HCN	Chirurgie infantile
M. Hervé <b>LEFEBVRE</b>	HB	Endocrinologie et maladies métaboliques
M. Thierry <b>LEQUERRE</b>	HB	Rhumatologie
M. Eric <b>LEREBOURS</b>	HCN	Nutrition
Mme Anne-Marie <b>LEROI</b>	HCN	Physiologie
M. Hervé <b>LEVESQUE</b>	HB	Médecine interne
Mme Agnès <b>LIARD-ZMUDA</b>	HCN	Chirurgie Infantile
M. Pierre Yves <b>LITZLER</b>	HCN	Chirurgie Cardiaque
M. Bertrand <b>MACE</b>	HCN	Histologie, embryologie, cytogénétique
M. David <b>MALTETE</b>	HCN	Neurologie
M. Christophe <b>MARGUET</b>	HCN	Pédiatrie
Mme Isabelle <b>MARIE</b>	HB	Médecine Interne
M. Jean-Paul <b>MARIE</b>	HCN	ORL
M. Loïc <b>MARPEAU</b>	HCN	Gynécologie - obstétrique
M. Stéphane <b>MARRET</b>	HCN	Pédiatrie
Mme Véronique <b>MERLE</b>	HCN	Epidémiologie
M. Pierre <b>MICHEL</b>	HCN	Hépatogastro-entérologie
M. Francis <b>MICHOT</b>	HCN	Chirurgie digestive
M. Bruno <b>MIHOUT</b> ( <i>Surnombre</i> )	HCN	Neurologie
M. Jean-François <b>MUIR</b>	HB	Pneumologie
M. Marc <b>MURAINÉ</b>	HCN	Ophthalmologie

M. Philippe <b>MUSETTE</b>	HCN	Dermatologie - Vénérologie
M. Christophe <b>PEILLON</b>	HCN	Chirurgie générale
M. Jean-Marc <b>PERON</b>	HCN	Stomatologie et chirurgie maxillo-faciale
M. Christian <b>PFISTER</b>	HCN	Urologie
M. Jean-Christophe <b>PLANTIER</b>	HCN	Bactériologie - Virologie
M. Didier <b>PLISSONNIER</b>	HCN	Chirurgie vasculaire
M. Bernard <b>PROUST</b>	HCN	Médecine légale
M. François <b>PROUST</b>	HCN	Neurochirurgie
Mme Nathalie <b>RIVES</b>	HCN	Biologie et méd. du dévelop. et de la reprod.
M. Jean-Christophe <b>RICHARD</b> ( <i>Mise en dispo</i> )	HCN	Réanimation Médicale, Médecine d'urgence
M. Horace <b>ROMAN</b>	HCN	Gynécologie Obstétrique
M. Jean-Christophe <b>SABOURIN</b>	HCN	Anatomie – Pathologie
M. Guillaume <b>SAVOYE</b>	HCN	Hépatologie – Gastro
Mme Céline <b>SAVOYE – COLLET</b>	HCN	Imagerie Médicale
Mme Pascale <b>SCHNEIDER</b>	HCN	Pédiatrie
M. Michel <b>SCOTTE</b>	HCN	Chirurgie digestive
Mme Fabienne <b>TAMION</b>	HCN	Thérapeutique
Mme Florence <b>THIBAUT</b>	HCN	Psychiatrie d'adultes
M. Luc <b>THIBERVILLE</b>	HCN	Pneumologie
M. Christian <b>THUILLEZ</b>	HB	Pharmacologie
M. Hervé <b>TILLY</b>	CB	Hématologie et transfusion
M. François <b>TRON</b> ( <i>Surnombre</i> )	UFR	Immunologie
M. Jean-Jacques <b>TUECH</b>	HCN	Chirurgie digestive
M. Jean-Pierre <b>VANNIER</b>	HCN	Pédiatrie génétique
M. Benoît <b>VEBER</b>	HCN	Anesthésiologie Réanimation chirurgicale
M. Pierre <b>VERA</b>	C.B	Biophysique et traitement de l'image
M. Eric <b>VERIN</b>	CRMPR	Médecine physique et de réadaptation
M. Eric <b>VERSPYCK</b>	HCN	Gynécologie obstétrique
M. Olivier <b>VITTECOQ</b>	HB	Rhumatologie
M. Jacques <b>WEBER</b>	HCN	Physiologie

### MAITRES DE CONFERENCES

Mme Noëlle <b>BARBIER-FREBOURG</b>	HCN	Bactériologie – Virologie
M. Jeremy <b>BELLIEN</b>	HCN	Pharmacologie
Mme Carole <b>BRASSE LAGNEL</b>	HCN	Biochimie
M. Gérard <b>BUCHONNET</b>	HCN	Hématologie
Mme Mireille <b>CASTANET</b>	HCN	Pédiatrie
Mme Nathalie <b>CHASTAN</b>	HCN	Physiologie
Mme Sophie <b>CLAEYSSSENS</b>	HCN	Biochimie et biologie moléculaire
M. Moïse <b>COEFFIER</b>	HCN	Nutrition
M. Stéphane <b>DERREY</b>	HCN	Neurochirurgie
M. Eric <b>DURAND</b>	HCN	Cardiologie

M. Manuel <b>ETIENNE</b>	HCN	Maladies infectieuses et tropicales
M. Serge <b>JACQUOT</b>	UFR	Immunologie
M. Joël <b>LADNER</b>	HCN	Epidémiologie, économie de la santé
M. Jean-Baptiste <b>LATOUCHE</b>	UFR	Biologie Cellulaire
M. Thomas <b>MOUREZ</b>	HCN	Bactériologie
M. Jean-François <b>MENARD</b>	HCN	Biophysique
Mme Muriel <b>QUILLARD</b>	HCN	Biochimie et Biologie moléculaire
M. Vincent <b>RICHARD</b>	UFR	Pharmacologie
M. Francis <b>ROUSSEL</b>	HCN	Histologie, embryologie, cytogénétique
Mme Pascale <b>SAUGIER-VEBER</b>	HCN	Génétique
Mme Anne-Claire <b>TOBENAS-DUJARDIN</b>	HCN	Anatomie
M. Pierre Hugues <b>VIVIER</b>	HCN	Imagerie Médicale

**PROFESSEUR AGREGE OU CERTIFIE**

Mme Dominique <b>LANIEZ</b>	UFR	Anglais
Mme Cristina <b>BADULESCU</b>	UFR	Communication

<b>II - PHARMACIE</b>
-----------------------

**PROFESSEURS**

M. Thierry <b>BESSON</b>	Chimie Thérapeutique
M. Jean-Jacques <b>BONNET</b>	Pharmacologie
M. Roland <b>CAPRON</b> (PU-PH)	Biophysique
M. Jean <b>COSTENTIN</b> (Professeur émérite)	Pharmacologie
Mme Isabelle <b>DUBUS</b>	Biochimie
M. Loïc <b>FAVENNEC</b> (PU-PH)	Parasitologie
M. Jean Pierre <b>GOULLE</b>	Toxicologie
M. Michel <b>GUERBET</b>	Toxicologie
M. Olivier <b>LAFONT</b>	Chimie organique
Mme Isabelle <b>LEROUX</b>	Physiologie
M. Paul <b>MULDER</b>	Sciences du médicament
Mme Martine <b>PESTEL-CARON</b> (PU-PH)	Microbiologie
Mme Elisabeth <b>SEGUIN</b>	Pharmacognosie
M. Rémi <b>VARIN</b> (PU-PH)	Pharmacie Hospitalière
M Jean-Marie <b>VAUGEOIS</b>	Pharmacologie
M. Philippe <b>VERITE</b>	Chimie analytique

**MAITRES DE CONFERENCES**

Mme Cécile <b>BARBOT</b>	Chimie Générale et Minérale
Mme Dominique <b>BOUCHER</b>	Pharmacologie
M. Frédéric <b>BOUNOURE</b>	Pharmacie Galénique
M. Abdeslam <b>CHAGRAOUI</b>	Physiologie
M. Jean <b>CHASTANG</b>	Biomathématiques
Mme Marie Catherine <b>CONCE-CHEMTOB</b>	Législation pharmaceutique et économie de la santé
Mme Elizabeth <b>CHOSSON</b>	Botanique
Mme Cécile <b>CORBIERE</b>	Biochimie
M. Eric <b>DITTMAR</b>	Biophysique
Mme Nathalie <b>DOURMAP</b>	Pharmacologie
Mme Isabelle <b>DUBUC</b>	Pharmacologie
M. Abdelhakim <b>ELOMRI</b>	Pharmacognosie
M. François <b>ESTOUR</b>	Chimie Organique
M. Gilles <b>GARGALA</b> (MCU-PH)	Parasitologie
Mme Najla <b>GHARBI</b>	Chimie analytique
Mme Marie-Laure <b>GROULT</b>	Botanique
M. Hervé <b>HUE</b>	Biophysique et Mathématiques
Mme Laetitia <b>LE GOFF</b>	Parasitologie Immunologie
Mme Hong <b>LU</b>	Biologie

Mme Sabine <b>MENAGER</b>	Chimie organique
Mme Christelle <b>MONTEIL</b>	Toxicologie
M. Mohamed <b>SKIBA</b>	Pharmacie Galénique
Mme Malika <b>SKIBA</b>	Pharmacie Galénique
Mme Christine <b>THARASSE</b>	Chimie thérapeutique
M. Frédéric <b>ZIEGLER</b>	Biochimie

### **PROFESSEUR CONTRACTUEL**

Mme Elizabeth <b>DE PAOLIS</b>	Anglais
--------------------------------	---------

### **ATTACHE TEMPORAIRE D'ENSEIGNEMENT ET DE RECHERCHE**

M. Imane <b>EL MEOUCHE</b>	Bactériologie
Mme Juliette <b>GAUTIER</b>	Galénique
M. Romy <b>RAZAKANDRAINIBE</b>	Parasitologie



<b>III – MEDECINE GENERALE</b>
--------------------------------

**PROFESSEURS**

M. Jean-Loup <b>HERMIL</b>	UFR	Médecine générale
----------------------------	-----	-------------------

**PROFESSEURS ASSOCIES A MI-TEMPS :**

M. Pierre <b>FAINSILBER</b>	UFR	Médecine générale
-----------------------------	-----	-------------------

M. Alain <b>MERCIER</b>	UFR	Médecine générale
-------------------------	-----	-------------------

M. Philippe <b>NGUYEN THANH</b>	UFR	Médecine générale
---------------------------------	-----	-------------------

**MAITRE DE CONFERENCES ASSOCIE A MI-TEMPS :**

M Emmanuel <b>LEFEBVRE</b>	UFR	Médecine générale
----------------------------	-----	-------------------

Mme Elisabeth <b>MAUVIARD</b>	UFR	Médecine générale
-------------------------------	-----	-------------------

Mme Marie Thérèse <b>THUEUX</b>	UFR	Médecine générale
---------------------------------	-----	-------------------

Mme Yveline <b>SEVRIN-TARTARIN</b>	UFR	Médecine Générale
------------------------------------	-----	-------------------

**CHEF DES SERVICES ADMINISTRATIFS :** Mme Véronique DELAFONTAINE

**HCN - Hôpital Charles Nicolle**

**CB - Centre HENRI BECQUEREL**

**CRMPR - Centre Régional de Médecine Physique et de Réadaptation**

**HB - Hôpital de BOIS GUILLAUME**

**CHS - Centre Hospitalier Spécialisé du Rouvray**

<b>LISTE DES RESPONSABLES DE DISCIPLINE</b>
---

Mme Cécile <b>BARBOT</b>	Chimie Générale et Minérale
M. Thierry <b>BESSON</b>	Chimie thérapeutique
M. Roland <b>CAPRON</b>	Biophysique
M Jean <b>CHASTANG</b>	Mathématiques
Mme Marie-Catherine <b>CONCE-CHEMTOB</b>	Législation, Economie de la Santé
Mme Elisabeth <b>CHOSSON</b>	Botanique
M. Jean-Jacques <b>BONNET</b>	Pharmacodynamie
Mme Isabelle <b>DUBUS</b>	Biochimie
M. Loïc <b>FAVENNEC</b>	Parasitologie
M. Michel <b>GUERBET</b>	Toxicologie
M. Olivier <b>LAFONT</b>	Chimie organique
Mme Isabelle <b>LEROUX-NICOLLET</b>	Physiologie
Mme Martine <b>PESTEL-CARON</b>	Microbiologie
Mme Elisabeth <b>SEGUIN</b>	Pharmacognosie
M. Mohamed <b>SKIBA</b>	Pharmacie Galénique
M. Philippe <b>VERITE</b>	Chimie analytique

**ENSEIGNANTS MONO-APPARTENANTS****MAITRES DE CONFERENCES**

M. Sahil <b>ADRIOUCH</b>	Biochimie et biologie moléculaire (Unité Inserm 905)
Mme Gaëlle <b>BOUGEARD-DENOYELLE</b>	Biochimie et biologie moléculaire (UMR 1079)
Mme Carine <b>CLEREN</b>	Neurosciences (Néovasc)
Mme Pascaline <b>GAILDRAT</b>	Génétique moléculaire humaine (UMR 1079)
M. Antoine <b>OUVRARD-PASCAUD</b>	Physiologie (Unité Inserm 1076)
Mme Isabelle <b>TOURNIER</b>	Biochimie (UMR 1079)

**PROFESSEURS DES UNIVERSITES**

M. Serguei <b>FETISSOV</b>	Physiologie (Groupe ADEN)
Mme Su <b>RUAN</b>	Génie Informatique

Par délibération en date du 3 mars 1967, la faculté a arrêté que les opinions émises dans les dissertations qui lui seront présentées doivent être considérées comme propres à leurs auteurs et qu'elle n'entend leur donner aucune approbation ni improbation.

Au Président de jury

Monsieur le Professeur Didier Hannequin  
 Chef du service de Neurologie du CHU de Rouen

Je vous remercie d'avoir accepté de présider ce jury, ainsi que pour la qualité de l'enseignement que j'ai reçu dans votre service. Merci de m'avoir poussée à trouver ma voie dans la neurologie. Veuillez trouver ici l'expression de ma profonde et respectueuse reconnaissance.

A ma directrice de thèse

Madame le Docteur Karine Viala  
 Neurologue au Centre Diagnostique et Thérapeutique des Neuropathies Périphériques Paul Castaigne, Hôpital Pitié-Salpêtrière

Je vous remercie de m'avoir proposé un sujet aussi passionnant, pour votre aide tout au long de ce travail, pour votre patience, votre disponibilité, vos connaissances, vos encouragements et bien sûr pour votre enseignement pendant mon stage dans votre service. Cela a été un réel bonheur de travailler avec vous et avec grand plaisir pour prolonger cette aventure ensemble.

A Monsieur le Professeur Jacques Weber

Membre du Jury  
 Chef du service de Neurophysiologie du CHU de Rouen

Je vous remercie vivement d'avoir accepté de participer au jury de ma thèse et pour votre accueil chaleureux lors de mon stage dans votre service que je vois comme un moment clé de mon internat. J'ai pris un immense plaisir à débiter mon apprentissage de l'EMG dans votre service.

A Monsieur le Professeur Fabrice Jardin

Membre du Jury  
 Hématologue Centre Henri Becquerel

Je vous remercie infiniment d'avoir accepté de participer au jury de ma thèse avec votre regard d'hématologue.

A Madame le Docteur Anne-Laure Bedat-Millet

Membre du Jury  
 Neurologue service de Neurologie du CHU de Rouen

Je vous remercie d'avoir accepté de participer au jury et de m'avoir donné mon premier aperçu du monde de la neurologie périphérique.

A l'équipe de la Pitié-Salpêtrière qui a participé à ce travail, pris en charge ces patients et qui m'a appris énormément : Docteurs Thierry Maisonobe, Nicolas Weiss, Pauline Reach, Sophie Demeret, Régine Morizot-Koutlidis et l'équipe de neurophysiologie, Professeur Véronique Leblond et les équipes d'hématologie.

A Monsieur le Professeur David Maltête pour vos qualités d'enseignant, d'encadrement, pour votre disponibilité.

A mes chefs de neurologie : les Dr Patrick Ahtoy, Romain Lefaucœur, Pierre Verdure, Lucie Guyant-Maréchal, Evelyne Guegan-Massardier, Thierry Delangre, Olivier Martinaud, Yannick Onnient, Aude Triquenot pour m'avoir enseigné surtout la neurologie mais pas uniquement.

A mes ex-co-internes et actuels chefs de cliniques ou PH : Ozlem, Bertrand, David, Damien, Gael, Cécile, Jean-Paul. Merci pour l'ambiance chaleureuse et l'accueil à l'hôpital et encore plus à Rouen.

A l'équipe de neurophysiologie dont je garde un excellent souvenir : Corinne Blondeau, Nathalie Chastan, Axel Lebas, Patrick Magnier.

Mes co-internes et amis : Anne, Aline, Audrey, Floriane, Bruno, Grégory, Alexis, Omar, Lou, Laura, Gulden, Adèle, Kevin, une pensée aux plus jeunes.

Et à mes amis qui ont été présents pendant toutes ses années de médecine.

Last but not least, to my parents:

Thank you for crossing the Atlantic just to listen to me babble in French so that I would know you are there to support me. I am profoundly grateful even though it may not always seem so.

Et à tous ceux que j'ai oubliés...

## ABREVIATIONS

SNC : système nerveux central  
 SNP : système nerveux périphérique  
 GVH : *graft versus host* (maladie du greffon contre l'hôte); GVHD : *graft versus host disease*  
 GVL : *graft versus leukemia* (effet greffon contre la leucémie ou contre la tumeur)  
 MAC : *myeloablative conditioning* (conditionnement myéloablatif ou standard)  
 NMA : *non myeloablative conditioning*  
 PBSC : *peripheral blood stem cells* (cellules souches issues du sang périphérique)  
 CHOP : cyclophosphamide, hydroxydaunorubicin (Adriamycin), Oncovin (vincristine), prednisone  
 TBI : *total body irradiation* (irradiation corporelle totale)  
 DLI : *donor lymphocyte infusion* (injection de lymphocytes du donneur)  
 SAL : sérum antilymphocytaire  
 CSH : cellules souches hématopoïétiques  
 CSP : cellules souches périphériques  
 EMG : électromyogramme  
 IRM : imagerie par résonance magnétique  
 TDM : tomodensitométrie  
 PCR : *polymerase chain reaction*  
 CMV : cytomégalovirus  
 HSV : virus de l'herpès simplex  
 EBV : virus Epstein Barr  
 TPHA/VDRL : *Treponema Pallidum Hemagglutinations Assay / Venereal Disease Research Laboratory*  
 VIH : virus d'immunodéficience humaine  
 VHB : virus de l'hépatite B  
 VHC : virus de l'hépatite C  
 HTLV-1 : *Human T cell leukemia/lymphoma virus type 1*  
 LCR : liquide céphalorachidien  
 VZV : *Varicella zoster virus*  
 HHV6 : *Human herpesvirus 6*  
 HHV8 : *Human herpesvirus 8*  
 LAM/AML : leucémie aiguë myéloïde  
 SMD/MDS : syndrome myélodysplasique  
 G-CSF : *granulocyte colony-stimulating factor*  
 VGM : volume globulaire moyen  
 TEP-TDM : tomographie par émission de positons – TDM  
 PNN : polynucléaires neutrophiles  
 PES : potentiels évoqués somesthésiques  
 PEM : potentiels évoqués moteurs  
 PEV : potentiels évoqués visuels  
 MAG : *Myelin-associated glycoprotein*  
 HLA : *human leukocyte antigen*  
 CPA : cellules présentatrices d'antigène  
 TNF : tumor necrosis factor  
 IL : interleukin

## TABLE DES MATIERES

I.	Introduction .....	17
A.	Grefe de cellules souches hématopoïétiques.....	17
1.	Indications .....	18
a)	Leucémies aiguës .....	18
b)	La leucémie lymphoïde chronique (LLC).....	19
c)	Myélobrose primitive (splénomégalie myéloïde) .....	19
d)	Lymphomes B à grandes cellules.....	20
2.	Sources de greffon.....	20
3.	Choix du donneur .....	21
4.	Déroulement de la greffe .....	21
5.	Types de conditionnement.....	22
6.	L'effet greffon versus tumeur .....	23
7.	L'effet greffon versus hôte.....	24
a)	GVH aiguë.....	25
(1)	Physiopathologie de La GVH aiguë .....	25
b)	GVH chronique .....	28
(1)	Physiopathologie de La GVH chronique.....	28
c)	L'alloimmunité.....	29
d)	Prévention et traitement de la GVH .....	30
8.	Complications neurologiques des greffes de CSH.....	31
a)	Complications centrales .....	31
b)	Complications périphériques.....	32
9.	Complications non neurologiques .....	33
a)	Le rejet.....	33
b)	Infections .....	33
c)	Cancers secondaires .....	34
B.	Hémopathie et neuropathie.....	34
C.	Neuropathie et toxiques.....	35
D.	Neuropathies et complications indirectes d'hémopathies .....	35
II.	Objectifs .....	36
III.	Matériels et méthodes.....	36
IV.	Résultats .....	37
A.	Description des cas.....	37
1.	Patient 1 .....	37
2.	Patient 2.....	39
3.	Patient 3.....	43



4. Patient 4.....	45
5. Patient 5.....	48
6. Patient 6.....	51
B. Tableaux.....	55
1. Tableau 1.....	55
2. Tableau 2.....	56
3. Tableau 3.....	57
C. Analyse cas par cas.....	58
1. Patient 1.....	58
2. Patient 2.....	60
3. Patient 3.....	62
4. Patient 4.....	63
5. Patient 5.....	65
6. Patient 6.....	66
D. Synthèse.....	67
V. Discussion.....	69
A. Atteintes SNC et SNP.....	73
B. Précocité du tableau neurologique par rapport à l'autogreffe.....	74
C. Atteintes médullaires à IRM normale.....	74
D. Rechute et hémopathie induite.....	75
VI. Conclusion.....	76
VII. Annexes.....	77
A. Syndrome de Guillain-Barre dans les suites allogreffe de CSH.....	77
B. PIDC dans les suites allogreffe de CSH.....	80
C. ADEM dans les suites allogreffe de CSH.....	81
VIII. Bibliographie.....	82

## **I. Introduction**

La greffe de cellules souches hématopoïétiques (CSH) est devenue un traitement de plus en plus répandu depuis une trentaine d'années, en France et dans le monde entier. Il s'agit du seul traitement curateur pour plusieurs hémopathies. La greffe de CSH est un traitement surtout d'hémopathies malignes mais aussi de certaines hémoglobinopathies, déficits immunitaires primitifs, maladies auto-immunes, et cancers solides. Avec l'augmentation du nombre de procédures et l'extension des indications, associée à une meilleure survie au long cours, la prise en charge des complications post-greffe devient un sujet important.

Les complications neurologiques, en particulier cérébrales, sont de mieux en mieux décrites dans la littérature, mais les complications touchant les nerfs périphériques et la moelle sont surtout représentées par des cas rapportés dans la littérature avec très peu de séries publiées. C'est pour cette raison que nous avons choisi d'étudier les patients adressés par plusieurs services d'hématologie en centre de référence neurophysiologique pour explorations et avis sur des atteintes inhabituelles sans argument pour une rechute hématologique au moment du début des symptômes.

### **A. Greffe de cellules souches hématopoïétiques**

Le nombre d'allogreffes pratiquées augmente de façon continue en France et dans le monde entier. Cette croissance est en rapport avec une amélioration de la survie en lien avec une évolution de la procédure permettant aux patients de plus en plus âgés d'en bénéficier. Environ 50000 personnes subissent une greffe de cellules souches hématopoïétiques (CSH) chaque année dans le monde <sup>1</sup>.

Les indications les plus fréquentes d'allogreffe en Europe sont dans l'ordre décroissant : la leucémie aiguë myéloïde, la leucémie aiguë lymphoïde, les syndromes myélodysplasiques et myéloprolifératifs, et le lymphome non hodgkinien.

## 1. Indications

L'allogreffe de cellules souches hématopoïétiques est devenue le traitement de référence de nombreuses hémopathies en particulier malignes. Le recours à l'allogreffe est indiqué notamment quand l'hémopathie est résistante aux chimiothérapies proposées. En Europe, les indications les plus fréquentes restent les leucémies aiguës myéloïdes (33%), puis les leucémies aiguës lymphoïdes (15%), les syndromes myélodysplasiques et myéloprolifératifs (15%), suivis des lymphomes malins non hodgkiniens (9 %) et des aplasies médullaires (6%) <sup>2</sup>. A côté de ces hémopathies malignes, l'allogreffe reste discutée dans certaines tumeurs solides, et certaines indications demeurent dans des pathologies bénignes comme les formes graves d'hémoglobinopathies, de déficits immunitaires primitifs et de maladies auto-immunes.

### *a) Leucémies aiguës*

Les leucémies aiguës sont des proliférations hématopoïétiques malignes avec l'accumulation de cellules immatures qui ne se différencient pas en cellules matures.

Les leucémies aiguës myéloblastiques (LAM) sont des proliférations clonales aiguës ou subaiguës, développées à partir des précurseurs hématopoïétiques (blastes) des lignées myéloblastique, érythroblastique ou mégacaryocytaire, et ce, à tous les stades de maturation de ces précurseurs.

Les leucémies aiguës lymphoblastiques (LAL) sont des proliférations médullaires clonales de progéniteurs lymphoïdes.

La rechute est très fréquente dans les leucémies aiguës en raison d'une persistance du clone malin, même si la masse tumorale est indétectable avec les traitements traditionnels. Pour cette raison, il existe classiquement des traitements d'entretien, mais surtout la greffe de CSP, pour laquelle la LAM constitue la première indication en France.

### ***b) La leucémie lymphoïde chronique (LLC)***

La LLC est la forme la plus fréquente de leucémie en Europe et en Amérique du Nord avec une incidence aux Etats-Unis à 3,5/100000 habitants/an (hommes 5 et femmes 2,5) Il s'agit d'une découverte fortuite dans la majorité des cas et la plupart des patients n'ont pas besoin d'être traités, mais ceux qui reçoivent une indication de traitement ont la même présentation<sup>3</sup>. Le risque de développer une LLC nécessitant un traitement est de 1,1% par an en cas de lymphocytose monoclonale B<sup>4</sup>. Le diagnostic de LLC est porté devant une population monoclonale B de phénotype LLC (score de Matutes > 4) à un taux sanguin supérieur à  $5 \times 10^9/L$  et exprimant le CD5, le CD23, le CD20 et faiblement une immunoglobuline d'isotype M ou D.

La LLC a un pronostic hétérogène avec un tiers de patients n'ayant jamais besoin de traitement, un tiers des patients avec une forme lentement progressive et un tiers avec une forme d'emblée agressive. Les facteurs de mauvais pronostic peuvent faire discuter la greffe de cellules souches périphériques. Le pronostic de la LLC dépend de facteurs biologiques (temps de doublement lymphocytaire, taux de  $\beta 2$ microglobuline, expression ZASP70) et cytogénétiques (délétion 13q, trisomie 12, délétion 11q). Les principaux facteurs de mauvais pronostic sont un stade de Binet élevé, une perte de l'expression de p53 (délétion 17p), une absence de mutation des régions variables des gènes des immunoglobulines. La médiane de survie varie de 36 mois pour les patients avec perte d'expression de p53 à plus de 144 mois pour les patients avec mutations des régions variables des gènes des immunoglobulines et un stade A de Binet<sup>3</sup>.

### ***c) Myélofibrose primitive (splénomégalie myéloïde)***

La myélofibrose primitive est le plus rare des syndromes myéloprolifératifs et touche entre 600 à 800 patients en France<sup>5</sup>. La prévalence est entre 0,5 et 1,5 par 100000 habitants avec un âge moyen au diagnostic de 65 ans sans différence de sexe<sup>6</sup>.

Le seul traitement qui peut guérir cette maladie est l'allogreffe de cellules souches hématopoïétiques qui permet l'implantation d'une hématopoïèse normale et une disparition de la myélofibrose. Pourtant peu de patients bénéficient de ce traitement proposé aux patients suffisamment jeunes, de mauvais pronostic, avec un état général conservé, et pour qui un donneur HLA (*human leukocyte antigen*) identique est disponible.

#### **d) Lymphomes B à grandes cellules**

Les lymphomes B à grandes cellules est la forme la plus fréquente de lymphome non Hodgkinien, c'est un lymphome particulièrement agressif. Les chimiothérapies conventionnelles sont rarement suffisantes. Un traitement par autogreffe de CSH par CSP est recommandé en cas d'échec chez les patients qui demeurent chimio-sensibles.<sup>7</sup>

Le rôle des greffes allogéniques n'est pas clairement codifié, mais dans les lymphomes non Hodgkiniens de mauvais pronostic ou dans les suites d'autogreffe de CSH, l'allogreffe est parfois proposée<sup>8</sup>. Une allogreffe présente l'avantage de proposer une greffe sans cellules tumorales et de bénéficier de l'effet *graft versus tumor*.<sup>9</sup>

### **2. Sources de greffon**

La première source utilisée historiquement correspond aux CSH médullaires, qui sont issues d'un tri CD34 de la moelle osseuse totale. Elles sont prélevées au niveau des crêtes iliaques sous anesthésie générale.

Une modification notable dans les pratiques françaises est l'utilisation de greffon avec les cellules souches périphériques (CSP) devenant le type de greffon le plus utilisé en France (56%) ayant dépassé le nombre de greffes avec des cellules souches hématopoïétiques de moelle osseuse<sup>10</sup>. Les CSP sont prélevées dans le sang par cytophèreses, après mobilisation par des facteurs de croissance (G-CSF ou *granulocyte colony-stimulating factor*), afin d'augmenter le pool de cellules souches sanguines (présentes en faible nombre en circonstances normales).

Une autre source plus récente et toujours minoritaire est le sang placentaire, avec 11.5% des greffes en 2012<sup>11</sup>.

Les avantages des greffes utilisant les CSP sont multiples. D'abord, la collecte de cellules circulant est plus facile et moins pénible que la collecte de moelle osseuse. Ensuite, une méta-analyse a montré une prise de greffe et une reconstitution immunologique plus rapide pour les

greffes avec CSP par rapport aux greffes de moelle osseuse. La rechute hématologique est aussi moins importante, mais le taux de complications à type de maladie de greffon versus hôte (graft versus host disease ou GVHD), aiguë grave ou chronique est plus élevée. En revanche, il n'y a pas de différence en terme de survie avec ou sans rechute entre les deux types de greffe <sup>12</sup>.

### **3. Choix du donneur**

Le premier choix est le donneur familial HLA identique, et un patient ayant actuellement une indication d'allogreffe de CSH présente une probabilité de 25 % d'avoir un donneur HLA compatible parmi sa fratrie. En cas d'absence de donneur familial, la possibilité de trouver un donneur phénoïdétique (HLA 10/10) ou 9/10 est de 30 à 40 %, en prenant en compte le fait que toutes les populations ne sont pas également représentées sur le fichier des donneurs. Le donneur doit être HLA identique pour les loci HLA A, B, C, DRB1 et DQB1. Les possibilités alternatives (unités de sang placentaire ou donneurs haplo-identiques) représentent 27 % des cas selon les données d'Eurocord <sup>10,13</sup>.

Plus de la moitié des greffes sont effectuées avec des donneurs non apparentés.

L'augmentation de l'activité des allogreffes en France est notamment due à l'augmentation des greffes de donneurs non apparentés, avec 1011 greffes de donneurs non apparentés réalisées en 2012 par rapport à 710 greffes de donneurs apparentés <sup>11</sup>.

### **4. Déroulement de la greffe**

L'indication de la greffe de cellules souches hématopoïétiques est validée en réunion de concertation pluridisciplinaire. La prochaine étape est la recherche d'un donneur, d'abord familial si possible, avec une chance sur quatre de trouver un donneur dans la famille. Si un donneur familial n'est pas trouvé, une deuxième possibilité est un donneur volontaire choisi pour l'histocompatibilité sur un fichier national / international.

Dans le cadre des hémopathies malignes, l'allogreffe a pour but d'éradiquer un clone malin en utilisant les cellules immunitaires du donneur pour détruire les cellules tumorales restantes du receveur, c'est-à-dire l'effet greffon contre la maladie ou GVL (graft versus leukemia).

La procédure d'une greffe de cellules souches hématopoïétiques se déroule en plusieurs étapes : le conditionnement, l'administration du greffon avec la période d'aplasie et la reconstitution immunitaire. Le conditionnement et la réalisation de la greffe impliquent une hospitalisation en unité stérile de six à huit semaines.

La procédure d'allogreffe implique un conditionnement d'intensité variable selon l'indication et le terrain. Dans le cadre d'une hémopathie maligne, le conditionnement a un objectif double : prévenir le rejet du greffon comme pour toute transplantation et l'éradication des cellules hématopoïétiques du receveur.

## 5. Types de conditionnement

Les conditionnements peuvent être divisés en deux grands catégories : le conditionnement classique dit myéloablatif (MAC pour *myeloablative conditioning*), c'est-à-dire responsable d'une aplasie qui serait permanente en l'absence de greffe et le conditionnement non myéloablatif (NMA ou *non myeloablative*), où l'aplasie est transitoire et ce, même en l'absence de greffe dans les suites du conditionnement. Entre ces deux types de conditionnement, on retrouve les conditionnements RIC, c'est-à-dire *reduced intensity conditioning* ou conditionnement d'intensité réduite. Le but du conditionnement myéloablatif est double : assurer une immunosuppression pour permettre la greffe et éradiquer la maladie résiduelle avant la réalisation de la greffe.

Devant une mortalité lourde liée au traitement et le risque de néoplasie secondaire associée au conditionnement myéloablatif, les conditionnements moins agressifs sont de plus en plus favorisés. La place des conditionnements atténués (RIC) s'est développée devant les conditionnements classiques myéloablatifs, et concernent plus de la moitié des procédures d'allogreffe (58 %). Leur meilleure tolérance a permis d'élargir les indications de l'allogreffe aux sujets plus âgés, jusqu'à 65-70 ans. Les avantages de cette technique sont une toxicité moindre et une durée plus courte de la pancytopenie. Ce type de conditionnement dépend davantage de l'effet GVL et a pour but de permettre la greffe avec une immunosuppression

suffisante. Les conditionnements à toxicité réduite (NMA et RIC) reposent sur l'association variable de : une irradiation corporelle, l'utilisation d'analogues des purines, du sérum anti lymphocytaire (SAL), de l'irradiation lymphoïde totale. Deux conditionnements atténués souvent utilisés sont : l'association busulfan, fludarabine, le SAL de l'équipe de Slavin à Jérusalem, et l'irradiation corporelle totale à 2 Gy, en association ou non avec la fludarabine, de l'équipe de Storb à Seattle <sup>10</sup>.

Le choix du conditionnement est fait en fonction de la maladie initiale, du risque de rechute de la maladie hématologique initiale, du choix de type de greffon, du terrain du patient, des protocoles et des habitudes du service greffeur.

Dans tous les cas, le but de la greffe est double : changer la moelle osseuse pour amener un nouveau système immunitaire et la création d'un conflit entre le système immunitaire du donneur et le système immunitaire de l'hôte. Il y a deux conséquences de ce conflit : les effets du système immunitaire du donneur contre les tissus sains de l'hôte, c'est-à-dire l'effet GVH (graft versus host) greffon contre l'hôte, et l'effet du greffon contre la maladie résiduelle après le conditionnement, c'est-à-dire l'effet GVL (graft versus leukemia ou greffon contre leucémie.)

## 6. L'effet greffon versus tumeur

L'effet GVL ou GVT (graft versus leukemia or versus tumor, greffon contre leucémie ou contre la tumeur) est l'effet principalement recherché dans le cadre des greffes de CSH. Des études publiées il y a plusieurs années ont démontré une corrélation entre le contrôle de la maladie leucémique et l'effet GVH, qu'il soit aigu ou chronique <sup>14</sup>. Il existe un taux de récurrence plus élevé en cas de greffe de moelle osseuse entre jumeaux sans GVH qu'en cas de greffe HLA-identique dans la fratrie <sup>15</sup>. L'effet anti leucémique est également moindre en cas de greffe déplétée en cellules T <sup>16</sup> ou en cas de blocage fonctionnel des lymphocytes T en utilisant un anticorps anti-récepteur interleukine-2 <sup>17</sup>, suggérant un rôle primordial des lymphocytes T dans cette réaction contre la maladie hématologique. Cependant, plusieurs études retrouvent une activité anti tumorale distincte de l'activité GVH ou malgré l'absence de celle-ci <sup>14,15</sup>, ce qui pose la question de la physiopathologie exacte de



cet effet et la possibilité de trouver des cibles antigéniques spécifiques des cellules tumorales qui ne seraient pas présentes sur les cellules saines de l'hôte <sup>13</sup>.

Des observations récentes ont montré un effet délétère de l'effet GVH, en particulier la GVHD (*graft contre host disease*) chronique. Une étude avec une grande série de patients LAM ou SMD (syndrome myélodysplasique) traitée par allogreffe avec un conditionnement NMA a trouvé une corrélation entre une diminution du risque de récurrence de l'hémopathie uniquement en cas de GVH chronique et non avec une GVH aiguë et cette diminution de risque était au prix d'une mortalité plus élevée <sup>18</sup>. Une étude des patients LAM et SMD du *Center for International Blood and Marrow Transplant Research* a trouvé une récurrence moindre avec les deux types de GVH avec un conditionnement RIC et chez les patients avec une GVH chronique ayant bénéficié d'un conditionnement MAC, mais aussi une mortalité plus élevée en cas de GVH aiguë ou chronique <sup>19</sup>. Une étude du *European Group for Blood and Marrow Transplantation* a trouvé en revanche une diminution de récurrence en cas de GVH aiguë ou chronique et une meilleure survie globale en cas de GVH aiguë stade 1 ou GVH chronique non extensive <sup>20</sup>.

Après un conditionnement myéloablatif, l'apparition d'une GVH augmente le taux de mortalité avec uniquement une augmentation modeste de l'effet GVL. Avec un conditionnement d'intensité réduite, l'effet GVL associé à l'effet GVH, peut jouer un rôle essentiel pour limiter les rechutes leucémiques <sup>19</sup>. Le meilleur compromis semble un effet GVH limité avec la meilleure survie sans récurrence leucémique sans augmentation de la mortalité liée à la greffe chez les patients présentant un effet GVH stade 1 <sup>21</sup>.

## 7. L'effet greffon versus hôte

Classiquement la GVH aiguë concernait les manifestations apparaissant dans les 100 premiers jours post-greffe, mais cette notion a été révisée pour mieux prendre en compte chacune de ces deux maladies, GVH aiguë et chronique, qui semblent distinctes même si elles sont clairement liées.

La GVH aiguë tardive est une forme de GVH avec des signes cliniques ressemblant à une GVH aiguë mais après 100 jours post-greffe. Il existe aussi un syndrome de chevauchement entre la GVH aiguë et chronique.

La GVH chronique est la présence de signe clinique évocateur après 100 jours post-greffe.

La classification actuelle se base beaucoup plus sur les manifestations cliniques que sur le délai par rapport à la greffe.

### a) *GVH aiguë*

La GVH aiguë est une réaction des lymphocytes T du donneur dans leur nouvel environnement. Ces cellules deviennent activées et prolifèrent en réponse aux cellules présentatrices d'antigène du receveur. Le déclencheur initial de cette réaction serait un environnement riche en cytokines pro-inflammatoires dans les suites de l'agression du conditionnement. Ce mécanisme initial semble plus difficile à mettre en cause dans le cadre des conditionnements réduits qui sont moins agressifs pour les tissus du receveur. La GVH aiguë s'exprime cliniquement avec une atteinte variable dermatologique, gastro-intestinale, et hépatique. Une atteinte pulmonaire, d'une façon moins certaine, pourrait aussi être une manifestation de la GVH aiguë <sup>22</sup>.

La sévérité de la GVH est déterminée par l'étendue de l'atteinte des trois organes cibles (peau, système gastro-intestinal, foie) avec les grades cotés de I à IV : I (légère), II (modérée), III (sévère), IV (très sévère). Une atteinte sévère ou très sévère (grade III ou IV) est d'un pronostic très péjoratif (survie de 25 et 5% respectivement) <sup>22,23</sup> ainsi que toute atteinte corticorésistante <sup>24</sup>.

#### (1) Physiopathologie de La GVH aiguë

La GVH apparait quand les cellules du donneur réagissent aux antigènes présents sur les cellules de l'hôte dont les plus importants sont les protéines du système HLA codé par le MHC (*major histocompatibility complex*). Les antigènes de la classe HLA I (A, B et C) sont exprimés sur quasiment toutes les cellules nucléées de l'organisme et les antigènes de la classe II (DR, DQ et DP) sont surtout exprimés sur les cellules hématopoïétiques, mais leur expression peut être induite sur d'autres types de cellules dans un contexte inflammatoire.

Le risque de GVH aiguë est directement lié au degré de mismatch (ou mésappariement) entre les protéines HLA. Les techniques actuelles de typage des gènes HLA permettent une grande précision pour les gènes majeurs, mais certains mismatches peuvent être tolérés <sup>22</sup>. Malgré un match HLA-identique, approximativement 40% des patients développent une GVH aiguë en

rapport avec des incompatibilités des antigènes mineurs de l'histocompatibilité<sup>25</sup>. Certains de ces antigènes mineurs sont préférentiellement exprimés sur les cellules hématopoïétiques et peuvent donc favoriser l'effet GVL<sup>26</sup>.

La GVH aiguë est, dans un certain sens, une réaction normale exagérée des cellules du donneur dans leur nouvel environnement. De plus, cette réaction a lieu dans des tissus qui sont habituellement endommagés par le régime de conditionnement, la maladie hématologique ou des infections, et qui produisent donc des signaux d'alerte. Même en dehors de l'expression d'allo-antigènes, il a été démontré qu'en supprimant le TNF-alpha et l'IL-1, l'effet GVH n'affecte pas les tissus<sup>27</sup>.

La GVH se divise en trois étapes successives : 1) activation des CPA (cellules présentatrices d'antigène) ; 2) activation des cellules T du donneur ; et 3) destruction des tissus cibles.

#### *(a) Activation des CPA*

La première étape comprend l'activation des CPA par la maladie sous-jacente et le conditionnement. Les tissus répondent à l'agression en émettant des signaux de danger, avec des cytokines pro-inflammatoires, des chimiokines, et une expression augmentée de molécules d'adhésion, des antigènes du MHC, et les molécules co-stimulatoires sur les CPA. Il a été démontré que l'augmentation du taux du TNF-alpha (reflété par les taux sériques du récepteur I du TNF) est corrélée au risque de GVH aiguë sévère<sup>28</sup>. Dans le tube digestif, la translocation des antigènes microbiens comme la lipopolysaccharide augmente l'activation des CPA<sup>22</sup>.

#### *(b) Activation des cellules T*

Ensuite, les cellules T du donneur, prolifèrent et se différencient en réponse aux CPA de l'hôte. Les signaux de "danger" émis lors de la première phase amplifient cette activation en augmentant l'expression de récepteurs responsables d'une co-stimulation<sup>22</sup>. Les cellules T CD4+ interagissent avec les molécules HLA II et les CD8+ avec la classe HLA I<sup>29</sup>.

L'activation des cellules immunitaires déclenche des cascades intracellulaires avec la transcription notamment de gènes des cytokines Th1 (IFN-gamma (interféron), IL-2 (interleukine) et TNF-alpha) et de leurs récepteurs.

(c) Phase des effecteurs cellulaires et inflammatoires

La phase effectrice est constituée de plusieurs cascades, avec par exemple des lymphocytes T cytotoxiques, responsable de l'atteinte hépatique via la voie Fas/FasL et du tube digestif et la peau par la voie perforine/granzyme<sup>30</sup>. Des médiateurs de l'inflammation tels que le TNF-alpha, l'IFN-gamma, l'IL-1 et des cellules NK amplifient les dommages locaux et renforcent l'inflammation<sup>22,30</sup>.

Des chimiokines dirigent la migration des cellules effectrices vers les tissus.

Des antigènes bactériens comme les lipopolysaccharides (LPS) traversent le tube digestif endommagé et contribuent davantage à la sécrétion de cytokines inflammatoires. Le tube digestif est particulièrement sensible au TNF-alpha, et joue un rôle dans l'amplification de la GVH. Le TNF-alpha peut être produit par les cellules du donneur et du receveur et agit de trois façons : il active les CPA et améliore la présentation des antigènes ; il recrute des cellules effectrices avec l'induction de chimiokines inflammatoires ; et il provoque directement la nécrose des tissus<sup>22</sup>.

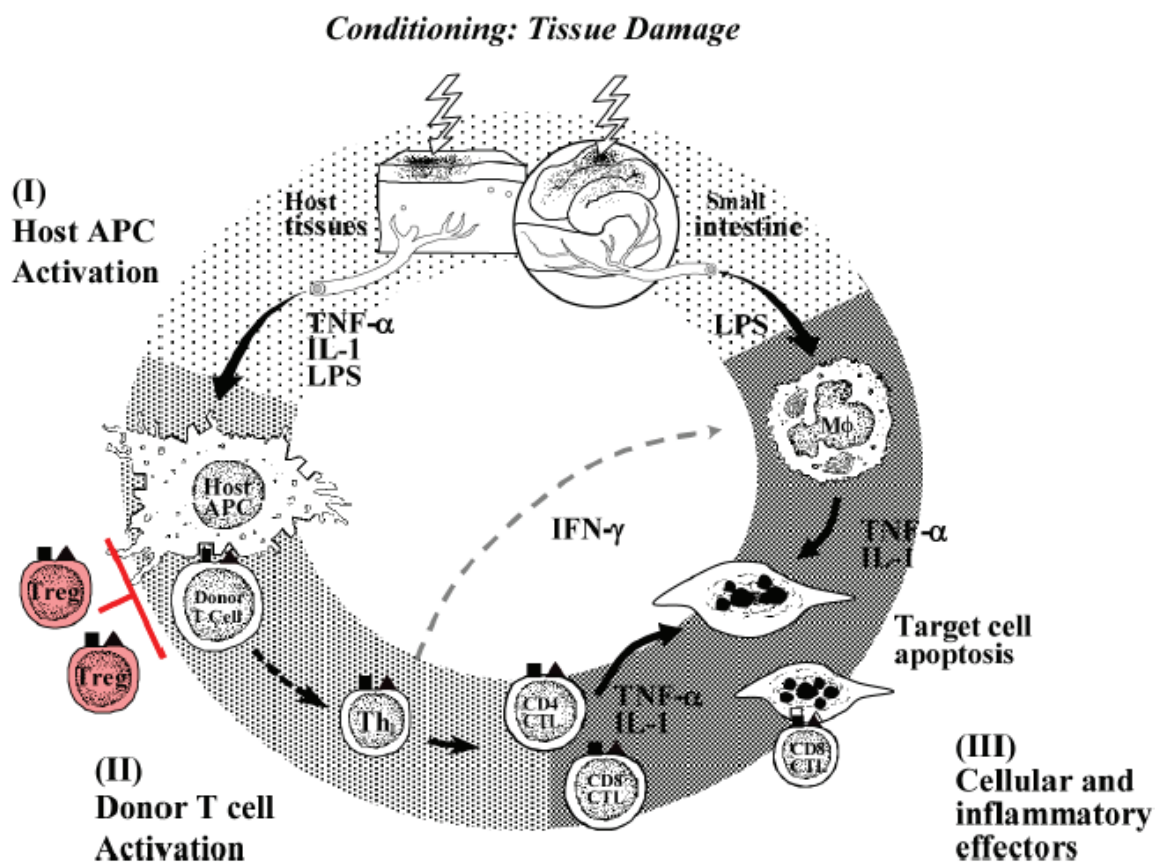


Figure 1. Physiopathologie de la GVH aiguë en 3 étapes<sup>22</sup>

## **b) GVH chronique**

La GVH chronique est la cause la plus importante de décès non liée à la rechute <sup>31</sup>. La GVH chronique peut apparaître d'une façon progressive, dans les suites d'une GVH aiguë, après une résolution complète d'une GVH aiguë, ou bien de novo, sans GVH aiguë à n'importe quel moment par rapport à la greffe, mais habituellement dans les trois premières années. La présentation clinique initiale est polymorphe et le syndrome de GVH chronique partage des signes avec des maladies auto-immunes comme la sclérodermie, la maladie de Goujerot-Sjögren, la cirrhose biliaire primitive, la bronchiolite oblitérante, des cytopénies auto-immunes. Il existe des signes cliniques considérés comme « diagnostiques, » c'est-à-dire suffisants pour porter le diagnostic, en particulier au niveau dermatologique, buccal, gastro-intestinal, ou pulmonaire. Des « signes distinctifs » sont des atteintes souvent de ces mêmes organes qui sont évocateurs mais qui nécessitent une preuve histologique pour le diagnostic <sup>32</sup>.

### **(1) Physiopathologie de La GVH chronique**

Dans la plupart des patients, la GVH chronique apparaît dans les suites d'une GVH aiguë. La GVH aiguë, initiée par des cellules T alloréactives du donneur, évolue donc en GVH chronique avec des cellules T autoréactives du donneur.

La GVH est initiée par la reconnaissance des allo-antigènes de l'hôte présentés par les cellules présentatrices d'antigène (CPA) de l'hôte via la voie alloréactive directe. Ces CPA de l'hôte sont progressivement éliminées, et les cellules T du donneur reconnaissent ensuite les antigènes de l'hôte présentés par les CPA du donneur, via la voie alloréactive indirecte <sup>33</sup>.

Dans la GVHD chronique, les mécanismes physiopathologiques sont moins bien connus que dans la GVH aiguë. Il semblerait que les dommages créés au niveau du thymus jouent un rôle essentiel. La récupération des cellules T dans les suites d'allogreffe de cellules souches hématopoïétiques dépend de deux voies : une voie dépendante du thymus qui permet la production de cellules T naïves à partir des cellules souches hématopoïétiques et une voie non dépendante du thymus avec l'expansion en périphérie de cellules T matures du donneur en rapport avec l'IL-7 <sup>34</sup>. Les dommages du thymus provoqués par les chimiothérapies antérieures, le conditionnement, une GVH aiguë, ou l'involution liée à l'âge peuvent être responsables d'une perte de la sélection négative des cellules T <sup>35</sup>. La destruction thymique par les cellules T alloréactives pourrait jouer un rôle essentiel car dans les autogreffes, une reprise de la thymopoïèse provoque une repopulation périphérique des cellules T CD4 <sup>34,36</sup>. La

destruction du thymus interfère aussi avec la production de cellules T régulatrices qui sont essentielles dans le maintien de la tolérance périphérique. Les cellules présentatrices d'antigène (CPA) sont celles du donneur et non celle de l'hôte comme c'est le cas dans la GVH aiguë ce qui provoque une présentation indirecte des allo-antigènes<sup>37</sup>.

Il pourrait aussi avoir une modification d'une réponse Th1 en une réponse Th2. Les lymphocytes B du donneur jouent aussi un rôle en produisant des allo et auto-anticorps ainsi que des mécanismes d'inflammation chronique et la production aberrante de facteurs immunosuppresseurs, responsable de fibrose d'organes touchés<sup>34</sup>.

Les facteurs qui augmentent le risque de développer une GVH chronique sont la GVH aiguë, un âge avancé du donneur ou du receveur, un donneur non apparenté, un mismatch HLA, la combinaison d'un donneur femme et un receveur homme, un greffon de CSP par rapport à la moelle osseuse<sup>38</sup>.

### c) *L'alloimmunité*

L'alloimmunité est la réponse du système immunitaire contre des antigènes appartenant à d'autres membres de la même espèce, avec une réaction contre les tissus transplantés ou dans le cas d'une greffe de CSH, les cellules immunocompétentes du donneur qui réagissent à la présence des antigènes du receveur. L'alloimmunité est provoquée par la différence entre les systèmes du HLA (human leukocyte antigen), les gènes du MHC (*major histocompatibility complex*) dans l'espèce humaine.

L'allo-reconnaissance existe par deux voies qui ne sont pas mutuellement exclusives : la voie directe, c'est-à-dire la reconnaissance directe de molécules MHC étrangères présentes sur la surface des cellules de l'autre et la voie indirecte, c'est-à-dire la façon dont le système immunitaire aperçoit habituellement des antigènes, après une internalisation et une transformation. Ces molécules du MHC sont ensuite présentées comme des peptides par les CPA. Cette voie indirecte nécessite les signaux de co-stimulation produits par ces CPA spécialisées issus de la moelle osseuse. Dans le cadre de la transplantation d'organe solide, les CPA du donneur n'existent dans le tissu transplanté que pendant quelques semaines. La voie directe ne joue un rôle que dans le rejet aigu.

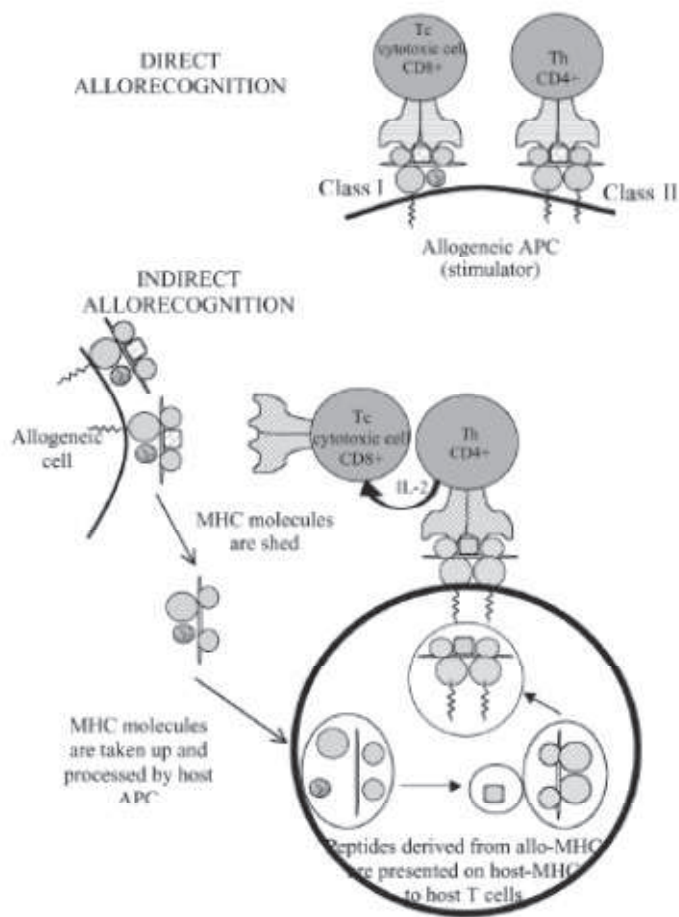


Figure 2. Voies d'allo-reconnaissance directe et indirecte <sup>39</sup>

La physiopathologie de la GVH chronique est moins bien connue que la GVH aiguë, en particulier en raison d'une insuffisance de modèles animaux, mais les hypothèses physiopathologiques actuelles mettent en cause l'alloimmunité des lymphocytes T du donneur, et dans ce sens, pourrait ressembler à des maladies auto-immunes.

#### **d) Prévention et traitement de la GVH**

L'utilisation de sérum antilymphocytaire réduit le risque des GVH aiguës grades III et IV (sans réduire la mortalité non liée à la rechute hématologique) <sup>40</sup> et des GVH chroniques extensives dans le cas des donneurs non apparentes <sup>41</sup>. Les protocoles de prévention de la GVH ne sont pas clairement codifiés, mais la ciclosporine est couramment utilisée <sup>22</sup>. Le traitement de la GVH aiguë repose sur des corticoïdes à forte dose et de la GVH chronique sur une association de corticoïdes et un inhibiteur de la calcineurine (ciclosporine).

## 8. Complications neurologiques des greffes de CSH

Les complications neurologiques après greffe de CSH peuvent toucher le système nerveux central (SNC) ou le système nerveux périphérique (SNP) et sont surtout en rapport avec des infections, la toxicité des chimiothérapies, ou l'encéphalopathie métabolique. Les complications neurologiques sont plus fréquentes en cas de donneur HLA non-identique<sup>42</sup>.

### a) Complications centrales

Les complications neurologiques centrales commencent à être bien caractérisées, en particulier les atteintes cérébrales. Les complications comprennent l'encéphalopathie métabolique, les infections du SNC chez ces patients immunodéprimés et des complications cérébro-vasculaires. Les chimiothérapies fréquemment utilisées dans la greffe de CSH et associées à des atteintes cérébrales sont : la fludarabine, pouvant être responsable d'encéphalopathie, le busulfan, qui est connu pour provoquer des crises épileptiques, et les inhibiteurs de la calcineurine qui sont particulièrement neurotoxiques, pouvant être responsables de confusion, de crises, et de syndrome d'encéphalopathie postérieure réversible<sup>1,43</sup>. Une chimiothérapie intrathécale ou une irradiation céphalique peut être responsable d'une atteinte de la substance blanche. Le risque de néoplasie secondaire est aussi plus élevé en cas d'ICT (irradiation corporelle totale) ou d'irradiation céphalique. La cytarabine à très hautes doses peut provoquer un syndrome cérébelleux aigu, une somnolence et parfois des crises comitiales<sup>44</sup>. La cytarabine intrathécale peut être responsable dans de rares cas de méningite aseptique, myélite transverse, ou encéphalopathie<sup>45</sup>.

Des déficits neuropsychologiques ont été rapportés dans les suites d'une allogreffe. Un déclin dans tous les domaines neuropsychologiques testés à 80 jours a été retrouvé avec les patients ayant retrouvé leur niveau pré-greffe à un an malgré des scores du domaine verbal qui restaient en dessous des normes à un an<sup>46</sup>. La suite a montré en revanche des déficits persistants à 5 ans avec un déficit léger ou moyen sur une échelle neuropsychologique globale chez 41,5% des survivants, c'est-à-dire deux fois plus que dans le groupe contrôle<sup>47</sup>.

Une série de quatre patients avec la description d'une angéite cérébrale en rapport avec une GVH a été aussi publiée<sup>48</sup>. Des atteintes démyélinisantes ont aussi été décrites de façon rare. Dans le cas d'une GVH chronique, il existe des cas rapportés de démyélinisation du SNC<sup>48,49</sup>.



et 3 cas d'ADEM (*acute demyelinating* (ou *disseminated*) *encephalomyelitis* ou encéphalomyélite aiguë disséminée) dans une série d'atteinte démyélinisante post-allogreffe en dehors du cadre de la GVH <sup>50</sup> et 7 autres cas rapports d'ADEM <sup>51-54</sup>. Il existe un cas rapporté d'un atteinte démyélinisante touchant à la fois le SNC et le SNP <sup>55</sup>.

Quelques cas de myélite dans les suites de greffe de CSH hématopoïétiques ont été rapportés. Un cas s'est développé quatre mois après une allogreffe de moelle osseuse <sup>56</sup> sans signe systémique de GVH mais avec une aggravation au moment d'une décroissance de la prophylaxie anti-GVH. Deux cas de myélite récurrente ont aussi été décrites : un cas apparaissant à quatre semaines post-allogreffe avec une rechute 18 mois plus tard et un deuxième cas débutant presque trois ans après l'allogreffe avec trois lésions médullaires et une lésion cérébrale pouvant donc rentrer dans le cadre d'une sclérose en plaques <sup>57</sup>. Dans ce deuxième article, il n'y avait pas non plus de signe de GVH. Deux autres cas de myélopathie à 15 et 27 mois après l'allogreffe ont été décrits dont un avec une neuropathie optique et l'autre qui a fait deux rechutes. Les atteintes ont répondu à un traitement par échanges plasmatiques<sup>58</sup>.

### ***b) Complications périphériques***

Les atteintes du SNP sont moins bien décrites, avec en particulier des cas rapportés de syndrome de Guillain-Barré (GBS) dans les suites de greffe de CSH dont la majorité survient dans la période aiguë <sup>50,59-62</sup> et quelques observations de radiculopathie d'allure dysimmune<sup>60</sup>. Les GBS surviennent dans l'étude de Bulsara et al.<sup>63</sup> dans les 3 mois post-transplantation (étude rétrospective, après allo ou autogreffe, de 212 SGB sur 10 ans) ; et dans l'étude de Wen et al. <sup>62</sup> entre 4 et 15 mois post-transplantation soit 8.2 mois en moyenne (étude rétrospective de 1443 patients, après allo ou autogreffe, sur 14 ans). Il existe aussi des cas de neuropathie démyélinisante chronique, souvent mais pas toujours dans le cadre d'une GVH <sup>64,65</sup> ; cf. annexe 1.

Les autres complications neurologiques périphériques pouvant survenir dans les suites d'une greffe de CSH sont la myasthénie auto-immune et la myosite. La myosite est reconnue comme rentrant dans le cadre de la GVH et est reconnue comme un « signe distinctif » de la GVH chronique, c'est-à-dire un signe faisant partie de la GVH chronique mais insuffisant si isolé pour faire le diagnostic.

Les neuropathies induites par les traitements sont surtout axonales sensitivomotrices avec un pattern de *dying back* typique<sup>34</sup>.

## 9. Complications non neurologiques

### a) *Le rejet*

Un autre effet indésirable immunitaire, comme dans la greffe d'organe solide, est le risque de rejet du greffon. Il s'agit d'une complication rare mais potentiellement grave. Les facteurs qui augmentent ce risque sont : la disparité HLA, un conditionnement non myéloablatif, une greffe de sang placentaire, la déplétion en cellules T du greffon ou une infection virale intercurrente<sup>13</sup>.

### b) *Infections*

Les infections sont très fréquentes dans la période précoce après une greffe de CSH en raison des cytopénies et l'immunosuppression. La reconstitution immunologique a lieu progressivement, en général entre 12 et 18 mois et est plus lente en cas d'allogreffe (par rapport à une autogreffe) et en cas de greffe de cellules de cordon ombilical, d'un *mismatch* HLA, d'une greffe déplétée en lymphocytes T, chez des patients présentant une GVH, et ceux nécessitant une immunosuppression prolongée<sup>1,30</sup>. Le risque infectieux est le plus élevé dans les deux premières années, mais ce risque peut perdurer en cas d'immunosuppression prolongée dans le cadre d'une GVH. Par ailleurs, les patients souffrant d'une GVH présentent un défaut d'opsonisation et sont donc plus susceptibles d'infections aux bactéries encapsulées. L'infection fongique la plus fréquente est l'infection pulmonaire ou sinusienne aspergillaire. Des réactivations et infections virales notamment du CMV (cytomégalovirus) et VZV (*varicella zoster virus* ou virus varicelle zona) sont observées surtout chez des patients traités pour une GVH après l'arrêt de la prophylaxie. Pendant la période d'immunosuppression, une prophylaxie anti-pneumocystose est également indispensable<sup>30</sup>.

Les infections précoces en rapport avec la neutropénie sont devenues plus rares avec l'utilisation des facteurs de croissance des granulocytes, mais les infections aux CMV

(cytomégalovirus), EBV (Epstein-Barr virus), et infections fongiques, en particulier candida et Aspergillus apparaissent après la fin de la neutropénie entre 50 et 100 jours voire plus, après la greffe <sup>30</sup>.

### *c) Cancers secondaires*

Les néoplasies secondaires sont une complication tardive redoutable. Les patients ayant bénéficié d'une allogreffe de CSH présentent un risque de tumeur solide entre 2 et 3 fois la population générale <sup>66</sup>. Les facteurs de risque sont une radiothérapie, la durée et l'intensité de l'immunosuppression, et une GVH chronique. Les néoplasies bucco-pharyngées sont à craindre chez des patients avec une GVH sévère chronique. Tous les patients devraient avoir au minimum un dépistage général de cancer avec un âge plus précoce du dépistage du cancer du sein et une attention particulière à la surveillance cutanée. Le risque de leucémie ou de syndrome myélodysplasique est aussi plus élevé que dans la population générale avec un risque aux alentours de 4% après 7 ans, et un risque particulièrement élevé pour les patients ayant reçu des alkylants, une chimiothérapie conventionnelle prolongée, et des doses élevées de radiothérapie. L'apparition d'un syndrome lymphoprolifératif, généralement en rapport avec une réactivation EBV, est plus rare et apparaît généralement dans les 6 mois, mais peut survenir jusqu'à 8 ans après <sup>1</sup>.

## **B. Hémopathie et neuropathie**

Certaines hémopathies peuvent être responsables de neuropathies périphériques par des mécanismes variés. Une gammopathie monoclonale peut être responsable de neuropathie dysimmune. Même en dehors des cas où l'immunoglobuline est reconnue comme dirigée contre un des composants du nerf, on retrouve une fréquence augmentée de polyneuropathie inflammatoire dysimmune chronique chez des patients avec une gammopathie de signification indéterminée. Dans le cadre des gammopathies, les autres causes potentielles de neuropathie sont des dépôts endoneuraux d'immunoglobulines, une amylose et une cryoglobulinémie.

Les autres causes de neuropathie dans le cadre d'une hémopathie sont une compression directe du nerf par adénopathies, une infiltration lymphomateuse ou plasmocytaire directe.

### **C. Neuropathie et toxiques**

Nombreuses chimiothérapies utilisées dans le domaine de l'hématologie sont potentiellement pourvoyeurs de neuropathies. Les chimiothérapies habituellement associées aux neuropathies périphériques sont les vinca-alcoïdes (la vincristine), les dérivés du platine, le bortézomib (Velcade<sup>o</sup>), les taxanes, et la thalidomide. On prendra en particulier la vincristine, la ciclosporine, et le tacrolimus qui sont des médicaments utilisés dans le cas de la transplantation. La cytarabine à haute dose peut être associée à des neuropathies démyélinisantes sévères <sup>67</sup>

Dans la majorité des cas, l'allogreffe n'est pas la première ligne de traitement. Ces patients ont donc été exposés à une ou plusieurs lignes de chimiothérapie avant le conditionnement prégreffe.

### **D. Neuropathies et complications indirectes d'hémopathies**

Les patients qui bénéficient d'une greffe de CSH sont exposés à de nombreuses autres causes d'atteinte neurologique, en particulier carencielle dans ce contexte de néoplasie et de multiples lignes de chimiothérapie.

## **II. Objectifs**

L'objectif de l'étude était de mieux caractériser les atteintes neurologiques dans les suites d'allogreffe de CSH.

## **III. Matériels et méthodes**

Nous avons recensés tous les patients consécutifs adressés au département de neurophysiologie clinique de l'hôpital de la Pitié-Salpêtrière pendant la période de juin 2013 à juin 2014 pour des tableaux de déficit sensitif ou moteur sévère avec impotence fonctionnelle à la marche dans les suites d'une allogreffe de cellules souches hématopoïétiques.

Tous les patients ont été adressés en électrophysiologie pour réalisation d'un EMG à l'hôpital de la Pitié-Salpêtrière par un service d'hématologie devant une symptomatologie évocatrice d'une atteinte neurologique grave, c'est-à-dire devant un handicap sensitif ou moteur rapidement évolutif, post-greffe. Les explorations hématologiques devaient montrer l'absence d'argument pour une rechute au moment du début de la prise en charge neurologique. Il s'agit d'observations en partie prospectives ; les diagnostics n'étaient pas encore formellement posés à l'inclusion des patients pour mieux suivre et même participer à la démarche diagnostique et thérapeutique. Nous avons recueilli les antécédents, l'histoire de la maladie hématologique, les traitements antérieurs, le déroulement de la greffe et le conditionnement, le chimérisme au moment de l'atteinte neurologique, les complications non neurologiques de la greffe, une description de l'atteinte neurologique, le délai par rapport à la greffe, les traitements entrepris et l'efficacité éventuelle, la présence ou non d'une GVH, et l'état des patients à la fin du suivi été 2014.

## IV. Résultats

Nous avons recensé six patients adressés pendant cette période avec des atteintes neurologiques variées survenant entre 3 jours et 4 mois après l'allogreffe. Tous les patients avaient bénéficié d'une allogreffe de cellules souches périphériques (CSP).

### A. Description des cas

#### 1. Patient 1

Le patient 1, né en 1952 sans antécédent notable a présenté une leucémie lymphoïde chronique stade B diagnostiquée en 2001, initialement traitée par surveillance simple avec apparition d'un syndrome tumoral en 2004, motivant un traitement par 3 cures de CHOP (cyclophosphamide, hydroxydaunorubicin (Adriamycin), Oncovin (vincristine), prednisone) puis 3 cures de fludarabine – cyclophosphamide ce qui a permis l'obtention d'une *réponse complète sans rémission phénotypique*. Le traitement était ensuite intensifié par autogreffe, conditionnée par TBI 10 grays et cyclophosphamide en 2005. Une reprise évolutive en 2011 a été traitée par alemtuzumab en août 2012 avec une réponse partielle et une réactivation de CMV traitée par valganciclovir.

Le caryotype refait à la rechute retrouve une délétion 17p et 11p.

L'allogreffe de CSP phénoïdétique 10/10 a été réalisée le 29 novembre 2012 avec l'apparition d'une GVH cutanée grade I stade 2 cutané à partir de J20 post-greffe traitée par corticothérapie à 1 mg / kg.

Quelques jours après l'arrêt de la ciclosporine fin avril 2013, le patient présente des paresthésies des quatre extrémités avec une parésie proximale des quatre membres, une diplopie verticale et une diplégie faciale le 5 mai 2013. Le patient est hospitalisé dans son lieu de vacances pour suspicion d'un syndrome de Guillain-Barré (GBS). A la ponction lombaire, une protéinorachie à 1.07 g/l avec une synthèse intrathécale d'IgG (présence d'une bande oligoclonale) est mise en évidence sans cellule anormale. Les PCR (*polymerase chain reaction*) HSV (virus de l'herpès simplex) et CMV (cytomégalovirus) sont négatives. Les sérologies VIH (virus de l'immunodéficience humaine), VHB (virus de l'hépatite B), VHC,

Lyme, PCR CMV étaient négatives. Une deuxième ponction lombaire retrouve une protéinorachie à 1.47 g/l et un élément le 24/05. L'EMG initial du 07/05 montre un allongement des latences distales.

Un traitement par immunoglobulines par voie intraveineuse s'est révélé inefficace et, malgré la réalisation de quatre échanges plasmatiques, l'état neurologique se dégrade avec l'apparition d'une dysarthrie et de troubles de la déglutition. Le patient est alors transféré en réanimation neurologique à la Pitié-Salpêtrière et la ciclosporine est réintroduite.

Une IRM (imagerie par résonance magnétique) cérébrale a été réalisée devant cette dysarthrie retrouvant un hypersignal centro-mésencéphalique en séquence T2, en hyposignal signal T1, associé à des hypersignaux diffus non spécifiques de la substance blanche.

Pendant l'hospitalisation en réanimation neurologique, nous assistons à une tendance à l'aggravation clinique pas tant sur le plan de la neuropathie qui semble stable mais plutôt sur le plan encéphalique avec une majoration de la dysarthrie, une toux peu efficace et une dyspnée à la parole.

Une ponction lombaire de contrôle est réalisée le 01/06/2013 et révèle un aspect macroscopique d'eau de roche, 0.75g/l de protéinorachie, 9 éléments, 0 hématies.

Il est décidé d'introduire alors de la méthylprednisolone à 2mg/kg dans l'hypothèse d'une GVH cérébrale associée à des agents anti-infectieux à large spectre actifs sur l'aspergillus (voriconazole), les fongiques et les parasites (amphotéricine B), les virus (ganciclovir) et les pyogènes en attendant les résultats des recherches infectieuses dans le LCR (liquide céphalorachidien). Celles-ci restèrent négatives.

Les résultats du LCR (liquide céphalorachidien) étaient tous négatifs : recherche de cryptocoque, mise en culture du LCR, sérologie aspergillaire, toxoplasmose, PCR: EBV, CMV, HSV1 et 2, VZV, HHV6 (*Human herpesvirus 6*), HHV8 (*Human herpesvirus 8*), entérovirus, adénovirus. Les sérologies sanguines étaient négatives : CMV, EBV, VIH, VHB, VHC, aspergillose, Lyme, syphilis, mycoplasme, chlamydiae, ainsi que des hémocultures.

L'atteinte démyélinisante sévère des segments distaux avec des blocs de conduction aux deux membres supérieurs et montre une aggravation avec une abolition des potentiels sensitifs et une baisse des amplitudes motrices

Devant l'absence d'étiologie infectieuse, les traitements anti-infectieux sont arrêtés le 05/06/2013 et un traitement par bolus de corticoïdes et échanges plasmatiques permet une amélioration progressive.

Par la suite, l'amélioration se poursuit malgré l'arrêt des échanges plasmatiques après sept échanges. La corticothérapie est continuée en per os.

On constate une amélioration lente et progressive notamment au niveau de la dysarthrie et des troubles de la déglutition et au niveau de la motricité des membres supérieurs.

Une IRM de contrôle montre une nette régression de la lésion mésencéphalique le 28 août 2013.

L'amélioration sensitive et de la dysarthrie se poursuivent ; cependant l'atteinte motrice reste sévère aux membres inférieurs, certainement en rapport avec une atteinte axonale secondaire.

Un EMG en août 2013 retrouve la même atteinte démyélinisante sévère avec des amplitudes légèrement plus basses aux membres inférieurs et améliorés aux membres supérieurs surtout avec la réapparition des potentiels sensitifs aux membres supérieurs. Le patient garde, à ce moment-là, une voix légèrement nasonnée et n'a plus de diplopie. Il a un déficit à 0-1 aux membres inférieurs, 2 en proximal et 2-3 aux membres supérieurs en distal et proximal. Une baisse progressive de la corticothérapie est entamée.

En janvier 2014, il est capable de faire quelques pas avec un déambulateur et l'EMG constate une nette amélioration des amplitudes motrices. L'amélioration neurologique se stabilise avec une marche avec déambulateur, mais malheureusement en mai 2014, il existe la réapparition d'un clone B sanguin.

## 2. Patient 2

Un patient né en 1954 sans antécédent notable a présenté une leucémie lymphoïde chronique diagnostiquée en 1995 traitée par fludarabine jusqu'en 1997. Il présente une rechute en 1998 traitée par quatre cures d'ESHAP (étoposide, méthylprednisolone, *high-dose* cytarabine, et cisplatine) et autogreffe conditionnée par irradiation corps entier et cyclophosphamide.

L'évolution est marquée par une rechute avec hyperlymphocytose et syndrome tumoral en août 2005, motivant la réalisation de six cures de rituximab, fludarabine, cyclophosphamide, avec l'obtention d'une rémission hématologique avec maladie persistante phénotypique.

Il y a ensuite une évolution en mai 2007, avec hyperlymphocytose à 25 000, et la présence d'adénopathies périphériques et l'acquisition d'une délétion 17p. Des infections surviennent



en rapport avec une hypogammaglobulinémie, traitée par immunoglobulines substitutives à partir de janvier 2009. Un traitement par alemtuzumab en 2009 permet une rémission hématologique avec une maladie résiduelle estimée à 0.1%. Une tomодensitométrie thoraco-abdomino-pelvienne de juillet 2009 ne montre pas d'adénopathie profonde. Il est décidé d'une allogreffe donneur non apparenté 9/10 avec conditionnement réduit par fludarabine, cyclophosphamide, rituximab et sérum antilymphocytaire qui est pratiquée le 30/09/2009. Dans les suites immédiates du traitement par alemtuzumab et en attendant la greffe, le patient est hospitalisé pour diarrhée fébrile en rapport avec une infection à *Campylobacter* avec une découverte, lors de l'hospitalisation, d'une thrombose veineuse profonde gauche et d'une embolie pulmonaire bilatérale.

Pendant le suivi, il existe une perte de chimérisme en mars 2010, avec la réapparition d'un clone en août 2010, motivant la réalisation de trois DLI (*donor lymphocyte injections*) En février 2011, cinq cures de lénalidomide sont réalisées, sans amélioration avec un chimérisme à l'initiation du traitement à 64% donneur. Le bilan à 5 cures ne montre pas d'amélioration et une stabilité du syndrome tumoral avec une adénopathie axillaire gauche de 1,5 cm et inguinale droite de 1,5 cm et un chimérisme 57% donneur. La maladie résiduelle retrouve une population B représentant 20% des leucocytes (versus 15). La lénalidomide est mal tolérée au niveau digestif et cutané, et le patient présente des épisodes d'hypotension orthostatique. Fin 2011, le patient ne présente pas de plainte de déséquilibre.

En novembre 2011, le Patient 2 présente une rechute hématologique avec hyperlymphocytose à 170 000 et anémie hémolytique auto-immune motivant la reprise d'un traitement par rituximab, alemtuzumab, et dexaméthasone. Il existe une efficacité sur la lymphocytose mais non pas sur l'anémie. Ce traitement est relayé par rituximab, cyclophosphamide, dexaméthasone (RCD), 6 cures, jusqu'en mai 2012 avec une maladie résiduelle phénotypique à 8 %. Le chimérisme en mai était à 45 % donneur. Il est décidé de réaliser une nouvelle injection de lymphocytes du donneur précédée d'un traitement par cyclophosphamide et fludarabine.

La réinjection des lymphocytes du donneur a eu lieu le 3 juillet 2012 avec apparition le jour même d'une aplasie fébrile non documentée traitée par pipéracilline-tazobactam. Il a présenté une récurrence fébrile à l'arrêt de l'antibiothérapie en sortie d'aplasie, à partir du 13 juillet, associée à une cytolysse hépatique à 10 fois la normale et à une cholestase hépatique à 20 fois

la normale, à un érythème cutané diffus, ainsi qu'à des épisodes d'hypotension orthostatique sans tachycardie compensatrice, puis à un syndrome de fuite capillaire avec prise de 10 kg. De multiples explorations étiologiques du tableau ont été entreprises ne retrouvant pas de documentation bactériologique, une réactivation CMV à 1 425 copies/ml le 16 juillet (traitée par valganciclovir, sans efficacité sur la symptomatologie) ; pas d'autre documentation virologique ou parasitologique (PCR EBV, HHV6, HHV8, HSV, VZV, parvovirus B19, toxoplasmose négatives), et une absence de médicament imputable. Une corticothérapie a été introduite à la posologie de 1 mg/kg le 24 juillet dans l'hypothèse d'une GVH et a été suivie d'une amélioration partielle progressive de la symptomatologie avec une apyrexie, une réduction d'environ 50% de l'érythème cutané diffus, une réduction progressive de la cytolyse et la cholestase hépatiques (à respectivement 4 fois la normale et 8 fois la normale), disparition de l'hypotension orthostatique et régression du syndrome de fuite capillaire après perfusion d'albumine et diurétique de l'anse.

L'imagerie cérébrale (tomodensitométrie (TDM) et IRM) était sans particularité.

L'analyse du LCR montrait une méningite lymphocytaire à 23 éléments/mm<sup>3</sup> avec une protéinorachie à 0.53 g/l (normale 0.15 à 0.45), contrôlée 1 semaine plus tard à 3 éléments/mm<sup>3</sup> avec une protéinorachie à 0.40 g/l. Les PCR CMV, HSV, VZV, HHV6, HHV8, toxoplasmose et l'antigène étaient négatifs dans le LCR.

L'examen neurologique montre les réflexes ostéo-tendineux abolis aux membres inférieurs et faibles aux membres supérieurs et une hypopallesthésie des pieds. L'EMG trouve une polyneuropathie axonale sensitivomotrice non évolutive avec la présence d'une atteinte neurovégétative, sans argument pour une évolutivité récente.

La biopsie des glandes salivaires accessoires n'a pas retrouvé de dépôt amyloïde.

Devant l'épisode sévère d'hypotension orthostatique, sans tachycardie compensatrice, l'hypothèse d'un syndrome de Guillain-Barré dysautonomique est faite et un traitement par perfusion d'immunoglobulines par voie intraveineuse est initié.

L'immunophénotypage lymphocytaire sanguin a mis en évidence une population B monotypique lambda de faible intensité et CD5+ représentant 20% des lymphocytes, compatible avec une population de type LLC.

Une maladie résiduelle est restée positive dans le sang, à trois semaines des DLI, mais en diminution, représentant 0.05% des cellules totales sanguines, avec la présence d'une

population B monotypique lambda CD5+ représentant environ 14% des cellules du LCR pour laquelle il n'y avait pas eu de traitement spécifique instauré. Le chimérisme dans le sang était à 30% donneur à J10 des DLI. Le 31/07, la maladie semble contrôlée avec un chimérisme à 95 % donneur.

Après la sortie d'hospitalisation, les troubles de la marche s'améliorent, mais persistent clairement avec l'apparition de chutes. A l'interrogatoire, on retrouve une ataxie proprioceptive avec la nécessité d'allumer la lumière la nuit pour aller aux toilettes, des difficultés à boutonner sa chemise, des difficultés à se laver les cheveux sous la douche et faire son shampoing. Il décrit par ailleurs des fourmillements des cinquièmes rayons des deux membres supérieurs.

L'examen clinique trouve un déficit moteur à 4/5 aux membres inférieurs, des réflexes ostéo-tendineux vifs, des nerfs crâniens sans particularité et un trouble proprioceptif au membre supérieur gauche et aux membres inférieurs avec une hypopallesthésie marquée.

Une décroissance progressive de la corticothérapie est entamée par la suite, de 10 mg tous les 5 jours. A la décroissance des corticoïdes est apparue une GVH cutanée grade III avec un érythème cutané majeur et des brûlures palmo-plantaires le 19 août 2012, nécessitant l'augmentation des corticoïdes à 1 mg/kg avant de reprendre une décroissance progressive.

Un traitement par ciclosporine a été instauré en février 2013 devant l'apparition d'une diarrhée malgré la stabilité des lésions cutanées en relais de la corticothérapie qui était à des doses substitutives.

Les troubles de la marche persistent. En avril 2013, l'examen clinique met en évidence un syndrome pyramidal avec un signe de Babinski bilatéral. Un deuxième EMG ne montre qu'une discrète neuropathie axonale sensitive, avec une amélioration nette des potentiels moteurs et sensitifs sans argument pour une atteinte démyélinisante et la disparition de la dysautonomie. La vitamine B12, les folates, et l'acide méthyl malonique sont normaux. Les sérologies VIH, VHB, VHC et TPHA VDRL étaient également normales. La recherche des anticorps anti-gangliosides est négative.

Devant un VGM (volume globulaire moyen) à 109, le patient a été substitué par folates et B12 sans que cette supplémentation produise une amélioration notable.

Devant la stabilité clinique, le Patient 2 n'a pas eu de nouvelle analyse du LCR.

Les potentiels évoqués ont permis de mettre en évidence un allongement bilatéral de la conduction centrale dans les voies somesthésiques testées aux membres inférieurs et aux membres supérieurs qui siègent dans le segment bulbo-cortical et un allongement de la conduction dans les voies motrices corticospinales des membres inférieurs, malgré une imagerie médullaire qui reste normale.

Les troubles de la marche restent stables.

### **3. Patient 3**

La patiente 3, une femme née en 1951, a présenté une aplasie médullaire mise en évidence à l'occasion d'une pneumopathie en 2010, traitée par G-CSF puis SAL et ciclosporine avec la persistance d'une neutropénie par la suite. Un syndrome myéloprolifératif est diagnostiqué en septembre 2012 avec une monosomie 7 acutisé en leucémie aiguë myéloblastique avec 45% de blastes en décembre 2012, traitée par idarubicine et cytarabine avec persistance d'une blastose à 20%.

Il est décidé d'un conditionnement de greffe type séquentiel (type RIC selon le protocole SETRIC sans inclusion de la patiente) avec allogreffe génoidentique (frère) malgré l'absence de rémission post-induction.

L'allogreffe a eu lieu le 26/02/2013 avec un conditionnement par clofarabine 44mg/jour et cytarabine 1500 mg/jour, cyclophosphamide et busulfan, associé à 2.5 mg/kg de SAL. La prévention de la GVH était assurée par la suite par ciclosporine seul. En février 2013, après la première cure de chimiothérapie dans le cadre du conditionnement, elle décrit quelques brûlures dorsales et intrabuccales.

A 3 jours de la greffe sont apparus en quelques jours des troubles de l'équilibre, un syndrome bulbaire avec troubles de déglutition d'aggravation progressive nécessitant la pose d'une sonde nasogastrique, une paralysie faciale périphérique droite puis une diplégie faciale, sans anomalie oculomotrice. L'IRM cérébrale réalisée ne montre pas d'anomalie.

En juin 2013, la patiente sort du service d'hématologie et est transférée en neurologie à l'hôpital Lariboisière pour bilan de ce syndrome neurologique présumé toxique.

L'examen neurologique relève : une diplégie faciale, une dysphonie majeure et des troubles de la déglutition ; un léger déficit moteur distal touchant les quatre membres ; des paresthésies des membres supérieurs, du thorax, et de la face ; une hypoesthésie des mêmes territoires et très sévère au niveau de toute la face ; une atteinte proprioceptive franche avec une apallescésie des quatre membres ; et une abolition des réflexes ostéo-tendineux. L'examen oto-rhino-laryngologique retrouve une atteinte purement sensitive du carrefour oropharyngé sans déficit moteur.

L'EMG montre une neuronopathie (ou ganglionopathie) sensitive (abolition de tous les potentiels sensitifs en dehors des radiaux qui sont abaissés) associée à des amplitudes motrices distales limites basses aux membres supérieurs et confirme la paralysie faciale périphérique.

L'IRM médullaire met en évidence un hypersignal cordonal postérieur cervical de C2 à C7 sans prise de contraste. L'analyse du LCR trouve un élément, une protéinorachie à 0.37g/l et une absence de synthèse intrathécale d'immunoglobuline. Cette analyse est répétée deux fois ; les résultats sont toujours normaux et aucune cellule anormale n'est trouvée. Le bilan immunologique est négatif, ainsi que la recherche d'anticorps anti-gangliosides et anticorps anti-neuronaux (sériques et dans le LCR.) Les dosages des vitamines B12, B1, B6, E, folates, et de la homocystéine, le cuivre, le zinc, et l'acide méthyl malonique sont normaux.

La biopsie neuromusculaire montre une raréfaction des fibres sensibles et des lésions de dégénérescence wallérienne. Il existe un très petit infiltrat lymphocytaire périvasculaire sur un seul niveau et quelques dépôts ferriques dans le nerf et dans le muscle. Il n'y a pas d'infiltration tumorale ni de dépôt d'amylose.

Devant l'absence de GVH, la ciclosporine est diminuée puis arrêtée. Une lésion hypochromique arrondie avec bordure hyperpigmentée de 5 cm de l'avant-bras droit est biopsiée pour éliminer une GVH ou une lèpre. Le diagnostic anatomopathologique révèle une incontinence pigmentaire post-inflammatoire.

Le diagnostic retenu est alors celui d'une toxicité de la chimiothérapie reçue, en particulier la cytarabine en février 2013 (il faut remarquer qu'il existe une légère amélioration des symptômes au cours du temps ; cela a permis l'ablation de la sonde nasogastrique en août 2013) et la patiente est alors transférée en rééducation pour suite de la prise en charge.

Elle est adressée en neurologie à l'hôpital de la Pitié-Salpêtrière en septembre 2013 pour évaluation.

L'EMG confirme l'existence d'une ganglionopathie sévère sans atteinte de la conduction motrice, et il est décidé d'effectuer des cures d'immunoglobulines par voie intraveineuse d'épreuve.

En janvier 2014, elle peut marcher 10 m sans aide et présente une ataxie proprioceptive avec marche talonnante.

L'examen moteur est à 4/5 au niveau du fléchisseur du poignet gauche et à 2/5 au niveau des interosseux de manière bilatérale. Il existe une diplégie faciale prédominant à droite, une paralysie du voile du palais droit et une voix nasonnée. Elle fait des fausses routes à la salive. L'examen de la sensibilité retrouve une hypoesthésie – dysesthésie au niveau vertébral T3 net. Les réflexes sont toujours abolis.

Dans l'hypothèse d'un mécanisme dysimmun, des cures d'immunoglobulines intraveineuses ont été débutées à partir de janvier 2014. La patiente et l'entourage décrivent une amélioration après le début des cures avec progressivement plus de facilité à descendre les escaliers et plus de dextérité. Après deux cures, elle a un périmètre de marche à 120 m avec un support, une hypopallesthésie aux membres supérieurs et persistance d'une apallesthésie aux membres inférieurs. Elle présente une dysmétrie des quatre membres. Les réflexes tricipitaux et rotuliens sont faibles mais présents. L'IRM médullaire trouve une stabilité de l'hypersignal et l'EMG ne montre pas d'évolution.

#### **4. Patient 4**

La patiente 4, une femme née en 1969 avec comme antécédents un goitre et une thyroïdite de Hashimoto chez sa mère et sa sœur, a présenté une leucémie lymphoïde chronique découverte en juillet 2011 sur une hyperlymphocytose isolée, avec un score de Matutes à 5 et une délétion 17p et p53. Une progression en mars 2013 en stade B avec des adénopathies diffuses motive un traitement par alemtuzumab – dexaméthasone de 12 semaines qui a été débuté le 22/04/2013 avec une régression de 50% des adénopathies à la septième semaine.

Une greffe CSP allogénique avec donneur HLA identique non apparenté a été pratiquée le 16/10/2013 avec un conditionnement débutant le 10/10/2013 par busulfan 0.8 mg/kg, fludarabine 30 mg/m<sup>2</sup> puis ciclosporine 130 mg/j, SAL lapin 2.5 mg/kg comme prophylaxie de la GVH par ciclosporine et SAL de lapin. La prophylaxie anti-infectieuse initiale était par fluconazole et aciclovir avec décontamination digestive par colimycine, gentamicine, et métronidazole avec prévention de la pneumocystose par aérosol de pentacarinate avec poursuite par posaconazole, atovaquone et valaciclovir. La sortie de l'aplasie avec des PNN (polynucléaires neutrophiles) supérieur à 1000 a eu lieu le 4/11/2013.

Elle n'a présenté aucun signe de GVH : pas d'atteinte cutanée, pas de diarrhée, pas d'atteinte hépatique.

Le 28/10/2013, 12 jours post-greffe, elle a présenté des douleurs articulaires au niveau des chevilles et genoux associées à des paresthésies touchant les membres inférieurs jusqu'à l'aîne. A partir du 3/11, elle présente une ataxie importante touchant les 4 membres avec l'extension des paresthésies aux doigts. Elle présente une aréflexie globale. Initialement, la ponction lombaire (5 éléments et un protéinorachie à 0,39 g/l) et l'EMG sont normaux le 3 et 4/11, respectivement. On retrouve la notion de troubles de la déglutition minimes sans fausse route et une paralysie faciale bilatérale. Devant l'hypothèse d'un GBS, un traitement par immunoglobulines 0.4 g/kg/jour intraveineuses est débuté le 3/11. Un traitement par corticoïdes à 2mg/kg est débuté rapidement en parallèle devant l'hypothèse d'une polyradiculonévrite secondaire à une maladie sérique, en rapport avec l'utilisation de sérum antilymphocytaire. Le tableau semble se stabiliser rapidement.

Une nouvelle ponction lombaire le 15/11 retrouve 2 g/L de protéinorachie, en faveur du diagnostic de polyradiculonévrite. L'EMG du 18/11 retrouve l'abolition diffuse des potentiels sensitifs et une baisse globale des amplitudes motrices qui restent dans les normes. L'examen clinique met en évidence un déficit moteur léger touchant les interosseux et les extenseurs du poignet, avec une atteinte plus marquée à 2 des psoas.

L'ataxie reste franchement au premier plan sans amélioration notable. Elle décrit fin novembre 2013 une aggravation des paresthésies diffuses sans franche modification de l'examen clinique pendant la décroissance de la corticothérapie, motivant la réalisation d'une deuxième cure, et une troisième en décembre.

La suite était compliquée par une dénutrition majeure dans un contexte de refus de soins et de syndrome dépressif. La situation neurologique est toutefois stable avec une réévaluation le 06/01/14 retrouvant cliniquement : testing moteur membres inférieurs 5/5 en distal, 2/5 psoas gauche et 3/5 psoas droit, jumeaux à 3/5 et quadriceps à 5/5, membres supérieurs : 4/5 deltoïde, biceps/triceps gauche à 4/5, extenseur pouce à 3 à gauche et 4 à droite, apallescésie des membres supérieurs et des clavicules et apallescésie des chevilles, normale aux genoux, aréflexie diffuse et à l'EMG le 7/1/2014, une stabilité des amplitudes aux 4 membres sans anomalie de la conduction, une persistance de l'abolition diffuse des potentiels sensitifs et des tracés neurogènes aux jambiers antérieurs sans signes d'activité spontanée en détection.

Une anémie aiguë fin janvier 2014 mène au diagnostic de réactivation EBV responsable d'une érythroblastopénie aiguë et d'un lymphome non Hodgkinien B à grandes cellules post-transplantation, nécessitant l'arrêt la ciclosporine et un traitement par 2 cures de Rituximab et 3 cures de R-mini CHOP (rituximab-CHOP à doses réduites). Les cures de R-mini CHOP étaient associées à des injections de pegfilgrastim (G-CSF pégylé). Pendant cette hospitalisation, elle présente un tableau abdominal fébrile dans les suites d'une cure de R-mini CHOP avec un aspect d'appendicite et cholécystite au scanner, motivant une cœlioscopie pour cholécystectomie et appendicectomie. L'appendice était une localisation d'un lymphome à petites cellules B type LLC.

Aux alentours du 20/2/2014, la patiente décrit une réapparition des paresthésies des 4 membres débutant aux extrémités avec évolution ascendante jusqu'aux épaules et à l'abdomen. Un nouvel EMG le 24/2 retrouve : une baisse importante des amplitudes motrices distales (environ 50 %) aux membres inférieurs avec des **blocs de conduction**, une abolition des ondes F et un ralentissement homogène; aux membres supérieurs, des amplitudes distales légèrement abaissées par rapport à l'EMG de janvier avec des blocs de conduction aux deux cubitiaux et ralentissement plus ou moins homogène en distal et en proximal, persistance de l'abolition diffuse des sensitifs et des tracés neurogènes avec activité de dénervation en distal aux 4 membres. Une nouvelle ponction lombaire le même jour retrouve une hyperprotéinorachie à 0.74 g/L isolée. Une IRM médullaire le 27/2/2014 met en évidence un hypersignal postérieur étendu de la moelle cervicale jusqu'au cône médullaire.

Les dosages de B12, homocystéine et cuivre sont normaux.



Devant l'absence d'amélioration dans les suites d'une quatrième cure d'immunoglobulines intraveineuses, un traitement par bolus d'1 g de méthylprednisolone a été administré le 11 et 12/3/2014, sans réponse particulière. Un traitement par échanges plasmatiques a donc été débuté le 28/03.

L'EMG du 9 avril 2014 retrouve par rapport au précédent EMG, une nette baisse des amplitudes distales aux membres inférieurs, persistance d'un bloc sous le col sur le SPE droit, un ralentissement des VCM sur les médians à 36 et 40 m/s pour des amplitudes correctes, des blocs sur les 2 nerfs cubitiaux sous le coude avec dispersion, VCM à 31 et 33 m/sec pour des amplitudes basses à 3 mV à droite, 6 mV à gauche, toujours aucun sensitif potentiel retrouvé, et un appauvrissement des tracés aux membres inférieurs à la détection.

En un mois s'est installée une aggravation motrice avec perte axonale aux membres inférieurs.

En juillet 2014, l'atteinte semble lentement s'améliorer avec une diminution du déficit moteur, coté globalement a 4+/5 avec une nette amélioration de l'ataxie.

## 5. Patient 5

La patiente 5, une femme née en 1951 sans antécédent extra-hématologique notable, présente une splénomégalie myéloïde depuis 1996, ayant débuté par une thrombocytémie à 1500000/mm<sup>3</sup> à 25 ans (sans suivi avant 1996) puis apparition d'une splénomégalie en 1996. Initialement, il existe une anémie normocytaire arégénérative à 11.4 g/dl, une leucocytose à 11 000 g/l avec des PNN normaux et une franche myélémie. La recherche du transcrite BCR-ABL est négative. La biopsie ostéo-médullaire retrouve une ostéosclérose confirmant la myélofibrose.

Une simple surveillance est pratiquée jusqu'en 2004, puis un traitement par pipobroman de 2004 à 2007 avec une bonne efficacité (arrêt de la progression de la splénomégalie). Ce traitement a pu être suspendu de 2007 à 2009. En mars 2009 le traitement par du pipobroman a été repris. Néanmoins, devant une inefficacité, un traitement par de l'hydroxycarbamide a été administré de septembre 2011 à août 2012. En août 2012, devant une évolution, le traitement a été modifié par du ruxolitinib jusqu'à décembre 2012.

En décembre 2012, l'échappement au traitement est confirmé avec un myélogramme qui retrouve un excès de blastes à 21%. Le caryotype est normal. Une décision d'allogreffe a été prise en RCP (réunion de concertation pluridisciplinaire), mais la greffe était retardée par l'apparition d'un pyoderma gangrenosum, confirmé par une biopsie cutanée et résolutif sous corticothérapie orale. Une fois le pyoderma gangrenosum contrôlé, un traitement par azacitidine a été débuté, à partir de mars 2013, 3 cures, sans d'efficacité, motivant la reprise de l'hydroxycarbamide. En août les lésions cutanées ont réapparues, motivant une augmentation transitoire de la corticothérapie de 20 à 40 mg par jour.

Le 19 novembre 2013 a eu lieu l'allogreffe de cellules souches hématopoïétiques de sang périphérique phénoïdétique 9/10 avec mismatch A, conditionnée par fludarabine, melphalan et SAL. La prévention de la GVH est réalisée par ciclosporine et méthotrexate à J1, J3 et J6. Une reconstitution hématologique sur les PNN a été observée 15 jours après la greffe. Initialement la greffe était compliquée d'une aplasie fébrile avec une septicémie à staphylocoque hemolyticus avec une possible aspergillose pulmonaire et une mucite grade IV. Comme autre complication, elle a présenté un arrêt cardiorespiratoire probablement d'origine hypoxique pendant sa période d'aplasie en novembre 2013 ayant nécessité une hospitalisation de 48 heures en réanimation avec un bilan cardiaque mettant en évidence une hypokinésie globale.

Une réactivation EBV a été traitée par rituximab le 24/12/2013. Une éruption maculopapuleuse du dos et de l'abdomen était concomitante à cette réactivation, sans argument à la biopsie pour une GVH et avec les PCR parvovirus B19, HHV6, et CMV négatives.

Le chimérisme du 13/12/2013 retrouve 0.01% receveur.

La patiente décrit une douleur du membre inférieur droit sans composante neuropathique, mi-décembre. Lors d'un séjour en convalescence mi-décembre, des paresthésies distales des membres inférieurs apparaissent de façon bilatérale et symétrique puis s'aggravent progressivement sur une semaine avec l'apparition de troubles de l'équilibre et ascension des troubles sensitifs subjectifs jusqu'à la partie inférieure du tronc accompagnés de chutes et d'une incontinence urinaire et anale apparues le 21 décembre.

Elle est hospitalisée en hématologie à Necker du 13/01/14 au 28/01/14 où l'examen d'entrée met en avant des paresthésies des membres inférieurs, de l'abdomen et du tronc jusqu'en T9, une ataxie proprioceptive des membres inférieurs et dans une moindre mesure des membres supérieurs. Elle présente un déficit moteur modéré coté à 4/5 des membres inférieurs en proximal et un syndrome pyramidal des membres inférieurs avec des réflexes ostéo-tendineux

vifs et diffusés et un signe de Babinski bilatéral et des troubles sphinctériens. Elle ne présente aucun signe pouvant orienter vers une lésion supramédullaire.

L'IRM cérébrale ne retrouve qu'un méningiome calcifié de la faux du cerveau et une leucopathie vasculaire modérée. L'IRM médullaire est normale.

L'EMG du 17/01/14 est strictement normal.

Les PES (potentiels évoqués somesthésiques) et les PEM (potentiels évoqués moteurs) du 30/01/2014 mettent en évidence des anomalies de la conduction au niveau médullaire infracervical avec dysfonctionnement cordonal antérieur et postérieur sans atteinte périphérique.

Les PCR sanguines HHV6, adénovirus, toxoplasmose et aspergillaire sont négatives ; l'antigénémie aspergillaire est négative. PCR sanguines CMV et EBV sont positives à 4.1 log et 3.3 log, respectivement et traitées par rituximab et foscarnet. Les PCR dans le LCR : CMV, EBV, HSV1 et 2, VZV, entérovirus et adénovirus sont négatives.

Les dosages de vitamine B12 et homocystéine n'étaient pas en faveur d'une carence en vitamine B12, mais le résultat du **méthylmalonate plasmatique était à 1.26 micromoles/l** (N = 0.05 à 0.40), ce qui pourrait traduire une carence fonctionnelle en vitamine B12. La patiente a été supplémentée en vitamine B12 en attendant les résultats qui nécessitent plusieurs semaines, et avait un dosage sanguin de la vitamine B12 à 1201 pmol/l pour un taux normal entre 140 et 490 pmol/l.

Un traitement par immunoglobulines intraveineuses (0.5 g/kg/j) a été pratiqué les 20 et 21 janvier 2014, soit 50g sans efficacité immédiate observée. Un traitement par rituximab a été réalisé le 16/01/14 à 375 mg/m<sup>2</sup> avec une PCR EBV de contrôle le 21/01/2014 négative et un traitement par foscavir 90 mg/kg x 2 par jour (soit 4500 mg x 2 par jour) à partir du 16/01/14. Mi-février 2014, la station debout est possible.

Par ailleurs elle présente une pancytopenie avec une thrombopénie importante ainsi qu'une neutropénie nécessitant l'instauration de G-CSF. Elle a présenté par la suite de nombreuses complications infectieuses nécessitant des hospitalisations prolongées.

## 6. Patient 6

La patiente 6, une femme née en 1949 avec comme antécédents une ménopause précoce à l'âge de 40 ans avec 15 ans de traitement hormonal substitutif, une ostéoporose, et une chondrocalcinose articulaire, a présenté un lymphome B diffus à grandes cellules diagnostiqué en août 2011 dans un contexte d'altération de l'état général chez cette patiente.

La maladie était stade IV médullaire, avec atteinte de quasiment toutes les aires ganglionnaires sus et sous diaphragmatiques associée à une atteinte splénique.

Elle a nécessité de nombreux traitements pour atteindre une rémission :

Quatre cycles de R-CHOP et traitement intrathécal par méthotrexate, compliqué d'une méningite lymphocytaire puis deux injections intrathécales de cytarabine, mais la maladie montrait une évolutivité au TEP-TDM (tomographie par émission de positons – TDM) ; deux cures de RDHAP (rituximab, dexaméthasone, Aracytine© (cytarabine), cisplatine) avec également une évolution de la maladie avec l'apparition de nouveaux foyers hypermétaboliques au TEP-TDM.

Ensuite un traitement par mini-Dexa-BEAM (dexaméthasone, carbustine, étoposide, cytarabine, melphalan) a permis une rémission complète puis une autogreffe a été conditionnée par BEAM en juin 2012 compliquée de deux épisodes de sepsis sévère sans documentation bactériologique. Le lymphome rechute à trois mois avec plusieurs adénopathies au PET-TDM et un envahissement à la biopsie ostéo-médullaire.

Cinq cures de VRD (Velcade© (bortézomib), Revlimid© (lénalomide), dexaméthasone) ont été réalisées avec une évolution sur la TDM de février 2013. Elle a ensuite subi un traitement par six cures d'ifosfamide - étoposide à partir de février 2013 avec décision d'allogreffe par la suite. A la fin des 6 cures d'ifosfamide - étoposide, la patiente est en rémission complète (clinique, biologique et radiologique).

L'allogreffe génoïdentine 10/10 (avec sa fille) avec des CSH périphériques a eu lieu le 26/09/13 conditionnée par le conditionnement de Slavin : fludarabine, busulfan, thymoglobulines. Les sérologies du receveur/donneur étaient : EBV +/+, CMV -/-, Toxoplasmose +/- . La patiente a fait sa sortie d'aplasie le 13/10/13 (traitement aplasie fébrile par pipéracilline, tazobactam). A la sortie d'aplasie, elle a présenté un tableau d'oligoarthrite inflammatoire étiquetée microcristalline, rapidement résolutive sous colchicine. La prévention anti-infectieuse était assurée par aciclovir et aérosols de pentacarinate, la prévention de la GVH par ciclosporine et mycophénolate mofétil. Le mycophénolate mofétil a été arrêté

rapidement, après une semaine, et la ciclosporine baissée pour favoriser l'effet GVL devant le fort risque de rechute.

Le 28/10, elle était hospitalisée pour GVH aiguë cutanée grade II associée à des douleurs articulaires scapulaires avec une régression rapide sous corticothérapie à 1 mg/kg jour.

L'histoire neurologique a débuté vers J20 de l'allogreffe (soit environ mi-octobre), avec l'apparition d'une hypoesthésie de la plante des pieds et une sensation de marcher sur du coton. Début novembre, elle présente des troubles de l'équilibre progressifs avec plusieurs chutes sans notion de malaise, et une aggravation de l'hypoesthésie qui s'étend de manière ascendante. Puis mi-novembre, de manière concomitante à l'aggravation du tableau sensitif, apparaît un déficit moteur des membres inférieurs avec une marche encore possible le 12/11, la montée des escaliers et le lever d'une chaise possible. Le 15/11, l'examen clinique précédent l'EMG retrouve des réflexes ostéo-tendineux rotuliens présents, voire vifs, achilléens abolis, un déficit moteur proximal 4/5 des membres inférieurs, une hypoesthésie au tact remontant jusqu'à mi-cuisse et une apallescésie complète des membres inférieurs remontant jusqu'aux hanches avec une ataxie proprioceptive majeure et une difficulté majeure à tenir debout avec aide.

Fin novembre, apparaît une atteinte motrice asymétrique des membres supérieurs associée à des troubles sphinctériens (hypoesthésie et hypotonie du sphincter anal avec incontinence et urgences) et extension des troubles sensitifs avec hypoesthésie des deux membres inférieurs et des doigts des mains de manière symétrique. Elle présentait par ailleurs des douleurs lombaires et des hanches très importantes, irradiant à la face antérieure de cuisse des deux côtés.

Par ailleurs, elle décrit une vision floue des deux yeux permanente depuis l'allogreffe, mais jamais d'épisode de diplopie et aucun trouble de la déglutition, ni de paresthésies ou engourdissement facial.

Dans l'hypothèse d'une atteinte dysimmunitaire, une cure d'immunoglobulines intraveineuses a été réalisée.

L'EMG du 15/11 ne retrouve pas de signe d'atteinte neurogène et pas d'anomalie franche de la conduction nerveuse motrice, y compris en proximal aux membres inférieurs en dehors des ondes F au niveau des nerfs sciatiques poplités internes (65 ms pour 1m63). Les potentiels sensitifs sont normaux en particulier aux membres inférieurs.

Les potentiels évoqués somesthésiques (PES) du 19/11 trouve une désynchronisation des réponses périphériques aux membres inférieurs, dès le creux poplité, affectant aussi le segment proximal, mais préservation du segment radulaire.

Les IRM cérébrale et médullaires ne montraient pas de lésion pouvant expliquer la symptomatologie avec uniquement des hypersignaux de la substance blanche correspondant une leucopathie vasculaire.

Une ponction lombaire le 12/11 trouve : une protéinorachie normale (0.39g/L), une glycorachie normale, pas d'élément, HSV1, HSV2, CMV, EBV, HHV6, entérovirus, adénovirus négatifs, antigène cryptocoque négatif. La PCR Lyme est négative, sérologie syphilis prégreffe négative. PCR HHV6, CMV et parvovirus B19 négatives. La PCR EBV est positive à 4 logs motivant un traitement par rituximab. Les dosages des vitamines B9 et B12 et de l'homocystéine sont normaux. Les anticorps anti-gangliosides et anti-MAG (*Myelin-associated glycoprotein*) sont négatifs.

Les PES du 09/12/13 se sont nettement détériorés depuis les PES du 19.11.13. L'atteinte centrale est importante et affecte le niveau bulbaire en PES et retentit sur la conduction motrice centrale. Les potentiels évoqués visuels (PEV) du 10/12/13 ont trouvé des latences à la limite supérieure de la normale de façon bilatérale, ne permettant pas d'éliminer une atteinte rétro-chiasmatique des voies visuelles maculaires. L'examen ophtalmologique complet à la lampe à fente et au fond d'œil était normal.

Un EMG de contrôle des quatre membres du 06/12/13 ne retrouve toujours pas d'argument franc en faveur d'une atteinte neurogène périphérique avec comme seule anomalie un léger ralentissement et une diminution de l'amplitude des deux sciatiques poplités externes (vitesses à 37 et 39 m/s et amplitudes à 1.18 et 1.45 mV) sans anomalie de la conduction nerveuse sensitive aux quatre membres.

Concernant le lymphome: le chimérisme à 30 jours après la greffe était à 0.2%, et à 60 jours à 0.01%, soit pas d'argument pour une rechute du lymphome. Le myélogramme n'a pas montré d'anomalie évocatrice de rechute. La TEP-TDM était normale, mais était réalisée pendant un traitement par 60 mg de prednisone.

Aucun argument n'a été trouvé en faveur d'une récurrence du lymphome au niveau du SNC. Les ponctions lombaires à répétition n'ont pas mis en évidence de cellule anormale ;

l'immunophénotypage du LCR était normal, le dosage de cytokines n'était pas en faveur d'une rechute (IL6 IL10 dans le LCR), la recherche de clonalité était négative, il n'y avait pas d'hyperprotéinorachie et aucun signe d'infiltration à l'imagerie. Le chimérisme n'était pas en faveur et la PET-TDM n'a pas retrouvé d'hypermétabolisme suspect.

L'évolution neurologique est lentement favorable avec une reprise de la marche été 2014.

## B. Tableaux

### 1. Tableau 1

Patient	Age	Hémapathie	Clinique	Délai greffe	GVH	EMG	IRM	PE	PL	Traitement	Efficacité / évolution	Hypothèses
1	61	LLC	Diplopie, diplégie faciale, dysarthrie, déficit sensitivomoteur des 4 membres	4 mois	cutanée grade I-II	Atteinte démyélinisante avec blocs, atteinte axonale secondaire, abolition potentiels sensitifs	Cérébrale : hypersignal FLAIR mésencéphalique		prot 1.07 puis 1.47 g/l sans cellule	IgIV puis bolus de corticoïdes et EP	bonne efficacité atteinte neuro, réapparition population clonale dans le sang mai 2014	Atteinte démyélinisante dysimmune du SNC et SNP dans un contexte de GVH avec amélioration après traitement de la GVH et traitements immunomodulateurs
2	58	LLC	Démarche ataxique, puis syndrome tétraparétal	10 jours après DLI	érythème des joues, oui après DLI grade III, traitée par cortico	réduction des amplitudes motrices et sensitives aux MI	Cérébrale et médullaire normales	altération des PES de niveau bulbo-cortical et des voies motrices corticospinales sur les PEM	23 lymphocytes/mm <sup>3</sup> , prot 0.53 g/l, puis 3 éléments/mm <sup>3</sup> , prot 0.40 g/l	IgIV, corticoïdes puis ciclosporine (traitement GVH)	peu de modification	Atteinte bulbo-corticale avec une IRM normale dans un contexte de GVH. Possible syndrome de Guillain-Barre végétatif ; Population LLC dans le LCR : infiltration méningée ?
3	62	LAM	Troubles de l'équilibre, troubles de la déglutition, diplégie faciale, abolition ROT	3 jours	Non	Abolition de tous les potentiels sensitifs	Cérébrale normale ; médullaire : hypersignal FLAIR cordonal postérieur		normale à 2 reprises	IgIV	Evolution globalement favorable	Ganglionopathie et médulopathie par atteinte dysimmune avec efficacité des IgIV
4	44	LLC	Paresthésies diffuses et ataxie majeure des 4 membres, déficit moteur tardif	7 jours	Non	Abolition potentiels sensitifs, ralentissement VCM avec blocs,	Hypersignal FLAIR postérieur étendu de la moelle cervicale jusqu'au cône		protéinorachie 0,39 puis 2,05 puis 0,68	IgIV, corticoïdes	plusieurs épisodes d'aggravation et complications non neurologiques, globalement lentement favorable	Atteinte démyélinisante dysimmune avec ganglionopathie et médulopathie
5	62	SM	Ataxie 4 membres, déficit moteur MI, troubles sphinctériens, syndrome pyramidal MI	30 jours	Non	Normal	Cérébrale et médullaire normales	Atteinte conduction motrice et somesthésique au niveau médullaire infracervical sans atteinte périphérique	Normale	IgIV, rituximab, corticoïdes	Légère amélioration puis stable	Médulopathie avec IRM normale myélite dysimmune ou Carence en vitamine B12 avec augmentation isolée de l'AMM
6	69	Lymphome B grandes cellules	Hypoesthésie ascendante, ataxie puis atteinte motrice et sphinctérienne avec ROT vifs ; vision floue	20 jours	cutanée grade II et douleurs articulaires scapulaires	Normal en dehors d'un léger allongement des ondes F au SPI	Cérébrale : leucopathie d'allure vasculaire ; médullaire normale	Allongement, réduction des potentiels périphériques et radiculaires aux MI en PES. Atteinte bulbaire sur les PES ; MS et motrice centrale sur les PEM aux MS ; PEV : latences limite supérieure de la normale	2 PL, prot normale, 5 puis 1 cellule ; pas de cellule anormale	IgIV, sous corticothérapie et ciclosporine pour GVH	en voie d'amélioration, a retrouvé la marche	médulopathie avec IRM normale dans un contexte de GVH avec amélioration sous traitement de la GVH et rituximab pour réactivation EBV

SM : splénomégalie myéloïde ; MS : membres supérieurs ; MI : membres inférieurs ; ROT : réflexes ostéo-tendineux ; IgIV : immunoglobuline intraveineuses ; EP : échanges plasmatiques ; PE : potentiels évoqués ; PL : ponction lombaire ; prot : protéinorachie ; AMM : acide méthyl malonique ; PES : potentiels évoqués somesthésiques ; PEM : potentiels évoqués moteurs ; PEV : potentiels évoqués visuels ; SPE : sciatique poplitée interne.



## 2. Tableau 2

Patient	HLA greffe	Apparenté	chimérisme début symptômes	délai greffe – signes
1	10/10	non apparenté	Présence maladie : 0.05 % LLC 2 mois après symptômes neurologiques	4 mois
2	9/10	non apparenté	30% donneur, 0.05% LLC 10 jours après DLI	18 mois dans contexte rechute ; 10 jours après DLI
3	10/10	apparenté (frère)	pendant aplasie	3 jours
4	10/10	non apparenté	suites immédiates greffe	7 jours
5	9/10	non apparenté	0.01% receveur	30 jours
6	10/10	apparenté (fille)	0.2% à 30 jours, 0.1% 60 jours	20 jours

### 3. Tableau 3

Patient	Conditionnement	Prévention GVH	Présence GVH
1	fludarabine, busulfan, SAL	ciclosporine MM	oui ; grade II
2	fludarabine, cyclophosphamide, rituximab, SAL ; cyclophosphamide, fludarabine pour la DLI	tacrolimus MTX après allogreffe	oui ; grade I après allogreffe ; grade III après DLI
3	séquentiel : clofarabine, cytarabine puis cyclophosphamide, busulfan, SAL	ciclosporine	Non
4	busulfan, fludarabine, ciclosporine, SAL	ciclosporine, SAL	Non
5	fludarabine, melphalan, SAL	ciclosporine, MTX	Non
6	fludarabine, busulfan, thymoglobulines	ciclosporine, MM	oui ; grade II

SAL : sérum antilymphocytaire ; MM : mycophénolate mofétil ; MTX : méthotrexate

## C. Analyse cas par cas

### 1. Patient 1

Le patient 1 présente simultanément une polyneuropathie démyélinisante avec blocs de conduction et un hypersignal mésencéphalique à l'IRM compatible avec une lésion démyélinisante. Les échanges plasmatiques et les bolus de corticoïdes ont permis une bonne récupération avec une amélioration électrique et clinique et une diminution de la taille de la lésion à l'IRM. L'ensemble évoque une atteinte dysimmunitaire démyélinisante touchant à la fois le système nerveux central et périphérique. Il existe, à notre connaissance, un seul exemple dans la littérature de ce type d'atteinte simultanée dans les suites de greffe de CSH<sup>55</sup>, survenant aussi dans le cadre d'une GVH. Dans le cas du patient 1, le début de l'atteinte évoque très fortement un lien avec une GVH avec une atteinte neurologique rapidement progressive survenant juste après l'arrêt de la prophylaxie anti-GVH par ciclosporine. Par rapport au cas de la littérature qui a eu lieu à un an de la greffe, cette atteinte est plus précoce à quatre mois. Chez le cas rapporté par Solaro et al l'atteinte neurologique était rythmée par les récurrences de GVH cutanée et hépatique, mais a débuté 120 jours après l'arrêt de la ciclosporine. Ce patient a aussi présenté de nombreuses récurrences de son tableau neurologique (ataxie cérébelleuse, signe de Babinski bilatéral et atteinte sensitivomoteur des 4 membres) et était confiné au fauteuil dans les suites d'une aggravation un peu plus de 2 ans post-greffe. Dans notre cas, l'évolution de l'atteinte neurologique est monophasique et favorable malgré la rechute hématologique. Le patient décrit par Solaro et al a été traité transitoirement par ciclosporine à la dose de 400mg par jour après l'apparition d'une GVH aigue cutanéomuqueuse mais ce traitement a dû être rapidement baissé et puis interrompu en raison d'une mauvaise tolérance (tremblement.) Un traitement par corticoïdes a été poursuivi avec une rechute à la fois sur le plan de GVH et sur le plan neurologique aux tentatives de diminution. Les deux patients ont bénéficié de séances d'échanges plasmatiques, mais chez les deux, l'atteinte semble plus sensible aux corticoïdes. Le cas de la littérature était traité initialement par 3 jours de bolus de methylprednisolone à un gramme par jour et ensuite une dose (entre 25 et 32 mg) qui semble largement inférieur à la dose administrée à notre patient (de l'ordre de 3 mg / kg de prednisone). Nous avons aussi poursuivi les corticoïdes pendant

le traitement par échanges plasmatiques. Globalement, le traitement du patient 1 semble plus agressif que celui décrit par Solaro et al.

Dans notre cas, on note toutefois que le tableau neurologique bruyant survient dans le cadre d'une GVH peu sévère et limitée à la peau.

Devant l'apparition d'une neuropathie démyélinisante aiguë avec atteinte des quatre membres et des nerfs crâniens, d'évolution monophasique, avec dissociation albumino-cytologique et de réponse favorable à l'association échanges plasmatiques et bolus de corticoïdes, on pourrait faire l'hypothèse d'un GBS, mais l'existence de l'atteinte centrale (à laquelle nous rattachons la paralysie des nerfs crâniens), l'absence de réponse initiale aux immunoglobulines seules nous semblent être des arguments contre ce diagnostic, sans que l'on puisse l'écarter de façon formelle. Il existe par ailleurs des syndromes de chevauchement entre le GBS, le syndrome de Miller-Fisher et l'encéphalite de Bickerstaff, associés aux anticorps anti-GQ1b. Chez les patients présentant une encéphalopathie de Bickerstaff, l'IRM est anormale dans 30% des cas<sup>68</sup>. Chez notre patient, la recherche des anticorps anti-gangliosides, et en particulier les anticorps anti-GQ1b, était négative, même si cette recherche a été réalisée après le début des échanges plasmatiques. Comme dans le cas du syndrome anti-GQ1b, nous pouvons émettre l'hypothèse d'un épitope partagé par le SNC et le SNP, à l'origine de la réaction dysimmunitaire qu'a présentée ce patient.

En revanche, la rechute de la LLC pourrait aussi faire évoquer une atteinte en rapport avec la réapparition du clone ou une atteinte paranéoplasique mais la population tumorale ne devient détectable dans le sang qu'à partir de mai 2014, donc un an après le début de la symptomatologie, et en plus quand le patient est en train de s'améliorer sur le plan neurologique.

Au final nous pensons que le patient 1 a présenté une atteinte inflammatoire et démyélinisante centrale et périphérique en lien avec la GVH.

## 2. Patient 2

Le patient 2 présente une hypotension orthostatique quelques jours après une injection de lymphocytes du donneur, dans un contexte systémique particulier incluant un syndrome de fuite capillaire qui pourrait expliquer cette hypotension orthostatique. Néanmoins en EMG le patient a une neuropathie végétative, et une neuropathie axonale. Au moment de la mise en station debout 10 jours plus tard il constate une ataxie proprioceptive, la ponction lombaire montre initialement une pléiocytose lymphocytaire avec 23 éléments dont une population de lymphocytes B monotypique lambda représentant 14% de ces lymphocytes. Une ponction lombaire de contrôle une semaine plus tard ne retrouve que 3 éléments.

Il est traité par corticoïdes à forte dose devant le syndrome de prise de greffe mais aussi par immunoglobulines par voie intraveineuses devant l'hypothèse d'un syndrome de GBS dysautonomique. L'hypotension est rapidement améliorée par ce traitement et l'ataxie semble s'améliorer progressivement sur plusieurs mois avec une amélioration de la neuropathie axonale. Dans un deuxième temps, des signes cliniques neurologique centraux apparaissent avec la mise en évidence d'une anomalie sensitive bulbo-spinale en PES et corticospinale en PEM, sans anomalie visible en IRM.

Le patient 2 présente des troubles neurologiques presque trois ans après l'allogreffe mais dans les suites immédiates d'une DLI et à un an d'un traitement par lénalidomide. Ces troubles de la marche sont mal expliqués par la neuropathie axonale minime que présentait le patient, il est possible que cette ataxie proprioceptive soit d'origine centrale, toutefois à la phase d'installation, il n'y avait pas de signe central. En effet les potentiels évoqués ont finalement mis en évidence un allongement bilatéral de la conduction centrale dans les voies somesthésiques testées aux membres inférieurs et aux membres supérieurs plutôt de localisation bulbo-cortical et un allongement de la conduction dans les voies motrices corticospinales des membres inférieurs.

Le patient 2 présente initialement une hypotension orthostatique en rapport avec une fuite capillaire ou un syndrome de prise de greffe, pendant la période précoce de reconstitution des neutrophiles plus connu dans les suites d'autogreffe qu'allogreffe. La définition de ce syndrome comporte des critères majeurs (fièvre non infectieuse, éruption érythémateuse, œdème pulmonaire non cardiogénique) et des critères mineurs (perturbations hépatiques, insuffisance rénale, prise de poids, encéphalopathie transitoire inexpliquée) et, dans le cadre

de l'allogreffe, ce syndrome est difficile à différencier d'une GVH, et a même été étiqueté GVH hyperaigu<sup>69</sup>. Dans les deux cas, le syndrome de prise de greffe et la GVH aigu nécessitent un traitement par corticoïdes. De surcroît, dans les suites de la DLI et de ce syndrome de prise de greffe dont il remplit les critères, le patient 2 a également présenté une GVH aigu cutané grade III (sévère). Les patients qui présentent un syndrome de prise de greffe sont à risque de développer une GVHD et un syndrome de prise de greffe peut se chevaucher avec une GVHD<sup>70,71</sup>. Les patients présentant un syndrome de prise de greffe ont une survie moindre<sup>70</sup>.

Initialement donc, l'hypothèse a été faite que les manifestations végétatives étaient en rapport avec un syndrome de prise de greffe associée à une ancienne neuropathie axonale toxique sur lénalidomide, même si cette molécule semble ne pas être responsable de neuropathie périphérique telle que celle provoquée par un traitement prolongée par thalidomide. Deux études randomisées contrôlées n'ont pas trouvé plus de neuropathies dans le groupe lénalomide par rapport au group contrôle (placebo ou dexaméthasone)<sup>72,7374</sup>.

Devant l'installation de trouble végétatif et proprioceptif aigus après la DLI et une réactivation par le CMV, et une amélioration progressive après traitement par immunoglobulines intraveineuses et corticoïdes, on doit évoquer de principe un syndrome de GBS dysautonomique. Le patient 2 a fait de nombreuses réactivations CMV avant et après la DLI, traitées par valganciclovir. On retrouve une augmentation progressive de la charge virale début juillet, autour de la DLI, ce qui pourrait plaider en faveur d'un évènement infectieux déclencheur du GBS.

Une troisième hypothèse tumorale reste à discuter devant la population monotypique retrouvée dans le LCR, même si un contrôle n'a pas mis en évidence de pléiocytose. Du reste l'évolution globalement favorable du patient et l'absence de rechute hématologique rendent peu probable cette hypothèse.

Au final l'apparition aiguë de ces troubles neurologiques dans ce contexte de GVH sévère (grade III) et d'un syndrome de prise de greffe faisant partie vraisemblablement d'un même syndrome de GVH suraigu<sup>70,71</sup>, nous font poser l'hypothèse d'un GBS induit par la GVH aiguë. La nature et l'origine de l'atteinte bulbo médullaire reste à ce jour non précisée mais peu symptomatique.

### 3. Patient 3

Devant le tableau clinique associant un mode d'installation aigu avec une évolution monophasique et une atteinte des nerfs crâniens associé à une ataxie, on pourrait formuler l'hypothèse d'un GBS. La récupération progressive et les données de la biopsie nerveuse sans être spécifiques (infiltrat inflammatoire) sont compatibles avec cette hypothèse. Par contre il n'y avait pas de dissociation albumino-cytologique, y compris sur les ponctions lombaires différées (3 au total) et l'EMG n'a pas montré de signe de démyélinisation.

Si l'on considère la patiente 3 sous l'angle d'un GBS, de survenue très précoce par rapport à la greffe, elle pourrait se rapprocher des cas décrits par Rodriguez et al <sup>61</sup> et Johnson et al <sup>75</sup> qui ont rapporté des GBS survenant quelques jours après l'allogreffe avec comme notre patiente, de l'aracytine en conditionnement. L'aracytine pourrait être un facteur favorisant le GBS très précoce. Par contre ces cas décrits présentent des différences avec notre patiente, aucun n'avait d'atteinte médullaire, la survenue d'une atteinte respiratoire/et/ou dysautonomique était plus fréquente et l'évolution était souvent létale, enfin un facteur infectieux précédent le GBS était souvent retrouvés

Comme autre hypothèse, le diagnostic de ganglionopathie peut être évoqué sur l'EMG et éventuellement la biopsie nerveuse en montrant une perte axonale massive ainsi que sur les données de l'IRM <sup>76</sup>. Mais la ganglionopathie est un tableau sensitif pur et l'atteinte des nerfs crâniens constatés chez la patiente sort de ce cadre. De surcroit les causes principales de ganglionopathie ont été exclus sur le bilan (vitamine B12 et métabolites normaux, anticorps antineuronaux et antigangliosides négatifs).

La cytarabine intrathécale peut donner des cas de myélite transverse. On trouve en particulier deux cas décrits de paralysie ascendante chez des patients pédiatriques dont un mortel. L'explication émise était une neurotoxicité additionnée entre la dose administrée par voie générale et par voie intrathécale, et surtout dans un contexte pédiatrique. L'EMG était normal par ailleurs <sup>45</sup>. La toxicité connue de la cytarabine est plutôt centrale, et en particulier cérébelleuse, mais il a été décrit des cas de neuropathie, en particulier démyélinisante, en rapport avec un traitement par cytarabine à haute dose <sup>67</sup>, mais dans cette étude, les patients étaient sélectionnés par une atteinte motrice périphérique donc il existait peut-être des atteintes sensitives non prises en compte. Par ailleurs les atteintes sont décrites avec la

cytarabine à haute dose, et dans le cadre du conditionnement, la patiente 3 a eu des doses intermédiaires (1500 mg par jour). Dans la littérature, la description d'une ganglionopathie en rapport avec la cytarabine semble manquer.

Au final on pourrait évoquer une réaction auto-immune aiguë proche de celle observée dans le GBS mais centrée sur le ganglion sensitif/ et/ou la moelle. L'aspect de la myélopathie touchant les cordons postérieurs en hypersignal T2 sans prise de contraste peut être lié à la ganglionopathie. En effet dans une série de 29 patients avec des signes de ganglionopathie, 22 avait des hypersignaux étendus du cordon postérieur, un reflet de la dégénérescence des projections centrales du ganglion spinal secondaire à une atteinte primitive du ganglion sensitif<sup>76</sup>. Elle peut aussi être liée à une atteinte auto-immune de la moelle associée à celle du ganglion sensitif, et se rapprocher d'une myélite inflammatoire.

#### **4. Patient 4**

La patiente 4 a présenté une atteinte sensitive sévère d'installation rapide en quelques jours dans les suites immédiates d'une allogreffe de CSP avec une ataxie au premier plan. L'atteinte électrique et l'hyperprotéinorachie sont retardées par rapport à la clinique, mais on retrouve très rapidement une abolition de tous les potentiels sensitifs avec l'apparition dans un deuxième temps d'une atteinte des potentiels moteurs à l'EMG. L'état de la patiente s'aggrave progressivement malgré une amélioration aux premières cures d'immunoglobulines dans un contexte d'altération de l'état général en rapport avec des nausées post-greffe et un syndrome dépressif marqué puis dans le cadre d'un lymphome EBV-induit post-greffe. Des blocs de conduction moteurs et un ralentissement des vitesses motrices sont enregistrés, alors que la patiente présente une rechute clinique contemporaine de cette complication de la greffe et une localisation appendiculaire de sa LLC. Elle a été traitée par immunoglobulines puis corticoïdes puis échanges plasmatiques. L'IRM médullaire, faite tardivement devant l'atteinte périphérique certaine, a retrouvé un hypersignal cordonal postérieur étendu touchant la moelle cervico-dorso-lombaire. Après plusieurs mois, elle semble avoir entamé une récupération continue.



L'atteinte avait initialement débutée avec des arthralgies qui avaient fait évoquer l'hypothèse d'une maladie sérique dans le cadre de son traitement par SAL, mais l'atteinte neurologique dans les suites d'une maladie sérique n'est pas décrite. La patiente n'a pas présenté de signes de GVH.

La patiente a donc présenté une neuropathie aiguë d'abord sensitive associée à une atteinte de nerfs crâniens puis une atteinte motrice, le tableau électrique initial était celui d'une ganglionopathie électrique avec apparition de signes démyélinisants francs dans un second temps. L'évolution s'est faite avec une rechute puis a été favorable. La nature de la lésion médullaire est difficile à préciser ; il s'agit d'une myélite très étendue touchant uniquement les cordons postérieurs. Chez cette patiente dénutrie dans les suites de la greffe (particulièrement après le début de la symptomatologie) la première hypothèse évoquée était carencielle, mais aucun déficit n'a été mis en évidence (B12 et métabolites, cuivre normaux) Malheureusement, l'ancienneté de l'atteinte médullaire est impossible à dater devant l'absence d'imagerie médullaire en amont. L'atteinte périphérique est franche et il n'y a pas de syndrome pyramidal, mais cette lésion médullaire pourrait être en partie responsable de son ataxie qui était extrêmement sévère.

Au niveau électrophysiologique, on retrouve plusieurs particularités. Le tableau clinique lors des premiers consultations EMG était une atteinte proprioceptive très marquée et un déficit moteur touchant les quatre membres et prédominant en proximal. Un premier EMG fait très précocement était normal. Ensuite, le tableau électrique initial était celui d'une ganglionopathie avec une abolition rapide de tous les potentiels sensitifs et des potentiels moteurs qui restent normaux, mais avec des amplitudes motrices légèrement abaissées par rapport au premier EMG et ce malgré une atteinte sensitivomotrice d'installation synchrone. Une atteinte électrique de la conduction motrice n'est remarquée que trois mois après le début des symptômes malgré un suivi EMG régulier, avec l'apparition de signes de démyélinisation diffuse (abolition ondes F, ralentissement diffus, apparition de blocs de conduction aux quatre membres.) Une IRM médullaire est pratiquée tardivement et révèle un hypersignal cordonal postérieur touchant l'ensemble de la moelle. Aucune carence n'a été mise en évidence et la date d'apparition de cet hypersignal est inconnue. Devant la gravité de l'atteinte proprioceptive, l'atteinte médullaire aurait pu être beaucoup plus précoce que sa mise en évidence. Concernant cette image médullaire, devant le tableau électrique initial, nous pouvons émettre l'hypothèse d'une atteinte initiale périphérique avec un hypersignal secondaire à une atteinte des ganglions sensitifs, ou alors d'une atteinte périphérique associée à une myélopathie inflammatoire.

Le mode d'installation semble subaigu avec une atteinte initialement d'installation très rapide suivie d'une légère amélioration transitoire après la première cure d'immunoglobulines. Une ré-aggravation secondaire est difficile à individualiser de l'atteinte globale avec une franche dégradation de l'état général. Après plusieurs mois de stabilité et un traitement par corticoïdes et échanges plasmatiques, elle semble être sur une pente lentement favorable, Au total, devant ce cas les hypothèses soit d'un GBS à rechute avec un tropisme initial pour le ganglion sensitif, soit d'une polyradiculonévrite démyélinisante subaiguë, associés à une atteinte médullaire inflammatoire et démyélinisante peuvent être discutées.

## 5. Patient 5

La patiente 5 présente un tableau de myélopathie à IRM médullaire normale d'installation aiguë sur quelques jours dans les suites d'une allogreffe dans le cadre d'une leucémie aiguë compliquant une thrombocytémie ancienne. Elle présente une rétention urinaire, un déficit moteur proximal minime avec une ataxie proprioceptive au premier plan et un signe de Babinski bilatéral.

La seule piste retrouvée est celle d'un déficit en vitamine B12 reflété uniquement par une augmentation de l'acide méthyl malonique avec dosage de la vitamine et de la homocystéine normal. L'atteinte médullaire semble pourtant très sévère contrastant avec l'absence d'atteinte périphérique pour cette origine carencielle. Dans le contexte d'allogreffe de CSH, de réactivation récente virale, nous discutons également l'hypothèse d'une myélite inflammatoire dysimmune qui se serait améliorée sous immunoglobulines intraveineuses, rituximab, et corticoïdes. Mais l'absence d'image lésionnelle sur l'IRM rend difficile une certitude diagnostique. Une myélite à HTLV-1 pourrait être envisageable, mais les sérologies pré-greffe du donneur et du receveur étaient négatives pour ce virus. Dans la myélite associée à HTLV-1, la myélite n'est jamais aiguë et les formes subaiguës sont associées à un canal rachidien étroit. La recherche n'est pas recommandée de façon systématiquement car cette sérologie n'est qu'exceptionnellement positive chez un sujet qui n'est pas originaire d'une zone d'endémie, et notre patiente n'était pas originaire des Antilles, de l'Afrique subsaharienne, de l'Amérique du sud ou de Japon <sup>77</sup>. A l'encontre d'un diagnostic de

neuromyéélite optique, on note une IRM médullaire normale à deux reprises et l'absence d'anticorps anti-aquaporine 4.

## 6. Patient 6

La patiente 6 a présenté un tableau déficitaire des membres inférieurs sensitivomoteur très sévère avec atteinte du membre supérieur droit d'installation rapide dans les suites d'une allogreffe de CSH pour un lymphome B diffus à grandes cellules. Le tableau clinique et électrophysiologique en PES et PEM évoquait une atteinte centrale médullaire. Une composante périphérique associée au second plan peut se discuter sur l'altération des PES membres inférieurs entre la cheville et avant l'entrée dans la moelle mais sans neuropathie avérée sur l'EMG. L'évolution se fait sur plus d'un mois, elle est sévère, avec une paraplégie complète, un déficit moteur du membre supérieur droit, un syndrome tétra pyramidal, une ataxie proprioceptive et une atteinte bulbaire à minima sans traduction sur les différentes imageries (IRM cérébrale et médullaire ne retrouvant pas de myélite, d'hypersignal FLAIR ou de prise de contraste anormale).

L'installation des troubles se fait précocement dans la période post greffe contemporaine d'un arrêt du mycophénolate et d'une réduction de la ciclosporine, puis parallèlement à l'apparition d'une GVH.

L'hypothèse d'une myélite dysimmunitaire reste possible malgré un traitement par corticoïdes et immunosuppresseurs, un bilan immunologique négatif (mais d'interprétation douteuse du fait de l'allogreffe), et l'absence d'effet des immunoglobulines intraveineuses. L'hypothèse d'une atteinte toxique des différents traitements, en particulier le méthotrexate et la cytarabine intrathécale est également possible, mais les chimiothérapies intrathécales avaient eu lieu plus d'un an avant et ce délai semble trop long. Une nécrose médullaire huit mois après l'administration intrathécale de méthotrexate a récemment été publiée, mais l'IRM n'était pas normale et l'évolution mortelle<sup>78</sup>. Quelques cas de paraplégie transitoires ou définitifs ont déjà été publiés dans les suites de cytarabine ou méthotrexate intrathécale, mais ces atteintes ont eu lieu dans les cinq semaines, en dehors des deux cas pédiatriques à quatre et six mois où l'atteinte semble plus en rapport avec l'addition des doses intrathécale et systémique<sup>45</sup>.

Une atteinte infectieuse ou post-infectieuse reste possible, mais il n'y avait pas de méningite, les PCR des virus du groupe herpès dans le LCR étaient négatives et l'examen mycoparasitologique du LCR négatif.

Une rechute lymphomateuse avec infiltration méningée a été suspectée et la ponction lombaire a été répétée sans cellule anormale, par ailleurs il n'y avait pas de rechute systémique diagnostiquée sur les différents examens et l'évolution a été favorable.

On conclut à une médullopathie de survenue précoce après l'allogreffe, d'installation subaiguë et d'évolution favorable en quelques mois spontanément ou sous corticoïdes, contemporaine de l'arrêt du mycophénolate et de la réduction de la cyclosporine, et de l'installation d'une GVH, nous faisons l'hypothèse d'un phénomène inflammatoire dysimmun en lien avec la GVH aiguë, mais là aussi l'absence d'image lésionnelle gêne l'interprétation diagnostique.

## D. Synthèse

Ce travail rapporte une série de 6 patients consécutifs ayant présenté un trouble neurologique avec handicap fonctionnel au décours d'une allogreffe. Il y avait 4 femmes et 2 hommes, âgés de 44 à 64 ans. Trois patients avaient une LLC, une patiente une leucémie aiguë myéloïde, une patiente une splénomégalie myéloïde, une patiente un lymphome à grandes cellules. Tous les patients ont reçu un conditionnement réduit suivi d'une allogreffe de cellules souches périphériques. Aucun patient n'a présenté un échec de greffe, mais plusieurs patients ont présenté des cytopénies persistantes.

Le délai de survenue de l'évènement neurologique par rapport à la greffe allait de 3 jours à 4 mois, 5 patients présentèrent une complication dans les 30 premiers jours suivant l'allogreffe, ou suivant une DLI pour le patient 2. En dehors d'une patiente ayant une atteinte médullaire pure, chez tous les autres patients le trouble neurologique était lié à une atteinte centrale couplée à une atteinte périphérique du système nerveux ; les régions du SNC affectées étaient : mésencéphalique chez un patient (cas 1), bulbo-médullaire chez 2 patients (cas 2 et 6), médullaire chez 3 patientes (cas 3, 4, 5). Le type de neuropathie associée était démyélinisante chez deux patients (cas 1 et 4), axonale chez un patient, une ganglionopathie chez une patiente et indéfini chez un patient (cas 6). La moitié des patients avait une GVH à

l'installation des troubles neurologiques. L'évolution a été favorable chez l'ensemble des patients sous traitement immunomodulateur. Une rechute de la maladie hématologique a été constatée chez un patient à distance de l'évènement neurologique, l'induction d'une autre hémopathie a eu lieu chez une autre patiente après le début de l'évènement neurologique.

## V. Discussion

Les complications neurologiques dans les suites d'allogreffe de CSH présentent une problématique diagnostique particulièrement difficile. Nos patients avaient tous subi une allogreffe de CSH pour hémopathie maligne, c'est-à-dire une chimiothérapie au moins partiellement myéloablative associée à une immunosuppression pour permettre la prise du greffon, suivie d'une injection de CSP d'un autre individu HLA-identique (9 ou 10/10), et ensuite d'une reconstitution hématopoïétique et donc immunitaire progressive. En effet, chez ces patients immunodéprimés, ayant subi souvent plusieurs lignes de chimiothérapie et souffrant d'hémopathies diverses en voie de reconstituer un nouveau système immunitaire, les orientations diagnostiques à évoquer sont les complications infectieuses, toxiques et dysimmunes. Une complication neurologique en lien avec une rechute de leur hémopathie, ou l'évolution vers une néoplasie ou une hémopathie secondaires doit toujours aussi être évoquée.

Dans cette série, les causes infectieuses, tumorales et toxiques ont été écartées et nous avons retenu une hypothèse dysimmune en lien avec l'allogreffe, chez tous les patients.

**Pour trois patients (1, 2, 6) nous faisons l'hypothèse d'un mécanisme en lien avec la GVH aiguë**, ayant provoqué 1/ un tableau proche d'un GBS (cas 1 et 2) associé à une atteinte centrale mésencéphalique pour un (patient 1) et 2/ une atteinte médullaire (patient 6). En effet l'association à une GVH et l'écllosion du syndrome neurologique à la diminution du traitement préventif de la GVH nous semblaient être des arguments pour cette hypothèse.

Nous discutons en premier l'idée que les tableaux neurologiques de ces trois patients étaient l'expression d'une GVH aigue touchant le système nerveux.

La GVH apparaît quand les cellules du donneur réagissent aux antigènes présents sur les cellules de l'hôte dont les plus importants sont les protéines du système HLA codées par le MHC (*major histocompatibility complex*). Les antigènes de la classe HLA I (A, B et C) sont exprimés sur quasiment toutes les cellules nucléées de l'organisme et les antigènes de la classe II (DR, DQ et DP) sont surtout exprimés sur les cellules hématopoïétiques, mais leur expression peut être induite sur d'autres types de cellules dans un contexte inflammatoire.

A l'état normal, l'expression des molécules du MHC classe I et II est virtuellement indétectable dans le SNC de l'animal sain, mais dans le contexte de la GVH, le SNC peut perdre ces propriétés de « sanctuaire immunologique » ; après l'induction d'une GVH chez le rat, une expression des molécules de classe I et II de l'hôte par les cellules endothéliales et parenchymateuses cérébrales a été mise en évidence, des îlots d'infiltration de lymphocytes T étaient également retrouvés<sup>79</sup>. Dans un cas de GVH cérébrale, 3 ans après une allogreffe dans le cadre d'une GVH chronique étendue, l'histologie cérébrale a montré une infiltration de cellules T cytotoxiques, comme dans les biopsies d'organes habituellement touchés par la GVH, associée à une activation de la microglie qui exprimait HLA-DR<sup>80</sup> sans lésion de démyélinisation. Il existe 6 autres cas rapportés de possible GVH cérébrale avec infiltrat de cellules T, la topographie des infiltrats est souvent périvasculaire pouvant même évoquer une vascularite (toutefois sans image de thrombose vasculaire), parmi ces cas, deux s'étaient présentés comme une hydrocéphalie avec atrophie cérébrale sur l'IRM, un cas présentait des lésions hémorragiques sur l'IRM, et trois autres des anomalies de la substance blanche du tronc cérébral ; aucun n'avait d'atteinte périphérique associée, et le pronostic était léthal chez 5/6 patients. Enfin parmi ces six cas un seul est survenu précocement par rapport à l'allogreffe à deux mois. Au final après analyse de la littérature, un seul cas de « GVH aigue cérébrale » a été rapportée et la présentation (hydrocéphalie avec atrophie cérébrale) ne ressemble pas à celle de nos patients, aussi il nous semble peu vraisemblable que l'atteinte neurologique des patients 1, 2 et 6, soit l'expression d'une « GVH neurologique »<sup>80</sup>.

Plus proches de nos cas, nous avons trouvé des patients ayant présenté une atteinte neurologique centrale à type d'ADEM (3 cas), et de polyradiculonévrite aigue type GBS (3 cas)<sup>50</sup>, ainsi que deux cas avec atteinte dysautonomique aigüe<sup>50,60</sup>. Pour ces cas l'hypothèse d'une atteinte démyélinisante auto-immune est évoquée. Chez deux cas de la série de Delios, il a été mis en évidence une démyélinisation avec une infiltration macrophagique sur une biopsie cérébrale et une biopsie médullaire mais sans infiltration lymphocytaire. Dans les cas rapportés par Delios le délai de survenue par rapport à l'allogreffe était de 120 jours en médiane, le cas le plus précoce survenant à deux mois, seul deux patients de cette série avaient une GVH associée. Les auteurs de ces séries n'ont néanmoins pas proposé d'hypothèse physiopathologique, à l'origine de ces tableaux.

Pourtant il est intéressant de noter la proximité des mécanismes à l'origine des affections inflammatoires et démyélinisantes du SNC (sclérose en plaques, myélite) et du SNP (GBS) et de ceux observés après le conditionnement et l'allogreffe notamment en cas de GVH aigüe.

Les affections inflammatoires et démyélinisantes du système nerveux procèdent de mécanismes mettant en jeu l'immunité humorale mais aussi une réponse cellulaire T aberrante avec une attaque médiée par des lymphocytes T CD4 contre des protéines myéliniques : des lymphocytes T du sang périphérique passent de façon anormale la barrière hémato-nerveuse, réagissent à certains antigènes myéliniques par mimétisme moléculaire, ce qui induit une activation cellulaire T avec relargage de cytokines pro-inflammatoires dont le TNF alpha et l'IL2, et parallèlement une activation des macrophages qui vont être l'effecteur de l'attaque de la gaine de myéline. Or, nous avons vu précédemment que dès la phase de conditionnement il existait une activation des cellules présentatrice d'antigènes (CPA) avec sécrétion des cytokines pro-inflammatoires dont le TNF alpha avec expression augmentée de molécules d'adhésion, des antigènes du MHC, et les molécules co-stimulatoires sur les CPA. Ensuite, les cellules T du donneur prolifèrent et se différencient en réponse aux CPA de l'hôte. Dans le cadre de la GVH, les cellules T CD4+ interagissent avec les molécules HLA II et les CD8+ avec la classe HLA I<sup>29</sup>. L'activation des cellules immunitaires déclenche des cascades intracellulaires avec la transcription notamment de gènes des cytokines Th1 (IFN-gamma, IL-2 et TNF-alpha) et de leurs récepteurs. Il survient alors une phase effectrice constituée de plusieurs cascades, avec par exemple des lymphocytes T cytotoxiques agressifs pour certains tissus (peau, tube digestif), tandis que des médiateurs de l'inflammation tels que le TNF-alpha, l'IFN-gamma, l'IL-1 et des cellules NK amplifient les dommages locaux et renforcent l'inflammation<sup>22,30</sup>.

Par ailleurs dans la GVH, des antigènes bactériens comme les lipopolysaccharides, ( LPS) traversent le tube digestif endommagé et contribuent davantage à la sécrétion de cytokines inflammatoires<sup>81</sup>. Dans certaines forme de GBS, il existe un mimétisme moléculaire entre des lipopolysaccharides du *Campylobacter jejuni* et des cibles antigéniques du nerf périphérique<sup>82</sup>.

Ainsi, **la GVH pourrait jouer le rôle de trigger immunologique**, et induire une réponse immunologique aberrante, à l'origine de ces tableaux que nous avons observés. L'émergence des troubles au moment de la diminution de la ciclosporine, ou leur amélioration contemporaine de la reprise de ce traitement pourrait s'expliquer par l'action suppressive de ce traitement sur l'IL2 et les lymphocytes T.

**Pour trois patients (cas 3, 4 et 5), nous avons fait l'hypothèse d'une atteinte auto-immune sans lien avec une GVH** puisqu'aucun signe de GVH n'a été observé chez ces patients. Une patiente avait une expression médullaire pure (patient 5) et deux patients



(patients 3 et 4) présentaient des tableaux voisins avec une atteinte des nerfs crâniens, des troubles sensitifs ataxiques majeurs, un tropisme pour le ganglion sensitif avec une atteinte médullaire associée. Les atteintes étaient très précoces par rapport à la greffe à 3, 7 et 30 jours, respectivement pour les patients 3, 4 et 5. Nous avons fait l'hypothèse pour les patients 3 et 4 d'une neuropathie aiguë proche d'un GBS avec une affinité particulière pour le ganglion sensitif et une médullopathie associée. Nous avons remarqué dans l'étude de la littérature que les cas de GBS sans GVH associée survenaient de façon hyper précoce dans la période post greffe, comme nos cas<sup>61,75</sup>. Le contexte d'allogreffe (en dehors de la GVH) peut favoriser l'émergence d'un GBS. En effet, dans les suites d'une reconstitution hématologique initiale, il persiste des anomalies de l'immunité cellulaire et humorale pendant un an car la reconstitution immunitaire n'est complète qu'à partir d'un an<sup>43</sup>. Pendant cette période de reconstitution immunologique, les infections virales et parasitaires sont plus fréquentes. On a vu le rôle potentiel des infections dans le déclenchement de GBS ou de myélite, par réaction antigénique croisée lié à un mimétisme moléculaire. Dans le contexte d'allogreffe donc, cette combinaison d'immunosuppression associée à de nombreuses infections et de perturbations de l'immunité cellulaire et humorale peut être responsable d'un développement de réactions immunitaires inappropriées<sup>62</sup>. En faveur de cette hypothèse, on retrouve sur 23 cas de GBS, des 22 cas survenus dans la première année suivant l'allogreffe. Parmi les 23 cas de syndrome de Guillain-Barré décrits à ce jour dans les suites d'allogreffe, seulement deux articles relatent des cas d'apparition dans les suites immédiates de l'allogreffe, c'est-à-dire dans la première semaine : Johnson, 1 cas, et Rodriguez, 3 cas, où un rôle favorisant de l'aracytine à forte dose est suggéré<sup>61,75</sup>. Nous avons retrouvé ce facteur chez la patiente 3 qui est aussi le cas le plus précoce de notre série. Pour ce cas, l'apparition immédiate des troubles au moment de la greffe, nous fait discuter aussi un rôle du conditionnement comme inducteur de la réaction auto-immune. En effet, avant l'apparition des troubles sensitifs sévères avec la nécessité d'une sonde nasogastrique, la patiente décrit quelques brûlures péribuccales et dorsales pendant le conditionnement. Ces premiers signes pourraient être le début de l'atteinte neurologique qui s'est accéléré dans les suites la greffe. Une toxicité du conditionnement ne semble pas pouvoir expliquer l'ensemble du tableau car elle s'est dégradée davantage après la fin du conditionnement sur plusieurs jours. Nous proposons l'hypothèse d'une réaction dysimmune centrée sur le ganglion sensitif dans un environnement inflammatoire en rapport avec l'agression du conditionnement. En effet, les tissus répondent à l'agression que constitue le conditionnement en émettant des signaux de danger, avec des cytokines pro-

inflammatoires, des chimiokines, et une expression augmentée de molécules d'adhésion, des antigènes du MHC, et les molécules co-stimulatoires sur les CPA.

Pour la patiente 5, qui a présenté un tableau médullaire pur, en dehors de l'hypothèse de myélite inflammatoire que nous avons proposée, une cause carencielle (B12) ne peut être totalement écartée.

## A. Atteintes SNC et SNP

**Une grande particularité de cette série est que tous les patients en dehors du patient 5 ont présenté une atteinte neurologique touchant à la fois le SNP et le SNC.** Comme nous l'avons dit précédemment, il n'existe qu'un seul cas dans la littérature de ce type d'atteinte dans les suites d'allogreffe de CSH.

En revanche, dans le cadre d'autres affections auto-immunes ou inflammatoires et démyélinisantes du système nerveux, il existe des atteintes cliniques touchant à la fois le SNP et le SNC. C'est le cas du syndrome de chevauchement entre le syndrome de Miller-Fisher, l'encéphalite de Bickerstaff, et le GBS ; l'anticorps associé est dirigé contre les gangliosides GQ1b, exprimés au niveau de la jonction neuromusculaire des nerfs crâniens en particulier des nerfs oculomoteurs<sup>68,83</sup>. D'autres atteintes auto-immunes touchant le SNP et SNC ont été décrites même si ces atteintes mixtes sont très rares par rapport à la prévalence des maladies comme la sclérose en plaques ou les PIDC (polyradiculoneuropathie inflammatoire démyélinisante chronique). Des signes d'atteinte périphérique ont été décrits chez des patients sclérose en plaques, et des anomalies de la substance blanche cérébrale, (même si celles-ci sont habituellement infracliniques), existent parfois sur l'IRM des patients PIDC<sup>83</sup>. Même si la myéline périphérique est produite par les cellules de Schwann et la myéline du SNC par les oligodendrocytes, la majorité des protéines sont partagées par les deux types de myéline. L'hypothèse d'un épitope partagé semble tout à fait plausible<sup>83</sup>. Le GBS, de façon générale, survient souvent dans les suites d'une infection souvent virale, considérée comme évènement déclencheur. En dehors d'une atteinte infectieuse directe, la myélite transverse apparaît souvent dans ces mêmes conditions. Cinq enfants qui présentaient à la fois un GBS et une myélite aiguë ont été décrits par Lin et al.<sup>84</sup> parmi 36 cas de GBS pédiatrique sur 9 ans, ce qui laisse penser que ces deux atteintes dysimmunes peuvent être liées.

De façon plus large la recherche d'épitopes ou de déterminants antigéniques communs au nerf périphérique, au ganglion sensitif, à la moelle épinière, et au tronc cérébral nous paraît pertinente, compte tenu de la fréquence de l'atteinte de ces structures dans notre série.

## B. Précocité du tableau neurologique par rapport à l'autogreffe

**Nos cas sont très particuliers car de survenu extrêmement précoce** avec 5 sur 6 cas survenant dans le premier mois suivant l'allogreffe ou une DLI. Parmi les 23 cas de GBS dans les suites d'allogreffe dans la littérature, 7 cas sont survenus dans le premier mois post-allogreffe dont 4 dans la première semaine.

Nous n'avons retrouvé qu'un seul cas de myélite survenu dans le premier mois suivant l'allogreffe<sup>57,58</sup>. Nos 3 patients avec une myélite sans lésion visible à l'IRM ont été symptomatiques à 20 et 30 jours suivant l'allogreffe et le patient 2 à 10 jours d'une DLI, mais la mise en évidence aux potentiels évoqués a été plus tardive car cet examen n'est souvent demandé qu'en deuxième intention après l'IRM.

Pour le patient 1 qui a présenté une atteinte explosive d'allure démyélinisante immédiatement dans les suites de l'arrêt de la ciclosporine à 4 mois, le seul cas semblable dans la littérature a eu lieu à J380 post-greffe et 120 jours après l'arrêt de la ciclosporine<sup>55</sup>. Il y a eu 9 descriptions dans la littérature d'ADEM post-allogreffe ayant survenu entre 12 jours et 7 ans après la greffe<sup>50,51</sup>. Dans les descriptions d'ADEM, la localisation (cérébrale ou médullaire) n'est pas toujours explicitée.

Pour les cas rapportés de possible GVH cérébrale, un seul est survenu précocement par rapport à l'allogreffe à deux mois<sup>80</sup>.

## C. Atteintes médullaires à IRM normale

Nous notons en particulier **trois cas avec une atteinte médullaire non visible à l'IRM** médullaire, dont deux qui présentaient une GVH et un patient qui ne présentait pas de signe de GVH. Les imageries répétées n'ont pas réussi à mettre en évidence une lésion à ce niveau malgré l'examen clinique qui orientait vers une atteinte médullaire et des potentiels

évoqués qui étaient formels. Les imageries médullaires ou cérébrales répétées par résonance magnétique conventionnelle, y compris des coupes fines en séquence T2 sont restées normales. Dans ce cas particulier la structure atteinte et le mécanisme de l'atteinte sont à préciser. D'autres outils d'imagerie notamment à l'IRM peuvent être développés en routine pour mieux voir les fibres médullaires.

#### **D. Rechute et hémopathie induite**

Le dernier point que nous voulons souligner est la survenue de **rechute de l'hémopathie ou d'hémopathie induite** à proximité des événements neurologiques. Le patient 1 présente une rechute de son hémopathie et une population monotypique a été retrouvée dans le LCR du patient 2. La patiente 4 a une lymphoprolifération EBV induite quelques mois après le début de son atteinte neurologique. Dans une série récente de neuropathies dysimmunes post-greffe (autogreffes et allogreffes) de cellules souches hématopoïétiques, cinq sur douze patients ont rechuté leur maladie hématologique dans les quatre mois suivant le début des symptômes neurologiques<sup>60</sup>. Parmi nos cas, les tableaux neurologiques ne nous semblent pas en rapport avec une reprise de l'hémopathie mais cette complication doit être recherchée dans les mois qui suivent l'installation du syndrome neurologique.

## VI. Conclusion

L'orientation diagnostique devant une atteinte neurologique inhabituelle dans les suites d'une greffe de SCH pose le problème d'un très grand nombre d'étiologies possibles. La première étiologie à éliminer est infectieuse devant leur fréquence et leur gravité potentielles chez ces patients immunodéprimés, mais les toxicités des traitements, et les atteintes auto-immunes ou en rapport avec une GVH sont possibles. Une récurrence de l'hémopathie initiale ou l'apparition d'une néoplasie ou hémopathie secondaire est toujours à craindre.

Dans cette série, les causes infectieuses, tumorales et toxiques ont été écartées et nous avons retenu une hypothèse dysimmune en lien avec l'allogreffe, chez tous les patients. Pour trois patients (1, 2, 6) nous faisons l'hypothèse d'un mécanisme dysimmunitaire en lien avec la GVH aigüe, ayant induit un syndrome de Guillain Barré (GBS) dysautonomique (cas 2), un GBS associé à une atteinte centrale, mésencéphalique (cas 1), et une myélopathie (cas 6). Trois autres patients n'avaient pas de GVH. Parmi ceux-là, deux ont présenté une neuropathie aiguë pouvant correspondre à un GBS avec une affinité particulière pour le ganglion sensitif associée à une médullopathie, une patiente a présenté une médullopathie isolée. Cette série que nous rapportons présente des particularités qui la distinguent clairement des cas déjà rapportés dans la littérature : précocité du tableau neurologique par rapport à la greffe, atteinte conjuguée des structures centrales et périphériques du système nerveux, survenue d'atteinte médullaire sans anomalie individualisable en IRM.

En conclusion, si une étiologie infectieuse reste la première cause à rechercher chez les patients présentant un tableau neurologique aigu après une allogreffe, une atteinte neurologique auto-immune doit être évoquée en cas de négativité de l'enquête infectieuse et un traitement immunomodulateur proposé. En effet dans cette série l'évolution neurologique a été favorable chez tous les patients sous ce type de traitement. Ces patients très particuliers doivent être pris en charge par une équipe multidisciplinaire, avec des neurologues, des hématologues, des infectiologues voire des internistes.

## VII. Annexes

### A. Syndrome de Guillain-Barre dans les suites allogreffe de CSH

Article	Patient	Délai	Présence GVH	Clinique	Examens	Traitement/Evolution	Hypothèses
<b>Johnson, 1987, 1 cas</b> <sup>75</sup>	LMC, H, 19 ans	J4	Non			Récupération spontanée	Toxicité de l'aracytine à hautes doses
<b>Eliashiv, 1991, 2 cas</b> <sup>85</sup>	LMC, H, 13	2 mois Réactivation CMV 2 mois avant	Non	Tétraplégie aréflexique, diplégie faciale dyspnée puis défaillance respiratoire ventilation assistée.	PL : 1 élément, prot 0.94g/l ; EMG non réalisé	7 EP. Récupération complète	GVH
	LAL, F, 34 ans	1 mois	GVHD aigue cutanée hépatique digestive sévère traitée par corticoïdes + ciclosporine	Tétraparésie aréflexie diplégie faciale	PL : normale ; EMG : vitesses diminuées	Récupération spontanée	
<b>Perry, 1994, 1 cas</b> <sup>86</sup>	LMC, H, 42 ans	J130	GVHD aiguë modérée ; Réactivation CMV deux mois avant	Déficit moteur ascendant des 4 mb avec aréflexie	PL : 1 élément, prot 0.76g/l	EP. Bonne réponse puis rechute	réactivation à CMV
<b>Liedtke, 1994, 1 cas</b> <sup>87</sup>	LMC, H, 40 ans	J100	GVHD chronique	Déficit moteur ascendant, aréflexie	PL : dissociation prot 2g/l EMG : vitesses diminuées	EP. 2 rechutes nécessitant EP puis IgIV	
<b>Carozzi, 1994, 1 cas</b> <sup>88</sup>	LAL, F, 12 ans	J10	Non			IgIV. Décès d'une pneumopathie	
<b>Hagensee, 1994, 1 cas</b> <sup>89</sup>	Syndrome myélodysplasique, H, 57 ans	1 an ; C. jejuni documenté	GVHD orale et cutané sous corticoïdes et ciclosporine	Paresthésies et tétraparésie distale. Aréflexie.	PL : 2 éléments, prot 0.30 g/l EMG : blocs, dispersion, onde F ralentie.	IgIV : stabilisation puis amélioration	
<b>Wen, 1997, 4 cas</b> <sup>62</sup>	LMC, F, 34 ans	5 mois ; fièvre myalgies arthralgies 3 semaines avant	Non, GVH cutané et hépatique minime 3 mois avant, non traitée	Paresthésies et déficit distal, aréflexie	EMG : démyélinisation. Blocs PL : 2 éléments, prot 0.68g/l	5 EP. Amélioration	Réponse immunologique aberrante aux infections dans le cadre de l'immunosuppression, GVH ou toxicité chimiothérapies
	Hodgkin, H 27 ans	15 mois ; symptômes viraux 3 semaines avant	Non		PL : 3 éléments prot 0.80g/l EMG : blocs	EP. Une rechute nécessitant des EP une semaine plus tard. Amélioration	
	LAM, H, 34 ans,	4 mois	GVHD modérée, non traitée,		PL : 2 éléments prot 1.50g/l EMG : vitesses diminuées, allongement latence	EP. Amélioration	
	LMC, F, 59 ans,	11 mois	GVHD modérée, non traitée,		PL : 9 éléments, prot 1.47g/l. 3 anapath négatives. PCR CMV, HSV négatives	IgIV, pas d'amélioration. EP : stabilisation. Décès d'un sepsis.	

Article	Patient	Délai	Présence GVH	Clinique	Examens	Traitement/Evolution	Hypothèses
<b>Rodriguez, 2002, 3 cas</b> <sup>61</sup>	Leucémie T avec atteinte SNC, H, 16 ans	J6 ; Infection à virus parainfluenza 1 ORL documentée	Non	Faiblesse, instabilité à la marche, Tétraparésie	PL : pas de cellules, prot 0.63g/l. EMG : SGB sans précision.	IgIV. Aggravation, défaillance respiratoire et dysautonomie (ventilation mécanique et inotropes). 4 mois soins intensifs. Décès défaillance multisystémique	Pathogénie inconnue. Rôle des fortes doses d'aracytine dans le délai d'apparition
	Lymphome T, chimiothérapie intrathécale, H, 17 ans	J3	Non	Tétraparésie ascendante avec défaillance respiratoire (ventilation mécanique)	PL : pas éléments, prot 1.62g/l. IRM cérébrale et médullaire normales	IgIV. Apparition dysautonomie (inotropes). Décès d'une rechute de lymphome à 8 semaines post greffe	
	Leucémie lymphocytaire T aiguë avec rechute cérébrale, chimiothérapie intrathécale, H 18 ans	J2	Non	Instabilité marche et debout et faiblesse des extrémités. Pas d'atteinte respiratoire	PL : pas de cellules, prot 0.5g/l; EMG : polyneuropathie sensitivo-motrice sévère. IRM cérébrale et médullaire normales	IgIV. Stabilisation. Décès défaillance multisystémique 3 mois après greffe.	
<b>Bitan, 2004, 1 cas</b> <sup>59</sup>	SMD, H 49 ans	J20 ; Réactivation EBV	Non	Tétraparésie aréflexie	PCR EBV négative dans LCR; EMG : neuropathie sensitivo-motrice sévère. PL : dissociation prot 1.97 g/l. BOC +	IgIV. Aggravation avec défaillance respiratoire puis syndrome septique défaillance multiviscérale. Décès à J 34	Réactivation EBV
<b>Hernandez-Boluda, 2005, 1 cas</b> <sup>90</sup>	LAM, H, 23 ans,	J35 ; contexte réactivation CMV traitée par ganciclovir	Non	Paresthésies, déficit distal, aréflexie	PL : 0 éléments, prot 1.37g/l. PCR virale et CMV négatives dans LCR. EMG : polyneuropathie démyélinisante sensitivomotrice avec perte axonale. Plusieurs anti-gangliosides positives, IRM normale	IgIV. Aggravation tétraparésie, défaillance respiratoire (dépendance à ventilation mécanique). EP. Décès 3 semaines plus tard défaillance multisystémique. (PCR CMV détectable malgré le traitement)	Suite infection CMV ou atteinte directe CMV (antigénémie positive au décès)
<b>Nasilowska-Adamska 2006, 1 cas</b> <sup>91</sup>	LMC, F 40 ans,	9 mois	GVH hépatique, cutanée	Tétraparésie puis défaillance respiratoire	EMG : AIDP sans précision PL : hyperprot 1.05g/l. 3 éléments. IRM médullaire normale	IgIV et EP. Amélioration puis décès à 1 an de la greffe (défaillance multiviscérale)	GVH

Article	Patient	Délai	Présence GVH	Clinique	Examens	Traitement/Evolution	Hypothèses
<b>Ostronoff, 2008, 1 cas</b> <sup>92</sup>	LAM, H, 58 ans,	J69 ; diarrhée une semaine avant	GVH après le GBS	Paresthésies distales, douleurs thoraciques, déficit moteur ascendant, symétriques sévère 2/5 aux MI et 3/5 aux MS. Aréflexie aux MI.	PL : 1 éléments, prot 1.44 g/l. PCR virales négatives ; EMG : AMAN : neuropathie axonale motrice aigue.	IgIV. Aggravation avec tétraplégie, dysautonomie, défaillance respiratoire avec intubation. Rituximab pour virémie à EBV 40 jours après début. Amélioration spectaculaire.	Dysrégulation immunologique ou une manifestation de la GVHD
<b>Thone, 2010, 1 cas</b> <sup>93</sup>	LNH, F 58 ans,	1 an ; Arrêt de la ciclosporine 2 mois avant	Apparition avec le GBS	Para puis tétraparésie avec défaillance respiratoire. Concomitant à l'apparition de signes cutané GVH.	EMG : vitesses diminuées. dispersion, blocs PL : hyperprot, pas cellules. Anti-gangliosides négatifs	IgIV – 4 EP – amélioration / récupération après reprise de la ciclosporine	révélation GVH cutanée et neurologique à l'arrêt des immunosuppresseurs
<b>Delios, 2012, 4 cas</b> <sup>50</sup>	Waldenstrom, H, 64 ans;	J330	1 GVH parmi les 3	Faiblesse ascendante, aréflexie, atteinte nerfs crâniens	PL : 9 éléments. Prot : 3.04 g/l ; PCR virales négatives	IgIV. Récupération partielle	Déficit de la tolérance immunitaire
	LAM, H, 59 ans	J70			PL : 1 élément, prot : 1.44 g/l ; EMG : neuropathie axonale motrice ; PCR virales négatives	IgIV puis rituximab pour virémie EBV. Récupération partielle.	
	LAM, H, 37 ans	J120			PL : 6 éléments, prot 2.15 g/l ; EMG démyélinisant ; PCR virales négatives	IgIV. Récupération majeure.	
	SMD, F, 44 ans	J90		Possible GBS dysautonomique	PCR virales, PL, biologie dysimmunitaire négative	IgIV efficace transitoirement sur hypotension ; efficacité rituximab	

LMC : leucémie myéloïde chronique ; SMD : syndrome myélodysplasique ; LNH : Lymphome non Hodgkinien ; LAM : Leucémie aiguë myéloïde; PL : ponction lombaire ; prot : protéinorachie ; IgIV : immunoglobuline intraveineuses ; EP : échanges plasmatiques ; MS : membres supérieurs ; MI : membres inférieurs ; AIDP : *acute inflammatory demyelinating polyradiculoneuropathy* ou SGB ; AMAN : *acute motor axonal neuropathy* ; BOC : bands oligoclonales dans le liquide céphalorachidien.



## B. PIDC dans les suites allogreffe de CSH

Etude	Patients	Délai	GVH	Explorations	Traitement	Evolution
Adams, 1995, 1 cas <sup>94</sup>	Ostéopétrose, H 6 ans	5 ans 1/2	GVH chronique cutanée, hépatique	EMG : réduction vitesses et dispersion ; BNM : amincissement myéline, fibrose, infiltrat inflammatoire	corticoïdes et ciclosporine	récupération complète a 2 ans
Amato 1993, 3 cas <sup>95</sup> ; pas de critère strict de démyélinisation	LMC, H 31 ans	6 mois	GVH aiguë cutané et digestive	EMG : vitesses réduites et fibrillation	ciclosporine, azathioprine, corticoïdes, IgIV	récupération avec la GVH
	LMC, H 49 ans	8 mois	GVH aiguë cutanée et hépatique	EMG : vitesses réduites et fibrillation ; hyperprotéinorachie 1.7 g/l ; BNM : raréfaction des fibres myélinisées et prolifération schwannienne	ciclosporine, azathioprine, corticoïdes, EP	récupération avec la GVH
	Anémie aplasique, H 29 ans	15 jours	GVH aiguë cutanée, digestive et hépatique	EMG : vitesses réduites et fibrillation	ciclosporine, corticoïdes, IgIV	récupération avec la GVH
Nagashima 2002, 1 cas <sup>96</sup>	LNH, H 32 ans	5 ans	GVH aiguë digestive, cutanée et hépatique puis GVH chronique.	EMG : latences allongées, dispersion, vitesses diminuées. Conduction sensitive normale. PL : 13 éléments. Prot 0.37g/l. pas de cellules anormales. IRM médullaire et cérébrale normale BNM : diminution fibres myélinisées, fibrose, pas de vascularite	Corticoïdes et ciclosporine	Amélioration GVHD et neuropathie. Rechute à la décroissance des corticoïdes, quelques séquelles
Suzuki 2007, 1 cas <sup>97</sup>	LAL F 58 ans	162 jours	GVH aiguë digestive et cutanée et GVH chronique cutanée	EMG : démyélinisant. Vitesses diminuées ; PL : 4 éléments, 0.64g/l protéinorachie ; IRM médullaire normale ; anticorps anti gangliosides négatifs	IgIV puis 3 bolus de 1g de méthylprednisolone. Tacrolimus. Décès d'un choc septique.	Amélioration membres supérieurs sous corticothérapie puis traitement érythème cutané avec tacrolimus et corticoïdes ; décès par septicémie
Lorenzoni 2007, 1 cas <sup>65</sup>	LAM, F 17 ans	10 mois	aiguë et chronique, cutanée et hépatique	EMG : vitesses diminuées et perte axonale. Potentiels sensitifs abolis. CPK normales. PL : 12 éléments prot 0.25g/l. BNM à la rechute : infiltrat périvasculaire, diminution du nb de fibre myélinisées, dégénérescence axonale	IgIV puis corticoïdes et MM	Amélioration transitoire après IgIV puis amélioration neuropathie et GVH par corticoïdes et MM
Doi 2012, 1 cas <sup>98</sup>	LAL F 44 ans	250 jours	GVH aiguë grade 3 cutanée et hépatique	EMG : vitesses diminuées ; PL : 5 éléments, protéinorachie 0.61g/l ; anticorps antigangliosides GM1 IgM positifs IgG négatifs ; IRM cérébrale et médullaire normales	Tacrolimus, corticoïdes puis IgIV	Effet tacrolimus et corticoïdes sur GVH et non neuropathie ; évolution favorable après IgIV

PIDC : polyradiculonévrite inflammatoire démyélinisante chronique ; LMC : leucémie myéloïde chronique ;

LNH : lymphome non Hodgkinien ; MM : mycophénolate mofétil

### C. ADEM dans les suites allogreffe de CSH

Article	Patients	Délai	Infection précédant l'atteinte	GVH	Evolution
Kumar, 2007 <sup>54</sup>	F, 13 ans	7 ans	Infection virale non définie	Non	Résolution sous corticoïdes, aciclovir
Au, 2002 <sup>99</sup>	H, 37 ans	22 mois	Pneumopathie à parainfluenza	Oui	Corticoïdes, IgIV; résolution complète
Tomonari, 2003 <sup>52</sup>	F, 48 ans	9 mois	Non	Oui	Résolution spontanée
Woodard, 2004 : 2 cas <sup>53</sup>	F, 11 ans	69 jours	Inconnu	Oui	Résolution partielle
	H, 2 ans	88 jours	Inconnu	Oui	Résolution complète
Paisiou, 2012 <sup>51</sup>	H, 15 ans	140 jours	Réactivation CMV	Oui	Résolution complète
Delios, 2012 : 3 cas <sup>50</sup>	H, 54 ans	63 jours	Inconnu	Non	Corticoïdes, IgIV, bonne récupération ; décédé d'une néoplasie secondaire
	H, 59 ans	390 jours	Inconnu	Non	IgIV, séquelles minimales
	F, 29 ans	240 jours	inconnu	Oui	Corticoïdes, IgIV, DLI, décédé contexte GVH sévère

ADEM : *Acute dymyelinating* ou *disseminated encephalomyelitis*

## VIII. Bibliographie

1. Majhail, N. S. *et al.* Recommended screening and preventive practices for long-term survivors after hematopoietic cell transplantation. *Hematol Oncol Stem Cell Ther* **5**, 1–30 (2012).
2. Martin, I. *et al.* The Survey on Cellular and Engineered Tissue Therapies in Europe in 2009. *Tissue Engineering Part A* **17**, 2221–2230 (2011).
3. Dighiero, G. & Hamblin, T. J. Chronic lymphocytic leukaemia. *Lancet* **371**, 1017–1029 (2008).
4. Rawstron, A. C. *et al.* Monoclonal B-Cell Lymphocytosis and Chronic Lymphocytic Leukemia. *New England Journal of Medicine* **359**, 575–583 (2008).
5. Myélofibrose primitive. *Hématologie* **16**, 57–59 (2010).
6. Tefferi, A. Myelofibrosis with myeloid metaplasia. *New England Journal of Medicine* **342**, 1255–1265 (2000).
7. Oliansky, D. M. *et al.* The Role of Cytotoxic Therapy with Hematopoietic Stem Cell Transplantation in the Treatment of Diffuse Large B Cell Lymphoma: Update of the 2001 Evidence-Based Review. *Biology of Blood and Marrow Transplantation* **17**, 20–47.e30 (2011).
8. Peggs, K. S., Mackinnon, S. & Linch, D. C. The role of allogeneic transplantation in non-Hodgkin's lymphoma. *Br. J. Haematol.* **128**, 153–168 (2005).
9. Van Besien, K. W. *et al.* Management of lymphoma recurrence after allogeneic transplantation: the relevance of graft-versus-lymphoma effect. *Bone Marrow Transplant.* **19**, 977–982 (1997).
10. Forcade, Edouard & Meunier, Mathieu, C., Martin. Allogreffe de cellules souches hématopoïétiques Partie 1. *Hématologie* **19**, 288–296 (2013).
11. Agence de la biomédecine. Rapport annuel 2012 de l'Agence de la biomédecine. (2013).
12. Stem Cell Trialists' Collaborative Group. Allogeneic peripheral blood stem-cell compared with bone marrow transplantation in the management of hematologic malignancies: an individual patient data meta-analysis of nine randomized trials. *J. Clin. Oncol.* **23**, 5074–5087 (2005).
13. Michallet, M. Allogreffes de cellules souches hématopoïétiques. *Transfusion Clinique et Biologique* **18**, 235–245 (2011).

14. Horowitz, M. M. *et al.* Graft-versus-leukemia reactions after bone marrow transplantation. *Blood* **75**, 555–562 (1990).
15. Ringden, O. *et al.* Is there a graft-versus-leukaemia effect in the absence of graft-versus-host disease in patients undergoing bone marrow transplantation for acute leukaemia? *British journal of haematology* **111**, 1130–1137 (2000).
16. Maraninchi, D. *et al.* Impact of T-cell depletion on outcome of allogeneic bone-marrow transplantation for standard-risk leukaemias. *Lancet* **2**, 175–178 (1987).
17. Blaise, D. *et al.* Impairment of leukaemia-free survival by addition of interleukin-2-receptor antibody to standard graft-versus-host prophylaxis. *The Lancet* **345**, 1144–1146 (1995).
18. Storb, R. *et al.* Graft-Versus-Host Disease and Graft-Versus-Tumor Effects After Allogeneic Hematopoietic Cell Transplantation. *Journal of Clinical Oncology* **31**, 1530–1538 (2013).
19. Weisdorf, D. *et al.* Graft-versus-Host Disease Induced Graft-versus-Leukemia Effect: Greater Impact on Relapse and Disease-Free Survival after Reduced Intensity Conditioning. *Biology of Blood and Marrow Transplantation* **18**, 1727–1733 (2012).
20. Baron, F. *et al.* Impact of graft-versus-host disease after reduced-intensity conditioning allogeneic stem cell transplantation for acute myeloid leukemia: a report from the Acute Leukemia Working Party of the European group for blood and marrow transplantation. *Leukemia* **26**, 2462–2468 (2012).
21. Ringdén, O. *et al.* The highest leukaemia-free survival after allogeneic bone marrow transplantation is seen in patients with grade I acute graft-versus-host disease. Acute and Chronic Leukaemia Working Parties of the European Group for Blood and Marrow Transplantation (EBMT). *Leuk. Lymphoma* **24**, 71–79 (1996).
22. Ferrara, J. L., Levine, J. E., Reddy, P. & Holler, E. Graft-versus-host disease. *The Lancet* **373**, 1550–1561 (2009).
23. Cahn, J.-Y. *et al.* Prospective evaluation of 2 acute graft-versus-host (GVHD) grading systems: a joint Societe Francaise de Greffe de Moelle et Therapie Cellulaire (SFGM-TC), Dana Farber Cancer Institute (DFCI), and International Bone Marrow Transplant Registry (IBMTR) prospective study. *Blood* **106**, 1495–1500 (2005).
24. Xhaard, A. *et al.* Steroid-Refractory Acute GVHD: Lack of Long-Term Improved Survival Using New Generation Anticytokine Treatment. *Biology of Blood and Marrow Transplantation* **18**, 406–413 (2012).

25. Goulmy, E. *et al.* Mismatches of minor histocompatibility antigens between HLA-identical donors and recipients and the development of graft-versus-host disease after bone marrow transplantation. *N. Engl. J. Med.* **334**, 281–285 (1996).
26. Bleakley, M. & Riddell, S. R. Molecules and mechanisms of the graft-versus-leukaemia effect. *Nat. Rev. Cancer* **4**, 371–380 (2004).
27. Teshima, T. *et al.* Acute graft-versus-host disease does not require alloantigen expression on host epithelium. *Nat. Med.* **8**, 575–581 (2002).
28. Choi, S. W. *et al.* Change in plasma tumor necrosis factor receptor 1 levels in the first week after myeloablative allogeneic transplantation correlates with severity and incidence of GVHD and survival. *Blood* **112**, 1539–1542 (2008).
29. Csencsits, K. L. & Bishop, D. K. Contrasting alloreactive CD4+ and CD8+ T cells: there's more to it than MHC restriction. *Am. J. Transplant.* **3**, 107–115 (2003).
30. Welniak, L. A., Blazar, B. R. & Murphy, W. J. Immunobiology of allogeneic hematopoietic stem cell transplantation. *Annu. Rev. Immunol.* **25**, 139–170 (2007).
31. Lee, S. J. *et al.* Severity of chronic graft-versus-host disease: association with treatment-related mortality and relapse. *Blood* **100**, 406–414 (2002).
32. Filipovich, A. H. *et al.* National Institutes of Health Consensus Development Project on Criteria for Clinical Trials in Chronic Graft-versus-Host Disease: I. Diagnosis and Staging Working Group Report. *Biology of Blood and Marrow Transplantation* **11**, 945–956 (2005).
33. Tivol, E. Emergent autoimmunity in graft-versus-host disease. *Blood* **105**, 4885–4891 (2005).
34. Grauer, O. *et al.* Neurological manifestations of chronic graft-versus-host disease after allogeneic haematopoietic stem cell transplantation: report from the Consensus Conference on Clinical Practice in chronic graft-versus-host disease. *Brain* **133**, 2852–2865 (2010).
35. Sakoda, Y. *et al.* Donor-derived thymic-dependent T cells cause chronic graft-versus-host disease. *Blood* **109**, 1756–1764 (2007).
36. Hakim, F. T. *et al.* Age-dependent incidence, time course, and consequences of thymic renewal in adults. *Journal of Clinical Investigation* **115**, 930–939 (2005).
37. Shlomchik, W. D., Lee, S. J., Couriel, D. & Pavletic, S. Z. Transplantation's Greatest Challenges: Advances in Chronic Graft-versus-Host Disease. *Biology of Blood and Marrow Transplantation* **13**, 2–10 (2007).

38. Flowers, M. E. D. *et al.* Comparative analysis of risk factors for acute graft-versus-host disease and for chronic graft-versus-host disease according to National Institutes of Health consensus criteria. *Blood* **117**, 3214–3219 (2011).
39. Game, D. S. & Lechler, R. I. Pathways of allorecognition: implications for transplantation tolerance. *Transpl. Immunol.* **10**, 101–108 (2002).
40. Kumar, A. *et al.* Antithymocyte globulin for acute-graft-versus-host-disease prophylaxis in patients undergoing allogeneic hematopoietic cell transplantation: a systematic review. *Leukemia* **26**, 582–588 (2012).
41. Bacigalupo, A. *et al.* Thymoglobulin prevents chronic graft-versus-host disease, chronic lung dysfunction, and late transplant-related mortality: long-term follow-up of a randomized trial in patients undergoing unrelated donor transplantation. *Biol. Blood Marrow Transplant.* **12**, 560–565 (2006).
42. De Brabander, C., Cornelissen, J., Smitt, P. A., Vecht, C. J. & van den Bent, M. J. Increased incidence of neurological complications in patients receiving an allogeneic bone marrow transplantation from alternative donors. *J. Neurol. Neurosurg. Psychiatr.* **68**, 36–40 (2000).
43. Pruitt, A. A., Graus, F. & Rosenfeld, M. R. Neurological Complications of Transplantation: Part I: Hematopoietic Cell Transplantation. *The Neurohospitalist* **3**, 24–38 (2013).
44. Herzig, R. H. *et al.* Cerebellar toxicity with high-dose cytosine arabinoside. *J. Clin. Oncol.* **5**, 927–932 (1987).
45. Dunton, S. F., Nitschke, R., Spruce, W. E., Bodensteiner, J. & Krous, H. F. Progressive ascending paralysis following administration of intrathecal and intravenous cytosine arabinoside. A Pediatric Oncology Group study. *Cancer* **57**, 1083–1088 (1986).
46. Syrjala, K. L., Dikmen, S., Langer, S. L., Roth-Roemer, S. & Abrams, J. R. Neuropsychologic changes from before transplantation to 1 year in patients receiving myeloablative allogeneic hematopoietic cell transplant. *Blood* **104**, 3386–3392 (2004).
47. Syrjala, K. L. *et al.* Prospective Neurocognitive Function Over 5 Years After Allogeneic Hematopoietic Cell Transplantation for Cancer Survivors Compared With Matched Controls at 5 Years. *Journal of Clinical Oncology* **29**, 2397–2404 (2011).
48. Sostak, P. *et al.* Cerebral angiitis in four patients with chronic GVHD. *Bone Marrow Transplant.* **45**, 1181–1188 (2010).
49. Matsuo, Y. *et al.* Encephalomyelitis mimicking multiple sclerosis associated with chronic graft-versus-host disease after allogeneic bone marrow transplantation. *Intern. Med.* **48**, 1453–1456 (2009).

50. Delios, A. M., Rosenblum, M., Jakubowski, A. A. & DeAngelis, L. M. Central and peripheral nervous system immune mediated demyelinating disease after allogeneic hemopoietic stem cell transplantation for hematologic disease. *Journal of Neuro-Oncology* **110**, 251–256 (2012).
51. Paisiou, A. *et al.* Acute disseminated encephalomyelitis after allogeneic bone marrow transplantation for pure red cell aplasia - A case report and review of the literature. *Pediatric Transplantation* **17**, E41–E45 (2013).
52. Tomonari, A. *et al.* Acute disseminated encephalomyelitis (ADEM) after allogeneic bone marrow transplantation for acute myeloid leukemia. *Ann. Hematol.* **82**, 37–40 (2003).
53. Woodard, P. *et al.* Encephalopathy in pediatric patients after allogeneic hematopoietic stem cell transplantation is associated with a poor prognosis. *Bone Marrow Transplant.* **33**, 1151–1157 (2004).
54. Kumar, R., Nijalingappa, S., Grainger, J. & Ismayl, O. Acute disseminated encephalomyelitis mimicking late CNS relapse of acute lymphoblastic leukaemia: case report. *J Med Case Rep* **1**, 4 (2007).
55. Solaro, C., Murialdo, A., Giunti, D., Mancardi, G. & Uccelli, A. Central and peripheral nervous system complications following allogeneic bone marrow transplantation. *European Journal of Neurology* **8**, 77–80 (2001).
56. Sakai, M. *et al.* Immune-Mediated Myelopathy following Allogeneic Stem Cell Transplantation. *International Journal of Hematology* **84**, 272–275 (2006).
57. Vo's s, M. & Bischof, F. Recurrent myelitis after allogeneic stem cell transplantation. Report of two cases. *BMC neurology* **10**, 76 (2010).
58. Openshaw, H., Slatkin, N. E., Parker, P. M. & Forman, S. J. Immune-mediated myelopathy after allogeneic marrow transplantation. *Bone Marrow Transplant.* **15**, 633–636 (1995).
59. Bitan, M. *et al.* Early-onset Guillain-Barre syndrome associated with reactivation of Epstein-Barr virus infection after nonmyeloablative stem cell transplantation. *Clinical infectious diseases* **39**, 1076–1078 (2004).
60. Karam, C. *et al.* Immune-mediated neuropathies following stem cell transplantation. *Journal of Neurology, Neurosurgery & Psychiatry* **85**, 638–642 (2014).
61. Rodriguez, V., Kuehnle, I., Heslop, H. E., Khan, S. & Krance, R. A. Guillain-Barré syndrome after allogeneic hematopoietic stem cell transplantation. *Bone Marrow Transplant.* **29**, 515–517 (2002).
62. Wen, P. Y. *et al.* Guillain-Barré syndrome following allogeneic bone marrow transplantation. *Neurology* **49**, 1711–1714 (1997).

63. Bulsara, K. R., Baron, P. W., Tuttle-Newhall, J. E., Clavien, P.-A. & Morgenlander, J. GUILLAIN-BARRE SYNDROME IN ORGAN AND BONE MARROW TRANSPLANT PATIENTS. *Transplantation* April 27, 2001 **71**, 1169–1172 (2001).
64. Griggs, J. J., Commichau, C. S., Rapoport, A. P. & Griggs, R. C. Chronic inflammatory demyelinating polyneuropathy in non-Hodgkin's lymphoma. *Am. J. Hematol.* **54**, 332–334 (1997).
65. Lorenzoni, P. J. *et al.* Chronic inflammatory demyelinating polyradiculoneuropathy in chronic graft-versus-host disease following allogeneic hematopoietic stem cell transplantation: case report. *Arquivos de neuro-psiquiatria* **65**, 700–704 (2007).
66. Tichelli, A. *et al.* Late complications after hematopoietic stem cell transplantation. *Expert Rev Hematol* **2**, 583–601 (2009).
67. Openshaw, H., Slatkin, N. E., Stein, A. S., Hinton, D. R. & Forman, S. J. Acute polyneuropathy after high dose cytosine arabinoside in patients with leukemia. *Cancer* **78**, 1899–1905 (1996).
68. Odaka, M. *et al.* Bickerstaff's brainstem encephalitis: clinical features of 62 cases and a subgroup associated with Guillain-Barré syndrome. *Brain* **126**, 2279–2290 (2003).
69. Spitzer, T. R. MINI REVIEW-Engraftment syndrome following hematopoietic stem cell transplantation. *Bone marrow transplantation* **27**, 893–898 (2001).
70. Chang, L. *et al.* Engraftment Syndrome after Allogeneic Hematopoietic Cell Transplantation Predicts Poor Outcomes. *Biology of Blood and Marrow Transplantation* **20**, 1407–1417 (2014).
71. Omer, A. K. *et al.* Engraftment syndrome after allogeneic hematopoietic cell transplantation in adults: Engraftment Syndrome after Allogeneic HCT. *American Journal of Hematology* **89**, 698–705 (2014).
72. Dimopoulos, M. *et al.* Lenalidomide plus Dexamethasone for Relapsed or Refractory Multiple Myeloma. *New England Journal of Medicine* **357**, 2123–2132 (2007).
73. Weber, D. M. *et al.* Lenalidomide plus dexamethasone for relapsed multiple myeloma in North America. *N. Engl. J. Med.* **357**, 2133–2142 (2007).
74. Chanan-Khan, A. A. *et al.* Lenalidomide in combination with dexamethasone improves survival and time-to-progression in patients  $\geq 65$  years old with relapsed or refractory multiple myeloma. *Int. J. Hematol.* **96**, 254–262 (2012).
75. Johnson, N. T., Crawford, S. W. & Sargur, M. Acute acquired demyelinating polyneuropathy with respiratory failure following high-dose systemic cytosine arabinoside and marrow transplantation. *Bone Marrow Transplant.* **2**, 203–207 (1987).



76. Lauria, G., Pareyson, D., Grisoli, M. & Sghirlanzoni, A. Clinical and magnetic resonance imaging findings in chronic sensory ganglionopathies. *Ann. Neurol.* **47**, 104–109 (2000).
77. Collongues, N. *et al.* [Nosology and etiologies of acute longitudinally extensive transverse myelitis]. *Rev. Neurol. (Paris)* **170**, 6–12 (2014).
78. Shintaku, M., Toyooka, N., Koyama, T., Teraoka, S. & Tsudo, M. Methotrexate myelopathy with extensive transverse necrosis: Report of an autopsy case. *Neuropathology* (2014). doi:10.1111/neup.12135
79. Hickey, W. F. & Kimura, H. Graft-vs.-host disease elicits expression of class I and class II histocompatibility antigens and the presence of scattered T lymphocytes in rat central nervous system. *Proc. Natl. Acad. Sci. U.S.A.* **84**, 2082–2086 (1987).
80. Saad, A. G., Alyea, E. P., Wen, P. Y., Degirolami, U. & Kesari, S. Graft-versus-host disease of the CNS after allogeneic bone marrow transplantation. *J. Clin. Oncol.* **27**, e147–149 (2009).
81. Fuji, S., Kapp, M. & Einsele, H. Possible Implication of Bacterial Infection in Acute Graft-Versus-Host Disease after Allogeneic Hematopoietic Stem Cell Transplantation. *Frontiers in Oncology* **4**, (2014).
82. Van Doorn, P. A., Ruts, L. & Jacobs, B. C. Clinical features, pathogenesis, and treatment of Guillain-Barré syndrome. *The Lancet Neurology* **7**, 939–950 (2008).
83. Kamm, C. & Zettl, U. K. Autoimmune disorders affecting both the central and peripheral nervous system. *Autoimmunity Reviews* **11**, 196–202 (2012).
84. Lin, J.-J. *et al.* Risk factors and outcomes of Guillain-Barré syndrome with acute myelitis. *Pediatr. Neurol.* **44**, 110–116 (2011).
85. Eliashiv, S. *et al.* Acute inflammatory demyelinating polyneuropathy following bone marrow transplantation. *Bone Marrow Transplant.* **8**, 315–317 (1991).
86. Perry, A., Mehta, J., Iveson, T., Treleaven, J. & Powles, R. Guillain-Barré syndrome after bone marrow transplantation. *Bone Marrow Transplant.* **14**, 165–167 (1994).
87. Liedtke, W., Quabeck, K., Beelen, D. W., Straeten, V. & Schaefer, U. W. Recurrent acute inflammatory demyelinating polyradiculitis after allogeneic bone marrow transplantation. *Journal of the neurological sciences* **125**, 110–111 (1994).
88. Carozzi, M., De Manzini, A., Giorgi, A. & Osbich, A. [Acute inflammatory polyradiculoneuritis during bone marrow transplantation. A report of 2 cases]. *Pediatr Med Chir* **16**, 163–165 (1994).

89. Hagensee, M. E., Benyunes, M., Miller, J. A. & Spach, D. H. Campylobacter jejuni bacteremia and Guillain-Barré syndrome in a patient with GVHD after allogeneic BMT. *Bone Marrow Transplant.* **13**, 349–351 (1994).
90. Hernández-Boluda, J.-C. *et al.* Guillain-Barré syndrome associated with cytomegalovirus infection after allogeneic hematopoietic stem cell transplantation. *Transpl Infect Dis* **7**, 93–96 (2005).
91. Nasilowska-Adamska, B. *et al.* Guillain-Barre syndrome--pathological connection with GvHD after allogeneic bone marrow transplantation. *Ann. Transplant.* **11**, 10–11 (2006).
92. Ostronoff, F., Perales, M.-A., Stubblefield, M. D. & Hsu, K. C. Rituximab-responsive Guillain-Barré syndrome following allogeneic hematopoietic SCT. *Bone Marrow Transplant.* **42**, 71–72 (2008).
93. Thöne, J., Lamprecht, S., Hohaus, A., Erbguth, F. & Bickel, A. Guillain-Barré Syndrome as leading manifestation of Graft-versus-Host Disease in an allogeneic bone marrow transplanted patient. *Journal of the Neurological Sciences* **292**, 114–116 (2010).
94. Adams, C., August, C. S., Maguire, H. & Sladky, J. T. Neuromuscular complications of bone marrow transplantation. *Pediatr. Neurol.* **12**, 58–61 (1995).
95. Amato, A. A., Barohn, R. J., Sahenk, Z., Tutschka, P. J. & Mendell, J. R. Polyneuropathy complicating bone marrow and solid organ transplantation. *Neurology* **43**, 1513–1518 (1993).
96. Nagashima, T. *et al.* Chronic demyelinating polyneuropathy in graft-versus-host disease following allogeneic bone marrow transplantation. *Neuropathology* **22**, 1–8 (2002).
97. Suzuki, S. *et al.* Immune-mediated motor polyneuropathy after hematopoietic stem cell transplantation. *Bone marrow transplantation* **40**, 289–291 (2007).
98. Doi, Y. *et al.* Immune-mediated peripheral neuropathy occurring simultaneously with recurrent graft-versus-host disease after allogenic hematopoietic stem cell transplantation. *Leukemia Research* **36**, e63–e65 (2012).
99. Au, W. Y. *et al.* Acute disseminated encephalomyelitis after para-influenza infection post bone marrow transplantation. *Leuk. Lymphoma* **43**, 455–457 (2002).

## Résumé

Les complications neurologiques dans les suites d'allogreffe de cellules souches hématopoïétiques présentent une problématique diagnostique particulièrement difficile. Nous avons recensé tous les patients consécutifs adressés au département de neurophysiologie clinique de l'hôpital de la Pitié-Salpêtrière pendant la période de juin 2013 à juin 2014 pour des tableaux de déficit sensitif ou moteur sévère avec impotence fonctionnelle à la marche dans les suites d'une allogreffe de cellules souches hématopoïétiques. Nous décrivons six patients qui ont présenté des atteintes neurologiques invalidantes après l'allogreffe, ou dans le cas d'une DLI (*donor lymphocyte injection*) pour un patient.

Le délai de survenue de l'évènement neurologique par rapport à la greffe allait de 3 jours à 4 mois, 5 patients présentèrent une complication dans les 30 premiers jours suivant l'allogreffe, ou une DLI. En dehors d'une patiente ayant une atteinte médullaire pure, chez tous les autres patients le trouble neurologique était lié à une atteinte centrale couplée à une atteinte périphérique du système nerveux ; les régions du système nerveux central affectées étaient : mésencéphalique chez un patient, bulbo-médullaire chez 2 patients, médullaire chez 3 patientes. Le type de neuropathie associée était démyélinisante chez deux patients, axonale chez un patient, une ganglionopathie chez une patiente et indéfini chez un patient. La moitié des patients avait une GVH (atteinte greffon versus hôte) à l'installation des troubles neurologiques. L'évolution a été favorable chez l'ensemble des patients sous traitement immunomodulateurs. Une rechute de la maladie hématologique a été constatée chez un patient à distance de l'évènement neurologique, l'induction d'une autre hémopathie a eu lieu chez une autre patiente après le début de l'évènement neurologique.

Dans cette série, les causes infectieuses, tumorales et toxiques ont été écartées et nous avons retenu une hypothèse dysimmune en lien avec l'allogreffe chez tous les patients. Pour trois patients, nous faisons l'hypothèse d'un mécanisme dysimmun en lien avec la GVH aigue, ayant induit un syndrome de Guillain Barré (GBS) dysautonomique, un GBS associé à une atteinte centrale, mésencéphalique, et une myélopathie. Trois autres patients n'avaient pas de GVH. Parmi ceux- là, deux ont présenté une neuropathie aiguë pouvant correspondre à un GBS avec une affinité particulière pour le ganglion sensitif associée à une médulopathie, une patiente a présenté une médulopathie isolée. Cette série que nous rapportons présente des particularités qui la distinguent clairement des cas déjà rapportés dans la littérature : 5 sur 6 patients présentent une atteinte simultanée du système nerveux périphérique et du système nerveux central ; les atteintes sont survenues très précocement par rapport à la greffe ; nous avons trois atteintes médullaires à IRM normale.

En conclusion, si une étiologie infectieuse reste la première cause à rechercher chez les patients présentant un tableau neurologique aigu après une allogreffe, une atteinte neurologique auto-immune doit être évoquée en cas de négativité de l'enquête infectieuse et un traitement immunomodulateur proposé. En effet dans cette série l'évolution neurologique a été favorable chez tous les patients sous ce type de traitement.

**Mots clés** : allogreffe de cellules souches hématopoïétiques, neuropathie, myélite, syndrome de Guillain-Barré