HAL
open science

Cupules humérales de resurfaçage : résultats et analyse d'une série de 26 patients. Cas particulier de l'omarthrose post-instabilité

Nicolas Tarissi

To cite this version:

Nicolas Tarissi. Cupules humérales de resurfaçage : résultats et analyse d'une série de 26 patients. Cas particulier de l'omarthrose post-instabilité. Médecine humaine et pathologie. 2014. dumas-01079554

HAL Id: dumas-01079554

https://dumas.ccsd.cnrs.fr/dumas-01079554v1

Submitted on 3 Nov 2014

HAL is a multi-disciplinary open access archive for the deposit and dissemination of scientific research documents, whether they are published or not. The documents may come from teaching and research institutions in France or abroad, or from public or private research centers.

L'archive ouverte pluridisciplinaire **HAL**, est destinée au dépôt et à la diffusion de documents scientifiques de niveau recherche, publiés ou non, émanant des établissements d'enseignement et de recherche français ou étrangers, des laboratoires publics ou privés.

FACULTE MIXTE DE MEDECINE ET DE PHARMACIE DE ROUEN

Année 2014

THESE POUR LE DOCTORAT EN MEDECINE

(Diplôme d'Etat)

PAR

TARISSI Nicolas

Né le 16/09/1985 à Lens

PRESENTEE ET SOUTENUE PUBLIQUEMENT LE 25 SEPTEMBRE 2014

CUPULES HUMERALES DE RESURFACAGE. RESULTATS ET ANALYSE D'UNE SERIE DE 26 PATIENTS.

CAS PARTICULIER DE L'OMARTHROSE POST-INSTABILITE.

PRESIDENT DU JURY
Monsieur le Professeur Franck DUJARDIN

DIRECTEUR DE THESE
Monsieur le Professeur Fabrice DUPARC

MEMBRES DU JURY
Monsieur le Professeur Joël LECHEVALLIER
Monsieur le Docteur Xavier ROUSSIGNOL
Monsieur le Docteur Simon BERTIAUX
Monsieur le Docteur Olivier COURAGE

ANNEE UNIVERSITAIRE 2013 – 2014

U.F.R. DE MEDECINE-PHARMACIE DE ROUEN

DOYEN : **Professeur Pierre FREGER**

ASSESSEURS : **Professeur Michel GUERBET**
Professeur Benoit VEBER
Professeur Pascal JOLY

DOYENS HONORAIRES :

Professeurs J. BORDE - Ph. LAURET - H. PIGUET – C. THUILLEZ

PROFESSEURS HONORAIRES :

MM. M-P AUGUSTIN - J.ANDRIEU-GUITRANCOURT - M.BENOZIO-J.BORDE - Ph. BRASSEUR - R. COLIN - E. COMOY - J. DALION -. DESHAYES - C. FESSARD – J.P FILLASTRE - P.FRIGOT -J. GARNIER - J. HEMET - B. HILLEMAND - G. HUMBERT - J.M. JOUANY - R. LAUMONIER – Ph. LAURET - M. LE FUR – J.P. LEMERCIER - J.P LEMOINE - Mlle MAGARD - MM. B. MAITROT - M. MAISONNET - F. MATRAY - P.MITROFANOFF - Mme A. M. ORECCHIONI - P. PASQUIS - H.PIGUET - M.SAMSON – Mme SAMSON-DOLLFUS – J.C. SCHRUB - R.SOYER - B.TARDIF -.TESTART - J.M. THOMINE – C. THUILLEZ - P.TRON - C.WINCKLER - L.M.WOLF

I.MEDECINE

PROFESSEURS

M. Frédéric **ANSELME**	HCN	Cardiologie
Mme Isabelle **AUQUIT AUCKBUR**	HCN	Chirurgie Plastique
M. Bruno **BACHY (*Surnombre*)**	HCN	Chirurgie pédiatrique
M. Fabrice **BAUER**	HCN	Cardiologie
Mme Soumeya **BEKRI**	HCN	Biochimie et Biologie Moléculaire
M. Jacques **BENICHOU**	HCN	Biostatistiques et informatique médicale
M. Jean-Paul **BESSOU**	HCN	Chirurgie thoracique et cardio-vasculaire
Mme Françoise **BEURET-BLANQUART *(Surnombre)***	CRMPR	Médecine physique et de réadaptation
M. Guy **BONMARCHAND**	HCN	Réanimation médicale
M. Olivier **BOYER**	UFR	Immunologie

M. Jean-François **CAILLARD** ***(Surnombre)***	HCN	Médecine et santé au Travail
M. François **CARON**	HCN	Maladies infectieuses et tropicales
M. Philippe **CHASSAGNE**	HB	Médecine interne (Gériatrie)
M. Vincent **COMPERE**	HCN	Anesthésiologie et réanimation chirurgicale
M. Antoine **CUVELIER**	HB	Pneumologie
M. Pierre **CZERNICHOW**	HCH	Epidémiologie, économie de la santé
M. Jean - Nicolas **DACHER**	HCN	Radiologie et Imagerie Médicale
M. Stéfan **DARMONI**	HCN	Informatique Médicale/Techniques de communication
M. Pierre **DECHELOTTE**	HCN	Nutrition
Mme Danièle **DEHESDIN (*Surnombre)***	HCN	Oto-Rhino-Laryngologie
M. Jean **DOUCET**	HB	Thérapeutique/Médecine – Interne - Gériatrie.
M. Bernard **DUBRAY**	CB	Radiothérapie
M. Philippe **DUCROTTE**	HCN	Hépato – Gastro - Entérologie
M. Frank **DUJARDIN**	HCN	Chirurgie Orthopédique - Traumatologique
M. Fabrice **DUPARC**	HCN	Anatomie - Chirurgie Orthopédique et Traumatologique
M. Bertrand **DUREUIL**	HCN	Anesthésiologie et réanimation chirurgicale
Mme Hélène **ELTCHANINOFF**	HCN	Cardiologie
M. Thierry **FREBOURG**	UFR	Génétique
M. Pierre **FREGER**	HCN	Anatomie/Neurochirurgie
M. Jean François **GEHANNO**	HCN	Médecine et Santé au Travail
M. Emmanuel **GERARDIN**	HCN	Imagerie Médicale
Mme Priscille **GERARDIN**	HCN	Pédopsychiatrie
M. Michel **GODIN**	HB	Néphrologie
M. Guillaume **GOURCEROL**	HCN	Physiologie
M. Philippe **GRISE**	HCN	Urologie
M. Didier **HANNEQUIN**	HCN	Neurologie
M. Fabrice **JARDIN**	CB	Hématologie
M. Luc-Marie **JOLY**	HCN	Médecine d'urgence
M. Pascal **JOLY**	HCN	Dermato - vénéréologie
M. Jean-Marc **KUHN**	HB	Endocrinologie et maladies métaboliques

Mme Annie **LAQUERRIERE**	HCN	Anatomie cytologie pathologiques
M. Vincent **LAUDENBACH**	HCN	Anesthésie et réanimation chirurgicale
M. Joël **LECHEVALLIER**	HCN	Chirurgie infantile
M. Hervé **LEFEBVRE**	HB	Endocrinologie et maladies métaboliques
M. Thierry **LEQUERRE**	HB	Rhumatologie
M. Eric **LEREBOURS**	HCN	Nutrition
Mme Anne-Marie **LEROI**	HCN	Physiologie
M. Hervé **LEVESQUE**	HB	Médecine interne
Mme Agnès **LIARD-ZMUDA**	HCN	Chirurgie Infantile
M. Pierre Yves **LITZLER**	HCN	Chirurgie Cardiaque
M. Bertrand **MACE**	HCN	Histologie, embryologie, cytogénétique
M. David **MALTETE**	HCN	Neurologie
M. Christophe **MARGUET**	HCN	Pédiatrie
Mme Isabelle **MARIE**	HB	Médecine Interne
M. Jean-Paul **MARIE**	HCN	ORL
M. Loïc **MARPEAU**	HCN	Gynécologie - obstétrique
M. Stéphane **MARRET**	HCN	Pédiatrie
Mme Véronique **MERLE**	HCN	Epidémiologie
M. Pierre **MICHEL**	HCN	Hépato - Gastro - Entérologie
M. Francis **MICHOT**	HCN	Chirurgie digestive
M. Bruno **MIHOUT** ***(Surnombre)***	HCN	Neurologie
M. Jean-François **MUIR**	HB	Pneumologie
M. Marc **MURAINE**	HCN	Ophtalmologie
M. Philippe **MUSETTE**	HCN	Dermatologie - Vénéréologie
M. Christophe **PEILLON**	HCN	Chirurgie générale
M. Jean-Marc **PERON**	HCN	Stomatologie et chirurgie maxillo-faciale
M. Christian **PFISTER**	HCN	Urologie
M. Jean-Christophe **PLANTIER**	HCN	Bactériologie - Virologie
M. Didier **PLISSONNIER**	HCN	Chirurgie vasculaire
M. Bernard **PROUST**	HCN	Médecine légale
M. François **PROUST**	HCN	Neurochirurgie
Mme Nathalie **RIVES**	HCN	Biologie et méd. du dévelop. et de la reprod.
M. Jean-Christophe **RICHARD** *(Mise en dispo)*	HCN	Réanimation Médicale, Médecine d'urgence

M. Horace **ROMAN**	HCN	Gynécologie Obstétrique
M. Jean-Christophe **SABOURIN**	HCN	Anatomie – Pathologie
M. Guillaume **SAVOYE**	HCN	Hépato – Gastro
Mme Céline **SAVOYE – COLLET**	HCN	Imagerie Médicale
Mme Pascale **SCHNEIDER**	HCN	Pédiatrie
M. Michel **SCOTTE**	HCN	Chirurgie digestive
Mme Fabienne **TAMION**	HCN	Thérapeutique
Mme Florence **THIBAUT**	HCN	Psychiatrie d'adultes
M. Luc **THIBERVILLE**	HCN	Pneumologie
M. Christian **THUILLEZ**	HB	Pharmacologie
M. Hervé **TILLY**	CB	Hématologie et transfusion
M. François **TRON** *(Surnombre)*	UFR	Immunologie
M. Jean-Jacques **TUECH**	HCN	Chirurgie digestive
M. Jean-Pierre **VANNIER**	HCN	Pédiatrie génétique
M. Benoît **VEBER**	HCN	Anesthésiologie Réanimation chirurgicale
M. Pierre **VERA**	C.B	Biophysique et traitement de l'image
M. Eric **VERIN**	CRMPR	Médecine physique et de réadaptation
M. Eric **VERSPYCK**	HCN	Gynécologie obstétrique
M. Olivier **VITTECOQ**	HB	Rhumatologie
M. Jacques **WEBER**	HCN	Physiologie

MAITRES DE CONFERENCES

Mme Noëlle **BARBIER-FREBOURG**	HCN	Bactériologie – Virologie
M. Jeremy **BELLIEN**	HCN	Pharmacologie
Mme Carole **BRASSE LAGNEL**	HCN	Biochimie
M. Gérard **BUCHONNET**	HCN	Hématologie
Mme Mireille **CASTANET**	HCN	Pédiatrie
Mme Nathalie **CHASTAN**	HCN	Physiologie
Mme Sophie **CLAEYSSENS**	HCN	Biochimie et biologie moléculaire
M. Moïse **COEFFIER**	HCN	Nutrition
M. Stéphane **DERREY**	HCN	Neurochirurgie
M. Eric **DURAND**	HCN	Cardiologie
M. Manuel **ETIENNE**	HCN	Maladies infectieuses et tropicales
M. Serge **JACQUOT**	UFR	Immunologie

M. Joël **LADNER**	HCN	Epidémiologie, économie de la santé
M. Jean-Baptiste **LATOUCHE**	UFR	Biologie Cellulaire
M. Thomas **MOUREZ**	HCN	Bactériologie
M. Jean-François **MENARD**	HCN	Biophysique
Mme Muriel **QUILLARD**	HCN	Biochimie et Biologie moléculaire
M. Vincent **RICHARD**	UFR	Pharmacologie
M. Francis **ROUSSEL**	HCN	Histologie, embryologie, cytogénétique
Mme Pascale **SAUGIER-VEBER**	HCN	Génétique
Mme Anne-Claire **TOBENAS-DUJARDIN**	HCN	Anatomie
M. Pierre Hugues **VIVIER**	HCN	Imagerie Médicale

PROFESSEUR AGREGE OU CERTIFIE

Mme Dominique **LANIEZ**	UFR	Anglais
Mme Cristina **BADULESCU**	UFR	Communication

II.PHARMACIE

PROFESSEURS

M. Thierry **BESSON**	Chimie Thérapeutique
M. Jean-Jacques **BONNET**	Pharmacologie
M. Roland **CAPRON** (PU-PH)	Biophysique
M. Jean **COSTENTIN** (Professeur émérite)	Pharmacologie
Mme Isabelle **DUBUS**	Biochimie
M. Loïc **FAVENNEC** (PU-PH)	Parasitologie
M. Jean Pierre **GOULLE**	Toxicologie
M. Michel **GUERBET**	Toxicologie
M. Olivier **LAFONT**	Chimie organique
Mme Isabelle **LEROUX**	Physiologie
M. Paul **MULDER**	Sciences du médicament
Mme Martine **PESTEL-CARON** (PU-PH)	Microbiologie
Mme Elisabeth **SEGUIN**	Pharmacognosie
M. Rémi **VARIN** (PU-PH)	Pharmacie Hospitalière
M Jean-Marie **VAUGEOIS**	Pharmacologie
M. Philippe **VERITE**	Chimie analytique

MAITRES DE CONFERENCES

Mme Cécile **BARBOT**	Chimie Générale et Minérale
Mme Dominique **BOUCHER**	Pharmacologie
M. Frédéric **BOUNOURE**	Pharmacie Galénique
M. Abdeslam **CHAGRAOUI**	Physiologie
M. Jean **CHASTANG**	Biomathématiques
Mme Marie Catherine **CONCE-CHEMTOB**	Législation pharmaceutique et économie de la santé
Mme Elizabeth **CHOSSON**	Botanique
Mme Cécile **CORBIERE**	Biochimie
M. Eric **DITTMAR**	Biophysique
Mme Nathalie **DOURMAP**	Pharmacologie
Mme Isabelle **DUBUC**	Pharmacologie
M. Abdelhakim **ELOMRI**	Pharmacognosie
M. François **ESTOUR**	Chimie Organique
M. Gilles **GARGALA** (MCU-PH)	Parasitologie
Mme Najla **GHARBI**	Chimie analytique

Mme Marie-Laure **GROULT**	Botanique
M. Hervé **HUE**	Biophysique et Mathématiques
Mme Laetitia **LE GOFF**	Parasitologie Immunologie
Mme Hong **LU**	Biologie
Mme Sabine **MENAGER**	Chimie organique
Mme Christelle **MONTEIL**	Toxicologie
M. Mohamed **SKIBA**	Pharmacie Galénique
Mme Malika **SKIBA**	Pharmacie Galénique
Mme Christine **THARASSE**	Chimie thérapeutique
M. Frédéric **ZIEGLER**	Biochimie

PROFESSEUR CONTRACTUEL

Mme Elizabeth **DE PAOLIS**	Anglais

ATTACHE TEMPORAIRE D'ENSEIGNEMENT ET DE RECHERCHE

M. Imane **EL MEOUCHE**	Bactériologie
Mme Juliette **GAUTIER**	Galénique
M. Romy **RAZAKANDRAINIBE**	Parasitologie

III.MEDECINE GENERALE

PROFESSEURS

M. Jean-Loup **HERMIL**	UFR	Médecine générale

PROFESSEURS ASSOCIES A MI-TEMPS :

M. Pierre **FAINSILBER**	UFR	Médecine générale
M. Alain **MERCIER**	UFR	Médecine générale
M. Philippe **NGUYEN THANH**	UFR	Médecine générale

MAITRE DE CONFERENCES ASSOCIE A MI-TEMPS :

M Emmanuel **LEFEBVRE**	UFR	Médecine générale
Mme Elisabeth **MAUVIARD**	UFR	Médecine générale
Mme Marie Thérèse **THUEUX**	UFR	Médecine générale
Mme Yveline **SEVRIN-TARTARIN**	UFR	Médecine Générale

CHEF DES SERVICES ADMINISTRATIFS : Mme Véronique DELAFONTAINE

HCN - Hôpital Charles Nicolle

CB - Centre HENRI BECQUEREL du Rouvray

CRMPR - Centre Régional de Médecine Physique et de Réadaptation

HB - Hôpital de BOIS GUILLAUME

CHS - Centre Hospitalier Spécialisé

LISTE DES RESPONSABLES DE DISCIPLINE

Mme Cécile **BARBOT**	Chimie Générale et Minérale
M. Thierry **BESSON**	Chimie thérapeutique
M. Roland **CAPRON**	Biophysique
M Jean **CHASTANG**	Mathématiques
Mme Marie-Catherine **CONCE-CHEMTOB**	Législation, Economie de la Santé
Mme Elisabeth **CHOSSON**	Botanique
M. Jean-Jacques **BONNET**	Pharmacodynamie
Mme Isabelle **DUBUS**	Biochimie
M. Loïc **FAVENNEC**	Parasitologie
M. Michel **GUERBET**	Toxicologie
M. Olivier **LAFONT**	Chimie organique
Mme Isabelle **LEROUX-NICOLLET**	Physiologie
Mme Martine **PESTEL-CARON**	Microbiologie
Mme Elisabeth **SEGUIN**	Pharmacognosie
M. Mohamed **SKIBA**	Pharmacie Galénique
M. Philippe **VERITE**	Chimie analytique

ENSEIGNANTS MONO-APPARTENANTS

MAITRES DE CONFERENCES

M. Sahil **ADRIOUCH**	Biochimie et biologie moléculaire (Unité Inserm 905)
Mme Gaëlle **BOUGEARD-DENOYELLE**	Biochimie et biologie moléculaire (UMR 1079)
Mme Carine **CLEREN**	Neurosciences (Néovasc)
Mme Pascaline **GAILDRAT**	Génétique moléculaire humaine (UMR 1079)
M. Antoine **OUVRARD-PASCAUD**	Physiologie (Unité Inserm 1076)
Mme Isabelle **TOURNIER**	Biochimie (UMR 1079)

PROFESSEURS DES UNIVERSITES

M. Serguei **FETISSOV**	Physiologie (Groupe ADEN)
Mme Su **RUAN**	Génie Informatique

Par délibération en date du 3 mars 1967, la faculté a arrêté que les opinions émises dans les dissertations qui lui sont présentées doivent être considérées comme propres à leurs auteurs et qu'elle entend leur donner aucune approbation ni improbation.

Remerciements:

Au Professeur Franck Dujardin:
Vous me faites l'honneur de présider cette thèse. Vous nous enseignez la chirurgie tant sur le plan théorique que technique. Vous m'avez également appris à prendre confiance en moi. Votre ouverture d'esprit m'a permis de suivre une formation complète et riche. Trouvez ici l'expression de ma gratitude et de mon profond respect.

Au Professeur Fabrice Duparc :
Vous me faites l'honneur de diriger ce travail. Par votre rigueur, vous nous enseignez l'attitude indispensable à notre pratique chirurgicale quotidienne. Que ce soit en consultation, au bloc ou au laboratoire, votre disponibilité et votre transmission du savoir est appréciable. Vous m'avez permis de faire mes armes en chirurgie de l'épaule. Veuillez recevoir ici l'expression de ma gratitude et de mon profond respect.

Au Professeur Joël Lechevallier :
Vous me faites l'honneur de juger ce travail. Mon semestre dans votre service me laisse un agréable souvenir. Vous m'avez permis de m'aguerrir sur la chirurgie orthopédique pédiatrique, notamment en traumatologie. Travailler avec vous fût un réel plaisir. Veuillez recevoir ici l'expression de ma gratitude et de mon profond respect.

Au Docteur Xavier Roussignol :
Tu me fais l'honneur de juger ce travail. La transmission de ton savoir et de ta technicité au bloc opératoire est un exemple. Ton soutien sur les travaux scientifiques m'a permis d'avancer. Trouve ici l'expression de mes remerciements et de mon profond respect.

Au Docteur Simon Bertiaux :

Tu me fais l'honneur de juger ce travail. Ton cursus et ton attitude au quotidien son des exemples. Tu m'as beaucoup apporté professionnellement, par tes connaissances, ta technique et ton esprit scientifique, mais aussi personnellement. Pour ces raisons, trouve ici l'expression de mon amitié et de mes remerciements.

Au Docteur Olivier Courage :

Vous m'avez fait découvrir l'arthroscopie. Votre entrain et votre ténacité sont remarquables. L'intensité des journées passées à vos côtés me laisse un souvenir impérissable. Veuillez recevoir ici l'expression de ma gratitude et de mon profond respect.

A ma famille

A mon épouse, Anne-Cécile, qui est toujours à mes côtés pour me soutenir dans mon investissement professionnel. Sache que sans ton amour, cette réussite est impensable,

A Alice, ma petite fille qui me comble de bonheur chaque jour,

A mes parents, Brigitte et Jean-François, qui, malgré l'éloignement, sont toujours disponibles pour nous aider. Vous m'avez soutenu tout au long de mon parcours et j'espère aujourd'hui faire votre fierté,

A ma sœur, Hélène, qui est toujours aussi difficile à suivre et qui remplit son rôle de Tatie à merveille,

A mes grands-parents, Odile et Michel, à qui je dois tant de moments agréables passés en famille,
A Mamie Claudine et Pépé (Jean-Baptiste), qui se sont occupés de moi depuis toujours, le mélange parfait entre la « chaleur » du Nord et celle du sang Corse,
La vie nous a éloigné mais je pense à vous constamment,

A mes beaux-parents, Isabelle et Lionel, qui m'ont accepté dès le premier jour et qui nous soutiennent dans nos projets,

A Xavier, mon beau-frère,

A mes oncles et tantes, cousins et cousines,

A tous ceux qui ont été là pour moi.

A mes amis :

A Ben, toujours présent en cas de besoin, ta réussite et ta simplicité sont des exemples,

A Céline, notre compatriote Rouennaise remontée trop vite...

A Jérôme, un anesthésiste avec qui je n'aurais aucun mal à travailler,

A Marie, qui a toujours un banquet prêt pour recevoir ,

A Antoine, entre le football et l'orthopédie, il n'y a qu'un pas !

A Manue, pour ta bonne humeur,

A Alixe, pour ton extravagance et ta joie de vivre,

A Thibaut, toujours prêt pour de nouveaux défis (futur associé ?),

A Charlotte, pour ton courage et ton énergie,

A Quentin, qui a cédé aux sirènes du surf,

A Tonton Alex et Amandine, que je ne pourrais jamais remercier assez. Une disponibilité à toutes épreuves, amis fidèles pour le pire et le meilleur (surtout le meilleur),

A François et Elise, ou Sangoku et Chichi aux sports d'hiver,

A mes amis d'externat et de lycée.

A mes chefs et co-internes :

A Vincent et Matthieu, mes premiers co-internes,

A mes anciens chefs et co-internes : Anne, Jacquot, Fred, Jona, Julien, Christian, Beber, YPLM, Louis, Simon Ramirez

Au Docteur Eric Lenoble, profitez de cette retraite méritée,

A mes chefs actuels : Elodie, Thomas, Benji, Manu, Mourad, Tonio, Azad, Mouchette, Gilberto, Hayder, Roberto

A mes co-internes de promo : Virginie, Hussein, Laure

Aux plus jeunes : Antoine, Damien, Said, Seb, Rémi, Charles, Cédric, Phanarom, Camille, Amaury, Jordane, Houssam, Hadrien, Pauline, Marie-Caroline, Isabelle. Continuer à faire vivre « l'orthopower » !

Au service d'orthopédie :

Aux cadres, infirmières, aides soignantes et ASH, qui nous aident au quotidien et sans qui notre activité ne serait pas envisageable, aux infirmières de consultation, pour leur dynamisme et leur disponibilité, aux kinés et particulièrement Gérard, aux secrétaires, qui nous soulagent d'un lourd travail administratif,

Aux Couragettes, pour leur accueil à l'HPE, leur joie de vivre et leur expertise dans le lavage de voiture !

Au service de plastique :

Au Professeur Isabelle Auquit-Auckbur, pour ta disponibilité et ton expertise en chirurgie de la main,

Au Professeur Pierre-Yves Milliez, pour l'enseignement que vous m'avez apporté,

A Ghani, Ludo, Doro, Vanessa, JC, Albane, Déborah, Flore, Béné, Iad, Alice.

Au service d'orthopédie pédiatrique :

A Saad, pour ton enseignement et ta technicité, à Julien, pour les quelques blocs de traumato sympas que l'on a fait ensemble,

Au service de chirurgie vasculaire :

Au Professeur Didier Plissonnier, votre sang froid et votre dextérité sont remarquables,

A Nathalie, Pascale, Laurent, Michelangelo, Marion, Antoine, Marie, Guillaume, Mariette pour ce semestre passé ensemble.

Au service d'Elbeuf :

A Dominique, pour ton expérience et l'accueil pendant ces 6 mois, à Frédéric, pour ta rigueur, Christian, pour ton obsession du détail, Charles pour ton personnage, Faza.

Au service d'orthopédie B à Lille :

Au Professeur Christian Fontaine, pour votre accueil durant ce semestre,

Au Professeur Christophe Chantelot, pour votre disponibilité,

A Marc et Guillaume, pour les brasseries sympas !

A Varenka, Pascale, Nabil,

A mes co-internes : Nicolas, Elise, Nadine, Alexis, Elodie, Carl, Julien.

TABLE DES MATIERES :

INTRODUCTION 20

I MATERIEL ET METHODE :

A/ METHODE :

1/ Etude 22

2/ Critères d'inclusion 22

3/ Critères d'exclusion 22

4/ Protocole de révision :

a. Données cliniques analysées 23

b. Données radiologiques analysées 24

d. Scanner au dernier recul 30

5/ Technique chirurgicale :

a. Prothèse 30

b. Repères et exposition 33

c. Consignes post opératoires 37

B/ MATERIEL :

1/ Patients

a. ..... Série 38

b. ..... Antécédents 39

c. ..... Données cliniques 40

d. ..... Données radiologiques préopératoires 42

2/ Analyse statistique 43

III RESULTATS :

1/ Résultats cliniques

a. Série complète 44

b. Groupe instabilité 45

2/ Résultats radiologiques 47

3/ Scanner au dernier recul 50

IV COMPLICATIONS 50

V DISCUSSION :

1/ Résultats cliniques :

a. Analyse de la littérature 52

b. Notre série 57

2/ Résultats radiologiques 57

3/ Analyse de points particuliers :

a. Problématique de la cavité glénoïdale, techniques de resurfaçage . 62

b. Cas des omarthroses post instabilité 64

c. Analyse de la coiffe des rotateurs à distance 68

d. Comparaison avec les prothèses à tige 69

VI CONCLUSION 69

VII REFERENCES 71

VI ANNEXE 1 77

INTRODUCTION :

L'arthroplastie d'épaule s'est développée selon plusieurs étapes majeures. La première réalisation d'un implant adapté est attribuée à Péan en 1893 (1). Confectionnée en platine pour la diaphyse et en caoutchouc pour la tête, elle avait été posée chez un patient de 37 ans pour une arthrite tuberculeuse. La réflexion biomécanique sur le dessin des implants a été initiée par Glück (2) en Allemagne dans les mêmes années, avec, cette fois ci, des implants en ivoire.

Depuis, de nombreuses évolutions ont eu lieu, tant sur le plan des matériaux que sur le dessin de ces prothèses. La prothèse humérale classique que l'on connaît actuellement dérive du modèle de Neer (3), développé dès 1944, dans un objectif de restaurer au mieux l'anatomie et de respecter le plus possible le capital osseux et les muscles de la coiffe des rotateurs. En 1973, Charles Neer proposa le premier implant glénoïdal en polyéthylène, associé à un implant huméral, qui ne cessera d'évoluer au cours des années, tant sur le plan de la modularité que sur les objectifs biomécaniques (4). En effet, les dernières évolutions proposées par Boileau et Walch (5,6) permettent de s'adapter au mieux à l'anatomie personnelle du patient et de rétablir le centre de rotation huméral ainsi que le bras de levier musculaire.

Parallèlement, la discussion autour de l'intérêt du remplacement glénoïdal n'a cessé d'être alimentée et le consensus entre les auteurs n'est toujours pas trouvé, notamment quant au risque de descellement de la pièce glénoïdale, leur tolérance et les difficultés de reprise.

Par ailleurs, un autre modèle a grandement été plébiscité ces dernières années. Il s'agit de la prothèse inversée, initiée par Grammont en 1985 (7). Elle est née à la suite des échecs des prothèses conventionnelles dans le cadre d'une insuffisance de la coiffe des rotateurs. Elle permet, en médialisant le centre de rotation et en abaissant l'humérus, d'optimiser l'action du deltoïde.

A l'image du resurfaçage de hanche, une réflexion a été menée par Copeland (8–10) dans les années 80 sur l'omarthrose des sujets jeunes, à coiffe des rotateurs intègre, pour lesquelles une prothèse conventionnelle pouvait être proposée. En effet, l'implantation d'une prothèse implique chez ces patients une probabilité élevée de reprise à moyen ou long terme, du fait de l'usure des pièces. Le concept du

resurfaçage a pour but la sauvegarde du capital osseux et la restauration de l'anatomie en s'affranchissant des contraintes de pose liées au canal médullaire, tout en proposant une solution d'efficacité équivalente aux prothèses conventionnelles.
La première prothèse de Copeland, intitulée Mark I était un implant en titane dont le plot était perforé pour assurer une fixation par vis (11,12). Une évolution vers la prothèse type Mark II a été effectuée devant des problèmes de démontage de la vis, associés à un risque théorique de séparation des tubérosités en cas de mauvaise tenue de l'implant. Il était constitué d'un axe conique central, rainuré et impacté en press-fit, composé de chrome-cobalt. Afin d'augmenter sa stabilité et de favoriser l'intégration osseuse, un revêtement d'hydroxyapatite a par la suite été rajouté afin d'aboutir à la prothèse Mark III, référence actuelle et inspiratrice des autres cupules de l'industrie.

Dans ce travail, nous avons évalué les résultats de la pose d'une cupule humérale de resurfaçage chez 26 patients (Aequalis Resurfacing Head®, Tornier). Nous avons également cherché à mettre en évidence les facteurs pronostiques tant sur le plan clinique que radiologique, afin de mieux cibler les indications et d'optimiser les résultats.

Figure 1: Implant Aequalis Resurfacing Head®, Tornier

I MATERIEL ET METHODE :

A/ METHODE :

1/ Etude :

Il s'agissait d'une étude prospective mono centrique et mono opérateur, d'une série continue de 26 patients, pris en charge dans le service d'orthopédie du CHU de Rouen.

2/ Critères d'inclusion :

Tous les patients présentant une omarthrose primitive ou secondaire, centrée, à coiffe continue, pour lesquels une indication d'hémiarthroplastie était proposée étaient inclus.

3/ Critères d'exclusion :

N'étaient pas pris en compte les patients présentant

- une rupture de coiffe préopératoire attestée par un arthroscanner ;
- une atrophie des corps musculaires de la coiffe des rotateurs (score de dégérescence adipeuse de Goutallier et Bernageau strictement supérieur à 2) ;
- une perte de substance épiphysaire humérale importante.

4/ Protocole de révision :

Le recueil des données a été effectué en préopératoire, à 2 mois post opératoires, à 1 an et au dernier recul, à l'aide d'une fiche de recueil standardisée.

a. Données cliniques analysées :

Pour chaque patient étaient relevés en préopératoire :

- l'âge ;
- le sexe ;
- le poids, la taille et le BMI ;
- le côté dominant et atteint ;
- les antécédents médicaux et chirurgicaux ;

L'évaluation clinique de l'épaule a été effectuée à l'aide du score de Constant absolu et pondéré à l'âge et au sexe (13). Celui ci regroupe les données suivantes :

- la douleur sur 15 points ;
- l'activité sur 20 points ;
- les mobilités dans les différents secteurs sur 40 points (élévation antérieure, abduction, rotation latérale et médiale) ;
- La force sur 25 points.

Le score de Constant absolu est évalué sur 100 points. Le score pondéré correspond au score absolu ramené au score absolu moyen pour la catégorie de population concernée (âge, sexe, côté).

Par ailleurs, le testing de la coiffe des rotateurs a été réalisé à l'aide des manœuvres suivantes :

- Manœuvre de Jobe : testing du muscle supra-épineux :

Le bras est porté en élévation antérieure dans le plan de la scapula, en rotation interne (pouce vers le bas). Une pression supéro-inférieure est ensuite exercée par l'examinateur.

- Manœuvre de Patte : testing du muscle infra-épineux et petit rond

Le bras est soutenu par l'examinateur en abduction de 90° dans le plan de la scapula et l'on teste la rotation latérale contre résistance.

- Lift Off test de Gerber ou Belly press test quand le Lift Off n'était pas réalisable : testing du muscle subscapulaire.

Le lift off test de Gerber consiste à demander au patient de porter la main dans le dos au niveau de la ceinture, et à lui demander de décoller la main du plan du dos. Si celui-ci n'était pas réalisable, nous réalisions le Belly press test : le patient positionne sa main sur son ventre et on lui demande d'exercer une pression sur celui-ci, tout en décollant le coude du thorax.

- Palm up test : testing du chef long du biceps brachial.

Le patient réalise une flexion du bras contre résistance, coude en extension. On recherche l'apparition d'une douleur le long de la gouttière bicipitale.

La manœuvre de Neer était évaluée dans le cadre de la recherche d'un conflit sous acromial. L'examinateur bloque la scapula et porte le bras en élévation antérieure dans le plan de la scapula, en rotation médiale et de manière passive. Le déclenchement d'une douleur peut signer la présence d'un conflit sous-acromial antéro-latéral.
Les tests de Hawkins et de Yocum ont été utilisés aussi pour rechercher un conflit subacromial.

b. Données radiologiques analysées :

o Radiographies standard :

Le bilan d'imagerie initial consistait en la réalisation de clichés d'épaule de face (3 rotations), d'un profil de Lamy et d'un profil axillaire. Les différentes mesures ont été effectuées à l'aide d'un outil informatique type PACS (Picture Archiving And Communication System, figure 2).
Ces clichés nous ont permis d'apprécier le degré d'omarthrose, de mettre en évidence une éventuelle excentration de la tête humérale, d'évaluer le capital osseux et de mesurer les paramètres suivants :

- inclinaison de la tête humérale dans le plan frontal

Elle correspond à l'angle formé entre une droite passant par l'axe de la diaphyse et la perpendiculaire à une autre droite passant par le col anatomique.

- la hauteur du centre de rotation de la tête humérale (CIR)

Le centre de rotation de la tête humérale était défini sur le PACS du CHU de Rouen à l'aide d'un outil « cercles », permettant d'ajuster le centre de rotation à la surface épiphysaire de la tête humérale. On traçait ensuite une droite horizontale, passant par le pôle inférieur de la cavité glénoïdale, en s'affranchissant de l'ostéophytose. La CIR était la distance du centre de rotation de la tête humérale au croisement avec cette droite par la perpendiculaire.
Elle traduit l'excentration de la tête humérale.

- l'offset huméral médial

Il correspond à la distance entre le centre de rotation de la tête humérale et le croisement entre l'horizontale passant par ce centre et l'axe de la diaphyse humérale. Il est positif quand le centre de rotation est plus médial que l'axe de la diaphyse.
Il reflète le bras de levier deltoïdien.

- l'offset huméral latéral (LGHO)

Il reflète l'usure glénoïdale dans le suivi. Il correspond à la distance entre la partie latérale de la base de la coracoïde, identifiée sur une radiographie standard de face de l'articulation gléno-humérale, et le point le plus latéral du trochiter. Pour le mesurer, on traçait 2 droites verticales passant par le point le plus latéral du trochiter et le bord latéral du processus coracoïde. La mesure du LGHO s'effectuait sur la perpendiculaire à ces deux droites.

- la hauteur de l'espace sous acromial

Il reflète l'excentration de la tête humérale et, ainsi, l'atteinte potentielle de la coiffe des rotateurs. On mesurait la distance entre la partie inférieure de l'acromion et le pôle supérieur de la tête humérale.

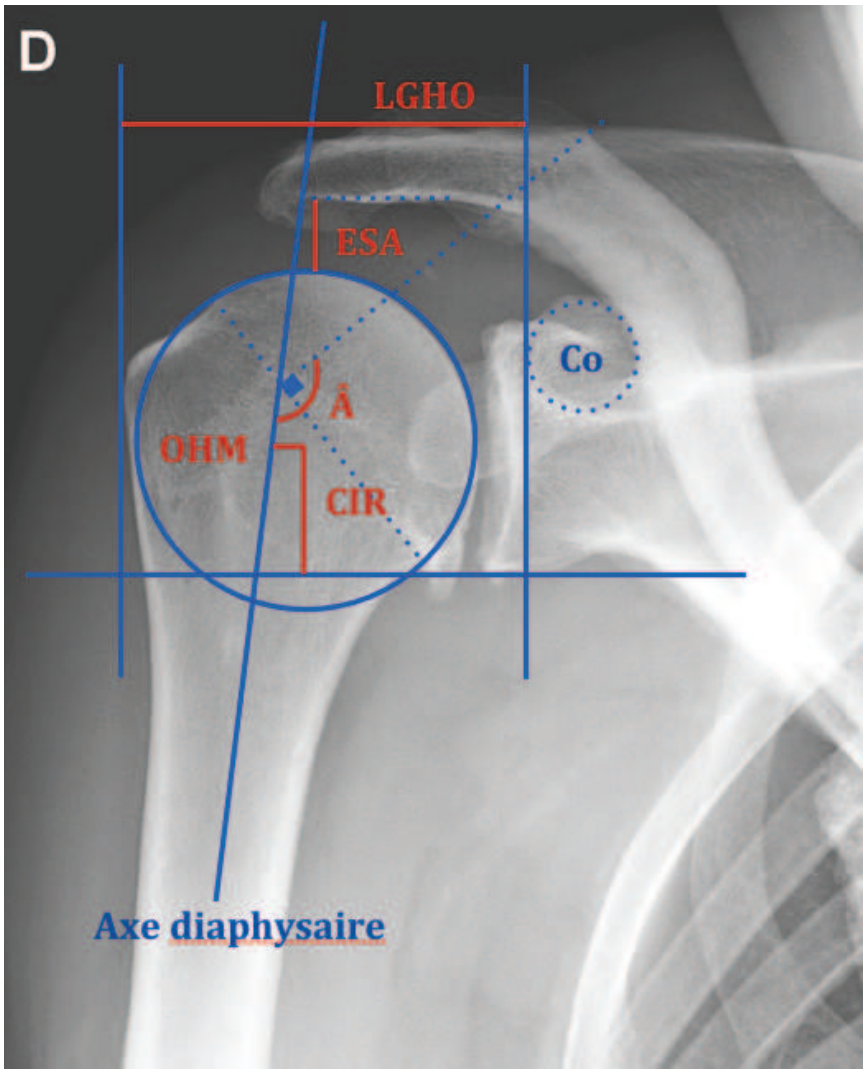

Figure 2 : Mesures radiographiques. Repères pris sur le PACS :

- **LGHO : offset huméral latéral**
- **OHM : offset huméral médial**
- **CIR : hauteur du centre de rotation de la tête humérale**
- **ESA : hauteur de l'espace sous acromial**
- **Co : Base du processus coracoide**
- **Â : angle huméral cervicodiaphysaire.**

- Arthroscanner :

Tous les patients ont bénéficié d'un arthroscanner préopératoire afin de remplir plusieurs objectifs :

- Evaluation de la trophicité de la coiffe des rotateurs et/ou de la présence d'une rupture ;

- En cas de rupture transfixiante de la coiffe des rotateurs, le degré de rétraction était évalué selon 3 niveaux dans le plan frontal (distal, intermédiaire au pôle proximal de la tête humérale, rétractée à la cavité glénoïdale).
- La trophicité était appréciée par le degré de dégénérescence graisseuse des corps musculaires : classification de Goutallier et Bernageau (14), calcul de l'index de dégénérescence graisseuse en faisant la moyenne d'infiltration graisseuse du muscle supra-épineux, infra-épineux et sous-scapulaire (15).

- Evaluer le capital osseux ;

- Evaluation du degré d'usure de la cavité glénoïdale ;

- Dans le plan axial selon la classification de Badet et Walch (16), 5 types d'usure sont répertoriés tenant compte de la position de la tête humérale (figure 3);
- Dans le plan frontal à l'aide de la classification de Favard(17), 5 types d'usure sont également décrits (figure 4).

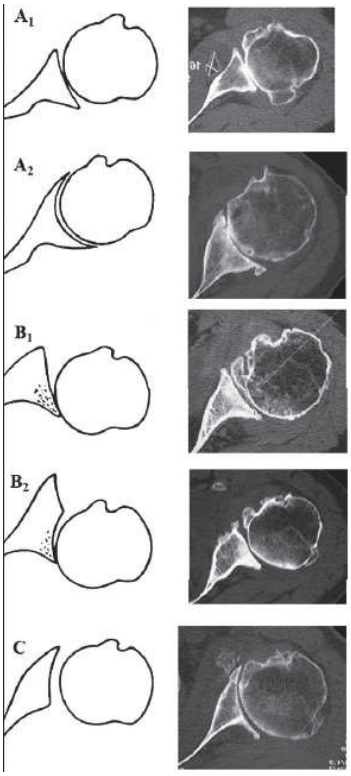

Figure 3 : Classification de Badet et Walch (16):

- type A : la tête humérale est centrée. Au stade A1, les érosions sont mineures et au stade A2 elles sont majeures, centrales avec protrusion.

- type B : la subluxation postérieure de la tête humérale semble être responsable de l'usure postérieure de la cavité glénoïdale qu'elle soit minime (B1) ou plus importante
avec un aspect biconcave (B2).

- type C: la rétroversion de la cavité glénoïdale est > à 25 ° en regard des érosions, il s'agit d'une dysplasie, la tête humérale est centrée ou légèrement sub-luxée.

Figure 4 : Classification de Favard (17):

- Type E0 : Cavité glénoïdale plate par usure centrale.
- Type E1 : Usure circonférentielle responsable d'une cupule centrale.
- Type E2 : Usure supérieure responsable d'une biconcavité.
- Type E3 : Evolution de l'usure du type E2 vers une cavité glénoïdale concave vers le haut.
- Type E4 : Usure inférieure responsable d'une biconcavité à l'opposé de celle de type E2.

- Mesure des différents paramètres radiographiques et corrélation avec la radiographie standard.

Afin d'optimiser les mesures radiographiques lors du suivi, nous avons cherché à vérifier que l'erreur induite par des mesures effectuées sur des radiographies standard était négligeable par rapport aux mesures faites sur l'arthroscanner. Le contrôle s'effectuant principalement par des radiographies standard, il nous est apparu plus pertinent de les utiliser en préopératoire également.
Les mesures du LGHO et de l'inclinaison de la tête humérale dans le plan frontal (a priori les plus aléatoires à positionner) ont été effectuées sur des radiographies standard et sur l'arthroscanner préopératoires.
Celles-ci ont été comparées à l'aide de graphiques de Bland et Altman (figures 5 et 6) montrant une dispersion acceptable des mesures (toutes comprises entre +2 et -2 écarts types, distribution normale des valeurs). Afin d'homogénéiser les données, nous avons utilisé les mesures en radiographie standard à chaque stade de la révision (inclinaison de la tête humérale dans le plan frontal, CIR, offset huméral médial, LGHO et hauteur de l'espace sous acromial).

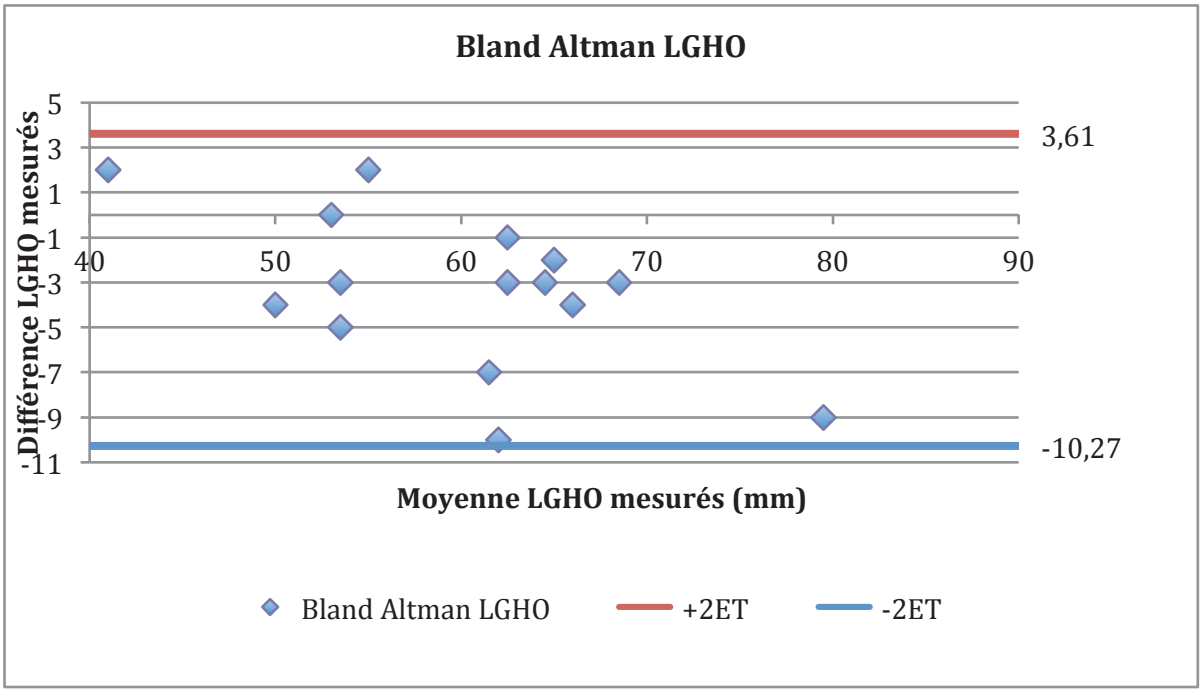

Figure 5 : Test de Bland et Altman. Mesure du LGHO sur scanner et radiographie standard.

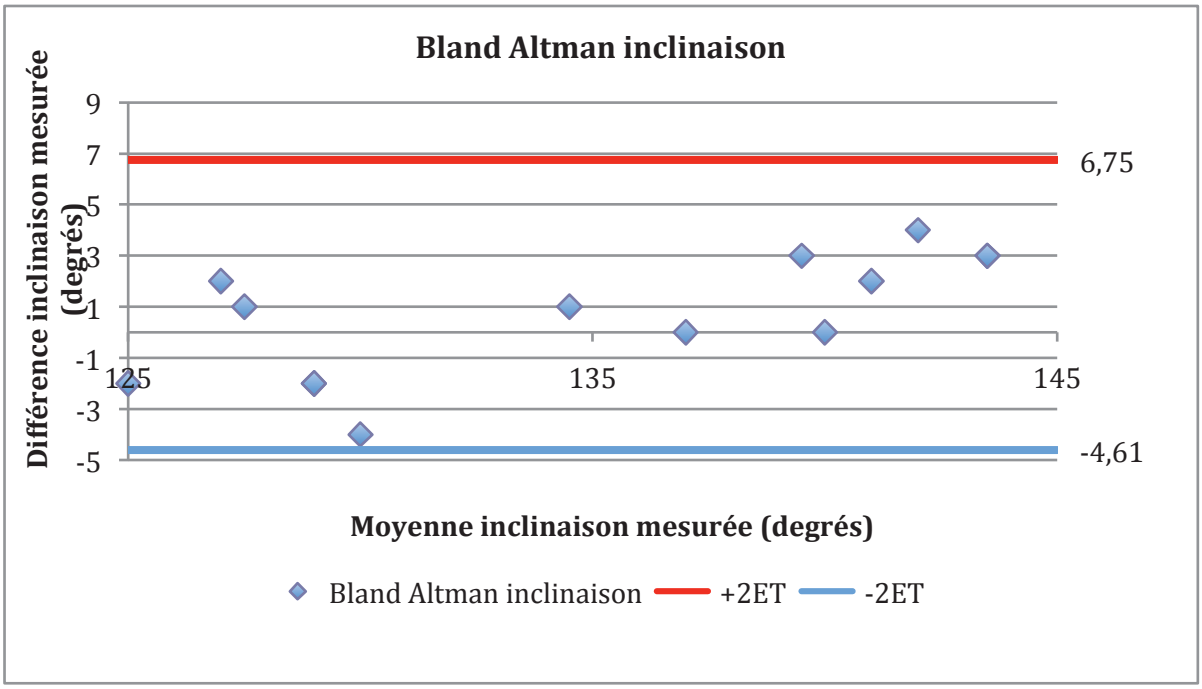

Figure 6 : Test de Bland et Altman. Mesure de l'inclinaison sur scanner et radiographie standard.

c. Scanner au dernier recul :

Dix patients ont bénéficié d'un scanner de contrôle au dernier recul, dans le cadre de la surveillance de l'implant ou à la recherche d'anomalies expliquant une dégradation fonctionnelle.

5/ Technique chirurgicale :

a. Prothèse :

La prothèse utilisée dans notre série était la cupule de resurfaçage humérale Aequalis® de Tornier, largement diffusée. Celle-ci dispose d'un ancillaire dédié permettant la préparation de la tête humérale à l'aide de râpes montées sur broche guide afin d'optimiser son positionnement.

L'implant, anatomique, est constitué de chrome cobalt dont l'interface avec l'os est recouverte d'hydroxyapatite assurant la stabilité secondaire. Afin d'optimiser le press-fit et la tenue primaire, cette surface est indentée et le plot central cruciforme.

Douze tailles de cupules (diamètres de 37 à 54 mm, épaisseur variable) et 3 longueurs de plot (30, 35, 40 mm) sont disponibles, permettant de s'adapter au mieux à l'anatomie de la tête humérale.

- Planification préopératoire :

Une planification était réalisée à l'aide des calques fournis (figure 7), sur une radiographie d'épaule de face, afin de déterminer au mieux la taille et le positionnement de l'implant. La projection de la broche guide pouvait être visualisée et permettait, en estimant sa longueur, de limiter les risques pour le nerf axillaire en cas de franchissement trop important de la corticale humérale latérale.
Certaines difficultés opératoires pouvaient également être analysées (ostéophytose importante, capital osseux...).

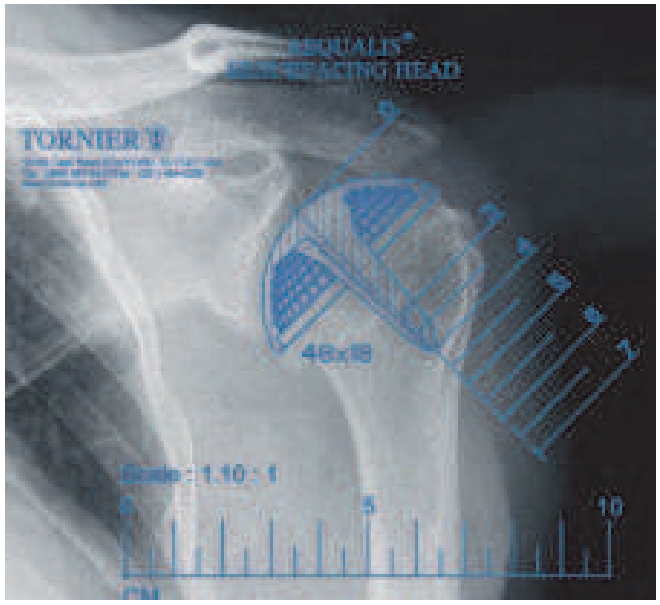

Figure 7 : calque préopératoire.

- Anesthésie et installation :

Le patient était installé en position demi-assise (figure 8), sous anesthésie générale, associée ou non à un bloc interscalénique.

Figure 8 : Installation :

Position demi-assise F30°. Libération du coude et de la rotation externe pour l'exposition.

- Voie d'abord :

La voie d'abord utilisée était une voie deltopectorale classique, permettant de respecter la coiffe supérieure, la plupart du temps indemne dans notre série, au prix d'une ténotomie du muscle subscapulaire.

b. Repères et exposition (figure 9 et 9bis) :

L'apophyse coracoïde était repérée et l'incision cutanée débutait à son niveau, s'étendant vers le bas dans le sillon deltopectoral sur environ 8 à 10cm. Une hémostase sous cutanée soigneuse était effectuée. Après incision du fascia clavipectoral, on retrouvait la veine céphalique qui, dans la mesure du possible, était respectée et refoulée sur le versant latéral du sillon deltopectoral.
Le tendon du muscle subscapulaire était exposé en dehors du tendon conjoint du muscle coraco-brachial et le ligament acromiocoracoidien incisé. Le subscapulaire était ensuite ténotomisé à environ 1 cm de son insertion humérale, après mise en place d'un fil repère. Si besoin, les vaisseaux circonflexes antérieurs étaient ligaturés. On réalisait ensuite une capsulotomie antérieure afin d'exposer l'articulation glénohumérale et, au besoin, une section du ligament acromio-coracoidien.
A ce stade, une ténotomie du tendon du long biceps était effectuée sur le tubercule supraglénoidal. Celui-ci était récupéré dans la gouttière bicipitale et mis sur fil après résection de sa portion intra-articulaire.
La tête humérale était progressivement luxée et libérée en avant à l'aide d'une rotation externe et d'une libération capsulaire inférieure progressive, nous permettant de réaliser un émondage des ostéophytes péricéphaliques.

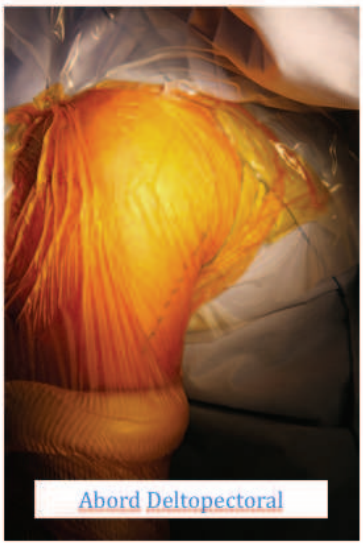

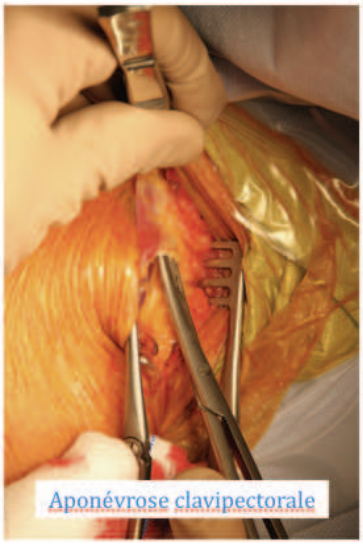

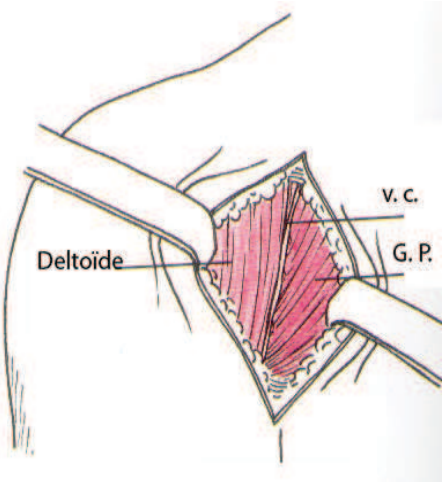

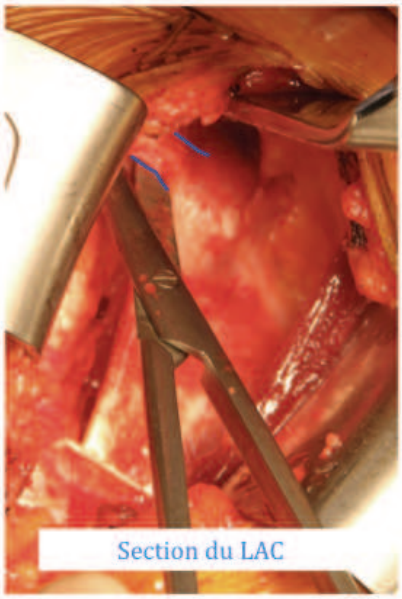

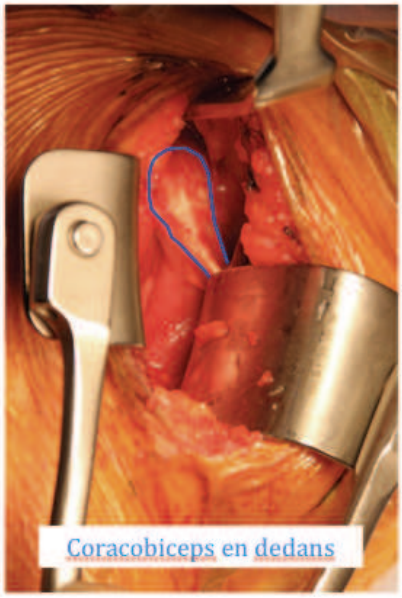

Figure 9 : Voie d'abord et exposition

LAC : Ligament Acromio Coracoïdien VC : Veine Céphalique

GP : Grand Pectoral

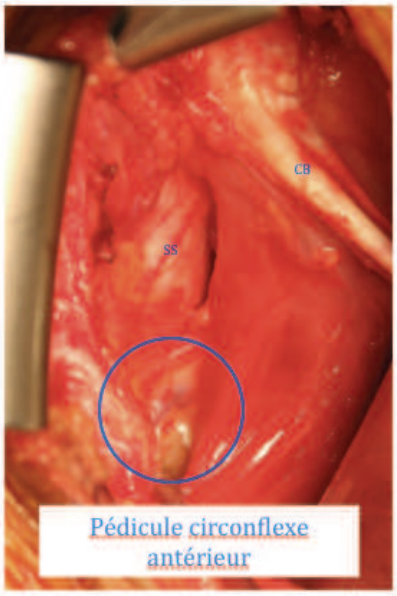

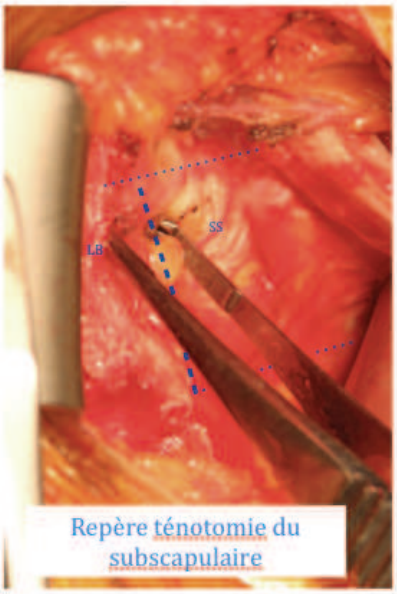

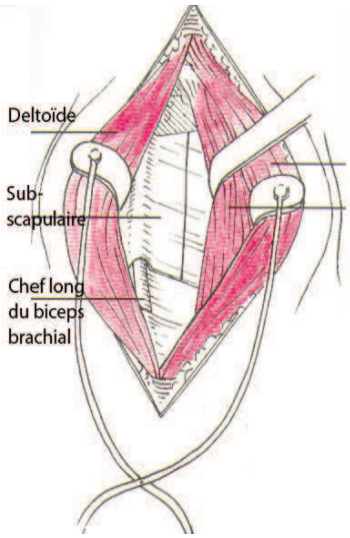

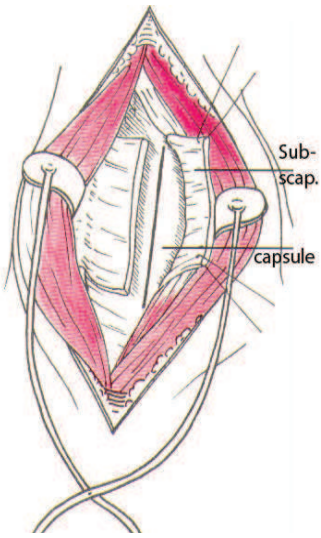

Figure 9bis : Voie d'abord et exposition

CB : muscle coraco-biceps

LB : chef long du biceps brachial

SS : muscle soubscapulaire.

- Préparation humérale (figure 10) :

Une fois la tête humérale et le col chirurgical correctement exposés, celle-ci était mesurée à l'aide de l'ancillaire, sur le diamètre antéro-postérieur et le diamètre supéro-inférieur. La taille de l'implant était définie par le plus petit des deux diamètres.

On mettait ensuite en place le guide-broche afin de positionner cette dernière à l'intersection des deux diamètres, fichée dans la corticale humérale latérale. On contrôlait également que le guide s'appliquait de manière optimale sur toute la surface de la tête humérale. Dans l'ancillaire on utilisait la jauge guide de taille définie par la jauge de mesure.

Une fois que la broche guide était correctement positionnée, on pouvait réaliser la préparation de la tête humérale à l'aide de la fraise de taille adaptée à l'implant définitif, jusqu'à apercevoir l'os sous-chondral sur toute la surface de fraisage.

Une jauge de hauteur de fraisage était disponible afin de contrôler la bonne adéquation avec l'implant définitif.

On réalisait enfin la préparation du plot sur la broche guide et un implant d'essai pouvait être impacté afin d'évaluer son positionnement et la tension sur les parties molles.

Figure 10 : préparation humérale.

- Mise en place de la prothèse définitive :

Nous n'avons pas effectué de préparation glénoïdale dans notre série. Celle-ci, si elle est faite, doit être effectuée avant la mise en place de l'implant huméral définitif pour permettre l'exposition de la cavité glénoïdale.
Nous avons donc directement impacté l'implant huméral définitif puis réduit la tête humérale. Un contrôle final était effectué (mêmes paramètres qu'avec l'implant d'essai).

- Fermeture :

La réinsertion du muscle subscapulaire était réalisée sans tension, au fil non résorbable. Une ténodèse du long biceps était effectuée à la partie basse de sa gouttière. Le sillon deltopectoral était suturé par un point en U préservant la veine céphalique. On terminait par la suture sous-cutanée et cutanée sur drain aspiratif.

c. Consignes post-opératoires :

La mobilisation du coude était débutée à J1 et la mobilisation passive de l'épaule sans rotation externe à J3, après ablation du drain. Un gilet orthopédique était conservé 4 à 6 semaines entre les séances de rééducation. La rotation externe et le travail actif en rotation interne étaient autorisés à partir de 3 semaines post-opératoire.

B/ MATERIEL :

1/ Patients :

a. Série :

26 patients ont été inclus consécutivement d'avril 2009 à février 2013. Une cupule de resurfaçage humérale a été posée chez tous ces patients par un opérateur unique, au CHU de Rouen.
Une patiente a été perdue de vue à 6 mois post opératoire. Elle n'a pas souhaité poursuivre le suivi devant un résultat non satisfaisant. Le scanner préopératoire n'étant pas en notre possession, les paramètres tomodensitométriques n'ont pu être évalués. Tous les autres patients ont été revus.

On retrouvait 14 hommes et 12 femmes. Le côté dominant était concerné dans 18/26 cas, l'épaule droite dans 17/26 et la gauche dans 9/26 cas.

L'âge moyen à la chirurgie était de 61,8 ans (38 ans à 89 ans).
La taille moyenne était de 1,69 m , le poids moyen de 80,8kg et le BMI moyen de 28.

Le recul moyen était de 18 mois (6 mois à 4 ans).

Ces données sont regroupées dans le tableau 1.

Indications	N	Sexe	Côté (dom)	Age (ans)	Poids (kg)	Taille (m)	BMI	Recul (mois)	Diamètre/ épaisseur (mm)	N reprise(s)
Autres (OMI/OPT/PR)	21	14H 7F	15D/6G (20)	64 ,8	77,7	1,66	27,8	19,8	45,6/16 ,7	1
Instabilité	5	5H	2D/3G (3)	49,4	93,25	1,78	29,2	12,2	49,5/17,4	0
Total	26	19H 7F	17D/9G (23)	61,8	80,8	1,69	28	18,3	46,35/16,8	1

Tableau 1 : Caractéristiques cliniques de la population de la série.

OMI : Omarthrose primitive, OPT : omarthrose post-traumatique, PR : polyarthrite rhumatoïde, dom : côté dominant.

b. Antécédents :

On notait :

- des antécédents traumatiques chez 2 patients (fractures de la tête humérale anciennes, traitées orthopédiquement) ;
- 1 patiente souffrant de polyarthrite rhumatoïde ;
- 4 patients ayant bénéficié d'une arthroscopie d'épaule avec acromioplastie et ténotomie du long biceps dans les années précédentes (1, 2, 5 et 8 ans auparavant) ;
- 1 patiente ayant eu un curage axillaire dans le cadre de la prise en charge d'un cancer du sein, du côté homolatéral à la prothèse ;
- 1 patient sous coumadine dans le cadre d'un déficit en protéine C, 4 patients sous antiagrégants (Kardegic*) ;
- 1 patient présentant une spasticité modérée du membre supérieur homolatéral à la prothèse, dans le cadre de séquelles d'un AVC.

On distinguait par ailleurs un sous-groupe de 5 patients aux antécédents d'instabilité d'épaule dont l'évolution s'est faite vers l'omarthrose :

- 4 patients ont été opérés d'une butée coracoïdienne, respectivement 19 ans auparavant, 1 an (laxité résiduelle), 16 ans et 28 ans (figure 11) ;
- 1 patient ayant présenté une luxation bilatérale glénohumérale stabilisée par 2 butée coracoïdiennes 3 ans avant le resurfaçage huméral. A gauche, celle-ci s'est lysée et une subluxation antérieure glénohumérale persistait.

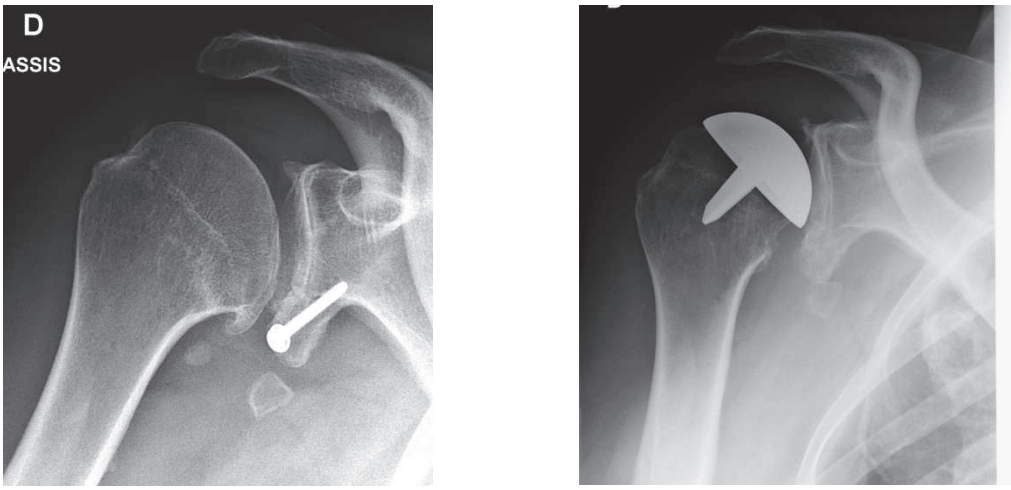

Figure 11 : exemple de cupule humérale de resurfaçage après butée coracoïdienne.

c. Données cliniques :

L'évaluation fonctionnelle était effectuée par l'intermédiaire du score de Constant absolu, et pondéré à l'âge et au sexe. Afin de pouvoir effectuer des analyses sur des données qualitatives, nous avons classé les patients en sous-groupes en fonction de la valeur du score de Constant pondéré :

- mauvais : <40
- moyen : 40-59
- bon : 60-79
- excellent : >80

Pour les mêmes raisons, la rotation médiale était cotée en 6 points en fonction du niveau maximal atteint par la main:

- 1 : face externe de cuisse
- 2 : fesse
- 3 : jonction lombo-sacrée
- 4 : L3
- 5 : T12
- 6 : T7

Le score de Constant moyen préopératoire était de 28 en valeur absolue (de 4 à 52) et 39 en valeur pondérée (de 4 à 71), soit une moyenne de scores considérés comme « mauvais » (22 « mauvais » et 4 « moyens »).

La douleur moyenne préopératoire était à 1,73 (0 à 5).

Le niveau moyen d'activité en préopératoire était à 6,07 (2 à 12).

Le niveau de mobilité active moyen était coté à 18,38 (2 à 44) avec, en détails les mobilités moyennes suivantes :

- Abduction : 90,77° (30 à 150°)
- Elévation antérieure : 97,5° (20 à 160°)
- Rotation latérale coude au corps RE1: 22,5° (-20 à 60°)
- Rotation médiale : 3,2 soit un niveau moyen à la jonction lombo-sacrée (2 à 6)

La force moyenne en préopératoire était cotée à 2,34 (0 à 10) soit une mesure moyenne à 4,68kg.

Le testing de la coiffe des rotateurs retrouvait :

- un muscle supra-épineux à 3,85/5 en moyenne (manœuvre de Jobe)
- des muscles infra-épineux et petit rond à 4/5 en moyenne (manœuvre de Patte)
- un muscle subscapulaire à 4,04/5 en moyenne (lift off test)

La manœuvre de Neer était positive chez 25/26 patients.
Le palm up test était positif chez 20/26 patients.

d. Données radiologiques préopératoires:

Evaluation sur les radiographies standard :

La hauteur du centre de rotation de la tête humérale (CIR) était mesurée en moyenne à 21,2mm (7-39).
L'inclinaison moyenne de la tête humérale était de 131,8° (105-142).
L'offset huméral médial moyen était de 2,58mm (-8 à 6,3).
L'offset huméral latéral était en moyenne de 58mm (37-84).
La hauteur sous acromiale était mesurée en moyenne à 10,56mm (5-17).

Evaluation tomodensitométrique :

Il n'était pas mis en évidence de rupture de la coiffe des rotateurs chez tous les patients.

L'index de dégénérescence graisseuse selon Bernageau et Goutallier mesurait une moyenne à 1,16 (0 à 2).

Les scanners réalisés retrouvaient une omarthrose centrée chez tous les patients.
On retrouvait, selon la classification de Badet et Walch dans le plan axial, les morphotypes de cavité glénoïdale suivants :

- 4 A1
- 8 A2
- 1 B1
- 12 B2
- 1 patiente non évaluée (imagerie non disponible)

Dans le plan frontal, on retrouvait, selon la classification de Favard, les morphotypes de cavité glénoïdale suivants :

- 1 E0
- 12 E1
- 4 E2
- 1 E3
- 7 E4
- 1 patiente non évaluée (imagerie non disponible)

2/Analyse statistique :

Il a été réalisé une analyse univariée. Pour les variables de nature quantitative, la comparaison des mesures a été réalisée à l'aide du test non paramétrique des rangs signés de Wilcoxon.
Pour les variables qualitatives, le test du Chi2 de Mc Nemar (ou Stuart Maxwell lorsqu'il y avait plus de 2 groupes à comparer) a été utilisé.
Pour la corrélation entre 2 variables quantitatives, le rho de Spearman a été utilisé.
Le logiciel SAS version 9.2 a été utilisé pour réaliser toutes les analyses avec un risque de première espèce fixé à 5%.

III RESULTATS :

1/ Résultats cliniques (tableaux 2 et 3) :

a. Série complète :

Le score de constant absolu à 3 mois était en moyenne de 41,15/100 (22 à 59) et 53,46/100 en valeur pondérée (24 à 77).
Au dernier recul, on retrouvait un score de constant absolu moyen à 49,58/100 (22 à 69) et 64/100 (29 à 89) en score pondéré, soit, 8 résultats considérés comme « mauvais », 10 « moyens » et 8 « bons ».

En tout, 19 patients ont été améliorés sur le plan clinique de manière progressivement croissante lors du suivi, 3 patients ont présenté une dégradation clinique post opératoire au recul de 3 mois, qui a été suivie d'une amélioration progressive pour obtenir un score de constant supérieur au préopératoire (2 meilleurs et 1 identique), 4 patients ont présenté une dégradation fonctionnelle.

L'amélioration moyenne du score de constant absolu était de 12,31 points (-14 points à +46 points, p<0,0001) et le score de Constant pondéré de 24,7% (-17% à +64%, p<0,002) au dernier recul. Le score au dernier recul était significativement amélioré par rapport au score à 3 mois (score absolu moyen de 41,15/100 à 49,58/100, p=0,002, score pondéré moyen de 53,46/100 à 64/100, p=0,003).

Les paramètres suivants du score de Constant ont été améliorés de manière significative :

- le niveau d'activité : + 3,92 points au dernier recul (de -4 points à +12 points), p<0,001.
- la douleur : +8,08 points au dernier recul (de +0 à +15 points), p<0,0001.
- les mobilités : +8,54 points au dernier recul (de -16 points à +20 points), p<0,0001 :
    - abduction : +38° au dernier recul (de -60° à +90°), p<0,0001.
    - élévation antérieure : +38° au dernier recul (de -20° à +80°), p<0,0001.

- rotation interne : +0,8 points au dernier recul (de -1 point à +3 points), p<0,004.
- rotation externe 1: +20° au dernier recul (de -30° à +55°), p<0,0001.

Il est à noter que seule la rotation interne n'était pas significativement améliorée au recul de 3 mois (p<0,04).

- la force n'était pas significativement améliorée au dernier recul : +0,77kg (p=0,12).

On ne notait pas de différence significative sur le testing de la coiffe des rotateurs dans sa globalité ou au testing des différents muscles :

- la mesure de la force au test de Jobe n'était pas modifiée (p=0,82), de même qu'à la manœuvre de Patte (p=0,78)
- Le lift off test était légèrement diminué (-0,11/5 points, p=0,83)

La manœuvre de Neer était significativement améliorée dans 18 des 25 cas où elle était positive en préopératoire (p<0,001).

b. Groupe instabilité :

Dans notre série, 5 patients avaient pour antécédent une instabilité d'épaule opérée. L'analyse des résultats de ce sous-groupe retrouve au recul moyen de 12,2 mois (données statistiquement non significatives) :

- Une amélioration moyenne du score de Constant de 25 points en valeur absolue et 17% en valeur pondérée
- Une amélioration moyenne de l'activité de 3,6 points
- Une amélioration moyenne de la douleur de 6 points
- Une amélioration globale moyenne des mobilités de 13,6 points (abduction +50°, élévation antérieure +41°, rotation externe 1 +29°, rotation interne +1,4 points)
- Une amélioration moyenne de la force de 1,8kg.

		Constant	Constant pondéré	Douleur	Activité	Mobilités					Force
						score	Abd	EAA	RI	RE1	
Pré op	OPI	18,6	30,4	0	5,2	12,8	76	85	3	16	0,6
	Autre	30,9	41,5	2,1	6,3	19,8	94,3	100,5	3,3	24	2,8
	Total	28,5	39,3	1,7	6,1	18,4	90,8	97,5	3,2	22,5	2,3
Post op	OPI	38	41,4	8	6	22,8	116	126	4	38	1,2
	Autre	41,9	56,3	9,5	8,3	21,6	107	108	3,3	34,8	2,6
	Total	41,2	53,5	9,2	7,8	21,8	109	112	3,4	35	2,3
Recul	OPI	43,6	47,4	6	8,8	26,4	126	126	4,4	45	2,4
	Autre	51	67,9	10,7	8,3	21,6	107	108	3,3	34,8	2,6
	Total	49,6	64	9,8	10	26,9	128	129	4	42,5	3,1
Evolution	OPI	+25	+17,1	+6	+3,6	+13,6	+50	+41	+1,4	+29	+1,8
	Autre	+20,1	+26,4	+8,6	+2	+1,8	+12,7	+7,5	0	+10,8	-0,2
	Total	+21,1	+25	+8,1	+3,9	+8,5	+37,2	+31,5	+0,8	+20	+0,8

Tableau 2 : Résultats.

OPI : omarthrose post instabilité, Abd : abduction, EAA : élévation antérieure active, RI : rotation interne, RE1 : rotation externe coude au corps.

		Neer +	Jobe	Patte	Lift off	Palm up +
Pré op	OPI	5	3,6	3,8	4	4
	Autre	20	3,9	4	4	17
	Total	25	3,8	4	4	21
Recul	OPI	0	3,6	3,8	4,2	0
	Autre	7	3,9	4	3,9	0
	Total	7	3,8	4	3,9	0

Tableau 3 : Tests de la coiffe des rotateurs et conflit sous acromial.

2/ Résultats radiologiques (tableau 4) :

Le diamètre moyen de l'implant était de 46,1mm (41 à 50mm).

Aucun liséré périprothétique n'a été mis en évidence lors du suivi.

L'inclinaison moyenne de la cupule dans le plan frontal était de 126,65°, soit une varisation moyenne des implants de 5,15° par rapport aux données préopératoires (p=0,02).

L'offset huméral médial était significativement augmenté de 3,47mm en moyenne (p<0,0001). Il était équivalent pour 2 patients et diminué pour 2 autres patients en postopératoire. Sa moyenne à la révision était de 6,05mm (-3mm à 15mm).

L'offset huméral latéral moyen était de 63,83mm en postopératoire (47mm à 83mm) et 61,33mm au dernier recul (44mm à 78mm). On notait donc une majoration moyenne significative de 5,83mm en post opératoire (p<0,001). Celle-ci s'estompait au dernier recul par rapport aux données préopératoires (moyenne à 61,33mm, significativement diminuée par rapport au LGHO post opératoire, p=0,01).
Sur les 4 patients ayant présenté une dégradation fonctionnelle secondaire, 3 ont vu leur offset huméral latéral augmenter en postopératoire puis diminuer au dernier recul

L'espace sous acromial n'était pas modifié de manière significative en postopératoire : moyenne à 10,57mm en préopératoire contre 10,39mm en postopératoire, p=0,46 et 9,54mm au dernier recul, p=0,06.

La hauteur du centre de rotation de la tête humérale n'était pas significativement modifiée en post-opératoire (21,2mm en moyenne préopératoire contre 21,56mm en postopératoire, p=0,92). Cependant, cette valeur devenait significative au dernier recul, avec une augmentation de la hauteur moyenne du centre de rotation de la tête humérale à 24,04mm (+2,84mm, p=0,01).

Une corrélation forte a été retrouvée entre le diamètre de la cupule et le LGHO (test de Spearman, r=0,73, corrélation forte si r>0,7, figure 12). Une corrélation modérée a été retrouvée entre l'épaisseur de la cupule et le LGHO (test de Spearman, r=0,5, corrélation modérée si 0,3<r<0,7). Ces résultats sont comparables à ceux de Iannotti (18) qui retrouvait une corrélation forte entre ces paramètres (r=0,998).

Par ailleurs, en utilisant également un test de Spearman, on retrouve que le diamètre de la cupule implantée est corrélé de manière importante à la taille du patient (r=0,71, p=0,0004), de manière modérée à son poids (r=0,47, p=0,03) et de manière faible à son BMI (r=0,12, p=0,62) (figure 13).

		Inclinaison (degrés)	**Hauteur CIR (mm)**	**OHM (mm)**	**LGHO (mm)**	**ESA (mm)**
Pré op	OPI	133,6	29	-3	71	11,8
	Autre	131,4	19,3	3,6	54,4	10,3
	Total	131,8	21,2	2,6	58	10,6
Post op	OPI	134,6	21,4	7	74,2	13,2
	Autre	124,8	21,6	5,8	61,2	10,8
	Total	126,7	21,6	6	63,8	10,4
Recul	OPI	134,6	26,8	7	72,6	11,2
	Autre	124,8	23,4	5,8	58,4	9,1
	Total	126,7	24	6	61,3	9,5
Evolution	OPI	+1	-2,2	+10	+1,6	-0,6
	Autre	-6,6	+4,1	+2,2	+4	+0,5
	Total	-5,1	+2,8	+3,4	+3,3	-1,1

Tableau 4 : Mesures radiologiques.

OPI : Omarthrose post-instabilité, CIR : centre de rotation de la tête humérale, DG : dégénérescence graisseuse, OHM : offset huméral médial, LGHO, offset huméral latéral.

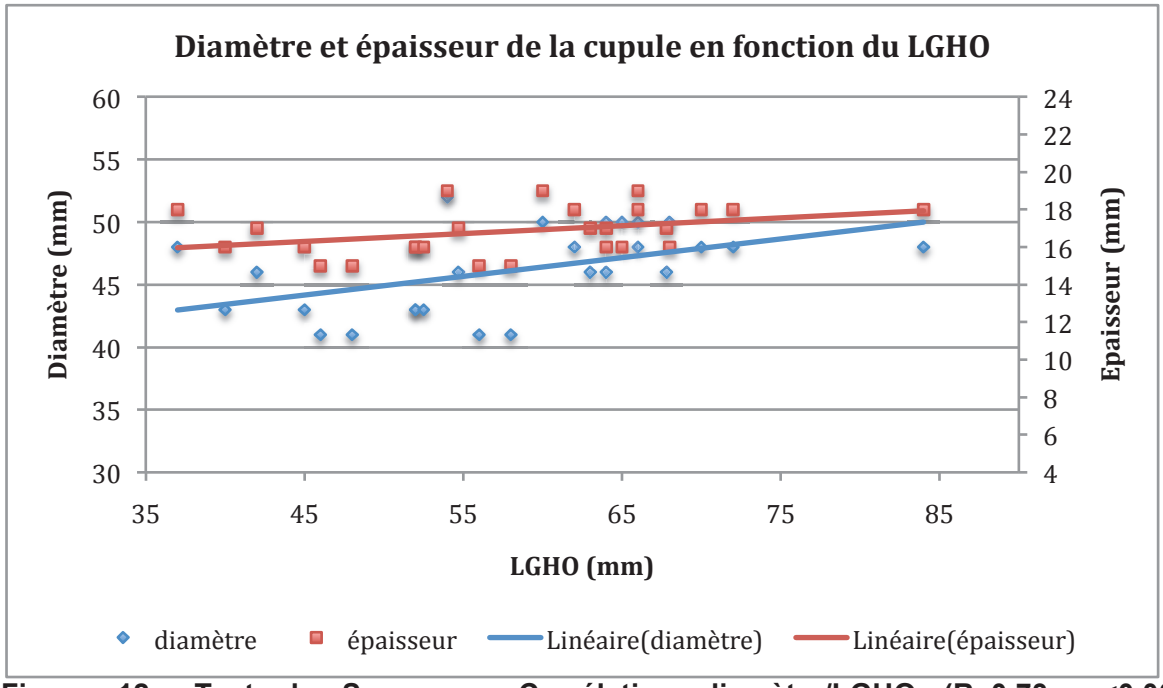

Figure 12 : Test de Spearman. Corrélation diamètre/LGHO (R=0,73, p<0,001). Corrélation épaisseur/LGHO (R=0,5, p=0,009).

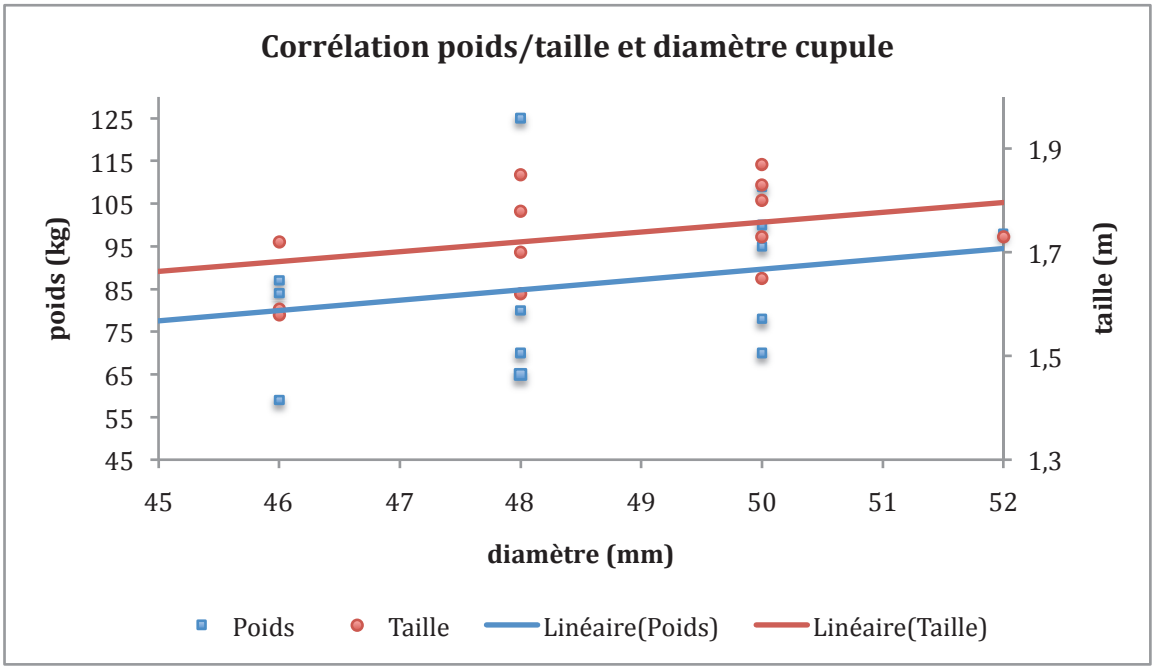

Figure 13 : Test de Spearman. Corrélation poids/diamètre cupule (R=0,47, p=0,03). Corrélation taille/diamètre cupule (R=0,71, p=0,0004).

3/ Scanner au dernier recul :

Une dégradation arthrosique de la cavité glénoïdale a été retrouvée chez 5 patients dont 4 ont présenté une dégradation fonctionnelle, au recul moyen de 25,7 mois.
Dans ce groupe, on retrouvait en préopératoire, une cavité glénoïdale type A1, 2 A2, 7 B2 et 3 E1, 2 E2, 1 E3, 3 E4. Au dernier recul, on retrouvait 1 A1, 1 A2, 5 B2, 3 C et 3 E1, 1 E2, 4 E3, 2 E4.

IV COMPLICATIONS :

Un patient a présenté une dégradation rapide de son état clinique dans l'année post-opératoire avec une usure glénoïdale importante, une excentration de la tête humérale associée à une rupture du supra-épineux (figure 14). Une dépose de la cupule suivie dans le même temps d'une arthroplastie totale inversée d'épaule a été nécessaire 4 ans et 8 mois après le resurfaçage huméral. Ce patient ne présentait pas d'anomalie particulière en préopératoire qui aurait pu prédire cette évolution défavorable. Nous n'avons pas non plus mis en évidence de malpositionnement de l'implant en postopératoire. Il présentait une atteinte de la cavité glénoïdale préopératoire type B2 et E2 sans dégénérescence graisseuse de la coiffe des rotateurs (index de dégénérescence graisseuse à 1). Celle-ci a évolué vers un type B2 et E3.

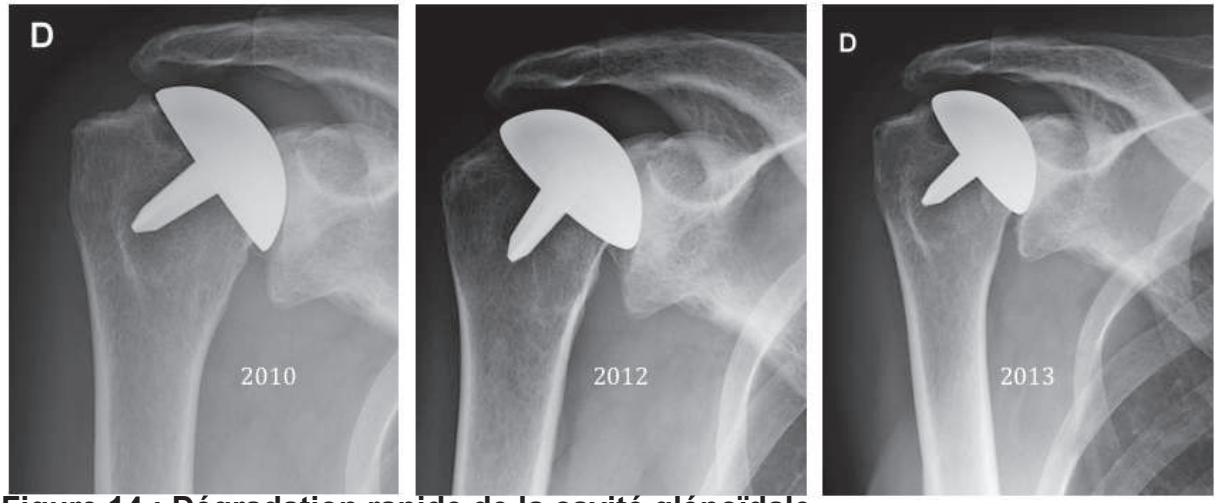

Figure 14 : Dégradation rapide de la cavité glénoïdale

Une patiente a présenté une dégradation clinique à 3 ans postopératoire avec l'apparition d'un ressaut en fin d'abaissement en position d'abduction avec une majoration de l'usure glénoïdale (cavité glénoïdale type B2/E1 évoluant vers un type C/E1) ainsi qu'une dégénérescence graisseuse de la coiffe des rotateurs (index de dégénérescence graisseuse passant de 1 à 2).
L'analyse radiographique et tomodensitométrique retrouvait une antéversion de la cupule majorée d'environ 20° par rapport à la version préopératoire de la calotte céphalique, pouvant expliquer cette sensation de ressaut en abduction (figure 14). Les autres paramètres étaient comparables en postopératoire au reste de la série (majoration du LGHO de 4mm et de l'offset huméral médial de 1,1mm).

Une patiente a présenté des douleurs postopératoires à type de névralgie C7, a priori compliquant un bloc interscalénique sans qu'une imputabilité n'ait pu être retrouvée de manière évidente. Cette patiente a été perdue de vue dans les suites et n'a pas souhaité être revue.

Un patient a présenté une dégradation douloureuse à 2 ans postopératoire en relation avec une rupture du 1/3 supérieur du muscle sous-scapulaire. Le lift off test au dernier recul était positif avec une force cotée à 3/5 contre 5/5 en préopératoire. L 'analyse du positionnement de la cupule retrouvait une varisation de l'implant d'environ 22° sans qu'un lien n'ait pu être établi avec cette dégradation clinique. Deux hypothèses ont été émises : soit la rupture était séquellaire d'une mauvaise cicatrisation du subscapulaire sur la voie d'abord, soit celle-ci a été provoquée par un conflit avec la cupule humérale.

Un patient du groupe instabilité a également présenté une décompensation douloureuse dans les mois qui ont suivi l'intervention. Ce patient présentait une butée coracoïdienne pseudarthrosée avec une vis cassée. L'analyse du positionnement de l'implant ne montrait pas d'anomalie particulière. Une usure glénoïdale était mise en évidence avec une rétroversion de cavité glénoïdale mesurée à 9°, de type C/E3 alors que cette usure était de type B2/E2 préopératoire. Une involution graisseuse s'était installée, l'indice de dégénérescence graisseuse passant de 1 à 2.

V DISCUSSION :

1/ Résultats cliniques :

a. Analyse de la littérature (Tableau 5):

En 1993, Rydholm et al. (10) ont revu 72 resurfaçages de la tête humérale dans le cadre de polyarthrites rhumatoïdes. 94% des patients se disaient améliorés sur le plan de la douleur et 82% sur le plan des mobilités. Dans cette série, 38% des patients présentaient, au recul moyen de 4,2 ans, une ascension progressive de la tête humérale, et 22% une dégradation centrale de la cavité glénoïdale, sans qu'un retentissement clinique significatif ne soit mis en évidence (douleur, mobilité ou fonction globale de l'épaule).

En 2000, Alund et al. (19) ont revu 33 resurfaçages d'épaule chez des patients présentant une polyarthrite rhumatoïde, avec un recul moyen de 4,4 ans. Le score de Constant moyen était de 30 (15-79) au dernier recul, avec un taux de satisfaction de 79%. Une usure de la cavité glénoïdale et une ascension de la tête humérale étaient également mises en évidence, sans effet significatif sur les résultats cliniques.

La série de Levy et Copeland (20) a, quant à elle, été présentée en 2001. 103 patients pour lesquels un implant de type Mark-II a été posé (imlant non cimenté, sans hydroxyapatite), ont été revus, avec un recul moyen de 6,8 ans. Les étiologies d'omarthrose étaient multiples : 41 omarthroses primitives, 41 omarthroses sur polyarthrite rhumatoïde, 4 ostéonécroses, 5 omarthroses post-instabilité, 8 omarthroses sur coiffe des rotateurs rompues et 4 autres étiologies (septique et post traumatique).
Il s'agissait d'une arthroplastie totale avec remplacement de la cavité glénoïdale dans 68 cas et un resurfaçage de la tête humérale dans 35 cas.
Contrairement à notre série, on retrouvait, en per-opératoire, 33 ruptures de coiffe massives et 18 coiffes atrophiques contre 46 épaules où la coiffe semblait indemne.
Les résultats les plus satisfaisants étaient obtenus dans le cadre d'une omarthrose primitive centrée (score de Constant pondéré au dernier recul à 93,7% pour les prothèses totales et 73,5% pour les resurfaçages).

Auteurs	Année	Implant	Nombre	Age moyen	Recul	Etiologies	Constant préopératoire	Constant postopératoire	Mobilités préop EEA/RE	Mobilités post op EEA/RE	Révisions
Jonsson	1986	Scan cup	26	60	28m	PR				66/32	1
Alund	2000	Scan cup	39	55	4,4a	PR	37	30	67/-	83/-	2
Levy	2001	Copeland Mark II	103	64,3	6,8a	OMI/PR/ONA/API/APT/CTA	15,4 (24%) OMI: PH/57,7, PTE/64,2 PR: PH/11,8 , PTE/6 instabilité: PH/14	52,4 (75,2%) OMI: PH/57,7, PTE/54,2 PR: PH/48,4 , PTE/52,7 instabilité: 45,7	56/8 OMI: 72/12 PR: 50/5 instabilité: 57/1	110/48	8
Rydholm	2003	Scan cup	52	51	13a	PR	douleur: sévère 65%, moyenne 28%, faible 7% fonction: 30% des patients main derrière le dos	douleur: sévère 1 cas, moyenne 22%, faible 32%, aucune 44% fonction 77% des patients main derrière le dos		amélioration chez 82%	6
Levy	2004	Copeland	79	72	4,4a (PH) 7,6a (PTE)	OMI	PH/25, PTE/20	PH/58, PTE/62	PH: 72/12 PTE: 62/13	PH: 124/54 PTE: 128/55	4 (glène)
Levy	2004	Copeland	75		6,5a	PR	PH/47,9, PTE/53,4	PH/57,9, PTE/53,4	PH/ 50/- PTE: 47/-	PH: 101/- PTE: 104/-	3
Levy et Copeland	2005	Copeland I,II,III	340	71	7a (OMI) 8,6a (PR)	OMI/PR/autres	OMI/12,3, PR/8,8	OMI/65,5, PR/57,2	OMI: 69,1/- PR: 54/-	OMI: 121,3/- PR: 103,8/-	11 (instab, fracture)
Thomas	2005	Copeland	56	68	34m	OMI/PR/CTA/APT	15,7 OMI/16, PR/15,2	54 OMI/56, PR/48		OMI: 120/46 PR: 75/39	1
Mullet	2007	Copeland Mark III	29	84,3	4,5a	OMI/PR/CTA/ONA	9,7 OMI/11, CTA/6,6	5640% OMI/62, CTA/29,4	OMI: 48,5/- CTA: 48/-	OMI: 106/- CTA: 88/-	1
Fuerst	2007	Durom	35	61,4	6a	PR	20,8	64,3		118/42	3
Bailie	2008	Copeland Mark II	36	42	38m	APT/API/OMI		SANE:90,4 ASES:87,7			6
Deladerrière	2012	Copeland Mark II (32) Aequalis resurfacing head (10)	42	65,5	18m	OMI/CTA/ONA/PR	38,11	70,71	94,5/19	135/41	1
Smith	2013		61	66	30m	OMI					11
Mansat	2013	Global cap	64	57	36m	OMI/API/APT/ONA/PR/dysp		68 OMI/73, API/73, APT/66, ONA/68, PR/49, dysp/60	103/10	127/35	5
Lebon	2014	Global cap (41) Neer 3 (37	78	62	44m	OMI	PH/31, PTE/24	PH/77, PTE/71	PH: 120/20 PTE: 90/0	PH: 153/45 PTE: 141/39	4 (PH, glène)
Notre série	2014	Aequalis RHH	26	61,8	18m	OMI/API/PR	18	49,6	97,5/22	128,8/42,5	1

Tableau 5 : Revue de la littérature
OMI : Omarthrose post instabilté, PR : origine rhumatoïde, CTA : Cuff tear arthropathy, APT : Arthrose post traumatique, API : Arthrose post instabilité, ONA : ostéonécrose aseptique, dysp : dyslasie glénoidale
PH : prothèse humérale standard, PTE : prothèse totale d'épaule

Les résultats les moins bons étaient obtenus dans le cadre des omarthroses sur coiffe rompue (score de Constant pondéré à 61,3%), les omarthroses post-instabilité (62,7%) et post arthrite septique (58 ,7%). Ces résultats concernent 12 resurfaçages et 3 prothèses totales.
Ces résultats sont à pondérer devant les différences d'indication entre prothèse totale d'épaule et resurfaçage. Dans cette série, l'indication de resurfaçage était essentiellement portée lorsque les auteurs estimaient que la mise en place d'un implant glénoïdal était risquée (problème de tenue).

En 2004, Levy et Copeland ont poursuivi leur analyse et ont extrait de leur série 79 prothèses de resurfaçage posées dans le cadre d'une omarthrose primitive (8). Il s'agissait de 42 prothèses totales et 37 prothèses de resurfaçage unipolaire. Dans le groupe resurfaçage simple, on retrouvait 9 hommes et 28 femmes, d'âge moyen 73,4 ans et avec un recul moyen de 4,4 ans. Le groupe prothèse totale était composé de 12 hommes et 30 femmes, d'âge moyen 73,4 ans et avec un recul moyen de 7,6 ans.
Les résultats cliniques étaient respectivement les suivants pour le groupe resurfaçage et prothèse totale :

- amélioration du score de Constant de 25,3/100 à 58,1/100 contre 20/100 à 61,9/100 ;
- amélioration de l'élévation antérieure active de 59,9° à 124° contre 59,9° à 128°

Levy et Copeland ont présenté l'ensemble de leur série comprenant 340 cupules de resurfaçage huméral en 2005, (21,22), posées entre 1986 et 2003. Les étiologies principales étaient l'omarthrose primitive (189) et l'arthrite rhumatoïde (103). L'âge moyen était de 71 ans. Cent soixante-six prothèses ont pu être revues avec un recul moyen de 7 ans dans le groupe omarthrose primitive et 95 prothèses avec un recul moyen de 8,6 ans dans le groupe arthrite rhumatoïde. La coiffe des rotateurs était indemne dans 75% des omarthroses primitives contre 30% dans le groupe arthrite rhumatoïde, pouvant expliquer les différences de résultat fonctionnel dans les 2 groupes. Le score de Constant s'améliorait de 12,3 à 65,5 points dans le groupe omarthrose primitive et de 8,8 à 57,2 dans le groupe arthrite rhumatoïde. L'élévation antérieure active passait respectivement de 51,9° à 115,5° et de 40,4° à 101,2°. Le

taux de survie à 17,5 ans était de 92% toutes prothèses confondues avec un net avantage à la prothèse type Mark III, recouverte d'hydroxyapatite, par rapport aux deux générations précédentes (97% contre 87% et 83%).
Les meilleurs résultats cliniques étaient obtenus dans le cas des omarthroses primitives à coiffe intacte et les plus mauvais dans les omarthroses secondaires avec atteinte importante de la coiffe des rotateurs (cuff tear arthropathy).

En 2005, Thomas et al. (23) ont publié une série de 56 cupules humérales de resurfaçage type Copeland Mark III, recouverte d'hydroxyapatite. Il s'agissait de 20 omarthroses primitives, 26 étiologies rhumatoïdes, une arthropathie sur rupture de la coiffe des rotateurs et une omarthrose port traumatique. Le recul moyen était de 34,2 mois. On retrouvait une amélioration du score de Constant de 16,4/100 en préopératoire à 54 au dernier recul.

En 2007, Fuerst et al. (24) ont analysé 29 prothèses de resurfaçage type DUROM, chez 21 femmes et 8 hommes, d'âge moyen 61,4 ans et au recul moyen de 73,1 mois.
Le score de Constant a été amélioré de 20,8/100 à 64,4/100. Trois reprises chirurgicales ont dû être réalisées pour un cas de surdimensionnement de l'implant, un cas d'usure glénoïdale rapide et un cas de descellement de l'implant.
Les auteurs ont également observé une migration proximale de l'implant au dernier recul (+63%) et une augmentation de la profondeur de cavité glénoïdale (+31%) sans retentissement clinique significatif.

Sur la même période, Mansat et al. (25) présentaient une série de 64 resurfaçages de la tête humérale avec un recul moyen de 36 mois. L'âge moyen était de 57 ans. La population de cette série était composée de 26 omarthroses primitives, 7 omarthroses post traumatiques, 4 ostéonécroses, 4 arthroses rhumatoïdes, 4 dysplasies et 5 autres étiologies. On retrouvait 10 patients déjà opérés d'une instabilité gléno-humérale (7 interventions type Latarjet et 3 réparations type Bankart).

Tous les paramètres du score de constant étaient améliorés de manière significative avec un score de Constant moyen au dernier recul à 68/100. Les meilleurs résultats étaient obtenus chez les patients souffrant d'une omarthrose primitive ou post-instabilité.

En 2008, Bailie et al. (26) ont rapporté une série intéressante concernant 36 patients actifs d'âge moyen 42,3 ans et maximal de 55 ans, ayant bénéficié d'un resurfaçage de la tête humérale dans le cadre d'une omarthrose sans ostéonécrose (Copeland Mark II, sans hydroxyapatite). Le recul moyen était de 38,1 mois. Cette étude concernait 3 omarthroses post traumatiques, 7 omarthroses post instabilité/stabilisation, 3 chondrolyses post opératoire et 23 omarthroses idiopathiques. Trois patients ont bénéficié d'une greffe osseuse associée à un resurfaçage de la cavité glénoïdale par une allogreffe méniscale dans les suites d'une usure sur vis de fixation du processus coracoïde transposé dans le cadre d'une stabilisation gléno-humérale. Par ailleurs, un autre patient a bénéficié d'une allogreffe méniscale pour une autre étiologie et 3 patients ont bénéficié de microfractures de la cavité glénoïdale devant des défects cartilagineux.
Les résultats ont été évalués par une échelle visuelle analogique de la douleur, le « Single Assessment Numeric Evaluation » (SANE) et « l' American Shoulder and Elbow Surgeon Scale » (ASES). Ces trois scores étaient significativement améliorés au dernier recul. Parmis ces patients, on retrouvait un cas de rupture précoce du muscle subscapulaire et une reprise chirurgicale pour douleur sans descellement et remplacement par une prothèse humérale à tige.
Les auteurs ne mettaient pas en évidence de dégradation significative de la cavité glénoïdale ni de descellement. Le recul était cependant modeste.

En 2012, Deladerrière et al. (27) ont publié une série de 42 cupules humérales de resurfaçage. L'âge moyen était de 65 ans, le recul moyen de 18 mois. On retrouvait une amélioration du score de Constant de 38,11/100 en préopératoire à 70,71/100 au dernier recul. L'amélioration de tous les paramètres du score était significative (douleur, activité, force, mobilités).

En 2014, Lebon et al. (28) ont rapporté les résultats de 41 resurfaçages et 37 hémiarthroplasties d'épaule chez des patients souffrant d'une omarthrose primitive.

Le recul moyen était de 44 mois. Les résultats fonctionnels n'étaient pas significativement différents dans les 2 groupes (score de Constant, score de Neer, quick-DASH et SSV). Le score de Constant absolu passait de 31/100 à 77/100 en moyenne dans le groupe resurfaçage. Dans le groupe resurfaçage, 4 reprises chirurgicales pour usure de cavité glénoïdale précoce ont dû être réalisées.

b. Notre série :

Les résultats que nous rapportons sont comparables à ceux de la littérature tant sur le plan de la population et des indications (omarthrose primitive, pathologie rhumatoïde et arthrose post instabilité) que sur les résultats cliniques (score de constant et mobilités). Cette comparaison est cependant à interpréter de manière prudente devant l'hétérogénéité des indices mesurés et l'aléa généralement constaté dans ces mesures.

Le score de Constant absolu de notre série est de 18/100 en préopératoire et de 49,6 au dernier recul. Dans la littérature (8–10,19–21,23–30), il varie de 9,7 à 38 en préopératoire et de 29,4 à 70,7 au dernier recul. L'élévation antérieure active et la rotation externe coude au corps sont, dans notre série, respectivement de 97,5° et 22° en préopératoire, et de 128,8° et 42,5° au dernier recul. Dans la littérature, ces valeurs varient respectivement de 47° à 120° et de 0° à 22° en préopératoire puis de 66° à 153° et de 32° à 55° au dernier recul. Ces données correspondent à nos résultats.

Il apparaît que les meilleurs résultats en terme de fonction de l'épaule sont obtenus dans les omarthroses primitives à coiffe intacte et les plus mauvais dans les omarthroses secondaires sur coiffe des rotateurs rompue (cuff tear arthropathy).

2/ Résultats radiologiques :

Smith (30), en 2013, rapportait une série de 50 resurfaçages de la tête humérale, au recul moyen de 30 mois. Les résultats cliniques paraissaient meilleurs en cas d'atteinte modérée de la cavité glénoïdale (type A1 versus B1 et B2) mais de manière non significative. Parmi ces patients, 38 ont présenté une aggravation de

l'usure glénoïdale au recul moyen de 28 mois dont 11 ont nécessité une reprise chirurgicale. La taille de l'implant n'influençait pas le résultat clinique de manière significative même si 21 des 50 cupules ont été considérées comme trop grandes.

Dans la série de Deladerrière (27), une évaluation des différents paramètres radiologiques et scannographiques confirme la restauration globale de l'anatomie de la tête humérale, sans modification significative de l'offset huméral latéral ou de l'inclinaison de la cupule. Les auteurs rapportaient cependant un excès d'antéversion de la cupule moyen de 4,23° et une augmentation de l'offset huméral médial moyenne de 3,47mm. La modification de l'offset huméral médial pouvait être en relation avec un défaut de fraisage de la tête humérale ou un surdimensionnement de l'implant. Il n'était pas rapporté de retentissement clinique dans cette série. L'excès d'antéversion était expliqué par la difficulté de l'exposition peropératoire.

Mansat (25) confirmait cette tendance à la varisation de l'implant (122° vs 134°) et à l'augmentation de l'offset huméral latéral (+3,6mm) mais aussi l'offset huméral médial (+3,1mm). Le diamètre de la tête humérale était, quant à lui, diminué (51mm contre 48mm en moyenne). Contrairement à d'autres séries, un plus grand diamètre d'implant était associé à de meilleurs résultats fonctionnels. La varisation de l'implant n'avait pas de traduction clinique. L'analyse au dernier recul ne retrouvait qu'une majoration significative de l'usure de la cavité glénoïdale (augmentation de la profondeur de la cavité glénoïdale de 0,7mm en moyenne), avec pour certains de ces patients, une dégradation douloureuse associée.

- Inclinaison de l'implant :

Comme d'autres auteurs, nous avons retrouvé une tendance à la varisation des implants en peropératoire (25,28), l'inclinaison céphalique passant de 131,8° en moyenne à 126,7°. Lebon et al. (28) ont également évalué ces paramètres sur leur série de 41 resurfaçages. Au dernier recul, ils mettaient en évidence une varisation significative de l'implant (128° vs 138° en moyenne). Ces données confirment la tendance à la varisation et au surdimensionnement de l'implant évoquée par Deladerrière (27).

Dans une étude anatomique, Iannoti (18) retrouvait des valeurs moyennes comprises entre 125° et 150°. Cette varisation postopératoire peut être expliquée par la voie d'abord deltopectorale, respectant la coiffe des rotateurs à sa partie supérieure et gênant donc la mise en place de l'implant.
L'autre cause envisageable réside dans la technique de pose elle même. En effet, le positionnement de l'implant repose sur la mise en place d'une broche guide au centre de la calotte céphalique. Ce centre peut être difficile à déterminer en peropératoire si une résection importante des ostéophytes péricéphaliques est nécessaire (perte des repères du col anatomique).

- LGHO :

D'autres études anatomiques sur l'influence du resurfaçage sur les paramètres radiographiques de l'articulation glénohumérale ont été effectuées. Iannoti et al. (18) se sont intéressés à la relation entre l'offset huméral latéral et le diamètre prédictif de la tête humérale, permettant d'évaluer l'usure de la tête humérale avec une corrélation forte entre ces deux paramètres, ce que nous avons également retrouvé dans notre étude. La restauration d'un LGHO physiologique paraît donc indispensable afin de restaurer le bras de levier du deltoïde et optimiser sa fonction. A l'inverse, un surdimensionnement de la cupule peut majorer le LGHO de manière trop importante et avoir pour conséquence une dégradation de la cavité glénoïdale, une diminution de l'arc de mobilité ou encore une faillite de l'implant (31–33). Ces données n'apparaissent pas significatives dans les différentes séries de la littérature. Les effectifs étant relativement faibles, les possibilités d'analyses statistiques multivariées sont réduites.

Dans notre série, le LGHO était majoré en moyenne de 5,83mm. Parmi tous les patients on retrouve 8 cas chez qui il y avait une majoration notable postopératoire suivie d'une diminution au dernier recul, traduisant une usure de la cavité glénoïdale. Seul 3 de ces patients ont eu une dégradation fonctionnelle secondaire. A l'inverse, 10 autres patients ont vu leur LGHO augmenter en postopératoire et rester stable au dernier recul. Ces résultats laissent penser qu'une majoration de l'offset huméral latéral en postopératoire peut aboutir à une surpression glénohumérale entrainant une usure précoce de la cavité glénoïdale. Cette évolution n'étant pas systématique,

on peut penser qu'une majoration modérée du LGHO ne fait que compenser l'usure humérale présente au préalable et restaure donc une anatomie physiologique, optimisant le bras de levier du tubercule majeur et donc la fonction du deltoïde (18,31,34–39). Les auteurs s'accordent sur une usure moyenne de 6mm, comparable à nos résultats (18,27,40).
Ces résultats sont à modérer devant la difficulté de mesure du LGHO sur des radiographies standard. En effet, la base du processus coracoïde peut être difficile à individualiser, d'autant plus chez les patients ayant déjà été opérés d'une butée coracoïdienne type intervention de Latarjet.
Le LGHO étant directement lié au diamètre de la cupule (corrélation forte du test de Spearman (18)), il est important de ne pas surdimensionner l'implant afin de ne pas le majorer de manière excessive. Le diamètre de l'implant peut également être estimé en fonction de la taille du patient.

- Offset huméral médial :

Nous retrouvons dans la littérature une tendance à l'augmentation de l'offset huméral médial. Deladerrière (27) mesurait une majoration de 3,47mm en moyenne, exactement comme dans notre série. Robertson (39) a étudié 60 humérus sur pièce anatomique. L'offset huméral médial était en moyenne de 7mm, proche de notre moyenne postopératoire (6,05mm) confirmant la restauration d'un centre de rotation de la tête humérale plus physiologique. De manière générale cette mesure sur des études anatomiques varie de 4 à 14mm (31,34,39). Pour Fischer (41), un déplacement du centre de rotation de la tête humérale de 20% entraine une altération du bras de levier du tubercule majeur de 20%, montrant l'importance de la restauration de ce paramètre.
La mesure de l'offset huméral médial peut être difficile devant la perte de sphéricité de la tête humérale. Dans notre série, nous avons 4 valeurs préopératoires négatives, probablement liée à une surestimation du diamètre de la tête humérale et donc une latéralisation du centre de rotation.

- Hauteur du centre de rotation de la tête humérale :

La hauteur du centre de rotation de la tête humérale est reflétée, dans notre étude, par la hauteur du centre de rotation par rapport au rebord inférieur de la cavité glénoïdale et l'espace sous acromial. La mesure de ces 2 paramètres peut présenter quelques difficultés : le bord inférieur de la cavité glénoïdale est souvent mal défini à cause de l'ostéophytose ; le pôle supérieur de la tête humérale est dépendant du positionnement du membre supérieur. Pour autant, les résultats de notre étude traduisent une augmentation significative de la hauteur du centre de rotation (+3mm) et une diminution de l'espace sous acromial (-1mm) entre le préopératoire et le dernier recul, sans différence entre le préopératoire et le postopératoire immédiat. Leur intégrité est donc globalement préservée lors de l'intervention. L'ascension modérée du centre de rotation de la tête humérale au dernier recul peut traduire une souffrance de la coiffe des rotateurs.
En 2012, Hammond et al. (42) ont comparé la capacité de restauration du centre géométrique de la tête humérale d'un resurfaçage simple d'une prothèse à tige humérale. Les prothèses ont été posées chez 7 sujets anatomiques. Avec les deux types d'implants, on observait une ascension modérée de la tête humérale, plus faible avec les implants de resurfaçage (+2,2mm contre +4,7mm). Dans les deux groupes, la pression induite dans l'articulation glénohumérale augmentait et la surface de contact glénohumérale diminuait.

- Version de l'implant :

Peu d'études rapportent une évaluation de la version des implants. La rétroversion moyenne de la tête humérale est très variable dans la littérature : Cassagnaud et Maynou (43) retrouvent une rétroversion moyenne de 11,71° et Boileau (44) de 17,9°. Ces données varient de 0 à 50° dans la littérature. Deladerrière (27) a rapporté un excès d'antéversion de la cupule de 4,23° en moyenne dans sa série, expliqué en partie par les difficultés d'exposition par voie deltopectorale et de positionnement de la broche guide au centre de la tête humérale. Il ne retrouvait pas d'influence significative de cette antéversion sur les résultats cliniques ou radiologiques au dernier recul.

Cette évaluation reste pour le moment difficile à mettre en place. En effet, pour pouvoir comparer des données fiables, il faudrait disposer d'un scanner préopératoire et postopératoire comportant des coupes sur la palette humérale, afin d'avoir une mesure reproductible et fiable. Ce protocole se heurte à des problèmes d'éthique lié à l'irradiation du scanner. Nous avons tenté d'évaluer la version de plusieurs manières, sans succès :

- prise d'un référentiel fixe sur les scanner pré et postopératoires et comparaison de la variation des mesures (gouttière intertubérositaire) : ce repère est difficilement remarquable, avec une variabilité de mesure inter et intraobservateur importante ;
- mesure de la version sur des profils axillaires en radiographie standard : influence trop importante de la rotation du bras sur les mesures ;
- déduction de la version sur l'ellipse réalisée par la cupule sur des radiographies de face : influence trop importante de la rotation du bras sur les mesures.

- Descellement:

Nous n'avons pas retrouvé de descellement d'implant au recul, sans liseré remarquable sur les radiographies standard. Ces résultats semblent comparables à la littérature, concernant les cupules de resurfaçage revêtues d'hydroxyapatite avec peu ou pas de descellement (20,21,23,26,29,45).

3/ Analyse de points particuliers :

a. Problématique de la cavité glénoïdale, techniques de resurfaçage :

La question de la prise en charge de la cavité glénoïdale dans ces omarthroses est importante. En effet, nous savons maintenant que l'implant glénoïdal peut être source de descellement à moyen terme et de dégradation du polyéthylène, pouvant nécessiter une reprise chirurgicale complexe devant le stock osseux restant (46–49). Il apparaît donc intéressant de pouvoir surseoir à ce remplacement de la cavité glénoïdale le plus longtemps possible, d'autant que la population cible des prothèses de resurfaçage huméral peut être jeune.

Par ailleurs, l'accès à la cavité glénoïdale est plus difficile dans les prothèses de resurfaçage huméral qu'avec des prothèses à tige, l'encombrement de l'épiphyse humérale gênant sa préparation.
Pourtant, il ressort que des resurfaçages simples réalisés chez des patients ayant une atteinte glénoïdale importante engendrent de moins bons résultats, notamment en cas d'arthrose glénoïdale excentrée (30). Dans notre série, 3 des mauvais résultats se sont traduits par une dégradation de la cavité glénoïdale confirmée sur un scanner, avec une évolution arthrosique dans le plan frontal et axial. Cette dégradation est aussi mise en évidence par la diminution du LGHO au dernier recul (12 patients de notre série, diminution moyenne secondaire du LGHO de 6,1mm chez ces patients). Cette évolution est retrouvée dans la littérature (10,24,25,40,45)

Afin de préserver le stock osseux et de s'affranchir des difficulté de mise en place d'un implant glénoïdal, certains auteurs ont proposés des techniques de resurfaçage de la cavité glénoïdale nécessitant une évaluation sur du long terme (46,50–54).

La série de Krishnan et al. (55) présente un des meilleurs reculs moyens, de 84 mois. Elle rapportait les résultats de 36 patients de 51 ans d'âge moyen pour lesquels le resurfaçage de la cavité glénoïdale a été réalisé par une greffe de fascia lata, de la capsule glénohumérale antérieure ou une allogreffe de tendon d'Achille. L'amélioration de l'American Shoulder and Elbow Surgeon était de 39 points en préopératoire à 91 points au dernier recul. L'érosion glénoïdale moyenne était de 7,2mm et se stabilisait à 5 ans de recul. De meilleurs résultats étaient obtenus avec une allogreffe de tendon calcanéen.

Muh et al. (50) ont présenté une série multicentrique de 16 patients de moins de 55 ans ayant bénéficié d'un resurfaçage de la tête humérale associée à une interposition d'une greffe tissulaire entre l'implant et la cavité glénoïdale. Il s'agissait de 7 allogreffes d'une matrice dermique et 9 allogreffes de tendon calcanéen. Au recul moyen de 60 mois, l'American Shoulder and Elbow Surgeon Score était amélioré de 23,2 à 57,7 points, l'élévation antérieure active de 128° à 134° et la rotation externe coude au corps de 28° à 32°. Sept patients ont dû être repris au recul moyen de 36 mois par une arthroplastie totale.

Burkhead et Hutton ont présenté leur série en 1995 (46). Ils ont rapporté les résultats de 14 patients d'âge moyen 48 ans dont le resurfaçage glénoïdal a été réalisé par une greffe de fascia lata ou de capsule antérieure glénohumérale, avec un recul moyen de 28 mois. L'amélioration de l'élévation antérieure active était de 81° à 138° et la rotation externe coude au corps de 5° à 50°. Les auteurs ne rapportent pas de révision.

Elhassan et al. (53) ont rapporté une série de 13 patients de 34 ans d'âge moyen avec une interposition biologique également (tendon d'Achille, fascia lata, capsule antérieure de l'articulation glénohumérale). Ils ont obtenus 12 mauvais résultats dont 10 qui ont nécessité une arthroplastie totale à 16 mois de recul.

Ces différents résultats nous amènent à être prudents sur ces techniques de resurfaçage glénoïdal devant les taux d'échec et de reprise importants. Par ailleurs, un des objectifs de cette technique est de préserver la cavité glénoïdale, objectif qui semble difficile à atteindre à la vue des chiffres publiés. En cas de non resurfaçage, la diminution du LGHO est d'environ 6mm (18,27,40) alors que Krihnan (55) rapporte une usure moyenne de la cavité glénoïdale de 7,2mm à 5 ans.

D'autres techniques paraissent plus satisfaisantes, notamment chez des patients jeunes, utilisant une allogreffe ostéochondrale pour le resurfaçage de la cavité glénoïdale, de réalisation classique à ciel ouvert, ou arthroscopique (56–59). Cependant, aucune série d'effectif et de recul importants n'a été publiée. Ces techniques restent donc à évaluer.

b. Cas des omarthroses post instabilité :

L'omarthrose secondaire à l'instabilité d'épaule, qu'elle soit antérieure ou postérieure, pose un réel problème de prise en charge puisqu'elle touche principalement des patients jeunes et actifs. Prieto (60) a évalué 74 épaules arthrosiques chez des patients présentant une instabilité glénohumérale patente, opérés ou non. Parmi les patients classés comme « arthrose sévère » seul 5/10 avaient été opérés, de même que seul 6/14 classés comme « arthrose modérée ».

Les interventions de stabilisation nécessitant l'implantation de matériel au niveau du cartilage aboutissaient le plus souvent à des arthroses modérées à sévères.

Quelle que soit l'intervention de stabilisation, celle-ci ne prévient pas de l'apparition d'une omarthrose à moyen ou long terme. Dans sa série, Hovelius et al. (61) rapportent, au recul moyen de 17,5 ans et après une chirurgie de stabilisation type Bankart, 16/26 patients souffrant d'omarthrose. Au recul moyen de 15,1 ans et après chirurgie de stabilisation type Latarjet, 9/30 patients souffraient d'omarthrose. Il existait cependant un biais lié à la sélection des patients, l'omarthrose préopératoire était plus importante dans le groupe « Latarjet » mais le recul plus faible. L'arthrose survenant dans les suites d'une intervention type Latarjet était en général plus sévère qu'après une intervention de Bankart. De manière générale, on retrouve 11% d'arthrose moyenne et 9% d'arthrose modérée à sévère 10 ans après un premier épisode de luxation glénohumérale, quelle que soit la prise en charge (62).
La survenue d'une omarthrose après chirurgie de stabilisation varie selon les séries : de 13% à 54% suite à une intervention de Bankart, de 21% à 61% suite à une intervention de Putti-Platt et 30% à 72% suite à une intervention type Bristow-Latarjet (60–71). En 2013, Harris et al. (71) ont effectué une revue de la littérature comportant 1781 patients ayant bénéficié d'une intervention type Bankart à ciel ouvert ou arthroscopique, au recul moyen de 11 ans. Une omarthrose survenait dans 26% des Bankart arthroscopiques et 33% des Bankart à ciel ouvert, sans différence significative entre les deux.
L'apparition d'omarthrose après chirurgie de stabilisation antérieure est directement liée à la retente capsulaire antérieure, qui engendre une translation postérieure de la tête humérale en rotation externe (72,73). Dans notre série, un patient présentait des antécédents d'instabilité antérieure glénohumérale bilatérale traités par butée coracoïdienne. Trois ans après sa stabilisation à gauche, il a développé une omarthrose invalidante dans un contexte d'instabilité antérieure persistante avec lyse de la butée coracoïdienne. Un avancement du subscapulaire et un capsularshift ont donc été réalisés dans le même temps opératoire que le resurfaçage huméral. Les données cliniques et radiologiques de ce patient au recul étaient similaires à l'ensemble de la série.

Il se pose ensuite le problème de recourir à une arthroplastie glénohumérale chez des patients jeunes, à la demande fonctionnelle importante. Bigliani (74) a évalué une série de 17 patients âgés en moyenne de 43 ans, au recul moyen de 3 ans, chez qui une arthroplastie glénohumérale avait été réalisée en moyenne 16 ans après un premier épisode de luxation glénohumérale (12 PTE et 5 resurfaçage). Il retrouvait un taux de satisfaction de 77%, la douleur étant absente chez 94% des patients, l'élévation antérieure active améliorée de 37° et la rotation externe de 53°. Bauer et al. (75) ont évalué 30 arthroplasties au recul moyen de 8 ans (18 PTE, 12 hémiarthroplasties). Treize des 18 prothèses totales et 4 des 12 hémiarthroplasties avait un résultat satisfaisant. Sept des 12 hémiarthroplasties ont dû être totalisées pour douleur.

La série au recul le plus long est celle de Sperling et al. (49). Trente et un patients ont été revus avec un âge moyen de 46 ans et au recul moyen de 7 ans (21 PTE et 10 hémiarthroplasties). Ils ont obtenu 4 résultats excellents, 2 satisfaisants, 13 non satisfaisants et ont dû reprendre 11 patients (3 hémiarthroplasties et 8 PTE). Le taux de survie à 10 ans était de 60% et les facteurs pronostics péjoratifs étaient l'usure de la cavité glénoïdale, la rupture de l'implant et l'instabilité persistante.

L'influence du type d'intervention de stabilisation sur les résultats de l'arthroplastie n'est pas consensuelle. Matsoukis (76) ne constatait pas de lien significatif sur une série de 27 patients au recul moyen de 46 mois alors que Parsons (77) rapportait des résultats moins bons après intervention du type Bristow-Latarjet, sur une série de 24 patients, au recul moyen de 4,7 ans.

Dans notre série, 5/26 patients présentaient une omarthrose post instabilité. L'âge moyen de ce sous-groupe était de 49,4 ans et le recul moyen de 12,2 mois. Ils avaient tous eu une stabilisation glénohumérale par butée coracoïdienne auparavant. Le resurfaçage huméral survenait en moyenne 13,6 ans après la chirurgie de stabilisation. Ces patients étaient globalement plus raides dans tous les secteurs de mobilités que la série complète, avec notamment une rotation externe coude au corps de 16° en moyenne (contre 22°) et une élévation antérieure active à 85° (contre 97,5°). Ils présentaient tous une douleur cotée à 0/15 dans le score de Constant (contre 1,73/15). Ces différences se corrigeaient au dernier recul. Seul le score de Constant pondéré restait plus faible (47,4 contre 64). Les paramètres radiologiques étaient comparables. Seul le LGHO était en moyenne plus important,

probablement lié à un biais de mesure (71mm contre 58mm en préopératoire, 72,6mm contre 61,3mm au dernier recul).
Ces résultats sont globalement satisfaisants mais le recul reste faible, le risque principal étant la dégradation de la cavité glénoïdale à moyen terme nécessitant une totalisation de la prothèse.

Au total, le resurfaçage huméral paraît intéressant chez ces patients jeunes et actifs afin de préserver le capital osseux huméral mais la prise en charge de la cavité glénoïdale reste problématique. De nouveaux concepts de prothèses glénoïdales apparaissent, notamment en utilisant un simple plot central en polyéthylène sur la cavité glénoïdale pour limiter son usure, mais restent à évaluer (Duocentric Resurfaçage, Aston medical®). D'autres implants ont récemment été développés dans le même esprit de préservation du capital osseux huméral, mais offrant de plus amples possibilités d'accès à la cavité glénoïdale de part le dessin de la prothèse humérale, afin de réaliser une arthroplastie glénoïdale conventionnelle (Simpliciti, Tornier®) (figure 16).

Figure 16 : prothèses Duocentric Resurfaçage, Aston medical® et Simpliciti, Tornier®.

c. Analyse de la coiffe des rotateurs à distance :

Dans notre série, on retrouvait un seul cas de dégradation clinique de la coiffe des rotateurs, atteignant la partie proximale du subscapulaire. Il n'existait aucune corrélation entre l'augmentation modérée du centre de rotation de la tête et l'atteinte clinique de la coiffe des rotateurs. Ceci peut être expliqué par une variation faible des différents paramètres, pouvant être attribuée à l'alea de mesure (augmentation du centre de rotation de la tête humérale de 3,2mm et diminution de l'espace sous acromial de 1mm au dernier recul).

Un positionnement trop haut et trop vertical peut engendrer un conflit avec la coiffe antérosupérieure, donnée qui ne ressort pas statistiquement dans notre série. Nous avons retrouvé un cas dans cette situation, avec une verticalisation de la cupule de

30°. La plainte principale résidait en la présence d'un ressaut en fin de descente de l'abduction, traduisant probablement ce conflit.
Enfin, dans la littérature la dégradation de la coiffe des rotateurs est souvent associée aux arthrites rhumatoïdes ou aux « cuff tear arthropathy » qui n'étaient pas présentes dans notre série.

d. Comparaison avec les prothèses à tige :

Les résultats des cupules humérales de resurfaçage sont présentés dans la littérature comme au moins équivalents à ceux des prothèses à tige humérale (4,21–23,34,78–82). Le gain moyen en élévation active est de l'ordre de 55° pour les prothèses à tige comme les resurfaçages, et le gain moyen en rotation externe est de 40° pour les prothèses à tige contre 44° pour le resurfaçage.

VI CONCLUSION

Le resurfaçage de la tête humérale pour omarthrose est une solution intéressante en vue de conserver le capital osseux huméral et de restaurer l'anatomie physiologique. Une évaluation précise de l'omarthrose est un préalable à l'obtention de bons résultats. Une atteinte glénoïdale supérieure aux types B1 dans le plan axial et E3 dans le plan frontal doit impérativement faire discuter l'opportunité d'un resurfaçage glénoïdal associé, pour s'affranchir d'une dégradation précoce de la cavité glénoïdale.
Les resurfaçages biologiques n'ont, pour le moment, pas montré de résultats favorables à moyen terme et ne sont donc pas à recommander en première intention. On peut leur préférer une reconstruction glénoïdale par greffe ostéochondrale en cas de lésion focale importante, comme on peut le voir dans certaines arthroses post instabilité.
Le resurfaçage huméral peut également être proposé dans le cadre d'une arthrose post instabilité, chez des patients plus jeunes et actifs. Les lésions doivent cependant être prise en charge à la carte. Une instabilité persistante doit être prise en compte dans la prise en charge, de même qu'une atteinte glénoïdale importante. Devant le faible effectif de notre série et de celles de la littérature sur les omarthroses post-instabilité ainsi que leur recul modeste, il n'est pas possible à l'heure actuelle de

formuler des recommandations globales. Suite à notre expérience, nous proposerions un resurfaçage huméral simple chez des patients présentant une omarthrose centrée sur la cavité glénoïdale, et une arthroplastie glénoïdale en cas d'arthrose plus importante de la cavité glénoïdale, ou une greffe ostéochondrale en cas de lésion focale (séquelle de butée coracoïdienne par exemple). Cette arthroplastie peut être réalisée avec des prothèses glénoïdales standard, cimentées, en polyéthylène ou par l'intermédiaire de nouveaux types d'implants type plot en polyéthylène. En cas d'arthroplastie de la cavité glénoïdale, nous préférons utiliser des prothèses humérales sans tige à appui métaphyso-épiphysaire, permettant un meilleur accès à la cavité glénoïdale que le resurfaçage simple, sans diminuer le capital osseux huméral de manière importante.

La planification préopératoire du resurfaçage huméral mérite une attention particulière afin de ne pas surdimensionner l'implant. Plusieurs critères peuvent nous orienter : le LGHO post opératoire estimé, la taille du patient ou encore les calques mis à disposition par les industriels. Le LGHO postopératoire estimé doit être aux alentours de 6mm.

Per-opératoire, le positionnement du centre de la tête humérale doit être minutieux afin de respecter sa rétroversion et son inclinaison.

REFERENCES:

1. Péan J, The classic: On prosthetic methods intended to repair bone fragments. Clin Orthop, 1973. (94):4–7.

2. Bankes MJ, Emery RJ, Pioneers of shoulder replacement: Themistocles Gluck and Jules Emile Péan. J Shoulder Elbow Surg, 1995. 4 (4):259–62.

3. Neer CS, Brown TH, Mclaughlin HL, Fracture of the neck of the humerus with dislocation of the head fragment. Am J Surg, 1953. 85 (3) : 252–8.

4. Neer CS 2nd, Watson KC, Stanton FJ, Recent experience in total shoulder replacement. J Bone Joint Surg Am, 1982. 64 (3):319–37.

5. Walch G, Boileau P, Shoulder Arthroplasty. Berlin Springer Science & Business Media, 1999. 480.

6. Boileau P, Walch G, Adaptability and modulation in shoulder prosthesis. Acta Orthop Belg, 1995. 61 (Suppl 1):49–61.

7. Grammont P TP, Etude et réalisation d'une nouvelle prothèse d'épaule. Rhumatologie, 1987. 39:17-22.

8. Levy O, Copeland SA, Cementless surface replacement arthroplasty (Copeland CSRA) for osteoarthritis of the shoulder. J Shoulder Elbow Surg, 2004. 13 (3):266–71.

9. Levy O, Funk L, Sforza G, Copeland SA, Copeland surface replacement arthroplasty of the shoulder in rheumatoid arthritis. J Bone Joint Surg Am, 2004. 86-A (3):512–8.

10. Rydholm U, Sjögren J, Surface replacement of the humeral head in the rheumatoid shoulder. J Shoulder Elbow Surg, 1993. 2 (6):286–95.

11. Mansat M, Prothèses d'épaule. Issy-les-Moulineaux, Elsevier Masson, 1999. 462.

12. Mansat P, Le resurfaçage de l'épaule. Montpellier, Sauramps Médical, 2009. 87.

13. Constant CRMB, Murley AGMB, A Clinical Method of Functional Assessment of the Shoulder. Clin Orthop, 1987. 160–4.

14. Goutallier D, Postel JM, Bernageau J, Lavau L, Voisin MC, Fatty muscle degeneration in cuff ruptures. Pre- and postoperative evaluation by CT scan. Clin Orthop, 1994. (304):78–83.

15. Goutallier D, Postel J-M, Gleyze P, Leguilloux P, Van Driessche S, Influence of cuff muscle fatty degeneration on anatomic and functional outcomes after simple suture of full-thickness tears. J Shoulder Elbow Surg, 2003. 12 (6):550–4.

16. Walch G, Badet R, Boulahia A, Khoury A, Morphologic study of the glenoid in primary glenohumeral osteoarthritis. J Arthroplasty, 1999. 14 (6):756–60.

17. Sirveaux F, Favard L, Oudet D, Huquet D, Walch G, Molé D, Grammont inverted total shoulder arthroplasty in the treatment of glenohumeral osteoarthritis with massive rupture of the cuff. Results of a multicentre study of 80 shoulders. J Bone Joint Surg Br, 2004. 86 (3):388–95.

18. Iannotti J, Gabriel J, Schneck S, Evans B, Misra S, The normal glenohumeral relationships. An anatomical study of one hundred and forty shoulders. J Bone Joint Surg Am, 1992. 74 (4):491–500.

19. Alund M, Hoe-Hansen C, Tillander B, Hedén BA, Norlin R, Outcome after cup hemiarthroplasty in the rheumatoid shoulder: a retrospective evaluation of 39 patients followed for 2-6 years. Acta Orthop Scand, 2000. 71 (2):180–4.

20. Levy O, Copeland SA, Cementless surface replacement arthroplasty of the shoulder. 5- to 10-year results with the Copeland mark-2 prosthesis. J Bone Joint Surg Br, 2001. 83 (2):213–21.

21. Raj D, Mullett H, Even T, Abraham R, Copeland SA, Levy O, Hydroxyapatite-coated Copeland surface replacement arthroplasty. Long term follow up. 19th Congress of the European Society for Surgery of the Shoulder and Elbow, 2005 Rome, Italy.

22. Boileau P, Walch G, SOFCOT, Prothèses d'épaule. État actuel. Paris, Elsevier Masson, 2008. 454.

23. Thomas SR, Wilson AJ, Chambler A, Harding I, Thomas M, Outcome of Copeland surface replacement shoulder arthroplasty. J Shoulder Elbow Surg, 2005. 14 (5):485–91.

24. Fuerst M, Fink B, Rüther W, The DUROM cup humeral surface replacement in patients with rheumatoid arthritis. J Bone Joint Surg Am, 2007. 89 (8):1756–62.

25. Mansat P, Coutié A-S, Bonnevialle N, Rongières M, Mansat M, Bonnevialle P, Resurfacing humeral prosthesis: do we really reconstruct the anatomy? J Shoulder Elbow Surg, 2013. 22 (5):612–9.

26. Bailie DS, Llinas PJ, Ellenbecker TS, Cementless humeral resurfacing arthroplasty in active patients less than fifty-five years of age. J Bone Joint Surg Am, 2008. 90 (1):110–7.

27. Deladerrière J-Y, Szymanski C, Vervoort T, Budzik J-F, Maynou C, Geometrical analysis results of 42 resurfacing shoulder prostheses: A CT scan study. Orthop Traumatol Surg Res, 2012. 98 (5):520–7.

28. Lebon J, Delclaux S, Bonnevialle N, Rongières M, Bonnevialle P, Mansat P, Stemmed hemiarthroplasty versus resurfacing in primary shoulder osteoarthritis: A single-center retrospective series of 78 patients. Orthop Traumatol Surg Res, 2014 11.

29. Mullett H, Levy O, Raj D, Even T, Abraham R, Copeland SA, Copeland surface replacement of the shoulder. Results of an hydroxyapatite-coated cementless implant in patients over 80 years of age. J Bone Joint Surg Br, 2007. 89 (11) : 1466–9.

30. Smith T, Gettmann A, Wellmann M, Pastor F, Struck M, Humeral surface replacement for osteoarthritis. Acta Orthop, 2013. 84 (5):468–72.

31. Pearl ML, Volk AG, Coronal plane geometry of the proximal humerus relevant to prosthetic arthroplasty. J Shoulder Elbow Surg, 1996. 5 (4):320–6.

32. Figgie HE, Inglis AE, Goldberg VM, Ranawat CS, Figgie MP, Wile JM, An analysis of factors affecting the long-term results of total shoulder arthroplasty in inflammatory arthritis. J Arthroplasty, 1988. 3 (2):123–30.

33. Fenlin JM, Vaccaro A, Andreychik D, Lin S, Modular total shoulder: early experience and impressions. Semin Arthroplasty, 1990. 1 (2):102–11.

34. Boileau P, Walch G, The three-dimensional geometry of the proximal humerus. Implications for surgical technique and prosthetic design. J Bone Joint Surg Br, 1997. 79 (5):857–65.

35. Boileau P, Sinnerton RJ, Chuinard C, Walch G, Arthroplasty of the shoulder. J Bone Joint Surg Br, 2006. 88 (5):562–75.

36. Burgess DL, McGrath MS, Bonutti PM, Marker DR, Delanois RE, Mont MA, Shoulder resurfacing. J Bone Joint Surg Am, 2009. 91 (5):1228–38.

37. De Leest O, Rozing PM, Rozendaal LA, van der Helm FC, Influence of glenohumeral prosthesis geometry and placement on shoulder muscle forces. Clin Orthop, 1996. (330):222–33.

38. Rietveld AB, Daanen HA, Rozing PM, Obermann WR, The lever arm in glenohumeral abduction after hemiarthroplasty. J Bone Joint Surg Br, 1988. 70 (4):561–5.

39. Robertson DD, Yuan J, Bigliani LU, Flatow EL, Yamaguchi K, Three-dimensional analysis of the proximal part of the humerus: relevance to arthroplasty. J Bone Joint Surg Am, 2000. 82-A (11):1594–602.

40. Thomas SR, Sforza G, Levy O, Copeland SA, Geometrical analysis of Copeland surface replacement shoulder arthroplasty in relation to normal anatomy. J Shoulder Elbow Surg, 2005. 14 (2):186–92.

41. Fischer L, Carret J, Etude cinématique des mouvements de l'articulation scapulo-humérale. Revue de Chirurgie Orthopédique et Traumatologique, 1977. (63):108–12.

42. Hammond G, Tibone JE, McGarry MH, Jun B-J, Lee TQ, Biomechanical comparison of anatomic humeral head resurfacing and hemiarthroplasty in functional glenohumeral positions. J Bone Joint Surg Am, 2012. 94 (1):68–76.

43. Cassagnaud X, Maynou C, Petroff E, Dujardin C, Mestdagh H, A study of reproducibility of an original method of CT measurement of the lateralization of the intertubercular groove and humeral retroversion. Surg Radiol Anat, 2003. 25 (2):145–51.

44. Boileau P, Bicknell RT, Mazzoleni N, Walch G, Urien JP. CT scan method accurately assesses humeral head retroversion. Clin Orthop, 2008. 466 (3):661–9.

45. Raiss P, Kasten P, Baumann F, Moser M, Rickert M, Loew M, Treatment of osteonecrosis of the humeral head with cementless surface replacement arthroplasty. J Bone Joint Surg Am, 2009. 91 (2):340–9.

46. Burkhead WZ, Hutton KS, Biologic resurfacing of the glenoid with hemiarthroplasty of the shoulder. J Shoulder Elbow Surg, 1995. 4 (4):263–70.

47. Chong PY, Srikumaran U, Kuye IO, Warner JJP, Glenohumeral arthritis in the young patient. J Shoulder Elbow Surg, 2011. 20 (2):S30–S40.

48. Namdari S, Alosh H, Baldwin K, Glaser D, Kelly JD, Biological glenoid resurfacing for glenohumeral osteoarthritis: a systematic review. J Shoulder Elbow Surg, 2011. 20 (7):1184–90.

49. Sperling JW, Antuna SA, Sanchez-Sotelo J, Schleck C, Cofield RH, Shoulder arthroplasty for arthritis after instability surgery. J Bone Joint Surg Am, 2002. 84-A (10):1775–81.

50. Muh SJ, Streit JJ, Shishani Y, Dubrow S, Nowinski RJ, Gobezie R, Biologic resurfacing of the glenoid with humeral head resurfacing for glenohumeral arthritis in the young patient. J Shoulder Elbow Surg, 2014. 23 (8):185–90.

51. De Beer JF, Bhatia DN, van Rooyen KS, Du Toit DF, Arthroscopic debridement and biological resurfacing of the glenoid in glenohumeral arthritis. Knee Surg Sports Traumatol Arthrosc Off J Esska, 2010. 18 (12):1767–73.

52. Lee KT, Bell S, Salmon J. Cementless surface replacement arthroplasty of the shoulder with biologic resurfacing of the glenoid. J Shoulder Elbow Surg, 2009. 18 (6):915–9.

53. Elhassan B, Ozbaydar M, Diller D, Higgins LD, Warner JJP, Soft-tissue resurfacing of the glenoid in the treatment of glenohumeral arthritis in active patients less than fifty years old. J Bone Joint Surg Am, 2009. 91 (2):419–24.

54. Ellenbecker TS, Bailie DS, Lamprecht D, Humeral resurfacing hemiarthroplasty with meniscal allograft in a young patient with glenohumeral osteoarthritis. J Orthop Sports Phys Ther, 2008. 38 (5):277–86.

55. Krishnan SG, Nowinski RJ, Harrison D, Burkhead WZ, Humeral Hemiarthroplasty with Biologic Resurfacing of the Glenoid for Glenohumeral Arthritis. J Bone Joint Surg Am, 2007. 89 (4):727–34.

56. Gobezie R, Lenarz CJ, Wanner JP, Streit JJ, All-Arthroscopic Biologic Total Shoulder Resurfacing. Arthroscopy, 2011. 27 (11):1588–93.

57. Kropf EJ, Sekiya JK, Osteoarticular Allograft Transplantation for Large Humeral Head Defects in Glenohumeral Instability. Arthroscopy, 2007. 23 (3):322.e1–322.e5.

58. McCarty LP, Cole BJ, Reconstruction of the glenohumeral joint using a lateral meniscal allograft to the glenoid and osteoarticular humeral head allograft after bipolar chondrolysis. J Shoulder Elbow Surg, 2007. 16 (6):e20–e24.

59. Skendzel JG, Sekiya JK, Arthroscopic Glenoid Osteochondral Allograft Reconstruction Without Subscapularis Takedown: Technique and Literature Review. Arthroscopy, 2011. 27 (1):129–35.

60. Samilson RL, Prieto V, Dislocation arthropathy of the shoulder. J Bone Joint Surg Am, 1983. 65 (4):456–60.

61. Hovelius LK, Sandström BC, Rösmark DL, Saebö M, Sundgren KH, Malmqvist BG, Long-term results with the Bankart and Bristow-Latarjet procedures: recurrent shoulder instability and arthropathy. J Shoulder Elbow Surg, 2001. 10 (5):445–52.

62. Hovelius L, Augustini BG, Fredin H, Johansson O, Norlin R, Thorling J, Primary anterior dislocation of the shoulder in young patients. A ten-year prospective study. J Bone Joint Surg Am, 1996. 78 (11):1677–84.

63. Kiss J, Mersich I, Perlaky GY, Szollas L, The results of the Putti-Platt operation with particular reference to arthritis, pain, and limitation of external rotation. J Shoulder Elbow Surg, 1998. 7 (5):495–500.

64. Van der Zwaag HM, Brand R, Obermann WR, Rozing PM. Glenohumeral osteoarthrosis after Putti-Platt repair. J Shoulder Elbow Surg, 1999. 8 (3):252–8.

65. Zaffagnini S, Marcacci M, Loreti I, Visani A, Vascellari A, Results of the original Putti-Platt procedure for shoulder instability: review of Putti's scholar experience. Knee Surg Sports Traumatol Arthrosc Off J Esska, 2000. 8 (5):314–19.

66. Franceschi F, Papalia R, Del Buono A, Vasta S, Maffulli N, Denaro V, Glenohumeral osteoarthritis after arthroscopic Bankart repair for anterior instability. Am J Sports Med, 2011. 39 (8):1653–9.

67. Ogawa K, Yoshida A, Matsumoto H, Takeda T, Outcome of the open Bankart procedure for shoulder instability and development of osteoarthritis: a 5- to 20-year follow-up study. Am J Sports Med, 2010. 38 (8):1549–57.

68. Rosenberg BN, Richmond JC, Levine WN, Bankart repair for anterior instability of the shoulder. Long-term outcome. J Bone Joint Surg Am, 1998. 80 (7):1083–4.

69. Bonnevialle N, Mansat P, Bellumore Y, Mansat M, Bonnevialle P, Selective capsular repair for the treatment of anterior-inferior shoulder instability: review of

seventy-nine shoulders with seven years' average follow-up. J Shoulder Elbow Surg, 2009. 18 (2):251–9.

70. Lädermann A, Lubbeke A, Stern R, Cunningham G, Bellotti V, Gazielly DF, Risk factors for dislocation arthropathy after Latarjet procedure: a long-term study. Int Orthop, 2013. 37 (6):1093–8.

71. Harris JD, Gupta AK, Mall NA, Abrams GD, McCormick FM, Cole BJ, Long-term outcomes after Bankart shoulder stabilization. Arthrosc J Arthrosc Relat Surg Off Publ Arthrosc Assoc North Am Int Arthrosc Assoc, 2013. 29 (5):920–33.

72. Harryman DT 2nd, Sidles JA, Clark JM, McQuade KJ, Gibb TD, Matsen FA 3rd, Translation of the humeral head on the glenoid with passive glenohumeral motion. J Bone Joint Surg Am, 1990. 72 (9):1334–43.

73. Matsen FA, Practical evaluation and management of the shoulder. Philadelphia, Saunders, 1994. 262.

74. Bigliani LU, Weinstein DM, Glasgow MT, Pollock RG, Flatow EL, Glenohumeral arthroplasty for arthritis after instability surgery. J Shoulder Elbow Surg, 1995. 4 (2):87–94.

75. Bauer G, Freehill M, Masters C, Glenohumeral arthroplasty for arthritis after instability surgery. Poster presented at 69e meeting A.A.O.S Dallas Tex.

76. Matsoukis J, Tabib W, Guiffault P, Walch G, Shoulder arthroplasty for osteoarthritis after prior surgery for anterior instability: a report of 27 cases. Rev Chir Orthopédique Réparatrice Appar Mot, 2003. 89 (7):580–92.

77. Parsons IM 4th, Buoncristiani AM, Donion S, Campbell B, Smith KL, Matsen FA 3rd, The effect of total shoulder arthroplasty on self-assessed deficits in shoulder function in patients with capsulorrhaphy arthropathy. J Shoulder Elbow Surg, 2007. 16 (3 Suppl):S19–26.

78. Cofield RH, Total shoulder arthroplasty with the Neer prosthesis. J Bone Joint Surg Am, 1984. 66 (6):899–906.

79. Barrett WP, Franklin JL, Jackins SE, Wyss CR, Matsen FA, Total shoulder arthroplasty. J Bone Joint Surg Am, 1987. 69 (6):865–872.

80. Cofield RH, Daly PJ, Total shoulder arthroplasty with a tissue-ingrowth glenoid component. J Shoulder Elbow Surg, 1992. 1 (2):77–85.

81. Torchia ME, Cofield RH, Settergren CR, Total shoulder arthroplasty with the Neer prosthesis: long-term results. J Shoulder Elbow Surg, 1997. 6 (6):495–505.

82. Bryant D, Litchfield R, Sandow M, Gartsman GM, Guyatt G, Kirkley A, A comparison of pain, strength, range of motion, and functional outcomes after hemiarthroplasty and total shoulder arthroplasty in patients with osteoarthritis of the shoulder. A systematic review and meta-analysis. J Bone Joint Surg Am, 2005. 87 (9):1947–56.

ANNEXE 1

HAS
HAUTE AUTORITÉ DE SANTÉ

Score de Constant

D'après Constant CR, Murley AHG. *A clinical method of functional assessment of the shoulder.* Clin Orthop Relat Res 1987;(214):160-4. Traduction de M. Dougados, avec son aimable autorisation.

► Fiche de recueil des résultats

Nom :	Date :
Prénom :	Médecin traitant :
Date de naissance :	Médecin prescripteur :

	Date		Début	Milieu	Fin
Douleur (total sur 15 points)	A. Échelle verbale 0 = intolérable 5 = moyenne 10 = modérée 15 = aucune				
	B. Échelle algométrique Soustraire le chiffre obtenu du nombre 15 0 _____ 15 Absence de douleur — douleur sévère				
	Total	**A + B / 2 (/15)**			
Niveau d'activités quotidiennes (total sur 10 points)	Activités professionnelles/ occupationnelles	travail impossible ou non repris 0 point gêne importante 1 point gêne moyenne 2 points gêne modérée 3 points aucune gêne 4 points			
	Activités de loisirs	impossible 0 point ; gêne modérée 3 points gêne importante 1 point ; aucune gêne 4 points gêne moyenne 2 points			
	Gêne dans le sommeil exemple : aux changements de position	douleurs insomniantes 0 point gêne modérée 1 point aucune gêne 2 points			
Niveau de travail avec la main (total sur 10 points)	À quelle hauteur le patient peut-il utiliser sa main sans douleur et avec une force suffisante ?	taille 2 points ; cou 6 points xiphoïde 4 points ; tête 8 points au dessus de la tête 10 points			
Mobilité (total sur 40 points)	Antépulsion (total / 10)	0°-30° 0 point ; 91°-120° 6 points 31°-60° 2 points ; 121°-150° 8 points 61°-90° 4 points ; >150° 10 points			
	Abduction (total / 10)	0°-30° 0 point ; 91°-120° 6 points 31°-60° 2 points ; 121°-150° 8 points 61°-90° 4 points ; < 150° 10 points			
	Rotation latérale (total / 10)	main derrière la tête, coude en avant 2 points main derrière la tête, coude en arrière 4 points main sur la tête, coude en avant 6 points main sur la tête, coude en arrière 8 points élévation complète depuis le sommet de la tête 10 points			
	Rotation médiale (total / 10)	dos de la main niveau fesse 2 points dos de la main niveau sacrum 4 points dos de la main niveau L3 6 points dos de la main niveau T12 8 points dos de la main niveau T7-T8 10 points			
Force musculaire (total sur 25 points)	Abduction isométrique (élévation antéro-latérale de 90° dans le plan de l'omoplate)	si 90° n'est pas atteint en actif 0 point si maintien de 5 s, par 500g 1 point			
Total (total sur 100 points)	Valeur absolue (en points/100)				
	Valeur pondérée (%)				

Tableau 1 : Valeur fonctionnelle normale de l'épaule selon l'indice de Constant en fonction de l'âge et du sexe.

Âge	Hommes			Femmes		
	Droit	Gauche	Moyenne	Droit	Gauche	Moyenne
21/30	97	99	98	98	96	97
31/40	97	90	93	90	91	90
41/50	86	96	92	85	78	80
51/60	94	87	90	75	71	73
61/70	83	83	83	70	61	70
71/80	76	73	75	71	64	69
81/90	70	61	66	65	64	64
91/100	60	54	56	58	50	52

RESUME

Contexte :
Le resurfaçage de la tête humérale a été développé afin de restaurer l'anatomie physiologique et préserver le capital osseux huméral dans les omarthroses centrées. Ces données sont particulièrement intéressantes chez le sujet jeune.
Dans ce travail, nous avons évalué les résultats de la pose d'une cupule humérale de resurfaçage (Aequalis Resurfacing Head®, Tornier), plus particulièrement dans les omarthroses post-instabilité.

Matériel et méthode :
Il s'agissait d'une étude prospective mono centrique et mono opérateur, d'une série continue de 26 patients présentant une omarthrose primitive ou secondaire, centrée. L'âge moyen à la chirurgie était de 61,8 ans (38-89). Le recul moyen était de 18 mois (6-48). Parmi les patients, 5 présentaient des antécédents d'instabilité d'épaule (opérés ou non). En préopératoire, le score de Constant moyen était de 28 (4-52), la douleur de 1,73 (0 à 5), le niveau d'activité de 6,07 (2 à 12) et le niveau de mobilité active était coté à 18,38 (2-44). Différents paramètres radiologiques ont été mesurés : la hauteur du centre de rotation de la tête humérale, l'inclinaison de la tête humérale, l'offset huméral médial, l'offset huméral latéral et la hauteur sous acromiale. Le degré d'omarthrose était apprécié sur un examen tomodensitométrique préopératoire.

Résultats :
Au dernier recul, on retrouvait un score de Constant absolu moyen à 49,58/100 (22-69, p<0,0001). Les paramètres suivants ont été améliorés de manière significative : le niveau d'activité (+3,92, p<0,001), la douleur (+8,08, p<0,0001) et les mobilités (abduction +38°, élévation antérieure +38°, rotation externe +20°, p<0,0001 et rotation interne +0,8, p<0,004). Dans le groupe instabilité, les valeurs moyennes étaient respectivement améliorées de 25 (score de Constant), 3,6 (activité), 6 (douleur) et les mobilités de 50° (abduction), 41° (élévation antérieure), 29° (rotation externe), 1,4 (rotation interne). On retrouvait une varisation moyenne des implants de 5° par rapport aux données préopératoires (p=0,02), une augmentation significative de l'offset huméral médial de 3,47mm en moyenne (p<0,0001) ainsi que de l'offset huméral latéral en postopératoire (+5,83mm, p>0,001). Cette dernière s'atténuait au dernier recul (+3,3mm par rapport aux données préopératoires, p=0,01). L'espace sous acromial n'était pas modifié de manière significative au dernier recul contrairement à la hauteur du centre de rotation de la tête humérale (+2,84mm, p=0,01). Les résultats étaient similaires pour les 5 patients porteurs d'une instabilité glénohumérale. L'âge moyen de ce sous groupe était de 49,4 ans et le recul moyen de 12,2 mois. Ces patients étaient globalement plus raides dans tous les secteurs de mobilités que la série complète, notamment en rotation externe coude au corps (16° contre 22°). Seul le score de Constant pondéré restait plus faible au dernier recul (47,4 contre 64). Les paramètres radiologiques étaient comparables.

Conclusion :
Le resurfaçage huméral donne des résultats satisfaisants chez des patients jeunes présentant une omarthrose centrée sans atteinte glénoïdale importante, en préservant le capital osseux et en restaurant une anatomie plus physiologique, notamment dans le cas des omarthroses post-instabilité. L'usure de la cavité glénoïdale doit être soigneusement évaluée afin de ne pas provoquer de dégradation rapide en postopératoire en cas de resurfaçage huméral seul.

Mots clés : arthroplastie, resurfaçage, épaule, instabilité.