



**HAL**  
open science

# La tunnélisation : revue de la littérature d'une technique de chirurgie plastique parodontale micro-invasive

Hélène Loustau

► **To cite this version:**

Hélène Loustau. La tunnélisation : revue de la littérature d'une technique de chirurgie plastique parodontale micro-invasive. Chirurgie. 2014. dumas-01080878

**HAL Id: dumas-01080878**

**<https://dumas.ccsd.cnrs.fr/dumas-01080878>**

Submitted on 6 Nov 2014

**HAL** is a multi-disciplinary open access archive for the deposit and dissemination of scientific research documents, whether they are published or not. The documents may come from teaching and research institutions in France or abroad, or from public or private research centers.

L'archive ouverte pluridisciplinaire **HAL**, est destinée au dépôt et à la diffusion de documents scientifiques de niveau recherche, publiés ou non, émanant des établissements d'enseignement et de recherche français ou étrangers, des laboratoires publics ou privés.

Université de Bordeaux  
Collège des Sciences de la Santé  
UFR des Sciences Odontologiques

Année 2014

N°49

Thèse pour l'obtention du  
DIPLOME d'ETAT de DOCTEUR EN CHIRURGIE DENTAIRE

Présentée et soutenue publiquement

Par Hélène LOUSTAU

Née le 12/03/1988 à Biarritz (64)

Le 20 octobre 2014

**La tunnélisation: revue de la littérature d'une technique de  
chirurgie plastique parodontale micro-invasive**

Directeur de thèse

Docteur François Vigouroux

Membres du Jury

Président	Mme V. DUPUIS	Professeur des Universités
Directeur	M. F. VIGOUROUX	Assistant Hospitalo-Universitaire
Rapporteur	M. R. DA COSTA NOBLE	Maître de Conférences des Universités
Assesseur	M. Y. LAUVERJAT	Maître de Conférences des Universités
Assesseur	M. M. PITZ	Assistant Hospitalo-Universitaire

**COLLEGE DES SCIENCES DE LA SANTE**  
**UNITE DE FORMATION ET DE RECHERCHE D'ODONTOLOGIE**

<b>Directeur</b>	M. Jean-François PELI	58-01
<b>Directeur Adjoint – Chargé de la Formation initiale</b>	M. Yves DELBOS	56-01
<b>Directeur Adjoint – Chargé de la Recherche</b>	M. Jean-Christophe FRICAIN	57-02
<b>Directeur Adjoint - Chargé des Relations Internationales</b>	M. Jean-François LASSERRE	58-02

**ENSEIGNANTS DE L'UFR**

**PROFESSEURS DES UNIVERSITES**

Mme Caroline	BERTRAND	Prothèse dentaire	58-02
Mlle Marie-José	BOILEAU	Orthopédie dento-faciale	56-02
Mme Véronique	DUPUIS	Prothèse dentaire	58-02
M. J-Christophe	FRICAIN	Chirurgie buccale – Pathologie et thérapeutique	57-02

**MAITRES DE CONFERENCES DES UNIVERSITES**

Melle Elise	ARRIVÉ	Prévention épidémiologie – Economie de la santé – Odontologie légale	56-03
Mme Cécile	BADET	Sciences biologiques	57-03
M. Etienne	BARDINET	Orthopédie dento-faciale	56-02
M. Michel	BARTALA	Prothèse dentaire	58-02
M. Cédric	BAZERT	Orthopédie dento-faciale	56-02
M. Jean-Pierre	BLANCHARD	Prothèse dentaire	58-02
M. Christophe	BOU	Prévention épidémiologie – Economie de la santé – Odontologie légale	56-03
Mlle Sylvie	BRUNET	Chirurgie buccale – Pathologie et thérapeutique	57-02
M. Sylvain	CATROS	Chirurgie buccale – Pathologie et thérapeutique	57-02
M. Stéphane	CHAPENOIRE	Sciences anatomiques et physiologiques	58-03
M. Jacques	COLAT PARROS	Sciences anatomiques et physiologiques	58-03
M. Reynald	DA COSTA NOBLE	Parodontologie	57-01
M. François	DARQUE	Orthopédie dento-faciale	56-02
M. François	DE BRONDEAU	Orthopédie dento-faciale	56-02
M. Yves	DELBOS	Odontologie pédiatrique	56-01
M. Raphael	DEVILLARD	Odontologie conservatrice- Endodontie	58-01
M. Emmanuel	D'INCAU	Prothèse dentaire	58-02
M. Bruno	ELLA NGUEMA	Sciences anatomiques et physiologiques	58-03
M. Dominique	GILLET	Odontologie conservatrice – Endodontie	58-01
M. Jean-François	LASSERRE	Prothèse dentaire	58-02
M. Yves	LAUVERJAT	Parodontologie	57-01
Mme Odile	LAVIOLE	Prothèse dentaire	58-02
M. Jean-Marie	MARTEAU	Chirurgie buccale – Pathologie et thérapeutique	57-02
Mme Javotte	NANCY	Odontologie pédiatrique	56-01

Mme Dominique	ORIEZ	Odontologie conservatrice – Endodontie	58-01
M. Jean-François	PELI	Odontologie conservatrice – Endodontie	58-01
M. Philippe	POISSON	Prévention épidémiologie – Economie de la santé – Odontologie légale	56-03
M. Patrick	ROUAS	Odontologie pédiatrique	56-01
M. Johan	SAMOT	Sciences biologiques	57-03
Mlle Maud	SAMPEUR	Orthopédie dento-faciale	56-02
M. Cyril	SEDARAT	Parodontologie	57-01
Mlle Noélie	THEBAUD	Sciences biologiques	57-03
M. Eric	VACHEY	Odontologie conservatrice – Endodontie	58-01

### **ASSISTANTS**

Melle Audrey	AUSSEL	Sciences biologiques	57-03
M. Terence	BARSBY	Odontologie conservatrice – Endodontie	58-01
Mme Aurélie	BARSBY-EL-KHODER	Prothèse dentaire	58-02
Mme Mélanie	BOES-HULLMAN	Orthopédie dento-faciale	56-02
M. Julien	BROTHIER	Prothèse dentaire	58-02
Melle Caroline	CHANE-FANE	Orthopédie dento-faciale	56-02
M. Mathieu	CLINKEMAILLIE	Prothèse dentaire	58-02
M. Mathieu	CONTREPOIS	Prothèse dentaire	58-02
M. Guillaume	CRESTE	Prothèse dentaire	58-02
Mme Hélène	DENOST	Prévention épidémiologie – Economie de la santé – Odontologie légale	56-03
M. Guillaume	FENOUL	Odontologie conservatrice – Endodontie	58-01
Mlle Geraldine	FERRERO-MOURGUES	Orthopédie dento-faciale	56-02
M. Nicolas	GLOCK	Sciences anatomiques et physiologiques	58-03
Melle Sandrine	GROS	Orthopédie dento-faciale	56-02
Melle Olivia	KEROUREDAN	Odontologie conservatrice – Endodontie	58-02
Melle Amandine	LAVAUD	Odontologie pédiatrique	56-01
Melle Alice	LE NIR	Sciences anatomiques et physiologiques	58-03
Mme Karine	LEVET	Prévention épidémiologie – Economie de la santé – Odontologie légale	56-03
Melle Maria-Gabriela	MARC	Odontologie conservatrice – Endodontie	58-01
M. Matthieu	MEYER	Chirurgie buccale – Pathologie et thérapeutique	57-02
Melle Darrène	NGUYEN	Sciences biologiques	57-03
Melle Virginie	PANNEREC	Chirurgie buccale – Pathologie et thérapeutique	57-02
Melle Candice	PEYRAUD	Odontologie pédiatrique	56-01
M. Jean-Philippe	PIA	Prothèse dentaire	58-02
M. Mathieu	PITZ	Parodontologie	57-01
M. Clément	RIVES	Odontologie conservatrice – Endodontie	58-01
M. François	VIGOUROUX	Parodontologie	57-01

MAJ  
01/09/2014

## **Remerciements**

**A notre Présidente du jury,**

Madame la Professeur Véronique DUPUIS

Professeur des Universités

Praticien Hospitalier

Docteur en Chirurgie Dentaire

Docteur d'Etat en Odontologie

D.E.R.S.O. : Diplôme d'Etudes et de Recherche en Sciences Odontologiques

C.E.S. de Prothèse Dentaire

C.E.S. d'Odontologie Légale

D.U. d'Implantologie

Chef du Pôle d'Odontologie et de Santé Buccale au CHU de Bordeaux

*Vous nous avez fait l'honneur d'accepter la  
présidence de cette thèse.*

*Nous nous souviendrons de la qualité de  
l'enseignement que vous nous avez prodigué.*

*Veillez trouver l'expression de nos  
remerciements les plus sincères.*

**A notre Directeur de Thèse,**

Monsieur le Docteur François Vigouroux

Assistant Hospitalo-universitaire

Ancien interne des Hôpitaux

C.E.S. de Parodontologie

D.U. de Réhabilitation Orale et Implantologie

*Nous vous remercions sincèrement d'avoir  
accepté de diriger cette thèse,  
malgré votre emploi du temps surchargé.  
Nous garderons en mémoire votre sympathie  
et votre rigueur dans le travail.  
Nous vous prions de trouver dans ce travail  
toute l'expression de notre gratitude.*

**A notre rapporteur,**

Monsieur le Docteur Reynald Da Costa Noble

Maître de Conférences des Universités

Praticien Hospitalier

Docteur en Chirurgie Dentaire

Docteur d'Etat en Odontologie

Docteur en Sciences Odontologiques

D.U. Réhabilitation Orale et Implantologie

Clinical Visiting Professor NYU

*Nous sommes sincèrement honorés de  
votre présence dans ce jury.*

*Merci pour votre enseignement, votre  
simplicité et votre rigueur.*

*Soyez assuré de notre reconnaissance  
et de notre profonde gratitude.*



**A notre assesseur,**

Monsieur le Docteur Yves Lauverjat

Maître de Conférences des Universités

Praticien Hospitalier

Docteur en Chirurgie Dentaire

Docteur d'Etat en Odontologie

Docteur en Sciences Odontologiques

*Nous sommes ravis de vous*

*compter parmi nos jury.*

*Merci pour vos enseignements et*

*votre encadrement à Pellegrin.*

*Soyez assuré de notre profond respect.*

**A notre assesseur,**

Monsieur le Docteur Mathieu PITZ

Assistant Hospitalo-universitaire

C.E.S. de Biologie Buccale

C.E.S. de Parodontologie

C.E.S. de Prothèse Scellée

D.U. de Troubles Fonctionnels Oro-faciaux

D.U. de Réhabilitation Orale et Implantologie

*Vous avez accepté avec spontanéité de faire partie  
de notre jury de thèse et nous vous en remercions.*

*A travers ce travail, voulez-vous bien y trouver  
l'expression de notre gratitude.*

A mes parents, pour votre patience et votre soutien.

A ma sœur, pour ta bienveillance et ton aide cruciale pour la traduction en anglais !!

A ma grand-mère pour ton amour, ta gentillesse et ta générosité.

A toute ma famille.

A louis, mon acolyte, mon pilier, merci.

A tous mes amis, pour tous ces bons moments. J'espère qu'il y en aura encore beaucoup d'autres !!

## Table des matières

1	Introduction .....	15
2	Les récessions gingivales.....	16
2.1	Définition et terminologie .....	16
2.2	Classifications .....	16
2.3	Epidémiologie et étiologies.....	18
2.3.1	Facteurs de prédisposition .....	18
2.3.2	Facteurs déclencheurs .....	22
2.4	Pathogénie.....	27
2.5	Le traitement des récessions parodontales .....	28
2.5.1	Chronologie de prise en charge .....	28
2.5.2	Objectifs du traitement .....	31
2.5.3	Différentes techniques de chirurgie plastique parodontale .....	33
2.5.4	Critères de choix de la technique chirurgicale .....	41
3	La technique de tunnélisation.....	42
3.1	Définition et évolution .....	42
3.2	Indications.....	43
3.3	Objectifs.....	43
3.4	Instrumentation .....	44
3.4.1	Les systèmes de grossissement optique.....	46
3.4.2	Les instruments de chirurgie parodontale.....	47
3.4.3	Les matériaux de suture.....	48
3.5	Prérequis.....	48
3.5.1	Sélection du patient, sélection de la lésion .....	48
3.5.2	Gestion préopératoire.....	50
3.5.3	Préparation radiculaire .....	51
3.6	Intervention chirurgicale .....	51
3.6.1	Préparation du site receveur .....	51
3.6.2	Conditionnement radiculaire.....	52
3.6.3	Préparation du site donneur : prélèvement du greffon conjonctif .....	53
3.6.4	Mise en place du greffon et sutures.....	56
3.6.5	La cicatrisation .....	59
3.6.6	Conseils post-opératoires.....	61

3.7	Les variantes.....	64
3.7.1	De la préparation du site receveur.....	64
3.7.2	De la technique de prélèvement.....	66
3.7.3	De la mise en place du greffon.....	73
3.7.4	Utilisation de substitut de tissu conjonctif .....	73
3.8	Avantages et efficacité .....	75
3.9	Limites.....	76
3.10	Applications.....	76
3.10.1	En orthodontie.....	76
3.10.2	En prothèse fixée .....	77
3.10.3	En implantologie.....	77
3.10.4	Lors d'une fenestration gingivale .....	78
4	Cas cliniques.....	78
5	Conclusion: .....	88
6	Bibliographie : .....	89

## Table des illustrations :

### Figures :

<b>Figure 2-1.</b> <i>Déhiscence osseuse. D'après Vigouroux</i> .....	19
<b>Figure 2-2.</b> <i>Finesse de la table osseuse. D'après Vigouroux.</i> .....	20
<b>Figure 2-3.</b> <i>Fenestration osseuse. D'après Vigouroux.</i> .....	20
<b>Figure 2-4.</b> <i>Traction de frein. D'après Vigouroux.</i> .....	21
<b>Figure 2-5.</b> <i>Faible profondeur du vestibule. D'après Vigouroux.</i> .....	21
<b>Figure 2-6.</b> <i>Malposition dentaire. D'après Vigouroux.</i> .....	22
<b>Figure 2-7.</b> <i>Piercing de la lèvre supérieure et récession gingivale. D'après Mayers et al. 2002.</i> .....	26
<b>Figure 2-8.</b> <i>Lambeau positionné coronairement. D'après Vigouroux, 2011.</i> .....	34
<b>Figure 2-9.</b> <i>Lambeau semi-lunaire. D'après Vigouroux, 2011.</i> .....	35
<b>Figure 2-10.</b> <i>Lambeau positionné latéralement. D'après Vigouroux, 2011.</i> .....	35
<b>Figure 2-11.</b> <i>Lambeau double papille. D'après Vigouroux, 2011.</i> .....	36
<b>Figure 2-12.</b> <i>Grefte épithélio-conjonctive. D'après Vigouroux, 2011.</i> .....	37
<b>Figure 2-13.</b> <i>Grefte de conjonctif enfoui associée à un lambeau positionné coronairement. D'après Vigouroux, 2011.</i> .....	39
<b>Figure 2-14.</b> <i>Arbre décisionnel. D'après Stein et Hammächer, 2011.</i> .....	42
<b>Figure 3-1.</b> <i>Liste des instruments nécessaire à la réalisation de la technique de tunnélisation. D'après Zurh et Hürzeler.</i> .....	48
<b>Figure 3-2.</b> <i>Technique de l'incision unique pour le prélèvement de tissu conjonctif au palais. D'après Hürzeler.</i> .....	55
<b>Figure 3-3.</b> <i>Insertion du greffon sous le lambeau tunnélisé. D'après Zurh et Hürzeler.</i> .....	56
<b>Figure 3-4.</b> <i>Doubles sutures verticales croisées. D'après Zurh.</i> .....	58
<b>Figure 3-5.</b> <i>Technique de brossage de Stillman modifiée. D'après Zurh et Hürzeler.</i> .....	62
<b>Figure 3-6.</b> <i>Technique de brossage de Bass modifiée. D'après Zurh et Hürzeler.</i> .....	63
<b>Figure 3-7.</b> <i>Incision verticale pour faciliter insertion du greffon. D'après Santarelli, 2001</i> .....	64
<b>Figure 3-8.</b> <i>Technique de tunnélisation selon Tozüm. D'après Tozüm.</i> .....	65
<b>Figure 3-9.</b> <i>Technique de tunnélisation selon Blanes et Allen. D'après Sedon.</i> .....	66
<b>Figure 3-10.</b> <i>Technique de la trappe. D'après Borghetti et Monnet-Corti.</i> .....	67
<b>Figure 3-11.</b> <i>Technique de prélèvement de Bruno. D'après Borghetti et Monnet-Corti.</i> .....	68
<b>Figure 3-12.</b> <i>Technique des incisions parallèles selon Harris. D'après Borghetti et Monnet-Corti.</i> .....	69
<b>Figure 3-13.</b> <i>Technique de prélèvement. D'après Kumar et al.</i> .....	71
<b>Figure 3-14.</b> <i>Technique de mise en place du greffon. D'après Zabalegui, 1999.</i> .....	73
<b>Figure 4-1.</b> <i>Anesthésie para-apicale</i> .....	79
<b>Figure 4-2.</b> <i>Incision intrasulculaire</i> .....	79
<b>Figure 4-3.</b> <i>Élévation des papilles.</i> .....	80
<b>Figure 4-4.</b> <i>Vérification de la préparation du tunnel.</i> .....	80
<b>Figure 4-5.</b> <i>Préparation du site receveur achevé.</i> .....	81
<b>Figure 4-6.</b> <i>Prélèvement du greffon de tissu conjonctif au palais par la technique de l'incision unique.</i> .....	82

<b>Figure 4-7.</b> <i>Protection de la plaie et greffon prélevé</i> .....	83
<b>Figure 4-8.</b> <i>Mise en place du greffon.</i> .....	84
<b>Figure 4-9.</b> <i>Sutures.</i> .....	85
<b>Figure 4-10.</b> <i>Résultats 15 jours après la chirurgie, avant et après la dépose des sutures.</i> ...	85
<b>Figure 4-11.</b> <i>Cicatrisation au niveau du palais à 15 jours post-opératoire.</i> .....	86
<b>Figure 4-12.</b> <i>Résultat à 3 mois après la chirurgie.</i> .....	86
<b>Figure 4-13.</b> <i>Etat initial / Etat final</i> .....	87

### **Tableaux :**

<b>Tableau 2-1.</b> <i>Classification de Miller des récessions gingivales. D'après Mahajan, 2010.</i> .....	17
<b>Tableau 2-2.</b> <i>Techniques de recouvrement radiculaire. D'après Bouchard et al, 2001.</i> .....	33
<b>Tableau 3-1.</b> <i>Résultats des mesures d'angiographie réalisées immédiatement après la chirurgie, à 3 et à 7 jours postopératoires, exprimés en pourcentage de vascularisation du site chirurgical. D'après Zurh et Hürzeler.</i> .....	45
<b>Tableau 3-2.</b> <i>Recouvrement des racines exposées à 1 et 12 mois après la chirurgie, exprimé en pourcentage de recouvrement. D'après Zurh et Hürzeler.</i> .....	45
<b>Tableau 3-3.</b> <i>Comparaison des avantages (+) et inconvénients (-) des loupes et des microscopes opératoires. D'après Zurh et Hurzeler, 2013</i> .....	46

# 1 Introduction

A l'heure de l'ultra-médiatisation de la beauté, pour 92% des adultes, un beau sourire est un atout social important. Il est synonyme de bonne santé et de confiance en soi.

Un beau sourire naît d'une harmonie et d'un équilibre entre certains paramètres dentaires et gingivaux. Ainsi, les récessions gingivales sont un motif de consultation de plus en plus fréquent et légitime.

Les premières techniques décrites avaient pour but d'apporter du tissu kératinisé afin de limiter l'aggravation des récessions et traiter les hyperesthésies dentinaires.

Cependant, ces greffes épithélio-conjonctives avaient, et ont toujours, un pourcentage de recouvrement faible.

Aujourd'hui, de nombreuses techniques chirurgicales ont été développées.

Des auteurs français comme A. Borghetti, V. Monnet-Corti, D. Etienne, R. Azzi, puis scandinaves comme O. Zurh, MB. Hürzeler et tant d'autres, se sont penchés sur ces techniques pour les faire évoluer.

En effet, non seulement il faut recouvrir la récession mais la greffe conjonctive doit s'intégrer esthétiquement dans le contexte gingival du patient.

La demande esthétique étant en perpétuelle progression, le traitement des récessions gingivales est devenu une thérapeutique importante de notre activité.

Pour la majorité des patients, la principale doléance est le préjudice esthétique. Le but majeur de la chirurgie réside donc dans le recouvrement complet des surfaces dénudées jusqu'à la jonction amélo-cémentaire des dents concernées.

En revanche, même si le recouvrement complet est atteint, le résultat esthétique final peut ne pas être complètement satisfaisant en termes de couleur, de forme ou texture différente des tissus et également en raison de brides cicatricielles persistantes.

Un autre facteur à considérer est le fait que les récessions gingivales atteignent rarement une seule dent ; ce sont bien souvent les dents adjacentes d'une même zone qui sont affectées par ces récessions.

Ainsi, le patient attend une correction simultanée de toutes les récessions, en l'absence d'inconfort, et apportant l'esthétique escomptée.

La chirurgie plastique parodontale, qui regroupe de nombreuses techniques a su, au fil du temps, répondre à cette demande.

Tout particulièrement, la technique de tunnélisation, qui a su s'améliorer au cours des années. En effet, cette technique autorise le traitement simultané de récessions gingivales multiples, en une seule intervention, avec une cicatrisation initiale rapide, esthétique et hautement prédictible. Les résultats se sont également améliorés avec l'apparition de la microchirurgie.

Ces avantages soulignent la pertinence de cette technique, qui améliore le taux de succès des greffes de tissu conjonctif et augmente la quantité de recouvrement des racines.

Nous débuterons le sujet par le rappel de notions clés sur lesquelles bâtir notre réflexion, en décrivant les récessions gingivales, leurs étiologies, les conséquences et les différentes techniques chirurgicales permettant de les traiter.

Puis nous décrirons la technique de tunnélisation en détail, les outils techniques et les facteurs permettant le succès de cette technique minutieuse de chirurgie plastique parodontale.

Enfin, nous illustrerons cette technique par l'exposition d'un cas clinique.



## 2 Les récessions gingivales

### 2.1 Définition et terminologie

En 1992, le Glossary of periodontal terms de l'American Academy of Periodontology (AAP) définit la récession gingivale comme « le déplacement de la gencive marginale apicalement à la jonction amélocémentaire ».

Les récessions gingivales se caractérisent par :

- une migration apicale de la gencive marginale ;
- une absence totale ou partielle de gencive attachée ;
- une exposition du cément radiculaire ;
- une disparition concomitante de l'os alvéolaire.

Les expressions « récession gingivale », « récession des tissus mous », « dénudation radiculaire », « déhiscence », ont longtemps désigné le même caractère clinique. Les patients utilisent plutôt, dans le langage courant, le terme « déchaussement dentaire ».

Guinard et Caffesse ont défini la récession gingivale comme étant une dénudation de la surface radiculaire, consécutive à la migration apicale de la gencive marginale. (1)

Selon Benqué et al, cette rupture de la bande de gencive est donc caractérisée par une perte ou une absence de l'os alvéolaire et par l'exposition du cément dans la cavité buccale. (2)

L'expression récession gingivale peut porter à confusion car elle peut englober aussi bien la récession localisée à une face de la dent, que la récession provoquée par la parodontite et atteignant plusieurs faces. Les récessions peuvent donc être unitaires ou multiples et localisées ou généralisées. (3)

Cette expression a aussi l'inconvénient d'être restrictive car le tissu osseux et le desmodonte sont également impliqués dans cette perte tissulaire. (4)

On parlera donc plus de « récession parodontale » plutôt que « récession gingivale ».

En effet, le parodonte comprend quatre éléments :

- Os
- Desmodonte
- Cément
- Gencive.

Wilson préfère, au terme de récession gingivale, celui de « récession tissulaire marginale » : cette nuance terminologique permet de préciser que le tissu initialement présent en regard de la surface radiculaire a pu être de nature muqueuse ou gingivale (5). Miller reprendra ce terme dans sa proposition de classification. (6)

### 2.2 Classifications

La première classification proposée est celle de Sullivan et Atkins en 1968. Les récessions étaient classées en fonction non seulement de leur profondeur (hauteur) mais aussi de leur

largeur pour prendre en compte la surface du lit avasculaire conditionnant la survie de la greffe. (7)

Ils distinguent donc des récessions :

- Profondes et larges ;
- Peu profondes et larges ;
- Profondes et étroites ;
- Peu profondes et étroites.

La classification des récessions gingivales de Miller (1985) permet de décrire leurs caractéristiques cliniques ainsi que leur pronostic de recouvrement. (8)

- Classe 1 : la récession gingivale n'atteint pas la ligne de jonction mucogingivale. Le parodonte interproximal n'est pas altéré. Un recouvrement total est possible.
- Classe 2 : la récession gingivale atteint ou dépasse la ligne de jonction mucogingivale, mais le parodonte interproximal n'est toujours pas altéré. Un recouvrement total est possible.
- Classe 3 : la récession atteint ou dépasse la ligne mucogingivale avec une perte de papilles interdentaires et de l'os sous-jacent mais toujours en situation coronaire à la récession. Seul un recouvrement partiel peut être espéré.
- Classe 4 : la récession gingivale atteint ou dépasse la ligne de jonction mucogingivale avec une perte de papilles interdentaires et de l'os sous-jacent atteignant le même niveau que celui de la récession. Aucun recouvrement n'est possible.

	Symptoms	Treatment	Success
<i>Class I</i>	Recession that does not extend to the mucogingival junction	Complete root coverage is achievable	100%
<i>Class II</i>	Recession that extends to or beyond the mucogingival junction, with no periodontal attachment loss (i.e bone, soft tissue)	Complete root coverage is achievable	100%
<i>Class III</i>	Recession that extends to or beyond the mucogingival junction, with periodontal attachment loss in the interdental area or malpositioning of the teeth	Only partial root coverage possible to the height of the contour of interproximal tissue	50-70%
<i>Class IV</i>	Recession that extends to or beyond the mucogingival junction, with severe bone or soft-tissue loss in the interdental area and/or severe malpositioning of the teeth	Root coverage is unpredictable and requires adjunctive treatment (ie orthodontics)	<10%

**Tableau 2-1.** Classification de Miller des récessions gingivales. D'après Mahajan, 2010.

Plus récemment, en 1997, une classification a été proposée par Smith pour évaluer à la fois l'étendue verticale et horizontale du défaut. Le degré de composante horizontale a été exprimé comme une valeur allant de 0 à 5 en fonction de la sévérité de l'exposition de la jonction émail-cément (JEC), tandis que l'étendue verticale de récession a été mesurée en millimètres en utilisant une sonde parodontale sur une gamme de 0 à 9. (9)

La classification de Miller est la plus fréquemment utilisée. Mais récemment, certaines critiques sont apparues, comme par exemple un diagnostic différentiel peu clair entre la classe I et II de Miller, des procédures floues pour vérifier la quantité de perte de tissus durs et mous dans la zone interdentaire pour les classes III et IV, l'absence de prise en compte de l'importance de l'épaisseur de la gencive dans le pronostic... (10)

Ainsi Mahajan démontre en 2010 la nécessité de mettre à jour cette classification pour faciliter le diagnostic et donc le plan de traitement. (11)

## 2.3 Epidémiologie et étiologies

Les récessions gingivales sont fréquentes. Pour Azzi et al, 68% des adultes présentent au moins une récession gingivale, la prévalence augmentant avec l'âge. (12)

Les études épidémiologiques ont démontré que les récessions gingivales peuvent apparaître que l'hygiène orale soit bonne ou mauvaise. (13)

Les personnes âgées présentent souvent une hygiène orale déficiente. Dans ce cas les récessions gingivales affectent toutes les surfaces des dents et sont associées à une maladie parodontale.

En revanche, les personnes dont l'hygiène orale est bonne sont souvent plus jeunes et ce sont les surfaces vestibulaires des dents qui sont principalement affectées. (14) (15)

Une étude menée, en 2011, sur une population grecque, par Chrysanthakopoulos démontre que la majorité des participants présentaient une récession de classe I de Miller. De plus, la prévalence globale était supérieure chez les hommes que chez les femmes. Ceci s'explique par le fait que les femmes consultent leur dentiste plus souvent que les hommes.

Par ailleurs, il montre que les dents les plus fréquemment atteintes de récessions gingivales sont les 1ères et 2èmes molaires maxillaires suivies de celles à la mandibule. (16)

Cependant, toutes les études ne sont pas forcément en accord sur ce sujet.

L'étiologie des récessions parodontales est considérée comme multifactorielle ; des facteurs prédisposant et des facteurs déclenchant agissent en association.

Le facteur anatomique est prépondérant et doit être considéré comme le facteur de prédisposition. Les autres facteurs viennent jouer un rôle de déclencheur. (4)

### 2.3.1 Facteurs de prédisposition

Anatomiquement, le parodonte présente des variations morphologiques.

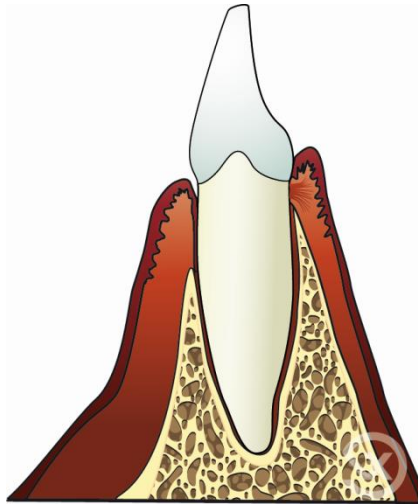
Un parodonte avec une gencive fine et une table osseuse étroite est plus fragile face à une agression bactérienne ou mécanique. Ce parodonte correspond au type IV de la

classification de Maynard et Wilson. Il est considéré comme « à risque de problèmes muco-gingivaux ».

### 2.3.1.1 Facteurs osseux :

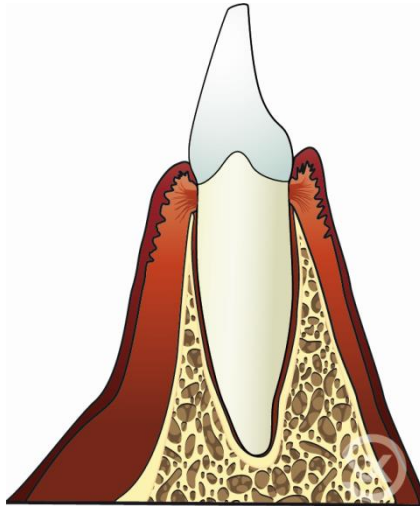
La morphologie osseuse est déterminante dans la prédisposition à la récession.

- Déhiscence osseuse: la récession osseuse serait une condition préalable à la récession gingivale. En 1977, Bernimoulin et Curilovic concluent l'existence d'une corrélation positive entre la mesure de la récession et celle de la déhiscence. (17)



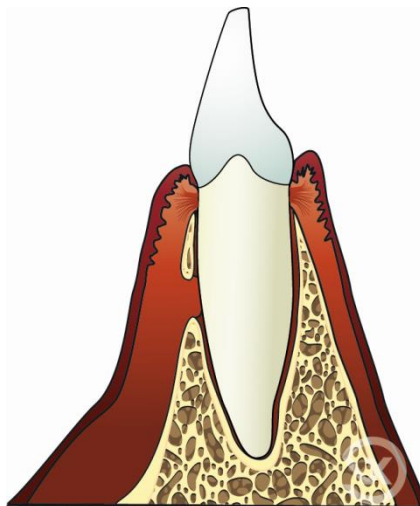
**Figure 2-1.** Déhiscence osseuse. D'après Vigouroux

- Table osseuse fine : les récessions gingivales se stabilisent à un certain niveau. Ceci pourrait s'expliquer par l'épaississement progressif des tables osseuses en direction apicale.



**Figure 2-2.** *Finesse de la table osseuse. D'après Vigouroux.*

- Fenestration osseuse



**Figure 2-3.** *Fenestration osseuse. D'après Vigouroux.*

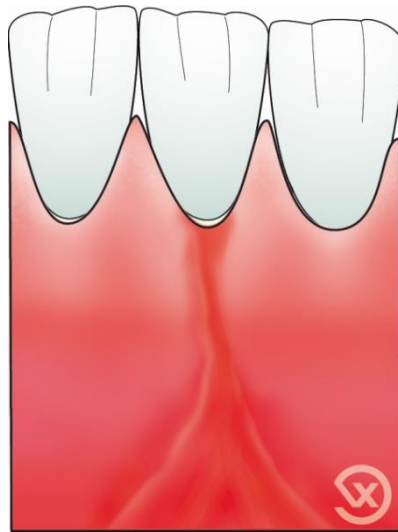
### 2.3.1.2 Facteurs muco-gingivaux :

- Tissu kératinisé absent ou de faible volume : Longtemps, l'existence d'une large bande de gencive attachée a été érigée en dogme. On pensait alors que seule une hauteur importante garantissait une santé gingivale stable. Puis on s'est aperçu qu'avec un contrôle de plaque efficace, une faible hauteur de gencive attachée pouvait rester compatible avec une stabilité parodontale. Certains auteurs comme Miyasato et al, en 1977, vont plus loin en démontrant qu'en l'absence de plaque, de perte d'attache, d'inflammation et en présence d'une bonne hygiène orale, une bonne santé parodontale peut exister même dans les zones dépourvues totalement de gencive attachée (18). Cependant, il est communément admis que les zones avec

moins de 2mm de gencive attachée ont tout de même un risque plus élevé de récessions gingivales.

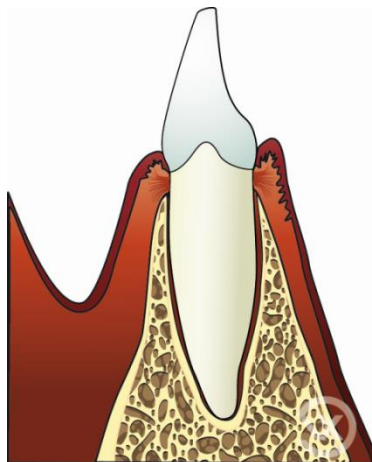
De plus, la présence d'une gencive attachée épaisse et couvrante sert de barrière aux traumatismes (masticatoires, brossage iatrogène..) et aux stimuli thermiques et chimiques des composants alimentaires. Ainsi une gencive fine est plus susceptible aux récessions gingivales.

- Traction de freins ou de brides : des freins insérés plus ou moins proches de la gencive marginale, peuvent exercer une traction apicale de l'attache conjonctive lors des mouvements de lèvres et de joues, et ainsi engendrer une récession. (4) Cependant les études sur ce sujet se contredisent. Alors que Rodier dans son étude de 1990 cite 87,5% de cas où ce facteur est impliqué dans les récessions, Gorman (1967) cite seulement 3% des cas. (19) (20)



**Figure 2-4.** Traction de frein. D'après Vigouroux.

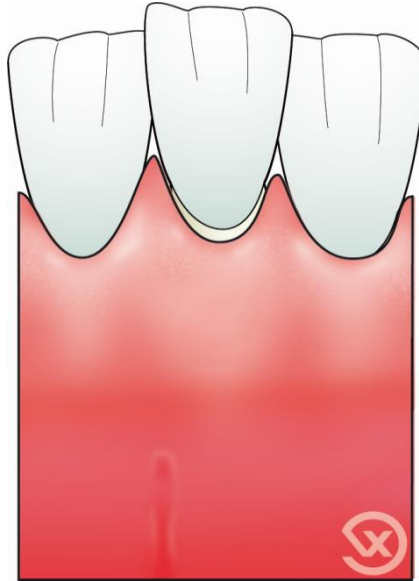
- Vestibule peu profond : dans cette situation la gestion du contrôle de plaque est plus difficile.



**Figure 2-5.** Faible profondeur du vestibule. D'après Vigouroux.

### 2.3.1.3 Facteurs dentaires :

- Malposition dentaire : Plusieurs types de malpositions influencent l'existence de récessions : la version, la rotation et l'égression.  
La position dans laquelle une dent fait son éruption à travers le procès alvéolaire affecte la quantité de tissus dur et mou qui va s'établir autour de la dent. Si une dent fait son éruption près de la ligne muco-gingivale, il peut donc y avoir très peu ou pas de tissu kératinisé. Une récession localisée peut donc apparaître. (21)(22)



**Figure 2-6.** Malposition dentaire. D'après Vigouroux.

### 2.3.1.4 Le vieillissement:

Le vieillissement gingival s'accompagne aussi de modifications structurales (vascularisation, population cellulaire et trame collagénique). La tendance physiologique à la migration apicale du système d'attache et les modifications de la fermeté et de l'élasticité prédisposent le parodonte aux récessions gingivales. (2)

De plus, les dents compensent leur usure verticale par une égression et donc une migration apicale de l'attache épithéliale augmentant le risque de récession.

## 2.3.2 Facteurs déclencheurs

### 2.3.2.1 Maladie parodontale

Loë et al confirment en 1992, que la maladie parodontale favorise les récessions gingivales. (13)

La plaque bactérienne et le tartre, constituant un infiltrat inflammatoire, occupent et dégradent la majeure partie du tissu conjonctif, entraînant une récession sur parodonte fin. En revanche, lorsque le parodonte est épais, le tissu conjonctif infiltré reste sous l'épithélium et progresse en direction apicale. Pour Rodier, l'inflammation est présente dans 68% des récessions. (19)

### 2.3.2.2 Brossage traumatique

Il est considéré comme un facteur causal majeur dans le développement des récessions gingivales.

L'effet néfaste de la brosse peut être expliqué :

- soit par une pression trop importante
- soit par l'emploi d'une brosse à dent trop dure,
- soit par une trop grande fréquence des brossages,
- soit par l'utilisation d'un dentifrice abrasif,
- soit par un brossage horizontal ou en cisaillement, dit « monotone »,
- soit par l'association de ces facteurs. (23)(24)

### 2.3.2.3 Lésions cervicales non carieuses

Aussi appelées mylolyses, elles sont étroitement liées aux récessions gingivales selon Addy (2005). Il confirme le lien entre la récession gingivale, le brossage traumatique, l'emploi de brosses dures, de dentifrices abrasifs et d'agents acides dans l'exposition de la dentine et donc l'hyperesthésie. (25)

Ces lésions regroupent :

- *L'abrasion* : usure par la brosse et le dentifrice, localisée sur la face vestibulaire.
- *La « démastication »* : usure par habitudes alimentaires nocives. Concerne rarement les régions cervicales.
- *L'attrition* : usure due à des contacts dento-dentaires.
- *L'abfraction* : lésion en V due à des surcharges occlusales lors de mouvements dentaires excentrés créant des microfractures de l'émail et de la dentine.
- *La résorption* : processus biologique de dégradation des tissus dentaires.
- *L'érosion* : usure d'origine chimique.

### 2.3.2.4 Prothèses iatrogènes

- *Prothèse fixée* : Le joint dento-prothétique entretient un rapport anatomique avec le contour gingival. En effet, la possibilité de rétention de la plaque bactérienne à son niveau, favorise l'installation d'une pathologie secondaire carieuse ou parodontale. La limite sous-gingivale d'une préparation se situe dans le sulcus. L'espace biologique peut y subir des altérations par la prothèse ou les manœuvres nécessaires à sa réalisation. Il faut donc éviter ces risques autant que possible et ceci par un soin particulier à apporter lors des différents temps prothétiques.



Ainsi la violation de l'espace biologique sur un parodonte fin peut déclencher l'apparition d'une récession, car le système d'attache retrouve une hauteur physiologique en position plus apicale. (26)

Le parodonte peut donc être préalablement épaissi par des techniques de chirurgie plastique parodontale avant de commencer une restauration prothétique.

- *Prothèse amovible* : le traumatisme d'un crochet, l'enfoncement d'une plaque base, la présence d'une barre ou bandeau lingual, exercent une pression sur la gencive marginale source de récession gingivale. (4)
- *Soins conservateurs* : une obturation conservatrice mal ajustée ou non polie peut provoquer une récession gingivale, par rétention de plaque et atteinte de l'espace biologique.

### 2.3.2.5 Chirurgie iatrogène

Une incision de décharge mal située sur une face vestibulaire peut être à l'origine d'une récession.

### 2.3.2.6 Traumatisme occlusal

Des lésions dégénératives peuvent se produire lorsque des forces occlusales dépassent la capacité d'adaptation des tissus parodontaux de soutien. Ces forces parafunctionnelles sont en général très intenses et s'exercent pendant longtemps dans un axe distinct de l'axe dentaire.

Pour de nombreux auteurs le traumatisme occlusal représente un facteur de risque des récessions gingivales.

Stillman, en 1921, attribue au traumatisme occlusal l'apparition des fentes gingivales.

Ustun et al, en 2008, soulignent l'importance d'un diagnostic précoce des traumatismes occlusaux et de leur prise en charge afin d'éviter l'apparition de récessions gingivales. (27)

Une étude menée par Prasad et al en 2013, suggère que les interférences occlusales en intercuspitation maximale et lors de mouvements excentriques ainsi que l'absence d'occlusion mutuellement protégées peuvent contribuer à l'apparition de lésions gingivales telles que des récessions gingivales ou des fissures. (28)

Mais ce facteur est sujet à controverse. Bernimoulin et Curilovic (1977) affirment l'absence d'association entre mobilité et récession, et donc ne considèrent pas le traumatisme occlusal comme un facteur étiologique. (17)

On ne peut donc pas considérer le traumatisme occlusal comme un facteur prédisposant dans l'apparition de récessions gingivales mais plutôt comme facteur déclencheur.

### 2.3.2.7 Déplacement orthodontique excessif

Certaines considérations parodontales doivent recevoir l'accent qu'elles méritent dans le choix des différentes approches de traitement. La santé des tissus gingivaux pendant et après la période de traitement actif est liée à la quantité et à la qualité de la gencive à la base et également au type de mouvement orthodontique.

Le mouvement orthodontique excessif d'une dent au-delà de l'os cortical peut provoquer une déhiscence alvéolaire, prédisposant ainsi à la récession future, en présence d'un contrôle de plaque insuffisant et/ou de facteurs mécaniques traumatiques. (29)

Ainsi, la quantité de mouvement orthodontique, la qualité de l'hygiène bucco-dentaire, et le biotype gingival (mince vs épaisseur) ont été considérés comme des facteurs modulant l'apparition de récessions subséquentes au traitement orthodontique. (30)

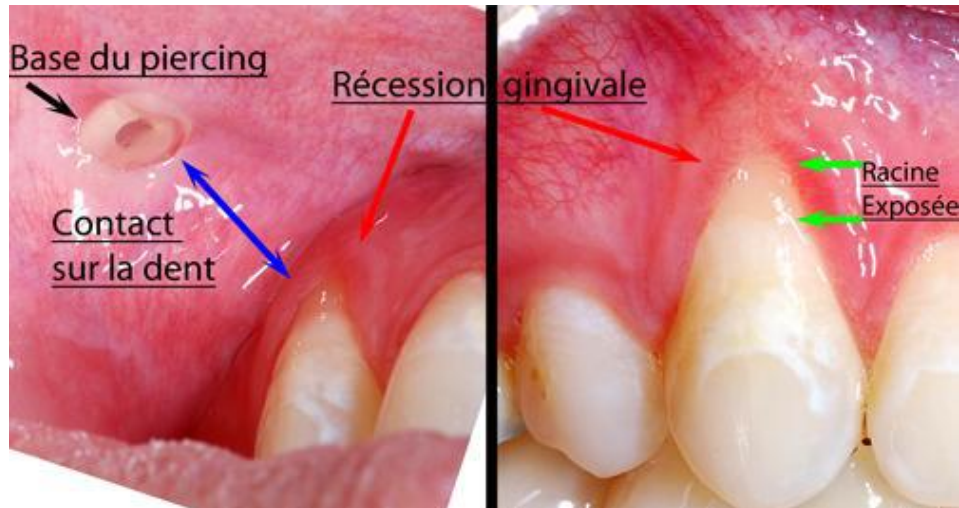
L'attitude préventive vis-à-vis de cette complication, consiste à déterminer la susceptibilité du patient au développement d'une perte d'attache et/ou d'altérations du complexe mucogingival: il s'agira de le renforcer si nécessaire, et assurer une maintenance parodontale en per et post-orthodontique. (31)

Plusieurs types de mouvements orthodontiques sont possibles :

- La *version vestibulaire* des incisives sur des tables osseuses fines est un facteur de risque de récession gingivale, par apparition de déhiscences osseuses.
- L'*extrusion* : dans ce cas, il s'agit de l'éruption forcée de la dent hors de son parodonte. Ce mouvement peut être volontaire si l'on désire allonger une couronne clinique, ou involontaire lors d'une égression trop rapide. Elle est un facteur de risque de récession gingivale.
- La *rotation* : la correction d'une malposition par rotation sollicite de façon maximale les fibres parodontales. Ce mouvement présente donc un risque de mise à jour ou d'aggravation de la déhiscence.

### 2.3.2.8 Habitudes nocives

- *Piercing* : A long terme, le piercing peut être associé à une récession gingivale ou à une fracture de la dent. Par conséquent, les piercings oraux et/ou péri-oraux ne sont pas sans risque. Les patients qui envisagent un piercing devraient en être informés. Ces patients devraient être examinés régulièrement par leur dentiste, conscient des problèmes parodontaux associés. (32) (33)



**Figure 2-7.** Piercing de la lèvre supérieure et récession gingivale. D'après Mayers et al. 2002.

- *L'onychophagie* : elle désigne l'habitude de se ronger les ongles de manière compulsive. Ainsi, Bonetti et al montrent qu'une pression non physiologique continue agissant sur le bord incisif d'une incisive mandibulaire en raison de cette habitude a entraîné des déplacements incontrôlés de la racine. Ils concluent que l'onychophagie devrait être considérée parmi les facteurs étiologiques des récessions gingivales isolées chez les patients postorthodontique. (34)
- *Le mâchonnement des joues, des lèvres, des stylos, les tics professionnels* : ces habitudes sont également incriminées dans les complications gingivales.
- *Tabac, drogues* : La fumée de tabac altère la réponse inflammatoire et immunologique aux bactéries parodontales et provoque des effets systémiques et locaux. La prévalence et la sévérité de la maladie parodontale sont augmentées chez les fumeurs. Le cigare, la pipe, le narghilé et le cannabis ont des effets similaires à ceux de la cigarette sur la santé parodontale. (35)  
 Pour Winn, l'usage du tabac est l'un des facteurs de risques les plus importants de maladies bucco-dentaires. (36)  
 L'article de Jonhson et Slach examine les effets de la fumée et du tabac non fumé (à chiquer ou à priser) sur l'état parodontal. Contrairement aux fumeurs, qui subissent une destruction parodontale généralisée, les effets les plus répandus du tabac non fumé sont localisés sur le site de placement, sous la forme d'une récession gingivale et de lésions muqueuses blanches. Un résultat encourageant est souligné dans cet article : la progression de la maladie parodontale ralentit chez les patients qui arrêtent de fumer, et ils ont une réponse à la thérapie parodontale similaire aux non-fumeurs. (37)

La prise de cocaïne peut faire apparaître des lésions allant d'ulcérations superficielles à une nécrose sévère des tissus sous formes de récessions gingivales avancées. La cocaïne a le même effet vasoconstricteur que la nicotine ce qui empêche une bonne cicatrisation tissulaire.

## 2.4 Pathogénie

Deux types de récessions gingivales sont à considérer, l'une associée aux maladies parodontales, et l'autre liée à des facteurs mécaniques (brossage).

Les facteurs déclencheurs précédemment cités peuvent donc être regroupés en deux catégories, selon leur mode d'action :

- L'inflammation : due à l'action de la plaque dentaire

Une gencive fine de façon constitutionnelle ou par malposition dentaire présente une faible quantité de conjonctif entre l'épithélium oral et sulculaire.

D'après Novaes et al. (1975), ce conjonctif serait peu dense en collagène et mal organisé. Une poussée inflammatoire provoque alors un infiltrat qui occupe tout le volume du conjonctif. Ainsi, les digitations de type acanthosique au niveau de l'épithélium jonctionnel traversent le conjonctif infiltré peu épais et rejoignent ainsi, par la finesse de la gencive marginale, les digitations de l'épithélium oral. C'est donc la réunion des deux épithéliums qui donne lieu à la création d'une dénudation radiculaire. (38)

Lorsqu'il existe une fine lame osseuse, elle se résorbe sous l'effet du processus inflammatoire.

A l'inverse, pour une gencive épaisse, l'inflammation restera confinée à la partie située sous le sulcus. Ceci prédisposant davantage à la formation de poches parodontales, plus qu'à la formation de récession gingivale.

- Le traumatisme : correspond à l'action d'une brosse à dent trop dure ou d'un brossage trop vigoureux, d'un bras de crochet mal positionné...

Plusieurs auteurs débâtent sur l'hypothèse de l'apparition d'une inflammation par augmentation de la perméabilité épithéliale due au brossage ou par pure lésion mécanique. Une invagination de l'épithélium oral se produit, atteignant le fin tissu conjonctif pour rejoindre l'épithélium sulculaire.

La finesse du tissu gingival et osseux joue un rôle majeur dans les mécanismes pathogéniques.

L'épaisseur osseuse augmente en direction apicale. S'il existe une déhiscence osseuse, la récession gingivale, en progressant, atteint le tissu osseux et trouve donc un point d'équilibre. Ainsi, dans les cas de perte importante, le facteur déclenchant peut devenir moins actif. (4)

## 2.5 Le traitement des récessions parodontales

### 2.5.1 Chronologie de prise en charge

#### 2.5.1.1 Motif de consultation

- L'esthétique :

Actuellement, dans de nombreux domaines, la demande esthétique est en perpétuelle augmentation.

Aujourd'hui, la cible sur laquelle la dentisterie esthétique doit pointer est l'esthétique dans son ensemble. Une dentition parfaite ne peut pas compenser les problèmes esthétiques gingivaux, et vice versa.(39)

Comme l'esthétique de la gencive et des dents conditionne la perception que nos patients ont d'eux-mêmes ainsi que le regard que les autres portent sur eux, l'apparence des dents et de la gencive doivent être pris en charge avec le même soin dans l'élaboration du plan de traitement afin de créer ou de restaurer l'harmonie dentofaciale. Une bonne communication, entre le praticien et le patient, pendant la période de planification et de traitement est la clé de la réussite d'un traitement esthétique.

La majorité des procédures de recouvrement radiculaires sont réalisées pour des raisons esthétiques. L'obtention d'un recouvrement complet de la surface radiculaire avec une gencive attachée saine, épaisse et de hauteur suffisante n'est pas le seul objectif. Il est également important que le tissu nouvellement formé se fonde parfaitement dans l'environnement naturel, en termes de couleur et de texture de surface. (40)

Plusieurs études ont montré que l'absence de cicatrice, le naturel et l'harmonie des transitions entre les tissus sont les principaux critères d'un recouvrement radiculaire réussi. (41)

Ainsi en 2009, Kerner et al comparent deux techniques d'évaluation esthétique : un système d'étude avant/après des photographies et un autre système étudiant les photographies indépendamment les unes des autres.

Ils définissent les objectifs idéaux pouvant être obtenus par la chirurgie de recouvrement : (42)

- Une apparence esthétique globale
- Un pourcentage de recouvrement de 100% atteignant la jonction émail-cément et le sommet de la papille inter-dentaire
- Une concordance de couleur, de texture et de volume du tissu déplacé avec les tissus environnants
- Une absence de bride cicatricielle
- Des contours gingivaux réguliers, harmonieux et sans surépaisseur.

- La peur du patient de perdre la ou les dents concernées :

L'apparition des récessions gingivales est un motif courant de consultation pour les patients non conscients du problème parodontal mais soucieux de préserver l'intégrité de leur sourire.

C'est la hantise du vieillissement qui conduit les patients à se prendre en charge et à prévenir la perte d'une ou plusieurs dents.

Il est important de souligner que la récession ne compromet qu'exceptionnellement le pronostic de la dent. (2)

- L'hyperesthésie radiculaire et sensibilité au brossage :

L'hyperesthésie est une conséquence fréquente de la dénudation radiculaire. Il s'agit d'un syndrome douloureux bref et aigu initié au niveau des collets dentaires des dents ayant subi une perte d'émail à la suite d'usure ou de récessions gingivales.

La douleur intervient par périodes, allant d'une simple gêne aux changements thermiques à l'impossibilité de maintenir un contrôle de plaque efficace.

Le recouvrement, à condition qu'il soit total, est un moyen efficace de traiter l'hyperesthésie. (43)

- Lésion carieuse superficielle de la surface radiculaire :

Les caries radiculaires peuvent se manifester plus facilement par l'exposition du cément moins minéralisé et par la difficulté du contrôle de plaque plus marqué lors de sensibilités fortes ou chez les patients âgés.

Les caries radiculaires de faible profondeur, après suppression du tissu pathologique, pourront être recouvertes par la chirurgie muco-gingivale, se substituant ainsi aux techniques conventionnelles souvent difficiles à mettre en œuvre au contact de la gencive marginale.

En effet, dans l'idéal, le tissu conjonctif et le lambeau repositionné doivent être placés sur la surface naturelle de la dent.

De plus, ce type de restauration provoque une irritation mécanique pouvant aggraver la récession sur un parodonte fin. (12)

Cependant, les défauts apicaux à la jonction émail-cément doivent être comblés si la profondeur vestibulo-linguale du défaut est supérieure ou égale à 2mm.

### 2.5.1.2 Réponse du praticien

La prise en charge pour le traitement se réalise en plusieurs phases :

- **Phase 1 : étiologique**

L'interrogatoire va essayer de mettre en évidence certains facteurs étiologiques des récessions gingivales, comme un brossage trop vigoureux, certaines habitudes nocives.

L'examen clinique va rechercher les autres facteurs étiologiques, comme le biotype parodontal, les malpositions, la présence de tarte, l'occlusion, etc.

Le traitement des facteurs étiologiques est indispensable pour assurer la pérennité du traitement proposé. Sans une bonne maîtrise de ces facteurs, le risque de récives après traitement est majoré.

Le patient devra donc apprendre à corriger certains gestes traumatiques pour la gencive. Ceci passera par l'apprentissage des techniques d'hygiène et de brossage.

Un détartrage, voir un surfaçage radiculaire, visera à éliminer les éventuels dépôts tartriques supra-gingivaux et/ou infra-gingivaux.

Les facteurs iatrogènes seront supprimés entre autres par la reprise des restaurations débordantes et la dépose des coiffes en sur-contours, remplacées dans un premier temps par des couronnes provisoires.

Les malpositions pourront être corrigées sous l'acceptation d'un traitement orthodontique par le patient.

Le trauma occlusal sera recherché et l'équilibration effectuée par un meulage des interférences travaillantes et non travaillantes.

Cette approche thérapeutique de première intention permettra, après élimination des causes, de situer le niveau réel du rebord gingival pour évaluer à sa juste valeur le niveau d'attache.

- **Phase 2 : réévaluation**

La réévaluation s'effectue quelques semaines après la phase étiologique du traitement. Un examen clinique minutieux est alors réalisé.

L'utilisation de photographies, de moulages ou plus simplement, le fait de noter la hauteur de la récession à partir d'un repère fixe (jonction amélo-cémentaire) sur le dossier permet de suivre l'évolution dans le temps.

Ainsi, lorsque les facteurs étiologiques sont maîtrisés, deux possibilités se présentent :

- La récession se stabilise ou se réduit. L'abord chirurgical n'est donc pas indispensable et une surveillance est à mettre en place.
- Les facteurs étiologiques sont difficilement contrôlables ou les facteurs prédisposant sont prédominants. Il n'y a pas d'amélioration des récessions et l'évolution des lésions est constante. Dans ce cas, l'indication de chirurgie mucogingivale s'impose.  
(3)

- **Phase 3 : traitement chirurgical**

Différentes techniques de recouvrement des récessions gingivales ont été décrites depuis plusieurs années. La description en est faite un peu plus loin.

Il est important de prévenir le patient qu'il n'y a aucune certitude quant au recouvrement complet de la récession.

- **Phase 4 : la maintenance**

La maintenance interviendra après le traitement des récessions gingivales sans pour autant être consécutive seulement à un traitement chirurgical.

Le maintien des résultats acquis après chirurgie de recouvrement s'inscrit dans un protocole de soins post-opératoires et de maintenance classique, à savoir :

- des mesures d'hygiène buccodentaires personnelles modifiées durant les premiers jours, compensées par une prophylaxie professionnelle,
- des contrôles réguliers (tous les 4 à 6 mois) au terme des 3 premiers mois consécutifs à la chirurgie.

## 2.5.2 Objectifs du traitement

Les différents objectifs du traitement de la récession gingivale sont :

- La santé parodontale :

La santé parodontale est obtenue par une réparation qui se traduit par la formation d'une nouvelle attache conjonctive dans la région la plus apicale, et d'un long épithélium de jonction dans la partie coronaire de la racine recouverte.

Le parodonte est considéré comme sain si, à l'issue du traitement chirurgical, la profondeur de sondage n'excède pas 2mm et si une absence de saignement au sondage est constatée. (44)

- La gencive attachée :

Une très fine bande de gencive attachée peut parfois poser des problèmes cliniques ou compliquer des traitements prothétiques, mais d'un point de vue scientifique cela ne pose pas de problème pour le pronostic à long terme des dents concernées. Cependant, la présence d'une bande suffisamment large de gencive attachée est absolument essentielle pour obtenir un bon résultat esthétique. (>3mm)

Il existe plusieurs moyens d'obtenir une hauteur suffisante de gencive attachée après une chirurgie de recouvrement radiculaire :

- La greffe de tissu conjonctif ou la surface de la racine exposée peut être couverte par un lambeau déplacé coronairement pour les sites qui possèdent une bande de tissu kératinisé suffisante.
- La portion la plus coronaire du greffon de tissu conjonctif peut être laissée exposée intentionnellement.
- La différenciation cellulaire : le tissu conjonctif greffé, prélevé dans une zone de gencive attachée, serait capable d'induire la différenciation de cellules épithéliales kératinisées à partir de cellules épithéliales non kératinisées.
- Il existe une hypothèse selon laquelle la ligne mucogingivale aurait une position déterminée génétiquement. Ainsi, après un déplacement coronaire d'un lambeau, la migration apicale de la ligne mucogingivale jusqu'à sa position déterminée génétiquement, devrait initier un processus de maturation produisant un gain de gencive attachée avec le temps. (45)



- La gencive épaisse

Les individus ayant une gencive fine ont un plus grand risque d'avoir des récessions gingivales que ceux ayant une gencive épaisse. De plus, des études ont démontré qu'associer le recouvrement radiculaire avec une augmentation gingivale aiderait à améliorer le pronostic à long terme.

- Le recouvrement complet

Un recouvrement atteignant la jonction émail-cément constitue une réussite à 100%. Seules les procédures qui permettent d'obtenir de façon fiable un recouvrement radiculaire doivent être utilisées. Les chiffres rapportés pour le pourcentage moyen de recouvrement radiculaire et le pourcentage de recouvrement complet varient beaucoup d'une étude à l'autre. Les données de la littérature indiquent que les taux moyens obtenus sont d'environ 80% de recouvrement moyen et 50% de recouvrement complet.

L'utilisation d'une technique en particulier n'est pas le seul facteur important, mais l'expérience du chirurgien, la sélection appropriée du cas et une estimation réaliste du pronostic sont les clés de la réussite. (46)

- L'intégration esthétique

La majorité des procédures de recouvrement radiculaire sont réalisées pour des raisons esthétiques. Le tissu nouvellement formé doit se fondre parfaitement dans l'environnement naturel en termes de couleur, texture de surface et d'harmonie.

## 2.5.3 Différentes techniques de chirurgie plastique parodontale

<b>Pedicle soft tissue grafts</b> <ul style="list-style-type: none"><li>• Rotational flaps<ul style="list-style-type: none"><li>Laterally positioned flap</li><li>Double papilla flap</li></ul></li><li>• Advanced flaps<ul style="list-style-type: none"><li>Coronally positioned flap</li><li>Semilunar flap</li></ul></li></ul>
<b>Free soft tissue grafts</b> <ul style="list-style-type: none"><li>• Nonsubmerged graft<ul style="list-style-type: none"><li>One stage (free gingival graft)</li><li>Two stage (free gingival graft + coronally positioned flap)</li></ul></li><li>• Submerged grafts<ul style="list-style-type: none"><li>Connective tissue graft + laterally positioned flap</li><li>Connective tissue graft + double papilla flap</li><li>Connective tissue graft + coronally positioned flap (subepithelial connective tissue graft)</li></ul></li><li>Envelope techniques</li></ul>
<b>Additive treatments</b> <ul style="list-style-type: none"><li>• Root surface modification agents</li><li>• Enamel matrix proteins</li><li>• Guided tissue regeneration<ul style="list-style-type: none"><li>Nonresorbable membrane barriers</li><li>Resorbable membrane barriers</li></ul></li></ul>

**Tableau 2-2.** *Techniques de recouvrement radiculaire.*  
*D'après Bouchard et al, 2001.*

Plusieurs techniques s'offrent à nous. Si la greffe gingivale libre n'est pas, bien entendu, celle de choix dans le secteur esthétique antérieur, elle reste néanmoins la seule intervention qui permette de recréer un bandeau de gencive attachée lorsque ce dernier a complètement disparu. Le tissu kératinisé est nécessaire à la stabilisation des tissus et à la pérennité des restaurations prothétiques dentaires ou implantaire.

En dehors de ce cas, dès lors qu'il subsiste 1mm de hauteur de gencive attachée, un large choix de techniques esthétiques peut être envisagé. (47)

### 2.5.3.1 Technique des lambeaux

Ils procurent des résultats esthétiques intéressants et ne requièrent qu'un site chirurgical.

## ➤ Lambeaux d'avancement

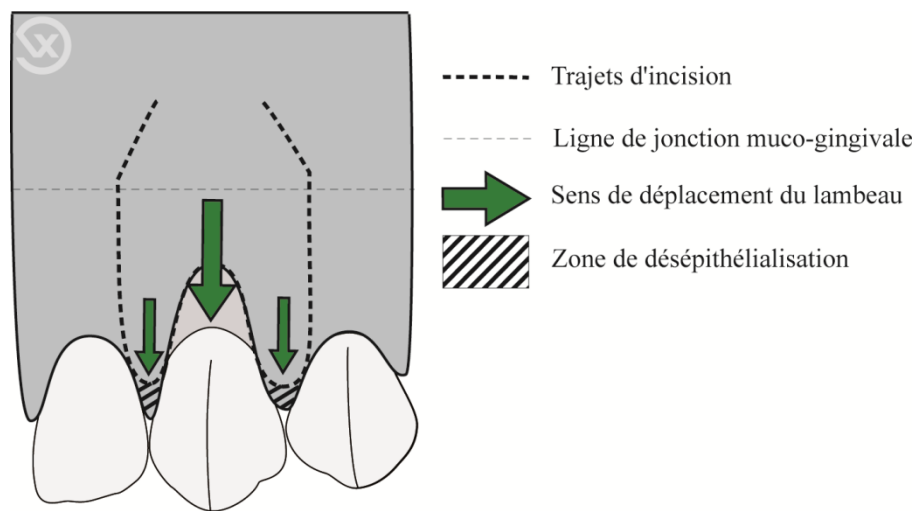
La gencive attachée apicale à la récession gingivale doit avoir une hauteur supérieure ou égale à 3mm, pour permettre la stabilité du lambeau après l'avoir suturé

- Lambeau positionné coronairement (LPC)

Il est indiqué pour le recouvrement des récessions gingivales de classe I de Miller, sous forme isolée ou multiple, à condition que la gencive à déplacer soit d'une épaisseur adéquate et que les tensions musculaires ne soient pas trop importantes.

Pour les récessions multiples de classe 1 et 2 de Miller, la technique de déplacement coronaire par rotation des papilles de Zucchelli et De Sanctis, plus subtile, évite le désagrément des incisions de décharge. Ainsi, un résultat plus esthétique est obtenu et cette technique permet de traiter des défauts avec une faible quantité de tissu kératinisé apical à la récession. (40)

L'une des caractéristiques est une élévation du lambeau en « demie épaisseur-pleine épaisseur » ou « split-full-split ».

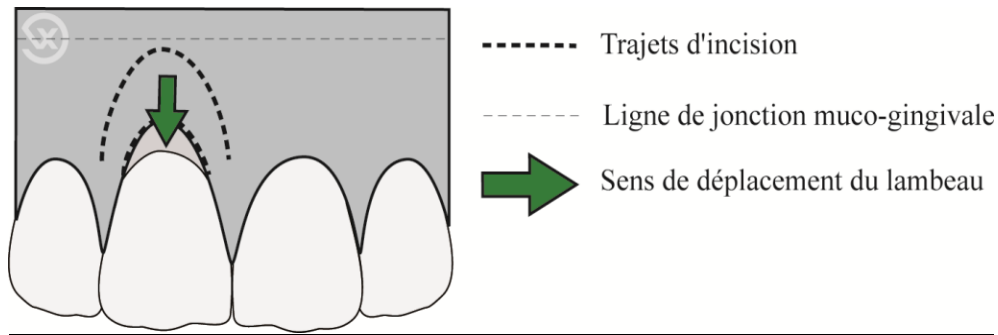


**Figure 2-8.** Lambeau positionné coronairement. D'après Vigouroux, 2011.

- Lambeau semi-lunaire

Le chirurgien réalise une incision semi-lunaire parallèle au bord de la gencive libre, une dissection en épaisseur partielle, et le positionnement coronaire du lambeau sur la racine dénudée. (48)

Cette technique permet un apport vasculaire par les bords latéraux du lambeau. (49)



**Figure 2-9.** Lambeau semi-lunaire. D'après Vigouroux, 2011.

### ➤ Lambeaux de rotation

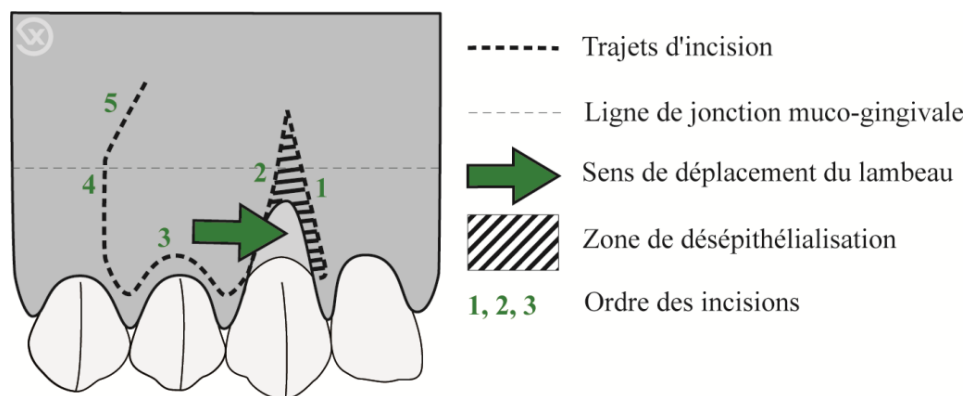
Le déplacement est un mouvement latéral de rotation. L'indication principale est le recouvrement radiculaire de récessions gingivales étroites et isolées. L'intégration tissulaire après cicatrisation est bonne. Ceci est dû à la présence d'une vascularisation continue : le lambeau est vascularisé par sa base apicale, limitant la morbidité.

Cependant, cette technique présente un risque d'exposition d'une déhiscence osseuse sur la dent donneuse, et des possibles cicatrices au niveau des incisions de décharge.

- Lambeau positionné latéralement (LPL)

La hauteur de gencive attachée adjacente doit dépasser 3mm et présenter une certaine largeur et épaisseur.

Un lambeau d'épaisseur partielle est disséqué sur une dent voisine montrant une hauteur de gencive attachée suffisante afin de la transposer sur le site atteint d'une récession. (50)

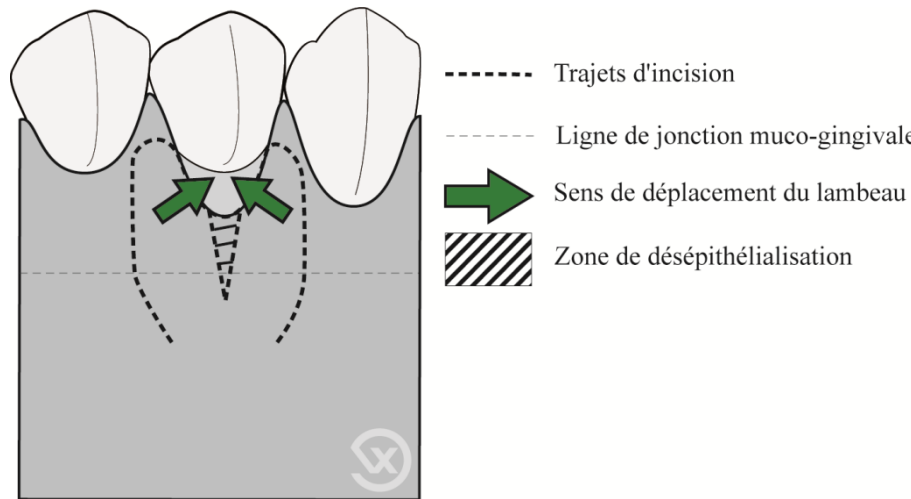


**Figure 2-10.** Lambeau positionné latéralement. D'après Vigouroux, 2011.

- Lambeau double papille

Pour faire face au manque de gencive attachée sur le site donneur, il est possible d'utiliser la ou les papilles adjacentes pour peu qu'elles soient saines et épaisses.

Les papilles de part et d'autre de la récession sont alors libérées en demi-épaisseur, déplacées et suturées sur la récession à traiter.



**Figure 2-11.** Lambeau double papille. D'après Vigouroux, 2011.

### 2.5.3.2 Greffe épithélio-conjonctive ou greffe gingivale libre

La technique décrite par Bjorn, en 1963, consiste en la mise en place au niveau de la ou des récessions à traiter, d'un greffon épithélio-conjonctif prélevé au palais. (51)

Son indication première est l'augmentation du tissu kératinisé en hauteur et épaisseur, et l'approfondissement du vestibule par désinsertion de certaines brides ou freins musculaires. Puis la technique a évolué pour le traitement des récessions gingivales.

L'inconvénient est le résultat inesthétique: elle ne répond pas à l'exigence de mimétisme volumétrique et colorimétrique des greffes dites esthétiques.

De plus, la cicatrisation est de deuxième intention sur le site donneur, d'où des suites opératoires douloureuses.

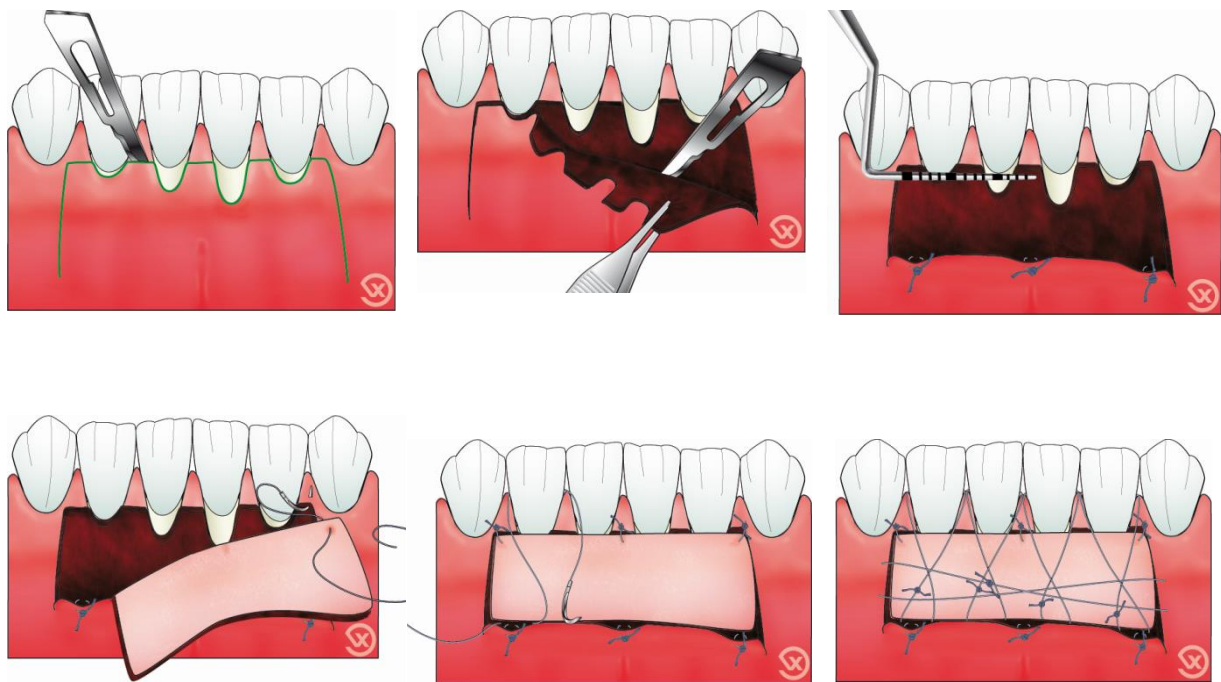
Ainsi cette technique peut être utilisée sur des sites non concernés par l'esthétique, c'est-à-dire à la mandibule et éventuellement dans les zones molaires au maxillaire. Cependant, il arrive que certains patients désirent avoir un résultat esthétique même si le site opératoire se situe dans une région non visible.

Bernimoulin propose l'utilisation de cette technique en association avec une lambeau positionné coronairement afin de recouvrir les récessions (52) :

- le premier temps consistant à placer une GEC à la limite de la ligne muco-gingivale, destinée à augmenter la hauteur et l'épaisseur du tissu kératinisé résiduel dans la zone apicale à la récession.
- le second, environ 2 mois après, consiste à tracter le lambeau renforcé par la greffe vers une position plus coronaire, par une dissection de pleine épaisseur. Le site receveur est desépithérialisé, le lambeau aménagé pour s'adapter sur les papilles et recouvrir les dénudations radiculaires. (21)

La greffe épithélio-conjonctive est une technique chirurgicale ancienne, mais reste toujours d'actualité. (53)

Cette technique représente l'intervention chirurgicale permettant de gagner du tissu kératinisé avec le plus de sûreté.



**Figure 2-12.** Greffe épithélio-conjonctive. D'après Vigouroux, 2011.

### 2.5.3.3 Greffe de conjonctif enfoui (GCE)

Cette technique combinée permet d'allier un excellent recouvrement radiculaire et un renforcement du parodonte pour une meilleure stabilité du recouvrement dans le temps.

La transplantation de tissu conjonctif a les meilleures chances de succès puisque le tissu greffé se trouve vascularisé par ses deux faces : la face interne par le site conjonctivo-périosté laissé en place et la face externe par le lambeau.

L'inconvénient de cette technique est qu'elle nécessite un deuxième site chirurgical pour prélever le tissu conjonctif.

Ces greffes peuvent être soit épithélio-conjonctive, soit conjonctive. Mais l'apport de tissu conjonctif seul sera rapidement préféré.

### ➤ GCE + lambeau positionné latéralement

Nelson décrit cette technique en 1987.

Comme pour la technique du lambeau déplacé latéralement, un site donneur présentant un tissu kératinisé en quantité suffisante, doit être disponible au niveau des dents adjacentes à la récession pour effectuer LPL conjointement avec GCE.

Etant donné l'orientation de l'insertion des muscles, la LPL doit être réalisée de préférence lorsque le site donneur est localisé en mésial de la récession gingivale.

Il est conseillé d'utiliser des éponges de collagène, stabilisées par des sutures entrecroisées, pour favoriser la cicatrisation du site donneur adjacent au défaut.

Cette technique a l'avantage de pouvoir être utilisée même dans le cas de vestibule peu profond.

En revanche, elle présente les inconvénients propres au LPL : l'exposition du site donneur et des incisions obliques invasives qui laissent des cicatrices visibles.

### ➤ GCE + lambeau positionné coronairement

La technique originale a été décrite par Langer et Langer en 1985. (54)

Dans cette technique, on réalise un tracé d'incision horizontal au niveau des papilles, complété par un tracé d'incision intrasulculaire au niveau des dents à traiter.

Puis, deux incisions de décharge trapézoïdales permettent de récliner un lambeau de demi-épaisseur.

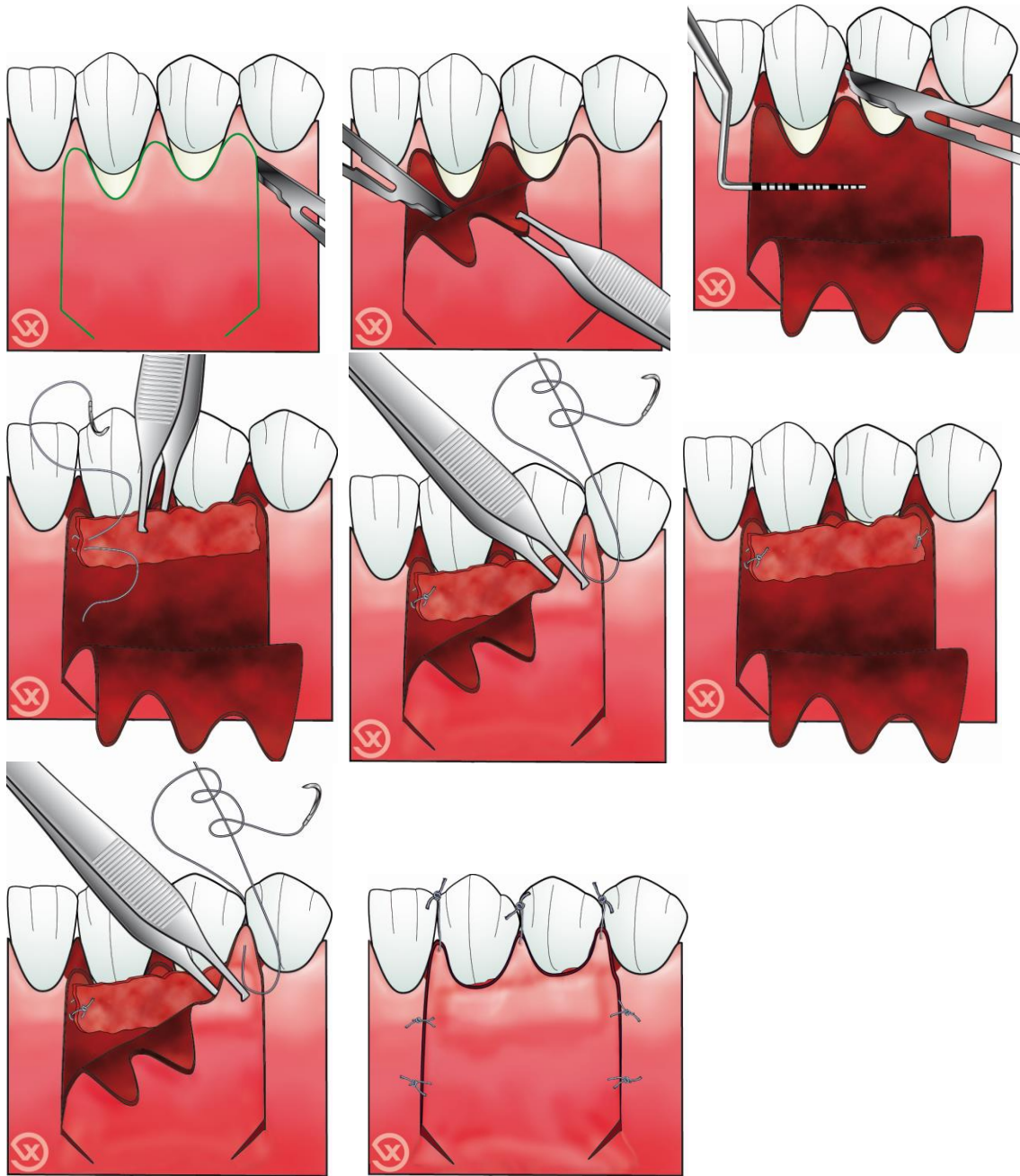
Un greffon conjonctif est prélevé et désépithélialisé mais il comporte encore une bande de tissu épithélial : la partie épithélio-conjonctive recouvrira les racines dénudées et le lambeau sera replacé sur le conjonctif soit dans sa position initiale, soit tracté coronairement.

L'article de Langer et Langer est considéré comme une référence mais la plupart du temps cependant, la greffe n'était pas entièrement recouverte par le lambeau, elle était que partiellement enfouie. Ceci provoquait une cicatrisation inesthétique due à la mauvaise vascularisation du greffon.

Il est donc conseillé de n'utiliser que des greffons conjonctifs ou qui subiront une désépithélialisation. D'où une évolution vers l'enfouissement total du greffon.

En 1994, Bruno propose quelques modifications de la technique originale. Il décrit une technique sans incision de décharge afin de conserver le maximum d'apport vasculaire. (55)

Une autre évolution de la GCE avec LPC sans incisions de décharges pour le traitement de récessions gingivales multiples fut celle de Zucchelli et De Sanctis en 2000 : c'est la rotation des papilles. (40)



**Figure 2-13.** Greffe de conjonctif enfoui associée à un lambeau positionné coronairement.  
D'après Vigouroux, 2011.

➤ GCE + lambeau double papille

Cette technique est utile pour le recouvrement des récessions profondes, étroites et isolées. Un tissu kératinisé de qualité et de quantité suffisante doit être présent au niveau des papilles interdentaires adjacentes à la récession.

Cette technique chirurgicale n'est pas affectée par la profondeur du vestibule en raison du faible déplacement coronaire nécessaire pour couvrir le défaut de récession.



Elle consiste à soulever deux petits lambeaux de pleine épaisseur ou d'épaisseur partielle, selon l'épaisseur des papilles. Puis les deux papilles sont réunies et suturées par du fil non résorbable. Le greffon de tissu conjonctif prélevé est adapté au site receveur et suturé. Enfin le lambeau, constitué des deux papilles suturées, va venir recouvrir le greffon. (56)

#### 2.5.3.4 Les techniques régénératives

Depuis quelques années, des techniques de recouvrement dites alternatives se sont développées :

- régénération tissulaire guidée (RTG)
- utilisation de dérivés de la matrice amélaire (DMA)
- utilisation récente de concentré plaquettaire autologue (PRF: platelet rich fibrin).

On ne cherche plus seulement l'objectif esthétique de recouvrement mais aussi l'objectif biologique afin d'obtenir une régénération de l'attache parodontale.

L'avantage commun à ces techniques est le fait de travailler sur un seul site opératoire ; il n'y a plus besoin de prélever du tissu conjonctif sur un second site chirurgical.

La RTG a produit de bons résultats dans certaines études pour obtenir une nouvelle attache conjonctive et une régénération osseuse. Cependant, à cause du taux élevé de complications la RTG n'est plus la procédure de choix pour le traitement des récessions gingivales.

En revanche, les lambeaux positionnés coronairement (LPC) utilisés avec des DMA ont obtenu de meilleurs résultats que les LPC seuls en termes de formation osseuse.

Le DMA, produit sous le nom d'Emdogain, est un dérivé du germe dentaire de fœtus de porc. Il permettrait également d'améliorer significativement la stabilité dans le temps du recouvrement radiculaire obtenu et serait promoteur d'une cicatrisation plus rapide et plus satisfaisante des tissus mous.

Ainsi de grands espoirs sont désormais placés dans les DMA.

Cependant, les résultats des études à ce sujet ne sont pas constants.

En 2000, Choukroun met au point un concentré plaquettaire, le PRF (Fibrine riche en plaquettes). Il consiste à prélever un volume sanguin du patient qui est par la suite centrifugé: après avoir recueilli le PRF, il est placé directement dans le site opératoire avant fermeture.

Ce procédé permettrait une cicatrisation rapide, une amélioration de la qualité des tissus gingivaux, un plus grand confort et l'absence de suites opératoires.

Cependant, l'absence totale de publications cliniques objectives et donc de preuves scientifiques avérées, suggèrent que de nouvelles études sont absolument nécessaires pour pouvoir justifier l'utilisation pratique d'un tel protocole.

## 2.5.4 Critères de choix de la technique chirurgicale

Le choix de la technique chirurgicale va dépendre :

- de l'étiologie des récessions,
- de la position de la dent ou des dents concernées,
- de l'évaluation précise de la quantité (hauteur) et qualité (épaisseur) des tissus mous apicaux et/ou latéraux à la récession,
- de la hauteur et largeur de la récession à recouvrir,
- du nombre de récession à recouvrir : isolées ou contiguës,
- de la localisation maxillaire ou mandibulaire de la lésion,
- de la demande esthétique du patient,
- du profil psychologique et de la compliance du patient,
- de la douleur post-opératoire,
- de l'anatomie du site donneur et receveur,
- de la profondeur du vestibule,
- de la dextérité et de l'expérience du praticien,
- du coût de l'opération.

Ainsi selon Borghetti et Monnet-Corti, les éléments à prendre en compte dans le choix de la technique de recouvrement sont :

- les possibilités de chacune des techniques déjà décrites et leur valeur comparée ;
- leur utilisation en fonction du défaut à traiter ;
- leurs données pratiques face au patient et à l'opérateur. (4)

En général, les études cliniques qualifient le défaut :

- *léger* si la hauteur de la récession est inférieure à 3mm, *modéré* entre 3 et 5mm et *profond* au-delà de 5mm.
- *étroit* pour une largeur <3mm et *large* si >3mm.

Les défauts >3mm de large et >5mm en hauteur sont donc associés à une probabilité de réussite plus faible.

La profondeur de la récession semblerait influencer de manière moins défavorable le recouvrement que la largeur du défaut. En effet, les récessions larges sont plus difficiles à recouvrir car les sources vasculaires se trouvent plus éloignées du centre de la racine dénudée que dans les récessions étroites.

Selon Allen et Miller (1989), la gencive est considérée comme fine lorsque l'épaisseur est inférieure à 1mm. (57)

Le praticien va alors s'aider d'arbres de décision pour faire son choix parmi les différentes techniques chirurgicales.

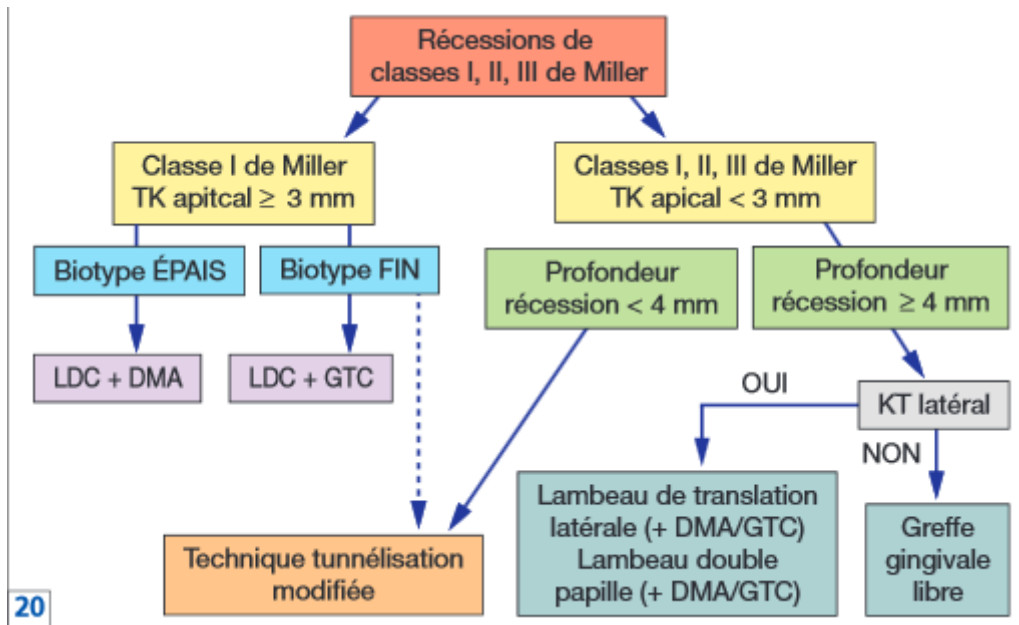


Figure 2-14. Arbre décisionnel. D'après Stein et Hammächer, 2011

## 3 La technique de tunnélisation

### 3.1 Définition et évolution

Raetzke, en 1985, est le premier à décrire la technique de l'enveloppe. Il estime que c'est à la fois une amélioration esthétique des greffes épithélio-conjonctives et également une amélioration biologique de la technique de conjonctif enfoui.

A partir d'une incision sulculaire et par le biais d'une dissection en épaisseur partielle à l'aveugle, il crée un lambeau « enveloppe » tout autour de la partie à recouvrir. Ce lambeau est réalisé sans incision de décharge verticales ce qui permet d'améliorer le potentiel vasculaire de cicatrisation, sa rapidité et le rendu esthétique final. Puis il interpose un greffon conjonctif entre la surface radulaire dénudée et le lambeau préalablement préparé. Cette technique s'applique seulement au traitement des récessions unitaires et isolées.(4)

En 1994, Allen modifie cette technique pour l'adapter au traitement des récessions gingivales multiples. Il crée une enveloppe suprapériostée, sans incision de décharge réunissant plusieurs récessions contigües, mais en libérant tout de même les papilles interdentaires, afin d'y créer un tunnel. Le greffon est inséré à l'intérieur du tunnel, partiellement exposé sur les récessions et suturé dans cette position. Mais la nécrose des

parties exposées de la greffe de tissu conjonctif est l'un des problèmes qui limite la prédictibilité de cette technique. (58)

C'est ainsi qu'en 1998, Azzi et Etienne décrivent leur technique de tunnélisation modifiée. Le lambeau tunnélisé est ici décollé au-delà de la ligne muco-gingivale pour pouvoir le tracter coronairement. Il est fixé par des sutures verticales suspendues ancrées sur les bords incisifs des zones de contacts proximaux. (59)

En 1999, Zabalegui décrit à proprement parlé la technique de tunnélisation, en épargnant la papille interdentaire de chaque récession traitée. Il précise une étape : le glissement du greffon dans le tunnel supra-périosté par le travail de deux fils de suture tractés. Puis l'ensemble greffe et lambeau sont tractés coronairement par des sutures suspendues. (59)

En 2001, Santarelli expose une technique de l'enveloppe modifiée dans le traitement des incisives centrales maxillaires. Une petite incision latérale distale est créée pour faciliter le glissement du greffon conjonctif. (60)

En 2003, Tozum et Dini proposent une nouvelle modification de la technique de tunnélisation. Le site receveur est préparé en épaisseur partielle latéralement aux récessions puis en épaisseur totale en direction corono-apicale, dans la zone muco-gingivale. Ceci permettant de préserver davantage de vaisseaux à l'intérieur du lambeau.

Puis plus récemment en 2007, Zuhr suggère l'utilisation d'une approche microchirurgicale afin de réduire le traumatisme chirurgical. (61)

## 3.2 Indications

Les indications de recouvrement des surfaces radiculaires exposées sont :

- Esthétique
- Hypersensibilité dentinaire (s'il existe une demande esthétique)
- Lésions cervicales non carieuses
- Prévenir la progression d'une maladie parodontale dans les zones où une hygiène orale ne peut pas être maintenue correctement. (62)(44)

## 3.3 Objectifs

Le but n'est pas seulement d'augmenter l'épaisseur et la largeur des tissus mous recouvrant la récession pour assurer une stabilité à long terme mais aussi d'obtenir un recouvrement radiculaire complet et d'améliorer l'esthétique.(63)

Les techniques de chirurgies plastiques parodontales doivent tenter de remplir certains objectifs :

- Recouvrement de la récession jusqu'à la jonction émail-cément (JEC) : recouvrement complet.
- Profondeur de sondage <2mm
- Absence de saignement au sondage
- Bande de gencive attachée assez large (>3mm)
- Différence de couleur de gencive la plus légère possible
- Gencive avec même forme physiologique et surface que dans l'ancienne zone de la récession (7)

De nombreuses revues ont prouvé que dans les récessions gingivales simples, un recouvrement radiculaire complet peut être obtenu de façon prévisible. En revanche, le recouvrement prévisible de récessions adjacentes multiples reste un challenge pour le clinicien. En effet les difficultés dans la gestion des tissus mous et la mauvaise cicatrisation liée à des facteurs tels que la largeur de la surface avasculaire, l'apport sanguin, la différence de profondeur des récessions et la position des dents rendent les résultats plus aléatoires. (64)

### 3.4 Instrumentation

La demande croissante de résultats esthétiques en chirurgie plastique parodontale a exigé l'optimisation des procédures parodontales. (65)

La microchirurgie définit les procédures chirurgicales effectuées avec des aides optiques, telles qu'un microscope opératoire ou des loupes. Ainsi le chirurgien peut réaliser des chirurgies très précises avec des instruments et des matériaux de sutures plus fins qu'en macrochirurgie. Ceci permet à la fois, de minimiser les traumatismes sur les tissus mous et d'améliorer la précision de la fermeture de la plaie, qui sont deux facteurs décisifs pour une cicatrisation améliorée et prévisible.

Ainsi l'utilisation de procédures microchirurgicales peut réduire la morbidité postopératoire des chirurgies parodontales. En effet la microchirurgie permet d'éviter un écrasement iatrogène des structures microvasculaires et ainsi d'empêcher le phénomène de nécrose, le plus souvent causé par une vascularisation insuffisante. (46)

En 2005, Burkhardt et al réalisent une étude pour évaluer le degré de vascularisation des greffes de tissus conjonctifs en appliquant une approche microchirurgicale. L'étude porte sur 10 patients présentant des récessions gingivales de Classe I et II de Miller traitées par lambeaux pédiculés et greffes de tissu conjonctif. Le recouvrement radiculaire était réalisé avec une approche macrochirurgicale sur une héli-arcade et par microchirurgie sur l'autre héli-arcade. Une angiographie par fluorescence était réalisée immédiatement puis à 3 et 7 jours plus tard pour évaluer la cicatrisation. Les résultats montrent une vascularisation des sites traités par microchirurgie clairement supérieure à celle des sites traités par macrochirurgie. Les auteurs ont aussi prouvé la supériorité statistique de la technique microchirurgicale sur la base du pourcentage de recouvrement des surfaces radiculaires un an après la chirurgie. (66)

Traitement	Jour 0 (%)	Jour 3 (%)	Jour 7 (%)
Microchirurgie	8,9 (+/- 1,8)	53,3 (+/- 10,5)	84,8 (+/- 13,5)
Macrochirurgie	8 (+/- 1,8)	44,5 (+/- 5.7)	63.9 (+/- 12,3)

**Tableau 3-1.** Résultats des mesures d'angiographie réalisées immédiatement après la chirurgie, à 3 et à 7 jours postopératoires, exprimés en pourcentage de vascularisation du site chirurgical. D'après Zurh et Hürzeler.

Traitement	Mois 0 (%)	Mois 12 (%)
Microchirurgie	99,4 (+/- 1,7)	98 (+/- 3,4)
Macrochirurgie	90,8 (+/- 12,1)	89,9 (+/- 8,5)

**Tableau 3-2.** Recouvrement des racines exposées à 1 et 12 mois après la chirurgie, exprimé en pourcentage de recouvrement. D'après Zurh et Hürzeler.

En 2011, Vikas Dhir et AK Jha ont rapporté un cas de récession gingivale traité par une greffe de tissu conjonctif sous-épithélial avec une approche microchirurgicale. Ils concluent que l'utilisation de la microchirurgie permet de réduire le traumatisme des tissus, aide la cicatrisation au début de la phase post-opératoire et augmente le confort du patient. (67)

Cependant une étude de Pandey et Mehta en décembre 2013, sur le traitement de récessions gingivales localisées en utilisant l'autogreffe de papille (rotation libre) combinée avec un lambeau déplacé coronairement par technique conventionnelle (macrochirurgie) ou par technique sous grossissement (microchirurgie), a prouvé l'efficacité de ces deux techniques. Aucune différence significative n'a été relevée dans les divers paramètres évalués (profondeur de récession, largeur de récession, niveau d'attachement clinique, largeur de tissu kératinisé). Cependant la microchirurgie montre sa supériorité en termes de diminution de la douleur et de l'inconfort vécu par les patients.

Cette étude présente toutefois certaines limites:

- petite taille de l'échantillon (10 patients, total de 20 récessions)
- courte période de suivi (résultats relevés immédiatement en post-opératoire, puis à 3 et 6 mois) (68)

### 3.4.1 Les systèmes de grossissement optique

Les systèmes de grossissement optique sont essentiels pour améliorer la visualisation du champ chirurgical et pour manipuler plus précisément les tissus au cours de la microchirurgie. Les loupes binoculaires et les microscopes opératoires respectent les critères indispensables à tous systèmes de grossissement.

Les loupes binoculaires sont des lunettes où des loupes sont montées sur des verres. Elles ont une capacité plus faible d'agrandissement que les microscopes opératoires mais sont moins chères et plus faciles d'utilisation. En effet, elles permettent aux cliniciens de changer d'angle de vue sans avoir à modifier le système d'aide optique ou sa position de travail.

En revanche les microscopes opératoires sont par nature ergonomiques ce qui permet au chirurgien d'avoir une position de travail confortable. De plus la convergence oculaire est ici non nécessaire car les rayons de lumière frappent la rétine de façon parallèle, ce qui réduit la fatigue. Cependant les microscopes offrent un champ de vision restreint qui doit être fréquemment ajusté lorsque différentes structures sont observées.

Ainsi la décision d'utiliser des loupes ou un microscope opératoire doit être prise en fonction de type de traitement. Par exemple pour une chirurgie endodontique le microscope est plus adéquat. En revanche, en parodontologie et en implantologie, aucun des microscopes opératoires disponibles sur le marché n'a montré de supériorité claire face aux loupes. (46)

Caractéristiques	Loupes	Microscopes opératoires
Facteur d'agrandissement maximum	x 6 (-)	x 24 (+)
Champ de vision	Plus grand (+)	Plus petit (-)
Vue directe du champ chirurgical	Toujours possible (+)	Seulement indirect dans certains cas (-)
Vue non grossie (passage en position libre)	Possible (+)	Impossible (-)
Lunette de l'assistant	Indisponible (-)	Disponible selon les modèles (+)
Zoom optique	Indisponible (-)	x 4 à x 24 (+)
Lumière sans ombre	Possible avec certains systèmes de lumière (+/-)	+
Flexibilité/mobilité du système	+	-
Ergonomie/confort de travail	-	+
Facilité d'utilisation	+	-
Protection contre la fatigue oculaire	-	+
Temps d'adaptation du chirurgien	Plus court (+)	Plus long (-)
Temps d'adaptation de l'assistant	Plus court (+)	Plus long (-)
Appareil photo/vidéo	Impossible (-)	Disponible selon les modèles (+)
Coût d'acquisition	1000 à 3300 \$ (+)	13000 à 100000 \$ (-)

**Tableau 3-3.** Comparaison des avantages (+) et inconvénients (-) des loupes et des microscopes opératoires. D'après Zurh et Hurzeler, 2013

### 3.4.2 Les instruments de chirurgie parodontale

Par ailleurs, une instrumentation adéquate est fondamentale pour une approche microchirurgicale. Ainsi les instruments de chirurgie doivent posséder des manches arrondis qui ne glissent pas pour assurer une rotation sécurisée entre les doigts et un contrôle moteur optimal par le pouce, l'index et le majeur. Les instruments doivent faire approximativement 18cm de long et l'extrémité doit être légèrement plus lourde pour permettre une manipulation plus précise. (65)

Le plateau chirurgical pour une greffe de tissu conjonctif par la technique de tunnélisation doit comprendre :

- Des instruments de macrochirurgie: ils sont parfois utiles pour les procédures de microchirurgie en chirurgie plastique parodontale, ils doivent donc être présents sur le plateau de travail.
- Des instruments de microchirurgie: bien que plus fins et plus petits, ils doivent être tout aussi robustes. L'acier inoxydable est un matériau de choix car il est à la fois très solide et très flexible. Les pinces porte-aiguille et les précelles à mors lisses doivent être privilégiées. En effet, sur les inserts diamantés ou avec arêtes, le sang adhère plus facilement ce qui rend difficile la saisie des fils de sutures très fins.
- Des instruments spéciaux :
  - L'instrument de tunnélisation I a une lame angulée et est conçu pour la plupart des sites.
  - L'instrument de tunnélisation II est droit et est conçu pour une utilisation dans les sites où il existe une large bande de gencive attachée. (46)

Lors de la technique de tunnélisation un lambeau en épaisseur partielle sans incisions verticales de décharges doit être réalisé. La paroi vestibulaire de l'os alvéolaire ainsi que la muqueuse étant courbes le risque de perforation du lambeau est important. C'est pourquoi des instruments de dissection légèrement courbés ont été conçus spécialement pour la technique de tunnélisation: deux grandes lames en forme de plaques de différentes tailles sont localisées de part et d'autre de l'instrument. Celui-ci est utilisé avec le côté aiguisé contre le périoste ou l'os et le côté mousse contre les tissus mous.



CHECK-LIST POUR LA PRÉPARATION DU PLAN DE TRAVAIL	
1	Kit d'instruments de macrochirurgie
2	Kit d'instruments de microchirurgie
3	Instruments de tunnélisation I et II
4	Matériaux de suture : Gore-Text CV-5 et 6-0 Seralene DS-15
5	Lames n° 15 et 12D et microlame Keydent
6	Dalle en verre
7	Solution de chlorhexidine à 0,1 % dans une cupule en métal
8	Eau stérile dans une cupule en métal
9	Canule
10	Seringue de 10 ml
11	Anesthésique local
12	Petites et grandes compresses
13	Aspiration parodontale

**Figure 3-1.** Liste des instruments nécessaire à la réalisation de la technique de tunnélisation. D'après Zurh et Hürzeler.

### 3.4.3 Les matériaux de suture

Choisir le bon matériel en combinaison avec la technique appropriée est essentiel à la réussite du traitement. Une bonne cicatrisation après une chirurgie repose sur un rapprochement précis des bords de la plaie et leur fixation aux tissus environnants.(69)

Les matériaux de suture utilisés en microchirurgie parodontale doivent avoir un certain nombre de critères physiques :

- Haute résistance à la tension et à la déchirure
- Bonnes caractéristiques de nouage tout en assurant une bonne sécurité du nœud
- La surface des matériaux doit permettre un passage atraumatique à travers les tissus sans causer de capillarité pour minimiser la réponse immunitaire des tissus affectés.
- Les matériaux de sutures résorbables doivent avoir un temps d'absorption défini.(46)

## 3.5 Prérequis

### 3.5.1 Sélection du patient, sélection de la lésion

Comme pour toute chirurgie muco-gingivale, la mise en place de la technique de tunnélisation implique une sélection du patient et de la lésion à traiter.

- Sélection du patient :

Dans la majorité des études menées sur cette technique, les critères d'inclusion pour la sélection des patients sont :

- Age : au moins 18ans
- Patients avec une bonne santé parodontale
- Capacité à maintenir une bonne hygiène orale avec un FMPS<20% (full mouth plaque score) et un FMBS<20% (full mouth bleeding score)
- Pas de prise de médicaments connus pour interférer avec la santé et la cicatrisation des tissus parodontaux.
- Absence de contre-indication à la chirurgie parodontale
- Absence de maladies systémiques
- Patients non-fumeurs
- Patients ne consommant pas de façon abusive alcool ou drogues
- Pas de chirurgie sur femmes enceintes ou allaitants (63)

Il faut également souligner que les récessions gingivales sont souvent source d'anxiété pour le patient. L'entretien doit révéler un profil psychologique apte à la satisfaction du patient face aux résultats. En effet, il faut faire attention car plus la demande est exigeante, plus la probabilité de satisfaction est faible.

Par ailleurs la coopération du patient est nécessaire pour assurer le succès de l'intervention. (4)

Avant toute chirurgie, les patients doivent signer un consentement éclairé.

- Sélection de la lésion :

Les conditions de succès dans le recouvrement radiculaire ne dépendent pas de la lésion mais de la technique chirurgicale employée en fonction de cette lésion.

Il apparait donc important d'évaluer lors de l'examen préopératoire :

- Largeur de la récession
- Hauteur de la récession
- Position de la dent
- Nature et qualité des tissus mous environnants
- Présence et volume des papilles. (4)

De ce fait la hauteur de la récession et de la bande de tissu kératinisé située apicalement guident le choix de la procédure.

Ainsi, la technique de tunnélisation peut être recommandée pour le recouvrement de récessions multiples de type classe I, II ou III de Miller si les profondeurs des récessions sont modérées (<4mm) et si la quantité de gencive attachée située apicalement à la récession ne dépasse pas 3mm.

En effet la difficulté à réaliser la préparation supra-crestale au-delà de la ligne muco-gingivale augmente avec la largeur de la gencive attachée située apicalement à la récession. C'est pourquoi pour les récessions de classe I de Miller avec une large bande de gencive attachée au-delà de la récession (>3mm) les lambeaux déplacés coronairement semblent être mieux indiqués. (58)

En revanche, pour d'autres auteurs la technique de tunnélisation modifiée peut être réalisée quelle que soit la hauteur de tissu kératinisé disponible apicalement à la récession. (46)

Par ailleurs, dans la majorité des études traitant la technique de tunnélisation, les dents sélectionnées sont généralement situées au maxillaire, allant des incisives aux prémolaires et présentant une jonction amélo-cémentaire (JEC) clairement identifiable. Ainsi les dents avec des couronnes ou des restaurations au niveau de la JEC ou les dents en malposition sont exclues des études. (70)

Cependant certaines études, comme celle de Molnar et al en 2013 sur le traitement des récessions gingivales multiples de Classe I et II avec une matrice de collagène et la technique du tunnel modifiée par avancement coronaire, ont le mérite de traiter des récessions localisées non seulement sur les dents maxillaires antérieures mais aussi sur les dents mandibulaires et sur les molaires. (64)

En effet, le recouvrement des récessions sur molaires est toujours un défi majeur pour le clinicien du fait de certaines considérations anatomiques, comme la difficulté d'accès ou un plus large contour cervical mésio-distal comparé aux dents mono-radiculées. (63)

### 3.5.2 Gestion préopératoire

La chirurgie buccale est réalisée dans un environnement chargé en bactéries. Il est donc important pour la réussite de la chirurgie d'effectuer une série d'actions pour réduire au minimum la contamination bactérienne.

Une notion importante est qu'une chirurgie ne doit jamais être réalisée sur des tissus inflammatoires car les modifications inflammatoires ont un effet néfaste sur la cicatrisation de la plaie.

Ainsi, les processus inflammatoires locaux ou systémiques doivent être traités avant la chirurgie.

Les tissus parodontaux sains contiennent plus de fibres de collagène et sont plus résistants que les tissus inflammatoires.

Ceci a pour conséquence :

- Une amélioration de la précision et de la stabilité des sutures
- Meilleure approximation des berges donc meilleure cicatrisation primaire
- Moins de saignements donc meilleure visibilité
- Manipulation plus facile des tissus (46)

Il est donc important avant la chirurgie, d'évaluer et de corriger si nécessaire l'hygiène orale du patient, ainsi que les habitudes néfastes (comme un brossage traumatisant).

Par conséquent, une prophylaxie sera mise en place. Elle comprendra un nettoyage professionnel des dents (détartrage, voire surfaçage), ainsi qu'une motivation et une instruction des techniques d'hygiène au patient. (70)

Les restaurations débordantes qui retiennent la plaque dentaire seront également corrigées. Les composites ne doivent pas être étendus au-delà de la jonction émail ciment (JEC) à moins que ce ne soit absolument nécessaire. Le recouvrement radiculaire doit être réalisé autant que possible sur des surfaces radiculaires naturelles.

Par ailleurs, lors des chirurgies muco-gingivales, si l'état général ou local du patient implique la prise de médicaments spécifiques, ils devront dans certains cas être pris avant l'intervention pour que celle-ci se déroule au moment du pic d'efficacité. Cela peut concerner un éventuel anxiolytique, ou la prise d'antibiotiques, d'anti-inflammatoires ou d'analgésiques. (4)

### 3.5.3 Préparation radriculaire

Lors du traitement des récessions gingivales, la biocompatibilité des surfaces radiculaires est importante pour le processus de cicatrisation et la réussite du traitement.

Ainsi, il apparaît essentiel d'éliminer totalement le biofilm de la surface radriculaire exposée avant le recouvrement radriculaire. Cependant, lors de la chirurgie, après le décollement du lambeau, il apparaît difficile de déterminer quelles étaient les surfaces radiculaires exposées et recouvertes. Par conséquent, au moment du débridement mécanique des surfaces radriculaire, il y a un risque d'éliminer des fibres d'attachement intactes. C'est pourquoi les surfaces radiculaires doivent être nettoyées avant la chirurgie. Les racines exposées sont alors polies à l'aide d'une cupule en caoutchouc et de pâte à polir. Le surfaçage radriculaire apparaît donc non nécessaire (46)

Certains auteurs préconisent tout de même un surfaçage doux pour préparer la surface de recouvrement. (4)

## 3.6 Intervention chirurgicale

La technique de tunnélisation a connu de nombreuses modifications dans sa conception au cours du temps.

Ainsi, cette partie exposera la technique récente d'Otto Zuhr, qui se base sur une approche microchirurgicale.

### 3.6.1 Préparation du site receveur

Tout d'abord, l'anesthésie est réalisée à distance du périoste au site receveur et au niveau du site de prélèvement au palais. Il faut également éviter d'injecter au niveau des papilles et en intrasulculaire afin de ne pas compromettre la vascularisation de ces zones pendant et après la chirurgie.(61)

Juste avant la chirurgie, les points de contacts sont solidarités avec du composite fluide sans mordantage.

Comme vu précédemment, certains auteurs préconisent un surfaçage soigneux des surfaces radiculaires à recouvrir à l'aide de curettes de Gracey. Ainsi une surface biologique lisse et polie est obtenue facilitant ainsi l'attache des tissus de recouvrement. (71)

La dissection commence par une incision intrasulculaire marginale à l'aide d'une microlame de bistouri.

Un lambeau tunnélisé est décollé en épaisseur partielle et s'étend :

- Coronairement, jusqu'à la base de la papille
- Apicalement, au-delà de la ligne mucogingivale (pour une mobilité suffisante du lambeau)
- Latéralement, au moins une dent au-delà de la récession.

Les papilles doivent être élevées le plus tôt possible pour faciliter la préparation du tunnel avec les instruments de tunnélisation. La lame microchirurgicale doit être légèrement tournée et passe contre l'os pour disséquer le périoste à la base de la papille.

Puis l'élévateur de papilles est utilisé pour décoller en épaisseur totale les papilles.

Pour éviter de perdre de la papille, seule la portion vestibulaire des papilles doit être décollée.

Ainsi Zurh combine la préparation d'un lambeau en épaisseur partielle (muqueux), au niveau des dents affectées, avec un lambeau en épaisseur totale (muco-périosté) au niveau de la région fragile des papilles. Cette conception du lambeau permet de combiner un risque minimum de rétraction des tissus avec une mobilité maximum pour permettre le déplacement en direction coronaire. (59)

Pour éviter les perforations, les instruments de tunnélisation, vu précédemment, doivent être utilisés pour préparer le tunnel.

Enfin, le site est vérifié pour s'assurer que l'incision est faite dans un seul plan et que le lambeau et les papilles ont une mobilité suffisante. (46)

Une compresse imbibée de sérum physiologique est ensuite placée sur le site receveur. (12)

### 3.6.2 Conditionnement radiculaire

Par ailleurs, de nombreuses procédures ont été testées pour obtenir une régénération du parodonte après le traitement des récessions gingivales.

Ainsi en 2012, une étude a été menée par Minocha T et Rahul A pour évaluer et comparer les effets de traitement de la racine par l'acide citrique, le chlorhydrate de tétracycline, le gel de l'EDTA (Acide Ethylène Diamine Tétracétique) et une combinaison de la tétracycline et de l'acide citrique sur l'adhérence du caillot de fibrine à la surface radiculaire.

En effet le conditionnement chimique peut favoriser la stabilisation du caillot dans les premiers stades de la cicatrisation du parodonte en augmentant l'adhérence des cellules sanguines et de fibrine à la surface de la racine.

Les résultats de l'étude ont attribué le meilleur score d'adhésion du caillot sanguin pour le traitement par combinaison d'acide citrique et de tétracycline et également pour le traitement à l'acide citrique seul.

Cependant, l'inconvénient du conditionnement par l'acide citrique est qu'il crée un pH extrêmement acide dans les tissus environnants ce qui peut provoquer des problèmes de cicatrisation. Par conséquent son utilisation a été abandonnée.

L'utilisation de tétracycline seule ou d'EDTA est apparue moins efficace dans l'adhésion du caillot de fibrine.

La conclusion de cette étude est que l'application d'une combinaison d'acide citrique et de tétracycline sur les surfaces radiculaires a montré un meilleur effet en tant qu'agent de conditionnement de racine en renforçant l'adhérence du caillot de fibrine et pourrait se révéler être un outil utile dans la mise en place d'une nouvelle fixation de tissu conjonctif dans les procédures de régénération parodontale. (72)

Toutefois, d'autres études rapportent que l'utilisation d'un conditionnement chimique n'apporte aucune valeur clinique supplémentaire. (73)

### 3.6.3 Préparation du site donneur : prélèvement du greffon conjonctif

Plusieurs sites donneurs intrabuccaux ont été décrits pour la greffe de tissu conjonctif. Le palais est le plus communément utilisé. A ce niveau le tissu conjonctif est principalement composé de fibrilles de collagène et est très pauvre en fibres élastiques.

L'épaisseur de la muqueuse est plus importante au niveau de la région prémolaire puis décroît en direction distale à partir de la première molaire, où les racines palatines sont collées au palais.

L'artère palatine est une structure extrêmement importante qui doit être protégée lors du prélèvement du tissu conjonctif. Des études ont prouvé que le foramen grand palatin était plus fréquemment situé à proximité des apex des deuxièmes et troisièmes molaires.

Monnet-Corti et al ont démontré qu'il était possible de prélever un greffon de tissu conjonctif mesurant 5mm de hauteur chez tous les patients et de 8mm de hauteur chez 93% des patients sans risquer de léser l'artère grande palatine. (4)

Ainsi l'incision ne doit pas s'étendre :

- en distal, au-delà du bord mésial de la première molaire
- apicalement, au-delà de 10mm à partir de la jonction amélo-cémentaire des dents postérieures.

D'un point de vue chirurgical, le principal défi du prélèvement de tissu conjonctif au palais est d'obtenir une fermeture de première intention. En effet, si une déhiscence de la plaie se produit et/ou si les bords du lambeau se nécrosent, la cicatrisation se fera en seconde intention et/ou l'os sera exposé, provoquant une morbidité importante.

La greffe doit être réalisée en épaisseur partielle uniforme.

Lors de l'incision initiale, la lame de bistouri doit être maintenue bien perpendiculaire à la surface du palais dans les couches superficielles, puis devient parallèle à la surface à mesure que la lame s'enfonce en profondeur.

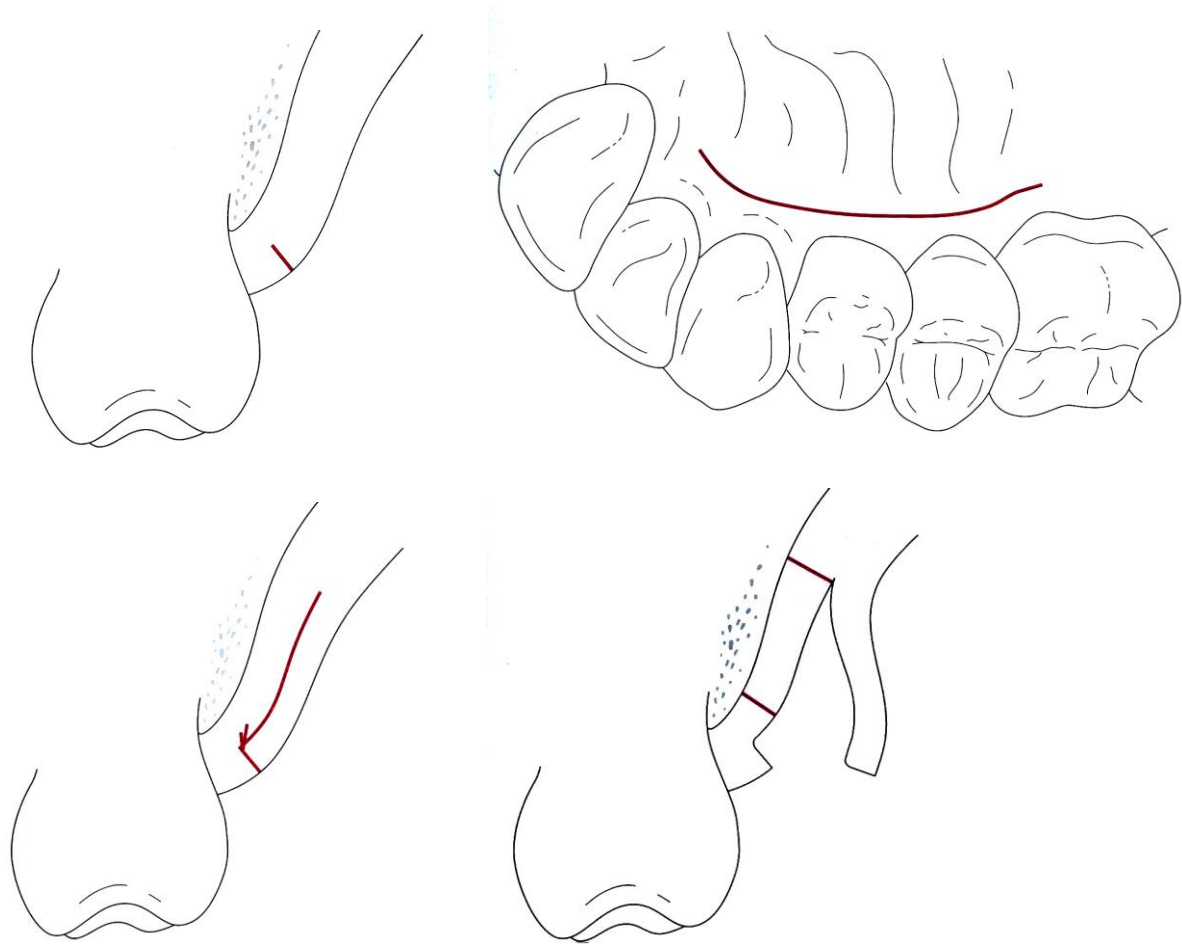
En fonction de l'indication clinique et de la quantité de tissu disponible, les greffons de tissu conjonctif peuvent être prélevés avec ou sans le périoste. Bien que laisser le périoste sur l'os ait certains avantages en termes de cicatrisation, des études ont montré qu'il est en général préférable de prélever le greffon avec le périoste. En effet les greffes de tissu conjonctif avec périoste présentent une stabilité mécanique supérieure, ce qui est un avantage énorme en termes de manipulation clinique.

Plusieurs techniques de prélèvement de tissu conjonctif au palais ont été développées depuis plusieurs années.

Hürzeler et Weng ont proposé la technique de l'incision horizontale unique (74). Des études ont montré que cette technique était supérieure aux autres en termes de cicatrisation et de morbidité post opératoire. Ainsi cette méthode est recommandée pour le prélèvement de tissu conjonctif à partir du palais.

#### Etapas :

- Une incision initiale est réalisée à environ 2mm du collet des dents, de distale en mésial. La profondeur de l'incision est de 1 à 1,5mm. L'incision peut s'étendre du bord mésial de la première molaire à l'incisive latérale.
- Avec une lame de bistouri n°15 une incision dans l'épaisseur du lambeau de distal en mésial est réalisée. Puis un lambeau d'épaisseur partielle est élevé dans la muqueuse palatine. L'incision dans l'épaisseur des tissus est profonde d'environ 8mm à partir de la ligne d'incision.
- Lorsque les contours du greffon sont découpés, les incisions sont étendues jusqu'à l'os, en se croisant au niveau des extrémités. L'incision coronaire horizontale est décalée d'environ 1,5mm apicalement par rapport à l'incision initiale, créant une petite bande de tissu mou sur laquelle le lambeau pourra être repositionné afin d'obtenir une cicatrisation de première intention.
- Puis un décolleur est utilisé pour prélever le greffon avec le périoste.



**Figure 3-2.** *Technique de l'incision unique pour le prélèvement de tissu conjonctif au palais. D'après Hürzeler.*

Une fois le greffon prélevé, une nouvelle lame de bistouri n°15 est utilisée pour ajuster le greffon à la taille et forme désirées. La greffe doit excéder les limites du défaut de minimum 2mm et de 3mm apicalement. (71)

Pour éviter une déshydratation, le greffon doit être conservé dans une compresse saturée de sérum physiologique jusqu'à son utilisation.

La technique de suture utilisée pour refermer le site chirurgical a également un impact significatif sur la cicatrisation. Ainsi des sutures suspendues parallèles et croisées sont recommandées pour obtenir une cicatrisation de première intention. Ces sutures suspendues ont un effet de compression sur la plaie ce qui permet d'avoir une bonne hémostase et une approximation primaire des berges.

L'utilisation d'une gouttière chirurgicale est recommandée car elle favorise l'hémostase et la cicatrisation, elle constitue une solution aux éventuels saignements peropératoire et postopératoire, et elle améliore considérablement le confort du patient pendant les premiers jours postopératoires.

Par ailleurs si une gouttière chirurgicale est utilisée après prélèvement, des techniques de sutures moins compliquées peuvent être utilisées, comme le surjet. (46)



### 3.6.4 Mise en place du greffon et sutures

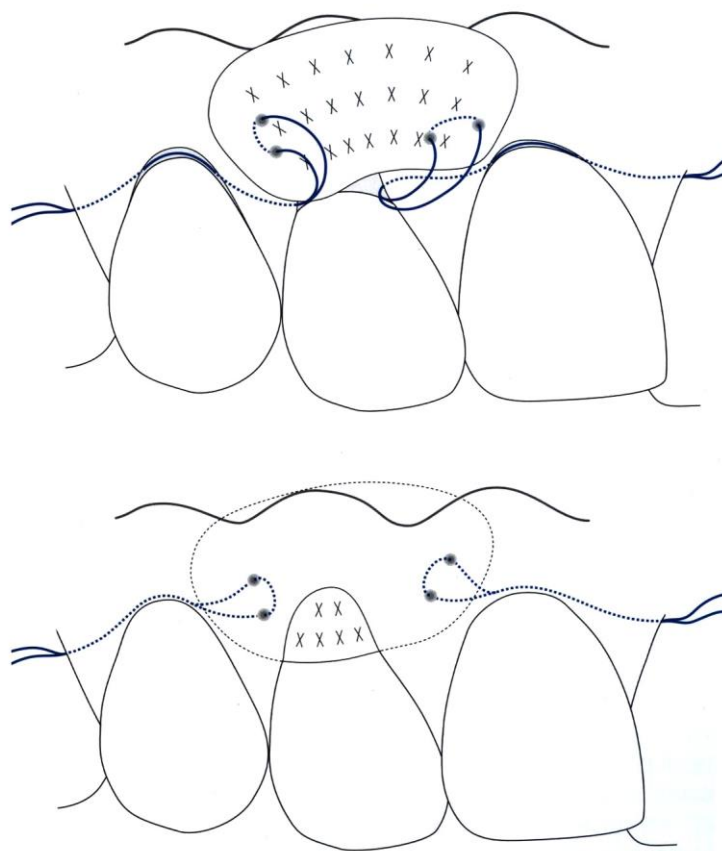
La partie la plus délicate de cette technique est la mise en place du greffon dans le tunnel. Pour surmonter cette difficulté, Zurh propose d'utiliser les dents dont la circonférence est la plus grande pour insérer le greffon dans le tunnel. L'utilisation de suture de positionnement en Gore-Tex CV-5 est un moyen efficace pour insérer et positionner le greffon.

En mésial, l'aiguille est insérée par l'arrière dans le tunnel et sort au niveau de la récession gingivale la plus large ou la plus centrale, où le greffon sera introduit. Puis l'aiguille prend le greffon latéralement, de dedans en dehors, et ensuite, en position légèrement plus apicale, de dehors en dedans. L'aiguille est ensuite repassée dans le tunnel en direction opposée vers le site de départ.

La même opération est réalisée à partir du côté distal du tunnel.

Le lambeau est délicatement soulevé à l'aide de l'élévateur de papilles pour permettre de glisser le greffon dans le tunnel en tirant délicatement sur les sutures de positionnement et en poussant le greffon avec un deuxième instrument.

Une fois le greffon inséré dans le tunnel et les sutures de fermeture réalisées, les sutures de positionnement peuvent être retirées. (46)



**Figure 3-3.** Insertion du greffon sous le lambeau tunnelisé. D'après Zurh et Hürzeler.

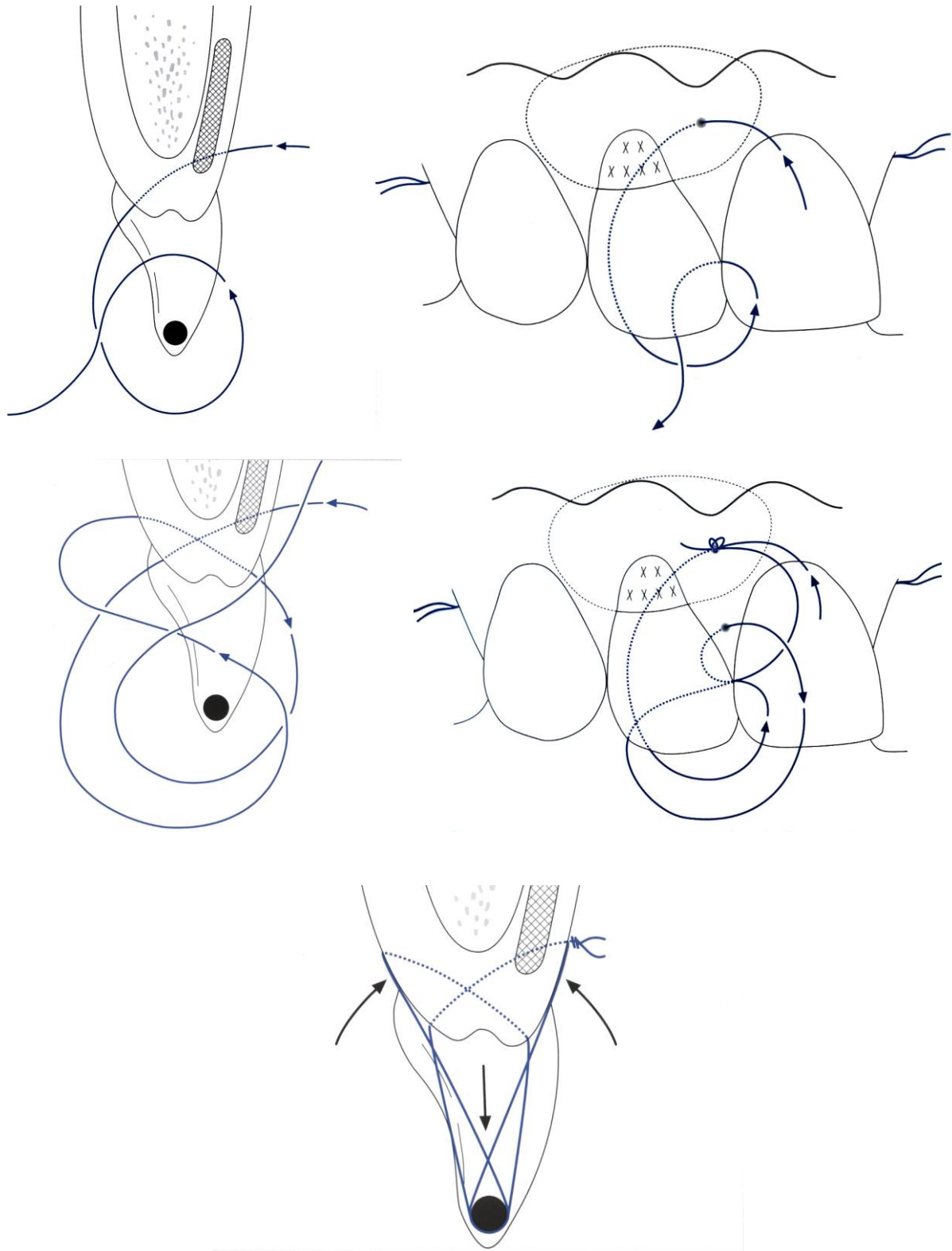
Dans les cas de lambeaux déplacés, les sutures suspendues peuvent être utiles pour fixer le lambeau dans sa nouvelle position.

Ainsi les sutures en bretelle peuvent être utilisées pour fixer coronairement l'ensemble « greffon conjonctif, lambeau vestibulaire ». En plus d'assurer une stabilisation coronaire du lambeau, elles permettent d'obtenir une compression de la plaie, qui est bénéfique pour la cicatrisation.

Des doubles sutures verticales croisées sont donc utilisées pour la fermeture :

- La première suture débute en vestibulaire. L'aiguille rentre au niveau de la ligne mucogingivale, prend le greffon, passe sous le point de contact solidarisé, engage le tissu et ressort en palatin, légèrement apicalement par rapport à la pointe de la papille.  
L'aiguille retourne ensuite au-dessus du bord incisif en vestibulaire, repasse sous le point de contact par l'arrière pour ne pas prendre les tissus et ressort en palatin.
- La deuxième suture débute en palatin. L'aiguille entre par la base de la papille et ressort légèrement apicalement par rapport à la pointe de la papille en vestibulaire (sans engager le greffon). L'aiguille doit sortir du tissu dans la zone où le lambeau est décollé pour éviter de plier la base de la paille. Ensuite, l'aiguille est guidée en palatin et est de nouveau passée sous le point de contact, sans prendre les tissus ; elle est ensuite ramenée en vestibulaire.

Dans chaque zone interdentaire ces doubles sutures verticales croisées sont réalisées.



**Figure 3-4.** *Doubles sutures verticales croisées. D'après Zurh.*

Ces sutures ont un double effet :

- Immobiliser le lambeau et le greffon dans la position coronaire souhaitée (à peu près 1-2mm au-dessus de la jonction émail-cément)
- Les comprimer contre la surface radiculaire.

L'adhésion initiale du caillot sanguin étant d'une importance cruciale dans le processus de guérison, ceci permet donc une amélioration de la cicatrisation et de la revascularisation de la greffe de tissu conjonctif

De plus, cette technique de suture permet de ne pas exercer une tension à un endroit particulier au moment de la réalisation du nœud, mais privilégie une répartition plus égale de la tension et préserve ainsi les tissus mous plus fragiles.

Par ailleurs, une fermeture de la plaie sans tension semble être un facteur important pour une guérison sans incident et pour un résultat prévisible du traitement. (75)

Certains auteurs ont également démontré que choisir le matériel adéquat en combinaison avec la technique appropriée était la clé de la réussite du traitement. (69)

Burkhardt et al ont évalué l'influence de l'utilisation de diverses techniques de sutures et d'aiguilles sur la tension du lambeau et les caractéristiques de déchirement des tissus mous. Ainsi ils démontrent que l'utilisation de sutures 3-0 conduisent à la rupture des tissus à une force moyenne de 13.4N, alors que les sutures 7.0 provoquent seulement la rupture du fil lorsqu'une force moyenne de 3.7N est appliquée.

Ils concluent donc que le traumatisme tissulaire peut être réduit en choisissant des diamètres de suture plus fins.

En effet des sutures en 6.0 ou 7.0 conduisent à une cassure du fil plutôt qu'à la rupture des tissus. (76)

Enfin l'ensemble est comprimé par une compresse stérile imbibée de sérum physiologique afin d'éviter les vides entre la greffe et le lambeau. Ceci permettra l'induction d'une réattache fibreuse précoce et la formation d'un fin fil de caillot sanguin entre la greffe et le périoste. (77)

### 3.6.5 La cicatrisation

La cicatrisation de première intention occupe une part décisive dans le succès d'une chirurgie reconstructrice. Elle est caractérisée par l'absence relative de complications et la formation de peu ou pas de tissu cicatriciel. La condition la plus importante pour obtenir une cicatrisation de première intention est une approximation précise des berges, lisses, bien vascularisées et sans tension. (73)

Ainsi la gêne et l'inconfort du patient seront réduits au minimum.

La cicatrisation de deuxième intention a lieu lorsque la plaie est laissée intentionnellement ouverte ou lorsque la fermeture primaire n'est pas possible. Pour obtenir une fermeture rapide de la plaie et restaurer l'intégrité du recouvrement épithélial de la cavité buccale, l'organisme produit un tissu cicatriciel de faible qualité.

Une nécrose des bords du lambeau peut apparaître lorsque :

- Les sutures exercent une tension trop importante sur le lambeau,
- Les nœuds des sutures sont mal réalisés ou trop lâches,
- Une faible vascularisation locale est présente.

Cette cicatrisation de deuxième intention est associée à un risque plus élevé d'infection bactérienne, d'inconfort postopératoire, et à la formation d'un tissu cicatriciel. Ainsi cette cicatrisation doit être évitée autant que possible. Cependant, il existe des exceptions où des zones de la plaie sont laissées intentionnellement ouvertes.

De ce fait, dans la technique de tunnélisation, lorsque la hauteur de gencive attachée située apicalement par rapport à la récession est insuffisante, de petites portions du greffon de tissu conjonctif situé dans la région marginale peuvent rester exposées. Ceci permet d'augmenter la hauteur de tissu kératinisé en même temps que le recouvrement radiculaire. Cependant, pour limiter le risque de nécrose, il est essentiel de s'assurer qu'il n'y a pas plus de 1mm de tissu conjonctif exposé et que le ratio de greffon couvert/ non couvert est le plus favorable possible. (46)

Les facteurs influençant la cicatrisation sont : (4)

- **Le contrôle de l'infection :**

Une inflammation persistante et/ou une infection peuvent affecter le déroulement normal de la cicatrisation. Les pansements parodontaux sont rarement utilisés. Ils augmentent la température locale, l'humidité et la stagnation, et favorisent le développement de bactéries. Cependant, ils peuvent être utiles lorsque qu'il existe des doutes sur la collaboration du patient.

- **La biocompatibilité radiculaire :**

Elle est indispensable pour obtenir l'attache des tissus mous sur la surface radiculaire. Cette surface radiculaire doit donc être nettoyée mécaniquement avant la chirurgie pour enlever le biofilm et ses micro-organismes.

- **L'approche microchirurgicale :**

Pour obtenir une cicatrisation de première intention les tissus doivent être manipulés de manière atraumatique avec le maximum de précision. D'où l'intérêt de l'utilisation de moyens de grossissement optique, d'instruments de microchirurgie et d'éclairage adapté.

- **La vascularisation :**

Dans les techniques de recouvrement, la surface dentaire avasculaire représente un obstacle à la cicatrisation de la plaie. Le maintien de la vascularisation dans les berges du lambeau est un élément clé pour éviter une déhiscence de la plaie et donc une cicatrisation de deuxième intention. (78)

- **L'épaisseur du lambeau :**

Le risque de nécrose d'un bord du lambeau est inversement proportionnel à son épaisseur. Pour obtenir un recouvrement radiculaire complet l'épaisseur moyenne du lambeau doit être uniforme et supérieure 1mm. (79)

- **La stabilité de la plaie :**

L'adhésion d'un fin caillot sur la surface dentaire assure une résistance mécanique précoce de la plaie et sa stabilité.

- **La contraction de la plaie :**

C'est un évènement majeur lors de la formation du tissu de granulation. Pour obtenir un recouvrement radiculaire complet, cette contraction post opératoire doit être prise en compte en surcorrigeant légèrement. Le lambeau sera donc suturé de 1 à 2mm coronairement à la jonction émail-cément. (80)

- **La tension du lambeau :**

Le lambeau doit s'adapter passivement. Les sutures ne doivent pas exercer de tension sur les berges du lambeau car cela peut se traduire par une destruction des vaisseaux sanguins. Par ailleurs, une tension dans le lambeau peut provoquer une rétraction postopératoire induisant une cicatrisation de deuxième intention.

- **Les facteurs systémiques :**

Certains facteurs peuvent perturber le phénomène de cicatrisation.

Concernant le diabète, les micro et macro-angiopathies affectent la vascularisation tissulaire et diminuent les défenses immunitaires ainsi que le potentiel de cicatrisation de la plaie.

Le tabac provoque une diminution de la vascularisation des tissus et une réduction des défenses immunitaires et par conséquent altère la cicatrisation. (81)

Les traitements immunosuppresseurs diminuent les réponses immunitaires du patient et retardent ainsi la cicatrisation d'une plaie.

- **les facteurs liés au patient :**

Certaines études ont montré que les patients âgés de plus de 70 ans ont un taux significativement moins élevé de cicatrisation sans complication que les patients plus jeunes. Par ailleurs, les prédispositions génétiques peuvent également influencer sur la cicatrisation, en particulier en ce qui concerne l'expression de facteurs de croissance.

### 3.6.6 Conseils post-opératoires

La gestion postopératoire consiste à donner au patient les médicaments adéquats, les instructions et les soins postopératoires qui vont permettre d'assurer une cicatrisation optimale de la plaie. (46)

Après une chirurgie, des médicaments sont prescrits au patient à visée analgésique, anti-inflammatoire (3x50mg de Diclofenac pendant 3 jours) et anti-infectieuse (3x625mg d'Augmentin pendant 7 jours). (64)

Les instructions postopératoires doivent être données par écrit au patient.

En plus des médicaments, l'application d'une poche de glace immédiatement après la chirurgie permet d'avoir un effet antiphlogogène et antalgique. (4)

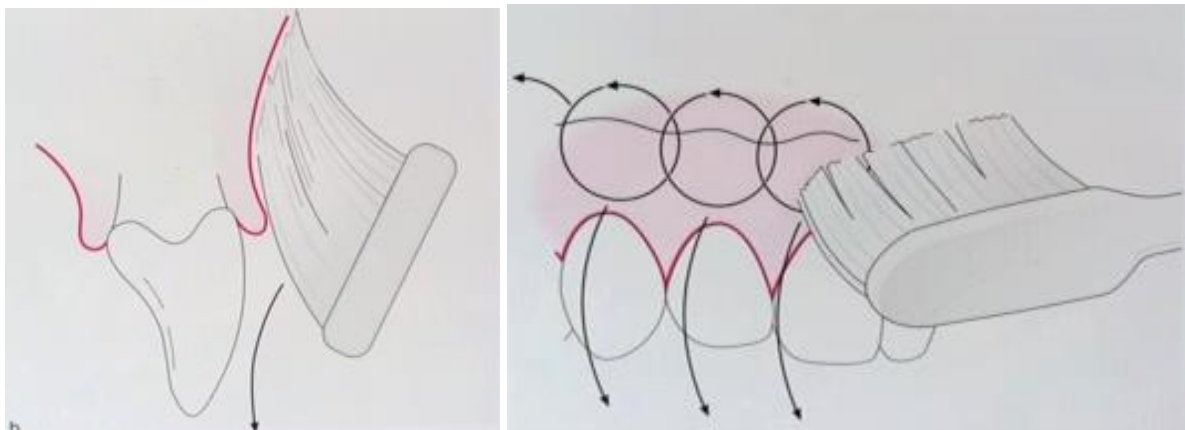
Le patient doit également recevoir des instructions pour l'hygiène orale pendant la phase de cicatrisation postopératoire.

Il ne doit pas se brosser les dents au niveau du site chirurgical pendant les deux premières semaines après la chirurgie. A la place, il doit se rincer 3 fois par jour avec une solution de bain de bouche à la chlorhexidine à 0.1% pendant une minute.

A 7 jours après la chirurgie, la plaie est inspectée et les sutures sont déposées. A ce moment un nettoyage supragingival complet est réalisé à l'aide d'une cupule en caoutchouc et d'un gel à la chlorhexidine, pour éliminer la plaque et les résidus alimentaires de la région chirurgicale. (70)

Après 2 semaines, le brossage des zones traitées est repris avec une brosse à dent extra-souple. A ce moment, Zurh et Hürzeler conseillent la mise en place de la technique de brossage de Stillman modifiée, pour une durée de 4 semaines.

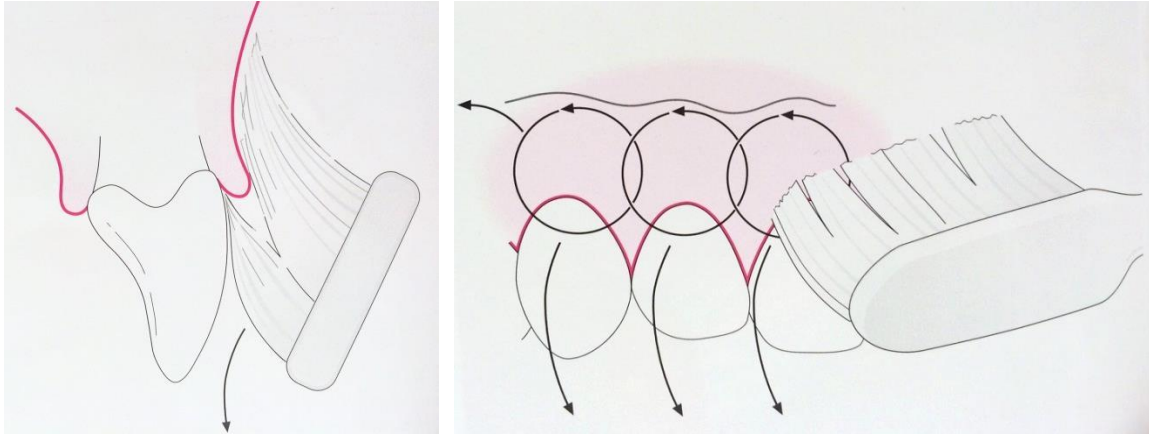
La brosse à dent est d'abord placée avec l'extrémité des poils au contact de la gencive, avec un angle de 45° par rapport à l'axe des dents. Par un petit mouvement circulaire ou vibratoire, le patient bouge délicatement la brosse à dent dans une direction coronaire pour stimuler et drainer la gencive.



**Figure 3-5.** *Technique de brossage de Stillman modifiée. D'après Zurh et Hürzeler.*

A 6 semaines, le site est réinspecté et un nouveau nettoyage professionnel supragingival de toutes les dents est réalisé. Lors de ce rendez-vous, les patients apprennent à passer de la technique de Stillman modifiée à la technique de brossage modifiée de Bass, à l'aide d'une brosse à dent souple.

Cette technique consiste à insérer les extrémités des poils de la brosse dans le sulcus. La brosse est tenue à 45° par rapport à l'axe de la dent jusqu'à que les poils plient par une légère pression pour nettoyer les embrasures interproximales. La brosse à dent est tournée sur son axe en réalisant des petits mouvements vibratoires en direction coronaire. (82)



**Figure 3-6.** *Technique de brossage de Bass modifiée. D'après Zurh et Hürzeler.*

Les patients sont recontactés à 1, 3, 6 et 12 mois pour réaliser une maintenance professionnelle de l'hygiène orale.

Par ailleurs, certains auteurs ont effectué une revue de la littérature sur les recommandations actuelles faites par les différentes associations nationales et internationales et démontrent :

- que la méthode de Bass et la méthode de Stillman n'apparaissent pas comme les méthodes les plus efficaces dans l'élimination de la plaque,
- que la méthode du rouleau apparaît comme la moins efficace car assez complexe à réaliser en pratique,
- que la méthode horizontale est la seule à avoir prouvé son efficacité dans l'élimination de la plaque mais qu'elle est déconseillée chez l'adulte car désignée comme un des facteurs de risque des abrasions cervicales et des récessions gingivales,
- que la méthode circulaire serait la deuxième méthode la plus efficace dans l'élimination de la plaque.

Ainsi ils démontrent qu'aucune méthode n'apparaît clairement supérieure aux autres si différents critères de jugement sont considérés, à savoir l'élimination de la plaque et les effets iatrogènes à long terme sur les tissus dentaires et gingivaux. (83)

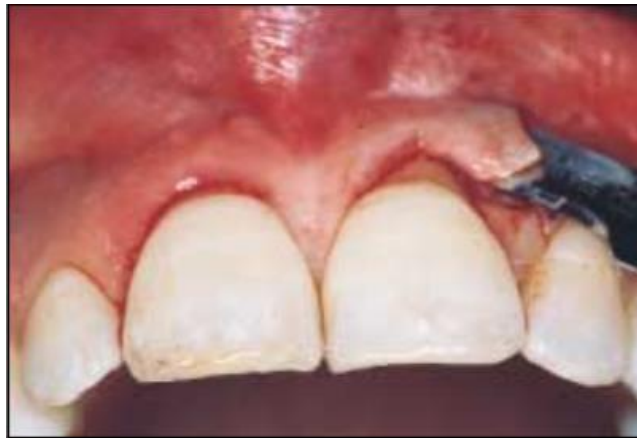

## 3.7 Les variantes

### 3.7.1 De la préparation du site receveur

- Technique de Santarelli (60)

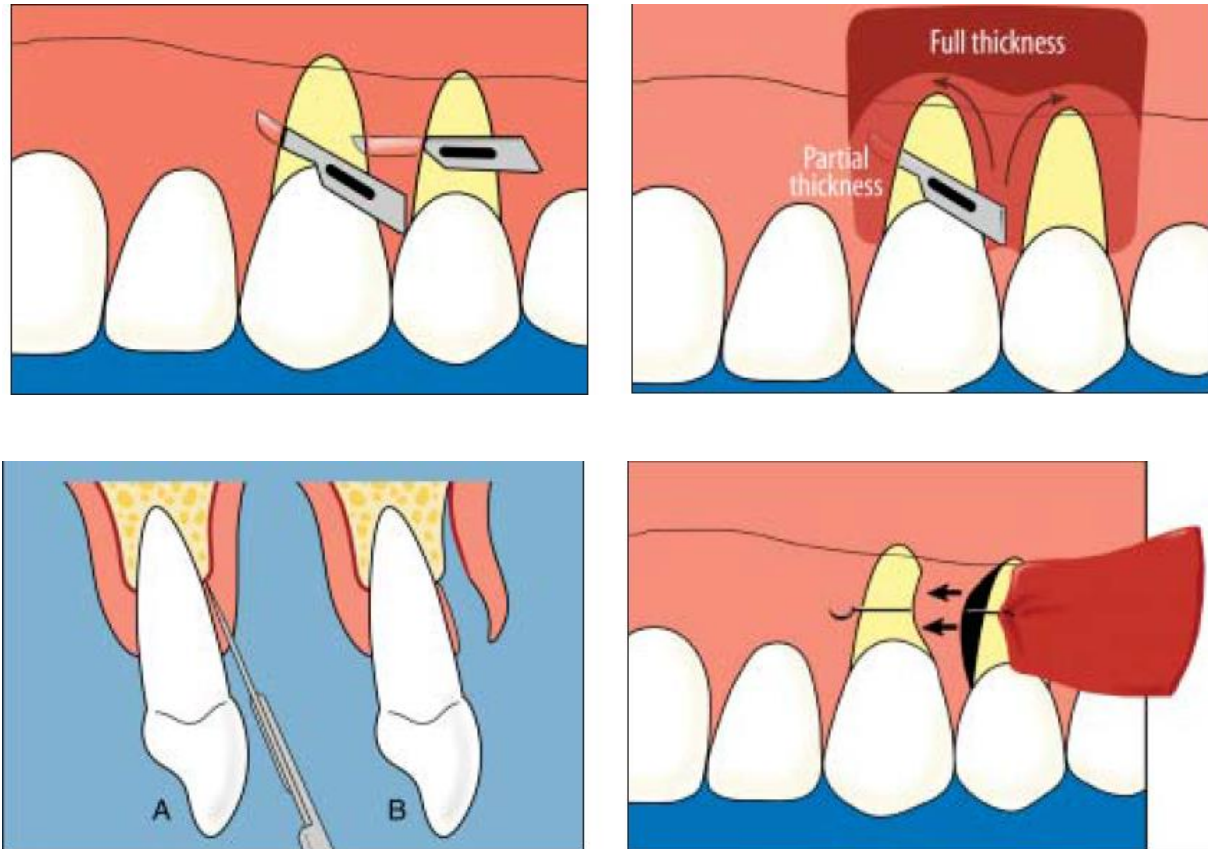
Santarelli suggère de réaliser une incision de décharge verticale commençant au niveau de l'angle distal de la base de la papille et s'étendant jusqu'à la ligne muco-gingivale. Cette « fenêtre latérale » rejoint la dissection intra-sulculaire sous forme d'un tunnel. Ceci permet l'insertion du greffon sans solliciter les papilles interdentaires les plus fines. Cependant l'extension corono-apical doit se limiter au minimum nécessaire.



**Figure 3-7.** *Incision verticale pour faciliter insertion du greffon. D'après Santarelli, 2001*

- Technique de Tozüm (84)(85)(86)

Le site receveur est préparé en épaisseur partielle horizontalement, puis en épaisseur totale en direction corono-apicale à travers la jonction muco-gingivale. Selon Tozüm, ceci permet de préserver la majorité des vaisseaux à l'intérieur du lambeau. De cette façon la cicatrisation de la greffe est facilitée et la technique offre à la fois un haut niveau de recouvrement, comme des résultats esthétiques.



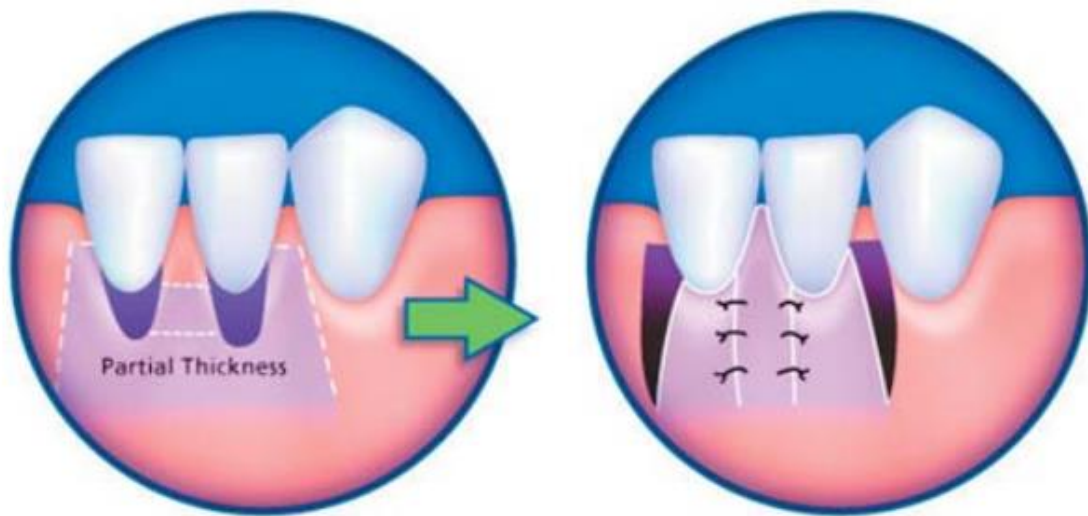
**Figure 3-8.** *Technique de tunnélisation selon Tozüm. D'après Tozüm.*

- Technique de Blanes et Allen (87)

Ces auteurs proposent l'utilisation d'un lambeau pédiculé bilatéral en combinaison avec la technique de tunnélisation.

Un double lambeau pédiculé latéral est élevé en épaisseur partielle au niveau de la jonction émail-cément. Les incisions verticales vont de chaque extrémité des incisions horizontales jusqu'à 10-12mm apicalement. Un tunnel est créé sous le tissu restant entre les deux lambeaux pédiculés latéraux. Puis, le greffon conjonctif est glissé sous le tunnel et suturé dans cette position. Les lambeaux pédiculés sont ensuite rabattus et suturés au tunnel. (88)

Cette combinaison permettrait divers avantages comme une meilleure adaptation et stabilité, une prévention d'une rétraction apicale et un moindre traumatisme chirurgical.



**Figure 3-9.** *Technique de tunnélisation selon Blanes et Allen. D'après Sedon.*

### 3.7.2 De la technique de prélèvement

Si le palais est bien la principale source de prélèvement de tissu conjonctif, le prélèvement est également possible ailleurs, en particulier au niveau de la tubérosité, sur une crête édentée ou sur la face interne d'un lambeau palatin.

- Technique de la trappe (Edel, 1974)

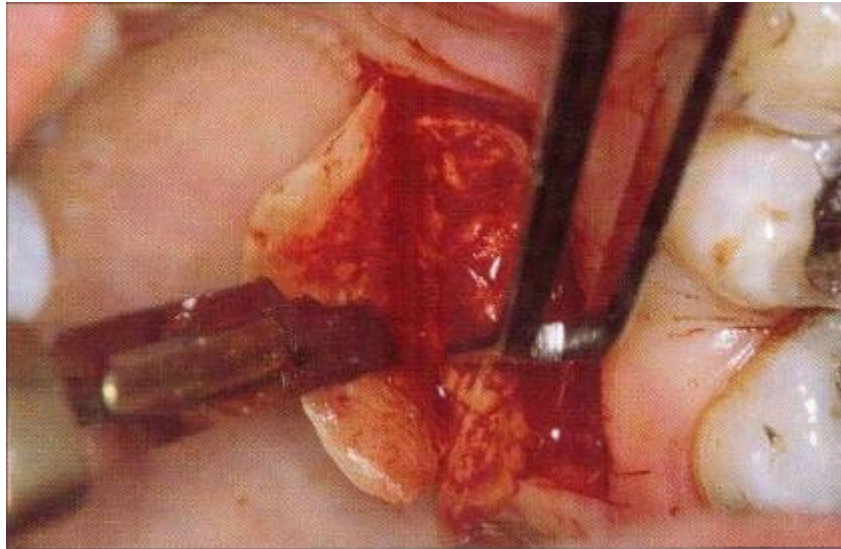
Edel a été le premier à décrire ce type de prélèvement aussi bien au palais que sur la crête édentée.

Le principe consiste à faire une incision sur les trois côtés d'un rectangle tout en conservant le quatrième comme pédicule nourricier. Une première incision est réalisée parallèle à la ligne des collets, à environ 3mm. La longueur de cette incision dépend du site à traiter. Elle

est poursuivie de part et d'autre par des incisions perpendiculaires en direction du raphé médian. La profondeur de ces trois incisions est d'environ 2mm. La trappe est alors disséquée selon l'épaisseur nécessaire en tissu conjonctif, avec une épaisseur plus importante à sa base qu'à son bord libre. Le tissu adipeux est ensuite enlevé du greffon prélevé car il représente un obstacle à la revascularisation.

Cette méthode est simple et universelle mais présente l'inconvénient de provoquer de fréquentes nécroses des bords à l'origine de douleurs. (88)

Pour pallier à ces inconvénients, cette technique va subir des modifications.



**Figure 3-10.** *Technique de la trappe. D'après Borghetti et Monnet-Corti.*

- La technique modifiée de Bruno (Bruno, 1994)

Cette technique de Bruno constitue donc un progrès par rapport à la précédente.

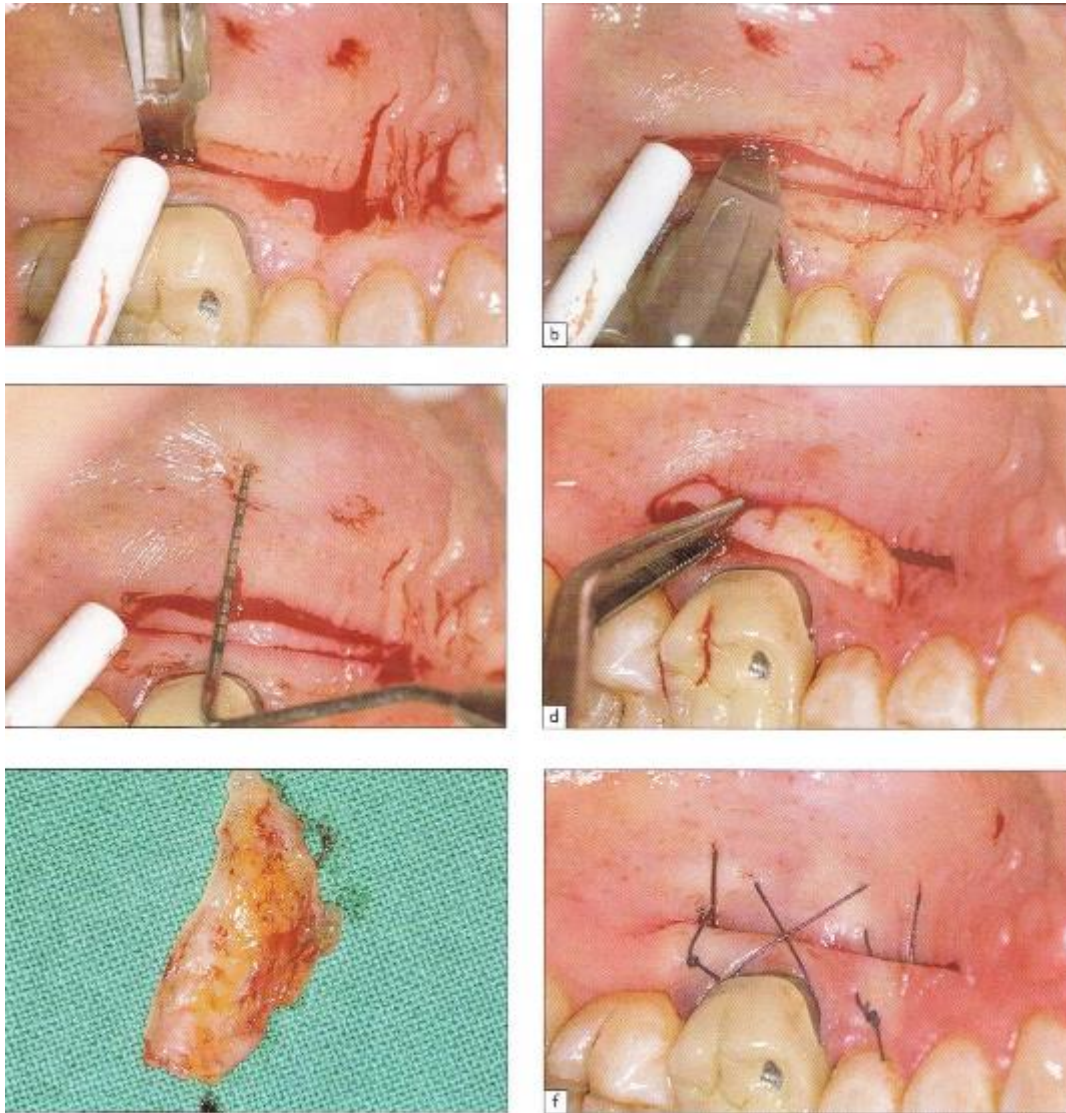
Une première incision débute au palais, perpendiculairement au grand axe des dents à environ 2-3mm du rebord gingival. Cette incision va jusqu'au contact osseux.

Une deuxième incision débute à environ 1-2mm en apical de la précédente, selon l'épaisseur souhaitée du greffon, et se prolonge parallèlement au grand axe des dents jusqu'au contact osseux. L'entendue mésio-distale de ces incisions dépend de la longueur du site à traiter.

Le greffon est prélevé soit en épaisseur totale à l'aide d'un décolleur fin soit en épaisseur partielle. Puis la bande d'épithélium peut être soit supprimée soit conservée selon son utilisation.

Cette technique présente l'avantage d'obtenir toute l'épaisseur disponible dans la partie coronaire du greffon, qui est la plus riche en tissu fibriqueux. De plus, il n'y a pas d'incisions de décharge donc le risque de nécrose est minimisé.

Cependant, un inconvénient réside dans l'importance du prélèvement et l'espace persistant après fermeture du site. (4)



**Figure 3-11.** *Technique de prélèvement de Bruno. D'après Borghetti et Monnet-Corti.*

- Technique des incisions parallèles

Cette méthode a été développée par Langer et Langer (89). Ainsi deux incisions parallèles, profondes d'environ 10mm, sont réalisées à l'aide d'une lame 15 et sont espacées de 1.5 à 2mm. Pour faciliter l'excision, des incisions de décharges pouvaient éventuellement être réalisées.

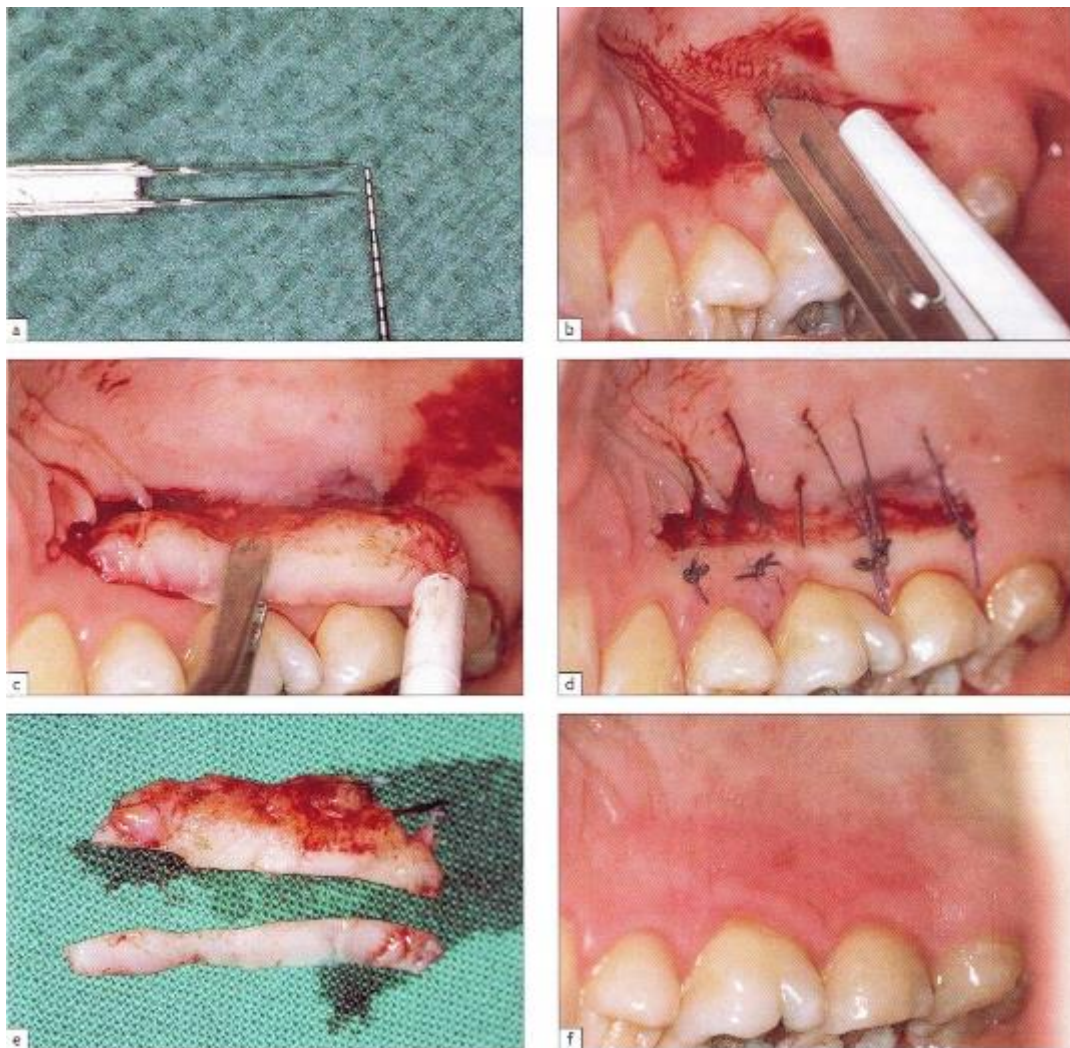
Afin de maintenir une distance constante entre les deux incisions sur toute la longueur du prélèvement, Harris proposa l'utilisation d'un bistouri spécifique à deux lames parallèles avec un espacement de 1 ou 1.5mm. Ainsi les deux lames s'enfoncent jusqu'au contact osseux, puis par un déplacement dans le sens méso-distal le greffon est préparé. Ensuite, un bistouri lame 15 est utilisé de façon à joindre les deux traits d'incision aux extrémités

latérales et le greffon est détaché dans sa partie apicale à la lame ou au décolleur. Enfin, la bande de tissu épithélial est supprimée.

Les avantages de cette technique sont la facilité et la rapidité du prélèvement ainsi que l'assurance d'avoir une épaisseur constante de tissu conjonctif.

En revanche, l'utilisation de cette technique de prélèvement sur palais mou pose le problème du manque de hauteur du greffon.

Lors d'une étude, Harris compare ce prélèvement à celui fait avec la technique de la trappe. Il constate que la plaie a cicatrisé plus rapidement avec la technique des incisions parallèles ce qui permet de meilleures suites opératoires.(90)



**Figure 3-12.** *Technique des incisions parallèles selon Harris. D'après Borghetti et Monnet-Corti.*

- Technique de l'incision unique

Comme décrit précédemment, Hürzeler et Weng exposent cette technique en 1999 (74). Ils la considèrent comme plus conservatrice et moins traumatique pour le patient, car elle assure une cicatrisation de première intention. Cette incision unique permet de prélever un tissu conjonctif dense sans rebord épithélialisé.

Cette technique présente plusieurs avantages :

- une vascularisation optimale du lambeau (91)
- peu de sutures
- la non nécessité de moyens hémostatiques ou de compression
- une cicatrisation de première intention, d'où moins de douleur post-chirurgicale
- la possibilité d'obtenir un greffon de dimension variable. (92)

Kumar et al proposent quelques modifications de cette technique au niveau des incisions, non seulement pour améliorer la visibilité, mais surtout la facilité de prélèvement du greffon à travers l'incision unique. (93)

Une première incision est réalisée à 2mm en apical du bord gingival. La lame est orientée parallèlement au long axe du palais de façon à lever un lambeau en épaisseur partielle.

Ensuite la lame est inclinée perpendiculairement à la surface osseuse au niveau de la première incision. Puis l'élévation du greffon est réalisée.

Deux incisions verticales, sur les extrémités mésiale et distale, et une incision horizontale médiane, sous le lambeau d'épaisseur partielle, vont permettre de détacher le greffon des tissus environnants.

Ces auteurs préconisent l'utilisation d'instruments spécifiques pour réaliser ces incisions, difficiles à réaliser en raison de la mauvaise visibilité.

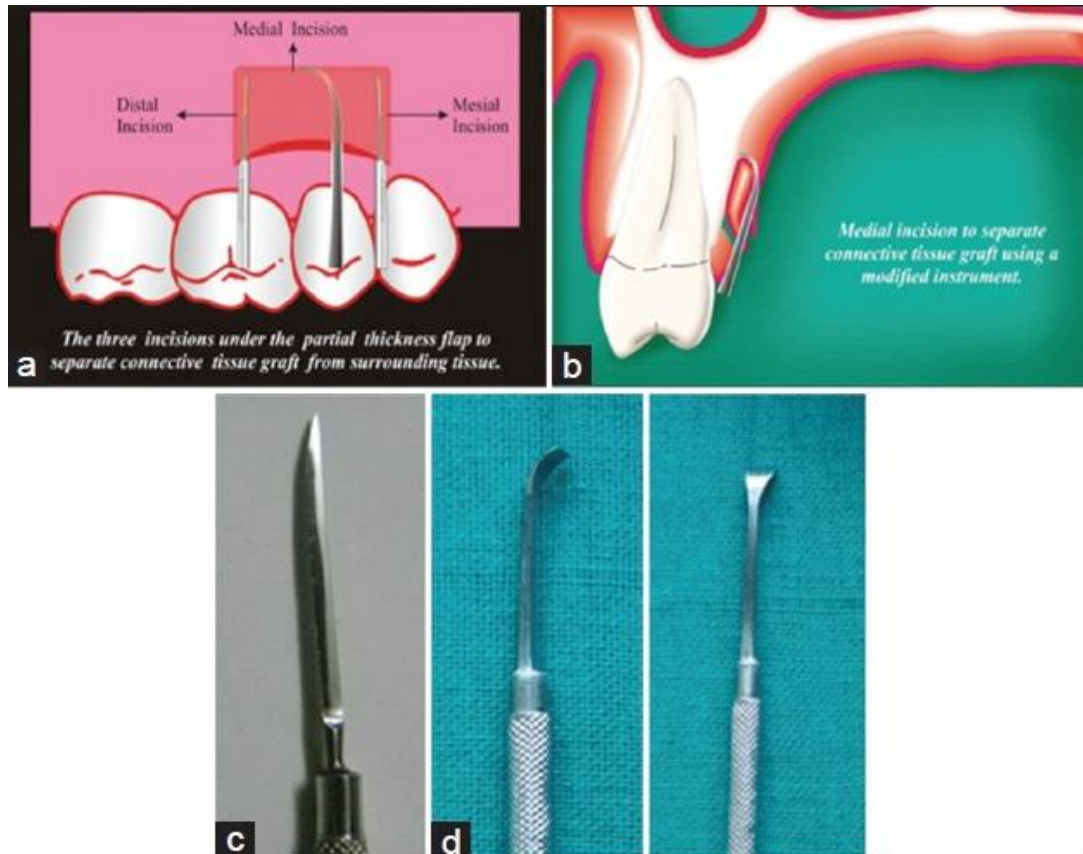
Ainsi les incisions mésiale et distale sont effectuées avec le «couteau Barraquer de la cataracte», qui fait partie de l'arsenal thérapeutique ophtalmique. Il permet de limiter le risque de déchirure du lambeau.

Pour réaliser l'incision médiane, qui détermine la largeur de la greffe, ils envisagent l'utilisation d'un instrument, nommé « lame AVS » (initiales des noms des trois premiers auteurs).

Il comprend :

- une longue poignée mince (pour augmenter la portée de l'instrument)
- une tige terminale coudée à 100° (pour faciliter l'incision sous le lambeau)
- une surface extérieure lisse (pour ne pas endommager le lambeau d'épaisseur partielle)
- une arête de coupe à l'extrémité terminale perpendiculaire au grand axe de l'instrument.

Enfin le greffon peut être prélevé.



**Figure 3-13.** *Technique de prélèvement. D'après Kumar et al.*

- a. *Incisions médiale, distale et mésiale pour détacher le TC*
- b. *Incision horizontale*
- c. « *Couteau Barraquer de la cataracte* »
- d. « *lame AVS* »

- Prélèvement rétroalvéolaire

La tubérosité maxillaire est rapportée pour avoir des tissus mous plus épais que le palais dur et peuvent donc être une source de donneur compatible pour greffe de tissu conjonctif. (94)

Cependant, la possibilité de prélèvement dépend de la présence ou non de la dent de sagesse. Pour que le volume muqueux présent dans cette zone soit intéressant, il faut que la troisième molaire soit absente.

C'est le deuxième plus important site donneur de tissu conjonctif autogène.

Dans cette région tubérositaire, le tissu conjonctif contient moins de tissus adipeux et glandulaires mais beaucoup plus de collagène qu'au palais. Ce tissu conjonctif très dense est donc plus enclin à la nécrose que celui du palais. Ceci s'explique par le fait que la circulation plasmatique et la revascularisation se faisant plus difficilement que dans un tissu lâche, la cicatrisation est donc moins favorable.



Techniquement, la procédure de prélèvement correspond à celle utilisée pour réaliser un *distal wedge* classique.

L'épithélium résiduel doit être éliminé avant de placer le greffon au niveau du site receveur. (46)

Pour Thery, L et Micheletti, A-M, ce prélèvement présente de nombreux avantages par rapport aux prélèvements classiques dans le palais :

- La qualité du greffon est de meilleure qualité
- Moins de douleur pour le patient
- Pas de risque hémorragique
- Traitement d'un excès de tissu conjonctif dans la zone rétro-molaire (réalisation du distal wedge dans la même séance)
- Cicatrisation de première intention (95)

Azzi et al décrivent la technique de prélèvement au niveau de la tubérosité :

- Deux incisions parallèles partent de la face distale de la molaire et s'arrêtent au niveau de la ligne muco-gingivale en distale de la tubérosité.
- L'incision palatine de lambeau distal est continuée en mésial sur deux ou trois dents. Cette incision est festonnée dans l'épaisseur du lambeau palatin.
- Une troisième incision transversale est pratiquée entre ces deux incisions parallèles, dans la gencive attachée pour éviter les zones oropharyngées et des risques de saignement importants.
- Les deux incisions initiales parallèles pénètrent d'1mm dans la gencive avant d'être à biseau inversé et orientées apicalement vers l'os.
- Les lambeaux vestibulaire et palatin sont réclinés laissant en place le tissu sous-jacent encore fixé à l'os qui est ensuite désinséré et retiré en une seule pièce à l'aide de curettes ou d'un décolleur fin. (12)

- Prélèvement au niveau de la crête édentée

Lorsqu'elle existe, la crête édentée est une source donneuse possible, mais pour des greffons de faible épaisseur. Elle possède les mêmes caractéristiques histologiques que la gencive attachée, et par conséquent une épaisseur plutôt faible.

- Prélèvement au niveau du lambeau palatin

Lors d'une chirurgie parodontale, certaines muqueuses palatines plus épaisses que d'autres amènent à réaliser un désépaississement du lambeau pour améliorer son adaptation contre les surfaces radiculaires et osseuses, ou pour réduire la profondeur de poche.

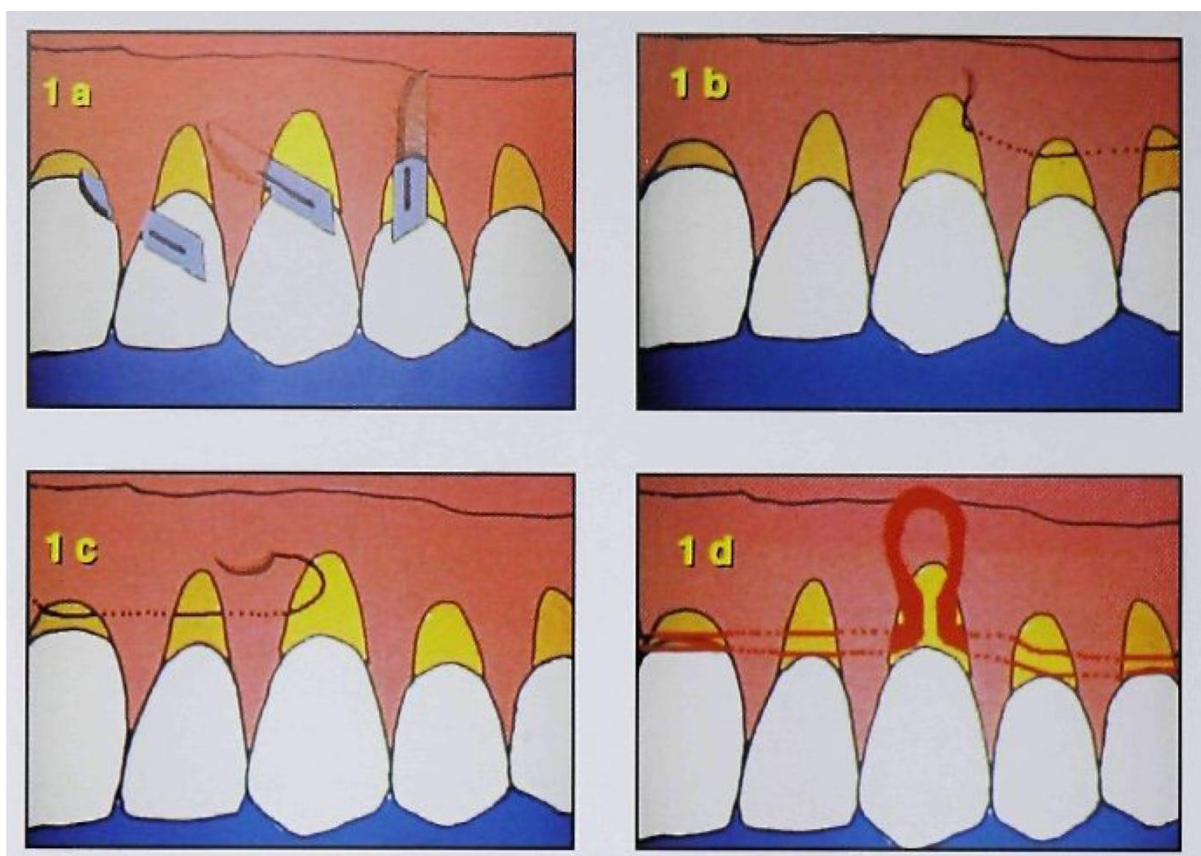
Ainsi si une greffe conjonctive est indiquée pour une autre raison, ce conjonctif de désépaississement peut être utilisé dans la même séance. (4)

### 3.7.3 De la mise en place du greffon

Zabalegui décrit une technique pour faciliter la mise en place du greffon. (96)

Ainsi deux sutures sont placées, l'une à l'extrémité mésiale et l'autre à l'extrémité distale du tunnel. Les aiguilles passent en dessous du tunnel et sortent au niveau de la récession gingivale la plus large ou la plus centrale, là où le greffon sera introduit.

Le greffon est ensuite piqué sur ses deux extrémités avec des points matelassiers verticaux. Puis les deux aiguilles repassent en arrière sous le tunnel jusqu'à une position proche du site de ponction initial. L'insertion du greffon est facilitée par poussée avec un instrument émoussé et en tirant en même temps, avec l'aide d'une assistante, sur les deux fils de suture à chaque extrémité. Ainsi le greffon glisse doucement dans le tunnel et deux points en croix sont réalisés aux deux extrémités.



**Figure 3-14.** *Technique de mise en place du greffon. D'après Zabalegui, 1999.*

### 3.7.4 Utilisation de substitut de tissu conjonctif

A ce jour, il n'existe pas de matériaux de substitution alloplastique au tissu conjonctif. En revanche, des substituts allogéniques sont disponibles, parmi lesquels AlloDerm est au cœur de l'intérêt scientifique.

L'AlloDerm est une matrice dermique acellulaire (MDA) d'origine humaine qui a subi un traitement physique et chimique éliminant tout le contenu cellulaire. Plusieurs auteurs ont comparé les greffes autogènes de tissu conjonctif et MDA dans le traitement des récessions gingivales.

Une des difficultés dans l'obtention d'un recouvrement des récessions gingivales avec une greffe de tissu conjonctif est d'avoir une taille de greffon suffisante, en raison des limites anatomiques du site donneur. Ainsi, l'utilisation de MDA, disponible dans différentes tailles, est une alternative possible.

L'avantage principal de cette technique est qu'il n'y a pas besoin d'un second site chirurgical, ce qui rend la procédure chirurgicale plus simple et réduit le temps chirurgical, ainsi que l'inconfort pour le patient dans la phase post opératoire. (97)

Cependant, bien que la MDA interagisse parfaitement avec l'organisme, cette technique implique la nécessité d'un plus grand apport sanguin pour la greffe allogénique comparée à la greffe de tissu conjonctif. (98)

Par ailleurs, Harris réalise une étude en 2004 évaluant le taux de recouvrement radiculaire obtenu avec MDA comparé à un greffe de tissu conjonctif, à court et long-terme. A court-terme, l'analyse montre que les deux techniques ont un pourcentage de recouvrement similaire (93.4% pour MDA et 96.6% pour la greffe de tissu conjonctif) A long-terme, le recouvrement avec MDA est seulement de 65.8%, alors que celui obtenu avec le tissu conjonctif est de 97%. Ainsi, la greffe de conjonctif permet un recouvrement radiculaire plus prévisible est plus stable à long-terme. (99)

Après une période de six mois, Novaes et al trouvent seulement une différence dans la rapidité de la croissance de la gencive attachée, en faveur de la greffe autogène. (100)

Tal et al, cependant, trouvent un gain en tissu kératinisé significativement plus important avec la greffe de tissu conjonctif. (101)

Paolanonio et al ont également rapporté une augmentation plus importante en tissu kératinisé avec la greffe de tissu conjonctif et une guérison plus rapide. (102)

Mahajan et al ont, eux, mené une étude dont le but était d'évaluer la greffe de DMA en terme de satisfaction pour le patient dans le traitement des récessions gingivales multiples. Les résultats ont montré que ce matériau était excellent du point de vue d'un opérateur, mais quand il s'agit de la satisfaction des patients, des domaines sont encore à améliorer. En effet, certains patients ont trouvé la procédure « longue ». D'autres ont déclaré avoir enduré douleur et gonflement pendant cinq jours ; cela pourrait être attribué à la réaction initiale de l'organisme à un matériau de greffe étranger. De plus le fait que la MDA provienne de cadavres humains a été une cause de d'inquiétude pour certains. Enfin le coût de la matière a été une source de préoccupation importante pour tous les patients de l'étude. (103)

Il existe également une autre alternative à la greffe de tissu conjonctif autogène : la xénogreffe.

Le principe de la membrane Mucograft de Geistlich est celui d'une membrane à deux couches : la couche superficielle, la plus mince, a une structure qui vise à protéger la cicatrisation à ciel ouvert, de l'infection en particulier. La couche sous-jacente est une structure spongieuse de collagène non réticulé et non modifié qui est destiné à faciliter la

prolifération cellulaire des tissus mous et à stabiliser le caillot sanguin. Elle sert de matrice à la cicatrisation.

Aroca et al ont mené une étude sur le traitement des récessions multiples de classe I et II de Miller, qui compare la technique de tunnélisation modifiée par avancement coronaire (TMAC) associée au Mucograft avec la TMAC associée à la greffe de tissu conjonctif.

Les résultats démontrent que l'utilisation du Mucograft peut représenter une alternative à la greffe de conjonctif par la réduction du temps chirurgical et de la morbidité. Cependant, ils rapportent un taux de recouvrement radiculaire complet (CRC) plus faible qu'avec la greffe autogène. (63)(64)

Ainsi, des xénogreffes et des allogreffes ont été proposées pour substituer au tissu conjonctif. Si ces matériaux montrent dans certaines indications de bons résultats, le tissu conjonctif autologue est toujours considéré comme le gold standard pour garantir un épaissement et une stabilité à long-terme des tissus régénérés. (104)

### 3.8 Avantages et efficacité

- Recouvrement prévisible et stable de l'ordre de 95% (85) (62)
- Prise en charge des récessions gingivales multiples de classe I, II et III de Miller
- Approche prévisible pour les récessions de classe III de Miller (105)
- L'absence d'incision de décharge verticale permet :
  - de maximiser les chances d'obtenir un recouvrement complet de la récession. (64)
  - de préserver la continuité des papilles gingivales
  - d'optimiser l'apport vasculaire du lambeau et donc une meilleure survie du greffon (58)
  - une cicatrisation initiale rapide
  - une absence de bride cicatricielle inesthétique
- Obtention d'un gain de tissu kératinisé et d'un épaissement de la gencive.
- Un traumatisme chirurgical minime au niveau du site receveur et une quantité de sutures limitée.
- Très bon résultat esthétique dès les premières phases de cicatrisation (84)
- Douleurs post-opératoires diminuées et plus courte période d'inconfort pour le patient (71)
- Harmonie dans la couleur et texture des tissus
- Excellente adaptation du greffon sur le site receveur (8)

## 3.9 Limites

- Nécessité de deux sites chirurgicaux
- Prélèvement palatin en quantité et épaisseur limitée
- Difficulté technique dans la préparation du site receveur :
  - dissection en épaisseur partielle sur un seul plan
  - risque de perforation du lambeau
  - préservation de l'intégrité des papilles interdentaires
  - délimitation à l'aveugle du tunnel en fonction de la hauteur de la récession (4)
- Mise en place délicate du greffon dans le tunnel
- Courbe d'apprentissage longue (8)

(Cependant, Georges et al ont démontré dans une étude que cette technique apparaissait être efficace entre chirurgiens d'expérience professionnelle différente (71))

- Cette technique requière de l'expérience et de l'habileté de la part du chirurgien ainsi qu'une grande part de patience (96)
- Elle est consommatrice de temps au fauteuil.

## 3.10 Applications

La technique de tunnélisation peut également s'appliquer à différentes options thérapeutiques.

### 3.10.1 En orthodontie

Le déplacement orthodontique des dents peut entrainer une exposition iatrogène des racines, en particulier chez les patients présentant un biotype gingival fin. (106)  
Chez ces derniers, l'augmentation gingivale avant de commencer le traitement orthodontique peut prévenir l'apparition de récessions. (107)

### 3.10.2 En prothèse fixée

La position idéale de la limite cervicale de la préparation d'une couronne, pour la santé parodontale, est supra-gingivale. Mais, elle est rarement possible dans le secteur antérieur. (55)

De plus, il est prouvé qu'en présence de couronnes à limite intra-sulculaire, la finesse de la gencive marginale augmente le risque de récession.

Ainsi, lorsque l'on envisage une restauration dentaire intéressant une zone esthétique, et que la limite de cette restauration doit être maintenue dissimulée dans le sulcus, on s'assurera au préalable de la qualité et de la quantité de la gencive marginale, afin d'assurer des possibilités de contrôle de plaque optimales et de prévenir une récession faisant apparaître plus ou moins rapidement cette limite.

### 3.10.3 En implantologie

Aujourd'hui, la morphologie et la santé de la gencive péri-implantaire sont devenues des objectifs tissulaires essentiels tant pour obtenir une meilleure intégration esthétique que pour faciliter l'hygiène et la maintenance. (108)

Le traitement des récessions gingivales sur des implants représente toujours un défi pour le chirurgien.

Pour maintenir ou augmenter les tissus mous péri-implantaires, la technique de tunnélisation peut être réalisée avant, pendant ou après l'insertion de l'implant en fonction du cas. (58)

- Avant :

Chez les patients présentant des dents avec des récessions gingivales ou des biotypes gingivaux fins et dont le remplacement par des implants immédiats est programmé, il faut, trois mois avant l'extraction et la pose de l'implant, envisager de recouvrir les récessions et/ou augmenter l'épaisseur gingivale de la dent concernée.

En effet, l'apport vasculaire pour la greffe de tissu conjonctif au niveau de la dent provient des vaisseaux sanguins du plexus parodontal, du plexus supra-périosté et du lambeau de recouvrement. (109)

En revanche, sur les implants, l'apport sanguin de la greffe de tissu conjonctif provient uniquement du plexus périosté et du lambeau de recouvrement.

Par conséquent, la greffe de conjonctif va conduire à une augmentation gingivale plus stable sur les dents que sur les implants.

- Pendant :

La technique de tunnélisation peut permettre d'améliorer la quantité et la qualité des tissus péri-implantaires afin d'en assurer la stabilité.

- Après :

Lors de l'exposition d'un implant après la pose de celui-ci, l'augmentation gingivale peut être envisagée pour obtenir un résultat plus esthétique. (92)

### 3.10.4 Lors d'une fenestration gingivale

Pendor et al, décrivent le traitement, en seule étape, d'une fenestration et d'une récession gingivale sur une dent adjacente par la technique de tunnélisation. (110)

## 4 Cas cliniques

Cas clinique du Docteur François Vigouroux.

Femme de 25 ans

Motif de consultation : hypersensibilité dentinaire et problème esthétique

Pathologie : RAS

Allergie : RAS

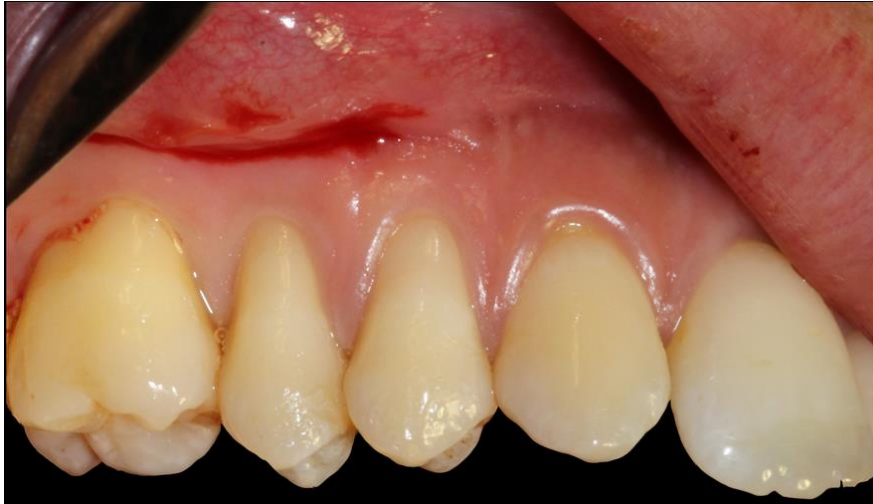Tabac : non

Etiologies des récessions gingivales : brossage traumatique associé à un parodonte fin

Pas de défauts occlusaux dans ce secteur

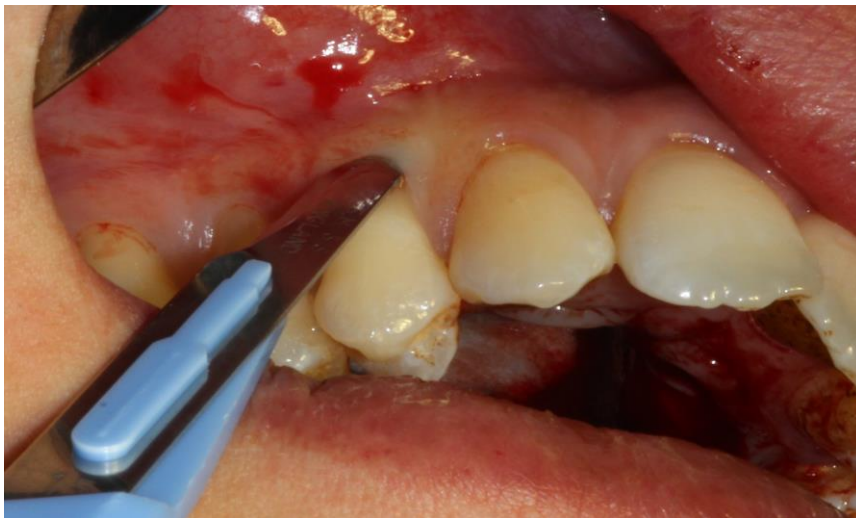La patiente présente de multiples récessions gingivales de classe I de Miller au niveau de la canine, des prémolaires et de la première molaire au niveau du secteur 1. Les récessions gingivales sont de 3mm au niveau des prémolaires et de la molaire et de 1mm au niveau de la canine. Il n'y a pas d'atteinte de la jonction muco-gingivale et pas de perte de papilles.

Immédiatement avant la chirurgie, les surfaces radiculaires sont nettoyées avec une cupule en caoutchouc et de la pâte à polir, et les points de contact sont solidarisés avec du composite fluide sans mordantage.



**Figure 4-1.** *Anesthésie para-apicale*

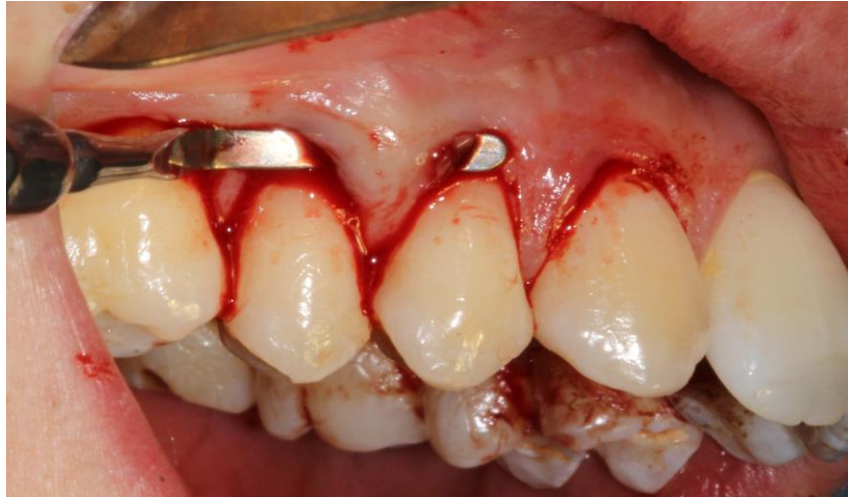L'anesthésie se fait à distance du site receveur pour ne pas compromettre la vascularisation.



**Figure 4-2.** *Incision intrasulculaire*

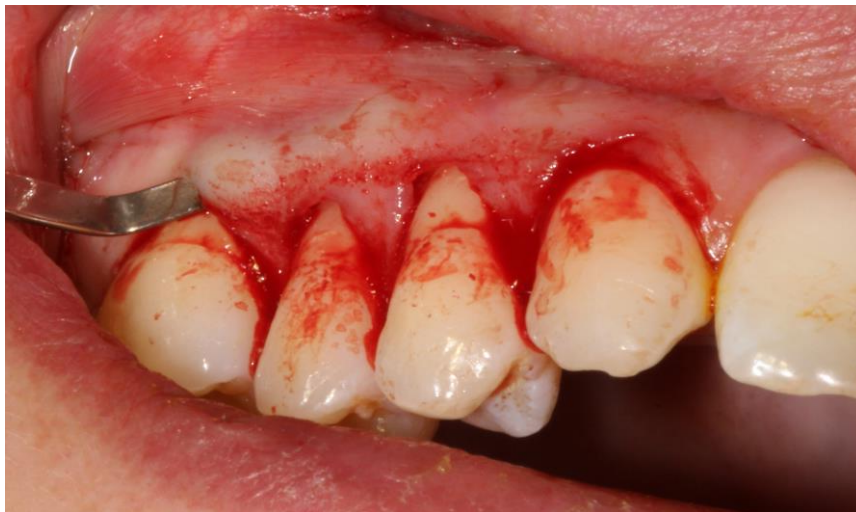A l'aide d'une microlame de bistouri, l'incision intrasulculaire permet de commencer la dissection en épaisseur partielle.





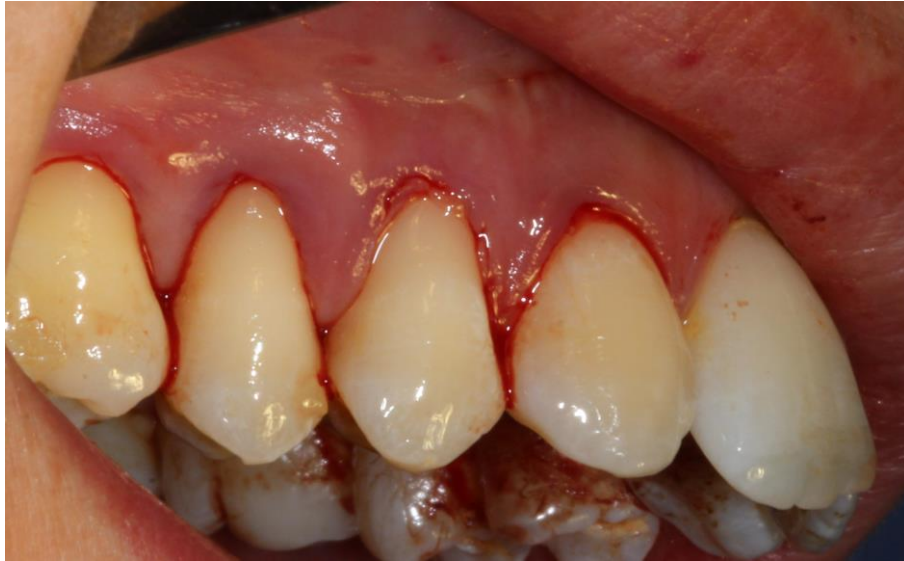**Figure 4-3.** *Elévation des papilles.*

Les papilles doivent être élevées le plus tôt possible pour faciliter la préparation du tunnel. Le périoste à la base de la papille est disséqué avec une micro lame de bistouri. Un élévateur de papille permet d'élever la base de la papille et seule la moitié vestibulaire de la papille est décollée en épaisseur totale.

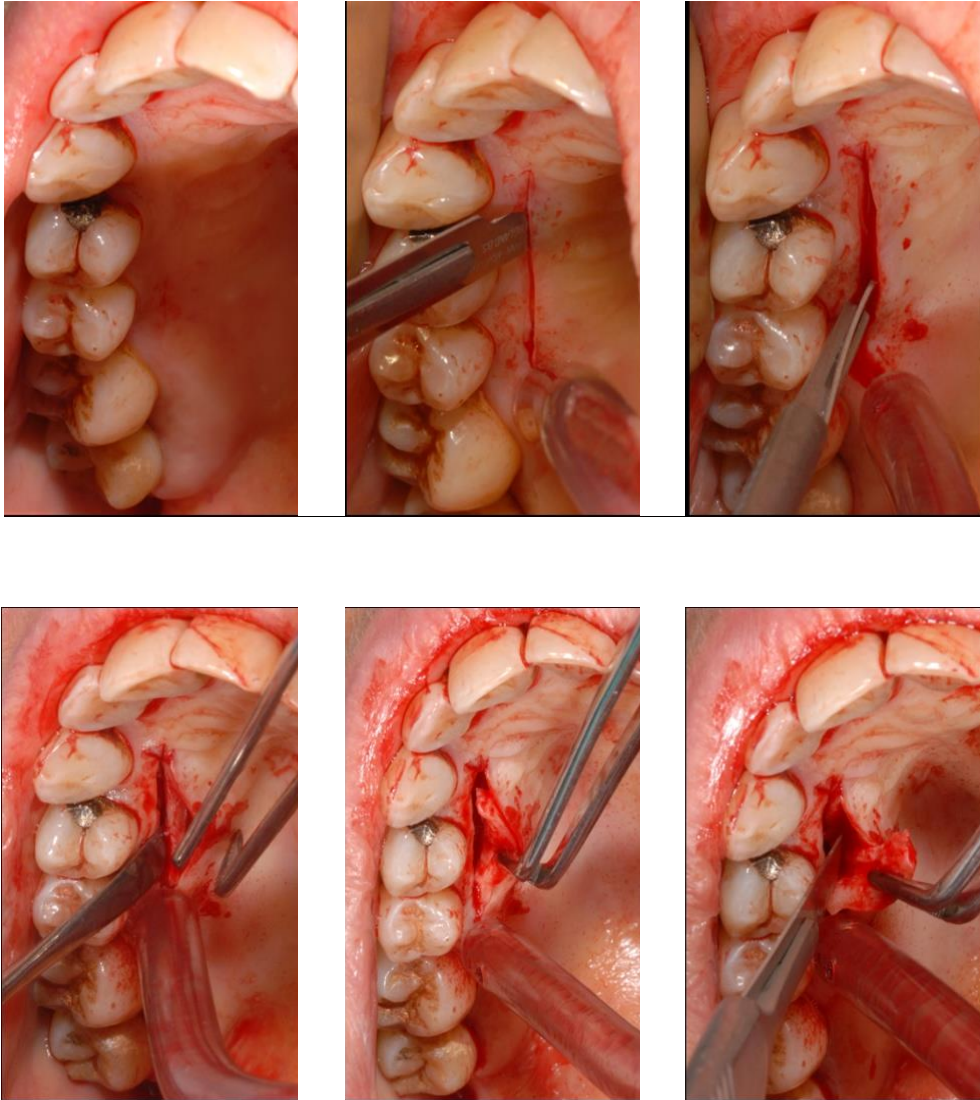


**Figure 4-4.** *Vérification de la préparation du tunnel.*

Par l'utilisation d'instruments spécifiques de tunnélisation et par des petits mouvements de rotation, le tunnel est préparé en limitant le risque de perforations. Pour que le lambeau soit suffisamment mobile, les incisions doivent s'étendre apicalement, au-delà de la ligne mucogingivale et de part et d'autre du tunnel, d'au moins une dent au-delà de la dernière récession. Enfin, le site est vérifié pour s'assurer que l'incision est faite sur un seul plan et que le tunnel est bien ouvert.

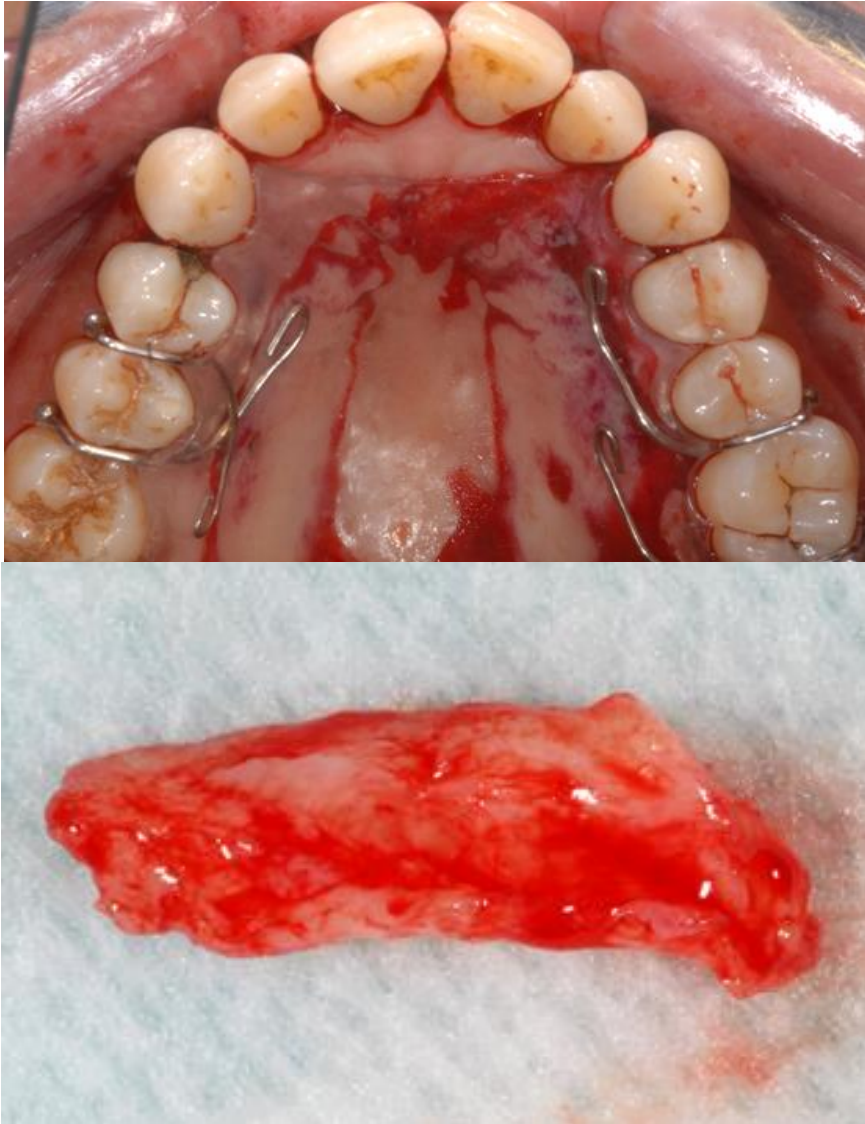


**Figure 4-5.** *Préparation du site receveur achevée.*



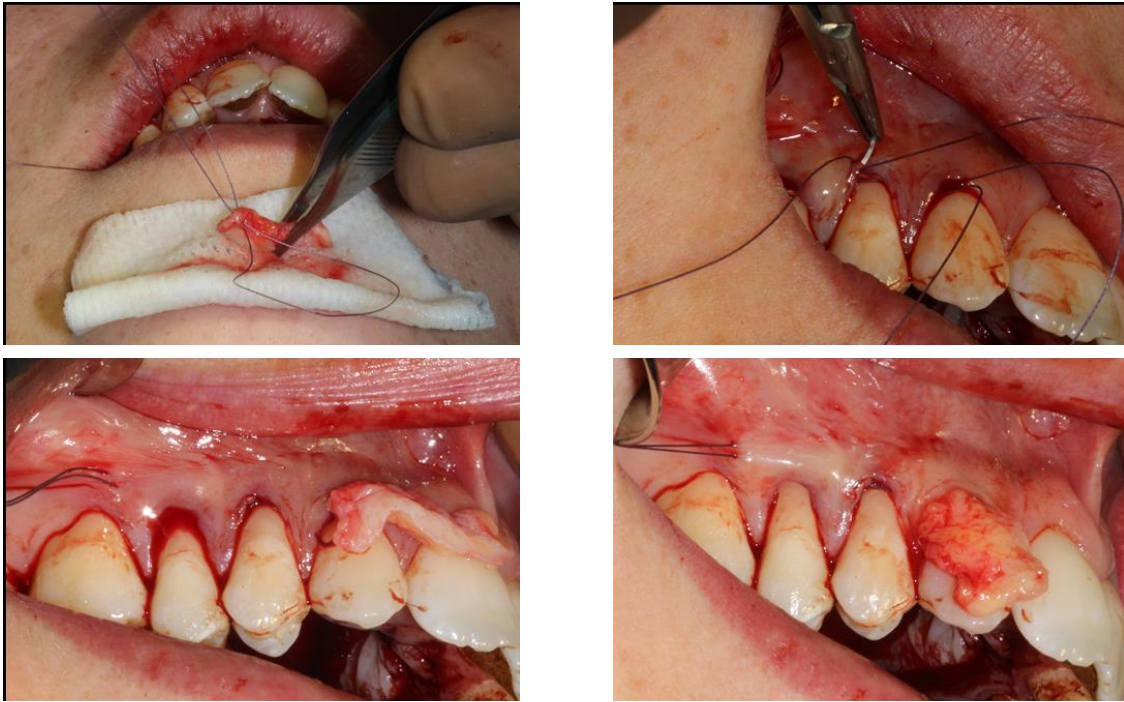
**Figure 4-6.** Prélèvement du greffon de tissu conjonctif au palais par la technique de l'incision unique.

L'incision initiale débute à 2mm du collet des dents, est profonde d'environ 1.5mm et s'étend de l'incisive latérale jusqu'au bord mésial de la première molaire. Puis un lambeau d'épaisseur partielle d'environ 8mm est élevé dans la muqueuse palatine. Une fois les incisions étendues jusqu'à l'os afin de délimiter le greffon, un décolleur est utilisé afin de décoller le greffon du périoste.



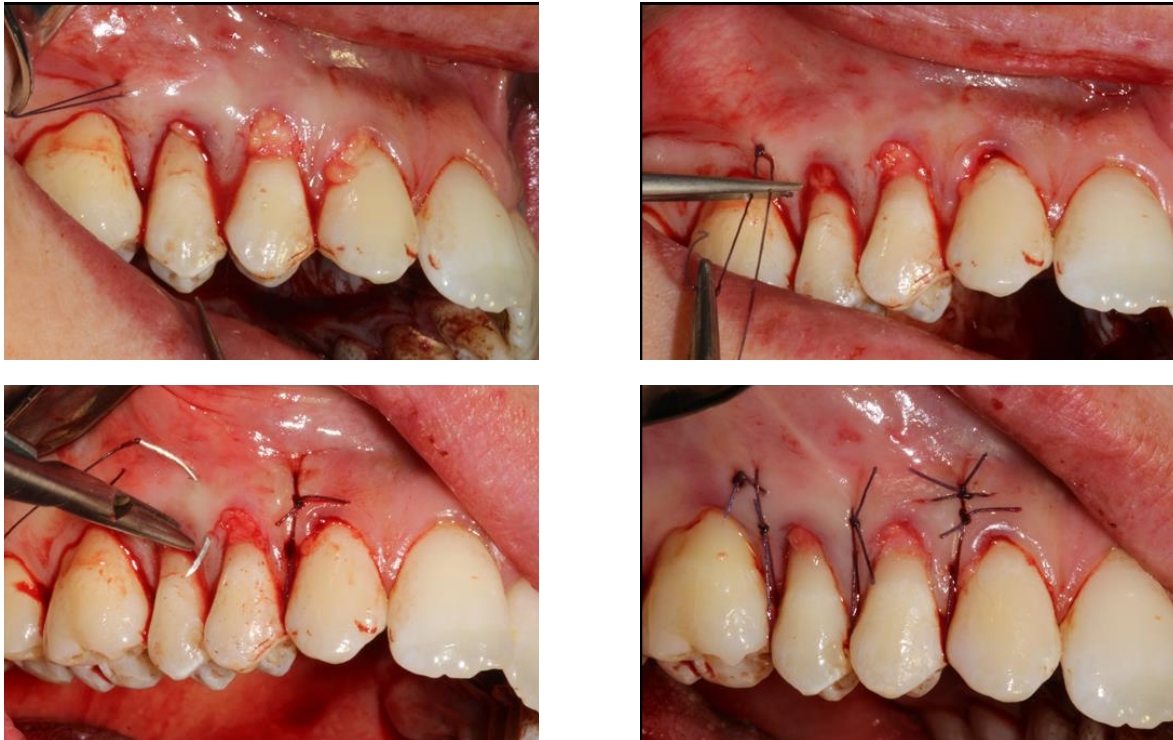
**Figure 4-7.** *Protection de la plaie et greffon prélevé.*

Une fois prélevé, le greffon doit être conservé dans une compresse saturée en sérum physiologique pour éviter une déshydratation. Une éponge collagénique est disposée dans l'enveloppe. Puis, une plaque palatine est placée au palais afin de comprimer la plaie et permettre une bonne cicatrisation.



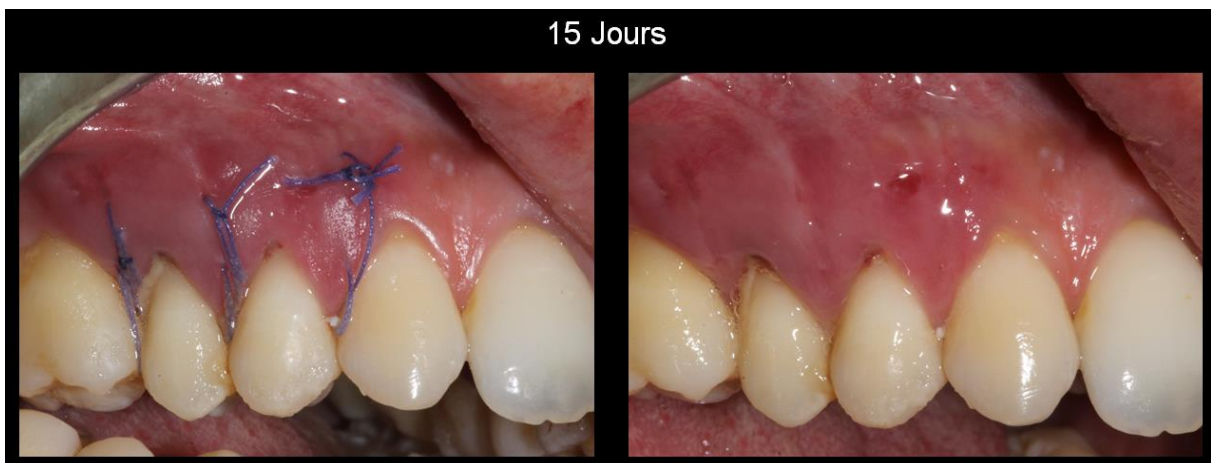
**Figure 4-8.** *Mise en place du greffon.*

Des sutures de positionnement vont permettre d'insérer le greffon dans le tunnel. L'aiguille est insérée par l'arrière dans le tunnel et ressort à l'extrémité opposée. Elle engage le greffon latéralement, de dedans en dehors, et ensuite, en position légèrement plus apicale, de dehors en dedans. Puis l'aiguille repasse dans le tunnel, de nouveau par l'arrière, en direction opposée vers le site de départ.

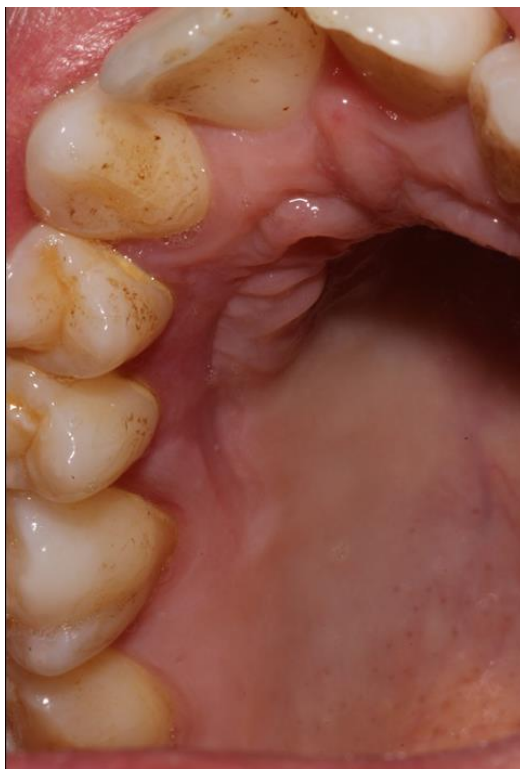


**Figure 4-9.** *Sutures.*

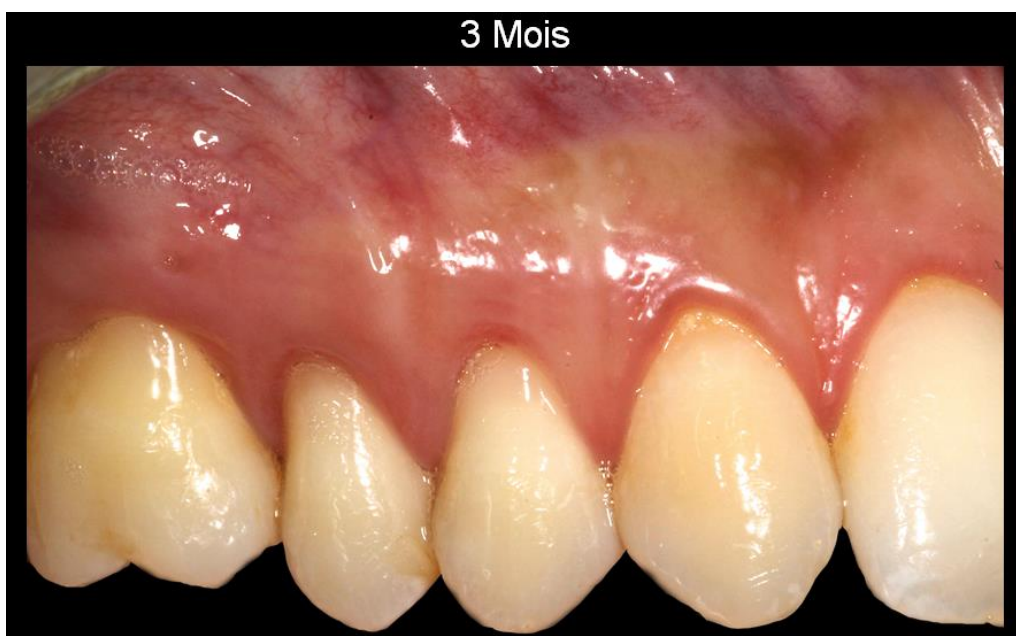Guidé par la traction sur le fil de suture, le greffon est inséré dans le tunnel puis stabilisé par un nœud. Enfin, des sutures matelassées verticales suspendues aux points de contact vont permettre de fermer le site et de tracter coronairement le lambeau et le greffon.



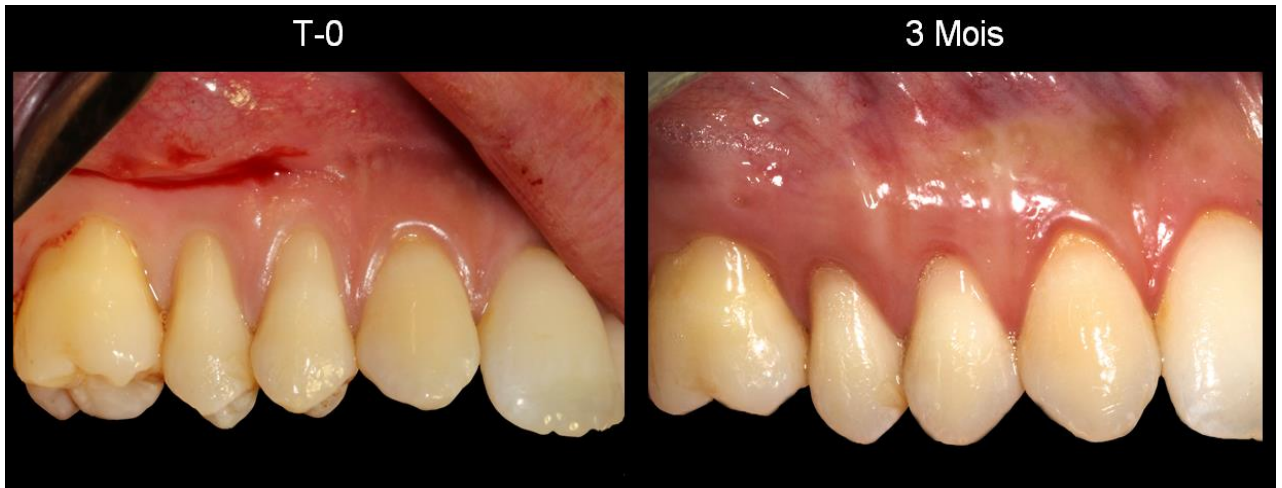**Figure 4-10.** *Résultats 15 jours après la chirurgie, avant et après la dépose des sutures.*



**Figure 4-11.** Cicatrisation au niveau du palais à 15 jours post-opératoire.



**Figure 4-12.** Résultat à 3 mois après la chirurgie.



**Figure 4-13.** *Etat initial / Etat final*



## 5 Conclusion:

La technique de tunnélisation est une méthode sans incisions de décharges très peu invasive. La prévisibilité des procédures de recouvrement radiculaire pour le traitement des récessions gingivales est tributaire de la qualité de la vascularisation qui est maintenue sur le site chirurgical. En évitant les incisions de décharge, la technique de tunnélisation permet une préservation maximale de l'apport vasculaire et est donc définie comme une technique hautement prédictible.

Par ailleurs, cette technique autorise le traitement de plusieurs récessions gingivales adjacentes, en une seule intervention, avec une cicatrisation initiale rapide et esthétique.

La demande esthétique étant en perpétuelle progression au sein de notre société, le traitement des récessions gingivales est devenu une thérapeutique courante de notre activité.

Si les techniques de greffes de conjonctif sont toutes très efficaces en terme de recouvrement radiculaire, en terme d'esthétique, la technique de tunnélisation a montré sa supériorité. Aucune cicatrice n'est à craindre compte tenu de l'absence d'incision, en dehors de la dissection. Ainsi, le greffon est placé dans les meilleures conditions.

Cette technique est très délicate et nécessite de l'expérience et de l'habileté de la part du chirurgien. En effet, le travail du clinicien se fait dans un environnement très confiné. L'apparition de la microchirurgie a grandement aidé la réalisation de cette technique et a permis d'optimiser les résultats esthétiques.

Ses indications sont très larges, d'autant plus que la technique de tunnélisation se combine parfois à d'autres techniques de recouvrement afin de corriger les défauts les plus sévères. Les limites de la tunnélisation sont encore repoussées par des techniques de prélèvement du greffon affinées et l'avènement de substituts, telles que les matrices dermiques acellulaires.

Le tissu conjonctif autogène est considéré comme le « gold standard » pour l'augmentation des tissus mous. Cependant, l'obtention de résultats équivalents de recouvrement radiculaire en utilisant des substituts serait une grande avancée pour le confort du patient. Pour l'instant il est difficile de prévoir quel sera le futur des techniques alternatives. Des études complémentaires et un suivi des résultats au long court apparaissent donc nécessaires.

## 6 Bibliographie :

1. Guinard EA, Caffesse RG. Localized gingival recessions: 1. Etiology and prevalence. *J West Soc Periodontol Abstr.* 1977;25(1):3-9.
2. Gardella J-P, Monnet-Corti V, Glise J-M. La chirurgie muco-gingivale. *Réalités Clin.* 1997;8(1).
3. Vigouroux F. Guide pratique de la chirurgie parodontale. Issy-les-Moulineaux: Elsevier Masson; 2011.
4. Borghetti A, Monnet-Corti V. Chirurgie plastique parodontale. Édition : 2e édition. Rueil-Malmaison (Hauts-de-Seine): Cahiers de prothèses éditions; 2008. 449 p.
5. Wilson RD. Marginal tissue recession in general dental practice: a preliminary study. *Int J Periodontics Restorative Dent.* 1983;3(1):40-53.
6. Miller PD Jr. A classification of marginal tissue recession. *Int J Periodontics Restorative Dent.* 1985;5(2):8-13.
7. Sullivan HC, Atkins JH. Free autogenous gingival grafts. 3. Utilization of grafts in the treatment of gingival recession. *Periodontics.* août 1968;6(4):152-60.
8. Saadoun A. Nouvelle modalité de traitement moins invasive des récessions gingivales. *Fil Dent.* 2013;(83):40-3.
9. Smith RG. Gingival recession. Reappraisal of an enigmatic condition and a new index for monitoring. *J Clin Periodontol.* mars 1997;24(3):201-5.
10. Cairo F, Nieri M, Cincinelli S, Mervelt J, Pagliaro U. The interproximal clinical attachment level to classify gingival recessions and predict root coverage outcomes: an explorative and reliability study. *J Clin Periodontol.* juill 2011;38(7):661-6.
11. Mahajan A. Mahajan's Modification of the Miller's Classification for Gingival Recession. *Dent Hypotheses.* 10 janv 2010;1(2):45.
12. Azzi R, Etienne D, Fenech P. traitement chirurgical des récessions gingivales associées aux lésions dentaires cervicales. *Réal Clin.* 2001;12(4).
13. Löe H, Anerud A, Boysen H. The natural history of periodontal disease in man: prevalence, severity, and extent of gingival recession. *J Periodontol.* juin 1992;63(6):489-95.
14. Serino G, Wennström JL, Lindhe J, Eneroth L. The prevalence and distribution of gingival recession in subjects with a high standard of oral hygiene. *J Clin Periodontol.* janv 1994;21(1):57-63.
15. Pradeep K, Rajababu P, Satyanarayana D, Sagar V. Gingival Recession: Review and Strategies in Treatment of Recession. *Case Rep Dent.* 2012;2012:1-6.
16. Chrysanthakopoulos NA. Aetiology and Severity of Gingival Recession in an Adult Population Sample in Greece. *Dent Res J.* 2011;8(2):64-70.

17. Bernimoulin J, Curilović Z. Gingival recession and tooth mobility. *J Clin Periodontol.* mai 1977;4(2):107-14.
18. Miyasato M, Crigger M, Egelberg J. Gingival condition in areas of minimal and appreciable width of keratinized gingiva. *J Clin Periodontol.* août 1977;4(3):200-9.
19. Rodier P. Recherche clinique sur l'étiopathogénie des récessions gingivales. *J Periodontol.* 1990;9:227-34.
20. Gorman WJ. Prevalence and etiology of gingival recession. *J Periodontol.* août 1967;38(4):316-22.
21. Dersot J-M. Recession parodontale et recouvrement radiculaire. Facteurs de decision-Conduite à tenir. *Cah ADF.* 1998;(3).
22. Tugnait A, Clerehugh V. Gingival recession—its significance and management. *J Dent.* août 2001;29(6):381-94.
23. Rajapakse PS, McCracken GI, Gwynnett E, Steen ND, Guentsch A, Heasman PA. Does tooth brushing influence the development and progression of non-inflammatory gingival recession? A systematic review. *J Clin Periodontol.* déc 2007;34(12):1046-61.
24. Chambrone L, Bonazzio G, Chambrone LA. Traumatic gingival recession in dental students: Prevalence, severity and relationship to oral hygiene. *Can J Dent Hyg.* 2013;47(2).
25. Addy M. Tooth brushing, tooth wear and dentine hypersensitivity--are they associated? *Int Dent J.* 2005;55(4 Suppl 1):261-7.
26. Patel M, Nixon PJ, Chan MFW-Y. Gingival recession: part 1. Aetiology and non-surgical management. *Br Dent J.* 24 sept 2011;211(6):251-4.
27. Ustun K, Sari Z, Orucoglu H, Duran I, Hakki SS. Severe Gingival Recession Caused by Traumatic Occlusion and Mucogingival Stress: A Case Report. *Eur J Dent.* avr 2008;2:127-33.
28. Krishna Prasad D, Sridhar Shetty N, Solomon E. The Influence of Occlusal Trauma on Gingival Recession and Gingival Clefts. *J Indian Prosthodont Soc.* mars 2013;13(1):7.
29. Zucchelli G, Incerti Parenti S, Ghigi G, Alessandri Bonetti G. Combined orthodontic–mucogingival treatment of a deep post-orthodontic gingival recession. *Eur J Esthet Dent.* 2012;7(3):266-80.
30. Paolo Pini-Prato G, Cozzani G, Magnani C, Baccetti T. Healing of Gingival Recession Following Orthodontic Treatment: A 30-Year Case Report. *Int J Periodontics Restorative Dent.* févr 2012;32(1):22-7.
31. Bouziane A, Ismaili Z, Ennibi OK. Prévention des récessions gingivales lors du traitement orthodontique Prevention of gingival recession during orthodontic treatment. *Web J Dent.* janv 2011;6(1):27-35.
32. Hennequin-Hoenderdos N, Slot D, Van der Weijden G. Complications of oral and peri-oral piercings: a summary of case reports. *Int J Dent Hyg.* mai 2011;9(2):101-9.

33. Chambrone L, Chambrone LA. Gingival recessions caused by lip piercing: case report. *J-Can Dent Assoc.* 2003;69(8):505-10.
34. Alessandri Bonetti G, Incerti Parenti S, Zucchelli G. Onychophagia and postorthodontic isolated gingival recession: Diagnosis and treatment. *Am J Orthod Dentofacial Orthop.* déc 2012;142(6):872-8.
35. Underner M, Maes I, Urban T, Meurice J-C. Effets du tabac sur la maladie parodontale. *Rev Mal Respir.* déc 2009;26(10):1057-73.
36. Winn DM. Tobacco use and oral disease. *J Dent Educ.* avr 2001;65(4):306-12.
37. Johnson GK, Slach NA. Impact of tobacco use on periodontal status. *J Dent Educ.* avr 2001;65(4):313-21.
38. Novaes AB, Ruben MP, Kon S, Goldman HM, Novaes AB. The development of the periodontal cleft. A clinical and histopathologic study. *J Periodontol.* déc 1975;46(12):701-9.
39. Hoexter D L. Chirurgie esthétique parodontale : différentes techniques de greffe gingivale. *Cosmet Dent.* 2012;4:20-2.
40. Zucchelli G, De Sanctis M. Treatment of multiple recession-type defects in patients with esthetic demands. *J Periodontol.* sept 2000;71(9):1506-14.
41. Cairo F, Rotundo R, Miller PD, Pini Prato GP. Root coverage esthetic score: a system to evaluate the esthetic outcome of the treatment of gingival recession through evaluation of clinical cases. *J Periodontol.* avr 2009;80(4):705-10.
42. Kerner S, Katsahian S, Sarfati A, Korngold S, Jakmakjian S, Tavernier B, et al. A comparison of methods of aesthetic assessment in root coverage procedures. *J Clin Periodontol.* janv 2009;36(1):80-7.
43. Cortellini P, Tonetti M, Baldi C, Francetti L, Rasperini G, Rotundo R, et al. Does placement of a connective tissue graft improve the outcomes of coronally advanced flap for coverage of single gingival recessions in upper anterior teeth? A multi-centre, randomized, double-blind, clinical trial. *J Clin Periodontol.* janv 2009;36(1):68-79.
44. Erpenstein H, Borchard R. Criteria for the selection of root coverage procedures. Part1: Intention, Indication, Methods. *Quintessence J.* 2006;3(2):139-52.
45. Zucchelli G, De Sanctis M. Long-term outcome following treatment of multiple Miller class I and II recession defects in esthetic areas of the mouth. *J Periodontol.* déc 2005;76(12):2286-92.
46. Zuhr O, Hürzeler M. Chirurgie plastique et esthétique en parodontie et implantologie une approche microchirurgicale. Paris; Berlin; Chicago: Quintessence international; 2013.
47. Fouque-Deruelle C, Glise J-M, Monnet-Corti V, Borghetti A. Le rôle de la chirurgie muco-gingivale dans le secteur esthétique antérieur. *Inf Dent.* février 2011;(6).

48. Jagadish Pai B, Rajan S, Padma R, Suragimath G, Annaji S, Kamath Kv. Modified semilunar coronally advanced flap: A case series. *J Indian Soc Periodontol.* 2013;17(1):124.
49. Saadoun AP. Current trends in gingival recession coverage--part I: the tunnel connective tissue graft. *Pract Proced Aesthetic Dent PPAD.* août 2006;18(7):433-8; quiz 440.
50. Noorudeen A, Paul A, Shereef M. Six year follow-up of a root coverage procedure on a lower molar tooth with lateral pedicle flap. *J Indian Soc Periodontol.* 2013;17(5):661.
51. Allen A, Cohen DW. Primary references for the gingival graft procedure: A note of clarification. *Int J Periodontics Restorative Dent.* 2012;32(3):251-2.
52. Bernimoulin J-P, Lüscher B, Mühlemann HR. Coronally repositioned periodontal flap. *J Clin Periodontol.* 1 mars 1975;2(1):1-13.
53. Lakhdar L, Ismaili Z, Ennibi OK. Greffe épithélioconjonctive dans le renforcement mucogingival : quand et comment ? A propos de cas cliniques. *Web J Dent.* 2011;6(3).
54. Langer B, Langer L. Subepithelial Connective Tissue Graft Technique for Root Coverage. *J Periodontol.* 1 déc 1985;56(12):715-20.
55. Bruno JF. Connective tissue graft technique assuring wide root coverage. *Int J Periodontics Restorative Dent.* avr 1994;14(2):126-37.
56. Mutthineni RB, Dudala RB, Ramisetty A. Esthetic Root Coverage with Double Papillary Subepithelial Connective Tissue Graft: A Case Report. *Case Rep Dent.* 4 févr 2014;2014:e509319.
57. Allen EP, Miller PD. Coronal positioning of existing gingiva: short term results in the treatment of shallow marginal tissue recession. *J Periodontol.* juin 1989;60(6):316-9.
58. Stein JM, Hammächer C. Technique de tunnélisation modifiée: options et indications en chirurgie muco-gingivale. *J Parodontol D'Implantologie Orale.* 2011;31(1):19.
59. Zuhr O, Rebele SF, Schneider D, Jung RE, Hürzeler MB, Ender A. Gingival recession coverage with a modified microsurgical tunnel technique – a prospective randomized controlled clinical trial in man evaluating volumetric and esthetic aspects. *Ger Clin Trials Regist.* 2011;
60. Santarelli GA, Ciancaglini R, Campanari F, Dinoi C, Ferraris S. Connective tissue grafting employing the tunnel technique: a case report of complete root coverage in the anterior maxilla. *Int J Periodontics Restorative Dent.* 2001;21(1).
61. Salama H, Salama M, Garber D. The tunnel technique in the periodontal plastic treatment of multiple adjacent gingival recession defects: a review. *Dent.* oct 2008;4(9).
62. Ribeiro FS, Zandim DL, Pontes AEF, Mantovani RV, Sampaio JEC, Marcantonio E. Tunnel Technique With a Surgical Maneuver to Increase the Graft Extension: Case Report With a 3-Year Follow-Up. *J Periodontol.* avr 2008;79(4):753-8.
63. Aroca S, Molnár B, Windisch P, Gera I, Salvi GE, Nikolidakis D, et al. Treatment of multiple adjacent Miller class I and II gingival recessions with a Modified Coronally Advanced Tunnel

- (MCAT) technique and a collagen matrix or palatal connective tissue graft: a randomized, controlled clinical trial. *J Clin Periodontol.* juill 2013;40(7):713-20.
64. Molnar B, Aroca S, Keglevich T, Gera I, Windisch P, Stavropoulos A, et al. Treatment of multiple adjacent Miller class I and II gingival recessions with collagen matrix and the modified coronally advanced tunnel technique. *Quintessence Internatinnal.* janv 2013;44(1):17-24.
  65. Burkhardt R, Hürzeler MB. Utilization of the surgical microscope for advanced plastic periodontal surgery. *Pract Periodontics Aesthet Dent.* 2000;12(2):171-80.
  66. Chirag S, Sameer S, Darshan M. Microsurgery in periodontics- Re-visited. *J Res Adv Dent.* oct 2012;1(3):107-23.
  67. Dhir V, Jha A. Microsurgical treatment of gingival recession by subepithelial connective tissue graft: a case report. *Med J Armed Forces India.* juill 2011;67(3):293-5.
  68. Pandey S, Mehta DS. Treatment of localized gingival recession using the free rotated papilla autograft combined with coronally advanced flap by conventional (macrosurgery) and surgery under magnification (microsurgical) technique: A comparative clinical study. *J Indian Soc Periodontol.* 2013;17(6):765-70.
  69. Meyle J. Suture materials and suture techniques. *periodontology.* 2006;3(4):253-68.
  70. Zuhr O, Rebele SF, Schneider D, Jung RE, Hürzeler MB. Tunnel technique with connective tissue graft versus coronally advanced flap with enamel matrix derivative for root coverage: a RCT using 3D digital measuring methods. Part I. Clinical and patient-centred outcomes. *J Clin Periodontol.* nov 2013;41(6):582-92.
  71. Georges P, Nisand D, Etienne D, Mora F. Efficacy of the supraperiosteal envelope technique: a preliminary comparative clinical study. *Int J Periodontics Restorative Dent.* 2009;29(2).
  72. Rahul A, Minocha T. Comparison of fibrin clot adhesion to dentine conditioned with citric acid, tetracycline, and ethylene diamine tetra acetic acid: An in vitro scanning electron microscopic study. *J Indian Soc Periodontol.* 2012;16(3):333.
  73. Sanz M, Simion M, Working Group 3 of the European Workshop on Periodontology. Surgical techniques on periodontal plastic surgery and soft tissue regeneration: Consensus Report of Group 3 of the 10th European Workshop on Periodontology. *J Clin Periodontol.* avr 2014;41:S92-7.
  74. Hürzeler MB, Weng D. A single-incision technique to harvest subepithelial connective tissue grafts from the palate. *Int J Periodontics Restorative Dent.* juin 1999;19(3):279-87.
  75. Zuhr O, Rebele SF, Thalmair T, Fickl S, Hürzeler MB. A modified suture technique for plastic periodontal and implant surgery--the double-crossed suture. *Eur J Esthet Dent Off J Eur Acad Esthet Dent.* 2009;4(4):338-47.
  76. Burkhardt R, Preiss A, Joss A, Lang NP. Influence of suture tension to the tearing characteristics of the soft tissues: an in vitro experiment. *Clin Oral Implants Res.* mars 2008;19(3):314-9.

77. Farhat FF, Gross HB. Subepithelial connective-tissue graft: the tunnel technique. *Compend Contin Educ Dent Jamesburg NJ* 1995. juill 2007;28(7):350-3.
78. Goldstein M, Brayer L, Schwartz Z. A critical evaluation of methods for root coverage. *Crit Rev Oral Biol Med Off Publ Am Assoc Oral Biol.* 1996;7(1):87-98.
79. Rasperini G, Acunzo R, Limioli E. Decision Making in Gingival Recession Treatment: Scientific Evidence and Clinical Experience. *Clin Adv Periodontics.* mai 2011;1(1):41-52.
80. Bouchard P, Malet J, Borghetti A. Decision-making in aesthetics: root coverage revisited. *Periodontol 2000.* 2001;27:97-120.
81. Chambrone L, Chambrone D, Pustiglioni FE, Chambrone LA, Lima LA. The influence of tobacco smoking on the outcomes achieved by root-coverage procedures: a systematic review. *J Am Dent Assoc* 1939. mars 2009;140(3):294-306.
82. Bass CC. An effective method of personal oral hygiene. *J La State Med Soc Off Organ La State Med Soc.* févr 1954;106(2):57-73.
83. Muller-Bolla M, Courson F, Manière-Ezvan A, Viargues P. Le brossage dentaire: quelle méthode? *Rev D'Odonto-Stomatol.* 2011;40:239-60.
84. Tözüm TF. A promising periodontal procedure for the treatment of adjacent gingival recession defects. *J Can Dent Assoc.* mars 2003;69(3):155-9.
85. Tözüm TF, Dini FM. Treatment of adjacent gingival recessions with subepithelial connective tissue grafts and the modified tunnel technique. *Quintessence Int Berl Ger* 1985. janv 2003;34(1):7-13.
86. Tözüm TF, Keçeli HG, Güncü GN, Hatipoğlu H, Sengün D. Treatment of gingival recession: comparison of two techniques of subepithelial connective tissue graft. *J Periodontol.* nov 2005;76(11):1842-8.
87. Blanes RJ, Allen EP. The bilateral pedicle flap-tunnel technique: a new approach to cover connective tissue grafts. *Int J Periodontics Restorative Dent.* oct 1999;19(5):471-9.
88. Sedon C, Breault L, Govington L, Bishop B. The subepithelial connective tissue graft: Part 1. Patient selection and surgical techniques. *J Contemp Dent Pract.* fev 2005;6(1).
89. Langer B, Langer L. Subepithelial connective tissue graft technique for root coverage. *J Periodontol.* déc 1985;56(12):715-20.
90. Harris RJ. A comparison of two techniques for obtaining a connective tissue graft from the palate. *Int J Periodontics Restorative Dent.* juin 1997;17(3):260-71.
91. Park J-B. Treatment of multiple gingival recessions using subepithelial connective tissue grafting with a single-incision technique. *J Oral Sci.* juin 2009;51(2):317-21.
92. Böhm S, Weng D, Meyler J. Connective tissue grafts in periodontal surgery. *periodontology.* 2006;3(2):129-37.

93. Kumar A, Sood V, Masamatti S, Triveni M, Mehta D, Khatri M, et al. Modified single incision technique to harvest subepithelial connective tissue graft. *J Indian Soc Periodontol.* 2013;17(5):676.
94. Park J-B. Treatment of gingival recession with subepithelial connective tissue harvested from the maxillary tuberosity by distal wedge procedure. *Clin Showc.* nov 2009;75(9).
95. Thery L, Micheletti A-M. Greffe de tissu conjonctif tunnelisée et tractée coronairement. *Inf Dent.* janv 2007;(3).
96. Zabalegui I, Sicilia A, Cambra J, Gil J, Sanz M. Treatment of multiple adjacent gingival recessions with the tunnel subepithelial connective tissue graft: a clinical report. *Int J Periodontics Restorative Dent.* 1999;19(2).
97. Henderson RD, Greenwell H, Drisko C, Regennitter FJ, Lamb JW, Mehlbauer MJ, et al. Predictable multiple site root coverage using an acellular dermal matrix allograft. *J Periodontol.* mai 2001;72(5):571-82.
98. Aichelmann-Reidy ME, Yukna RA, Evans GH, Nasr HF, Mayer ET. Clinical evaluation of acellular allograft dermis for the treatment of human gingival recession. *J Periodontol.* août 2001;72(8):998-1005.
99. Harris RJ. A short-term and long-term comparison of root coverage with an acellular dermal matrix and a subepithelial graft. *J Periodontol.* mai 2004;75(5):734-43.
100. Novaes AB Jr, Grisi DC, Molina GO, Souza SL, Taba M Jr, Grisi MF. Comparative 6-month clinical study of a subepithelial connective tissue graft and acellular dermal matrix graft for the treatment of gingival recession. *J Periodontol.* nov 2001;72(11):1477-84.
101. Tal H, Moses O, Zohar R, Meir H, Nemcovsky C. Root coverage of advanced gingival recession: a comparative study between acellular dermal matrix allograft and subepithelial connective tissue grafts. *J Periodontol.* déc 2002;73(12):1405-11.
102. Paolantonio M, Dolci M, Esposito P, D'Archivio D, Lisanti L, Di Luccio A, et al. Subpedicle acellular dermal matrix graft and autogenous connective tissue graft in the treatment of gingival recessions: a comparative 1-year clinical study. *J Periodontol.* nov 2002;73(11):1299-307.
103. Mahajan A, Dixit J. Patient satisfaction with acellular dermal matrix graft in the treatment of multiple gingival recession defects-a clinical study. 2010;1(7).
104. Lambert F. Chirurgie plastique parodontale: Traitement des récessions multiples de grandes étendues. *Alpha Omega News.* oct 2013;(160).
105. Aroca S, Keglevich T, Nikolidakis D, Gera I, Nagy K, Azzi R, et al. Treatment of class III multiple gingival recessions: a randomized-clinical trial. *J Clin Periodontol.* janv 2010;37(1):88-97.
106. Wennström JL. Mucogingival therapy. *Ann Periodontol Am Acad Periodontol.* nov 1996;1(1):671-701.



107. Pougatch P, Boes D, Marijean E, Tarragano H. Interrelations orthodontie-parodontologie. Encycl Méd-Chir. 1999;
108. Degorce T. Esthétique péri-implantaire: quelles stratégies muco-gingivales. Strat Prothétique. 2003;3(4):265-2.
109. Guiha R, Khodeiry SE, Mota L, Caffesse R. Histological Evaluation of Healing and Revascularization of the Subepithelial Connective Tissue Graft. J Periodontol. 1 avr 2001;72(4):470-8.
110. Pendor S, Baliga V, Muthukumaraswamy A, Dhadse PV, Ganji KK, Thakare K. Coverage of Gingival Fenestration Using Modified Pouch and Tunnel Technique: A Novel Approach. Case Rep Dent. 7 juill 2013;

Vu, Le Président du Jury,

Date, Signature :

Vu, le Directeur de l'UFR des Sciences Odontologiques,

Date, Signature :

Vu, le Président de l'Université de Bordeaux,

Date, Signature :

**Hélène Loustau**

, Le 20 octobre 2014

Thèse pour l'obtention du DIPLOME d'ETAT de DOCTEUR en CHIRURGIE DENTAIRE 2014 - n°49

**Discipline** : Parodontologie

## **La tunnélisation: revue de la littérature d'une technique de chirurgie plastique parodontale micro-invasive.**

### **Résumé** :

L'apparition de récessions gingivales affecte grandement nos patients qui les perçoivent comme une maladie évolutive et une altération de leur esthétique bucco-dentaire, voire comme une forme de vieillissement prématuré. Différentes techniques sont à la disposition du praticien pour recouvrir les récessions gingivales et augmenter les tissus mous : greffes gingivales libres, lambeaux pédiculés, greffes de tissu conjonctif, régénération tissulaire guidée... Cependant, du fait de l'évolution de l'exigence esthétique, il faut non seulement recouvrir la récession, mais la greffe de tissu conjonctif doit également s'intégrer esthétiquement dans le contexte gingival des patients.

La technique de tunnélisation, qui a su s'améliorer au cours des années, répond à cette demande. Cette technique autorise le traitement simultané de récessions gingivales multiples, sans incision de décharge, en une seule intervention, avec une cicatrisation initiale rapide, esthétique et hautement prédictible.

### **Mots-clés** :

Récessions gingivales, chirurgie muco-gingivale, technique de tunnélisation, recouvrement radiculaire, greffe de tissu conjonctif.

## **Tunnel technique: literature review of a micro-invasive periodontal plastic surgery technique.**

### **Summary** :

The appearance of gingival recession deeply affects our patients who perceive this as a progressive disease, a bucco-dental aesthetic impairment and even as a symptom of premature ageing.

Practitioners can use various techniques to cover gingival recession and increase the amount of soft tissue : free gingival grafts, pedicle flaps, subepithelial connective tissue grafts, guided tissue regeneration, etc... Taking into account the current aesthetic standards, not only must the recession be covered, additionally, the subepithelial connective tissue graft must be fitted in aesthetic harmony.

The tunnel technique, which has improved considerably over the past few years, suits these requirements. This technique enables the simultaneous treatment of generalised gingival recession without any vertical incision and in a single intervention utilising a fast, aesthetic and highly predictable initial healing process.

### **Key-words** :

Gingival recession, muco-gingival surgery, tunnel technique, root coverage, connective tissue graft.

Université de Bordeaux – Collège des Sciences de la Santé

UFR des Sciences Odontologiques

16-20 Cours de la Marne

33082 BORDEAUX CEDEX

