HAL
open science

Efficacité de la stimulation magnétique transcrânienne et de la myotomie criopharyngienne sur la dysphagie oropharyngée chez les patients présentant un syndrome de Wallenberg

Thomas Nguyen

To cite this version:

Thomas Nguyen. Efficacité de la stimulation magnétique transcrânienne et de la myotomie criopharyngienne sur la dysphagie oropharyngée chez les patients présentant un syndrome de Wallenberg. Médecine humaine et pathologie. 2014. dumas-01081411

HAL Id: dumas-01081411

https://dumas.ccsd.cnrs.fr/dumas-01081411v1

Submitted on 7 Nov 2014

HAL is a multi-disciplinary open access archive for the deposit and dissemination of scientific research documents, whether they are published or not. The documents may come from teaching and research institutions in France or abroad, or from public or private research centers.

L'archive ouverte pluridisciplinaire **HAL**, est destinée au dépôt et à la diffusion de documents scientifiques de niveau recherche, publiés ou non, émanant des établissements d'enseignement et de recherche français ou étrangers, des laboratoires publics ou privés.

FACULTE MIXTE DE MEDECINE ET DE PHARMACIE DE ROUEN

ANNEE 2014

THÈSE POUR LE DOCTORAT EN MEDECINE

Spécialité

DES Médecine Physique et de Réadaptation

par

Thomas NGUYEN

Né le 8 décembre 1985 à Saint-Quentin

Présentée et soutenue publiquement le 21 octobre 2014

Sujet de la thèse :

Efficacité de la stimulation magnétique transcrânienne et de la myotomie cricopharyngienne sur la dysphagie oropharyngée chez les patients présentant un syndrome de Wallenberg

devant le jury composé de :

Mme. le Professeur Françoise BEURET-BLANQUART	Présidente de jury
M. le Professeur Eric VÉRIN	Directeur de thèse
M. le Professeur Jean-Paul MARIE	Membre du jury
M. le Docteur Yvan VASCHALDE	Membre du jury

ANNEE UNIVERSITAIRE 2013 – 2014

U.F.R. DE MEDECINE-PHARMACIE DE ROUEN

DOYEN : **Professeur Pierre FREGER**

ASSESSEURS : **Professeur Michel GUERBET**
Professeur Benoit VEBER
Professeur Pascal JOLY

DOYENS HONORAIRES : **Professeurs J. BORDE - Ph. LAURET - H. PIGUET – C. THUILLEZ**

PROFESSEURS HONORAIRES : **MM. M-P AUGUSTIN - J.ANDRIEU-GUITRANCOURT - M.BENOZIO- J.BORDE - Ph. BRASSEUR - R. COLIN - E. COMOY - J. DALION -. DESHAYES - C. FESSARD – J.P FILLASTRE - P.FRIGOT -J. GARNIER - J. HEMET - B. HILLEMAND - G. HUMBERT - J.M. JOUANY - R. LAUMONIER – Ph. LAURET - M. LE FUR – J.P. LEMERCIER - J.P LEMOINE - Mle MAGARD - MM. B. MAITROT - M. MAISONNET - F. MATRAY - P.MITROFANOFF - Mme A. M. ORECCHIONI - P. PASQUIS - H.PIGUET - M.SAMSON – Mme SAMSON-DOLLFUS – J.C. SCHRUB - R.SOYER - B.TARDIF -.TESTART - J.M. THOMINE – C. THUILLEZ - P.TRON - C.WINCKLER - L.M.WOLF**

I - MEDECINE

PROFESSEURS

M. Frédéric **ANSELME**	HCN	Cardiologie
Mme Isabelle **AUQUIT AUCKBUR**	HCN	Chirurgie Plastique
M. Bruno **BACHY (*Surnombre*)**	HCN	Chirurgie pédiatrique
M. Fabrice **BAUER**	HCN	Cardiologie
Mme Soumeya **BEKRI**	HCN	Biochimie et Biologie Moléculaire
M. Jacques **BENICHOU**	HCN	Biostatistiques et informatique médicale
M. Jean-Paul **BESSOU**	HCN	Chirurgie thoracique et cardio-vasculaire
Mme Françoise **BEURET-BLANQUART *(Surnombre)***	CRMPR	Médecine physique et de réadaptation
M. Guy **BONMARCHAND**	HCN	Réanimation médicale
M. Olivier **BOYER**	UFR	Immunologie
M. Jean-François **CAILLARD *(Surnombre)***	HCN	Médecine et santé au Travail
M. François **CARON**	HCN	Maladies infectieuses et tropicales
M. Philippe **CHASSAGNE**	HB	Médecine interne (Gériatrie)
M. Vincent **COMPERE**	HCN	Anesthésiologie et réanimation chirurgicale
M. Antoine **CUVELIER**	HB	Pneumologie
M. Pierre **CZERNICHOW**	HCH	Epidémiologie, économie de la santé
M. Jean - Nicolas **DACHER**	HCN	Radiologie et Imagerie Médicale
M. Stéfan **DARMONI**	HCN	Informatique Médicale/Techniques de communication
M. Pierre **DECHELOTTE**	HCN	Nutrition

Mme Danièle **DEHESDIN (*Surnombre)***	HCN	Oto-Rhino-Laryngologie
M. Jean **DOUCET**	HB	Thérapeutique/Médecine – Interne - Gériatrie.
M. Bernard **DUBRAY**	CB	Radiothérapie
M. Philippe **DUCROTTE**	HCN	Hépato – Gastro - Entérologie
M. Frank **DUJARDIN**	HCN	Chirurgie Orthopédique - Traumatologique
M. Fabrice **DUPARC**	HCN	Anatomie - Chirurgie Orthopédique et Traumatologique
M. Bertrand **DUREUIL**	HCN	Anesthésiologie et réanimation chirurgicale
Mme Hélène **ELTCHANINOFF**	HCN	Cardiologie
M. Thierry **FREBOURG**	UFR	Génétique
M. Pierre **FREGER**	HCN	Anatomie/Neurochirurgie
M. Jean François **GEHANNO**	HCN	Médecine et Santé au Travail
M. Emmanuel **GERARDIN**	HCN	Imagerie Médicale
Mme Priscille **GERARDIN**	HCN	Pédopsychiatrie
M. Michel **GODIN**	HB	Néphrologie
M. Guillaume **GOURCEROL**	HCN	Physiologie
M. Philippe **GRISE**	HCN	Urologie
M. Didier **HANNEQUIN**	HCN	Neurologie
M. Fabrice **JARDIN**	CB	Hématologie
M. Luc-Marie **JOLY**	HCN	Médecine d'urgence
M. Pascal **JOLY**	HCN	Dermato - vénéréologie
M. Jean-Marc **KUHN**	HB	Endocrinologie et maladies métaboliques
Mme Annie **LAQUERRIERE**	HCN	Anatomie cytologie pathologiques
M. Vincent **LAUDENBACH**	HCN	Anesthésie et réanimation chirurgicale
M. Joël **LECHEVALLIER**	HCN	Chirurgie infantile
M. Hervé **LEFEBVRE**	HB	Endocrinologie et maladies métaboliques
M. Thierry **LEQUERRE**	HB	Rhumatologie
M. Eric **LEREBOURS**	HCN	Nutrition
Mme Anne-Marie **LEROI**	HCN	Physiologie
M. Hervé **LEVESQUE**	HB	Médecine interne
Mme Agnès **LIARD-ZMUDA**	HCN	Chirurgie Infantile
M. Pierre Yves **LITZLER**	HCN	Chirurgie Cardiaque
M. Bertrand **MACE**	HCN	Histologie, embryologie, cytogénétique
M. David **MALTETE**	HCN	Neurologie
M. Christophe **MARGUET**	HCN	Pédiatrie
Mme Isabelle **MARIE**	HB	Médecine Interne
M. Jean-Paul **MARIE**	HCN	ORL
M. Loïc **MARPEAU**	HCN	Gynécologie - obstétrique
M. Stéphane **MARRET**	HCN	Pédiatrie
Mme Véronique **MERLE**	HCN	Epidémiologie
M. Pierre **MICHEL**	HCN	Hépato - Gastro - Entérologie
M. Francis **MICHOT**	HCN	Chirurgie digestive
M. Bruno **MIHOUT *(Surnombre)***	HCN	Neurologie
M. Jean-François **MUIR**	HB	Pneumologie
M. Marc **MURAINE**	HCN	Ophtalmologie

M. Philippe **MUSETTE**	HCN	Dermatologie - Vénéréologie
M. Christophe **PEILLON**	HCN	Chirurgie générale
M. Jean-Marc **PERON**	HCN	Stomatologie et chirurgie maxillo-faciale
M. Christian **PFISTER**	HCN	Urologie
M. Jean-Christophe **PLANTIER**	HCN	Bactériologie - Virologie
M. Didier **PLISSONNIER**	HCN	Chirurgie vasculaire
M. Bernard **PROUST**	HCN	Médecine légale
M. François **PROUST**	HCN	Neurochirurgie
Mme Nathalie **RIVES**	HCN	Biologie et méd. du dévelop. et de la reprod.
M. Jean-Christophe **RICHARD** *(Mise en dispo)*	HCN	Réanimation Médicale, Médecine d'urgence
M. Horace **ROMAN**	HCN	Gynécologie Obstétrique
M. Jean-Christophe **SABOURIN**	HCN	Anatomie – Pathologie
M. Guillaume **SAVOYE**	HCN	Hépato – Gastro
Mme Céline **SAVOYE – COLLET**	HCN	Imagerie Médicale
Mme Pascale **SCHNEIDER**	HCN	Pédiatrie
M. Michel **SCOTTE**	HCN	Chirurgie digestive
Mme Fabienne **TAMION**	HCN	Thérapeutique
Mme Florence **THIBAUT**	HCN	Psychiatrie d'adultes
M. Luc **THIBERVILLE**	HCN	Pneumologie
M. Christian **THUILLEZ**	HB	Pharmacologie
M. Hervé **TILLY**	CB	Hématologie et transfusion
M. François **TRON** *(Surnombre)*	UFR	Immunologie
M. Jean-Jacques **TUECH**	HCN	Chirurgie digestive
M. Jean-Pierre **VANNIER**	HCN	Pédiatrie génétique
M. Benoît **VEBER**	HCN	Anesthésiologie Réanimation chirurgicale
M. Pierre **VERA**	C.B	Biophysique et traitement de l'image
M. Eric **VERIN**	CRMPR	Médecine physique et de réadaptation
M. Eric **VERSPYCK**	HCN	Gynécologie obstétrique
M. Olivier **VITTECOQ**	HB	Rhumatologie
M. Jacques **WEBER**	HCN	Physiologie

MAITRES DE CONFERENCES

Mme Noëlle **BARBIER-FREBOURG**	HCN	Bactériologie – Virologie
M. Jeremy **BELLIEN**	HCN	Pharmacologie
Mme Carole **BRASSE LAGNEL**	HCN	Biochimie
M. Gérard **BUCHONNET**	HCN	Hématologie
Mme Mireille **CASTANET**	HCN	Pédiatrie
Mme Nathalie **CHASTAN**	HCN	Physiologie
Mme Sophie **CLAEYSSENS**	HCN	Biochimie et biologie moléculaire
M. Moïse **COEFFIER**	HCN	Nutrition
M. Stéphane **DERREY**	HCN	Neurochirurgie
M. Eric **DURAND**	HCN	Cardiologie

M. Manuel **ETIENNE**	HCN	Maladies infectieuses et tropicales
M. Serge **JACQUOT**	UFR	Immunologie
M. Joël **LADNER**	HCN	Epidémiologie, économie de la santé
M. Jean-Baptiste **LATOUCHE**	UFR	Biologie Cellulaire
M. Thomas **MOUREZ**	HCN	Bactériologie
M. Jean-François **MENARD**	HCN	Biophysique
Mme Muriel **QUILLARD**	HCN	Biochimie et Biologie moléculaire
M. Vincent **RICHARD**	UFR	Pharmacologie
M. Francis **ROUSSEL**	HCN	Histologie, embryologie, cytogénétique
Mme Pascale **SAUGIER-VEBER**	HCN	Génétique
Mme Anne-Claire **TOBENAS-DUJARDIN**	HCN	Anatomie
M. Pierre Hugues **VIVIER**	HCN	Imagerie Médicale

PROFESSEUR AGREGE OU CERTIFIE

Mme Dominique **LANIEZ**	UFR	Anglais
Mme Cristina **BADULESCU**	UFR	Communication

II - PHARMACIE

PROFESSEURS

M. Thierry **BESSON**	Chimie Thérapeutique
M. Jean-Jacques **BONNET**	Pharmacologie
M. Roland **CAPRON** (PU-PH)	Biophysique
M. Jean **COSTENTIN** (Professeur émérite)	Pharmacologie
Mme Isabelle **DUBUS**	Biochimie
M. Loïc **FAVENNEC** (PU-PH)	Parasitologie
M. Jean Pierre **GOULLE**	Toxicologie
M. Michel **GUERBET**	Toxicologie
M. Olivier **LAFONT**	Chimie organique
Mme Isabelle **LEROUX**	Physiologie
M. Paul **MULDER**	Sciences du médicament
Mme Martine **PESTEL-CARON** (PU-PH)	Microbiologie
Mme Elisabeth **SEGUIN**	Pharmacognosie
M. Rémi **VARIN** (PU-PH)	Pharmacie Hospitalière
M Jean-Marie **VAUGEOIS**	Pharmacologie
M. Philippe **VERITE**	Chimie analytique

MAITRES DE CONFERENCES

Mme Cécile **BARBOT**	Chimie Générale et Minérale
Mme Dominique **BOUCHER**	Pharmacologie
M. Frédéric **BOUNOURE**	Pharmacie Galénique
M. Abdeslam **CHAGRAOUI**	Physiologie
M. Jean **CHASTANG**	Biomathématiques
Mme Marie Catherine **CONCE-CHEMTOB**	Législation pharmaceutique et économie de la santé
Mme Elizabeth **CHOSSON**	Botanique
Mme Cécile **CORBIERE**	Biochimie
M. Eric **DITTMAR**	Biophysique
Mme Nathalie **DOURMAP**	Pharmacologie
Mme Isabelle **DUBUC**	Pharmacologie
M. Abdelhakim **ELOMRI**	Pharmacognosie
M. François **ESTOUR**	Chimie Organique
M. Gilles **GARGALA** (MCU-PH)	Parasitologie
Mme Najla **GHARBI**	Chimie analytique
Mme Marie-Laure **GROULT**	Botanique
M. Hervé **HUE**	Biophysique et Mathématiques
Mme Laetitia **LE GOFF**	Parasitologie Immunologie
Mme Hong **LU**	Biologie

Mme Sabine **MENAGER**	Chimie organique
Mme Christelle **MONTEIL**	Toxicologie
M. Mohamed **SKIBA**	Pharmacie Galénique
Mme Malika **SKIBA**	Pharmacie Galénique
Mme Christine **THARASSE**	Chimie thérapeutique
M. Frédéric **ZIEGLER**	Biochimie

PROFESSEUR CONTRACTUEL

Mme Elizabeth **DE PAOLIS**	Anglais

ATTACHE TEMPORAIRE D'ENSEIGNEMENT ET DE RECHERCHE

M. Imane **EL MEOUCHE**	Bactériologie
Mme Juliette **GAUTIER**	Galénique
M. Romy **RAZAKANDRAINIBE**	Parasitologie

III – MEDECINE GENERALE

PROFESSEURS

M. Jean-Loup **HERMIL**	UFR	Médecine générale

PROFESSEURS ASSOCIES A MI-TEMPS :

M. Pierre **FAINSILBER**	UFR	Médecine générale
M. Alain **MERCIER**	UFR	Médecine générale
M. Philippe **NGUYEN THANH**	UFR	Médecine générale

MAITRE DE CONFERENCES ASSOCIE A MI-TEMPS :

M Emmanuel **LEFEBVRE**	UFR	Médecine générale
Mme Elisabeth **MAUVIARD**	UFR	Médecine générale
Mme Marie Thérèse **THUEUX**	UFR	Médecine générale
Mme Yveline **SEVRIN-TARTARIN**	UFR	Médecine Générale

CHEF DES SERVICES ADMINISTRATIFS : Mme Véronique DELAFONTAINE

HCN - Hôpital Charles Nicolle

HB - Hôpital de BOIS GUILLAUME

CB - Centre HENRI BECQUEREL

CHS - Centre Hospitalier Spécialisé du Rouvray

CRMPR - Centre Régional de Médecine Physique et de Réadaptation

LISTE DES RESPONSABLES DE DISCIPLINE

Mme Cécile **BARBOT**	Chimie Générale et Minérale
M. Thierry **BESSON**	Chimie thérapeutique
M. Roland **CAPRON**	Biophysique
M Jean **CHASTANG**	Mathématiques
Mme Marie-Catherine **CONCE-CHEMTOB**	Législation, Economie de la Santé
Mme Elisabeth **CHOSSON**	Botanique
M. Jean-Jacques **BONNET**	Pharmacodynamie
Mme Isabelle **DUBUS**	Biochimie
M. Loïc **FAVENNEC**	Parasitologie
M. Michel **GUERBET**	Toxicologie
M. Olivier **LAFONT**	Chimie organique
Mme Isabelle **LEROUX-NICOLLET**	Physiologie
Mme Martine **PESTEL-CARON**	Microbiologie
Mme Elisabeth **SEGUIN**	Pharmacognosie
M. Mohamed **SKIBA**	Pharmacie Galénique
M. Philippe **VERITE**	Chimie analytique

ENSEIGNANTS MONO-APPARTENANTS

MAITRES DE CONFERENCES

M. Sahil **ADRIOUCH**	Biochimie et biologie moléculaire (Unité Inserm 905)
Mme Gaëlle **BOUGEARD-DENOYELLE**	Biochimie et biologie moléculaire (UMR 1079**)**
Mme Carine **CLEREN**	Neurosciences (Néovasc)
Mme Pascaline **GAILDRAT**	Génétique moléculaire humaine (UMR 1079)
M. Antoine **OUVRARD-PASCAUD**	Physiologie (Unité Inserm 1076)
Mme Isabelle **TOURNIER**	Biochimie (UMR 1079)

PROFESSEURS DES UNIVERSITES

M. Serguei **FETISSOV**	Physiologie (Groupe ADEN)
Mme Su **RUAN**	Génie Informatique

Par délibération en date du 3 mars 1967, la faculté a arrêté que les opinions émises dans les dissertations qui lui sont présentées doivent être considérées comme propres à leurs auteurs et qu'elle n'entend leur donner aucune approbation ni improbation.

Remerciements

Au Professeur Françoise BEURET-BLANQUART,

Pour votre enseignement au sein du Centre Régional de Médecine Physique et de Réadaptation les Herbiers, pour avoir partagé toutes vos connaissances et votre rigueur clinique.

Au cours de ma première année d'internat, j'ai eu le privilège d'apprécier la richesse de votre approche clinique.

Vous me faites un très grand honneur de présider ce jury.

Au Professeur Eric VÉRIN,

Pour m'avoir apporté votre culture de la déglutition que je n'avais pas auparavant. J'ai apprécié de me replonger dans la physiologie de la déglutition et dans la révision des paires crâniennes au cours de mon passage dans le service. Pour vos conseils et votre disponibilité.

Vous m'avez fait l'honneur de diriger mon travail.

Au Professeur Jean-Paul MARIE,

Pour me faire l'honneur de juger cette thèse et pour apporter votre regard de chirurgien ORL sur les troubles de la déglutition.

Au Docteur Yvan VASCHALDE,

Pour votre accueil au sein du service de Neurologie du Havre. Pour toutes vos connaissances tant en sémiologie qu'en neuro-imagerie. Pour votre culture générale que vous partagez et les récits des articles satiriques du fameux journal du mercredi. Pour votre gentillesse.

Vous me faites l'honneur de juger cette thèse.

Aux Docteurs Francis JOUANNE , Marc JACOB et Patrick KAMGUIA-DJOKO,

Pour m'avoir accueilli dans cette belle ville du Havre en tant qu'interne puis prochainement pour les deux années de post-internat. Pour votre approche multidisciplinaire de notre spécialité. Pour les discussions autour de cas cliniques qui sont très enrichissantes. Pour toute la formation pratique.

Aux Docteurs Fabrice MICELI et Antonio SOLOMITA,

Pour votre accueil au sein du centre de rééducation de La Hève. Pour m'avoir montré cette autre image de la médecine physique et de la réadaptation que j'ignorais complètement. Pour la richesse de votre examen clinique de l'appareil locomoteur. Pour m'avoir aidé pour les révisions du DIU de médecine manuelle-ostéopathie.

Aux Docteurs Hafid BOUBKRI et Victor LIVIOT,

Pour votre accueil au centre de La Musse et m'avoir montré le côté humain de notre spécialité.

Aux Docteurs Jean-Philippe COCHIN, Mohammed EL AMRANI, Robin FRANCONY, Antoine LAYET et Nicolas MIRLINK,

Pour les six mois passés dans le service de neurologie où j'ai beaucoup appris tant sur la prise en charge des pathologies neurologiques que sur l'approche de la gériatrie. Pour m'avoir conseillé de beaux endroits à visiter au Havre et en Normandie.

Aux Professeurs Anne-Marie LEROI et Guillaume GOURCEROL, aux Docteurs Catherine TARDIF et Didier POLIN,

Pour m'avoir accueilli dans le service de physiologie. Pour avoir partagé vos nombreuses connaissances dans les domaines des explorations fonctionnelles digestives et respiratoires.

Aux Docteurs Charles ZARNITSKY et Didier ALCAIX,

Pour la formation en rhumatologie et sur la prise en charge des pathologies de l'appareil locomoteur. J'ai pu apprécier, lors de vos visites, l'étendue de vos connaissances d'internistes.

Aux Docteurs Anthony PALACIO, Sophie DEMANGEON et à tous les médecins des Herbiers,

Pour m'avoir accueilli au cours de la première année d'internat pas toujours facile mais qui reste enrichissante. Pour m'avoir fait découvrir la MPR. Pour tout ce que j'ai appris sur la rééducation des amputés et de l'hémiplégie vasculaire.

A mes parents,

Pour tout votre soutien et pour tous vos conseils. Pour toute l'affection que vous me donnez.

A Sandra,

Pour avoir supporté mon sale caractère ces derniers mois et pour avoir toujours été présente.

Qu'il me soit permis par ce travail de t'exprimer mon attachement le plus sincère.

A mes frères, Bruno et Clément,

Pour tout ce qui nous unit. Pour m'avoir conseillé le logiciel Latex.

A mes grands-parents, Janine, Banoi, Ong Noi et à la mémoire de mon grand-père Pierre,

A toute ma famille,

A mes bons potos, Grégoire, Amaury, Victor et à la belle ancienne coloc',

Pour toutes les soirées, escapades sauvages, le squash et le kitesurf.

A Anthony, Clément, Geoffrey, Marc et Mathieu,

Pour tous les bons souvenirs des BGPSC.

A Guillaume,

Pour tous ces moments passés ensemble pendant l'internat et tous tes bons plans parisiens.

A mes co-internes, Cécile, Alexandre, Amélie, Alexandra, Alice, Anne-Laure, Romain, Claire et François. A tous les enfants du MACUMBA Hiver 2011-Eté 2013 et à tous mes amis.

A Valérie,

Pour la relecture de la thèse et la correction de nombreuses fautes d'orthographe et de syntaxe.

Serment d'Hippocrate

Au moment d'être admis à exercer la médecine, je promets et je jure d'être fidèle aux lois de l'honneur et de la probité.

Mon premier souci sera de rétablir, de préserver ou de promouvoir la santé dans tous ses éléments, physiques et mentaux, individuels et sociaux. Je respecterai toutes les personnes, leur autonomie et leur volonté, sans aucune discrimination selon leur état ou leurs convictions. J'interviendrai pour les protéger si elles sont affaiblies, vulnérables ou menacées dans leur intégrité ou leur dignité. Même sous la contrainte, je ne ferai pas usage de mes connaissances contre les lois de l'humanité. J'informerai les patients des décisions envisagées, de leurs raisons et de leurs conséquences. Je ne tromperai jamais leur confiance et n'exploiterai pas le pouvoir hérité des circonstances pour forcer les consciences. Je donnerai mes soins à l'indigent et à quiconque me le demandera. Je ne me laisserai pas influencer par la soif du gain ou la recherche de la gloire.

Admis dans l'intimité des personnes, je tairai les secrets qui me seront confiés. Reçu à l'intérieur des maisons, je respecterai les secrets des foyers et ma conduite ne servira pas à corrompre les mœurs. Je ferai tout pour soulager les souffrances. Je ne prolongerai pas abusivement les agonies. Je ne provoquerai jamais la mort délibérément.

Je préserverai l'indépendance nécessaire à l'accomplissement de ma mission. Je n'entreprendrai rien qui dépasse mes compétences. Je les entretiendrai et les perfectionnerai pour assurer au mieux les services qui me seront demandés.

J'apporterai mon aide à mes confrères ainsi qu'à leurs familles dans l'adversité. Que les hommes et mes confrères m'accordent leur estime si je suis fidèle à mes promesses ; que je sois déshonoré et méprisé si j'y manque.

Table des matières

1 Introduction **6**

2 Revue générale de la littérature **8**

2.1 Syndrome de Wallenberg 8

2.1.1 Histoire 8

2.1.2 Physiopathologie 8

2.1.3 Clinique 10

2.1.4 Neuro-imagerie 12

2.2 Physiologie de la déglutition 14

2.2.1 Phase orale 14

2.2.2 Phase pharyngée 15

2.2.3 Phase oesophagienne 15

2.2.4 Contrôle neurologique de la déglutition 17

2.3 Evaluation de la déglutition 21

2.3.1 Examen clinique 21

2.3.2 Nasofibroscopie 21

2.3.3 Vidéofluroscopie 22

2.3.4 Manométrie haute résolution 26

2.4 Traitements de la dysphagie en post AVC 29

2.4.1 Rééducation 29

2.4.2 Alimentation entérale 30

2.4.3 Stimulation électrique pharyngée 31

2.4.4 Stimulation électrique transcutanée 31

2.4.5 Stimulation magnétique transcrânienne 32

2.4.6 Stimulation transcrânienne à courant continu 43

2.4.7 Traitements chirurgicaux du muscle cricopharyngien 44

2.4.8 Traitements chirurgicaux de la paralysie pharyngée 46

3 Méthode **49**

3.1 Type d'étude 49

3.2 Cas cliniques 49

3.2.1 Patient n° 1 50

3.2.2 Patient n° 2 50

3.3 Evaluation de la déglutition 50

3.3.1 Vidéomanométrie haute résolution 50

3.3.2 Vidéofluroscopie 51

3.4 Protocole expérimental : rTMS puis chirurgie 52

3.4.1 Stimulations magnétiques transcrâniennes répétitives (rTMS) 52

3.4.2 Traitement chirurgical 53

3.5 Analyse des données 53

4 Résultats **54**

4.1 Tolérance des traitements 54

4.2 Score de déglutition 55

4.3 Temps de transit du bolus 56

4.4 Données manométriques 56

5 Discussion **63**

6 Conclusion **67**

Table des figures

1 Infarctus latéro-bulbaire gauche et manifestations cliniques. Occlusion intracrânienne de l'artère vertébrale. 9
2 Nasofibroscopie. Syndrome de Wallenberg 13
3 IRM du tronc cérébral. A. coupe axiale T2 TSE ; B. imagerie de diffusion. 13
4 Trois phases de la déglutition normale. 20
5 Schéma du générateur central de patterns (CPG) 20
6 Nasofibroscopie 25
7 Vidéofluoroscopie. A : incidence latérale ; B : incidence de face 25
8 Manométrie haute résolution. Aspect normal d'une déglutition 28
9 Manométrie pharyngienne haute résolution 28
10 Localisation des aires du cortex. 35
11 Système de neuronavigation 35
12 Effets indésirables potentiels de la TMS en fonction du type de protocole 39
13 Le muscle cricopharyngien et ses rapports. Vue postérieure. 47
14 Myotomie cricopharyngienne 47
15 Schéma montrant les étapes importantes de la technique de pharyngoplastie. 48
16 Patient n° 1. Vidéofluoroscopie, incidence latérale. Après déglutition de liquide baryte . 58
17 Patient n° 2. Vidéofluoroscopie, incidence antérieure. Après déglutition de liquide baryte 59
18 Vidéomanométrie haute résolution. Patient n° 1 avant rTMS 60
19 Manométrie haute résolution. Patient n° 1 après chirurgie 60
20 Vidéomanométrie haute résolution. Patient n° 2 avant rTMS 61
21 Manométrie haute résolution. Patient n° 2 après rTMS 61
22 Score de résidus pharyngés et de fausses routes aux liquides et solides. 62
23 Représentation du temps de transit oral et du temps de réponse de déglutition aux liquides. 62

Liste des tableaux

1 Rôle des dernières paires crâniennes dans la déglutition 18
2 Indications de la rTMS et niveau de recommandations 40
3 Effets probables de la rTMS dans la dysphagie oropharyngée post AVC 42
4 Caractéristiques cliniques des patients et données 49
5 Caractéristiques des séances de rTMS 54
6 Caractéristiques du traitement chirurgical 55
7 Evaluation de la déglutition 56
8 Valeurs de pression de repos du SSO (mmHg) et longueur de repos du SSO 57
9 Valeurs maximales de la pression pharyngée lors des déglutitions 57

Nomenclature

AVC Accident Vasculaire Cérébral

CPG générateur central de patterns

EMG Electromyogramme

GPE Gastrostomie Percutanée Endoscopique

IRM Imagerie par Résonance Magnétique

PEM Potentiels Evoqués Moteurs

PES Stimulation électrique pharyngée

PICA Artère cérébelleuse postéro-inférieure

rTMS Stimulation magnétique transcrânienne répétitive

SSO Sphincter Supérieur de l'Oesophage

SSTES Stimulation électrique transcutanée sensitive sous-mentonnière

tDCS Stimulation transcrânienne à courant électrique continu

TENS Neurostimulation électrique transcutanée

TMS Stimulation magnétique transcrânienne

1 Introduction

La dysphagie oropharyngée est fréquente après AVC et encore plus dans le syndrome de Wallenberg. Les troubles de la déglutition sont retrouvés chez 51 % à 94 % [1, 2] des patients atteints d'un syndrome de Wallenberg. La dysphagie oropharyngée est un facteur de risque majeur de pneumopathie et augmente la mortalité après AVC [3] . La dysphagie prolonge la durée d'hospitalisation [4] et ralentit la récupération, à cause des complications de dénutrition et de déshydratation. Le plus souvent les troubles régressent rapidement dans les 1 à 2 mois après l'AVC [5, 6] mais chez certains patient la dysphagie peut persister pendant plusieurs mois voir plusieurs années [7, 8] . Chez les patients présentant un syndrome de Wallenberg, la paralysie des nerf crâniens IX et X souvent unilatérale pourrait compromettre la déglutition à long terme avec parfois la nécessité d'avoir recours à une alimentation exclusive par gastrostomie à vie.

Les centres de la déglutition du noyau du tractus solitaire et du noyau ambigu sont localisés dans le bulbe [9]. L'initiation de la déglutition est une action volontaire qui implique l'intégrité des aires motrices du cortex cérébral [9]. Le cortex cérébral semble initier l'activité dans les centres majeurs de la déglutition du tronc cérébral provoquant la contraction musculaire du pharynx et de l'oesophage [10].

Peu de traitements ont été proposés pour les patients présentant une dysphagie oropharyngée après AVC du tronc cérébral. Il est donc important de trouver de nouvelles pistes thérapeutiques. L'utilisation de la stimulation magnétique transcrânienne répétitive (rTMS) à but thérapeutique dans le cadre des AVC est récente, les premiers essais cliniques datent de 2001. La rTMS est un traitement non invasif, indolore et le plus souvent bien toléré. L'idée principale de la stimulation corticale thérapeutique en post-AVC est de corriger la plasticité corticale anormale induite par l'AVC en modifiant localement l'excitabilité corticale (neuroplasticité). La rTMS permet d'exciter ou d'inhiber le cortex moteur selon la fréquence de stimulation. Elle a fait l'objet de recommandations françaises récemment [11] et trois indications ont été retenues dans l'AVC : le déficit moteur, l'aphasie et la négligence hémispatiale. Pourtant plusieurs études ont montré que la dysphagie après AVC pouvait être améliorée après traitement par sessions de rTMS [12, 13]. La stimulation magnétique transcrânienne a été utilisée pour étudier le rôle du cortex dans le contrôle de la déglutition [14]. Ces

études ont révélé que la représentation topographique de la déglutition dans le cortex humain était bilatérale mais avec une importante asymétrie non liée à la latéralité. A notre connaissance, très peu d'études se sont intéressées sur les effets de la rTMS sur la dysphagie chez les patients présentant un syndrome de Wallenberg. Une étude a montré une amélioration de la dysphagie [15] mais aucune étude n'a utilisé la vidéomanométrie haute résolution pour l'évaluation de la déglutition. Les patients atteints d'une dysphagie oropharyngée présentent souvent des défauts de relaxation du sphincter supérieur de l'oesophage (SSO) . Le SSO est composé en partie du muscle cricopharyngien qui garde un tonus constant basal de repos, permettant une relaxation rapide pendant la déglutition. Dans la littérature, des études ont montré l'intérêt d'un traitement chirurgical par myotomie cricopharyngienne dans la dysphagie en post AVC [16]. La myotomie cricopharyngienne est la plus fréquente des techniques chirurgicales utilisées pour traiter la dysphagie oropharyngée. Les raisons de cette chirurgie ont été très peu démontrées quantitativement par la manométrie haute résolution [17]. Etant donné que la correction d'une faiblesse ou d'une absence de contraction pharyngée n'est pas possible, la réduction de la résistance du SSO par myotomie est la plus logique des approches pour faciliter la propulsion du bolus.

Les patients présentant une dysphagie oropharyngée après un syndrome de Wallenberg sont souvent en échec thérapeutique. Aucune étude n'a montré l'intérêt d'un traitement par rTMS associé à la chirurgie à distance en cas d'échec.

Les objectifs de cette étude étaient d'étudier l'efficacité de la stimulation magnétique transcrânienne répétitive (rTMS) et de la myotomie cricopharyngienne grâce à la vidéomanométrie haute résolution afin d'améliorer la dysphagie oropharyngée chez ces patients.

2 Revue générale de la littérature

2.1 Syndrome de Wallenberg

2.1.1 Histoire

Les premières descriptions des syndromes artériels vertébro-basilaires datent de la fin du XIXe et du début du XXe siècle et comportent une grande richesse sémiologique. La première description connue du syndrome bulbaire a été donnée en 1810 non par Wallenberg mais par Gaspard Vieusseux de Genève au congrès de médecine à Londres [18] :

"Vertigo, unilateral facial numbness, loss of pain and temperature appreciation in the opposite limbs, dysphagia and hoarseness, minor tongue involvement, hiccups (cured by taking up the habit of a morning cigarette) and a drooped eyelid".

Adolf Wallenberg est né le 10 novembre 1862 à Stargard en Prusse [19]. Il étudia la médecine à la faculté et s'intéressa à la neuroanatomie. Dans une série d'articles publiés depuis 1895, il individualise le syndrome latéral du bulbe en prévoyant la localisation exacte des lésions chez un patient [20], et secondairement, en 1922, en apportant la preuve anatomique irréfutable. A partir des études menées par un médecin anatomiste français Henri Druet, il fait l'hypothèse que la lésion peut être localisée dans la fossette latérale du bulbe vascularisée par l'artère cérébelleuse postéro-inférieure (PICA, Fig.1)[21].

2.1.2 Physiopathologie

Le syndrome de Wallenberg est un syndrome alterne bulbaire résultant d'une lésion du territoire rétro-olivaire. Dans 3 cas sur 4 la cause est vasculaire, due à l'occlusion de l'artère de la fossette latérale du bulbe, branche de la PICA, elle-même branche de l'artère vertébrale. Cette occlusion est souvent due à une dissection de l'artère vertébrale. L'origine est parfois traumatique, en particulier après manipulation ostéopathique du rachis cervical. Elle est la conséquence d'une ischémie touchant le noyau du V, le noyau vestibulaire, le noyau ambigu et solitaire (Figure 1).

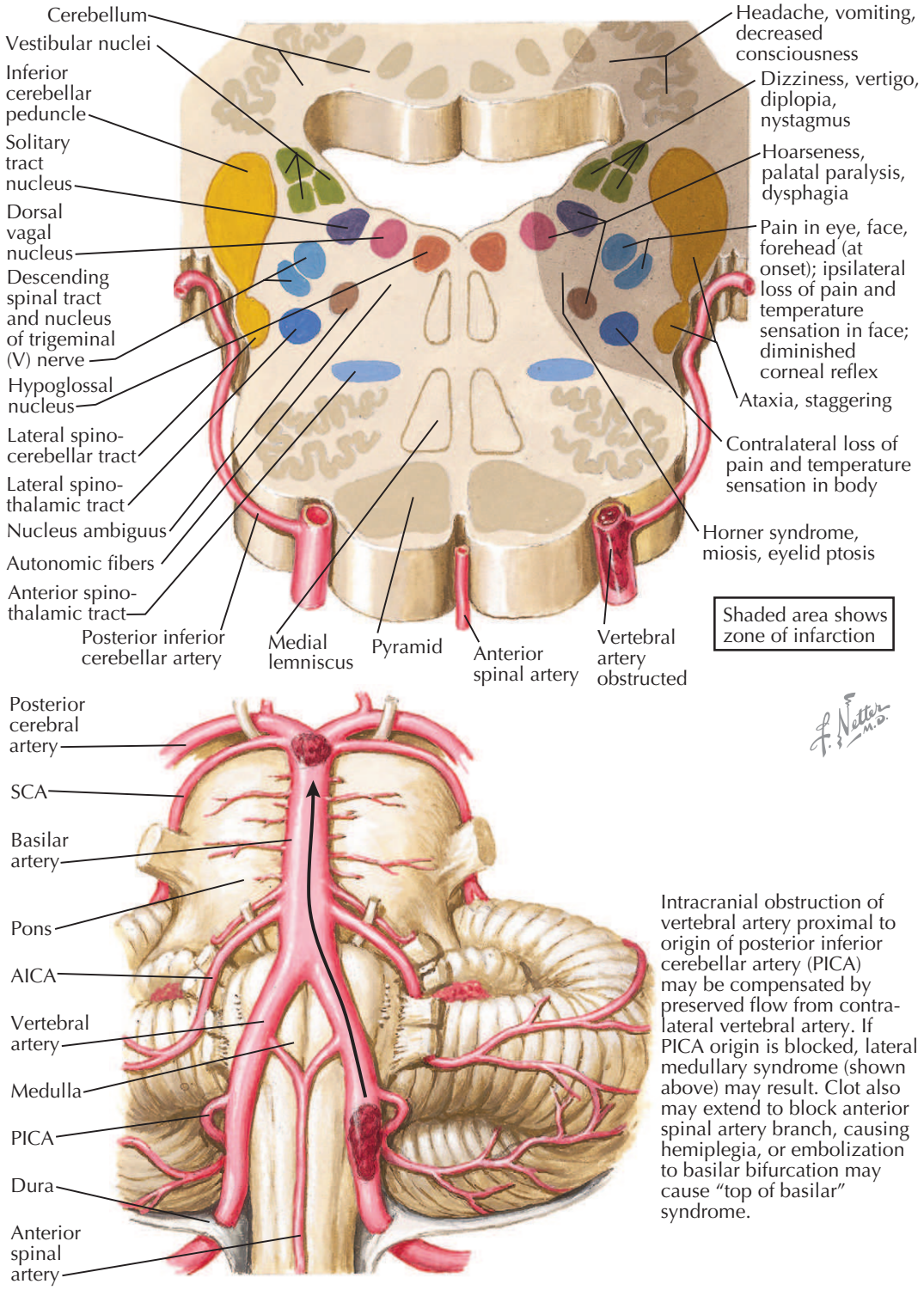

FIGURE 1 – Infarctus latéro-bulbaire gauche et manifestations cliniques. Occlusion intracrânienne de l'artère vertébrale.
En haut, la coupe horizontale au niveau du bulbe avec l'atteinte des noyaux et les signes cliniques.
En bas, la vue antérieure du tronc cérébral montre l'occlusion de l'artère vertébrale à l'origine de l'artère cérébelleuse postéro-inférieure (PICA). [21]

2.1.3 Clinique

Les premiers signes cliniques sont marqués par un grand vertige rotatoire, associé à des nausées et vomissements, dû à une atteinte du noyau vestibulaire. Une dysphagie et une dysphonie apparaissent.

La sémiologie comporte du côté de la lésion [22] :

- un syndrome de Claude Bernard-Horner ;
- un syndrome cérébelleux, avec ataxie majeure ;
- une paralysie du voile du palais, due à une lésion du noyau ambigu (IX-X) ;
- une atteinte du V (hypo ou anesthésie faciale).

Du côté controlatéral à la lésion, l'hémicorps est le siège d'un syndrome spinothalamique avec anesthésie thermo-algique épargnant la face. Des troubles du rythme cardiaque, un hoquet, une sialorrhée, une parésie du nerf pathétique sont parfois présents. La forme pure du syndrome de Wallenberg est rarement observée. Le syndrome est le plus souvent incomplet ou des signes associés s'observent comme par exemple une diplopie ou une hémiparésie. L'évolution se fait vers la régression. Les troubles sensitifs de type thermo-algique, avec parfois douleurs de type spinothalamique peuvent persister pendant des mois.

La dysphagie a été rapportée dans 51 % à 94 % [1, 2] des cas présentant un syndrome de Wallenberg. Les troubles de la déglutition sont en général sévères initialement mais souvent régressent dans les 1 à 2 mois après l'AVC. Pourtant chez certains patients, la dysphagie voire l'aphagie ne s'améliore pas après plusieurs mois et mêmes années.

Cet AVC lèse le motoneurone de la voie motrice et réalise une "atteinte neurogène périphérique" ou "syndrome bulbaire" [23]. Le réflexe de déglutition est atteint du côté lésionnel, et entraîne des perturbations bilatérales de la déglutition. Il y a une hémiparalysie du voile du palais, du pharynx et du larynx par atteinte des noyaux moteurs des nerfs glossopharyngiens (IX) et vagospinal (X-XI).

Les fausses routes surviennent de 2 façons, par :

1. Trouble de la propulsion pharyngée : cette paralysie est à l'origine d'une incapacité fonctionnelle de propulsion pharyngée et d'une mauvaise relaxation du sphincter supérieur de l'oesophage (SSO). Le pharynx perd sa force de propulsion, la pression pharyngée n'est plus suffisante pour faire passer la barrière du SSO au bol alimentaire. La déglutition est totalement impossible et les fausses routes se produisent après déglutition par débordement de la stase.

2. Trouble de la protection laryngée : si l'hémilarynx est paralysé, les fausses routes se produisent aussi pendant la déglutition par incompétence de fermeture du larynx (Figure 2).

C'est la dysphagie la plus grave car les fausses routes sont importantes, y compris avec la salive, les sécrétions nasales et les reflux gastriques [24]. Les liquides font fausse route à la reprise respiratoire, car la fluidité de cette stase pharyngée les fait déborder très facilement dans le vestibule laryngé. Ces fausses routes alimentaires peuvent engager le pronostic vital car pouvant être à l'origine de pneumopathie d'inhalation si l'alimentation orale n'est pas suspendue.

Pour les éviter les liquides sont épaissis, ce qui les colle à la paroi pharyngée, laissant le temps au patient de déglutir plusieurs fois pour vider la stase. Pour compenser la perte de force du pharynx, la fluidification des aliments mixés permet d'obtenir une texture alimentaire moins résistante et plus facile à avaler. La posture en rotation de la tête du côté de la paralysie permet une meilleure déglutition car elle fait passer le bol alimentaire vers le côté sain (côté opposé) et décompresse le SSO dans les parties molles du cou. Mais si le passage est impossible (aphagie complète), l'abstention totale de toute prise est impérative. La salive continue à faire fausse route et le risque de pneumopathie persiste.

2.1.4 Neuro-imagerie

L'imagerie par résonance magnétique (IRM) cérébrale est la technique de référence pour l'étude des infarctus du tronc cérébral et permet de confirmer le diagnostic. Devant un tableau aigu de syndrome de Wallenberg, une séquence de diffusion (Figure 3.B) doit être acquise [25]. Elle montre une lésion plus ou moins étendue, latérobulbaire intense, avec une restriction du coefficient apparent de diffusion. Une séquence T2 en coupes fines (Figure 3.A), FLAIR et une séquence d'angio-IRM complètent le bilan.

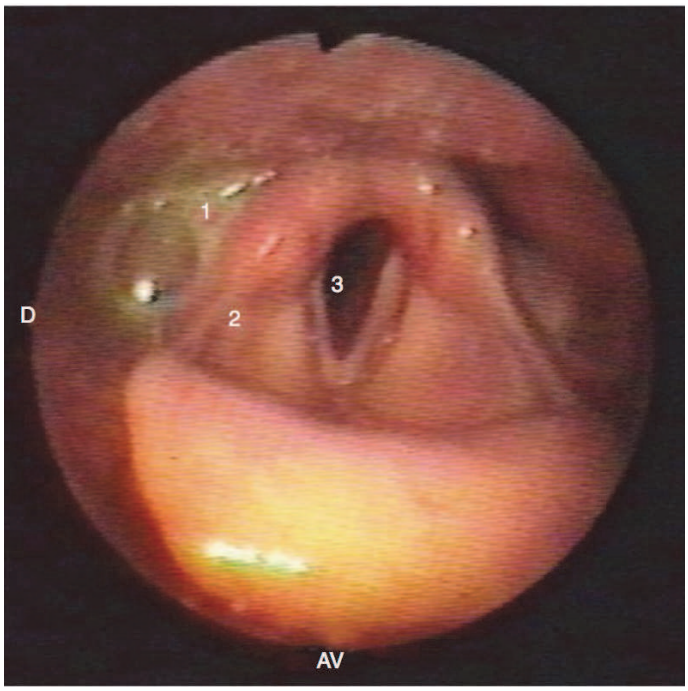

FIGURE 2 – Nasofibroscopie. Syndrome de Wallenberg
Lésion nucléaire du X-XI, paralysie neurogène périphérique droite du pharynx et du larynx : stase salivaire dans le sinus piriforme droit. 1. Stase salivaire ; 2. repli aryépiglottique hypotonique ; 3. corde vocale hypotonique ; D : droite ; AV : avant.

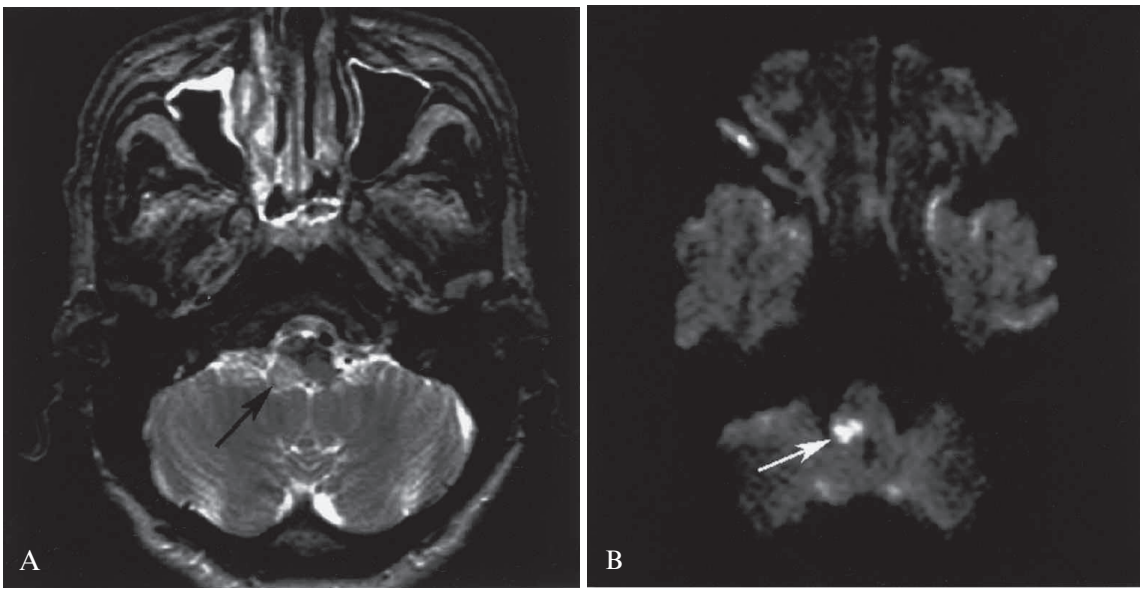

FIGURE 3 – IRM du tronc cérébral. A. coupe axiale T2 TSE ; B. imagerie de diffusion.
Les flèches montrent une hyperintensité en rapport avec un infarctus latérobulbaire droit.

2.2 Physiologie de la déglutition

La fonction de déglutition se décompose en trois phases successives qui utilisent 31 muscles [26, 27] (Figure 4) .

2.2.1 Phase orale

Cette première étape se divise en deux actions bien différenciées.

La première étape est la préparation du bol alimentaire : le sujet doit amener la nourriture à la bouche, l'introduire pour ensuite couper les aliments avec les incisives avant de les broyer et de les cisailler avec les autres dents. Les muscles masséters, temporaux, de même que les ptérygoïdiens internes et externes assurent la mastication. Les résidus alimentaires, mélangés à la salive, sont rassemblés par l'action conjointe de la langue et des buccinateurs (muscles des joues). Le bol alimentaire est alors constitué et localisé au centre de la langue.

La seconde étape correspond au transport du bolus, rassemblé sur le dos de la langue, vers la base de la langue et le pharynx. La cavité buccale est fermée, la mandibule fixée afin d'assurer un point fixe à l'ensemble de la musculature sus-hyoïdienne, les dents en occlusion et la langue prend appui contre la crête alvéolaire des incisives supérieures. La langue mobile forme une dépression et propulse le bol alimentaire vers le haut et l'arrière en s'appliquant progressivement sur le palais d'avant en arrière.

Pendant toute cette période, le bol alimentaire est maintenu dans la cavité orale, en avant grâce à la fermeture labiale, en arrière, grâce à la fermeture de l'oropharynx par le voile du palais qui s'applique sur le dos de la langue et prévient la pénétration d'aliments dans le pharynx alors que le larynx est encore ouvert. La pression intra orale augmente, grâce au tonus des muscles, la sangle labiale et jugale. Le temps oral se termine au moment où le bolus franchit les piliers du voile. Sa durée est d'environ 1 s.

2.2.2 Phase pharyngée

La seconde étape n'est présente que si le réflexe de déglutition est activé. On la définit d'ailleurs comme "réflexe". Il s'agit d'une suite complexe de phénomènes qui assurent la sécurité des voies aériennes et le transit du bol alimentaire de la bouche à l'estomac :

- le voile du palais qui assurait la continence buccale avec le recul lingual (sphincter buccal postérieur) quitte sa position basse et s'élève pour fermer les cavités nasales et éviter les reflux à ce niveau.

- Dès lors, la respiration s'arrête et une apnée parfaitement coordonnée avec la déglutition apparaît.

- Le bol alimentaire propulsé dans l'oropharynx par le piston lingual peut alors descendre dans les replis glossoépiglottiques (ou vallécules) formés par la base de langue et le bord de l'épiglotte. Ces récessus pharyngés associés aux sinus piriformes situés un peu plus bas servent de guide au bol alimentaire. Les muscles constricteurs (supérieur, moyen et inférieur) du pharynx assurent un péristaltisme pharyngé qui agit du proximal au distal en s'adaptant à la texture alimentaire qui est déglutie. Le bol progresse ainsi de l'oropharynx vers l'hypopharynx.

- La protection des voies aériennes au niveau du larynx est assurée par trois mécanismes complémentaires qui permettent d'éviter les fausses routes. Les cordes vocales adductent pour assurer avec les bandes ventriculaires un second plan de protection des voies respiratoires. Le larynx remonte, tracté par l'ascension de l'os hyoïde et la contraction des muscles sus-hyoïdiens qui relient cet os à la mandibule. Le recul lingual assure une protection supplémentaire du larynx qui vient se protéger sous la base de la langue. Le bol alimentaire poursuit sa course dans l'hypopharynx et parvient au niveau du sphincter supérieur de l'oesophage (SSO)

2.2.3 Phase oesophagienne

La phase oesophagienne comprend d'une part l'ouverture du sphincter supérieur de l'oesophage et d'autre part la phase oesophagienne proprement dite. La phase pharyngée se termine par la relaxation du muscle cricopharyngien, permettant le passage du bolus dans l'oesophage. Le SSO a un tonus permanent et ne s'ouvre qu'à la déglutition.

Phase d'ouverture du sphincter supérieur de l'oesophage. Le SSO est situé à la jonction entre le pharynx et l'oesophage. Il est situé en regard des 6ème et 7ème vertèbres cervicales. Le sphincter est normalement fermé au repos et les fibres musculaires sont toniques et contractées. Il est constitué des fibres inférieures du muscles constricteur inférieur du pharynx, du muscle cricopharyngien et des fibres supérieures de l'oesophage.

L'ouverture du SSO débute avec l'inhibition du tonus vagal de repos et résulte de la relaxation musculaire et de l'ascension du larynx, qui décolle le cricoïde de la paroi pharyngée postérieure. Cette ascension laryngée antérieure permet aussi de diriger préférentiellement le bol alimentaire vers l'entonnoir hypopharyngée et le SSO.

Les fibres du SSO se relaxent juste au moment du franchissement du bolus ou lors de vomissements ou d'éructations. Cependant, même lors de la relaxation complète, le sphincter conserve une force passive élastique de fermerture dans ses fibres musculaires. Tout de suite après le passage du bolus dans l'oesophage, le SSO se referme de façon très tonique pour empêcher le reflux du bolus dans le pharynx.

Le SSO s'ouvre sous l'action de plusieurs forces : le volume et le poids du bolus, les forces de traction des muscles sus-hyoïdiens vers le haut et l'avant, ainsi que les muscles constricteurs du pharynx.

Trois facteurs participeraient à l'ouverture du SSO :

1. l'innervation par le nerf vague (X)
2. le déroulement temporel du péristaltisme pharyngé
3. l'élévation du larynx qui agirait en attirant le muscle vers le haut et qui l'ouvrirait par un mécanisme de traction et, par conséquent, entraînerait sa relaxation.

Le mécanisme de relaxation et d'ouverture du muscle cricopharyngien du SSO est sous contrôle nerveux plutôt que biomécanique car la relation et la corrélation entre la durée de l'ascension du larynx et de l'ouverture du SSO chez le sujet normal disparaissent chez le sujet dysphagique ayant une paralysie supranucléaire d'origine neurologique.

Cette phase est innervée par le nerf glossopharyngien (IX) et le nerf vague (X).

Phase oesophagienne. La phase oesophagienne réflexe est en continuité avec la phase pharyngée. Le temps oesophagien commence par l'abaissement du pharynx et la fermeture serrée du muscle cricopharyngien. Un système complexe d'ondes péristaltiques, associé au phénomène de gravité, transporte le bolus vers l'estomac. Il est sous la dépendance du système nerveux central.

2.2.4 Contrôle neurologique de la déglutition

La déglutition est un phénomène complexe et tout n'est pas clairement élucidé. Au cours de la déglutition, différents niveaux du système nerveux central (SNC), du cortex frontal limbique, les ganglions de la base, l'hypothalamus, le tronc cérébral (bulbo-protubérantiel) jusqu'à la moelle épinière, sont impliqués et de nombreux muscles striés innervés par les nerfs crâniens sont excités et/ou inhibés de façon séquentielle pour permettre le passage du bolus de la bouche à l'estomac.

Le contrôle neurologique de la déglutition met en jeu des afférences et des efférences périphériques par les nerfs crâniens et les racines spinales, une intégration au niveau du tronc cérébral qui constitue le centre de la déglutition et un contrôle hémisphérique. L'évolution rapide de la neurophysiologie nous apporte régulièrement de nouvelles connaissances.

Tronc cérébral. Le tronc cérébral accueille les noyaux des nerfs crâniens. Six d'entre eux sont concernés par la fonction de déglutition (V,VII,IX,X,XI et XII) grâce à leurs innervations sensitives et motrices (Table 1). Un "générateur central de patterns" (CPG) est décrit au sein de ce tronc cérébral (Figure 5). Il regroupe les noyaux de la plupart des nerfs crâniens concernés. Il permet une réaction rapide et réflexe aux stimuli provenant de la région de l'oropharynx.

Le déroulement de la déglutition comprend une phase orale volontaire et deux phases réflexes qui sont pharyngée et oesophagienne. La phase pharyngée est très complexe et peut être déclenchée par les fibres sensitives afférentes provenant du nerf laryngé supérieur et du nerf glossopharyngien. Ces fibres se projettent dans le noyau du trijumeau et dans le noyau du faisceau solitaire puis se terminent dans les centres bulbaires de la déglutition.

Paires crâniennes	Innervation motrice	Innervation sensitive et sensorielle
V Trijumeau	Muscles masticateurs	Voile du palais, bouche, nasopharynx 2/3 antérieurs de la langue (sensibilité)
VII Facial	Muscles de la face	2/3 antérieurs de la langue (goût)
IX Glossopharyngien	M. constricteur supérieur du pharynx M. stylopharyngien	1/3 postérieur de la langue (goût, sensibilité) Oro-hypopharynx (sensibilité)
X Vague	Palais[1], pharynx (constricteurs) Larynx, oesophage (SSO et musculature oesophagienne)	Intérieur du larynx, pharynx postérieur
XI Accessoire	Raccourcissement du pharynx	
XII (Hypoglosse)	Motricité linguale	

TABLE 1 – Rôle des dernières paires crâniennes dans la déglutition

Cortex cérébral. Bien que l'on suppose que l'acte de la déglutition est sous le contrôle principal du tronc cérébral [28], les études cliniques, électrophysiologiques et en neuro-imagerie montrent à l'évidence que le cortex cérébral joue un rôle fondamental dans la régulation de la déglutition [29, 30]

Un individu peut contrôler volontairement sa déglutition de salive ou alimentaire présente dans la cavité orale. Cela permet de dire que le système bulbo-protubérantiel impliqué dans la déglutition peut être activé par une commande corticale. Les modèles pathologiques, en particulier après AVC, suggèrent un rôle des structures cérébrales lésées dans la déglutition.

Dans les conditions normales, le système reçoit des informations descendantes venant du cortex cérébral. Celui-ci peut déclencher une déglutition et moduler l'activité séquentielle du tronc cérébral. Le déclenchement volontaire de la déglutition pharyngée implique plusieurs structures et voies corticales et sous-corticales. L'interaction entre les régions corticales et bulbo-protubérantielles n'est pas complètement comprise chez l'homme.

Plusieurs études en imagerie fonctionnelle [10, 31] montrent une activité hémisphérique corticale pendant la déglutition. Ces régions sont l'aire motrice primaire codant pour la face, l'opercule rolandique, le cortex prémoteur, l'insula et le gyrus cingulaire antérieur. Le contrôle serait bilatéral avec

1. Exception : Tenseur du voile (V)

une prédominance non liée à la latéralité. Une participation des noyaux gris centraux et du cervelet a également été mise en évidence.

Des expériences de stimulations magnétiques de certaines régions cérébrales permettent d'obtenir une réponse musculaire localisée associée à une séquence de la déglutition. En post-AVC, il existe une réorganisation cérébrale avec un phénomène de compensation par l'hémisphère sain [32, 33]. Ce contrôle cortical constitue donc l'aspect volontaire de la déglutition et caractérise la phase orale chez l'adulte.

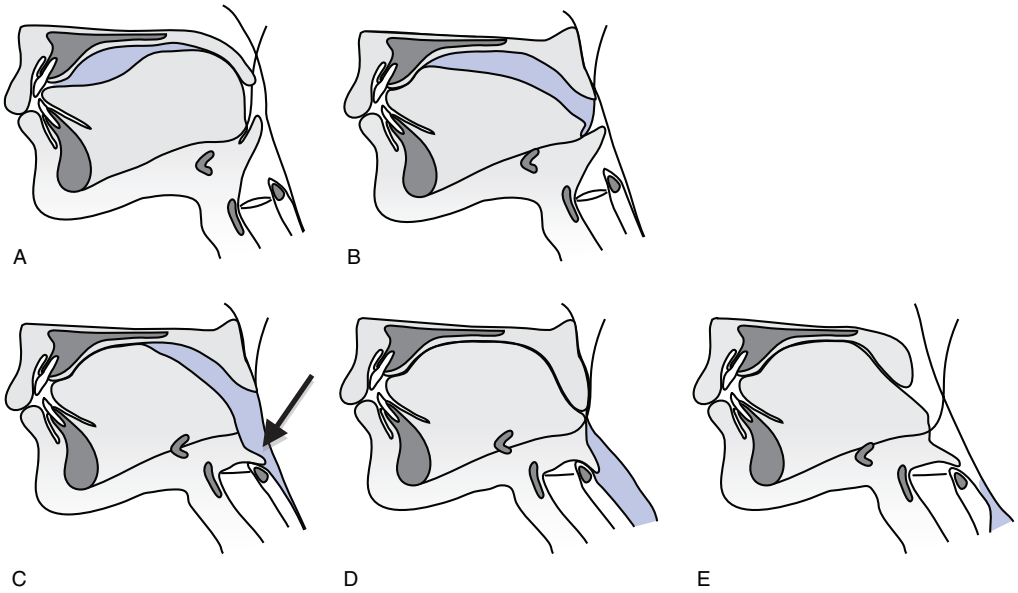

FIGURE 4 – Trois phases de la déglutition normale.
Le bolus est représenté en bleu. Notez la bascule de l'épiglotte pour protéger les voies aériennes (flèche).
A,B = phase orale ; C = phase pharyngée ; D,E = phase oesophagienne

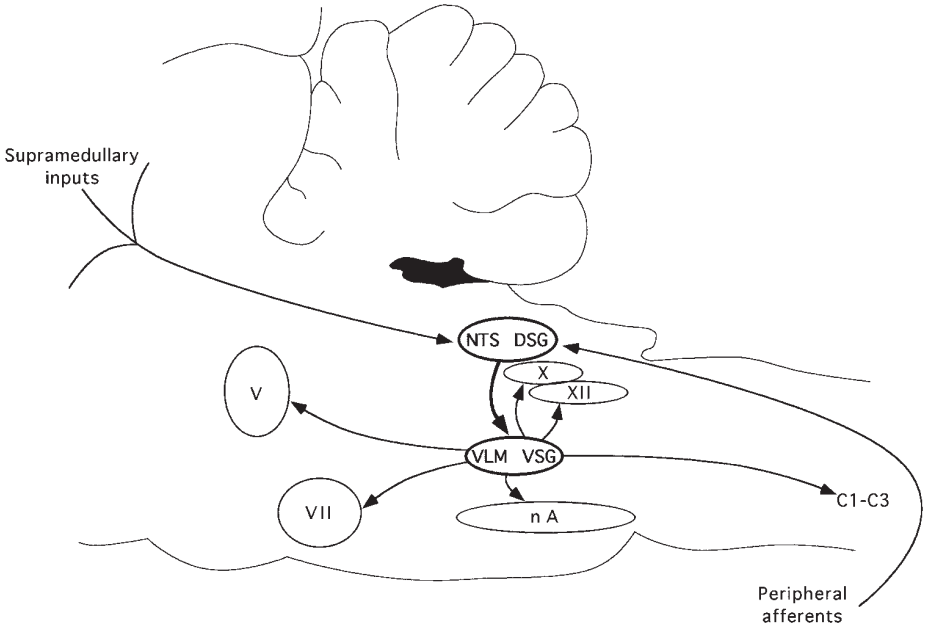

FIGURE 5 – Schéma du générateur central de patterns (CPG)
Le CPG inclus deux groupes principaux de neurones localisés dans le bulbe : un groupe dorsal de la déglutition (DSG) localisé à l'intérieur du noyau du tractus solitaire (NTS) et de la formation réticulaire adjacente, et un groupe ventral de la déglutition (VSG) localisé dans le bulve ventrolatéral (VLM) à l'intérieur du noyau ambigu (nA). Le DSG contient les neurones générateurs impliqués dans le déclenchement, la formation et la synchronisation de la séquence d'un modèle rythmique de déglutition. le VSG contient les neurones qui répartissent la commande de déglutition aux différents groupes impliqués dans la déglutition. [28]

2.3 Evaluation de la déglutition

2.3.1 Examen clinique

L'évaluation de la déglutition commence avant tout par la clinique. C'est l'examen essentiel qui permettra ensuite d'orienter les examens complémentaires.

L'anamnèse est très importante. On recherchera l'existence de fausses routes, de toux au moment des repas (mais fausses routes silencieuses possibles), des régurgitations nasales, un bavage en rapport avec une occlusion labiale insuffisante, des épisodes de bronchites et de pneumopathies récentes. Le poids et l'indice de masse corporelle sont également recueillis.

Les points essentiels de l'examen physique sont :

— la vérification de l'état dentaire et de l'hygiène ;

— l'examen des paires crâniennes avec l'examen de la motricité linguale.

Le dépistage des fausses routes peut se faire à partir de tests. On peut citer le Volume-Viscosity Swallow Test (V-VST) [34] qui est un test simple à réaliser en pratique clinique. L'évaluation est réalisée avec différents volumes (5-20 ml) et consistances (liquide, pudding). Il permet de rechercher les troubles de la protection laryngée (toux, modification de la voix, désaturation > 3 %) et les troubles de la propulsion (bavage, résidu oral, déglutitions multiples). Ce test a une sensibilité de 83,7 % et une spécificité de 65,7 %.

2.3.2 Nasofibroscopie

La nasofibroscopie est un examen presque systématique pour étudier la déglutition. Elle peut être réalisée en consultation ou au lit du patient. Elle ne nécessite pas de préparation et se fait sans anesthésie pour explorer la sensibilité du carrefour aérodigestif. Elle est souvent associée à un enregistrement vidéo.

Le fibroscope est introduit dans les cavités nasales, permettant de visualiser la morphologie (Figure 6), la motricité et la sensibilité des régions pharyngées et laryngées, ainsi que le fonctionnement de la base de la langue. On recherchera une éventuelle stase de sécrétions (dans les recessi pharyngés), une inflammation, un oedème et l'on observera l'efficacité de la toux.

On peut analyser la déglutition à vide et avec un bolus coloré solide, semi-liquide et liquide selon la pathologie (par exemple coloration des textures par du sirop de menthe).

La sensibilité est explorée de façon très précise en utilisant une nouvelle génération de fibroscopes avec canal opérateur permettant l'injection d'une quantité définie d'air pendant 50 ms. La région aryténoïdienne est stimulée pour rechercher le réflexe de fermeture laryngée.

La limite de cet examen est l'absence de visualisation des fausses routes et d'ouverture du SSO (lors de la déglutition, l'élévation du voile vient masquer l'image obtenue par le fibroscope, et ne permet pas de voir en direct le moment de la déglutition).

2.3.3 Vidéofluroscopie

Cet examen est le gold standard car il se rapproche le plus des conditions de la déglutition physiologique. Il doit néanmoins toujours être précédé d'un examen clinique. Le radiocinéma ou examen vidéofluoroscopique de la déglutition est l'enregistrement vidéo de la scopie d'une déglutition d'un bolus radio-opaque : c'est la visualisation du trajet du bol alimentaire (25 images /seconde)

Les examens statiques (transit pharyngo-oesophagien « standard ») peuvent mettre en évidence des anomalies, par exemple des fausses routes, mais ne donnent qu'une image fragmentée de la déglutition et ne sont pas suffisants pour comprendre la physiopathologie de ces troubles. La déglutition étant un phénomène à la fois rapide et complexe, la possibilité de filmer ces examens permet de visualiser l'ensemble du déroulement de la déglutition. L'analyse image par image précise la chronologie des fausses routes et montre les anomalies fonctionnelles ou structurelles pouvant être à l'origine de celles-ci.

La vidéoradioscopie a été développée à partir de 1980. Elle est appelée vidéofluoroscopie dans les pays anglo-saxons du fait de la présence de fluor sur l'écran d'amplification de brillance. L'examen est réalisé chez un patient assis ou debout. En pratique le produit de contraste employé est la baryte. Le volume des bolus testés est de taille croissante (de 2 ml jusqu'à 10 à 20 ml) et de texture pure ou diluée en fonction de la symptomatologie présentée par le patient.

Incidences. On commence par une incidence de profil dont les repères sont en haut, le palais osseux, en avant, la symphyse mentonnière, en arrière le rachis cervical, en bas les premiers anneaux trachéaux (Figure 7 A). Cette incidence visualise à la fois le temps buccal, le temps pharyngé et le début du temps oesophagien.

Les incidences de face sont utiles pour mettre en évidence une asymétrie des mouvements du pharyngolarynx. Elles sont centrées particulièrement sur les vallécules et les sinus piriformes (Figure 7 B). Elles nécessitent d'incliner le tube à rayons X à 35° vers le bas afin d'éliminer la projection de la mandibule sur le larynx.

Les incidences de trois quarts sont également utiles pour dégager les sinus piriformes et la commissure interaryténoïdienne.

Les avantages de la vidéoradioscopie dans la compréhension des troubles de la déglutition sont nombreux et de deux ordres :

— qualitatifs : visualisation des fausses routes, identification des mécanismes physiopathologiques, recherche des postures de correction.
— quantitatifs : mesure des temps de transit du bolus.

Analyse qualitative. Pendant la phase orale, on peut observer la formation du bolus, l'étanchéité du sphincter buccal postérieur, l'efficacité de la rétropulsion linguale qui vide la cavité buccale de son contenu.

Au cours de la phase pharyngée, on observe l'occlusion vélopharyngée, la présence ou non d'un contact de la base de langue contre la paroi pharyngée postérieure, l'amplitude de l'onde péristaltique pharyngée ; sa diminution se caractérise par une rectitude de la paroi pharyngée postérieure l'ascension de l'os hyoïde, le mouvement de bascule postérieure de l'épiglotte, la qualité de l'ouverture du SSO. Elle permet d'autre part une analyse qualitative et semi-quantitative des trajets anormaux du produit de contraste (reflux pharyngo-nasal et fausse route) et des phénomènes de stase buccale, valléculaire ou pharyngée observés après la déglutition. La stase alimentaire pourra être évacuée par des déglutitions successives. On peut également observer des fausses routes par débordement, après la déglutition.

Les fausses routes après la déglutition, par débordement de la stase contenue dans les sinus piriformes, peuvent être dues à un ou plusieurs des mécanismes suivants : une diminution du péristaltisme pharyngé, une diminution des mouvements d'élévation de l'os hyoïde ou un défaut de relaxation du cricopharyngien. Les fausses routes pendant le temps pharyngé traduisent l'inocclusion du sphincter laryngé, ou de la néoglotte, et la défaillance d'un des autres « systèmes de sécurité » des voies aériennes, le recul de la base de langue ou l'élévation du larynx. Les fausses routes avant la déglutition traduisent le défaut de fermeture du sphincter buccal postérieur.

Analyse quantitative. L'analyse ultérieure sur ordinateur permet de mesurer la durée des différentes séquences composant la déglutition, et de les comparer à des valeurs obtenues chez des sujets normaux. Ces anomalies de durée sont confrontées aux différentes anomalies de la déglutition. De nombreuses mesures de temps de transit peuvent être effectuées, dont :

1. le temps de transit oral : temps mis par le bol alimentaire pour atteindre le point où la branche horizontale de la mandibule croise la base de langue ; il est d'environ 0,5 seconde.
2. Le temps de transit pharyngé : temps mis par le bol pour aller du point précédent jusqu'au point marquant le passage de la fin du bolus dans le SSO ; il est d'environ 0,7 seconde.
3. Le temps de réaction de déglutition est calculé en mesurant le temps qui s'écoule entre le moment où le bolus atteint le point de croisement de la branche horizontale de la mandibule avec la base de langue et le moment où l'os hyoïde commence à s'élever.
4. Le temps de fermeture laryngée est l'intervalle entre la première image montrant le contact entre la surface inférieure de l'épiglotte et des arythénoïdes et la première image objectivant la fin du contact.

Enfin, la vidéoradioscopie permet de tester l'influence des différentes textures, postures et manoeuvres facilitant la déglutition et d'orienter la prise en charge rééducative.

Les limites de cet examen correspondent au caractère irradiant ne permettant pas la multiplication des examens.

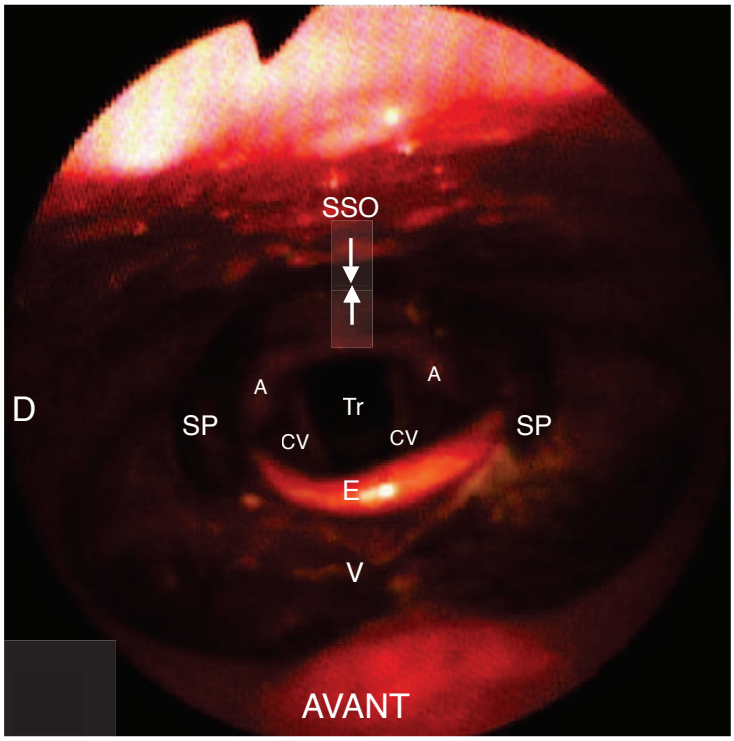

FIGURE 6 – Nasofibroscopie
D : Droite ; SP : Sinus Piriforme ; E : Epiglotte ; SSO : Sphincter Supérieur de l'Oesophage ; V : Vallécules ; Tr : Trachée ; CV : Corde Vocale ; A : repli Aryépiglottique

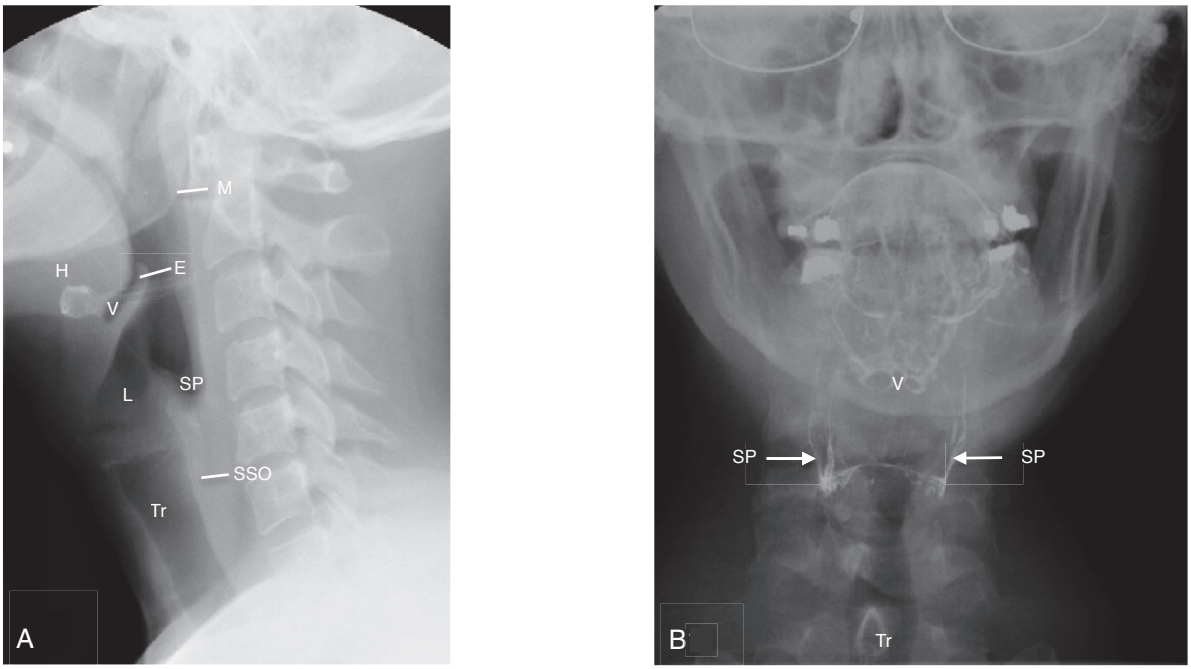

FIGURE 7 – Vidéofluoroscopie. A : incidence latérale ; B : incidence de face
H : os Hyoïde ; V : Vallécules ; E : Epiglotte ; M : Mandibule ; SP : Sinus Piriforme ; SSO : Sphincter Supérieur de l'Oesophage ; L : vestibule Laryngé ; Tr : Trachée

2.3.4 Manométrie haute résolution

La manométrie haute résolution (HR) a été développée, initialement pour l'oesophage, au début des années 1990 par Clouse et Staiano. Elle se distingue de la manométrie classique grâce à deux innovations [35] :

— l'augmentation du nombre de points de mesure ;

— une représentation spatiotemporelle des variations de pression.

Principes. La première avancée de la manométrie est l'augmentation du nombre de mesures de pression. Au début, les sondes oesophagiennes perfusées comportaient 18 à 32 capteurs de pression. Aujourd'hui, les sondes comportent 36 capteurs de pression espacés les uns des autres de 1 cm. La pression est mesurée en 12 points pour chaque capteur et la résultante est la moyenne des 12 points de mesure. La pression mesurée correspond à la pression exercée sur toute la circonférence de la zone étudiée.

La deuxième avancée est la représentation spatiotemporelle des variations de pression. Avant, les données de la manométrie conventionnelle étaient représentées par des courbes de variations de pression en fonction du temps. Les données de la manométrie HR sont maintenant présentées en fonction du temps en trois dimensions : les variations de pression en couleur sont données en fonction de la position anatomique des capteurs en fonction du temps (Figure 8) [35]. Cela permet de visualiser les relations entre les forces de propulsion (variations de pression induite par l'activité contractile), la clairance du bolus (pression intra bolus) et les forces de résistance (pression sphinctérienne résiduelle et gradient de pression trans-sphinctérien).

Réalisation. Le patient doit être à jeun en position assise. On introduit la sonde dans l'oesophage par voie transnasale. Les deux zones de haute pression correspondant au SSO et au sphincter inférieur de l'oesophage (SIO) sont repérées ce qui permet de vérifier le positionnement correct de la sonde. La sonde est ensuite fixée au niveau nasal. L'enregistrement commence par une période basale où l'on demande au patient de ne pas déglutir. Cela permet l'enregistrement de la localisation,

des pressions du SSO au repos et de la jonction oesogastrique. Ensuite, on demande au patient des déglutitions de 5 à 10 ml de liquide ou solide pour étudier la motricité pharyngée et oesophagienne. L'analyse de l'enregistrement se fait une fois l'examen terminé, aidée par une analyse automatique des périodes d'intérêt.

Interprétation. Une équipe de Chicago a décrit l'aspect normal de la motricité oesophagienne en manométrie HR et a proposé une classification des principaux troubles moteurs de l'oesophage [36]. Malheureusement cette classification n'inclut pas les troubles du pharynx et du SSO. En manométrie classique, l'étude de cette région était problématique étant donné l'espacement des capteurs, ce qui rendait difficile de cibler le pharynx et le SSO. L'analyse des variations de pression dans le pharynx et au niveau du SSO en plusieurs points espacés les uns des autres de 1 cm permet de s'affranchir des artéfacts liés à l'ascension du larynx lors des déglutitions.

Les études en manométrie HR du pharynx et du SSO débutent [37, 38, 39]. Les ondes de contraction pharyngée sont facilement repérées tout comme la relaxation du SSO (Figure 9). Des valeurs normales ont été rapportées par une équipe japonaise [38] :

— pression de repos du SSO = 62 à 70 mmHg ;

— amplitude des ondes de contraction du pharynx = 167 à 183 mmHg.

Pathologies. L'étude des ondes de contraction pharyngée, de la pression de SSO et des ondes du tiers proximal de l'oesophage permet la mise en évidence d'anomalies touchant la musculature striée. L'intérêt principal de la manométrie HR est de rechercher l'absence d'onde de contraction pharyngée (absence de péristaltisme) ou un défaut de relaxation du SSO lors des déglutitions. Ces dernières peuvent avoir une origine nerveuse centrale ou périphérique.

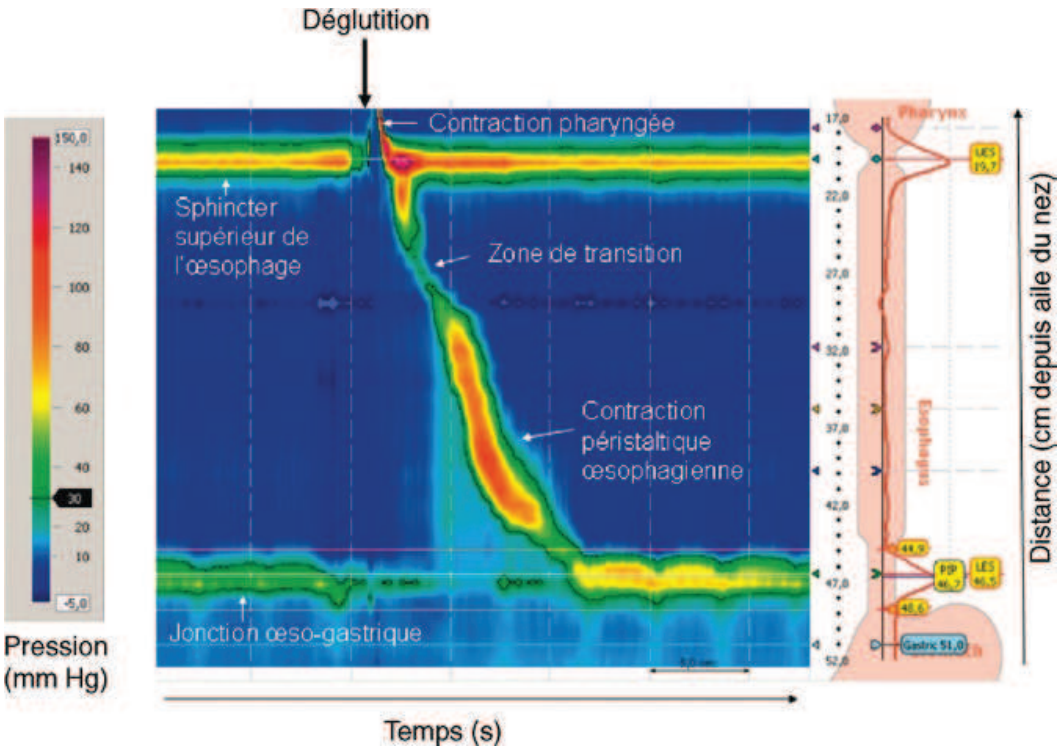

FIGURE 8 – Manométrie haute résolution. Aspect normal d'une déglutition
Le temps est sur l'axe x et la distance de la pointe du nez est sur l'axe y. Les variations de pression sont mesurées du pharynx jusqu'à la partie haute de l'estomac en fonction du temps. L'amplitude de ces variations (mesurées en mmHg) est exprimée par une échelle en couleur. Au repos, la zone de pression la plus élevée correspond au SSO.

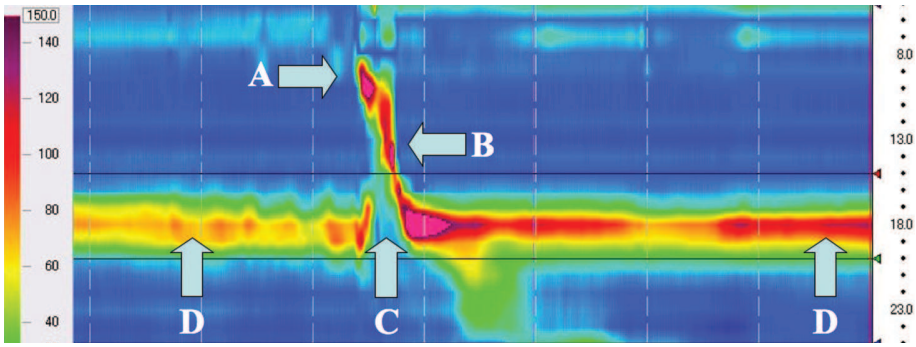

FIGURE 9 – Manométrie pharyngienne haute résolution
Pressurisation pharyngée. Le péristaltisme pharyngé est décrit comme une vague de pression se propageant de la fin de la fermeture du voile du palais (A) au SSO (D). La région (B) correspond au pharynx et la région bleue (C) à la relaxation du SSO.

2.4 Traitements de la dysphagie en post AVC

2.4.1 Rééducation

La prise en charge des troubles de déglutition nécessite le recours à une équipe multidisciplinaire associant les connaissances du médecin de médecine physique et de réadaptation (MPR), de l'ORL, de l'orthophoniste et du kinésithérapeute.

Il est nécessaire de distinguer les stratégies de compensation et de rééducation.

Les stratégies de compensation sont de 4 types [40] :

- les modifications de texture : ce sont les plus faciles à mettre en oeuvre. Il faut repérer les textures à risque. Dans les maladies neurologiques, le retard de déclenchement du temps pharyngé fait courir le risque d'une arrivée du bol alimentaire avant la fermeture laryngée. Il faut donc réduire la vitesse de propagation du bol. Les liquides étant les moins adhérents à la paroi et les plus rapides, un épaississement est recommandé.

- Les stratégies de contrôle du bolus : il s'agit de la réduction de la taille des bouchées, de la réalisation d'une déglutition à vide pour vidanger les cavités buccales ou pharyngées, de l'utilisation d'une température (chaude ou froide plutôt que tiède) qui stimule davantage la déglutition ou d'une eau pétillante plutôt que plate.

- Les postures : ce sont les positions spécifiques de la tête au cours de la déglutition. Les plus utilisées sont la flexion antérieure et la rotation. La flexion antérieure élargit les vallécules, réduit la taille du pharynx et protège davantage le larynx. Cette posture pourra être utilisée lors des retards de déclenchement du temps pharyngé conduisant à des fausses routes avant la déglutition. La rotation de la tête permet de fermer l'hémipharynx homolatéral au côté de la rotation. Elle permet de diriger le bol alimentaire vers l'hémipharynx sain. Elle est utilisée dans les atteintes asymétriques (notamment dans le syndrome de Wallenberg) pour éviter qu'une stase persistante dans un hémi pharynx parétique ne conduise secondairement à une fausse route par débordement de l'hémi pharynx vers le larynx (fausse route secondaire).

- Les manoeuvres de déglutition : ce sont des façons particulières d'avaler rendant possible une déglutition dans de bonnes conditions de sécurité.

Par exemple, lors de la manoeuvre sus glottique, la consigne donnée au patient est la suivante :

1. introduire le bol alimentaire en bouche ;
2. inspirer par le nez ;
3. bloquer la respiration ;
4. avaler en maintenant la respiration bloquée ;
5. tousser.

Cette manoeuvre est indiquée en cas de défaut de fermeture laryngée et de retard de déclenchement du temps pharyngé. Elle est également indiquée lorsqu'il existe une stase pharyngée. Elle permet un contrôle volontaire de la fermeture glottique et assure un nettoyage laryngé grâce à la toux.

Les manoeuvres de déglutition demandent une participation plus importante du patient et une compréhension de la tâche à effectuer. Elles ne sont donc pas toujours applicables en pratique ou limitées aux séances de rééducation.

La rééducation est réalisée par les orthophonistes ou les kinésithérapeutes. Elle repose sur des stimulations et un travail sensori-moteur. La rééducation de la déglutition est très répandue mais elle n'a pourtant pas fait la preuve de son efficacité [41]

2.4.2 Alimentation entérale

L'alimentation entérale est indiquée lorsque les risques pulmonaires ou nutritionnels sont très importants et lorsque l'alimentation per os exclusive n'est plus possible. Deux modes d'alimentation sont possibles : la sonde nasogastrique (SNG) et la gastrostomie. Le plus souvent la gastrostomie est posée par voie endoscopique (GPE) . Elle est indiquée lorsqu'une alimentation artificielle est prévisible pour une durée supérieure à 1 mois. Elle est donc recommandée dans le cadre des pathologies chroniques. Une méta-analyse récente [42] a montré la supériorité de la gastrostomie sur

la sonde nasogastrique dans la dysphagie en post-AVC. La GPE diminuait le risque d'hémorragies digestives et améliorait la nutrition. Elle est également plus sûre qu'une sonde nasogastrique.

2.4.3 Stimulation électrique pharyngée

Une nouvelle approche thérapeutique consiste à stimuler et modifier le cortex moteur pharyngé à l'aide d'une stimulation électrique périphérique. La stimulation électrique pharyngée (PES) a montré une amélioration de la déglutition fonctionnelle dans la dysphagie en post AVC. La première étude date de 2010 [43]. Les patients devaient déglutir un cathéter par voie orale ou nasale selon leur préférence. Ce cathéter contenait une paire d'électrodes qui était placée dans le pharynx. La stimulation électrique pharyngée était délivrée à la fréquence de 5 Hz pendant 10 minutes une fois par jour pendant trois jours. Les résultats étaient l'amélioration de la protection des voies aériennes, la diminution du risque de fausses routes et la réduction du temps d'hospitalisation. Les limites sont les difficultés liées à l'utilisation à domicile de la stimulation électrique intra pharyngée.

2.4.4 Stimulation électrique transcutanée

Etant donné les difficultés d'utilisation de la PES, Vérin et al. ont mis au point une technique de stimulation électrique transcutanée sensitive sous-mentonnière (SSTES) [44, 45]. La première étude était réalisée en milieu hospitalier et la seconde au domicile des patients. Les stimulations électriques étaient réalisées à l'aide d'un TENS et d'une paire d'électrodes placée sur les muscles sous-mentonniers. L'intensité de stimulation était de 120 % et la fréquence de 80 Hz. Concernant l'étude à domicile, la durée de stimulation était de 30 minutes maximum à chaque repas pendant 6 semaines. Les deux études, basées sur le concept de neuromodulation induite par la stimulation électrique, montraient une amélioration de la coordination de la déglutition et une diminution significative du risque d'inhalation chez les patients après un AVC. Une des hypothèses expliquant l'amélioration de la dysphagie est que le mécanisme d'action de la SSTES entraînerait une réorganisation du cortex moteur de la déglutition. Les avantages de cette méthode sont la facilité d'utilisation pour les patients et la bonne tolérance de la stimulation.

2.4.5 Stimulation magnétique transcrânienne

L'utilisation de la stimulation magnétique transcrânienne répétitive (rTMS) a fait l'objet de recommandations françaises récentes [11].

Histoire. La stimulation magnétique transcrânienne (transcranial magnetic stimulation [TMS] a été utilisée en neurosciences cliniques à des fins diagnostiques, dès les années 1980. En 1985, Baxter et al. mirent au point à Londres le premier appareil permettant une stimulation corticale par stimulation magnétique transcrânienne, afin de générer des potentiels évoqués moteurs de façon non douloureuse. Ultérieurement, le développement des stimulateurs délivrant des doubles chocs a ouvert la voie à l'exploration du contrôle moteur par l'étude de l'excitabilité corticale.

Principes. Le principe de la stimulation magnétique transcrânienne est basé sur la loi d'induction électromagnétique décrite par Faraday en 1831. Un courant changeant rapidement dans le temps produit un champ magnétique qui à son tour peut induire un champ électrique et donc un courant dans un élément conducteur placé à proximité.

Les appareils de stimulation utilisent des bobines en cuivre pour créer le champ magnétique. L'étendue de la zone stimulée dépend principalement du type de bobine utilisée et de l'intensité de stimulation. Les bobines circulaires ont un rayon d'action assez important qui limite leur utilisation si la stimulation recherchée doit être focale. La bobine "en forme de 8" ou "papillon" permet une stimulation focale en limitant la zone stimulée à quelques centimètres carrés. La bobine "double cône" se compose de deux bobines circulaires connectées à angles obtus. Le courant induit est capable de stimuler des régions cérébrales plus profondes que la bobine en forme de huit.

Pendant la séance de rTMS, le patient est installé dans un fauteuil de façon confortable avec un système permettant de bien maintenir sa tête, pour éviter tout mouvement et donc la perte des repères anatomiques de positionnement de la bobine. Celle-ci est maintenue sur la zone de stimulation à l'aide d'un bras articulé.

Puis il faut déterminer la cible. La majorité des données actuelles sur les effets des rTMS a été obtenue par stimulation de la zone M1 (aire 4 de Brodmann, ou cortex moteur primaire) ou le cortex préfrontal dorso-latéral (dlPFC) (Fig. 10) gauche ou droit selon l'intensité utilisée. Les études neuro-électrophysiologiques montrent une asymétrie de l'excitabilité corticale avec une hypoexcitabilité de l'hémisphère gauche et une hyperexcitabilité de l'hémisphère droit [46, 47]. D'autres zones de stimulation peuvent être utilisées comme par exemple le cortex temporo-pariétal dans les acouphènes ou les hallucinations auditives. Pour le traitement de la dysphagie post AVC la zone cible de stimulation est la zone M1, en ciblant l'aire du cortex oesophagien ou des mylohyoïdiens.

Jusqu'à présent, le repérage de la zone cible se faisait de manière empirique utilisant des techniques neurophysiologiques ou visuelles. Par exemple, pour repérer la zone M1, on recherchait le meilleur site cortical de stimulation pour déclencher des potentiels évoqués moteurs, ou des contractions dans le court abducteur du pouce. Puis, si l'on voulait cibler le dlPFC, on déplaçait horizontalement la bobine de 5 cm en avant de cette zone, ce qui ne prenait pas en compte les variations interindividuelles. Une autre option plus récente consiste à utiliser la neuronavigation pour le ciblage (Figure 11). Elle nécessite la réalisation au préalable d'une IRM cérébrale dite de neuronavigation. Cette méthode est utilisée dans le service de physiologie au CHU de Rouen. Les images d'IRM sont ensuite intégrées à l'appareil de neurostimulation. Ceci permet d'une part un repérage stéréotaxique des zones corticales cibles mais d'autre part la visualisation en temps réel de la surface corticale stimulée. Il est possible également de surveiller d'éventuels décalages de la bobine au cours des séances.

L'utilisation thérapeutique de la stimulation magnétique transcrânienne implique des stimulations cadencées à une fréquence donnée. On parle alors de repetitive transcranial magnetic stimulations ou rTMS. La fréquence de stimulation est donc un paramètre important, correspondant au nombre de stimuli délivrés par seconde. L'intervalle inter-trains est le temps de repos entre 2 trains ou séries de stimulations car il n'est pas possible de proposer des stimulations continues notamment avec les hautes fréquences, car cela entraînerait d'une part un risque d'induction de crises convulsives, et

d'autre part un échauffement trop important de la machine.

L'intensité de stimulation est ensuite déterminée en pourcentage du seuil moteur. Le seuil moteur est défini en début de traitement pour connaître l'intensité nécessaire pour stimuler le cortex moteur du patient. En pratique on utilise une méthode visuelle, c'est-à-dire l'intensité de stimulation permettant d'obtenir 5 contractions d'un muscle de la main (en général le fléchisseur du pouce ou l'abducteur du pouce) sur 10 stimulations. Dans la plupart des études, l'intensité est comprise entre 80 % et 120 % du seuil moteur.

On choisit ensuite la durée de la séance en fonction du nombre de stimulations voulues par séance, en moyenne entre 1 200 et 2 000 voire 3 000, soit 20 à 30 minutes. On détermine enfin le nombre de séances. Elles sont le plus souvent quotidiennes du lundi au vendredi à intervalles réguliers. Une des inconnues encore à préciser est la nécessité ou non de réaliser des séances dîtes «d'entretien», de manière à maintenir l'effet thérapeutique, celui-ci semblant s'atténuer après plusieurs semaines.

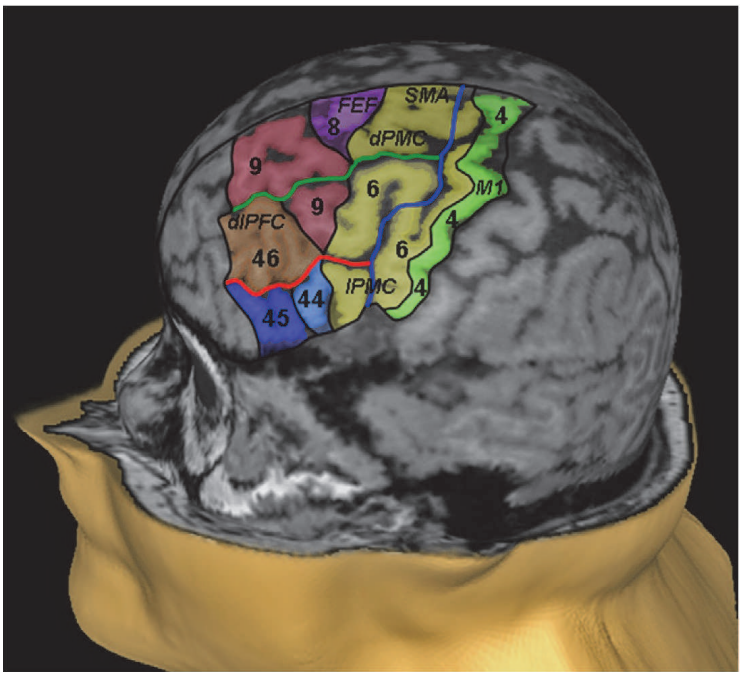

FIGURE 10 – Localisation des aires du cortex.
La stimulation est réalisée le plus souvent sur M1. Les aires de Brodmann (BAs) 4, 6, 8, 9, 44, 45 et 46 sont représentées sur cette vue latérale en 3D d'un cerveau reconstruite par le système de navigation. Le cortex moteur primaire correspond à BA 4, le cortex prémoteur (PMC) à BA 6.

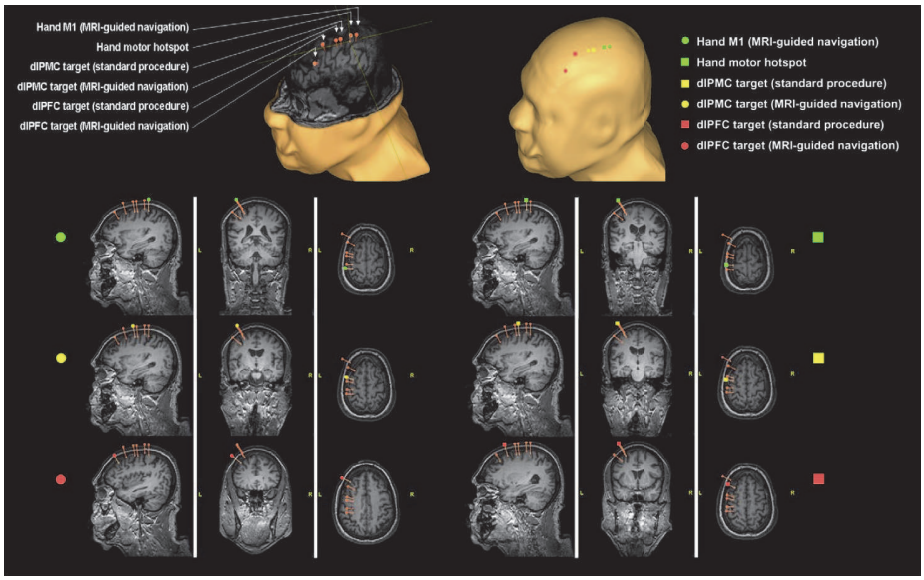

FIGURE 11 – Système de neuronavigation
La localisation de six cibles corticales est représentée : la région du cortex moteur primaire de la main (hand M1),le cortex prémoteur dorsolatéral (dlPMC), et le cortex préfrontal (dlPFC) déterminés à partir de la reconstruction en trois dimensions (3D) du cerveau sur la base des données IRM intégrées dans le système de navigation ; le "hand motor hotspot" correspondant à la zone de stimulation provoquant la réponse motrice maximale de la main controlatérale ; la localisation de la dlPMC et de la dlPFC étant localisés 2-3 cm et 5 cm, respectivement, en avant du "hand motor hotspot" selon la procédure "standard" de ciblage.

Mécanismes d'action. L'évaluation des effets de la rTMS a été réalisée quasi-exclusivement pour des stimulations du cortex moteur, à partir de la modulation de l'amplitude des potentiels évoqués moteurs (PEM) chez des sujets sains. Pascual-Leone et al. [48] furent parmi les premiers à s'intéresser aux effets de la répétition de stimuli magnétiques sur l'excitabilité corticale motrice. Leur étude a montré qu'une série de 20 chocs à une fréquence de 2 Hz se traduisait par une augmentation des amplitudes des PEM. Par convention, on désigne la stimulation basse fréquence (≤ 1 Hz) comme "inhibitrice" et celle à haute fréquence (≥ 5 Hz) comme "facilitatrice" ou "excitatrice" de l'activation pyramidale. La rTMS haute fréquence augmente l'excitabilité corticale et la rTMS basse fréquence diminue l'excitabilité corticale. Par exemple dans l'AVC, la rTMS permettrait un rééquilibrage de la balance interhémisphérique de deux façons, soit par :

— stimulation excitatrice de l'hémisphère lésé ou ;

— stimulation inhibitrice de l'hémisphère sain.

Sur le plan des perspectives thérapeutiques, l'intérêt de la rTMS réside dans la persistance des effets qui peuvent être observés bien au-delà de la durée de la stimulation. La durée ce post-effet augmente avec le nombre de chocs délivrés et peut persister jusqu'à plusieurs minutes après l'arrêt de la stimulation [49]. L'hypothèse souvent avancée pour expliquer ce phénomène local est la plasticité synaptique : la rTMS modifierait l'efficacité synaptique au sein des réseaux corticaux.

Action à distance. D'après les propriétés extrinsèques et l'orientation des fibres nerveuses présentes dans la région corticale stimulée, le stimulus magnétique peut activer des circuits interneuronaux locaux, mais également ceux qui se projettent sur des structures distantes [50] . Par exemple, l'interaction interhémisphérique entre les réseaux homologues du cortex moteur primaire est un effet "à distance" : un stimulus délivré d'un côté exerce, quelques millisecondes plus tard, des actions inhibitrices [51] ou facilitatrices [52] sur l'aire motrice controlatérale. L'action à distance de la rTMS a été mise en évidence dans des études explorant la connectivité fonctionnelle entre le cortex prémoteur dorsal et M1. Celles-ci montraient que la rTMS du cortex prémoteur dorsal était très efficace pour modifier l'excitabilité de M1, bien plus que la stimulation de M1 elle-même [53, 54] . La stimulation de M1 pourrait entraîner une sécrétion d'opioïde endogènes peut-être dans la substance grise périaqueducal et le cortex cingulaire antérieur.

Règles de sécurité et contre-indications. L'unique contre-indication absolue de la rTMS est la présence d'implants métalliques (clips chirurgicaux, implants cochléaires).

La rTMS peut être néanmoins envisagée en cas de pacemaker cardiaque, défibrillateur cardiaque sous réserve de placer un écran d'une épaisseur supérieure à 10 cm pour protéger ces dispositifs d'un dysfonctionnement lié à une stimulation magnétique intempestive [11]. Ces situations constituent donc plutôt des contre-indications relatives. Malheureusement, la rTMS sera réalisée sans neuronavigation car ces dispositifs constituent une contre-indication à la réalisation d'une IRM nécessaire.

Les autres contre-indications relatives [11] sont :

— des antécédents neurologiques récents (hypertension intracrânienne, traumatisme crânien neurochirurgie, encéphalopathie focale ou généralisée, pompes implantées) ;
— la présence d'un risque épileptique ;
— les femmes enceintes et les enfants de moins de 2 ans ;
— l'existence de prothèses dentaires non fixées ;
— les situations cliniques instables (AVC ou infarctus du myocarde récent, affections cardiaques sévères, infections sévères).

Pour toutes ces situations, il convient d'étudier soigneusement le rapport bénéfice/risque.

La survenue d'une crise d'épilepsie est l'évènement indésirable aigu le plus grave dans la pratique de la rTMS. Plusieurs crises convulsives induites par rTMS ont été rapportées mais la plupart avant la définition des premières limites de sécurité. Considérant le grand nombre de patients qui ont effectué des séances de rTMS depuis 1998 et le petit nombre de crises d'épilepsie rapportées, on peut affirmer que le risque de la rTMS de provoquer des crises convulsives est très faible. La probabilité de déclencher une crise dépend notamment [11] du protocole de stimulation (fréquence de stimulation, intervalle entre les trains de stimulation). Même chez les patients épileptiques connus, le risque épileptogène des rTMS, y compris à haute fréquence, est relativement faible [55] et a été estimé à 1.4 % dans une méta-analyse [56].

Les séances de rTMS peuvent entraîner des douleurs locales et des sensations désagréables, source d'inconfort, dont il faut informer au préalable le patient. Il s'agit probablement de la stimulation des terminaisons cutanées des afférences trigéminales. Cela reste un effet secondaire mineur n'entravant pas la réalisation des séances. Dans les différentes études, seul un faible pourcentage de patients a interrompu le traitement en raison de la douleur induite par la stimulation (< 2 %). Ces douleurs sont d'une part transitoires, d'autre part facilement contrôlées par des antalgiques de niveau 1 selon la classification de l'OMS et enfin ces désagréments ont tendance à diminuer avec les répétitions des séances lors des traitements quotidiens par rTMS [57]

Le bruit induit par les impulsions de stimulation magnétique est un autre effet indésirable de la rTMS. Des études ont montré de petites augmentations transitoires des seuils auditifs après stimulation magnétique [58]. Pour éviter un risque auditif dans la pratique des rTMS, il est donc recommandé d'utiliser des protections auditives validées (bouchons d'oreilles), d'évaluer rapidement les capacités auditives (audiogramme) de toute personne qui se plaindrait d'une perte d'audition, d'acouphènes ou de plénitude auditive après l'achèvement des séances de stimulation, et enfin d'effectuer des séances de rTMS chez les patients présentant une perte d'audition connue ou recevant un traitement concomitant par des médicaments ototoxiques uniquement en cas de rapport bénéfice/risque favorable, comme par exemple en essai de traitement d'acouphènes par rTMS.

La figure 12 montre les effets indésirables potentiels de la rTMS [59].

	Chocs uniques	Doubles chocs	rTMS basse fréquence ($\leq$ 1 Hz)	rTMS haute fréquence (> 1 Hz)	Nouveaux protocoles (TBS, QPS)
Crise d'épilepsie	Rare	Non reporté	Rare (effet plutôt protecteur)	Possible (risque : < 1 % chez les volontaires sains, 1,4 % chez les épileptiques)	Possible (données insuffisantes)
Dysfonction de neurostimulateur intracrânien	Risque extrêmement faible	Risque extrêmement faible	Possible	Possible	Possible
Histotoxicité	Non	Non	Improbable	Improbable	Improbable
Troubles auditifs	Improbable	Improbable	Possible	Possible	Possible
Douleurs locales persistantes	Improbable	Improbable	Possible à fréquent	Plutôt fréquent	Possible (données insuffisantes)
Effets indésirables cognitifs	Non	Non	Négligeable	Négligeable	Négligeable
Effets indésirables psychiatriques	Non	Non	Possible	Possible	Possible (données insuffisantes)
Effets indésirables biologiques	Non	Non	Négligeable	Négligeable	Négligeable

FIGURE 12 – Effets indésirables potentiels de la TMS en fonction du type de protocole [59]

Indications. La stimulation magnétique répétée pourrait être utilisée dans de nombreuses spécialités. Néanmoins, la majorité de son utilisation pratique concerne la psychiatrie mais tend à être développée dans d'autres spécialités telles que la neurologie et la médecine physique et de réadaptation. Les limites de son utilisation sont le coût important du matériel, l'absence de tarification, mais également la faible durée des effets cliniques produits. Ce dernier point pourrait dans l'avenir être amélioré par le développement des séances dites d'entretien.

Malgré des recommandations avec un niveau de preuve A dans certains troubles dépressifs et dans la douleur chronique neuropathique, l'utilisation des rTMS reste du domaine de la recherche et des thérapies expérimentales et ne bénéficie pas d'une cotation par le PMSI. Il n'y a donc pas de facturation ni de remboursement par la Sécurité Sociale, ce qui limite son utilisation en pratique courante. Pour les modèles classiques le prix d'une machine varie entre 40 000 et 60 000 euros et jusqu'à 120 000 euros pour les modèles équipés d'un système de neuronavigation.

Neurologie	AVC	B : déficit moteur
		C : aphasie
		- : négligence
	Maladie de Parkinson	B : effet antiparkinsonien
		C : effet anti dépresseur
	Dystonie focale	C
	Epilepsie	C
	Acouphènes	C (séances uniques), B (répétées)
	Tremblement essentiel	C
	Syndrome de Gilles de la Tourette	-
Psychiatrie	Episode dépressif majeur	A
	Schizophrénie	A : hallucinations auditives
	Troubles obsessionnels compulsifs	C
	Troubles anxieux	C
Douleur chronique	Douleur neuropathique	A
	Douleur non neuropathique	B : Fibromyalgie
		C : SDRC I
		- : Migraine
		- : douleur viscérale chronique

TABLE 2 – Indications de la rTMS et niveau de recommandations
- : pas de recommandations ; SDRC : Syndrome douloureux régional chronique

En se référant aux recommandations françaises sur l'utilisation de la stimulation magnétique transcrânienne répétitive de 2011 (69) (Table 2), on retient les indications suivantes :

1. en neurologie, mais aucune ne bénéficie d'un niveau de preuve A. Il y aurait un effet probable des rTMS à basse fréquence du cortex moteur sain dans les AVC moteurs aigus ou à la phase séquellaire et à haute fréquence du cortex moteur lésé dans les AVC moteurs aigus ou à la phase séquellaire. Trois indications spécifiques dans l'AVC sont rapportées (déficit moteur, aphasie et négligence hémispatiale). Il y aurait également un effet antiparkinsonien probable des rTMS à haute fréquence sur l'aire motrice supérieure, à basse ou haute fréquence sur la zone M1 de la main ou à haute fréquence sur plusieurs sites de M1. Il y aurait un effet probable des rTMS à basse fréquence du cortex moteur sain dans les AVC moteurs aigus ou à la phase séquellaire et à haute fréquence du cortex moteur lésé dans les AVC moteurs aigus ou à la phase séquellaire. Enfin ; il existerait un effet probable des rTMS à basse fréquence sur le cortex temporo-pariétal sur les acouphènes.

2. En psychiatrie, les rTMS ont un effet antidépresseur à haute fréquence sur le cortex préfrontal dorso-latéral gauche et à basse fréquence sur le cortex préfrontal dorso-latéral droit. Il y aurait également un effet de la rTMS à basse fréquence sur le cortex temporo-pariétal gauche pour le traitement des hallucinations auditives chez les patients atteints de schizophrénie. Ces recommandations ont un niveau de preuve A.

3. La grande indication des rTMS est la prise en charge de la douleur chronique, principalement la douleur neuropathique. En effet, les rTMS auraient un effet antalgique par stimulation à haute fréquence de la zone M1 controlatérale à la douleur. Cette indication bénéficie également d'un niveau de preuve A. D'autre part, dans la douleur non neuropathique, il existerait un effet antalgique probable ou possible des rTMS motrices/préfrontales gauches à haute fréquence avec un niveau de preuve B/C. Enfin il existerait un effet antalgique possible des rTMS à haute fréquence sur la zone M1 contro-latérale à la douleur dans la prise en charge de la douleur du syndrome douloureux régional complexe de type 1.

rTMS et dysphagie. La TMS est devenu un outil dans le champ de la recherche dans la dysphagie en permettant une mesure quantifiable des changements dans l'activité corticale qui peut ensuite être corrélée avec les mesures actuelles de la fonction de déglutition (temps pharyngé, relaxation du SSO) grâce à la vidéofluroscopie et la manométrie. Pourtant peu d'études ont montré l'intérêt de la rTMS dans la dysphagie oropharyngée en post AVC. Les principales études ayant démontré le bénéfice de la rTMS sont listées dans le Table 3.

Articles	Nombre de patients	Cible, type de bobine	Fréquence, intensité de stimulation	Nombre de sessions et durée	Pathologie
Vérin et al., 2009	7	M1, F8	1 Hz, 120% SMR	5 séances, 20 min	AVC
Khedr et al., 2009	48	M1, F8	3 Hz, 130% SMR	5 sessions, 10 min	AVC
Khedr et al., 2010	22	M1, F8	3 Hz, 130% SMR	5 sessions, 10 min	Wallenberg

TABLE 3 – Effets probables de la rTMS dans la dysphagie oropharyngée post AVC

L'étude de Vérin et al. [30] avait démontré qu'une stimulation à la fréquence inhibitrice de 1 Hz sur l'hémisphère sain pouvait améliorer la déglutition après AVC. L'objectif était d'inhiber l'activité de l'hémisphère sain pour diminuer l'inhibition transcalleuse. Les résultats de l'étude étaient une amélioration de la coordination de la déglutition, une diminution du temps de réponse de déglutition pour les liquides et solides et une diminution significative des fausses routes pour les liquides.

Une étude de Khedr et al. [60] avait montré également une amélioration de la dysphagie en post AVC qui se maintenait au-delà du deuxième mois après la session de rTMS. Le protocole était différent puisque la fréquence de stimulation était de 3 Hz et la cible était l'hémisphère lésé.

Dans la littérature, une seule étude a été réalisée sur l'efficacité de la rTMS dans la dysphagie chez les patients atteints d'un infarctus du tronc cérébral (syndrome de Wallenberg) [15]. Cette étude montrait une amélioration de la dysphagie après des sessions de rTMS de 5 jours. L'effet était également maintenu au-delà des 2 mois suivant la rTMS.

2.4.6 Stimulation transcrânienne à courant continu

La stimulation transcrânienne à courant électrique continu (tDCS) est une technique de stimulation non invasive utilisant un courant électrique continu. Comme la rTMS, la tDCS est une stimulation centrale qui permet de modifier l'excitabilité corticale.

Mécanismes d'action. la tDCS permet de moduler l'activité neuronale grâce à l'induction d'un débit relativement faible de courant électrique continu à travers le cortex cérébral via 2 électrodes, l'anode et la cathode, placées au niveau du scalp. Selon la polarité de la stimulation, cette technique induit une augmentation ou une diminution de l'excitabilité corticale et de l'activité spontanée des neurones. Une électrode est active sur la région à stimuler :

— soit anode activatrice ;

— soit cathode inhibitrice.

Dans la majorité des protocoles, les courants utilisés sont de 1 ou 2 mA et sont appliqués durant 5 à 30 minutes sur une aire corticale spécifique.

Indications. Comme la rTMS, de nombreuses études cliniques ont été réalisées afin d'améliorer les déficits moteurs ou l'aphasie après AVC, dans la dépression, les douleurs chroniques, les troubles de la mémoire ou encore les acouphènes. Les résultats ont montré que, si un effet positif de la tDCS est observé, les bénéfices ne durent pas dans le temps [61].

Dysphagie et tDCS. Peu d'études ont montré l'intérêt de la tDCS dans la dysphagie en post AVC. Une étude a montré que la tDCS pourrait améliorer la déglutition en appliquant l'anode sur le cortex moteur pharyngé de l'hémisphère sain [62], mais l'étude portait sur le NIHSS et un score de sévérité de la dysphagie, sans évaluation vidéofluoroscopique. Une étude récente [63] a également montré l'intérêt de la tDCS en utilisant une stimulation anodale à l'intensité de 1,5 mA pendant 10 minutes. Après avoir créé une lésion "virtuelle" par rTMS à la fréquence de 1 Hz sur un hémisphère chez des sujets sains, la stimulation par tDCS sur l'hémisphère non conditionné permettait d'inverser les effets. Ces résultats suggèrent que la stimulation anodale par tDCS pourrait avoir un effet thérapeutique dans la dysphagie en post-AVC en appliquant la tDCS sur l'hémisphère controlésionnel.

2.4.7 Traitements chirurgicaux du muscle cricopharyngien

L'objectif est de réduire la tonicité du SSO afin de faciliter la clairance de la vidange pharyngée [64]. En effet, tout obstacle transitoire, permanent et/ou résiduel constitue une véritable «barre» pharyngo-oesophagienne avec risque d'inhalation (fausses routes par débordement) lors de la reprise inspiratoire (effet aspiratif sous-glottique). Il est important d'essayer de dissocier les troubles de la relaxation des pseudo-hypertonies résiduelles secondaires à une fibrose musculaire. L'injection de toxine botulique est intéressante dans le premier cas et laisse avantageusement sa place à la chirurgie (voie endoscopique ou voie externe) dans le second. En outre, la force et l'efficacité de la contraction-propulsion pharyngée constituent un élément-clé avant toute chirurgie du SSO. Les cas où le pharynx est parétique (maladies neurologiques), sont donc a priori de mauvaises indications de myomectomie. Une association myomectomie-pharyngoplastie peut néanmoins être discutée. La myomectomie peut être indiquée dans les absences et les insuffisances de relaxation du sphincter supérieur de l'oesophage.

Myotomie-myomectomie du SSO. Technique. L'anatomie et les rapports du muscle cricopharyngien sont rappelés Figure 13 [65]. Décrite par voie de cervicotomie par Kaplan en 1951 [66], la myotomie extramuqueuse par voie externe est le plus souvent réalisée sous anesthésie générale. Dans certains cas, elle peut se dérouler sous bloc régional anesthésique (C3-C4). Le repérage de l'oesophage cervical est parfois délicat et la mise en place d'une sonde oesophagienne siliconée en préopératoire très utile pour sécuriser le geste. L'axe viscéral du cou est abordé par cervicotomie gauche (côté où le nerf récurrent est le mieux protégé dans l'angle trachéo-oesophagien), le long du bord antérieur du muscle sterno-cléido-mastoïdien. De 5 à 8 cm de long, l'incision dépasse de quelques centimètres au-dessus du cricoïde pour s'étendre davantage vers le bas. L'aponévrose cervicale superficielle est incisée, le muscle omo-hyoïdien sectionné et la veine thyroïdienne moyenne ligaturée. Cela permet de récliner le paquet jugulocarotidien vers l'arrière et de se porter sur l'axe pharyngo-oesophagien.

Le muscle est identifié latéralement par ses fibres horizontales (alors que celles des constricteurs ont un trajet ascendant) qui s'insèrent sur la face externe de l'anneau cricoïdien, les petites cornes

du cartilage thyroïde et la partie la plus basse du bord postérieur du cartilage thyroïde. On se porte alors sur la face postérieure de l'axe pharyngo-oesophagien, au niveau de la ligne médiane pour y réaliser la myomectomie (Figure 14).

L'incision musculaire doit être complète, allant jusqu'à la sous-muqueuse. Le muscle est réséqué sur 1 cm de part et d'autre de l'incision, afin d'éviter l'évolution vers une bride circulaire cicatricielle. Les muscles sont prélevés pour examen anatomopathologique. La fermeture se fait sur drain aspiratif après reconstruction de l'aponévrose superficielle et de l'omohyoïdien. La myomectomie permet d'obtenir d'excellents résultats sur le blocage alimentaire et sur les fausses routes.
Les taux d'amélioration de la déglutition oscillent entre 75% et 85% dans l'achalasie, la dystrophie musculaire oculopharyngée. Ils restent bons dans les formes neurologiques localisées, mais mauvais dans la sclérose latérale amyotrophique (SLA), la maladie de Parkinson, les formes neurologiques étendues ou les atteintes bucco- et oropharyngées.

Les complications sont rares :

— fistules : 1 % ;
— infection du site opératoire : 5,4 % ;
— hématome : 2 % ;
— paralysie récurrentielle : 0,5 % ;
— décès : 2,4 % ;
— complications générales : 14 %.

Injection de toxine botulique dans le SSO. L'injection de toxine botulique est envisagée depuis 1994. Les doses sont variables selon les auteurs de 2,5-100 unités internationales (UI) pour le Botox à 60-300 UI pour le Dysport. Sur un total de 100 patients, Haapaniemi et al. rapportent neuf complications dont une rétention urinaire [67]. Si l'injection est bien pratiquée dans le cricopharyngien et non dans le constricteur pharyngé, le taux de complications est faible (moins de 7 %).

L'efficacité varie de 20 à 100 % avec pour les séries récentes plus de 80 % d'amélioration [68]. Une étude évoque les critères d'efficacité suivants [69] :

— spasmes isolés du muscle cricopharyngien à l'électromyogramme (EMG) ;
— troubles modérés de la déglutition à la vidéofluoroscopie.

Elle confirme que le primum movens est une bonne propulsion pharyngée de la bouche jusqu'au pharynx avec une pression élevée. L'atteinte isolée du cricopharyngien ou un dysfonctionnement vagal constituent donc de bonnes indications.

Dilatation au ballonnet. Elle est de plus en plus proposée par les équipes de gastroentérologie endoscopique [70]. Son effet transitoire, la nécessité d'une anesthésie générale contrebalance sa facilité de réalisation [71].

La force et l'efficacité de la contraction-propulsion pharyngée constituent un élément-clé avant toute chirurgie du muscle cricopharyngien.

2.4.8 Traitements chirurgicaux de la paralysie pharyngée

Les affections du tronc cérébral et les lésions cérébrales peuvent s'accompagner d'une atteinte des nerfs IX, X, XII responsables de paralysies hémi-pharyngo-laryngées. Pour améliorer la propulsion pharyngée, le traitement chirurgical de la paralysie pharyngée avec résection de muqueuse a été proposé (pharyngoplastie) (Figure 15) [72]. Dans certains cas, on peut avoir recours à une technique plus agressive, la pharyngectomie. L'objectif est de supprimer la poche rétentionnelle pharyngée et d'améliorer ainsi la propulsion pharyngée en augmentant la force propulsive restante.

Le larynx est disséqué latéralement avec repérage du nerf laryngé supérieur. Les muscles cricopharyngiens et constricteurs du pharynx sont ensuite exposés. La section musculaire s'effectue de haut en bas en restant à distance de la petite corne du cartilage thyroïde pour éviter de léser le nerf récurrent.

Cette technique de réduction de stase salivaire hypopharyngée vient donc compléter l'association section du cricopharynx-séparation laryngotrachéale inapte à améliorer la phase propulsive. Les techniques de suspension laryngée sont parfois proposées. La diminution de l'ascension du larynx au cours de la déglutition entraîne une moins bonne protection des voies aériennes pendant le temps pharyngé et une limitation de l'ouverture passive du muscle cricopharyngien, et donc un risque accru de fausses routes.

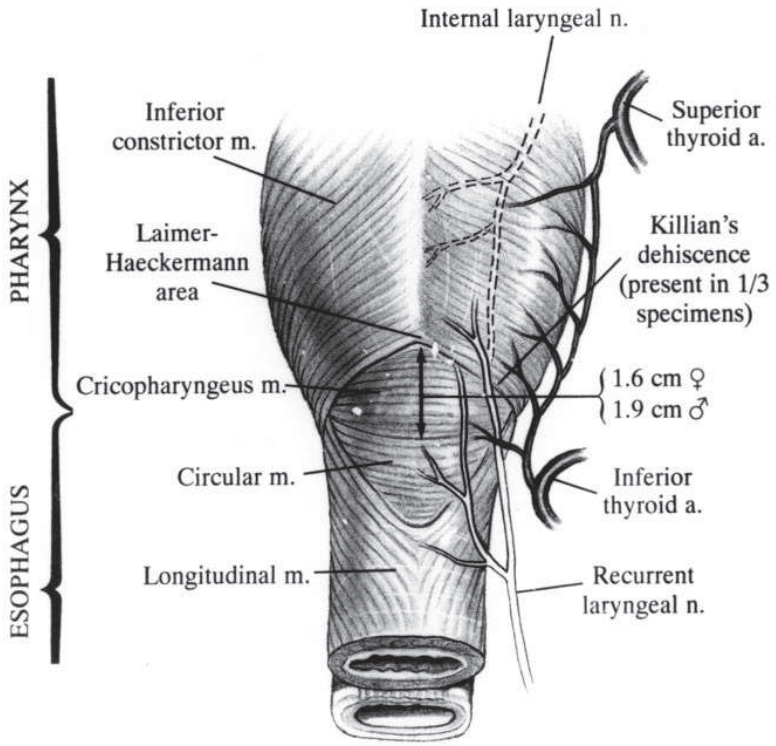

FIGURE 13 – Le muscle cricopharyngien et ses rapports. Vue postérieure.
Remarquez les éléments nobles : le nerf récurrent et l'artère thyroïdienne.

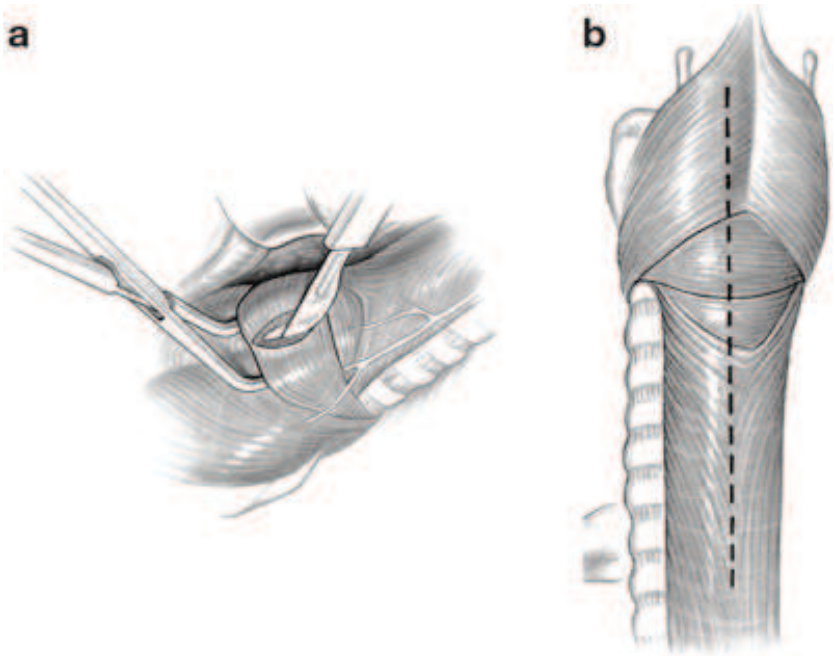

FIGURE 14 – Myotomie cricopharyngienne
a : Incision du muscle cricopharyngien. b : La longueur de la myotomie est indiquée par la ligne pointillée.

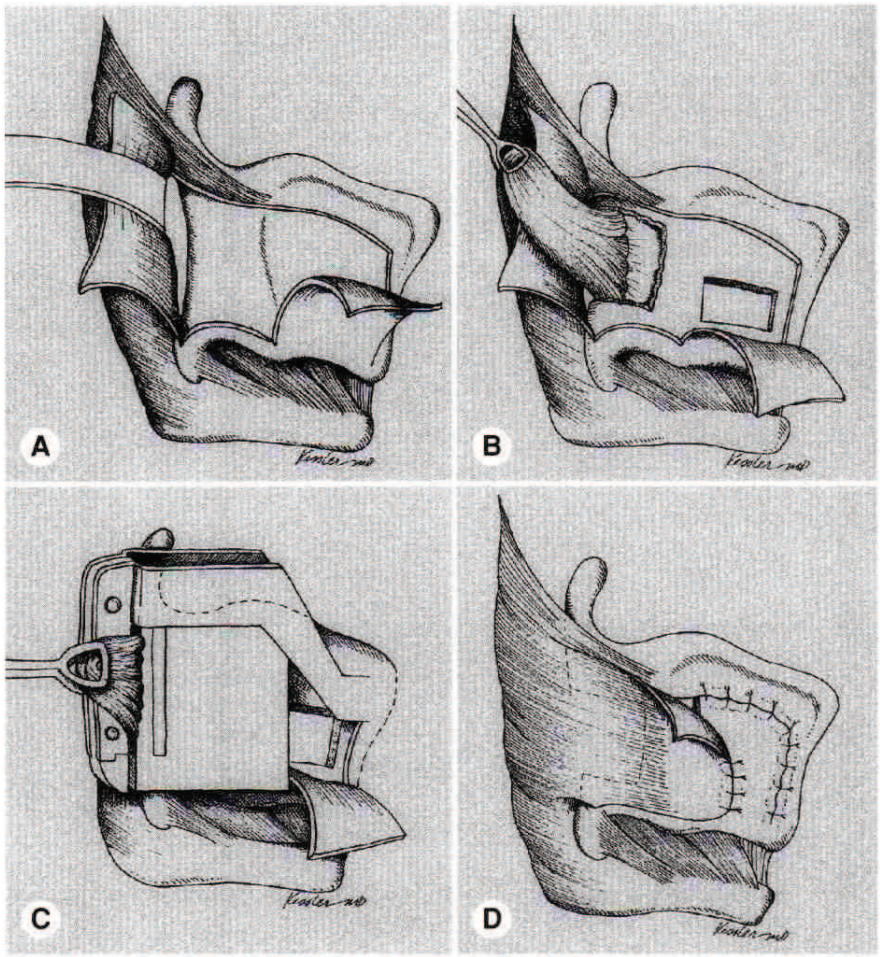

FIGURE 15 – Schéma montrant les étapes importantes de la technique de pharyngoplastie.
A. Le morceau musculaire péri cartilagineux est soulevé du cartilage thyroïde. B. Le sinus piriforme est élevé pour résection. C. Le diverticule est libéré par agrafeuse. D. Le morceau est attaché au bord postérieur du cartilage thyroïde.

3 Méthode

3.1 Type d'étude

Nous avons mené une étude rétrospective, monocentrique, portant sur des patients suivis dans le service de physiologie respiratoire, digestive et urinaire et dans le service d'ORL au CHU de Rouen.

3.2 Cas cliniques

Deux patients (2 hommes, âge moyen = 50 ans +/- 6) présentant une dysphagie oropharyngée après syndrome de Wallenberg participèrent à l'étude. Ils présentaient tous les deux une aphagie sévère. Ces deux patients n'avaient pas d'autres séquelles importantes et leur plainte principale était la déglutition à tel point qu'un patient souhaitait un traitement chirurgical par laryngectomie. Pour chaque patient, c'était leur premier AVC.

Les caractéristiques cliniques des patients sont montrées dans le Table 4.

Les patients ne présentaient pas de contre-indication à un traitement par TMS et n'avaient pas d'autres troubles neurologiques ou musculaires.

L'examen nasofibroscopique retrouvait chez les 2 patients une atteinte du IX et du X droit incomplète sans trouble de la sensibilité pharyngo-laryngée (paralysie pharyngée et paralysie du voile du palais).

Patient	Age (années)	Sexe	Etiologie	Nerfs crâniens atteints	Côté des symptômes	Alimentation
1	44	M	Dissection	IX, X	D	Gastrostomie
2	56	M	FA	IX, X	D	Gastrostomie

TABLE 4 – Caractéristiques cliniques des patients et données
M = Masculin ; FA = Fibrillation auriculaire ; D = Droit

3.2.1 Patient n° 1

Le premier patient était un homme de 44 ans. Il avait fait un AVC du tronc cérébral par dissection de l'artère vertébrale en avril 2010 ayant nécessité une hospitalisation en réanimation avec ventilation et trachéotomie pendant trois semaines suivi d'une rééducation de neuf mois. Il avait fait un épisode de pneumopathie pendant la rééducation. L'alimentation était prise uniquement par gastrostomie sans reprise alimentaire par la bouche. A l'examen clinique, il présentait une hémiparésie droite, un syndrome alterne avec une dissociation thermo-algique de l'hémicorps gauche, une aphasie et des troubles de l'équilibre. Le patient avait eu une rééducation de la déglutition pendant 18 mois, une médialisation de la corde vocale droite qui avait amélioré la voix et deux injections de toxine botulique dans le sphincter supérieur de l'oesophage (SSO) sans efficacité. Son poids était stable à 80 kg, ce qui représentait néanmoins une perte de 20 kg par rapport au poids avant l'AVC.

3.2.2 Patient n° 2

Le second patient était un homme de 56 ans qui avait fait un infarctus bulbaire et cérébelleux droit en avril 2011. L'étiologie retenue était cardio-emboligène (fibrillation auriculaire) et le patient était sous anticoagulant de type AVK. Il avait été hospitalisé en réanimation, en neurologie puis en rééducation. Il présentait une hémiparésie droite et des troubles sensitifs hémicorporels. Le patient avait bien récupéré sur le plan moteur et était autonome pour toutes les activités de la vie quotidienne. L'IRM cérébrale avant rTMS retrouvait des séquelles ischémiques dans le territoire de la PICA droite. Il était alimenté par une gastrostomie exclusive avec une alimentation sur 24 heures. Il avait bénéficié de séances de rééducation de la déglutition.

3.3 Evaluation de la déglutition

3.3.1 Vidéomanométrie haute résolution

La déglutition pharyngée a été explorée par manométrie haute résolution couplée à la vidéofluroscopie en salle de radiologie avant et après chaque session de rTMS, et après chirurgie. Les pressions étaient enregistrées par une sonde à cathéters électroniques (ref : Unisensor Attikon

123632-00-0882), avec enregistrement tous les centimètres sur 36 centimètres. L'étude était menée avec 5 déglutitions de baryte liquide et de baryte épaissie (5 ml). La procédure était arrêtée en la présence de fausses routes. Un enregistrement simultané et synchronisé des déglutitions était réalisé par amplificateur de brillance générale électrique.

En utilisant le logiciel MMS (Medical Measurement Systems), nous avons recueilli les valeurs maximales des pressions de déglutition du pharynx et les valeurs de pression de repos du sphincter supérieur de l'oesophage (SSO) , ainsi que les distances en centimètres tout le long du manomètre.

L'ouverture du SSO et le péristaltisme pharyngé étaient visualisés sur le graphique en couleur.

3.3.2 Vidéofluroscopie

L'évaluation de la déglutition était complétée par vidéofluoroscopie. Les images des incidences latérales et antéropostérieures étaient acquises avec un amplificateur de brillance (Flexiview 8800, General Electric, United Medical Technologies Coep., Fort Myers, Fl, USA) et enregistrées sur un ordinateur à 12 images/seconde pour une analyse ultérieure (MMS, Tubingen, The Netherlands). En avant les incisives, en haut le palais osseux, en arrière le rachis cervical et l'oesophage proximal en bas étaient inclus dans le champ de l'incidence latérale. Les patients étaient confortablement assis dans un fauteuil et ne devaient pas bouger pendant l'enregistrement vidéo. Les sujets devaient déglutir en premier trois bolus de 5 ml de baryte épaissie puis trois bolus de 5 ml de baryte liquide.

En utilisant la vidéofluoroscopie, les mesures suivantes du transit du bolus étaient analysées. Le temps de transit oral (TTO) est défini comme l'intervalle de temps entre la première image montrant l'élévation du bout de la langue et la première image montrant l'arrivée de la tête du bolus à l'angle de la mandibule ; le temps de réaction à la déglutition défini comme le délai entre les phases orale et pharyngée de la déglutition, c'est-à-dire comme le délai entre le TTO et l'élévation du larynx ; le temps de transit pharyngé (TTP) défini comme l'intervalle entre le TTO et la dernière image à montrer la queue du bolus passant à travers le sphincter supérieur de l'oesophage ; et enfin le temps de fermeture laryngée défini comme l'intervalle entre la première image montrant le contact entre l'extrémité inférieure de l'épiglotte et les surfaces arythénoïdes et la première image objectivant la

fin du contact.

L'évaluation des fausses routes était déterminée par une échelle de 8 points validée [73]. Pour l'évaluation de la stase pharyngée, nous avons utilisé une échelle de 5 points où 0 correspondait à l'absence de stase et 4 à une stase majeure.

3.4 Protocole expérimental : rTMS puis chirurgie

Les patients bénéficiaient de sessions de rTMS. Trois ans après l'AVC, une réévaluation était réalisée par le médecin de médecine physique et de réadaptation (MPR) et le chirurgien ORL pour discuter d'un traitement chirurgical.

3.4.1 Stimulations magnétiques transcrâniennes répétitives (rTMS)

Enregistement électromyographique. Pour réaliser la rTMS, les réponses EMG des muscles mylohyoïdiens étaient recueillies en utilisant deux paires d'électrodes de surface argent-argent (EL 258RT, Biopac, Santa Barbara, CA, USA) avec une distance entre les électrodes d'1 cm. Chaque paire était positionnée en sous-mentonnier, 2 cm en latéral par rapport à la ligne médiane, avec une paire sur le muscle mylohyoïdien gauche et l'autre paire sur le muscle mylohyoïdien droit [14]. Celles-ci étaient connectées à un système d'enregistrement EMG (EMG 100C, Biopac), avec les filtres fixés entre 2-5 kHz, la fréquence à 20 kHz, et la longueur de balayage d'1 s [44].

Matériel. Nous avons utilisé une stimulation transcrânienne focale (Magstim, Withland, UK) avec une bobine de stimulation double (double 70 mm coil). La bobine permettait une stimulation focale et sélective des régions corticales. La bobine était positionnée 2-4 cm en avant et 4-6 cm en latéral [14] et déplacée autour de la région pour obtenir la plus grande réponse EMG des muscles mylohyoïdiens afin de localiser la région corticale des mylohyoïdiens de l'hémisphère sain [14, 74, 75]. Pour chaque hémisphère, le site de stimulation entraînant la plus grande amplitude de potentiel évoqué moteur pharyngé était déterminé, permettant la détermination du seuil.

Sessions de rTMS. Un stimulateur Magstim super-rapid était utilisé pour délivrer les séries de stimulations grâce à une bobine en 8 refroidie par air. La rTMS était effectuée sur le meilleur point qui permettait la stimulation de la région corticale des mylohyoïdiens de l'hémisphère sain. Les séances étaient réalisées tous les 3 mois, à la fréquence de 1 Hz, d'une durée de 20 minutes, 10 minutes sur chaque hémisphère pendant 5 jours. L'intensité de la stimulation était de 120 % du seuil moteur [76, 77, 78]

Lors des sessions, une stimulation électrique sous mentonnière a été réalisée via un TENS après détection du seuil de sensibilité, à la fréquence de 10 Hz, et à une intensité à 120% [79].

3.4.2 Traitement chirurgical

Le patient était réévalué à 3 ans par le médecin de médecine physique et de réadaptation (MPR) et le chirurgien ORL. S'il persistait une dysphagie oropharyngée, un traitement chirurgical était proposé par myotomie cricopharyngienne associée ou non selon l'évolution à une résection du pharynx paralysé et suspension laryngée (cricohyoïdopexie).

Technique. Sous anesthésie générale et intubation, une incision cervicale était réalisée en regard de la membraneuse cricothyroïdienne. Les muscles pharyngés étaient exposés puis refoulement du pôle supérieur de la thyroïde. Un décollement rétropharyngé et une incision musculaire en regard du muscle cricopharyngien étaient réalisés. Puis résection du muscle constricteur inférieur pharyngé au niveau des sinus piriformes et de l'oropharynx sus-jacent. Le nerf laryngé supérieur était repéré et respecté. Puis rapprochement entre l'aile thyroïdienne et l'os hyoïde par un point de fil. La voie d'abord était fermée avec drainage aspiratif.

Une réinnervation sensitive laryngée était discutée en fonction de l'évolution clinique.

3.5 Analyse des données

Nous avons comparé les données des patients avant et après les sessions de rTMS, et après chirurgie grâce au logiciel MMS (Medical Measurement Systems).

4 Résultats

Les patients ont eu 5 sessions de rTMS à intervalle de 3 mois à la fréquence de 1 Hz (Table 5), associées à une stimulation transcutanée sous mentonnière. Le patient n° 1 a débuté tardivement les séances de rTMS puisqu'il a eu sa première séance 32 mois après son AVC. Tous les patients ont eu une rééducation conventionnelle de l'AVC pendant 2 ans. Aucun patient n'avait fait de pneumopathie et aucun ne présentait de troubles de l'élocution ou dysarthrie.

A la fin de la rTMS, le patient n° 1 présentait toujours une paralysie du X mais avait récupéré une sensibilité laryngée. Le patient n° 2 avait récupéré une motricité vélaire et laryngée, ainsi que la sensibilité laryngée ; mais il persistait une parésie pharyngée et la patient avait adapté un mérycisme pour lui éviter les stases.

La rTMS a amélioré la déglutition avec la reprise d'un péristaltisme pharyngé et une ouverture incomplète du SSO. Les déglutitions volontaires n'étaient pas efficaces et les patients ne pouvaient pas reprendre une alimentation orale même si des essais alimentaires étaient réalisés à domicile.

Patient	Cible	Nombre de sessions	Fréquence, intensité de stimulation	Nombre de chocs par séance	Délai entre l'AVC et rTMS (mois)
1	M	5	1 Hz, 120 % SMR	1200	32
2	M	5	1 Hz, 120 % SMR	1200	14

TABLE 5 – Caractéristiques des séances de rTMS
SMR = Seuil Moteur ; M = cortex Moteur pharyngé

Un traitement chirurgical a donc été réalisé à 3 ans (Table 6). La chirurgie a été la même pour les 2 patients et comprenait une myotomie cricopharyngienne, une pharyngectomie partielle droite et une suspension de l'os hyoïde. L'intervention s'est déroulée sous anesthésie générale. Il n'y a pas eu d'indication retenue pour une réinnervation sensitive laryngée étant donné la persistance d'une sensibilité laryngée chez les 2 patients.

4.1 Tolérance des traitements

rTMS. Les deux patients n'ont pas présenté d'effets indésirables à la rTMS ni au TENS.

Patient	Anesthésie	Chirurgie réalisée	Délai entre l'AVC et la chirurgie (mois)
1	AG	Myotomie cricopharyngienne, Pharyngectomie, cricohyoïdopexie	42
2	AG	Myotomie cricopharyngienne, Pharyngectomie, cricohyoïdopexie	37

TABLE 6 – Caractéristiques du traitement chirurgical
AG = Anesthésie générale

Chirurgie. Après chirurgie, un patient avait fait une complication infectieuse avec un abcès cervical d'évolution favorable sous lavage et antibiothérapie. L'autre patient avait présenté une dyspnée laryngée compliquant un hématome cervical en post opératoire nécessitant un séjour en réanimation. L'évolution a été ensuite favorable sous corticothérapie et antibiothérapie avec une extubation au 4ème jour. Il n'y a pas eu d'autres complications.

4.2 Score de déglutition

Les 5 sessions de rTMS et la chirurgie ont produit une amélioration de la dysphagie. Les scores de fausses routes ont diminué après rTMS et chirurgie (Fig. 22). En revanche il n'y a pas eu de grande amélioration pour le score de stase pharyngée.

Avant rTMS, les études vidéofluoroscopiques montraient que les patients présentaient une aphagie complète sans initiation de la déglutition et sans ouverture du SSO responsables d'une stase de l'ensemble du bol alimentaire dans les sinus piriformes et les vallécules, et de fausses routes (Fig. 16A, Fig. 17). Ils présentaient un résidu pharyngé pour toutes les textures.

Après 5 séances de rTMS, les scores de fausses routes ont diminué et les patients ne présentaient plus de fausses routes aux liquides. En revanche, il y avait peu de changement au niveau de la stase.

Après chirurgie, le patient n° 2 n'avait plus de stase valléculaire lors des déglutitions de liquide, mais il persistait une stase dans le sinus pirifome droit lors des déglutitions de liquide et de solide, ainsi qu'un trouble de propulsion important. Pour le patient n° 1, il persistait une stase valléculaire et dans le sinus piriforme droit (Fig. 16C).

Patient	Avant rTMS	Après 5 séances rTMS	Post opératoire (3 mois)	Post opératoire (6 mois)
1	Stase sinus priforme D, fausses routes, apéristaltisme pharyngé, défaut de relaxation SSO	Stase sinus piriforme D, pas de fausses routes début de péristaltisme, déglutitions inefficaces	Texture yaourt, liquide stase sinus piriforme D contractions péristaltiques prise de 5 kg	Alim. normale
2	Stase sinus piriformes, pas de fausses routes, apéristaltisme pharyngé,	Ebauche de péristaltisme, mérycisme ouverture incomplète SSO stase sinus piriforme D	Texture yaourt, liquide disparition du mérycisme ouverture complète SSO trouble de la propulsion	Alim. normale

TABLE 7 – Evaluation de la déglutition
D = droit ; Alim. = Alimentation

4.3 Temps de transit du bolus

Avant rTMS, les études vidéofluoroscopiques ont montré que tous les patients avaient une dysphagie oropharyngée avec une altération du temps oral, un délai dans le temps de réaction à la déglutition (Fig. 23).

Après rTMS, la coordination de la déglutition était améliorée chez les deux patients avec une diminution du temps de transit oral et une réduction du temps de réaction à la déglutition. Les valeurs de temps pharyngé et de temps de fermeture laryngée n'ont pas pu être mesurées étant donné l'absence de déglutition et d'ouverture de SSO initialement.

4.4 Données manométriques

Avant rTMS, les deux patients présentaient une absence de péristaltisme pharyngé (Fig. 18) associée à un défaut de relaxation du SSO avec hypertonie (Fig.20), c'est-à-dire une achalasie du SSO.

Après rTMS, on commençait à avoir un début de relâchement du SSO (Fig. 21) et le péristaltisme pharyngé était amélioré chez les 2 patients.

Trois mois après la chirurgie, on obtenait une ouverture du SSO (Fig. 19) chez le patient n°1, permettant le passage du bol alimentaire dans l'oesophage. Le patient n° 2 n'avait pas encore été réévalué par manométrie haute résolution.

Pressions de repos du SSO. Il y avait une différence entre les pressions de repos du SSO avant et après rTMS. Table 8 montre les valeurs maximales de pressions de repos du SSO avant et après rTMS, et après chirurgie.

Avant rTMS, la pression de repos du SSO du patient n° 2 était élevée alors que celle du patient n° 1 était normale (selon les normes de Takasaki et all [38])

Après les 5 sessions de rTMS, les pressions étaient plus basses pour les 2 patients. La pression du SSO était redevenue normale pour le patient n° 2 en passant de 132 à 80 mmHg.

Après chirurgie, la valeur de la pression de repos de SSO du patient n° 1 était encore plus basse.

Patient	Avant rTMS	Après 1 séance rTMS	Après 5 séances rTMS	Après chirurgie	Longueur (cm)
1	79	60	49	33	3
2	132	146	80	-	3.2

TABLE 8 – Valeurs de pression de repos du SSO (mmHg) et longueur de repos du SSO
Normale = 70.2 +/- 30.0 mmHg selon Takasaki et all [38]

Pressions pharyngées. Les pressions maximales pharyngées sont montrées dans le Table 9. Nous avons trouvé une augmentation de pression après rTMS chez les deux patients, et après la chirurgie pour le patient n° 1.

	Avant rTMS	Après 1 séance rTMS	Après 5 séances rTMS	Après chirurgie
Patient 1				
$Pmax(mmHg)$	93	117	179	283
Patient 2				
$Pmax(mmHg)$	237	264	377	-

TABLE 9 – Valeurs maximales de la pression pharyngée lors des déglutitions
Pmax = Pression maximale pharyngée
Normale = 182.9 +/- 83.6 mmHg selon Takasaki et all [38]

Les patients ont été réévalués 6 mois après la chirurgie mais les données vidéomanométriques n'ont pas pu être récupérées. Les deux patients ont pu reprendre une alimentation orale normale.

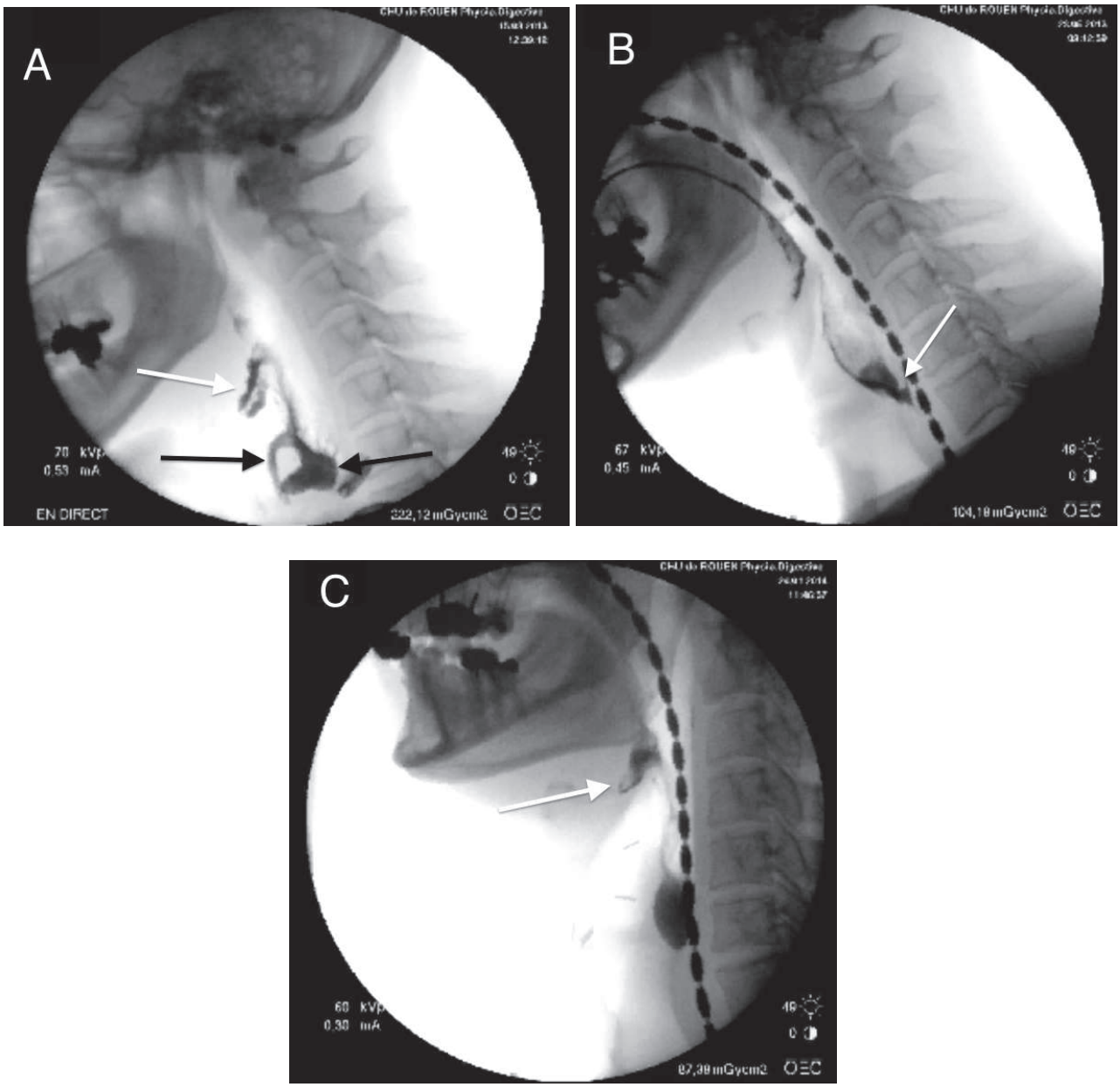

FIGURE 16 – Patient nº 1. Vidéofluoroscopie, incidence latérale. Après déglutition de liquide baryte
A = Avant rTMS : montrant une stase dans les sinus piriformes, dans les vallécules et dans la trachée (flèches).
B = Après rTMS : ouverture incomplète du sphincter supérieur de l'oesophage. Notez l'existence d'une encoche postérieure au niveau de C5-C6 (flèche), correspondant au muscle cricopharyngien.
C = Après chirurgie : ouverture suffisante du SSO permettant le passage d'une partie du bol alimentaire dans l'oesophage. Il persistait une stase valléculaire (flèche) mais il n'y avait plus de fausses routes.

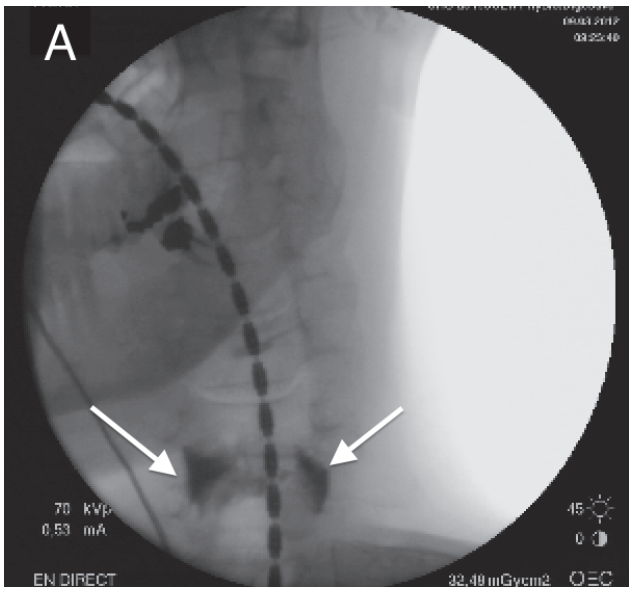

FIGURE 17 – Patient nº 2. Vidéofluoroscopie, incidence antérieure. Après déglutition de liquide baryte
A = Avant rTMS : - Stase dans les sinus piriformes (flèches)

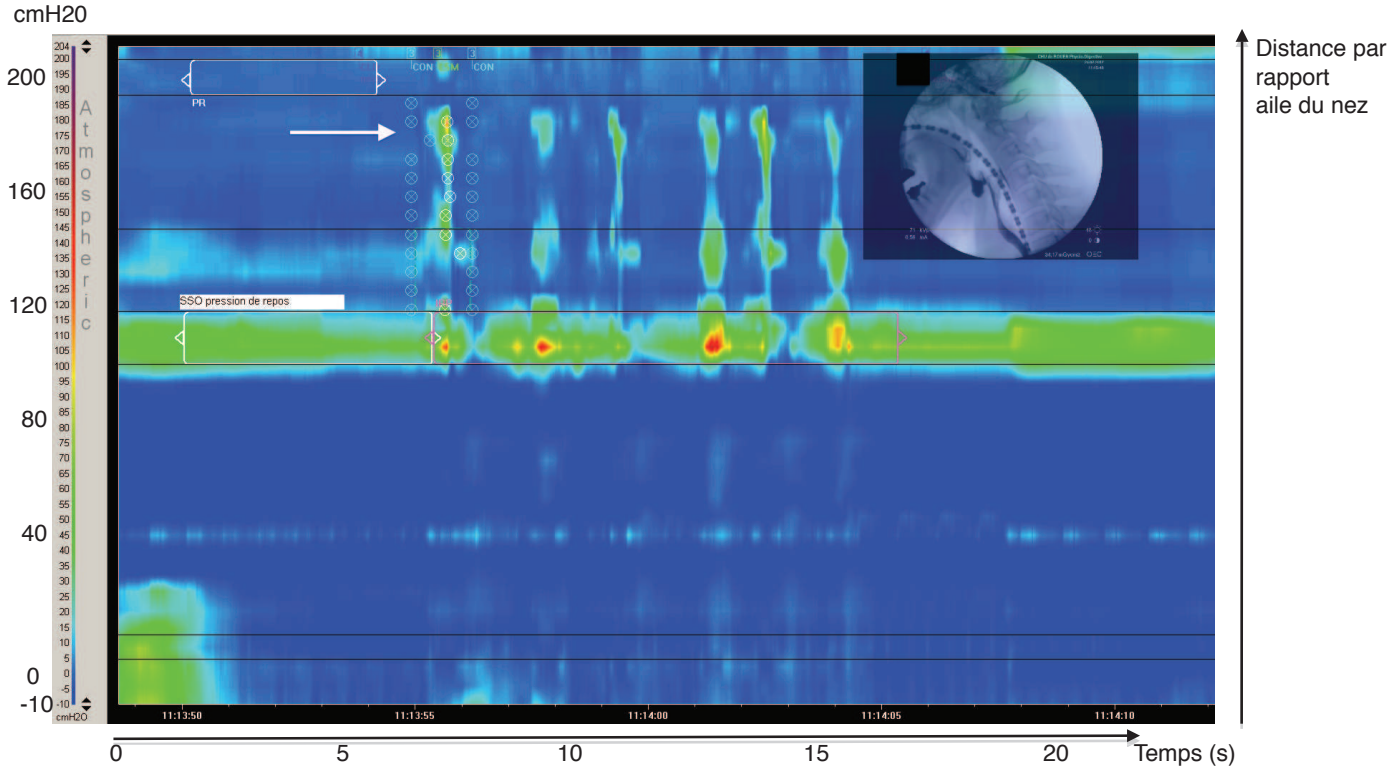

FIGURE 18 – Vidéomanométrie haute résolution. Patient nº 1 avant rTMS
Déglutitions de liquide baryte. La flèche montre l'absence de péristaltisme pharyngé.

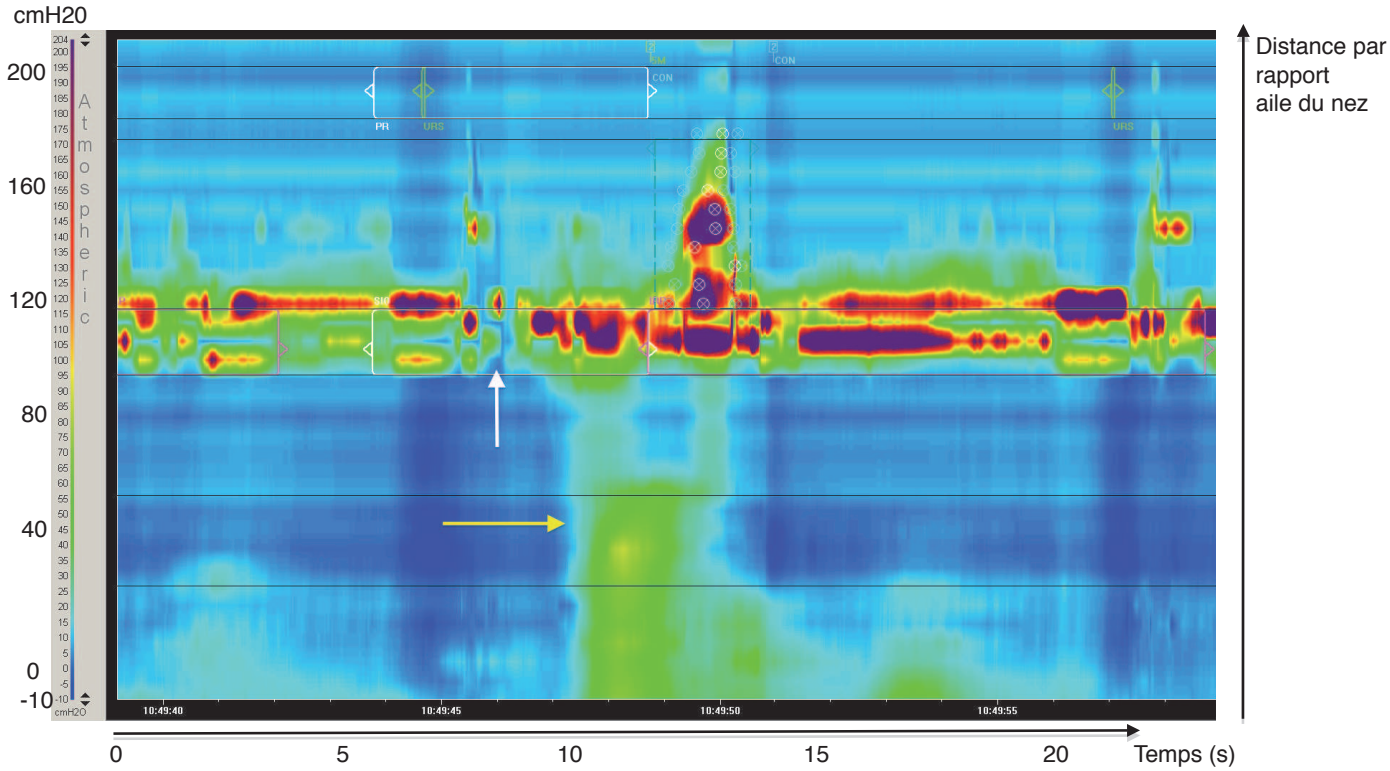

FIGURE 19 – Manométrie haute résolution. Patient nº 1 après chirurgie
Déglutitions de liquide baryte. Cet examen montre la reprise d'un péristaltisme pharyngé, avec une ouverture du SSO suffisante (flèche blanche) pour permettre le passage d'une partie du bol alimentaire dans l'oesophage (flèche jaune).

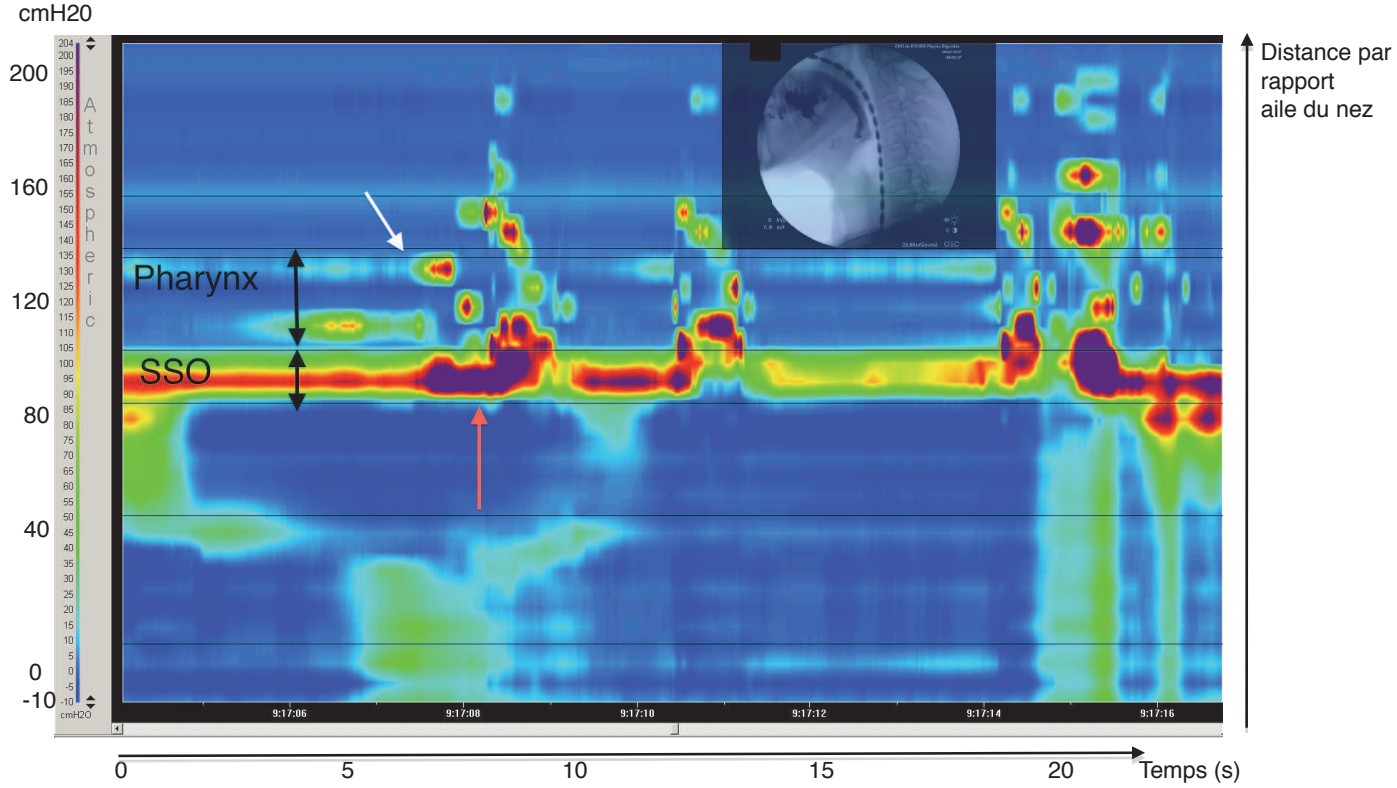

FIGURE 20 – Vidéomanométrie haute résolution. Patient nº 2 avant rTMS
Déglutitions de liquide baryte. La flèche blanche représente la déglutition. La région du pharynx et le SSO sont facilement localisés. Noter le défaut de relaxation du SSO (flèche rouge).

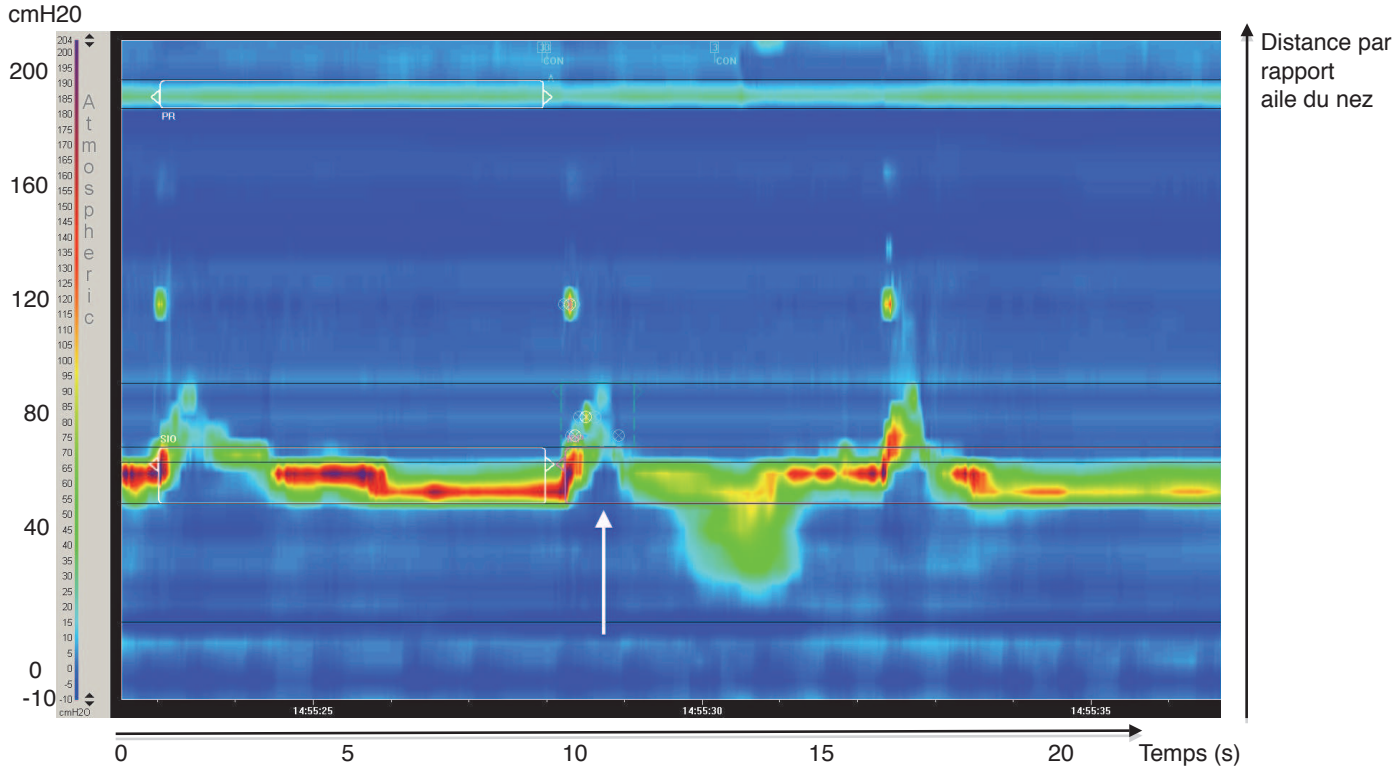

FIGURE 21 – Manométrie haute résolution. Patient nº 2 après rTMS
Déglutitions spontanées. On observait une ouverture du SSO incomplète (flèche) et un péristaltisme pharyngé.

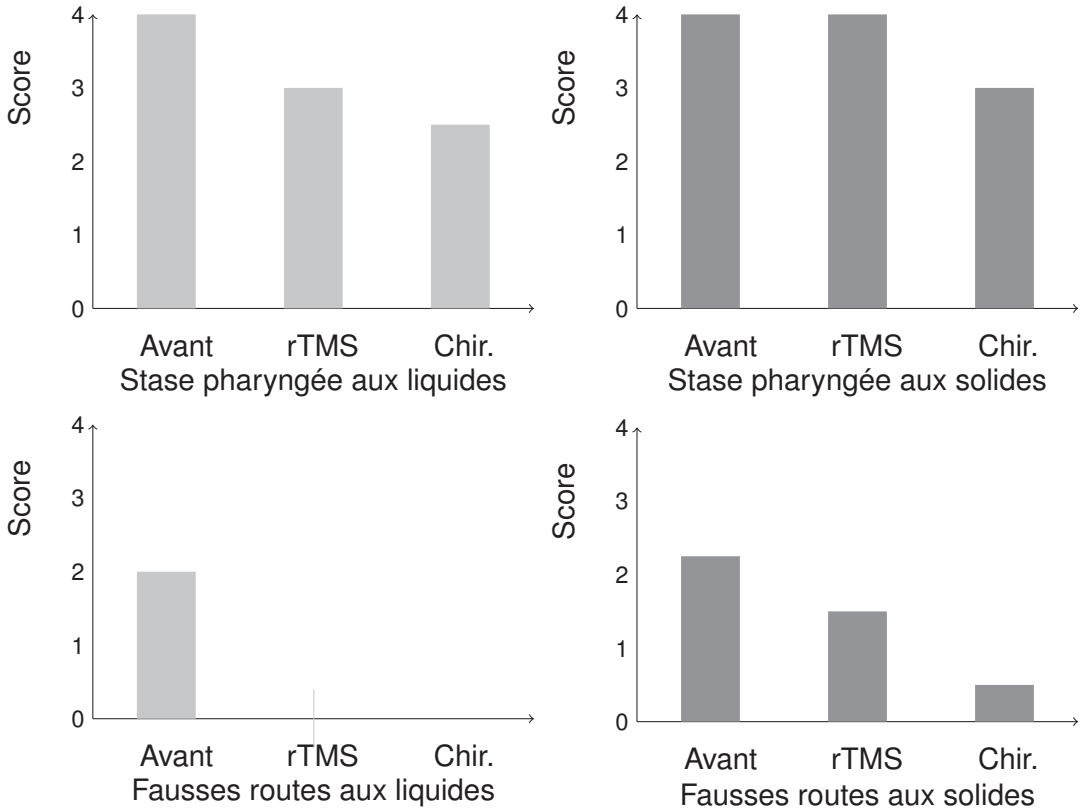

FIGURE 22 – Score de résidus pharyngés et de fausses routes aux liquides et solides.
Avant = avant rTMS ; rTMS : après les 5 sessions de rTMS ; Chir. : après Chirurgie

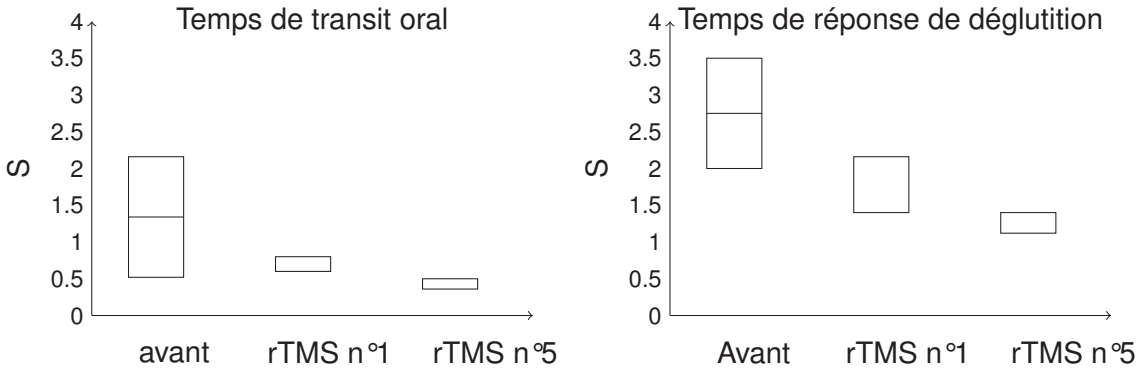

FIGURE 23 – Représentation du temps de transit oral et du temps de réponse de déglutition aux liquides.
S = secondes ; Avant = avant rTMS ; rTMS n°1 : après la 1ère session de rTMS ; rTMS n°5 : après la 5ème session de rTMS

5 Discussion

La dysphagie post-AVC est souvent prise en charge par des stratégies de compensation (epaississements, postures, manoeuvres, alimentation entérale par sonde nasogastrique ou gastrostomie) mais les stratégies de rééducation manquent souvent de preuves [41]. Etant donné la gravité de la dysphagie dans le syndrome de Wallenberg, ces traitements sont le plus souvent inefficaces. Nous devons donc trouver de nouvelles pistes thérapeutiques.

Récemment, la stimulation électrique périphérique du pharynx (PES)[43], la stimulation électrique transcutanée sous mentonnière [79, 45], la stimulation corticale par rTMS [12, 15, 77] ou tDCS [63], ou la combinaison de deux stimulations périphérique et centrale [80] ont été utilisées dans les études de la dysphagie post-AVC dans le but de moduler l'activité corticale et d'induire une amélioration de la déglutition.

Les résultats principaux de notre étude étaient que l'association de 5 sessions de rTMS sur le cortex moteur pharyngé des deux hémisphères et de la chirurgie à 3 ans peut améliorer la dysphagie chez les patients atteints d'un syndrome de Wallenberg. Les deux patients après le protocole rTMS-chirugie ont amélioré leur déglutition permettant une reprise de l'alimentation orale normale. Cependant, une des limites de notre étude est le faible nombre de patients recrutés. Une autre question à soulever est le fait de n'avoir pu prendre en compte le facteur de récupération naturelle suite à l'infarctus cérébral. Nous avons arbitrairement choisi une réévaluation chirurgicale à 3 ans pour prendre en compte le phénomène de neuroplasticité après l'AVC.

Le traitement par rTMS chez les patients atteints d'un syndrome de Wallenberg a d'abord été décrit par Khedr [15]. Il avait montré que la dysphagie pouvait être améliorée par un traitement par rTMS à une fréquence excitatrice de 3 Hz et à une intensité de 130 %. Les résultats de notre étude rejoignent leur conclusion. Notre hypothèse est que la stimulation bilatérale des régions du cortex moteur pharyngé pourrait augmenter l'excitabilité des projections corticobulbaires aux noyaux des centres de la déglutition du tronc cérébral, et donc améliorer la déglutition. L'excellente réponse peut

être expliquée par le fait que le contrôle de la déglutition est bilatéral alors que la lésion d'un infarctus du tronc cérébral est unilatérale. Les neurones prémoteurs ipsilatéraux restants intacts et le centre controlatéral du bulbe pourraient commencer à contrôler le fonctionnement et améliorer la sévérité et la persistance à long terme de la dysphagie. La récupération fonctionnelle de nos patients pourrait être dûe à la rTMS, en ayant un effet d'accélérer le processus naturel de récupération. A notre connaissance, la TMS peut augmenter la plasticité des neurones corticaux [81] après un accident vasculaire cérébral. Pourtant, nous ne pouvons pas exlure l'éventualité d'un effet direct sur le tronc cérébral, parce qu'il existe une plasticité de celui-ci [82]. Khedr avait montré que cinq sessions de rTMS ciblant le cortex moteur pharyngé peuvent avoir un effet bénéfique sur la dysphagie qui peut se maintenir au-delà de 2 mois [15]. Cette étude corrobore nos résultats puisque les effets de la rTMS se maintenaient jusqu'à 3 mois.

De plus dans notre étude, nous avons associé la stimulation corticale à une stimulation électrique périphérique transcutanée (TENS). Une étude récente de l'équipe de Manchester [80] a montré que l'association des deux techniques de stimulation "paired associative simulation" (PAS), c'est-à-dire une stimulation électrique périphérique associée à une stimulation magnétique transcrânienne permettait une plus grande modulation de l'excitabilité cortico-bulbaire du cortex moteur pharyngé que la rTMS seule. L'étude de Vérin et al [45] avait montré que la stimulation électrique sous mentonnière permettait une amélioration de la coordination de la déglutition, en faisant l'hypothèse que l'amélioration serait due à une modification de l'excitabilité corticale.

Nous avons observé, comme dans certaines études [83, 84], que le défaut de relaxation du sphincter supérieur de l'oesophage (SSO) et l'absence de péristaltisme pharyngé jouaient un rôle important dans la dysphagie chez les patients présentant un syndrome de Wallenberg.

L'ouverture du SSO dépend de 3 actions : la relaxation du SSO, la traction du larynx et le mouvement de l'os hyoïde, et la propulsion du bolus à partir de la contraction pharyngée et de la propulsion de la base de la langue [85]. Les muscles hyoïdiens supérieurs et inférieurs autant que les muscles pharyngés apportent la force musculaire nécessaire à cette ouverture. La relaxation du SSO lors de

la déglutition est un acte important permettant le transfert du bolus du pharynx à l'oesophage [86].

Nous avons obtenu après les 5 sessions de rTMS une ouverture incomplète du SSO et un début de péristaltisme pharyngé. Nos résultats suggèrent que la rTMS semble améliorer la relaxation du sphincter supérieur de l'oesophage (SSO) et la contraction pharyngée chez les patients atteints de syndrome de Wallenberg. Comparée à un traitement par injection de toxine botulique [87] pour traiter un défaut de relaxation du SSO, la rTMS peut être plus indiquée chez les patients après infarctus du tronc cérébral étant donné que ce traitement pourrait améliorer d'une part la relaxation du SSO mais aussi la contraction pharyngée.

La déglutition pharyngée était auparavant difficile à étudier en utilisant la manométrie conventionnelle. L'arrivée de la manométrie haute résolution, avec l'augmentation du nombre de capteurs, a permis d'étudier avec précision les valeurs des pressions dans l'oesophage mais également dans le pharynx. L'étude de Takasaki [38] a étudié la déglutition pharyngée en utilisant la manométrie haute résolution. Ils ont établi des valeurs de pressions normales le long du pharynx et du SSO. Takasaki a aussi montré dans une étude portant sur les effets de la myotomie cricopharyngienne chez les patients atteints de sclérose latérale amyotrophique, que la pression de repos du SSO diminuait après la chirurgie [17]. Dans notre étude, nous avons aussi trouvé que les pressions de repos du SSO diminuaient après rTMS et chirurgie. Notre protocole rTMS et chirurgie permettait de restaurer des valeurs de pressions normales.

Le traitement chirurgical par myotomie cricopharyngienne de la dysphagie après AVC a été décrit en premier dans la littérature par Mills [88]. Cette étude montrait des bons résultats puisque certains patients retrouvaient après quelques semaines une alimentation orale. Une étude récente a montré le bénéfice de ce traitement chez des patients présentant une dysphagie en post-AVC [16]. Dans notre étude, malgré les progrès après les sessions de rTMS avec la réapparition d'un péristaltisme pharyngé et d'une ouverture incomplète du SSO, nous avons posé avec le chirurgien ORL l'indication à une myotomie cricopharyngienne avec suspension laryngée et pharyngectomie partielle chez les 2 patients. Nous avons proposé ce traitement chirurgical à 3 ans car nous avons

d'abord voulu favoriser le mécanisme de neuroplasticité grâce à la rTMS. Nous pensons qu'il est important de réaliser une étude vidéomanométrique en pré et post opératoire afin d'évaluer la sévérité de la dysphagie. Nos résultats post-opératoires ont montré un meilleur péristaltisme pharyngé et une ouverture du SSO complète. Ce traitement chirurgical est une technique avec peu de risques qui améliore dans plus de 75 % des cas la dysphagie oropharyngée [65]. L'explication des bons résultats de la myotomie est que cette technique faciliterait la propulsion du bolus pendant la phase pharyngée en diminuant les forces nécessaires pour pousser le bolus à travers le SSO. Il est souvent dit dans la littérature que l'absence de péristaltisme pharyngé est une contre-indication à la myotomie [89]. Nos bons résultats suggérent que la réapparition du péristaltisme pharyngée après les sessions de rTMS ont augmenté les chances de succès de cette technique chirurgicale. L'association avec la pharyngectomie a permis d'améliorer la propulsion pharyngée.

Chez des patients présentant un syndrome de Wallenberg, nous pensons que la myotomie cricopharyngienne associée à une hémi-pharyngectomie et suspension laryngée serait bénéfique en présence d'un péristaltisme pharyngé. La rTMS associée à une stimulation électrique sous-mentonnière peut être proposée en première intention chez les patients ayant une dysphagie oropharyngée après syndrome de Wallenberg. Elle pourrait accélérer le processus de récupération fonctionnelle et améliorer le péristaltisme pharyngé ainsi que la relaxation du SSO. La chirurgie peut être proposée en seconde intention après un traitement par rTMS.

C'est le premier article à montrer les effets de la rTMS et de la myotomie cricopharyngienne en relevant les différences de pressions le long du pharynx et du sphincter supérieur de l'oesophage avant et après rTMS et myotomie cricopharyngienne chez les patients présentant un syndrome de Wallenberg en utilisant la vidéomanométrie haute résolution.

6 Conclusion

Un protocole par rTMS associé à une stimulation électrique transcutanée sous mentonnière, et une chirurgie à 3 ans par myotomie cricopharyngienne, suspension laryngée et pharyngectomie partielle pourrait améliorer la dysphagie oropharyngée des patients présentant un syndrome de Wallenberg en améliorant la relaxation du SSO et le péristaltisme pharyngé. Etant donné le peu d'effets secondaires, la stimulation magnétique transcrânienne couplée au TENS peut être considérée comme le traitement de première intention. Si les sessions de rTMS n'améliorent pas complètement la déglutition, un traitement chirurgical par myotomie cricopharyngienne avec suspension laryngée et hémipharyngectomie peut être proposé. Etant donné le manque de puissance de l'étude, nous devons confirmer nos résultats avec un plus grand nombre de patients.

Références

[1] Norrving B and Cronqvist S. Lateral medullary infarction : prognosis in an unselected series. *Neurology*, 41 :244–8, 1991.

[2] Sacco RL and Bello JA. Wallenberg's lateral medullary syndrome. *Arch Neurol*, 50 :609–14, 1993.

[3] Finlayson O and Saposnik G. Risk factors, inpatient care, and outcomes of pneumonia after ischemic stroke. *Neurology*, 77 :1338–45, 2011.

[4] Altman KW and Schaefer SD. Consequence of dysphagia in the hospitalized patient : impact on prognosis and hospital resources. *Arch Otolaryngol Head Neck Surg*, 136(8) :784–9, 2010.

[5] Logemann JA. Evaluation and treatement of swallowing disorders. 2nde edn. *Pro-Ed inc.*, 1998.

[6] Kim H. Aspiration subsequent to a pure medullary infarction : lesion sites, clinical variables, and outcome. *Arch Neurol*, 57 :478–83, 2000.

[7] Logemann JA. Releaming to swallow after stroke : application of maneuvers and indirect biofeedback : a case history. *Neurology*, 40 :1136–8, 1990.

[8] Vigderman AM. Aphagie due to pharyngeal constrictor paresis from acute lateral medullary infarction. *J Neurol Sci*, 155 :208–10, 1998.

[9] Miller AJ. Deglutition. *Physiol Rev*, 62 :129–84, 1982.

[10] Martin RE. The role of the cerebral coretx in swallowing. *Dysphagia*, 8 :195–202, 1993.

[11] J.-P. Lefaucheur. French guidelines on the use of repetitive transcranial magnetic stimulation (rtms) : Safety and therapeutic indications. *Clinical Neurophysiology*, 41 :221—295, 2011.

[12] Vérin E. Poststroke dysphagia rehabilitation by repetitive transcranial magnetic stimulation : A noncontrolled pilot study. *Dysphagia*, 24 :204–10, 2009.

[13] Khedr EM. Therapeutic trial of repetitive transcranial magnetic stimulation after ischemic stroke. *Neurology*, 65 :466–8, 2005.

[14] Hamdy S. The cortical topography of human swallowing musculature in health disease. *Nat Med*, 2 :1217–24, 1996.

[15] Khedr EM. Therapeutic role of rtms on recovery of dysphagia in patients with lateral medullary syndrome and brainsterm infarction. *J Neurol Neurosurg Psych*, 81 :495–499, 2010.

[16] Shen-Hong Qu. Laryngotracheal closure and cricopharyngeal myotomy for intractable aspiration and dysphagia secondary to cerebrovascular accident. *ORL*, 71 :299–304, 2009.

[17] Takasaki et al. Evaluation of swallowing pressure in a patient with amyotrophic lateral sclerosis before and after cricopharyngeal myotomy using high-resolution manometry system. *Auris Nasus Larynx*, pages 644–647, 2010.

[18] Pearce JM. Wallenberg's syndrome. *J Neurol Neurosurg Psych*, 68 :570, 2000.

[19] Norrving B Hydén D. Adolf wallenberg (1862-1949). *J Neurol*, 252 :1135–1136, 2005.

[20] Wallenberg A. Acute bulbäraffection (embolie der art. cerebellar. post. inf. sinistr. ?). *Arch Psychiatr Nervenkr*, 27 :504–540, 1895.

[21] Netter F. Nervous system, part 1 : Brain. *The Netter Collection of Medical Illustrations*, Volume 7(Second Edition), 2013.

[22] Collège des enseignants de neurologie. Syndromes alternes.

[23] Fayoux P. Merrot O., Guatterie M. Pathologie neurologique et troubles de la déglutution chez l'enfant et l'adulte. *EMC (Elsevier Masson SAS, Paris), Oto-rhino-laryngologie*, 20-610-1-10, 2011.

[24] Guatterie M. Problématique des troubles de la déglutition. *Rev Laryngol Otol Rhinol (Bord)*, 111 :401–6, 1990.

[25] Kitis O. Wallenberg's lateral medullary syndrome : Diffusion-weighted imaging findings wallenberg's lateral medullary syndrome : Diffusion-weighted imaging findings wallenberg's lateral medullary syndrome : Diffusion-weighted imaging findings wallenberg's lateral medullary syndrome : Diffusion-weihghted imaging findings. *Acta Radiologica*, 2004.

[26] Crevier-Buchman L. Physiologie de la déglutition normale. *EMC (Elsevier Masson SAS, Paris), Oto-rhino-laryngologie*, 20-801-A-10, 2007.

[27] Bleeckx D. Déglutition. evaluation. rééducation. *EMC Kinésithérapie - Médecine Physique - Réadaptation*, 8(1)(26-067-A-10) :1–9, 2012.

[28] Jean A. Brainstem control of swallowing : neuronal network and cellular mechanisms. *Physiol Rev*, 81 :929–69, 2001.

[29] Miller AJ. *The neuroscientific principes of swallowing and dysphagia*, San Diego : Singular publication group, 1999.

[30] Vérin E. "virtual" lesion of the human oropharyngeal motor cortex : A videofluoroscopic study. *Arch Phys Med Rehabil*, 93 :1987–1990, 2012.

[31] Hamdy S. Cortical activation during human volotional swallowing : an event-related fmri study. *Am J Physiol*, 277(1Pt1) :219–25, 1999.

[32] Hamdy S. Recovery of swallowing after dysphagic stroke relates to functional reorganization in the intact motor cortex. *Gastroenterology*, 115 :1104–12, 1998.

[33] Gordon C. Dysphagia in acute stroke. *BMJ*, 295 :411–4, 1987.

[34] Clavé P. Accuracy of the volume-viscosity swallow test for clinical screening of oropharyngeal dysphagia and aspiration. *Clin Nutr*, 27(6) :806–15, 2008.

[35] Dapoigny M Zerbib F. Les explorations fonctionnelles digestives. *Elsevier Masson*, 2010.

[36] Pandolfino JE. Classifying esophageal motility by pressure topography characteristics : a study of 400 patients and 75 controls. *Am J Gastroenterol*, 103 :27–37, 2008.

[37] Mielens JD. Automated analysis of pharyngeal pressure data obtained with high-resolution manometry. *Dysphagia*, 26 :3–12, 2011.

[38] Takasaki K. Investigation of pharyngeal swallowing function using high-resolution manometry investigation of pharyngeal swallowing function using high-resolution manometry. *The Laryngoscope*, 118 :1729–32, 2008.

[39] Kyung J. Videofluoroscopic and manometric evaluation of pharyngeal and upper esophageal sphincter function during swallowing. *J Neurogastroenterol Motil*, 20 :352–361, 2014.

[40] Auzou P. Prise en charge de la déglutition dans les pathologies neurologiques. *Revue neurologique FMC*, 2009.

[41] Foley N. Dysphagia treatment post stroke : a systematic review of randomised controlled trials. *Age Ageing 2008*, 37 :258–264, 2008.

[42] Geeganage C. Interventions for dysphagia and nutrional support in acute and subacute stroke. *Cochrane Database Syst Rev CD000323*, 2012.

[43] Jayasekeran V. Adjunctive functional pharyngeal electrical stimulation reverses swallowing disability after brain lesions. *Gastroenterology*, 138(5) :1737–46, 2010.

[44] Gallas S. Mylohyoid motor-evoked potentials relate to swallowing function after chronic stroke dysphagia. *Neurogastroenterol Motil.*, 19 :453–58, 2007.

[45] Vérin E. Submental sensitive transcutaneous electrical stimulation (sstes) at home in neurogenic oropharyngeal dysphagia : A pilot study. *Annals of Physical and Rehabilitation Medicine*, 54 :366–375, 2011.

[46] Pascual-Leone A. Response to rapid-rate transcranial magnetic stimulation of the human motor cortex. *Brain*, 117 :847–58, 1994.

[47] Little JT. Cognitive effects of 1- and 20-hertz repetitive transcranial magnetic stimulation in depression : preliminary report. *Neuropsychiatry Neuropsychol Behav Neurol*, 13 :119–24, 2000.

[48] Pascual-Leone A. Lateralized effect of rapid-rate transcranial magnetic stimulation of the prefrontal cortex on mood. *Neurology*, 46 :499–502, 1996.

[49] Chen R. Depression of motor cortex excitability by low-frequency transcranial magnetic stimulation. *Neurology 1997*, 48 :1398—403, 1997.

[50] Fox P. Imaging human intra-cerebral connectivity by pet during tms. *Neuroreport 1997*, 8 :2787—91, 1997.

[51] Ferbert A. Interhemispheric inhibition of the human motor cortex. *J Physiol*, 453 :525—46., 1992.

[52] Hanajima R. Interhemispheric facilitation of the hand motor area in humans. *J Physiol*, 531 :849—59., 2001.

[53] Gerschlager W. Decreased corticos- pinal excitability after subthreshold 1hz rtms over lateral premotor cortex. *Neurology 2001*, 57 :449—55, 2001.

[54] Munchau A. Functional connectivity of human premotor and motor cortex explored with repetitive transcranial magnetic stimulation. *Neurosci 2002*, 22 :554—61, 2002.

[55] Tassinari CA. Transcranial magnetic stimulation and epilepsy. *Clinical Neurophysiology*, 114 :777–98, 2003.

[56] Bae EH. Safety and tolerability of repetitive transcranial magnetic stimulation in patients with epilepsy : a review of the literature. *Epilepsy Behav*, 10 :521–8, 2007.

[57] Janicak PG. Transcranial magnetic stimulation in the treatment of major depressive disorders : a comprehensive summary of safety experience from acute exposure, extended exposure, and during reintroduction treatment. *J Clin Psychiatry*, 69 :222–32, 2008.

[58] Pascual-Leone A. No evidence of hearing loss in humans due to transcranial magnetic stimulation. *Neurology*, 42 :647–51, 1992.

[59] Rossi S. Safety of tms consensus group. safety, ethical considerations, and application guidelines for the use of transcranial magnetic stimulation in clinical practice and research. *Clinical Neurophysiology*, 120 :2008–39, 2009.

[60] Khedr EM. Treatment of post-stroke dysphagia with repetitive transcranial magnetic stimulation. *Acta Neurol Scand*, 119 :155–61, 2009.

[61] Thibaut A. Transcranial direct current stimulation : A new too for neurostimulation. *Revue neurologique*, 169 :108–20, 2013.

[62] Kumar S. Noninvasive brain stimulation may improve stroke-related dysphagia : A pilot study. *Stroke*, 42 :1035–1040, 2011.

[63] Vasant H. Transcranial direct current stimulation reverses neurophysiological and behavioural effects of focal inhibition of human pharyngeal motor cortex on swallowing current stimulation reverses neurophysiological and behavioural effects of focal inhibition of human pharyngeal motor cortex on swallowing. *J Physiol*, 592(4) :695–709, 2014.

[64] Fayoux P. Merrot O., Guatterie M. Chirurgie des troubles de la déglutition. *EMC (Elsevier Masson SAS, Paris), Techniques chirurgicales - Tête et cou*, 46(335), 2011.

[65] Kelly JH. Management of upper esophageal sphincter disorders : indications and complications of myotomy. *Am J Med*, 108, 2000.

[66] Kaplan S. Paralysis of deglutition, a post-poliomyelitis complication treated by section of the cricopharyngeus muscle. *Ann Surg*, 133(4) :572–3, 1951.

[67] Haapaniemi J. Botulinum toxin in the treatement of cricopharyngeal dysphagia. *Dysphagia*, 16 :171–5, 2001.

[68] Restivo DA. Botulinum toxin for oropharyngeal dysphagia due to tetanox. *J Neurol*, 253 :388–9, 2006.

[69] Zaninotto G. The role of botulinum toxin injection and upper esophageal sphincter myotomy in treating oropharyngeal dysphagia. *J Gastrointest Surg*, 8 :997–1006, 2004.

[70] Solt J. Primary cricopharyngeal dysfunction : treatment with balloon catheter dilatation. *Gastrointest Endosc*, 54 :767–71, 2001.

[71] Wang AY. Effectiveness of esophageal dilatation for symptomatic cricopharyngeal bar. *Gastrointest Endosc*, 61 :148–52, 2005.

[72] Mok P. Hypopharyngeal pharyngoplasty in the management of pharyngeal paralysis : a new procedure. *Ann Otol Rhinol Laryngol*, 112 :844–852, 2003.

[73] Rosenbeck JC. A penetration-aspiration scale. *Dysphagia*, 11(2) :93–98, 1996.

[74] Hamdy S. Explaining oropharyngeal dysphagia after unilateral hemispheric stroke. *Lancet*, 350 :686–692, 1997.

[75] Hamdy S. Sensorimotor modulation of human cortical swallowing pathways. *J Physiol.*, 506 :857–866, 1998.

[76] Khedr EM. Therapeutic trial of repetitive transcranial magnetic stimulation after acute ischemic stroke. *Neurology*, 65 :466–8, 2005.

[77] Khedr EM. Role of 1 and 3hz repetitive transcranial magnetic stimulation on motor function recovery after acute ischaemic stroke. *Eur J Neurol*, 16 :1323—30, 2009.

[78] Khedr EM. Long- term effect of repetitive transcranial magnetic stimulation on motor function recovery after acute ischemic stroke. *Acta Neurol Scand*, 121 :30—7, 2010.

[79] Verin E Gallas S. Sensory transcutaneous electrical stimulation improves post-stroke dysphagic patients. *Dysphagia*, 25 :291–297, 2010.

[80] Michou E. Characterizing the mechanisms of central and peripheral forms of neurostimulation in chronic dysphagic stroke patients. *Brain Stimulation*, 7 :66–73, 2014.

[81] Barritt A.W. Role of cerebral cortex plasticity in the recovery of swallowing function following dysphagic stroke. *Dysphagia*, 24 :83–90, 2009.

[82] Jones E G. Thalamic and brainstem contributions to large-scale plasticity of primate somatosensory cortex. *Science*, 282(6), 1998.

[83] Aydogdu I. Dysphagia in lateral medullary infarction (wallenberg's syndrome) : An acute disconnection syndrome in premotor neurons related to swallowing activity ? *Stroke*, 32 :2081–2087, 2001.

[84] Oshima F. Prediction of dysphagia severity : An investigation of the dysphagia patterns in patients with lateral medullary infarction. *Intern Med*, 52 :1325–1331, 2013.

[85] Lang IM. Upper esophageal sphincter. *GI Motil*, 2006.

[86] Wilson JA. Multichannel intraluminal impedance and esophageal manometry data for unrestricted swallowing : establishing normal values. *Dis Esophagus*, 21(51) :5617, 2008.

[87] Kim DY. Botulinum toxin type a for poststroke cricopharyngeal muscle dysfunction. *Arch Phys Med Rehabil*, 87 :1346–51, 2006.

[88] Mills CP. Dysphagia in progressive bulbar palsy relieved by division of cricopharyngeus. *J Laryngol Otol*, 78 :963–4, 1964.

[89] Cook IJ. Aga technical review on management of oropharyngeal dysphagia. *Gastroenterology*, 116 :455–78, 1999.

Résumé

Efficacité de la stimulation magnétique transcrânienne et de la myotomie cricopharyngienne sur la dysphagie oropharyngée chez les patients présentant un syndrome de Wallenberg

Introduction. Les troubles de la déglutition sont très fréquents dans le syndrome de Wallenberg et augmentent significativement la mortalité. Chez ces patients, la paralysie des nerfs crâniens IX et X le plus souvent unilatérale pourrait compromettre la déglutition à long terme. L'objectif de cette étude était d'étudier l'effet de la stimulation transcrânienne répétitive (rTMS) et et de la chirurgie par myotomie cricopharyngienne sur la dysphagie oropharyngée après syndrome de Wallenberg.

Méthode. Deux patients, qui présentaient les critères cliniques d'un syndrome de Wallenberg, ont été inclus. Un protocole expérimental comprenait des sessions de rTMS associées à une stimulation électrique transcutanée sous mentonnière de 5 jours à 3 mois d'intervalle et une réévaluation clinique à 3 ans pour discuter d'un traitement chirurgical par myotomie cricopharyngienne. La déglutition pharyngée a été étudiée par vidéomanométrie haute résolution avant et après chaque session de rTMS et après chirurgie.

Résultats. Les patients ont eu 5 sessions de rTMS et un traitement chirugical à 3 ans. Avant rTMS, les deux patients étaient alimentés par gastrostomie. Ils présentaient une stase pharyngée pour toutes les textures, sans déglutition possible associée à un défaut de relaxation du sphincter supérieur de l'oesophage, ayant pour conséquence des pneumopathies de déglutition à répétition. Après 5 séances de rTMS, 15 mois plus tard, les deux patients avaient récupéré un péristaltisme pharyngé et une ouverture incomplète du SSO. Six mois après la chirurgie, les deux patients pouvaient reprendre une alimentation normale.

Discussion. Notre étude montre que la rTMS associée à la stimulation électrique transcutanée pourrait accélérer le processus de neuroplasticité. Un protocole associant la rTMS et la chirurgie peut améliorer la dysphagie oropharyngée chez les patients ayant fait un infarctus du tronc cérébral. Il est nécessaire de confirmer nos résultats par une plus grande étude.

Mots clés : Wallenberg, stimulation magnétique transcrânienne, déglutition, myotomie cricopharyngienne