

FACULTE MIXTE DE MEDECINE ET DE PHARMACIE DE ROUEN

ANNEE 2014

N°

**THÈSE POUR LE
DOCTORAT EN MÉDECINE**

(Diplôme d'état)

PAR

Emilie ANGOT

NEE LE 10 NOVEMBRE 1983

PRESENTEE ET SOUTENUE PUBLIQUEMENT LE 21 OCTOBRE 2014

**EVALUATION DE LA RT-DL-PCR MULTIPLEXE
POUR LA MISE EN EVIDENCE DE TRANSCRITS DE FUSION
DANS LES SARCOMES**

Président du jury : Professeur Jean-Christophe SABOURIN

Directeur de thèse : Professeur Jean-Christophe SABOURIN

Membres du jury : Professeur Frank DUJARDIN

Professeur Fabrice JARDIN

Docteur Frédérique LAROUSSERIE

Par délibération en date du 3 mars 1967, la faculté a arrêté que les opinions émises dans les dissertations qui lui seront présentées doivent être considérées comme propres à leurs auteurs et qu'elle n'entend leur donner aucune approbation ni improbation.

ANNEE UNIVERSITAIRE 2013 – 2014
U.F.R. DE MEDECINE-PHARMACIE DE ROUEN

DOYEN : **Professeur Pierre FREGER**

ASSESEURS : **Professeur Michel GUERBET**
Professeur Benoit VEBER
Professeur Pascal JOLY

DOYENS HONORAIRES : **Professeurs J. BORDE - Ph. LAURET - H. PIGUET – C. THUILLEZ**

PROFESSEURS HONORAIRES : **MM. M-P AUGUSTIN - J.ANDRIEU-GUITRANCOURT –**
M.BENOZIO-J.BORDE - Ph. BRASSEUR - R. COLIN - E.
COMOY - J. DALION -, DESHAYES - C. FESSARD – J.P
FILLASTRE - P.FRIGOT -J. GARNIER - J. HEMET - B.
HILLEMAND - G. HUMBERT - J.M. JOUANY - R. LAUMONIER –
Ph. LAURET - M. LE FUR – J.P. LEMERCIER - J.P LEMOINE -
Mle MAGARD - MM. B. MAITROT - M. MAISONNET - F. MATRAY
- P.MITROFANOFF - Mme A. M. ORECCHIONI - P. PASQUIS -
H.PIGUET - M.SAMSON – Mme SAMSON-DOLLFUS – J.C.
SCHRUB - R.SOYER - B.TARDIF -.TESTART - J.M. THOMINE –
C. THUILLEZ - P.TRON - C.WINCKLER - L.M.WO

I - MEDECINE

PROFESSEURS

M. Frédéric ANSELME	HCN	Cardiologie
Mme Isabelle AUQUIT AUCKBUR	HCN	Chirurgie Plastique
M. Bruno BACHY (Surnombre)	HCN	Chirurgie pédiatrique
M. Fabrice BAUER	HCN	Cardiologie
Mme Soumeya BEKRI	HCN	Biochimie et Biologie Moléculaire
M. Jacques BENICHOU	HCN	Biostatistiques et informatique médicale
M. Jean-Paul BESSOU	HCN	Chirurgie thoracique et cardio-vasculaire
Mme Françoise BEURET-BLANQUART (Surnombre)	CRMPR	Médecine physique et de réadaptation
M. Guy BONMARCHAND	HCN	Réanimation médicale
M. Olivier BOYER	UFR	Immunologie
M. Jean-François CAILLARD (Surnombre)	HCN	Médecine et santé au Travail
M. François CARON	HCN	Maladies infectieuses et tropicales
M. Philippe CHASSAGNE	HB	Médecine interne (Gériatrie)
M. Vincent COMPERE	HCN	Anesthésiologie et réanimation chirurgicale

M. Antoine CUVELIER	HB	Pneumologie
M. Pierre CZERNICHOW	HCH	Epidémiologie, économie de la santé
M. Jean - Nicolas DACHER	HCN	Radiologie et Imagerie Médicale
M. Stéfan DARMONI	HCN	Informatique Médicale/Techniques de communication
M. Pierre DECHELOTTE	HCN	Nutrition
Mme Danièle DEHESDIN (Surnombre)	HCN	Oto-Rhino-Laryngologie
M. Jean DOUCET	HB	Thérapeutique/Médecine – Interne - Gériatrie.
M. Bernard DUBRAY	CB	Radiothérapie
M. Philippe DUCROTTE	HCN	Hépto – Gastro - Entérologie
M. Frank DUJARDIN	HCN	Chirurgie Orthopédique - Traumatologique
M. Fabrice DUPARC	HCN	Anatomie - Chirurgie Orthopédique et Traumatologique
M. Bertrand DUREUIL	HCN	Anesthésiologie et réanimation chirurgicale
Mme Hélène ELTCHANINOFF	HCN	Cardiologie
M. Thierry FREBOURG	UFR	Génétique
M. Pierre FREGER	HCN	Anatomie/Neurochirurgie
M. Jean François GEHANNO	HCN	Médecine et Santé au Travail
M. Emmanuel GERARDIN	HCN	Imagerie Médicale
Mme Priscille GERARDIN	HCN	Pédopsychiatrie
M. Michel GODIN	HB	Néphrologie
M. Guillaume GOURCEROL	HCN	Physiologie
M. Philippe GRISE	HCN	Urologie
M. Didier HANNEQUIN	HCN	Neurologie
M. Fabrice JARDIN	CB	Hématologie
M. Luc-Marie JOLY	HCN	Médecine d'urgence
M. Pascal JOLY	HCN	Dermato - vénéréologie
M. Jean-Marc KUHN	HB	Endocrinologie et maladies métaboliques
Mme Annie LAQUERRIERE	HCN	Anatomie cytologie pathologiques
M. Vincent LAUDENBACH	HCN	Anesthésie et réanimation chirurgicale
M. Joël LECHEVALLIER	HCN	Chirurgie infantile
M. Hervé LEFEBVRE	HB	Endocrinologie et maladies métaboliques
M. Thierry LEQUERRE	HB	Rhumatologie
M. Eric LEREBOURS	HCN	Nutrition
Mme Anne-Marie LEROI	HCN	Physiologie
M. Hervé LEVESQUE	HB	Médecine interne
Mme Agnès LIARD-ZMUDA	HCN	Chirurgie Infantile
M. Pierre Yves LITZLER	HCN	Chirurgie Cardiaque
M. Bertrand MACE	HCN	Histologie, embryologie, cytogénétique
M. David MALTETE	HCN	Neurologie
M. Christophe MARGUET	HCN	Pédiatrie

Mme Isabelle MARIE	HB	Médecine Interne
M. Jean-Paul MARIE	HCN	ORL
M. Loïc MARPEAU	HCN	Gynécologie - obstétrique
M. Stéphane MARRET	HCN	Pédiatrie
Mme Véronique MERLE	HCN	Epidémiologie
M. Pierre MICHEL	HCN	Hépto - Gastro - Entérologie
M. Francis MICHOT	HCN	Chirurgie digestive
M. Bruno MIHOUT (<i>Surnombre</i>)	HCN	Neurologie
M. Jean-François MUIR	HB	Pneumologie
M. Marc MURAINÉ	HCN	Ophthalmologie
M. Philippe MUSETTE	HCN	Dermatologie - Vénérologie
M. Christophe PEILLON	HCN	Chirurgie générale
M. Jean-Marc PERON	HCN	Stomatologie et chirurgie maxillo-faciale
M. Christian PFISTER	HCN	Urologie
M. Jean-Christophe PLANTIER	HCN	Bactériologie - Virologie
M. Didier PLISSONNIER	HCN	Chirurgie vasculaire
M. Bernard PROUST	HCN	Médecine légale
M. François PROUST	HCN	Neurochirurgie
Mme Nathalie RIVES	HCN	Biologie et méd. du dévelop. et de la reprod.
M. Jean-Christophe RICHARD (<i>Mise en dispo</i>)	HCN	Réanimation Médicale, Médecine d'urgence
M. Horace ROMAN	HCN	Gynécologie Obstétrique
M. Jean-Christophe SABOURIN	HCN	Anatomie – Pathologie
M. Guillaume SAVOYE	HCN	Hépto – Gastro
Mme Céline SAVOYE – COLLET	HCN	Imagerie Médicale
Mme Pascale SCHNEIDER	HCN	Pédiatrie
M. Michel SCOTTE	HCN	Chirurgie digestive
Mme Fabienne TAMION	HCN	Thérapeutique
Mme Florence THIBAUT	HCN	Psychiatrie d'adultes
M. Luc THIBERVILLE	HCN	Pneumologie
M. Christian THUILLEZ	HB	Pharmacologie
M. Hervé TILLY	CB	Hématologie et transfusion
M. François TRON (<i>Surnombre</i>)	UFR	Immunologie
M. Jean-Jacques TUECH	HCN	Chirurgie digestive
M. Jean-Pierre VANNIER	HCN	Pédiatrie génétique
M. Benoît VEBER	HCN	Anesthésiologie Réanimation chirurgicale
M. Pierre VERA	C.B	Biophysique et traitement de l'image
M. Eric VERIN	CRMPR	Médecine physique et de réadaptation
M. Eric VERSPYCK	HCN	Gynécologie obstétrique
M. Olivier VITTECOQ	HB	Rhumatologie
M. Jacques WEBER	HCN	Physiologie

MAITRES DE CONFERENCES

Mme Noëlle BARBIER-FREBOURG	HCN	Bactériologie – Virologie
M. Jeremy BELLIEN	HCN	Pharmacologie
Mme Carole BRASSE LAGNEL	HCN	Biochimie
M. Gérard BUCHONNET	HCN	Hématologie
Mme Mireille CASTANET	HCN	Pédiatrie
Mme Nathalie CHASTAN	HCN	Physiologie
Mme Sophie CLAEYSSENS	HCN	Biochimie et biologie moléculaire
M. Moïse COEFFIER	HCN	Nutrition
M. Stéphane DERREY	HCN	Neurochirurgie
M. Eric DURAND	HCN	Cardiologie
M. Manuel ETIENNE	HCN	Maladies infectieuses et tropicales
M. Serge JACQUOT	UFR	Immunologie
M. Joël LADNER	HCN	Epidémiologie, économie de la santé
M. Jean-Baptiste LATOUCHE	UFR	Biologie Cellulaire
M. Thomas MOUREZ	HCN	Bactériologie
M. Jean-François MENARD	HCN	Biophysique
Mme Muriel QUILLARD	HCN	Biochimie et Biologie moléculaire
M. Vincent RICHARD	UFR	Pharmacologie
M. Francis ROUSSEL	HCN	Histologie, embryologie, cytogénétique
Mme Pascale SAUGIER-VEBER	HCN	Génétique
Mme Anne-Claire TOBENAS-DUJARDIN	HCN	Anatomie
M. Pierre Hugues VIVIER	HCN	Imagerie Médicale

PROFESSEUR AGREGÉ OU CERTIFIÉ

Mme Dominique LANIEZ	UFR	Anglais
Mme Cristina BADULESCU	UFR	Communication

II - PHARMACIE

PROFESSEURS

M. Thierry BESSON	Chimie Thérapeutique
M. Jean-Jacques BONNET	Pharmacologie
M. Roland CAPRON (PU-PH)	Biophysique
M. Jean COSTENTIN (Professeur émérite)	Pharmacologie
Mme Isabelle DUBUS	Biochimie
M. Loïc FAVENNEC (PU-PH)	Parasitologie
M. Jean Pierre GOULLE	Toxicologie
M. Michel GUERBET	Toxicologie
M. Olivier LAFONT	Chimie organique
Mme Isabelle LEROUX	Physiologie
M. Paul MULDER	Sciences du médicament
Mme Martine PESTEL-CARON (PU-PH)	Microbiologie
Mme Elisabeth SEGUIN	Pharmacognosie
M. Rémi VARIN (PU-PH)	Pharmacie Hospitalière
M Jean-Marie VAUGEOIS	Pharmacologie
M. Philippe VERITE	Chimie analytique

MAITRES DE CONFERENCES

Mme Cécile BARBOT	Chimie Générale et Minérale
Mme Dominique BOUCHER	Pharmacologie
M. Frédéric BOUNOURE	Pharmacie Galénique
M. Abdeslam CHAGRAOUI	Physiologie
M. Jean CHASTANG	Biomathématiques
Mme Marie Catherine CONCE-CHEMTOB de la santé	Législation pharmaceutique et économie
Mme Elizabeth CHOSSON	Botanique
Mme Cécile CORBIERE	Biochimie
M. Eric DITTMAR	Biophysique
Mme Nathalie DOURMAP	Pharmacologie
Mme Isabelle DUBUC	Pharmacologie
M. Abdelhakim ELOMRI	Pharmacognosie
M. François ESTOUR	Chimie Organique
M. Gilles GARGALA (MCU-PH)	Parasitologie
Mme Najla GHARBI	Chimie analytique

Mme Marie-Laure **GROULT**
M. Hervé **HUE**
Mme Laetitia **LE GOFF**
Mme Hong **LU**
Mme Sabine **MENAGER**
Mme Christelle **MONTEIL**
M. Mohamed **SKIBA**
Mme Malika **SKIBA**
Mme Christine **THARASSE**
M. Frédéric **ZIEGLER**

Botanique
Biophysique et Mathématiques
Parasitologie Immunologie
Biologie
Chimie organique
Toxicologie
Pharmacie Galénique
Pharmacie Galénique
Chimie thérapeutique
Biochimie

PROFESSEUR CONTRACTUEL

Mme Elizabeth **DE PAOLIS**

Anglais

ATTACHE TEMPORAIRE D'ENSEIGNEMENT ET DE RECHERCHE

M. Imane **EL MEOUCHE**
Mme Juliette **GAUTIER**
M. Romy **RAZAKANDRAINIBE**

Bactériologie
Galénique
Parasitologie

III – MEDECINE GENERALE

PROFESSEURS

M. Jean-Loup **HERMIL** UFR Médecine générale

PROFESSEURS ASSOCIES A MI-TEMPS :

M. Pierre **FAINSILBER** UFR Médecine générale

M. Alain **MERCIER** UFR Médecine générale

M. Philippe **NGUYEN THANH** UFR Médecine générale

MAITRE DE CONFERENCES ASSOCIE A MI-TEMPS :

M Emmanuel **LEFEBVRE** UFR Médecine générale

Mme Elisabeth **MAUVIARD** UFR Médecine générale

Mme Marie Thérèse **THUEUX** UFR Médecine générale

Mme Yveline **SEVRIN-TARTARIN** UFR Médecine Générale

CHEF DES SERVICES ADMINISTRATIFS : Mme Véronique DELAFONTAINE

HCN - Hôpital Charles Nicolle

CB - Centre HENRI BECQUEREL

CRMPR - Centre Régional de Médecine Physique et de Réadaptation

HB - Hôpital de BOIS GUILLAUME

CHS - Centre Hospitalier Spécialisé du Rouvray

LISTE DES RESPONSABLES DE DISCIPLINE

Mme Cécile BARBOT	Chimie Générale et Minérale
M. Thierry BESSON	Chimie thérapeutique
M. Roland CAPRON	Biophysique
M Jean CHASTANG	Mathématiques
Mme Marie-Catherine CONCE-CHEMTOB	Législation, Economie de la Santé
Mme Elisabeth CHOSSON	Botanique
M. Jean-Jacques BONNET	Pharmacodynamie
Mme Isabelle DUBUS	Biochimie
M. Loïc FAVENNEC	Parasitologie
M. Michel GUERBET	Toxicologie
M. Olivier LAFONT	Chimie organique
Mme Isabelle LEROUX-NICOLLET	Physiologie
Mme Martine PESTEL-CARON	Microbiologie
Mme Elisabeth SEGUIN	Pharmacognosie
M. Mohamed SKIBA	Pharmacie Galénique
M. Philippe VERITE	Chimie analytique

ENSEIGNANTS MONO-APPARTENANTS

MAITRES DE CONFERENCES

M. Sahil ADRIOUCH	Biochimie et biologie moléculaire (Unité Inserm 905)
Mme Gaëlle BOUGEARD-DENOYELLE	Biochimie et biologie moléculaire (UMR 1079)
Mme Carine CLEREN	Neurosciences (Néovasc)
Mme Pascaline GAILDRAT	Génétique moléculaire humaine (UMR 1079)
M. Antoine OUVRARD-PASCAUD	Physiologie (Unité Inserm 1076)
Mme Isabelle TOURNIER	Biochimie (UMR 1079)

PROFESSEURS DES UNIVERSITES

M. Serguei FETISSOV	Physiologie (Groupe ADEN)
Mme Su RUAN	Génie Informatique

REMERCIEMENTS

A Monsieur le Professeur Jean-Christophe Sabourin qui me fait l'honneur de présider le jury de cette thèse. Je vous remercie pour votre disponibilité, votre implication et votre gentillesse qui ont été de précieux soutiens tout au long de mon internat. Veuillez trouver l'expression de ma profonde gratitude.

A Monsieur le Professeur Fabrice Jardin. Vous me faites l'honneur de juger ce travail. Je tiens à vous remercier de m'avoir permis de travailler avec votre équipe sur ce sujet très intéressant. Veuillez trouver ici l'expression de mes sincères remerciements.

A Monsieur le Professeur Frank Dujardin. Vous m'avez fait l'honneur d'accepter avec enthousiasme de faire partie du jury de cette thèse. Veuillez trouver ici l'expression de mon profond respect.

A Madame le Docteur Frédérique Larousserie qui me fait l'honneur de faire partie du jury de cette thèse. Je te remercie de m'avoir formée avec autant de rigueur à la pathologie des os et tissus mous. Je suis très fière de continuer à travailler dans ce domaine et espère être à la hauteur de ton enseignement. Je t'adresse l'expression de ma sincère reconnaissance.

Merci à toutes les personnes qui ont rendu ce travail possible. A l'équipe INSERM U918 du Centre Henri Becquerel. A Philippe Ruminy qui nous a invités à participer à cette aventure, pour ta disponibilité, ta patience et ta sympathie. A Vinciane Marchant pour ton dynamisme, ta motivation et ta gentillesse. A France Blanchard et Elodie Colas qui se sont impliquées pour la réussite de ce projet même si la distance ne nous a pas toujours rendu la tâche aisée. Ce fut toujours très agréable de travailler avec vous. Merci à Christèle Moulin, pour sa réactivité.

Merci à tous les Médecins de Rouen qui ont fait de moi l'anapath que je suis aujourd'hui. A Mme Lemoine, Mme Gobet, Mr Picquenot, Laurence Roquet, Arnaud François, Florence Le Pessot, Moutaz Aziz (Moutmout), Sophie Patrier, Philippe Courville, Christel Boivin, Olivia Roels-Abramovici (chef, co-interne et amie), Anca, Liana et Emmanuel. J'ai adoré apprendre avec vous. Je suis heureuse de pouvoir rester parmi vous pour les années à venir.

Merci à Mr Roussel pour sa générosité, son implication pour la formation des internes. Sa porte était toujours ouverte.

Merci à mes co-internes et amis. Nicolas avec qui j'ai traversé ces années d'internat. C'est un plaisir de pouvoir continuer à travailler avec toi. Fanny pour nos soirées parisiennes à refaire le monde et pour tant d'autres choses, Maxime pour ta gaieté communicative, Florent pour ton écoute et ton soutien. Merci à Marie, Hélène, Claire, Laëtitia, Gwendoline, Lucie, Elsa, Pierre et Mohamed. C'est tellement agréable de travailler avec vous dans cette ambiance (c'est encore mieux quand il s'agit de ne pas travailler). Une petite pensée pour ceux qui ont quitté le service : Benjamin, Solenne, Dalila.

Merci toute l'équipe du Laboratoire de Génétique Somatique des Tumeurs, à Aude Lamy pour nos soirées à réinventer la biologie moléculaire.

Merci aux techniciens du service qui nous donnent la pêche chaque matin.

Merci à l'équipe du service de Génétique du Professeur Frébourg qui m'a tout appris en biologie moléculaire. En particulier à Julie et Sarah pour leur amitié, leur bonne humeur et pour nos «after work».

Merci à toute l'équipe du service d'Anatomie Pathologiques de l'Hôpital Cochin et à Madame le Pr Vacher-Lavenu de m'avoir si bien accueillie pendant mes six mois d'inter-CHU. Merci en particulier à Frédérique, Virginie et Alexandre vous m'avez appris tellement de choses. C'était super. Merci à mes co-internes parisiens Christelle (pour les corrections de dernière minute), Arnaud, Guillaume et Jennifer pour les bons moments que nous avons passé ensemble.

Merci à mes amis de P1 : Lilie, Sophie, Mathilde, Florent ; de la Fac : Chonchon, Poulette, Steph, Alix, Marion. Merci à Claire, mon amie depuis le lycée, à Anaïs et Ludo. A mes amis d'enfance : Pascale, Vincent et Emmanuel. Merci pour tout ce que nous avons partagé.

A Romain, mon Amour. J'ai tellement de chance de t'avoir à mes côtés.

A mes parents, c'est grâce à vous si j'en suis là aujourd'hui. Je ne vous remercierai jamais assez.

A mes grands-parents pour leur affection.

A toute ma famille qui m'a toujours soutenue.

TABLE DES MATIERES

LISTE DES ABREVIATIONS	18
INTRODUCTION.....	19
GENERALITES	21
I- EPIDEMIOLOGIE.....	21
1- Incidence.....	21
2- Age de survenue	21
3- Topographie	21
II- FACTEURS ETIOLOGIQUES	22
1- L'irradiation.....	22
2- La susceptibilité génétique.....	22
3- L'infection virale	23
4- Les agents chimiques	23
5- La stase	23
III- PRESENTATION CLINIQUE	23
1- Sarcomes des tissus mous	23
2- Sarcomes primitifs osseux.....	24
IV- STRATEGIE DIAGNOSTIQUE	24
1- L'imagerie.....	24
2- La biopsie	25
V- PRISE EN CHARGE THERAPEUTIQUE DES SARCOMES	26
1- La chirurgie.....	26
2- La radiothérapie	29
3- La chimiothérapie	29
4- Prise en charge thérapeutique des sarcomes primitifs osseux de haut grade	30
5- Prise en charge thérapeutique des sarcomes à cellules rondes	30
VI- PRISE EN CHARGE ANATOMOPATHOLOGIQUE DES SARCOMES.....	31
1- Démarche diagnostique	31
2- Détermination du grade.....	32
3- Elaboration du compte-rendu	33
VII- CLASSIFICATION MOLECULAIRE DES SARCOMES.....	34

1-	Sarcomes avec anomalie génétique spécifique.....	34
2-	Les sarcomes avec profil génomique complexe	35
VIII-	SARCOME AVEC TRANSLOCATION SPECIFIQUE	35
1-	Bases moléculaires.....	35
2-	Intérêt de la mise en évidence de translocations spécifiques dans les sarcomes.....	39
IX-	EXEMPLES DE SARCOMES AVEC TRANSLOCATION SPECIFIQUE.....	40
1-	Le sarcome d'Ewing.....	40
2-	Les « sarcomes Ewing-like »	43
3-	Le synoviosarcome	44
4-	Le rhabdomyosarcome alvéolaire	46
X-	METHODES DE DETECTION DES TRANSLOCATIONS.....	48
1-	La cytogénétique conventionnelle	48
2-	L'hybridation in situ fluorescente (FISH) sur noyau interphasique.....	48
3-	La RT-PCR	50
	MATERIELS ET METHODES.....	51
I-	PRINCIPE DE LA RT-PCR DEPENDANTE DE LA LIGATION	51
II-	UTILISATION DE LA RT-PCR MULTIPLEXE DEPENDANTE DE LA LIGATION POUR LA DETECTION DES TRANSCRITS DE FUSION.....	52
III-	PRESENTATION DU KIT DE RT-DL-PCR MULTIPLEXE POUR LA DETECTION DES TRANSCRITS DE FUSION DANS LES SARCOMES.....	53
IV-	PANEL DE VALIDATION	56
V-	METHODE.....	57
1-	Extraction de l'ARN total	57
2-	Réverse transcription	57
3-	Hybridation des sondes oligonucléotidiques	58
4-	Ligation	58
5-	PCR et pyroséquençage.....	58
	RESULTATS.....	59
	DISCUSSION	63
	ANNEXES	66
	BIBLIOGRAPHIE.....	68

LISTE DES ABREVIATIONS

EBV : Epstein-Barr Virus

ESMO : European Society for Medical Oncology

FISH : Fluorescence *in situ* hybridization

FFPE : Formalin Fixed-Paraffin Embedded

FNCLCC : Fédération Nationale des Centres de Lutte Contre le Cancer

HES : Hématéine Eosine Safran

HHV8 : Human Herpes Virus de type 8

IRM : Imagerie par Résonance Magnétique

MLPA : Multiplex Ligation Probe Amplification

OMS : Organisation Mondiale de la Santé

PCR : Polymerase Chain Reaction

RT-PCR : Reverse Transcription-Polymerase Chain Reaction

RT-dI-PCR : RT-PCR dépendante de la ligation

TDM : Tomodensitométrie

UICC : Union Internationale Contre le Cancer

INTRODUCTION

Les sarcomes sont des tumeurs rares développées aux dépens des tissus de soutien. Ils présentent une grande variété histologique avec plus de 50 types différents dans la classification OMS 2013 [1]. Cette diversité explique les difficultés diagnostiques causées par ces tumeurs. La classification des sarcomes a pourtant un impact important sur le pronostic et le traitement des patients.

Au cours des quinze dernières années, de nombreuses anomalies génétiques ont été décrites dans les sarcomes. Des anomalies moléculaires spécifiques sont présentes dans presque la moitié de ces tumeurs. Ces anomalies sont classées en cinq grandes catégories :

- Les sarcomes avec une translocation spécifique,
- Les sarcomes avec profil génomique simple caractérisé par la présence d'amplifications,
- Les sarcomes avec une mutation activatrice,
- Les sarcomes avec une mutation inactivatrice,
- Les sarcomes avec un profil génomique complexe caractérisé par de nombreux gains et pertes chromosomiques [2].

Les sarcomes avec translocation spécifique représentent 10 à 15 % de l'ensemble des sarcomes. Ces translocations et leurs produits de transcription (transcrits de fusion) sont utilisés comme de véritables marqueurs moléculaires spécifiques de certaines tumeurs comme les translocations *EWSR1-ETS* dans le sarcome d'Ewing [3]–[5], *PAX3-FOXO1* dans le rhabdomyosarcome alvéolaire [6], [7], *EWSR1-WT1* dans le sarcome desmoplasique à petites cellules rondes [8] ou encore *ETV6-NTRK3* dans le fibrosarcome infantile [9].

La recherche d'un transcrit de fusion est aujourd'hui systématiquement effectuée pour classer ces sarcomes, établir leur pronostic et permettre une prise en charge thérapeutique adaptée.

Actuellement, la détection des translocations ou des transcrits de fusion est réalisée par FISH ou par RT-PCR. Cependant, ces techniques très ciblées, permettent uniquement la détection d'un seul ou d'un nombre restreint de transcrits de fusion à la fois.

La révolution technologique apportée par le séquençage de dernière génération a permis ces dernières années de mettre en évidence de nouvelles translocations spécifiques. Devant l'émergence et la multitude de ces nouveaux transcrits, le développement de nouvelles méthodes de détection permettant la recherche simultanée de l'ensemble de ces anomalies moléculaires apparaît nécessaire.

GENERALITES

I- EPIDEMIOLOGIE

1- Incidence

Les sarcomes sont des tumeurs rares représentant moins de 1% de l'ensemble des cancers chez l'adulte.

L'incidence des sarcomes des tissus mous est estimée à 50 cas pour un million d'habitant [1]. Le nombre de nouveaux cas de sarcome des tissus mous attendus en France est estimé à 6 pour 100 000 habitants par an, ce qui représente 4000 nouveaux cas par an [10], [11]. Dans la littérature, les sarcomes des tissus mous représentent entre 0,7 et 1% des tumeurs malignes chez l'adulte et entre 4 et 8% des tumeurs malignes chez l'enfant.

L'incidence des sarcomes primitifs osseux est moins bien connue. Ils représenterait respectivement 0,2% et 5% des tumeurs malignes chez l'adulte et chez l'enfant [10] et 0,2% de l'ensemble des cancers.

2- Age de survenue

L'âge de survenue des sarcomes varie en fonction du type histologique. Ainsi, le rhabdomyosarcome embryonnaire survient quasi exclusivement chez l'enfant, le synoviosarcome atteint le plus souvent l'adulte jeune alors que le sarcome indifférencié à cellules pléomorphes, le liposarcome bien différencié, le léiomyosarcome et le myxofibrosarcome prédominent chez le sujet âgé.

La fréquence des sarcomes augmente avec l'âge. L'âge médian au diagnostic est de 65 ans [1].

3- Topographie

Les sarcomes sont ubiquitaires, ils peuvent s'observer au niveau des tissus mous, des viscères et des os.

Parmi les sarcomes des tissus mous, environ 75% sont localisés aux extrémités (le plus souvent au niveau de la cuisse), 10% sont localisés au niveau du tronc et 10% sont localisés au niveau du rétro-péritoine. Les sarcomes des tissus mous du tronc et des membres sont dans 60% des cas de siège profond avec une taille médiane de 9 cm et dans 30% des cas des tumeurs superficielles avec une taille médiane de 5 cm [12].

Parmi les sarcomes primitifs osseux, 43% surviennent autour des genoux. Le second site le plus fréquent est le bassin qui est la localisation préférentielle des sarcomes d'Ewing et des chondrosarcomes [1].

II- FACTEURS ETIOLOGIQUES

L'étiologie des tumeurs bénignes et malignes des tissus mous est inconnue. La plupart des sarcomes surviennent *de novo* sans facteur favorisant identifié. Certains facteurs génétiques, environnementaux, infectieux et immunitaire ont été associés au développement de sarcomes des tissus mous et de l'os [1].

1- L'irradiation

L'incidence des sarcomes radio-induits est mal connue. Leur risque augmente avec la dose. La plupart des patients ont reçu une dose supérieure ou égale à 50 Gray. La médiane de survenue des cancers après irradiation se situe aux alentours de 10 ans. Plus de la moitié des cas sont des sarcomes inclassés à cellules pléomorphes de haut grade. Au niveau cutané, l'angiosarcome est le plus fréquent [1]. Les patients porteurs d'une mutation du gène de rétinoblastome (*RB1*) tout comme les patients porteur d'une mutation du gène *TP53* et les patients atteints d'une neurofibromatose de type 1 ont un risque augmenté de développer un sarcome radio-induit [13].

2- La susceptibilité génétique

Certains sarcomes surviennent dans un contexte familial ou héréditaire. Ces cas restent cependant rares. Nous pouvons citer l'exemple des tumeurs desmoïdes chez les patients atteints de syndrome de Gardner [14] ; la neurofibromatose héréditaire (type 1 et 2) est

associée avec la survenue de tumeurs de la gaine des nerfs périphériques [15] ; le syndrome de Li Fraumeni, lié à la mutation germinale du gène suppresseur de tumeurs *TP53*, est un syndrome génétique autosomique dominant de prédisposition au développement de sarcomes [16]. Les patients porteurs d'une mutation du gène du rétinoblastome sont également prédisposés au développement de sarcomes.

3- L'infection virale

L'HHV8 joue un rôle clef dans le développement de la maladie de Kaposi [17]. L'EBV est associé à des tumeurs musculaires lisses chez le sujet immunodéprimé [18] .

4- Les agents chimiques

Certaines études ont rapporté une augmentation de l'incidence des sarcomes dans certaines catégories professionnelles (agriculteurs, forestier), après une exposition à certains herbicides contenant de la dioxine [19], [20].

5- La stase

Elle est impliquée dans le développement d'angiosarcomes sur lymphoedème chronique.

III- PRESENTATION CLINIQUE

1- Sarcomes des tissus mous

Les signes cliniques associés aux sarcomes sont non spécifiques. Ils se présentent le plus souvent sous la forme d'une masse augmentant de volume, non douloureuse.

La rapidité de l'augmentation de taille de la tumeur varie en fonction de son agressivité. Ainsi, les tumeurs de bas grade comme le liposarcome bien différencié peuvent évoluer pendant plusieurs années, mimant une tumeur bénigne.

La tumeur peut également être révélée par des signes de compression qui sont fonctions de la localisation tumorale, tels que des signes neurologiques, l'apparition d'un œdème, ou des symptômes urinaires [21], [22].

En pratique, le diagnostic doit être évoqué devant toute masse profonde des tissus mous inexplicée, devant toute masse superficielle dont le diamètre est supérieur à 5 cm ou survenant à un âge précoce (enfant).

2- Sarcomes primitifs osseux

Les tumeurs osseuses malignes sont souvent révélées par une douleur d'intensité croissante, volontiers nocturne. Dans les formes de diagnostic tardif, une masse, traduisant l'envahissement des parties molles, au-delà du périoste peut-être présente. Les fractures pathologiques surviennent souvent dans un contexte de douleurs préexistantes [23].

IV- STRATEGIE DIAGNOSTIQUE

Devant toute suspicion de sarcome, il est recommandé de référer le patient à un centre expert permettant une approche multidisciplinaire (comprenant pathologistes, radiologues, chirurgiens, radiothérapeutes et oncologues). Cette prise en charge centralisée doit être faite le plus tôt possible [24], [25].

1- L'imagerie

Pour les tumeurs des tissus mous, elle consiste en un TDM et un IRM. Pour les tumeurs des membres, des clichés standards sont également réalisés afin d'éliminer une tumeur osseuse, de rechercher une érosion osseuse avec un risque de fracture ou pour mettre en évidence des calcifications.

Pour les tumeurs osseuses, les clichés standards et le TDM permettent de mieux mettre en évidence une matrice calcifiée, une réaction périostée ou une lyse de la corticale.

L'imagerie permet de caractériser la tumeur, d'en préciser la taille, l'extension locale, d'établir le stade et de guider la biopsie. Elle peut également permettre, pour les patients allant recevoir un traitement pré-opératoire, de donner des informations complémentaires sur le grade de la tumeur (nécrose).

2- La biopsie

Le diagnostic est apporté par la réalisation de micro-biopsies percutanées, sous contrôle échographique ou scannographique. Elle permet de confirmer la nature de la tumeur, son caractère bénin ou malin afin de définir le type de chirurgie à réaliser (chirurgie élargie ou énucléation d'une tumeur bénigne) et de discuter d'un éventuel traitement néoadjuvant.

Plusieurs carottes représentatives doivent être réalisées en évitant les zones de nécrose. Elles doivent être transmises à l'état frais au pathologiste afin qu'il puisse réaliser des prélèvements pour congélation qui permettront une étude en biologie moléculaire.

La biopsie chirurgicale peut également se discuter dans certains cas notamment pour le diagnostic de certaines tumeurs osseuses ou lorsque la micro-biopsie ne permet pas d'établir le diagnostic.

La biopsie doit être réalisée après discussion pluridisciplinaire. Elle doit être planifiée de telle sorte que le trajet biopsique et la cicatrice puissent être réséqués lors de l'exérèse chirurgicale [24], [25].

V- PRISE EN CHARGE THERAPEUTIQUE DES SARCOMES

1- La chirurgie

La chirurgie est le traitement standard pour les patients atteints d'un sarcome des tissus mous localisé.

Elle doit être réalisée avec des marges suffisantes (R0). La marge minimale dépend de plusieurs facteurs dont le type histologique, l'existence d'un traitement préopératoire et de la présence de barrières anatomiques comme les fascias, le périoste ou l'épinèvre. Une résection marginale peut-être décidée dans certains cas particuliers comme celui des tumeurs adipeuses atypiques.

La voie d'abord doit se faire dans l'axe du membre, avec une cicatrice axiale, de façon à pouvoir être reprise facilement en cas de récurrence.

Elle doit être réalisée en un bloc, comportant d'emblée la tumeur entourée de tissu sain. La tumeur ne doit pas être vue au cours de l'intervention.

Les différentes modalités chirurgicales sont définies par rapport aux notions anatomiques d'extension tumorale et en fonction de la marge minimale. [26], [27].

Les techniques de reconstruction par lambeaux et pontages vasculaires ont élargi les possibilités de chirurgie large et conservatrice du membre dans les cas de tumeurs localement évoluées.

L'objectif chirurgical est donc double : d'une part obtenir des marges histologiques saines, éviter toute effraction tumorale et d'autre part maintenir la fonction. Actuellement, le standard chirurgical est d'effectuer une exérèse large avec des marges histologiques saines de manière circonférentielle. L'épaisseur de cette marge n'est pas encore définie de manière précise. C'est la marge minimale qui importe [27].

a. Les techniques chirurgicales

- Exérèse large :

Il s'agit du standard chirurgical. La tumeur est emportée en bloc, sans être vue au cours de la dissection avec une marge de tissu supposé sain sur toute sa surface. L'exérèse large consiste à emporter 1 à 2 cm de tissu sain dans tous les plans et/ou une barrière anatomique (par exemple, l'aponévrose).

- Exérèse intracapsulaire :

L'exérèse intracapsulaire correspond à une exérèse par fragmentation de la tumeur ou à un drainage de la tumeur (sur un diagnostic préopératoire erroné par exemple : diagnostic d'hématome ou d'abcès). Une effraction tumorale expose à une poursuite évolutive plus ou moins rapide en fonction du grade de la tumeur. Il est important de l'identifier, car il s'agit d'une indication formelle de reprise chirurgicale. La radiothérapie ne pallie pas une chirurgie inadaptée.

- Exérèse marginale ou énucléation :

L'exérèse marginale correspond à l'ablation de la tumeur sans tissu sain en périphérie en passant dans le plan de clivage naturel. Le plan de clivage se situe au niveau de la pseudocapsule, laissant toujours en place un reliquat tumoral microscopique dans les tissus adjacents. L'énucléation expose le patient à un risque de rechute locale de 50 à 93 % [27].

- Exérèse compartimentale :

L'exérèse compartimentale, décrite par Bowden et Enneking [28], [29] vise à enlever la totalité d'un compartiment avec ses structures anatomiques limitantes et la totalité du contenu. L'inconvénient de ce type d'exérèse est l'importance des séquelles fonctionnelles. Ce type d'intervention ne correspond plus au standard chirurgical.

- Amputation, désarticulation :

Il s'agit d'un type d'intervention qui ne préjuge pas de son caractère large ou non. Des marges larges passant en tissu sain sont plus facilement obtenues par amputation (surtout si la lésion est distale) expliquant un taux de rechute locale inférieur au traitement conservateur [30] . Mais une désarticulation carcinologique (marges saines) n'est pas toujours possible (figure 1).

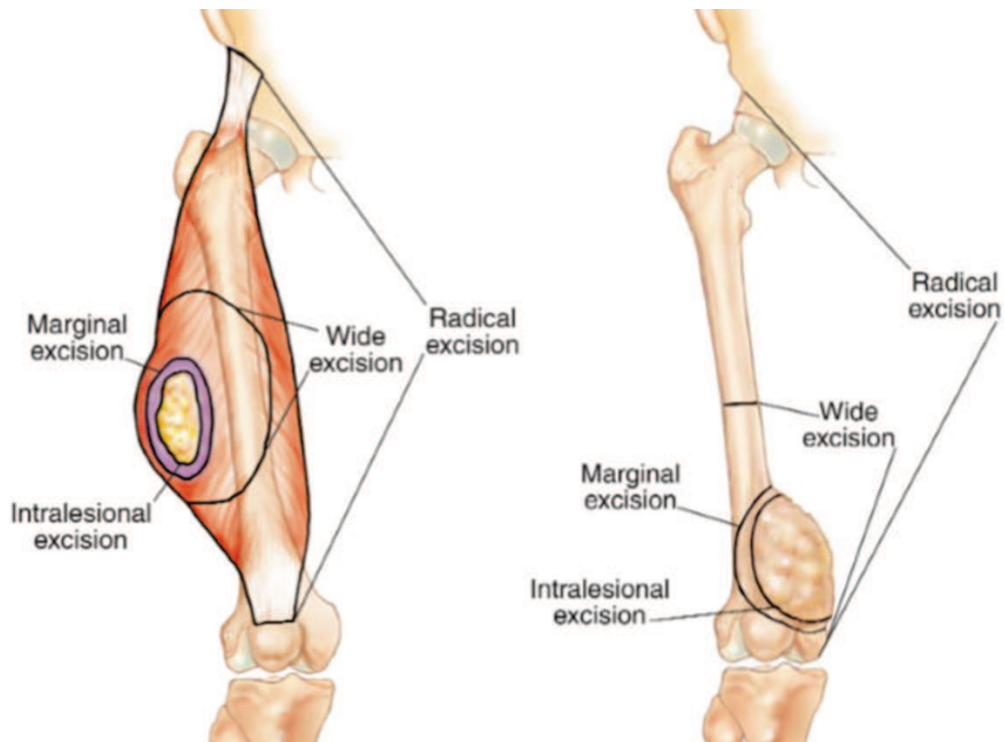


Figure 1 : Représentation schématique des différentes techniques d'exérèse chirurgicale. A gauche : tumeur des tissus mous, à droite : tumeur osseuse. Marginal excision : exérèse marginale. Intralesional excision : exérèse intralésionnelle. Wide excision : exérèse large. Radical excision : exérèse compartimentale. D'après M. M. Malawer et P. H. Sugarbaker, *Musculoskeletal cancer surgery: treatment of sarcomas and allied diseases* [26].

b. Appréciation de la qualité de la chirurgie

La qualité de l'exérèse s'établit selon les critères de l'UICC (classification R) [31] :

- R0 : marge microscopique saine. La marge minimum est définie en millimètres en précisant la qualité du tissu la constituant.
- R1 : existence d'un résidu microscopique.
- R2 : existence d'un résidu macroscopique. Le chirurgien doit l'indiquer dans son compte-rendu opératoire.

En cas d'exérèse fragmentée les marges ne sont pas appréciables. L'exérèse est considérée R2.

La reprise chirurgicale doit être envisagée en cas de marges R1 selon l'étendue de la tumeur, de ses rapports anatomiques (contact avec une structure noble vasculonerveuse) et de sa biologie.

En cas de marges R2, la reprise chirurgicale dans un centre spécialisé doit être réalisée avec éventuellement un traitement préopératoire en cas de tumeur non ré-opérable ou nécessitant un traitement mutilant [24].

2- La radiothérapie

La radiothérapie post-opératoire améliore le contrôle local de la maladie sans effet sur la survie globale [32]. Elle peut être réalisée en pré- ou en post-opératoire.

Selon les recommandations ESMO 2012 [24], la radiothérapie adjuvante est indiquée pour les sarcomes des tissus mous profonds de haut grade (G2 et G3).

La dose administrée est de 50-60 Gy en 5 fractions hebdomadaires de 1,8 à 2 Gy avec des boost possibles jusqu'à 66 Gy en fonction de la présentation et de la qualité de la chirurgie. Le volume d'irradiation doit inclure le lit opératoire, les cicatrices et les trajets de drainage.

La radiothérapie peut dans certains cas être réalisée en pré-opératoire, après discussion pluridisciplinaire [33]. Le temps pré- ou post-opératoire ne modifie pas le contrôle local des sarcomes mais le risque de complication est différent. En effet, le taux de complication post-chirurgical avec radiothérapie pré-opératoire est plus important avec 35% de problèmes de cicatrisation versus 17% avec une radiothérapie post-opératoire [34]. Ces complications concernent essentiellement les sarcomes des membres inférieurs. Ainsi le risque accru de complications post-opératoires après radiothérapie pré-opératoire doit être mis en balance avec le risque de complications à plus long terme observé dans le bras radiothérapie post-opératoire (volume d'irradiation et dose plus importants).

3- La chimiothérapie

Le but de la chimiothérapie est le contrôle systémique de la maladie. Elle est indiquée pour la plupart des patients non résécables ou métastatiques en situation palliative.

Les sarcomes des tissus mous de l'adulte sont globalement des tumeurs peu chimiosensibles, pour lesquelles un nombre limité de molécules efficaces sont disponibles. Les anthracyclines tel que la doxorubicine sont le traitement standard de première ligne [35].

En cas d'échec des anthracyclines ou en cas d'impossibilité de les utiliser, plusieurs traitements sont envisageables tels que l'utilisation de l'ifosfamide ou de la trabectedine [36].

4- Prise en charge thérapeutique des sarcomes primitifs osseux de haut grade

Les sarcomes primitifs osseux sont des tumeurs rares de prise en charge complexe qui doit être réalisée dans un centre expert.

Le traitement des sarcomes primitifs osseux de haut grade comme l'ostéosarcome de haut grade, le sarcome d'Ewing, le sarcome inclassé à cellules pléomorphes de haut grade et le léiomyosarcome primitif osseux repose le plus souvent sur une chimiothérapie néoadjuvante suivie d'une chirurgie d'exérèse monobloc et d'une chimiothérapie adjuvante plus ou moins associée la radiothérapie [25].

Ainsi, le traitement de référence du sarcome d'Ewing en Europe suit le protocole clinique euro-EWING 99 constitué d'une chimiothérapie néoadjuvante associant la vincristine, l'ifosfamide, l'adriamycine et l'étoposide suivie d'une résection chirurgicale puis d'une chimiothérapie de consolidation, elle-même dépendante de la réponse histologique.

5- Prise en charge thérapeutique des sarcomes à cellules rondes

Les sarcomes à cellules rondes (dont font partie le sarcome d'Ewing, les rhabdomyosarcomes embryonnaires et alvéolaires, la tumeur desmoplasique à petites cellules rondes ou encore le chondrosarcome mésoenchymateux) sont des tumeurs particulièrement agressives touchant (non exclusivement) l'enfant et l'adulte jeune pour lesquels le recours à une polychimiothérapie néoadjuvante est généralement indiquée. Ainsi, certains protocoles spécifiques associant une chimiothérapie combinatoire néoadjuvante à la chirurgie et à une chimiothérapie adjuvante ont montré leur efficacité dans certaines entités comme le rhabdomyosarcome alvéolaire [37].

VI- PRISE EN CHARGE ANATOMOPATHOLOGIQUE DES SARCOMES

1- Démarche diagnostique

La démarche anatomopathologique a pour but d'établir le diagnostic de sarcome et de le classer selon sa ligne de différenciation. La classification utilisée est celle de l'OMS 2013 des tumeurs des tissus mous et des tumeurs osseuses [1]. Elle repose sur l'examen histologique standard aidé de l'immunohistochimie et de la biologie moléculaire. Le diagnostic doit toujours être confronté aux données cliniques et à l'imagerie.

L'immunohistochimie occupe une place importante pour affirmer le diagnostic de sarcome (éliminer un carcinome, un mélanome ou un lymphome) mais également pour le classer de manière précise [38].

Elle permet parfois de montrer une ligne de différenciation tissulaire ou de la suggérer :

- Différenciation épithéliale : anticorps anti-pancytokératine AE1/AE3, anti-EMA.
- Différenciation musculaire : anticorps anti-actine muscle lisse, anti-desmine, anti-myogénine (muscle strié), anti-h-caldesmone (muscle lisse).
- Différenciation endothéliale : anticorps anti-CD31, anti-CD34.
- Différenciation nerveuse : anticorps anti-PS100

Certains anticorps peuvent permettre de suggérer l'existence d'une anomalie moléculaire comme les anticorps anti-MDM2 et anti-CDK4 qui montrent un marquage nucléaire des cellules tumorales dans le liposarcome bien différencié/dédifférencié témoignant de l'amplification des gènes *MDM2* et *CDK4*.

Le choix des anticorps utilisés et leur interprétation doivent-être effectués en fonction de l'aspect morphologique de la tumeur (tumeur à cellules rondes indifférenciée, tumeur à cellules fusiformes, tumeur à cellules pléomorphes, tumeur myxoïde hypocellulaire faiblement ou peu atypique, tumeur épithélioïde).

Ainsi, l'étude immunohistochimie peut permettre d'établir ou de suggérer les diagnostics de :

- Rhabdomyosarcome (anticorps anti-myogénine+),
- Sarcome à cellules claires des parties molles (anticorps anti-PS100+, anti-HMB45+),
- Sarcome épithélioïde (l'anticorps anti-CD34+, anti-INI1-),
- Tumeur desmoplasique à petites cellules rondes (anticorps anti-pancytokératines+, anti-desmine+ et anti-WT1)
- Tumeur rhabdoïde (anticorps anti-pancytokératine+ et anti-INI1-),
- Angiosarcome (anticorps anti-CD31+, anti-CD34+),
- Synoviosarcome (anticorps anti-pancytokératine+, anti-EMA+),
- Léiomyosarcome (anticorps anti-actine muscle lisse+, anti-h-caldesmone+),
- Liposarcome bien différencié/dédifférencié (anticorps anti-MDM2 et anti-CDK4+), [38], [39].

2- Détermination du grade

En dehors de quelques exceptions, la classification histologique des sarcomes des tissus mous n'est pas suffisamment informative et ne préjuge pas du risque métastatique. Le grade de malignité est le facteur pronostique le plus important pour la prédiction d'une rechute métastatique et de la survie globale.

Le système actuellement le plus utilisé pour les tumeurs des tissus mous est celui de la Fédération Nationale des Centres de Lutte Contre le Cancer (FNCLCC) [40], tenant compte de trois paramètres : la différenciation, l'activité mitotique et le pourcentage de nécrose. A chacun de ces paramètres est attribué un score. La somme de ces scores définit le grade (figure 2).

<p>Différentiation tumorale : Score 1 : sarcomes qui ressemblent à un tissu adulte normal. Exemple : liposarcome bien différencié. Score 2 : sarcomes pour lesquels le diagnostic de type histologique est certain. Exemple : liposarcome myxoïde. Score 3 : sarcomes embryonnaires, synoviosarcomes, sarcomes épithélioïdes, sarcomes à cellules claires, sarcomes alvéolaires des parties molles, sarcomes indifférenciés et sarcomes pour lesquels le type histologique est incertain.</p> <p>Index mitotique : Score 1 : 0 à 9 mitoses pour 10 champs. Score 2 : 10 à 19 mitoses pour 10 champs. Score 3 : plus de 19 mitoses pour 10 champs. (Un champ mesure 0,1734 mm²)</p> <p>Nécrose tumorale : Score 0 : pas de nécrose. Score 1 : moins de 50 % de nécrose tumorale. Score 2 : plus de 50 % de nécrose tumorale.</p> <p>Grade 1 : Score 2-3 Grade 2 : Score 4-5 Grade 3 Score 6-8</p>

Figure 2 : Système de grading de la Fédération Nationale des Centres de Lutte Contre le Cancer (FNCLCC).

Le système de grading n'est pas applicable à l'ensemble des types histologiques de sarcomes. En effet, pour certains sarcomes, le type histologique détermine à lui seul le pronostic. Le grading devient alors redondant. C'est le cas par exemple du liposarcome bien différencié qui est une tumeur de bas grade et de la majorité des sarcomes à cellules rondes qui sont par définition des sarcomes de haut grade.

3- Elaboration du compte-rendu

Les éléments devant figurer dans le compte-rendu sont : la taille de la tumeur, sa situation par rapport à l'aponévrose superficielle et aux différentes structures anatomiques présentes sur la pièce, le type histologique et si besoin le sous-type, le grade histologique en indiquant le système de grading utilisé, la présence et l'importance de la nécrose tumorale, la présence éventuelle d'embolies néoplasiques, l'état des limites d'exérèse en précisant les marges les plus proches lorsqu'elles sont inférieures à 1 ou 2 cm, les techniques complémentaires mises en œuvre et leurs résultats [41], [42].

VII- CLASSIFICATION MOLECULAIRE DES SARCOMES

Les sarcomes constituent un groupe hétérogène de tumeurs de classification complexe, rendant le diagnostic difficile. Cette classification a pourtant un impact important sur le pronostic et le traitement des patients [2], [43].

Au cours des quinze dernières années, de nombreuses anomalies génétiques ont été décrites dans ces tumeurs. Ces anomalies ont permis d'établir une classification moléculaire des sarcomes distinguant d'une part les sarcomes avec anomalie génétique spécifique présentant généralement un caryotype simple et d'autre part les sarcomes à profil génomique complexe, sans anomalie spécifique, caractérisés par de nombreux gains et pertes géniques. Des anomalies moléculaires spécifiques sont présentes dans presque la moitié des sarcomes.

1- Sarcomes avec anomalie génétique spécifique

Dans cette catégorie, on distingue :

- Les sarcomes avec translocation spécifique pouvant être utilisées comme marqueurs diagnostiques.

- Les sarcomes avec un profil génomique simple caractérisés par la présence d'amplifications. Le liposarcome bien différenciés/dédifférenciés, l'ostéosarcome parostéal et l'ostéosarcome central de bas grade et les sarcomes intimaux montrent un tel profil caractérisé par une amplification des gènes *MDM2* et *CDK4* associés à une amplification d'autres gènes dans le cas du liposarcome dédifférencié. Sur le plan cytogénétique, ces tumeurs sont caractérisées par la présence de chromosomes géants ou en anneaux surnuméraires sur un fond de caryotype par ailleurs normal. Ces chromosomes surnuméraires sont constitués de séquences amplifiées de la région 12q14-15 avec amplification constante du gène *MDM2*, neuf fois sur dix du gène *CDK4* et plus accessoirement d'autres gènes comme *HMGA2* et *SAS*.

- Les sarcomes avec une mutation activatrice. Quatre-vingt-dix pourcent des GIST montrent une mutation d'un gène codant pour un récepteur à activité tyrosine-kinase KIT ou PDGFRA. La mise en évidence de ces mutations est utile pour prédire la réponse thérapeutique à l'imatinib.

- Les sarcomes avec mutation inactivatrice. C'est le cas de la tumeur rhabdoïde qui présente une inactivation biallélique du gène *INI1* qui peut être mise en évidence en immunohistochimie (perte d'expression). Cette anomalie est également retrouvée dans 80% des sarcomes épithélioïdes et des tumeurs malignes des gaines nerveuses épithélioïdes.

2- Les sarcomes avec profil génomique complexe

Les autres sarcomes (60% des sarcomes) montrent un profil génomique complexe caractérisé par de nombreux gains et pertes géniques, avec fréquemment perte du gène *RB1* et une altération de *TP53* [44]. Les léiomyosarcomes, rhabdomyosarcomes pléomorphes, myxofibrosarcomes et les sarcomes peu différenciés appartiennent à cette catégorie et ne comportent pas d'anomalie spécifique. Ces sarcomes surviennent le plus souvent chez l'adulte après 50 ans et sont constitués, sur le plan histologique, de cellules fusiformes et surtout pléomorphes. Il s'agit de tumeurs relativement agressives avec un potentiel métastatique de l'ordre de 50 %.

VIII- SARCOME AVEC TRANSLOCATION SPECIFIQUE

1- Bases moléculaires

Les translocations réciproques sont le résultat de cassures au sein de certains chromosomes suivies d'un échange de fragments chromosomiques qui mettent en contact des gènes qui normalement ne le sont pas. La « mise en contact » de deux gènes comme par exemple *SS18* sur le chromosome 18 et *SSX1* ou *SSX2* sur le chromosome X dans le cas de la translocation $t(X;18)(p11;q11)$ du synovialosarcome aboutit à la formation d'un gène chimérique (ici *SS18-SSX1*) appelé aussi gène de fusion, qui est transcrit. Le produit de cette transcription est appelé produit de fusion ou transcrit de fusion [45]. Dans les sarcomes, les translocations aboutissent à un gène de fusion que l'on suppose être directement responsable du développement tumoral (figure 3).

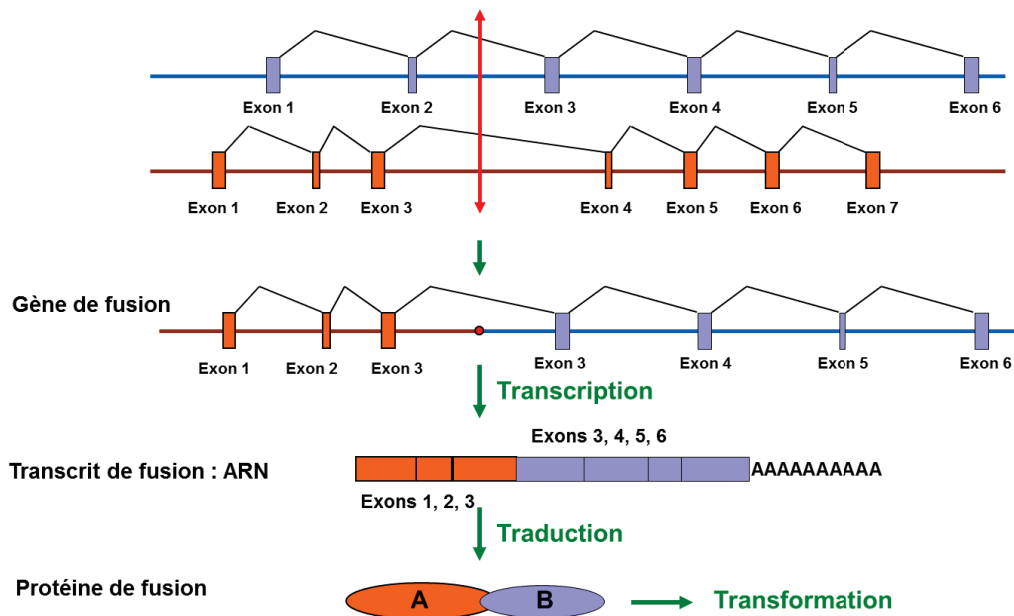


Figure 3 : représentation schématique des mécanismes moléculaires aboutissant à la production d'un transcrit de fusion à l'origine de la transformation tumorale.

Les sarcomes avec translocation représentent 10 à 15% de l'ensemble des sarcomes (Tableau 1). Il s'agit habituellement de tumeurs qui surviennent chez des patients jeunes (mais peuvent également se voir chez des individus âgés), constituées de petites cellules rondes ou fusiformes monomorphes souvent agressives [43].

Les plus fréquents sont le dermatofibrosarcome de protuberans, le liposarcome myxoïde, le sarcome d'Ewing et le synoviosarcome. La translocation réciproque dans le sarcome d'Ewing a été la première translocation rapportée dans une tumeur humaine en 1983 [4], [46].

Sarcoma type	Translocation	Genes involved	Prevalence
Ewing's sarcoma/ primitive neuroectodermal tumor	t(11,22) (q24;q12)	EWSR1-FLI1	85-95%
	t(21,22) (q22;q12)	EWSR1-ERG	5-10%
	t(7,22) (p22;q12)	EWSR1-ETV1	rare (< 1%)
	t(17,22) (q12;q12)	EWSR1-ETV4 (E1AF)	rare
	t(2,22) (q33;q12)	EWSR1-FEV	rare
	t(1,22) (p36;q12)	EWSR1-ZSG	rare
Synovial sarcoma	t(16,21) (p11;q22)	FUS-ERG	rare
	t(X,18) (p11;q11)	SS18(SYT)-SSX1	65%
		SS18(SYT)-SSX2	35%
		SS18(SYT)-SSX4	rare
Myxoid liposarcoma	t(12,16) (q13;p11)	TLS(FUS)-DDIT3(CHOP)	95%
	t(12,22) (q13;q12)	EWSR1-DDIT3(CHOP)	rare
Alveolar rhabdomyosarcoma	t(2,13) (q35;q14)	PAX3-FOXO1A(FKHR)	60-80%
	t(1,13) (p36;q14)	PAX7-FOXO1A(FKHR)	10-20%
	t(X,2) (q13;q35)	PAX3-AFX	rare
	t(2,2) (q35;p23)	PAX3-NCOA1	rare
Clear cell sarcoma	t(12,22) (q13;q12)	ATF1-EWSR1	> 90%
	t(2,22) (q32;q12)	EWSR1-CREB1	rare
Extraskeletal myxoid chondrosarcoma	t(9,22) (q22;q12)	EWSR1-TEC(NR4A3/CHN/TEC)	75%
	t(9,17) (q22;q11)	TAF2N(RBP56)-TEC/CHN	25%
	t(9,15) (q22;q21)	TCF12-TEC(CHN)	rare
Desmoplastic small round cell tumor	t(11,22) (p13;q12)	WT1-EWSR1	> 90%
Low-grade fibromyxoid sarcoma	t(7,16) (q32-34;p11)	TLS(FUS)-CREB3L2	90%
	t(11,16) (p11;p11)	TLS(FUS)-CREB3L1	10%
Dermatofibrosarcoma protuberans/giant cell fibroblastoma	ring 17q, ring 22q, der(22)	COL1A1-PDGFB	75%
Alveolar soft-part sarcoma	t(X,17) (p11.2;q25)	ASPL-TFE3	> 90%
Infantile fibrosarcoma (cell. mesoblastic nephroma)	t(12,15) (p13;q25)	ETV6(TEL)-NTRK3(TRKC)	80-90%
Inflammatory myofibroblastic tumor	t(2,19) (p23;p13.1)	TPM4-ALK	
	t(1,2) (q22-23;p23)	TPM3-ALK	
	t(2,17) (p23;q23)	CLTC-ALK	
	t(2,11) (p23;p15.5)	CARS-ALK	
	t(2,2) (p23;q13)	RANBP2-ALK	
	other 2p23 rearrangements	ALK-other partners	
Angiomatoid fibrous histiocytoma	t(2,22)(q34;q12)	EWSR1-CREB1	90%
	t(12,22)(q13;q12)	EWSR1-ATF1	10%

Tableau 1 : Exemples de sarcomes caractérisés par une translocation : type de translocation, gènes impliqués avec leur prévalence.

La plupart de ces gènes de fusion codent pour un facteur de transcription chimérique aberrant en combinant un promoteur fort, comme *EWSR1* qui confère le niveau d'expression et un domaine dit de DNA-binding comme *FLI1*, *ERG*, *ATF1*, *WT1*, qui confère la spécificité d'activation transcriptionnelle [47]. L'expression de ce facteur de transcription aberrant est à l'origine de l'activation et de la répression de gènes et participe ainsi à la transformation

tumorale. Ewing Sarcoma Breakpoint Region 1 (*EWSR1*) est un des gènes les plus impliqués dans les sarcomes à translocation incluant le sarcome d'Ewing, la tumeur desmoplastique à petites cellules rondes, le sarcome à cellules claires des parties molles, l'histiocytome fibreux angiomatoïde, le chondrosarcome myxoïde extrasquelettique et certains liposarcomes myxoïdes.

Un second mécanisme a pour résultat la surexpression d'un facteur de croissance autocrine. C'est le cas du dermatofibrosarcome protuberans avec la fusion des gènes *COL1A1* et *PDGFB* qui met l'expression du gène du facteur de croissance autocrine *PDGFB* (proto-oncogène) sous la dépendance du promoteur du gène *COL1A1* fortement exprimé dans les fibroblastes. La protéine de fusion *COL1A1-PDGFB* est ensuite clivée en une protéine PDGFB fonctionnelle dont la surexpression aboutit à la transformation tumorale [48].

Un troisième mécanisme implique la fusion du domaine catalytique d'un récepteur tyrosine-kinase qui a pour résultat l'activation constitutive de cette tyrosine-kinase indépendamment du ligand. C'est le cas du fibrosarcome congénital avec la fusion des gènes *ETV6* et *NTRK3*.

La mise en évidence de ces translocations spécifique constitue actuellement un outil diagnostique majeur pour la classification des sarcomes. Il est utilisé en routine et de manière systématique pour toute suspicion de translocation.

Ces translocations sont spécifiques d'un type histologique donné. Il existe quelques exceptions : la translocation *ETV6-NTRK3* est présente dans le fibrosarcome infantile, mais également dans le néphrome mésoblastique cellulaire, dans le carcinome sécrétoire du sein et dans un type de leucémie myéloïde aiguë. La translocation de type *ASLP-TFE3* est présente dans le sarcome alvéolaire des parties molles et dans quelques carcinomes du rein survenant préférentiellement chez l'enfant et l'adulte jeune. La translocation de type *TPM3-ALK* est présente dans la tumeur myofibroblastique inflammatoire et dans le lymphome anaplasique. Les deux translocations de type *EWSR1-ATF1* et *EWSR1-CREB1* sont présentes dans le sarcome à cellules claires des parties molles et dans l'histiocytome fibreux angiomatoïde. Ces tumeurs, morphologiquement très différentes, ne posent cependant pas de problème de diagnostic différentiel.

2- Intérêt de la mise en évidence de translocations spécifiques dans les sarcomes

La mise en évidence de translocations spécifiques a un impact à la fois diagnostique, pronostique et thérapeutique.

Pour le diagnostic, les translocations sont utilisées comme marqueurs moléculaires spécifiques. Ainsi, il est parfois difficile de faire la différence entre tumeur bénigne et tumeur maligne sur l'examen morphologique. C'est le cas par exemple chez l'enfant entre le lipoblastome et le liposarcome myxoïde. Le doute diagnostique peut-être levé en identifiant la translocation *FUS-DDIT3* spécifique du liposarcome myxoïde. La mise en évidence d'une translocation spécifique permet également de distinguer des tumeurs dont les aspects morphologiques et l'immunophénotype peuvent être équivoques. C'est le cas notamment des tumeurs à petites cellules rondes comme le sarcome d'Ewing, le synoviosarcome peu différencié, la tumeur desmoplastique à petites cellules rondes, le rhabdomyosarcome alvéolaire, le chondrosarcome mésenchymateux et le neuroblastome. A l'exception du neuroblastome, ces tumeurs possèdent des translocations réciproques qui sont spécifiques de chaque entité [45].

La génétique moléculaire a également permis d'identifier des tumeurs appartenant au même spectre en dépit de morphologies différentes. Ainsi, on sait maintenant que le sarcome d'Ewing et la tumeur neuro-ectodermique périphérique/PNET partagent les mêmes anomalies chromosomiques [2]. Le liposarcome à cellules rondes est une variante agressive du liposarcome myxoïde avec lequel il partage les mêmes translocations réciproques.

La mise en évidence d'un transcrite spécifique peut également avoir un impact pronostic important. En effet, il a récemment été montré que les tumeurs ayant les aspects morphologiques d'un rhabdomyosarcome alvéolaire (rhabdomyosarcome de mauvais pronostic, appartenant à la catégorie des rhabdomyosarcomes de haut risque) mais ne comportant pas la translocation moléculaire spécifique présentent le même profil génomique, le même profil d'expression et la même évolution clinique que les rhabdomyosarcomes embryonnaires. Ainsi, les rhabdomyosarcomes de morphologie alvéolaire ne comportant pas de translocation spécifique (30% des cas) sont de meilleur pronostic et rejoignent le groupe des rhabdomyosarcomes de risque intermédiaire pour la prise en charge thérapeutique [49]. Il a par ailleurs été rapporté que les rhabdomyosarcomes alvéolaires qui comportent une

translocation *PAX7-FOXO1A* auraient un meilleur pronostic comparé aux tumeurs à translocation *PAX3-FOXO1A* [50], [6].

Le diagnostic des sarcomes à translocation peut avoir un impact décisif quand il existe un traitement spécifique d'un type histologique. C'est le cas pour la plupart des sarcomes pédiatriques comme le sarcome d'Ewing, le rhabdomyosarcome alvéolaire, la tumeur desmoplastique à cellules rondes et le fibrosarcome infantile. Certains sarcomes de l'adulte peuvent également être plus sensibles à certains agents cytotoxiques comme le liposarcome myxoïde/à cellules rondes pour la trabectédine [51].

Compte tenu de l'impact pronostique et thérapeutique du diagnostic de sarcome à translocation spécifique, il est aujourd'hui recommandé de faire une analyse moléculaire devant toute suspicion de sarcome avec translocation [43] et ce d'autant plus que la présentation clinique est inhabituelle [2], [43].

IX- EXEMPLES DE SARCOMES AVEC TRANSLOCATION SPECIFIQUE

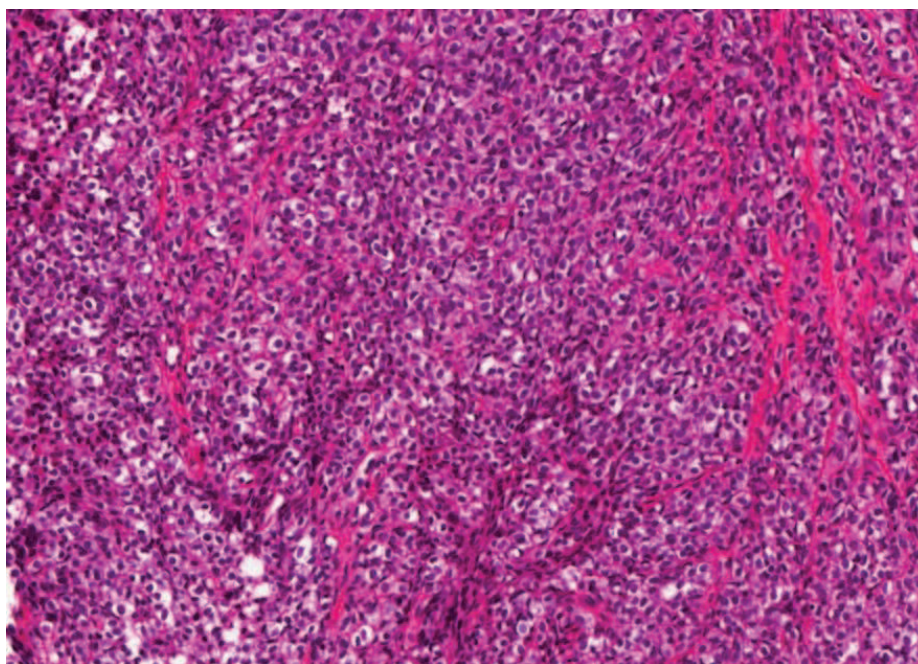
1- Le sarcome d'Ewing

Le sarcome d'Ewing est un sarcome à cellules rondes ou à cellules bleues présentant un degré variable de maturation neuroectodermique [1]. Les sarcomes d'Ewing représentent 6 à 8 % des tumeurs malignes primitivement osseuses. Il s'agit du deuxième sarcome primitivement osseux par ordre de fréquence chez l'enfant et l'adulte jeune. Quarante pour cent des cas surviennent avant 20 ans avec un pic d'incidence durant la deuxième décennie. Au-delà de 30 ans, les cas sont rares. Il s'agit le plus souvent d'une tumeur diaphysaire ou métaphyso-diaphysaire des os longs (fémur, tibia, humérus). Ils peuvent également survenir au niveau du pelvis, des os du crâne, des vertèbres, de la scapula, des os courts des extrémités et au niveau des tissus mous. Des localisations viscérales ont également été documentées.

A l'imagerie, il se présente comme une lésion lytique, perméative, souvent associée à une réaction périostée lamellaire en bulbe d'oignon. La tumeur s'étend souvent dans les parties molles sous la forme d'une masse mal définie.

Marcroscopiquement, il s'agit d'une masse beige infiltrante avec des remaniements nécrotiques et hémorragiques.

A l'examen microscopique, la plupart des tumeurs sont faites de petites cellules rondes à noyau rond ou ovale, à chromatine fine, à cytoplasme clair ou éosinophile pâle, à limites floues (figure 4). Certaines tumeurs, dénommées sarcome d'Ewing atypique, peuvent être faites de cellules de plus grande taille, à noyau à contours plus irréguliers avec un nucléole proéminent. Dans d'autres tumeurs, présentant une différenciation neuroectodermique plus marquée, les cellules comportent un cytoplasme plus abondant avec un noyau nucléolé et forment parfois des rosettes neuroectodermiques. Du glycogène intra-cytoplasmique peut être mis en évidence par la coloration de PAS dans la majorité des tumeurs indifférenciées.



*Figure 4 : sarcome d'Ewing : prolifération dense faite de petites cellules rondes monomorphes.
HES x 400.*

Le sarcome d'Ewing présente un immunophénotype peu spécifique. Les cellules tumorales sont intensément marquées avec l'anticorps anti-CD99 (marquage membranaire) quel que soit le degré de différenciation [52]. Cependant ce marquage très sensible est peu spécifique. En effet, le CD99 peut être positif dans d'autres tumeurs à cellules rondes comme le synoviosarcome peu différencié variant à cellules rondes, la tumeur desmoplastique à petites cellules rondes, ou encore certains lymphomes et leucémies lymphoblastiques.

Quatre-vingt-cinq pourcent des sarcomes d'Ewing comportent la translocation réciproque t(11;22)(q24;q12) fusionnant *EWSR1* avec *FLI1* pour générer l'oncoprotéine chimérique EWSR1-FLI1 fonctionnant comme un facteur de transcription aberrant [3], [4], [5], [46]. Certaines tumeurs comportent un transcrit alternatif fusionnant *EWSR1* à un autre membre de la famille *ETS* (Erythroblastosis virus Transforming Sequence) comme *ERG*, *ETV1*, *ETV4*, *FEV*. Dans de rares cas, une fusion *FUS-ERG* ou *FUS-FEV* est retrouvée.

Le gène *EWSR1* situé sur le chromosome 22 en q12 comporte 17 exons. Il code pour une protéine de 656 acides aminés avec un domaine d'activation transcriptionnel codé par les exons 1 à 7 et un domaine de liaison à l'ARN à l'extrémité C-terminale codée par les exons 11 à 13 [46]. Cette séquence est commune aux protéines de la famille TET à laquelle appartiennent également les gènes *FUS* et *TAF15*. Le gène *EWSR1* est exprimé de façon ubiquitaire. Il code pour une protéine nucléaire dont la fonction précise est encore mal connue [53].

Le pronostic des patients atteints d'un sarcome d'Ewing s'est considérablement modifié depuis l'évolution des protocoles de chimiothérapie qui permettent aujourd'hui une guérison dans 2/3 des cas. Le pronostic des malades métastatiques reste cependant extrêmement péjoratif [54], [55].

2- Les « sarcomes Ewing-like »

Les « sarcomes Ewing-like » sont des tumeurs de description récente qui présentent les aspects morphologiques du sarcome d'Ewing mais qui sont caractérisés par d'autres translocations. Ces translocations peuvent fusionner le gène *EWSR1* et des gènes codant pour d'autres protéines n'appartenant pas à la famille *ETS* (*SMARCA5*, *PATZ1*, *SP3*) ou impliquer d'autres gènes n'appartenant pas à la famille *TET* comme les translocations *CIC-DUX4* ou *BCOR-CCNB3*.

Le sarcome « Ewing-like » caractérisé par un transcrite de fusion *BCOR-CCNB3* correspond à une entité bien distincte du sarcome d'Ewing avec un profil d'expression génique différent associé à des anomalies génétiques secondaires également différentes. Le transcrite de fusion *BCOR-CCNB3*, entre le dernier codon du gène *BCOR* et l'exon 5 du gène *CCNB3*, résulte d'une inversion paracentrique du chromosome X [56]. Le gène *BCOR* code pour un corépresseur du proto-oncogène *BCL6*. Le gène *CCNB3* code pour une cycline exclusivement exprimée pendant la méiose au cours de la spermatogénèse. L'aspect morphologique des sarcomes *BCOR-CCNB3* est varié. La plupart des cas sont densément cellulaires, faits de petites cellules rondes, un peu plus irrégulières que les cellules de sarcome d'Ewing avec un noyau anguleux. D'autres tumeurs présentent des aspects de tumeurs à cellules fusiformes avec un fond qui peut-être fibreux ou myxoïde (figure 5) [57], [58].

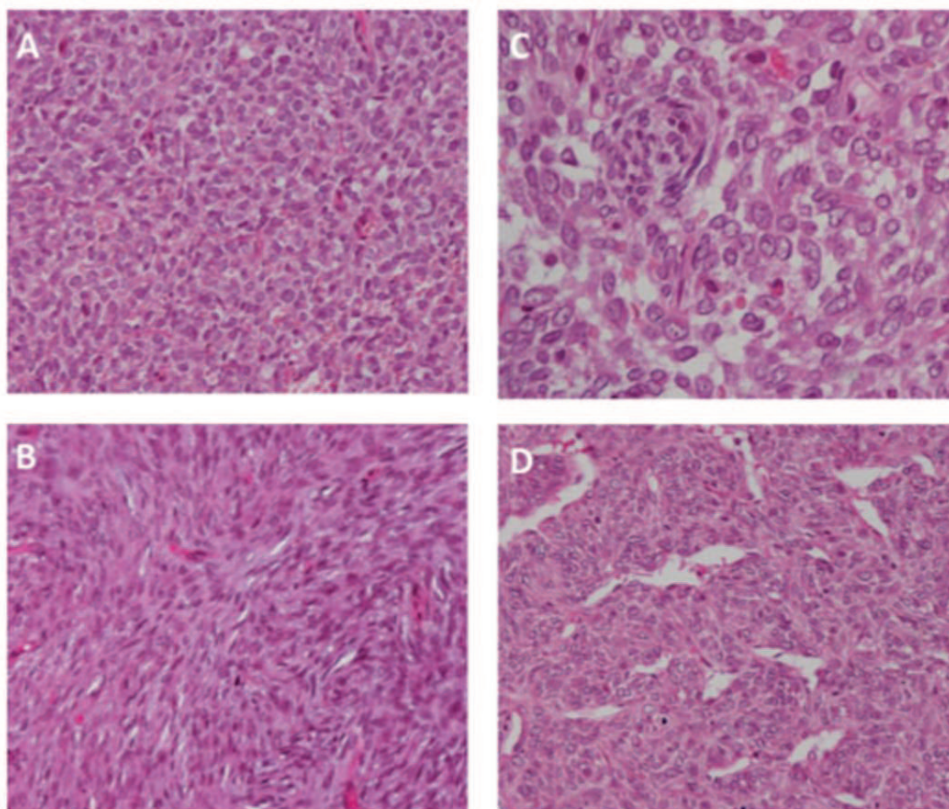


Figure 5 : différents aspects du « sarcome Ewing-like » avec translocation *BCOR-CCNB3*. A : prolifération dense faite de petites cellules rondes, monomorphes. B : prolifération faite de cellules fusiformes agencées en faisceaux, faisant suggérer un synoviosarcome. C : tumeur faite de cellules rondes et de cellules fusiformes avec des images d'enroulements D : tumeur avec vascularisation de type hémangio-péricytaire. D'après S. Cohen-Gogo et al., [57].

3- Le synoviosarcome

Le synoviosarcome peut survenir à tout âge. Plus de la moitié des patients sont des adolescents ou des adultes jeunes : 58% des cas surviennent entre 10 et 40 ans sans prédominance de sexe. Soixante-dix pourcent des tumeurs atteignent les parties molles profondes des extrémités. Quinze pourcent sont situées au niveau du tronc et sept pourcent au niveau de la tête et du cou [59]. Des cas de synoviosarcome ont été décrits au niveau des organes génitaux internes et externes, du rein, de la glande surrénale, du rétropéritoine, des viscères, du médiastin, de l'os, du système nerveux central et des nerfs périphériques [60], [61], [62].

Cliniquement, la tumeur se présente comme une masse non douloureuse de croissance lente. Dans un tiers des cas, des calcifications sont visibles à l'imagerie [1].

Macroscopiquement, il s'agit d'une tumeur bien limitée pouvant être multi-nodulaire, kystisée, calcifiée ou ossifiée.

A l'examen microscopique, le synoviosarcome peut-être monophasique à cellules fusiformes ou biphasique (figure 6). Dans la forme biphasique, un contingent « épithélial » et un contingent à cellules fusiformes sont présents en proportion variable. Les cellules de phénotype épithélial sont disposées en nids, cordons ou en structures glandulaires. Le variant peu différencié est fait de cellules rondes avec des remaniements nécrotiques et une activité mitotique élevée.

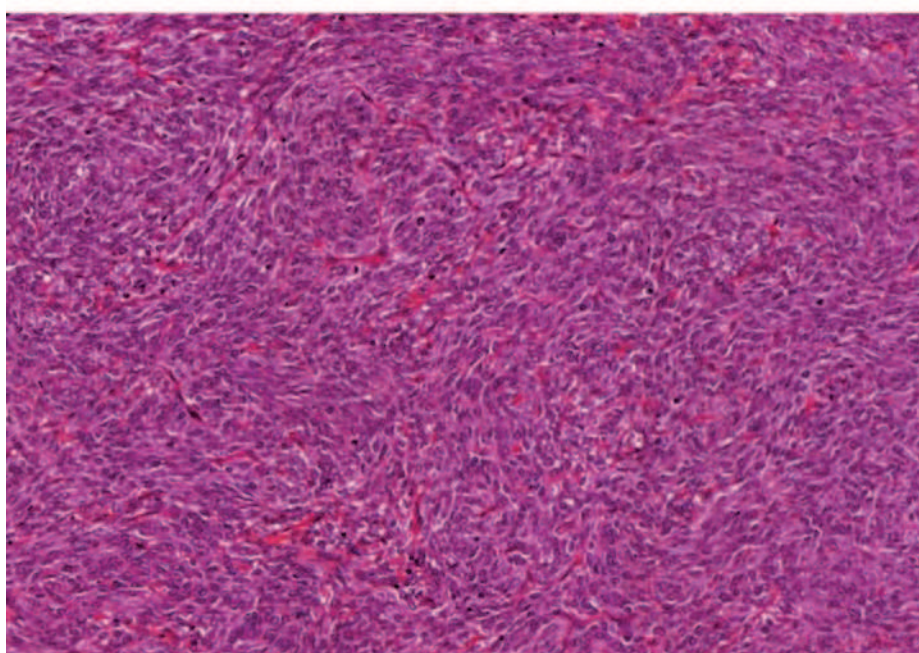


Figure 6 : Synoviosarcome monophasique à cellules fusiformes : prolifération dense faite de cellules fusiformes courtes, monomorphes, s'agençant « en bancs de poisson ». HES x 400.

L'étude immunohistochimique montre à des degrés variables une différenciation épithéliale. Dans les tumeurs biphasiques, le contingent « épithélial » est marqué avec les anticorps anti-EMA et anti-pancytokératines. Dans les tumeurs monophasiques à cellules fusiformes et dans les tumeurs peu différenciées, le marquage avec les anticorps anti-EMA et anti-pancytokératines est focal. La PS100 peut être exprimée de façon focale dans plus de 40% des cas. La plupart des synoviosarcomes sont marqués avec l'anticorps anti-CD99 et ne doivent pas être confondus avec un sarcome d'Ewing. L'anticorps anti-CD34 est en règle négatif.

Plus de 95% des synovialosarcomes comportent la translocation réciproque spécifique t(X;18)(p11.2;q11.2). Dans cette fusion, les 8 acides aminés de l'extrémité carboxy-terminale du gène *SYT* (*SS18*) sont remplacés par 78 acides aminés de l'extrémité carboxyterminale du gène *SSX*. Le gène *SSX* comporte 5 variants. Les variants *SSX1* (deux tiers des cas) et *SSX2* sont les principaux partenaires [63] ; seuls quelques cas impliquent le gène *SSX4*. La fonction du gène est inconnue. La protéine *SYT* est exprimée de façon ubiquitaire alors que le gène *SSX* code pour une *histone binding protein* normalement exprimée dans le testicule. L'effet oncogénique de la protéine de fusion n'est pas clairement établi, il semble que d'autres évènements soient requis pour la sarcomagénèse [64].

Le pronostic de ces tumeurs dépend essentiellement de l'âge, du stade au diagnostic, du grade et de la taille de la tumeur. La survie à 5 et 10 ans est estimée respectivement à 83% et 75% pour les enfants et les adolescents et à 62% et 52% pour les adultes.

4- Le rhabdomyosarcome alvéolaire

Le rhabdomyosarcome alvéolaire est une tumeur monomorphe à petites cellules rondes. Il peut survenir à tout âge, mais survient principalement chez l'enfant et l'adulte jeune sans prédominance de sexe. L'âge médian se situe entre 6,8 et 9 ans [65], [66]. Il s'agit d'une tumeur souvent profonde, intramusculaire des extrémités mais peut aussi survenir au niveau de la tête et du cou, de la région para-rachidienne et du pelvis.

Cliniquement, le rhabdomyosarcome se présente comme une masse des extrémités de croissance rapide, souvent métastatique au diagnostic.

Macroscopiquement, il s'agit d'une tumeur charnue, beige, plus ou moins fibreuse.

A l'examen microscopique, la tumeur est densément cellulaire, faite de cellules rondes monomorphes, à noyau ovale hyperchromatique avec un cytoplasme peu abondant, éosinophile. Elles s'organisent dans les formes les plus typiques en nids séparés par des septa fibreux. Les cellules tumorales au centre des nids perdent leur cohésion réalisant ainsi des espaces pseudo-alvéolaires (figure 7).

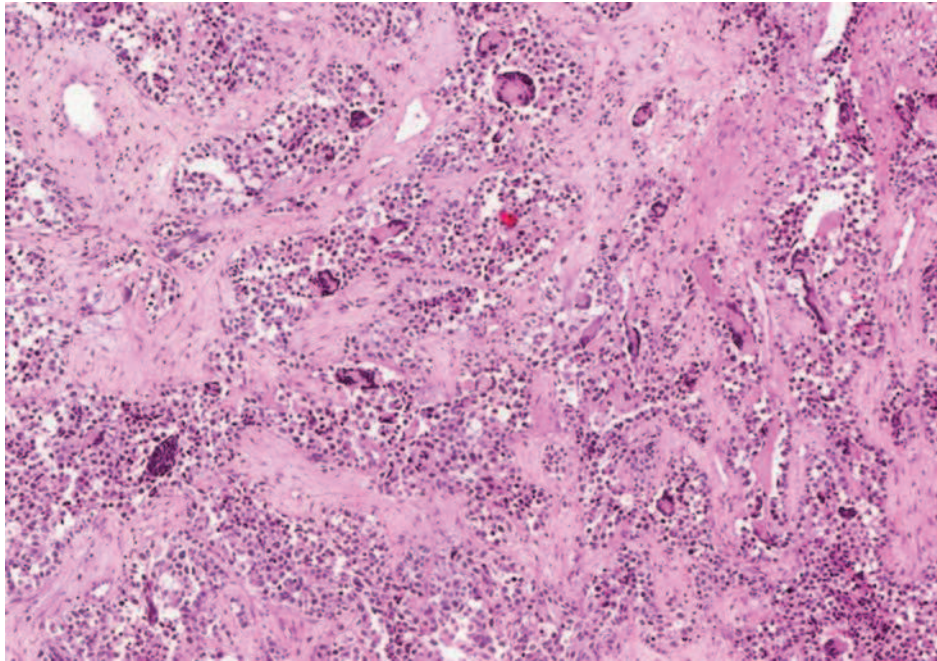


Figure 7 : rhabdomyosarcome alvéolaire : prolifération densément cellulaire, faite de cellules rondes monomorphes mêlées à des cellules géantes multinucléées, s'organisant en nids avec des espaces pseudo-alvéolaires séparés par des septa fibreux. HES x 200.

Les cellules tumorales marquent généralement de façon intense et diffuse l'anticorps anti-myogénine (marqueur rhabdomyoblastique) alors que les anticorps anti-actine muscle lisse et anti-desmine sont souvent négatifs. Il peut exister un marquage avec les anticorps anti-pancytokératines et avec les marqueurs de différenciation neuroendocrine pouvant être source de confusion.

Les rhabdomyosarcomes alvéolaires sont caractérisés par une translocation spécifique impliquant l'extrémité 5' d'un gène de la famille *PAX* et l'extrémité 3' du gène *FKHR* (*FOXO1*). Soixante-dix pourcent possèdent la translocation $t(2;13)(q35;q14)$ créant une fusion *PAX3-FKHR*. Quinze pourcent possèdent une translocation $t(1;13)(p36;q14)$ formant une fusion *PAX7-FKHR*. Ces protéines de fusion ont la fonction de facteur de transcription oncogénique dont l'expression favorise la prolifération cellulaire et l'invasion [67]. D'autres évènements sont néanmoins requis pour la sarcomagénèse comme des mutations additionnelles du gène *TP53*.

Il s'agit de tumeurs agressives qui doivent être distinguées des rhabdomyosarcomes embryonnaires qui sont de meilleur pronostic. Le caractère agressif du rhabdomyosarcome alvéolaire est lié à la présence d'une translocation *PAX-FOXO1* dont la mise en évidence en biologie moléculaire est essentielle compte-tenu des implications pronostiques et thérapeutiques [68].

X- METHODES DE DETECTION DES TRANSLOCATIONS

1- La cytogénétique conventionnelle

Le caryotype est une méthode d'analyse globale du génome, il permet de visualiser l'ensemble des chromosomes. Cette technique a longtemps été le gold standard cependant elle est lourde, longue et nécessite une étape préalable de culture cellulaire afin d'obtenir des chromosomes en métaphase. Le caryotype n'est pas réalisable si les cellules tumorales ne prolifèrent pas *in vitro*, ce qui est à l'origine d'un taux d'échec important. Il s'agit donc d'une méthode peu adaptée à la routine.

2- L'hybridation in situ fluorescente (FISH) sur noyau interphasique

La technique de FISH repose sur l'hybridation de sondes nucléotidiques « simple brin » marquées par un fluorochrome et complémentaires d'une séquence cible. La principale technique utilisée pour la détection de translocations dans les sarcomes est celle des sondes « split signal » ou « break-apart ». Dans cette méthode, deux sondes marquées par un fluorochrome différent (rouge et vert) flanquent la région du point de cassure du gène d'intérêt. En l'absence de translocation, les deux sondes sont accolées, on observera alors un signal de fusion sous la forme de deux signaux rouge et vert accolés ou sous la forme d'un seul signal jaune. En présence d'un réarrangement chromosomique au niveau du point de cassure, les deux sondes sont séparées. On observera alors deux signaux distincts (les 2 signaux rouge et vert sont séparés) (figure 8).

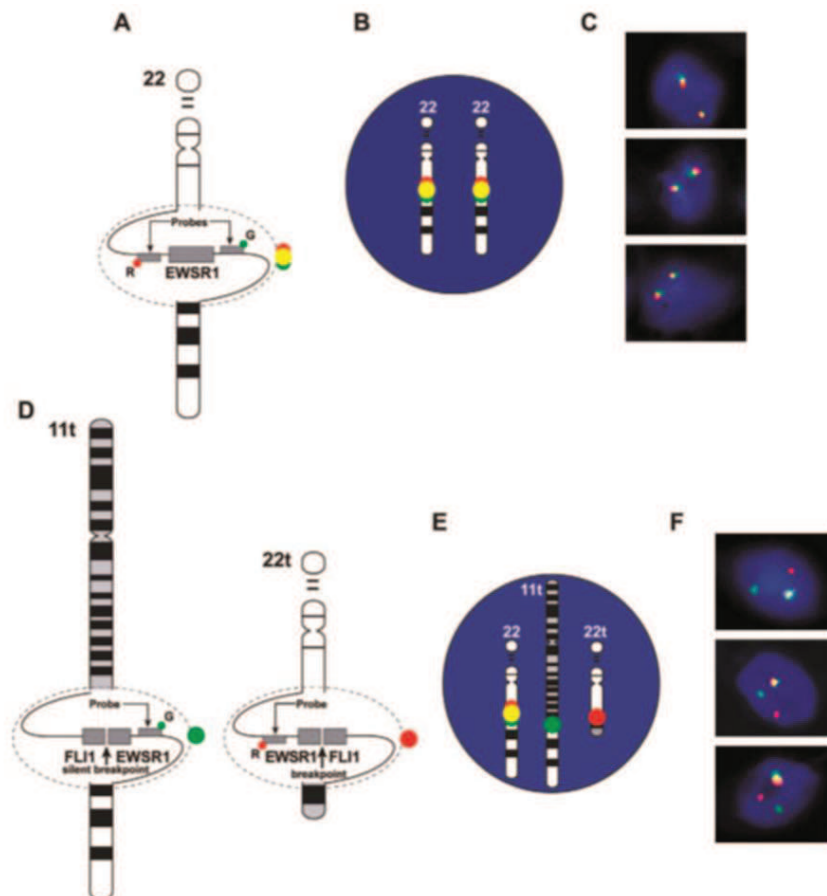


Figure 8 : Représentation schématique de la technique de FISH à l'aide de sondes break-apart pour la mise en évidence d'un réarrangement du gène *EWSR1*. A : une sonde centromérique (signal rouge) et une sonde télomérique (signal vert) sont choisies pour s'hybrider de part et d'autre du gène *EWSR1*. B : en l'absence de translocation, les sondes sont accolées. La superposition des signaux verts et rouges donne un signal jaune. C : Photographie d'un noyau non réarrangé par technique de FISH réalisée à partir de coupes de tissus inclus en paraffine : présence de deux signaux jaunes par noyau. D : En présence d'une translocation $t(11;22)(q24;12)$, la portion télomérique du bras long du chromosome 22 (avec le signal vert) est échangée avec la portion télomérique bras long du chromosome 11. Les deux signaux rouge et vert sont séparés. E : seul un des deux chromosomes est réarrangé, il est donc observé dans chaque noyau deux signaux rouge et vert séparés correspondant aux chromosomes réarrangés et un signal jaune correspondant au chromosome non réarrangé. F : Photographie d'un noyau réarrangé pour le gène *EWSR1* par FISH à partir de coupes de tissus inclus en paraffine. Extrait de Lazar A et al., [69].

La FISH sur noyau interphasique permet d'effectuer la recherche de translocation à partir de coupes tissulaires et de s'affranchir de la culture cellulaire. Elle peut être réalisée à partir de différentes préparations : tissu frais, empreintes cellulaires, coupes en congélation et coupes en paraffine (à condition que le matériel soit correctement fixé). Les sondes commercialisées sont limitées aux sondes *EWSR1*, *DDIT3*, *FUS*, *ALK*, *FKHR*, *ETV6*, et *SYT*.

La technique des sondes « break apart » a cependant l'inconvénient d'identifier seulement l'un des deux partenaires impliqués dans la translocation. Cette technique peut donc être non spécifique pour certains types de sarcomes tels que les sarcomes à

translocation *EWSR1*. Le résultat doit donc toujours être interprété en fonction des caractéristiques anatomopathologiques.

3- La RT-PCR

La PCR (réaction polymérase en chaîne) est une méthode d'amplification élective d'une séquence d'ADN double brin effectuée *in vitro* par extension de deux amorces s'hybridant spécifiquement de part et d'autre d'une région cible grâce à une ADN polymérase thermorésistante (Taq-polymérase). L'amplification est effectuée par la répétition de cycles de dénaturation, hybridation et extension [70].

La RT-PCR est une réaction polymérase en chaîne (PCR) effectuée après une étape de transcription inverse de l'ARN en ADN complémentaire (ADNc). Il s'agit d'une technique sensible, spécifique et rapide qui peut être réalisée à partir de tissus frais, congelés et à partir de tissus fixés et inclus en paraffine.

La RT-PCR en temps réel ou RT-PCR quantitative permet la détection en temps réel, de la quantité d'ADNc polymérisée à chaque cycle grâce à un marqueur fluorescent. C'est une technique plus sensible, plus rapide et présentant un risque moindre de contamination. On obtient en temps réel une courbe d'amplification.

La RT-PCR requiert un ARN de bonne qualité. Des échecs liés à la mauvaise qualité des ARN sont possibles, surtout lorsqu'ils sont extraits à partir de tissus fixés et inclus en paraffine. Le rendement de l'extraction d'ARN sur tissus paraffinés est dépendant du temps de fixation et du fixateur utilisé. La grande sensibilité de la PCR impose une grande rigueur dans les manipulations afin d'éviter les faux positifs dus à une contamination du matériel.

Pour la détection de transcrits de fusion, les couples d'amorces sont choisis pour encadrer spécifiquement la région du point de cassure. Chaque couple d'amorces est spécifique d'un type de transcrit de fusion. Cette technique a donc l'avantage d'identifier les différents partenaires impliqués dans la translocation.

Afin de rechercher plusieurs translocations simultanément, il existe des techniques de RT-PCR en temps réel multiplexées qui mélangent dans une même préparation plusieurs couples d'amorces [71], [72]. Ces techniques ne permettent cependant que la détection d'un nombre restreint de transcrits.

MATERIELS ET METHODES

I- PRINCIPE DE LA RT-PCR DEPENDANTE DE LA LIGATION

La RT-PCR dépendante de la ligation (RT-dl-PCR) repose sur un couple de sondes oligonucléotidiques dont la séquence a été choisie pour qu'elles s'hybrident spécifiquement de façon adjacente l'une et l'autre à l'ADN génomique cible. Les oligonucléotides sont ensuite ligués grâce à une ADN ligase thermostable qui catalyse la formation d'une liaison covalente de type phosphodiester entre les deux sondes hybridées à l'ADN. Chaque oligonucléotide comporte à une extrémité une séquence complémentaire d'un couple d'amorces de PCR. Seules les sondes formées d'une paire d'oligonucléotides réunis par la ligase peuvent être amplifiées de façon exponentielle car elles seules disposent des deux sites de fixation des amorces de PCR (figure 9) [73].

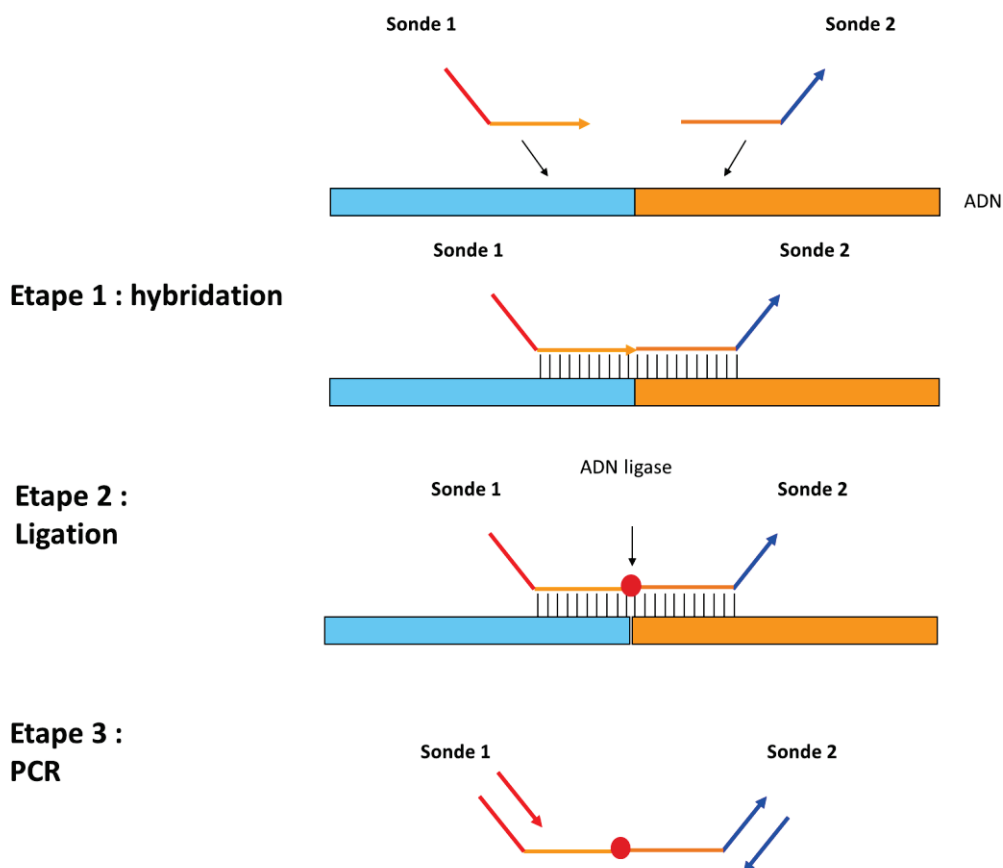


Figure 9 : représentation schématique de la PCR dépendante de la ligation : Première étape : hybridation des sondes oligonucléotidiques. Deuxième étape : ligation des sondes hybridées de façon adjacente. Troisième étape : Réaction de PCR à partir des séquences complémentaires des amorces de PCR situées à l'extrémité de chaque sonde oligonucléotidique.

La PCR dépendante de la ligation a jusqu'alors essentiellement été utilisée pour la technique de MLPA : Multiplex Ligation Probe Amplification qui permet la détection semi-quantitative du nombre de copie d'ADN d'une région chromosomique [74] ou d'étudier de façon semi-quantitative le niveau d'expression de gènes cibles [75].

La MLPA a l'avantage de pouvoir être multiplexée c'est-à-dire que dans une même préparation, différentes sondes peuvent être mélangées. Cela est rendu possible grâce à l'ajout d'une séquence de liaison commune aux amorces de PCR. Toutes les sondes comportent la même séquence de liaison aux amorces de PCR. Ainsi, l'amplification des sondes liguées ne nécessite qu'une paire d'amorces (amorces « universelles ») quel que soit le nombre de sondes multiplexées [74].

II- UTILISATION DE LA RT-PCR MULTIPLEXE DÉPENDANTE DE LA LIGATION POUR LA DÉTECTION DES TRANSCRITS DE FUSION

La méthode de RT-PCR multiplexe dépendante de la ligation (RT-dl-PCR multiplexe) pour la détection de transcrits de fusion a été développée par l'unité INSERM U918 du Centre de Lutte Contre le Cancer Henri Becquerel de Rouen.

Pour détecter les transcrits de fusion, les sondes oligonucléotidiques ont été conçues pour s'hybrider parfaitement, sur l'ADNc (obtenu après une étape de réverse transcription de l'ARN), de part et d'autre des points de cassure d'intérêt. Ainsi, en présence d'un transcrit de fusion, les sondes vont hybrider de façon adjacente sur l'ADNc. Elles pourront alors être liguées puis amplifiées grâce aux séquences complémentaires des amorces de PCR disposées à leur extrémité. Ces séquences sont communes à l'ensemble des sondes. Les amplicons obtenus sont mis en évidence par migration électrophorétique sur gel d'agarose. Afin d'identifier le transcrit présent dans l'échantillon, le produit de PCR est séquencé par pyroséquençage (figure 10) [76].

Cette technique est réalisable en une journée à partir de l'étape de réverse transcription pour un coût estimé inférieur à 5 euros par patient.

Type de tumeur	Translocation
Chondrosarcome myxoïde extrasquelettique	<i>EWSR1-NR4A3</i>
	<i>TCF12-NR4A3</i>
	<i>TAF2N-NR4A3</i>
	<i>NFG-NR4A3</i>
Dermatofibrosarcome protuberans	<i>COL1A1-PDGFB</i>
Fibrosarcome infantile	<i>ETV6-NTRK3</i>
Histiocytome fibreux angiomatoïde	<i>EWSR1-ATF1</i>
	<i>EWSR1-CREB1</i>
Liposarcome myxoïde/liposarcome à cellules rondes	<i>EWSR1-DDIT3</i>
	<i>FUS-DDIT3</i>
Rhabdomyosarcome alvéolaire	<i>PAX3/7-FKHR</i>
Sarcome à cellules claires des parties molles	<i>EWSR1-ATF1</i>
	<i>EWSR1-CREB1</i>
Sarcome alvéolaire des parties molles	<i>ASPSCR1-TFE3</i>
Sarcome d'Ewing/tumeur primitive neuro-ectodermique	<i>EWSR1-FLI1</i>
	<i>EWSR1-ERG</i>
	<i>EWSR1-ETV1</i>
	<i>EWSR1-FEV</i>
	<i>EWSR1-E1AF</i>
	<i>EWSR1-NFATC2</i>
	<i>FUS-ERG</i>
	<i>FUS-FEV</i>
"Sarcome Ewing like" avec translocation <i>BCOR-CCNB3</i>	<i>BCOR-CCNB3</i>
Synoviosarcome	<i>SYT-SSX1/2/4</i>
Tumeur desmoplasique à petites cellules rondes	<i>EWSR1-WT1</i>
Tumeur fibreuse solitaire	<i>NAB2-STAT6</i>

Tableau 2 : Liste des translocations impliquées dans les sarcomes mises en évidence par le kit.

Chaque couple de sondes a été conçu pour s'hybrider de part et d'autre des points de cassure de ces sarcomes (figure 11).

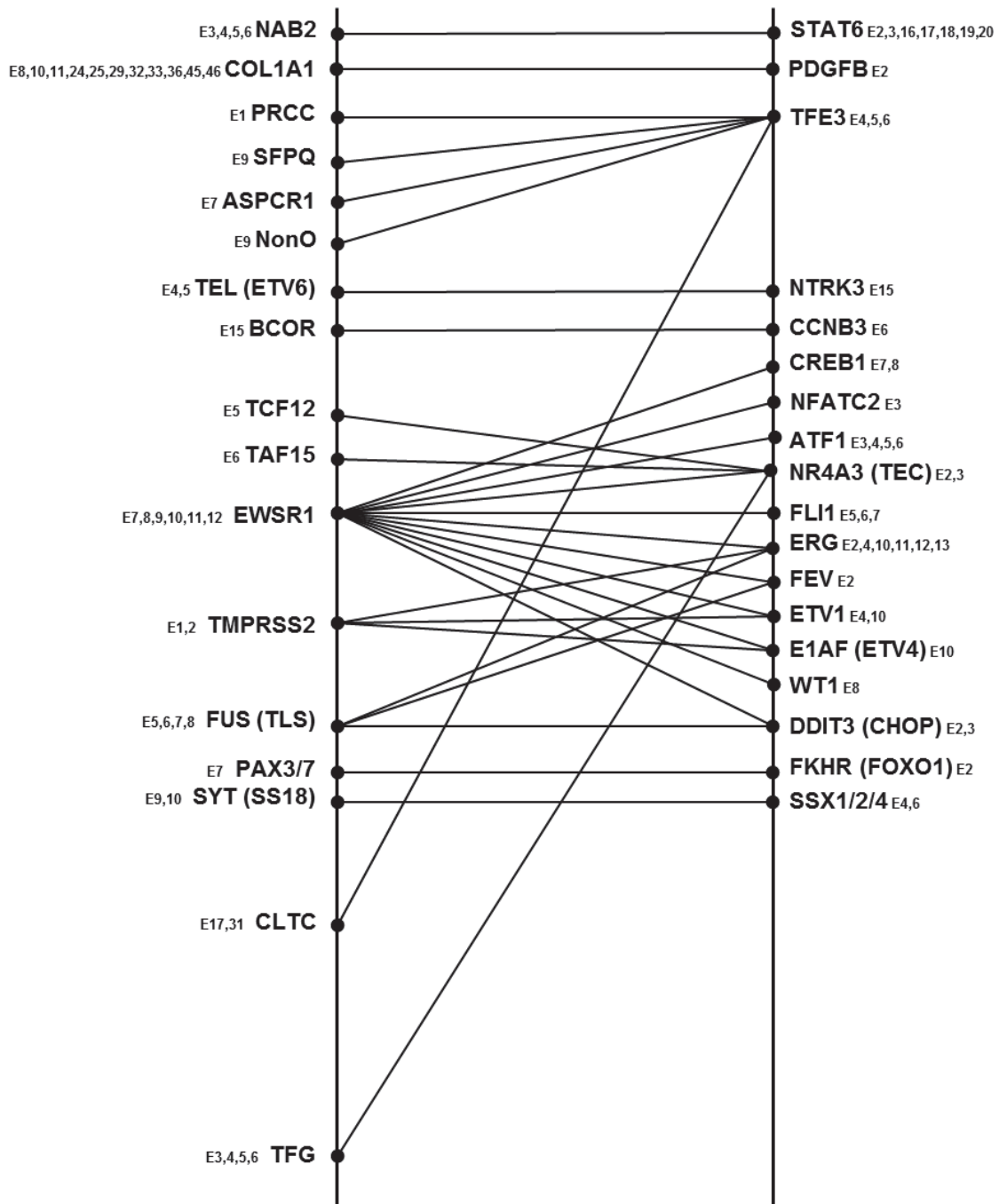


Figure 11 : représentation des 86 sondes présentes dans le kit, encadrant les différents points de cassure impliqués dans les sarcomes (E : numéro de l'exon impliqué dans le point de cassure). A noter : ce kit permet également de détecter les transcrits de fusion présents dans certains types de cancer du rein et dans l'adénocarcinome prostatique impliquant respectivement les gènes TFE3 et TMPRSS2.

IV- PANEL DE VALIDATION

Afin de démontrer la faisabilité de la RT-dl-PCR multiplexe, nous avons constitué un panel de 40 sarcomes avec translocation spécifique. Ces tumeurs ont été prises en charge au laboratoire d'Anatomie et de Cytologie Pathologiques au CHU de Rouen entre 1998 et 2014.

Le panel de tumeurs comporte :

- 10 synovialosarcomes
- 9 rhabdomyosarcomes alvéolaires
- 6 sarcomes d'Ewing
- 1 « sarcome Ewing like » avec translocation *BCOR-CCNB3*
- 7 liposarcomes myxoïdes
- 2 tumeurs desmoplastiques à petites cellules rondes
- 2 dermatofibrosarcomes protubérans
- 1 sarcome à cellules claires des parties molles
- 1 histiocytome fibreux angiomatoïde
- 1 fibrosarcome infantile

L'analyse a été réalisée à partir de tissus fixés et inclus en paraffine. En cas de résultat négatif, elle a été renouvelée (lorsque cela était possible) à partir de tissus cryopréservés.

A l'exception de deux cas, le transcrit de fusion avait été mis en évidence soit par technique de RT-PCR à partir de prélèvements cryopréservés (analyse réalisée par le laboratoire de l'institut Curie dirigé par le Pr Olivier Delattre) soit par technique de FISH.

V- METHODE

1- Extraction de l'ARN total

Pour chaque échantillon, fixés et inclus en paraffine, la zone tumorale a été cerclée sur une lame colorée par l'HES. La zone cerclée a ensuite été macro-disséquée au scalpel, sur des lames blanches (figure 12).

L'extraction de l'ARN a partir de tissus fixés et inclus en paraffine a été réalisée initialement avec le kit Agilent® Absolutely RNA FFPE puis a secondairement été automatisée avec le kit Promega Maxwell® 16 LEV RNA FFPE. L'extraction de l'ARN à partir de tissus cryopréservés a été réalisée avec le kit Promega 16 LEV simply RNA Tissue.

L'analyse de la pureté et la quantification des échantillons ont été réalisées par spectrophotométrie (Nanodrop).

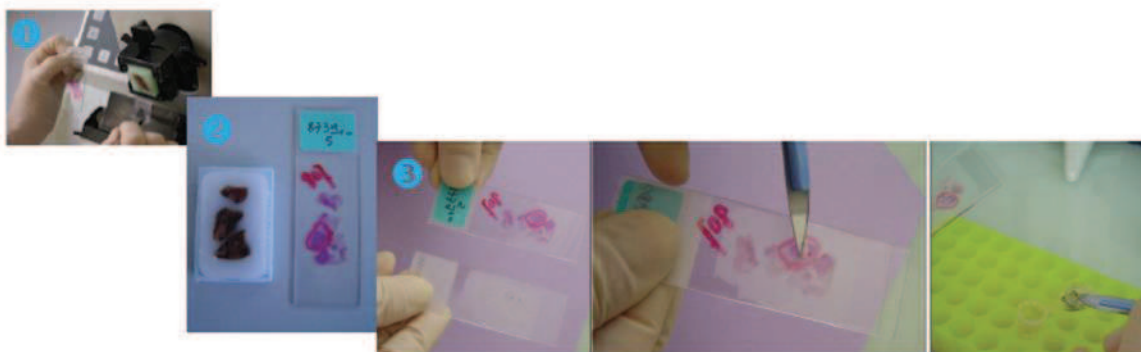


Figure 12: 1- Coupe de lames blanches. 2- Sélection de la zone tumorale à analyser, estimation du pourcentage de cellules tumorales. 3- Macro dissection au scalpel de la zone sélectionnée.

2- Réverse transcription

La réverse transcription est réalisée avec des amorces d'hexamères aléatoires. Les amorces aléatoires sont de courtes séquences oligonucléotidiques synthétisées de façon aléatoire et comprenant 6 nucléotides. Ces amorces vont, statistiquement, avoir une chance de se fixer sur l'ensemble des ARN présents dans la matrice. Cette méthode permet notamment la synthèse d'ADNc à partir d'ARNm fragmentés [77].

4µL d'ARN extraits sont ajoutés à 2,5µl de tampon 5x, 2µl de didésoxynucléotides 10mM (dNTPs), 1µl de dithiothréitol 100mM (agent réducteur stabilisant les enzymes en solution). L'ensemble est incubé 2 minutes à 80°C puis 5 minutes à 37°C dans un thermocycleur. La reverse transcriptase est ensuite ajoutée, incubée 15 minutes à 37°C puis 2 minutes à 98°C. Afin d'améliorer la sensibilité de la technique, nous avons utilisé la reverse transcriptase du kit SuperScript® VILO™ qui permet d'obtenir un meilleur rendement.

3- Hybridation des sondes oligonucléotidiques

1,5µl de tampon et 1,5 µl du mélange de sondes de RT-dl-PCR sont ajoutés à 5µl de la solution d'ADNc obtenue. La solution est dénaturée 2 minutes à 95°C puis l'hybridation est réalisée pendant 1 h (ou sur la nuit) à 60°C dans un thermocycleur.

4- Ligation

Une solution contenant un tampon, 24 µl d'eau et 1µl de ligase est préparée. 32µl de cette solution de ligation sont ajoutés au produit d'ADNc hybridé aux sondes, maintenu à 54°C.

5- PCR et pyroséquençage

La PCR est réalisée avec la solution eurogentec à laquelle est ajoutée 1µl d'amorce (oligo illu1-biot et oligo2) avec 18µl d'eau et 5 µl du produit de ligation. L'amplification est faite sur 35 cycles : dénaturation à 94°C pendant 30 secondes, hybridation des amorces à 58°C, élongation à 72 degrés 30 secondes. Les produits de PCR sont ensuite migrés sur gel d'agarose et pyroséquencés.

RESULTATS

Nous avons mis en évidence une translocation spécifique pour :

- 9 synoviosarcomes (9/9)
- 9 rhabdomyosarcomes alvéolaires (9/9)
- 4 sarcomes d'Ewing (4/6)
- 2 « sarcomes Ewing like » avec translocation *BCOR-CCNB3* (2/2)
- 6 liposarcomes myxoïdes (6/7)
- 2 tumeurs desmoplastiques à petites cellules rondes (2/2)
- 1 dermatofibrosarcome protubérans (1/2)
- 1 sarcome à cellules claires des parties molles (1/1)
- 1 histiocytome fibreux angiomatoïde (1/1)
- 1 fibrosarcome infantile (1/1)

N° d'échantillon	Nature du prélèvement	Localisation tumorale	Type d'échantillon	Méthode d'analyse au diagnostic	Pourcentage de cellules tumorales	Résultat RT-dl-PCR	Transcrit identifié
Synoviosarcome							
1	Biopsie	Membre inférieur	Paraffine	RT-PCR	>75%	Positif	SYT-SSX
2	Résection chirurgicale	Main	Paraffine	RT-PCR	>50%	Positif	SYT-SSX
3	Biopsie	Membre supérieur	Paraffine	RT-PCR	> 75%	Positif	SYT-SSX
4	Pneumectomie droite	Poumon	Paraffine	RT-PCR	>75%	Positif	SYT-SSX
5	Résection chirurgicale	Membre inférieur	Paraffine	FISH	>75%	Positif	SYT-SSX
6	Pneumectomie gauche	Poumon	Paraffine	RT-PCR	>75%	Positif	SYT-SSX
7	Biopsie	Membre inférieur	Paraffine	FISH	>75%	Positif	SYT-SSX*
			Cryopréservé			Positif	SYT-SSX
8	Biopsie	Membre inférieur	Paraffine	FISH	>75%	Positif	SYT-SSX
9	Résection chirurgicale	Pied	Paraffine	FISH	>75%	Positif	SYT-SSX
10	Amputation pied droit	Pied	Paraffine	NR	>75%	Positif	BCOR-CCNB3*
			Cryopréservé			Positif	BCOR-CCNB3
Rhabdomyosarcome alvéolaire							
11	Biopsie	Paroi thoracique	Paraffine	RT-PCR	>75%	Positif	PAX3/7-FOXO1
12	Biopsie	Paroi thoracique	Paraffine	RT-PCR	>75%	Positif	PAX3/7-FOXO1
13	Biopsie	Main droite	Paraffine	RT-PCR	>75%	Positif	PAX3/7-FOXO1
14	Biopsie	Membre supérieur	Paraffine	RT-PCR	>75%	Positif	PAX3/7-FOXO1
15	Biopsie	Fosse iliaque gauche	Paraffine	RT-PCR	>75%	Positif	PAX3/7-FOXO1
16	Biopsie	Plèvre	Paraffine	RT-PCR	>75%	Positif	PAX3/7-FOXO1
17	Biopsie	Membre supérieur	Paraffine	RT-PCR	>75%	Positif	PAX3/7-FOXO1
18	Biopsie	Face	Paraffine	RT-PCR	>75%	Positif	PAX3/7-FOXO1*
			Cryopréservé			Positif	PAX3/7-FOXO1
19	Biopsie	Sinus maxillaire	Paraffine	RT-PCR	>50%	Positif	PAX3/7-FOXO1
Sarcome d'Ewing/Tumeur neuroectodermique primitive							
20	Résection chirurgicale	Aile iliaque	Cryopréservé	RT-PCR	>75%	Positif	EWSR1-FLI1
21	Biopsie	Omoplate	Cryopréservé	RT-PCR	<20%	Positif	EWSR1-FLI1
22	Biopsie	Aile iliaque	Paraffine	RT-PCR	>80%	Négatif	
23	Biopsie	Fosse infra-temporale	Paraffine	RT-PCR	>50%	Négatif	
24	Biopsie	Membre supérieur	Paraffine	RT-PCR	>50%	Positif	EWSR1-FLI1
25	Biopsie	Plèvre	Paraffine	RT-PCR	>50%	Positif	EWSR1-FLI1
Sarcome "Ewing like" avec translocation BCOR-CCNB3							
26	Weddge pulmonaire	Poumon	Paraffine	RT-PCR	>75%	Positif	BCOR-CCNB3
Liposarcome myxoïde							
27	Résection chirurgicale	Membre inférieur	Cryopréservé	FISH	>50%	Positif	FUS-DDIT3*
28	Résection chirurgicale	Membre inférieur	Paraffine	FISH	>50%	Positif	NI**
			Cryopréservé			Positif	NI**
29	Biopsie exérèse	Membre inférieur	Cryopréservé	FISH	>75%	Positif	FUS-DDIT3
30	Résection chirurgicale	Membre inférieur	Paraffine	FISH	>50%	Positif	NI**
			Cryopréservé			Positif	FUS-DDIT3*
31	Résection chirurgicale	Membre inférieur	Cryopréservé	FISH	>75%	Positif	FUS-DDIT3*
32	Résection chirurgicale	Membre inférieur	Cryopréservé	FISH	>50%	Positif	FUS-DDIT3
33	Résection chirurgicale	Membre inférieur	Cryopréservé	FISH	>50%	Positif	FUS-DDIT3*
Tumeur desmoplastique à petites cellules rondes							
34	Résection chirurgicale	Abdominale	Paraffine	RT-PCR	>50%	Négatif	
			Cryopréservé			Positif	EWSR1-WT1
35	Résection chirurgicale	Abdominale	Paraffine	RT-PCR	>50%	Positif	EWSR1-WT1
Dermatofibrosarcome protuberans							
36	Résection chirurgicale	Cuir chevelu	Paraffine	FISH	>50%	Positif	COL1A1-PDGFB
37	Résection chirurgicale	Paroi thoracique	Paraffine	FISH	>50%	Négatif	
Sarcome à cellules claires des parties molles :							
38	Résection chirurgicale	Membre inférieur	Paraffine	RT-PCR	>75%	Positif	EWSR1-ATF1
Histiocytome fibreux angiomatoïde							
39	Résection chirurgicale	Membre inférieur	Paraffine	FISH NC	>75%	Positif	EWSR1-CREB1
Fibrosarcome infantile							
40	Biopsie	Paroi thoracique	Paraffine	RT-PCR	>75%	Positif	ETV6-?*

Tableau 3 : Résultats obtenus avec le kit de RT-dl-PCR multiplexe. * : signal de pyroséquençage faible rendant la lecture difficile. NI** : présence d'une bande faible sur le gel d'électrophorèse avec séquence est ininterprétable.

Pour huit des tumeurs analysées, le signal de pyroséquençage obtenu était très faible (*), rendant la lecture du pyrogramme difficile (n°7 : synoviosarcome ; n°10 : sarcome avec translocation *BCOR-CCNB3* ; n°18 : rhabdomyosarcome alvéolaire ; n°27, 30, 31 et 33 : liposarcomes myxoïdes et n°40 : fibrosarcome infantile). Pour le cas n°40, l'identification du transcrite était partielle : un seul des deux partenaires de la translocation a pu être identifié (*ETV6*).

Parmi ces huit cas, trois cas dont l'ARN avait été extrait à partir de tissu fixé et inclus en paraffine ont pu être identifiés avec certitude à partir de l'ARN extrait du tissu cryopréservé (n°7, 10, 18). Le transcrite du cas n°34 correspondant à une tumeur desmoplastique à petites cellules rondes a pu être identifié uniquement à partir de l'ARN extrait de tissu cryopréservé.

Pour trois des tumeurs analysées, le résultat était faussement négatif. Il s'agit de 2 sarcomes d'Ewing (n°22 et 23) et d'un dermatofibrosarcome protuberans (n°37). Malheureusement, nous ne disposons pas pour ces tumeurs de tissu cryopréservé.

Pour le cas n°10, étiquetée synoviosarcome pour lequel un transcrite *SYT-SSX* était attendu, la RT-dl-PCR a mis en évidence un transcrite de fusion *BCOR-CCNB3*. Ce résultat a été obtenu à deux reprises à partir du tissu fixé et inclus en paraffine et à partir du tissu cryopréservé.

Il s'agissait d'un patient de 18 ans pour lequel le diagnostic de synoviosarcome du pied gauche avait été réalisé à l'étranger en 2005 (date de mise en évidence du transcrite *BCOR-CCNB3* : 2012 [56]) et qui a bénéficié d'un traitement chirurgical au CHU de Rouen.

Macroscopiquement, il s'agissait d'une volumineuse tumeur de la cheville, circonférentielle, ulcérée sur un territoire de 23 cm, blanchâtre, beige, nécrotique.

L'examen microscopique montrait une prolifération dense, homogène, faite de cellules monomorphes rondes, à noyau rond ou ovale, à contours discrètement irréguliers, à chromatine fine, pâle, à cytoplasme mal défini, peu abondant (figure 13).

L'étude immunohistochimique ne montrait pas de marquage avec les anticorps anti-pancytokératines AE1/AE3 (marqueur épithélial) et avec l'anticorps anti-CD34. L'étude en cytogénétique n'avait pas pu être réalisée en raison d'un échec de la culture cellulaire. Le diagnostic final de synoviosarcome indifférencié de grade 3 selon le système de grading de la FNCLCC avait alors été porté *a priori* sans preuve moléculaire.

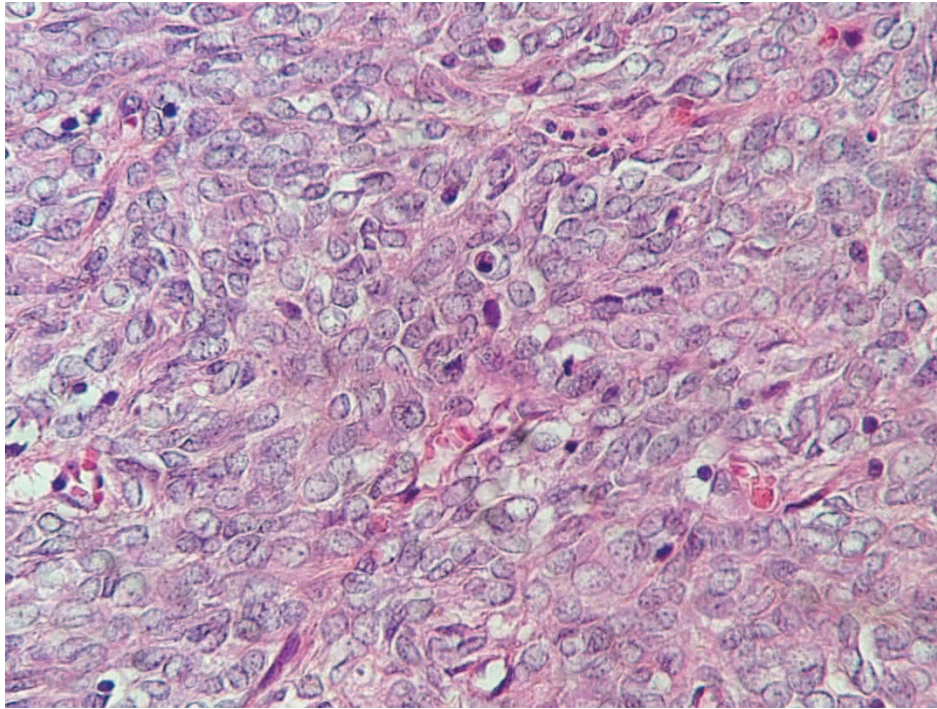


Figure 13 : Cas n°10 : Prolifération densément cellulaire faite de cellules rondes, à noyau rond ou ovale à contours discrètement irréguliers, à chromatine fine, pâle, à cytoplasme peu abondant, mal défini. HES x 400.

DISCUSSION

Les sarcomes caractérisés par une translocation spécifique rassemblent des tumeurs hétérogènes tant sur le plan clinique que sur le plan biologique. La classification de ces tumeurs est essentielle afin de permettre une prise en charge thérapeutique adaptée qui est parfois spécifique d'un type histologique donné.

Les translocations et leurs produits de transcription (transcrits de fusion) sont utilisés dans les sarcomes comme de véritables marqueurs moléculaires spécifiques. Ils permettent ainsi de distinguer des tumeurs dont les aspects morphologiques et l'immunophénotype peuvent être équivoques comme ça peut être le cas pour les sarcomes à cellules rondes. La mise en évidence d'un transcrit de fusion est aujourd'hui recommandée devant toute suspicion de sarcome à translocation.

Actuellement, la détection des translocations ou des transcrits de fusion est réalisée par FISH ou par RT-PCR. Cependant, ces techniques très ciblées permettent uniquement la détection d'un nombre restreint de transcrits à la fois.

Nous avons évalué un kit expérimental de RT-PCR multiplexe dépendante de la ligation, pour le diagnostic des sarcomes à translocation spécifique. Ce kit a été développé à partir des données de la littérature pour mettre en évidence de façon la plus exhaustive possible les transcrits de fusion présents dans les sarcomes suivants :

- le synoviosarcome,
- le rhabdomyosarcome alvéolaire,
- le sarcome d'Ewing/tumeur neuroectodermique primitive,
- le « sarcome Ewing-like » à translocation *BCOR-CCNB3*,
- le liposarcome myxoïde,
- la tumeur desmoplasique à petites cellules rondes,
- le dermatofibrosarcome protuberans,
- la tumeur fibreuse solitaire,
- le sarcome à cellules claires des parties molles,
- le sarcome alvéolaire des parties molles,
- le chondrosarcome myxoïde extra-squelettique,
- l'histiocytome fibreux angiomatoïde,
- le fibrosarcome infantile.

Nous avons évalué ce kit à l'aide d'un panel de 40 tumeurs. Nous avons mis en évidence la translocation spécifique pour 9 synoviosarcomes (9/9), 9 rhabdomyosarcomes alvéolaires (9/9), 4 sarcomes d'Ewing (4/6), 2 « sarcomes Ewing like » avec translocation *BCOR-CCNB3* (2/2), 6 liposarcomes myxoïdes (6/7), 2 tumeurs desmoplastiques à petites cellules rondes (2/2), 1 dermatofibrosarcome protubérans (1/2), 1 sarcome à cellules claires des parties molles (1/1), 1 histiocytome fibreux angiomatoïde (1/1) et 1 fibrosarcome infantile (1/1). Aucun faux positif n'a été identifié.

Pour huit des tumeurs analysées, l'identification du transcrit ne pouvait pas être établie avec certitude car le signal de pyroséquençage obtenu était très faible, rendant la lecture du pyrogramme difficile. Parmi ces huit cas, trois cas dont l'ARN avait été extrait à partir de tissu fixé et inclus en paraffine ont pu être identifiés avec certitude à partir de l'ARN extrait du tissu cryopréservé. Ainsi, comme pour la technique de RT-PCR, il existe un risque de faux négatif ou de résultat ininterprétable plus important pour les analyses réalisées à partir de tissus fixés et inclus en paraffine.

De plus, il semblerait que la mise en évidence du transcrit de fusion *FUS-DDIT3* caractérisant les liposarcomes myxoïdes soit plus difficile. En effet, sur 7 tumeurs analysées, 4 pyrogrammes étaient d'interprétation difficile (séquence faible) et un était ininterprétable alors que l'ARN de ces tumeurs avait été extrait à partir de tissu cryopréservé.

Enfin, pour une des tumeurs, la technique de RT-dl-PCR multiplexe nous a permis d'établir le diagnostic de « sarcome Ewing like » à translocation *BCOR-CCNB3* alors que le diagnostic initial de synoviosarcome indifférencié avait été réalisé *a priori* sans preuve moléculaire.

Nous avons donc montré la faisabilité de la RT-PCR multiplexe dépendante de la ligation pour la recherche de transcrits de fusion dans les sarcomes avec une bonne sensibilité de détection et surtout avec une excellente spécificité puisque nous n'avons détecté aucun faux positif. Notre panel d'évaluation n'est cependant pas exhaustif. En effet, l'évaluation des transcrits très rares n'a pas pu être réalisée sur cette série limitée. En cas de résultat négatif, on ne peut éliminer l'hypothèse d'un transcrit rare non détecté par le kit.

Cette technique, à la fois simple à réaliser en routine dans un laboratoire de biologie moléculaire et peu onéreuse offre la possibilité de rechercher un grand nombre de transcrits de fusion simultanément. Elle a l'avantage de simplifier la gestion des analyses moléculaires

puisque quel que soit le transcrit de fusion à rechercher dans un échantillon une seule méthode d'analyse est réalisée avec la possibilité d'analyser plusieurs échantillons en même temps. De plus, le kit de détection est très souple et offre la possibilité d'ajouter d'autres sondes pour la mettre en évidence de nouveaux transcrits. Ainsi, nous avons récemment ajouté au kit les sondes de détection du transcrit *NAB2-STAT6* présent dans les tumeurs fibreuses solitaires qui va prochainement être testé.

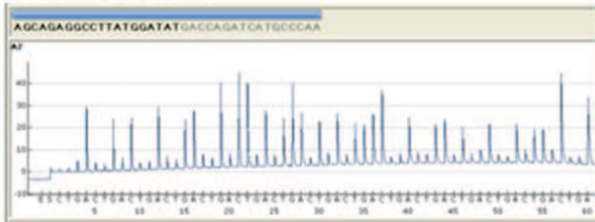
En conclusion, ces résultats prometteurs, nous permettent d'envisager d'utiliser la RT-dl-PCR multiplexe comme une alternative possible à la FISH et à la RT-PCR pour le diagnostic des sarcomes avec translocation spécifique.

Cette méthode d'analyse est particulièrement intéressante pour les sarcomes de diagnostic difficile pour lesquels une translocation est suspectée (sarcome à cellules rondes ou sarcomes à cellules fusiformes, monomorphe et/ou survenant chez un sujet jeune) en permettant de rechercher un grand nombre de transcrit simultanément dont des transcrits rares habituellement non recherchés en première intention.

ANNEXES

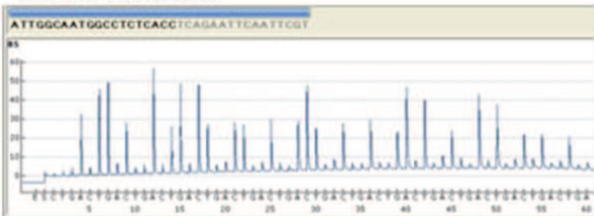
Annexe 1 : exemples de séquences obtenues par RT-dl-PCR multiplexe :

BH08.4337



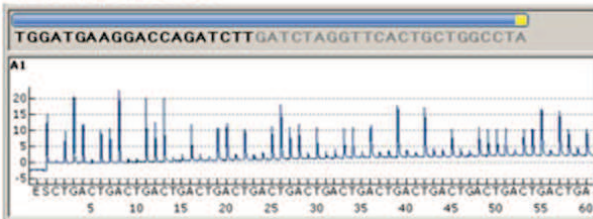
SYT E10
 AGCAGAGGCCTTATGGATATGACCAG
 AGCAGAGGCCTTATGGATATGACCAGATCATGCCCAA
ATCATGCCCAA
SSX E6

BH01.6289



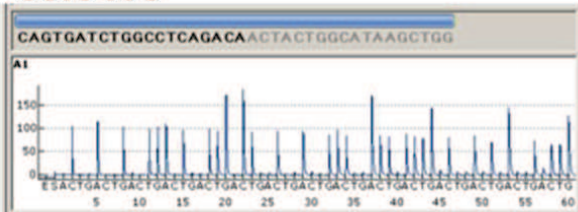
Pax3-7 E2
 ATTGGCAATGGCCTCTCACCTCAG
 ATTGGCAATGGCCTCTCACCTCAGAATTCAATTCTGT
AATTCAATTCTGT
FOXO1 E2

BH12.6933



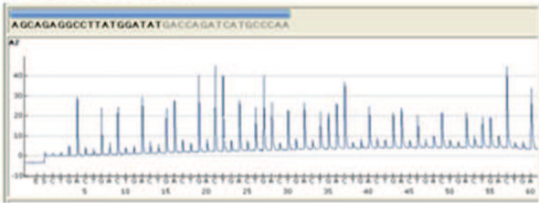
EWSR1 Exon10
 TGGATGAAGGACCAGATCTTGATCTAG
 |||||
 TGGATGAAGGACCAGATCTTATCTAGGTTCACTGCTGGCCTA
 |||||
 GTTCACTGCTGGCCTA
FLI1 Exon5

05.6490



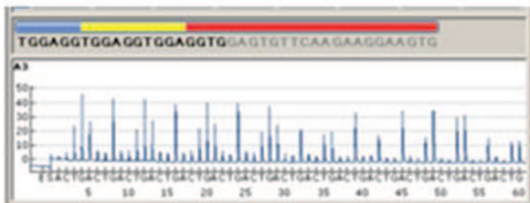
BCOR Exon15
 CAGTGATCTGGCCTCAGACA ACTACTG
 |||||
 CAGTGATCTGGCCTCAGACA ACTACTGGCATAAGCTGG
 |||||
 GCATAAGCTGG
CCNB3 Exon6

BH08.4337



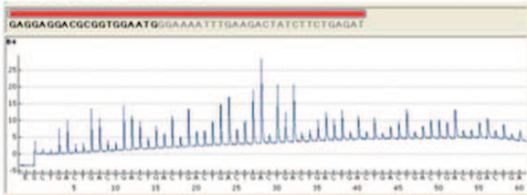
SYT E10
AGCAGAGGCCTTATGGATATGACCAG
AGCAGAGGCCTTATGGATATGACCAGATCATGCCCAA
ATCATGCCCAA
SSX E6

QH06.62



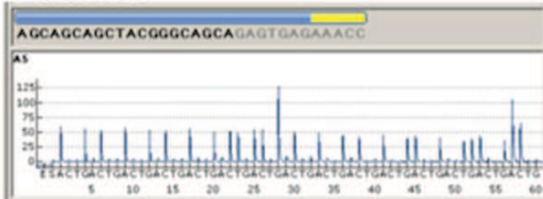
FUS (TLS) Exon5
TGGAGGTGGAGGTGGAGGTGGAG
TGGAGGTGGAGGTGGAGGTGGAGTGTTC AAGAAGGAAGTG
TGTTC AAGAAGGAAGTG
DDIT3 (CHOP) Exon2

BH98.6551



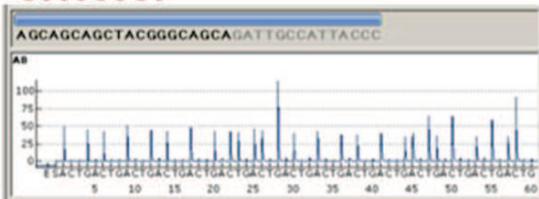
EWSR1 E8
GAGGAGGACGCGGTGGAATGGG
GAGGAGGACGCGGTGGAATGGGAAAA-TTT-GAA-GACT-ATCTTCTGA-GA
AAAAATTTGAAAGACTTATCTTCTGAAGA
ATF1 E4

08.7295



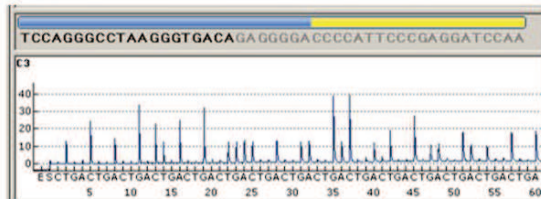
EWSR1 Exon7
AGCAGCAGCTACGGGCAGCAGA
|||||
AGCAGCAGCTACGGGCAGCAGAGTGAGAAACC
|||||
GTGAGAAACC
WT1 Exon8

07.15937



EWSR1 Exon7
AGCAGCAGCTACGGGCAGCAGA
|||||
AGCAGCAGCTACGGGCAGCAGATTGCCATTACCC
|||||
TTGCCATTACCC
CREB1 Exon7

BH10-1216



COL1A1 Exon32
TCCAGGGCCTAAGGGTGACAGA
TCCAGGGCCTAAGGGTGACAGAGGGGACCCCATTC CCGAGGA
GGGACCCCATTC CCGAGGA
PDGFB Exon2

BIBLIOGRAPHIE

- [1] World Health Organization et International Agency for Research on Cancer, *WHO classification of tumours of soft tissue and bone*, 4th ed. Lyon: IARC Press, 2013.
- [2] C. R. Antonescu, « The role of genetic testing in soft tissue sarcoma », *Histopathology*, vol. 48, n° 1, p. 13-21, janv. 2006.
- [3] A. Aurias, C. Rimbaut, D. Buffe, J. Dubouset, et A. Mazabraud, « [Translocation of chromosome 22 in Ewing's sarcoma] », *Comptes Rendus Séances Académie Sci. Sér. III Sci. Vie*, vol. 296, n° 23, p. 1105-1107, 1983.
- [4] O. Delattre, J. Zucman, B. Plougastel, C. Desmaze, T. Melot, M. Peter, H. Kovar, I. Joubert, P. de Jong, et G. Rouleau, « Gene fusion with an ETS DNA-binding domain caused by chromosome translocation in human tumours », *Nature*, vol. 359, n° 6391, p. 162-165, sept. 1992.
- [5] J. Zucman, O. Delattre, C. Desmaze, B. Plougastel, I. Joubert, T. Melot, M. Peter, P. De Jong, G. Rouleau, et A. Aurias, « Cloning and characterization of the Ewing's sarcoma and peripheral neuroepithelioma t(11;22) translocation breakpoints », *Genes. Chromosomes Cancer*, vol. 5, n° 4, p. 271-277, nov. 1992.
- [6] R. J. Davis, C. M. D'Cruz, M. A. Lovell, J. A. Biegel, et F. G. Barr, « Fusion of PAX7 to FKHR by the variant t(1; 13)(p36; q14) translocation in alveolar rhabdomyosarcoma », *Cancer Res.*, vol. 54, n° 11, p. 2869–2872, 1994.
- [7] F. G. Barr, N. Galili, J. Holick, J. A. Biegel, G. Rovera, et B. S. Emanuel, « Rearrangement of the PAX3 paired box gene in the paediatric solid tumour alveolar rhabdomyosarcoma », *Nat. Genet.*, vol. 3, n° 2, p. 113-117, févr. 1993.
- [8] W. L. Gerald, J. Rosai, et M. Ladanyi, « Characterization of the genomic breakpoint and chimeric transcripts in the EWS-WT1 gene fusion of desmoplastic small round cell tumor », *Proc. Natl. Acad. Sci. U. S. A.*, vol. 92, n° 4, p. 1028-1032, févr. 1995.
- [9] S. R. Knezevich, D. E. McFadden, W. Tao, J. F. Lim, et P. H. Sorensen, « A novel ETV6-NTRK3 gene fusion in congenital fibrosarcoma », *Nat. Genet.*, vol. 18, n° 2, p. 184-187, févr. 1998.
- [10] F. Ducimetière, A. Lurkin, D. Ranchère-Vince, A.-V. Decouvelaere, M. Péoc'h, L. Istier, P. Chalabreysse, C. Muller, L. Alberti, P.-P. Bringuier, J.-Y. Scoazec, A.-M. Schott, C. Bergeron, D. Cellier, J.-Y. Blay, et I. Ray-Coquard, « Incidence of sarcoma histotypes and molecular subtypes in a prospective epidemiological study with central pathology review and molecular testing », *PLoS One*, vol. 6, n° 8, p. e20294, 2011.
- [11] G. Mastrangelo, J.-M. Coindre, F. Ducimetière, A. P. Dei Tos, E. Fadda, J.-Y. Blay, A. Buja, U. Fedeli, L. Cegolon, A. Frasson, D. Ranchère-Vince, C. Montesco, I. Ray-Coquard, et C. R. Rossi, « Incidence of soft tissue sarcoma and beyond: a population-based prospective study in 3 European regions », *Cancer*, vol. 118, n° 21, p. 5339-5348, nov. 2012.
- [12] P. Gustafson, « Soft tissue sarcoma: epidemiology and prognosis in 508 patients », *Acta Orthop.*, vol. 65, n° S259, p. 2–31, 1994.
- [13] R. A. Kleinerman, « Risk of New Cancers After Radiotherapy in Long-Term Survivors of Retinoblastoma: An Extended Follow-Up », *J. Clin. Oncol.*, vol. 23, n° 10, p. 2272-2279, févr. 2005.
- [14] A. K. Gurbuz, F. M. Giardiello, G. M. Petersen, A. J. Krush, G. J. Offerhaus, S. V. Booker, M. C. Kerr, et S. R. Hamilton, « Desmoid tumours in familial adenomatous polyposis. », *Gut*, vol. 35, n° 3, p. 377–381, 1994.
- [15] B. C. Widemann, « Current status of sporadic and neurofibromatosis type 1-associated malignant peripheral nerve sheath tumors », *Curr. Oncol. Rep.*, vol. 11, n° 4, p. 322–328, 2009.
- [16] K. D. Gonzalez, K. A. Noltner, C. H. Buzin, D. Gu, C. Y. Wen-Fong, V. Q. Nguyen, J. H. Han, K. Lowstuter, J. Longmate, S. S. Sommer, et J. N. Weitzel, « Beyond Li Fraumeni Syndrome: Clinical Characteristics of Families With p53 Germline Mutations », *J. Clin. Oncol.*, vol. 27, n° 8, p. 1250-1256, mars 2009.
- [17] A. Blauvelt, « The role of human herpesvirus 8 in the pathogenesis of Kaposi's sarcoma », *Adv. Dermatol.*, vol. 14, p. 167-206; discussion 207, 1999.
- [18] A. T. Deyrup, V. K. Lee, C. E. Hill, W. Cheuk, H. C. Toh, S. Kesavan, E. W. Chan, et S. W. Weiss, « Epstein-Barr virus-associated smooth muscle tumors are distinctive mesenchymal tumors reflecting multiple

- infection events: a clinicopathologic and molecular analysis of 29 tumors from 19 patients », *Am. J. Surg. Pathol.*, vol. 30, n° 1, p. 75–82, 2006.
- [19] D. B. McGregor, C. Partensky, J. Wilbourn, et J. M. Rice, « An IARC evaluation of polychlorinated dibenzo-p-dioxins and polychlorinated dibenzofurans as risk factors in human carcinogenesis. », *Environ. Health Perspect.*, vol. 106, n° Suppl 2, p. 755, 1998.
- [20] S. H. Zahm et J. F. Fraumeni, « The epidemiology of soft tissue sarcoma », *Semin. Oncol.*, vol. 24, n° 5, p. 504-514, oct. 1997.
- [21] M. A. Clark, C. Fisher, I. Judson, et J. M. Thomas, « Soft-tissue sarcomas in adults », *N. Engl. J. Med.*, vol. 353, n° 7, p. 701-711, août 2005.
- [22] J. R. Goldblum, *Enzinger and Weiss's soft tissue tumors*, 6th ed. Philadelphia, PA: Saunders/Elsevier, 2014.
- [23] B. Widhe et T. Widhe, « Initial symptoms and clinical features in osteosarcoma and Ewing sarcoma », *J. Bone Joint Surg. Am.*, vol. 82, n° 5, p. 667-674, mai 2000.
- [24] The ESMO / European Sarcoma Network Working Group, « Soft tissue and visceral sarcomas: ESMO Clinical Practice Guidelines for diagnosis, treatment and follow-up », *Ann. Oncol.*, vol. 23, n° suppl 7, p. vii92-vii99, oct. 2012.
- [25] ESMO / European Sarcoma Network Working Group, « Bone sarcomas: ESMO Clinical Practice Guidelines for diagnosis, treatment and follow-up », *Ann. Oncol. Off. J. Eur. Soc. Med. Oncol. ESMO*, vol. 23 Suppl 7, p. vii100-109, oct. 2012.
- [26] M. M. Malawer et P. H. Sugarbaker, *Musculoskeletal cancer surgery: treatment of sarcomas and allied diseases*. Springer, 2001.
- [27] S. Bonvalot, D. Vanel, P. Terrier, C. Le Pechoux, et A. Le Cesne, « Principes du traitement des sarcomes des tissus mous de l'adulte », *EMC - Rhumatol.-Orthopédie*, vol. 1, n° 6, p. 521-541, nov. 2004.
- [28] L. Bowden et R. J. Booher, « The principles and technique of resection of soft parts for sarcoma », *Surgery*, vol. 44, n° 6, p. 963-977, déc. 1958.
- [29] W. F. Enneking, S. S. Spanier, et M. M. Malawer, « The effect of the Anatomic setting on the results of surgical procedures for soft parts sarcoma of the thigh », *Cancer*, vol. 47, n° 5, p. 1005-1022, mars 1981.
- [30] D. A. Potter, T. Kinsella, E. Glatstein, R. Wesley, D. E. White, C. A. Seipp, A. E. Chang, E. E. Lack, J. Costa, et S. A. Rosenberg, « High-grade soft tissue sarcomas of the extremities », *Cancer*, vol. 58, n° 1, p. 190-205, juill. 1986.
- [31] International Union against Cancer, *TNM classification of malignant tumours*, 7th ed. Chichester, West Sussex, UK ; Hoboken, NJ: Wiley-Blackwell, 2010.
- [32] J. C. Yang, A. E. Chang, A. R. Baker, W. F. Sindelar, D. N. Danforth, S. L. Topalian, T. DeLaney, E. Glatstein, S. M. Steinberg, M. J. Merino, et S. A. Rosenberg, « Randomized prospective study of the benefit of adjuvant radiation therapy in the treatment of soft tissue sarcomas of the extremity », *J. Clin. Oncol. Off. J. Am. Soc. Clin. Oncol.*, vol. 16, n° 1, p. 197-203, janv. 1998.
- [33] H. D. Suit, H. J. Mankin, W. C. Wood, et K. H. Proppe, « Preoperative, intraoperative, and postoperative radiation in the treatment of primary soft tissue sarcoma », *Cancer*, vol. 55, n° 11, p. 2659-2667, juin 1985.
- [34] B. O'Sullivan, A. M. Davis, R. Turcotte, R. Bell, C. Catton, P. Chabot, J. Wunder, R. Kandel, K. Goddard, A. Sadura, et others, « Preoperative versus postoperative radiotherapy in soft-tissue sarcoma of the limbs: a randomised trial », *The Lancet*, vol. 359, n° 9325, p. 2235–2241, 2002.
- [35] K. Antman, J. Crowley, S. P. Balcerzak, S. E. Rivkin, G. R. Weiss, A. Elias, R. B. Natale, R. M. Cooper, B. Barlogie, et D. L. Trump, « An intergroup phase III randomized study of doxorubicin and dacarbazine with or without ifosfamide and mesna in advanced soft tissue and bone sarcomas », *J. Clin. Oncol. Off. J. Am. Soc. Clin. Oncol.*, vol. 11, n° 7, p. 1276-1285, juill. 1993.
- [36] M. D'Incalci et J. Jimeno, « Preclinical and clinical results with the natural marine product ET-743 », *Expert Opin. Investig. Drugs*, vol. 12, n° 11, p. 1843-1853, nov. 2003.
- [37] A. Mariño-Enríquez et C. D. M. Fletcher, « Round cell sarcomas - Biologically important refinements in subclassification », *Int. J. Biochem. Cell Biol.*, vol. 53C, p. 493-504, août 2014.

- [38] J. M. Coindre, « Immunohistochemistry in the diagnosis of soft tissue tumours », *Histopathology*, vol. 43, n° 1, p. 1-16, juill. 2003.
- [39] J.-M. Coindre, « [Sarcoma: tumour banks and evolution of diagnostic procedures] », *Bull. Cancer (Paris)*, vol. 97, n° 6, p. 613-620, juin 2010.
- [40] M. Trojani, G. Contesso, J. M. Coindre, J. Rouesse, N. B. Bui, A. de Mascarel, J. F. Goussot, M. David, F. Bonichon, et C. Lagarde, « Soft-tissue sarcomas of adults; study of pathological prognostic variables and definition of a histopathological grading system », *Int. J. Cancer J. Int. Cancer*, vol. 33, n° 1, p. 37-42, janv. 1984.
- [41] « Recommendations for the reporting of soft tissue sarcomas. Association of Directors of Anatomic and Surgical Pathology », *Mod. Pathol. Off. J. U. S. Can. Acad. Pathol. Inc*, vol. 11, n° 12, p. 1257-1261, déc. 1998.
- [42] J. M. Coindre, « [Recommendations for anatomo-pathologic management of soft tissue sarcomas in the adult. Pathologists of the FNCLCC Sarcoma Group (Fédération Nationale des Centres de Lutte Contre le Cancer)] », *Ann. Pathol.*, vol. 18, n° 6, p. 505-511, déc. 1998.
- [43] J.-M. Coindre, « [Molecular biology of soft-tissue sarcomas] », *Bull. Cancer (Paris)*, vol. 97, n° 11, p. 1337-1345, nov. 2010.
- [44] L. Guillou et A. Aurias, « Soft tissue sarcomas with complex genomic profiles », *Virchows Arch. Int. J. Pathol.*, vol. 456, n° 2, p. 201-217, févr. 2010.
- [45] M. Genevay, C. Gengler, et L. Guillou, « [Detection of chromosomal abnormalities in soft tissue sarcomas: which sarcomas? Which abnormalities? How? Why?] », *Bull. Cancer (Paris)*, vol. 94, n° 9, p. 781-792, sept. 2007.
- [46] B. Plougastel, J. Zucman, M. Peter, G. Thomas, et O. Delattre, « Genomic structure of the EWS gene and its relationship to EWSR1, a site of tumor-associated chromosome translocation », *Genomics*, vol. 18, n° 3, p. 609-615, déc. 1993.
- [47] N. Riggi, L. Cironi, M.-L. Suvà, et I. Stamenkovic, « Sarcomas: genetics, signalling, and cellular origins. Part 1: The fellowship of TET », *J. Pathol.*, vol. 213, n° 1, p. 4-20, sept. 2007.
- [48] M.-L. Suvà, L. Cironi, N. Riggi, et I. Stamenkovic, « Sarcomas: genetics, signalling, and cellular origins. Part 2: TET-independent fusion proteins and receptor tyrosine kinase mutations », *J. Pathol.*, vol. 213, n° 2, p. 117-130, oct. 2007.
- [49] D. Williamson, E. Missiaglia, A. de Reynies, G. Pierron, B. Thuille, G. Palenzuela, K. Thway, D. Orbach, M. Lae, P. Freneaux, K. Pritchard-Jones, O. Oberlin, J. Shipley, et O. Delattre, « Fusion Gene-Negative Alveolar Rhabdomyosarcoma Is Clinically and Molecularly Indistinguishable From Embryonal Rhabdomyosarcoma », *J. Clin. Oncol.*, vol. 28, n° 13, p. 2151-2158, mai 2010.
- [50] P. H. B. Sorensen, J. C. Lynch, S. J. Qualman, R. Tirabosco, J. F. Lim, H. M. Maurer, J. A. Bridge, W. M. Crist, T. J. Triche, et F. G. Barr, « PAX3-FKHR and PAX7-FKHR gene fusions are prognostic indicators in alveolar rhabdomyosarcoma: a report from the children's oncology group », *J. Clin. Oncol. Off. J. Am. Soc. Clin. Oncol.*, vol. 20, n° 11, p. 2672-2679, juin 2002.
- [51] F. Grosso, R. L. Jones, G. D. Demetri, I. R. Judson, J.-Y. Blay, A. Le Cesne, R. Sanfilippo, P. Casieri, P. Collini, P. Dileo, C. Spreafico, S. Stacchiotti, E. Tamborini, J. C. Tercero, J. Jimeno, M. D'Incalci, A. Gronchi, J. A. Fletcher, S. Pilotti, et P. G. Casali, « Efficacy of trabectedin (ecteinascidin-743) in advanced pretreated myxoid liposarcomas: a retrospective study », *Lancet Oncol.*, vol. 8, n° 7, p. 595-602, juill. 2007.
- [52] I. M. Ambros, P. F. Ambros, S. Strehl, H. Kovar, H. Gadner, et M. Salzer-Kuntschik, « MIC2 is a specific marker for Ewing's sarcoma and peripheral primitive neuroectodermal tumors. Evidence for a common histogenesis of Ewing's sarcoma and peripheral primitive neuroectodermal tumors from MIC2 expression and specific chromosome aberration », *Cancer*, vol. 67, n° 7, p. 1886-1893, avr. 1991.
- [53] A. D. Thompson, M. A. Teitell, A. Arvand, et C. T. Denny, « Divergent Ewing's sarcoma EWS/ETS fusions confer a common tumorigenic phenotype on NIH3T3 cells », *Oncogene*, vol. 18, n° 40, p. 5506-5513, sept. 1999.
- [54] A. M. Linabery et J. A. Ross, « Childhood and adolescent cancer survival in the US by race and ethnicity for the diagnostic period 1975-1999 », *Cancer*, vol. 113, n° 9, p. 2575-2596, nov. 2008.

- [55] R. Ladenstein, U. Pötschger, M. C. Le Deley, J. Whelan, M. Paulussen, O. Oberlin, H. van den Berg, U. Dirksen, L. Hjorth, J. Michon, I. Lewis, A. Craft, et H. Jürgens, « Primary disseminated multifocal Ewing sarcoma: results of the Euro-EWING 99 trial », *J. Clin. Oncol. Off. J. Am. Soc. Clin. Oncol.*, vol. 28, n° 20, p. 3284-3291, juill. 2010.
- [56] G. Pierron, F. Tirode, C. Lucchesi, S. Reynaud, S. Ballet, S. Cohen-Gogo, V. Perrin, J.-M. Coindre, et O. Delattre, « A new subtype of bone sarcoma defined by BCOR-CCNB3 gene fusion », *Nat. Genet.*, vol. 44, n° 4, p. 461-466, avr. 2012.
- [57] S. Cohen-Gogo, C. Cellier, J.-M. Coindre, V. Mosseri, G. Pierron, C. Guillemet, A. Italiano, L. Brugières, D. Orbach, V. Laurence, O. Delattre, et J. Michon, « Ewing-like sarcomas with BCOR-CCNB3 fusion transcript: A clinical, radiological and pathological retrospective study from the Société Française des Cancers de L'Enfant », *Pediatr. Blood Cancer*, août 2014.
- [58] F. Puls, A. Niblett, G. Marland, C. L. L. Gaston, H. Douis, D. C. Mangham, V. P. Sumathi, et L.-G. Kindblom, « BCOR-CCNB3 (Ewing-like) Sarcoma: A Clinicopathologic Analysis of 10 Cases, In Comparison With Conventional Ewing Sarcoma », *Am. J. Surg. Pathol.*, vol. 38, n° 10, p. 1307-1318, oct. 2014.
- [59] I. Sultan, C. Rodriguez-Galindo, R. Saab, S. Yasir, M. Casanova, et A. Ferrari, « Comparing children and adults with synovial sarcoma in the Surveillance, Epidemiology, and End Results program, 1983 to 2005: an analysis of 1268 patients », *Cancer*, vol. 115, n° 15, p. 3537-3547, août 2009.
- [60] H. Bégueret, F. Galateau-Salle, L. Guillou, B. Chetaille, E. Brambilla, J.-M. Vignaud, P. Terrier, O. Groussard, et J.-M. Coindre, « Primary intrathoracic synovial sarcoma: a clinicopathologic study of 40 t(X;18)-positive cases from the French Sarcoma Group and the Mesopath Group », *Am. J. Surg. Pathol.*, vol. 29, n° 3, p. 339-346, mars 2005.
- [61] B. W. Scheithauer, K. K. Amrami, A. L. Folpe, A. I. Silva, M. A. Edgar, J. M. Woodruff, A. D. Levi, et R. J. Spinner, « Synovial sarcoma of nerve », *Hum. Pathol.*, vol. 42, n° 4, p. 568-577, avr. 2011.
- [62] C. Fisher, A. L. Folpe, H. Hashimoto, et S. W. Weiss, « Intra-abdominal synovial sarcoma: a clinicopathological study », *Histopathology*, vol. 45, n° 3, p. 245-253, sept. 2004.
- [63] A. J. Crew, J. Clark, C. Fisher, S. Gill, R. Grimer, A. Chand, J. Shipley, B. A. Gusterson, et C. S. Cooper, « Fusion of SYT to two genes, SSX1 and SSX2, encoding proteins with homology to the Kruppel-associated box in human synovial sarcoma. », *EMBO J.*, vol. 14, n° 10, p. 2333, 1995.
- [64] T. Saito, Y. Oda, A. Sakamoto, S. Tamiya, N. Kinukawa, K. Hayashi, Y. Iwamoto, et M. Tsuneyoshi, « Prognostic value of the preserved expression of the E-cadherin and catenin families of adhesion molecules and of beta-catenin mutations in synovial sarcoma », *J. Pathol.*, vol. 192, n° 3, p. 342-350, nov. 2000.
- [65] J. M. Caillaud, R. Gérard-Marchant, H. B. Marsden, A. J. van Unnik, C. Rodary, A. Rey, et F. Flamant, « Histopathological classification of childhood rhabdomyosarcoma: a report from the International Society of Pediatric Oncology pathology panel », *Med. Pediatr. Oncol.*, vol. 17, n° 5, p. 391-400, 1989.
- [66] W. A. Newton, E. H. Soule, A. B. Hamoudi, H. M. Reiman, H. Shimada, M. Beltangady, et H. Maurer, « Histopathology of childhood sarcomas, Intergroup Rhabdomyosarcoma Studies I and II: clinicopathologic correlation », *J. Clin. Oncol. Off. J. Am. Soc. Clin. Oncol.*, vol. 6, n° 1, p. 67-75, janv. 1988.
- [67] J. Anderson, A. Ramsay, S. Gould, et K. Pritchard-Jones, « PAX3-FKHR induces morphological change and enhances cellular proliferation and invasion in rhabdomyosarcoma », *Am. J. Pathol.*, vol. 159, n° 3, p. 1089-1096, 2001.
- [68] K. M. Kelly, R. B. Womer, P. H. Sorensen, Q. B. Xiong, et F. G. Barr, « Common and variant gene fusions predict distinct clinical phenotypes in rhabdomyosarcoma », *J. Clin. Oncol. Off. J. Am. Soc. Clin. Oncol.*, vol. 15, n° 5, p. 1831-1836, mai 1997.
- [69] A. Lazar, L. V. Abruzzo, R. E. Pollock, S. Lee, et B. Czerniak, « Molecular diagnosis of sarcomas: chromosomal translocations in sarcomas », *Arch. Pathol. Lab. Med.*, vol. 130, n° 8, p. 1199-1207, août 2006.
- [70] J.-C. Kaplan, *Biologie moléculaire et médecine*. Paris: Flammarion médecine-sciences, 2007.
- [71] M. Peter, E. Gilbert, et O. Delattre, « A multiplex real-time pcr assay for the detection of gene fusions observed in solid tumors », *Lab. Investig. J. Tech. Methods Pathol.*, vol. 81, n° 6, p. 905-912, juin 2001.

- [72] T. B. Lewis, C. M. Coffin, et P. S. Bernard, « Differentiating Ewing's sarcoma from other round blue cell tumors using a RT-PCR translocation panel on formalin-fixed paraffin-embedded tissues », *Mod. Pathol. Off. J. U. S. Can. Acad. Pathol. Inc.*, vol. 20, n° 3, p. 397-404, mars 2007.
- [73] T. C. Hsuih, Y. N. Park, C. Zaretsky, F. Wu, S. Tyagi, F. R. Kramer, R. Sperling, et D. Y. Zhang, « Novel, ligation-dependent PCR assay for detection of hepatitis C in serum. », *J. Clin. Microbiol.*, vol. 34, n° 3, p. 501-507, 1996.
- [74] J. P. Schouten, C. J. McElgunn, R. Waaijer, D. Zwijnenburg, F. Diepvens, et G. Pals, « Relative quantification of 40 nucleic acid sequences by multiplex ligation-dependent probe amplification », *Nucleic Acids Res.*, vol. 30, n° 12, p. e57, juin 2002.
- [75] E. Eldering, C. A. Spek, H. L. Aberson, A. Grummels, I. A. Derks, A. F. de Vos, C. J. McElgunn, et J. P. Schouten, « Expression profiling via novel multiplex assay allows rapid assessment of gene regulation in defined signalling pathways », *Nucleic Acids Res.*, vol. 31, n° 23, p. e153, déc. 2003.
- [76] E. D. Hyman, « A new method of sequencing DNA », *Anal. Biochem.*, vol. 174, n° 2, p. 423-436, nov. 1988.
- [77] H. Cavé, C. Acquaviva, I. Bièche, D. Brault, F. de F. F. Fina, S. Loric, L. Maisonneuve, F. Namour, et S. Tuffery, « La RT-PCR en diagnostic clinique », in *Annales de Biologie Clinique*, 2003, vol. 61, p. 635-644.

RESUME

Introduction : les sarcomes représentent une grande variété de tumeurs dont le diagnostic est essentiel pour permettre une prise en charge thérapeutique adaptée. Dix à quinze pourcent des sarcomes sont caractérisés par une translocation spécifique. Ces translocations sont de véritables marqueurs moléculaires. Leur recherche est réalisée par FISH ou par RT-PCR. Cependant, ces techniques ciblées ne permettent que la détection d'un nombre restreint de transcrits simultanément.

Matériels et méthodes : nous avons évalué, sur un panel de 40 sarcomes, un kit expérimental de RT-dl-PCR multiplexe, développé pour mettre en évidence les transcrits de fusion présents dans : le sarcome d'Ewing, le « sarcome Ewing-like » à translocation *BCOR-CCNB3*, le rhabdomyosarcome alvéolaire, le synoviosarcome, le liposarcome myxoïde, la tumeur desmoplasique à petites cellules rondes, le dermatofibrosarcome protuberans, la tumeur fibreuse solitaire, le sarcome à cellules claires des parties molles, le sarcome alvéolaire des parties molles, le chondrosarcome myxoïde extra-squelettique, l'histiocytome fibreux angiomatoïde et le fibrosarcome infantile.

Résultats : nous avons mis en évidence la translocation spécifique pour 9 synoviosarcomes (9/9), 9 rhabdomyosarcomes alvéolaires (9/9), 4 sarcomes d'Ewing (4/6), 2 « sarcome Ewing like » avec translocation *BCOR-CCNB3* (2/2), 6 liposarcomes myxoïdes (6/7), 2 tumeurs desmoplasiques à petites cellules rondes (2/2), 1 dermatofibrosarcome protubérans (1/2), 1 sarcome à cellules claires des parties molles (1/1), 1 histiocytome fibreux angiomatoïde (1/1) et 1 fibrosarcome infantile (1/1).

Conclusion : ces résultats prometteurs nous permettent d'envisager l'utilisation de la RT-dl-PCR multiplexe comme une alternative à la FISH et à la RT-PCR pour la mise en évidence de translocations spécifiques. Cette méthode est particulièrement intéressante pour le diagnostic des sarcomes peu différenciés à transcrit de fusion.