HAL
open science

Apports de la TEMP-TDM iode-131 et de la TEP-TDM au 18-FDG dans l'évaluation lors du premier traitement par iode-131 des carcinomes thyroïdiens différenciés de risque intermédiaire à haut

Marguerite Tavitian

To cite this version:

Marguerite Tavitian. Apports de la TEMP-TDM iode-131 et de la TEP-TDM au 18-FDG dans l'évaluation lors du premier traitement par iode-131 des carcinomes thyroïdiens différenciés de risque intermédiaire à haut. Médecine humaine et pathologie. 2014. dumas-01084193

HAL Id: dumas-01084193

https://dumas.ccsd.cnrs.fr/dumas-01084193v1

Submitted on 18 Nov 2014

HAL is a multi-disciplinary open access archive for the deposit and dissemination of scientific research documents, whether they are published or not. The documents may come from teaching and research institutions in France or abroad, or from public or private research centers.

L'archive ouverte pluridisciplinaire **HAL**, est destinée au dépôt et à la diffusion de documents scientifiques de niveau recherche, publiés ou non, émanant des établissements d'enseignement et de recherche français ou étrangers, des laboratoires publics ou privés.

Université de Bordeaux

U.F.R. DES SCIENCES MEDICALES

Année 2014 N° 3065

Thèse pour l'obtention du

DIPLOME d'ETAT de DOCTEUR EN MEDECINE

Présentée et soutenue publiquement

Par Mlle Marguerite TAVITIAN

Née le 29/03/1985 à Clamart

Le 30/09/2014

APPORTS DE LA TEMP-TDM IODE-131 ET DE LA TEP-TDM AU 18-FDG DANS L'EVALUATION LORS DU PREMIER TRAITEMENT PAR IODE-131 DES CARCINOMES THYROÏDIENS DIFFERENCIES DE RISQUE INTERMEDIAIRE A HAUT

Directeur de thèse

Monsieur le Professeur Elif HINDIE

Rapporteur

Monsieur le Docteur David TAIEB

Jury

Monsieur le Professeur Antoine TABARIN	Président
Monsieur le Professeur Elif HINDIE	Directeur de thèse
Madame le Professeur Laurence BORDENAVE	Juge
Monsieur le Professeur Bogdan CATARGI	Juge
Madame le Professeur Blandine GATTA-CHERIFI	Juge
Madame le Docteur Martine GUYOT	Juge
Monsieur le Docteur Tristan WAGNER	Juge

REMERCIEMENTS

Aux membres du jury,

Pr Antoine Tabarin, Président du jury,

Votre enseignement est des plus précieux. Je vous suis reconnaissante pour la confiance que vous m'accordez et j'espère en être digne. Le fait que vous présidiez ce jury est pour moi un honneur.

Pr Elif Hindie, Directeur de thèse,

Votre exigence et votre disponibilité m'ont permis d'améliorer significativement ce travail. Soyez assuré de ma reconnaissance. Je suis heureuse et honorée de poursuivre cette collaboration.

Pr Laurence Bordenave,

J'ai particulièrement apprécié l'accueil que vous m'avez réservé dans votre service. Je suis honorée que vous participiez à ce jury.

Pr Bogdan Catargi,

Votre connaissance de la pathologie qui fait l'objet de ce travail rend votre participation à ce jury d'une grande valeur.

Pr Blandine Gatta-Cherifi,

Ta participation à ce jury est pour moi un honneur.

Dr Martine Guyot,

Vos conseils ont été d'une grande valeur pour l'élaboration de ce projet. Votre expérience des thématiques abordées dans ce travail de thèse rend votre regard particulièrement précieux.

Dr Tristan Wagner,

Tes qualités professionnelles et humaines rendent très appréciables ta participation à ce jury.

Au Dr David Taieb, Rapporteur,

Vous m'avez fait un grand honneur en acceptant de juger ce travail. Soyez assuré de ma reconnaissance.

A ceux qui ont participé à ce travail :

Ghoufrane Tlili et Charles Mesguich, relecteurs zélés et sympathiques des imageries, ainsi que Pierre Gordien, le juge de paix.
Sébastien et Marie-Hélène, radiophysiciens, pour la clarté et la précision de leurs explications.
Les secrétaires de Médecine Nucléaire pour leur maniement souple des plannings.
Les manipulateurs de Médecine Nucléaire.

Aux médecins qui m'ont encadrée pendant mon internat :

Les Prs Henri Gin, Antoine Tabarin, Bogdan Catargi, Blandine Gatta-Cherifi, Vincent Rigalleau, Elif Hindie, Laurence Bordenave, Jean-Marie Ragnaud, Didier Neau.
Les Drs Marie-Laure Nunes (merci pour ta gentillesse), Concepcion Gonzalez, Christine Coffin-Boutreux, Claire Chaussade, Martine Guyot, Eric Laffon, Jean-Baptiste Pinaquy, Benoît Corcuff, Agnès Georges, Nassima Belaidi, Julie Brossaud.
Mes chefs de clinique : Sophie Mauclere-Denost, Ioana Dinescu, Roselyne Baudoin, Emilie Pupier, Julia Savel, Elodie Blanchard, Ghoufrane Tlili, Charles Mesguich, Pierre Gordien.

A tous ceux qui m'ont fait aimer la médecine et transmis leur savoir pendant l'externat :

Les Prs Xavier Bertagna, Jérome Bertherat, José Timsit, Philippe Lesavre, Loïc Guillevin, Luc Mouthon, Matthieu Zuber.
Les Drs Guillaume Assié, Charlotte Waintrop, Christian Pagnoux, Philippe Blanche.

A mes co-internes :

Arnaud, Beesham, Brice, Marie-Angélique, Cécile, Amandine, Cécile, Urvashi, Irène, Charlotte, Elisa, Magali, Hélène, Pierre, Marie, Marie, Marine, Clémence, Matthieu, Manon et Anna.

A mes amis :

Céline (pour son aide dans la dernière ligne droite), Dounia, Amandine, Marie M., Hélène et Brice.
Camille, Andres, Barbara, Elise, ainsi que Hélène et Raphaëlle mes sous-colleuses.
Anne-Charlotte, Eve, Magali, Sandra, Claire (grâce à laquelle j'ai presque aimé ma première année de médecine).

A mes parents pour leur amour et leur soutien.
A mes sœurs chéries, Suzanne, Chloé et Zazie.
A mes neveux, Arthur et Marcel, que j'adore.

A Florent, que j'aime.

SOMMAIRE

TABLE DES ILLUSTRATIONS **5**

ABREVIATIONS **6**

RESUME **7**

ABSTRACT **8**

INTRODUCTION **9**

1. CARCINOME THYROÏDIEN DIFFERENCIE 9
2. SCINTIGRAPHIE A L'IODE 131 18
3. TOMOGRAPHIE PAR EMISSION DE POSITONS AU 18-FLUORODESOXYGLUCOSE COUPLEE A LA TOMODENSITOMETRIE (TEP-^{18}FDG/TDM) 24
4. RATIONNEL ET OBJECTIFS 30

PATIENTS ET METHODES **31**

1. CRITERES D'INCLUSION 31
2. CRITERES D'EXCLUSION 31
3. DONNEES RELEVEES 32
4. TEMP-TDM 34
5. TEP-^{18}FDG/TDM 35
6. STATISTIQUES 38

RESULTATS **39**

1. DEMOGRAPHIE 39
2. RESPECT DES CONDITIONS DE REALISATION DES EXAMENS SCINTIGRAPHIQUES 41
3. CONCORDANCE INTER-OBSERVATEURS 42
4. RESULTATS SCINTIGRAPHIQUES : PLANAIRE VERSUS TEMP-TDM 43
5. RESULTATS DES TEP-^{18}FDG/TDM 49

DISCUSSION **63**

1. POPULATION 64
2. SCINTIGRAPHIE IODE-131 64
3. TEP-^{18}FDG/TDM 65
4. LIMITES 69
5. CONCLUSIONS ET PERSPECTIVES 70

BIBLIOGRAPHIE **71**

TABLE DES ILLUSTRATIONS

INTRODUCTION

Figure 1. Histologie des carcinomes thyroïdiens différenciés 13
Figure 2. Schématisation d'un appareil de scintigraphie 19
Figure 3. Exemples de fixations physiologiques de l'^{131}I 22
Figure 4. Schématisation de la réaction d'annihilation entre positon et électron 24
Figure 5. Molécules de 2-désoxy-D-glucose et de 18-fluorodésoxyglucose 26
Figure 6. Schématisation du métabolisme glucidique cellulaire et du métabolisme cellulaire du ^{18}FDG 27

Tableau 1. Score de Bethesda 12
Tableau 2. Classification pTNM 2010 des cancers différenciés de la thyroïde 15
Tableau 3. Fixations physiologiques de l'iode 21

PATIENTS ET METHODES

Figure 7. Appareil de TEMP-TDM 35
Figure 8. Appareil de TEP-^{18}FDG/TDM 37

RESULTATS

Figure 9. Résultats comparés de la scintigraphie planaire et de la TEMP-TDM 44
Figure 10. Résultats de la scintigraphie et de la TEMP-TDM et localisation des fixations 45
Figure 11. Apports de la TEMP-TDM, exemple 1 46
Figure 12. Apports de la TEMP-TDM, exemple 2 47
Figure 13. Apports de la TEMP-TDM, exemple 3 46
Figure 14. Apports de la TEMP-TDM, exemple 4 48
Figure 15. Résultats comparés de la TEMP-TDM et de la TEP-^{18}FDG/TDM 50
Figure 16. Résultats de la TEMP-TDM et de la TEP-^{18}FDG/TDM et localisation des fixations 51
Figure 17. Possibles facteurs de risque de positivité de la TEP-^{18}FDG/TDM 54
Figure 18. Pourcentage de patients avec Ac anti-TPO positifs en fonction des résultats de la TEP-^{18}FDG/TDM 55
Figure 19. Imageries du patient 1 56
Figure 20. Imageries du patient 2 57
Figure 21. Imageries du patient 3 58
Figure 22. Imageries du patient 4 59
Figure 23. Imageries du patient 5 61

Tableau 4. Caractéristiques démographiques, chirurgicales et biologiques des patients 39
Tableau 5. Caractéristiques histologiques des tumeurs 40
Tableau 6. Conditions de réalisation de la TEP-^{18}FDG/TDM 41
Tableau 7. Résultats des scintigraphies planaires selon les deux relecteurs 42
Tableau 8. Résultats des TEMP-TDM selon les deux relecteurs 42
Tableau 9. Résultats des TEP-^{18}FDG/TDM selon les deux relecteurs 43
Tableau 10. Résultats comparés de la scintigraphie planaire et de la TEMP-TDM 43
Tableau 11. Résultats comparés de la TEMP-TDM et de la TEP-^{18}FDG/TDM 50
Tableau 12. Caractéristiques démographiques, chirurgicales et biologiques des patients, en fonction du résultat de la TEP-^{18}FDG/TDM 52
Tableau 13. Caractéristiques histologiques des tumeurs, en fonction du résultat de la TEP-^{18}FDG 53
Tableau 14. Caractéristiques et imageries des 5 patients avec TEP-^{18}FDG/TDM positive 62

ABREVIATIONS

Ac anti-Tg : anticorps anti-thyroglobuline

Ac anti-TPO : anticorps anti-thyroperoxydase

CTD : carcinome thyroïdien différencié

GLUT : transporteur de glucose

HIF : *hypoxia-inducible factor*

^{131}I : iode 131

KeV : kilo electron-volt

MBq : méga Becquerel

mCi : milli Curie

NIS : *natrium iodide symporter,* symporteur iodure sodium

SUV : *stantardized uptake value*

TEMP-TDM : tomographie d'émission monophotonique couplée à la tomodensitométrie

TEP-^{18}FDG/TDM : tomographie par émission de positon au ^{18}fluoro-desoxy-glucose couplée à la tomodensitométrie

pTNM : pathology *tumor nodes metastasis*

TI-RADS : Thyroid Imaging-Reporting And Database System

rhTSH : *recombinant human thyroid-stimulating hormone,* thyrotropine recombinante humaine

RESUME

Introduction
Le carcinome thyroïdien différencié (CTD) est le cancer thyroïdien le plus fréquent. Le traitement par iode-131 (irathérapie) et les moyens d'imagerie isotopique ont une place importante dans la prise en charge.

Objectifs
Confirmer l'apport de la tomographie d'émission monophotonique couplée à la tomodensitométrie (TEMP-TDM) par rapport à la scintigraphie planaire à l'iode-131 et évaluer l'apport de la tomographie par émission de positons au ^{18}fluoro-désoxy-glucose couplée à la tomodensitométrie (TEP-^{18}FDG/TDM), lors de l'irathérapie des CTD de risque intermédiaire à haut. Identifier des facteurs de risque de positivité de la TEP-^{18}FDG/TDM dans cette indication.

Patients et méthodes
Dans cette série prospective monocentrique, ont été inclus 49 patients présentant un CTD de risque intermédiaire à haut. Lors de la première cure d'irathérapie, une scintigraphie planaire et une TEMP-TDM à l'iode 131, ainsi qu'une TEP-^{18}FDG/TDM ont été réalisées. Ces examens ont été interprétés en aveugle par deux médecins nucléaires, avec relecture par un troisième médecin nucléaire en cas de discordance.

Résultats
La concordance inter-observateurs pour deux relecteurs était modérée pour les trois examens : κ de Cohen = 0,51, 0,59 et 0,42 pour la scintigraphie planaire, la TEMP-TDM et la TEP-^{18}FDG/TDM, respectivement. Par rapport à la scintigraphie planaire, la TEMP-TDM a permis de diminuer le nombre d'examen douteux de 8 (16%) à 2 (4%). Le résultat de 11 examens (22%) a été modifié avec la TEMP-TDM, entrainant un changement de stade TNM. Cinq (10%) TEP-^{18}FDG/TDM étaient positives, dont 2 chez des patients avec TEMP-TDM négative, entrainant une reprise chirurgicale chez l'un d'eux. Le sexe masculin, les antécédents familiaux de cancer thyroïdien, la thyroglobulinémie positive, et en histologie la grande taille de la tumeur, un contingent péjoratif et une effraction de la capsule ganglionnaire, semblaient être associés à une TEP-^{18}FDG/TDM positive.

Conclusions
Nous confirmons l'intérêt de la TEMP-TDM par rapport à la scintigraphie planaire. Par ailleurs, ces résultats préliminaires montrent que la TEP-^{18}FDG/TDM lors de l'irathérapie des CTD de risque intermédiaire à haut permet d'identifier précocement des lésions non iodo-fixantes ; le sous-groupe de patients pouvant le plus en bénéficier reste à définir.

ABSTRACT

Introduction
Radioiodine therapy with ^{131}I and nuclear diagnostic imaging techniques are key features of the management of differentiated thyroid carcinoma (DTC).

Aims
To assess the added value of single photon emission computed tomography / computed tomography (SPECT/CT) *versus* ^{131}I whole-body planar imaging and to assess the additional value of ^{18}fluoro-deoxy-glucose positron emission tomography / CT (^{18}FDG-PET/CT) during ^{131}I ablation therapy in patients with intermediate or high risk DTC. To determine risk factors for ^{18}FDG-PET/CT positivity in this indication.

Patients and Methods
Forty-nine patients with intermediate or high risk DTC were included in this single-centre prospective study. During the first radioiodine therapy, ^{131}I whole-body planar imaging and SPECT/CT, as well as a ^{18}FDG-PET/CT were performed. Each study was read separately by two nuclear medicine physicians blind to all other examinations and clinical data. In case of disagreement, there was reading by a third reviewer.

Results
Inter-observer agreement between two readers was moderate for the three imaging modalities with Cohen's κ = 0.51, 0.59 and 0.42 for planar imaging, SPECT/CT and ^{18}FDG-PET/CT, respectively. As compared to planar imaging, SPECT/CT reduced the number of equivocal studies from 8 (16%) to 2 (4%). Overall, results of 11 studies were modified with SPECT/CT, leading to TNM modification. Five patients (10%) had positive ^{18}FDG-PET/CT findings. Two of these patients had negative SPECT/CT study and surgery was planned based on 18FDG-PET results in one of them. In this small series, there was a "trend" for male gender, a family history of thyroid cancer, positive thyroglobulin, large tumor size, aggressive histology subtype and extracapsular invasion of lymph node metastasis to be associated with a positive ^{18}FDG-PET/CT.

Conclusions
We confirm the added value of SPECT/CT compared to 131-iodine planar imaging alone. These preliminary results also show that ^{18}FDG-PET/CT performed during radioiodine ablation therapy in intermediate to high risk DTC patients is able to early identify non iodine-avid lesions. The subgroups of patients in whom routine FDG staging is helpful needs to be clarified.

INTRODUCTION

1. Carcinome thyroïdien différencié

A. Épidémiologie

Les nodules thyroïdiens sont fréquents dans la population générale : on en détecte chez 5 à 21% de la population adulte par palpation thyroïdienne, et chez 27 à 67% par échographie cervicale, aux Etats-Unis (1,2).

Les cancers thyroïdiens représentent 1 à 2% des cancers incidents dans la population générale en France (3). L'incidence du carcinome thyroïdien est de 4,2/100000 personnes-années chez les hommes et de 12,7/100000 personnes-années chez les femmes (sex-ratio hommes/femmes à 0,3) (4).

L'incidence des cancers papillaires a augmenté de façon importante ces 30 dernières années. En France, l'augmentation était d'environ 6% par an entre 1980 et 2005. Celle-ci est expliquée en grande majorité par l'augmentation de l'incidence des « petits » carcinomes papillaire : 49% mesurent moins de 1 cm et 87% moins de 2 cm. L'incidence des cancers papillaires de plus de 5 cm et des cancers thyroïdiens peu différenciés est quant à elle très faible (< 3% des cancers thyroïdiens) (5). Ainsi, l'augmentation de l'incidence des cancers thyroïdiens papillaire est essentiellement due à une amélioration des méthodes de diagnostic précoce : échographie cervicale, cytoponction à l'aiguille fine et à la généralisation des interventions chirurgicales (thyroïdectomie totale) plus qu'à l'accident nucléaire de Tchernobyl (avril 1986) (6,7).

Le carcinome thyroïdien bien différencié (CTD), qui comprend les carcinomes papillaires et folliculaires, représente 90% des cancers de la thyroïde. C'est donc une pathologie fréquente et dont l'incidence est en augmentation.

B. Diagnostic (8)

1. Echographie cervicale

L'échographie cervicale est l'examen de première intention devant la découverte de nodules thyroïdiens. Elle permet leur caractérisation. L'échographiste doit préciser :

- la taille du (des) nodule(s)
- leur nombre
- leur échogénicité
- leur contour
- la présence de calcifications
- le type de vascularisation
- la présence d'adénopathies cervicales

Le score *Thyroid Imaging-Reporting And Database System* (TI-RADS, (9)) classifie les nodules selon leur risque de malignité, associant des critères échographiques et d'élastographie (technique ultra-sonore d'évaluation de la rigidité tissulaire).

- 1 : examen normal
- 2 : bénin (risque de malignité ≈ 0%)
- 3 : très probablement bénin (risque de malignité = 0,25%)
- 4A : faible suspicion de malignité (risque de malignité = 6%)
- 4B : forte suspicion de malignité (risque de malignité = 69%)
- 5 : pratiquement certainement malin (risque de malignité ≈ 100%)

La surveillance échographique est utile pour évaluer l'évolution en taille des nodules et donc leur risque de malignité.

2. Facteurs de risque de malignité (8)

Terrain à risque
Antécédent de radiothérapie externe dans l'enfance.
Histoire familiale de cancer médullaire de la thyroïde ou de néoplasie endocrinienne multiple de type 2.
Antécédent personnel ou familial de maladie de Cowden, de polypose familiale, de Complexe de Carney, de syndrome de McCune-Albright.
Concentration de calcitonine basale élevée à deux reprises.
Nodule accompagné d'une adénopathie.
Nodule découvert dans le cadre de l'évaluation de métastases

Signes cliniques de malignité
Consistance dure, caractère fixé
Dysphonie (paralysie récurrentielle), dysphagie
Nodule associé à une adénopathie palpable

Signes échographiques de malignité
Nodule ayant augmenté de 20% en volume (ou dont deux dimensions au moins ont augmenté de 2 mm au moins) depuis la dernière estimation de taille.
Nodule ayant au moins deux des critères échographiques de suspicion :
- solide et hypoéchogène
- microcalcifications
- limites/bords imprécis
- forme plus haute que large
- vascularisation de type mixte (périphérique et centrale) ou centrale.

Autres éléments de suspicion
Nodule repéré à l'occasion d'une TEP-^{18}FDG/TDM avec une zone d'hypermétabolisme

Doivent être cytoponctionnés :

- les nodules de plus de 2 cm (non kystiques purs),
- les nodules mesurant de 0,7 à 2 cm, en cas de facteurs de risque de malignité (sus-cités)

La cytoponction à l'aiguille fine se fait à l'aveugle ou sous échographie et permet une analyse cytologique, aboutissant à une classification grâce au score de Bethesda (tableau 1), (10). Ce résultat n'est pas un diagnostic définitif de bénignité ou de malignité mais permet dans la plupart des cas de poser ou non l'indication chirurgicale. Le diagnostic définitif de CTD ne sera obtenu qu'après analyse histologique de la pièce de thyroïdectomie. Les nodules de plus de 3 cm, la présence d'au moins 3 nodules centimétriques ou la présence d'un goître multinodulaire peuvent faire poser l'indication d'une thyroïdectomie d'emblée.

Tableau 1. Score de Bethesda (10)

Résultat cytologique	Risque de malignité
Bénin (thyroïdite, nodule dystrophique)	< 3%
Néoplasme folliculaire de signification indéterminée	5-15%
Néoplasme folliculaire oncocytaire (à cellules de Hürthle)	15-30%
Suspect de malignité	60-75%
Malin	97-99%
Non satisfaisant pour le diagnostic	Indéterminé

3. Histologie (11)

La thyroïde est une glande endocrine lobulée, faite de follicules thyroïdiens situés dans un stroma conjonctivo-vasculaire riche en capillaires sanguins fenêtrés. Les follicules thyroïdiens sont des formations sphériques comprenant une paroi, constituée par un épithélium simple (cellules folliculaires) reposant sur une lame basale, et un contenu amorphe, la colloïde. A l'extérieur de la paroi se trouvent les cellules C, ou para-folliculaires.

Les cancers papillaires et folliculaires de la thyroïde sont des CTD de souche folliculaire, dont ils conservent certaines caractéristiques morphologiques et fonctionnelles. Ils présentent des caractéristiques morphologiques et une évolution distinctes.

Le carcinome folliculaire se distingue de l'adénome folliculaire bénin par son caractère invasif. Il est classé selon son degré d'envahissement en :

- carcinome peu invasif (angio-invasion, envahissement capsulaire), difficile à différencier de l'adénome (figure 1A)
- carcinome largement invasif : envahissement extra-thyroïdien (figure 1B). Les métastases ganglionnaires sont plus rares que les métastases à distance, qui présentent des caractéristiques histologiques différentes de la tumeur primitive.

Le carcinome papillaire présente un noyau caractéristique utile au diagnostic mais présent de façon inconstante. Les mitoses sont rares. Le marquage immunohistochimique par la thyroglobuline est toujours positif. On met en évidence dans la moitié de ces carcinomes des « psammoma bodies » (calcifications) qui sont assez spécifiques des tumeurs papillaires (figure 1C).

On retrouve fréquemment des microcarcinomes (tumeurs < 1 cm) multifocaux et bilatéraux dans le parenchyme thyroïdien. Les métastases ganglionnaires sont plus fréquentes tandis que les métastases à distance restent rares. Ces tumeurs sont majoritairement de bon pronostic même lorsqu'il existe une atteinte ganglionnaire. Le pronostic dépend surtout de l'envahissement du tissu péri-thyroïdien.

Il existe plusieurs variantes histologiques :

- le carcinome encapsulé : rare, possiblement métastatique, de bon pronostic (figure 1D)
- le carcinome papillaire folliculaire : composé presque entièrement de follicules, difficile à différencier de l'adénome ou du carcinome folliculaire, avec des caractéristique morphologiques et un comportement clinique similaire au carcinome papillaire (figure 1E)
- le carcinome papillaire à cellules oxyphiles (figure 1G)
- le carcinome sclérosant diffus : rare, touchant les sujets jeunes, de moins bon pronostic (figure 1F)

Certains composantes histologiques sont également péjoratives : cellules hautes, cellules cylindriques, contingent oncocytaire, composante peu différenciée

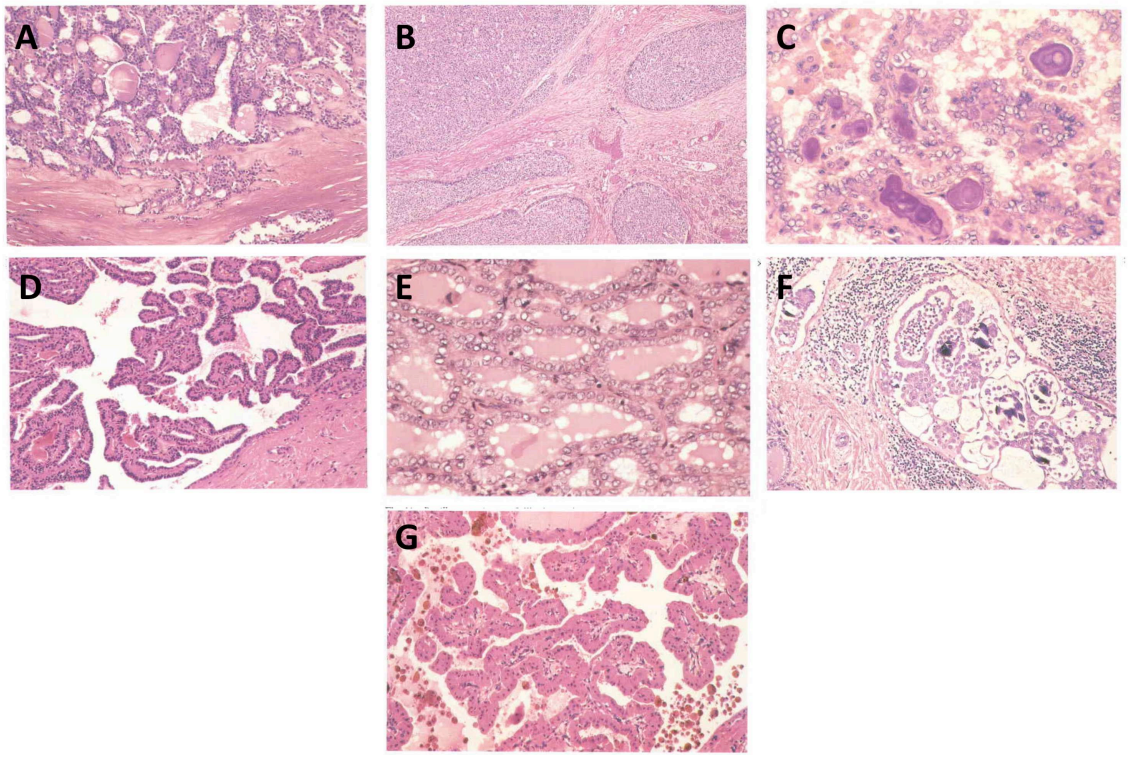

Figure 1. Histologie des carcinomes thyroïdiens différenciés. (A) Carcinome folliculaire peu invasif. (B) Carcinome folliculaire largement invasif. (C) Carcinome papillaire. (D) Carcinome encapsulé. (E) Carcinome papillaire à architecture folliculaire. (F) Carcinome sclérosant diffus. (G) Carcinome papillaire à cellules oxyphiles. Issu de (11)

Il existe d'autres tumeurs thyroïdiennes plus rares, de morphologie, de pronostic et de prise en charge différents comme les carcinomes médullaires et les carcinomes indifférenciés ou anaplasiques, que nous n'étudierons pas ici.

4. Analyse moléculaire

Ces 5-10 dernières années, le diagnostic cytogénétique des nodules thyroïdiens s'est développé avec la recherche des mutations RET/PTC, RAS et BRAF. Il permet d'améliorer le diagnostic sur cytoponction, a un impact pronostique et a surtout permis de développer de nouveaux traitements systémiques comme les inhibiteurs de tyrosine kinase (12).

5. Classification

La classification *pathologic tumor nodes metastasis* (pTNM, tableau 2) (13) des CTD repose sur l'âge lors du diagnostic et sur les caractéristiques de la tumeur : taille, extension extra-thyroïdienne, statut ganglionnaire et métastatique. Elle reflète le risque de mortalité en lien avec le CTD, mais celui-ci est également lié à des caractéristiques de la tumeur absentes de la classification comme les contingents peu différenciés, les cellules hautes, cylindriques, l'angio-invasion, la présence de nécrose et un taux élevé de mitoses, de plus mauvais pronostic. L'envahissement ganglionnaire est également un facteur de risque majeur de rechute, notamment en cas d'adénopathies palpables, d'un nombre importants d'adénopathies métastatiques et/ou de rupture capsulaire.

La survie relative à 5 ans, tous stades et tous types histologiques confondus, s'élève à 94% (8).

Tableau 2. Classification pTNM 2010 des cancers différenciés de la thyroïde (13)

Tumeur primitive	T1a	Tumeur de diamètre < 1 cm ne dépassant pas la capsule thyroïdienne
	T1b	Tumeur de diamètre >1 cm et < 2 cm ne dépassant pas la capsule thyroïdienne
	T2	Tumeur de diamètre de 2 à 4 cm ne dépassant pas la capsule thyroïdienne
	T3	Tumeur de diamètre > 4 cm ou avec extension extra-thyroïdienne minime (muscle sterno-cléido-mastoidien, tissus périthyroïdiens)
	T4a	Tumeur dépassant largement la capsule thyroïdienne avec envahissement des tissus sous-cutanés ou du larynx ou de la trachée ou de l'œsophage ou des nerfs récurrents
	T4b	Tumeur dépassant largement la capsule thyroïdienne avec envahissement du fascia prévertébral, des vaisseaux médiastinaux ou envahissement carotidien
Ganglions cervicaux	N0	Absence de métastases ganglionnaires
	N1a	Présence de métastases ganglionnaires dans le compartiment central du cou
	N1b	Présence de métastases ganglionnaires homo ou controlatérales
Métastases à distance	M0	Absence de métastases à distance
	M1	Présence de métastases à distance

	Age	
	< 45 ans	> 45 ans
Stade I	pT1-4 N0-1 M0	pT1 N0 M0
Stade II	pT1-4 N0-1 M1	pT2 N0 M0
Stade III	-	pT3 N0 M0, pT1-3 N1a M0
Stade IVA	-	pT4a N0-1 M0, pT1-3 N1b M0
Stade IVB	-	pT4b N0-1 M0
Stade IVC	-	pT1-4 N0-1 M1

C. Traitement

La prise charge s'appuie sur les recommandations internationales, notamment européennes (14) et américaines (15). D'autres recommandations sont en cours d'élaboration et attendues pour 2015. Le traitement initial des CTD est un élément clé dans la prise en charge et influence le pronostic de façon majeure. La première étape, quels que soient les caractéristiques de la tumeur initiale et les facteurs de risque associés, est une prise en charge chirurgicale.

1. Chirurgie

Celle-ci doit être effectuée par une équipe expérimentée dans la prise en charge des cancers thyroïdiens, pratiquant fréquemment ce type d'intervention. Le diagnostic pré-opératoire doit idéalement comporter une cytoponction afin de guider le geste opératoire.

La chirurgie de référence est la thyroïdectomie totale (ou sub-totale), qui permet une diminution significative du risque de récidive et une amélioration de la survie. (16). Une totalisation chirurgicale est d'ailleurs indiquée dans de nombreuses situations en cas de résultat anatomopathologique définitif en faveur d'un carcinome papillaire ou folliculaire :

- tumeur de grande taille (> à 2 cm)
- multifocalité
- extension extra-thyroïdienne et/ou angio-invasion
- preuve d'atteinte ganglionnaire ou métastatique
- antécédents d'irradiation
- histologie péjorative

En l'absence de ces caractéristiques, la totalisation peut-être discutée si la tumeur mesure entre 1 et 2 cm, en pesant la balance bénéfice-risque. L'alternative consiste en une ablation du résidu par iode 131, ou totalisation isotopique (17). Une lobectomie peut être suffisante pour les tumeurs de moins de 1 cm sans métastase ganglionnaire ou à distance, chez des patients n'ayant pas d'antécédent d'irradiation cervicale.

Les risques de complications opératoires et post-opératoires sont faibles, surtout dans les mains d'un chirurgien entrainé. Les principales complications sont la paralysie récurentielle et l'hypoparathyroïdie, qui restent la plupart du temps mineures et transitoires (moins de 2% de paralysie récurentielle ou d'hypoparathyroidie permanentes) (14).

La thyroïdectomie totale facilite la réalisation d'un traitement complémentaire par iode 131 et le suivi ultérieur par dosage de la thyroglobuline.

La réalisation d'un curage ganglionnaire n'est pas systématique, mais doit l'être dans les situations suivantes :

- métastases ganglionnaires suspectées sur l'imagerie pré-opératoire
- ganglions d'allure métastatique en per-opératoire

Une persistance post-chirurgicale de la maladie au niveau du lit thyroïdien ou ganglionnaire survient dans 5 à 25% des cas (18).

2. Traitement par iode 131

Après une thyroïdectomie totale, un traitement par iode 131 est indiqué en fonction du stade pTNM et de l'histologie. Ce traitement a trois buts :

- diminuer les rechutes cliniques et améliorer la survie en traitant d'éventuels résidus tumoraux (19)
- faciliter la surveillance ultérieure en détruisant les reliquats thyroïdiens normaux, ce qui augmente la spécificité du dosage de thyroglobuline. En effet la thyroglobulinémie est le marqueur du résidu thyroïdien normal ou pathologique, sa valeur est proportionnelle à la quantité de tissu thyroïdien résiduel.
- réaliser un bilan d'extension complet en effectuant une scintigraphie corps entier de haute sensibilité 2 à 7 jours après la prise d'iode 131. Les chances de guérison des métastases à distances iodo-fixantes sont d'autant plus élevées que ces métastases sont découvertes précocement (20-22).

Si l'on classe les patients en quatre catégories de risque de récidive (très faible, faible, intermédiaire et élevé), le traitement par iode 131 à visée ablative n'est pas indiqué chez les patients à très faible risque, est discuté pour les patients à faible risque, et est indiqué chez les patients à risque intermédiaire et haut, après la thyroïdectomie totale.

La dose et les modalités d'administration de l'iode 131 varient selon le risque : les patients à haut risque de rechute doivent recevoir une cure d'iode 131 de 100 mCi, de préférence sous sevrage en hormones thyroïdienne. En effet, malgré les avantages de la TSH recombinante humaine (rhTSH) (meilleure qualité de vie sans symptômes d'hypothyroïdie (23), diminution de la dose délivrée au sang et une diminution de la durée et donc des coûts d'hospitalisation), son efficacité par rapport au sevrage reste débattue. La prise en charge des patients à risque faible ou intermédiaire est plus discutée en terme de doses d'iode 131 et de préparation (sevrage ou rhTSH) (24,25). En effet, chez les patients à faible risque, l'impact de l'iode 131 n'est démontré ni sur la survie globale ni sur la survie sans récidive. De plus, il existe des effets secondaires de ce traitement (toxicité salivaire, lacrymale, et risque de second cancer) dépendants de la dose administrée.

Pour les patients à faible risque, la tendance actuelle est à la désescalade thérapeutique avec une diminution des indications de l'irathérapie. L'étude française ESTIMABL a montré une équivalence d'efficacité pour traiter des CTD de faible risque par 30 ou 100 mCi d'iode

131 sous sevrage en hormones thyroïdiennes ou rhTSH (24). L'étude ESTIMABL2 actuellement en cours compare pour les CTD pT1N0/Nx, un traitement par 30 mCi d'iode 131 versus une simple surveillance.

Le traitement par iode 131 est également utilisé chez les patients avec métastases à distance. Ceux-ci représentent moins de 10% de l'ensemble des patients avec un CTD. Les métastases sont présentes au diagnostic dans la moitié des cas. Dans cette indication, la dose utilisée est en général de 100 mCi après sevrage en hormones thyroïdiennes, une activité plus importante n'ayant pas démontré sa supériorité (26,27). Le sevrage permet une stimulation par TSH et une fixation de l'iode 131 supérieures à celles obtenues après injection de rhTSH (28-30). Le traitement sera répété tous les 4 à 6 mois pendant 2 ans puis tous les ans tant que la maladie métastatique fixe l'iode. Il n'y a pas de limite à la dose cumulative d'iode 131 administrée, néanmoins au delà de 600 mCi le rapport bénéfice/risque n'est plus favorable (moindre bénéfice, risque de second cancer et de leucémie) (31).

Les patients présentant des lésions non iodo-fixantes ou chez qui la maladie persiste malgré une activité cumulée supérieure à 600 mCi sont considérées comme réfractaires à l'iode. D'autres traitements peuvent leur être alors proposés.

3. Autres traitements

Les patients réfractaires à l'iode reçoivent un traitement par L-thyroxine à dose freinatrice. Ils peuvent bénéficier de divers traitements locaux (chirurgie, radiofréquence, cryothérapie, radiothérapie externe) et de traitement systémique par inhibiteurs de tyrosines kinases.

2. Scintigraphie à l'iode 131

A. Scintigraphie planaire

La gamma-caméra ou caméra à scintillation a été introduite par Anger en 1958. Elle se compose d'un système de détection mobile comprenant un collimateur, un scintillateur, un guide de lumière et un photomultiplicateur, le tout entouré par un blindage de plomb pour éviter la contamination des rayonnements extérieurs (figure 2).

Lorsque le rayonnement gamma émis par la source (patient) arrive dans le collimateur, seuls les rayons perpendiculaires au plan du cristal sont absorbés, les autres rayons étant arrêtés par les septa du collimateur (collimateur parallèle). Les rayons gamma réagissent avec le cristal de iodure de sodium et forment des photons lumineux. Ils traversent le guide de lumière jusqu'au photomultiplicateur. A l'entrée du photomultiplicateur, le photon lumineux réagit avec la photocathode pour former un électron. Celui-ci se multiplie grâce aux dynodes et crée une impulsion électrique au niveau de l'anode de sortie. L'amplitude de cette impulsion est proportionnelle à l'énergie du rayonnement détecté et permet d'en déterminer l'origine.

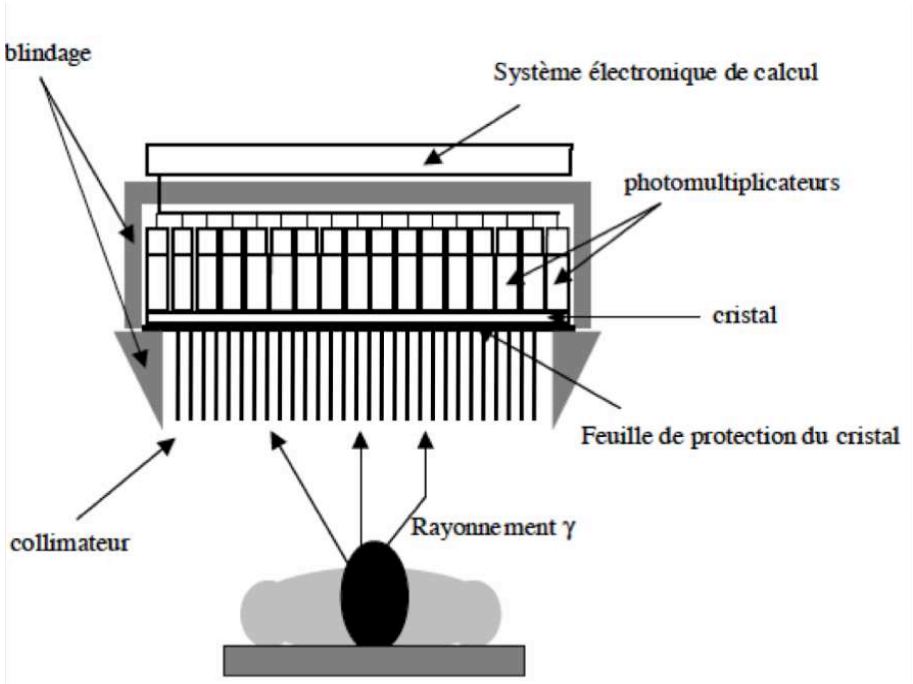

Figure 2. Schématisation d'un appareil de scintigraphie (32)

L'iode 131 est un traceur physiologique qui suit le métabolisme de l'iode endogène. Il se concentre au niveau du tissu thyroïdien et est intégré dans la synthèse des hormones thyroïdiennes. C'est un émetteur mixte, β^- (énergie moyenne = 192 KeV) utile pour la thérapie, et γ (364 KeV) permettant l'imagerie, avec une demi-vie de 8 jours et donc très irradiant. C'est pourquoi il est réservé au traitement et au bilan pré- ou post-ablation isotopique des CTD.

B. TEMP-TDM

1. Historique dans les cancers thyroïdiens différenciés

L'apparition des caméras d'acquisition hybride incorporant un scanner au tomoscintigraphe ou tomographie d'émission monophotonique couplée à la tomodensitométrie (TEMP-TDM) au début du XXIème siècle, a permis une avancée diagnostique.

L'intérêt de cette première machine hybride dans les tumeurs endocrines a été étudié par une équipe israélienne (33). Elle a montré une modification de prise en charge et/ou de pronostic chez 41% des patients présentant des tumeurs endocrines métastatiques ou suspectes de récidive. Elle a également objectivé une valeur ajoutée de cette technique dans 57% des cas lors de la scintigraphie post-irathérapie (34).

2. Principe

L'acquisition tomographique permet l'obtention d'une image 3D. Elle est obtenue en faisant tourner la tête de détection (la plupart des caméras sont équipées de deux têtes de détection) sur une orbite circulaire ou elliptique autour du patient. Après reconstruction, on obtient des coupes transversales, sagittales et frontales.

Ces images sont fusionnées à l'image scannographique réalisée grâce à une TDM associée, le patient restant dans la même position.

3. Localisation anatomique plus précise

Les fixations physiologiques de l'iode 131 sont nombreuses (tableau 3 et figure 3). Elles sont dues pour la plupart à la présence du symporteur iodure-sodium (NIS) dans de nombreux tissus. La différenciation entre fixation bénigne et pathologique s'avère alors difficile.

Tableau 3. Fixations physiologiques de l'iode (35)

Fixation physiologique	Mécanisme
Cervicale	
Tractus thyréoglosse	Transport actif par le NIS
Résidu loge thyroïdienne	Transport actif par le NIS
Sécrétions nasales	Sécrétions nasales
Obstruction du canal nasolacrimal	Sécrétions lacrymales
Thyroïde linguale	Tissu thyroïdien ectopique
Glande salivaire	Transport actif
Sécrétions oropharyngées	Sécrétions salivaires
Dents	Gingivite, periodontalopathie, abcès dentaire, affinité de l'iode pour le matériel dentaire (« alliage »)
Trachéostomie	Sécrétions
Thoracique	
Sécrétions retenues dans l'œsophage	Sécrétions salivaires
Thymus	Transport actif par le NIS
Effusion péricardique	Diffusion passive
Réservoir sanguin médiastinal	Activité vasculaire
Seins	Transport actif par le NIS
Gastrostomie	Transport actif par le NIS
Hernie hiatale (œsophage de Barrett)	Transport actif par le NIS
Plaie axillaire post-opératoire	Inflammation avec augmentation de la perméabilité vasculaire
Contamination cutanée	Salive sur la paroi thoracique
Abdomen et pelvis	
Vésicule biliaire	Excrétion gastro-intestinale physiologique
Kyste rénal	Diffusion passive
Diverticule colique	Mucus gastrique ectopique présumé avec transport actif par NIS
Hernie inguinale	Excrétion gastro-intestinale
Kyste ovarien	Diffusion passive
Struma ovarii	Transport actif par NIS
Tératome ovarien	Transport actif par NIS
Menstrues utérines	Sang extra-vasculaire
Utérus fibroide	Indéterminé
Stérilet	Inflammation avec augmentation de la perméabilité vasculaire
Vessie et intestin	Excrétion gastro-intestinale et génito-urinaire physiologique

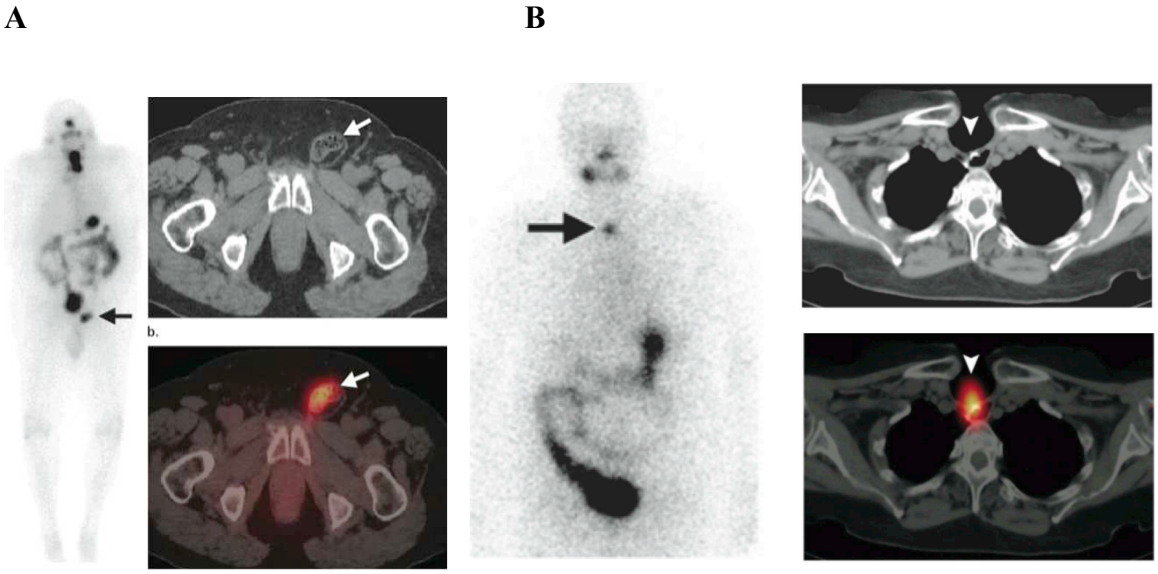

Figure 3. Exemples de fixations physiologiques de l'^{131}I. (A) Hernie inguinale. (B) Trachéotomie. (35)

L'apparition de la TEMP-TDM permet une localisation anatomique plus précise des foyers iodo-fixants grâce aux images fusionnées avec le scanner. Cette nouvelle technique permet une diminution des foyers restant équivoques sur la scintigraphie planaire. Plusieurs équipes ont montré une franche amélioration de la localisation de foyers restant indéterminés sur la scintigraphie planaire : l'une d'elles a rapporté que grâce au TEMP-TDM, 85% des foyers indéterminés sur la scintigraphie planaire ont pu être caractérisés (36). L'équipe de Caen (37) a aussi objectivé une baisse des cas équivoques, en les faisant passer de 29% avec la scintigraphie planaire à 7% avec la TEMP/TDM.

4. Staging

Cervical

La TEMP-TDM permet également une amélioration du staging ganglionnaire cervical en différenciant les fixations du résidu thyroïdien des adénopathies cervicales. Chez des patients présentant un CTD de petite taille pT1, la TEMP-TDM a permis de mettre en évidence 24,5% de fixations ganglionnaires supplémentaires par rapport à la scintigraphie planaire (38). Elle permet la modification du statut ganglionnaire chez plus d'un tiers des patients (39-41).

La TEMP-TDM permettrait donc de rectifier le statut ganglionnaire post-chirurgical, d'une partie non négligeable des CTD, notamment ceux classés initialement N0 ou Nx. Ceci a pour impact des modifications de leur prise en charge thérapeutique (40).

Extra-cervical

La précision anatomique obtenue grâce aux images fusionnées permet également de mieux différencier les fixations bénignes des métastases. Elle entraine un changement du statut métastatique dans environ 20% des cas (40). La localisation précise des foyers métastatiques iodo-fixants n'est pas toujours aisée avec la scintigraphie planaire. En effet, au niveau thoracique par exemple, la différence entre métastases pulmonaires et osseuses est parfois impossible. La TEMP-TDM permet de les localiser précisément, modifiant ainsi le pronostic de la maladie (33). De plus, il peut exister des métastases rares (ni pulmonaires, ni osseuses) souvent ignorées au plan clinique et mal visualisées sur la scintigraphie planaire. La TEMP-TDM permet alors de les mettre en évidence, ayant ainsi un impact majeur sur le pronostic du patient et les décisions médicales.

5. Meilleure évaluation pronostique

La possibilité de mieux identifier les adénopathies et de pouvoir les mesurer sur les images scannographiques permettrait de prédire la réponse ganglionnaire après la 1ère cure d'irathérapie (42). La TEMP-TDM a une forte valeur prédictive négative. 98% (60/61) des patients ayant une TEMP-TDM négative au moment du traitement par 131I, avaient toujours une TEMP-TDM négative à 5 mois. La positivité de la TEMP-TDM est associée à une augmentation du risque de maladie résiduelle ou de récidive (18).

Ainsi, en permettant une meilleure précision des localisations métastatiques cervicales et extra-cervicales et une modification du statut ganglionnaire et métastatique, la TEMP-TDM affine l'évaluation pronostique de la maladie thyroïdienne. Toutefois, certaines lésions métastatiques ne sont pas iodo-fixantes et ne sont donc pas identifiable en scintigraphie. D'autres techniques d'imagerie peuvent ici trouver leur place.

3. Tomographie par émission de positons au 18-fluorodesoxyglucose couplée à la tomodensitométrie (TEP-^{18}FDG/TDM)

A. Principes généraux (43,44)

1. Principes physiques

La tomographie par émission de positons (TEP) est une technique utilisant des isotopes radioactifs émetteurs de positons. L'émission de positon dans les tissus permet une réaction d'annihilation entre un positon (chargé positivement) et un électron de même masse (chargé négativement). Cette réaction entraine l'émission de 2 photons gamma de 511 KeV en coïncidence à 180° l'un de l'autre (figure 4).

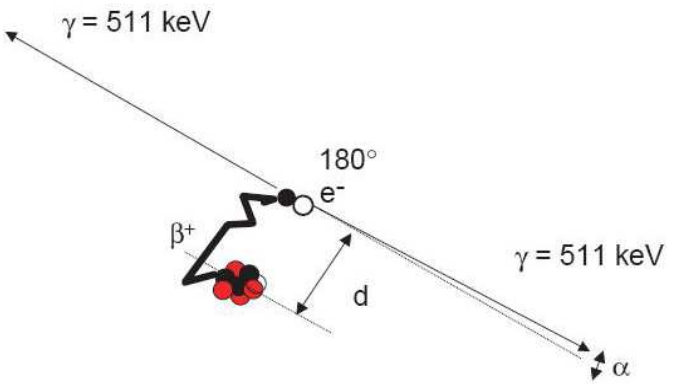

Figure 4. Schématisation de la réaction d'annihilation entre positon et électron (43)

La TEP est une technique d'imagerie fonctionnelle semi-quantitative. Le tomographe est constitué d'une couronne de détecteurs répartis en anneaux autour du patient. Chaque détecteur élémentaire comprend un cristal scintillateur et un (ou plusieurs)

photomultiplicateurs. Le système est complété par un circuit électronique permettant de déterminer la projection du lieu d'annihilation. L'information est enregistrée dans une matrice contenant tous les éléments de projection d'une coupe de l'objet. Puis on réalise une reconstruction tomographique permettant l'obtention des images par analyse de la distribution tridimensionnelle du radiopharmaceutique.

Une proportion importante des photons de 511 keV est atténuée par les tissus du patient. Cette atténuation varie en fonction de la composition et de l'épaisseur des milieux traversés. Depuis 2000, la correction d'atténuation est obtenue rapidement grâce à un scanner (tomodensitométrie ou TDM) à rayons X couplé au détecteur TEP. L'utilisation du scanner permet un repérage morphologique et une localisation anatomique des foyers hypermétaboliques observés (principe des imageurs hybrides ou TEP-TDM) dont l'apport n'est plus à démontrer.

2. Quantification

En pratique clinique, l'index quantitatif le plus utilisé est la mesure du *Standardized Uptake Value* (SUV). Elle correspond à la normalisation de la concentration radioactive de fluorodésoxyglucose radiomarqué au niveau d'une région d'intérêt donnée par rapport à l'activité injectée et au volume du patient, souvent remplacé par sa masse. On utilise les valeurs de SUV maximale ou moyenne dans une région d'intérêt donnée. Le SUV est corrélé à l'activité métabolique des tissus.

3. Métabolisme du ^{18}FDG

Le fluor 18 (^{18}F) est l'émetteur de positons actuellement le plus employé. Il présente en effet des caractéristiques physiques intéressantes : son libre parcours moyen de moins d'un millimètre, et sa demi-vie (110 min) adaptée à la pratique clinique. Il est produit dans un cyclotron médical.

Le ^{18}FDG est un analogue du 2-désoxy-D-glucose, vecteur moléculaire, marqué radioactivement par une réaction de substitution d'un hydroxyle (OH) en position 2 du glucose par un atome de ^{18}F (figure 5).

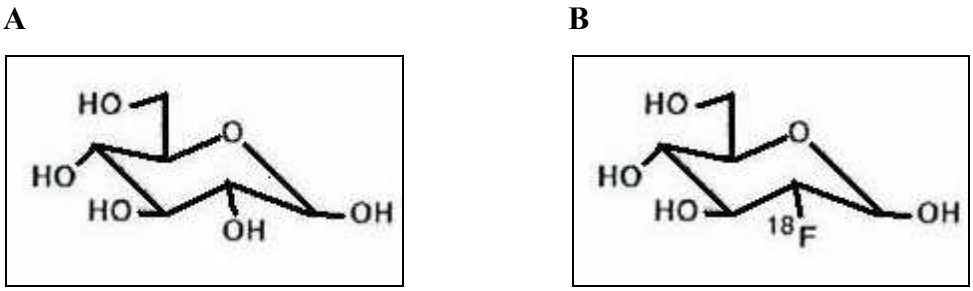

Figure 5. Molécules de 2-désoxy-D-glucose (A) et de 18-fluorodésoxyglucose (B)

Le ^{18}FDG, à l'instar du glucose, est capté par les cellules via les transporteurs transmembranaires du glucose (notamment GLUT-1). Une fois dans la cellule, le ^{18}FDG, comme le glucose, a une affinité pour l'enzyme de la première étape de la glycolyse, l'hexokinase. En effet, la première réaction de la glycolyse est la phosphorylation de l'hydroxyle en position 6 qui transforme le glucose en glucose-6-phosphate (glucose-6-P) par l'hexokinase. Le glucose-6-phosphate est ensuite métabolisé au cours des étapes suivantes de la glycolyse. Cette voie métabolique est un mécanisme de régénération de l'ATP. La figure 6 schématise le métabolisme cellulaire du glucose dans une cellule normale.

Le ^{18}FDG, comme le glucose, une fois dans la cellule, est phosphorylé par une hexokinase en fluorodéoxyglucose-6-phosphate (FDG-6-P). Cette phosphorylation l'empêche de ressortir de la cellule et la disparition d'une fonction OH en position 2 empêche également son incorporation dans les voies habituelles de la glycolyse. En effet, le FDG-6-P est un substrat non reconnu par les enzymes intracellulaires en raison de la substitution de la fonction OH sur le deuxième carbone de la molécule native de glucose par l'atome de ^{18}F. Il se trouve alors « piégé » dans la cellule, on parle d'impasse métabolique. Il s'accumule alors de façon proportionnelle à sa captation transmembranaire et à l'activité de l'hexokinase (figure 6). (44,45).

Les bases biochimiques et physiopathologiques de l'utilisation du FDG en oncologie ont été largement étudiées depuis que Warburg, dans les années 1950, démontrait l'augmentation de l'activité glycolytique au sein des tissus cancéreux (46).

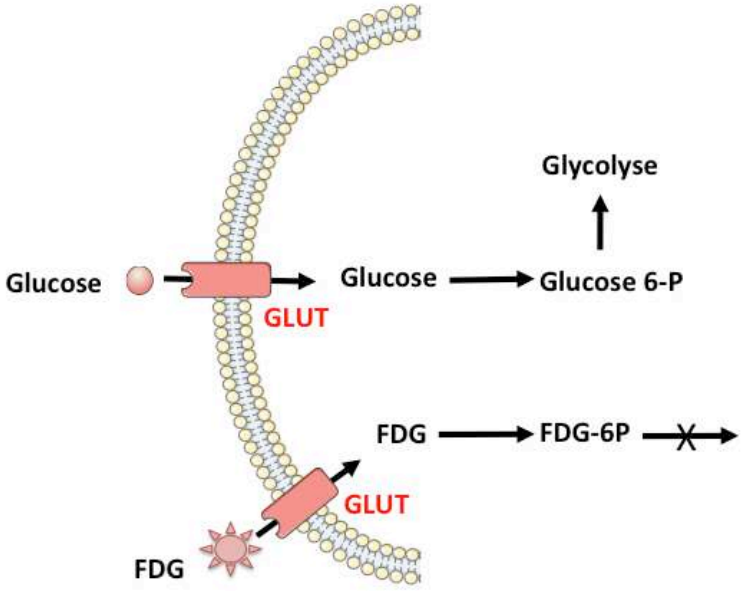

Figure 6. Schématisation du métabolisme glucidique cellulaire et du métabolisme cellulaire du ^{18}FDG.
D'après (44)

B. TEP-^{18}FDG/TDM dans les cancers thyroïdiens

1. Métabolisme du FDG dans les carcinomes thyroïdiens

Le transporteur de glucose (GLUT) est exprimé de manière importante par les cellules thyroïdiennes. Le transporteur de glucose 1 (GLUT-1) est exprimé dans les carcinomes thyroïdiens et surexprimé dans les cancers thyroïdiens agressifs.

Il existe également une surexpression de l'hexokinase-1 qui favorise la fixation de FDG dans les cellules cancéreuses thyroïdiennes.

Le HIF-1a (*Hypoxia-Inducible Factor-1a*) est également une molécule de signalisation du métabolisme du glucose présente dans les cellules des cancers thyroïdiens. Son expression est plus élevée dans les carcinomes anaplasiques/indifférenciés. Il régule la transcription des gènes codant pour les GLUTs et les enzymes de la glycolyse (47).

Plusieurs études expérimentales ont retrouvé une augmentation de la fixation du glucose par les cellules thyroïdiennes après stimulation par la TSH. En présence de TSH, les cellules thyroïdiennes expriment plus de GLUTs et fixent plus de glucose. Une concentration de TSH de 50 mU/mL entraine une fixation de glucose deux fois plus importante (48).

Plusieurs études cliniques ont également montré une augmentation du nombre de lésions détectées par TEP-^{18}FDG/TDM après stimulation par rhTSH (49). L'équipe de l'Institut Gustave Roussy a montré une augmentation du nombre de lésions détectées et du taux de fixation du FDG sur les TEP-^{18}FDG/TDM réalisées après injection de rhTSH par rapport à des TEP réalisées sous freination par L-thyroxine. Toutefois cela n'a pas eu d'impact significatif sur la prise en charge des patients (50).

2. Valeur diagnostique

La TEP-^{18}FDG/TDM a montré son utilité pour détecter les lésions non iodo-fixantes lors de la première irathérapie. Dans une étude rétrospective coréenne, la TEP-^{18}FDG/TDM détectait des lésions non mises en évidence par la scintigraphie corps entier à l'^{131}I chez 14% des patients. Le pourcentage de lésions supplémentaires détectées était notamment plus élevé chez les patients avec des carcinomes thyroïdiens pT3-T4N1 et supérieur à 2 cm (51).

En cas de suspicion de récidive avec un taux de thyroglobuline élevée chez des patients ayant eu une première scintigraphie à l'iode 131 post-ablation normale, la TEP-^{18}FDG/TDM est plus sensible qu'une nouvelle scintigraphie thérapeutique à l'^{131}I pour la détection de récidive : 88% versus 16% dans une étude française (52). Ces performances diagnostiques ont été également rapportées par d'autres équipes chez des patients suspects de récidive avec taux de thyroglobuline ou d'anticorps anti-thyroglobuline (Ac anti-Tg) élevé et scintigraphie à l'^{131}I post-ablation négative (53-56).

3. Valeur pronostique

La TEP-^{18}FDG/TDM met en évidence des lésions plus agressives et ne répondant pas, pour la plupart, au traitement par iode 131 (57). La positivité des lésions en TEP-^{18}FDG/TDM est associée à une diminution de la survie, quel que soit le résultat de la scintigraphie à l'iode 131. Un taux de fixation élevé (SUVmax > 10) et un volume fixant supérieur à 125 ml sont également associés à une diminution de la survie.

La TEP-^{18}FDG/TDM a donc un intérêt pronostic majeur, pouvant impacter la prise en charge des patients.

3. Modification thérapeutique

La mise en évidence de lésions métastatiques au niveau cervical ou à distance non visualisés sur la scintigraphie permet d'adapter la prise en charge thérapeutique d'une partie des patients. Dans une étude prospective allemande, la réalisation d'une TEP-^{18}FDG/TDM quatre semaines après le premier traitement par ^{131}I, chez des patients présentant un CTD de haut risque étendu ou métastatique, a entrainé un changement de prise en charge chez 21 % des patients (58).

Les patients présentant une récidive de leurs CDT ou une tumeur agressive (T3-T4N1) bénéficient d'autant plus de la TEP-^{18}FDG/TDM pour adapter leur prise en charge thérapeutique (51).

La TEP-^{18}FDG/TDM permet de détecter des lésions supplémentaires non iodo-fixantes et donc d'améliorer la prise en charge. En effet, ces lésions ne répondent pas à l'iode 131 et relèvent d'un autre traitement : chirurgie, radiofréquence, cryothérapie, radiothérapie externe. D'autre part, l'étude moléculaire des CTD a permis une avancée dans la prise en charge de ces cancers réfractaires à l'iode. Certaines nouvelles thérapies ciblées inhibant la voie des MAP kinase ont pour but de restaurer la captation par les CTD de l'iode, et de limiter leur progression (59).

4. Incidentalomes

La TEP-^{18}FDG/TDM est un examen réalisé de plus en plus fréquemment dans un contexte oncologique ou non, créant ainsi des incidentalomes scintigraphiques thyroïdiens. Lorsque la fixation thyroïdienne est diffuse et homogène, elle correspond en général à une dysthyroïdie, notamment la thyroïdite d'Hashimoto (60). Au contraire, s'il existe un foyer intra-thyroïdien, il est nécessaire de poursuivre les explorations. En effet, environ 1/3 des foyers intra-thyroidiens hypermétaboliques correspondent à un cancer (61). Il est donc recommandé, selon l'*American Thyroid Association* de réaliser une cytoponction devant des nodules de plus de 5 mm avec des caractéristiques suspectes et une hyperfixation à la TEP-^{18}FDG/TDM (15).

4. Rationnel et objectifs

Le carcinome thyroïdien différencié est une pathologie fréquente. Une persistance post-chirurgicale de la maladie au niveau du lit thyroïdien ou ganglionnaire survient dans 5 à 25% des cas. L'imagerie post-opératoire est donc majeure pour évaluer et localiser la maladie résiduelle.

Le développement des techniques d'imagerie nucléaire permet une meilleure appréciation des lésions résiduelles. Dans la littérature, la scintigraphie à l'iode 131 couplée à la tomodensitométrie (TEMP-TDM) permet une évaluation plus précise du statut ganglionnaire cervicale et du statut métastatique post-thyroidectomie totale lors de la première irathérapie. Cette approche, complémentaire à la scintigraphie planaire, a été introduite dans le Service de Médecine Nucléaire du CHU de Bordeaux en novembre 2012.

La TEP-^{18}FDG/TDM pourrait être également intéressante à ce moment crucial de la prise en charge chez certains patients, notamment ceux de risque intermédiaire à élevé, pouvant amener à la détection de lésion non iodo-fixantes et donc résistantes à l'irathérapie. Ainsi, sur la base de certaines études récentes, plusieurs services de médecine nucléaire ont introduit cet examen en routine chez les patients à haut risque ou avec histologie agressive. Néanmoins, la place de cet examen reste à définir, en identifiant les patients susceptibles de voir leur pronostic et leur traitement modifié par son résultat. C'est l'attitude que nous avons adopté au CHU de Bordeaux, en associant l'utilisation de la TEP-^{18}FDG/TDM à une analyse prospective à partir de décembre 2013.

Notre étude a donc pour objectifs :

- de confirmer l'intérêt de la TEMP-TDM par rapport à la scintigraphie planaire chez nos patients traités par iode 131 pour un CTD de risque intermédiaire à haut
- d'évaluer l'intérêt de la TEP-^{18}FDG/TDM effectuée au moment de ce traitement dans cette population
- d'identifier des facteurs de risque de positivité de la TEP-^{18}FDG/TDM

PATIENTS ET METHODES

Les patients ont été inclus dans cette étude prospective lors de leur hospitalisation pour une première cure d'iode radioactif, dans le cadre de la prise en charge d'un CTD, dans le service d'endocrinologie de l'hôpital Haut-Lévêque à Pessac.

1. Critères d'inclusion

Age > 18 ans

Hospitalisation pour première cure d'^{131}I, 100 mCi, sous rhTSH ou sevrage en hormones thyroïdiennes

Carcinome thyroïdien bien différencié de risque intermédiaire ou haut, étant selon la classification pTNM :

- classé T4, T3N1 ou T2N1
- classé T1N1, T3N0 ou T2Nx : uniquement si âge > 45 ans ou R1 (marges envahies) ou histologie défavorable (cellules hautes, cellules cylindriques, contingent oncocytaire, sclérosant diffus, composante peu différenciée, emboles vasculaires et/ou lymphatiques, rupture capsulaire ganglionnaire)

2. Critères d'exclusion

Autre néoplasie évolutive

Contre-indication à la TEP-^{18}FDG/TDM

Impossibilité de réaliser les examens d'imagerie

3. Données relevées

A. Données cliniques

Lors de l'hospitalisation au cours de laquelle le patient était inclus, les données cliniques suivantes étaient relevées par le médecin responsable du patient :

- âge
- sexe
- antécédents personnels et familiaux
- score OMS
- signes d'appel cliniques
- palpation cervicale
- activité d'^{131}I administrée
- préparation par sevrage en hormones thyroïdiennes ou rhTSH

B. Données chirurgicales

Les données chirurgicales suivantes étaient relevées dans les comptes-rendus opératoires :

- délai chirurgie-inclusion
- temps chirurgical
- réalisation d'un curage
- localisation du curage
- marges chirurgicales

C. Données anatomopathologiques

Les données suivantes étaient relevées dans le compte-rendu d'anatomopathologie :

- type histologique de la tumeur
- taille de la (des) tumeur(s)
- nombre de foyers tumoraux
- coté de la tumeur principale
- présence de contingents histologiques défavorables
- présence d'emboles vasculaires et/ou lymphatiques
- effraction de la capsule thyroïdienne

- extension extra-thyroïdienne
- nombres de ganglions prélevés
- nombre de ganglions métastatiques
- taille du ganglion métastatique le plus volumineux
- présence d'une rupture capsulaire ganglionnaire
- marges d'exérèse chirurgicale (R0 ou R1)
- classification pTNM

D. Données biologiques

Les patients étaient prélevés à leur arrivée dans le service, les données biologiques suivante étaient relevées :

- TSH
- Thyroglobuline
- Anticorps anti-thyroglobuline (Ac anti-Tg)
- Anticorps anti-thyroperoxydase (Ac anti-TPO)
- Iodurie sur échantillon

E. Données d'imagerie

Les patients bénéficiaient systématiquement d'une échographie post-opératoire dont les données suivantes étaient relevées :

- présence de résidu tissulaire dans la loge de thyroïdectomie
- présence de formations ganglionnaires
- aspect bénin ou pathologique

4. TEMP-TDM

A. Appareil

Symbia HE (figure 7) équipée d'une caméra double tête avec cristal épais (5/8 pouces) favorisant la détection de l'iode 131 (énergie élevée de 364 KeV) et d'un scanner deux barrettes. La détection des rayons γ de 364 KeV a été effectuée dans une fenêtre en énergie de 15%.

B. Déroulement

Les clichés suivants étaient réalisés 3 ou 4 jours après ingestion d'une dose de 3700 MBq (100 mCi) d'iode 131 :

- statiques centrés sur la région cervicale incluant la quantification
- balayage corps entier
- tomoscintigraphie couplée à un scanner centré sur la région cervicale
- acquisitions supplémentaires éventuelles : tomoscintigraphie avec TDM centrée sur une région d'intérêt suite à l'imagerie planaire corps entier.

C. Protocole d'acquisition

<u>Statiques centrés sur la région cervicale : une acquisition (faces antérieure et postérieure)</u>

Patient déshabillé, en décubitus dorsal. Région cervicale positionnée entre les 2 détecteurs, « Fantôme » contenant la seringue-source placé à distance du cou. Durée d'acquisition : 600 secondes

<u>Balayage corps entier</u> : 12 cm/min

<u>Tomoscintigraphie couplée à un scanner centrée sur la région cervicale</u>

Région cervicale centrée pour le scanner puis positionnée entre les détecteurs

Tomoscintigraphie double tête : 32 projections, 60 secondes par projection

<u>Traitements des images</u>

Quantification et traitement des images statiques, balayage corps entier et tomoscintigraphique couplée au scanner

D. Interprétation

Les images statiques et balayage corps entier étaient analysés sur format papier et la tomoscintigraphie couplée au scanner réalisée au niveau cervical était déroulée sur la station de travail Syngo pour analyse des images fusionnées. Une tomoscintigraphie supplémentaire était réalisée à la demande du médecin nucléaire après analyse des clichés planaires.

Figure 7. Appareil de TEMP-TDM

5. TEP-^{18}FDG/TDM

A. Consultation

Le patient est vu par un médecin nucléaire avant l'injection de ^{18}FDG afin d'éliminer toute contre-indication à l'examen (grossesse), de préciser le statut diabétique du patient, les antécédents pouvant entrainer des fixations physiologiques (chirurgie, radiothérapie, infection, maladies inflammatoires).

Le respect du jeun de 6 heures avant l'examen est vérifié.

Le déroulement de l'examen est expliqué en détail, notamment l'importance du temps de repos et de l'immobilité lors de l'examen.

B. Injection

Un contrôle glycémique (glycémie capillaire) est effectué chez tous les patients. En effet, une glycémie élevée (> 1,50 g/l) entraine une diminution de la sensibilité de l'examen, le glucose entrant en compétition avec le ^{18}FDG et diminuant sa fixation tissulaire (par ailleurs, l'hyperinsulinisme associé à l'hyperglycémie augmente la captation musculaire).

L'activité de ^{18}FDG injecté a été d'environ 3 MBq/kg, administrée par injection dans la tubulure de la perfusion intraveineuse de sérum physiologique.

Après l'injection, les patients doivent respecter un repos strict de 60 minutes (délai de fixation du ^{18}FDG), sont hydratés par voie veineuse et orale pour réduire la concentration urinaire du traceur, et doivent vider leur vessie avant l'examen.

C. Acquisition des images

L'acquisition débute environ 60 minutes après l'injection, allant de la base du crâne jusqu'à la racine des cuisses. Le patient doit avoir les bras au dessus de la tête dans la mesure du possible. Il doit garder la même position entre l'examen scanographique et l'examen TEP, dans une immobilité la plus stricte possible. L'examen commence par l'acquisition scanographique, suivie de l'acquisition par TEP. Les acquisitions TEP et TDM se font en respiration libre, du fait de leur durée. L'examen dure environ 15 minutes avec les machines les plus récentes.

Les machines utilisés étaient : la TEP-TDM GE DISCOVERY CT associé à un scanner hélicoïdal 64 barrettes ou la TEP-TDM GE G71016S associé à un scanner hélicoïdal 16 barrettes (figure 8).

D. Interprétation

L'interprétation se fait après reconstruction dans les plans axial, coronal et sagittal. Le fenêtrage de l'image scanographique est adapté aux organes étudiés. Les images TEP et les images scanographiques fusionnées sont analysées de façon concomitante, ce qui permet de combiner l'information anatomique précise apportée par le scanner et l'information métabolique donnée par la TEP, facilitant ainsi la localisation des structures fixant le FDG (meilleure identification des fixations physiologiques, localisation anatomique précise des lésions pathologiques).

Le ratio de SUV maximale de la lésion (SUVmax) sur la SUV du foie est souvent utilisé car il est un bon reflet du caractère pathologique de l'hypermétabolisme. Pour notre étude, les hypermétabolismes ont été classés selon une échelle en 5 points :

0 : pas de fixation

1 : fixation inférieure à celle du médiastin

2 : fixation supérieure à celle du médiastin, inférieure à celle du foie

3 : fixation supérieure à celle du foie

4 : fixation très supérieure à celle du foie

Figure 8. Appareil de TEP-^{18}FDG/TDM

E. Relecture

Tous les examens de TEMP-TDM et de TEP-^{18}FDG/TDM ont été relus par deux médecins nucléaires thésés. Ces deux examens étaient lus en aveugle l'un de l'autre, en aveugle de toute autre interprétation de l'examen, et en aveugle du dossier du patient. Lorsqu'il existait une discordance entre les deux relecteurs, l'examen était relu par un 3ème médecin nucléaire thésé.

Chaque examen était interprété par chaque relecteur comme négatif, douteux ou positif (présence de fixation pathologique), correspondant à une échelle de points de 0 à 2. Le résultat final de l'examen était donc, pour deux relecteurs, compris entre 0 et 4 :

0, 1 = examen considéré négatif

2 = examen considéré douteux (les scores 1+1, concordants, n'ont pas été relus ; les scores 2+0 ont été relus)

3, 4 = examen considéré positif

Pour trois relecteurs, le résultat final était compris entre 0 et 6 :

0, 1, 2 = examen considéré négatif

3, 4 = examen considéré douteux

5, 6 = examen considéré positif

6. Statistiques

La concordance inter-observateurs (entre les deux premiers relecteurs) pour les examens d'imagerie a été évaluée par l'indice κ de Cohen.

RESULTATS

1. Démographie

49 patients ont été inclus, du 5 décembre 2013 au 8 mai 2014. Leurs caractéristiques cliniques, biologiques, chirurgicales et histopathologiques sont décrites dans les tableaux 4 et 5. Une patiente répondant aux critères d'inclusion a été exclue pour impossibilité de réaliser les examens d'imagerie (décubitus impossible).

Tableau 4. Caractéristiques démographiques, chirurgicales et biologiques des patients.

Caractéristiques (n=49)	**Moyenne ± écart-type (min-max) ou n (%)**
Age	49 ± 15,6 (20-80)
Femmes / Hommes	35 (71) / 14 (29)
Score OMS	
0	46 (94)
1	3 (6)
Antécédents familiaux	7 (14)
Adénopathies palpables	2 (4)
Thyroïdectomie totale	
1 temps / 2 temps	43 (88) / 6 (12)
Curage	30 (61)
Central homolatéral uniquement	22 (45)
Central bilatéral	6 (12)
Jugulo-carotidien homolatéral	4 (8)
Jugulo-carotidien bilatéral	2 (4)
Médiastinal	4 (8)
Préparation à l'irathérapie 100 mCi	
Sevrage en hormones thyroïdiennes	25 (51)
rhTSH	24 (49)
TSH (mUI/ml)	120 ± 55,6 (24-277)
Thyroglobulinémie positive	17 (35)
Anticorps anti-Tg positifs	5 (10)
Anticorps anti-TPO positifs	7 (14)

Tableau 5. Caractéristiques histologiques des tumeurs.

Caractéristiques histologiques (n = 49)	Moyenne ± écart-type (min-max) ou n (%)
Cytoponction	
Bénin	4 (8)
Indéterminé	4 (8)
Douteux	10 (20)
Suspect	10 (20)
Malin	6 (12)
Non réalisé	15 (32)
Type histologique	
Papillaire	47 (96)
Vésiculaire	2 (4)
Taille de la lésion principale (mm)	22 ± 14,3 (4-60)
< 2 cm	27 (55)
≥ 2 cm	22 (45)
Atteinte unifocale	12 (24)
Atteinte multifocale	38 (78)
Embols vasculaires/lymphatiques	20 (41)
Contingent histologique péjoratif	9 (18)
Effraction capsulaire thyroïdienne	32 (65)
N0	8 (16)
Nx	18 (37)
N1	23 (47)
Effraction capsulaire ganglionnaire	5 (10)
Marges d'éxérèse	
R0	37 (74)
R1	11 (22)
R2	1 (2)
Rx	1 (2)
Classification pTNM	
pT1N0	0
pT1Nx	1 (2%)*
pT1N1	4 (8%)
pT2N0	1 (2%)
pT2Nx	4 (8%)
pT2N1	3 (6%)
pT3N0	7 (14%)
pT3Nx	13 (27%)
pT3N1	16 (33%)
pT4	0

* tumeur classée pT1Nx avec doute histologique sur extension extra-thyroïdienne, présence d'embols vasculaires et marges de résection incomplètes (R1)

2. Respect des conditions de réalisation des examens scintigraphiques

A. Scintigraphie et TEMP-TDM

Les examens ont été réalisés 3 à 4 jours après la prise d'iode 131. Le taux de fixation cervicale était en moyenne de 0,9% ± 1,4 (0,0033 à 8%).

B. TEP-^{18}FDG/TDM

La TEP-^{18}FDG/TDM a été réalisé en moyenne 99 jours après la chirurgie. Les conditions de réalisation sont décrites dans le tableau 6.

Tableau 6. Conditions de réalisation de la TEP-^{18}FDG/TDM

Caractéristiques (n = 49)	**Moyenne ± écart-type (min-max) ou n (%)**
Délai après la chirurgie (jours)	99 ± 31 (-2 - 182) *
Glycémie (g/l)	0,86 ± 0,17 (0,58-1,51)
Activité injectée (MBq)	217 ± 51 (120-328)
Délai injection-acquisition (min)	66 ± 11 (41-96)
Temps d'acquisition	
1 temps	5 (10)
2 temps (temps ORL)	44 (90)
Présence de graisse brune	10 (20)

* Trois TEP-^{18}FDG/TDM n'ont pas été réalisées sous condition de sevrage en hormone thyroïdienne ou rhTSH (car demandées avant l'inclusion)

3. Concordance inter-observateurs

Les examens ont été relus par 2 médecins nucléaires thésés (tableaux 7 à 9). L'indice κ de Cohen calculé ci-après reflète la concordance inter-observateurs pour chaque examen.

A. Scintigraphie planaire

Tableau 7. Résultats des scintigraphies planaires selon les deux relecteurs

		Relecteur 1			
		Négatif	Douteux	Positif	Totaux
Relecteur 2	Négatif	26	0	3	29
	Douteux	4	4	3	11
	Positif	2	1	6	9
	Totaux	32	5	12	49

Concordance observée C_o = (26+4+6) / 49 = 0,73

Concordance aléatoire C_a = (29x32 + 11x5 + 9x12) / 49^2 = 0,45

κ de Cohen = $(C_o - C_a) / (1 - C_a)$ = 0,51 (concordance modérée)

B. TEMP-TDM

Tableau 8. Résultats des TEMP-TDM selon les deux relecteurs

		Relecteur 1			
		Négatif	Douteux	Positif	Totaux
Relecteur 2	Négatif	31	0	2	33
	Douteux	2	0	2	4
	Positif	3	0	9	12
	Totaux	36	0	13	49

Concordance observée C_o = (31+9) / 49 = 0,82

Concordance aléatoire C_a = (33x36 + 4x0 + 12x13) / 49^2 = 0,56

κ de Cohen = $(C_o - C_a) / (1 - C_a)$ = 0,59 (concordance modérée)

C. TEP-^{18}FDG/TDM

Tableau 9. Résultats des TEP-^{18}FDG/TDM selon les deux relecteurs

		Relecteur 1			
		Négatif	Douteux	Positif	Totaux
Relecteur 2	Négatif	35	1	0	36
	Douteux	1	0	2	3
	Positif	7	0	3	10
	Totaux	43	1	5	49

Concordance observée $C_o = (35+3) / 49 = 0,78$

Concordance aléatoire $C_a = (36x43 + 3x1 + 10x5) / 49^2 = 0,67$

κ de Cohen = $(C_o – C_a) / (1 – C_a)$ = 0,42 (concordance modérée)

La concordance inter-observateurs modérée pour les 3 examens nous a incités à réaliser une troisième relecture des TEMP-TDM et TEP-^{18}FDG/TDM discordantes par un médecin nucléaire thésé différent. Tous les résultats présentés ci-après tiennent compte de toutes les relectures effectuées.

4. Résultats scintigraphiques : planaire versus TEMP-TDM

A. Positivité

Les clichés planaires des scintigraphies à l'^{131}I ont été relus séparément des images de la TEMP-TDM. Les résultats sont résumés dans le tableau 10 et la figure 9.

Tableau 10. Résultats comparés de la scintigraphie planaire et de la TEMP-TDM.

Planaire / TEMP-TDM	Négative (n = 33)	Douteuse (n = 8)	Positive (n = 8)
Négative (n = 36)	30	6	0
Douteuse (n = 2)	2	0	0
Positive (n = 11)	1	2	8

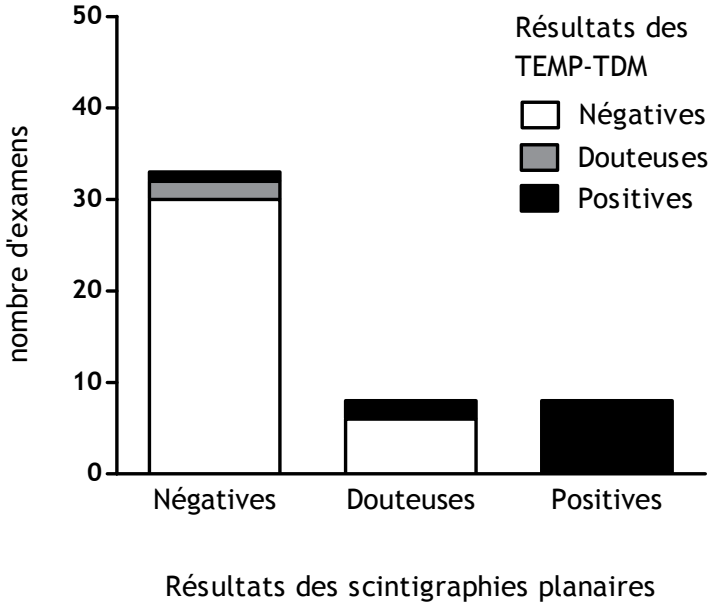

Figure 9. Résultats comparés de la scintigraphie planaire et de la TEMP-TDM.

Avec les clichés planaires seuls, 8 (16%) examens restaient douteux versus 2 (4%) après interprétation des images fusionnées.

Sur 33 scintigraphies planaires négatives, 30 étaient également négatives en TEMP-TDM, 2 étaient douteuses, et une était positive. Sur 8 scintigraphies planaires douteuses, 6 TEMP-TDM étaient négatives et 2 positives, donc tous les examens douteux en scintigraphie planaire ont été caractérisés grâce à la TEMP-TDM. Sur 8 scintigraphies planaires positives, toutes l'étaient également en TEMP-TDM.

Le résultat de 11 examens (22% des cas) a ainsi été modifié avec la TEMP-TDM, ce qui a donc entrainé un changement de stade TNM.

B. Localisations (figure 10)

Parmi les examens négatifs en scintigraphie planaire :

- deux patients présentaient une fixation cervicale ganglionnaire douteuse en TEMP-TDM
- un patient présentait une fixation cervicale ganglionnaire classée maligne en TEMP-TDM (figure 11)

Parmi les examens douteux en scintigraphie planaire :

- cinq patients présentaient une fixation abdomino-pelvienne douteuse : la TEMP-TDM a permis de les classer comme fixation bénigne dans tous les cas (figure 12 et 13)
- quatre patients présentaient une fixation cervicale ganglionnaire douteuse, dont 2 ont été classés bénignes et 2 pathologiques par la TEMP-TDM (figure 13)
- un patient présentait une fixation pulmonaire douteuse, classée comme bénigne par la TEMP-TDM (figure 14)

Parmi les 8 examens positifs en scintigraphie planaire et en TEMP-TDM :

- quatre patients présentaient des fixations cervicales ganglionnaires
- trois patients présentaient des fixations pulmonaires
- un patient présentait des fixations médiastinales
- un patient présentait une fixation hépatique
- un patient présentait des fixations osseuses

Un patient présentait des fixations cervicales ganglionnaires et pulmonaires, un patient présentait des fixations cervicales ganglionnaires et osseuses.

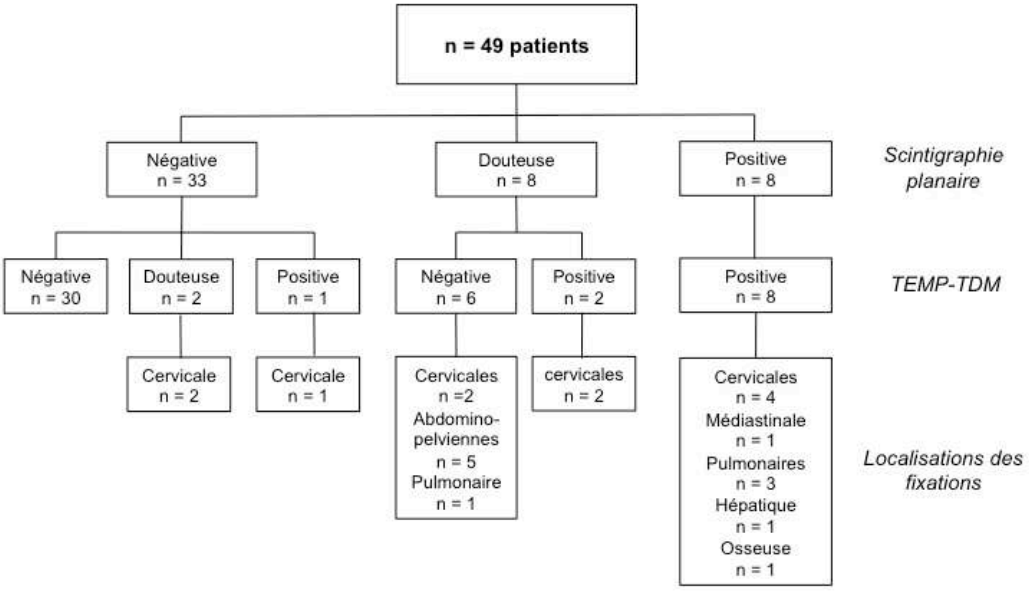

Figure 10. Résultats de la scintigraphie et de la TEMP-TDM et localisation des fixations

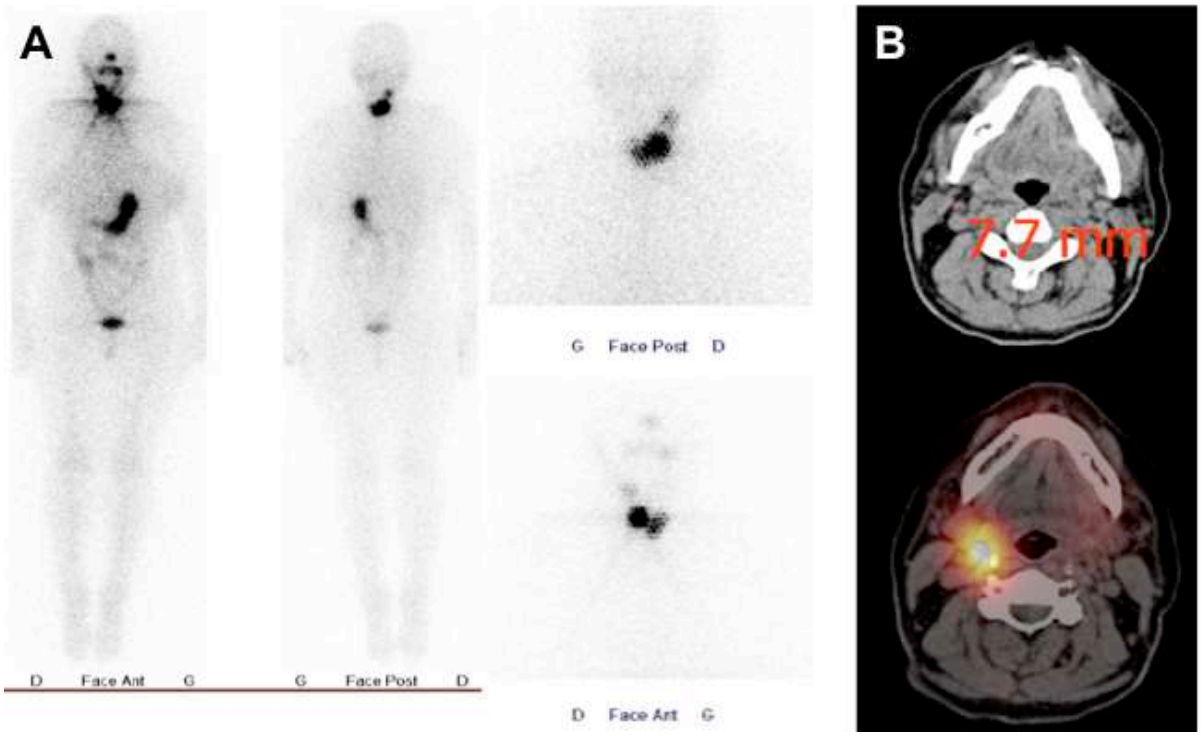

Figure 11. Apports de la TEMP-TDM, exemple 1. Femme de 52 ans, CTD droit classé pT3N1a. Fixations cervicales bilatérales considérées comme reliquat thyroïdien en scintigraphie planaire (A). Caractérisation d'une adénopathie cervicale droite de 7,7 mm de diamètre, suspecte en TEMP-TDM (B).

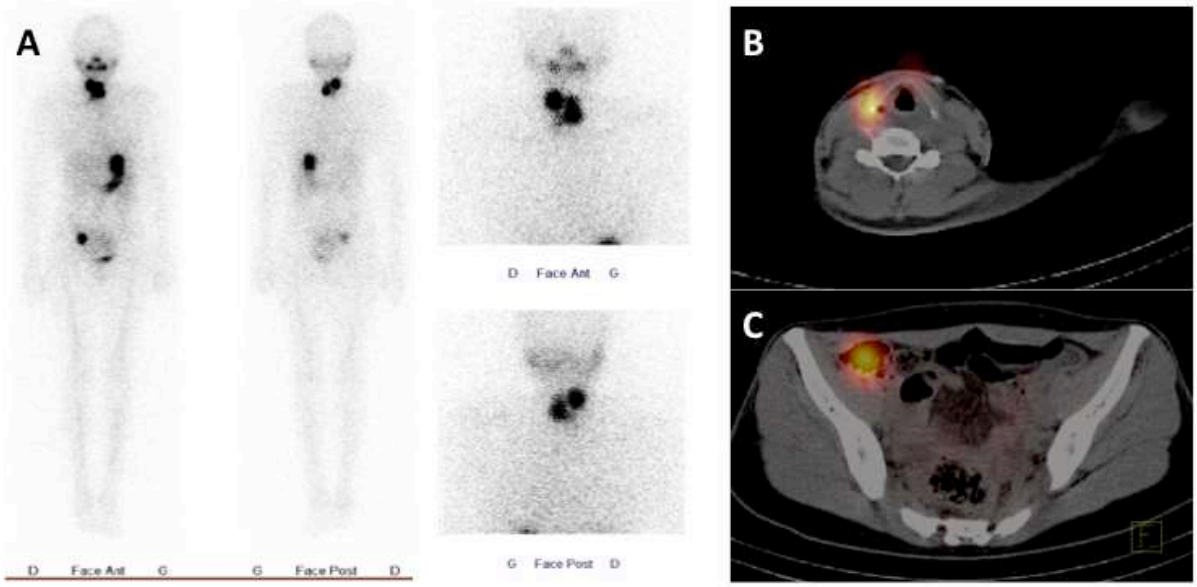

Figure 12. Apports de la TEMP-TDM, exemple 2. Femmes de 34 ans, CTD droit classé pT3N1. Fixations cervicales centrées sur la loge de thyroïdectomie en faveur de reliquats thyroïdiens en scintigraphie planaire (A) et en TEMP-TDM (B). Fixation au niveau du flanc droit douteuse en scintigraphie planaire (A) correspondant à une fixation caecale bénigne en TEMP-TDM (C).

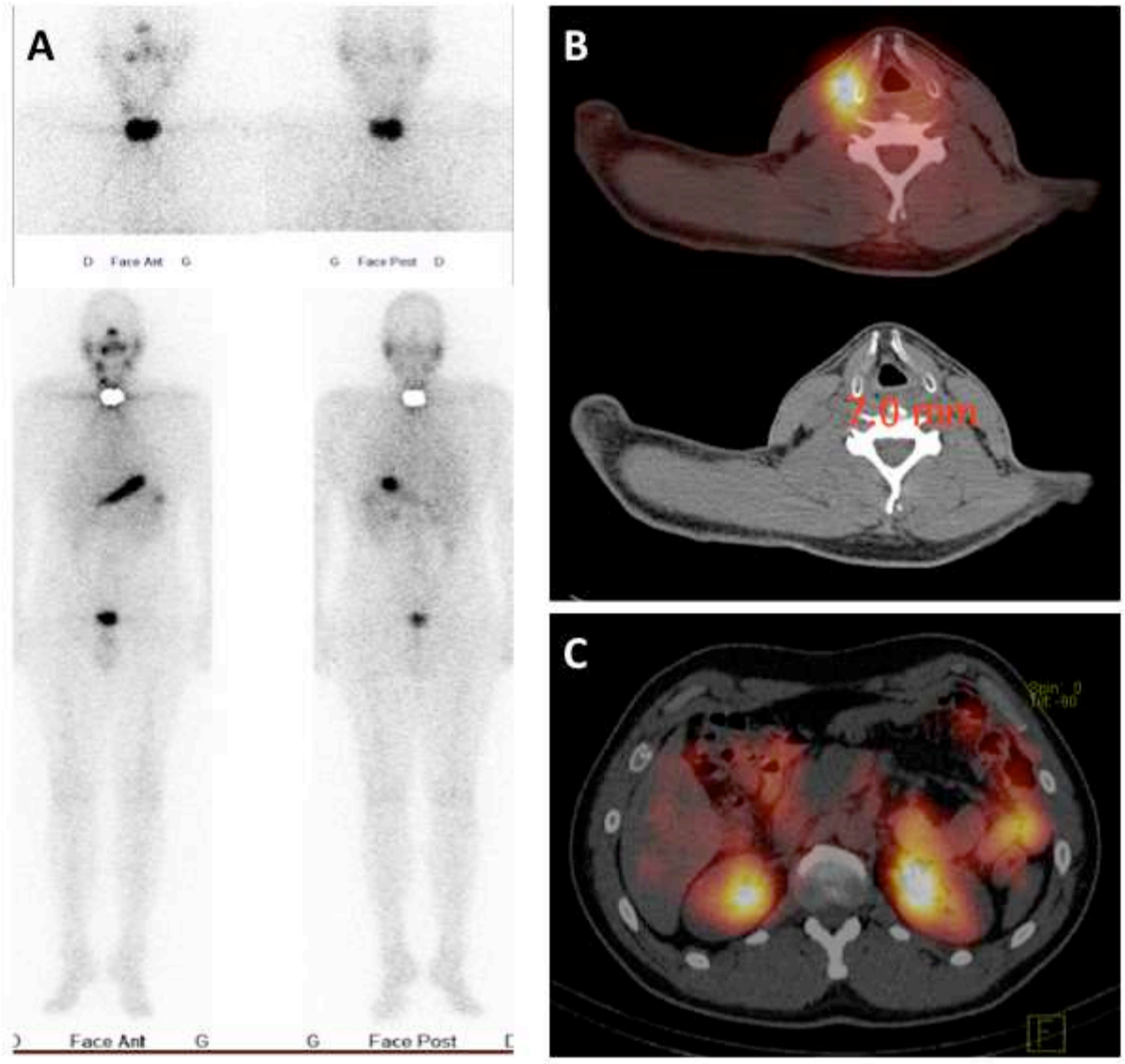

Figure 13. Apports de la TEMP-TDM, exemple 3. Homme de 40 ans, CTD droit classé pT3mNx. Fixation en regard de la loge de thyroïdectomie en faveur de reliquats thyroïdiens en scintigraphie planaire (A). En TEMP-TDM, présence d'un foyer iodo-fixant d'allure ganglionnaire mesurant 7 mm de diamètre en loge 3D (B). Foyers iodo-fixants en hypochondre gauche douteux en scintigraphie planaire (A) correspondant en TEMP-TDM à l'angle colique gauche et au rein gauche, d'aspect banal (C).

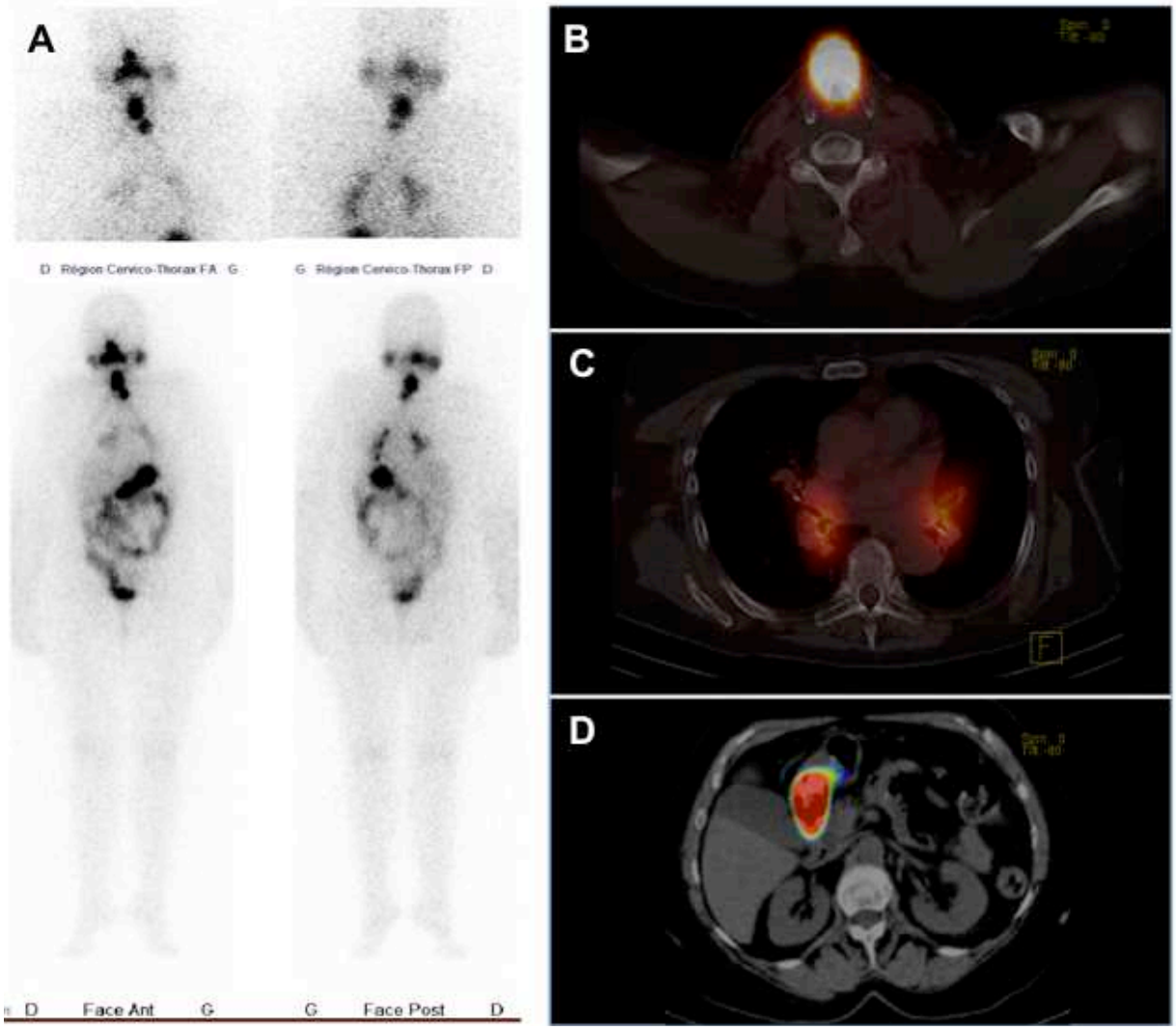

Figure 14. Apports de la TEMP-TDM, exemple 4. Femme de 69 ans, avec bronchopneumopathie chronique obstructive. CTD droit classé pT3N0R1. Fixations cervicales en scintigraphie planaires (A) correspondant à des fixations thyréoglosse en TEMP-TDM (B). Fixations pulmonaires bilatérales douteuses en scintigraphie planaire (A) localisées au niveau bronchique et considérées bénignes en TEMP-TDM (C). Fixations abdominales diffuses en scintigraphie planaire (A) correspondant à une fixation gasto-duodénale non pathologique (D).

5. Résultats des TEP-^{18}FDG/TDM

Les résultats sont résumés dans le tableau 11 et la figures 15 et 16.

A. Positivité

Parmi les 36 TEMP-TDM négatives, 31 étaient négatives, 3 douteuses et 2 positives en TEP-^{18}FDG/TDM.

Sur les 2 TEMP-TDM douteuses, l'une était également douteuse en TEP-^{18}FDG/TDM et l'autre était positive.

Parmi les 11 TEMP-TDM positives, 9 étaient négatives en TEP-^{18}FDG/TDM et 2 étaient positives.

B. Localisations

Parmi les examens négatifs en TEMP-TDM :

- deux patients présentaient des fixations cervicales douteuses en TEP-^{18}FDG/TDM
- un patient présentait une fixation axillaire douteuse en TEP-^{18}FDG/TDM
- un patient présentait une fixation cervicale d'allure pathologique en TEP-^{18}FDG/TDM
- un patient présentait une fixation médiastinale (loge 1D) d'allure pathologique en TEP-^{18}FDG/TDM

Parmi les examens douteux en TEMP-TDM :

- un patient présentait une fixation cervicale douteuse en TEMP-TDM restant douteuse en TEP-^{18}FDG/TDM
- un patient présentait une fixation médiastinale douteuse en TEMP-TDM et une fixation médiastinale d'allure pathologique en TEP-^{18}FDG/TDM

Parmi les examens positifs en TEMP-TDM :

- un patient présentait des fixations cervicales bilatérales, médiastinales et pulmonaires d'allure pathologique en TEMP-TDM et une fixation d'allure pathologique cervicale en TEP-^{18}FDG/TDM
- un patient présentait des fixations cervicales et osseuses d'allure pathologique en TEMP-TDM et une fixation cervicale d'allure pathologique en TEP-^{18}FDG/TDM

Tableau 11. Résultats comparés de la TEMP-TDM et de la TEP-^{18}FDG/TDM.

TEP-^{18}FDG/TDM \ TEMP-TDM	Négatives (n = 36)	Douteuses (n = 2)	Positives (n = 11)
Négatives (n = 40)	31	0	9
Douteuses (n = 4)	3	1	0
Positives (n = 5)	2	1	2

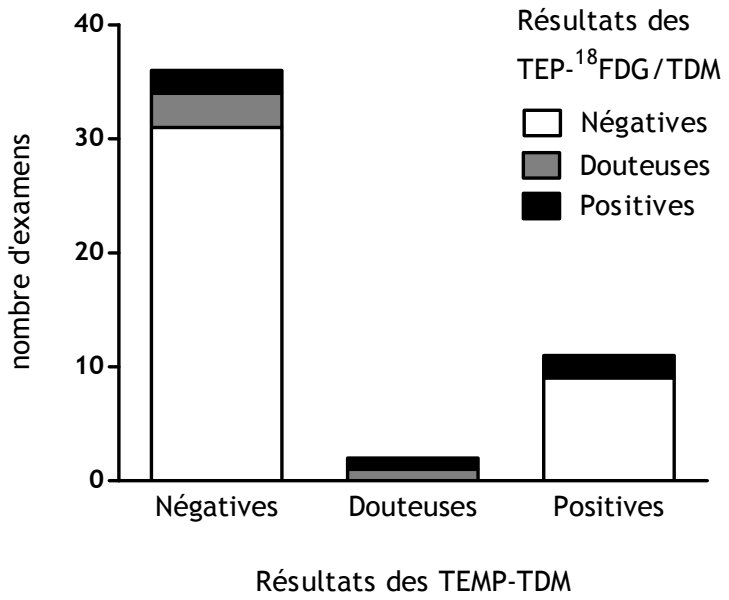

Figure 15. Résultats comparés de la TEMP-TDM et de la TEP-^{18}FDG/TDM.

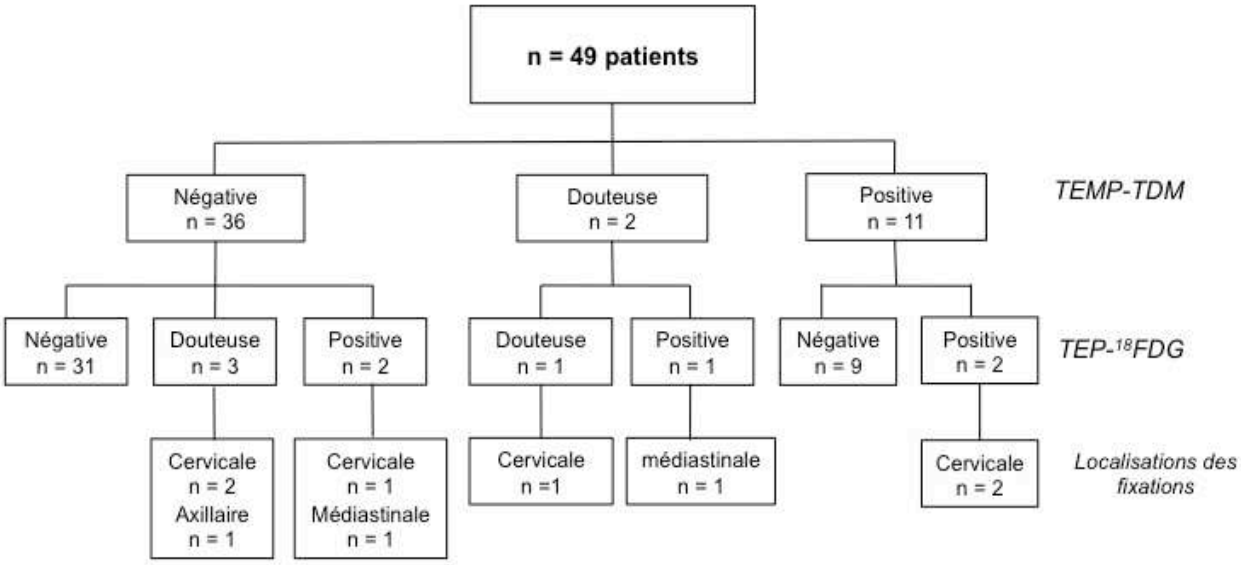

Figure 16. Résultats de la TEMP-TDM et de la TEP-^{18}FDG/TDM et localisation des fixations

C. Facteurs de risques de positivité de la TEP-^{18}FDG/TDM

Les caractéristiques des patients présentant des fixations pathologiques en TEP-^{18}FDG/TDM, sont présentées dans les tableaux 12 et 13.

Sous réserve de petits effectifs (5 patients) ne permettant pas d'analyse statistique, ils ne semblent pas différer sur l'âge, le score OMS, la technique chirurgicale ou le type histologique, par rapport aux patients ayant une TEP-^{18}FDG/TDM négative.

En revanche, les patients avec TEP-^{18}FDG/TDM positive sont plus souvent des hommes (60% *vs* 22% d'hommes dans le groupe TEP-^{18}FDG/TDM négative), avec inversion du sex-ratio par rapport au groupe avec TEP-^{18}FDG/TDM négative. La présence d'antécédents familiaux semble également plus fréquente dans le groupe TEP-^{18}FDG/TDM positive (60% vs 10%). Les patients avec une TEP positive étaient majoritairement sous sevrage en hormones thyroïdiennes lors de la cure d'irathérapie (80%), et 4 patients sur 5 (80%) avaient alors une thyroglobulinémie positive (*vs* 28% de thyroglobulinémies positives dans le groupe TEP-^{18}FDG/TDM négative). La taille de la tumeur principale en histologie avait tendance à être plus élevée dans le groupe TEP-^{18}FDG/TDM positive (36 mm ± 18 vs 20 mm ± 13), avec plus fréquemment la présence d'un contingent histologique péjoratif et d'une effraction de la capsule ganglionnaire (figure 17).

Par ailleurs, les anticorps anti-TPO semblaient plus souvent présents chez les patients ayant une TEP-^{18}FDG/TDM douteuse (75%) en comparaison des patients avec TEP-^{18}FDG/TDM négative (10%) et positive (0%) (figure 18).

Tableau 12. Caractéristiques démographiques, chirurgicales et biologiques des patients, en fonction du résultat de la TEP-^{18}FDG/TDM

Caractéristiques (n=49)	Moyenne ± écart-type (min-max) ou n (%)		
	TEP-^{18}FDG/TDM négative n = 40	**TEP-^{18}FDG/TDM douteuse n = 4**	**TEP-^{18}FDG/TDM positive n = 5**
Age	51 ± 15 (20-78)	43 ± 25 (22-80)	45 ± 15 (28-63)
Femmes / Hommes	31 (78) / 9 (22)	2 (50) / 2 (50)	2 (40) / 3 (60)
Score OMS			
0	37 (93)	4 (100)	5 (100)
1	3 (7)	0	0
Antécédents familiaux	4 (10)	0	3 (60)
Adénopathies palpables	2 (5)	0	0
Thyroïdectomie totale			
1 temps / 2 temps	34 (85) / 6 (15)	4 (100) / 0	5 (100) / 0
Curage	24 (60)	4 (100)	2 (40)
Central homolatéral	19 (48)	2 (50)	1 (20)
Central bilatéral	3 (7,5)	2 (50)	1 (20)
Jugulo-carotidien homolatéral	2 (5)	1 (25)	1 (20)
Jugulo-carotidien bilatéral	1 (2,5)	0	1 (20)
Autres	3 (7,5)	1 (25)	0
Préparation à l'irathérapie 100 mCi			
Sevrage	18 (45)	3 (75)	4 (80)
rhTSH	22 (55)	1 (25)	1 (20)
TSH (mUI/ml)	118±55 (24-277)	125±75 (78-237)	132±55 (60-211)
Thyroglobulinémie positive	11 (28)	2 (50)	4 (80)
Anticorps anti-Tg positifs	4 (10)	0	1 (20)
Anticorps anti-TPO positifs	4 (10)	3 (75)	0

Tableau 13. Caractéristiques histologiques des tumeurs, en fonction du résultat de la TEP-^{18}FDG

Caractéristiques histologiques (n = 49)	Moyenne ± écart-type (min-max) ou n (%)		
	TEP-^{18}FDG/TDM négative n = 40	TEP-^{18}FDG/TDM douteuse n = 4	TEP-^{18}FDG/TDM positive n = 5
Cytoponction			
Bénin	3 (7,5)	0	1 (20)
Indéterminé	3 (7,5)	1 (25)	0
Douteux	9 (22,5)	0	1 (20)
Suspect	8 (20)	2 (50)	0
Malin	4 (10)	0	2 (40)
Non réalisé	12 (30)	1 (25)	1 (20)
Type histologique			
Papillaire	39 (98)	3 (75)	5 (100)
Vésiculaire	1 (2)	1 (25)	0
Taille de la lésion principale (mm)	20±13 (4-55)	28±18 (12-50)	36±18 (15-60)
< 2 cm	24 (60)	2 (50)	1 (20)
≥ 2 cm	16 (40)	2 (50)	4 (80)
Atteinte unifocale	18 (45)	3 (75)	1 (20)
Atteinte multifocale	22 (55)	1 (25)	4 (80)
Embols vasculaires/lymphatiques	15 (38)	3 (75)	2 (40)
Contingent histologique péjoratif	6 (15)	1 (25)	2 (40)
Effraction capsulaire thyroïdienne	25 (63)	4 (100)	3 (60)
Effraction capsulaire ganglionnaire	3 (7,5)	1 (25)	1 (20)
Marges d'éxérèse			
R0	31 (78)	3 (75)	4 (80)
R1	8 (20)	1 (25)	1 (20)
R2	1 (2)	0	0
Classification pTNM			
pT1N0	0	0	0
pT1Nx	1 (2,5)	0	0
pT1N1	4 (10)	0	0
pT2N0	1 (2,5)	0	0
pT2Nx	4 (10)	0	0
pT2N1	2 (5)	0	1 (20)
pT3N0	6 (15)	1 (25)	0
pT3Nx	11 (27,5)	0	2 (40)
pT3N1	11 (27,5)	3 (75)	2 (40)

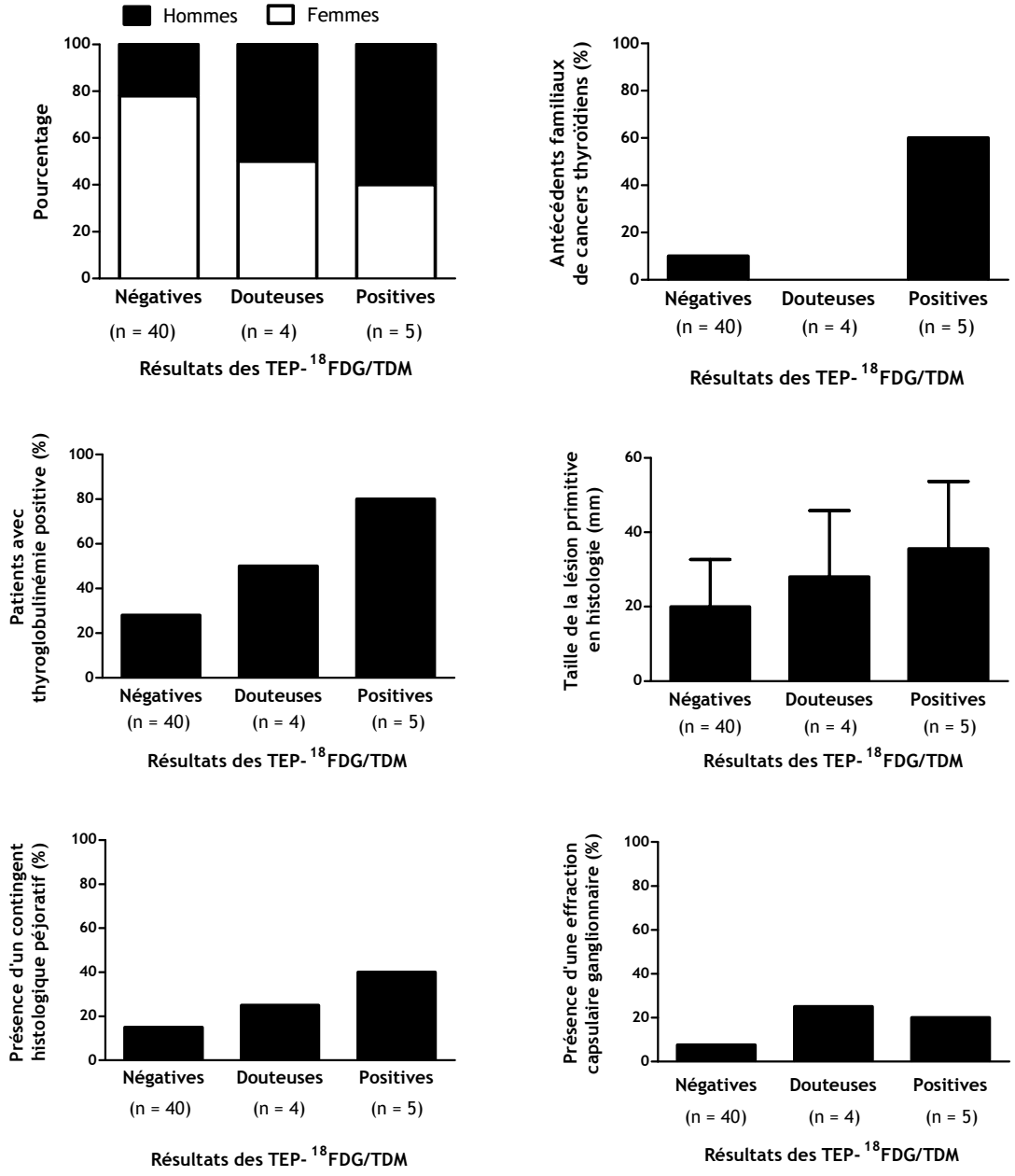

Figure 17. Possibles facteurs de risque de positivité de la TEP-^{18}FDG/TDM. Résultats exprimés en pourcentage de patients, sauf la taille de la tumeur (moyenne ± écart-type).

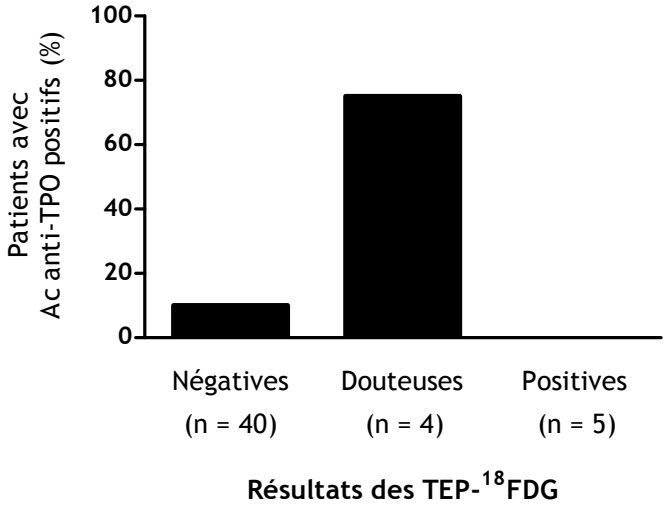

Figure 18. Pourcentage de patients avec Ac anti-TPO positifs en fonction des résultats de la TEP-^{18}FDG/TDM

D. Cas détaillés des patients présentant une TEP-^{18}FDG/TDM positive (tableau 13)

Patient 1

Homme de 32 ans, sans antécédents familiaux, présentant un carcinome papillaire classé pT2mN1a de 25 mm (tumeur principale et ganglions à gauche). Il a été traité par une thyroïdectomie totale en un temps avec un curage central, récurrentiel et jugulocarotidien gauche. La thyroglobulinémie réalisée sous sevrage en hormones thyroïdiennes au moment de la cure d'irathérapie était positive à 8,4 ng/mL. L'échographie cervicale post-opératoire retrouvait des adénopathies cervicales bilatérales d'aspect banal. La scintigraphie planaire et la TEMP-TDM retrouvaient une fixation au niveau de la loge de thyroïdectomie en faveur de résidu thyroïdien. La TEP-^{18}FDG/TDM retrouvait des adénopathies cervicales gauches en loge IIB, III et récurrentielle infracentimétriques mais hypermétaboliques (SUVmax = 5,9, supérieur au SUVfoie (score 3-4)) (figure 19).

Suivi à 3 mois : thyroglobulinémie et Ac anti-Tg négatifs sous freination (TSH 0,08), échographie cervicale : résidu thyroïdien de 4 mm, pas de ganglion suspect. Nous ne disposons pas encore du contrôle de thyroglobulinémie sous stimulation.

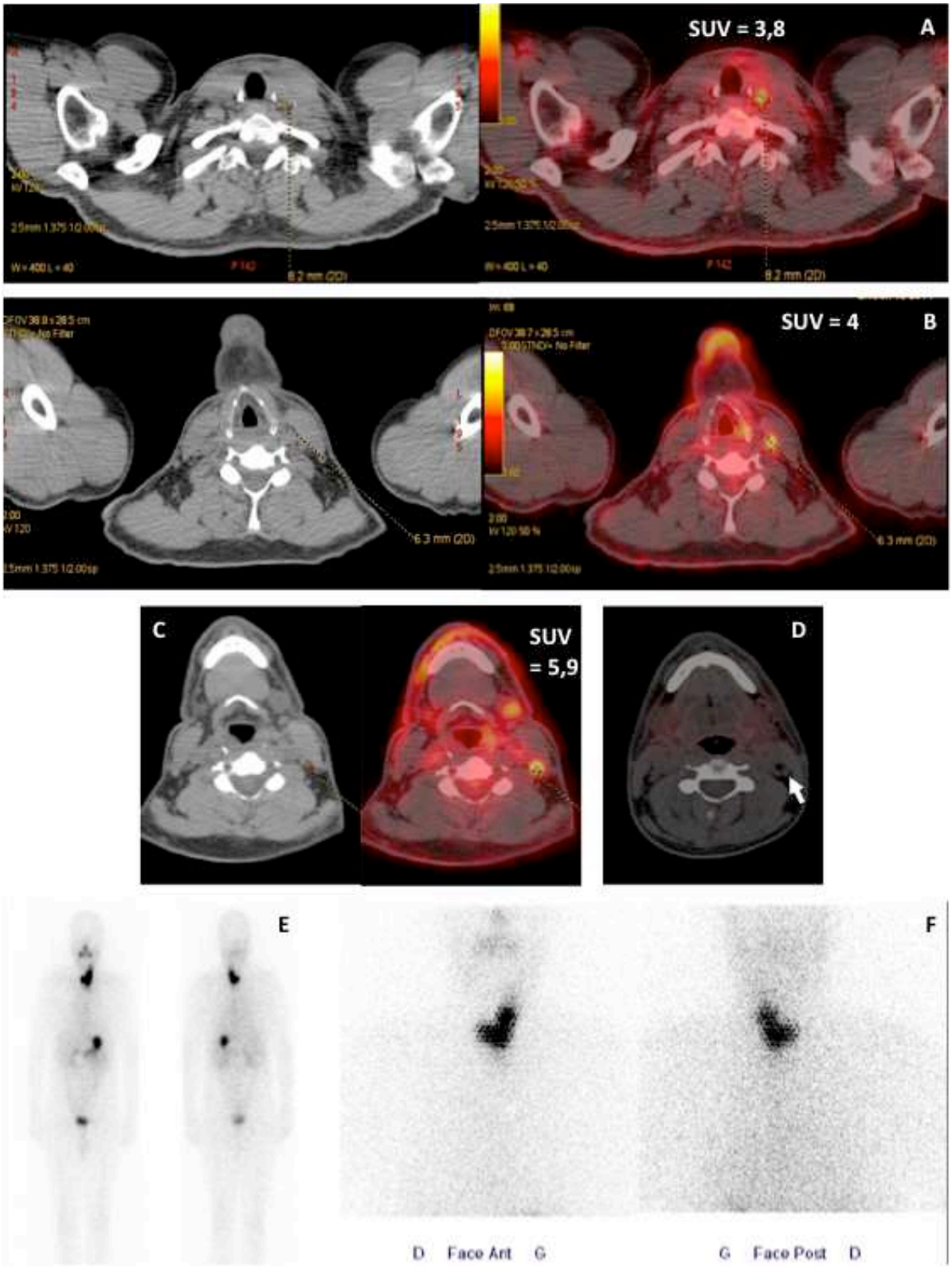

Figure 19. Imageries du patient 1. Adénopathies cervicales gauches de 8 et 6 mm fixant le FDG en TEP-^{18}FDG/TDM (A et B), adénopathie cervicale postérieure gauche de 5mm fixant le FDG (C) et ne fixant pas l'iode (D). Fixations au niveau du lit thyroïdien correspondant à des reliquats (E, F).

Patient 2

Femme de 44 ans, avec un antécédent familial de carcinome papillaire chez sa mère, présentant un carcinome papillaire classé pT3N1 de 15 mm (tumeur principale à droite, effraction capsulaire). Elle a été traitée par une thyroïdectomie totale en un temps sans curage. La thyroglobulinémie réalisée sous sevrage en hormones thyroïdiennes au moment de la cure d'irathérapie était positive à 125,5 ng/mL. L'échographie cervicale post-opératoire retrouvait des adénopathies cervicales bilatérales d'aspect banal. La scintigraphie planaire et la TEMP-TDM retrouvaient une fixation au niveau de la loge de thyroïdectomie en faveur de résidu thyroïdien. La TEP-^{18}FDG/TDM retrouvait une adénopathie médiastinale en loge 1D de 15 mm hypermétabolique (SUVmax = 24,2, très supérieur au SUVfoie, score 4) (figure 20).

Suivi à court terme : reprise chirurgicale devant une adénopathie médiastinale suspecte à la TEP-^{18}FDG/TDM, confirmée sur l'échographie et la TDM. Confirmation anatomopathologique de la présence de métastases ganglionnaires. Image suspecte hépatique sur la TDM et l'IRM, à surveiller. RCP : indication d'une 2ème cure de 100mCi d'^{131}I.

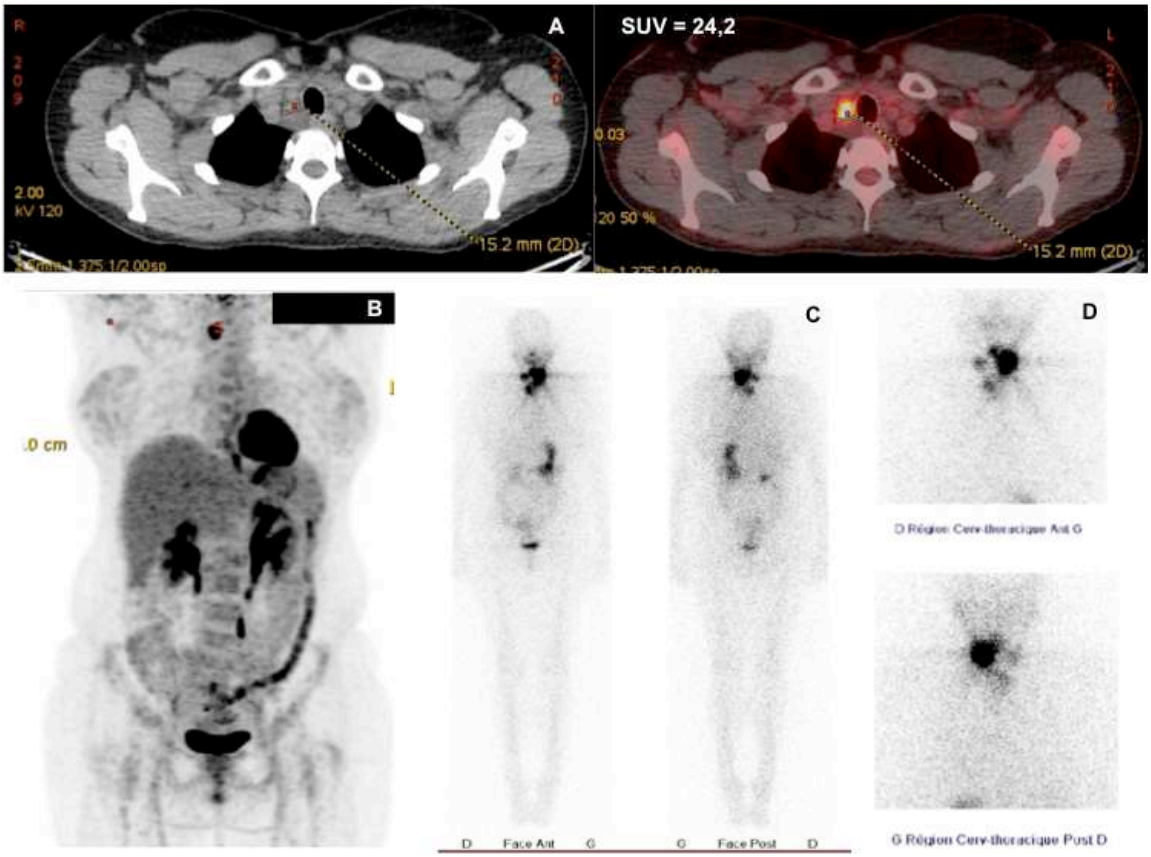

Figure 20. Imageries du patient 2. Adénopathie médiastinale droite de la loge 1D de 15mm fixant le FDG en TEP-^{18}FDG/TDM (A, B). Scintigraphie à l'iode 131 retrouvant des reliquats thyroïdiens bilatéraux prédominant à droite (C, D).

Patient 3

Homme de 63 ans, sans antécédents familiaux, présentant un carcinome papillaire classé pT3Nx de 48 mm (tumeur principale à droite). Il a été traité par une thyroïdectomie totale en un temps sans curage. La thyroglobulinémie réalisée sous rhTSH au moment de la cure d'irathérapie était négative. L'échographie cervicale post-opératoire retrouvait du tissu dans la loge de thyroïdectomie, des adénopathies cervicales bilatérales de 10 mm à gauche et de 5 mm à droite. La scintigraphie retrouvait une fixation douteuse au niveau d'une adénopathie médiastinale en loge 1D. La TEP-^{18}FDG/TDM retrouvait une adénopathie latéro-trachéale supérieure droite de 13 mm hypermétabolique (SUVmax = 4, supérieur au SUVmédiastin, inférieur au SUVfoie, score 2) et des adénopathies cervicales postérieures faiblement hypermétaboliques peu spécifiques (figure 21).

Suivi à court terme : échographie cervicale confirmant la présence d'une adénopathie de 5 mm au niveau de l'orifice cervico-médiastinal, correspondant à la scintigraphie peu suspecte, et d'une adénopathie latéro-trachéale supérieure droite de 13 mm hypoéchogène, non vascularisée, non accessible à la cytoponction. A 6 mois, thyroglobulinémie sous rhTSH négative, Anti-Tg négatif, échographie : ganglion médiastinal supérieur non retrouvé, persistance de formations ganglionnaires bilatérales jugulocarotidiennes.

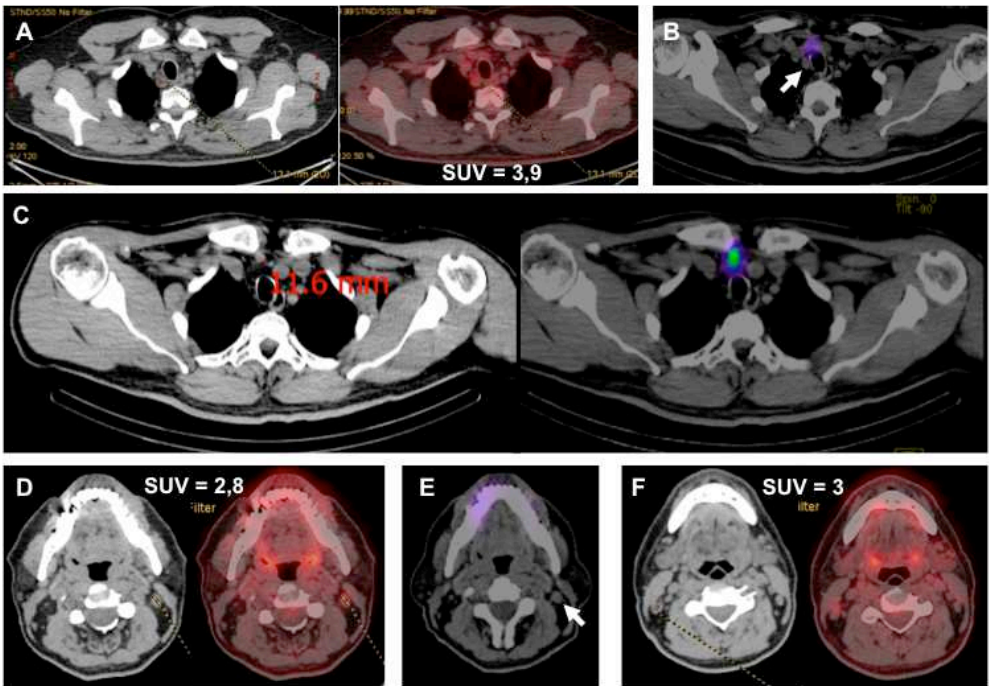

Figure 21. Imageries du patient 3. Adénopathie médiastinale de 13mm, latéro-trachéale supérieure droite fixant le FDG en TEP-^{18}FDG/TDM (A) et ne fixant pas l'iode (B). Adénopathie médiastinale en loge 1D fixant l'iode (C). Adénopathie cervicale postérieure gauche fixant faiblement le FDG en TEP-^{18}FDG/TDM (D) et ne fixant pas l'iode (E). Adénopathie cervicale postérieure droite fixant faiblement le FDG en TEP-^{18}FDG/TDM (F)

Patient 4

Femme de 58 ans, avec un antécédent familial de carcinome papillaire, présentant un carcinome papillaire classé pT3Nx de 30 mm (tumeur principale à gauche). Elle a été traitée par une thyroïdectomie totale en un temps sans curage. La thyroglobulinémie réalisée sous sevrage en hormones thyroïdiennes au moment de la cure d'irathérapie était positive à 1718 ng/mL. L'échographie cervicale post-opératoire ne retrouvait pas d'éléments pathologiques. La scintigraphie retrouvait une fixation au niveau d'adénopathies récurrentielles et jugulo-carotidiennes gauches dont une sus-claviculaire de 17 mm, ainsi que des fixations osseuses en regard de la tête humérale droite et de l'aile iliaque gauche. La TEP-^{18}FDG/TDM retrouvait une adénopathie cervicale, jugulo-carotidienne gauche de 15 mm hypermétabolique (SUVmax = 5, très supérieur au SUVfoie, score 4) ainsi qu'un hypermétabolisme de la jonction oeso-gastrique à explorer (SUVmax = 8) (figure 22).

Suivi à court terme : 2ème cure d'irathérapie, Thyroglobuline à 1,8 ng/ml, échographie cervicale normale, scintigraphie ^{131}I négative.

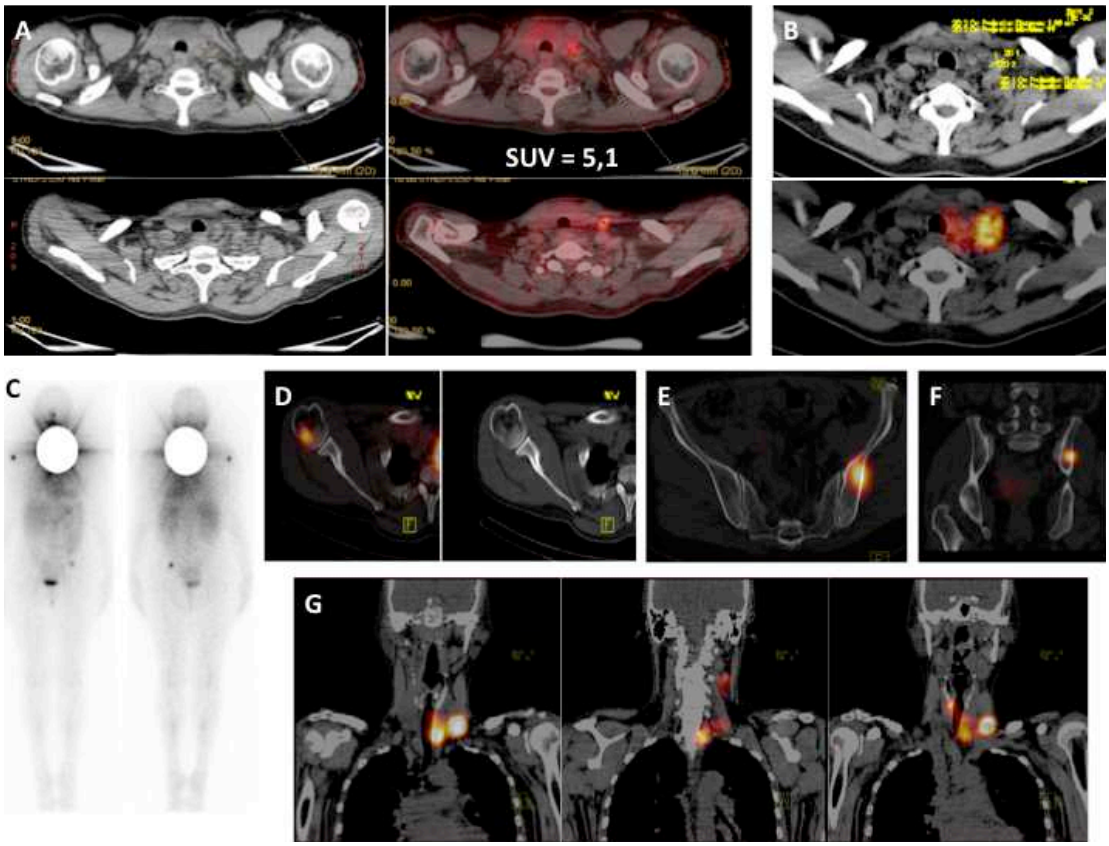

Figure 22. Imageries du patient 4. Adénopathies jugulo-carotidiennes gauches de 15 et 10mm fixant le FDG en TEP-^{18}FDG/TDM (A). Adénopathie sus- claviculaire gauche de 17mm iodo-fixante (B). Scintigraphie planaire à l'^{131}I, corps entier retrouvant des fixations d'allure osseuse (C) localisés au niveau de la tête humérale droite (D) et de l'aile iliaque gauche (E,F) sur la TEMP-TDM. Multiples foyers iodofixants d'allure ganglionnaire au niveau cervical gauche (G).

Patient 5

Homme de 28 ans, avec un antécédent familial de carcinome thyroïdien, présentant un carcinome papillaire classé pT3mN1 de 60 mm (tumeur principale à droite). Il a été traité par une thyroïdectomie totale en un temps avec un curage central, jugulocarotidien bilatéral complet à droite et partiel à gauche ainsi qu'une pastille trachéale. Le nerf récurrentiel droit a été sacrifié. La thyroglobulinémie réalisée sous sevrage en hormones thyroïdiennes au moment de la cure d'irathérapie était positive à 3,4 ng/mL avec des Ac anti-Tg positifs à 30 UI/ml. L'échographie cervicale post-opératoire retrouvait une adénopathie sous-maxillaire droite de 15 mm. La scintigraphie retrouvait des fixations au niveau d'adénopathies cervicales jugulo-carotidiennes bilatérales, d'une adénopathie sus-claviculaire gauche de 16 mm, au niveau pulmonaire et hépatique (douteuses). La TEP-^{18}FDG/TDM retrouvait une adénopathie cervicale gauche de 11 mm hypermétabolique (SUVmax = 3, supérieur au SUVmédiastin, inférieur au SUVfoie, score 2) (figure 23).

Suivi à court terme : décision d'une deuxième cure d'irathérapie.

Les données des cinq patients présentant une TEP-18FDG/TDM positive sont résumées dans le tableau 14.

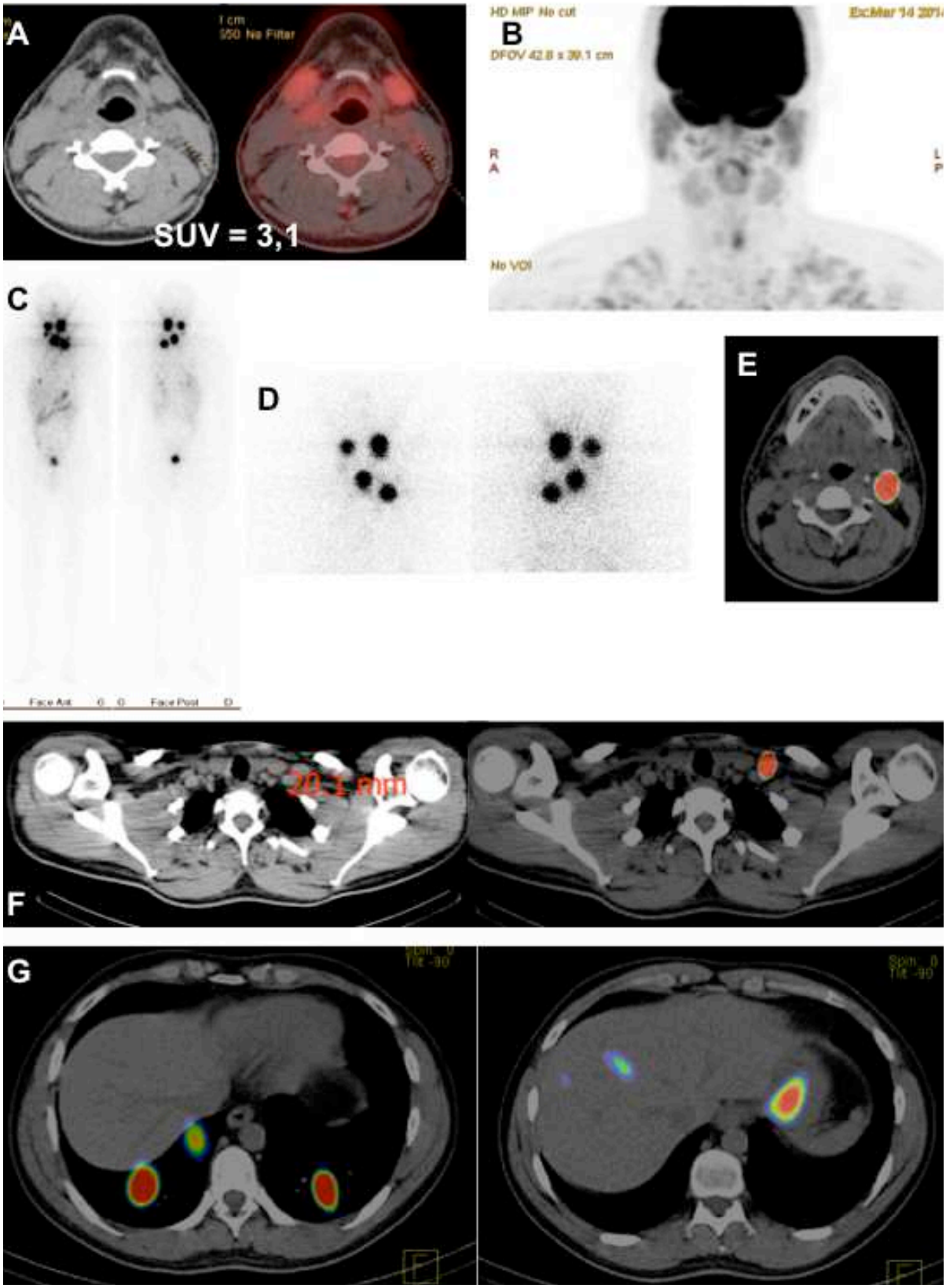

Figure 23. Imageries du patient 5. Adénopathie cervicale postérieure gauche fixant le FDG en TEP-^{18}FDG/TDM (A). Fixation cervicale de la graisse brune bilatérale et symétrique gênant l'interprétation (B). Multiples foyers iodo-fixants d'allure ganglionnaire en région cervicale et foyers modérément iodo-fixants au niveau des base pulmonaire sur les images planaires (C,D), correspondant à des adénopathies jugulocarotidiennes gauche (E), sus-claviculaire gauche (F) et des micronodules pulmonaires bilatéraux, ainsi que des fixations hépatiques (G) sur la TEMP-TDM.

Tableau 14. Caractéristiques et imageries des 5 patients avec TEP-^{18}FDG/TDM positive

	Sexe	Age	ATCD familiaux	pTNM	Histologie	Thyroglobulinémie / Sevrage ou rhTSH	Ac anti-Tg	Ac anti-TPO	Echographie	TEMP-TDM	TEP-^{18}FDG/TDM
Patient 1	H	32	-	pT2m N1a	Papillaire	8,4 / sevrage	0	0	adénopathies bilatérales non significatives	négative (fixation résidu thyroïdien)	adénopathies cervicales gauches (lloge IIB, III et récurentielle) infracentimétriques
Patient 2	F	44	CTD	pT3 N1	Papillaire	125,5 / sevrage	0	0	adénopathies bilatérales non significatives	négative (fixation résidu thyroïdien)	adénopathie loge médiastinale 1D 15 mm, SUV 24,2
Patient 3	H	63	-	pT3 Nx	Papillaire	0 / rhTSH	0	0	tissu loge, adénopathie gauche 10 mm, droite 5 mm	doute sur adénopathie médiastinale loge 1D juxtacentimétrique	adénopathie latéro-trachéale supérieure droite 13 mm SUV 4 cervicales postérieures peu spécifiques
Patient 4	F	58	Cancer thyroïdien	pT3 Nx	Papillaire peu différencié, embols vasculaire	1718 / sevrage	0	0	-	positive : adénopathies récurrentielles et jugulocarotidiennes gauches dont sus-claviculaire 17 mm, tête humérale droite et aile iliaque gauche	adénopathie cervicale jugulo-carotidienne gauche de 15 mm SUV 5, formation tissulaire jonction oeso-gastrique SUV 8
Patient 5	H	28	Cancer thyroïduen	pT3m N1b	Papillaire, cellules hautes, embols vasculaires, RC	3,4 / sevrage	30	0	adénopathie sous-maxillaire droite 15 mm	positive : adénopathies cervicales jugulocarotidiennes bilatérales, susclaviculaire gauche 16 mm, poumon	adénopathie cervicale gauche de 11 mm

DISCUSSION

Le CTD est le plus fréquent des cancers thyroïdiens. Sa prise en charge thérapeutique est chirurgicale (thyroïdectomie totale le plus souvent), suivie pour les tumeurs de risque intermédiaire à haut d'une cure d'irathérapie (^{131}I). La scintigraphie à l'^{131}I permet au moment de cette cure de rechercher une maladie résiduelle. La TEMP-TDM a récemment montré son intérêt diagnostique et pronostique dans cette indication. La TEP-^{18}FDG/TDM est également de plus en plus utilisée dans ce cadre, mais sa place reste à définir.

A l'occasion de la mise en œuvre de la TEMP-TDM en routine au CHU de Bordeaux, (comme c'est le cas dans beaucoup d'autre services en France), nous avons conduit une évaluation prospective sur 49 patients afin de confirmer l'apport de la TEMP-TDM et d'évaluer l'intérêt la TEP-^{18}FDG/TDM en post-thyroïdectomie chez les patients atteints d'un carcinome thyroïdien différencié de risque intermédiaire à haut. La relecture indépendante des deux examens a été réalisée par deux médecins nucléaires thésés, en aveugle.

Nous confirmons l'intérêt de la TEMP-TDM par rapport à la scintigraphie planaire pour diminuer le nombre d'examens douteux et permettre une meilleure localisation des lésions iodo-fixantes. Celle-ci permet donc de rectifier le classement TNM des patients et donc une meilleure évaluation pronostique.

La TEP-^{18}FDG/TDM a un seuil de rentabilité acceptable de 10% environ. Malgré l'effectif restreint, les résultats suggèrent une tendance pour certaines caractéristiques des patients (sexe masculin, antécédents familiaux de cancer thyroïdien, thyroglobulinémie positive, tumeur primitive de grande taille, sevrage) comme possibles facteurs de risque de présenter des lésions hypermétaboliques en TEP-^{18}FDG/TDM. Ceci bien sûr nécessitera d'agrandir l'effectif de patients pour permettre une analyse statistique ; notre évaluation prospective continue dans ce sens et durera jusqu'à fin décembre 2015.

1. Population

La population de notre étude a les mêmes caractéristiques démographiques que la population tous cancers thyroïdiens confondus concernant l'âge, le sex-ratio et le type histologique (4). Elle est donc représentative, concernant ces critères.

Les patients de notre étude présentent majoritairement des carcinomes de risque intermédiaire (stade II et III) : 67%, contre 33% de haut risque (stade IVa). A noter qu'aucun patient pT4 ni M1 n'a été inclus, à la différence des séries précédemment publiées (18,37, 54,62)

2. Scintigraphie iode-131

A. Concordance inter-observateurs

La concordance entre les deux relecteurs a été calculée pour chaque examen. Elle montre un accord modéré pour la scintigraphie planaire et la TEMP-TDM. Toutefois, la concordance inter-observateur de la TEMP-TDM est supérieure à celle de la scintigraphie planaire, ce qui corrèle avec une plus grande précision et une plus grande facilité d'interprétation de cet examen.

De meilleures concordances inter-observateurs ont été retrouvées dans la littérature, mais le deuxième relecteur n'étant pas en aveugle du dossier médical (résultats anatomopathologiques, biologiques), les auteurs n'avaient donc pas la possibilité de calculer l'indice κ de Cohen (63,64).

B. Apports de la TEMP-TDM

Nous avons confirmé l'intérêt de la TEMP-TDM par rapport à la scintigraphie planaire dans l'évaluation post-thyroidectomie totale des patients présentant un CTD de risque intermédiaire à haut, au moment de la première cure d'iode 131. En effet, les images fusionnées à la tomodensitométrie permettent une meilleure localisation morphologique des lésions iodo-fixantes. De ce fait, les fixations douteuses sur les images planaires sont classées comme physiologiques ou pathologiques, grâce à leur localisation sur la TEMP-TDM. Celle-ci permet donc de classer les CTD de façon plus précise, tant au niveau cervical (N) que des métastases à distance (M) et de préciser leur niveau de risque. L'exemple du patient 4 (études

de cas positifs) montre que des petits foyers visibles en scintigraphie planaire ont pu être confirmés comme étant des métastases osseuses grâce à la TEMP-TDM. Or on sait l'importance de la détection précoce des métastases osseuses au stade infra-radiologique pour une bonne réponse par iode-131 (22).

Nous avons retrouvé 22% d'examens positifs en TEMP-TDM, ce qui correspond aux données publiées par d'autres équipes, avec 14 à 24% d'examens positifs (37,42,65) . Toutefois, nous ne disposons pas à ce jour des données de suivi ou histologiques permettant de déterminer si ces résultats sont des vrais ou des faux positifs.

Dans notre étude, la fréquence des examens douteux passait de 16% en scintigraphie planaire à 2% avec la TEMP-TDM. Ces résultats sont concordants avec la littérature : Aide *et al.* retrouvaient 29% d'examen douteux en scintigraphie planaire *versus* 7% en TEMP-TDM (37). Dans notre série, 100% des fixations interprétées comme douteuses en scintigraphie planaire étaient caractérisées comme bénignes ou malignes avec la TEMP-TDM. De la même façon, Chen *et al.* ont rapporté la caractérisation, grâce à la TEMP-TDM, de 85% des lésions équivoques en scintigraphie planaire (36).

Ainsi, en dépit de ses limites (temps d'examen plus long, irradiation supplémentaire liée à la TDM [toutefois faible, effectuée à basse dose et sans injection de produit de contraste], absence de détection des lésions non iodo-fixantes), nos données confirment que la TEMP-TDM est un examen indispensable dans l'évaluation post-opératoire des CTD, afin de détecter la présence d'une maladie résiduelle et son caractère iodo-fixant.

3. TEP-^{18}FDG/TDM

A. Concordance

La concordance entre les deux relecteurs a été calculée pour la TEP-^{18}FDG/TDM. Elle montre un accord modéré, le plus faible des trois examens évalués dans notre étude. Ceci peut s'expliquer par les limites connues de cette technique :

- l'absence de seuil pour définir un hypermétabolisme pathologique,
- la présence de graisse brune, notamment au niveau cervical gênant la visualisation d'éventuelles adénopathies hypermétaboliques,
- la non spécificité du marqueur radioactif, pouvant entrainer des faux-positifs.

Ces données mettent en évidence l'importance des réunions de concertations pluridisciplinaires (avec relecture des images), notamment dans les cas douteux, pour la prise des décisions thérapeutiques.

B. Rentabilité

Dans notre étude, la TEP-^{18}FDG/TDM a mis en évidence des lésions *a priori* malignes chez 5 patients. Son seuil de rentabilité est donc d'environ 10%, ce qui est acceptable pour un examen destiné à dépister des lésions cancéreuses et modifier la prise en charge de la maladie. Ces lésions étaient des adénopathies cervicales chez 3 patients et des adénopathies médiastinales chez deux patients. Aucune lésion à distance n'a été retrouvée.

Deux patients ne présentaient pas de fixation pathologique sur la scintigraphie iode-131 (planaire et TEMP-TDM) mais des taux de thyroglobuline élevés en faveur d'une maladie résiduelle. La TEP-^{18}FDG/TDM a donc permis dans ces deux cas de localiser la maladie résiduelle, contrairement à la TEMP-TDM. Un des patients a été suivi par échographie et dosage de thyroglobuline et ne montrait pas de récidive à 3 mois. Il n'a pas bénéficié d'analyse histologique des lésions hypermétaboliques en TEP-^{18}FDG/TDM, on ne peut donc pas conclure qu'il s'agisse réellement de lésions malignes ou d'un faux-positif de la TEP-^{18}FDG/TDM. Toutefois ce patient sera l'objet d'une surveillance rapprochée (notamment dosage de thyroglobulinémie, nouvelle TEP-^{18}FDG/TDM à discuter). L'autre patient a été traité par une reprise chirurgicale (curage cervical) confirmant la présence de métastases ganglionnaires du CTD. Dans ce cas, la TEP-^{18}FDG/TDM a donc modifié la prise en charge grâce à la localisation de la maladie résiduelle.

Un patient présentait une fixation douteuse au niveau d'une adénopathie médiastinale ainsi qu'une adénopathie hypermétabolique latéro-trachéale supérieure en TEP-^{18}FDG/TDM. Deux patients présentaient des fixations pathologiques cervicales et à distance en TEMP-TDM associées à des TEP-^{18}FDG/TDM positives. Ces patients présentent donc une maladie associant des lésions iodo-fixantes pouvant être traitées par irathérapie et des lésions plus agressives fixant le ^{18}FDG. Ces dernières doivent faire discuter un geste local et laisse présager une maladie réfractaire à terme.

Dans notre série, la TEP-^{18}FDG/TDM a entrainé un changement de prise en charge thérapeutique dans un seul cas. Son intérêt est donc limité pour améliorer la prise en charge thérapeutique dans notre groupe de patients. De plus, un patient chez qui la TEP-^{18}FDG/TDM positive avait fait poser l'indication d'une reprise chirurgicale a finalement présenté une évolution favorable, avec diminution de la thyroglobuline suite au traitement par iode 131. La

TEP-^{18}FDG/TDM peut donc également faire poser des indications abusives de reprise chirurgicale. Néanmoins, il convient de rester prudent devant le suivi court.

Il semble donc nécessaire d'identifier les caractéristiques des patients pouvant le plus bénéficier de cet examen, afin d'en préciser l'indication.

C. Facteurs de risque de positivité

Nous avons voulu identifier des facteurs de risque de présenter une TEP-^{18}FDG/TDM positive, afin de mieux définir la place de cet examen en post-thyroïdectomie pour CTD de risque intermédiaire à haut. En comparant les caractéristiques des patients avec TEP-^{18}FDG/TDM positive et négative, il semble que ceux présentant une ou des lésions hypermétabolique(s) à l'examen :

- étaient plus souvent des hommes,
- avaient plus souvent des antécédents familiaux de cancer thyroïdiens,
- avaient une thyroglobulinémie sous sevrage plus souvent positive au moment de la cure d'irathérapie,
- avaient une tumeur de plus grande taille selon l'anatomopathologie.
- avaient plus souvent un contingent histologique péjoratif et une rupture de la capsule ganglionnaire

Sous réserve d'un faible effectif dans ce sous-groupe (5 patients), ne nous permettant pas de réaliser une analyse statistique, ces cinq caractéristiques pourraient donc constituer des facteurs de risque de positivité de la TEP-^{18}FDG/TDM. Ils pourraient ainsi participer à définir la sous-population de patients à qui proposer l'examen. La prolongation de notre étude permettra à terme de répondre avec plus de certitudes.

Le sexe masculin est un facteur de risque de cancer parmi les patients présentant un nodule thyroïdien (66). Il est également suggéré comme un facteur de pronostic péjoratif par certains auteurs.

Le fait qu'une tumeur de plus grande taille, ayant un contingent péjoratif et/ou une rupture de la capsule ganglionnaire soit associée à une TEP-^{18}FDG/TDM plus souvent positive peut refléter l'agressivité de ces tumeurs. Les critères histologiques d'agressivité sont retrouvés comme facteur de risque de TEP-18FDG/TDM positive (67). La positivité de la TEP-^{18}FDG/TDM est associée à une diminution de la survie (57).

La positivité de la thyroglobulinémie était un facteur de risque attendu, puisque celle-ci constitue un biomarqueur de maladie résiduelle. Dans leur série, Nascimento *et al*. ont ainsi identifié la thyroglobulinémie comme unique facteur de risque de TEP-^{18}FDG/TDM positive

(non publié). Toutefois, soulignons que la nature de la stimulation peut être un facteur confondant et qu'il sera nécessaire d'effectuer une analyse séparée des sous-groupes de patients ayant bénéficié d'une stimulation par rhTSH et de ceux ayant bénéficié d'un sevrage en hormones thyroïdiennes.

En revanche, la présence d'antécédents familiaux de cancer thyroïdien était un facteur de risque de positivité de la TEP-^{18}FDG/TDM inattendu. Afin d'étayer cette association, nous avons entrepris une analyse plus détaillée des histoires familiales de nos patients.

D. Ac anti-TPO et TEP-^{18}FDG/TDM douteuses

Il semble que des Ac anti-TPO soient plus souvent retrouvés dans notre série chez les patients avec TEP-^{18}FDG/TDM douteuses (3 patients sur 4) que dans les autres sous-groupes. L'hypermétabolisme était retrouvé dans la loge de thyroïdectomie et les aires cervicales chez deux patients. Les Ac anti-TPO ont été décrits comme des facteurs de fixation thyroïdienne du ^{18}FDG, responsables de faux positifs (47). Le troisième patient présentait un hypermétabolisme axillaire. Aucun de ces patients n'avait d'antécédent de thyroïdite d'Hashimoto.

E. Quelles indications pour la TEP-^{18}FDG/TDM ?

La réalisation de TEP-^{18}FDG/TDM chez tous les patients atteints de CTD paraît difficilement réalisable de façon systématique (disponibilité, utilité pour le patient) et il serait intéressant de définir un groupe à risque bénéficiant réellement de l'examen.

En pratique, compte tenu des données publiées, il apparaît que la TEP-^{18}FDG/TDM est un examen majeur :

- en cas de thyroglobulinémie positive avec TEMP-TDM négative, suggérant une maladie résiduelle réfractaire à l'iode (68,69). Dans notre série, sur cinq patients avec TEP-^{18}FDG/TDM positive, deux auraient relevé de cette indication. Chez l'un d'entre eux, la TEP-^{18}FDG/TDM a entrainé une reprise chirurgicale pour métastase ganglionnaire.
- en cas de maladie métastatique (67).

Notre travail permet d'étudier l'intérêt de cet examen dans une situation différente : au moment de la première cure d'irathérapie, chez des patients à risque de récidive, mais dont la thyroglobulinémie, le résultat de la TEMP-TDM et le statut métastatique éventuel ne sont pas encore connus (tous nos patients étaient M0 en pré-thyroïdectomie, la TEMP-TDM a révélé des métastases extra-cervicales, chez six d'entre eux).

Toutefois, nos patients avec TEP-^{18}FDG/TDM positive présentaient des caractéristiques déjà décrites dans la littérature comme facteurs de risque de positivité de cet examen :

- histologie agressive (67), notamment contingent peu différencié ; nos données suggèrent que la présence d'un contingent histologique péjoratif ou d'une rupture de la capsule ganglionnaire soit plus fréquente dans le groupe TEP-^{18}FDG/TDM positive,
- tumeur T3-T4N1 de plus de 2 cm (51) *;* quatre de nos patients présentant une TEP-^{18}FDG/TDM positive étaient des pT3Nx/N1 et quatre avaient une tumeur supérieure à 2 cm.

Par ailleurs, la TEP-^{18}FDG/TDM peut aussi s'avérer utile en cas de TEMP-TDM positive. Ainsi, deux de nos patients présentaient des lésions hypermétaboliques en TEP-^{18}FDG/TDM en plus de fixations scintigraphiques. Rosenbaum-Krumme *et al.* ont rapporté des cas similaires dans leur série, pour lesquels l'attitude thérapeutique avait été modifiée par la TEP-^{18}FDG/TDM à chaque fois (58).

4. Limites

Notre étude a été effectuée sur un petit nombre de patients ne permettant pas d'effectuer d'analyse statistique ou d'analyse de sous-groupes, ceux-ci n'étant pas de taille suffisante. Dans ce travail prospectif, les données de suivi à un an ne sont pas encore disponibles, ne permettant pas d'analyser l'intérêt pronostic des examens.

La question de l'intérêt de la TEMP-TDM par rapport à la scintigraphie planaire a déjà été traitée par d'autres équipes : la littérature étaye largement son intérêt en post-thyroïdectomie pour CTD traités par irathérapie. Toutefois, cette étude permet une analyse des pratiques de notre centre, et le fait que nos données soient comparables à celles publiées par d'autres équipes vient renforcer les autres résultats de notre étude.

Citons également les limites connues de la TEP-^{18}FDG/TDM : la fixation du ^{18}FDG n'est pas spécifique du tissu thyroïdien et l'interprétation de l'hypermétabolisme peut être difficile et source de faux positifs. Comme discuté plus haut, la présence d'Ac anti-TPO entraine un hypermétabolisme thyroïdien, responsable de faux-positif. Dans notre étude, 10 patients sur 49 présentaient un hypermétabolisme en regard de la graisse brune gênant l'interprétation des images, notamment au niveau cervical.

5. Conclusions et perspectives

Nous avons confirmé la supériorité de la TEMP-TDM sur la scintigraphie planaire pour l'évaluation post-opératoire des CTD de risque intermédiaire à haut au moment du traitement par ^{131}I. Elle permet une meilleure localisation des lésions iodo-fixantes et donc la diminution des lésions équivoques. Le stade TNM des patients est ainsi mieux défini, ce qui doit permettre un suivi et une prise en charge thérapeutique plus adaptée.

Nous mettons également en évidence l'intérêt de la TEP-^{18}FDG/TDM pour détecter des lésions métastatiques non vues par la TEMP-TDM, que celle-ci soit positive ou négative. La détection de ces lésions hypermétaboliques peut entrainer dans un faible nombre de cas une modification de la prise en charge (traitement et/ou surveillance). Malgré un faible effectif n'autorisant pas d'analyse statistique, nous avons pu suggérer certains facteurs de risque de positivité de la TEP-^{18}FDG/TDM comme le sexe masculin, la présence d'antécédents familiaux de cancer thyroïdiens, la positivité de la thyroglobulinémie, la taille élevée de la tumeur, la présence de contingent histologique agressif.

L'inclusion des patients se poursuit actuellement pour atteindre une centaine de patients et permettre d'augmenter la puissance de l'étude afin de confirmer ces premiers résultats, notamment d'identifier les facteurs de risque indépendants de positivité de la TEP-^{18}FDG/TDM. Ces données pourraient permettre de définir un sous-groupe de patients pour lequel l'examen est le plus utile. Enfin, le suivi prolongé des patients nous renseignera sur l'intérêt pronostique, principalement de la TEP-^{18}FDG/TDM.

BIBLIOGRAPHIE

1. Brander A, Viikinkoski P, Nickels J, Kivisaari L. Thyroid gland: US screening in a random adult population. Radiology. 1991 Dec;181(3):683–7.
2. Ezzat S, Sarti DA, Cain DR, Braunstein GD. Thyroid incidentalomas. Prevalence by palpation and ultrasonography. Archives of Internal Medicine. 1994 Aug 22;154(16):1838–40.
3. Colonna M, Grosclaude P, Remontet L, Schvartz C, Mace-Lesech J, Velten M, et al. Incidence of thyroid cancer in adults recorded by French cancer registries (1978-1997). Eur J Cancer. 2002 Sep;38(13):1762–8.
4. Belot A, Velten M, Grosclaude P, Bossard N, Launoy G, Remontet L, et al. Estimation nationale de l'incidence et de la mortalité par cancer en France entre 1980 et 2005. Institut de Veille Sanitaire. 2008 Dec 1.
5. Davies L, Welch HG. Increasing incidence of thyroid cancer in the United States, 1973-2002. JAMA. 2006 May 10;295(18):2164–7.
6. Estaquio C, Castetbon K, Valeix P. Maladies thyroïdiennes dans la cohorte SU.VI.MAX. Estimation de leur incidence et des facteurs de risque associés, 1994-2002. Institut de Veille Sanitaire. 2009 Aug 21.
7. Hindié E, Leenhardt L, Vitaux F, Colas-Linhart N, Grosclaude P, Galle P, et al. Non-medical exposure to radioiodines and thyroid cancer. European Journal of Nuclear Medicine and Molecular Imaging. 2002 Aug;29 Suppl 2:S497–512.
8. Guide - Affection de Longue Durée - Cancer de la thyroïde. Haute Autorité de Santé et Institut National du Cancer. 2010 May 10.
9. Russ G, Royer B, Bigorgne C, Rouxel A, Bienvenu-Perrard M, Leenhardt L. Prospective evaluation of thyroid imaging reporting and data system on 4550 nodules with and without elastography. European Journal of Endocrinology. 2013 Apr 15;168(5):649–55.
10. Cibas ES, Ali SZ. The Bethesda System for Reporting Thyroid Cytopathology. American Journal of Clinical Pathology. 2009 Oct 21;132(5):658–65.
11. Hedinger C, Williams ED, Sobin LH. Histological Typing of Thyroid Tumour. Springer-Verlag, editor. 1993 Jan 1.
12. Mingzhao Xing, Bryan R Haugen, Martin Schlumberger. Progress in molecular-based management of differentiated thyroid cancer. Lancet. Elsevier Ltd; 2013 Mar 23;381(9871):1058–69.
13. Sobin LH, Gospodarowicz MK, Wittekind C. TNM Classification of Malignant Tumours. Wiley-Blackwell, editor. 2009.
14. Pacini F. European consensus for the management of patients with differentiated thyroid carcinoma of the follicular epithelium. European Journal of Endocrinology. 2006 Jun 1;154(6):787–803.
15. Cooper DS, Doherty GM, Haugen BR, Hauger BR, Kloos RT, Lee SL, et al. Revised American Thyroid Association management guidelines for patients with thyroid nodules and differentiated thyroid cancer. Thyroid. 2009 Oct 31;19(11):1167–214.
16. Bilimoria KY, Bentrem DJ, Ko CY, Stewart AK, Winchester DP, Talamonti MS, et al. Extent of Surgery Affects Survival for Papillary Thyroid Cancer. Annals of Surgery. 2007 Sep;246(3):375–84.
17. Randolph GW, Daniels GH. Radioactive iodine lobe ablation as an alternative to completion thyroidectomy for follicular carcinoma of the thyroid. Thyroid. 2002 Nov;12(11):989–96.
18. Ciappuccini R, Heutte N, Trzepla G, Rame JP, Vaur D, Aide N, et al. Postablation 131I scintigraphy with neck and thorax SPECT-CT and stimulated serum thyroglobulin level predict the outcome of patients with differentiated thyroid cancer. European Journal of Endocrinology. 2011 May 27;164(6):961–9.
19. Mazzaferri EL, Jhiang SM. Long-term impact of initial surgical and medical therapy on papillary and follicular thyroid cancer. Am J Med. 1994 Nov;97(5):418–28.

20. Hindié E, Mellière D, Lange F, Hallaj I, de Labriolle-Vaylet C, Jeanguillaume C, et al. Functioning pulmonary metastases of thyroid cancer: does radioiodine influence the prognosis? European Journal of Nuclear Medicine and Molecular Imaging. 2003 Jul;30(7):974–81.

21. Durante C, Haddy N, Baudin E, Leboulleux S, Hartl D, Travagli JP, et al. Long-term outcome of 444 patients with distant metastases from papillary and follicular thyroid carcinoma: benefits and limits of radioiodine therapy. Journal of Clinical Endocrinology & Metabolism. 2006 Aug;91(8):2892–9.

22. Hindié E, Zanotti-Fregonara P, Keller I, Duron F, Devaux J-Y, Calzada-Nocaudie M, et al. Bone metastases of differentiated thyroid cancer: impact of early 131I-based detection on outcome. Endocrine Related Cancer. 2007 Sep;14(3):799–807.

23. Taïeb D, Sebag F, Cherenko M, Baumstarck-Barrau K, Fortanier C, Farman-Ara B, et al. Quality of life changes and clinical outcomes in thyroid cancer patients undergoing radioiodine remnant ablation (RRA) with recombinant human TSH (rhTSH): a randomized controlled study. Clinical Endocrinology. 2009 Jul;71(1):115–23.

24. Schlumberger M, Catargi B, Borget I, Déandreis D, Zerdoud S, Bridji B, et al. Strategies of radioiodine ablation in patients with low-risk thyroid cancer. N Engl J Med. 2012 May 3;366(18):1663–73.

25. Mallick U, Harmer C, Yap B, Wadsley J, Clarke S, Moss L, et al. Ablation with low-dose radioiodine and thyrotropin alfa in thyroid cancer. New England Journal of Medicine. Mass Medical Soc; 2012;366(18):1674–85.

26. Van Nostrand D, Atkins F, Yeganeh F, Acio E, Bursaw R, Wartofsky L. Dosimetrically determined doses of radioiodine for the treatment of metastatic thyroid carcinoma. Thyroid. Mary Ann Liebert, Inc; 2002;12(2):121–34.

27. Tuttle RM, Leboeuf R, Robbins RJ, Qualey R, Pentlow K, Larson SM, et al. Empiric radioactive iodine dosing regimens frequently exceed maximum tolerated activity levels in elderly patients with thyroid cancer. Journal of Nuclear Medicine. 2006 Oct;47(10):1587–91.

28. Taïeb D, Jacob T, Zotian E, Mundler O. Lack of efficacy of recombinant human thyrotropin versus thyroid hormone withdrawal for radioiodine therapy imaging in a patient with differentiated thyroid carcinoma lung metastases. Thyroid. Mary Ann Liebert, Inc; 2004;14(6):465–7.

29. Zanotti-Fregonara P, Hindié E. On the effectiveness of recombinant human TSH as a stimulating agent for 131I treatment of metastatic differentiated thyroid cancer. European Journal of Nuclear Medicine and Molecular Imaging. 2010 Dec;37(12):2264–6.

30. Freudenberg LS, Jentzen W, Petrich T, Frömke C, Marlowe RJ, Heusner T, et al. Lesion dose in differentiated thyroid carcinoma metastases after rhTSH or thyroid hormone withdrawal: 124I PET/CT dosimetric comparisons. European Journal of Nuclear Medicine and Molecular Imaging. 2010 Dec;37(12):2267–76.

31. Leboulleux S, Deandreis D, Lumbroso J, Baudin E, Schlumberger M. Cancers de la thyroïde et traitement par iode 131. Medecine Nucleaire. Elsevier Masson SAS; 2014 May 1;38(3):172–8.

32. Sociécéte francaise de Physique Médicale SF. Contrôle de qualité et mesure des performances des gamma-caméras. Rapport SFPM n°28. 2012 May 7.

33. Even-Sapir E, Keidar Z, Sachs J, Engel A, Bettman L, Gaitini D, et al. The new technology of combined transmission and emission tomography in evaluation of endocrine neoplasms. Journal of Nuclear Medicine. 2001 Jul;42(7):998–1004.

34. Tharp K, Israel O, Hausmann J, Bettman L. Impact of 131I-SPECT/CT images obtained with an integrated system in the follow-up of patients with thyroid carcinoma. … and molecular imaging. 2004.

35. Glazer DI, Brown RKJ, Wong KK, Savas H, Gross MD, Avram AM. SPECT/CT Evaluation of Unusual Physiologic Radioiodine Biodistributions: Pearls and Pitfalls in Image Interpretation. RadioGraphics. 2013 Mar;33(2):397–418.

36. Chen L, Luo Q, Shen Y, Yu Y, Yuan Z, Lu H, et al. Incremental Value of 131I SPECT/CT in the Management of Patients with Differentiated Thyroid Carcinoma. Journal of Nuclear Medicine. 2008 Nov 7;49(12):1952–7.

37. Aide N, Heutte N, Rame J-P, Rousseau E, Loiseau C, Henry-Amar M, et al. Clinical Relevance of Single-Photon Emission Computed Tomography/Computed Tomography of the Neck and Thorax in Postablation 131I Scintigraphy for Thyroid Cancer. The Journal of Clinical Endocrinology & Metabolism. 2009 Jun;94(6):2075–84.

38. Mustafa M, Kuwert T, Weber K, Knesewitsch P, Negele T, Haug A, et al. Regional lymph node involvement in T1 papillary thyroid carcinoma: a bicentric prospective SPECT/CT study. European Journal of Nuclear Medicine and Molecular Imaging. 2010 Apr 1;37(8):1462–6.

39. Schmidt D, Szikszai A, Linke R, Bautz W, Kuwert T. Impact of 131I SPECT/Spiral CT on Nodal Staging of Differentiated Thyroid Carcinoma at the First Radioablation. Journal of Nuclear Medicine. 2008 Dec 17;50(1):18–23.

40. Kohlfuerst S, Igerc I, Lobnig M, Gallowitsch HJ, Gomez-Segovia I, Matschnig S, et al. Posttherapeutic 131I SPECT-CT offers high diagnostic accuracy when the findings on conventional planar imaging are inconclusive and allows a tailored patient treatment regimen. European Journal of Nuclear Medicine and Molecular Imaging. 2009 Jan 24;36(6):886–93.

41. Avram AM, Fig LM, Frey KA, Gross MD, Wong KK. Preablation 131-I Scans With SPECT/CT in Postoperative Thyroid Cancer Patients: What Is the Impact on Staging? The Journal of Clinical Endocrinology & Metabolism. 2013 Mar;98(3):1163–71.

42. Schmidt D, Linke R, Uder M, Kuwert T. Five months' follow-up of patients with and without iodine-positive lymph node metastases of thyroid carcinoma as disclosed by 131I-SPECT/CT at the first radioablation. European Journal of Nuclear Medicine and Molecular Imaging. 2009 Nov 20;37(4):699–705.

43. de Dreuille O, Maszelin P, Foehrenbach H, Bonardel G, Gaillard J-F. Principe et technique de la tomographie par émission de positons (TEP). EMC - Radiologie. 2003 Dec 31;1(1):2–35.

44. Kapoor V, McCook BM, Torok FS. An Introduction to PET-CT Imaging1. RadioGraphics. 2004 Mar;24(2):523–43.

45. Vuillez JP. Biologie du FDG et des autres traceurs émetteurs de positons utilisés en cancérologie. Rev Acomen. 1998.

46. Warburg O. On the Origin of Cancer Cells. Science. 1956 Feb 24;123(3191):309–14.

47. Abraham T, Schöder H. Thyroid Cancer—Indications and TEP Abraham nuclear medicine. YSNUC. Elsevier Inc; 2011 Mar 1;41(2):121–38.

48. Deichen JT, Schmidt C, Prante O, Maschauer S. Influence of TSH on uptake of [18F] fluorodeoxyglucose in human thyroid cells in vitro. European journal of Nuclear Medicine and Molecular Imaging 2004.

49. Petrich T, Börner A. R., Otto D. Influence of rhTSH on [18 F]fluorodeoxyglucose uptake by differentiated thyroid carcinoma. European Journal of Nuclear Medicine and Molecular Imaging. 2002 May 1;29(5):641–7.

50. Leboulleux S, Schroeder PR, Busaidy NL, Auperin A, Corone C, Jacene HA, et al. Assessment of the Incremental Value of Recombinant Thyrotropin Stimulation before 2-[18F]-Fluoro-2-Deoxy- d-Glucose Positron Emission Tomography/Computed Tomography Imaging to Localize Residual Differentiated Thyroid Cancer. The Journal of Clinical Endocrinology & Metabolism. 2009 Apr;94(4):1310–6.

51. Lee JW, Lee SM, Lee DH, Kim YJ. Clinical Utility of 18F-FDG PET/CT Concurrent with 131I Therapy in Intermediate-to-High-Risk Patients with Differentiated Thyroid Cancer: Dual-Center Experience with 286 Patients. Journal of Nuclear Medicine. 2013 Aug 1;54(8):1230–6.

52. Leboulleux S, Bez El I, Borget I, Elleuch M, Déandreis D, Ghuzlan Al A, et al. Postradioiodine Treatment Whole-Body Scan in the Era of 18-Fluorodeoxyglucose Positron Emission Tomography for Differentiated Thyroid Carcinoma with Elevated Serum Thyroglobulin Levels. Thyroid. 2012 Aug;22(8):832–8.

53. Ozkan E, Aras G, Kucuk NO. Correlation of 18F-FDG PET/CT findings with histopathological results in differentiated thyroid cancer patients who have increased thyroglobulin or antithyroglobulin antibody levels and negative 131I whole-body scan results. Clin Nucl Med. 2013 May;38(5):326–31.

54. Palmedo H, Bucerius J, Joe A, Strunk H, Hortling N, Meyka S, et al. Integrated PET/CT in differentiated thyroid cancer: diagnostic accuracy and impact on patient management. Journal of Nuclear Medicine. 2006 Apr;47(4):616–24.

55. Miller ME, Chen Q, Elashoff D, Abemayor E, St John M. Positron emission tomography and positron emission tomography-CT evaluation for recurrent papillary thyroid carcinoma: Meta-analysis and literature review. Sturgis EM, editor. Head Neck. 2011 Mar 21;33(4):562–5.

56. Helal BO, Merlet P, Toubert M-E, Franc B, Schvartz C, Gauthier-Koelesnikov H, et al. Clinical impact of 18F-FDG PET in thyroid carcinoma patients with elevated thyroglobulin levels and negative 131I scanning results after therapy. Journal of Nuclear Medicine. Soc Nuclear Med; 2001;42(10):1464–9.

57. Wang W, Larson SM, Fazzari M, Tickoo SK, Kolbert K, Sgouros G, et al. Prognostic value of [18F]fluorodeoxyglucose positron emission tomographic scanning in patients with thyroid cancer. Journal of Clinical Endocrinology & Metabolism. 2000 Mar;85(3):1107–13.

58. Rosenbaum-Krumme SJ, Görges R, Bockisch A, Binse I. 18F-FDG PET/CT changes therapy management in high-risk DTC after first radioiodine therapy. European Journal of Nuclear Medicine and Molecular Imaging. 2012 Jun 21;39(9):1373–80.

59. Ho AL, Grewal RK, Leboeuf R, Sherman EJ, Pfister DG, Déandreis D, et al. Selumetinib-enhanced radioiodine uptake in advanced thyroid cancer. N Engl J Med. 2013 Feb 14;368(7):623–32.

60. Lee JY, Choi JY, Choi Y-H, Hyun SH, Moon SH, Jang SJ, et al. Diffuse Thyroid Uptake Incidentally Found on 18F-Fluorodeoxyglucose Positron Emission Tomography in Subjects without Cancer History. Korean J Radiol. 2013;14(3):501.

61. Bertagna F, Treglia G, Piccardo A, Giovannini E, Bosio G, Biasiotto G, et al. F18-FDG-PET/CT thyroid incidentalomas: a wide retrospective analysis in three Italian centres on the significance of focal uptake and SUV value. Endocrine. 2013 Jun;43(3):678–85.

62. van Dijk D, Plukker JTM, Phan HTT, Muller Kobold AC, van der Horst-Schrivers ANA, Jansen L, et al. 18-Fluorodeoxyglucose Positron Emission Tomography in the Early Diagnostic Workup of Differentiated Thyroid Cancer Patients with a Negative Post-Therapeutic Iodine Scan and Detectable Thyroglobulin. Thyroid. 2013 Aug;23(8):1003–9.

63. Wong KK, Zarzhevsky N, Cahill JM, Frey KA, Avram AM. Incremental Value of Diagnostic 131I SPECT/CT Fusion Imaging in the Evaluation of Differentiated Thyroid Carcinoma. American Journal of Roentgenology. 2008 Dec;191(6):1785–94.

64. Wong KK, Sisson JC, Koral KF, Frey KA, Avram AM. Staging of Differentiated Thyroid Carcinoma Using Diagnostic 131I SPECT/CT. American Journal of Roentgenology. 2010 Sep;195(3):730–6.

65. Menges M, Uder M, Kuwert T, Schmidt D. 131I SPECT/CT in the follow-up of patients with differentiated thyroid carcinoma. Clin Nucl Med. 2012 Jun;37(6):555–60.

66. Schlumberger M. Cancer papillaire et folliculaire de la thyroïde. Elsevier; 2007;68(2):120–8.

67. Deandreis D, Ghuzlan Al A, Leboulleux S, Lacroix L, Garsi JP, Talbot M, et al. Do histological, immunohistochemical, and metabolic (radioiodine and fluorodeoxyglucose uptakes) patterns of metastatic thyroid cancer correlate with patient outcome? Endocrine Related Cancer. 2010 Nov 30;18(1):159–69.

68. Rosenbaum-Krumme SJ, Görges R, Bockisch A, Binse I. 18F-FDG PET/CT changes therapy management in high-risk DTC after first radioiodine therapy. European Journal of Nuclear Medicine and Molecular Imaging. 2012 Jun 21;39(9):1373–80.

69. Labrador EM, Burillo AG, Castell-Conesa J, Alfonso GO, González NK, Profitós MB, et al. Positron emission tomography-computed tomography with 18F-fluorodeoxyglucose in patients with recurrent differentiated thyroid carcinoma and negative radioiodine scan. Diagnostic performance and relation with thyroglobulin levels. Revista Española de Medicina Nuclear e Imagen Molecular (English Edition). SEMNIM; 2013 Jun 27;32(3):146–51.

Serment d'Hippocrate

Au moment d'être admis à exercer la médecine, je promets et je jure d'être fidèle aux lois de l'honneur et de la probité.

Mon premier souci sera de rétablir, de préserver ou de promouvoir la santé dans tous ses éléments, physiques et mentaux, individuels et sociaux.

Je respecterai toutes les personnes, leur autonomie et leur volonté, sans aucune discrimination selon leur état ou leurs convictions. J'interviendrai pour les protéger si elles sont affaiblies, vulnérables ou menacées dans leur intégrité ou leur dignité. Même sous la contrainte, je ne ferai pas usage de mes connaissances contre les lois de l'humanité.

J'informerai les patients des décisions envisagées, de leurs raisons et de leurs conséquences.

Je ne tromperai jamais leur confiance et n'exploiterai pas le pouvoir hérité des circonstances pour forcer les consciences.

Je donnerai mes soins à l'indigent et à quiconque me les demandera. Je ne me laisserai pas influencer par la soif du gain ou la recherche de la gloire.

Admis dans l'intimité des personnes, je tairai les secrets qui me seront confiés. Reçu à l'intérieur des maisons, je respecterai les secrets des foyers et ma conduite ne servira pas à corrompre les mœurs.

Je ferai tout pour soulager les souffrances. Je ne prolongerai pas abusivement les agonies. Je ne provoquerai jamais la mort délibérément.

Je préserverai l'indépendance nécessaire à l'accomplissement de ma mission. Je n'entreprendrai rien qui dépasse mes compétences. Je les entretiendrai et les perfectionnerai pour assurer au mieux les services qui me seront demandés.

J'apporterai mon aide à mes confrères ainsi qu'à leurs familles dans l'adversité.

Que les hommes et mes confrères m'accordent leur estime si je suis fidèle à mes promesses ; que je sois déshonoré et méprisé si j'y manque.