HAL open science

Reconstruction vaginale dans les exentérations pelviennes : quelle technique ? Quels résultats ?

Audrey Lasnet Plaquevent

To cite this version:

Audrey Lasnet Plaquevent. Reconstruction vaginale dans les exentérations pelviennes : quelle technique ? Quels résultats ?. Médecine humaine et pathologie. 2014. dumas-01084430

HAL Id: dumas-01084430

https://dumas.ccsd.cnrs.fr/dumas-01084430v1

Submitted on 19 Nov 2014

HAL is a multi-disciplinary open access archive for the deposit and dissemination of scientific research documents, whether they are published or not. The documents may come from teaching and research institutions in France or abroad, or from public or private research centers.

L'archive ouverte pluridisciplinaire **HAL**, est destinée au dépôt et à la diffusion de documents scientifiques de niveau recherche, publiés ou non, émanant des établissements d'enseignement et de recherche français ou étrangers, des laboratoires publics ou privés.

Université Joseph Fourier GRENOBLE MEDECINE

SICD1 Bibliothèques de l'UJF et de Grenoble INP

AVERTISSEMENT

Ce document est le fruit d'un long travail approuvé par le jury de soutenance et mis à disposition de l'ensemble de la communauté universitaire élargie.

Il n'a pas été réévalué depuis la date de soutenance.

Il est soumis à la propriété intellectuelle de l'auteur. Ceci implique une obligation de citation et de référencement lors de l'utilisation de ce document.

D'autre part, toute contrefaçon, plagiat, reproduction illicite encourt une poursuite pénale.

Contact au SICD1 de Grenoble : **thesebum@ujf-grenoble.fr**

LIENS

Code de la Propriété Intellectuelle. articles L 122. 4
Code de la Propriété Intellectuelle. articles L 335.2- L 335.10

http://www.cfcopies.com/V2/leg/leg_droi.php
http://www.culture.gouv.fr/culture/infos-pratiques/droits/protection.htm

UNIVERSITE JOSEPH FOURIER
FACULTE DE MEDECINE DE GRENOBLE

Année : 2014 N°

RECONSTRUCTION VAGINALE DANS LES EXENTERATIONS PELVIENNES : QUELLE TECHNIQUE, QUELS RESULTATS ?

THESE PRESENTEE POUR L'OBTENTION DU DOCTORAT EN MEDECINE

Par AUDREY LASNET (née PLAQUEVENT)

Né(e) le 29 Mars 1984 à Grenoble

Soutenue publiquement à la faculte de médecine de Grenoble*

Le lundi 22 septembre 2014

Devant le jury composé de :

Président du jury : Madame le Professeur HOFFMANN Pascale

Membres

Monsieur le Professeur RAMBEAUD Jean-Jacques

Monsieur le Professeur FAUCHERON Jean-Luc

Monsieur le Docteur BOILLOT Bernard

Madame le Docteur GABELLE-FLANDIN Isabelle

**La Faculté de Médecine de Grenoble n'entend donner aucune approbation ni improbation aux opinions émises dans les thèses ; ces opinions sont considérées comme propres à leurs auteurs.*

PUPH au 01/09/2013

Nom	Section.ss° CNU	Discipline Universitaire
ALBALADEJO Pierre Depuis 01/09/2008	48.01	Anesthésiologie-réanimation
ARVIEUX-BARTHELEMY Catherine Depuis de 01/09/2007	53.02	Chirurgie générale
BACONNIER Pierre Depuis 01/10/1993	46.04	Biostat, informatique médicale et technologies de communication
BAGUET Jean-Philippe Depuis 01/09/2006	51.02	Cardiologie
BALOSSO Jacques Depuis 01/09/2003	47.02	Radiothérapie
BARRET Luc Depuis 01/10/1992	46.03	Médecine légale et droit de la santé
BAUDAIN Philippe Depuis 01/05/1990	43.02	Radiologie et imagerie médicale
BEANI Jean-Claude Depuis 01/10/1992	50.03	Dermato-vénérologie
BENHAMOU Pierre Yves Depuis 01/09/2003	54.04	Endocrinologie, diabète et maladies métaboliques
BERGER François Depuis 01/09/2001	44.03	Biologie cellulaire
BETTEGA Georges Depuis 01/09/2013	55.03	Chirurgie maxillo-faciale et stomatologie
BONAZ Bruno Depuis 01/09/2001	52.01	Gastro-entérologie, hépatologie, addictologie
BOSSON Jean-Luc Depuis 01/01/2006	46.04	Biostat, informatique médicale et technologies de communication
BOUGEROL Thierry Depuis 01/09/1998	49.03	Psychiatrie d'adultes
BOUILLET Laurence Depuis 01/09/2012	53.01	Médecine interne
BRAMBILLA CHRISTIAN Depuis 01/10/1989	51.01	Pneumologie
BRAMBILLA Elisabeth Depuis 01/10/1993	42.03	Anatomie et cytologie pathologiques
BRICAULT Ivan Depuis 01/09/2011	43.02	Radiologie et imagerie médicale
BRICHON Pierre-Yves Depuis 01/10/1993	51.03	Chirurgie thoracique et cardio-vasculaire
CAHN Jean-Yves Depuis 01/09/2004	47.01	Hématologie
CARPENTIER Françoise Depuis 01/09/1997	48.04	Thérapeutique, médecine d'urgence
CARPENTIER Patrick Depuis 01/10/1990	51.04	Chirurgie vasculaire, médecine vasculaire
CESBRON Jean-Yves Depuis 01/09/1999	47.03	Immunologie
CHABARDES Stephan Depuis 01/09/2010	49.02	Neurochirurgie
CHABRE Olivier Depuis 01/09/2002	54.04	Endocrinologie, diabète et maladies métaboliques
CHAFFANJON Philippe Depuis 01/09/2005	42.01	Anatomie
CHAVANON Olivier Depuis 01/09/2006	51.03	Chirurgie thoracique et cardio-vasculaire
CHIQUET Christophe Depuis 01/09/2007	55.02	Ophtalmologie
CHIROSSEL Jean-Paul Depuis 01/06/1990	42.01	Anatomie
CINQUIN Philippe Depuis 01/10/1992	46.04	Biostat, informatique médicale et technologies de communication
COHEN Olivier Depuis 01/09/2003	46.04	Biostat, informatique médicale et technologies de communication
COUTURIER Pascal Depuis 01/09/2007	53.01	Gériatrie et biologie du veillissement
CRACOWSKI Jean-Luc Depuis 01/09/2009	48.03	Pharmacologie fondamentale, pharmacologie clinique
DE GAUDEMARIS Régis Depuis 01/07/1992	46.02	Médecine et santé au travail

DEBILLON Thierry Depuis 01/09/2003	54.01	Pédiatrie
DEMATTEIS Maurice Depuis 01/09/2010	48.03	Addictologie
DEMONGEOT Jacques Depuis 01/10/1989	(46.04)	Biostat, informatique médicale et technologies de communication
DESCOTES Jean-Luc Depuis 01/09/1997	52.04	Urologie
ESTEVE François Depuis 01/09/2004	43.01	Biophysique et médecine nucléaire
FAGRET Daniel Depuis 01/10/1992	43.01	Biophysique et médecine nucléaire
FAUCHERON Jean-Luc Depuis 01/09/2001	53.02	Chirurgie générale
FERRETTI Gilbert Depuis 01/09/2000	43.02	Radiologie et imagerie médicale
FEUERSTEIN Claude Depuis 01/07/1992	44.02	Physiologie
FONTAINE Eric Depuis 01/01/2006	44.04	Nutrition
FRANCOIS Patrice Depuis 01/09/1998	46.01	Epidémiologie, économie de la santé et prévention
GARBAN Frédéric Depui 01/09/2011	47.01	Hématologie, transfusion
GAUDIN Philippe Depuis 01/09/2001	50.01	Rhumatologie
GAVAZZI Gaetan Depuis 01/09/2011	53.01	Gériatrie et biologie du veillissement
GAY Emmanuel Depuis 01/09/2004	49.02	Neurochirurgie
GODFRAIND Catherine Depuis 01/09/2013	42.03	Anatomie et cytologie pathologiques
GRIFFET Jacques Depuis 01/03/2010	54.02	Chirurgie infantile
HALIMI Serge Depuis 01/10/1990	44/04	Nutrition
HENNEBICQ Sylviane Depuis 01/09/2012	54.05	Biologie et médecine du développement et de la reproduction
HOFFMANN Pascale Depuis 01/09/2012	54.03	Gynécologie-obstétrique
HOMMEL Marc Depuis 01/09/1995	49.01	Neurologie
JOUK Pierre-Simon Depuis 01/09/1997	54.05	Génétique
JUVIN Robert Depuis 01/10/1993	50.01	Rhumatologie
KAHANE Philippe Depuis 01/09/2007	44.02	Physiologie
KRACK Paul Depuis 01/09/2003	49.01	Neurologie
KRAINIK Alexandre ,Depuis 01/09/2009	43.02	Radiologie et imagerie médicale
LABARERE José Depuis 01/09/2012	46.01	Epidémiologie, économie de la santé et prévention
LANTUEJOUL Sylvie Depuis 01/09/2008	42.03	Anatomie et cytologie pathologiques
LECCIA Marie-Thérèse Depuis 01/09/2002	50.03	Dermato-vénérologie
LEROUX Dominique Depuis 01/09/1996	47.04	Génétique
LEROY Vincent Depuis 01/09/2007	52.01	Gastro-entérologie, hépatologie, addictologie
LETOUBLON Christian Depuis 01/05/1992	53.02	Chirurgie générale
LEVY Patrick Depuis 01/09/1997	44.02	Physiologie
MACHECOURT Jacques Depuis 01/10/1989	51.02	Cardiologie
MAGNE Jean-Luc Depuis 01/07/1990	51.04	Chirurgie vasculaire
MAITRE Anne Depuis 01/09/2007	46.02	Médecine et santé au travail
MAURIN Max Depuis 01/09/2002	45/01	Bactériologie-virologie
MERLOZ Philippe Depuis 01/10/1991	50.02	Chirurgie orthopédique et traumatologie
MORAND Patrice Depuis 01/09/2007	45.01	Bactériologie-virologie
MOREAU-GAUDRY Alexandre Depuis 01/09/2013	46.04	Biostat, informatique médicale et technologies de communication
MORO Elena Depuis 01/09/2012	49.01	Neurologie
MORO-SIBILOT Denis Depuis 01/09/2005	51.01	Pneumologie

MOUSSEAU Mireille Depuis 01/09/1994	47.02	Cancérologie
MOUTET François Depuis 01/10/1990	50.04	Chirurgie plastique, reconstructrice & esthétique, brulologie
PALOMBI Olivier Depuis 01/09/2011	42.01	Anatomie
PARK Sophie Depuis 01/09/2013	47.01	Hématologie
PASSAGIA Jean-Guy Depuis 01/09/1994	49.02	Neurochirurgie
PAYEN DE LA GARANDERIE Jean-François Depuis 01/09/1996	48.01	Anesthésiologie-réanimation
PELLOUX Hervé Depuis 01/09/2001	45.02	Parasitologie et mycologie
PEPIN Jean-Louis Depuis 01/09/2004	44.02	Physiologie
PERENNOU Dominique Depuis 01/04/2008	49.05	Médecine physique et de réadaptation
PERNOD Gilles Depuis 01/09/2007	51.04	Médecine vasculaire
PIOLAT Christian Depuis 01/09/2009	54.02	Chirurgie infantile
PISON Christophe Depuis 01/09/1994	51.01	Pneumologie
PLANTAZ Dominique Depuis 01/09/2003	54.01	Pédiatrie
POLACK Benoît Depuis 01/09/1998	47.01	Hématologie
POLOSAN Mircea Depuis 01/09/2013	49.03	Psychiatrie d'adultes
PONS Jean-Claude Depuis 01/09/1998	54.03	Gynécologie-obstétrique
RAMBEAUD Jean-Jacques Depuis 01/07/1991	52.04	Urologie
REYT Emile Depuis 01/10/1992	55.01	Oto-rhyno-laryngologie
RIGHINI Christian Depuis 01/09/2010	55.01	Oto-rhyno-laryngologie
ROMANET J. Paul Depuis 01/10/1991	55.02	Ophtalmologie
SARAGAGLIA Dominique Depuis 01/07/1992	50.02	Chirurgie orthopédique et traumatologie
SCHMERBER Sébastien Depuis 01/09/2005	55.01	Oto-rhyno-laryngologie
SCHWEBEL Carole Depuis 01/09/2012	48.02	Réanimation, médecine d'urgence
SCOLAN Virginie Depuis 01/09/2013	46.03	Médecine légale et droit de la santé
SERGENT Fabrice Depuis 01/09/2011	54.03	Gynécologie-obstétrique
SESSA Carmine Depuis 01/09/2005	51.04	Chirurgie vasculaire
STAHL Jean-Paul Depuis 01/10/1992	45.03	Maladies infectieuses, maladies tropicales
STANKE Françoise Depuis 01/09/2011	48.03	Pharmacologie fondamentale
TAMISIER Renaud Depuis 01/09/2013	44.02	Physiologie
TIMSIT Jean-François	48.02	Réanimation
TONETTI Jérôme 01/09/2007 au 31/12/2010	50.02	Chirurgie orthopédique et traumatologie
TOUSSAINT Bertrand Depuis 01/09/2008	44.01	Biochimie et biologie moléculaire
VANZETTO Gérald Depuis 01/09/1999	51.02	Cardiologie
VUILLEZ Jean-Philippe Depuis 01/09/1999	43.01	Biophysique et médecine nucléaire
WEIL Georges Depuis 01/09/2011	46.01	Epidémiologie, économie de la santé et prévention
ZAOUI Philippe Depuis 01/09/2002	52.03	Néphrologie
ZARSKI Jean-Pierre Depuis 01/09/1994	52.01	Gastro-entérologie, hépatologie, addictologie

MCU-PH au 01/09/2013

Nom	Section/ss° CNU	Discipline universitaire
APTEL Florent Depuis 01/09/2012	55.02	Ophtalmologie
BOISSET Sandrine Depuis 01/09/2012	45.01	Bactériologie, virologie
BONNETERRE Vincent Depuis 01/09/2011	46.02	Médecine et santé au travail
BOTTARI Serge Depuis 01/10/1993	44.03	Biologie cellulaire
BOUTONNAT Jean Depuis 01/09/2000	42.02	Cytologie et histologie
BOUZAT Pierre Depuis 01/09/2012	48.01	Anesthésiologie-réanimation
BRENIER-PINCHART M.Pierre Depuis 01/11/2001	45.02	Parasitologie et mycologie
BRIOT Raphaël Depuis 01/09/2009	48.04	Thérapeutique, médecine d'urgence
CALLANAN-WILSON Mary Depuis 01/09/2002	47.01	Hématologie, transfusion
DECAENS Thomas Depuis 01/09/2013		
DERANSART Colin Depuis 01/09/2004	44.02	Physiologie
DETANTE Olivier Depuis 01/09/2009	49.01	Neurologie
DIETERICH Klaus Depuis 01/09/2012	47.04	Génétique
DUMESTRE-PERARD Chantal Depuis 01/09/2004	47.03	Immunologie
EYSSERIC Hélène Depuis 01/10/2009	46.03	Médecine légale et droit de la santé
FAURE Julien Depuis 01/09/2008	44.01	Biochimie et biologie moléculaire
GILLOIS Pierre Depuis 01/09/2010	46.04	Biostat, informatique médicale et technologies de communication
GRAND Sylvie Depuis 01/09/1995	43.02	Radiologie et imagerie édicale
GUZUN Rita Depuis 01/09/2012	44.04	Nutrition
LAPORTE François Depuis 01/10/1991	44.01	Biochimie et biologie moléculaire
LARDY Bernard Depuis 01/09/2007	44.01	Biochimie et biologie moléculaire
LARRAT Sylvie Depuis 01/09/2009	45.01	Bactériologie, virologie
LAUNOIS-ROLLINAT Sandrine Depuis 01/09/2001	44.02	Physiologie
LONG Jean-Alexandre Depuis 01/09/1999	52.04	Urologie
MAIGNAN Maxime Depuis 01/09/2013	48.04	Médecine d'urgence
MALLARET Marie-Reine Depuis 01/08/1992	46.01	Epidémiologie, économie de la santé et prévention
MARLU Raphaël Depuis 01/09/2013	47.01	Hématologie
MAUBON Danièle Depuis 01/09/2010	45.02	Parasitologie et mycologie
MC LEER (FLORIN) Anne Depuis 01/09/2011	42.02	Cytologie et histologie
MOUCHET Patrick Depuis 01/10/1992	44.02	Physiologie
PACLET Marie-Hélène Depuis 01/09/2007	44.01	Biochimie et biologie moléculaire
PAYSANT François Depuis 01/02/2008	46.03	Médecine légale et droit de la santé
PELLETIER Laurent Depuis 01/01/2006	44.03	Biologie cellulaire
RAY Pierre Depuis 01/09/2003	47.04	Génétique
RIALLE Vincent Depuis 01/09/2001	46.04	Biostat, informatique médicale et technologies de communication

ROUSTIT Matthieu Depuis 01/08/1990	48.03	**Pharmacologie clinique**
ROUX-BUISSON Nathalie Depuis 01/09/2012	44.01	**Biochimie et génétique moléculaire**
SATRE Véronique Depuis 01/09/2005	47.04	**Génétique**
SEIGNEURIN Arnaud Depuis 01/09/2013	46.01	**Epidémiologie, économie de la santé et prévention**
STASIA Marie-Josée Depuis 01/08/1992	44.01	**Biochimie et biologie moléculaire**

Remerciements

A ma famille

Maman, papa et Josiane, merci pour tout l'amour que vous me donnez. Vous avez su tout m'offrir pour me construire et me permettre d'accéder à mon rêve d'enfant : devenir médecin. Merci d'avoir toujours été à mes côtés pour m'accompagner, me conseiller, m'encourager. Je vous aime.

A mon mari, Frédérick, merci pour ta présence et ton soutien malgré des moments difficiles. Tu as su rester à mes côtés, m'épauler et tu m'as permis de m'épanouir notamment en fondant une merveilleuse famille. Je t'aime.

A mes trésors, Lucas et Lou, vous êtes toute ma vie. Je vous aime.

A Valentin, merci d'avoir su m'accepter dans ta vie même si tout n'est pas toujours simple.

A ma sœur, Maud, et mon frère, Cyrille, avec qui je partage tant de choses. Merci de votre soutien et d'être là tout simplement.

A mes grands parents, vous qui m'avez toujours écoutée et réconfortée. Merci de votre présence, je vous adore.

A ma grand-mère, Mémé Marcelle, je n'oublierai jamais les moments passés ensemble depuis ma tendre enfance. Je t'aime de tout mon cœur.

A mes belles sœurs et beaux frères, à mes neveux et nièces, merci pour tous les instants partagés, toujours remplis d'émotions et de rires.

A ma belle famille, merci de votre présence et de votre soutien.

Aux membres du jury

Au Pr Hoffmman. Pascale, merci de m'avoir accompagnée pendant toutes ces années. Tu as su écouter, comprendre et respecter mes choix. Merci pour ta disponibilité et pour m'avoir enseigné l'obstétrique et la PMA avec tant de passion.

Au Pr Rambeaud, mon stage dans votre service m'a enrichie sur le plan chirurgical, également sur le plan humain. Q'importe ! Continuez à transmettre vos connaissances avec enthousiasme. Merci pour votre accessibilité et pour tous ces bons moments passés ensemble.

Au Pr Faucheron, vous me faites l'honneur de participer au jugement de ce travail et de l'enrichir de vos connaissances. Merci beaucoup pour votre disponibilité.

Au Dr Boillot. Bernard, merci de m'avoir confié ce travail et de m'avoir accompagné tout au long de sa réalisation. A tes côtés j'ai appris la « subtilité » et une approche différente des patients.

Au Dr Gabelle Flandin, merci pour ce stage en radiothérapie qui m'a permis de connaître « l'après chirurgie ». Merci d'avoir accepter de faire partie de ce jury.

A mes amis

A toi, Adrien, avec qui j'ai partagé la plupart de mes années de médecine.

A Jérôme, toi qui m'a aidée et soutenue durant mon internat.

A Martine, Ben et Aurélie, David et Céline, Florent, Christian, Pauline, Guillaume, Marie, Florence, …

Merci à vous tous qui avez été présents tout au long de mon cursus.

A mes co internes

A Fabien et Pauline, merci d'avoir été présents même si nous n'avons pas eu l'occasion de beaucoup travailler ensemble.

A Anne Flore, merci pour ces 6 mois en urologie en ta compagnie. Ta bonne humeur et ton rire m'ont permis de passer un très bon semestre.

A Camille M, merci pour ce semestre en radiothérapie. Reposes toi bien et profites de ta petite puce quand elle aura pointée son nez (pas trop tôt).

A Candice, merci pour ton soutien et ta gentillesse. Profites de ton petit bout qui grandit si vite.

A Stéphanie, merci pour nos co-habitations pendant nos escapades « DESC ».

A Camille D, merci pour tout ce que tu m'as appris, pour ton aide et ton soutien.

A Emilie, Marion, Chloé, Maryline, Pierre Alain, Clara et aux plus jeunes avec qui je n'ai pas eu l'occasion de travailler, je vous souhaite une bonne continuation.

Merci également à mes chefs de clinique : Camille V, Virginie D, Virginie G, Amélie, Clémentine, Anne Laure, Xavier et Francois.

Aux médecins et chirurgiens

Merci à Eric et Manu pour tout ce que vous m'avez enseigné lors de mes stages. Vous m'avez transmis votre passion pour la chirurgie.

Merci également au Dr Giard et au Dr Chevallier, vous m'avez convaincue de l'intérêt de la chirugie par voie vaginale.

Merci à Laetitia, Riccardo, Bianca, Corinne, Cécile, Florence, Marie, Hélène, Sophie, Guillaume pour vos enseignements en chirugie et en obstétrique.

Au Dr Gabelle, Philippe, merci pour ces 6 mois de chirurgie qui m'a permis d'aimer encore plus la chirugie.

Merci au Dr Putinier et au Dr Vernay pour leur gentillesse et leur disponibilité pendant ce semestre.

Merci à tous les urologues du CHU vous avez su me faire partager votre passion discipline et me faire confiance.

Merci aux gynécologues obstétriciens du CHU pour ces 5 années passées dans l'équipe.

Merci aux anesthésistes de la clinique mutualiste, de Voiron et du CHU qui ont toujours su être présents lorsque j'avais besoin d'eux.

Aux sages femmes

Merci à toutes les sages femmes de la clinique mutualiste, mes « petites mamans de l'obstétrique » qui m'ont appris les bases de mon métier.

Merci à Alexandra avec qui j'ai partagé mon premier forceps, je te souhaite de tout cœur un bon rétablissement.

Aux sages femmes de Voiron, je vous remercie pour les moments passés ensemble même s'ils ont été peu nombreux.

Aux sages femmes de la Réunion, merci de m'avoir accepté dans votre équipe avec tant de gentillesse. Je serai bientôt de retour !

A toutes les sages femmes du CHU avec qui j'ai partagé tant de nuits blanches, merci pour votre gentillesse, vos conseils et votre écoute. Restez comme vous êtes.

A Sandrine, Martine, Edith merci de m'avoir formée à l'échographie.

Aux équipes soignantes

Merci aux infirmières des services où je suis passée pour leur gentillesse et leur écoute.

Merci aux infirmières (IBODE, IADE, IDE) des différents blocs opératoires que j'ai cotoyé pour leur soutien lors de journées parfois « très » longues.

Aux aides soignantes, auxilliaires puéricultrices, brancardiers, ASH et secrétaires

Merci à vous tous que l'on croise jour et nuit dans les couloirs des hôpitaux et que l'on oublie trop souvent.

Merci pour votre sympathie, votre soutien et votre gentillesse.

Merci à toi, Emilie, pour ton efficacité et nos rigolades.

A nounou Manuela et toute sa famille

Merci de s'être aussi bien occupé de mes enfants pendant mes heures d'absence.

Sommaire

I. INTRODUCTION 12

II. CONTEXTE MEDICO-CHIRURGICAL 13

A. L'EXENTERATION PELVIENNE 13

1. Définition 13

2. Classification 13

B. TECHNIQUES OPERATOIRES [14,15] 16

1. Généralités 16

a) Installation 16

b) Incision abdominale 16

c) Abord périnéal 16

d) Evaluation chirurgicale 16

2. Exentération antérieure 17

a) 1er temps 17

b) 2e temps 17

c) 3e temps 18

d) 4e temps 18

e) 5e temps 18

f) 6e temps 19

3. Exentération postérieure 21

a) 1er temps 21

b) 2e temps 21

c) 3e temps 21

d) 4e temps 21

e) 5e temps 23

f) 6e temps 24

4. Exentération totale 24

5. Exentération de type III ou périnectomie 24

C. INDICATIONS 25

1. Indications gynécologiques 25

a) Cancers évolués et récidivants du col utérin [15,16] 25

b) Cancers du vagin [16,17] 25

c) Cancers de la vulve [20] 26

d) Cancer de l'ovaire à un stade avancé [23] 26

e) Cancer de l'endomètre [25] 26

3. Indications urologiques 26

a) Cancers infiltrants de vessie [26] 26

b) Cancers de l'urètre [28,29] 26

4. Indications digestives 27

a) Cancer du rectum localement avancé ou récidivant 27

b) Cancer de l'anus 27

B. CONTRE-INDICATIONS [14] 28

III. TECHNIQUES DE RECONSTRUCTION VAGINALE 29

A. RECONSTRUCTION VAGINALE PAR LAMBEAU MUSCULO-CUTANE DU MUSCLE DROIT DE L'ABDOMEN A PEDICULE INFERIEUR 29

1. Un peu d'histoire 29

2. Insertion du muscle grand droit de l'abdomen 30

3. Fonction 30

4. Vascularisation 31

5. Innervation 33

6. Les types de palette cutanée 33

a) Le dessin type de Taylor [35-37,45,50] 33

b) La palette verticale : VRAM 33

c) La palette horizontale [26,51,57-59] ... 33
7. Temps opératoires du prélèvement du lambeau ... 34
8. Trajet du lambeau et formation du néovagin ... 35
9. Fermeture du site donneur ... 36
10. Soins post-opératoires ... 36
11. Variantes de la technique initiale ... 37
a) Lambeau perforateur de l'artère épigastrique inférieure profonde (DIEP) ... 37
(1) Principe ... 37
(2) Dessin de la palette ... 37
(3) Technique opératoire ... 38
(4) Formation du néovagin ... 38
(5) Avantages et inconvénients ... 39
b) Concept TRAMP (transversus and rectus abdominis musculoperitoneal composite flap) ... 39
(1) Principe ... 39
(2) Technique opératoire ... 39
(3) Avantages et inconvénients ... 39
B. RECONSTRUCTION VAGINALE PAR LAMBEAU MUSCULO-CUTANE DU DROIT INTERNE DE CUISSE (GRACILE) ... 40
1. Un peu d'histoire ... 40
2. Insertion du muscle droit interne de cuisse ... 40
3. Fonction ... 41
4. Vascularisation ... 41
5. Innervation ... 42
6. Tracé du lambeau ... 42
7. Temps opératoire du prélèvement du lambeau ... 42
8. Trajet du lambeau et formation du néovagin ... 43
9. Fermeture du site donneur ... 43
10. Variante : short gracilis myocutaneous flap ... 45
C. RECONSTRUCTION VAGINALE PAR LAMBEAU FASCIO-CUTANE GLUTEAL INFERIEUR ... 46
1. Un peu d'histoire ... 46
2. Région glutéale ... 46
3. Vascularisation ... 46
4. Tracé du lambeau ... 47
5. Temps opératoire du prélèvement du lambeau ... 47
6. Trajet du lambeau et formation du néovagin ... 48
D. RECONSTRUCTION VAGINALE PAR EPIPLOOPLASTIE AVEC GREFFE LIBRE EN PEAU MINCE ... 49
1. Un peu d'histoire ... 49
2. Insertion ... 49
3. Vascularisation ... 49
4. Temps opératoires du prélèvement et formation du néovagin ... 50
5. Soins post-opératoires ... 50
6. Variante ... 50
E. RECONSTRUCTION VAGINALE PAR UN SEGMENT DIGESTIF (ENTEROCOLPOPLASTIE) ... 51
1. Un peu d'histoire ... 51
2. Prélèvement du greffon : exemple de la sigmoïdocolpoplastie ... 52
3. Soins post opératoires ... 53
4. Variantes ... 53
a) Utilisation de l'iléon [91,93,94] ... 53
b) Utilisation du caecum [95] ... 53
c) Utilisation du jéjunum en lambeau libre [88] ... 53
F. RECONSTRUCTION VAGINALE PAR GREFFE LIBRE EN PEAU MINCE ... 54
G. RECONSTRUCTION VAGINALE PAR D'AUTRES LAMBEAUX MUSCULO-CUTANES ... 54
IV. COMPLICATIONS DES RECONSTRUCTIONS VAGINALES ... 55
A. COMPLICATIONS DU LAMBEAU MUSCULO-CUTANE DU GRAND DROIT DE L'ABDOMEN A PEDICULE INFERIEUR (ANNEXES 1 ET 2) ... 55

1. Les nécroses de la reconstruction vaginale 55
2. Les fistules 56
3. Les complications du site donneur et séquelles....56
4. Les prolapsus 57
5. Les sténoses....57
B. COMPLICATIONS DU LAMBEAU MUSCULO-CUTANE DU DROIT INTERNE DE CUISSE (GRACILE)(ANNEXES 3 ET 4) 58
1. Les nécroses de la reconstruction vaginale 58
2. Les fistules 58
3. Les complications du site donneur et séquelles....58
4. Les prolapsus 59
5. Les sténoses....59
C. COMPLICATIONS DU LAMBEAU FASCIO-CUTANE GLUTEAL INFERIEUR (ANNEXE 5 ET 6) 60
1. Les nécroses de la reconstruction vaginale 60
2. Les fistules 60
3. Les complications du site donneur et séquelles....60
4. Les prolapsus 60
5. Les sténoses....60
D. COMPLICATIONS DES EPIPLOOPLASTIES AVEC GREFFE EN PEAU MINCE (ANNEXE 7 ET 8)....61
1. Les nécroses de la reconstruction vaginale 61
2. Les fistules 61
3. Les complications du site donneur et séquelles....61
4. Les prolapsus 61
5. Les sténoses....62
E. COMPLICATIONS DES ENTEROCOLPOPLASTIES (ANNEXES 9 ET 10)....63
1. Les nécroses de la reconstruction vaginale 63
2. Les fistules 63
3. Les complications du site donneur et séquelles....63
4. Les prolapsus 63
5. Les sténoses....64
a) La sténose orificielle 64
b) La sténose partielle ou complète du néovagin 64

V. QUALITE DE VIE ET RESULTATS FONCTIONNELS 65
A. QUALITE DE VIE APRES EXENTERATION 65
1. Questionnaires de qualité de vie 65
2. Dans la littérature....66
3. Conclusion....67
B. SEXUALITE APRES EXENTERATION AVEC RECONSTRUCTION VAGINALE 68
1. Questionnaires utilisés....68
2. Sexualité et stomie 69
3. Résultats fonctionnels de la reconstruction vaginale....70
a) Lambeaux musculo-cutanés 70
b) Sigmoïdoplastie 71
4. Conclusion....72

VI. PERSPECTIVES 73
A. S'AIDER DE L'EXPERIENCE DES AUTRES 73
B. DE NOUVELLES TECHNIQUES A VENIR ? 74

VII. ANNEXES 77

VIII. BIBLIOGRAPHIE 108

I. Introduction

Qu'est-ce qui différencie la femme et l'homme ? Le sexe !
En effet, les caractères sexuels primaires permettent de déterminer le sexe biologique dès la naissance grâce aux organes génitaux externes : lèvres et vagin chez la fille.
C'est donc sur une simple constatation visuelle que s'établit l'identité d'un individu.
Le vagin fait partie intégrante de cette identité puisqu'il est le point d'entrée vers l'intimité de la femme. Voué à différentes fonctions pendant la vie d'une patiente : sexualité et reproduction, évacuation des menstruations ou encore naissance d'un enfant, il constitue un des organes de la féminité.

L'annonce d'une maladie cancéreuse, de manière générale, a un impact psychologique majeur sur les patientes. Ce traumatisme est amplifié lorsque cela touche à leur identité sexuelle.
La chirurgie d'exentération pelvienne, encore appelée pelvectomie, est une procédure longue et mutilante, au cours de laquelle une ou deux stomies permanentes sont construites et le vagin souvent enlevé. La première description de cette chirurgie est due à Brunschwig [1] en 1948.
Cependant, malgré les complications physiques et psychologiques majeures (dépression, manque de confiance en soi, altération de l'image corporelle)[2] consécutives à cette chirurgie, elle trouve sa place dans le traitement des femmes atteintes de cancer de la région pelvienne [3]. L'amélioration des techniques opératoires et anesthésiques permet un taux de survie à 5 ans de 40-60% [4-6] après exentération pelvienne. Il nous paraît donc essentiel pour le rétablissement du schéma corporel des patientes de ne pas les laisser dans un état "asexué".

De plus, la construction d'un néo-vagin a de nombreux avantages. Non seulement les patientes ont plus d'estime d'elles-mêmes, mais il y a aussi un meilleur approvisionnement en sang de la zone dénudée dans le bassin, ce qui favorise une meilleure cicatrisation.
Un néovagin permet un examen pelvien (par exemple, examen vaginal ou ultrasons) intéressant dans le cadre de la surveillance.

Les conséquences de cette chirurgie dépendent aussi des reconstructions proposées et réalisables : les reconstructions digestives (anastomose ou stomie) et urinaires (vessie continente et non continente) sont obligatoires mais la création d'un néo-vagin est trop peu souvent proposée [7-9]. Nous n'avons pas trouvé de référence bibliographique confrontant entre elles les différentes techniques de remplacement vaginal.
Dans le but de pouvoir proposer plus largement une reconstruction vaginale, nous avons pris l'option d'une thèse bibliographique.
Nous définirons les indications des exentérations pelviennes, les techniques de reconstructions vaginales pouvant être proposées aux patientes et leurs complications respectives. Enfin, nous nous intéresserons à la qualité de vie et à la sexualité des patientes après chirurgie notamment après reconstruction vaginale.

II. Contexte médico-chirurgical

A. L'exentération pelvienne

1. Définition

L'exentération pelvienne, encore appelée pelvectomie, est définie par une ablation multi viscérale des organes du pelvis.
Elle consiste en une exérèse élargie de l'appareil génital, associée à une ablation partielle ou totale de la vessie et du recto sigmoïde, réalisée en fonction du type de cancer ainsi que de l'extension locale de la tumeur [10].
Elle est réalisée le plus souvent à visée curative dans le cadre d'une pathologie cancéreuse pelvienne.

2. Classification

La classification de Magrina (figure 1)[11,12] distingue les exentérations pelviennes en 4 groupes :

- antérieure (figure 2)[13] : elle emporte la totalité de la vessie
- postérieure (figure 3) : elle enlève le rectum ou le recto sigmoïde
- totale (figure 4) : elle retire la vessie et le rectum
- atypique ou partielle : elle ôte une partie de la vessie ou du recto sigmoïde.

et en 3 types déterminés par la hauteur de la résection par rapport au plan des releveurs de l'anus :

- type I supra lévatorienne (A)
- type II infra lévatorienne (B)
- type III avec périnectomie (C)

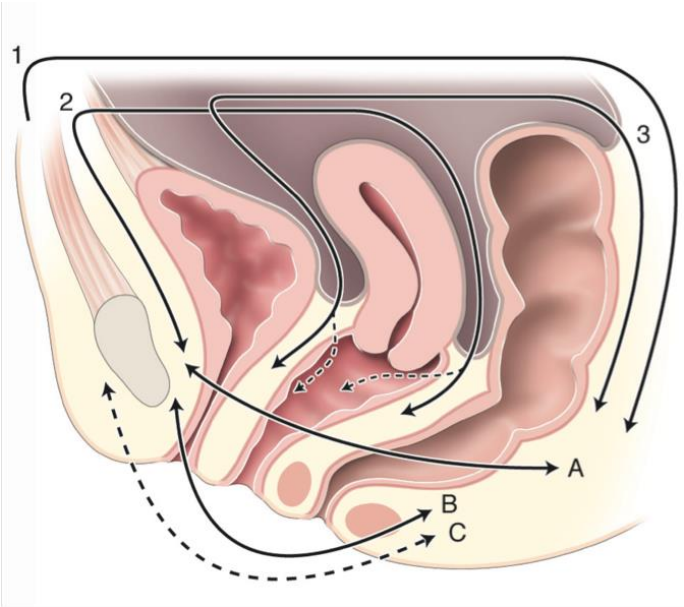

Figure 1 : Classification de Magrina.
Groupes : totale (1), antérieure et moyenne (2), moyenne et postérieure (3).
Types : supralévatorienne (A), infralévatorienne (B) avec périnectomie (C).

Source : Magrina JF, Stanhope CR, Weaver Al. Pelvic exenterations : supralevator, infralevator and with vulvectomy. Gynecol Oncol 1997 Jan;64(1):130-5.

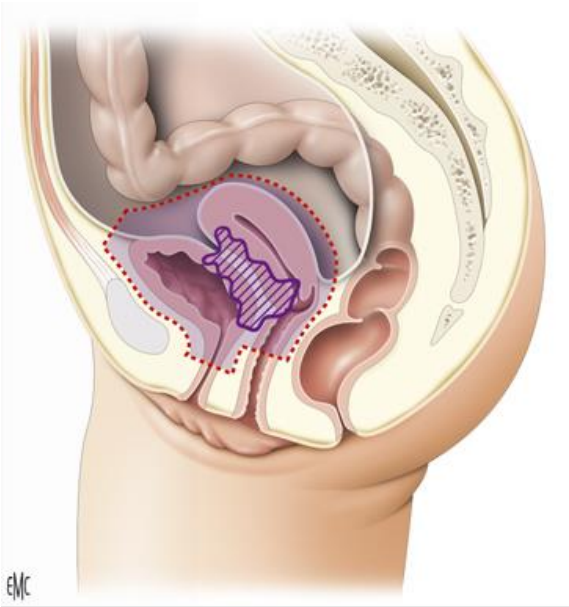

Figure 2 : Limites de l'exérèse dans l'exentération antérieure sans périnectomie

Extrait de : P. Morice, S. Gouy, C. Uzan. Exentérations pelviennes. EMC - Techniques chirurgicales - Gynécologie 2010:1-25 [Article 41-735]. Copyright © 2010 Elsevier Masson SAS. Tous droits réservés

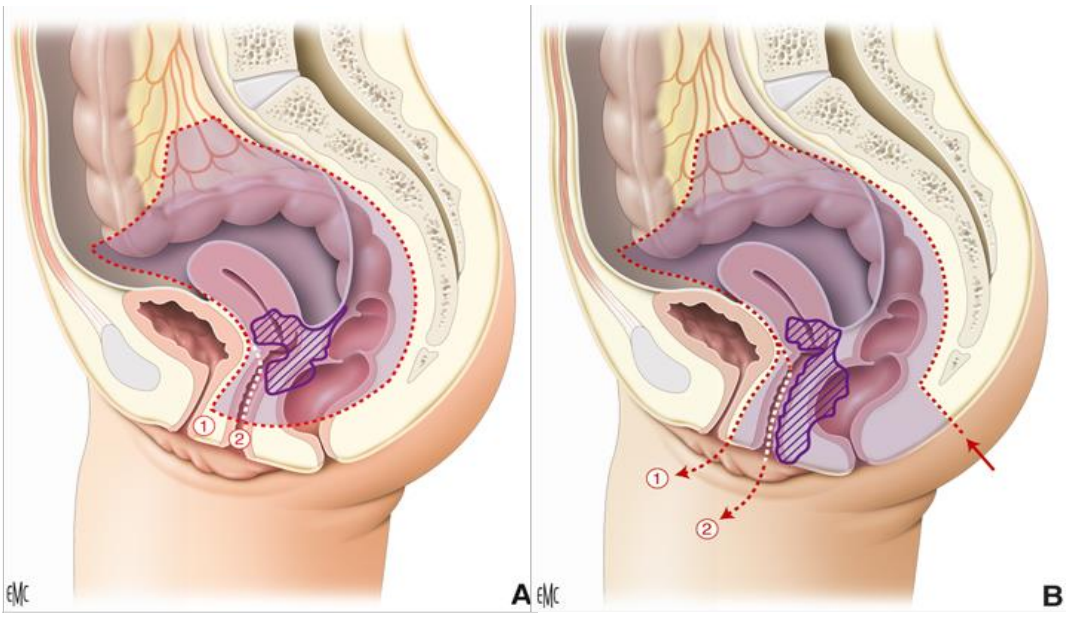

Figure 3 : Limites de l'exérèse dans l'exentération postérieure sans périnectomie en réséquant seulement la paroi postérieure du vagin (A)(2) ou la totalité (A)(1) ou bien avec périnectomie (B)(1) ou (B)(2).

Extrait de : P. Morice, S. Gouy, C. Uzan. Exentérations pelviennes. EMC - Techniques chirurgicales - Gynécologie 2010:1-25 [Article 41-735]. Copyright © 2010 Elsevier Masson SAS. Tous droits réservés

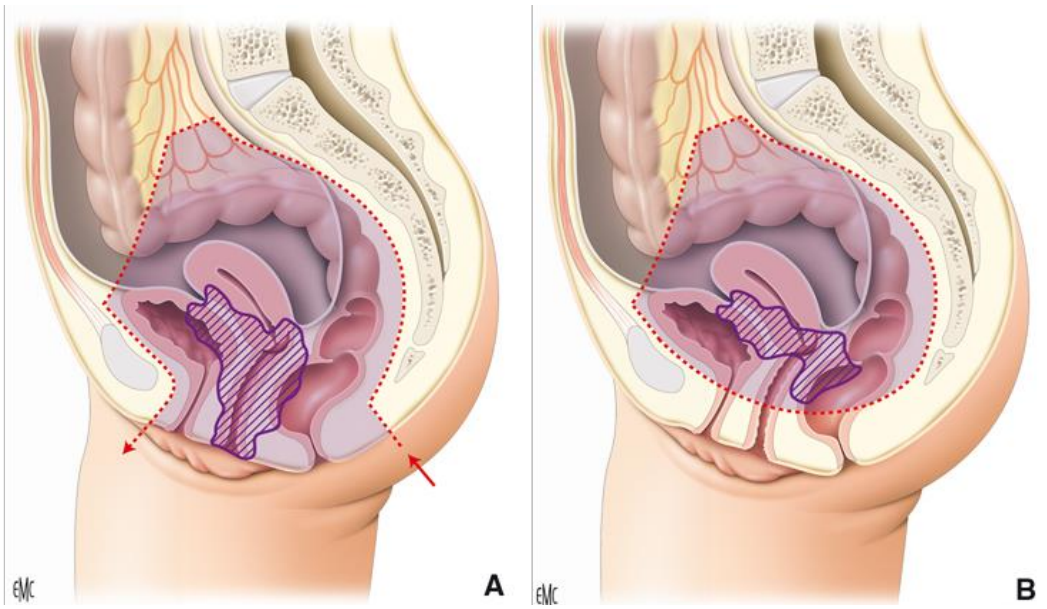

Figure 4 : Limites de l'exérèse dans l'exentération totale avec périnectomie (A) ou sans périnectomie (B).

Extrait de : P. Morice, S. Gouy, C. Uzan. Exentérations pelviennes. EMC - Techniques chirurgicales - Gynécologie 2010:1-25 [Article 41-735]. Copyright © 2010 Elsevier Masson SAS. Tous droits réservés

B. Techniques opératoires [14,15]

1. Généralités

a) Installation

La patiente est installée en décubitus dorsal, jambes écartées avec jambière pour permettre un temps bas durant l'intervention.

b) Incision abdominale

Il s'agit d'une laparotomie médiane sus et sous ombilicale

c) Abord périnéal

Il est nécessaire pour les pelvectomies de type III. Lors de l'intervention la position décubitus dorsal est modifiée pour une position gynécologique.

d) Evaluation chirurgicale

Le premier temps opératoire consiste en une exploration chirurgicale à la recherche d'une carcinose péritonéale ou de métastases viscérales passées inaperçues au bilan pré-opératoire.
L'évaluation de l'extirpabilité doit être soigneuse avec plus ou moins analyse extemporanée de prélèvements suspects.

2. Exentération antérieure

a) 1er temps

Incision du péritoine en regard des vaisseaux iliaques primitifs, repérage et mise sur lacs des deux uretères.
Ligature et section des pédicules lombo-ovariens et des ligaments ronds.
Ouverture des ligaments larges.
Réalisation d'une lymphadénectomie iliaque externe bilatérale.

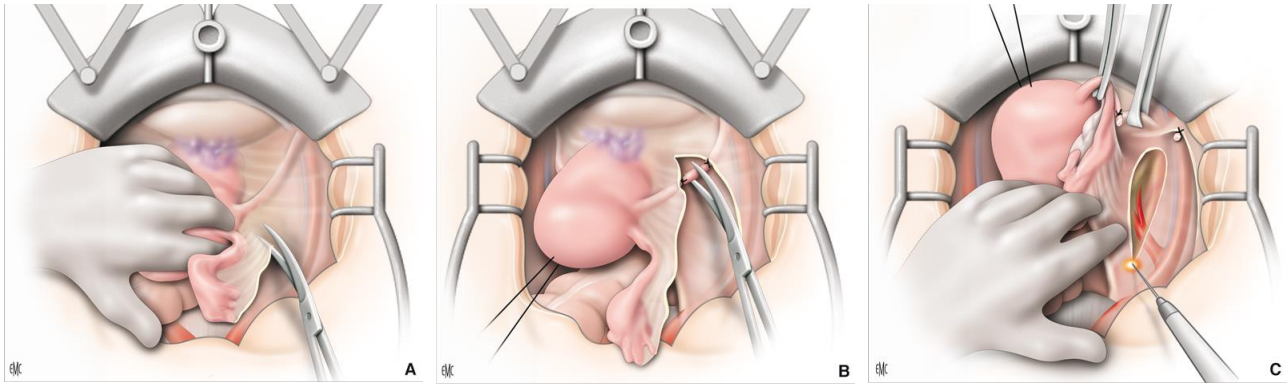

Figure 5 : Ligature-section des pédicules lombo-ovariens (A) et des ligaments ronds (B), puis décollement sous-péritonéal (C).

Extrait de : P. Morice, S. Gouy, C. Uzan. Exentérations pelviennes. EMC - Techniques chirurgicales - Gynécologie 2010:1-25 [Article 41-735]. Copyright © 2010 Elsevier Masson SAS. Tous droits réservés

b) 2e temps

Section des uretères en zone saine.
Mise en place et fixation des sondes urétérales.

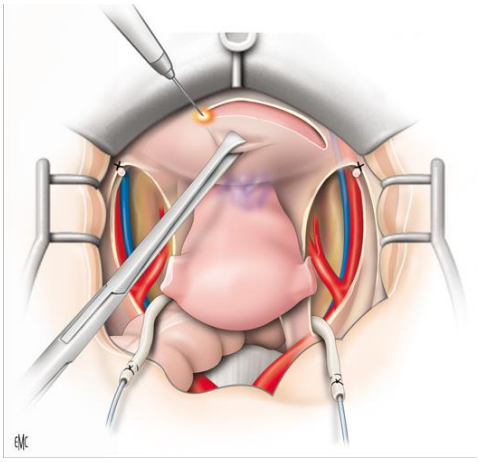

Figure 6 : Section des le plus bas possible et cathétérisation sur sonde. Incision du péritoine vésical au contact de la symphyse pubienne.

Extrait de : P. Morice, S. Gouy, C. Uzan. Exentérations pelviennes. EMC - Techniques chirurgicales - Gynécologie 2010:1-25 [Article 41-735]. Copyright © 2010 Elsevier Masson SAS. Tous droits réservés

c) 3e temps

Décollement antérieur de la vessie pour aborder le col vésical.
Dissection de l'espace de Retzius jusqu'à l'aponévrose pelvienne.

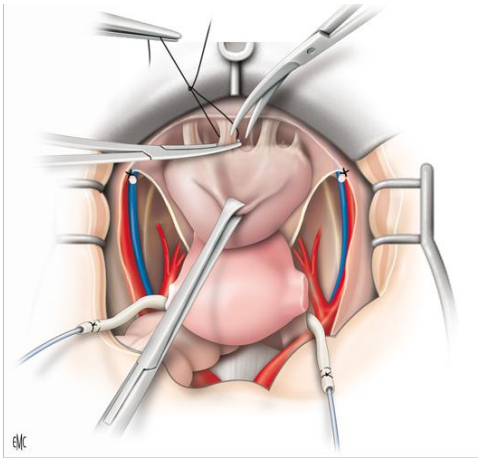

Figure 7 : Décollement de la face antérieure de la vessie et abord du col vésical.

Extrait de : P. Morice, S. Gouy, C. Uzan. Exentérations pelviennes.
EMC - Techniques chirurgicales - Gynécologie 2010:1-25 [Article 41-735].
Copyright © 2010 Elsevier Masson SAS. Tous droits réservés

d) 4e temps

Repérage et ligature du tronc ombilico-utérin.
Section des paramètres au ras de la paroi pelvienne.

e) 5e temps

Ouverture du cul de sac de Douglas et refoulement du rectum.
Ligature et section des ligaments utéro-sacrés.

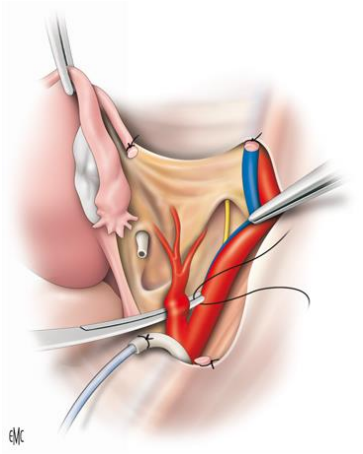

Figure 8 : Ligature préventive de l'artère hypogastrique, si nécessaire

Extrait de : P. Morice, S. Gouy, C. Uzan. Exentérations pelviennes.
- Techniques chirurgicales - Gynécologie 2010:1-25 [Article 41-735].
Copyright © 2010 Elsevier Masson SAS. Tous droits réservés

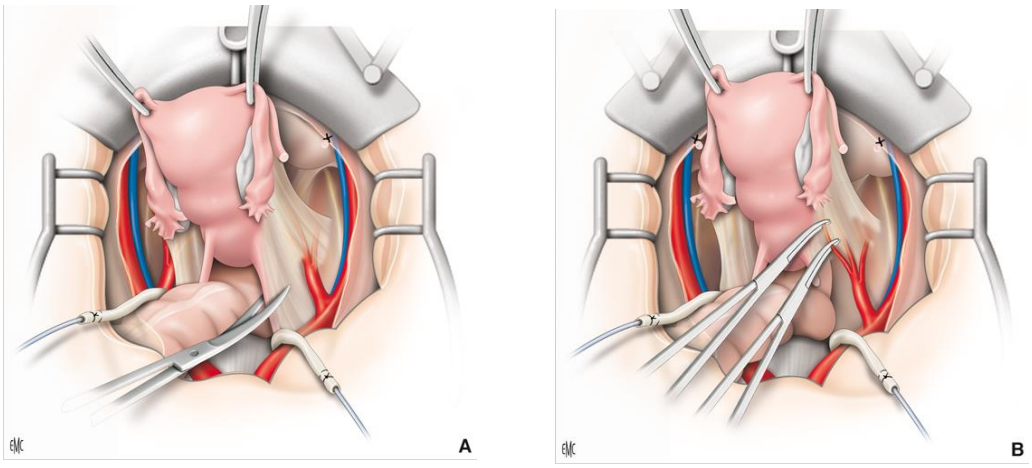

Figure 9 : Ligature-section des ligaments utérosacrés (A) et du tronc ombilico-utérin (B).

Extrait de : P. Morice, S. Gouy, C. Uzan. Exentérations pelviennes. EMC - Techniques chirurgicales - Gynécologie 2010:1-25 [Article 41-735]. Copyright © 2010 Elsevier Masson SAS. Tous droits réservés

f) 6e temps

Ligature et section du plexus de Santorini.
Section de l'urètre.
Colpotomie en zone saine d'avant en arrière (en cas de pelvectomie supralevatorienne).

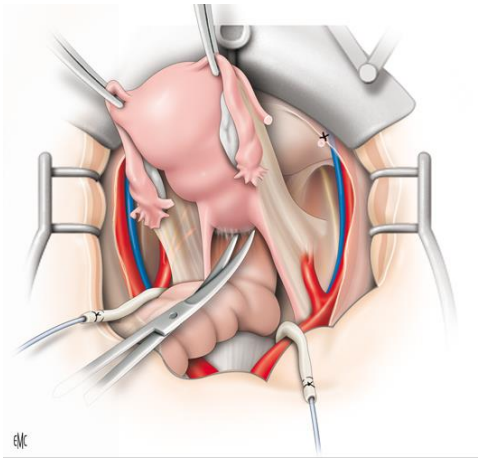

Figure 10 : Incision du cul-de-sac de Douglas. Décollement rectovaginal prolongé le plus bas possible.

Extrait de : P. Morice, S. Gouy, C. Uzan. Exentérations pelviennes. EMC - Techniques chirurgicales - Gynécologie 2010:1-25 [Article 41-735]. Copyright © 2010 Elsevier Masson SAS. Tous droits réservés

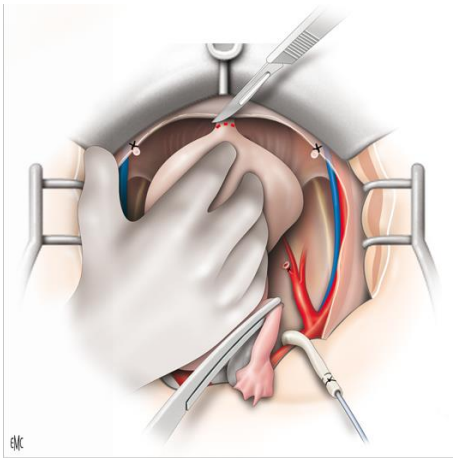

Figure 11 : Section de l'urètre.

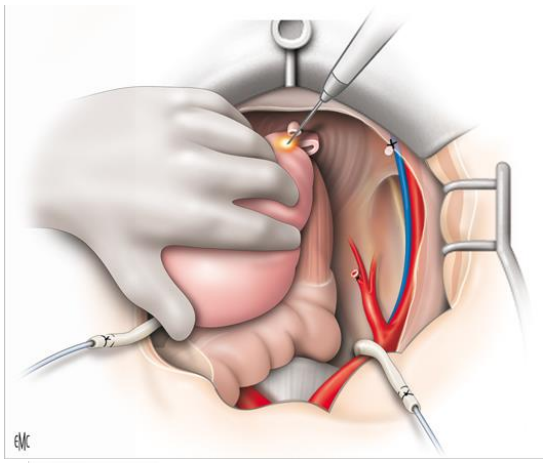

Figure 12: Colpotomie antérieure.

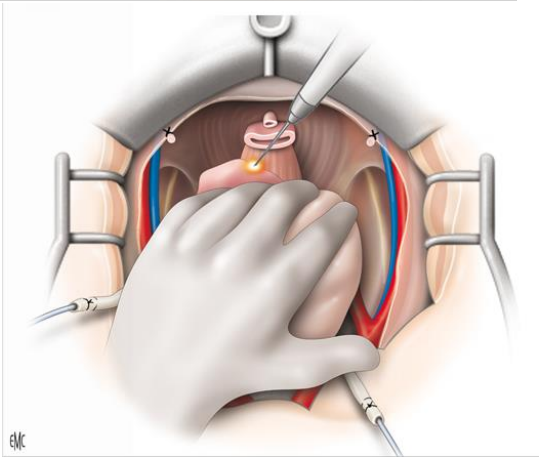

Figure 13 : Colpotomie terminée : la partie basse du décollement rectovaginal est effectuée, aux ciseaux mousses, de bas en haut.

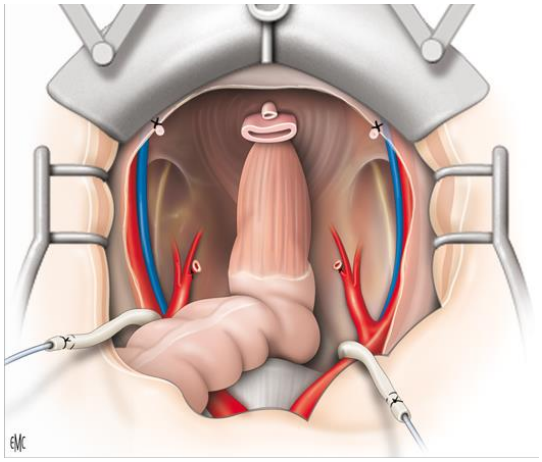

Figure 14 : Aspect du pelvis après exentération antérieure.

Extrait de : P. Morice, S. Gouy, C. Uzan. Exentérations pelviennes. EMC - Techniques chirurgicales - Gynécologie 2010:1-25 [Article 41-735]. Copyright © 2010 Elsevier Masson SAS. Tous droits réservés

3. Exentération postérieure

a) 1er temps

Il est identique à la pelvectomie antérieure.

b) 2e temps

Décollement vésico-utérin et vésico-vaginal le plus bas possible.

c) 3e temps

Ligature et section du tronc ombilico-utérin.
Dissection des paramètres jusqu'à la paroi pelvienne latérale.

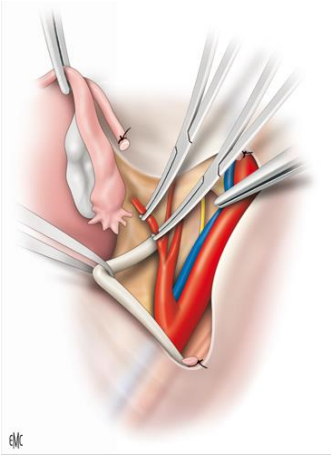

Figure 15 : Après avoir repéré les deux uretères (sur lacs) et réalisé la lymphadénectomie pelvienne bilatérale, l'artère utérine est sectionnée.

Extrait de : P. Morice, S. Gouy, C. Uzan. Exentérations pelviennes.
EMC - Techniques chirurgicales - Gynécologie 2010:1-25 [Article 41-735].
Copyright © 2010 Elsevier Masson SAS. Tous droits réservés

d) 4e temps

Section du sigmoïde et décollement du méso-rectum.
Section du méso-sigmoïde.
Ligature et section du pédicule hémorroïdal supérieur.
Décollement rétro-rectal en dessous du plan de la tumeur avec ligature et section des ligaments utéro-sacrés.

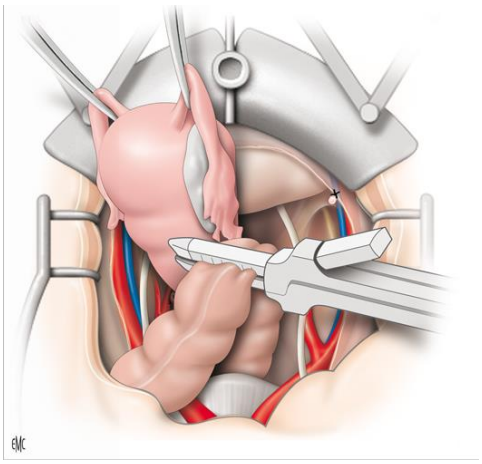

Figure 16 : Section de l'anse sigmoïdienne (5 cm au-dessus de la tumeur) à la pince GIA®, après section du méso et ligature du pédicule hémorroïdal supérieur.

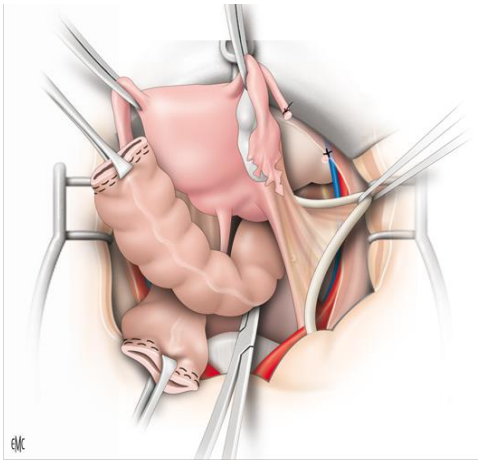

Figure 17 : Décollement rétro-rectal : le plan de clivage pré-sacré est aisément effectué.

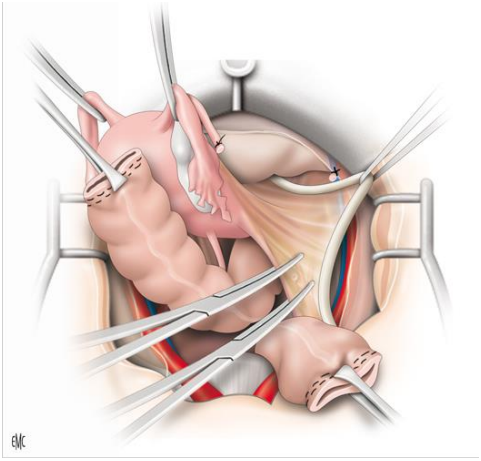

Figure 18 : Section des utéro-sacrés au contact du sacrum.

Extrait de : P. Morice, S. Gouy, C. Uzan. Exentérations pelviennes. EMC - Techniques chirurgicales - Gynécologie 2010:1-25 [Article 41-735]. Copyright © 2010 Elsevier Masson SAS. Tous droits réservés

e) 5e temps

Colpotomie en zone saine.
Section du rectum en zone saine.

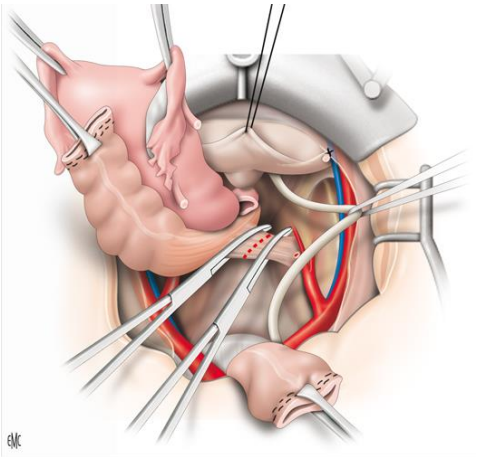

Figure 19 : Après avoir réalisé la colpotomie, les ailerons du rectum sont liés et sectionnés.

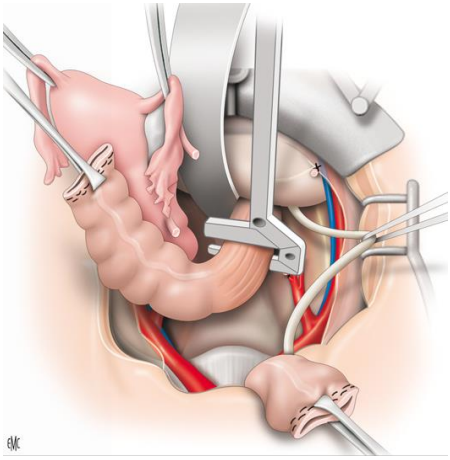

Figure 20 : Section du rectum à la pince TA.

Extrait de : P. Morice, S. Gouy, C. Uzan. Exentérations pelviennes. EMC - Techniques chirurgicales - Gynécologie 2010:1-25 [Article 41-735]. Copyright © 2010 Elsevier Masson SAS. Tous droits réservés

f) 6e temps

Remise en continuité digestive par anastomose colo-rectale basse ou colo-anale +/- colostomie temporaire de décharge.
En cas d'impossibilité (hauteur insuffisante) : réalisation d'une colostomie définitive en fosse iliaque gauche (pelvectomie type II et surtout type III)

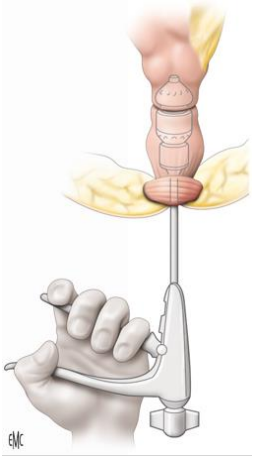

Figure 22 : L'anastomose, si elle est possible, peut être manuelle ou mécanique à l'aide de la pince EEA.

Extrait de : P. Morice, S. Gouy, C. Uzan. Exentérations pelviennes.
EMC - Techniques chirurgicales - Gynécologie 2010:1-25 [Article 41-735].
Copyright © 2010 Elsevier Masson SAS. Tous droits réservés

4. Exentération totale

Il s'agit de l'addition d'une pelvectomie antérieure et postérieure.

5. Exentération de type III ou périnectomie

Elle est réalisée lorsque l'on ne peut pas conserver le plancher pelvien.
C'est une pelvectomie infralévatorienne qui associe un temps abdominal et un temps périnéal.
L'anus est emporté dans les pelvectomies postérieures et totales.
La résection concerne la totalité de la vulve en cas de pelvectomie totale.
Lors d'une exentération antérieure seule la cloison recto-vaginale est conservée. En cas de pelvectomie postérieure la face antérieure du vagin et l'urètre sont préservés.

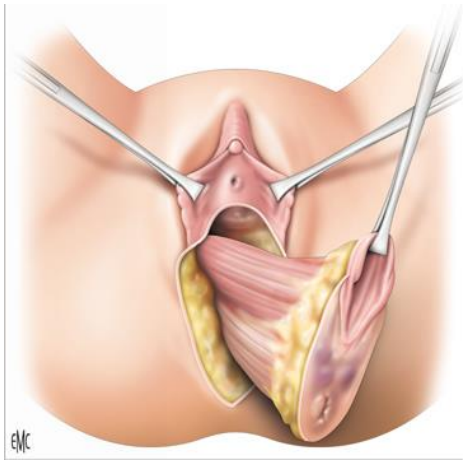

Figure 23 : La périnectomie est réalisée si le canal anal est envahi selon le même principe que celui de l'amputation abdomino-périnéale, élargie à l'utérus.

Extrait de : P. Morice, S. Gouy, C. Uzan. Exentérations pelviennes.
EMC - Techniques chirurgicales - Gynécologie 2010:1-25 [Article 41-735].
Copyright © 2010 Elsevier Masson SAS. Tous droits réservés

C. Indications

La majorité des indications est posée chez des patientes en récidive locale de leur pathologie cancéreuse ayant déjà eu, pour la plupart, une irradiation externe.

1. Indications gynécologiques

a) Cancers évolués et récidivants du col utérin [15,16]

Le cancer du col en situation de récidive est l'indication principale des pelvectomies.

Les cancers évolués du col de l'utérus sont initialement traités par radiochimiothérapie (+/- curiethérapie).

Selon la localisation de la récidive, on distingue différentes formes :

- les formes centro-pelviennes à développement antérieur ou postérieur : elle constitue une bonne indication d'exentération pelvienne
- les formes centro-pelviennes associées à un développement latéral maximal avec une infiltration du ou des paramètres et de la paroi pelvienne : il existe une possibilité de chirurgie en passant à priori *in sano* sur le plan histologique
- les formes latéro pelviennes pures avec atteinte massive de la paroi : a priori pas d'indication chirurgicale.

Plus rarement, en cas de persistance d'un reliquat tumoral à la fin de l'irradiation chez des femmes jeunes en bon état général, l'exentération pelvienne peut se discuter (stade Ib2, IIa2 à IVa) [14]

b) Cancers du vagin [16,17]

Les cancers primitifs du vagin représentent environ 2% des cancers de l'appareil génital féminin.
Le vagin est un site fréquent de métastases de cancer gynécologique : extension directe de cancer du col de l'utérus ou de la vulve, mais également d'autres cancers (vessie, urètre, colon) et plus rarement pulmonaire.

Les référentiels de la Société Française d'Oncologie Gynécologique n'indiquent la chirurgie que dans une des options de traitement dans les cancers de vagin classé stade I.
Cependant, dans la littérature, certains proposent une chirurgie dans les cancers primitifs du vagin quelque soit le stade FIGO [18]. D'après cette étude le taux de survie à 5 et 10 ans pour les stades I et II, est supérieur en cas de traitement chirurgical qu'en cas de traitement par radiothérapie seul (74% versus 58% à 5 ans).
Le type de chirurgie effectué dépendra du stade de la tumeur allant de la vaginectomie avec hystérectomie pour le stade FIGO I [19] aux exentérations pelviennes (stade IV).

L’exentération pelvienne peut être indiquée dans les cancers du vagin évolués (stade IV) [20] ou en cas de récidive après traitement par radiothérapie [21].
Les mélanomes du vagin sont rares mais peuvent également être traités par exentération [22].

c) Cancers de la vulve [20]

Les stades évolués de cancer de la vulve (stade IV A) peuvent éventuellement bénéficier d’une pelvectomie après radiothérapie si le TEP scan est négatif ou en cas d’échec/contre indication à la radiothérapie.

d) Cancer de l’ovaire à un stade avancé [23]

Afin de permettre une résection complète dans le cadre d'une chirurgie R0 de l'ovaire, un geste d’exentération pelvienne peut être réalisé. Il s’agit des stades avancés où, le plus souvent, une pelvectomie postérieure est réalisée, emportant en un bloc le rectosigmoide et le tractus génital [24].

e) Cancer de l’endomètre [25]

Pour les stades IVA des cancers de l’endomètre, un traitement par chimioradiothérapie est proposé avec éventuellement une exentération pelvienne si échec de la radiothérapie.

2. Indications urologiques

a) Cancers infiltrants de vessie [26]

La pelvectomie antérieure est recommandée pour les tumeurs MIBC T2-T4a, N0-Nx, M0 [27]. Les autres indications comprennent les tumeurs superficielles à haut risque ou récidivantes, les tumeurs in situ résistantes à la BCGthérapie, les stades T1 grade 3 ainsi que les autres maladies papillaires qui ne peuvent pas être contrôlées par résection trans-urétrale et thérapie intra vésicale seules.

b) Cancers de l’urètre [28,29]

Il s'agit d'un cancer rare. On distingue habituellement les cancers de l'urètre proximal et de l'urètre distal.

Les cancers de l’urètre distal, superficiels et bien localisés, peuvent être traités par une excision circonférentielle simple de l’urètre associée à une excision de la portion adjacente de la face antérieure du vagin.

Il en est autrement pour les cancers de l'urètre proximal ou pour les lésions envahissant tout l'urètre. En effet, il faut respecter les mêmes principes de prise en charge que pour le carcinome vésical, c'est à dire la réalisation d'une pelvectomie antérieure.

3. Indications digestives

a) Cancer du rectum localement avancé ou récidivant

Lorsqu'une tumeur avancée du bas rectum est diagnostiquée, une exentération postérieure peut être proposée s'il s'agit de sujets jeunes, et qu'aucune métastase inextirpable n'a été décelée dans un bilan exhaustif [30].

Lors de récidive de cancer du rectum, la pelvectomie postérieure ou totale peut être proposée sous certaines conditions mais reste grevée d'une forte morbidité [31,32].

b) Cancer de l'anus

Le traitement de référence du cancer de l'anus est l'association radio-chimiothérapie concomitante.

Pour les réponses incomplètes après radiothérapie, les progressions ou les récidives, une chirurgie peut être envisagée. Elle consistera en une amputation abdomino-périnéale, durant laquelle la paroi postérieure du vagin sera réséquée [33].

D. Contre-indications [14]

Les contre-indications classiques sont :

- La carcinose péritonéale
- L'atteinte osseuse pelvienne
- Les volumineuses masses ganglionnaires lombo-aortiques non résécables
- Les métastases à distance

Les contre-indications relatives sont :

- L'atteinte de la paroi pelvienne :
    - Pour certains auteurs, elle reste une contre indication classique. Pour d'autres [34], l'application d'une technique chirurgicale de résection de la paroi musculaire latérale pelvienne permettrait une résection R0.
- La compression vasculaire iliaque :
    - Si l'extension tumorale n'envahit pas la paroi osseuse et ne s'accompagne pas d'une symptomatologie nerveuse de type sciatique une chirurgie peut être envisagée (avec +/- la résection des vaisseaux si nécéssaire).

III. TECHNIQUES DE RECONSTRUCTION VAGINALE

A. Reconstruction vaginale par lambeau musculo-cutané du muscle droit de l'abdomen à pédicule inférieur

1. Un peu d'histoire

La première description du lambeau musculo-cutané du grand droit de l'abdomen pédiculisé sur l'artère épigastrique inférieure a été faite par Taylor en 1983 [35].

Auparavant, ce muscle avait été utilisé en lambeau libre (1974) ou pédiculisé mais avec des taux de nécrose de 50 à 60%.
Taylor a mis en évidence que ce taux de nécrose diminuait si le lambeau était prélevé proche de l'ombilic. Il a donc mené une étude sur la vascularisation de la paroi abdominale afin de dessiner un lambeau avec une vascularisation plus fiable.

Le première utilisation de ce lambeau en reconstruction vaginale après exentération pelvienne a été effectuée par Tobin en 1987 [36,37].

Par ailleurs ce lambeau a été utilisé pour diverses indications :
- Reconstruction vulvaire [38,39].
- Recouvrement de larges défects périnéaux et sacrés [40-44].
- Recouvrement de défects de l'extrémité supérieure de la cuisse et de la région inguinale [35,45].
- Utilisation dans le cadre de comblement pelvien dans les amputations abdomino-périnéales [46-48].

2. Insertion du muscle grand droit de l'abdomen

Le muscle grand droit de l'abdomen est un muscle pair et symétrique.

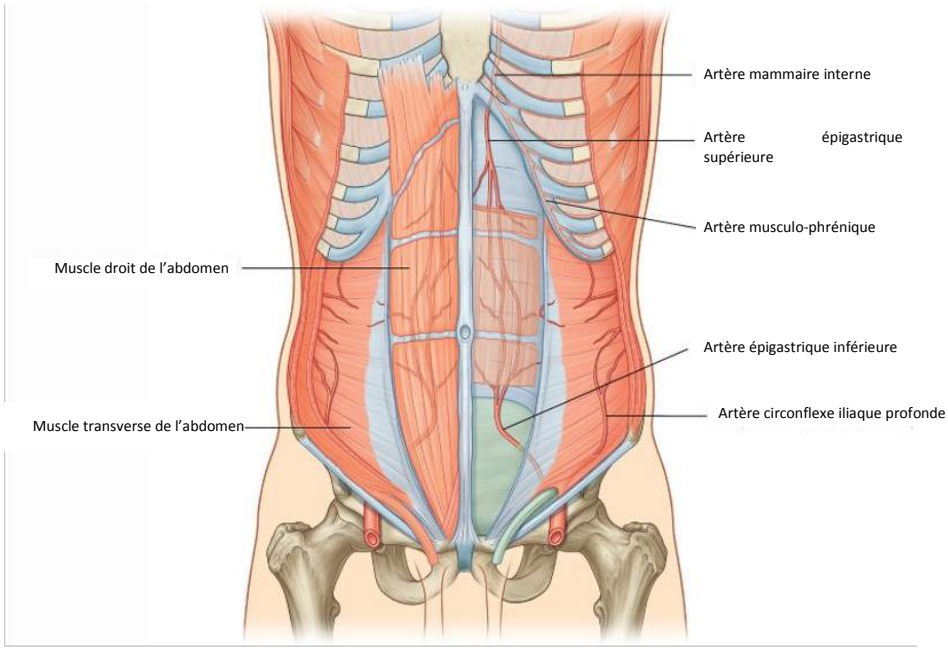

Figure 24: Vascularisation paroi abdominale
Source : Gray's Anatomy for students, 2nd Edition. 2009. Churchill Livingstone. Elsevier.

Ce muscle comprend une insertion supérieure formée par trois digitations :
- une sur la face antérieure du 5ème cartilage et de la 5ème côte,
- une sur le 6ème cartilage costal,
- une sur le 7ème cartilage et sur le processus xiphoïde

et une insertion inférieure avec deux faisceaux s'insérant sur le pubis.

Il est contenu dans une loge fibreuse inextensible formée par les aponévroses antérieures des muscles larges (oblique externe, interne et transverse) : il s'agit de la gaine des droits.

3. Fonction

C'est un muscle fléchisseur du rachis et qui participe à l'équilibration antéro-postérieure du bassin.

4. Vascularisation

La vascularisation du muscle grand droit de l'abdomen est assurée par deux pédicules dominants :

- l'artère épigastrique supérieure :
  - Elle nait de la division de l'artère mammaire interne avec l'artère musculo phrénique et l'artère thoracique.

Lors de sa pénétration dans le muscle elle se divise en 2 branches : 1 superficielle et 1 profonde.
Cette artère épigastrique supérieure profonde donne des branches de division dans le muscle qui s'anastomosent avec des branches de l'artère épigastrique inférieure profonde.

- l'artère épigastrique inférieure profonde :
  - Son origine se situe au bord interne de l'artère iliaque externe.

Elle assure la vascularisation des 2/3 inférieurs du muscle grand droit de l'abdomen.

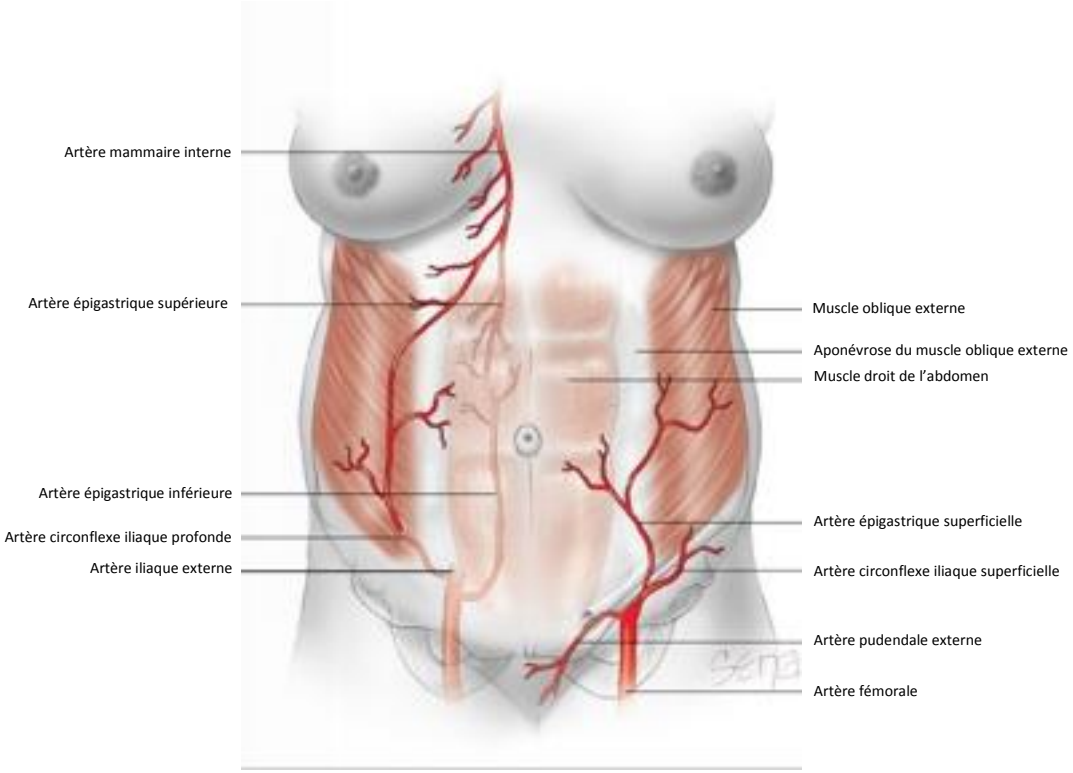

Figure 25: Paroi abdominale
Source : Cunningham FG, Leveno KJ, Bloom SL, Hauth JC, Rouse DJ, Spong CY : Williams Obstetrics, 23rd Edition. http://www.accessmedicine.com. The McGraw Hill companies.

Mathes et Nahai [49] ont élaboré une classification en 5 types des muscles en fonction de leur type de vascularisation :

- Type I : un pédicule vasculaire
- Type II : pédicule(s) vasculaire(s) dominant(s) et pédicule(s) mineur(s)
- Type III : deux pédicules vasculaires dominants
- Type IV : pédicules vasculaires segmentaires
- Type V : un pédicule dominant et des pédicules mineurs segmentaires.

Le muscle grand droit de l'abdomen appartient au type III de cette classification.

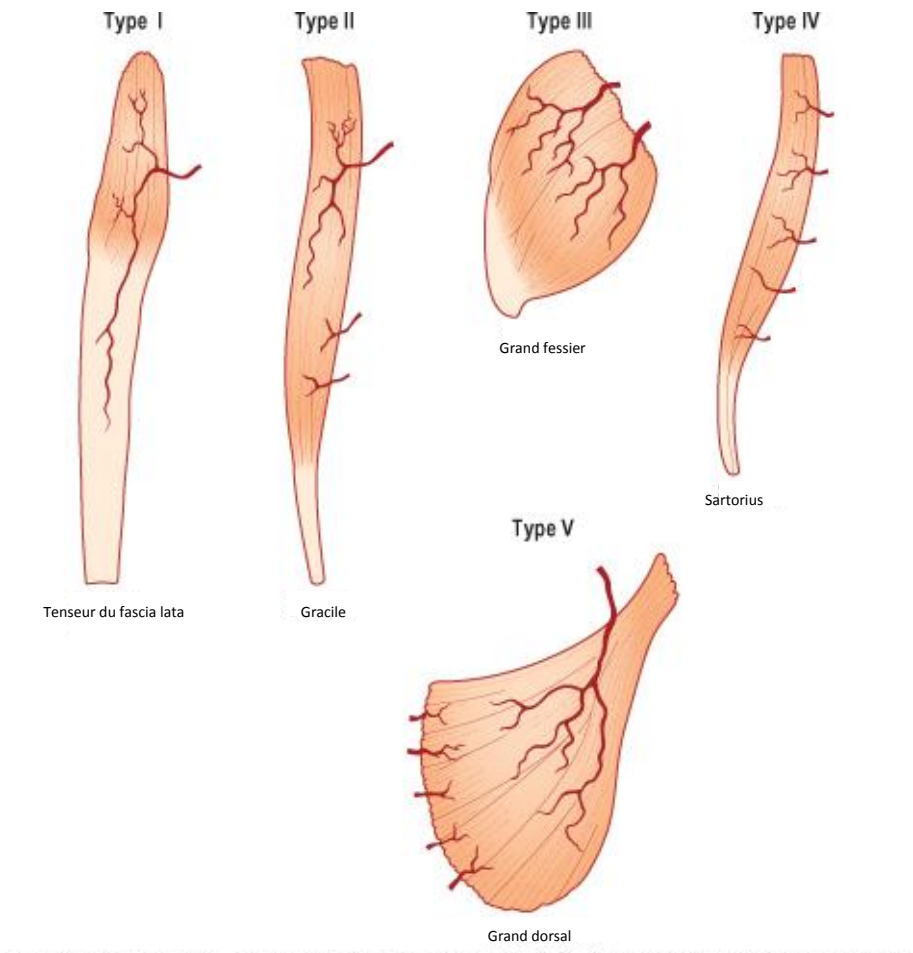

Figure 26 :
Source : Gray's Anatomy, 39e Edition. www.graysanatomyonline.com. 2005 Elsevier.

Le caractère prédominant de l'artère épigastrique inférieure dans la vascularisation de ce muscle, la concentration de perforantes en para-ombilical et l'existence de nombreuses anastomoses sous cutanées constituent les bases anatomiques du lambeau décrit par Taylor.

Du fait de cette vascularisation, en cas d'antécédent de chirurgie abdominale (même coelioscopique) il est nécessaire de s'assurer de l'intégrité de ces vaisseaux en réalisant une échographie doppler pré-opératoire.

5. Innervation

Il s'agit d'une innervation segmentaire assurée par les branches terminales des six derniers nerfs intercostaux (D7 à D12).

6. Les types de palette cutanée

La palette cutanée est le dessin réalisé à la peau et qui définira les bords de section du lambeau prélevé.

a) Le dessin type de Taylor [35-37,45,50]

Il représente un lambeau parallèle à l'axe des arcs costaux selon un axe ombilico-pointe de l'omoplate. La palette cutanée peut s'étendre de la ligne médiane jusqu'au creux axillaire.

Le désavantage de ce prélèvement est la rançon cicatricielle (cicatrice transversale ajoutée à la cicatrice médiane de la laparotomie)
L'avantage de ce prélèvement est la grande taille de la palette cutanée.

b) La palette verticale : VRAM

Le lambeau cutané elliptique est dessiné selon l'axe xipho-ombilical [51-54] ou ombilico-pubien (dans ce cas la qualité du lambeau est moins bonne car à ce niveau la peau a été irradiée) [55]
La largeur du lambeau peut aller de 5 à 15 cm en fonction de la nécessité sachant qu'une largeur de 10 cm permet d'obtenir un vagin de 4 cm de diamètre [26,56]
Le principal avantage est la limitation de la rançon cicatricielle.

c) La palette horizontale [26, 51,57-59]

Elle a été décrite par Mc Craw.
Il s'agit d'un lambeau horizontal en ogive avec une base centrée sur l'ombilic.
L'avantage est la fermeture cutanée plus facile.
D'après Benson [57], le résultat fonctionnel serait meilleur du fait d'une tonicité de l'orifice vaginal.

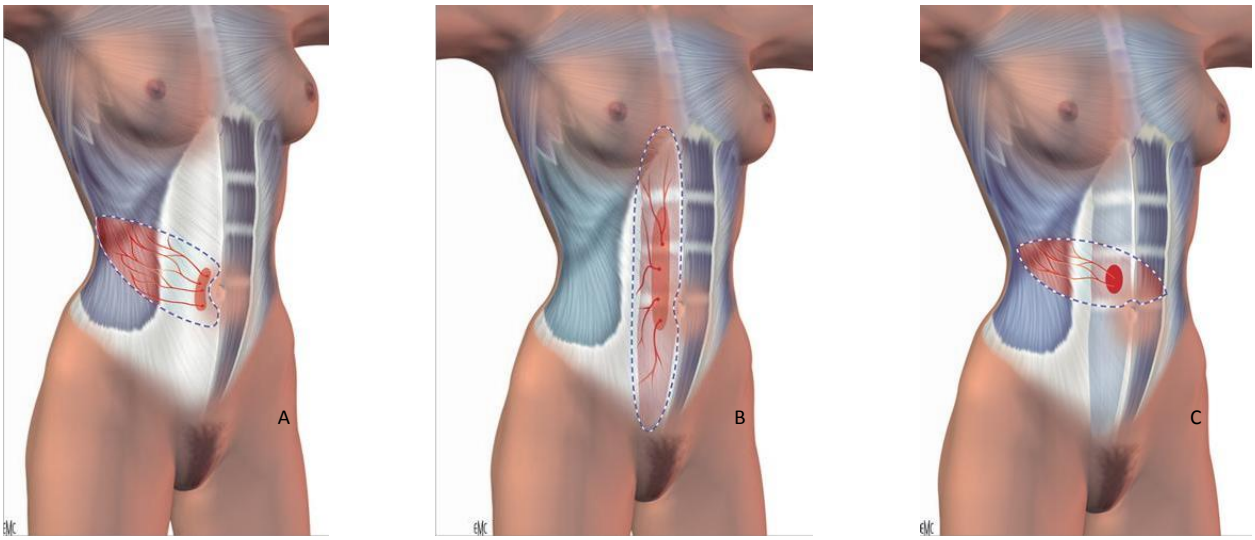

Figure 27 : Dessin de la palette oblique (A, verticale (B) et horizontale (C) d'après Taylor.

Extrait de : D. Gangloff, G.-E. Ferron, I. Garrido, G. Fabre, P. Martel, D. Querleu, J.-P. Chavoin, J.-L. Grolleau-Raoux. Reconstruction pelvipérinéale. EMC - Techniques chirurgicales - Chirurgie plastique reconstructrice et esthétique 2006:1-21 [Article 45-685].
Copyright © 2010 Elsevier Masson SAS. Tous droits réservés

7. Temps opératoires du prélèvement du lambeau

La patiente est installée en position de lithotomie.
L'artère nourricière du lambeau est l'artère épigastrique inférieure profonde.
Le prélèvement est réalisé après l'exérèse qui a été effectuée par une laparotomie médiane.
Un prélèvement unilatéral est suffisant pour réaliser une reconstruction vaginale totale.
De manière général, il est préférable de prélever le lambeau du coté opposé des stomies[56], bien que certains auteurs [52] préconisent la réalisation de la stomie du même coté que le prélèvement.

- Incision cutanée qui circonscrit le lambeau jusqu'à l'aponévrose.
- Dissection du lambeau latéralement avec décollement sous cutané de la palette au ras de l'aponévrose antérieure.

Ce décollement sous cutané permet de repérer les perforantes musculo cutanées.

- Incision de l'aponévrose antérieure sur le bord latéral du décollement sous cutané et poursuite de l'incision vers le bas au ras des perforantes.
- Dissection du bord externe du muscle permettant de repérer le pédicule épigastrique inférieur profond (à 4-6 cm au dessus du pubis).
- Décollement de la face profonde du muscle de la gaine postérieure.
- Incision de l'aponévrose à la partie supérieure.
- Solidarisation de la peau, de l'aponévrose antérieure et du muscle par des points.
- Section du muscle au bord supérieur du lambeau et ligature du pédicule épigastrique supérieur.
- Section du tendon inférieur en bas permettant la mobilisation du lambeau.

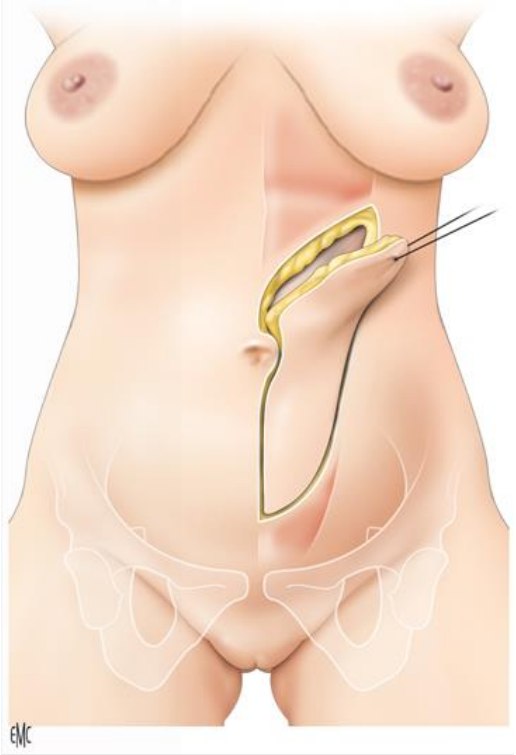

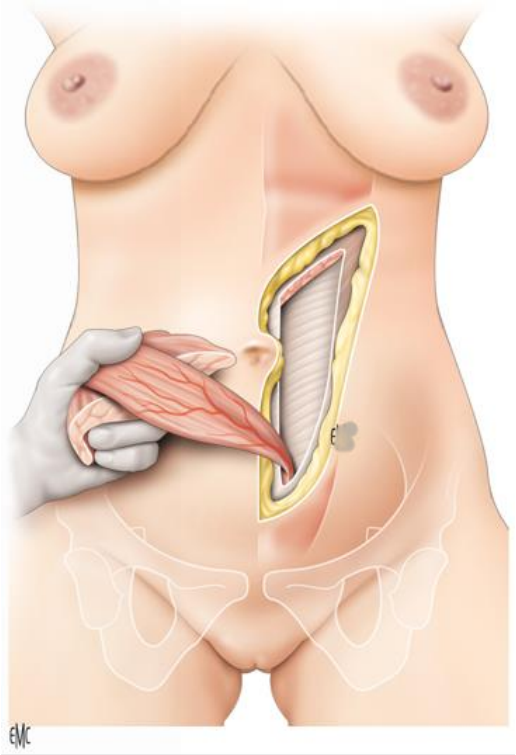

Figure 28 : Tracé de l'incision du lambeau du grand droit de l'abdomen.

Figure 29 : Pédiculisation du lambeau sur l'artère épigastrique inférieure.

Extrait de : P. Morice, S. Gouy, C. Uzan. Exentérations pelviennes. EMC - Techniques chirurgicales - Gynécologie 2010:1-25 [Article 41-735]. Copyright © 2010 Elsevier Masson SAS. Tous droits réservés

8. Trajet du lambeau et formation du néovagin

- Formation du néovagin par tubulisation du lambeau (enroulé et modelé sur une seringue ou bougie de Hegar).
- Suture des bords latéraux du lambeau l'un à l'autre après plicature dans le sens transversal, la peau se trouvant dans la lumière du tube.
- La partie distale est suturée.
- Dissection du pédicule jusqu'à son origine au niveau de l'artère iliaque externe.

Le néovagin est placé dans le pelvis grâce à un trajet intra abdominal sans traction ni torsion du pédicule.
La partie proximale du néovagin est anastomosée au niveau du périnée.
Il est possible de fixer le lambeau (néovagin) au promontoire ou à l'aponévrose pelvienne antérieure pour prévenir la traction sur le pédicule nourricier, la mobilisation et le risque de prolapsus secondaire.

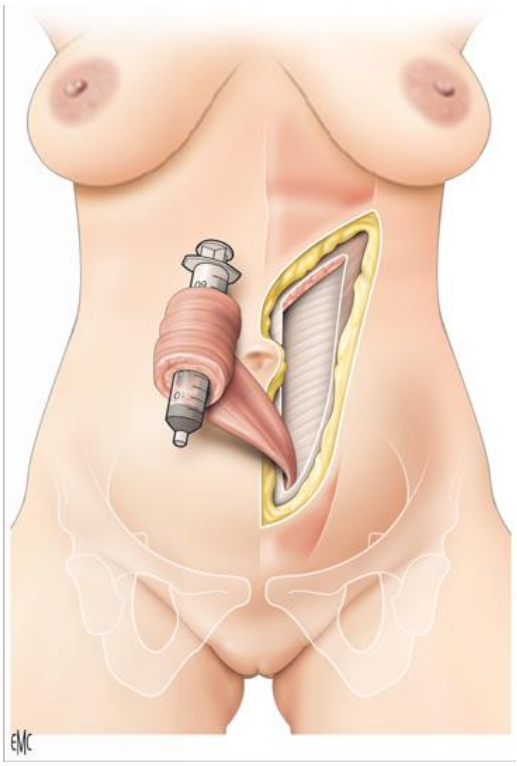

Figure 30 : Confection du néovagin

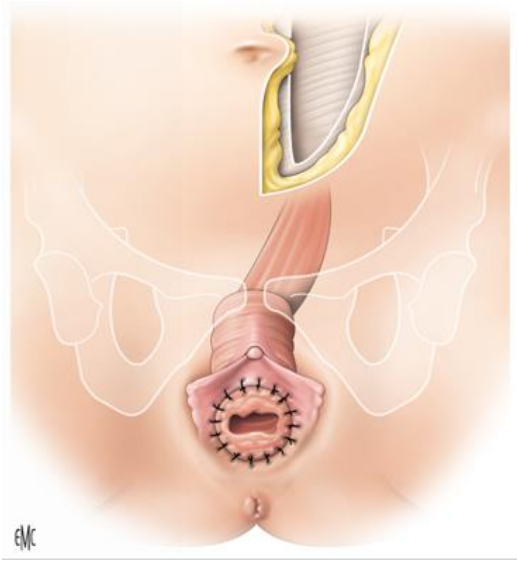

Figure 31 : Bascule du néovagin dans le pelvis et anastomose.

Extrait de : P. Morice, S. Gouy, C. Uzan. Exentérations pelviennes. EMC - Techniques chirurgicales - Gynécologie 2010:1-25 [Article 41-735]. Copyright © 2010 Elsevier Masson SAS. Tous droits réservés

9. Fermeture du site donneur

La fermeture de l'aponévrose se fait par rapprochement avec la gaine du grand droit controlatéral.
Il faut prendre soin de ne pas plicaturer ou léser le pédicule lors de la fermeture.
En cas de traction excessive, des incisions aponévrotiques de décharge seront réalisées.
Pour certains auteurs [51] il est préférable d'utiliser un treillis non résorbable de manière systématique.

10. Soins post-opératoires

Il n'est pas utile d'utiliser des dilatateurs/conformateurs. Des soins par irrigations vaginales ou oestrogénotherapie peuvent être réalisés.

11. Variantes de la technique initiale

a) Lambeau perforateur de l'artère épigastrique inférieure profonde (DIEP)

Afin de diminuer la morbidité du site donneur, il a été réalisé un lambeau du grand droit en ilôt vasculaire pour laisser en place la quasi totalité de l'aponévrose et du corps musculaire.

En reconstruction mammaire, il s'agit d'un lambeau libre.
Dans le cas des reconstructions vaginales il a été utilisé en lambeau pédiculisé. La première description date de 1993 [60] dans le cadre de reconstruction vaginale pour agénésie. Depuis, d'autres chirurgiens l'ont utilisé après les exentérations pelviennes.

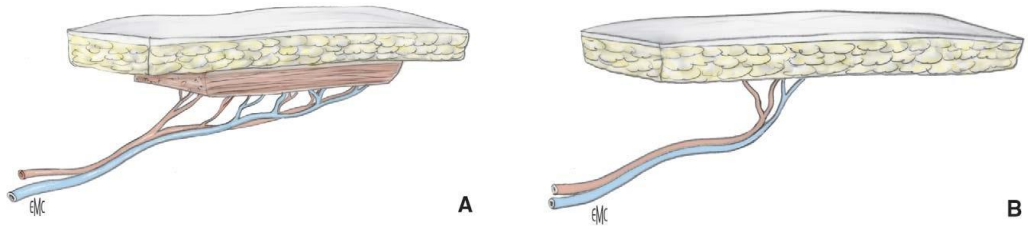

Figure 32 : Prélèvement du lambeau avec le muscle sous-jacent (lambeau musculocutané) (A) ou seulement avec les vaisseaux traversant le muscle (lambeau perforant) (B).

Source : Binder JP, Méria P, Desgrandchamps F, Revol M, Servant JM.Reconstruction vaginale par lambeau perforant basé sur le pédicule épigastrique inférieur après pelvectomie antérieure. Ann Urol(Paris). 2006 Jun ;40(3) :192-202.

(1) Principe

On prélève une palette cutanée pédiculisée sur une ou plusieurs perforantes de l'artère épigastrique inférieure profonde sans prélèvement musculaire (ou seulement une mince bandelette musculaire)
Il est nécessaire de garder intacte l'innervation du muscle par les nerfs intercostaux.

(2) Dessin de la palette

Selon les auteurs le type de palette cutanée varie :

- Pour Xiong [60] :

  Le dessin de la palette est centré sur le corps musculaire du grand droit, rectangulaire de 9 cm de haut sur 11 cm de large. Le bord supérieur est parallèle au rebord costal, le bord inférieur se situe à 3 cm au dessus de l'ombilic.
  Sur le bord supérieur, il réalise deux triangles équilatéraux de 2,5 cm de coté afin d'élargir la zone d'anastomose du néovagin sur le périnée pour réduire le risque de sténose orificielle.

- Pour Benson [57]:

  La palette cutanée est une ogive de 12 cm de large sur 9 cm de hauteur, à grand axe transversal, la base étant centrée sur l'ombilic.

(3) Technique opératoire

- Abord par une incision paramédiane ou par laparatomie médiane.
- Ouverture de la gaine du grand droit selon un axe médian.
- Exposition et dissection du corps musculaire jusqu'à repérer le pédicule épigastrique inférieur profond à la face postérieure des muscles.
- Poursuite de la dissection du pédicule vers le haut jusqu'à la palette cutanée en liant les perforantes sur le trajet pour libérer complètement l'axe vasculaire et laisser le muscle en place.
- Au niveau de l'ombilic, prélèvement d'une étroite bandelette musculaire autour du pédicule pour conserver au maximum les anastomoses vasculaires.

La section de la peau, du tissu sous-cutané et de l'aponévrose antérieure selon le dessin permet le prélèvement de la palette.
A la partie supérieure de la palette on réalise la ligature du pédicule épigastrique supérieur permettant de lever le lambeau.

(4) Formation du néovagin

- Selon Xiong :

  La réalisation du néovagin est faite en suturant les deux bords latéraux de la palette par des points au fil résorbable.
  Le fond du vagin est constitué par le bord inférieur de la palette suturé sur lui même.
  Le lambeau est descendu en extra péritonéal (lors d'une agénésie vaginale).
  Les deux triangles du lambeau sont suturés au périnée.
  La suture du reste du lambeau est réalisée classiquement.
- Selon benson :

  Les deux cotés de l'ogive sont suturé l'un à l'autre.
  Puis le lambeau est descendu en intra péritonéal dans le pelvis après une rotation de 180°.

(5) Avantages et inconvénients

L'avantage de cette technique est de laisser une paroi abdominale intacte.
Le principal inconvénient est le temps de prélèvement qui est plus long (ce qui se surajoute au temps opératoire de la chirurgie d'exentération où le temps opératoire doit être limité au maximum).

b) Concept TRAMP (transversus and rectus abdominis musculoperitoneal composite flap)

Cette technique a été développée par Hockel et Konerding [61,62].

(1) Principe

Le néovagin est réalisé grâce à un lambeau musculo-péritonéal.
La lumière du tube vaginal est constitué par le péritoine qui va secondairement s'épithélialiser.

(2) Technique opératoire

Le muscle grand droit est prélevé avec la gaine postérieure des droits, le péritoine sous-jacent ainsi qu'une partie de la gaine du muscle transverse, le tout pédiculisé sur l'artère épigastrique inférieure. Les perforantes sur la face antérieure du muscle sont coagulées et la gaine antérieure du muscle grand droit est laissée en place (réduisant ainsi le risque de fragilisation pariétale).
Le lambeau est tubulisé dans le sens vertical, la lumière du tube étant constituée par le péritoine.
Après une rotation du lambeau de 180°vers le bas, le néovagin est descendu au niveau du périnée.
Le muscle grand droit est fixé par quelques points au muscle releveur de l'anus, le péritoine étant lui fixé par quelques points au revêtement cutané périnéal.

La néocavité vaginale est comblée par des compresses de tulle gras qui seront changées tous les 2 jours pendant 15 jours, puis il s'en suivra la mise en place d'un dilatateur nocturne pendant 2 mois à l'issue desquels le péritoine sera complètement épithélialisé.

(3) Avantages et inconvénients

Cette technique est intéressante dans les pelvectomies moyennes isolées (vessie et rectum laissés en place) surtout chez les femmes obèses où la descente d'une palette cutanéo-graisseuse est trop épaisse.

B. Reconstruction vaginale par lambeau musculo-cutané du droit interne de cuisse (gracile)

12. Un peu d'histoire

La première description a été faite par Pickrell en 1952 puis reprise par Mc Craw en 1976. C'est le plus ancien des lambeaux musculo-cutanés utilisés en reconstruction vaginale.

Il s'agit d'un lambeau qui peut être utilisé dans diverses indications :

- reconstruction vulvaire et périnéale
- recouvrement de défects dans le cadre de gangrène de fournier ou d'escarres ischiatiques [62]
- utilisation en cas de fistules recto vaginales ou vésico vaginales [63]
- utilisation pour les reconstructions du sphincter anal par graciloplastie électrostimulée [64,65]
- utilisation en lambeau libre dans la chirurgie reconstructrice de la face [66].

Il est essentiellement utilisé pour des reconstructions partielles du vagin, puisque pour une reconstruction totale, il est nécessaire de réaliser un prélèvement bilatéral.
Il est également réalisé en deuxième intention après la survenue de nécrose du lambeau du grand droit de l'abdomen.

13. Insertion du muscle droit interne de cuisse

Le muscle droit interne de cuisse (encore appelé muscle gracile) est un muscle grêle qui s'insère sur la branche inférieure du pubis et le long de la symphyse pubienne jusqu'à la partie supérieure de la face interne du tibia (il s'agit d'un des muscles de la patte d'oie avec les muscles sartorius et semi-tendineux). Il appartient au plan superficiel du groupe musculaire médial de la cuisse.

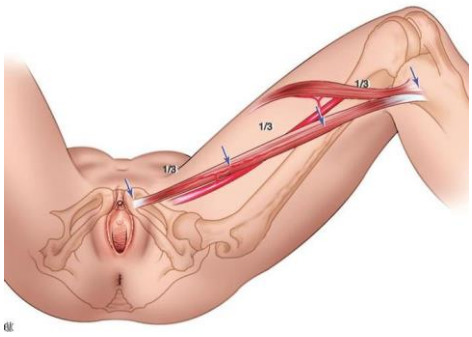

Figure 33 : Trajet du muscle droit interne de cuisse.

Extrait de : D. Gangloff, G.-E. Ferron, I. Garrido, G. Fabre, P. Martel, D. Querleu, J.-P. Chavoin, J.-L. Grolleau-Raoux. Reconstruction pelvipérinéale. EMC - Techniques chirurgicales - Chirurgie plastique reconstructrice et esthétique 2006:1-21 [Article 45-685].
Copyright © 2010 Elsevier Masson SAS. Tous droits réservés

14. Fonction

C'est un muscle adducteur et rotateur interne de la cuisse, rotateur interne du genou et fléchisseur de la jambe sur la cuisse.
Son prélèvement n'engendre pas de déficit fonctionnel.

15. Vascularisation

Le pédicule vasculaire est de siège constant et contient deux veines et une artère.
La vascularisation du lambeau [66] dépend principalement de l'artère circonflexe médiale (postérieure), branche terminale de l'artère fémorale profonde.
Il existe également, en aval, de un à trois pédicules accessoires (pour le tiers distal du muscle) issus d'artères communes aux muscles sartorius et adducteurs. Ils peuvent être sectionnés sans compromettre la vitalité du lambeau.

Le tiers supérieur et le tiers moyen de la peau sont vascularisés par des perforantes musculo-cutanées issues du pédicule principal. Le tiers inférieur est vascularisé par des perforantes dépendant du pédicule du sartorius. On ne peut donc pas prélever la peau à ce niveau du fait d'un risque de nécrose.
D'après la classification de Mathes et Nahai [47], le muscle droit interne de cuisse appartient au type II.

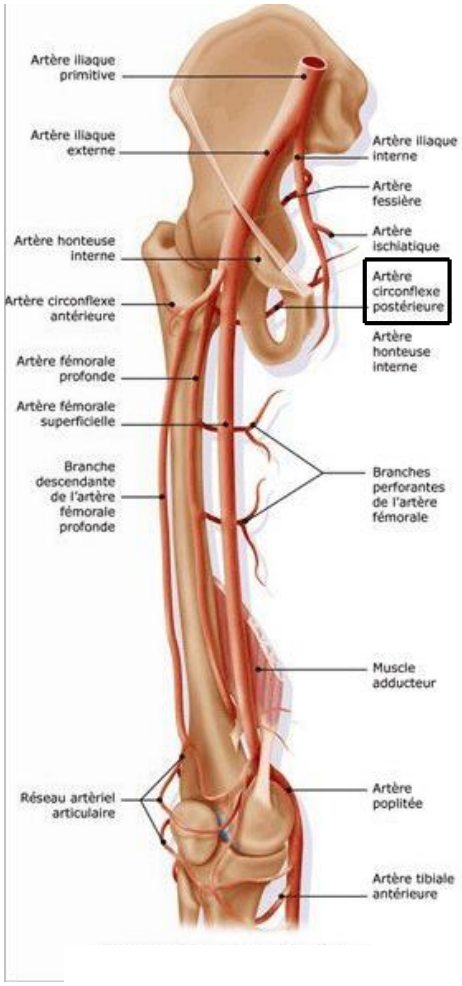

Figure 34 : Vascularisation de la partie supérieure du membre inférieur.

Source : Sanofi-Aventis france.

16. Innervation

L'innervation provient d'une branche antérieure du nerf obturateur.

17. Tracé du lambeau

Le tracé du lambeau [67] est dessiné selon l'axe présumé du muscle :

- limite antérieure :
  il s'agit d'une droite allant de l'angle inférieur de la symphyse pubienne jusqu'au condyle tibial interne.
- limite postérieure :
  c'est une droite parallèle située à 6-9 cm de la précédente.

Le bord inférieur ne doit pas dépasser l'union du tiers moyen et du tiers inférieur de la cuisse.

Le point « pivot » correspond au siège de pénétration du pédicule vasculaire dans le muscle et il est situé à environ 8 cm de l'insertion pubienne du muscle gracile.
A partir de ce point pivot, on reporte 8 cm sur l'axe du muscle pour repérer l'extrémité proximale de la palette cutanée. Puis, à partir de cette extrémité proximale, on dessine une palette elliptique cutanée d'environ 13 cm de grand axe sur 8 cm de large.

18. Temps opératoire du prélèvement du lambeau

Installation de la patiente en position double équipe.
L'artère nourricière du lambeau est l'artère circonflexe médiale (postérieure).
Le prélèvement [68] est réalisé après l'exérèse qui a été effectuée par une laparotomie médiane.
Un prélèvement bilatéral est nécessaire en cas de reconstruction vaginale complète.

- Incision à la partie distale de la palette : repérage veine saphène interne.
- Le muscle sartorius est récliné vers le haut.
- Repérage du tendon du droit interne (prendre soin de ne pas léser la branche jambière du nerf saphène cheminant entre le muscle sartorius et le muscle gracile).
- Mise sur lacs du tendon du muscle gracile. Traction pour recentrer au besoin le dessin de la palette.
- Incision de la palette cutanée sur le bord antérieur et dissection du muscle : visualisation pédicule nourricier.
- Section de l'extrémité tibiale du tendon sur le condyle tibial interne.
- Incision du bord postérieur.
- Solidarisation du muscle, de la peau et de l'aponévrose par des points.
- Libération de la face profonde du muscle qui découvre les pédicules accessoires qui sont coagulés et sectionnés.

Le lambeau ainsi obtenu permet de mettre en évidence plus clairement le pédicule nourricier composé de deux veines, d'une artère et d'un nerf.
Le nerf est sectionné pour permettre un meilleur étalement du lambeau et réduire la sensation de contraction du muscle transposé lors des rapports [69]. Pour d'autres [70], la section du pédicule nerveux diminuerait le taux de prolapsus.

19. Trajet du lambeau et formation du néovagin

Les deux lambeaux prélevés sont amenés au pelvis par un tunnel sous cutané en regard de la branche ischio pubienne.
Ce tunnel doit être assez antérieur pour éviter toute compression sur le pédicule lors de la position assise.
Les lambeaux sont pivotés autour de l'axe représenté par le pédicule afin d'avoir la face cutanée face à l'opérateur.
Les bords de deux lambeaux sont suturés l'un à l'autre.
Le tube vaginal est réintroduit dans la cavité pelvienne par traction douce.
Le fond du néovagin est fixé au promontoire par voie abdominale.
L'anastomose périnéale est réalisée au besoin avec une plastie en Z pour éviter le risque de sténose orificielle.

20. Fermeture du site donneur

La fermeture est faite après mise en place de redons aspiratifs au niveau des sites donneurs.
En fin d'intervention, la patiente est réinstallée : remettre les cuisses en adduction pour augmenter l'axe de rotation.

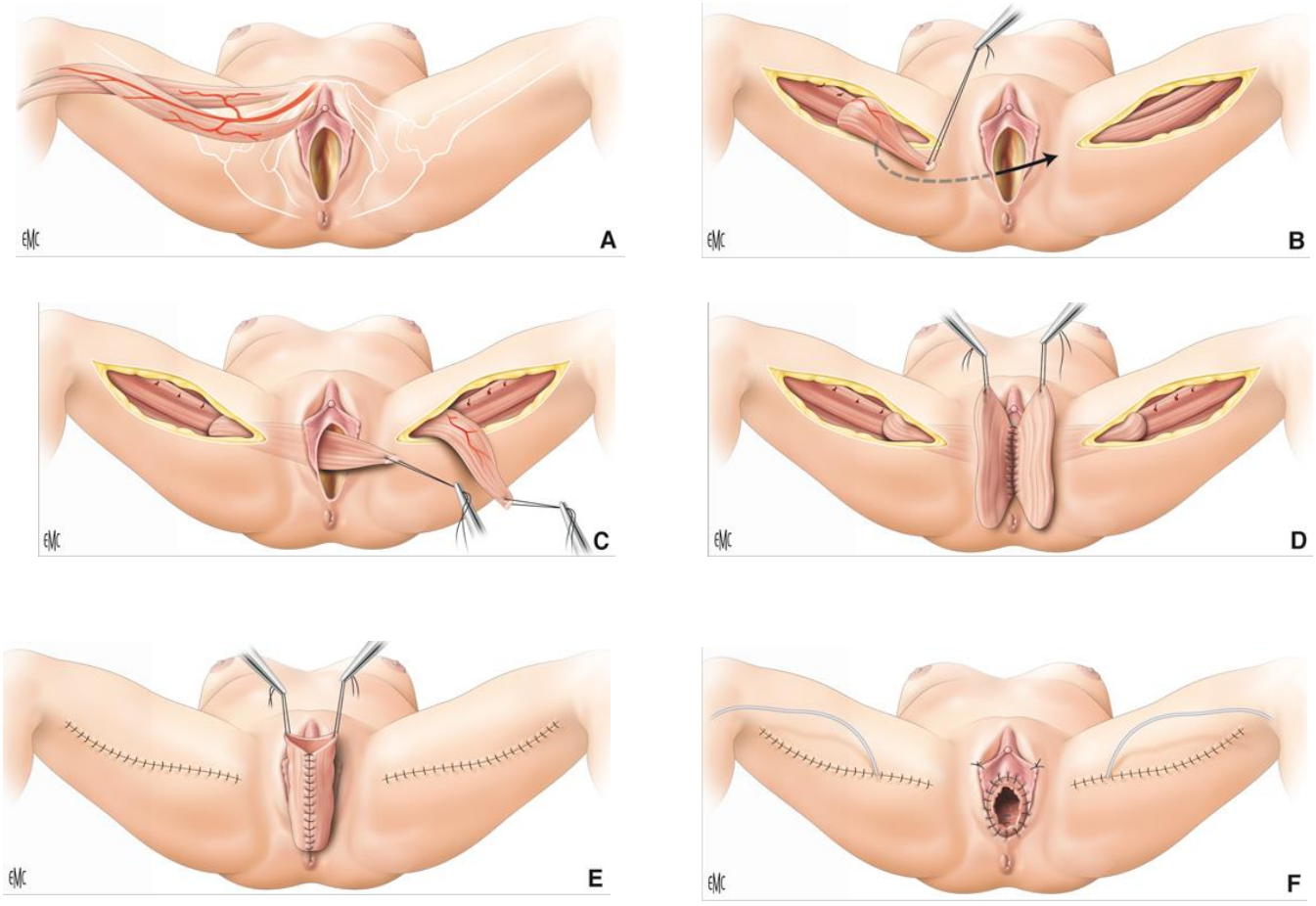

Figure 36 : Pédicule du muscle droit interne (A). Libération des deux muscles droit interne et création d'un tunnel sous-cutané (B,C). Suture des deux extrémités (D). Suture des bors sur la ligne médiane (E). Anastomose périnéale (F).

Extrait de : P. Morice, S. Gouy, C. Uzan. Exentérations pelviennes. EMC - Techniques chirurgicales - Gynécologie 2010:1-25 [Article 41-735]. Copyright © 2010 Elsevier Masson SAS. Tous droits réservés

21. Variante : short gracilis myocutaneous flap

Décrit par Soper en1989 [71] et Copeland [72].
Le dessin est plus proximal et permet de réduire la distance entre le pédicule et la région périnéale.
La palette est dessinée verticalement à partir du sillon labio-crural.
Cette technique n'inclut pas obligatoirement le pédicule neuro-vasculaire principal.
La vascularisation est assurée par les branches terminales de l'artère obturatrice.
Le point de rotation se situe à l'insertion du muscle droit interne sur le tubercule du pubis.

Les principaux avantages sont :

- le gain de mobilité du lambeau,
- la diminution du taux de nécrose
- la diminution du taux de prolapsus
- la moindre épaisseur de la palette permettant son utilisation chez l'obèse [71-73].

Hallock [74] propose une variante fondée sur les perforantes musculo-cutanées du droit interne pour sauvegarder le muscle.

C. Reconstruction vaginale par lambeau fascio-cutané glutéal inférieur

1. Un peu d'histoire

Il a été décrit par Hurwitz en 1981 [75].
Ce lambeau est largement utilisé pour les couvertures périnéales et pelviennes. La première publication en reconstruction vaginale date de 1984 [76,77].

2. Région glutéale

La région glutéale désigne la région anatomique située à la face postérieure de la racine de chaque membre inférieur.
Elle est constituée de plusieurs muscles :

- le muscle grand glutéal (anciennement grand fessier)
- le muscle moyen glutéal
- le muscle petit glutéal
- le muscle tenseur du fascia lata.

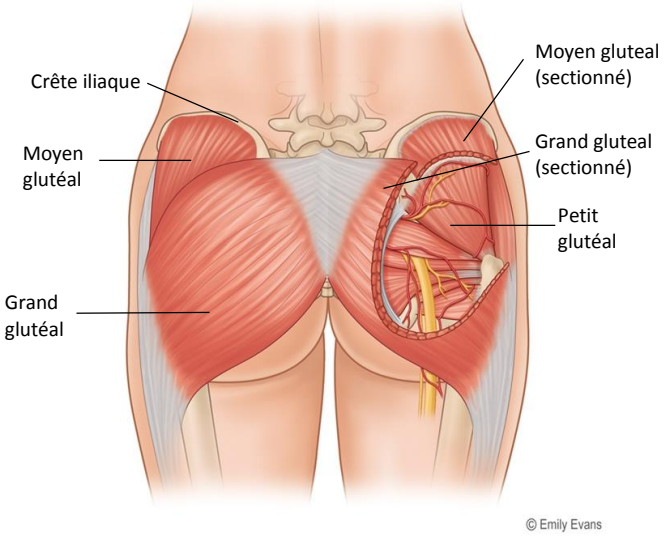

Figure 37 : Région glutéale, vue postérieure

Source :http://www.emilyevansillustration.com.

3. Vascularisation

La vascularisation du lambeau est assurée par l'artère glutéale inférieure (branche terminale de l'artère iliaque interne).
Il faut vérifier au préalable que cette artère n'a pas été liée lors de la chirurgie d'exérèse, ni l'artère iliaque interne.

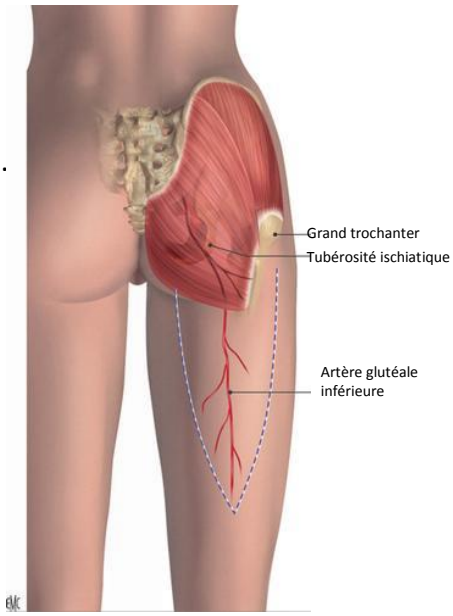

Figure 38 : Tracé du lambeau glutéal inférieur.

Extrait de : D. Gangloff, G.-E. Ferron, I. Garrido, G. Fabre, P. Martel, D. Querleu, J.-P. Chavoin, J.-L. Grolleau-Raoux. Reconstruction pelvipérinéale. EMC - Techniques chirurgicales - Chirurgie plastique reconstructrice et esthétique 2006:1-21 [Article 45-685].
Copyright © 2010 Elsevier Masson SAS. Tous droits réservés

4. Tracé du lambeau

Le tracé du lambeau a un axe médian : on trace une ligne verticale à équidistance entre le grand trochanter et la tubérosité ischiatique, perpendiculaire au pli fessier.
La palette est en forme d'ogive à base supérieure avec une extrémité inférieure au bord supérieur du creux poplité.
La largeur maximale du lambeau est de 12 cm (pour permettre la fermeture du site donneur).

Figure 39 : Prélèvement du lambeau glutéal inférieur.

Source : Gangloff D. Chirurgie des pertes de substance pelvi-périnéales. Bassin et périnée. Chapitre 29. Pages 243-50.

5. Temps opératoire du prélèvement du lambeau

- Installation en position gynécologique.
- Incision à l'extrémité distale du lambeau jusqu'au plan sous aponévrotique.
- Dissection vers le haut jusqu'aux fibres musculaires du grand fessier.
- Mise en évidence de l'artère glutéale inférieure avec le nerf cutané postérieur de cuisse.
- Fixation de la palette cutanéo-graisseuse au muscle par quelques points de suture.
- Lors de la levée du lambeau plusieurs perforantes de l'artère fémorale profondes sont liées.
- La dissection au bord du biceps fémoral impose de repérer le nerf sciatique.

6. Trajet du lambeau et formation du néovagin

Le point de rotation est situé 5 cm en dehors de la tubérosité ischiatique.

- Création d'un tunnel sous cutané à partir du vestibule vulvaire jusqu'à la tubérosité ischiatique, la partie proximale du lambeau qui est enfouie dans ce tunnel sera alors désépidermisée.

Pour réaliser une reconstruction vaginale totale il est nécessaire d'effectuer un prélèvement bilatéral.
Le néovagin est créé en suturant les bords des deux palettes prélevées.
Il est ensuite introduit dans la cavité pelvienne et fixé au promontoire pour prévenir un prolapsus ultérieur.
Fermeture du site donneur et drainage par des redons aspiratifs.

D. Reconstruction vaginale par épiplooplastie avec greffe libre en peau mince

1. Un peu d'histoire

L'utilisation du grand épiploon pour ses propriétés de comblement et de cicatrisation dans les chirurgies pelviennes est connue depuis de nombreuses années.
En chirurgie esthétique et reconstructrice, il a notamment été utilisé pour dans les reconstructions mammaires.
La première utilisation en reconstruction pelvienne associée à une greffe en peau mince date de 1989 et a été décrite par Wheeless [78].

2. Insertion

L'épiploon ou omentum correspond à deux feuillets de péritoine accolés et qui relient deux viscères entre eux.
Le grand épiploon ou grand omentum va de l'estomac au colon transverse formant un tablier à double feuillet qui recouvre les intestins.

3. Vascularisation

La vascularisation du grand épiploon est assurée par l'artère gastro-épiploïque droite et gauche.

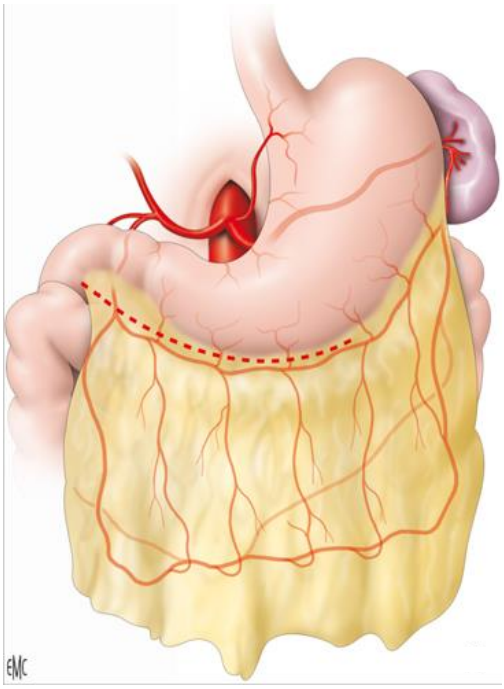

Figure 40 : Pédiculisation de l'épiploon sur l'artère gastro-épiploïque gauche.

Extrait de : P. Morice, S. Gouy, C. Uzan. Exentérations pelviennes. EMC - Techniques chirurgicales -Gynécologie 2010:1-25 [Article 41-735].
Copyright © 2010 Elsevier Masson SAS. Tous droits réservés

4. Temps opératoires du prélèvement et formation du néovagin

- Pédiculisation de l'épiploon sur l'artère gastro épiploïque droite (ou gauche) avec section des vaisseaux courts.
- Positionnement dans le pelvis soit via une gouttière pariéto-colique soit en trans-mésentérique.
- Tubulisation sur un conformateur, fermeture de l'extrémité distale du cylindre et fixation de l'autre extrémité au vestibule vulvaire par des points séparés au fils résorbables.

Une greffe en peau mince est souvent associée pour accélérer la cicatrisation.
Le prélèvement est le plus souvent réalisé sur le haut de la cuisse à l'aide d'un dermatome. La peau obtenue est expansée puis le greffon est suturé sur un conformateur, l'épiderme étant orienté vers la lumière du tube.
L'épiploon est dans ce cas disposé autour du rouleau cutané.

L'extrémité supérieure du cylindre est le plus souvent fixée au promontoire ou au rétropéritoine afin de prévenir un prolapsus.

Le conformateur est, quant à lui, fixé aux grandes lèvres pour éviter son expulsion.

5. Soins post-opératoires

Le conformateur est retiré au 7e jour.
La patiente réalise par la suite des irrigations vaginales 3 fois par jour et porte le dilatateur 20 minutes 3 fois par jour ainsi que la nuit au moins jusqu'à la reprise d'une activité sexuelle.

En l'absence de greffe cutanée, les cellules épithéliales de l'introïtus vont migrer et mener à l'épithélialisation du lambeau épiploïque.

L'utilisation de l'épiploon peut également être associée à un lambeau musculo-cutané pour augmenter le volume de comblement pelvien et protéger les anastomoses digestives et urinaires.

C'est une technique très utilisée en reconstruction vaginale dans les aplasies vaginales (technique la plus simple et la plus anciennement décrite).

6. Variante

L'utilisation d'une plaque de vicryl sur laquelle est entourée l'épiploon a été décrite pour réaliser un tube vaginal [79].

E. Reconstruction vaginale par un segment digestif (entérocolpoplastie)

1. Un peu d'histoire

La première description d'utilisation d'un segment digestif pour reconstruire un vagin date de 1892. En effet, Sneguiref [80] puis en 1904 Baldwin [81, décrivent l'utilisation d'une anse sigmoïdienne plicaturée en U afin de construire un néovagin dans le cadre du traitement des agénésies vaginales.
Par la suite, cette technique grevée d'une morbidité importante a été oubliée pour faire place à celle de Mac Indoe [82] avec dilatation progressive de la cupule vaginale.

Ce n'est qu'en 1972 que la technique est de nouveau décrite par Pratt [83,84] toujours dans le cadre des agénésies vaginales. Il obtient dans ces séries de bons résultats.

L'entérocolpoplastie a ensuite été utilisée pour les chirurgies de conversion sexuelle par Marckland [85]. Elle est d'ailleurs aujourd'hui la technique de seconde intention après échec de la plastie péno-scrotale.

Actuellement, les chirurgiens pédiatres utilisent également cette technique dans les reconstructions de cloaques uro-génitaux.

Enfin différents segments intestinaux ont été utilisés pour la reconstruction vaginale :

- caecum [86]
- iléon [87]
- jéjunum [88]

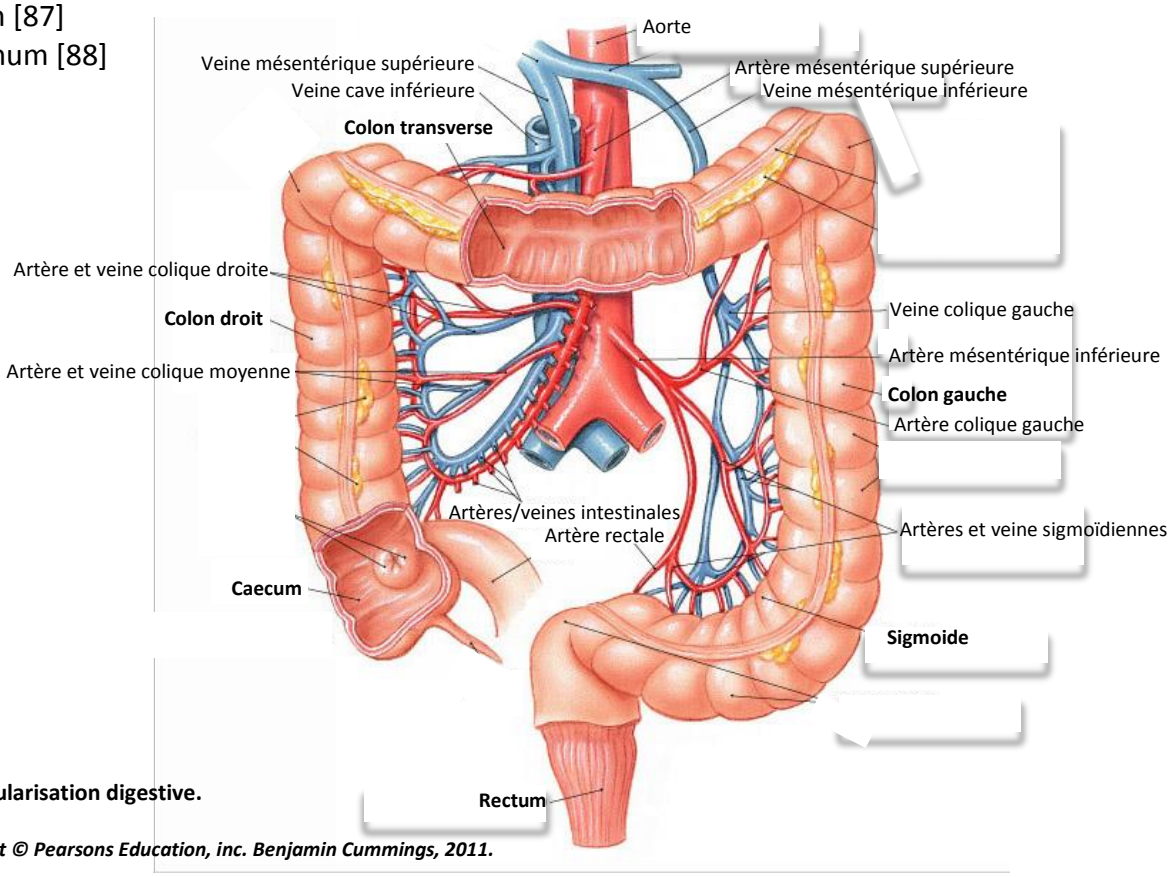

Figure 41: Vascularisation digestive.

Source : Copyright © Pearsons Education, inc. Benjamin Cummings, 2011.

2. Prélèvement du greffon : exemple de la sigmoïdocolpoplastie

Le geste est réalisé dans le même temps opératoire que l'exérèse.
Le prélèvement peut se faire par laparoscopie.
Cette technique n'est possible que si la longueur d'intestin restant est suffisante c'est-à- dire en fonction de la réalisation ou non d'une résection du rectum avec rétablissement de la continuité digestive et / ou d'une reconstruction vésicale utilisant un segment intestinal détubulisé [89].
La taille du segment prélevé est comprise entre 8 et 10 cm. [90-92]
Un segment trop long pourra entrainer des écoulements de mucus trop importants et gênant pour la patiente.

- Pédiculisation du segment intestinal sur une artère sigmoïdienne.
- Rétablissement de la continuité digestive par une anastomose termino-terminale colo-colique.
- Fermeture de la brèche mésentérique pour prévenir le risque d'incarcération d'une anse grêle.
- Rotation de 180° vers le bas du greffon digestif l'amenant ainsi dans le pelvis dans le sens anti-mésentérique.
- Anastomose sans tension du greffon sur le périnée ou le vagin restant par des points séparés au fils résorbable.

Afin de prévenir la survenue d'une sténose orificielle on peut réaliser une plastie périnéale d'agrandissement.
Pour prévenir le risque de prolapsus il est possible de fixer le néovagin au promontoire.

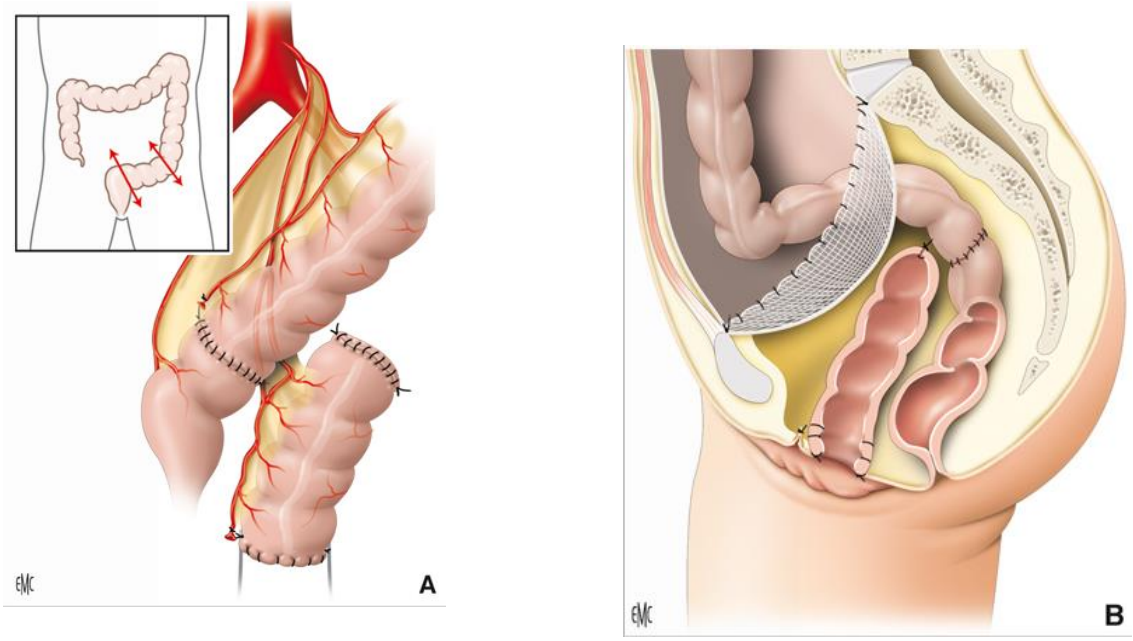

Figure 42 : Isolement de l'anse sigmoïdienne (A). Aspect après anastomose du néovagin sigmoïdien (B).

Extrait de : P. Morice, S. Gouy, C. Uzan. Exentérations pelviennes. EMC - Techniques chirurgicales - Gynécologie 2010:1-25 [Article 41-735]. Copyright © 2010 Elsevier Masson SAS. Tous droits réservés

3. Soins post opératoires

Une antibioprophylaxie est prescrite pendant 5-7 jours.
Selon certaines équipes, la réalisation d'une irrigation quotidienne avec des antiseptiques est réalisée.
En cas de sténose : réalisation de dilatations nocturnes quotidiennes.
La reprise d'une activité sexuelle est possible au bout de 6 semaines.

4. Variantes

a) Utilisation de l'iléon [91,93,94]

- Pédiculisation sur une branche iléale
- Section des branches vasculaires en prenant garde de préserver l'arcade bordante ce qui permet un allongement du pédicule.
- Rétablissement de la continuité digestive : anastomose termino terminale ou latéro latérale iléo-iléale.

b) Utilisation du caecum [95]

- Pédiculisation sur le tronc iléo-bicaeco-appendiculaire
- Rotation de 180°.
- Rétablissement de la continuité digestive par anastomose iléo-colique termino-latérale.

Les deux principales indications de cette technique sont :
- antécédent de radiothérapie pelvienne
- l'utilisation du sigmoïde pour le rétablissement de la continuité rectale

c) Utilisation du jéjunum en lambeau libre [88]

- Repérage du pédicule épigastrique inférieur profond qui est le site receveur.
- Décollement colo-épiploïque et gastro-colique pour exposer l'angle duodéno-jéjunal. Prélèvement de 15 cm de jéjunum à 70 cm de l'angle duodéno-jéjunal.
- Pédiculisation sur un des pédicules jéjuno-ileaux. Section du pédicule à son origine.
- Le jéjunum libre est placé dans le pelvis.
- Réalisation d'une micro anastomose vasculaire artérielle puis veineuse sur le pédicule épigastrique inférieur. Anastomose jéjuno-périnéale.
- Rétablissement de la continuité digestive de manière classique.

Pour Emiroglu [88], l'avantage serait une plus grande résistance au traumatisme et une lubrification spontanée. Pour d'autres auteurs [95], le caecum semble être le segment intestinal le plus fiable et le plus fonctionnel.

F. Reconstruction vaginale par greffe libre en peau mince

Cette technique nécessite une hémostase parfaite pour ne pas compromettre l'adhérence de la greffe cutanée.
Elle peut être réalisée secondairement à condition qu'un stent vaginal ait été posé immédiatement après l'exentération pelvienne.
Elle est le plus souvent utilisée avec un lambeau épiploïque [96].

Le site donneur est choisi en fonction de choix esthétiques (fesses, intérieur des cuisses) en évitant les zones irradiées.
Le prélèvement est réalisé avec un dermatome.
Il est nécessaire d'avoir environ 10 x 20 cm de peau en considérant une rétraction de 20%. Pour cela, le plus souvent il s'agira d'une greffe de peau expansée.

La greffe en peau mince est recommandée pour les obèses où les lambeaux musculo-cutanés sont trop épais.

G. Reconstruction vaginale par d'autres lambeaux musculo-cutanés

Les ambeaux pédiculisés de la cuisse (vaste externe) ou de l'abdomen (oblique externe)

Le lambeau bulbocaverneux (lambeau de martius)

Le lambeau musculo-cutané du tenseur du fascia lata
Il a été abandonné du fait de résultats esthétique et physique (instabilité du genou) décevants, et de la difficulté de fermeture du site donneur.

Les lambeaux musculaires libres : grand dorsal ou grand dentelé

IV. COMPLICATIONS DES RECONSTRUCTIONS VAGINALES

A. Complications du lambeau musculo-cutané du grand droit de l'abdomen à pédicule inférieur (annexes 1 et 2)

1. Les nécroses de la reconstruction vaginale

C'est une complication redoutée en chirurgie reconstructrice car elle compromet le résultat esthétique et surtout fonctionnel de la reconstruction. Dans le cas de reconstruction vaginale, la nécrose partielle ou complète peut entrainer une sténose plus ou moins complète ainsi qu'une rigidité du néovagin.

Les nécroses sont également responsables d'une augmentation du taux de fistule et d'infections pelviennes.

Le taux de nécrose partielle des reconstructions vaginales faite par lambeau musculo-cutané du grand droit de l'abdomen varie de 0 à 20% selon les séries de la littérature avec une moyenne de 7% sur 337 cas. Ces nécroses partielles peuvent dans la plupart des cas être traitées par simple excision et compromettent peu le résultat fonctionnel.

Les cas de nécrose totale du lambeau sont beaucoup plus rares (environ 3%) mais nécessitent une ré intervention avec débridement complet et la réalisation d'un autre lambeau musculo-cutané.

La cause de la nécrose est due le plus souvent à une faute technique peropératoire : torsion ou lésion du pédicule, ou striction lors de la fermeture aponévrotique.
Carlson [97] et Pursell [98] ont décrit chacun un cas de nécrose du lambeau associé à une ischémie aigüe de membre inférieur homolatéral révélant une polyartériopathie avec thrombose de l'aorte sous rénale et perfusion à reverse flow dans l'axe épigastrique inférieur profond. Le prélèvement du lambeau a supprimé la circulation collatérale de reperfusion du membre inférieur entrainant une ischémie aigüe.

Les facteurs de risque de nécrose sont les facteurs de risque vasculaire classique (diabète, tabac) mais aussi la présence d'une stomie ou d'antécédents de laparotomie durant laquelle le pédicule aurait pu être lésé.
L'obésité entraine également une augmentation du nombre de nécrose du fait d'une épaisseur de lambeau trop importante qui compromet le retour veineux.

2. Les fistules

Dans la littérature internationale, le taux de fistule varie de 0 à 10% avec une moyenne d'environ 4%.

Il s'agit donc d'une complication peu fréquente mais qui nécessite le plus souvent une réintervention afin d'assécher la fistule.
Les fistules surviennent volontiers lors d'une nécrose ou d'une infection du lambeau.

3. Les complications du site donneur et séquelles

Le prélèvement du lambeau musculo-cutané du grand droit de l'abdomen est accompagné d'une morbidité assez importante au niveau du site donneur. Il s'agit, en effet, d'une des faiblesses de cette technique. Le taux moyen de complication est de 20%.
Le taux d'infection au niveau du site donneur varie de 0 à 10%.

La fragilisation de la paroi abdominale, déjà altérée par les incisions de laparotomie, par la réalisation de stomie et par l'irradiation préalable, est plus ennuyant à long terme. Le taux d'éventration est d'environ 8% (ce qui est comparable aux données retrouvées dans le prélèvement du muscle grand droit de l'abdomen dans les reconstructions mammaires [99].

Diverses techniques opératoires ou de prélèvement ont été proposées afin de diminuer ce taux d'éventration : dissection au plus près des perforantes, réalisation d'un lambeau musculo-péritonéal (RAMp), réalisation d'un DIEP ; mais ces techniques se heurtent à d'autres complications (sténoses pour le TRAMp).
Un des facteurs de risque de la survenue de ces éventrations est la présence d'une obésité.

Certains auteurs ont proposé la pose systématique de plaque pour la fermeture aponévrotique afin de réduire le taux de hernies incisionnelles, mais cette technique est grevée d'un taux d'infection de paroi allant de 30 à 40% [52].
Enfin, la rançon cicatricielle dépend du type de dessin réalisé. La plupart des séries retrouvées dans la littérature utilisent un tracé vertical afin de ne pas ajouter une cicatrice supplémentaire à celle de la laparotomie.

L'ombilic peut se retrouver excentré mais ce problème est le plus souvent considéré comme secondaire chez des patientes qui sont le plus souvent porteuses d'une stomie.

4. Les prolapsus

C'est une complication très rare car l'attache pubienne du muscle grand droit de l'abdomen est conservée. Cette attache pubienne participe à la fixation du lambeau. Si elle est sectionnée [55], une fixation préventive du tube vaginal à une structure pelvienne est réalisée.

Dans la littérature, deux cas de prolapsus ont été décrits : un prolapsus minime non invalidant par Pursell [98] et un cas de prolapsus de grade 1-2 décrit par Ferron [55] trois ans après la chirurgie.

5. Les sténoses

Le taux moyen de sténose lors de reconstruction vaginale par lambeaux musculo-cutanés de grand droit de l'abdomen est de l'ordre de 7%.

Lorsque la sténose est partielle, elle peut être traitée par simple levé de bride et/ou dilatation.

Les sténoses du lambeau apparaissent essentiellement lors d'un contexte de nécrose ou d'infection.

B. Complications du lambeau musculo-cutané du droit interne de cuisse (gracile) (annexes 3 et 4)

1. Les nécroses de la reconstruction vaginale

Le taux de nécrose du lambeau musculo-cutané du droit interne de cuisse est important, avec un taux moyen de nécrose partielle de 21% et de nécrose totale de 11% donc un taux global moyen de nécrose de l'ordre de 30%.

Il s'agit d'ailleurs du principal reproche fait à ce lambeau.

La palette nécrosée doit alors être excisée, et après des soins locaux, une greffe cutanée (dermo-épidermique) est réalisée permettant un résultat fonctionnel préservé.
Les facteurs de risque de nécrose retrouvés sont : l'obésité, l'existance d'une artériopathie, le tabac, mais également une erreur technique lors de l'intervention avec un tunnel sous cutané trop serré [117].
Cette nécrose peut se compliquer d'abcès pelviens ou de fistules.

2. Les fistules

Le taux moyen de fistule est de 6% et souvent contemporain de nécrose du lambeau.

3. Les complications du site donneur et séquelles

Les principales complications immédiates sont les infections et les hématomes qui arrivent dans environ 6% des cas.

Une des complications à long terme retrouvée chez presque la totalité des patientes sont des douleurs du site donneur.
Ces douleurs sont soit continues, soit déclenchées lors de rapports sexuels. Elles peuvent être également accompagnées de contractions réflexes du muscle transposé lors des rapports.

Certains auteurs [118] décrivent chez leurs patientes des difficultés à rester assises avec une sensation de gonflement des cuisses et des dysesthésies à type de fourmillement.

4. Les prolapsus

Le taux moyen de prolapsus est de 6% dans la littérature.

Copeland [70] a réduit son taux de prolapsus (de 25 à 8%) grâce à trois astuces :
- réalisation d'une fixation pelvienne du néovagin de façon systématique
- section du pédicule nerveux
- utilisation d'une palette plus petite.

Soper [73] a également utilisé cette méthode et a obtenu un taux de prolapsus de 3%.

5. Les sténoses

Elles peuvent être secondaires à une nécrose ou apparaitre spontanément.
Le taux moyen relevé dans la littérature est de 7%.

Comme pour le lambeau musculo-cutané de grand droit de l'abdomen, le traitement repose soit sur des dilatations en cas de sténose partielle soit sur la réalisation d'un nouveau lambeau en cas de sténose complète.

C. Complications du lambeau fascio-cutané glutéal inférieur (annexe 5 et 6)

1. Les nécroses de la reconstruction vaginale

Le taux moyen de nécrose de ce lambeau dans la littérature est de 10%.
Cependant, les séries retrouvées comportent peu de patientes et le nombre de série est limité.

2. Les fistules

Le taux moyen de fistule est de 4%.

3. Les complications du site donneur et séquelles

Les complications post-opératoires immédiates sont dominées par les abcès (8%).

A plus long terme, les principales plaintes des patientes sont les séquelles esthétiques (élargissement des cicatrices importantes) avec en cas de prélèvement unilatéral une asymétrie des deux cuisses.

La majorité des patientes présentent également des douleurs et des dysesthésies du site de prélèvement, avec pour certaines des douleurs apparaissant lors des rapports [124].

Il peut exister aussi de façon plus rare des douleurs en position assise en regard du passage du lambeau au niveau du tunnel périnéal.

4. Les prolapsus

Seule une des séries étudiées rapporte 5 prolapsus (pour 26 reconstructions).
Il s'agit donc d'une complication rare mais les séries concernent peu de patientes.
On obtient donc un taux moyen de prolapsus de 6%.

5. Les sténoses

Les sténoses sont rares (taux moyen de 2%) mais les séries sont trop peu nombreuses pour conclure à un potentiel avantage de cette technique pour ce genre de complication.

D. Complications des épiplooplasties avec greffe en peau mince (annexe 7 et 8)

1. Les nécroses de la reconstruction vaginale

Lors des reconstructions vaginales avec greffe en peau mince on parle de défaut de prise de la greffe plutôt que de nécrose.
La prise de la greffe est proche de 100% dans les séries retrouvées dans la littérature internationale à condition qu'elle soit accompagnée d'une épiplooplastie.
Sans cette dernière les taux sont plutôt proche de 70% [130].
L'épiplooplastie permet de réaliser la reconstruction en un temps contrairement à la greffe en peau mince qui nécessite l'obtention préalable d'un tissu de granulation et un deuxième temps chirurgical.

La perte totale de la greffe est rare, environ 5%. Elle est due le plus souvent à une infection.
En cas de prise incomplète de la greffe, une seconde greffe est souvent nécessaire. En effet, pour certains auteurs [130] une prise de plus de 80% de la greffe est nécessaire pour obtenir un résultat fonctionnel.

2. Les fistules

Le taux de fistule dépend du type d'intervention.
Dans la littérature ce taux est peu élevé, environ 5%.

3. Les complications du site donneur et séquelles

Le site de prélèvement des greffes en peau mince cicatrise de façon centripète en quelques jours. Il peut persister quelques tâches cutanées et en cas de mauvaise cicatrisation, l'évolution vers une cicatrice chéloïde est possible.

4. Les prolapsus

Les prolapsus sont rares. En effet, l'évolution de la reconstruction vaginale par épiplooplastie se fait plus volontiers vers une sténose que vers un prolapsus.
Dans les séries retrouvées seulement 2 prolapsus ont été décrits sur 94 reconstructions réalisées.
Un des moyens de prévention est la fixation de l'épiploon à une structure solide du pelvis (promontoire, fascia rétropubien).

5. Les sténoses

Comme nous l'avons vu dans la partie technique opératoire, la reconstruction vaginale par épiplooplastie avec greffe en peau mince nécessite l'usage d'un conformateur durant le premier mois post opératoire.
Par la suite des dilatations instrumentales sont nécessaires durant 3 à 6 mois et en permanence en cas d'absence de rapport sexuel. En effet, à l'arrêt des dilatations la sténose est inévitable.
Dans la littérature étudiée, il n'y a pas de cas de sténose rapportée, cependant le nombre de cas de reconstructions et les durées du suivi sont faibles (3 ans maximum).
Après pelvectomie, le taux global de sténose est estimé à 35% d'après Beemer [130].

E. Complications des entérocolpoplasties (annexes 9 et 10)

1. Les nécroses de la reconstruction vaginale

Les nécroses lors des entérocolpoplasties sont en rapport avec une ischémie du segment digestif utilisé. Les facteurs de risque identifiés sont une anastomose sous tension, l'obésité et pour certains auteurs [133] l'utilisation d'un segment grêlique.
Elles sont responsables de sténoses partielles ou complètes du neovagin (cf chapitre dédié).
Cependant, cette complication est rarement relevée dans les séries de la littérature internationale (moins de 1%) alors que le taux de sténose s'élève à 12%.

2. Les fistules

C'est une complication rare, retrouvée dans seulement 1% de la littérature.

3. Les complications du site donneur et séquelles

Il s'agit des complications générales communes à tout geste d'ouverture et de résection d'un segment digestif.
Dans le cadre d'une reconstruction vaginale après exentération pelvienne, le taux de ces complications augmente du fait de l'irradiation pelvienne préalable. En effet, les tissus irradiés ont une moins bonne vascularisation ce qui entraine des défaut de cicatrisation.
Le sigmoïde est le segment digestif le plus exposé à cette irradiation. Cependant, il reste le segment le plus utilisé dans la littérature internationale (qui comprend aussi de nombreux cas de reconstruction vaginale pour agénésie ou conversion sexuelle pour lesquels il n'y a pas eu d'irradiation).

4. Les prolapsus

Le prolapsus est peu fréquent car le méso sur lequel est pédiculisé le segment digestif assure le maintien de la reconstruction.
C'est une complication qui est retrouvée dans quelques séries de la littérature (taux d'environ 4%).
Imparato [134] a décrit un cas de prolapsus 13 ans après la reconstruction vaginale.
Plusieurs traitements ont été réalisés par les auteurs : spinofixation, résection par voie basse.

5. Les sténoses

Il existe deux types de sténoses dans les reconstructions par entérocolpoplastie :

a) La sténose orificielle

Il s'agit d'une sténose à la jonction segment digestif-périnée.
Sa fréquence n'est pas connue dans la littérature. Le traitement est chirurgical et consiste à une plastie en Z le plus souvent.
Cette complication peut être prévenue par la réalisation d'une anastomose périnéale large, en réalisant de petites incisions longitudinale sur le tube sigmoïdien ou en réalisant d'emblée une plastie en Z.

b) La sténose partielle ou complète du néovagin

Comme nous l'avons vu précédemment le taux de sténose dans la littérature est de l'ordre de 12%.
Ce taux varie en fonction de la taille du segment digestif prélevé : plus le segment est court et plus le risque de sténose est élevé.
Le traitement fait appel à des dilatations le plus souvent nocturnes, avec de bons résultats.

V. Qualité de vie et résultats fonctionnels

A. Qualité de vie après exentération

1. Questionnaires de qualité de vie

✓ EORTC QLQ C30 (annexe 11) : qualité de vie après cancer

Ce questionnaire comporte :

- 5 échelles fonctionnelles :
  - physique
  - activité quotidienne
  - cognitive
  - sociale
  - émotionnelle

- 3 échelles de symptômes :
  - douleur
  - fatigue
  - nausées/vomissements
- 6 items simples:
  - dyspnée
  - diarrhée
  - constipation
  - insomnie
  - perte d'appétit
  - difficulté financière
- 1 échelle de qualité de vie générale

✓ EORTC QLQ CR38 (annexe 12): version pour le cancer colo-rectal (nouvelle version EORTC QLQ CR29)

✓ EORTC QLQ BLM30 : version pour le cancer de vessie

✓ EORTC QLQ OV28 (annexe 13) : version pour cancer de l'ovaire

- Plaintes abdominales
- Symptômes de ménopause
- Attitude envers le traitement et la maladie
- Image corporelle
- Sexualité

✓ Cancer Rehabilitation Evaluation System (CARES)(annexe 14) :

Il comprend cinq échelles reflétant :

- la santé physique,
- la fonction psychosociale,
- la fonction sexuelle,
- les interactions médicales
- les interactions conjugales.
-

Il permet l'obtention d'un score global évaluant la qualité de vie du patient.

Le CARES original contient 139 items.

2. Dans la littérature

Grâce aux avancées techniques et aux progrès anesthésiques et chirurgicaux, la survie à long terme après exentération pelvienne est de 40-50% [4-6].

Beaucoup d'études ont étudié la morbidité et la mortalité après ce type de chirurgie mais peu se sont penchées sur la qualité de vie chez ces patientes opérées.

En 2004, dans une étude prospective, Hawighorst et al [144] s'intéressent à ce sujet en utilisant le questionnaire CARES (Cancer Rehabilitation Evaluation System).
Dans cette étude, 129 femmes ont été interrogées dont 62 ayant eu une exentération pelvienne.
Chez toutes les patientes il a été noté, à 4 mois post opératoire, une diminution de la qualité de vie avec beaucoup plus de problèmes physique et sexuel par rapport à l'état préopératoire. Ces problèmes ont cependant régressé avec une nette amélioration de la qualité de vie à 12 mois post opératoire.
Après la chirurgie, les problèmes sexuels étaient la plus grande limitation en terme de qualité de vie, en particulier chez les femmes ayant subi une chirurgie non reconstructive.
En ce qui concerne l'image corporelle, l'attractivité ou la confiance en soi, toutes ont été significativement réduites après l'opération par rapport à l'état préopératoire, et ont également empiré avec l'importance du traitement.
Les femmes sans ou avec une stomie montraient une qualité de vie acceptable, mais les patientes avec deux stomies indiquaient plus de problèmes dans leur vie.
Enfin, les femmes ayant eu un traitement adjuvant présentaient moins de confiance en soi et beaucoup plus de problèmes concernant l'aptitude sexuelle par rapport aux femmes qui n'ont pas reçu de traitement adjuvant.

Roos et al, [145] dans leur étude rétrospective (25 patientes) retrouvent des résultats similaires mais en utilisant les questionnaires de qualité de vie EORTC QLQ C30 et QLQ OV28 ainsi qu'un questionnaire pour évaluer la satisfaction des patientes ayant eu une reconstruction vaginale.

Il a été noté plus de problèmes physiques, sociaux et sexuels après exentération. Chez les jeunes patientes et/ou celles ayant eu une exentération totale il existait plus de difficultés à s'adapter à la vie quotidienne, au traitement et à la maladie.
L'image corporelle était également plus altérée avec par conséquent un impact plus important sur leur vie sexuelle.
Des rapports sexuels ont été rapportés chez 8 patientes. Chez les 7 patientes ayant eu une reconstruction vaginale, 5 ont répondu au questionnaire : 2 étaient insatisfaites du néovagin (une du fait de la formation d'un tissu cicatriciel, l'autre du fait du manque de sensation) et 3 étaient satisfaites.

Dans une étude prospective récente de 2013, Rezk et al [146] ont étudié la qualité de vie de 16 patientes après exentération pelvienne en utilisant des questionnaires de qualité de vie validé : EORTC QLQ-C30, EORTC QLQ-CR38 et EORTC BLM30.
Les patientes ont été interrogées en préopératoire puis à 3, 6 et 12 mois post opératoire sur leur qualité de vie, l'aptitude à avoir une activité quotidienne, l'image corporelle et la fonction sexuelle.
Les résultats montrent une diminution de toutes ses fonctions à 3 mois post opératoire mais un retour au niveau de base (pré-opératoire) à 12 mois.
La condition physique suit une tendance similaire avec cependant une ré ascension n'atteignant pas le niveau de base.
On peut remarquer chez toutes les patientes une augmentation des symptômes gastro-abdominaux.

3. Conclusion

D'après les données retrouvées dans la littérature, l'exentération pelvienne est une chirurgie lourde nécessitant une longue convalescence mais permettant de recouvrer une qualité de vie intéressante.

Cependant, le problème de la sexualité après cette opération demeure un domaine spécifique où la réhabilitation reste difficile.
Nous allons donc nous intéresser plus particulièrement à cette question.

B. Sexualité après exentération avec reconstruction vaginale

1. Questionnaires utilisés

✓ Female Sexual Function Index (FSFI)(annexe 15)

Cet indice évalue quatre domaines de la dysfonction sexuelle:

- les troubles du désir,
- les troubles de l'excitation,
- les troubles de l'orgasme,
- les douleurs sexuelles.

Chez les patientes en bonne santé le score FSFI moyen est de 30 sur 36.

✓ Female Sexual Desire Questionnaire (FSDQ)

Il s'agit d'échelles de 0 à 5 mesurant divers aspects de la vie sexuelle :

- le désir sexuel, l'excitation,
- la fréquence des rapports,
- la fréquence des orgasmes,
- la satisfaction sexuelle,
- la réponse du partenaire,
- ...

✓ Sexual Function Vagin Changes Questionnaire (SVQ) (annexe 16)

- Développé par Jensen en 2004.

✓ Sexual Adjustment Questionnaire (SAQ) (annexe 17)

- Développé par Waterhouse en 1986.

2. Sexualité et stomie

L'exentération pelvienne est souvent accompagnée de la mise en place d'une, voire de deux stomies (temporaire ou définitive).
Or, l'impact d'une stomie sur la qualité de vie de la patiente est peu ou sous estimé.

En effet, Szczepkowski et al [147], ont montré, de façon générale, que les patients opérés pour un cancer colorectal et ayant eu une stomie souffraient beaucoup plus souvent de dépression, de solitude et même de désespoir en raison d'une faible estime d'eux mêmes et d'une altération de leur image corporelle.
Ce sentiment était encore plus présent chez les patients jeunes et chez les femmes. La présence d'une stomie était responsable d'un dysfonctionnement social, d'une limitation des contacts sociaux, ainsi que d'un dysfonctionnement sexuel.

Hendren et al [148], a quant à lui utilisé des questionnaires standardisés : FSFI et EORTC QLQ-C30/CR-38 afin d'évaluer l'impact d'une chirurgie pour cancer du rectum.
Dans son étude seulement 32% des femmes étaient sexuellement actives après chirurgie contre 61% avant l'intervention. Le score moyen FSFI était de 17,5. Quasiment un tiers des femmes ont déclaré que la chirurgie avait empiré leur vie sexuelle : les principales plaintes étaient des problèmes de lubrification (56%), de dyspareunie (46%) ou de libido (41%).
La présence d'une stomie a provoqué un changement négatif dans la vie sexuelle des patientes. Les principales causes évoquées étaient : la peur que l'appareillage puisse fuir, la peur que la stomie fasse du bruit, ou encore une image corporelle négative ("gênée, moins spontanée», « je me sens endommagée ").

Les mêmes craintes liées à la présence d'une stomie (peur de l'odeur, peur d'une vidange accidentelle ou de fuites) et le dysfonctionnement sexuel qu'elle engendre ont également été retrouvées quelques années plus tard dans les études de Quinn et al [149], de Lange [150] et dans celle de Traa [151].

En 2011, El-Bahnasawy et al [152] ont étudié la sexualité des femmes après cystectomie.
29 patientes (39%) ont signalé une détérioration des relations avec leur mari. 15% ont arrêté d'avoir des rapports sexuels après exentération.
Le score moyen FSFI a considérablement diminué, passant de 18,3 à 11,3 en postopératoire.
Les patientes avec un remplacement orthotopique avaient un score FSFI plus élevé que les formes non-orthotopiques de détournement et ce score était également plus élevé chez les patientes sans stomie par rapport à celles ayant une stomie de détournement.

La présence d'une stomie est une atteinte à l intégrité corporelle. Elle engendre donc des troubles psychologiques et a un impact majeur sur la qualité de vie des patientes. Il faut donc s'efforcer, lorsque cela est possible, à rétablir la continuité digestive, et à réaliser un système urinaire continent (poche de miami, mitrofanoff, monti..). La reconstruction vaginale fait partie intégrante de ce rétablissement de l'image corporelle.

3. Résultats fonctionnels de la reconstruction vaginale

Nous l'avons vu, diverses techniques chirurgicales sont possibles pour les reconstructions vaginales après pelvectomie. Dans cette partie, nous parlerons des deux principales techniques utilisées : les lambeaux musculo-cutanés (dont la référence de nos jours est le lambeau de muscle grand droit de l'abdomen) et les entérocolpoplasties.

a) Lambeaux musculo-cutanés

Déjà en 1998, Smith et al [52] se sont interrogés sur la sexualité et la satisfaction des patientes ayant bénéficié d'une reconstruction vaginale par lambeaux musculo-cutané. Dans cette étude, ils rapportent une activité sexuelle chez 50% des patients (série de 22 patientes), dont 15 sont très satisfaites ou satisfaites de la chirurgie. A noter que 2 patientes ne sont pas satisfaites de la reconstruction vaginale (cause(s) non précisée(s)).

Puis en 2010, Scott et al [153] ont étudié une population de 27 patientes ayant bénéficié d'une reconstruction vaginale par lambeaux musculo-cutanés (4 graciles, 18 RAM, 6 autres). Le questionnaire SAQ leur a été remis. Parmi les 27 patientes : 12 étaient sexuellement actives avant la chirurgie contre 6 (50%) après chirurgie. Parmi ces 6 patientes : 1 seule décrit des rapports réguliers, 2 occasionnellement et 3 presque jamais. Il est intéressant de retenir de cette étude que 50% des patientes ne désireraient pas une reconstruction vaginale si elle leur était proposée à nouveau (cause(s) non précisée(s)).
Dans leur revue de la littérature (8 articles), ils concluent à un taux moyen de rapports sexuels après reconstruction par lambeaux musculo-cutanés (gracile, droit abdomen) de 53.8%. Cependant, cette revue ne tient compte que de la présence ou non d'une reprise d'activité sexuelle sans que des questionnaires spécifiques ne soient parvenus aux patientes.
Les raisons évoquées pour l'absence de reprise d'une activité sexuelle sont, chez 4 des 5 patientes, une sténose alors que celle-ci a été retrouvée cliniquement que chez l'une d'entre elles.

Des résultats plus enthousiastes ont été retrouvés par Corte et al [154] sur sa série de 21 patientes : 16 patientes (76%) étaient sexuellement actives après chirurgie.
Cependant, les plaintes étaient multiples :

- Sécheresse vaginale : 5 (71%)
- Absence d'orgasme et d'excitation : 13 (62%)
- Dyspareunie : 12 (57%)
- Difficulté avec image corporelle : 11 (52%)

50% des patientes sont pleinement satisfaites de leur vie sexuelle.
Le score moyen FSFI est de 15.6.

Dernièrement (2013), 2 études se sont intéressées à la fonction sexuelle après reconstruction vaginale par lambeau ainsi qu'à la qualité de vie.

Love et al [155], ont utilisé le questionnaire SVQ chez 30 patientes ayant eu une reconstruction vaginale par VRAM. 13 des 26 patientes (50%) ayant répondu étaient

sexuellement actives avant la chirurgie contre seulement 2 (14%) après chirurgie (l'intervalle de temps moyen entre le questionnaire et la chirurgie était de 26 mois)
Les patientes ne décrivaient pas de changement dans le désir sexuel ni de changement dans le désir de contacts intimes, cependant très peu avaient des rapports et toutes décrivaient une diminution des contacts intimes.
Les facteurs évoqués concernant l'absence de reprise d'activité sexuelle étaient :

- ✓ L'absence de désir : 4 patientes
- ✓ L'absence de partenaire : 3 patientes
- ✓ Douleur ou sècheresse : 2 patientes
- ✓ Incontinence urinaire : 1
- ✓ Vagin trop étroit : 1
- ✓ Vagin trop large: 1

Cette étude montre les conséquences à la fois physiques et psychologiques d'une chirurgie majeure qui persistent même si une reconstruction a été réalisée.

Enfin Holman et al [156] ont démontré en utilisant les questionnaires EORTC-QLQ C30 , EORTC-QLQ CR38 que les patientes ayant eu une reconstruction vaginale par VRAM ont des scores plus élevés sur les échelles fonctionnelles de qualité de vie, sur le plan émotionnel et social ainsi qu'une meilleure image corporelle comparativement à des patientes n'ayant pas eu de reconstruction.
Elles décrivent également moins de douleur, de fatigue, d'insomnie. En revanche, il n'y a pas de différence concernant l'activité sexuelle.

b) Sigmoïdoplastie

Hensle et al [133] en 2006 publient une étude s'intéressant à la sexualité (en utilisant le questionnaire FSDQ) après sigmoidoplastie dans 3 indications : malformation génitale, changement de sexe et après chirurgie oncologique. Le suivi médian est de 8 ans et les résultats obtenus sont plutôt satisfaisants puisque 32 patientes sur 36 (89%) sont sexuellement actives. Seulement 2 patientes se plaignent de dyspareunie. En revanche, la moitié porte des protections du fait d'une production de mucus importante. Le désir sexuel et la satisfaction sexuelle étaient de 78% dans l'étude.

Imparato et al [134] retrouvent quant à eux un taux de patientes sexuellement actives après reconstruction vaginale de 51,6% et une satisfaction de vis-à-vis du néovagin de 80% (50 patientes sur 62).

Enfin, dans une étude plus récente, Fotopoulou et al [143 bis] ont utilisé le questionnaire FSFI et SF12 chez 7 patientes avec un délai moyen entre la chirurgie et le questionnaire de 2 ans. 5 patientes avaient des rapports sexuels (71,4%) dont 3 de façon irrégulière pour cause de dyspareunie et dépression.

Le score FSFI moyen des 7 patientes était de 16,6 alors qu'il est de 30 chez les femmes en bonne santé.

Chez les 5 patientes sexuellement actives le score FSFI moyen était de 22,5.

Ce score était comparable à celui de femmes traitées par sigmoïdoplastie pour un syndrome de Mayer-Rokitanski- Küster-Hauser mais plus faible que chez des femmes en bonne santé.

Cependant, dans les domaines du désir et de l'excitabilité sexuelle, des scores plus faibles ont été atteints chez les patientes traitées pour un cancer, comparés à celles traitées pour un syndrome de Rokitanski.

Il est à noter que toutes les patientes ayant eu une sigmoïdoplastie se sont plaintes de sécheresse vaginale, avec nécessité d'appliquer des lubrifiants.

Cette étude a permis de démontrer grâce à des questionnaires validés (ADSK-15 et SF12) que 43 % des patientes évitent tout contact sexuel principalement dû à une attitude dépressive ou à de l'anxiété.

4. Conclusion

La reconstruction vaginale n'a pas pour unique but le rétablissement d'une fonction sexuelle. Elle est également nécessaire au rétablissement de l'image corporelle permettant ainsi l'acceptation du traitement et facilitant la réhabilitation ultérieure à la vie quotidienne.

D'après la littérature, lors d'une reconstruction par lambeau musculo-cutané, environ 50% des patientes auront un retour à une vie sexuelle. Pour les entérocolpoplasties, il semblerait que ce chiffre soit plus proche de 70%. Cependant, certaines études ne distinguent pas les reconstructions vaginales dans le cadre d'un cancer, des malformations génitales ou des chirurgies pour changement de sexe. Or, d'autres études [142] montrent que lors d'une reconstruction après cancer, les résultats sont moins bons. Ceci peut s'expliquer par plusieurs raisons : l'impact psychologique du cancer et des traitements adjuvants, l'âge des patientes, la présence de stomie.

Dans tous les cas, la reprise d'une vie sexuelle sera plus facile si la chirurgie a été simple et en l'absence de stomie. Le traumatisme lié à la lourdeur du geste chirurgical et ses conséquences psychologiques sont des facteurs entraînant de nombreux troubles (désir, excitation,...) altérant l'avenir sexuel.

VI. Perspectives

A. S'aider de l'expérience des autres

La reconstruction vaginale est pratiquée depuis de nombreuses années dans d'autres domaines que la chirurgie oncologique, notamment en pédiatrie et en chirurgie du transsexuel. Il est intéressant de regarder les techniques utilisées ainsi que le résultat fonctionnel chez ces populations pour en tirer les enseignements nécessaires, les points à retenir, mais également les faiblesses pouvant nécessiter des améliorations.
Une des principales techniques utilisées en chirurgie pédiatrique pour la création de vagin dans les malformations génitales est la sigmoïdoplastie. Dans la chirurgie du transsexuel, elle constitue la seconde technique après plastie péno-scrotale.

Il y a 20 ans, Freundt et al [157] concluaient dans leur étude à long terme (suivi médian 52 mois) que la création d'un néovagin en sigmoïde donnait des résultats anatomiques et fonctionnels parfaitement satisfaisants. En effet, 18 des 19 patientes avaient des rapports sexuels avec 16 patientes capables de parvenir à un orgasme.
Cependant, cette étude n'utilise pas de questionnaire validé et standardisé rendant les résultats très subjectifs.

En 2003, Parsons et al [158] concluent qu'aucune complication n'avait touché la perméabilité à long terme ou l'aspect esthétique du néo-vagin, et que la production de mucus n'a pas affecté de manière significative la qualité de vie des patientes. Quatorze des 16 patientes opérées (88%) étaient sexuellement actives.

La même année, Communal et al [159] ont étudié le score FSFI des patientes ayant eu un néovagin sigmoïdien pour un syndrome de Mayer-Rokitansky-Kuster- Hauser.
Le score moyen FSFI était de 28 (pour rappel norme=30).
Ils rapportent que 62% des patientes avaient des rapports vaginaux au moins une fois par semaine; dans ce sous-ensemble, le score moyen était de 30.
Ils précisaient dans leur étude qu'en l'absence de rapports réguliers le néo vagin évoluerait vers une sténose. Cependant, chez des patientes avec une activité sexuelle régulière le néo vagin sigmoïdien permet une fonction sexuelle normale.

Ces résultats ont été retrouvés dernièrement dans une série de 86 patientes [160] traitées pour agénésie vaginale avec un suivi moyen de 6 ans.
D'après Djordjevic [160], l'activité sexuelle était satisfaisante chez 69 patients (80%) et le résultat esthétique parfait dans 77 cas.

Les néovagins utilisant du tube digestif montrent de bons résultats à long terme (à la fois anatomique et fonctionnel) chez des patients n'ayant cependant pas reçu de radiothérapie pelvienne. Il semblerait intéressant de partager les connaissances et l'expérience détenues par les chirurgiens pédiatriques et les chirurgiens plastiques afin de plus développer ces techniques en chirurgie oncologique.
Concernant l'irradiation du sigmoïde (ou segment digestif), les progrès en radiothérapie (notamment l'IMRT) permettent de plus en plus l'épargne des organes à risque et les doses

reçues au niveau de chaque organe sont parfaitement connues. En outre, ces doses restent très tolérables et la vitalité du segment digestif irradié n'est pas remise en cause.
De plus, lors des pelvectomies antérieures, l'urétérostomie bilatérale a été largement remplacée par des techniques de dérivations des urines utilisant un segment digestif (vessie continente ou non) sans qu'il n'y ait de majoration des problèmes post-opératoires.
Le problème posé par ce type de reconstruction (comparé aux autres) est le plus fort taux de prolapsus. Là aussi il existe plusieurs traitements possibles par approche vaginale ou abdominale permettant de restaurer le néovagin sans compromettre sa fonction [161].

B. De nouvelles techniques à venir ?

Dernièrement, il a été proposé dans le cadre des agénésies vaginales, des techniques de reconstruction vaginale utilisant de la muqueuse buccale.

Dans cette indication, un néovagin est créé en incisant transversalement le périnée puis en disséquant l'espace recto-vésical afin de créer l'emplacement du néovagin. Puis, un prélèvement de muqueuse buccale bilatérale est réalisé, puis préparé et cousu bout à bout. La partie médiane est ensuite fixée par des points séparés jusqu'au sommet de la voûte du vagin préalablement disséquée.
Un conformateur vaginal est laissé in situ pendant 5 à 7 jours.
La muqueuse buccale génère un milieu humide et donne une texture correspondant à la peau des organes génitaux. De plus, cette technique ne laisse pas de cicatrices chirurgicales visibles et n'a pas d'excès de production de mucus. [162]

Dans leur étude [163], 4 patientes ont été opérées en utilisant des greffes de muqueuse buccale. Après un suivi moyen de 15 mois, le néovagin avait une taille adéquate et toutes les patientes étaient sexuellement actives. De plus, le néovagin était ressenti comme normal par les partenaires.

Une autre technique a été essayée récemment consistant à réaliser une biopsie de la vulve de chaque patiente. Le tissu autologue a ensuite été mis en culture, amplifié, et associé à des cellules épithéliales et musculaires vaginales sur des treillis biodégradables. Les organes ainsi construits ont été conservés dans un incubateur pour la maturation dans un établissement agréé pour la fabrication des tissus humains. Ces néovagins ont ensuite été implantés chirurgicalement par voie périnéale. Les quatres patientes opérées ont été suivies (examen physique, vaginoscopie, série de biopsies de tissus, IRM, et questionnaire FSFI) pendant 8 ans.
Les résultats obtenus étaient encourageants : il n'y a eu aucune complication post-opératoire à long terme ; l'IRM et la vaginoscopie ne montraient pas d'anomalie particulière; les scores FSFI étaient compris entre 31 et 35 donc comparable à ceux de femmes en bonne santé.

Cette technique innovante, en cours de validation, paraît cependant peu transposable à la chirurgie oncologique du fait de la longueur de la procédure et de la nécessité d'un centre spécialisé dans la conservation de tissus humains [164].

(*) THESE SOUTENUE PAR : LASNET (née PLAQUEVENT) AUDREY

(*) TITRE : RECONSTRUCTION VAGINALE DANS LES EXENTERATIONS PELVIENNES : QUELLE TECHNIQUE, QUELS RESULTATS ?

VII. Conclusion

La chirurgie d'exentération est une chirurgie d'exception réservée à des indications très ciblées. Elle a cependant fait des progrès permettant une guérison ou une survie prolongée.
Devant ces progrès, l'indication de reconstruction vaginale doit être systématiquement évoquée. Il est donc primordial de connaitre les techniques utilisables.

D'un point de vue chirurgical, la reconstruction vaginale présente de nombreux avantages :

- une meilleure cicatrisation post opératoire du fait de l'apport de tissus vascularisés dans un pelvis irradié.
- un examen clinique du pelvis dans le cadre du suivi à long terme.
- l'aide au rétablissement de l'image corporelle féminine
- la possibilité d'envisager la reprise de rapports sexuels

L'analyse bibliographique des différentes techniques de reconstructions vaginales permet de souligner les points suivants :

- les greffes libres en peau mince ont quasiment disparu pour faire place à la réalisation de lambeaux musculo-cutanés.
- le lambeau musculo-cutané de droit interne de cuisse entraine des douleurs au niveau du site donneur et présente un taux de nécrose important.
- le lambeau musculo-cutané de grand droit de l'abdomen est devenu la technique de référence. Elle est parfaitement maitrisée par les plasticiens (qui utilisent ce lambeau depuis de nombreuses années en reconstruction mammaire) mais les résultats à long terme sont décevants.
- les entérocolpoplasties sont utilisées depuis longtemps par les chirurgiens pédiatres et les chirurgiens spécialisés en réorientation sexuelle. Les résultats fonctionnels sont meilleurs avec des évaluations sur les sujets jeunes. Les problèmes de sécrétion de mucus en quantité abondante s'améliorent avec le temps. Quant aux prolapsus plus fréquents, ils peuvent être corrigés par un geste chirurgical adapté.

Ce travail de revue nous conduit à promouvoir la reconstruction vaginale par segment intestinal dans le cadre général des exentérations. Ce type de reconstruction semble donner les meilleurs résultats anatomiques et fonctionnels avec une morbidité acceptable. Dans l'avenir, nous pensons que la coeliochirurgie et la robotique amélioreront encore ces résultats.

(*) VU ET PERMIS D'IMPRIMER
(*) Grenoble, le 4/9/2014

(*) LE DOYEN

(*) J.P. ROMANET

(*) LE PRESIDENT DE LA THESE

(*) PROFESSEUR P. HOFFMANN

VIII. Annexes

Annexe 1 : Tableau de synthèse des complications du lambeau musculo-cutané du grand droit de l'abdomen à pédicule inférieur.

Annexe 2 : Tableau des études concernant les reconstructions vaginales par lambeau musculo-cutané du grand droit de l'abdomen à pédicule inférieur.

Annexe 3 : Tableau de synthèse des complications du lambeau musculo-cutané du droit interne de cuisse (gracile).

Annexe 4 : Tableau des études concernant les reconstructions vaginales par lambeau musculo-cutané du droit interne de cuisse (gracile).

Annexe 5 : Tableau de synthèse des complications du lambeau fascio-cutané glutéal inférieur.

Annexe 6 : Tableau des études concernant les reconstructions vaginales par lambeau fascio-cutané glutéal inférieur.

Annexe 7 : Tableau de synthèse des complications des épiploolasties avec greffe en peau mince.

Annexe 8 : Tableau des études concernant les reconstructions vaginales par épiplooplasties avec greffe libre en peau mince.

Annexe 9 : Tableau de synthèse des complications des entérocolpoplasties.

Annexe 10 : Tableau des études concernant les reconstructions vaginales par entérocolpoplasties.

Annexe 11 : Questionnaire « EORTC QLQ-C30 »

Annexe 12 : Questionnaire « EORTC QLQ CR 29 »

Annexe 13 : Questionnaire « EORTC QLQ OV28 »

Annexe 14 : Questionnaire « Cancer Rehabilitation Evaluation System » (CARES)

Annexe 15 : Questionnaire « Female Sexual Function Index »(FSFI)

Annexe 16 : Questionnaire « Sexual Function Vagin Changes Questions» (SVQ)

Annexe 17 : Questionnaire « Sexual Adjustment Questionnaire » (SAQ)

Annexe 1 : Tableau de synthèse des complications du lambeau musculo-cutané du grand droit de l'abdomen à pédicule inférieur[5,44,52,55,59,100-102,104-108, 112-116].

		n	Nécrose partielle	Nécrose totale	Fistule	Sténose	Complications site donneur	Rapport sexuel
HOLMAN 2013	VRAM	38	3	0	0	4	3	3
BERGER 2012	VRAM	46	2	1	0	3	22	-
TAPISIZ 2011	VRAM	1	0	0	0	0	0	-
ABOTT 2008	ORAM	2	2	0	1	-	2	-
SOPER 2007	VRAM	32	1	1	2	4	10	30
O CONNELL 2005	VRAM	6	0	0	0	0	0	3
GOLDBERG 2006	VRAM	36	4	0	0	-	3	20
HOUVENAEGHEL 2005	RAM	38	1	1	2	-	4	-
BELL 2005	RAM	15	3	0	1	2	5	4
CASEY 2004	VRAM	41	0	5	1	2	4	17
PARSONS 2003	VRAM	4	0	0	0	0	0	0
RIETJENS 2003	TRAM	5	0	0	0	4	0	-
D'SOUZA 2003	VRAM	12	2	0	0	-	1	5
MIRHASHEMI 2002	VRAM	5	0	0	0	-	0	5
FERRON 2000	VRAM	16	0	1	2	0	1	4
SMITH 1998	VRAM	22	1	1	4	5	2	11
JAIN 1997	VRAM	2	1	0	0	0	1	-
CARLSON 1996	VRAM	14	3	0	0	-	3	-
TOTAL	*n*	335	23	10	13	24	61	102
	%	100	7	3	4	7	18	30

Annexe 2 : Tableau des études concernant les reconstructions vaginales par lambeau musculo-cutané du grand droit de l'abdomen à pédicule inférieur [5, 37, 41, 44, 51, 52, 55, 57-60, 98, 100-103, 104-108, 111-116].

SERIE	TECHNIQUE	NOMBRE DE PATIENTES	NOMBRE DE RECONSTRUCTIONS VAGINALES	PATHOLOGIE	INTERVENTION	AGE	IRRADIATION PRE OPERATOIRE	MORTALITE	COMPLICATIONS PROPRES AU LAMBEAU					SITE DONNEUR	AUTRES	COMPLICATIONS GENERALES	SURVIE				RAPPORTS SEXUELS
									NECROSE		FISTULE		STENOSE								
									PARTIELLE	TOTALE	Recto-vaginale colo-vaginale	Vesico-vaginale					sans maladie	mort de la madadie	mort autre cause	récidive	
HOLMAN 2013	VRAM	51	38	Cancer du rectum avancé : 30 (59) Cancer du rectum récidivant : 18(35) Cancer anal récidivant : 3(6)	Amputation abdomino-périnéale : :34(67) Résection abdomino-sacrée : 11(21) Debulking : 6(12)	62	49(96)	0	3(8)	0	0	0	4(10)	3 abcès cicatrice	-	Abcès présacrés : 3(8)	-	-	-	-	3/15(20) et 2/15(13) pourrait mais pas partenaires
BERGER 2012	VRAM	46	46	Cancer du col : 19 (41, 3) Cancer de la vulve : 9,(19,6) Cancer du vagin : 14 (30,4) Cancer utérus :4 (8,7)	Exentération antérieure : 7 Exentération psotérieure : 4 Exentération totale : 35	53	32(70)	0	2 (4,4)	1 (2,2)	0	0	3 (6,5) 2 partielles 1 complète	Désunion superficielle cicatrice abdominale : 22 (47,8)	Désunions superficielles lambeau :3 (6,5)	Abcès pelviens : 14(30,4)	-	-	-	-	-
TAPISIZ 2011	VRAM	1	1	Cancer du vagin :1	Vaginectomie, hystérectomie élargie, curage pelvien	52	-	0	0	0	0	0	0	0	0	0	1	-	-	-	-
ANG 2009	DIEP	6	6	Agénésies : 5 Cancer du vagin : 1	-	24	-	0	0	0	0	0	0	0	0	Abcès périnéal : 1(17)	-	-	-	-	Pas sexuellement active pendant suivi (5mois)
ABOTT 2008	ORAM	16	2	Cancer du rectum : 6 (2 reconstr. vaginale) Cancer anal : 4 Fistules : 3 Cancer vessie : 1 Sarcome pelvien : 1	Résection fistule : 3 Résection abomino-sacrée : 1 Amputation abdomino-périnéale :8 Proctocolectomie totale : 1 Exenteraton post : 2, ant : 1	57,8	-	0	2 (12)	0	1(6)	0	-	Infection cicatrice : 1(6) Désunion : 1(6)	-	Abcès pelvien : 4 (25)	-	-	-	-	-
SOPER 2007	VRAM	76	32	Cancer du col : 15 (47) Cancer du vagin : 9(20) Cancer anorectal : 4 (13) Autres cancers : 4(13)	Exentération totale : 22(69) Exentération partielle:8(15) Vulvovaginectomie:2(6)	48	13 (40)	4(5)	1(3)	1(3)	2(6)	0	4(13)	Déhiscence abdominale : 1(3) Désunion superficielle 4(13) Hernie de paroi : 5(16)		Abcès pelvien : 2(6)	27(36)	41(54)	2(3)	2(3)	30/51(58) (>12mois) 62 % chez RAM
GOLDBERG 2006	VRAM	103	36	Récurrence cancer du col : 95 Récurence cancer endomètre : 2 Cancer rectosimoide : 5 Récurrence cancer de la vulve : 1	Enxéteration totale : 103	53	103 (100)	1(1)	4(11)	0	0	0	-	Désunion : 3(8)	-	-	42(41)	54(53)	5(5)	2(2)	20/56(36)
O CONNELL 2005	VRAM	6	6	Cancer du col : 3 Cancer du vagin : 1 Cancer de la vulve : 1 Mélanome du vagin : 1	Exentération totale : 6(100)	-	4(67)	2(33)	0	0	0	0	0	0		Embolie pulmonaire : 1(17)	-	-	-	-	3/4(75)
SOPER (1) 2005	V(T)RAM TRAMp	39	32 7	Cancer du col : 15(47) Cancer du vagin : 9(28) Cancer anorectal : 4(13) Autre cancer : 4(13) Cancer du col : 2(29) Cancer du vagin : 3(42) Autre cancer : 2(29)	Exentération totale : 22(69) Exentération antérieure : 4(13) Exentération postérieure : 4(13) Vaginectomie : 2(6) Exentération totale 1(14) Exentération antérieure : 5(57) Vaginectomie : 2(29)	48 58	28(87) 5(71) 33 (69)	1(3) 1(14)	1(3) 0	1(3) 0	2(6) 0	0 0	4(13) 3(43)	Déhiscence : 1(3) Séparations superficielles : 4(13) Désunions superficielles : 3(43) Hernies de paroi : 2 (29)		Abcès pelviens : 2 (6) Abcès pelvien : 1(14)	14 (33%)	20 (51%)	-	3 (8%)	15/26(58) (12 mois)

Annexe 2 suite

SERIE	TECHNIQUE	NOMBRE DE PATIENTES	NOMBRE DE RECONSTRUCTIONS VAGINALES	PATHOLOGIE	INTERVENTION	AGE	IRRADIATION PRE OPERATOIRE	MORTALITE	COMPLICATIONS PROPRES AU LAMBEAU					SITE DONNEUR	AUTRES	COMPLICATIONS GENERALES	SURVIE				RAPPORTS SEXUELS
									NECROSE		FISTULE		STENOSE								
									PARTIELLE	TOTALE	Recto-vaginale colo-vaginale	Vesico-vaginale					sans maladie	mort de la madadie	mort autre cause	récidive	
WU 2005	TRAMp	5		Cancer du rectum avancé: 2 Fistule vésico vaginale: 1 Sarcome pelvien : 1 Fistule recto vaginale : 1	Résaction abdomino périnéale : 3 Proctocolectomie totale : 1 Cure de fistule : 1	53	-	0	0	0	0	0	0	Infection de la paroi abdominale : 1(20)	0	0					4/ 5 (80) (4mois-1an)
BELL 2005		31	15	Cancer anal récidivant : 17 Cancer rectal avancé 9, Tumeur stromale du pelvis : 1 Hamartome : 1 Condylome géant dégénéré : 1 Suppuration pelvienne chronique : 1 Hernie périnéal : 1	Résection abdomino-périnéale : 30 Cure de hernie : 1	55	21(68)	0	3(20)	0	0	1(7)	2(14)	Abcès abdominal : 1(7) Désunion : 1(7) Infection : 1(7) Déhiscences : 2(14)		Décès leucémie à J46 : 1(3) Chocs septiques : 2(6)	-	-	-	-	4/ 15 (27) (9 mois)
HOUVENAEGHEL 2005	RAM	46	38	Cancer du col : 22 Cancer anal : 11 Cancer du rectum : 4 Recurrence cancer du rectum : 3 Autre : 6	Exentération totale : 11 Exentération postérieure : 10 Exentération antérieure : 11 Amputation abdomino-périnéale : 11 Colpectomie : 2 Autre : 1		41(89)	2(4)	1(3)	1(3)	1(3)	1(3)	-	Infection de paroi : 4(11)	Déhiscence périnéale : 6(16) Abcès périnéal : 1(3) Déhiscence vaginale : 1(3)	-	-	-	-	-	-
SOPER (2) 2005	VRAM TRAM	32	14 18	Cancer du col : 6(43) Cancer du vagin : 4 (29) Autres cancers : 4 (25) Cancer du col : 9(50) Cancer du vagin : 5 (28) Cancer anorectal 4 (22)	Exentération totale : 10 (72), Exentération antérieure : 2(14) Exentération postérieure : 2(14) Exentération totale : 12 (67) Exentération antérieure: 2(11) Exentération postérieure: 2 (11) Vulvovaginectomie : 2(11)	49 48	5(36) 8(44)	2 (6)	1(7) 1(5)	0 0	1(7) 1(5)	0 0	2(14) 2(11)	Désunions superficielles : 2 (14) Déhiscence : 1(5) Désunions superficielles : 2 (11)	0 0	Abcès pelvien : 1(7) Abcès pelvien : 1(5)	-	-	-	-	13 /21(62) (>12mois)
CASEY 2004	VRAM	99	41	Cancer anorectal : 23 Cancer urogénital : 18	?	55	36(88)	0	0	5(12)	1(2)	0	2(5)	Complications ? : 4(10)	-	-	-	32/99 (32)	4(4)	-	17/35 (49) (29 mois)
PARSONS 2003	VRAM	4	4	Cancer de vessie : 2 Cancer de l'urètre : 2	Exentérations antérieures : 4	74	-	0	0	0	0	0	0	0	-	-	3 (75)(6mois-3ans)	1(25)	-	-	0 (mais 0 avant chirurgie)
RIETJENS 2003	TRAMp TRAM	10	5 5	Cancer du col : 1 Récidive de cancer du col : 2 Récidive de cancer de la vulve : 1, Récidive de cancer de l'endomètre : 1 Récidive de cancer du col : 3 Cancer de l'anus : 1 Cancer du rectum : 1	Exentération antérieure: 4 Résection abdominopérinéale : 1 Exentération antérieure : 2 Exentération postérieure : 2 Exentération totale: 1	45 49	-	0 0	0 0	0 0	0 0	0 0	4(80) 0	0 0	0 0	Embolie aorto-fémorale à J7 : 1(10) Péritonite par lâchage anastomose rectale : 1(10)	-	-	-	-	-
D'SOUZA 2003	VRAM	12	12	Cancer du rectum : 9 Cancer de l'anus : 2 Récurrence cancer caecum :1	Exentération postérieure :9 Exentération totale: 1 Vaginectomie : 2	47	10(87)	0	2(16)	0	0	0		Hernie de paroi : 1(8)		Infections site opératoire : 4(33)	3(25)	2(16)	-	7(58)	5(42)
MIRHASHEMI 2002	VRAM TRAM	25	4 1	Récurrence cancer du col : 22(88) Recurrence cancer de la vulve : 3(8) Cancer de l'ovaire : 1(4)	Exentération infralévatorienne : 21(84) Exenteration supralévatorienne : 3(12) Résection abdomino périnéale : 1(4)	41	24(96)	1(25) 0 1(4)	0 0	0 0	0 0	0 0		0 0	0 0	Complication poche miami : 1(4)	8(32)	-	-	1(4)	5/5 (chez VRAM+gracile)

Annexe 2 suite

SERIE	TECHNIQUE	NOMBRE DE PATIENTES	NOMBRE DE RECONSTRUCTIONS VAGINALES	PATHOLOGIE	INTERVENTION	AGE	IRRADIATION PRE OPERATOIRE	MORTALITE	COMPLICATIONS PROPRES AU LAMBEAU							COMPLICATIONS GENERALES	SURVIE				RAPPORTS SEXUELS
									NECROSE		FISTULE		STENOSE	SITE DONNEUR	AUTRES						
									PARTIELLE	TOTALE	Recto-vaginale colo-vaginale	Vesico-vaginale					sans maladie	mort de la madadie	mort autre cause	récidive	
FERRON 2000	VRAM	16	16	-	Exentération totale : 4 Exentérations postérieure : 7 Exentération antérieure : 5	53	15(94)	0	0	1(6)	2(12)	0	0	Eventration : 1(6)	Prolapsus : 1(6)	Embolie : 1(6) Infections urologiques : 4(25)	7 (44)	6 (38)	-	3 (18)) (25 mois)	4/ 16(25)
SMITH 1998	VRAM	22	22	-	Exentération totale : 16 Exentérations postérieure : 1 Exentération antérieure : 4	-	20(91)	0	1(4,5)	1(4,5)	1(4,5)	3(13)	5(23) 1 totale	Infections : 2(9)	0		13 (59) (42 mois)	6(28)	1(4,5)	2(9)	11(50)
JAIN 1997	VRAM	15	2	-	Exentération totale : 1 Exentération postérieure : 8 Résection abdomino périnéale : 6	45	13(87)	0	1(6)	0	0	0	0	Infection : 1(6)	-	Déhiscences périnéales : 2 (12)	14 (93) (24 mois)	1(7)	-	-	-
CARLSON 1996	VRAM	15	14	Cancer du col :11 Cancer du rectum : 1 Cancer de l'ovaire : 1 Cancer du vagin : 1 Cancer de la vulve : 1	Exentération totale : 10 Exentération postérieure : 1 Exentération antérieure : 2 Cure de fistule : 1 Reconstrcution inguinale : 1	50	14(93)	0	3(20)	0	0	0	-	Eventrations : 2(13) Evisceration : 1(7)	0	Ischémie de membre inférieur : 1(7)	10(66)	4(26)	1(6)	-	-
HOCKEL 1996	TRAMp	2	2	-	Exentération antérieure : 1 Exentération postérieure : 1	33	2(100)	0	0	0	0	0	0	0	0	0	-	-	-	-	2 /2(100)
LEGRE 1994	VRAM TRAM	11	10 1	-	Exentération totale : 1 Exentération postérieure : 3 Exentération antérieure : 5 Exentération moyenne : 2	43	11(100)	0	0	1(9)	1(9)	0	0	0	0	0	9(81)	1(9)	-	1(9)	5/ 10(50)
CARLSON 1993	VRAM TRAM	7	5 2	Cancer du col : 5 Cancer de l'ovaire:1 Cancer de la vulve:1	Exentération totale : 3 Exentération postérieure : 1 Exentération antérieure : 2 Cure de fistule : 1	(32-63)	5(100)		0	0	0	0	0	Déhiscence infra ombilicale : 1(14)	0	0	-	-	-	-	3(43)
BENSON 1993	TRAM	2	2	-	Exentération postérieure : 2	53	2(100)	0	0	0	0	0	0	0	0	0	2(100) (12moi s)	-	-	-	2(100)
PURSELL 1990	VRAM	22	20	Récidive cancer du col : 17 Récidive cancer de la vulve : 1 Récidive cancer du vagin : 3 Récidive cancer digestif : 1	Exentération totale : 18 Exentération postérieure : 1 Exentération antérieure : 3	50	21(9)	1(4,5)	1(4,5)	1(4,5)	1(4,5)	0	0	Eviscération : 1 (4,5) Infections de paroi : 3 (14)	Prolapsus : 1(4,5)	Ischémie de membre inférieur : 1(4,5)	13(59) (16moi s)	4(18)	4(18)	1(5)	4(20)
SKENE 1990	VRAM	5	2		Exentération totale : 2 Exentération postérieure : 2 Exentération antérieure : 1	59	4(80)	0	0	0	0	0	0	0	0	SDRA : 1(20)	4(80) (9mois)	-	-	1(20)	-
TOBIN 1988	TAYLOR	20	11	Cancer : 17 Brulures : 3	-	-	-	1(9)	2(18)	0	0	0	0	0	0	-		2(5) (42 mois)	2(5)		11(100)

Annexe 3 : Tableau de synthèse des complications du lambeau musculo-cutané du droit interne de cuisse (gracile) [55, 70-73, 105,112, 116, 118-122].

	n	Nécrose partielle	Nécrose totale	Fistule	Sténose	Complications site donneur	Rapport sexuel
SOPER 2007	44	7	6	4	5	4	1
CASEY 2004	13	0	6	2	1	1	0
MIRHASHEMI 2002	6	0	0	1	-	1	-
FERRON 2000	11	5	0	-	6	-	-
RATLIFF 1996	44	8	0	0	-	-	8
SOPER 1995	46	6	7	-	4	5	1
BURKE 1995	11	2	3	0	-	4	0
GHOLAM 1991	13	3	0	-	-	0	-
COPELAND 1989	107	33	17	11	-	4	12
LACEY 1988	18	2	0	2	3	1	0
CAIN 1989	24	3	0	2	2	3	1
SOPER 1989	11	5	1	-	1	-	-
HEATH 1984	8	0	0	1	3	-	-
TOTAL n	356	74	40	23	25	23	23
%	100	21	11	6	7	6	6

Annexe 4 : Tableau des études concernant les reconstructions vaginales par lambeau musculo-cutané du droit interne de cuisse (gracile) [55, 68, 70-73, 105,112, 116, 118-123].

									COMPLICATIONS PROPRES AU LAMBEAU												
									NECROSE		FISTULE		STENOSE				SURVIE				
SERIE	Nombres de lambeaux	NOMBRE DE PATIENTES	NOMBRE DE RECONSTRUCTIONS VAGINALES	PATHOLOGIE	INTERVENTION	AGE	IRRADIATION PRE OPERATOIRE	MORTALITE	PARTIELLE	TOTALE	Recto-vaginale colo-vaginale	Vesico-vaginale		SITE DONNEUR	AUTRES	COMPLICATIONS GENERALES	sans maladie	mort de la madadie	mort autre cause	récidive	RAPPORTS SEXUELS
SOPER 2007	88	76	44	Cancer du col : 26 (59) Cancer du vagin : 9(28) Cancer anorectal : 4(9) Autres cancers : 5(11)	Exentération totale : 32(72) Exentération partielle:8(19) Vulvovaginectomie:4(9)	48	27(61)	4(5)	7(16)	6(14)	3(7)	1(3)	5(11)	Désunion superficielle 2(5) Hernie de paroi : 2(5)	Prolapsus : 1(3)	Abcès pelvien : 5 (11)	27(36)	41(54)	2(3)	2(3)	30/51 (>12mois) 57 % gracile
CASEY 2004	26	99	13	Cancer anorectal : 7 Cancer urogénital : 5	-	56	12(92)	0	0	6(46)	2(15)	0	1 (7,5) (dilatation)	1(7,5)	0	0	-	32(32)	4(4)	-	4/13(70) (29mois)
MIRHASHEMI 2002	12	25	6	Récurrence cancer du col : 22(88) Recurrence cancer de la vulve : 3(8) Cancer de l'ovaire : 1(4)	Exentération infralévatorienne : 21(84) Exenteration supralévatorienne : 3(12) Résection abdomino périnéale : 1(4)	41	24(96)	-	-	0	0	1(17)	-	Infection : 1(17)	-	-	8(32)	-	-	1(4)	5/5 (gracile+VRAM)
FERRON 2000	14	11	11	-	Exentération postérieure : 5 Colpectomie : 6 Autre : 1	56	-	1(9)	5(42)	-	-	-	6(54)	-	-	5(45)	-	-	-	-	2(18)
RATLIFF 1996	-	44	44	Cancer col : 38(86) Cancer rectum : 3(6,8) Cancer vagin : 1(2,2) Cancer colon : 1(2,2) Autre : 1(2,2)	Exentération totale : 34(77,2) Exentération antérieure : 6(13,6) Exentération postérieure : 4(9)	55	43(98)	0	8(18)	0	0	0	-	-	Prolapsus :8(18) Infections : 1(2,2)	-	-	-	-	-	19/40(47 ,5)
SOPER 1995	83	46	22 long 24 short 46	Cancer col : 8(36) Cancer vulve : 8(36) Cancer vagin : 4(16) Autre : 2(9) Cancer col : 16(67) Cancer vulve : 3(13) Cancer vagin : 1(4) Autre : 4(17)	Exentération totale : 13 Exentération ant/post : 3(14) Autre : 6(27) Exentération totale : 18 Exentération ant/post : 3(13) Autre : 3(13)	48	18(82) 22(92)	0 0 0	- - 6(13)	3(14) 4(17) 7(15)	- - -	- - -	3(14) 1(4) 4(9)	Hématome/abcès : 5(23) -	Prolapsus : 1(2)	-	-	20(34) (18mois)	-	-	16(34)
BURKE 1995	18	17	11	Cancer anorectal : 6 Cancer vulvovaginal : 11	Exentération postérieure : 9 Exentération antérieure : 1 Amputation abdomino-périnéale : 2 Autrs : 5	55	8(47)	0	2(12)	3(18)	0	0	-	Infection : 4(24)	Déhiscence superficielle : 3(18)	-	8(47)	9(53)	-	-	-
GHOLAM 1991	20	20	13	-	Pelvectomie postérieure : 13 Grangène : 1 Ecarrres : 6	-	-	0	3(25)	-	-	-	-	0	-	-	-	-	-	-	-
COPELAND 1989	211	107 44 151	107	Récurrence cancer du col : 127 Récurrence cancer ovarien : 2 Nécrose post-radiothérapie : 2 Récurrence cancer vagin : 15 Autre : 5	-	(28-77) (25-75)	107 (100) 43(97)	0 0	33(31) -	17(16) -	8(7,5) 2(4,5) 10(7)	1(1) 0 1(0,6)	-	Abcès site donneur : 4(2,6)	Abcès pelvien : 10(6,6) Prolapsus : 12(8)	-	-	-	-	-	-
CAIN 1989	46	24		-	Exentération totale : 20 Exentération antérieure : 2 Exentération postérieure : 2	52	-	2(8)	3(12)	-	2(8)	-	2(8)	Infection : 3(12)	Douleur : 1(4) Prolapsus : 1 (4)	-	-	-	-	-	5(18)
SOPER 1989	21	11	11	-	Exentération totale : 9 Amputation abdomino-périnéale : 2	-	-	-	5(45)	1(9)	-	-	1(9)	-	-	-	-	-	-	-	-
LACEY 1988	36	18 13 31	18	Récurrence cancer du col : 24 Récurrence cancer ovarien : 2 Nécrose post-radiothérapie : 2 Récurrence cancer endomètre : 1 Récurrence cancer vulve : 1 Autre : 1	Exentération totale : 15 Exentération antérieure : 2 Exentération postérieure : 1 Exentération totale : 9 Exentération antérieure : 4	47 57	-	0 1(8)	2(11) 0	0 0	2(11) 0	0 0	3(16) -	Déhiscence : 1 (5) Douleur : 13(75)	Infection : 1(5)	- -	11(61) (12M) 5(8)	- -	- -	- -	2/8(25)
HEATH 1984	16	8	8	Cancer du col : 7 Cancer anus : 1	-	48	8(100)	-	-	-	1(12,5)	-	3(37,5)	-	-	TVP : 1(12,5) Embolie pulmonaire : 1(12,5)	-	-	-	-	3/8(37,5)
BEREK 1984	42	28	21	-	Exentération totale : 16 Exentération antérieure : 9 Exentération postérieure : 3	45	-	1(3.5)	-	3(14)	0	0	-	-	-	Embolie : 1(3.5)	-	-	-	-	16(57)
Mc CRAW 1976	-	22	-	-	-	-	-	0	7(31)	-	-	-	-	Hematome :6 (27) Douleur : 22(100)	-	Embolie : 1(5)	-	-	-	-	22(100)

Annexe 5 : Tableau de synthèse des complications du lambeau fascio-cutané glutéal inférieur [76, 124-129].

	N	Nécrose partielle	Nécrose totale	Fistule	Sténose	Complications site donneur	Prolapsus	Rapport sexuel
HAINSWORTH 2012	8	0	0	1	-	3	0	-
SCHMIDT 2012	1	0	0	0	0	0	0	-
RAGOOWANSI 2004	40	6	1	-	-	-	0	6
JUDGE 2000	1	0	0	0	0	0	0	0
LOREE 1997	7	2	0	0	0	2	0	4
TRELFOR 1992	26	0	0	2	2	0	5	11
ACHAUER 1984	7	0	0	1	0	2	0	4

TOTAL n	90	8	1	4	2	7	5	25
%	100	9	1	4	2	8	6	28

Annexe 6 : Tableau des études concernant les reconstructions vaginales par lambeau fascio-cutané glutéal inférieur [76, 124-129].

								COMPLICATIONS PROPRES AU LAMBEAU												
								NECROSE		FISTULE		STENOSE				SURVIE				
SERIE	NOMBRE DE PATIENTES	NOMBRE DE LAMBEAUX	PATHOLOGIE	INTERVENTION	AGE	IRRADIATION PRE OPERATOIRE	MORTALITE	PARTIELLE	TOTALE	Recto-vaginale colo-vaginale	Vesico-vaginale		SITE DONNEUR	AUTRES	COMPLICATIONS GENERALES	sans maladie	mort de la madadie	mort autre cause	récidive	RAPPORTS SEXUELS
HAINSWORTH 2012	40 (8 fem mes)	-	Récurrence cancer rectum : 7 Cancer du rectum : 33	Exentération totale : 7 Amputation abdomino-pétinéale : 32 Aputation abdomino-sacrée : 1	65	39(98)	1(2.5)	0	0	1(2.5)	0	-	Abcès : 3(7.5)	Désunions : 2(5) Hernies périnéales : 2(5)	Infections : 2(5)	-	-	-	-	-
SCHMIDT 2012	1	2	Cancer du rectum : 1	Amputation abdomino-pelvienne : 1	43	-	0	0	0	0	0	0	0	0	0	-	-	-	-	-
RAGOOWANSI 2004	40	56	Cancer de la vulve : 38 Fistule recto-vaginal : 1 Autre : 1	Vulvectomie radicale : 15 Hemi vulvectomie : 18 Excision locale : 7	57	-	0	6(11)	1(3)	-	-	-	-	-	-	35(88) (16 mois)	1(2.5)	?	?	6(15)
JUDGE 2000	1	-	Récurrence cancer rectum : 1	Exentération postérieure : 1	47	1(100)	0	0	0	0	0	0	0	0	0	1(100) (7mois)	-	-	-	0
LOREE 1997	7	10	Récurrence cancer vulve : 2 Cancer de la vulve : 2 Récurrence cancer col : 1 Récurrence maladir Paget : 1 Fistule : 1	-	59	3(43)	0	2(29)	0	0	0	0	Infection cicatrice : 1(14)	Désunion de lambeau : 1(14)	0	-	-	-	-	4(57) (11 mois)
TRELFORD 1992	26	14		Exentération totale : 15 Exentération antérieure : 9 Exentération postérieure : 1 Amutation abdomino-périnéale : 1	53	-	0	0	0	2(8)	0	2(8)	0	Prolapsus : 5(19)	0	12(46)	7(27)	2(8)	5(19)	11(42)
ACHAUER 1984	7	9	Récurrence cancer du vagin : 1 Récurrence cancer du rectum : 1 Fisulte vésico-vaginale : 1 Cancer du rectum : 1 Récurrence cancer urètre : 1 Sarcome : 2	Exentération postérieure : 3 Vaginectomie : 1 Cure fistule : 1 Hémi vulvectomie : 1 Exentération totale : 1	42	4(57)	0	0	0	0	1(14)	0	Abcès : 2(29)	Douleur : 7(100)	0	5(71)	-	-	2(29)	Dyspareunie : 4 (57)

Annexe 7 : Tableau de synthèse des complications des épiploolasties avec greffe en peau mince [68, 78, 79, 96, 130-132].

	n	Nécrose partielle	Nécrose totale	Fistule	Sténose	Prolapsus	Rapport sexuel
DE LA GARZA 2009	1	0	0	0	0	0	1
ELLAFANDI 2007	10	0	0	0	0	0	7
ESRIG 1997	2	0	0	0	0	0	2
KUSIAK 1996	20	0	0	0	0	2	16
WHEELESS 1989	3	0	0	0	0	0	3
BEEMER 1988	51	6	0	4	0	0	48
BEREK 1984	7	0	1	0	0	0	-

TOTAL n	94	6	1	4	0	2	77
%	100	6	1	4	0	2	82

Annexe 8 : Tableau des études concernant les reconstructions vaginales par épiplooplasties avec greffe libre en peau mince [68, 78, 79, 96, 130-132].

SERIE	TECHNIQUE	NOMBRE DE PATIENTES	PATHOLOGIE	INTERVENTION	AGE	IRRADIATION PRE OPERATOIRE	MORTALITE	COMPLICATIONS PROPRES A L'EPIPLOOPLASTIE						COMPLICATIONS GENERALES	SURVIE				RAPPORTS SEXUELS
								NECROSE		FISTULE		STENOSE	AUTRES						
								PARTIELLE	TOTALE	Recto-vaginale colo-vaginale	Vesico-vaginale				sans maladie	mort de la madadie	mort autre cause	récidive	
DE LA GARZA 2009	Greffe peau mince	1	Cancer du col : 1	Exentération totale : 1	43	-	0	0	0	0	0	0	0	Pneumopathie Abcès pelvien Sténose uretérale	1	_	-	-	1 3ans 1/3
ELLAFANDI 2007	Epiploon + plaque de vicryl	10	Cancer de vessie : 10	Exentérations antérieures : 10	38(28-41)	-	0	0	0	0	0	0	0	0	9	1	-	-	7 (260 jours)
ESRIG 1997	Greffe + epiploon + plaque de vicryl	2	Cancer de l'urètre : 1 Cancer de vessie : 1	Exentérations antérieures : 2	(48-49)	-	0	0	0	0	0	0	0	0	-	-	-	-	2(100) (8mois)
KUSIAK 1996	Greffe peau mince + épiploon	20	Récurrence de cancer du col : 16 Récurrence de cancer de vulve : 4	Exentérations totales : 8 Exentérations antérieures : 7 Exentérations postérieures : 5	(33-83)	20(100)	0	0	0	0	0	0	2 prolapsus (10)	0	10(50)	6(30)	-	4	(80) 34 mois
WHEELESS 1989	Greffe peau mince + épiploon	3	Récurrance cancer du col : 3	Exentération totale : 3	(28-52)	-	0	0	0	0	0	0	0	0	3	-	-	-	3(100) 18mois
BEEMER 1988	Greffe peau mince + stent	51	-	Exentérations totales :25 Exentérations postérieures : 1 Exentérations antérieures : 5 Colpectomies : 26	-	-	0	6(12)	0	4	0	0	6 secondes greffes (12) 6 infections greffe (12)	0	-	-	-	-	(94)
BEREK 1984	Greffe peau mince + épiploon	28 7 greffes	-	Exentération totale : 16 Exentération antérieure : 9 Exentération postérieure : 3	45	-	1(3.5)	-	1(14)	-	-	-	-	Embolie : 1(3.5)	-	-	-	-	-

Annexe 9 : Tableau de synthèse des complications des entérocolpoplasties [19, 116, 133-143].

	n	Nécrose partielle	Nécrose totale	Fistule	Sténose	Prolapsus	Rapport sexuel
YIN 2013	5	0	0	0	0	0	5
BRIDOUX 2010	8	0	0	0	2	0	5
JIMENEZ 2010	1	0	0	0	0	1	_
SAHAKITRUNG RUANG 2010	3	0	0	0	0	_	1
SCHNEIDER 2009	1	0	0	0	1	0	1
FOTOPOULOU 2008	7	0	0	0	6	2	5
LING 2008	4	0	0	0	0	_	4
IMPARATO 2007	62	0	1	0	5	1	32
ABD EL AZIZ 2006	11	0	0	0	0	0	10
HENSLE 2006	57	0	0	0	8	2	31
KWUN KIM 2003	36	0	0	1	2	3	27
MIRHASHEMI 2002	25	0	0	1	2	_	2
POSSOVER 2001	1	0	0	0	0	0	1

TOTAL n	223	0	1	2	27	9	126
%	100	0	0	1	12	4	57

Annexe 10 : Tableau des études concernant les reconstructions vaginales par entérocolpoplasties [19, 116, 133-143].

.

SERIE	NOMBRE DE PATIENTES	PATHOLOGIE	SEGMENT DIGESTIF UTILISE	AGE	IRRADIATION PRE OPERATOIRE	MORTALITE	NECROSE		FISTULE		STENOSE	AUTRES	COMPLICATIONS GENERALES	SURVIE				RAPPORTS SEXUELS
							PARTIELLE	TOTALE	Recto-vaginale colo-vaginale	Vesico-vaginale				sans maladie	mort de la madadie	mort autre cause	récidive	
YIN 2013	5	Cancer vagin :5	Sigmoïde	(45-55)	-	0	0	0	0	0	0	Infection cicatrice : 1	-	5	-	-	-	5
BRIDOUX 2010	8	Récurrence cancer col : 6 Récurrence cancer rectal : 1 Cancer vagin : 1	Colon droit	42(29-57)	-	0	0	0	0	0	2 (dilatation)	Infection superficielle cicatrice : 1	Hémorragie : 1	-	-	-	-	5/8
JIMENEZ 2010	1	Récurrence cancer vulve : 1	Sigmoïde	43	-	0	0	0	0	0	0	Déhiscence périnéale : 1 Prolapsus minime : 1 Ecoulement mucus : 1	_	1	-	-	-	-
SAHAKITRUNG RUANG 2010	3	Cancer du rectum : 3	Sigmoïde	58(30-75)	-	0	0	0	0	0	0	-	TVP :1	2	1	-	-	1 (6-21 mois)
SCHNEIDER 2009	1	Cancer vagin : 1	Iléon	51	-	0	0	0	0	0	1 (dilatation)	0	-	1	-	-	-	1 (1 an)
FOTOPOULOU 2008	7	Récurrence cancer du col : 1 Cancer du col : 2 Cancer de l'endomètre : 1 Cancer du vagin :2 Récurrence cancer du vagin : 1	Sigmoïde	48(39-63)	1	0	0	0	0	0	Complète : 3 (42,8) Partielle : 3 (42,8)	Déhiscence : 1 Prolapsus : 2 (28,6) Ecoulement mucus : 1 (14,3) Hématome : 1 (14,3)	Hernie de paroi : 1 (14,3)	7	-	-	-	5 (71,4) (2 ans)
LING 2008	4	Cancer vagin : 4	Sigmoïde	(41-61)	-	0	0	0	0	0	0	-	-	4	-	-	-	4 (46 mois)
IMPARATO 2007	62	Syndrome de Rokitansky : 58 Cancer du gain : 1 Cancer du col : 3	Sigmoïde	27 (17-46)	3	0	0	1(1,6) fasciite nécrosante	0	0	5(8,1) (dilatation)	Prolapsus : 1 (1,6) (13 ans ap reconstruction)	-	61	1	-	-	32(51,6) régulièrement 30 occasionnellement (suivi 11 ans)
ABD EL AZIZ 2006	11	Cancer du col : 5 Cancer de vessie : 3 Cancer de l'endomètre : 2 Cancer de l'ovaire :1	Segment iléo-caecal	43 (39-47)	-	0	0	0	0	0	0	Infection cicatrice : 1 Ecoulement mucus : 2(18)	-	11	-	-	-	10/11(90,9) à 3 mois
HENSLE 2006	57	Syndrome Rokitansky : 42 Sarcome pelvien : 6 Cloaque : 1 Transsexuel : 6 Autre : 3	Sigmoïde : 39 Iléon : 9 Caecum : 9	(12-22)	-	0	0	0	0	0	Partielle : 4 Complète : 4	Prolapsus : 2 Ecoulement mucus : 1	-	-	-	-	-	31/36 (18mois-24 ans) Dyspareunie : 2
KWUN KIM 2003	36	Transsexuel : 28 Atrésie congénitale : 5 Cancer du col : 3	Recto sigmoïde	29(22-50)	-	0	0	0	1	0	2 (5,6) (dilatation)	Prolapsus : 3 Ecoulement mucus : 3 (8,3)	-	36	-	-	-	27/36 (9 /36 pas de partenaire) (à 1 an)
MIRHASHEMI 2002	25	Récurrence cancer du col : 22(88) Recurrence cancer de la vulve : 3(8) Cancer de l'ovaire : 1(4)	Iléon : 1 Sigmoide : 6	41	24(96)	0 0 1(4)	0 0	0 0	1 0	0 0	2 (33)(dilatation)	-	-	8	-	-	1	2/7
POSSOVER 2001	1	-	Colon par laparoscopie	43	1	0	0	0	0	0	0	0	-	1	-	-	-	1 (12 mois)

Annexe 11 : Questionnaire « EORTC QLQ-C30 »

EORTC QLQ-C30 (version 3)

We are interested in some things about you and your health. Please answer all of the questions yourself by circling the number that best applies to you. There are no "right" or "wrong" answers. The information that you provide will remain strictly confidential.

Please fill in your initials: ____
Your birthdate (Day, Month, Year): __ __ __ __ __ __
Today's date (Day, Month, Year): 31 __ __ __ __ __ __

	Not at All	A Little	Quite a Bit	Very Much
1. Do you have any trouble doing strenuous activities, like carrying a heavy shopping bag or a suitcase?	1	2	3	4
2. Do you have any trouble taking a long walk?	1	2	3	4
3. Do you have any trouble taking a short walk outside of the house?	1	2	3	4
4. Do you need to stay in bed or a chair during the day?	1	2	3	4
5. Do you need help with eating, dressing, washing yourself or using the toilet?	1	2	3	4

During the past week:	Not at All	A Little	Quite a Bit	Very Much
6. Were you limited in doing either your work or other daily activities?	1	2	3	4
7. Were you limited in pursuing your hobbies or other leisure time activities?	1	2	3	4
8. Were you short of breath?	1	2	3	4
9. Have you had pain?	1	2	3	4
10. Did you need to rest?	1	2	3	4
11. Have you had trouble sleeping?	1	2	3	4
12. Have you felt weak?	1	2	3	4
13. Have you lacked appetite?	1	2	3	4
14. Have you felt nauseated?	1	2	3	4
15. Have you vomited?	1	2	3	4
16. Have you been constipated?	1	2	3	4

Please go on to the next page

Specimen

During the past week:	Not at All	A Little	Quite a Bit	Very Much
17. Have you had diarrhea?	1	2	3	4
18. Were you tired?	1	2	3	4
19. Did pain interfere with your daily activities?	1	2	3	4
20. Have you had difficulty in concentrating on things, like reading a newspaper or watching television?	1	2	3	4
21. Did you feel tense?	1	2	3	4
22. Did you worry?	1	2	3	4
23. Did you feel irritable?	1	2	3	4
24. Did you feel depressed?	1	2	3	4
25. Have you had difficulty remembering things?	1	2	3	4
26. Has your physical condition or medical treatment interfered with your family life?	1	2	3	4
27. Has your physical condition or medical treatment interfered with your social activities?	1	2	3	4
28. Has your physical condition or medical treatment caused you financial difficulties?	1	2	3	4

For the following questions please circle the number between 1 and 7 that best applies to you

29. How would you rate your overall health during the past week?

1	2	3	4	5	6	7
Very poor						Excellent

30. How would you rate your overall quality of life during the past week?

1	2	3	4	5	6	7
Very poor						Excellent

© Copyright 1995 EORTC Quality of Life Group. All rights reserved. Version 3.0

Specimen

Annexe 12 : Questionnaire « EORTC QLQ CR 29 »

EORTC QLQ – CR29

Patients sometimes report that they have the following symptoms or problems. Please indicate the extent to which you have experienced these symptoms or problems during the past week. Please answer by circling the number that best applies to you.

During the past week:	Not at All	A Little	Quite a Bit	Very Much
31. Did you urinate frequently during the day?	1	2	3	4
32. Did you urinate frequently during the night?	1	2	3	4
33. Have you had any unintentional release (leakage) of urine?	1	2	3	4
34. Did you have pain when you urinated?	1	2	3	4
35. Did you have abdominal pain?	1	2	3	4
36. Did you have pain in your buttocks/anal area/rectum?	1	2	3	4
37. Did you have a bloated feeling in your abdomen?	1	2	3	4
38. Have you had blood in your stools?	1	2	3	4
39. Have you had mucus in your stools?	1	2	3	4

During the past week:	Not at All	A Little	Quite a Bit	Very Much
40. Did you have a dry mouth?	1	2	3	4
41. Have you lost hair as a result of your treatment?	1	2	3	4
42. Have you had problems with your sense of taste?	1	2	3	4
43. Were you worried about your health in the future?	1	2	3	4
44. Have you worried about your weight?	1	2	3	4
45. Have you felt physically less attractive as a result of your disease or treatment?	1	2	3	4
46. Have you been feeling less feminine/masculine as a result of your disease or treatment?	1	2	3	4
47. Have you been dissatisfied with your body?	1	2	3	4
48. Do you have a stoma bag (colostomy/ileostomy)? (please circle the correct answer)	Yes		No	

Please go on to the next page

© QLQ-CR29 Copyright 2006 EORTC Quality of Life Group. All rights reserved. (Validated module). Version 2.1

Spécimen

During the past week:	Not at All	A Little	Quite a Bit	Very Much
Answer these questions ONLY IF YOU HAVE A STOMA BAG, if not please continue below:				
49. Have you had unintentional release of gas/flatulence from your stoma bag?	1	2	3	4
50. Have you had leakage of stools from your stoma bag?	1	2	3	4
51. Have you had sore skin around your stoma?	1	2	3	4
52. Did frequent bag changes occur during the day?	1	2	3	4
53. Did frequent bag changes occur during the night?	1	2	3	4
54. Did you feel embarrassed because of your stoma?	1	2	3	4
55. Did you have problems caring for your stoma?	1	2	3	4

Answer these questions ONLY IF YOU DO NOT HAVE A STOMA BAG:				
49. Have you had unintentional release of gas/flatulence from your back passage?	1	2	3	4
50. Have you had leakage of stools from your back passage?	1	2	3	4
51. Have you had sore skin around your anal area?	1	2	3	4
52. Did frequent bowel movements occur during the day?	1	2	3	4
53. Did frequent bowel movements occur during the night?	1	2	3	4
54. Did you feel embarrassed because of your bowel movement?	1	2	3	4

During the past 4 weeks:	Not at All	A Little	Quite a Bit	Very Much
For men only:				
56. To what extent were you interested in sex?	1	2	3	4
57. Did you have difficulty getting or maintaining an erection?	1	2	3	4

For women only:				
58. To what extent were you interested in sex?	1	2	3	4
59. Did you have pain or discomfort during intercourse?	1	2	3	4

© QLQ-CR29 Copyright 2006 EORTC Quality of Life Group. All rights reserved. (Validated module). Version 2.1

Specimen

Annexe 13 : Questionnaire « EORTC QLQ OV28 »

EORTC QLQ - OV28

Patients sometimes report that they have the following symptoms or problems. Please indicate the extent to which you have experienced these symptoms or problems during the past week.

During the past week:	Not at All	A Little	Quite a Bit	Very Much
31. Did you have abdominal pain?	1	2	3	4
32. Did you have a bloated feeling in your abdomen / stomach?	1	2	3	4
33. Did you have problems with your clothes feeling too tight?	1	2	3	4
34. Did you experience any change in bowel habit as a result of your disease or treatment?	1	2	3	4
35. Were you troubled by passing wind / gas / flatulence?	1	2	3	4
36. Have you felt full too quickly after beginning to eat?	1	2	3	4
37. Have you had indigestion or heartburn?	1	2	3	4
38. Have you lost any hair?	1	2	3	4
39. Answer this question only if you had any hair loss: Were you upset by the loss of your hair?	1	2	3	4
40. Did food and drink taste different from usual?	1	2	3	4
41. Have you had tingling hands or feet?	1	2	3	4
42. Have you had numbness in your fingers or toes?	1	2	3	4
43. Have you felt weak in your arms or legs?	1	2	3	4
44. Did you have aches or pains in your muscles or joints?	1	2	3	4
45. Did you have problems with hearing?	1	2	3	4
46. Did you urinate frequently?	1	2	3	4
47. Have you had skin problems (e.g. itchy, dry)?	1	2	3	4
48. Did you have hot flushes?	1	2	3	4
49. Did you have night sweats?	1	2	3	4

Please go on to next page

SPECIMEN

During the past week:	Not at All	A Little	Quite a Bit	Very Much
50. Have you felt physically less attractive as a result of your disease or treatment?	1	2	3	4
51. Have you been dissatisfied with your body?	1	2	3	4
52. How much has your disease been a burden to you?	1	2	3	4
3. How much has your treatment been a burden to you?	1	2	3	4
4. Were you worried about your future health?	1	2	3	4

During the past 4 weeks:	Not at All	A Little	Quite a Bit	Very Much
5. To what extent were you interested in sex?	1	2	3	4
6. To what extent were you sexually active?	1	2	3	4
nswer the following two questions only if you were sexually active:				
7. To what extent was sex enjoyable for you?	1	2	3	4
8. Did you have a dry vagina during sexual activity?	1	2	3	4

SPECIMEN

© Copyright 1997 EORTC Quality of Life Group. All rights reserved.

CARES
CAncer Rehabilitation Evaluation System

Patient Information

Name: _____ ID #: _____

Date: _____

Age: _____

Sex: M F

Type of Cancer: _____

Date of Diagnosis: _____ Name of Physician: _____

Instructions

Below is a list of Problem Statements that describe situations and experiences of individuals who have or have had cancer. Read each statement and circle the number that best describes **HOW MUCH EACH STATEMENT APPLIES TO YOU** during the **PAST MONTH, INCLUDING TODAY**. Some sections will not apply to you. Please skip these sections and proceed to the next one as directed. For any problem statement that you rate between 1 and 4, indicate whether this is a problem with which you would like help by circling *Y* for *yes* or *N* for *no*.

Example

How much does it apply to you?	Not at all	A little	A fair amount	Much	Very much	Do you want help?
1. I have difficulty walking	0	(1)	2	3	4	Y (N)
2. I find that food tastes bad	0	1	2	3	(4)	(Y) N

© CARES Consultants, 2118 Wilshire Blvd, Suite 359, Santa Monica, California 90403 (310) 452-4152

How much does it apply to you?	Not at all	A little	A fair amount	Much	Very much	Do you want help?
1. I have difficulty bending or lifting	0	1	2	3	4	Y N
2. I have difficulty walking and/or moving around	0	1	2	3	4	Y N
3. I have difficulty doing physical activities such as running and playing sports	0	1	2	3	4	Y N
4. I do not have the energy I used to	0	1	2	3	4	Y N
5. I have difficulty driving	0	1	2	3	4	Y N
6. I have difficulty doing household chores	0	1	2	3	4	Y N
7. I have difficulty bathing, brushing my teeth, or grooming myself	0	1	2	3	4	Y N
8. I have difficulty preparing meals	0	1	2	3	4	Y N
9. I am not interested in recreational activities like I used to be	0	1	2	3	4	Y N
10. I do not engage in the recreational activities that I used to	0	1	2	3	4	Y N
11. I do not have enough enjoyable activities to fill the day	0	1	2	3	4	Y N
12. I have difficulty planning activities because of the cancer or its treatments	0	1	2	3	4	Y N
13. I cannot gain weight	0	1	2	3	4	Y N
14. I am continuing to lose weight	0	1	2	3	4	Y N
15. I find food unappealing	0	1	2	3	4	Y N
16. I find that food tastes bad	0	1	2	3	4	Y N
17. I find it difficult to swallow	0	1	2	3	4	Y N
18. I find that the cancer or its treatments keep me from working	0	1	2	3	4	Y N
19. I find that cancer or its treatments interfere with my ability to work	0	1	2	3	4	Y N
20. I frequently have pain	0	1	2	3	4	Y N
21. I have chronic pain from scars and surgery	0	1	2	3	4	Y N
22. I have pain that is not controlled by pain medication	0	1	2	3	4	Y N

How much does it apply to you?	Not at all	A little	A fair amount	Much	Very much	Do you want help?
23. I have pain that is controlled by pain medication	0	1	2	3	4	Y N
24. I find that my clothes do not look good on me	0	1	2	3	4	Y N
25. I find that my clothes do not fit	0	1	2	3	4	Y N
26. I have difficulty finding clothes to fit	0	1	2	3	4	Y N
27. I find that the medical team withholds information from me about the cancer	0	1	2	3	4	Y N
28. I find that doctors don't explain what they are doing to me	0	1	2	3	4	Y N
29. I find that nurses don't explain what they are doing to me	0	1	2	3	4	Y N
30. I have difficulty asking doctors questions	0	1	2	3	4	Y N
31. I have difficulty asking nurses questions	0	1	2	3	4	Y N
32. I have difficulty expressing my feelings to the doctors and nurses	0	1	2	3	4	Y N
33. I have difficulty telling my doctor about new symptoms	0	1	2	3	4	Y N
34. I have difficulty understanding what the doctors tell me about the cancer or its treatments	0	1	2	3	4	Y N
35. I have difficulty understanding what the nurses tell me about the cancer or its treatments	0	1	2	3	4	Y N
36. I would like to have more control over what the doctors do to me	0	1	2	3	4	Y N
37. I would like to have more control over what the nurses do to me	0	1	2	3	4	Y N
38. I am embarrassed to show my body to others because of my illness	0	1	2	3	4	Y N
39. I am uncomfortable showing my scars to others	0	1	2	3	4	Y N
40. I am uncomfortable with the changes in my body	0	1	2	3	4	Y N
41. I frequently feel anxious	0	1	2	3	4	Y N
42. I frequently feel depressed	0	1	2	3	4	Y N
43. I frequently feel angry	0	1	2	3	4	Y N

How much does it apply to you?	Not at all	A little	A fair amount	Much	Very much	Do you want help?
44. I frequently feel upset	0	1	2	3	4	Y N
45. I frequently feel overwhelmed by my emotions and feelings about the cancer	0	1	2	3	4	Y N
46. I have difficulty sleeping	0	1	2	3	4	Y N
47. I have difficulty concentrating	0	1	2	3	4	Y N
48. I have difficulty remembering things	0	1	2	3	4	Y N
49. I have difficulty thinking clearly	0	1	2	3	4	Y N
50. I have difficulty telling my friends or relatives to come over less often	0	1	2	3	4	Y N
51. I have difficulty telling my friends or relatives to leave when I do not feel well	0	1	2	3	4	Y N
52. I have difficulty asking my friends or relatives to do something fun with me	0	1	2	3	4	Y N
53. I do not know what to say to my friends or relatives	0	1	2	3	4	Y N
54. I have difficulty asking friends or relatives to do things for me	0	1	2	3	4	Y N
55. I have difficulty telling my friends or relatives about the cancer	0	1	2	3	4	Y N
56. I have difficulty asking my friends or relatives to come over more often	0	1	2	3	4	Y N
57. I find that my friends or relatives tell me I'm looking well when I'm not	0	1	2	3	4	Y N
58. I find that my friends or relatives withhold information from me	0	1	2	3	4	Y N
59. I find that my friends or relatives avoid talking with me about the cancer	0	1	2	3	4	Y N
60. I find that my friends or relatives do not visit often enough	0	1	2	3	4	Y N
61. I find that my friends or relatives do not call often enough	0	1	2	3	4	Y N

How much does it apply to you?	Not at all	A little	A fair amount	Much	Very much	Do you want help?
62. I find that my friends or relatives are uncomfortable when they visit me	0	1	2	3	4	Y N
63. I find that friends or relatives have difficulty talking with me about my illness	0	1	2	3	4	Y N
64. I feel uncomfortable when I see other patients getting treatments	0	1	2	3	4	Y N
65. I become nervous when I have to go to the hospital	0	1	2	3	4	Y N
66. I become nervous when I am waiting to see the doctor	0	1	2	3	4	Y N
67. I become nervous when I am waiting to find out the results of tests	0	1	2	3	4	Y N
68. I become nervous when I am having diagnostic tests	0	1	2	3	4	Y N
69. I become nervous when I get my blood drawn	0	1	2	3	4	Y N
70. I worry about whether my treatments are working	0	1	2	3	4	Y N
71. I worry about whether the cancer is progressing	0	1	2	3	4	Y N
72. I worry about not being able to care for myself	0	1	2	3	4	Y N
73. I worry about how my family will manage if I die	0	1	2	3	4	Y N
74. I do not feel sexually attractive	0	1	2	3	4	Y N
75. I do not think my partner(s) finds me sexually attractive	0	1	2	3	4	Y N
76. I am not interested in having sex	0	1	2	3	4	Y N
77. I do not think that my partner(s) is interested in having sex with me	0	1	2	3	4	Y N
78. I sometimes don't show up for my doctor's appointment	0	1	2	3	4	Y N
79. I sometimes don't show up for my treatments	0	1	2	3	4	Y N
80. I sometimes don't take my medication as prescribed	0	1	2	3	4	Y N
81. I sometimes don't follow my doctor's instructions	0	1	2	3	4	Y N
82. I have financial problems	0	1	2	3	4	Y N

How much does it apply to you?	Not at all	A little	A fair amount	Much	Very much	Do you want help?
83. I have insurance problems	0	1	2	3	4	Y N
84. I have difficulty with transportation to and from my medical appointments and/or other places	0	1	2	3	4	Y N
85. I am gaining too much weight	0	1	2	3	4	Y N
86. I find some diagnostic procedures extremely painful	0	1	2	3	4	Y N
87. I have frequent episodes of diarrhea	0	1	2	3	4	Y N
88. I have times when I do not have control of my bladder	0	1	2	3	4	Y N
Do you have children? Yes No ***If No, skip to next section.***						
89. I have difficulty taking care of the children and/or the grandchildren	0	1	2	3	4	Y N
90. I have difficulty helping my children cope with my illness	0	1	2	3	4	Y N
91. I have difficulty helping my children talk about my illness	0	1	2	3	4	Y N
Are you working or have you been been employed during the last month? Yes No ***If No, skip to next section.***						
92. I have difficulty talking to my boss about the cancer	0	1	2	3	4	Y N
93. I have difficulty talking to the people who work with me about the cancer	0	1	2	3	4	Y N
94. I have difficulty telling my employer that I cannot do something because of my illness	0	1	2	3	4	Y N
95. I have difficulty asking for time off from work for medical treatments	0	1	2	3	4	Y N
96. I am worried about being fired	0	1	2	3	4	Y N

How much does it apply to you?	Not at all	A little	A fair amount	Much	Very much	Do you want help?
Did you look for work during the past month? Yes No						
If No, skip to next section.						
97. I have difficulty finding a new job since I have had cancer	0	1	2	3	4	Y N
98. I find that employers are reluctant to hire people with a cancer history	0	1	2	3	4	Y N
Have you been sexually active since your cancer diagnosis? Yes No						
If No, skip to next section.						
99. I find that the frequency of sexual activity has decreased	0	1	2	3	4	Y N
100. I have difficulty becoming sexually aroused	0	1	2	3	4	Y N
101a. I have difficulty getting or maintaining an erection (**Males**)	0	1	2	3	4	Y N
b. I have difficulty getting lubricated (**Females**)						
102. I have difficulty reaching orgasm	0	1	2	3	4	Y N
Are you married or in a significant relationship? Yes No						
If No, skip to next section.						
103. My partner and I have difficulty talking about our feelings	0	1	2	3	4	Y N
104. My partner and I have difficulty talking about our fears	0	1	2	3	4	Y N
105. My partner and I have difficulty talking about what will happen after my death	0	1	2	3	4	Y N
106. My partner and I have difficulty talking about our future	0	1	2	3	4	Y N
107. My partner and I have difficulty talking about the cancer and what might happen	0	1	2	3	4	Y N

How much does it apply to you?	Not at all	A little	A fair amount	Much	Very much	Do you want help?
108. My partner and I have difficulty talking about wills and financial arrangements	0	1	2	3	4	Y N
109. I do not feel like embracing, kissing, or caressing my partner	0	1	2	3	4	Y N
110. My partner does not feel like embracing, kissing or caressing me	0	1	2	3	4	Y N
111. I am not interested in touching my partner	0	1	2	3	4	Y N
112. My partner is not interested in touching me	0	1	2	3	4	Y N
113. My partner and I are not getting along as well as we usually do	0	1	2	3	4	Y N
114. My partner and I are upset with each other more often than usual	0	1	2	3	4	Y N
115. My partner and I have so much time together that we get on each other's nerves	0	1	2	3	4	Y N
116. My partner and I are more distant than usual	0	1	2	3	4	Y N
117. My partner won't let me do activities that I am capable of doing	0	1	2	3	4	Y N
118. My partner spends too much time taking care of me	0	1	2	3	4	Y N
119. My partner does not take care of me enough	0	1	2	3	4	Y N
120. I have difficulty asking my partner to take care of me	0	1	2	3	4	Y N
Are you single and not in a significant relationship? Yes No						
If No, skip to next section.						
121. I have difficulty initiating contact with potential dates	0	1	2	3	4	Y N
122. I have difficulty meeting potential dates	0	1	2	3	4	Y N
123. I am afraid to go to places that I used to visit to meet dates	0	1	2	3	4	Y N
124. I have difficulty telling a date about the cancer or its treatments	0	1	2	3	4	Y N
125. I am afraid to initiate a sexual relationship with someone	0	1	2	3	4	Y N

How much does it apply to you?	Not at all	A little	A fair amount	Much	Very much	Do you want help?
Have you had chemotherapy treatments in the last month? Yes No						
If No, skip to next section.						
126. I become nervous when I get chemotherapy	0	1	2	3	4	Y N
127. I become nauseated during and/or before chemotherapy	0	1	2	3	4	Y N
128. I vomit during and/or before chemotherapy	0	1	2	3	4	Y N
129. I feel sick when I think about my chemotherapy	0	1	2	3	4	Y N
130. I feel nauseated after I receive chemotherapy	0	1	2	3	4	Y N
131. I vomit after chemotherapy	0	1	2	3	4	Y N
132. I feel tired after my chemotherapy	0	1	2	3	4	Y N
133. I have other side effects after chemotherapy	0	1	2	3	4	Y N
134. I have lost my hair and/or it is growing back slowly because of chemotherapy	0	1	2	3	4	Y N
Have you had radiation therapy treatments in the last month? Yes No						
If No, skip to next section.						
135. I feel fatigued after my radiation treatments	0	1	2	3	4	Y N
136. I get nervous when I get radiation treatments	0	1	2	3	4	Y N
137. I feel nauseous or vomit after my radiation treatments	0	1	2	3	4	Y N
Do you have an ostomy? Yes No						
If No, skip to next section.						
138. I have problems with ostomy care and maintenance	0	1	2	3	4	Y N

How much does it apply to you?	Not at all	A little	A fair amount	Much	Very much	Do you want help?
Do you have a prosthesis? Yes No						
If No, skip to next section.						
139. I have difficulty with my prosthetic device (artificial limb, breast prosthesis, etc.)	0	1	2	3	4	Y N

Please list any additional cancer or treatment–related problems that may not have been addressed:

A. _____

B. _____

C. _____

D. _____

E. _____

Annexe 15 : Questionnaire « Female Sexual Function Index » (FSFI)

Q1: Over the past 4 weeks, how **often** did you feel sexual desire or interest ?

- ☐ Almost always or always
- ☐ Most times (more than half the time)
- ☐ Sometimes (about half the time)
- ☐ A few times (less than half the time)
- ☐ Almost never or never

Q2: Over the past 4 weeks, how would you rate your **level** (degree) of sexual desire or interest?

- ☐ Very high
- ☐ High
- ☐ Moderate
- ☐ Low
- ☐ Very low or none at all

Q3. Over the past 4 weeks, how **often** did you feel sexually aroused ("turned on") dur- ing sexual activity or intercourse?

- ☐ No sexual activity
- ☐ Almost always or always
- ☐ Most times (more than half the time)
- ☐ Sometimes (about half the time)
- ☐ A few times (less than half the time)
- ☐ Almost never or never

Q4. Over the past 4 weeks, how would you rate your **level** of sexual arousal ("turn on") during sexual activity or intercourse?

- ☐ No sexual activity
- ☐ Very high
- ☐ High
- ☐ Moderate
- ☐ Low
- ☐ Very low or none at all

Q5. Over the past 4 weeks, how **confident** were you about becoming sexually aroused during sexual activity or intercourse?

- ☐ No sexual activity
- ☐ Very high confidence
- ☐ High confidence
- ☐ Moderate confidence
- ☐ Low confidence
- ☐ Very low or no confidence

Q6. Over the past 4 weeks, how **often** have you been satisfied with your arousal (excite- ment) during sexual activity or intercourse? Response Options

- ☐ No sexual activity
- ☐ Almost always or always
- ☐ Most times (more than half the time)
- ☐ Sometimes (about half the time)
- ☐ A few times (less than half the time)
- ☐ Almost never or never

Q7: Over the past 4 weeks, how **often** did you become lubricated ("wet") during sexual activity or intercourse?

- ☐ No sexual activity
- ☐ Almost always or always
- ☐ Most times (more than half the time)
- ☐ Sometimes (about half the time)
- ☐ A few times (less than half the time)

Q8. Over the past 4 weeks, how **difficult** was it to become lubricated ("wet") during sexual activity or intercourse?

- ☐ No sexual activity
- ☐ Extremely difficult or impossible
- ☐ Very difficult
- ☐ Difficult
- ☐ Slightly difficult
- ☐ Not difficult

Q9: Over the past 4 weeks, how often did you **maintain** your lubrication ("wetness") until completion of sexual activity or intercourse?

- ☐ No sexual activity
- ☐ Almost always or always
- ☐ Most times (more than half the time)
- ☐ Sometimes (about half the time)
- ☐ A few times (less than half the time)
- ☐ Almost never or never

Q10: Over the past 4 weeks, how **difficult** was it to maintain your lubrication ("wetness") until completion of sexual activity or inter- course?

- ☐ No sexual activity
- ☐ Extremely difficult or impossible
- ☐ Very difficult
- ☐ Difficult
- ☐ Slightly difficult
- ☐ Not difficult

Q11. Over the past 4 weeks, when you had sexual stimulation or intercourse, how **often** did you reach orgasm (climax)?

- ☐ No sexual activity
- ☐ Almost always or always
- ☐ Most times (more than half the time)
- ☐ Sometimes (about half the time)
- ☐ A few times (less than half the time)
- ☐ Almost never or never

Q12: Over the past 4 weeks, when you had sexual stimulation or intercourse, how **difficult** was it for you to reach orgasm (climax)?

- ☐ No sexual activity
- ☐ Extremely difficult or impossible
- ☐ Very difficult
- ☐ Difficult
- ☐ Slightly difficult
- ☐ Not difficult

Q13: Over the past 4 weeks, how **satisfied** were you with your ability to reach orgasm (climax) during sexual activity or intercourse?

- ☐ No sexual activity
- ☐ Very satisfied
- ☐ Moderately satisfied
- ☐ About equally satisfied and dissatisfied
- ☐ Moderately dissatisfied
- ☐ Very dissatisfied

Q14: Over the past 4 weeks, how **satisfied** have you been with the amount of emotional closeness during sexual activity between you and your partner?

- ☐ No sexual activity
- ☐ Very satisfied
- ☐ Moderately satisfied
- ☐ About equally satisfied and dissatisfied
- ☐ Moderately dissatisfied
- ☐ Very dissatisfied

Q15: Over the past 4 weeks, how satisfied have you been with your sexual relationship with your partner?

- ☐ No sexual activity
- ☐ Very satisfied
- ☐ Moderately satisfied
- ☐ About equally satisfied and dissatisfied
- ☐ Moderately dissatisfied
- ☐ Very dissatisfied

Q16: Over the past 4 weeks, how **satisfied** have you been with your overall sexual life?

- ☐ Very satisfied
- ☐ Moderately satisfied
- ☐ About equally satisfied and dissatisfied
- ☐ Moderately dissatisfied
- ☐ Very dissatisfied

Q17: Over the past 4 weeks, how **often** did you experience discomfort or pain during vaginal penetration?

- ☐ Did not attempt intercourse
- ☐ Almost always or always
- ☐ Most times (more than half the time)
- ☐ Sometimes (about half the time)
- ☐ A few times (less than half the time)
- ☐ Almost never or never

Q18: Over the past 4 weeks, how **often** did you experience discomfort or pain follow- ing vaginal penetration?

- ☐ Did not attempt intercourse
- ☐ Almost always or always
- ☐ Most times (more than half the time)
- ☐ Sometimes (about half the time)
- ☐ A few times (less than half the time)
- ☐ Almost never or never

Q19. Over the past 4 weeks, how would you rate your **level** (degree) of discomfort or pain during or following vaginal penetration?

- ☐ Did not attempt intercourse
- ☐ Very high
- ☐ High
- ☐ Moderate
- ☐ Low
- ☐ Very low or none at all

Annexe 16 : Questionnaire « Sexual Function Vagin Changes Questions» (SVQ)

Physical contact and sexual relations can be an important part of many people's lives. People who suffer from illnesses involving their pelvic region may experience changes in their sex life.
The questions below refer to this. The information you provide will remain strictly confidential. Please answer all the questions yourself by circling the number that best applies to you

Part 1

During the past month:	Not at all	A little	Quite a bit	Very much	
1. Have you been interested in close physical contact (a kiss and a cuddle)?	1	2	3	4	
2. Have you had close physical contact with your family and close friends?	1	2	3	4	
3. Have you had any interest in sexual relations?	1	2	3	4	
	Yes	No			
4. Do you have a partner? (If not, please continue to **question 8**)	1	2			
	Not at all	A little	Quite a bit	Very much	
5. Has your partner wanted to have sexual relations?	1	2	3	4	
	No	Yes, 1–2 times a month	Yes, 3–4 times a month	Yes, 1–2 times a week	Yes, more than twice a week
6. Have you had sexual relations? (If you have answered no to this question, please continue to **question 8**)	1	2	3	4	5
	Not at all	A little	Quite a bit	Very much	
7. Did your partner have difficulty achieving an erection?	1	2	3	4	
8. Has your sex life/lack of sex life made you worry?	1	2	3	4	

For the following questions please circle the number between 1 and 7 that best applies to you
During the past month:

9. How satisfied or dissatisfied have you been with your sex life/lack of sex life

1	2	3	4	5	6	7
Very dissatisfied						Very satisfied

10. How satisfied or dissatisfied have you been with your appearance?

1	2	3	4	5	6	7
Very dissatisfied						Very satisfied

Please go on to part 2, if you have been *sexually active during the past month.*
If you have not been sexually active during the past month, *please go on to part 3.*
The following questions apply to you only if you have been *sexually active during the past month.*
Please answer all the questions yourself by circling the number that best applies to you

Part 2

During the past month:		Not at all	A little	Quite a bit	Very much
11.	Did you feel that your vagina was dry during intercourse?	1	2	3	4
11a.	If yes, has it bothered you?	1	2	3	4
12.	Have you had any pain during intercourse?	1	2	3	4
12a.	If yes, has it bothered you?	1	2	3	4
13.	Have you experienced bleeding during intercourse?	1	2	3	4
13a.	If yes, has it bothered you?	1	2	3	4
14.	Did you feel that intercourse was bothersome because your vagina felt too small?	1	2	3	4
		Never	Occasionally	Often	Always
15.	Were you able to complete sexual intercourse?	1	2	3	4
16.	Have you reached orgasm?	1	2	3	4
		Not at all	A little	Quite a bit	Very much
17.	Did you feel relaxed after having sex?	1	2	3	4

The following questions are about your experience of any changes in your feelings and/or your sex life *today compared to before you were diagnosed with cancer.*

Please answer all the questions yourself by circling the number that best applies to you

Part 3

CH1.	Has your interest in close physical contact changed since you were diagnosed with cancer?	I am *less* interested now 1	It is unchanged 2	I am *more* interested now 3
CH2.	How much close physical contact do you have with your family and close friends compared to before you were diagnosed with cancer?	I have *less* than before 1	It is unchanged 2	I have *more* than before 3
CH3.	Has your interest in sexual relations changed since you were diagnosed with cancer?	I am *less* interested now 1	It is unchanged 2	I am *more* interested now 3

The following questions apply to you only if you *have a partner*:

		He is *less* interested now	It is unchanged	He is *more* interested now
CH4.	Has your partner's interest in sexual relations changed since you were diagnosed with cancer?	1	2	3

The following questions apply to you only if you are *sexually active*:

		It is *less* dry now	It is unchanged	It is *dryer* now
CH5.	Has the dryness of your vagina changed compared to before you were diagnosed with cancer?	1	2	3
		It is *smaller* now	It is unchanged	It is *larger* now
CH6.	Do you feel that the size of your vagina has changed since you were diagnosed with cancer	1	2	3

The following question applies to you only if you have experienced any *pain during intercourse*:

		I have *less* pain now	It is unchanged	I have *more* pain now
CH7.	Has the pain you experience during intercourse changed since you were diagnosed with cancer?	1	2	3

Thank you for your help

Annexe 17 : Questionnaire « Sexual Adjustment Questionnaire » (SAQ)

1- What is the importance of sexual activity in your life?

- ☐ Extremely important
- ☐ Very important
- ☐ Important
- ☐ Slightly important
- ☐ Of no importance

2- How important to you is being held, touched, and caressed by your partner?

- ☐ extremely
- ☐ very important
- ☐ important
- ☐ somewhat important
- ☐ not important
- ☐ no partner

3- Do you enjoy sexual activity?

- ☐ always
- ☐ almostnalways
- ☐ sometimes
- ☐ almost never
- ☐ never

4- Do you have a desire for sexual activity?

- ☐ always
- ☐ almostnalways
- ☐ sometimes
- ☐ almost never
- ☐ never

5- Have you been the one to initiate (start) sexual activity with

your partner(s)?

- ☐ always
- ☐ almostnalways
- ☐ sometimes
- ☐ almost never
- ☐ never
- ☐ no partner

lly aroused or excited?

- ☐ always
- ☐ almostnalways
- ☐ sometimes
- ☐ almost never
- ☐ never
- ☐ did not try

7- Do you feel any pain or discomfort during sexual intercourse?

- ☐ always
- ☐ almostnalways
- ☐ sometimes
- ☐ almost never
- ☐ never
- ☐ did not try

8- Are you able to reach a climax (come) during sexual intercourse?

- ☐ always
- ☐ almostnalways
- ☐ sometimes
- ☐ almost never
- ☐ never
- ☐ did not try

9- Is it important for you to reach a climax (come)?

- ☐ always
- ☐ almostnalways
- ☐ sometimes
- ☐ almost never
- ☐ never

10- Do you spend time being held, touched, and caressing your partner?

- ☐ always
- ☐ almostnalways
- ☐ sometimes
- ☐ almost never
- ☐ never
- ☐ no partner

11- Do you spend time holding, touching, and caressing your partner?

- ☐ always
- ☐ almostnalways
- ☐ sometimes
- ☐ almost never
- ☐ never
- ☐ no partner

12- Do you have intercourse facing your partner (man on top or woman on top)?

- ☐ always
- ☐ almostnalways
- ☐ sometimes
- ☐ almost never
- ☐ never
- ☐ no partner

13- Do you have intercourse with your partner positioned behind you?

- ☐ always
- ☐ almostnalways
- ☐ sometimes
- ☐ almost never
- ☐ never
- ☐ no partner

14- Do you use your mouth and/or tongue to stimulate your partner's genitals and/or other parts of his/her body?

- ☐ always
- ☐ almostnalways
- ☐ sometimes
- ☐ almost never
- ☐ never
- ☐ no partner

15- Do you feel satisfied after sexual activity?

- ☐ always
- ☐ almostnalways
- ☐ sometimes
- ☐ almost never
- ☐ never
- ☐ no partner

16- Do you find that you are too tired for sexual activity?

- ☐ always
- ☐ almostnalways
- ☐ sometimes
- ☐ almost never
- ☐ never

17- Are you satisfied with the frequency of sexual activity in your life?

- ☐ Very satisfied
- ☐ Somewhat satisfied
- ☐ neutral
- ☐ somewhat very unsatisfied
- ☐ unsatisfied

18- How long have you been involved with your primary sex partner?

- ☐ less than 1 month
- ☐ less than 1 year
- ☐ 1-3 years
- ☐ 3-10 years
- ☐ 10+years
- ☐ no partner

19- How many sexual partners do you have?

- ☐ None
- ☐ One
- ☐ Two
- ☐ 3-5
- ☐ 5+

20- How often do you have sexual activity?

- ☐ more than twice a week
- ☐ 1-2 times a week
- ☐ 1-3 times a month
- ☐ less than once a month
- ☐ not at all

21- How often do you masturbate to reduce sexual tensions?

- ☐ Daily
- ☐ 1-2 times a week
- ☐ 1-3 times a month
- ☐ less than once a month
- ☐ not at all

22- Have you discussed any sexual concerns with your doctor/nurse?

- ☐ Yes
- ☐ No

IX. Bibliographie

[1] Brunschwig A. Complete excision of pelvic viscera for advanced carcinoma. Cancer 1948;1:177–83.

[2] Roderiqez-Bigas MA, Petrelli NJ. Pelvic exenteration and its modifications. Am J Surg 1996;171:293–301.

[3] Franchi M, Don adello N. Pelvic exenteration in gynaecologic oncology: review. Eur J Gynaecol Oncol 1994;15:469–74.

[4] Westin SN, Rallapalli V, Fellman B, Urbauer DL, Pal N, Frumovitz MM, et al. Overall survival after pelvic exenteration for gynecologic malignancy. Gynecol Oncol. 2014 Jul 9. pii: S0090-8258(14)01075-0.

[5] Goldberg GL, Sukumvanich P, Einstein MH, Smith HO, Anderson PS, Fields AL. Total pelvic exenteration: the Albert Einstein College of Medicine/Montefiore Medical Center Experience (1987 to 2003). Gynecol Oncol. 2006 May;101(2):261-8.

[6] Chiantera V, Rossi M, De Iaco P, Koehler C, Marnitz S, Ferrandina G, et al. Survival after curative pelvic exenteration for primary or recurrent cervical cancer: a retrospective multicentric study of 167 patients. Int J Gynecol Cancer. 2014 Jun;24(5):916-22.

[7] Hawighorst-Knapstein S, Schönefuß G, Hoffman SO, Knapstein PG. Pelvic exenteration: effects of surgery on quality of life and body image—A prospective longitudinal study. Gynecol Oncol 1997;66: 495 – 500.

[8] Corney RH, Crowther ME, Howells A. Psychosexual dysfunction in women with gynaecological cancer following radical pelvic surgery. Br J Obstet Gynaecol 1993;100:73–8.

[9] Gleeson N, Baile W, Roberts WS, Hoffman M, Frorica JV, BartonD, et al. Surgical and psychosexual outcome following vaginal reconstruction with pelvic exenteration. Eur J Gynaecol Oncol 1994;15: 89–95.

[10] Houvenaeghel G. Chirurgie de préservation d'organes et de restauration après exentération pelvienne. Bull Cancer. 2002 Dec;89(12):1061-6.

[11] Magrina JF. What to do and not to do in gynecologic oncology surgery. Eur J Gynaecol Oncol. 2000;21(4):335-338.

[12] Magrina JF, Stanhope CR, Weaver AL. Pelvic exenterations : supralevator, infralevator and with vulvectomy. Gynecol Oncol. 1997 Jan;64(1):130-5.

[13] Morice P, Gouy S, Uzan C. Exentérations pelviennes.
EMC - Techniques chirurgicales - Gynécologie 2010:1-25 [Article 41-735].2010.
Traité EMC. Elsevier Masson.

[14] Techniques chirurgicales d'exérèse et de reconsctructions des pelvectomies. De Troyer J, Houvenaeghel G, Lambaudie E, Buttarelli M, Bannier M. Cancers gynécologiques pelviens. 2013 partie V, chapitre 18, page 305.

[15] Bernier Duprelle A, Uzan C, Gouy S, Morice P. Chirurgies de rattrapage des récidives pelviennes de cancer du col utérin en zone irradiée : état des lieux et perspectives innovantes. e-mémoires de l'Académie Nationale de Chirurgie. 2010 ; 9(3):15-17.

[16] Querleu D. Référentiels de la Société Francaise d'Oncologie Gynécologique.

[17] Hacker NF, Eifel PJ, Van der VeldenJ. Cancer of the vagina. Int J Gynaecol Obstet.2012 Oct; 119 Suppl 2:S97-9.

[18] Tjalma WA, Monaghan JM, De Barros Lopes A, Naik R, Nordin AJ, Weyler JJ. The role of surgery in invasive squamous carcinoma of the vagina. Gynecol Oncol. 2001 Jun;81(3):360–5.

[19] Ling B, Gao Z, Sun M, Sun F, Zhang A, Zhao W, et al. Laparoscopic radical hysterectomy with vaginectomy and reconstruction of vagina in patients with stage 1 primary vaginal cancer. Gynecol Oncol. 2008 Apr;109(1):92–6.

[20] Eddy GL, Marks RD, Miller MC, Underwood PB. Primary invasive vaginal carcinoma. Am J Obstet Gynecol 1991 Aug;165(2):292–8.

[21] Berek JS, Howe C, Lagasse LD, Hacker NF. Pelvic exenteration for recurrent gynecologic malignancy: survival and morbidity analysis of the 45-year experience at UCLA. Gynecol Oncol. 2005 Oct;99(1):153-9.

[22] Miner TJ, Delgado R, Zeisler J, Busam K, Alektiar K, Barakat R, Poynor E, et al. Primary vaginal melanoma: a critical analysis of therapy. Ann Surg Oncol. 2004 Jan;11(1):34-9.

[23] Buttarelli M, Houvenaeghel G, Lelièvre L, Jacquemier J, Guiramand J, Delpero JR. Une exentération pelvienne posterieure avec anastomose est elle faisable et justifiée dans le traitement des cancers de l'ovaire à un stade évolué ? Ann Chir. 2006 Oct;131(8) :431-6.

[24] Dauplat J, Philippe AC, Le Boudec G, Pomel C. Techniques et indications chirurgicales pour les cancers de l'ovaire, de la trompe et du périoine. Cancers gynécologiques pelviens. 2013 partie V, chapitre 17,page 294.

[25] Cancer de l'endomètre, Collection Recommandations et référentiels, INCa, Boulogne-Billancourt, novembre 2010.

[26] Witjes JA1, Compérat E2, Cowan NC3, De Santis M4, Gakis G5, Lebret T6,EAU guidelines on muscle-invasive and metastatic bladder cancer: summary of the 2013 guidelines. Eur Urol. 2014 Apr;65(4):778-92.

[27] Hautmann RE, Abol- Enein H, Hafez K, Haro I, Mansson W, Mills RD, et al. Urinary diversion. World Health Organization (WHO) Consensus Conference in Bladder Cancer. Urology 2007 Jan;69(1 Suppl):17-49.

[28] Rischmann P., Mazerolles C., Baron J.-C., et al. Tumeur malignes rares de la vessie et tumeurs malignes rares de l'urètre. Prog Urol 2000;10:17-34.

[29] Thibault F, Mouton A, Sibony M, Cussenot O, Sebe P, Gattegno B, et al. Cancer de l'urètre féminin, à propos de trois cas et revue de la littérature. Prog Urol, 2008; 18(5):318-322.

[30] Faucheron JL. Indications de la chirurgie radicale pour cancer du rectum : de l'exérèse locale d'un polype dégénéré à l'exentération pelvienne pour volumineux cancer…Le Courrier de colo-proctologie (III) - n° 4 - oct. nov. déc 2002 p.79-82.

[31] Law WL, Chu KW, Choi HK. Total Pelvic Exenteration for Locally Advanced Rectal Cancer. J Am Coll Surg. 2000 Jan;190(1):78-83.

[32] Domes TS, Colquhoun PH, Taylor B, Izawa JI, House AA, Luke PP et al. Total pelvic exenteration for rectal cancer: outcomes and prognostic factors. Can J Surg. 2011 Dec;54(6):387-393.

[33] Vieillot S, Azria D. Prise en charge du cancer épidermoïde du canal anal. Post'U (2011) 205-212

[34] Höckel M. Laterally extended endopelvic resection: surgical treatment of infrailiac pelvic wall recurrences of gynecologic malignancies. Am J Obstet Gynecol. 1999 Feb;180(2 Pt 1):306-12.

[35] Taylor GI, Corlett R, Boyd JB.The extended deep inferior flap : a clinical technique. Plast Reconstr Surg.1983 Dec ;72 (6) :751-65.

[36] Tobin GR, pursell SH, Day TG.Refinements in vaginal reconstruction using rectus abdominis flaps. Clin Plast Surg. 1990 Oct; 17(4):705-12.

[37] Tobin GR, Day TG. Vaginal and pelvic reconstruction with distally based rectus abdominis myocutaneous flaps.Plast Reconstr Surg. 1988 Jan;81(1):62-73.

[38] Chun JK, Behnam AB, Dottino P, Cohen C. Use of the umbilicus in reconstruction of the vulva and vagina with a rectus abdominis musculocutaneous flap. Ann Plast Surg. 1998 Jun;40(6):659-63.

[39] Hatoko M, Okazaki T, Tada H, Kuwahara M, Shiba A, Muramatsu T, et al.Vulvar reconstruction using rectus abdominis musculocutaneous flap transfer with secondary liposuction in extramammary Paget's disease. Ann Plast Surg. 1997 Feb;38(2):179-83.

[40] Loessin SJ, Meland NB, Devine RM, Wolff BG, Nelson H, Zincke H. Management of sacral and perineal defects following abdominoperineal resection and radiation with transpelvic muscle flaps. Dis Colon Rectum.1995 Sep;38(9):940-5.

[41] Skene AL, Gault DT, Woodhouse CR, Breach NM, Thomas JM. Perineal, vulval and vaginoperineal reconstruction using the rectus abdominis myocutaneous flap. Br J Surg 1990 Jun;77(6):635-7.

[42] Radice E, Nelson H, Mercill S, Farouk R, Petty P, Gunderson L. Primary myocutaneous flap closure following resection of locally advanced pelvic malignancies. Br J Surg. 1999 Mar;86(3):349-54.

[43] Russo P, Saldana EF, Yu S, Chaglassian T, Hidalgo DA. Myocutaneous flaps in genitourinary oncology. J Urol.1994 Apr;151(4):920-4.

[44] Jain AK, deFranzi AJ, Marks MW, Loggie BW, Lentz S. Reconstruction of pelvic exenterative wounds with transpelvic rectus abdominis flaps : a case series. Ann Plast Surg. 1997 Feb;38(2):115-22.

[45] Vergote T, Revol M, Servant JM, Banzet P. Use of the inferorly based rectus abdominis flap for inguinal and perineal coverage-low venous pressure concept.Br J Plast Surg. 1993 Mar;46(2):168-72.

[46] Chen ZJ, Chen MY, Chen C, Wu N. Vaginal reconstruction with an axial subcutaneous pedicle flap from the inferior abdominal wall : a new method. Plast Reconstr Surg. 1989 Jun;83(6):1005-12.

[47] Kluger Y, Townsend RN, Paul DB, Diamond DL. Rectus muscle flap for the reconstruction of disrupted pelvic floor. J Am Coll Surg. 1994 Sep;179(3):344-6.

[48] Bazan A, Hontanilla B. The use of the rectus abdominis muscle and vicryl mesh to protect the small intestine and the rectus in radiation treatments ti the lower pelvis. Plast Reconstr Surg. 1999 Feb;103(2):746-7.

[49] Mathes SJ, Nahai F. Classification of the vascular anatomy of muscles : experimental and clinical correlation. Plast Reconst Surg.1981 Feb ;67(2) :177-187.

[50] Patsner B, Hetzler P. Post-radical vulvectomy reconstruction using the inferiorly based transverse rectus abdominis (TRAM) flap : a preliminary experience. Gynecol Oncol. 1994 Oct;55(1):78-81.

[51] Legre R, Zalta R, Houvenaeghel G, delpero JR. Reconstruction vaginale par lambeau musculocutané du grand droit abdominal après chirurgie pelvienne pour cancer. Ann Chir Plast Esthet. 1994 Feb;39(1):37-42.

[52] Smith HO, Genesen MC, Runowicz CD, Golberg GL. The rectus abdominis myocutaneous flap : modifications, complications, and sexual function. Cancer. 1998 Aug 1;83(3):510-20.

[53] Mc Allister E, Wells K, Chaet M, Norman J, Cruse W. Perineal reconstruction after surgical extirpation of pelvic malignancies using the transpelvic tranverse rectus abdominal myocutaneous flap. Ann Surg Oncol. 1994 Mar;1(2):164-8.

[54] Bonnet F. La reconstruction vaginale-Les récidives des cancers utérins.6ème congrès de la SFOG Toulouse 1995.

[55] Ferron TG. Reconstruction vaginale après exentération pelvienne par lambeaux musculo-cutanés du grand droit et du droit interne. Thèse de Médecine. Université de Montpellier. Mars 2000

[56] Bertrand P, Rouanet P. Actualités en chirugie reconstructrice des cancers Bull Cancer. 1999 Jan;86(1):65-9.

[57] Benson C, Soisson AP, Carlson J, Culbertson G, Hawley-Bowland C, Richards F. Neovaginal reconstruction with a rectus abdominis myocutaneous flaps. Obstet Gynecol. 1993 May;81(5):871-5.

[58] Carlson JW, Soisson AP, Fowler JM, Carter JR, Twiggs LB, Carson LF.
Rectus abdominis myocutaneous flap for primary vaginal reconstruction. Gynecol Oncol. 1993 Dec;51(3):323-9.

[59] Carlson JW, Carter JR, Saltzman AK, Carson LF, Fowler JM, Twiggs LB. Gynecologic reconstruction with a rectus abdominis myocutaneous flap : an update. Gynecol Oncol. 1996 Jun;61(3):364-8.

[60] Xiong S, Zhan W, Cheng X, Li G, Zhao T, Yu G, Miao H. Vaginal reconstruction with an island flap of inferior epigastric vascular pedicle. Plast Reconstr Surg. 1993 Aug;92(2):271-5.

[60] Hockel M. The transversus and rectus abdominis musculoperitoneal (TRAMP) composite flap for vulvovaginal reconstruction. Plast Reconstr Surg. 1996;97:455-9.

[61] Konerding MA, , Gaumann A, Shumsky A, Schlenger K, Hockel M. The vascular anatomy of the inner anterior abdominal wall with special reference to the transversus and rectus abdominis musculoperitoneal (TRAMP) composite flap for vaginal reconstruction. Plast Reconstr Surg. 1997 Mar;99(3):705-10.

[62] Ioannovich J, Kepenekidis A, Stamatopoulos K, Matar N. L'utilisation du lambeau musculo-cutané de droit interne dans les pertes de substance de la gangrene de fournier. Ann Chir Plast Esth. 1998 Feb ;43(1):58-63.

[63] Graham JB. Vaginal fistulas following radiotherapy. Surg Gynecol Obst. 1965 May ;120 :1019-1023

[64] Rouanet P, Senesse P, Bouamrirene D, Toureille E, Veyrac M, Astre C et al.

Anal sphincter reconstruction by dynamic graciloplasty after abdominoperineal rescetion for cancer. Dis Colon Rectum.1999 Apr;42(4) :451-456

[65] Rullier E, McBride T, Zerbib F, Caudry M, Saric J. Total anorectal and partial vaginal reconstruction with dynamic graciloplasty and colonic vaginoplasty after extended abdominoperineal resection : report of case. Dis colon rectum . 1999 Aug ;42(8):1097-101.

[66] Hallock GG. Minimally invasive harvest of the gracilis muscle. Plast Reconst Surg. 1999 Sep; 104(3) :801-5.

[67] Morris SF, Yang D. Gracilis muscle : arterial and neural basis for subdivision. Ann Plast Surg.1999 jun ;42(6) :630-3.

[68] Berek JS, Hacker NF, Lagasse LD. Vaginal reconstruction performed simultaneously with pelvic exenteration. Obstet Gynecol.1984 Mar 63(3):318-23.

[69] Bostwick J, Hill HL, Nahai F. Repairs in the lower abdomen, groin or perineum with myocutaneous or omental flaps. Plast Reconst Surg. 1979 Feb;63(2):186-194

[70] Gholam D, Trevidic P, Kleimann P, Hautefeuille P, Nicoletis C. Le lambeau musculo-cutané de droit interne. Bilan de 20 cas. Ann Chir Plast Esthet. 1991;36(5):424-9.

[71] Soper JT, Larson D, Hunter VJ, Berchuck A, Clarke-Pearson DL. Short gracilis myocutaneous flaps for vulvovaginal reconstruction after radical pelvic surgery. Obstet Gynecol 1989 Nov;74(5):823-7.

[72] Copeland LJ, Hancock KC, Gershenson DM, Stringer CA, Atkinson EN, Edwards CL. Gracilis myocutaneous vaginal reconstruction concurrent with total pelvic exenteration. Am J Obstet Gynecol 1989 May;160:1095-1101.

[73] Soper JT, Rodriguez G, Berchuck A, Clarke-Pearson DL. Long and short gracilis myocutaneous flaps for vulvovaginal reconstruction after radical pelvic surgery : comparison of flap specific complications. Gynecol Oncol 1995 Feb ;56(2):271-5

[74] Hallock GG. Minimally invasive harvest of the gracilis muscle.Plast Reconst Surg. 1999 Sep; 104(3):801-5.

[75] Hurwitz DJ, Swartz WM, Mathes SJ.The gluteal thigh flap : a reliable, sensate flap for the closure of buttock and perineal wound. Plast Reconst Surg. 1981 Oct ;68(4) : 521-532.

[76] Achauer BM, Braly P, Berman ML, DiSaia PJ. Immediate vaginal reconstruction following resection for malignancy using the gluteal thigh flap. Gynecol Oncol. 1984 Sep;19(1):79-89.

[77] Achauer BM, Turpin IM, Furnas DW. Gluteal thigh flap in reconstruction of complex pelvic wounds. Arch Surg.1983 Jan;118(1):18-22.

[78] Wheeless CR. Neovagina contructed from an omental « J » flap and a split tichness skin graft . Gynecol Oncol. 1989 Nov;35(2):224-6.

[79] Esrig D, Freeman JA, Stein JP, Elmajian DA, Lytton B, Skinner DG. New technique of vaginal reconstruction following anterior exenteration. Urology. 1997 May ;49(5) :768-71.

[80] Sneguiref WF. Un cas d'établissement d'un vagin artificiel au moyen d'une nouvelle méthode opératoire. Arch Tocol Gynecol. 1892 ; 19 :568-577.

[81] Baldwin JF. The formation of an artificial vagina by intestinal transplantation. Ann Surg. 1904 Sep;40(3):398-403.

[82] Mac Indoe A. The treatment of congenital absence and obliterative conditions of the vagina. Br J Plast Surg. 1950 Jan;2(4):254-267.

[83] Pratt JH. Vaginal atresia correcte by use of small and large bowel. Clin Obst Gynecol. 1972 Sep;15(3):639-49.

[84] Pratt JH, Smith GR. Vaginal reconstruction with a sigmoid loop. Am J Obstet Gynecol. 1966 Sep1;96(1):31-40.

[85] Marckland C, Hastings D.Vaginal reconstruction using cecal and sigmoid bowel segments in transsexual patients. J Urol 1974 Feb;111(2):217-9.

[86] Turner Warwik R, Kirby RS. The construction and reconstruction of the vagina with the colocaecum. Surg Gynecol Obst. 1990 Feb;170(2):132-6.

[87] Burger RA, Riedmiller H, Knapstein PG, Friedberg V, Hohenfellner R. Ileocaecal vaginal construction. Am J Obstet Gynecol. 1989 Jul;161(1):162-7.

[88] Emiroglu M, Gültan SM, Adanali G, Apaydin I, Yormuk E. Vaginal reconstruction with free jejunal flap. Ann Plast Surg. 1996 Mar;36(3):316-20.

[89] Houvenaeghel G, Martino M, Bladou F, Moutardier V, Ternier F, Delpero JR, et al. Place de la chirurgie dans le traitement des cancers avancés du col utérin. Ann Chir. 1998;52(5):425-33.

[90] Hensle TW, Chang DT. Vaginal reconstruction. Urol Clin North Am. 1999 Feb;26(1):39-47.

[91] Hensle TW, Reiley EA. Vaginal replacement in children and young adults. J Urol. 1998 Mar,159(3):1035-8.

[92] Hensle TW.Vaginal reconstruction. J Urol. 1997 Jan;157(1):334.

[93] Sheldon CA, Gilbert A, Lewis AG. Vaginal reconstruction : critical technical principles. J Urol. 1994 Jul;152(1):190-5.

[94] Hendren WH, Atala A. Use of bowel for vaginal reconstruction.J Urol. 1994 Aug;152(2):752-5.

[95] Burger RA, Riedmiller H, Knapstein PG, Friedberg V, Hohenfellner R. Ileocaecal vaginal construction. Am J Obstet Gynecol 1989 Jul;161(1):162-7.

[96] Kusiak JF, Rosenblum NG. Neovaginal reconstruction after exenteration using an omental flap and split-thickness skin graft. Plast Reconstr Surg 1996 Apr;97(4):775-781.

[97] Carlson JW, Carter JR, Saltzman AK, Carson LF, Fowler JM, Twiggs LB.Gynecologic reconstruction with a rectus abdominis myocutaneous flap: an update. Gynecol Oncol. 1996 Jun;61(3):364-8.

[98] Pursell SH, Day TG Jr, Tobin GR. Distally based rectus abdominis flap for reconstruction in radical gynecologic procedures. Gynecol Oncol. 1990 May;37(2):234-8.

[99] Fitoussi A, Le Taillandier M, Biffaud JC, Sellinger R, Clough KB. Evaluation fonctionnele de la paroi abdominale après prélèvement d'un lambeau musculo-cutané de grand droit de l'abdomen. Ann Chirp last Esthet. 1997;42(2):138-46.

[100] Holman FA, Martijnse IS, Traa MJ, Boll D, Nieuwenhuijzen GA, de Hingh IH, Rutten HJ.Dynamic article : vaginal and perineal reconstruction unsing rectus abdominis myocutaneous flap in surgery for locally advanced rectum carcinoma and locally recurrent rectum carcinoma. Dis Colon Rectum. 2013 Feb;56(2):175-85.

[101] Berger JL, Westin SN, Fellman B, Rallapali V, Frumovitz M, Ramirez PT, et al. Modified vertical rectus abdominis myocutaneous flap vaginal reconstruction : an analysis of surgical outcomes. Gynecol Oncol. 2012 Apr;125(1)252–5.

[102] Tapisiz OL, Gungor T, Demiralp CO, Demirseren ME, Yalcin H, Mollamahmutoglu L. Vertical rectus abdominis myocutaneous flap for vaginal reconstruction after radical pelvic surgery for stage II vaginal carcinoma. Eur J Gynaec Oncol 2011;32(2):216-7.

[103] Ang Z, Qun Q, Peirong Y, Fei LZ, Lin Z, Wei LW. Refined DIEP flap technique for vaginal Reconstruction. Urology 2009 Jul;74(1):197.

[104] Abbott DE, Halverson AL, Wayne JD, Talamonti MS, Dumanian GA. The oblique rectus abdominal myocutaneous flap for complex pelvic wound reconstruction. Dis Colon Rectum 2008 Aug;51(8):1237-41.

[105] Soper JT, Secord AA, Havrilesky LJ, Berchuck A, Clarke-Pearson DL. Comparison of gracilis and rectus abdominis myocutaneous flap neovaginal reconstruction performed during radical pelvic surgery : flap-specific morbidity.Int J Gynecol Cancer. 2007 Jan-Feb;17(1):298-303.

[106] O'Connell C, Mirhashemi R, Kassira N, Lambrou N, McDonald WS. Formation of functional neovagina with vertical rectus abdominis musculocutaneous (VRAM) flap after total pelvic exenteration. Ann Plast Surg 2005;55:470-3.

[107] Houvenaeghel G, Ghouti L, Moutardier V, Buttarelli M, Lelong B, Delpero JR. rectus abdominis myocutaneous flap in radical oncopelvic surgery: a safe and useful procedure. Eur J Surg Oncol. 2005 Dec;31(10):1185-90

[108] Bell SW, Dehni N, Chaouat M, Lifante JC, Parc R, Tiret E. Primary rectus abdominis myocutaneous flap for repair of perineal and vaginal defects after extended adbominoperineal resection.Br J Surg 2005 Apr;92(4):482-6.

[109] Soper JT, Secord AA, Havrilesky LJ, Berchuck A, Clarke-Pearson DL. Rectus abdominis myocutaneous and myoperitoneal flaps forneovaginal reconstruction after radical pelvic surgery: Comparison of flap-related morbidity. Gynecol Oncol. 2005 May ;97(2):596–601

[110] Soper JT, Havrilesky LJ, Secord AA, Berchuck A, Clarke-Pearson DL..Rectus abdominis myocutaneous flaps for neovaginal reconstruction after radical pelvic surgery. Int J Gynecol Cancer. 2005 May-Jun;15(3):542-8.

[111] Wu LC, Song DH. The rectus abdominis musculoperitoneal flap for the immediate reconstruction of partial vaginal defects. Plast Reconstr Surg 2005 Feb;115(2):559-62.

[112] Casey WJ, Tran NV, Petty PM, Stulak JM, Woods JE. A comparison of 99 consecutive vaginal reconstructions: an outcome study. Ann Plast Surg 2004 Jan;52(1):27-30.

[113] Parsons JK, Tufaro A, Chang B, Schoenberg MP. Rectus abdominis vaginoplasty after anterior exenteration for urologic malignancy.Urology. 2003 Jun;61(6):1249-52.

[114] Rietjens M, Maggioni A, Bocciolone L, Sideri M, Youssef O, Petit JY. Vaginal reconstruction after extended radical pelvic surgery for cancer: comparison of two techniques. Plast Reconstr Surg. 2002 Apr 15;109(5):1592-7

[115] D'Souza DN, Pera M, Nelson H, Finical SJ, Tran NV. Vaginal reconstruction following resection of primary locally advanced and recurrent colorectal malignancies . Arch Surg. 2003 Dec;138(12):1340-3.

[116] Mirhashemi R, Averette HE, Lambrou N, Penalver MA, Mendez L, Ghurani G, Salom E. Vaginal reconstruction at the time of pelvic exenteration : a surgical and psychosexual analysis of techniques. Gynecol Oncol. 2002 Oct;87(1):39-45.

[117] Becker DW Jr, Massey FM, McCraw JB.Musculocutaneous flaps in reconstructive pelvic surgery. Obstet Gynecol. 1979 Aug;54(2):178-83

[118] Ratliff CR, Gershenson DM, Morris M, Burke TW, Levenback C, Scover LR, et al. Sexual adjustment of patients undergoing gracilis myocutaneous flap vaginal reconstruction in conjunction with pelvic exenteration. Cancer 1996 Nov15;78(10):2229-35.

[119] Burke TW, Morris M, Roh MS, Levenback C, Gershenson DM. Perineal reconstruction using single gracilis myocutaneous flaps. Gynecol Oncol, 1995 May;57(2):221-5.

[120] Lacey CG, Stern JL, Feigenbaum S, Hill EC, Braga CA. Vaginal reconstruction after exenteration with the use of gracilis myocutaneous flaps: The University of California, San Francisco experience. Am J Obstet Gynecol 1988 Jun;158:1278-84

[121] Cain JM, Diamond A, Tamimi HK, Greer BE, Figge DC. The morbidity and benefits of concurrent gracilis myocutaneous graft with pelvic exenteration. Obstet gynecol 1989 Aug;74(2):185-9.

[122] Heath PM, Woods JE, Podratz KC, Arnold PG, Irons GB Jr. Gracilis myocutaneous vaginal reconstruction. Mayo Clin Proc. 1984 Jan;59(1):21-4.

[123] McCraw JB, MasseyFM, Shanklin KD, Horton CE : Vaginal reconstruction with gracilis myocutaneous flaps.Plast Reconstr Surg 1976;58:176-183.

[124] Trelford JD, Smith LH, Andrews LJ, Sauder MT. Formation of a vagina at the time of exenteration. Gynecol Oncol. 1992 May;45(2):147-52.

[125] Hainsworth A, Al Akash M, Roblin P, Mohanna P, Ross D, George ML. Perineal reconstruction after abdominoperineal excision using inferior gluteal artery perforator flaps. Br J Surg. 2012 Apr;99(4):584-8.

[126] Schmidt VJ,Horch RE, Dragu A, Weber K, Göhl J, Mehlhorn G, Kneser U. Perineal and vaginal wall reconstruction using a combined inferior gluteal and pudendal artery perforator flap: A case report. J Plast Reconstr Aesthet Surg. 2012 Dec;65(12):1734-7.

[127] Ragoowansi R, Yii N., Niranjan N. Immediate vulvar and vaginal reconstruction using the gluteal-fold flap: long-term results. Br J Plast Surg 2004 Jul;57(5):406-10.

[128] Judge BA, Garcia-Aguilar J, Landis GH. Modification of the gluteal perforator-based flap for reconstruction of the posterior vagina. Dis Colon Rectum. 2000 Jul;43(7):1020-2.

[129] Loree TR, Hempling RE, Eltabbakh GH, Recio FO, Piver MS. The inferior gluteal flap in the difficult vulvar and perineal reconstruction. Gynecol Oncol. 1997 Sep;66(3):429-34.

[130] Beemer W, Hopkins MP, Morley GW. Vaginal reconstruction in gynecologic oncology. Obstet Gynecol 1988;72(6):911-4.

[131] De la Garza J, Wilson SS, Behbakht K. Total pelvic exenteration with a split-thickness skin graft neovagina, continent orthotopic neobladder and rectal reanastomosis, resulting in no external ostomies and adequate sexual function. Gynecol Oncol. 2009 Nov;115(2):312-3.

[132] Elaffandi AH, Khalil HH, Aboul Kassem HA, El Sherbiny M, El Gemeie EH. Vaginal reconstruction with a greater omentum-pedicled graft combined with a vicryl mesh after

anterior pelvic exenteration. Surgical approach with long-term follow-up. Int J Gynecol Cancer. 2007 Mar-Apr;17(2):536-42.

[133] Hensle TW, Shabsigh A, Shabsigh R, Reiley EA, Meyer-Bahlburg HF. Sexual function following bowel vaginoplasty. J Urol 2006 Jun;175 (6):2283–6.

[134] Imparato E, Alfei A, Aspesi G, Meus AL, Spinillo A. Long-term results of sigmoid vaginoplasty in a consecutive series of 62 patients.Int Urogynecol J Pelvic Floor Dysfunct. 2007 Dec;18(12):1465-9.

[135] Kwun Kim S, Hoon Park J, Cheol Lee K, Min Park J, Tae Kim J, Chan Kim M. Long-term results in patients after rectosigmoid vaginoplasty. Plast Reconstr Surg 2003 Jul;112(1):143–51.

[136] Abd El-Aziz S. Vaginal reconstruction using the ileocecal segment after resection of pelvic malignancy. J Egypt Natl Canc Inst 2006 Mar;18 (1):1–7.

[137] Possover M, Drahonowski J, Plaul K, Schneider A. Laparoscopic- assisted formation of a colon neovaginal. Surg Endosc 2001 Jun;15(6):623.

[138] Schneider W, Nguyen-Thanh P, Dralle H, Mirastschijski U. Ileal J-pouch vaginoplasty: reconstruction of a physiologic vagina with an ileal J-pouch. Am J Obstet Gynecol. 2009 Jun;2009(6):694.

[139] Jimenez AM. Laparoscopically assisted vulvocolpohysterectomy and abdominoperineal resection with sigmoid vaginal replacement. J Minim Invasive Gynecol. 2010 May-Jun;17(3):379-82.

[140] Bridoux V, Kianifard B, Michot F, Resch B, Sibert L, Tuech JJ. Transposed right colon segment for vaginal reconstruction after pelvic exenteration. Eur J Surg Oncol. 2010 Nov;36(11):1080-4.

[141] Sahakitrungruang C, Atittharnsakul P. Sigmoid flap: a novel technique for perineal and neovaginal reconstruction after abdominoperineal resection with near total vaginectomy for locally advanced rectal cancer. J Am Coll Surg. 2010 Feb;210(2):e5-8.

[142] Fotopoulou C, Neumann U, Klapp C, Lichtenegger W, Sehouli J. Long-term effects of neovaginal reconstruction with sigmoid loop technique on sexual function and self image in patients with gynecologic malignancies: results of a prospective study. Gynecol Oncol. 2008 Dec;111(3):400-6.

[143] Yin D, Wang N, Zhang S, Huo N, Xiao Q, Ling O, et al.Radical hysterectomy and vaginectomy with sigmoid vaginoplasty for stage I vaginal carcinoma. Int J Gynaecol Obstet. 2013 Aug;122(2):132-5.

[144] Hawighorst-Knapstein S, Fusshoeller C, Franz C, Trautmann K, Schmidt M, Pilch H, et al. The impact of treatment for genital cancer on quality of life and body image-results of a

prospective longitudinal 10-year study. Gynecol Oncol 2004; 94: 398-403.

[145] Roos EJ, de Graeff A, van Eijkeren MA, Boon TA, Heintz AP. Quality of life after pelvic exenteration. Gynecol Oncol. 2004 Jun;93(3):610-4.

[146] Rezk YA, Hurley KE, Carter J, Dao F, Bochner BH, Aubey JJ, et al. A prospective study of quality of life in patients undergoing pelvic exenteration: interim results. Gynecol Oncol. 2013 Feb;128(2):191-7.

[147] Szczepkowski M.Do we still need a permanent colostomy in XXI-st century? Acta Chir Iugosl. 2002;49(2):45-55.

[148] Hendren SK, O'Connor BI, Liu M et al. Prevalence of male and female sexual dysfunction is high following surgery for rectal cancer. Ann Surg 2005; 242: 212–23.

[149] Quinn MA. Sexual function after treatment of gynaecological cancer. Sexologies. 2007 16 :286-291.

[150] Lange MM, Marijnen CA, Maas CP, Putter H, Rutten HJ, Stiggelbout AM. Risk factors for sexual dysfunction after rectal cancer treatment. Eur J Cancer. 2009 Jun;45(9):1578-88.

[151] Traa MJ, De Vries J, Roukema JA, Den Oudsten BL. Sexual (dys)function and the quality of sexual life in patients with colorectal cancer: a systematic review. Ann Oncol. 2012 Jan;23(1):19-27.

[152] El-Bahnasawy MS, Osman Y, El-Hefnawy A, Hafez A, Abdel-Latif M, Mosbah A, et al. Radical cystectomy and urinary diversion in women: impact on sexual function. Scand J Urol Nephrol. 2011 Nov;45(5):332-8.

[153] Scott JR, Liu D, Mathes DW. Patient-reported outcomes and sexual function in vaginal reconstruction: a 17-year review, survey, and review of the literature. Ann Plast Surg. 2010 Mar;64(3):311-4.

[154] Corte H, Lefèvre JH, Dehnis N, Shields C, Chaouat M, Tiret E, Parc Y. Female sexual function after abdominoperineal resection for squamous cell carcinoma of the anus and the specific influence of colpectomy and vertical rectus abdominis myocutaneous flap. Colorectal Dis. 2011 Jul;13(7):774-8.

[155] Løve US, Sjøgren P, Rasmussen P, Laurberg S, Christensen HK. Sexual dysfunction after colpectomy and vaginal reconstruction with a vertical rectus abdominis myocutaneous flap. Dis Colon Rectum. 2013 Feb;56(2):186-90.

[156] Holman FA, Martijnse IS, Traa MJ, Boll D, Nieuwenhuijzen GA, de Hingh IH, Rutten HJ. Dynamic article: Vaginal and perineal reconstruction using rectus abdominis myocutaneous flap in surgery for locally advanced rectum carcinoma and locally recurrent rectum carcinoma. Dis Colon Rectum. 2013 Feb;56(2):175-85.

[157] Freundt I, Toolenaar TA, Huikeshoven FJ, Jeekel H, Drogendijk AC. Long-term psychosexual and psychosocial performance of patients with a sigmoid neovagina. Am J Obstet Gynecol 1993;169(5):1210–4.

[158] Parsons JK, Gearhart SL, Gearhart JP. Vaginal reconstruction utilizing sigmoid colon: Complications and long-term results. J Pediatr Surg. 2002 Apr;37(4):629-33.

[159] Communal PH, Chevret-Measson M, Golfier F, Raudrant D. Sexuality after sigmoid colpopoiesis in patients with Mayer-Rokitansky-Kuster- Hauser Syndrome. Fertil Steril 2003;80(3):600–6.

[160] Djordjevic ML, Stanojevic DS, Bizic MR.Rectosigmoid vaginoplasty: clinical experience and outcomes in 86 cases. J Sex Med. 2011 Dec;8(12):3487-94.

[161] Freundt I, Toolenaar TA, Jeekel H, Drogendijk AC, Huikeshoven FJ. Prolapse of the sigmoid neovagina: report of three cases. Obstet Gynecol. 1994 May;83(5 Pt 2):876-9

[162] Prieto J, Christi C, Bush N, Baker L. Use of autologous buccal mucosa vaginoplasty ni children : surgical technique.J Urol. 2010 May;183(4)(Suppl.):e429-430.

[163] Yeşim Ozgenel G, Ozcan M. Neovaginal construction with buccal mucosal grafts. Plast Reconstr Surg. 2003 Jun;111(7):2250-4.

[164] Raya-Rivera AM, Esquiliano D, Fierro-Pastrana R, López-Bayghen E, Valencia P, Ordorica-Flores R, Soker S, Yoo JJ, Atala A. Tissue-engineered autologous vaginal organs in patients: a pilot cohort study. Lancet. 2014 Jul 26;384(9940):329-36.

Serment d'Hippocrate

En présence des Maîtres de cette Ecole,
de mes chers condisciples,
devant l'effigie d'Hippocrate,
je promets et je jure
au nom de l'Etre Suprême,
d'être fidèle
aux lois de l'honneur et de la probité
dans l'exercice de la Médecine
Je donnerai mes soins gratuits à l'indigent,
et n'exigerai jamais un salaire
au-dessus de mon travail
Admis dans l'intérieur des maisons,
mes yeux ne verront pas ce qui s'y passe,
ma langue taira les secrets
qui lui seront confiés
et mon état ne servira pas
à corrompre les mœurs
ni à favoriser le crime
Respectueux et reconnaissant
envers mes Maîtres,
je rendrai à leurs enfants
l'instruction que j'ai reçue de leurs pères
Que les hommes m'accordent leur estime
si je suis fidèle à mes promesses !
Que je sois couvert d'opprobre et méprisé
de mes confrères si j'y manque !