



HAL
open science

Suivi séquentiel prospectif des différentes anomalies tomodensitométriques de l'aspergillose pulmonaire invasive chez le patient d'hématologie

Claire Hussenet

► **To cite this version:**

Claire Hussenet. Suivi séquentiel prospectif des différentes anomalies tomodensitométriques de l'aspergillose pulmonaire invasive chez le patient d'hématologie. Médecine humaine et pathologie. 2013. dumas-01087781

HAL Id: dumas-01087781

<https://dumas.ccsd.cnrs.fr/dumas-01087781v1>

Submitted on 26 Nov 2014

HAL is a multi-disciplinary open access archive for the deposit and dissemination of scientific research documents, whether they are published or not. The documents may come from teaching and research institutions in France or abroad, or from public or private research centers.

L'archive ouverte pluridisciplinaire **HAL**, est destinée au dépôt et à la diffusion de documents scientifiques de niveau recherche, publiés ou non, émanant des établissements d'enseignement et de recherche français ou étrangers, des laboratoires publics ou privés.



Distributed under a Creative Commons Attribution - NonCommercial - NoDerivatives 4.0 International License

AVERTISSEMENT

Cette thèse d'exercice est le fruit d'un travail approuvé par le jury de soutenance et réalisé dans le but d'obtenir le diplôme d'Etat de docteur en médecine. Ce document est mis à disposition de l'ensemble de la communauté universitaire élargie.

Il est soumis à la propriété intellectuelle de l'auteur. Ceci implique une obligation de citation et de référencement lors de l'utilisation de ce document.

D'autre part, toute contrefaçon, plagiat, reproduction illicite encourt toute poursuite pénale.

Université Paris Descartes

Faculté de médecine

ANNEE 2013

N°47

Suivi séquentiel prospectif des différentes
anomalies tomодensitométriques de
l'aspergillose pulmonaire invasive chez le
patient d'hématologie

THÈSE POUR LE DIPLÔME D'ÉTAT DE DOCTEUR EN MÉDECINE

Par **HUSSENET, Claire**

Née le 22 novembre 1980 à *Clamart*

Présentée et soutenue publiquement à la faculté de médecine de
Paris Descartes,
le 22 avril 2013

Dirigée par Mme Le Professeur BERGERON-LAFAURIE, Anne

Devant un jury composé de :

M. Le Professeur LORTHOLARY, Olivier Président

M Le Professeur TAZI, Abdellatif Membre

Mme Le Docteur RIBAUD, Patricia Membre

M. Le Docteur POIREE, Sylvain Membre



Except where otherwise noted, this work is licensed under
<http://creativecommons.org/licenses/by-nc-nd/3.0/>

REMERCIEMENTS

A mon président,

Monsieur le Professeur Olivier LORTHOLARY,

Je vous remercie sincèrement de m'avoir fait l'honneur de présider le jury de cette thèse.

Par votre exemple de rigueur et de bienveillance, vous m'avez énormément appris.

Veillez trouver dans ce travail l'expression de mon profond respect.

A ma directrice de thèse,

Madame le Professeur Anne BERGERON-LAFAURIE,

Pour m'avoir confié ce travail et l'avoir dirigé.

Merci pour votre confiance, votre grande disponibilité et vos encouragements sans cesse renouvelés. C'est un grand plaisir d'apprendre à vos côtés.

Longue vie au GREPI !

Aux membres du jury,

Monsieur le Professeur TAZI, qui m'a appris beaucoup plus que l'interprétation des EFR...

Pour avoir eu la gentillesse d'accepter de faire partie de ce jury.

Madame le Docteur Patricia RIBAUD,

Merci sincèrement d'avoir accepté de juger ce travail.

Monsieur le Docteur Sylvain POIREE,

Pour avoir aimablement accepté de porter votre regard de radiologue sur cette thèse.

A Raphaël PORCHER, votre analyse statistique est la pierre angulaire de ce travail. Merci pour votre disponibilité et vos explications limpides à propos de méthodes parfois bien complexes.

Au Docteur Patrick PETITPRETZ qui m'a montré la voie de la médecine raisonnée, raisonnable et humaine, soyez assuré de mon plus profond respect, de mon affection et de ma sincère reconnaissance. En souvenir d'une certaine visite où j'ai été définitivement convaincue d'avoir choisi le bon métier...

Au Docteur Olivier SANCHEZ qui m'a fait choisir la pneumologie, et à qui j'ai fait aimer le Québec...

Aux Professeurs François BRICAIRE et Eric CAUMES, qui me font la grande joie de m'accueillir prochainement au SMIT de la Pitié-Salpêtrière.

Aux médecins qui m'ont tant appris tout au long de mon internat, en particulier : Bernard DE JONGHE, Cédric CLEOPHAX (allez, encore une écho coeur, il est que 4h du matin...), Benjamin PLANQUETTE, Ana CANESTRI, Joanna DORSETT, Valéry TROSINI-DESERT.

A mes co... -pains, -externes, -internes... tout spécialement : Mathilde (pour qu'on ait encore des dizaines de 11 mars...), Elisabeth (suis pas peu fière d'avoir fait mieux que « les chevaliers paysans de l'an mil au lac de paladru »...) et Agathe, Justine et Henri, Polo, Fleur, Daphné, Aurélia, Christine et Vincent, Marlo et Marco (à côté de vous, mes 79 pages font figure de résumé...) et miniM, Pascale, Guillaume, Florence, Gibelin des hôpitaux, Jonathan, Igor, Coralie, Adèle, Caroline...

A Thomas, Pierryle, Apolline, Gaëlle, Clémence et Victor, pour leur affection, leur joie de vivre (et leurs maladies) contagieuses.

A mes parents, qui ont toujours cru en moi, et n'ont pas frémi lors de mes changements d'orientation intempestifs... Non, promis, je vais pas faire archi... ce sera pour une prochaine vie ! Merci pour votre amour inconditionnel et votre soutien indéfectible.

Et ...

Aux deux hommes de ma vie, Mathias et Raphaël, vous êtes ma plus grande fierté !

TABLE DES MATIERES

Introduction

1. Aspergillus spp. : caractéristiques et pathogénicité

1.1. Caractéristiques mycologiques et tropisme pulmonaire

1.2. Immunité anti aspergillaire et physiopathologie des affections pulmonaires induites par *Aspergillus spp.*

1.2.1. Interaction hôte pathogène dans l'arbre respiratoire et réponse immunitaire innée

1.2.2. Réponse immune adaptative

1.3. Spectre clinique des maladies pulmonaires aspergillaires

1.3.1. Aspergillose bronchopulmonaire allergique (ABPA)

1.3.2. Aspergillome

1.3.3. Aspergillose Pulmonaire Chronique (APC)

2. Aspergillose pulmonaire invasive

2.1. Définition et épidémiologie

2.2. Présentation clinique

2.3. Outils diagnostiques

2.3.1. Critères EORTC MSG d'infection fongique invasive

2.3.1.1. API prouvée

2.3.1.2. API probable

2.3.1.3. API possible

2.3.2. Outils diagnostiques biologiques

2.3.2.1. Diagnostic direct : examen mycologique

2.3.2.2. Diagnostic indirect : marqueurs biologiques

2.3.2.2.1. Antigène galactomannane (Ag GM)

2.3.2.2.2. Beta D Glucane

2.3.2.2.3. PCR *Aspergillus*

2.4. Facteurs pronostiques

2.5. Prise en charge thérapeutique

2.5.1. Traitement curatif

2.5.2. Stratégie empirique

- 2.5.3. Stratégie préemptive
- 2.5.4. Place et modalités de la prophylaxie
 - 2.5.4.1. Prophylaxie primaire
 - 2.5.4.2. Prophylaxie secondaire
- 2.5.5. Difficultés de gestion des traitements anti fongiques et émergence de la résistance aux azolés

2.6. Place de la tomодensitométrie thoracique

- 2.6.1. Diagnostic d'API
- 2.6.2. Formes broncho-invasive et angio-invasive d'API
- 2.6.3. Suivi et évaluation de la réponse thérapeutique

3. Suivi séquentiel prospectif des anomalies tomодensitométriques

3.1. Contexte et objectifs

3.2. Patients et méthodes

- 3.2.1. Patients
- 3.2.2. Critères d'évaluation de l'étude princeps
- 3.2.3. Tomодensitométrie thoracique
- 3.2.4. Endoscopie bronchique et analyses biologiques
- 3.2.5. Analyse statistique

3.3. Résultats

- 3.3.1. Patients : caractéristiques de la population et devenir
- 3.3.2. Prévalence des lésions d'API au diagnostic
- 3.3.3. Profil évolutif des lésions tomодensitométriques
 - 3.3.3.1. Evolution des lésions au cours des 60 jours de suivi
 - 3.3.3.2. Evolution des lésions en fonction du terrain sous jacent
 - 3.3.3.3. Evolution de chaque type de lésion au cours du temps
- 3.3.4. Association entre les lésions observées à J0 et le pronostic des patients

3.4. Discussion

Conclusion

Introduction

L'infection pulmonaire à *Aspergillus* revêt des présentations très diverses en fonction du degré d'immunodépression de l'hôte.

L'aspergillose pulmonaire invasive (API) survient exclusivement en cas d'immunodépression profonde et constitue donc un sujet de préoccupation majeur en hématologie. Il s'agit d'une infection grave, responsable d'une morbidité importante, même si la prise en charge a évolué et a permis ainsi une amélioration du pronostic. Cependant, les stratégies diagnostique et thérapeutique méritent d'être encore optimisées.

La tomographie thoracique occupe une place centrale pour le diagnostic de l'API. Bien que certains types de lésions soient évocateurs du diagnostic sur un terrain particulier, il persiste de nombreux points à préciser. Si les lésions tomographiques associées à l'API ont récemment été mieux caractérisées, leur évolution au cours de l'infection fongique, en particulier chez les patients allogreffés de CSH, n'a pas à notre connaissance fait l'objet d'une étude spécifique.

L'objectif de notre travail est de décrire l'évolution de chaque lésion tomographique observée au cours de l'API en prenant en considération le type d'hémopathie sous-jacente, et d'évaluer une éventuelle association entre cette évolution et le pronostic du patient.

1. *Aspergillus* spp. : caractéristiques et pathogénicité

1.1. Caractéristiques mycologiques et tropisme pulmonaire

Les *Aspergillus* sont des microorganismes saprophytes ubiquitaires, appartenant au règne des champignons, s'adaptant à un large éventail de conditions environnementales. Au contact de l'air, le champignon prend la forme de conidies, spores asexuées se dispersant dans l'air, ce qui explique que l'exposition humaine se fasse communément par inhalation sinusienne ou pulmonaire. La petite taille des spores leur permet de diffuser jusque dans les régions les plus distales du poumon. En dépit d'une exposition constante à *Aspergillus*, la plupart d'entre nous ne développent pas de pathologie aspergillaire (1). *Aspergillus* est un pathogène dit opportuniste, qui est dépourvu de facteurs de virulence sophistiqués (2), c'est pourquoi le développement d'une pathologie aspergillaire est le plus souvent lié à l'existence d'une anomalie de la réponse de l'hôte : immunodépression, ou au contraire réaction immune aberrante, la quantité de spores inhalées jouant aussi un rôle important.

1.2. Immunité anti aspergillaire et physiopathologie des affections pulmonaires induites par *Aspergillus* spp.

L'immunité anti aspergillaire repose en premier lieu sur l'immunité innée. Les principaux effecteurs de la défense anti fongique sont les polynucléaires neutrophiles (PNN) et les macrophages acteurs de la phagocytose. La réponse immune cellulaire T intervient également (3)(4).

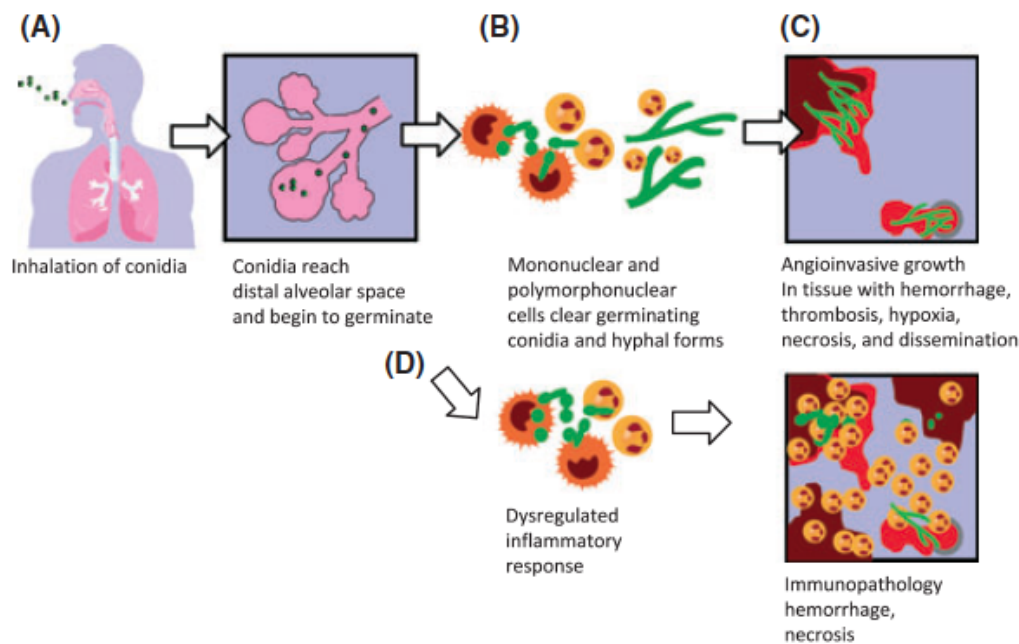
1.2.1. Interaction hôte-pathogène dans l'arbre respiratoire et réponse immunitaire innée

La première ligne de défense est assurée par les barrières physiques de l'arbre respiratoire, que constituent les cornets et l'aspect branché de l'arbre bronchique (1), résultant en un flux turbulent déposant préférentiellement les spores à la surface des voies aériennes, et permettant l'action de la clairance muco-ciliaire de l'épithélium respiratoire. Du fait de leur petite taille, d'une inhalation massive ou d'une déficience muco-ciliaire, les spores atteignent le poumon profond où différentes cellules sont impliquées dans leur élimination.

Dans l'alvéole, les spores (conidies) sont phagocytées principalement par les macrophages et à un moindre degré par les cellules dendritiques (Figure 1). Les récepteurs, ou Pattern Recognition Receptors, situés à la surface des macrophages reconnaissant *Aspergillus* sont principalement la Dectin-1 et les Toll-like receptors TLR2 et TLR4. Après internalisation par les macrophages, les spores sont détruites dans les phagosomes grâce à la production de dérivés de l'oxygène. La germination des spores résiduelles aboutit à des hyphes. Ce sont ces derniers qui sont impliqués dans l'invasion tissulaire. L'activation des macrophages conduit à la production de cytokines et de chemokines permettant le recrutement et l'activation des polynucléaires neutrophiles, cellules-clés pour la destruction des conidies mais surtout des hyphes aspergillaires (5). Le rôle du TNF est avéré, certaines études suggèrent son implication dans le recrutement des cellules de l'inflammation dans le poumon, d'autres concluent plutôt à un rôle favorisant la production de « superoxide », augmentant la capacité létale des polynucléaires neutrophiles recrutés (6). Les altérations quantitatives et qualitatives des polynucléaires neutrophiles (PNN) et de la fonction phagocytaire sont les facteurs liés à l'hôte les plus importants favorisant le développement d'une infection fongique invasive (IFI). Toutefois un nombre croissant de patients immunodéprimés, sans diminution des PNN, développent une API, suggérant le rôle d'autres mécanismes de défense, notamment lié au recrutement des autres leucocytes.

Figure 1. Physiopathologie de l'aspergillose invasive en fonction de l'état immunologique. (A) Après inhalation, les conidies d'*Aspergillus fumigatus* rejoignent les voies aériennes distales et les alvéoles pulmonaires, grâce à leur petit diamètre (2-3,5 µm). (B) Dans les alvéoles, les conidies sont détruites par les macrophages alvéolaires et les polynucléaires neutrophiles (PNN). (C) Chez les individus avec défauts quantitatifs ou qualitatifs des PNN, notamment après exposition aux drogues cytotoxiques, la germination d'*A. fumigatus* peut survenir et aboutir à une invasion tissulaire. (D) Les hôtes non neutropéniques avec une réponse immune altérée contre *A. fumigatus*, par exemple les patients recevant des corticoïdes à forte dose, développent des dommages tissulaires du fait du recrutement des PNN, de l'infiltration tissulaire et de la nécrose inflammatoire.

D'après Ben-Ami et al. (7)



Plus récemment, le rôle des cellules épithéliales alvéolaires dans la défense anti-aspergillaire a été identifié. Les pneumocytes de type II qui couvrent seulement 5% de la surface alvéolaire sont impliqués dans la réponse innée. En effet, ces cellules jouent un rôle majeur dans la synthèse de molécules antimicrobiennes solubles comme des protéines du surfactant, la lactoferrine, le lysozyme ou des défensines (2). Par ailleurs, l'interaction entre pneumocytes de type II et spores aspergillaires a été étudiée *in vitro* dans un modèle cellulaire, les cellules A549. Il a été montré que les cellules épithéliales internalisaient la majorité des conidies et que seuls 3% des spores survivaient. Une fois infectées par le champignon, les cellules épithéliales produisaient de l'IL6 et de l'IL8 contribuant notamment au recrutement des PNN au site infectieux (8).

1.2.2. Réponse immune adaptative

L'élimination quotidienne des spores aspergillaires inhalées repose sur l'immunité innée. Néanmoins, si *Aspergillus* persiste plusieurs jours, l'activation des PNN induit la maturation des cellules présentatrices d'antigènes (cellules dendritiques) qui font le lien avec la réponse immunitaire adaptative. Une réponse immunitaire de type Th1, caractérisée par la production d'interféron γ , est nécessaire pour une défense efficace contre *Aspergillus*. Les dommages tissulaires occasionnés par une réponse inflammatoire exagérée médiée par la stimulation des cellules Th17 et la production d'IL-23 par les cellules dendritiques contribuent à la morbidité de l'infection aspergillaire (2). Ainsi, une régulation de la réponse inflammatoire anti-aspergillaire est nécessaire. Les cellules T régulatrices limitent la réponse inflammatoire induite par les cellules Th1 et agissent de façon antagoniste aux cellules Th17.

En résumé, chez un sujet immunocompétent, après inhalation d'une faible quantité d'*Aspergillus*, l'organisme se débarrasse de la majorité des conidies par le biais des barrières physiques de l'arbre respiratoire et de la clairance muco ciliaire. Les spores persistant au niveau alvéolaire sont détruites par les phagocytes alvéolaires. Dans certains cas, une défense anti-aspergillaire efficace nécessite une action coordonnée entre l'immunité innée et l'immunité adaptative. Un équilibre est néanmoins nécessaire afin d'assurer une défense efficace et de limiter l'effet délétère d'une réaction inflammatoire exagérée.

1.3. Spectre clinique des maladies pulmonaires aspergillaires

L'expression clinique des maladies aspergillaires est très variable, corrélée au terrain sous-jacent et en particulier au degré d'immunosuppression, à l'altération des défenses immunitaires locales, mais également aux caractéristiques de l'exposition, la quantité de spores inhalées étant à prendre en compte (quantité de l'inoculum ou inhalations répétées) (9). On peut les classer en 3 groupes : les maladies d'hypersensibilité, les infections causées par la colonisation aspergillaire des muqueuses sans invasion et les infections invasives, caractérisées par la présence de filaments dans les tissus (Figures 2 et 3). Chez les patients ayant un terrain atopique, le champignon peut être le déclencheur d'un phénomène immunoallergique, s'exprimant sous la forme d'une pneumopathie d'hypersensibilité, ou d'une aspergillose bronchopulmonaire allergique (ABPA). Chez les patients ayant des lésions

cavitaires pulmonaires préexistantes, un aspergillome ou une aspergillose chronique cavitaire ou nécrosante peuvent se développer.

Figure 2 : Représentation sous forme de diagramme des pathologies induites par *Aspergillus* spp. en fonction de la réponse immunitaire de l'hôte.

ABPA : aspergillose bronchopulmonaire allergique

D'après Park and Mehrad, 2009 (1)

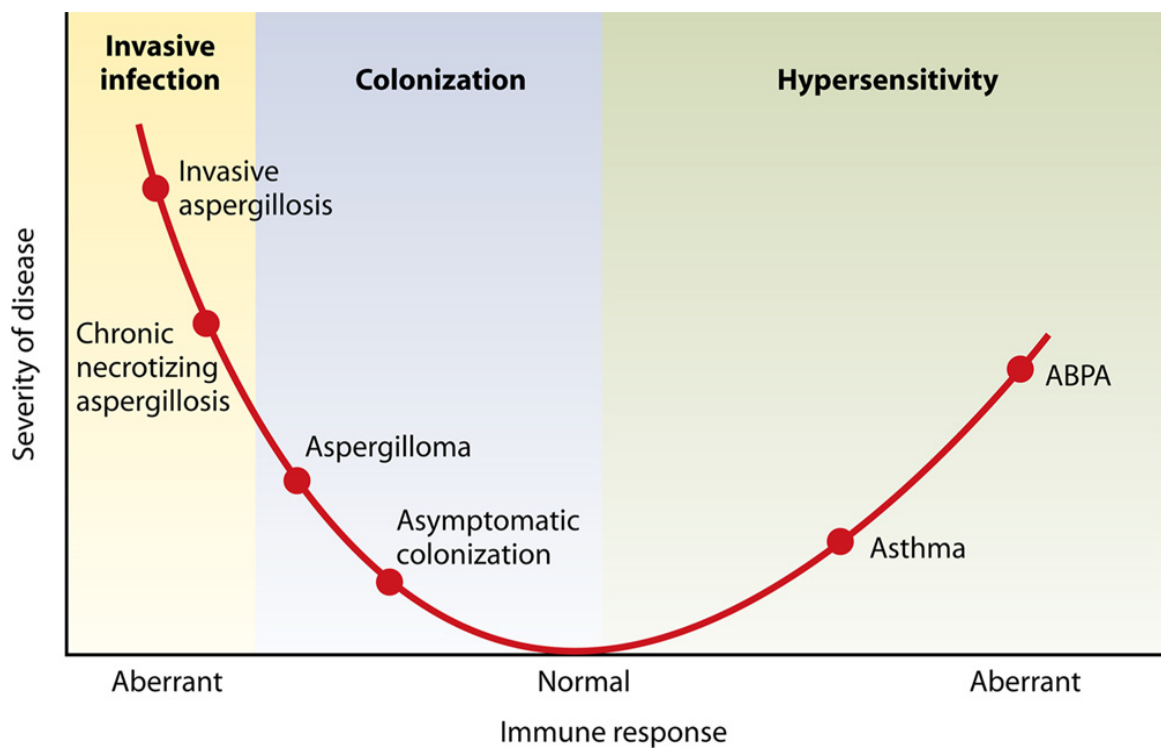
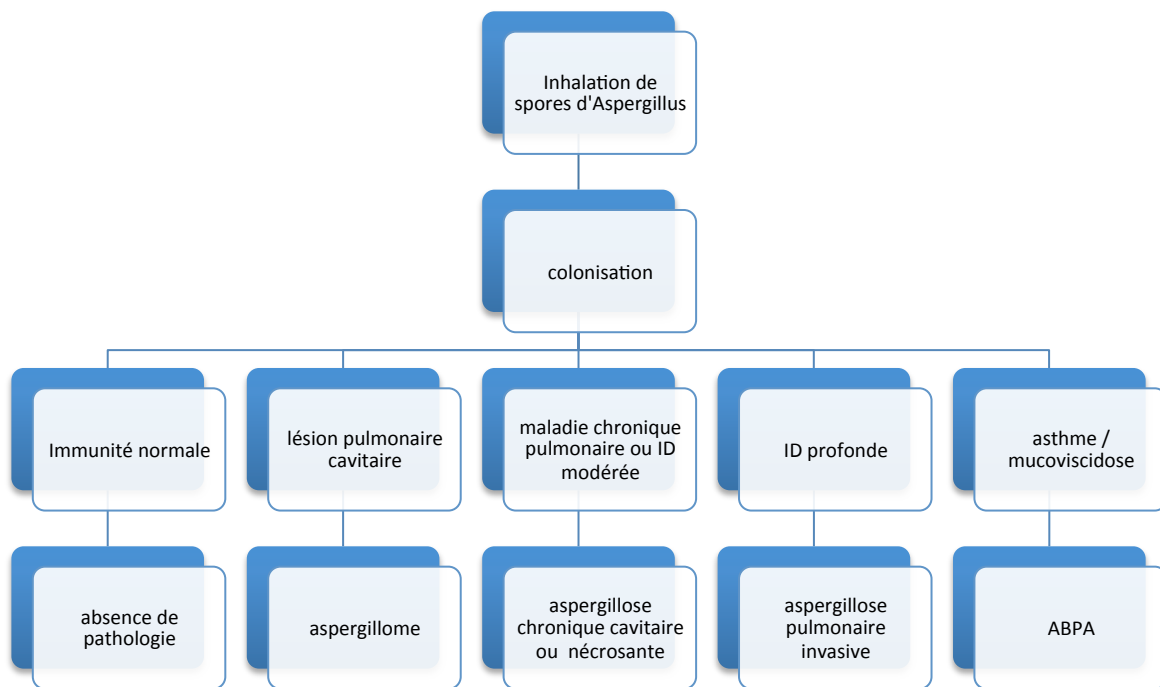


Figure 3 : Spectre clinique des pathologies pulmonaires induites par *Aspergillus* spp. en fonction du terrain.

ID : immunodépression / ABPA : aspergillose bronchopulmonaire allergique

D'après Soubani, 2002 (10)



Aspergillus fumigatus, qui est un microorganisme particulièrement tolérant, est l'espèce la plus pathogène chez l'homme (2), responsable de 90% des infections aspergillaires, suivi par *A. flavus* et *A. niger* (11)(12), puis plus rarement *A. nidulans* et *A. terreus* (1).

1.3.1. Aspergillose Broncho Pulmonaire Allergique (ABPA)

L'ABPA est une pathologie immunoallergique, dans laquelle *Aspergillus* spp. joue un rôle déclencheur. Elle survient chez des patients asthmatiques ou atteints de mucoviscidose. Elle se traduit par des épisodes de dyspnée paroxystique, pouvant faire évoquer un asthme non contrôlé, associés à des expectorations collantes, appelées moules bronchiques, et l'existence ou l'aggravation de dilatations des bronches proximales. Le traitement repose sur une corticothérapie systémique et un traitement antifongique, même si la présence du champignon dans les prélèvements n'est pas toujours retrouvée. Le diagnostic repose sur différents critères comprenant des réactions cutanées immédiates positives contre *Aspergillus*, des IgE totales et des IgE et IgG spécifiques anti-aspergillaires élevées, la présence de bronchiectasies proximales et d'infiltrats pulmonaires et une hyperéosinophilie sanguine.

1.3.2. Aspergillome

L'aspergillome est la résultante d'une colonisation par *Aspergillus* spp. d'une cavité aérique pulmonaire pré existante (caverne séquellaire de tuberculose, sarcoïdose, dilatations des bronches...). Elle correspond à une prolifération des filaments aspergillaires, organisés en un feutrage dense ou « mycétome » au sein d'une cavité pré formée (9). Elle ne suppose pas l'existence d'un déficit immunitaire sous-jacent. Le risque d'aspergillisation secondaire d'une cavité est mal connu, il est corrélé à l'exposition environnementale et à la nature de la cavité. La prévalence de l'aspergillome est de 11 à 17% chez les malades porteurs de séquelles radiologiques de tuberculose (13). Le symptôme le plus souvent révélateur de cette pathologie est l'hémoptysie, secondaire à une hypervascularisation bronchique ou une érosion vasculaire dont la fréquence est difficile à préciser (9). Toutefois, la découverte de l'aspergillome est fortuite dans 10 à 30% des cas. Sur la tomодensitométrie thoracique, l'aspect de grelot est évocateur d'aspergillome même s'il est non spécifique, se traduisant par une masse hypodense non réhaussée par le produit de contraste, mobile en décubitus ventral au sein de la cavité pulmonaire. Les prélèvements mycologiques sont positifs en culture dans 50% des cas. Le traitement fait appel à une prise en charge médico-chirurgicale, qui n'est pas standardisée. La chirurgie qui doit être privilégiée autant qu'il est possible, est souvent non réalisable en raison de la maladie pulmonaire sous-jacente, et grevée d'une morbidité importante. Le traitement antifongique varie selon les équipes. Le facteur limitant principal est la mauvaise diffusion des antifongiques au sein du mycétome. Les azolés semblent néanmoins mieux diffuser que l'amphotéricine B. L'instillation locale d'amphotéricine B a été proposée chez un petit nombre de patients avec une efficacité variable selon les études (14). On rappelle qu'il existe des guérisons spontanées, la lyse du mycétome pouvant survenir dans 7 à 10% des cas sans intervention. L'artériembolisation bronchique doit être discutée en cas d'hémoptysie.

1.3.3. Aspergillose pulmonaire chronique (APC)

L'APC est une entité récente, issue d'une nouvelle nomenclature proposée par Denning et al en 2003 (15) regroupant la forme cavitaire (APCC), la forme fibrosante (APCF) et la forme nécrosante (APCN).

L'APCC correspond à l'ancienne dénomination d'aspergillome complexe.

L'aspergillose pulmonaire chronique nécrosante (APCN), ou aspergillose semi-invasive, ou aspergillose invasive subaigue, associe infiltrat parenchymateux pulmonaire, épaississement pleural et mycétomes, avec fréquemment des prélèvements respiratoires mycologiques positifs à *Aspergillus*, chez des patients non sévèrement immunodéprimés (les patients d'hématologie, transplantés d'organe ou ayant reçu récemment une chimiothérapie anti cancéreuse sont exclus de cette définition).

Il s'agit d'une pathologie rare. Une étude rétrospective récente a repris 76 cas de prélèvements respiratoires positifs à *Aspergillus* spp. Seuls 7 d'entre eux étaient rapportés à une APCN (66% étaient associés à une colonisation et 25% à un aspergillome) (16).

Contrairement à l'aspergillome, l'APCN ne suppose pas l'existence d'une cavité pré existante, toutefois, elle survient chez des patients atteints d'une maladie respiratoire chronique (78% des patients dans une série de 59 cas) (17) fréquemment en lien avec une immunodépression générale modérée (64%), induite par une corticothérapie, un éthyisme chronique ou un diabète. Le tableau clinique associe signes généraux d'installation progressive, toux productive, hémoptysies et douleurs thoraciques. Les prélèvements mycologiques sont le souvent positifs en culture (66 à 86%).

Le traitement repose sur les traitements antifongiques bien que les essais thérapeutiques soient peu nombreux et comprennent de faibles effectifs de patients. Une étude prospective récente a montré une réponse d'environ 50% à 6 mois après un traitement par Voriconazole (18).

Contrairement aux autres pathologies associées à *Aspergillus*, l'aspergillose invasive survient en cas d'immunodépression sévère.

2. Aspergillose pulmonaire invasive (API)

2.1. Définition et épidémiologie

L'API est caractérisée par une invasion du parenchyme pulmonaire par *Aspergillus* spp occasionnant un risque de dissémination multiviscérale.

Le facteur de risque principal est l'immunodépression profonde.

L'API est une cause importante de mortalité et de morbidité associée aux hémopathies malignes, en particulier les leucémies aiguës et l'allogreffe de CSH. Les patients atteints de pathologies lymphoprolifératives chroniques ont plus récemment été identifiés comme groupe à haut risque (Figure 4)(19). L'allogreffe de CSH est une situation à haut risque d'API (20). Le risque est plus faible au décours des autogreffes de CSH (21). La neutropénie profonde et prolongée, au-delà de 10 jours, reste le facteur de risque principal de cette affection (20). Le risque est également augmenté par la corticothérapie au long cours, qui altère la fonction de phagocytose des macrophages et la réponse cellulaire T (22).

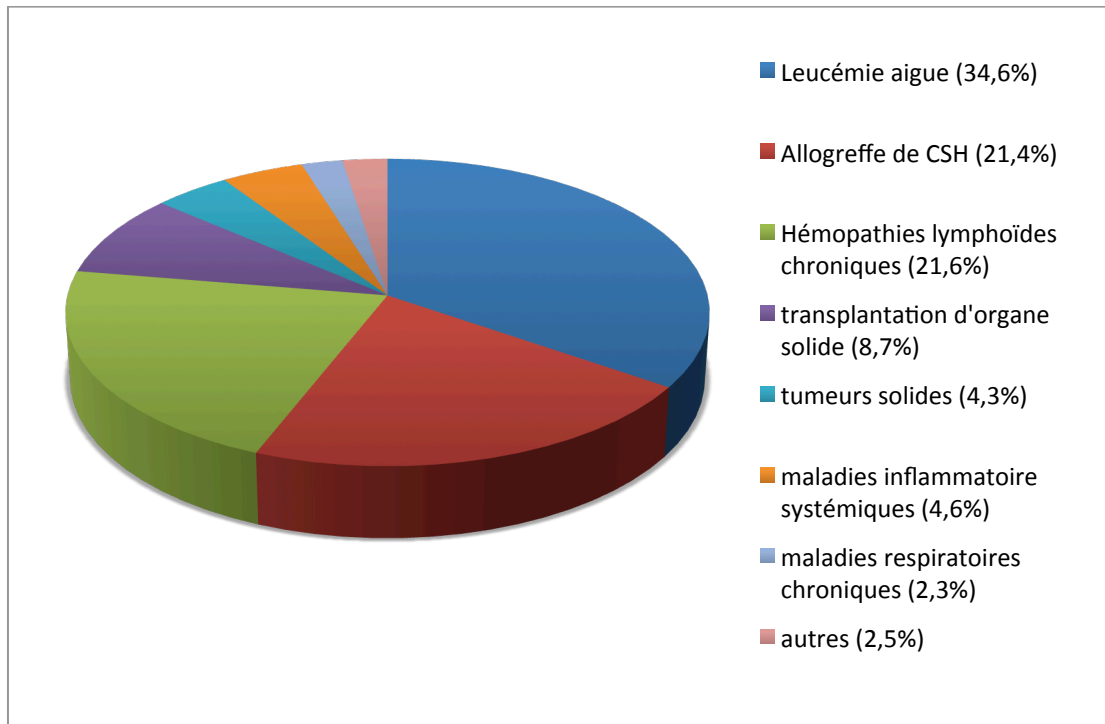
Le risque d'infection fongique invasive est également présent après transplantation d'organe en particulier en cas de greffe pulmonaire, maximal lors des 3 à 6 premiers mois, et lors des poussées ultérieures de rejet, nécessitant une majoration des traitements immunosuppresseurs (23). Les déficits immunitaires primitifs avec anomalies des fonctions phagocytaires ou atteinte de l'immunité à médiation cellulaire sont aussi associés à une susceptibilité accrue aux infections à *Aspergillus*. Dans ce groupe hétérogène de patients, on retiendra la granulomatose septique chronique (CGD) (*Aspergillus nidulans* en particulier) (24), le déficit immunitaire combiné sévère et le syndrome de Job Buckley (25).

Enfin, plus rarement, les patients atteints de bronchopathie chronique obstructive (BPCO) sévère peuvent être concernés, les patients BPCO représentant environ 2% des malades décédant d'API souvent dans un contexte de ventilation mécanique (26). La corticothérapie systémique au long cours joue un rôle favorisant essentiel dans ce cadre.

Actuellement, la population de patients à risque a tendance à s'accroître en lien avec l'utilisation de nouveaux traitements immunosuppresseurs et des anticorps monoclonaux, en particulier les anti TNF et les anti CD52 (22) (19).

Figure 4 : Facteurs de risque et pathologies sous-jacentes chez 393 patients atteints d'API, issus de l'étude SAIF (Surveillance des aspergilloses invasives en France).

D'après Lortholary et al, 2011 (19)



L'API est la plus fréquente des infections fongiques invasives en hématologie, elle constitue 30 à 50% des mycoses invasives (21), 43% d'entre elles dans les suites de l'allogreffe (27).

L'incidence de cette infection varie en fonction du groupe de patients : 24% en cas de leucémie aiguë, surtout myéloblastique ou en rechute, 7% dans les hémopathies lymphoïdes, 5 à 10% dans l'aplasie médullaire sévère (21)(28)(29). Les incidences rapportées chez les allogreffés de CSH varient de 4.5 à 15.1% (4)(11)(30)(31). Elle peut survenir précocement après l'allogreffe, le risque initial étant alors lié à la neutropénie, aux effets du conditionnement par radiothérapie sur les macrophages alvéolaires et au déficit immunitaire cellulaire T. Mais elle intervient tardivement dans plus de 50% des cas, en lien avec la maladie du greffon contre l'hôte (corticothérapie), l'interruption des mesures de protection, le type de greffe (11)(21). Des facteurs favorisants particuliers ont été mis en évidence dans le cadre de l'allogreffe de CSH : donneur non apparenté, greffe de sang de cordon, notion de

rechute de l'hémopathie ou deuxième greffe, conditionnement par irradiation corporelle totale, réactivation CMV, âge (4)(21)(32).

2.2. Présentation clinique

Etant donné le peu de spécificité de la présentation clinique surtout au stade précoce de l'infection, le diagnostic est difficile à établir. Aucune présentation clinique n'est spécifique d'API. La fièvre est le signe d'appel le plus fréquent dans le contexte de leucémie aiguë, contrairement au contexte d'allogreffe de CSH où la fièvre n'est présente que dans 40% des cas. Toux, dyspnée, hémoptysie ou douleurs thoraciques peuvent conduire au diagnostic d'API. La survenue d'une hémoptysie dans un contexte de leucémie aiguë doit faire évoquer l'API. Plus rarement, des signes extra thoraciques peuvent révéler une dissémination de l'infection : manifestations neurologiques, troubles digestifs, lésions cutanées.

Des critères diagnostiques ont été établis par l'EORTC-MSG, pour faciliter l'inclusion des patients dans les études de recherche clinique et épidémiologique (22).

2.3. Outils diagnostiques

2.3.1. Critères EORTC-MSG d'infection fongique invasive

En 2002, un groupe d'experts issu de l'EORTC (European Organization for Research and Treatment of Cancer - Invasive Fungal Infections Cooperative Group) et du MSG (National Institute of Allergy and Infectious Diseases Mycoses Study Group) a établi un consensus pour le diagnostic des infections fongiques invasives (IFI), destiné à la recherche clinique et épidémiologique (33).

L'objectif premier de ces critères était de permettre d'identifier des groupes de patients homogènes, afin de faciliter leur inclusion dans les études. Ces critères sont en fait d'une grande utilité en pratique clinique afin de guider le diagnostic des IFI.

Leur application était initialement restreinte aux patients atteints de cancer ou allogreffés de CSH. Ils ont été révisés en 2008 et impliquent désormais d'autres types d'immunodépression (22).

Le diagnostic repose sur un faisceau d'arguments : critères liés à l'hôte, critères radio-cliniques et critères mycologiques, permettant de qualifier l'IFI de prouvée, probable ou possible.

- **Facteurs liés à l'hôte**

- **Neutropénie récente** (< 500/mm³ pendant plus de 10 jours)
- **Allogreffe** de CSH
- **Corticothérapie prolongée** au moins 0,3 mg/kg/jour équivalent prednisone, pendant plus de 3 semaines
- Traitements par **autres immunosuppresseurs des cellules T** : ciclosporine, anti TNFalpha, anticorps monoclonaux spécifiques (alemtuzumab), analogues nucléosidiques dans les 90 jours précédents
- **Déficit immunitaire sévère congénital** : Granulomatose septique chronique (GSC), déficit immunitaire combiné sévère (SCID)

- **Critères radio-cliniques**

En ce qui concerne l'API dans le consensus révisé de 2008, seuls des critères diagnostiques tomodensitométriques et endoscopiques ont été retenus. Au moins un des 3 signes tomodensitométriques suivants est requis :

- Lésion(s) bien circonscrite(s) dense(s) avec ou sans signe du halo
- Signe du croissant gazeux
- Opacité excavée
- Trachéobronchite : ulcération trachéobronchique, nodule, pseudomembranes, plaque ou escarre visible en bronchoscopie

- **Critères mycologiques pour la classification des infections probables**

- **Tests DIRECTS** : mise en évidence du champignon filamenteux (cytologie, examen direct, culture)
 - Dans une expectoration, un liquide de lavage broncho-alvéolaire, ou un brossage bronchique
 - Isolement en culture

- **Tests INDIRECTS** (détection d'antigènes ou de constituants de la paroi cellulaire du champignon)
 - Détection de l'antigène galactomannane dans le plasma, le sérum ou le liquide de LBA
 - Détection de β Dglucane dans le sérum

2.3.1.1. API prouvée

Elle suppose la présence de filaments à l'examen direct, en cytologie ou en histologie d'un prélèvement obtenu par aspiration à l'aiguille ou biopsie, **associée à** des lésions tissulaires, **ou** la culture positive à champignons filamenteux d'un prélèvement obtenu à partir d'un site pathologique normalement stérile, par procédure stérile (notamment la plèvre).

2.3.1.2. API probable

Elle est définie par la présence d'un critère lié à l'hôte, d'un critère radio-clinique et d'un critère mycologique.

2.3.1.3. API possible

Elle est définie par la présence d'un critère lié à l'hôte et d'un critère radio-clinique, en l'absence de critère mycologique.

La définition des cas possibles en 2002 a été jugée insuffisamment spécifique. En effet, cette catégorie regroupait une population hétérogène : d'un côté, de nombreux cas douteux, définis par l'association d'une neutropénie, d'infiltrats pulmonaires non spécifiques et d'une fièvre persistante sous antibiothérapie large spectre, de l'autre côté, des patients avec lésions pulmonaires spécifiques, comme le signe du halo, sans preuve mycologique d'API.

La révision des critères en 2008 s'est imposée. Elle a mis l'accent sur la valeur diagnostique du scanner et pris en compte l'évolution des techniques de diagnostic indirect (Antigène galactomannane, β D glucane).

2.3.2. Outils diagnostiques biologiques

Le diagnostic formel d'API repose sur un examen histologique, néanmoins le caractère invasif de ces procédures requiert de trouver des alternatives diagnostiques.

2.3.2.1. Diagnostic direct : examen mycologique

En raison de l'épidémiologie actuelle, caractérisée par l'émergence de nouvelles espèces et leur sensibilité variable aux antifongiques, il est en règle essentiel d'obtenir une preuve microbiologique directe (34). Cependant, le rendement modeste de l'examen mycologique ne permet pas d'exclure le diagnostic d'API quand celui-ci est négatif.

Au cours de l'API, les hémocultures sont exceptionnellement positives, le plus souvent dans des cas d'endocardites ou d'infections de matériel. En fait, l'isolement d'*Aspergillus* dans une hémoculture traduit le plus souvent une contamination. Différents types de prélèvements respiratoires peuvent être réalisés :

L'**examen mycologique des expectorations** est non invasif et facilement réalisable. La pathogénicité d'une culture positive des expectorations à *Aspergillus* dans les crachats doit être interprétée en fonction du terrain (35). Chez le patient immunodéprimé, la valeur prédictive positive est élevée mais en présence de signes évocateurs d'API, la VPN est faible (36). Dans une série de patients avec API atteints d'hémopathies malignes, neutropéniques, ou allogreffés de CSH, la valeur prédictive positive de l'expectoration était de 72%, et 82% dans le sous-groupe des allogreffés de CSH. La culture était plus fréquemment positive sur milieu spécifique. Les auteurs soulignaient l'intérêt de réaliser au moins trois expectorations, en présence de signes cliniques ou radiologiques évocateurs (37).

L'endoscopie bronchique pour examen mycologique de **l'aspiration bronchique** et/ou du **LBA** est actuellement au cœur de la stratégie diagnostique, même si sa rentabilité reste limitée. Pour le LBA, la sensibilité rapportée de l'examen microscopique est de 50 à 60% (38)(39), celle de la culture de 40 à 50%, avec une tendance observée dans une étude à une moindre sensibilité chez les patients recevant une prophylaxie anti fongique (39).

La **biopsie pulmonaire guidée par le scanner**, quand elle est réalisable, est une alternative intéressante pour isoler et identifier le champignon. Dans une série de 61 cas, la sensibilité de la biopsie transthoracique sous scanner était de 100% (40).

2.3.2.2. Diagnostic indirect : marqueurs biologiques

2.3.2.2.1. Antigène galactomannane (Ag GM)

- Sérum

L'**antigénémie aspergillaire** correspond à la mesure par ELISA dans le sérum du galactomannane aspergillaire, qui est un polysaccharide de la paroi produit par *Aspergillus* mais aussi d'autres germes dont *Penicillium*.

Deux méta-analyses récentes ont été menées pour établir la performance de la détection de l'antigène galactomannane dans le diagnostic de l'aspergillose invasive. Le seuil de positivité dans le sérum était variable selon les études de 0,5 à 1,5 exprimé en IDO (Index de Densité Optique) (41)(42).

Dans la méta-analyse de Pfeiffer et al en 2006 (42), les auteurs concluaient à une performance diagnostique modeste, la sensibilité de l'antigénémie GM était de 71% (IC95% 68-74%) et la spécificité de 89% (IC95% 88-90%) pour les cas d'API prouvée. Néanmoins, dans l'analyse en sous-groupes, ce test semblait plus intéressant chez les patients avec hémopathie maligne ou allogreffés de CSH que chez les receveurs de transplantation d'organe solide.

Dans l'étude la plus récente (41), analysant 30 études, avec une prévalence médiane d'API prouvée ou probable de 7,7%, la sensibilité de cette technique était de 64% à 78%, et la spécificité de 81 à 95%, en fonction des valeurs seuils retenues (0,5, 1 ou 1,5). Les auteurs concluaient que dans une population de 100 patients avec une prévalence de maladie de 8%, 2 patients avec API seraient méconnus, 17 patients seraient traités inutilement, avec une valeur seuil de 0,5. Avec une valeur seuil de 1,5, 3 patients avec API seraient méconnus, tandis que 5 seraient traités inutilement.

Toutefois, dans ces deux études, on observait une grande hétérogénéité des résultats.

La mesure de l'antigénémie GM a sa place dans la surveillance systématique des patients à haut risque d'API en hématologie, chez lesquels un monitoring régulier est effectué, car la positivité est précoce et peut précéder l'apparition de 5 à 10 jours des signes cliniques et radiologiques, en cas d'infection.

- LBA

La recherche de l'antigène GM peut également se faire dans le LBA. Les sensibilité et spécificité de ce test sont très variables selon les études. Au sein d'une population de patients d'hématologie avec infiltrats pulmonaires, Bergeron et al ont démontré que la détection de l'antigène GM dans le LBA était peu sensible (57.6%) mais par contre très spécifique (95,6%, IC95 87.8-98.5), avec un seuil de positivité ≥ 0.5 (43). D'autres études trouvent de meilleures sensibilités de 61 à 100%, la spécificité étant aussi excellente (44)(45)(46)(41).

Deux éléments principaux sont susceptibles d'expliquer ces différences. Tout d'abord, contrairement au sérum, le seuil de positivité n'est pas clairement défini dans les autres liquides biologiques (dont le LBA). Il varie le plus souvent entre 0.5 et 1. Ensuite, la technique de réalisation du lavage broncho alvéolaire et la quantité de sérum instillée et récupérée ne font pas l'objet d'un véritable consensus, et influencent très probablement le taux d'antigène. L'intérêt de l'antigène GM dans le LBA ne peut s'évaluer qu'en intégrant les résultats des autres recherches microbiologiques : antigénémie GM et examen mycologique. Ainsi, par exemple, dans l'étude de Bergeron et al, dans seulement 2 cas d'API sur 33, la positivité de l'antigène GM dans le LBA était le seul élément biologique positif (43).

- Expectoration

Une équipe japonaise a étudié la performance diagnostique de l'antigène GM dans les crachats. Avec un seuil de 1,2, la sensibilité est excellente mais la spécificité à 62% est bien moindre que celle du LBA (48).

2.3.2.2.2. β Dglucane

Le **1,3- β -D-glucane** est un antigène de paroi commun à de nombreux germes fongiques, à l'exception des Mucorales et de *Cryptococcus* spp. La présence de ce marqueur dans le sang et les tissus peut témoigner d'une infection fongique invasive, mais n'est pas spécifique d'une espèce, elle est également associée aux pneumocystoses.

Ce test a été utilisé longtemps au Japon avant d'être adopté aux USA et en Europe, sous le nom commercial de Fungitell®. Il faut souligner que la technique de réalisation est délicate et

qu'il existe de fréquents faux positifs, dus à la contamination matérielle ou environnementale (cf infra).

Dans plusieurs études cas témoin, la sensibilité et la spécificité du β Dglucane pour le diagnostic d'IFI ont été estimées respectivement entre 50 et 90%, et de 70 à 100%, avec un seuil validé de 80 pg/ml (49)(50)(51)(52).

Une méta analyse menée à l'initiative de l'ECIL-3 (Third European Conference on Infections in Leukaemia) avait pour objectif d'établir la performance diagnostique du β glucane dans les infections fongiques invasives chez les patients d'onco-hématologie (20). L'analyse portait sur 6 études de cohorte, regroupant 1771 patients adultes avec 414 infections fongiques invasives, dont 215 (52%) prouvées ou probables. On retrouvait 90 aspergilloses invasives (42%), 80 candidoses invasives (37%) et 45 autres IFI (21%). Dans 5/6 études, les patients étaient à haut risque d'IFI. Les valeurs prédictives positive et négative étaient respectivement de 83.5%, et 94.6%, pour une prévalence de l'IFI de 10%.

La performance diagnostique était meilleure avec 2 tests consécutifs positifs par rapport à un seul test, la sensibilité restant faible à 49.6%, mais la spécificité très bonne à 98.9%.

Au vu de ces données, en prenant en compte le haut risque au sein de ces populations et la faible sensibilité, un résultat négatif doit donc être interprété avec précaution et seulement en corrélation avec les données cliniques, microbiologiques et radiologiques.

Dans une étude portant sur des cas autopsiques (53), le dosage du β Dglucane (Fungitell®) dans le sérum était comparé chez les patients immunodéprimés avec API prouvée (vrais positifs) et ceux pour lesquels il n'y avait pas de diagnostic d'IFI à l'autopsie (vrais négatifs). Le taux de β Dglucane était significativement plus élevé dans la population de patients avec API prouvée par rapport à ceux sans IFI ($p < .01$). Avec une valeur seuil de 140 pg/ml, la sensibilité et la spécificité étaient respectivement de 85.7% et 69.7%, les valeurs prédictives positive et négative de 54.5% et 92%.

L'étude concluait à une performance diagnostique plutôt médiocre, limitant son usage dans une population à haut risque d'API.

Les sources de faux positifs sont nombreux : bactériémie, hémolyse, administration d'immunoglobulines ou de facteurs de coagulation, anti infectieux (amoxicilline, azithromycine, pentamidine), hémodialyse sur membranes cellulosiques (54).

2.3.2.2.3. PCR *Aspergillus*

C'est une technique intéressante, non incluse dans les critères diagnostiques de l'API établis par l'EORTC-MSG révisés en 2008, principalement en raison d'un défaut de standardisation des méthodes, et ce, en dépit des performances observées dans de nombreuses études (55) (56).

Bretagne et al ont comparé la PCR et l'antigénémie GM en termes de performance diagnostique, dans une étude rétrospective portant sur 281 échantillons de sérums, recueillis de façon hebdomadaire en période à risque d'aspergillose invasive, chez 41 patients d'hématologie, dont 22 avec un diagnostic d'API possible, probable ou prouvée selon les critères EORTC-MSG. 15/22 avaient une antigénémie positive (87 prélèvements), 12/22 (20 échantillons) avaient une PCR *aspergillus* positive. 19/20 échantillons positifs en PCR avaient également une antigénémie positive. Le taux de faux positifs était faible pour l'antigénémie aspergillaire, avec 3/10 patients. L'étude concluait à l'intérêt d'utiliser les deux techniques pour augmenter la performance diagnostique sans que la PCR soit jugée plus sensible que l'antigénémie GM(56).

Plusieurs méthodes existent pour la détection de l'ADN d'*Aspergillus* dans le sang. Il existe un taux non négligeable de faux positifs et négatifs en PCR classique. Actuellement, la technique de PCR quantitative (en temps réel) s'impose, car elle permet la quantification de l'ADN fongique et est moins soumise au risque de contamination lors de l'amplification, la réaction étant pratiquée en tubes fermés, avec amplification d'un témoin interne pour détecter les faux négatifs (57).

En 2006 a été fondée the European *Aspergillus* PCR initiative (EAPCRI) dont le but est de promouvoir des protocoles standardisés, de déterminer la place de la PCR dans la stratégie diagnostique, afin de permettre son inclusion dans les critères EORTC-MSG.

La recherche d'ADN d'*Aspergillus* reste difficile, notamment en raison de la faible quantité de copies circulantes. Dans le LBA, la PCR ne permet pas de distinguer une colonisation d'une infection.

2.3.2.2.4. Recherche d'anticorps spécifiques anti aspergillaires

L'intérêt de la sérologie pour le diagnostic d'API semble limité. La production d'anticorps est souvent diminuée chez les patients immunodéprimés. Par ailleurs, la positivité de la sérologie peut refléter une infection aigue, mais le diagnostic est alors rétrospectif, conforté par la

cinétique du taux d'anticorps sur deux prélèvements. Enfin, la sérologie peut également être positive en cas de colonisation chronique.

2.4. Facteurs pronostiques de l'API

Bien que des progrès thérapeutiques aient été réalisés durant la dernière décennie, l'API reste associée à une mortalité élevée, de 30 à 50% (22),(32). Le voriconazole est actuellement le traitement de première ligne de l'API mais d'autres molécules sont disponibles (échinocandines, amphotéricine B liposomale) (58). Le pronostic de l'API est lié à 2 facteurs principaux : la nature de la maladie sous-jacente et son contrôle, qui conditionnent le type et la durée de l'immunodépression, et le délai de mise en route du traitement anti fongique lié à la précocité du diagnostic (59).

Différentes études se sont intéressées aux facteurs pronostiques de l'API. Nivoix et al ont repris 289 API prouvées, probables ou possibles. Les facteurs associés à la mortalité étaient l'allogreffe de CSH et la transplantation d'organes solides, une pathologie tumorale non contrôlée, la prise de corticoïdes, une neutropénie ou un taux bas de monocytes, une insuffisance rénale, une atteinte disséminée à différents organes mais aussi une atteinte pulmonaire diffuse et la présence d'une pleurésie (20). Deux études ont identifié les facteurs pronostiques péjoratifs de l'API dans une population de patients ayant reçu une allogreffe de CSH (60),(59). Une aspergillose disséminée, la corticothérapie et une réaction du greffon contre l'hôte sévère étaient retrouvées de façon similaire dans les 2 études. La présence d'une pleurésie et d'une insuffisance rénale était associée à un mauvais pronostic dans une des 2 études.

Des données récentes ont souligné le fait que le décès des patients ayant une API était le plus souvent non directement liés à l'API. En effet, dans l'étude de Bergeron et al, seuls 10% des décès survenaient en lien direct avec l'API (61). Les autres patients décédaient avec l'API mais la cause du décès n'y était pas directement reliée. De façon similaire, Salmeron et al ont récemment confirmé ces données (62). Les auteurs ont montré, dans une étude rétrospective, que l'administration de voriconazole améliorait très significativement le pronostic des patients ayant une API dans les 10 mois qui suivaient le diagnostic d'API mais que cet effet disparaissait au-delà, du fait de décès non attribuables à l'API (62). Ainsi, outre la gravité directement liée à l'API, celle-ci survient le plus souvent sur un état sous-jacent de pronostic déjà défavorable.

Le délai de mise en route du traitement antifongique est un élément pronostique majeur, la mortalité augmentant de manière exponentielle avec le retard thérapeutique. En raison de la difficulté à poser un diagnostic précoce d'API, le traitement antifongique est fréquemment débuté sans preuve diagnostique (cf infra).

L'évaluation de la réponse au traitement antifongique demeure un point clé dans la prise en charge de l'API, mais n'est pas simple. Elle est pourtant essentielle pour guider les éventuelles adaptations de traitements.

Dans l'essai de Herbrecht et al montrant la supériorité du voriconazole comparativement à l'amphotéricine B, l'évaluation de l'effet thérapeutique était faite après 12 semaines de traitement (63). L'analyse rétrospective des causes de décès a permis de conclure que les décès attribuables à l'API survenaient essentiellement dans les 6 premières semaines (68% versus 24% au cours des 6 semaines suivantes) (64). Ceci suggère qu'il est probablement plus adapté de juger de l'efficacité d'un traitement antifongique après 6 semaines de traitement plutôt que plus tardivement dans les essais thérapeutiques.

Récemment, différentes études ont souligné l'intérêt pronostique de la cinétique de l'antigénémie GM (61)(65)(66). Ainsi, la décroissance rapide de l'antigène GM est associée à une évolution favorable (61)(65). Boutboul et al ont étudié la cinétique de l'antigénémie aspergillaire au cours de l'API chez 37 patients allogreffés de CSH sous traitement antifongique (67). Le taux d'antigène GM au diagnostic n'était pas statistiquement différent, en fonction de la réponse au traitement observée (échec ou réponse favorable). Par contre, les valeurs de l'antigène augmentaient de manière significative chez les patients en échec du traitement, alors que l'on n'observait pas de changement en ce sens dans le groupe des patients répondeurs. Une augmentation de la valeur de l'antigène de plus de 1 par rapport au taux de base durant la première semaine d'observation était prédictive d'un échec du traitement, avec une sensibilité de 44%, une spécificité de 87% et une bonne VPP de 94%. Ces données ont été confirmées dans une population de patients neutropéniques par Maertens et al (68). L'antigène GM était fortement corrélé à la survie, aux données autopsiques et à la réponse au traitement.

Au vu de ces données, le suivi de l'antigène galactomannane au cours du traitement de l'API apparaît comme un outil performant pour prédire l'évolution.

2.5. Prise en charge thérapeutique

Comme il a été détaillé précédemment, le délai de mise en route du traitement est un élément pronostique majeur, Les modalités du traitement de cette infection ont évolué et font preuve de davantage d'efficacité (34)

2.5.1. Traitement curatif

Le voriconazole est le traitement de référence de première intention (63)(34), à la posologie de 6 mg/kg/12h à J1, puis 4 mg/kg/12h (voie intraveineuse). Sa supériorité sur l'amphotéricine B conventionnelle a été démontrée en termes de tolérance et d'efficacité.

En cas de survenue d'une infection fongique à filamenteux, sous prophylaxie par un azolé actif, ou en deuxième ligne de traitement (échec ou intolérance du voriconazole), l'amphotéricine B liposomale à la posologie de 3 mg/kg/jour est recommandée. Il n'y a pas de place pour une association d'antifongiques en 1^{ère} intention et la durée du traitement est mal définie.

2.5.2. Stratégie empirique

En raison de la difficulté de réaliser un diagnostic précoce d'API, il est parfois licite de débiter précocement un traitement dit **empirique** anti fongique, c'est à dire en présence d'une fièvre persistante malgré une antibiothérapie large spectre, chez un patient avec des facteurs de risque, notamment neutropénique, même en l'absence de signes radiologiques évocateurs (58).

Les champignons potentiellement en cause en cas de neutropénie fébrile sont, outre les champignons filamenteux et en particulier *Aspergillus*, les levures, dont *Candida*. Cela explique qu'en première intention on propose l'amphotéricine B liposomale ou la caspofungine qui couvrent ces deux pathogènes (69)(70). Le voriconazole ne dispose pas d'AMM pour le traitement empirique du patient neutropénique fébrile, du fait des résultats négatifs d'une étude de non infériorité le comparant à l'amphotéricine B liposomale (71).

2.5.3. Stratégie préemptive

Chez un patient à haut risque d'IFI, en cas de suspicion clinique forte, mais en l'absence de critères suffisants pour poser le diagnostic selon les critères EORTC-MSG, il peut être justifié de débiter un traitement anti fongique, dit **pré emptif**.

Il s'agit principalement des IFI dites possibles selon les critères EORTC mais pas seulement. Cette approche a été suggérée afin de limiter la toxicité médicamenteuse, le surcoût, la pression antifongique potentiellement induits par la stratégie empirique. Néanmoins, l'ECIL demeure réticente à recommander cette stratégie en routine chez des patients neutropéniques à haut risque. En effet, les stratégies préemptive et empirique ont été comparées dans une étude randomisée regroupant 293 patients neutropéniques (15 premiers jours de neutropénie). La survie à l'épisode d'aplasie était identique dans les deux bras, hormis dans le cadre des inductions de LAM où l'infériorité de la stratégie préemptive n'a pas pu être éliminée. Les IFI documentées étaient plus fréquentes dans le bras préemptif.

Au vu de ces résultats, dans un certain nombre de cas, la stratégie préemptive pourrait conduire à retarder l'administration d'un traitement antifongique et donc occasionner une perte de chance (72).

2.5.4. Place de la prophylaxie

Dans les populations de patients à haut risque, en particulier en hématologie, la question de l'indication d'une prophylaxie anti aspergillaire a fait l'objet de plusieurs études. La toxicité induite par les traitements anti fongiques est à prendre en compte et limite leur utilisation sur une longue période.

2.5.4.1. Prophylaxie primaire

En raison d'un manque de preuve d'efficacité, de sa toxicité et de son coût, l'**amphotéricine B liposomale**, n'est pas indiquée en prophylaxie primaire chez les patients allogreffés de CSH (73).

Le **fluconazole** est inactif sur les filamenteux et ne couvre donc que le risque candidosique. L'**itraconazole** semble montrer une efficacité en prophylaxie primaire dans 3 études ouvertes, sans que cela puisse être démontré dans 3 études randomisées (21). C'est une molécule disponible sous forme orale pour laquelle peut se poser un problème d'absorption. Elle est

associée à une toxicité non négligeable, notamment hépatique, et à un risque d'interaction médicamenteuse, ce qui limite son utilisation en prophylaxie.

Le **voriconazole** a fait l'objet de deux essais comparant son utilité en prophylaxie dans des populations d'allogreffés de CSH, l'une au fluconazole (74), l'autre à l'itraconazole (75). Il n'y a pas de différence dans le premier cas, et un succès supérieur pour le voriconazole dans le deuxième cas.

Le **posaconazole** est une molécule existant actuellement uniquement sous forme orale. Dans deux études menées l'une chez des patients traités par chimiothérapie intensive pour leucémie aiguë myéloblastique (LAM) ou syndrome myélodysplasique (SMD), neutropéniques (76), l'autre chez des patients allogreffés de CSH avec GVH (77), le posaconazole semblait apporter un bénéfice en termes de nombres d'épisodes d'API, de mortalité globale (dans la première étude) et de mortalité imputée à l'IFI, par rapport au fluconazole et à l'itraconazole.

En dépit de certains biais méthodologiques, et de l'absence d'information quant à l'existence d'un système de traitement de l'air efficace, ces études concluent pour la première fois à l'efficacité d'un traitement antifongique prescrit en prophylaxie primaire.

Dans la conférence de consensus portant sur la prévention du risque aspergillaire chez les patients immunodéprimés (21), il est recommandé de placer les patients considérés à haut risque sous isolement protecteur, dans une chambre à flux, les données de la littérature étant trop imprécises pour définir les types d'isolement et de renouvellement d'air adaptés à chaque niveau de risque. L'intérêt des facteurs de croissance hématopoïétiques n'a pas été démontré.

Les recommandations actuelles de prophylaxie antifongique primaire concernent 3 catégories de patients :

- chimiothérapie d'induction de leucémie aiguë myéloblastique et syndrome myélodysplasique jusqu'à la sortie d'aplasie : posaconazole 200 mg x 3 / jour (76)
- allogreffé de CSH à la phase initiale neutropénique : fluconazole 400 mg/jour ou voriconazole (74)(75)
- allogreffé de CSH, en cas de réaction du greffon contre l'hôte aiguë ou chronique extensive nécessitant un traitement immunosuppresseur : posaconazole 200 mg x 3 / jour ou voriconazole.

2.5.4.2. Prophylaxie secondaire

La colonisation des voies aériennes par *Aspergillus* ou un antécédent d'aspergillose sont hautement prédictifs d'une aspergillose invasive lors d'un épisode ultérieur de neutropénie sévère et/ou prolongée (21).

La prophylaxie secondaire s'entend d'un traitement préventif débuté ou poursuivi chez les patients ayant un antécédent d'API en cas de réexposition à un risque fongique dans le cadre d'une nouvelle aplasie, d'un traitement immunosuppresseur, ou en période d'allogreffe de CSH. Dans cette indication, le voriconazole a été évalué dans une étude ouverte, multicentrique, chez des patients allogreffés de CSH avec antécédent d'IFI prouvée ou probable (31 API chez 45 patients avec leucémie aiguë). L'incidence cumulée d'API était de 6,7% à 1 an (vs 30 à 50% sans prophylaxie) (78). Ces résultats sont très en faveur d'une prophylaxie secondaire.

2.5.5. Difficultés de gestion des traitements anti fongiques et émergence de résistance aux azolés

Plusieurs médicaments anti fongiques efficaces sont désormais disponibles. La molécule privilégiée dans le traitement curatif de l'aspergillose invasive est le voriconazole, dont la supériorité a été démontrée par Herbrecht et al en 2002 (cf supra) (63).

Néanmoins, comme le souligne Denning, ce médicament peut être difficile à manier au quotidien, en raison de sa toxicité potentielle, des risques d'interactions médicamenteuses (79).

Chez les patients les plus âgés, le taux de voriconazole peut être très élevé, de même que chez les patients avec une altération de la fonction hépatique, ou en présence d'un polymorphisme du cytochrome p450 CYP2C19.

Actuellement, la résistance primaire de l'*Aspergillus* au voriconazole est rare et n'influence pas la décision thérapeutique (80). La résistance croisée à l'itraconazole a été décrite mais reste rare donc l'itraconazole reste une alternative en seconde ligne (81).

Une des principales limites rencontrées dans la prise en charge de l'API est la difficulté de réaliser une évaluation précoce de l'efficacité de la thérapeutique mise en œuvre, et ainsi de guider un éventuel changement de traitement.

L'analyse des lésions tomодensitométriques qui est au cœur de la stratégie diagnostique joue également un rôle majeur dans le suivi et l'évaluation de la réponse thérapeutique.

2.6. Place du scanner thoracique dans la prise en charge de l'API

Comme nous l'avons évoqué précédemment, l'apport du scanner est majeur pour le diagnostic et le suivi de l'API.

2.6.1. Diagnostic d'API

Les innovations radiologiques avec le développement des scanners multibarettes ont permis une description plus précise des lésions pulmonaires, notamment celles rattachées aux maladies fongiques invasives. Ainsi, dès 1985, Kuhlman et al ont décrit l'aspect tomодensitométrique de l'API chez 9 patients traités pour une leucémie aiguë. Outre la présence de nodules, de masses et de lésions excavées (ou croissants gazeux) tardives, les auteurs mettaient pour la première fois en évidence un aspect lésionnel précoce : un halo de verre dépoli entourant les nodules ou les masses (82). Une dizaine d'années plus tard, ce signe a été officiellement défini et dénommé signe du halo (83). Le signe du halo est rapidement devenu un élément clé du diagnostic tomодensitométrique de l'API. La seule présence d'un signe du halo a même été considérée comme suffisante pour le diagnostic d'API pour l'inclusion des patients dans un grand essai thérapeutique (63). Cependant, depuis le début des années 2000, un certain nombre d'études font discuter la réelle sensibilité et spécificité du signe du halo pour le diagnostic d'API chez les patients d'hématologie.

L'incidence du signe du halo au diagnostic d'API dépend probablement de deux principaux facteurs : le caractère précoce et transitoire de ce signe et le terrain sous-jacent. Les études se restreignant à une population de patients traités pour une leucémie aiguë trouvent une prévalence de plus de 80% (84)(85). L'étude de Caillot et al, qui portait sur 25 patients ayant une leucémie aiguë chez lesquels le diagnostic d'API était prouvé chirurgicalement rapportait une prévalence de 96% (84). Dans cette étude, les auteurs montraient aussi que le signe du halo disparaissait très rapidement (cf supra : facteurs pronostiques). Il est donc nécessaire de disposer d'un scanner thoracique très précoce pour visualiser ce signe.

Par ailleurs, les études s'intéressant à d'autres populations de patients d'hématologie ayant une API trouvent une prévalence du signe du halo moindre. Ainsi, chez les receveurs d'une

allogreffe de CSH, la prévalence du signe du halo est évaluée entre 47 et 75% (85). De même, dans l'étude de Greene analysant les scanners thoraciques de 235 patients ayant une API prouvée, probable ou possible, la prévalence n'était que de 61%. Dans cette étude, 86% des patients avaient une hémopathie sous-jacente mais seuls 40% avaient une leucémie aiguë, 24% avaient reçu une allogreffe de CSH et les autres avaient une hémopathie maligne autre qu'une leucémie aiguë et n'avaient pas reçu d'allogreffe de CSH. Les 14% de patients restant avaient reçu une transplantation d'organe solide, une corticothérapie ou étaient infectés par le virus de l'immunodéficience humaine (86). Enfin, Nucci et al n'ont trouvé que 14% de signes du halo dans une population de patients traités pour un myélome pour plus de 90% d'entre eux, ayant une API probable ou prouvée (87). Il est probable que, outre la maladie sous-jacente, la présence ou non d'une neutropénie influe sur l'incidence du signe du halo (85)(88).

Enfin, dans un contexte d'API, la présence d'un signe du halo semble associée à un pronostic favorable. En effet, Greene et al ont montré que chez les patients qui avaient un signe du halo au moment du diagnostic d'API, le taux de réponse favorable à 12 semaines était de 52% (75/143) contre 29% (23/79) dans le groupe de patients avec macronodules sans halo ($p < .001$), de même le taux de survie à 12 semaines était significativement plus élevé (71% vs. 53%, $p < .01$) (59).

Différentes études radiologiques ont rappelé que le signe du halo pouvait rendre compte de multiples pathologies pulmonaires infectieuses ou non infectieuses (85)(89). Il est évident qu'un grand nombre d'entre elles sont peu pertinentes dans le cadre d'une hémopathie maligne, comme par exemple les pathologies tumorales, une localisation pulmonaire de maladie de Wegener, ou une parasitose. A l'inverse, d'autres causes de signe du halo sont à envisager dans ce cadre, comme une infection fongique autre que due à *Aspergillus*, et en particulier liée à une mycose émergente comme la mucormycose, une infection bactérienne en particulier due à *Pseudomonas aeruginosa* ou une infection virale, notamment à Virus Respiratoire Syncytial. Parmi les causes non infectieuses de signe du halo, la pneumonie organisée pouvant compliquer une leucémie aiguë (90) ou une allogreffe de CSH (91) est à envisager. Toutefois, la fréquence de ces diagnostics différentiels est beaucoup plus limitée dans le contexte d'une leucémie aiguë comparativement aux autres situations hématologiques (allogreffe de CSH et hémopathies lymphoïdes, notamment). Le signe du halo est donc probablement d'un intérêt certain pour le diagnostic précoce d'API dans le contexte d'une leucémie aiguë, mais à relativiser au cours des autres situations hématologiques.

L'intérêt majeur porté au signe du halo ces dernières années a occulté le fait que d'autres lésions étaient plus fréquemment présentes au diagnostic d'API, probablement considérées comme moins spécifiques. C'est le cas des macronodules (nodule > 1 cm) avec ou sans halo, présents dans 90% cas d'API de l'étude de Greene et al (86) ou des condensations alvéolaires présentes dans 30 à 64% des cas d'API (85)(87). Milito et al et Escuissato et al ont d'ailleurs montré que, davantage que le halo, la présence d'un macronodule dans une population de patients à haut risque d'API était très évocatrice d'une infection fongique à champignon filamenteux (92)(93).

En fait, les critères diagnostiques tomодensitométriques retenus dans le consensus de l'EORTC/MSG (22) prêtent à confusion. En dehors du signe du halo et de l'excavation (qui comprend le signe du croissant gazeux), signe d'API tardive que nous aborderons dans le chapitre suivant, la notion de « lésion dense et bien circonscrite » est peu précise et ne correspond pas à une définition radiologique *stricto sensu*. On comprend qu'il s'agit de nodules ou de masses pulmonaires mais pas de condensations alvéolaires (87), même si l'on rappelle que la définition d'une condensation alvéolaire est une augmentation homogène de l'atténuation parenchymateuse, opacifiant les parois bronchiques et vasculaires, un bronchogramme aérien pouvant être présent, tandis que le nodule est défini comme une opacité arrondie, assez bien délimitée, d'une taille maximale de 3cm (83).

2.6.2. Formes angio-invasive et broncho-invasive d'API

L'aspect histopathologique du nodule avec halo correspond à un foyer d'infarctus pulmonaire (le nodule) entouré par une hémorragie alvéolaire (le verre dépoli péri-nodulaire) caractérisant la forme angio-invasive de l'API. Chez les patients neutropéniques, *Aspergillus* envahit les vaisseaux pulmonaires de petit et moyen calibre causant une obstruction vasculaire et il en résulte une nécrose ischémique du parenchyme pulmonaire (94). Stanzani et al ont récemment pu objectiver l'obstruction vasculaire caractérisant l'API du neutropénique par un angio-scanner (95).

En fait, les données autopsiques montrent différentes caractéristiques histopathologiques de l'API en fonction du terrain sous-jacent. En effet, s'il existe peu d'inflammation associée à la nécrose tissulaire secondaire à l'angio-invasion du champignon chez le neutropénique, l'API du patient allogreffé de CSH ayant une réaction du greffon contre l'hôte chronique, est caractérisée par une réaction inflammatoire sévère (96). Ces différences sont aussi observées

dans les modèles animaux. Ainsi, les souris traitées par corticoïdes et infectées par *Aspergillus* développent de larges plages de pneumonie et de bronchiolite exsudative avec destruction des bronchioles et des alvéoles (97)(98). A l'inverse, les souris neutropéniques à la suite d'une chimiothérapie, infectées par *Aspergillus* développent peu de lésions bronchiolaires (97)(98).

Comme détaillé antérieurement, la plupart des études concernant l'API se sont focalisées sur l'API angio-invasive. Or, une forme broncho-invasive avait pourtant été identifiée dans la littérature radiologique à partir d'études de corrélation histo-radiologique d'un petit nombre de patients (99)(100)(101)(102). Dans ces études, la prévalence des cas d'API broncho-invasive était évaluée entre 14 et 34% de l'ensemble des API. Alors que l'examen histopathologique d'une API angio-invasive montre la présence d'hyphes aspergillaires dans la lumière vasculaire, celui d'une API broncho-invasive montre l'envahissement des parois bronchiolaires par *Aspergillus* associée à une inflammation péri-bronchiolaire (100)(103)(101).

Bergeron et al ont récemment montré que l'aspect angio-invasif au diagnostic était associé aux patients traités pour une leucémie aiguë et aux patients neutropéniques et que la forme broncho-invasive était plus fréquente chez les patients allogreffés de CSH et à ceux ayant une hémopathie lymphoïde (tableaux 1 et 2) (88).

Tableau 1 : Profils tomодensitométriques pulmonaires au diagnostic d'API en fonction du groupe de patients

Signes	GCSH allogénique N=23	Leucémie aiguë N=22	Autres# N=10
Angio-invasif†	3 (13%)	10 (45%)	1 (10%)
Broncho-invasif¶	10 (44%)	3 (14%)	2 (20%)
Angio- et broncho-invasive	3 (13%)	2 (9%)	2 (20%)
Ni angio- ni broncho-invasif§	7 (30%)	7 (32%)	5 (50%)

GCSH, greffe de cellules souches hématopoïétiques; # patients non leucémiques aigus, sans allogreffe de cellules souches hématopoïétiques (lymphome, leucémie lymphoïde chronique, myélome multiple, syndrome myélodysplasique, leucémie à tricholeucocytes); † au moins un nodule avec signe du halo sans signe de maladie broncho-invasive, les autres signes étant autorisés. ¶ Micronodules centrolobulaires et/ou arbre en bourgeon sans aucun nodule avec signe du halo, les autres signes étant autorisés § condensations avec or sans signe du halo, condensation excavée, macronodule sans signe du halo, et/ou signe du croissant gazeux.

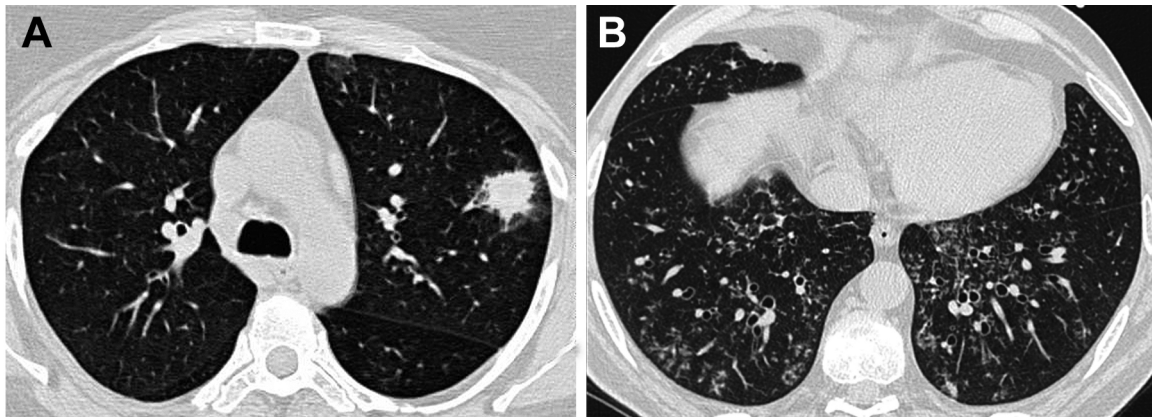
Tableau 2 : Profils tomodensitométriques pulmonaires au diagnostic d'API en fonction du taux de leucocytes

	Taux de leucocytes < 100 / mm ³ N = 27	Taux de leucocytes 100 / mm ³ N = 28	P
Maladie angio-invasive† n=14	13	1	0.001
Au moins un signe broncho-invasif n=22	4	18	0.001
Maladie broncho-invasive† n=15	2	13	0.005

* au moins un nodule avec signe du halo sans signe de maladie broncho-invasive, † micronodules centrolobulaire et/ou arbre en bourgeon sans aucun nodule avec signe du halo.

Le corolaire de cette donnée était que le rendement mycologique était significativement supérieur dans les formes broncho-invasives en cohérence avec la présence d'*Aspergillus* dans les parois bronchiolaires comparativement aux formes angio-invasives. Dans cette étude, la définition de l'API angio-invasive reposait sur la présence d'un nodule avec halo sur le scanner thoracique et l'absence de signe d'API broncho-invasive. A l'inverse, la définition de la forme broncho-invasive reposait sur la présence de micronodules centro-lobulaires et/ou d'arbres en bourgeon en l'absence de nodule avec halo (Image 1). Compte tenu du fait qu'il avait été démontré que dans un contexte d'API, une condensation alvéolaire pouvait soit correspondre à un infarctus pulmonaire, soit à une bronchopneumopathie, les condensations alvéolaires ne sont donc pas discriminantes entre les deux entités et n'étaient de ce fait pas prises en considération.

Image 1 : Scanners thoraciques de 2 différents patients (A) Nodule avec signe du halo révélant une aspergillose angio-invasive chez un patient LA (B) Nodules centrolobulaires et arbre en bourgeon associés à une forme broncho-invasive chez un patient ayant reçu une allogreffe de CSH.



De façon intéressante, Kojima et al suggéraient que l'aspect tomодensitométrique pouvait se modifier au cours de l'API, la forme angio-invasive évoluant dans certains cas vers une forme broncho-invasive, 1/8 des formes broncho-invasives et 2/11 des formes angio-invasives évoluant vers une forme mixte sur les scanners thoraciques de suivi (99).

2.6.3. Suivi et évaluation de la réponse thérapeutique

Comme pour les critères diagnostiques d'API détaillés précédemment, un consensus de l'EORTC/MSG a été publié en 2008 pour définir les critères d'évaluation de l'efficacité des traitements antifongiques, dans le but de les appliquer aux essais thérapeutiques (81). Ces critères reposent sur les données de survie, la symptomatologie clinique, les données mycologiques et les images tomодensitométriques. Parmi les critères d'évaluation, le scanner thoracique est un outil déterminant pour l'évaluation de la réponse au traitement antifongique. La résolution des images tomодensitométriques (ou la présence d'une simple cicatrice) est nécessaire pour une réponse complète, une diminution d'au moins 25% des lésions tomодensitométriques est nécessaire pour conclure à une réponse partielle, une régression des lésions de moins de 25% ou une augmentation du volume lésionnel traduisent respectivement une réponse stable ou une progression (81). Bien que l'objectif initial de ces publications ne soit pas celui-ci, elles permettent aussi de guider la gestion des patients en pratique clinique. Pour les essais évaluant l'efficacité de traitements antifongiques de première ligne, le consensus recommande une évaluation à 6 semaines après le début du traitement. Il est évident qu'en pratique clinique, il est nécessaire de pouvoir évaluer l'efficacité du traitement de façon plus précoce. Les essais évaluant l'efficacité d'un traitement antifongique de

deuxième ligne incluent pour la plupart des patients considérés en échec à sept jours de traitement de première ligne (104). La définition de l'échec au traitement comprend l'absence d'amélioration ou la progression des images tomodensitométriques (105)(106) (107).

L'interprétation des modifications des images tomodensitométriques à différents temps, notamment précoces, suivant l'introduction du traitement antifongique n'est pas aisée. Les données disponibles concernent essentiellement l'évolution tomodensitométrique des lésions d'API des patients leucémiques neutropéniques. Ainsi, dans une première étude rétrospective portant sur 25 patients neutropéniques avec API prouvées, Caillot et al ont démontré qu'en dépit de la mise en route rapide d'un traitement antifongique, les lésions initiales augmentaient de taille dans les premiers jours, entre J0 et J7, puis restaient stables entre J7 et J14. Cette majoration initiale des lésions sur l'imagerie qui pouvaient conduire les praticiens à modifier le traitement, n'était en réalité pas un facteur pronostique défavorable (84). Les mêmes auteurs ont secondairement étudié l'évolution des lésions tomodensitométriques des patients inclus dans l'étude Combistrat comparant l'efficacité d'une association amphotéricine B liposomale et caspofungine à l'amphotéricine B liposomale à plus forte dose en monothérapie (108). Trente patients neutropéniques ayant une API prouvée (n=4) ou probable (n=26) ont été inclus de manière prospective (leucémie aiguë (n=25), leucémie lymphoïde chronique (n=3), syndromes myéloprolifératifs (n= 2)) (109). Le volume des lésions était étudié au cours du traitement. Les scanners étaient réalisés à J0, J7, J14 et à la fin du traitement (médiane J17). Dans la population globale, on observait une augmentation du volume des lésions significative entre J0 et J7 ($\times 1.6$, $p = .003$), puis une diminution entre J7 et J14 ($\times 1.36$ du volume initial, $p = .003$, mais $p = 0.56$ en comparant J14 à J0). A la fin du traitement, le volume des lésions était significativement moins important qu'à J14 (0.76 fois le volume initial, $p < .001$) mais non significativement différent du volume lésionnel de J0 ($p = .11$) (109). Au total, au cours du suivi, une augmentation du volume des lésions était observée chez 73% des patients. De façon notable, chez les patients ayant un pronostic favorable, le volume total des lésions observées entre J0 et J14 était significativement plus important que chez ceux ayant un pronostic défavorable (109).

Par ailleurs, on sait que le signe du croissant gazeux (excavation périphérique d'un nodule) et d'autres types d'excavation des lésions sont plutôt des éléments pronostiques favorables, associés à la sortie de la période de neutropénie (110)(82) contemporain d'un relargage *in situ* de protéases (111). Histologiquement le signe du croissant gazeux correspond à la séparation

des fragments de poumon nécrotique du parenchyme adjacent (103). L'augmentation de taille des lésions pourrait s'inscrire dans le cadre d'un syndrome de restauration immunitaire, par analogie avec le syndrome inflammatoire de reconstitution immunitaire (IRIS) du patient séropositif pour le virus de l'immunodéficience humaine (VIH) secondaire à la mise en route des traitements antirétroviraux, décrit par Miceli (112). Il faut insister au vu de ces données sur l'importance de suivre l'évolution de l'API sur plusieurs scanners successifs et non en référence seulement avec le scanner initial.

Définir le meilleur temps d'évaluation tomодensitométrique d'une API est donc particulièrement difficile, et ce d'autant plus que les études incluent le plus souvent à la fois des patients neutropéniques et non neutropéniques. Or, il n'existe actuellement pas de données concernant l'évolution des lésions des patients non neutropéniques. De même, l'évolution des lésions autres que les nodules est mal connue. Récemment, Bergeron et al ont montré de façon prospective que la réponse au traitement antifongique à J14 était associée au pronostic des patients à J45 (et non à J7) (61). Dans cette étude, 47% des patients inclus avaient une neutropénie profonde (leucocytes $< 100/\text{mm}^3$) et 35 % avaient plus de $500/\text{mm}^3$ leucocytes. Les critères de réponses différaient quelque peu de ceux du consensus et étaient ceux utilisés dans l'étude d'Herbrecht et al (63) : la réponse complète était définie par la réduction des images tomодensitométriques attribuables à l'API de plus de 90% associée à la disparition des signes cliniques ; une réponse partielle était définie par une diminution des lésions tomодensitométriques de plus de 50% avec une amélioration clinique ; une stabilité était définie par l'absence de régression ou une diminution minimale des lésions tomодensitométriques ; enfin, une aggravation de l'API était caractérisée par une augmentation des lésions tomодensitométriques (63)(64). Les patients étaient répondeurs si on notait une réponse complète ou partielle, les autres étaient considérés comme non répondeurs. Ainsi, 76% des patients répondeurs à J14 et 73% des patients stables à J14 étaient répondeurs à J45. A l'inverse, seuls 17% des patients qui avaient une progression de la maladie à J14 étaient répondeurs à J45 ($p=.003$).

Outre l'évolution encore mal connue des différentes lésions tomодensitométriques d'API en fonction du terrain sous-jacent, d'autres facteurs compliquent l'analyse des scanners de suivi de l'API. En effet, d'une part, l'analyse radiologique reste subjective, d'autre part, des événements pulmonaires intercurrents sont fréquents chez les patients immunodéprimés notamment les receveurs d'une allogreffe de CSH. Enfin, il est probable que l'évolution de l'utilisation des traitements antifongiques influe sur l'aspect tomодensitométrique de l'API.

3. Suivi séquentiel des anomalies tomодensitométriques de l'API chez les patients d'hématologie

3.1. Contexte et objectifs

Nous avons conduit une étude prospective observationnelle d'une cohorte de 57 patients ayant une API et suivis pendant 2 mois. Les analyses antérieures de cette cohorte ont permis de montrer que : 1°/ la valeur de l'antigénémie GM au diagnostic, la cinétique de l'antigénémie GM et l'évaluation clinico-radiologique 14 jours après le début du traitement antifongique avaient une valeur pronostique (61) °/ il existait 2 profils tomодensitométriques au diagnostic : une forme angio-invasive associée aux patients ayant une LA et aux patients neutropéniques et une forme broncho-invasive associée aux patients allogreffés de CSH, aux patients traités pour une hémopathie lymphoïde non allogreffés de CSH, et aux patients non neutropéniques. Le rendement mycologique étant très supérieur dans les formes broncho-invasives, nous avons proposé d'appliquer une stratégie diagnostique différente en fonction de l'aspect tomодensitométrique et de la pathologie hématologique sous-jacente (88).

Comme nous l'avons vu précédemment, sur le plan de l'imagerie thoracique, dont l'analyse est un des piliers du diagnostic et du suivi de l'API, de nombreuses zones d'incertitude persistent. La plupart des études se sont intéressées au nodule et au signe du halo, en faisant souvent abstraction des autres lésions pourtant présentes au diagnostic d'API. De plus, à notre connaissance, à l'exception du caractère précoce et transitoire du signe du halo et du caractère tardif du croissant gazeux chez le patient neutropénique, le profil évolutif des différentes lésions élémentaires de l'API n'est pas connu, ni l'influence de la pathologie hématologique sous-jacente dans l'évolution de ces lésions. De plus, les données existantes sur le profil évolutif des lésions tomодensitométriques n'ont été évaluées que sur une courte durée (J14). Ces notions sont pourtant indispensables afin de mieux déterminer les paramètres d'évaluation du traitement antifongique et par conséquent, l'adaptation de ce traitement pour une prise en charge optimale des patients.

C'est dans ce contexte qu'il nous a paru important de répondre à ces questions à partir des données issues de la cohorte de patients précédemment analysée.

Les objectifs principaux de notre étude étaient de décrire l'ensemble des lésions présentes sur la scanner du diagnostic d'API et l'évolution de chacune d'entre elles au cours du temps, et d'établir l'association entre les données évolutives et la pathologie hématologique sous-

jacente, d'une part, la présence ou non d'une neutropénie, d'autre part, et enfin le pronostic des patients.

3.2. Patients et Méthodes

3.2.1. Patients

Les données cliniques et tomodensitométriques rapportées sont issues d'une population de 55 patients inclus de manière prospective dans une étude multicentrique dont le but était d'évaluer la performance pronostique de différents marqueurs biologiques dans l'API (61). La population initiale comprenait 57 patients mais seuls 55 ont bénéficié de scanners séquentiels et ont été inclus dans la présente étude.

Le protocole a été approuvé par le Comité d'éthique de l'hôpital universitaire Saint Louis.

Tous les patients ont donné leur consentement au moment de l'inclusion dans l'étude.

Tous les patients consécutifs pour lesquels était retenu le diagnostic d'API, prouvée, probable ou possible selon la définition de l'EORTC/MSG, étaient inclus de manière prospective entre mai 2005 et mars 2007. Le jour de l'inclusion dans l'étude (J0) était le premier jour de traitement curatif antifongique.

Dans un contexte clinique évocateur, les patients ayant des anomalies sur le scanner thoracique autres que celles retenues pour le diagnostic d'aspergillose invasive dans le consensus 2008 de l'EORTC/MSG, qui avaient un critère microbiologique (i.e., antigène galactomannane et/ou examen mycologique) et pour lesquels il n'y avait pas de diagnostic alternatif étaient considérés comme des cas d'API probables (selon la définition EORTC/MSG de 2002 (33)).

Les patients ayant une API possible ont également été inclus dans l'étude à la condition qu'un diagnostic autre que l'API ait été éliminé.

Le diagnostic d'API était confirmé par un comité constitué de trois cliniciens (un hématologue et deux pneumologues), un radiologue et un mycologue.

Les patients étaient analysés en fonction de leur appartenance à trois groupes : 1/ ceux ayant une leucémie aiguë (LA) non allogreffés de CSH, 2/ ceux ayant reçu une allogreffe de CSH, et 3/ ceux ayant une autre hémopathie maligne non allogreffés de CSH (autres). En raison de caractéristiques similaires, les deux dernières populations de patients ont été regroupées en « non LA », de façon à simplifier les hypothèses à tester.

La neutropénie était définie comme une leucopénie $<500/\text{mm}^3$.

3.2.2. Critères d'évaluation de l'étude princeps

Dans l'étude princeps, le critère d'évaluation principal de la réponse était à J45. La réponse au traitement était également évaluée à J7, J14 et J21, et la mortalité était évaluée à J60.

La réponse complète était définie par la résolution de tous les signes et symptômes cliniques et plus de 90% des lésions tomодensitométriques dues à l'API. La réponse partielle était définie par une amélioration clinique et une amélioration de plus de 50% des lésions tomодensitométriques. Une réponse stable était définie par une stabilité ou une amélioration de moins de 50% des lésions tomодensitométriques. L'échec du traitement était défini par une aggravation des symptômes cliniques et des lésions tomодensitométriques. Les patients ayant une réponse complète ou partielle étaient considérés répondeurs et les autres patients étaient considérés comme non-répondeurs. Les patients décédés pour lesquels la réponse n'a pu être évaluée ont également été considérés comme des non-répondeurs. Le décès a été attribué à l'API lorsqu'il existait une progression de l'API sans autre cause identifiée.

3.2.3. Tomодensitométrie thoracique

Au diagnostic d'API (J0), un scanner thoracique en haute résolution a été réalisé chez chaque patient, en utilisant un scanner multibarrettes. Les scanners de contrôle ont été réalisés à J7, J14, J21, J45 et J60. Un comité constitué de trois pneumologues et un radiologue a revu chaque scanner. Les éléments suivants étaient notés : nodules avec ou sans signe du halo ou excavation (en particulier, signe du croissant gazeux), condensation alvéolaire avec ou sans signe du halo ou excavation, micronodules centrolobulaires et aspect d'arbre en bourgeon, opacités en verre dépoli, épaisissements septaux, épanchement pleural (images 2,3,4). Au total, 17 lésions élémentaires étaient identifiées (Tableau 3). Une étude antérieure s'était intéressée aux présentations angio-invasive et broncho-invasive et à leur impact sur la stratégie diagnostique de l'API (88). La localisation des anomalies était précisée, six régions étant individualisées au sein du poumon : droit et gauche supérieur (au dessus de la carène), moyen (entre la carène et les veines pulmonaires inférieures) et inférieur (en dessous des veines pulmonaires inférieures). L'atteinte était dite diffuse lorsque les lésions étaient présentes de façon bilatérale ou dans 3 régions du même poumon.

Chaque lésion présente à J0 chez chaque patient était suivie sur les scanners successifs de suivi afin de noter son évolution (stabilité, aggravation, amélioration, disparition ou transformation). L'aggravation ou la diminution d'une lésion était définie par une

modification de taille de plus de 25%. En cas de transformation de la lésion, le nouveau type de lésion élémentaire était noté. De même, l'apparition d'une lésion n'existant pas sur le précédent scanner était identifiée et définie. La conclusion était obtenue par consensus.

Tableau 3 : Lésions élémentaires tomodensitométriques

Plage de condensation alvéolaire	1	Nécrotique	2
		Excavée	3
		Verre dépoli périlésionnel	4
Nodule parenchymateux	5	Nécrotique	6
		Excavé	7
		Verre dépoli périlésionnel	8
Nodules mal limités bronchocentrés	9		
Verre dépoli isolé	10		
Epaississements bronchiques	11		
Micronodules centrolobulaires	12		
Arbre en bourgeon	13		
Epaississements septaux	14	Isolés	15
		Périlésionnels	16
Pleurésie	17		

Image 2 : Nodule avec signe du halo et épaissements septaux périlésionnels.

A : J14, B : J60

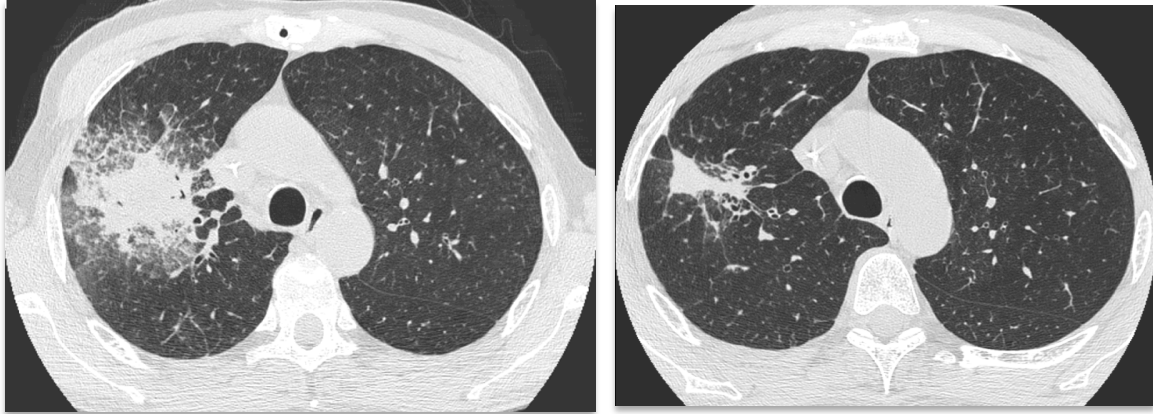


Image 3 : condensation alvéolaire avec verre dépoli et épaissement septaux péri lésionnels

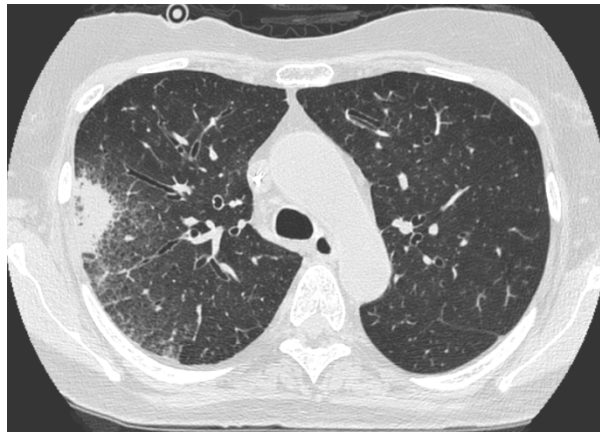
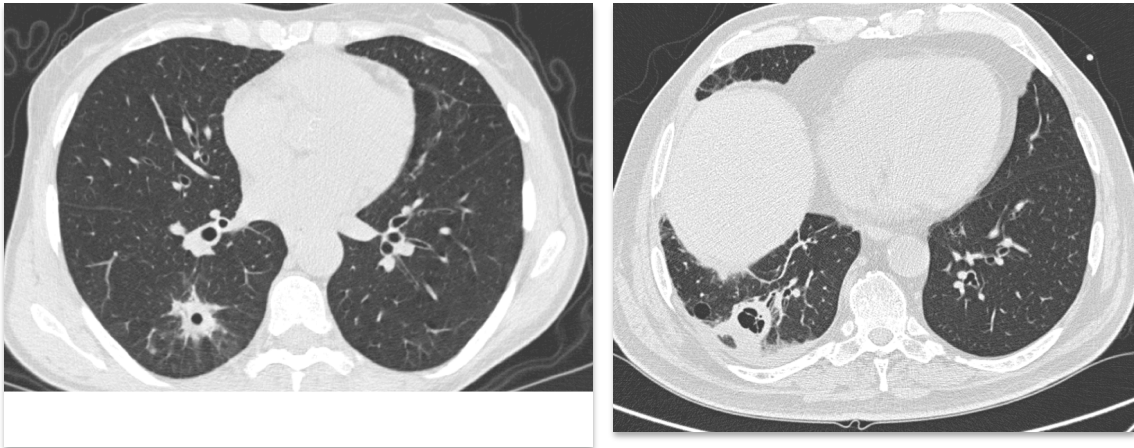


Image 4 : nodules excavés



3.2.4. Endoscopie bronchique et analyses biologiques

L'endoscopie bronchique était effectuée dans les 24 heures entourant la réalisation du premier scanner thoracique, au moment du diagnostic d'API. Le site de lavage bronchoalvéolaire (LBA) était guidé par le scanner. Une analyse approfondie des agents pathogènes, y compris les bactéries, les virus et les parasites, a été effectuée sur le liquide de LBA.

L'examen direct et la mise en culture des prélèvements à la recherche de champignons ont également été systématiquement réalisés. Chaque patient n'a eu qu'un LBA durant la période de l'étude. L'aspiration bronchique récupérée tout au long de la procédure de bronchoscopie et les expectorations lorsqu'elles étaient disponibles étaient aussi analysées pour la recherche de champignons.

L'antigène GM était détecté à l'aide d'un test ELISA (Platelia Aspergillus, Bio-Rad) selon les recommandations du fabricant. Des contrôles positifs et négatifs étaient inclus dans chaque essai. Les résultats étaient exprimés par un indice de positivité et ont été considérés comme positifs si supérieurs à 0.5, à la fois dans le sérum et dans le LBA.

3.2.5. Analyse statistique

Tous les tests étaient bilatéraux (test t de Student) et les valeurs $p \leq .05$ étaient considérées comme statistiquement significatives

Toutes les analyses ont été menées en utilisant le logiciel statistique R 2.6.2 (113).

Les données tomodensitométriques ont été analysées à la fois au niveau des patients (pourcentage de patients ayant un type de lésions données) et au niveau de la lésion pour l'évolution (probabilité et risque de disparition ou de transformation d'une lésion donnée).

Dans le premier cas, des effectifs et pourcentages ont été rapportés. L'association avec le pronostic des patients (réponse à J45 ou décès avant J60) a été mesurée par le rapport des cotes (*odds-ratio* en anglais).

Dans le second cas, l'évolution des lésions a été analysée en tenant compte du suivi des patients (décès avant J60, qui représente un risque concurrent ou absence de scanners dans le suivi, qui représente une censure). Les probabilités d'événement ont été estimées par l'estimateur classique de la fonction d'incidence cumulée, et les risques spécifiques de disparition et transformation ont été analysés à l'aide de modèles à risques proportionnels. Les lésions étant évaluées chez les mêmes patients, les analyses ont tenu compte de cette agrégation des données (qui entraîne une corrélation des temps d'événements) en utilisant un estimateur robuste de la variance (modèle dit « marginal », utilisant un estimateur dit sandwich de la variance des paramètres, qui correspond à l'utilisation d'équations d'estimation généralisées – *generalized estimating equations*, GEE – dans le cas d'un modèle linéaire généralisé par exemple).

Par ailleurs, une analyse descriptive graphique a été réalisée en utilisant une analyse des correspondances multiples.

3.3. Résultats

3.3.1. Patients : caractéristiques de la population et devenir

Les caractéristiques des patients inclus dans l'étude et leur devenir ont été rapportés précédemment (61) (88) et sont résumées dans le tableau 4. 57 patients issus de 4 centres ont été inclus : 4 avec API prouvée, 44 avec API probable, et 9 avec API possible. 55 patients ont bénéficié de scanners séquentiels et ont été inclus dans l'étude. Parmi les 55 patients inclus dans l'étude, 23 avaient bénéficié d'une allogreffe de CSH, avec un délai médian depuis la greffe de 132 jours, dont 17 avaient une GVH. 22 patients étaient traités pour une leucémie aiguë et 10 souffraient d'autres hémopathies malignes (lymphomes, n=4 ; Leucémie lymphoïde chronique (LLC), n=3 ; myélome multiple, n=1 ; syndrome myélodysplasique, n=1 ; leucémie à tricholeucocytes, n=1)

L'analyse comparée des populations de patients, selon le type d'hémopathie, permettait d'établir les données suivantes :

- (1) il y avait davantage de patients traités par corticoïdes dans le groupe des patients allogreffés de CSH ($p=.0002$)
- (2) le taux de leucocytes était plus bas chez les patients atteints de leucémie aiguë ($p=.005$)
- (3) la fièvre était peu ou pas présente chez les patients allogreffés de CSH ($p=.0007$ vs LA ; $p=.14$ vs les autres)
- (4) il y avait moins de pathologies pulmonaires concomitantes chez les leucémiques aigus

A J45, 30 patients (53%) étaient répondeurs (10 avec réponse complète et 20 avec réponse partielle), 25 (44%) étaient non répondeurs, 2 patients non évaluables. 20 patients (35%) étaient décédés dans les 60 jours de suivi, dont seulement 2 des suites de l'API. Les autres patients étaient décédés d'autres causes, mais avec une aspergillose invasive évolutive chez 12 d'entre eux, une réponse partielle chez 1, une maladie stable chez 1, les 4 autres patients ne pouvant être évalués sur le plan de l'API.

L'évaluation clinique à J14 était significativement associée à l'évolution à J45 : 76% des patients répondeurs à J14 étaient répondeurs à J45, et 73% des patients avec maladie stable à J14 étaient répondeurs à J45 ($p=.003$). A l'inverse, seulement 17% des patients ayant une maladie évolutive à J14 étaient répondeurs à J45 ($p=.003$).

Tableau 4 : Caractéristiques cliniques des trois groupes de patients au moment du diagnostic d'API

Caractéristiques	GCSH allogénique N=23	Leucémie aiguë N=22	Autres# N=10
Sexe féminin	8 (35%)	15 (68%)	3 (30%)
Age, ans	37 (10 to 78)	53 (16 to 72)	64 (45 to 72)
Classification diagnostique EORTC			
Prouvée	2 (9%)	1 (5%)	1 (10%)
Probable	20 (87%)	13 (59%)	10 (90%)
Possible	1 (4%)	8 (36%)	0 (0%)
Présentation clinique			
Fièvre	10 (43%)	21 (95%)	8 (80%)
Toux	16 (70%)	14 (64%)	7 (70%)
Expectoration	9 (39%)	8 (36%)	4 (40%)
Hémoptysie	0 (0%)	1 (5%)	1 (10%)
Ventilation mécanique	0 (0%)	0 (0%)	3 (30%)
Infection pulmonaire concomitante	11 (48%)	1 (5%)	4 (40%)
Bactérienne¶	6	1	3
Virale§	5	1	0
Fongique†	0	0	1
Corticothérapie	19 (83%)	5 (23%)	6 (60%)
Numération leucocytaire			
< 100/mm ³	7 (30%)	18 (82%)	2 (20%)
100-500/mm ³	5 (22%)	1 (5%)	3 (30%)
> 500/mm ³	11 (48%)	3 (14%)	5 (50%)
Leucopénie (< 500/mm ³) plus de 15 jours consécutifs durant les 3 derniers mois	15 (65%)	21 (95%)	4 (40%)
Traitement anti fongique dans les 15 jours précédents	17 (74%)	16 (73%)	1 (10%)

GCSH, greffe de cellules souches hématopoïétiques; # patients non leucémiques aigus, sans allogreffe de cellules souches hématopoïétiques (lymphome, leucémie lymphoïde chronique, myélome multiple, syndrome myélodysplasique, leucémie à tricholeucocytes); ¶ *Pseudomonas aeruginosa*, *Escherichia coli*, *Streptococcus oralis*, *Acinetobacter Baumannii*, *Staphylococcus aureus*, *Moraxella catarrhalis*, *Lactobacillus*; § *Parainfluenza virus*, *Adenovirus*, *Respiratory Syncytial Virus*; † *Candida albicans*; * Traitement empirique (n=22), Prophylaxie (n=12), Caspofungine, n=23; Voriconazole, n=3; Amphotéricine B liposomale, n=6; Amphotéricine B, n=2; autre n=2

3.3.2. Prévalence des lésions d'API au diagnostic

Un total de 252 scanners a été relu dont 55 à J0, 52 à J7, 48 à J14, 43 à J21, 36 à J45 et 18 à J60.

Les profils tomодensitométriques pulmonaires angio ou broncho-invasifs prédominants en fonction de l'hétopathie sous-jacente (tableau 1) et du taux de leucocytes (tableau 2) ont été rapportés précédemment. (88)

L'ensemble des lésions tomодensitométriques présentes au moment du diagnostic d'API dans chaque groupe de patients est rapporté dans le tableau 5. Globalement, les lésions les plus fréquentes étaient la condensation alvéolaire avec (35%) ou sans signe du halo (42%), les macronodules (22%), plus fréquemment avec signe du halo (33%). L'existence d'excavations était rare au diagnostic (4 à 9% chez les patients allogreffés de CSH et les patients avec LA). Dans la population de patients allogreffés de CSH, les lésions retrouvées étaient par ordre de fréquence : condensation alvéolaire (43%), condensation alvéolaire avec signe du halo (30%), arbres en bourgeon (30%), nodules bronchocentrés (22%) et épanchement pleural (22%), opacités en verre dépoli (17%). Dans la population de patients atteints de leucémie aiguë, les lésions retrouvées par ordre de fréquence étaient : nodule avec signe du halo (50%), condensation (45%), condensation avec signe du halo (36%), nodule (32%) et épanchement pleural (27%).

Les épaississements septaux étaient essentiellement situés autour d'une autre lésion (nodule ou condensation alvéolaire) plus particulièrement dans la population des leucémiques aigus et des non allogreffés de CSH (36% LA vs. 4% allogreffés de CSH).

Enfin, l'épanchement pleural était fréquent, représentant 22 à 50% des lésions. (Tableau 5)

Comme précédemment rapporté, la présence de nodules avec halo était plus fréquente chez les patients neutropéniques (44% versus 11%) et les aspects d'arbre en bourgeon étaient plus fréquents chez les patients ayant des leucocytes $> 500/\text{mm}^3$ (3% versus 47%).

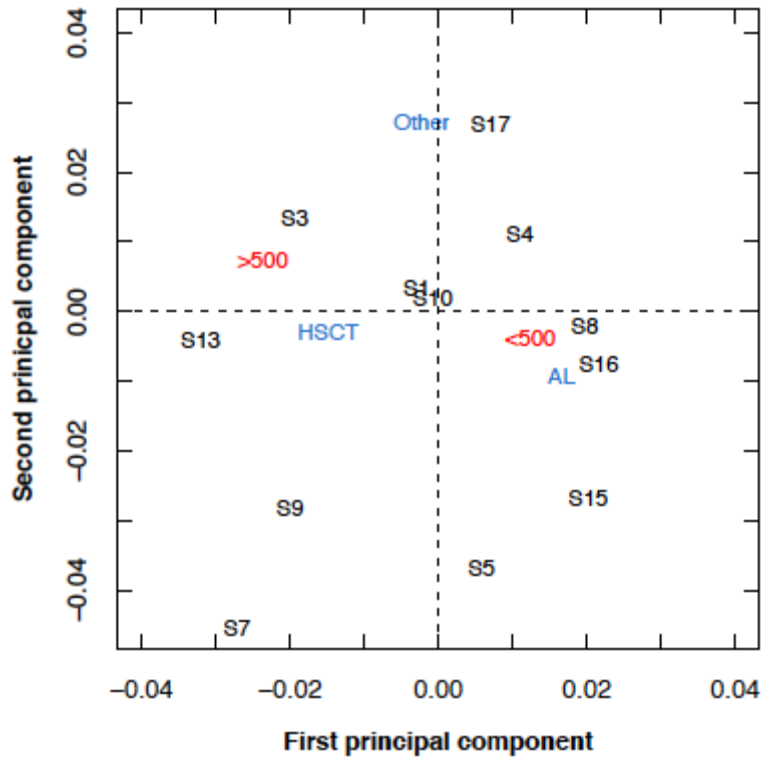
Tableau 5 : Description des lésions tomодensitométriques au diagnostic d'API. Données numériques (%)

Note : un patient peut avoir > 1 lésion

Lésion	Tous patients	Hémopathie sous jacente			Taux de leucocytes	
		GCSH	LA	Autres#	N < 500	N > 500
Nombre de patients	N = 55	N = 23	N = 22	N = 10	N = 36	N = 19
Condensation alvéolaire	23 (42)	10 (43)	10 (45)	3 (30)	14 (39)	9 (47)
Condensation alvéolaire excavée	4 (7)	1 (4)	1 (5)	2 (20)	2 (6)	2 (11)
Condensation avec signe du halo	19 (35)	7 (30)	8 (36)	4 (40)	14 (39)	5 (26)
Nodule	12 (22)	4 (17)	7 (32)	1 (10)	10 (28)	2 (11)
Nodule excavé	4 (7)	2 (9)	2 (9)	0 (0)	2 (6)	2 (11)
Nodule avec signe du halo	18 (33)	5 (22)	11 (50)	2 (20)	16 (44)	2 (11)
Nodules bronchocentrés	6 (11)	5 (22)	0 (0)	1 (10)	3 (8)	3 (16)
Opacités en verre dépoli isolées	11 (20)	4 (17)	3 (14)	4 (40)	6 (17)	5 (26)
Epaississements bronchiques	1 (2)	1 (4)	0 (0)	0 (0)	1 (3)	0 (0)
Micronodules centrolobulaires	3 (5)	2 (9)	0 (0)	1 (10)	1 (3)	2 (11)
Arbre en bourgeon	10 (18)	7 (30)	2 (9)	1 (10)	1 (3)	9 (47)
Epaississements septaux (ES)	1 (2)	0 (0)	1 (5)	0 (0)	1 (3)	0 (0)
ES localisés	4 (7)	1 (4)	2 (9)	1 (10)	3 (8)	1 (5)
ES périlésionnels	11 (20)	1 (4)	8 (36)	2 (20)	10 (28)	1 (5)
Epanchement pleural	16 (29)	5 (22)	6 (27)	5 (50)	11 (31)	5 (26)

Par analyse des correspondances multiples, la leucémie aiguë et la leucopénie < 500 / mm³ étaient associées aux lésions nodulaires et aux condensations alvéolaires avec halo et épaisissements septaux péri lésionnels. L'épanchement pleural était plus fréquemment associé aux patients non LA, et non allogreffés de CSH. L'existence d'une condensation excavée et de lésions d'arbre en bourgeon était liée à un taux de leucocytes > 500 / mm³ (Figure 5).

Figure 5 : Analyse descriptive graphique par analyse des correspondances multiples des relations entre données tomographiques, hémopathie sous jacente et taux de leucocytes. Cette analyse permet de représenter en deux dimensions les associations existant entre plusieurs catégories de variables. Pour chaque variable la distance entre deux points mesure la force de l'association entre les deux caractères correspondants. La distance des points à l'origine est inversement proportionnelle à la taille de l'échantillon.



3.3.3. Profil évolutif des lésions tomographiques

Au cours du suivi, l'aspect du scanner thoracique se modifiait. Certaines lésions disparaissaient, d'autres évoluaient et se transformaient, enfin de nouvelles lésions apparaissaient. Le profil évolutif des différentes lésions différait.

3.3.3.1. Evolution des lésions au cours des 60 jours de suivi

L'évolution des lésions est résumée dans le tableau 6. La disparition ou la transformation de chaque lésion élémentaire a tout d'abord été évaluée. La résolution complète des lésions était significativement différente en fonction du type de lésion ($p < .0001$).

Les lésions qui disparaissaient dans la majorité des cas étaient la condensation, avec ou sans halo, et l'épanchement pleural (image 7). Les lésions qui se transformaient le plus souvent

étaient les nodules avec ou sans halo. Les lésions dont l'évolution était plus imprévisible étaient le verre dépoli, l'aspect d'arbre en bourgeon et les épaissements septaux périlésionnels. De façon notable, 43% des lésions en verre dépoli évoluaient vers une condensation alvéolaire ou un nodule, suggérant le caractère précoce et spécifique de ce type de lésion (image 6). De même, un quart des lésions d'arbres en bourgeon évoluaient vers une condensation alvéolaire par confluence des lésions.

Certaines lésions se transformaient précocement, dans la première semaine. Il s'agissait des condensations alvéolaires, du verre dépoli et des arbres en bourgeon. Les lésions disparaissaient tardivement, le plus souvent après J21, à l'exception du verre dépoli, des arbres en bourgeon et de l'épanchement pleural qui disparaissaient entre J7 et J14 en médiane. Les signes tomodynamométriques de maladie angioinvasive (nodule avec signe du halo) n'évoluaient jamais vers des signes de maladie bronchoinvasive (arbres en bourgeon, micronodules centrolobulaires et nodules bronchocentrés), et inversement.

La **condensation alvéolaire**, qui était une lésion fréquemment retrouvée, disparaissait dans 60% des cas au cours de l'évolution, dans un délai assez tardif entre 21 à 45 jours.

Quand elle se transformait (7%), l'évolution était rapide, jusqu'à 7 jours, et le plus fréquemment sous forme d'une lésion excavée (condensation ou nodule excavé(e) dans 2/3 des cas) (image 8). On pouvait dans 1/3 des cas voir apparaître un signe du halo périlésionnel. L'existence d'un signe du halo associé à la condensation n'en modifiait pas significativement l'évolution.

L'**épanchement pleural** disparaissait dans 69% des cas, dans un délai assez court de l'ordre de 7 à 14 jours en moyenne. (image 6)

Les **nodules**, en particulier avec signe du halo au diagnostic, évoluaient vers une autre lésion dans 32 à 36% des cas, le plus souvent un nodule excavé ou une condensation alvéolaire.

Le **verre dépoli** avait une évolution plus imprévisible : disparition dans 50% des cas dans un délai moyen de 7 à 14 jours, ou transformation précoce (7 jours) en une autre lésion dans 43% des cas. L'évolution se faisait le plus souvent vers une condensation avec (33%) ou sans halo (56%), ou un nodule avec signe du halo (11%) (images 5 et 7).

Image 5 : Exemple d'évolution de lésions en verre dépoli vers de la condensation alvéolaire (images de gauche : J0, images de droite : J15)

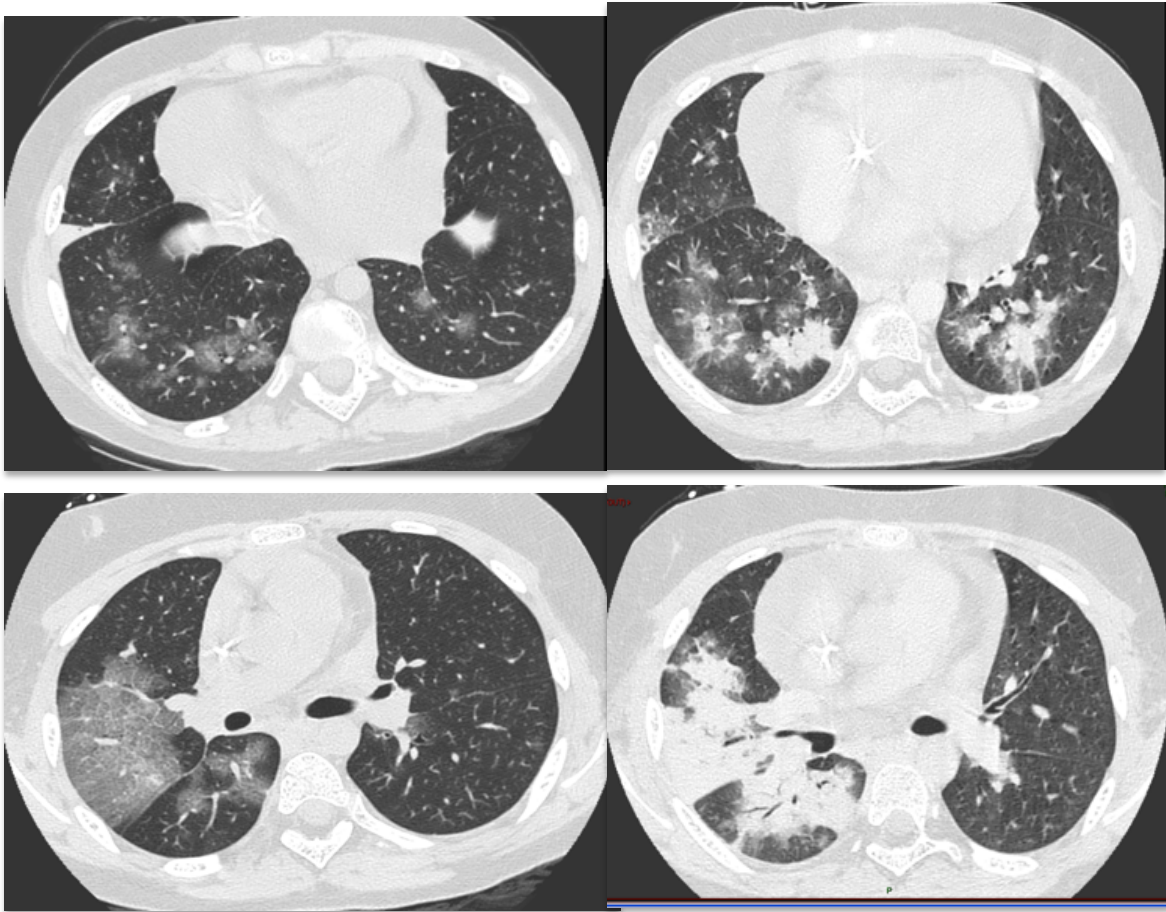


Image 6 : Epanchement pleural à J0, disparition à J14

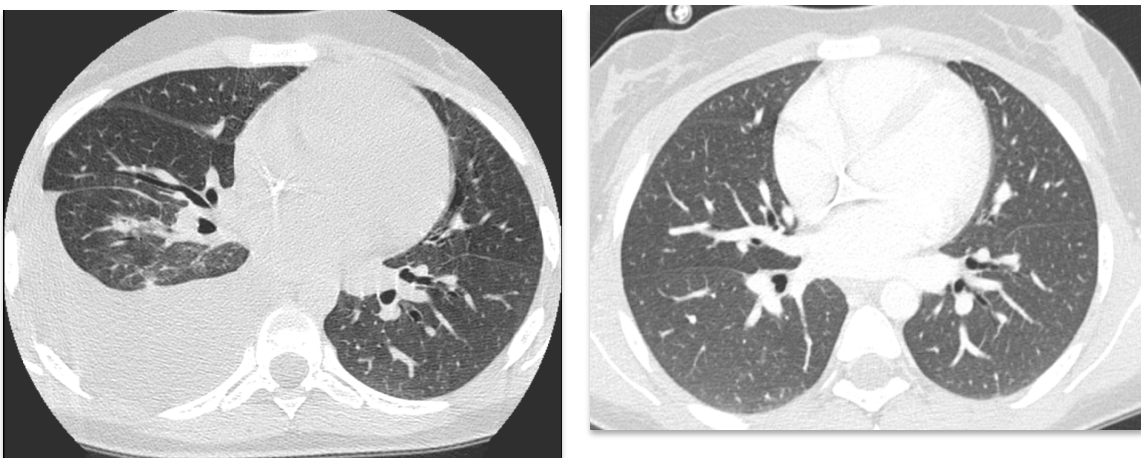


Image 7 : Evolution séquentielle à J0, J14 et J45 des lésions tomodynamométriques d'un patient allogreffé de CSH. A : nodules bronchocentrés avec halo ; B : verre dépoli et micronodules ; C : condensation

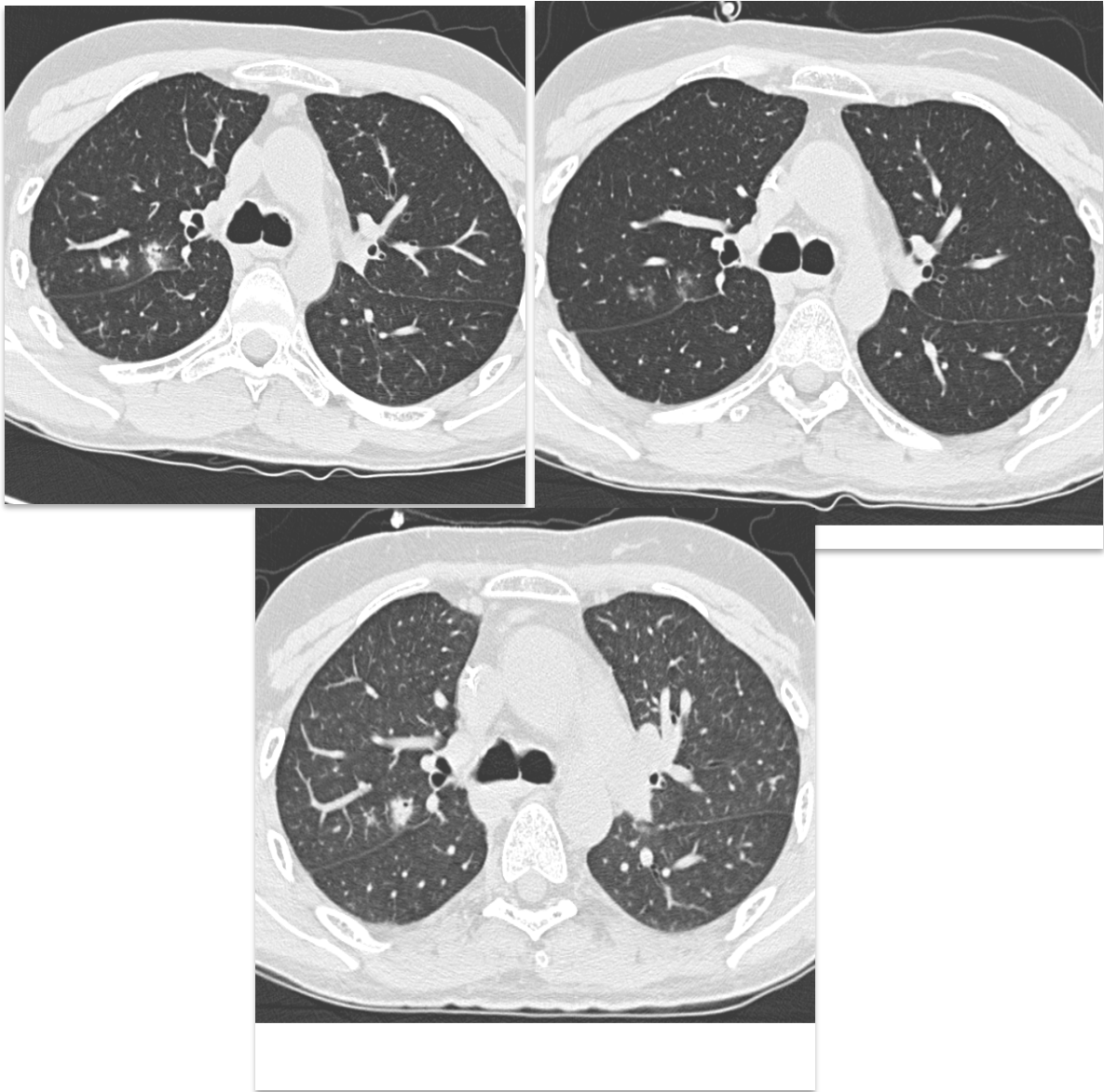
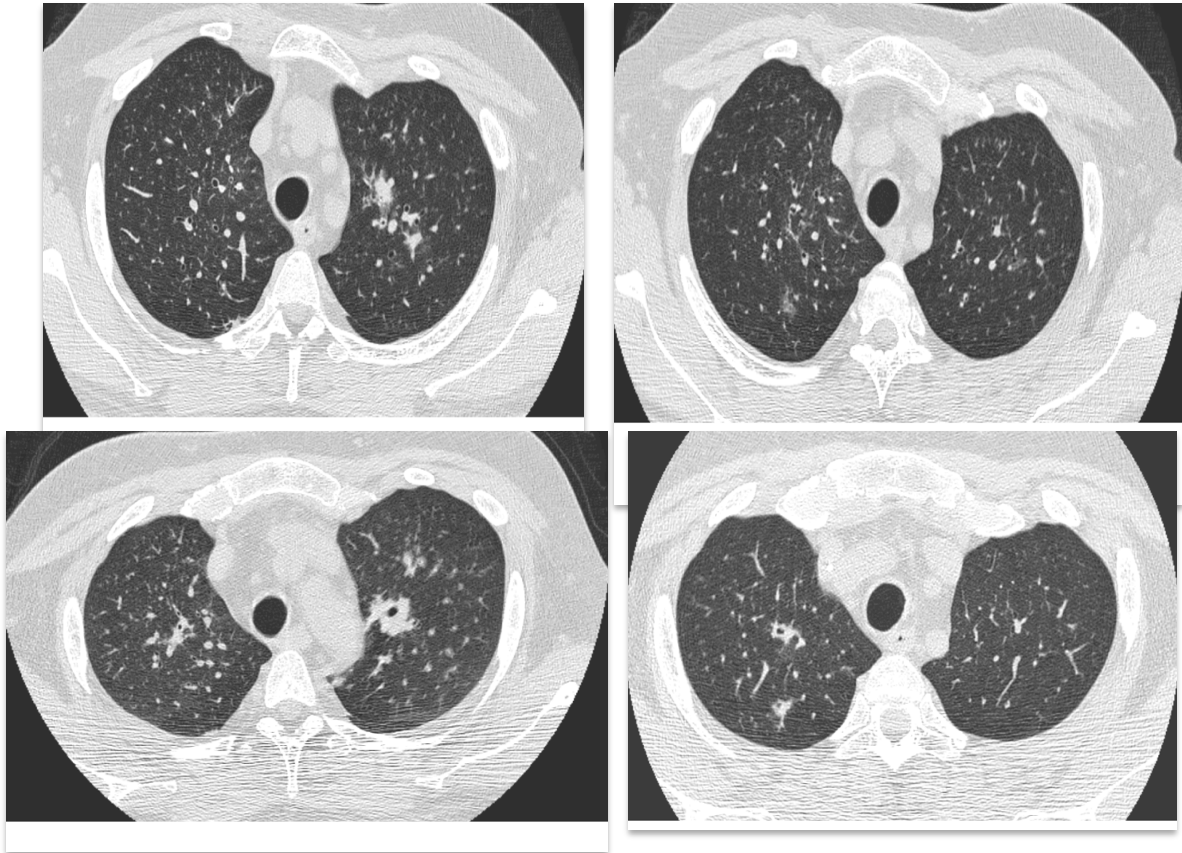


Image 8 : verre dépoli et condensation vers condensation excavée

A et B : J0, C : J7, D : J21



Signes	Condensation	Condensation avec halo	Nodule	Nodule avec halo	Opacité en verre dépoli	Epanchement pleural	Arbre en bourgeon	ES périlésionnels	Comparaison globale
Nombre de lésions	N=43	N=35	N=42	N = 50	N = 23	N=28	N = 27	N=13	
Disparition, % (IC95%)	60 (42 à 74)	42 (17 à 66)	26 (13 à 40)	10 (3 à 23)	50 (25 à 70)	69 (44 à 84)	37 (19 à 55)	28 (3 à 62)	p<0,0001
Délai médian, jours	21-45	21-45	14-21	21-45	7-14	7-14	7-14	21-45	...
Transformation, % (IC95%)	7 (2 à 18)	16 (5 à 33)	36 (22 à 51)	32 (13 à 53)	43 (22 à 63)	0 (0 à 0)	26 (11 à 44)	22 (2 à 55)	p=0,074
Délai médian, jours	0-7	14-21	7-14	21-45	0-7	...	0-7	21-45	...
Nombre (%)									
Condensation	0 (0)	1 (25)	1 (7)	2 (20)	5 (56)	...	4 (57)	1 (50)	...
Condensation excavée	1 (33)	1 (25)	1 (7)	2 (20)	0 (0)	...	0 (0)	0 (0)	...
Condensation avec signe du halo	1 (33)	0 (0)	0 (0)	1 (10)	3 (33)	...	2 (29)	1 (50)	...
Nodule excavé	1 (33)	2 (50)	8 (53)	4 (40)	0 (0)	...	0 (0)	0 (0)	...
Nodule avec halo	0 (0)	0 (0)	2 (13)	0 (0)	0 (0)	...	0 (0)	0 (0)	...
Nodules bronchocentrés	0 (0)	0 (0)	3 (20)	0 (0)	1 (11)	...	1 (14)	0 (0)	...
Opacités en verre dépoli	0 (0)	0 (0)	0 (0)	1(10)	0 (0)	...	0 (0)	0 (0)	...

Tableau 6 : Evolution durant les 60 jours de suivi des lésions tomодensitométriques présentes au diagnostic d'API. Seuls les signes présents chez au moins 10 patients ont été analysés. Etant donné les intervalles de censure induits par la nature des données (Scanners réalisés à J0, J7, J14, J21, J45 et J60), aucun intervalle de confiance n'est donné pour les délais médians, mais des intervalles de temps. ES : épaissements septaux

1.1.1.1. Evolution des lésions tomодensitométriques au cours des 60 jours de suivi en fonction du terrain sous-jacent des patients

Après ajustement sur le type de lésion, il n'était pas observé d'effet significatif de la pathologie hématologique sous-jacente sur la disparition des lésions, bien que la disparition semblait plus rapide pour le groupe de patients ayant une « autre pathologie hématologique » (HR 2.16 (0.75 - 6.27)). Il existait aussi une tendance à une disparition plus rapide des lésions chez les patients ayant des leucocytes > 500/mm³ (Tableau 7).

Aucune association statistiquement significative n'a pu être mise en évidence avec la transformation des lésions.

Tableau 7 : Profil d'évolution des lésions en fonction des caractéristiques des patients. HR : Hazard ratio, IC : Intervalle de confiance. Réf : catégorie de référence.

Variable	Disparition		Transformation	
	HR (IC 95%)	p	HR (IC 95%)	p
Hémopathie				
GCSH	1	Réf	1	Réf
LA	1,34 (0,60 à 3,00)	0,47	1,06 (0,23 à 4,81)	0,94
Autres	2,16 (0,75 à 6,27)	0,16	0,92 (0,20 à 4,10)	0,91
Leucocytes				
< 500	1	réf	1	Réf
> 500	2,04 (0,98 à 4,22)	0,056	1,13 (0,36 à 3,55)	0,84

La disparition des condensations alvéolaires était significativement plus fréquente chez les patients ayant des leucocytes $> 500/\text{mm}^3$ que chez les autres (40% versus 81% respectivement, $p=0.0002$). Par contre la disparition des lésions nodulaires était identique chez les patients neutropéniques et non neutropéniques. De même, la transformation des condensations alvéolaires et des nodules était identique quel que soit le taux de leucocytes (Tableau 8).

Tableau 8 : Evolution pendant les 60 jours de suivi de deux combinaisons de lésions tomодensitométriques en fonction du taux de leucocytes. Les données sont les incidences cumulées, avec les intervalles de confiance 95%.
1 + 4 = condensation et condensation avec halo ; 5 + 8 = nodule et nodule avec halo

Lésions	N	Tous patients	Leucocytes < 500	Leucocytes > 500	p
Disparition					
1 + 4	78	53% (38 à 65)	40% (24 à 56)	81% (57 à 93)	0,002
5 + 8	92	19% (10 à 29)	20% (11 à 31)	9% (0 à 35)	0,58
Transformation					
1 + 4	78	28% (3 à 62)	9% (3 à 19)	14% (3 à 32)	0,56
5 + 8	92	69% (44 à 84)	33% (22 à 44)	19% (3 à 48)	0,28

3.3.3.3. Evolution de chaque type de lésion au cours du temps

Chaque type de lésion était observé aux différents temps pour une certaine proportion de patients (Figure 6).

Entre J0 et J60, une proportion significative de patients présentait des condensations alvéolaires (40% à J0, 50% à J60). Les condensations alvéolaires présentes à J0 étaient souvent présentes à J60 (Figure 7).

Figure 6 : Prévalence des signes tomодensitométriques durant le suivi. Pourcentage des patients pour lesquels chaque signe était retrouvé de manière répétée sur les scanners de suivi. Les signes non retrouvés chez au moins 10% des patients ne sont pas représentés.

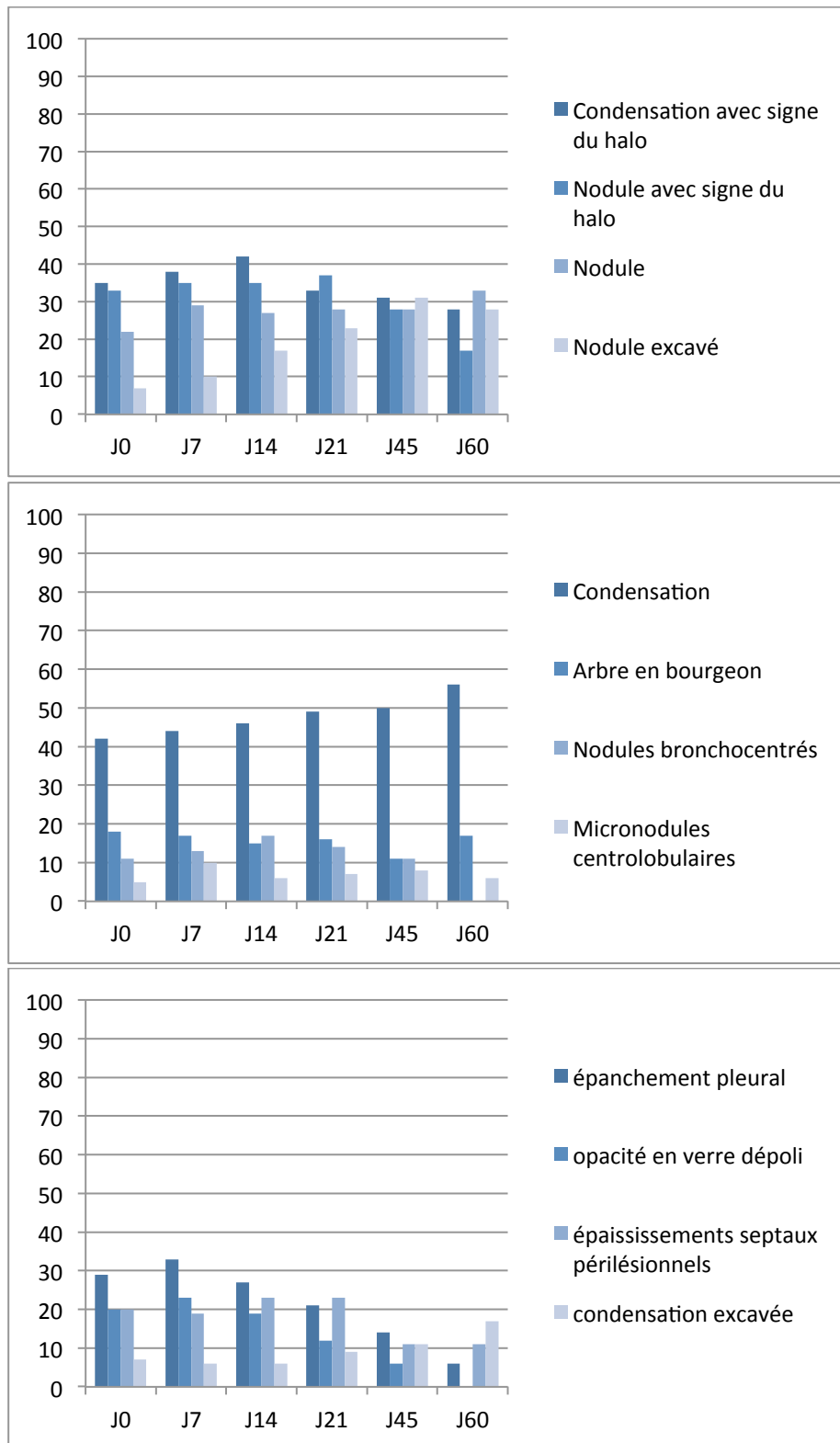
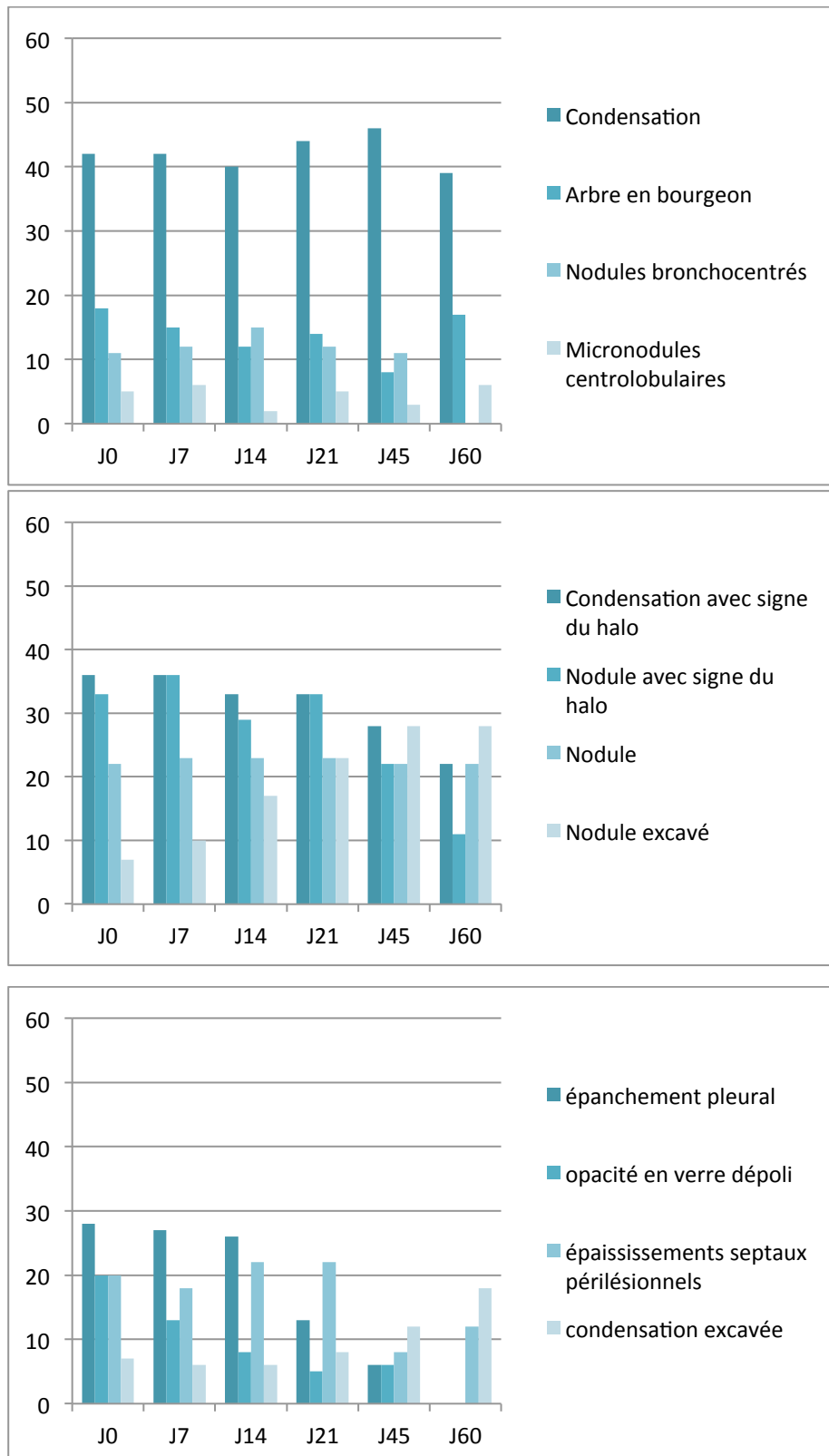
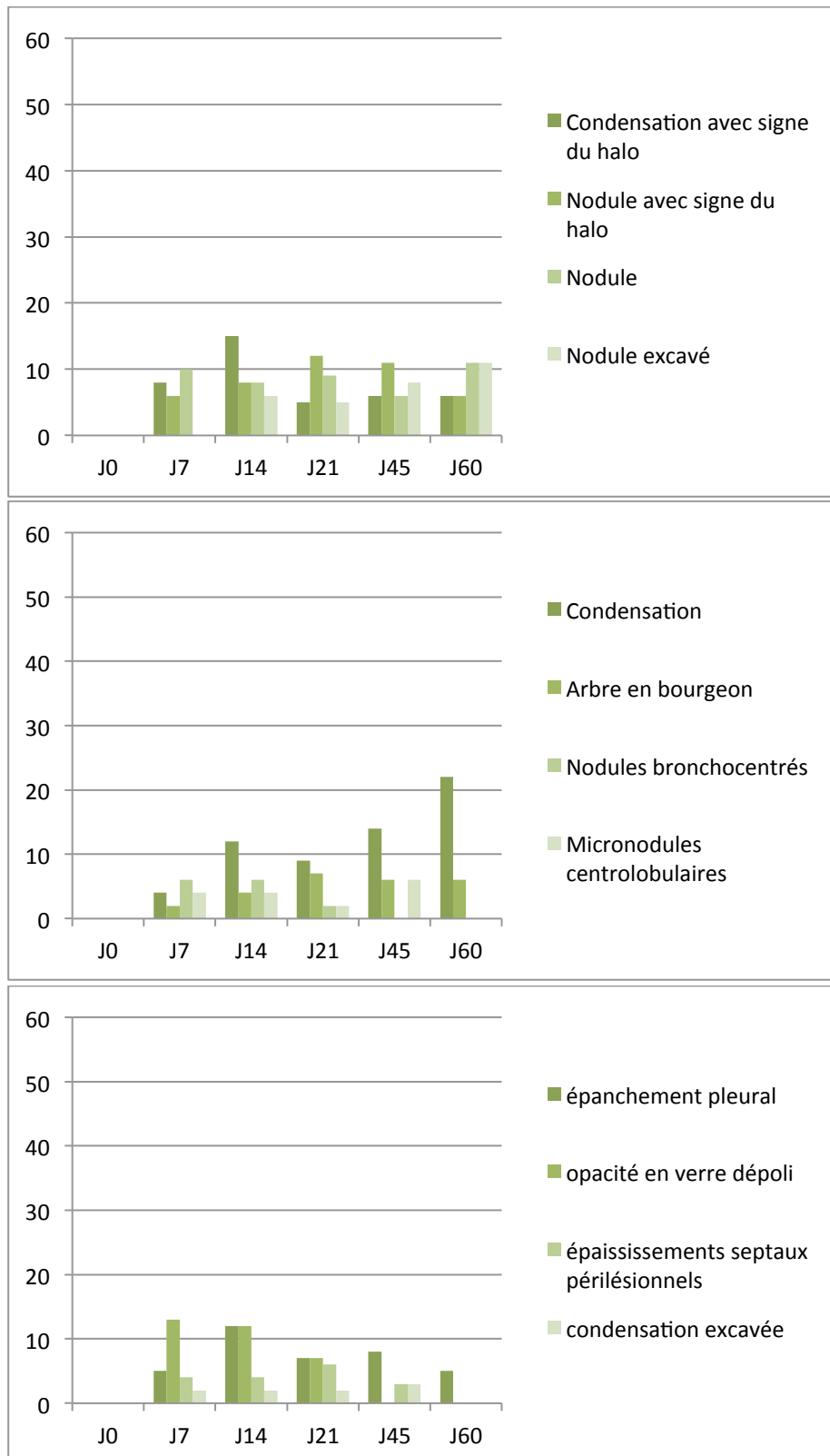


Figure 7 : Prévalence des signes tomодensitométriques présents au diagnostic, au cours du suivi. Pourcentage des patients pour lesquels chaque signe était retrouvé de manière répétée sur les scanners de suivi. Les signes non retrouvés chez au moins 10% des patients ne sont pas représentés.



Un certain nombre de lésions apparaissaient au cours du suivi. Des condensations alvéolaires pouvaient apparaître de façon retardée, jusqu'à J60 (Figure 8). De façon intéressante, un signe du halo pouvait apparaître à chaque temps d'évaluation (J7, J14, J21, J45 ou J60), bien que pour une faible proportion de patients. Bien que l'épanchement pleural présent au diagnostic d'API disparaisse le plus souvent au cours du suivi, de nouveaux épanchements pleuraux pouvaient apparaître tout au long du suivi.

Figure 8 : Prévalence des signes tomodynamométriques non présents au diagnostic, apparaissant au cours du suivi. Pourcentage des patients pour lesquels chaque signe était retrouvé de manière répétée sur les scanners de suivi. Les signes non retrouvés chez au moins 10% des patients ne sont pas représentés.



Le pourcentage de patients ayant un signe du halo augmentait jusqu'à J14 puis diminuait alors que le pourcentage de patients ayant une lésion excavée (condensation ou nodule) augmentait au fil du temps. Ces données étaient observées aussi bien chez les patients ayant des leucocytes $>$ ou $<$ $500/\text{mm}^3$ (Figure 9).

Figure 9 A : Prévalence des signes tomodynamométriques durant le suivi en fonction du taux de leucocytes. Pourcentage des patients pour lesquels chaque signe était retrouvé de manière répétée sur les scanners de suivi. Les signes non retrouvés chez au moins 10% des patients ne sont pas représentés. Tous patients

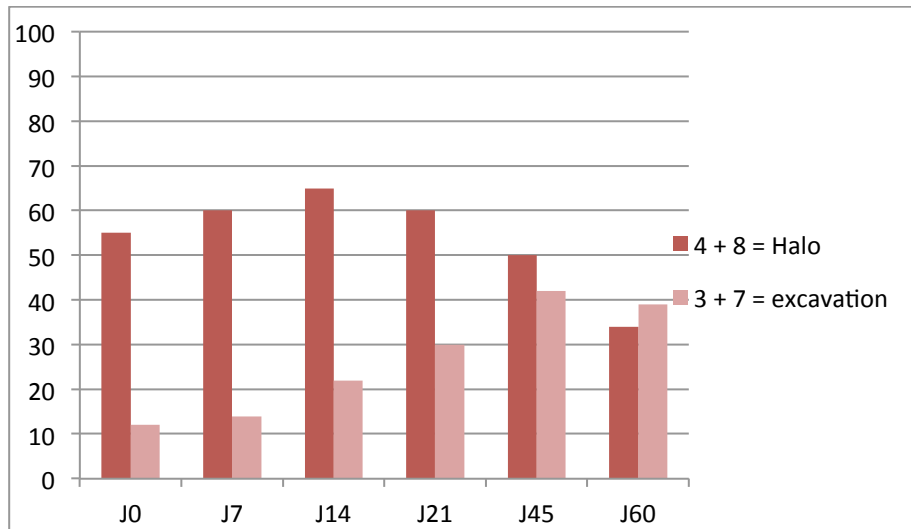


Figure 9 B : Taux de leucocytes $<$ 500.

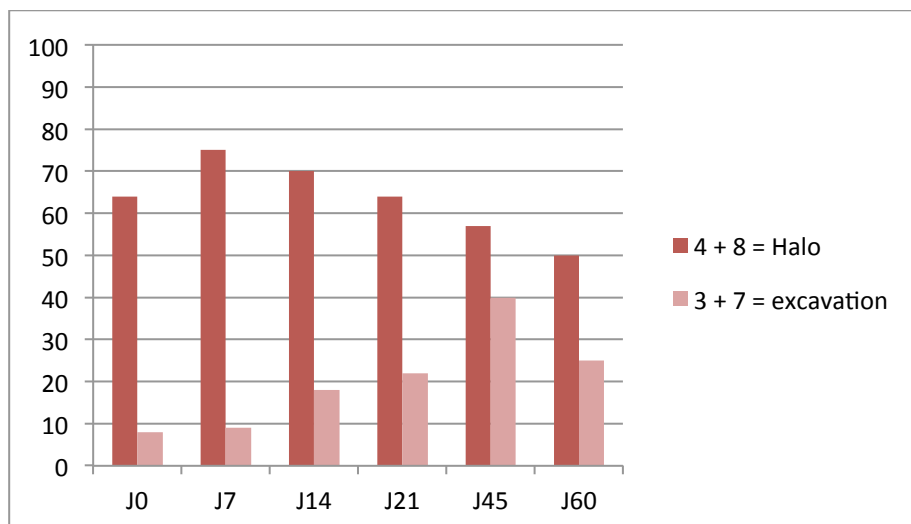
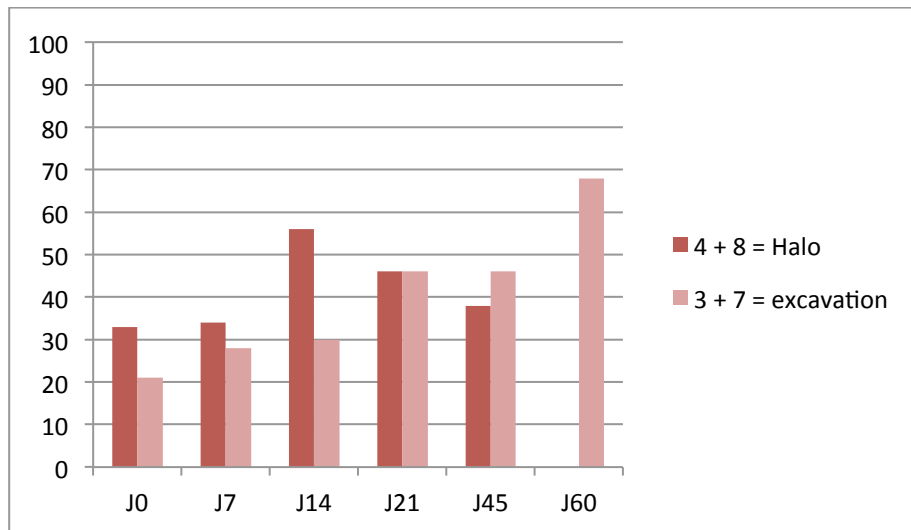


Figure 9 C : Taux de leucocytes > 500.



3.3.4. Association entre les lésions observées à J0 et le pronostic des patients

Aucune des lésions élémentaires, en particulier le signe du halo, n'était associée à la réponse des patients à J45. Seule la présence de condensations alvéolaires au diagnostic était associée significativement à un risque diminué de décès à J60 (OR : 0.24 (0.07-0.86), $p=0.029$) (Tableau 9). 88% des patients avaient des lésions tomодensitométriques diffuses. Le caractère diffus des lésions n'était pas associé au pronostic des patients.

Tableau 9 : Association des lésions tomодensitométriques et pronostic, en terme de réponse à J45 ou de décès avant J60. Un patient n'a pas pu être évalué pour la réponse à J45. Abréviations : OR Odds ratio, IC Intervalle de confiance. N représente le nombre de patients

Variable	N	Réponse à J45			Décès avant J 60		
		N répondeurs (%)	OR (IC95%)	p	N décès	OR (IC95%)	p
I1							
N	32	15 (47)	1		15 (47)	1	
O	23	15 (68)	2,43 (0,78 à 7,55)	0,13	4 (17)	0,24 (0,07 à 0,86)	0,029
I4							
N	36	19 (54)	1		14 (39)	1	
O	19	11 (58)	1,16 (0,37 à 3,58)	0,80	5 (26)	0,56 (0,17 à 1,90)	0,35
I5							
N	43	22 (52)	1		16 (37)	1	
O	12	8 (67)	1,82 (0,47 à 6,97)	0,38	3 (25)	0,56 (0,13 à 2,39)	0,44
I8							
N	37	20 (56)	1		11 (30)	1	
O	18	10 (56)	1,00 (0,32 à 3,12)	> 0,99	8 (44)	1,89 (0,59 à 6,07)	0,28
I9							
N	49	28 (58)	1		15 (31)	1	
O	6	2 (33)	0,36 (0,06 à 2,14)	0,26	4 (67)	4,53 (0,75 à 27,5)	0,10
I10							
N	44	23 (53)	1		16 (36)	1	
O	11	7 (64)	1,52 (0,39 à 5,97)	0,55	3 (27)	0,66 (0,15 à 2,83)	0,57
I13							
N	45	25 (57)	1		16 (36)	1	
O	10	5 (50)	0,76 (0,19 à 3,01)	0,70	3 (30)	0,78 (0,18 à 3,43)	0,74
I16							
N	44	22 (51)	1		16 (36)	1	
O	11	8 (73)	2,55 (0,59 à 11,9)	0,21	3 (27)	0,66 (0,15 à 2,83)	0,57
I17							
N	39	20 (53)	1		13 (33)	1	
O	16	10 (62)	1,50 (0,45 à 4,96)	0,51	6 (38)	1,20 (0,36 à 4,03)	0,77
L1.4							
N	20	10 (50)	1		10 (50)	1	
O	35	20 (59)	1,43 (0,47 à 4,34)	0,53	9 (26)	0,35 (0,11 à 1,10)	0,073
L1.3.4							
N	17	10 (59)	1		8 (47)	1	
O	38	20 (54)	0,82 (0,26 à 2,63)	0,74	11 (29)	0,46 (0,14 à 1,50)	0,20
L5.8							
N	29	14 (50)	1		9 (31)	1	
O	26	16 (62)	1,60 (0,54 à 4,73)	0,40	10 (38)	1,39 (0,46 à 4,24)	0,56
L5.7.8							
N	27	13 (50)	1		8 (30)	1	
O	28	17 (61)	1,55 (0,52 à 4,55)	0,43	11 (39)	1,54 (0,50 à 4,72)	0,45
L8.4							
N	25	13 (54)	1		9 (36)	1	
O	30	17 (57)	1,11 (0,38 à 3,26)	0,85	10 (33)	0,89 (0,29 à 2,71)	0,84
L3.7							
N	48	27 (57)	1		16 (33)	1	
O	7	3 (43)	0,56 (0,11 à 2,76)	0,47	3 (43)	1,50 (0,30 à 7,52)	0,62
L9.12.13							
N	38	22 (59)	1		12 (32)	1	
O	17	8 (47)	0,61 (0,19 à 1,93)	0,40	7 (41)	1,52 (0,46 à 4,95)	0,49
Lésions diffuses							
N	9	3 (38)	1		3 (33)	1	
O	46	27 (59)	2,37 (0,50 à 11,1)	0,27	16 (35)	1,07 (0,23 à 4,84)	0,93

3.4. Discussion

Dans cette étude portant sur une cohorte prospective de patients d'hématologie suivis pendant 60 jours, nous avons mis en évidence que, 1/ une grande diversité de lésions tomodensitométriques était présente au diagnostic d'API, avec une prévalence variable en fonction du terrain sous-jacent. La lésion prédominante dans notre population globale était la condensation alvéolaire. 2/ Les différentes lésions avaient un profil évolutif différent. Certaines disparaissaient comme les condensations alvéolaires et les pleurésies alors que d'autres se transformaient comme les lésions en verre dépoli ou en arbres en bourgeon qui devenaient des condensations alvéolaires. Les délais de disparition ou de transformation des lésions étaient variables en fonction des lésions. 3/ La disparition des condensations alvéolaires était significativement plus fréquente chez les patients non neutropéniques. L'évolution des nodules était identique chez les patients neutropéniques ou non. La transformation des différentes lésions n'était pas différente en fonction du statut neutropénique ou non 4/L'excavation des condensations alvéolaires et des nodules apparaissaient au fil du temps. Différentes lésions apparaissaient au cours du suivi, notamment des lésions avec signe du halo. Un certain nombre de lésions étaient encore présentes à J60, en particulier des condensations alvéolaires, mais aussi des lésions avec signe du halo 5/ Seule la présence de condensations alvéolaires au diagnostic avait une valeur pronostique favorable.

La fréquence des différentes lésions tomodensitométriques que nous avons observées au diagnostic d'API diffère de celles rapportées par Greene et al (86). En effet, si la fréquence du signe du halo est similaire (61% pour Greene et al versus 65% dans notre étude), il n'en est pas de même pour d'autres lésions, en particulier pour les condensations alvéolaires qui constituent la lésion la plus fréquemment retrouvée dans notre étude (84% des patients versus 38% dans l'étude de Greene et al). Les nodules pulmonaires qui étaient prédominants chez Greene et al (94%) n'étaient présents que chez 62% de nos patients. Néanmoins, lorsque nous nous restreignons à notre population de patients ayant une LA, la prévalence atteignait 91%. Plusieurs explications pourraient expliquer ces différences. Premièrement, malgré une lecture des scanners par un comité constitué de plusieurs spécialistes ayant une expertise dans l'interprétation des scanners thoraciques et une conclusion obtenue par consensus, il demeure une part de subjectivité à la lecture radiologique. Deuxièmement, le fait que certaines lésions tomodensitométriques fassent partie des critères diagnostiques de l'API et de ce fait des

critères d'inclusion dans les études induit un biais lors de la description des lésions tomographiques au diagnostic et surtout de la fréquence relative des différentes lésions. Troisièmement, les populations de patients différaient dans les deux études. En effet, notre étude ne s'intéressait qu'à des patients d'hématologie alors que 14% des patients de l'étude de Greene n'en étaient pas. De plus, la répartition des pathologies hématologiques était différente : 50% et 42 % de LA et 24% et 40% de receveurs d'une allogreffe de CSH respectivement dans l'étude de Greene et al et la nôtre. Il est difficile de comparer précisément la proportion de patients neutropéniques dans chacune des 2 études (néanmoins probablement différente) compte tenu de la différence de définition de la neutropénie. La présence d'un épanchement pleural était fréquente au diagnostic d'API, présente chez 29% de nos patients. Alors que Greene et al ne mettaient en évidence une pleurésie que chez 10% de leur population de patients. Nucci et al ont néanmoins rapporté un résultat similaire au nôtre avec 33% de patients concernés, pour la plupart des patients traités pour un myélome (86)(87).

Un point clé de notre étude réside dans le suivi évolutif de chaque lésion élémentaire présente au diagnostic d'API sur une longue période, à la fois chez des patients neutropéniques et non neutropéniques. Les rares données actuellement disponibles ne concernent que l'évolution volumétrique globale des lésions dans les 14 jours qui suivent le diagnostic d'API, ainsi que l'évolution des nodules avec halo, exclusivement chez des patients neutropéniques (84)(109). Or, les résultats de notre étude montrent que chaque lésion a un profil évolutif qui lui est propre tant dans son évolution morphologique que dans le délai de cette évolution. Nous avons ainsi pu montrer que la plupart des condensations alvéolaires et des nodules évoluent vers une excavation. Ainsi, nos résultats sont similaires à ceux de Caillot et al montrant que le caractère excavé des lésions est inhabituellement présent au diagnostic d'API et est un signe tardif (84). Le signe du halo est habituellement considéré comme le signe le plus caractéristique d'API dans un contexte clinique évocateur. Caillot et al ont montré qu'il s'agissait d'un signe diagnostique précoce et transitoire chez les patients neutropéniques, présents chez 100% de 25 patients leucémiques à J0, 68% à J3, 22% à J7, et 19% à J14 (84). Nos résultats diffèrent car, si la proportion de patients ayant un signe du halo au cours du suivi diminue, l'évolution est beaucoup plus lente que celle décrite par Caillot et al. Ainsi à J60, sur les 18 patients ayant eu un scanner à cette date, 20% d'entre eux ont encore un signe du halo. Plusieurs explications peuvent être avancées pour expliquer ces différences. Tout d'abord, notre population de patients est moins homogène que celle de Caillot et al,

comprenant outre des LA, des allogreffés de CSH et d'autres pathologies hématologiques, et seuls 65% des patients étaient neutropéniques. Par ailleurs, il est intéressant de noter que des lésions avec signe du halo qui n'étaient pas présentes au moment du diagnostic apparaissent au fil du temps, et ce, à tout temps d'évaluation.

Les lésions en verre dépoli sont souvent considérées comme étant peu spécifiques. Nous avons été étonnés de constater qu'une proportion significative de lésions en verre dépoli présentes au diagnostic d'API évoluait vers des condensations alvéolaires. Ces résultats suggèrent que les lésions en verre dépoli constituent des lésions précoces d'API. De même, les lésions en arbre en bourgeon, caractérisant la forme bronchoinvasive de l'API confluent rapidement pour former des condensations alvéolaires. Le corolaire histopathologique des condensations alvéolaires au cours de l'API est double ; il peut s'agir d'infarctus pulmonaire ou de bronchopneumopathie. Il était intéressant de noter que les lésions angioinvasives n'évoluaient jamais vers des lésions bronchoinvasives et inversement.

Par ailleurs, il apparaît dans notre étude que le délai d'évolution des lésions est souvent retardé. Ainsi, la disparition des lésions est le plus souvent tardive (délai médian 21-45 jours) pour les lésions les plus fréquentes : condensation alvéolaire et nodule. Nous avons aussi montré qu'il existait encore des lésions à J60 chez près de 50% des patients, en particulier des condensations alvéolaires. Cette donnée est importante à prendre en considération pour l'interprétation des lésions tomодensitométriques présentes à 6 et 12 semaines, échéances recommandées pour l'évaluation de l'efficacité d'un traitement antifongique dans les essais thérapeutiques (81). Etablir le meilleur moment pour la réévaluation tomодensitométrique est un challenge important. En effet, il s'agit d'un point crucial pour gérer au mieux le traitement antifongique et éviter des changements de traitement ou des multithérapies non justifiés. Une meilleure appréhension de l'évolution des lésions tomодensitométriques est nécessaire à la fois dans un souci médico-économique mais aussi de protection vis-à-vis de l'émergence de champignons résistants à ces antifongiques. Nous avons précédemment montré que l'évolution clinique et tomодensitométrique globale à J14 était associée au pronostic à J45 (61). Il est probable qu'il faille moduler l'appréciation de la réponse tomодensitométrique en fonction du type de lésion et du terrain sous-jacent.

A notre connaissance, actuellement, aucune donnée concernant l'évolution des lésions tomодensitométriques d'API chez des patients d'hématologie non neutropéniques n'est disponible. Nous avons montré que les transformations des lésions étaient similaires dans ces deux groupes de patients. En particulier lorsqu'on s'intéresse aux lésions les plus fréquentes :

condensations alvéolaires et nodules dont le profil de transformation est similaire, en particulier vers l'excavation. Dans notre étude, nous n'avons pas évalué le taux de leucocytes de façon séquentielle parallèlement à la réalisation des scanners thoraciques. Néanmoins, il est hautement probable que la quasi-totalité des patients neutropéniques au moment du diagnostic d'API aient reconstitué leurs polynucléaires neutrophiles au cours du suivi. A l'inverse, nous avons montré que, contrairement aux nodules, les condensations alvéolaires très fréquemment présentes au diagnostic d'API, disparaissaient significativement plus fréquemment chez les patients non neutropéniques par rapport aux neutropéniques, au cours des 60 jours de suivi.

Un certain nombre de lésions apparaissaient au cours du suivi, principalement des condensations alvéolaires. Il est difficile de conclure formellement quant à la signification de ces lésions compte tenu de la fréquence importante des événements pulmonaires intercurrents chez ces patients immunodéprimés, notamment chez les patients receveurs d'une allogreffe de CSH et le fait que nos patients n'ont pas bénéficié de recherche microbiologique complémentaire systématique contemporaine de l'apparition de ces nouvelles images.

Deux types de lésions présents au diagnostic d'API ont été antérieurement associés au pronostic des patients. La présence d'une pleurésie au diagnostic d'API a été identifiée comme un facteur de mauvais pronostic dans des études rétrospectives (59)(20). Nous ne confirmons pas cette donnée dans notre étude et montrons que dans 69% des cas, la pleurésie disparaît entre le 7^{ème} et le 14^{ème} jour suivant le début du traitement antifongique. La signification de la présence d'un épanchement pleural au diagnostic d'API n'est pas claire et probablement multifactorielle. Il peut être directement imputable à l'API, lié à un œdème pulmonaire ou à une hypoprotidémie. Par ailleurs, la présence d'un signe du halo au diagnostic d'API a été proposée comme facteur pronostique favorable par Greene et al (86). Par la suite, Caillot et al n'ont pas confirmé cette donnée (109). Dans notre étude, aucune des lésions présentes au diagnostic d'API n'était associée à la réponse évaluée à J45 et seule la présence de condensations alvéolaires à J0 était associée à une diminution du risque de décès dans les 60 jours de suivi.

Conclusion

Si les résultats rapportés ici permettent de mieux appréhender l'évolution des lésions tomодensitométriques de l'API, un certain nombre d'autres pistes doivent être explorées en particulier en ce qui concerne un éventuel lien entre les lésions qui apparaissent au cours du suivi et le pronostic des patients et le profil de patients chez lesquels apparaissent ces nouvelles lésions.

Les résultats de notre étude, de même que ceux d'autres études antérieures posent la question d'une modification des critères diagnostiques tomодensitométriques d'API établis par le consensus EORTC/MSG révisé de 2008. En effet, la modification de ces critères par rapport à ceux plus larges du consensus de 2002 semble trop restrictive. Par ailleurs, l'interprétation des scanners de suivi réalisés pour évaluer l'efficacité d'un traitement antifongique doit se faire en fonction du profil lésionnel présent sur le scanner de diagnostic de l'API, d'une part, et en fonction de l'hémopathie sous-jacente et de la neutropénie, d'autre part. Si certaines lésions, comme les condensations ou nodules excavés sont peu présentes à un stade précoce de la maladie, leur apparition au cours du suivi peut renforcer la probabilité diagnostique *a posteriori* d'une API possible. Il reste à définir les meilleurs temps d'évaluation tomодensitométriques. Il est probable que l'évaluation de la réponse au traitement sur les seules données tomодensitométriques soit difficile. La persistance de lésions tomодensitométriques même à un temps tardif doit être interprétée en fonction d'autres éléments, notamment la cinétique de l'antigénémie GM.

BIBLIOGRAPHIE

1. Park SJ, Mehrad B. Innate immunity to *Aspergillus* species. *Clin. Microbiol. Rev.* oct 2009;22(4):535-551.
2. McCormick A, Loeffler J, Ebel F. *Aspergillus fumigatus*: contours of an opportunistic human pathogen. *Cell. Microbiol.* nov 2010;12(11):1535-1543.
3. Hebart H, Bollinger C, Fisch P, Sarfati J, Meisner C, Baur M, et al. Analysis of T-cell responses to *Aspergillus fumigatus* antigens in healthy individuals and patients with hematologic malignancies. *Blood.* 15 déc 2002;100(13):4521-4528.
4. Kojima R, Kami M, Nannya Y, Kusumi E, Sakai M, Tanaka Y, et al. Incidence of invasive aspergillosis after allogeneic hematopoietic stem cell transplantation with a reduced-intensity regimen compared with transplantation with a conventional regimen. *Biol. Blood Marrow Transplant.* sept 2004;10(9):645-652.
5. Dumestre-Pérard C, Lamy B, Aldebert D, Lemaire-Vieille C, Grillot R, Brion J-P, et al. *Aspergillus conidia* activate the complement by the mannan-binding lectin C2 bypass mechanism. *J. Immunol.* 15 nov 2008;181(10):7100-7105.
6. Rivera A, Hohl T, Pamer EG. Immune responses to *Aspergillus fumigatus* infections. *Biol. Blood Marrow Transplant.* janv 2006;12(1 Suppl 1):47-49.
7. Ben-Ami R, Lewis RE, Kontoyiannis DP. Enemy of the (immunosuppressed) state: an update on the pathogenesis of *Aspergillus fumigatus* infection. *Br. J. Haematol.* août 2010;150(4):406-417.
8. Bromley IM, Donaldson K. Binding of *Aspergillus fumigatus* spores to lung epithelial cells and basement membrane proteins: relevance to the asthmatic lung. *Thorax.* déc 1996;51(12):1203-1209.
9. Camuset J, Lavolé A, Wislez M, Khalil A, Bellocq A, Bazelly B, et al. [Bronchopulmonary aspergillosis infections in the non-immunocompromised patient]. *Rev Pneumol Clin.* juin 2007;63(3):155-166.
10. Soubani AO, Chandrasekar PH. The clinical spectrum of pulmonary aspergillosis. *Chest.* juin 2002;121(6):1988-1999.
11. Marr KA, Carter RA, Boeckh M, Martin P, Corey L. Invasive aspergillosis in allogeneic stem cell transplant recipients: changes in epidemiology and risk factors. *Blood.* 15 déc 2002;100(13):4358-4366.
12. Shoham S, Levitz SM. The immune response to fungal infections. *Br. J. Haematol.* juin 2005;129(5):569-582.

13. Aspergilloma and residual tuberculous cavities--the results of a resurvey. *Tubercle.* sept 1970;51(3):227-245.
14. Kousha M, Tadi R, Soubani AO. Pulmonary aspergillosis: a clinical review. *Eur Respir Rev.* 1 sept 2011;20(121):156-174.
15. Denning DW, Riniotis K, Dobrashian R, Sambatakou H. Chronic cavitary and fibrosing pulmonary and pleural aspergillosis: case series, proposed nomenclature change, and review. *Clin. Infect. Dis.* 1 oct 2003;37 Suppl 3:S265-280.
16. Uffredi ML, Mangiapan G, Cadranel J, Kac G. Significance of *Aspergillus fumigatus* isolation from respiratory specimens of nongranulocytopenic patients. *Eur. J. Clin. Microbiol. Infect. Dis.* août 2003;22(8):457-462.
17. Saraceno JL, Phelps DT, Ferro TJ, Futerfas R, Schwartz DB. Chronic necrotizing pulmonary aspergillosis: approach to management. *Chest.* août 1997;112(2):541-548.
18. Cadranel J, Philippe B, Hennequin C, Bergeron A, Bergot E, Bourdin A, et al. Voriconazole for chronic pulmonary aspergillosis: a prospective multicenter trial. *Eur. J. Clin. Microbiol. Infect. Dis.* nov 2012;31(11):3231-3239.
19. Lortholary O, Gangneux J-P, Sitbon K, Lebeau B, De Monbrison F, Le Strat Y, et al. Epidemiological trends in invasive aspergillosis in France: the SAIF network (2005-2007). *Clin. Microbiol. Infect.* déc 2011;17(12):1882-1889.
20. Nivoix Y, Velten M, Letscher-Bru V, Moghaddam A, Natarajan-Amé S, Fohrer C, et al. Factors associated with overall and attributable mortality in invasive aspergillosis. *Clin. Infect. Dis.* 1 nov 2008;47(9):1176-1184.
21. HAS. Conférence de consensus : prévention du risque aspergillaire chez les patients immunodéprimés (Hématologie, transplantation). 2000.
22. De Pauw B, Walsh TJ, Donnelly JP, Stevens DA, Edwards JE, Calandra T, et al. Revised definitions of invasive fungal disease from the European Organization for Research and Treatment of Cancer/Invasive Fungal Infections Cooperative Group and the National Institute of Allergy and Infectious Diseases Mycoses Study Group (EORTC/MSG) Consensus Group. *Clin. Infect. Dis.* 15 juin 2008;46(12):1813-1821.
23. Paterson DL, Singh N. Invasive aspergillosis in transplant recipients. *Medicine (Baltimore).* mars 1999;78(2):123-138.
24. Blumental S, Mouy R, Mahlaoui N, Bougnoux M-E, Debré M, Beauté J, et al. Invasive mold infections in chronic granulomatous disease: a 25-year retrospective survey. *Clin. Infect. Dis.* déc 2011;53(12):e159-169.
25. Chandesaris M-O, Melki I, Natividad A, Puel A, Fieschi C, Yun L, et al. Autosomal

dominant STAT3 deficiency and hyper-IgE syndrome: molecular, cellular, and clinical features from a French national survey. *Medicine (Baltimore)*. juill 2012;91(4):e1-19.

26. Ader F, Nseir S, Guery B, Tillie-Leblond I. [Acute invasive pulmonary aspergillosis in chronic lung disease--a review]. *Rev Mal Respir*. juin 2006;23(3 Suppl):6S11-16S20.
27. Kontoyiannis DP, Marr KA, Park BJ, Alexander BD, Anaissie EJ, Walsh TJ, et al. Prospective surveillance for invasive fungal infections in hematopoietic stem cell transplant recipients, 2001-2006: overview of the Transplant-Associated Infection Surveillance Network (TRANSNET) Database. *Clin. Infect. Dis*. 15 avr 2010;50(8):1091-1100.
28. Pagano L, Caira M, Candoni A, Offidani M, Fianchi L, Martino B, et al. The epidemiology of fungal infections in patients with hematologic malignancies: the SEIFEM-2004 study. *Haematologica*. août 2006;91(8):1068-1075.
29. Maschmeyer G, Haas A, Cornely OA. Invasive aspergillosis: epidemiology, diagnosis and management in immunocompromised patients. *Drugs*. 2007;67(11):1567-1601.
30. Wald A, Leisenring W, Van Burik JA, Bowden RA. Epidemiology of *Aspergillus* infections in a large cohort of patients undergoing bone marrow transplantation. *J. Infect. Dis*. juin 1997;175(6):1459-1466.
31. Fukuda T, Boeckh M, Carter RA, Sandmaier BM, Maris MB, Maloney DG, et al. Risks and outcomes of invasive fungal infections in recipients of allogeneic hematopoietic stem cell transplants after nonmyeloablative conditioning. *Blood*. 1 août 2003;102(3):827-833.
32. Neofytos D, Horn D, Anaissie E, Steinbach W, Olyaei A, Fishman J, et al. Epidemiology and outcome of invasive fungal infection in adult hematopoietic stem cell transplant recipients: analysis of Multicenter Prospective Antifungal Therapy (PATH) Alliance registry. *Clin. Infect. Dis*. 1 févr 2009;48(3):265-273.
33. Ascioglu S, Rex JH, De Pauw B, Bennett JE, Bille J, Crokaert F, et al. Defining opportunistic invasive fungal infections in immunocompromised patients with cancer and hematopoietic stem cell transplants: an international consensus. *Clin. Infect. Dis*. 1 janv 2002;34(1):7-14.
34. Walsh TJ, Anaissie EJ, Denning DW, Herbrecht R, Kontoyiannis DP, Marr KA, et al. Treatment of aspergillosis: clinical practice guidelines of the Infectious Diseases Society of America. *Clin. Infect. Dis*. 1 févr 2008;46(3):327-360.
35. A. J. Barnes DWD. *Aspergilli - significance as pathogens*. *Reviews in Medical Microbiology*. 1993;4(3).
36. Denning DW. Aspergillosis: diagnosis and treatment. *Int. J. Antimicrob. Agents*. févr 1996;6(3):161-168.

37. Horvath JA, Dummer S. The use of respiratory-tract cultures in the diagnosis of invasive pulmonary aspergillosis. *Am. J. Med.* févr 1996;100(2):171-178.
38. Levy H, Horak DA, Tegtmeier BR, Yokota SB, Forman SJ. The value of bronchoalveolar lavage and bronchial washings in the diagnosis of invasive pulmonary aspergillosis. *Respir Med.* mai 1992;86(3):243-248.
39. Maertens J, Maertens V, Theunissen K, Meersseman W, Meersseman P, Meers S, et al. Bronchoalveolar lavage fluid galactomannan for the diagnosis of invasive pulmonary aspergillosis in patients with hematologic diseases. *Clin. Infect. Dis.* 1 déc 2009;49(11):1688-1693.
40. Lass-Flörl C, Resch G, Nachbaur D, Mayr A, Gastl G, Auberger J, et al. The value of computed tomography-guided percutaneous lung biopsy for diagnosis of invasive fungal infection in immunocompromised patients. *Clin. Infect. Dis.* 1 oct 2007;45(7):e101-104.
41. Leeflang MM, Debets-Ossenkopp YJ, Visser CE, Scholten RJPM, Hooft L, Bijlmer HA, et al. Galactomannan detection for invasive aspergillosis in immunocompromized patients. *Cochrane Database Syst Rev.* 2008;(4):CD007394.
42. Pfeiffer CD, Fine JP, Safdar N. Diagnosis of Invasive Aspergillosis Using a Galactomannan Assay: A Meta-Analysis. *Clinical Infectious Diseases.* 15 mai 2006;42(10):1417-1727.
43. Bergeron A, Belle A, Sulahian A, Lacroix C, Chevret S, Raffoux E, et al. Contribution of galactomannan antigen detection in BAL to the diagnosis of invasive pulmonary aspergillosis in patients with hematologic malignancies. *Chest.* févr 2010;137(2):410-415.
44. Verweij PE, Latgé JP, Rijs AJ, Melchers WJ, De Pauw BE, Hoogkamp-Korstanje JA, et al. Comparison of antigen detection and PCR assay using bronchoalveolar lavage fluid for diagnosing invasive pulmonary aspergillosis in patients receiving treatment for hematological malignancies. *J. Clin. Microbiol.* déc 1995;33(12):3150-3153.
45. Sanguinetti M, Posteraro B, Pagano L, Pagliari G, Fianchi L, Mele L, et al. Comparison of real-time PCR, conventional PCR, and galactomannan antigen detection by enzyme-linked immunosorbent assay using bronchoalveolar lavage fluid samples from hematology patients for diagnosis of invasive pulmonary aspergillosis. *J. Clin. Microbiol.* août 2003;41(8):3922-3925.
46. Musher B, Fredricks D, Leisenring W, Balajee SA, Smith C, Marr KA. Aspergillus galactomannan enzyme immunoassay and quantitative PCR for diagnosis of invasive aspergillosis with bronchoalveolar lavage fluid. *J. Clin. Microbiol.* déc 2004;42(12):5517-5522.
47. Becker MJ, Lugtenburg EJ, Cornelissen JJ, Van Der Schee C, Hoogsteden HC, De Marie

S. Galactomannan detection in computerized tomography-based broncho-alveolar lavage fluid and serum in haematological patients at risk for invasive pulmonary aspergillosis. *Br. J. Haematol.* mai 2003;121(3):448-457.

48. Kimura S, Odawara J, Aoki T, Yamakura M, Takeuchi M, Matsue K. Detection of sputum *Aspergillus galactomannan* for diagnosis of invasive pulmonary aspergillosis in haematological patients. *Int. J. Hematol.* nov 2009;90(4):463-470.

49. Persat F, Ranque S, Derouin F, Michel-Nguyen A, Picot S, Sulahian A. Contribution of the (1-->3)-beta-D-glucan assay for diagnosis of invasive fungal infections. *J. Clin. Microbiol.* mars 2008;46(3):1009-1013.

50. Hachem RY, Kontoyiannis DP, Chemaly RF, Jiang Y, Reitzel R, Raad I. Utility of galactomannan enzyme immunoassay and (1,3) beta-D-glucan in diagnosis of invasive fungal infections: low sensitivity for *Aspergillus fumigatus* infection in hematologic malignancy patients. *J. Clin. Microbiol.* janv 2009;47(1):129-133.

51. Obayashi T, Negishi K, Suzuki T, Funata N. Reappraisal of the serum (1-->3)-beta-D-glucan assay for the diagnosis of invasive fungal infections--a study based on autopsy cases from 6 years. *Clin. Infect. Dis.* 15 juin 2008;46(12):1864-1870.

52. Ostrosky-Zeichner L, Alexander BD, Kett DH, Vazquez J, Pappas PG, Saeki F, et al. Multicenter clinical evaluation of the (1-->3) beta-D-glucan assay as an aid to diagnosis of fungal infections in humans. *Clin. Infect. Dis.* 1 sept 2005;41(5):654-659.

53. De Vlieger G, Lagrou K, Maertens J, Verbeken E, Meersseman W, Van Wijngaerden E. Beta-D-glucan detection as a diagnostic test for invasive aspergillosis in immunocompromised critically ill patients with symptoms of respiratory infection: an autopsy-based study. *J. Clin. Microbiol.* nov 2011;49(11):3783-3787.

54. Koo S, Bryar JM, Page JH, Baden LR, Marty FM. Diagnostic performance of the (1-->3)-beta-D-glucan assay for invasive fungal disease. *Clin. Infect. Dis.* 1 déc 2009;49(11):1650-1659.

55. Mengoli C, Cruciani M, Barnes RA, Loeffler J, Donnelly JP. Use of PCR for diagnosis of invasive aspergillosis: systematic review and meta-analysis. *Lancet Infect Dis.* févr 2009;9(2):89-96.

56. Bretagne S, Costa JM, Bart-Delabesse E, Dhédin N, Rieux C, Cordonnier C. Comparison of serum galactomannan antigen detection and competitive polymerase chain reaction for diagnosing invasive aspergillosis. *Clin. Infect. Dis.* juin 1998;26(6):1407-1412.

57. Bretagne S. Primary diagnostic approaches of invasive aspergillosis--molecular testing. *Med. Mycol.* avr 2011;49 Suppl 1:S48-53.

58. Maertens J, Marchetti O, Herbrecht R, Cornely OA, Flückiger U, Frère P, et al.

European guidelines for antifungal management in leukemia and hematopoietic stem cell transplant recipients: summary of the ECIL 3--2009 update. *Bone Marrow Transplant.* mai 2011;46(5):709-718.

59. Cordonnier C, Ribaud P, Herbrecht R, Milpied N, Valteau-Couanet D, Morgan C, et al. Prognostic factors for death due to invasive aspergillosis after hematopoietic stem cell transplantation: a 1-year retrospective study of consecutive patients at French transplantation centers. *Clin. Infect. Dis.* 1 avr 2006;42(7):955-963.

60. Upton A, Kirby KA, Carpenter P, Boeckh M, Marr KA. Invasive aspergillosis following hematopoietic cell transplantation: outcomes and prognostic factors associated with mortality. *Clin. Infect. Dis.* 15 févr 2007;44(4):531-540.

61. Bergeron A, Porcher R, Menotti J, Poirot JL, Chagnon K, Vekhoff A, et al. Prospective evaluation of clinical and biological markers to predict the outcome of invasive pulmonary aspergillosis in hematological patients. *J. Clin. Microbiol.* mars 2012;50(3):823-830.

62. Salmeron G, Porcher R, Bergeron A, Robin M, Peffault de Latour R, Ferry C, et al. Persistent poor long-term prognosis of allogeneic hematopoietic stem cell transplant recipients surviving invasive aspergillosis. *Haematologica.* sept 2012;97(9):1357-1363.

63. Herbrecht R, Denning DW, Patterson TF, Bennett JE, Greene RE, Oestmann J-W, et al. Voriconazole versus amphotericin B for primary therapy of invasive aspergillosis. *N. Engl. J. Med.* 8 août 2002;347(6):408-415.

64. Wingard JR, Ribaud P, Schlamm HT, Herbrecht R. Changes in causes of death over time after treatment for invasive aspergillosis. *Cancer.* 15 mai 2008;112(10):2309-2312.

65. Chai LYA, Kullberg B-J, Johnson EM, Teerenstra S, Khin LW, Vonk AG, et al. Early serum galactomannan trend as a predictor of outcome of invasive aspergillosis. *J. Clin. Microbiol.* juill 2012;50(7):2330-2336.

66. Nouér SA, Nucci M, Kumar NS, Graziutti M, Barlogie B, Anaissie E. Earlier response assessment in invasive aspergillosis based on the kinetics of serum *Aspergillus* galactomannan: proposal for a new definition. *Clin. Infect. Dis.* oct 2011;53(7):671-676.

67. Boutboul F, Alberti C, Leblanc T, Sulahian A, Gluckman E, Derouin F, et al. Invasive aspergillosis in allogeneic stem cell transplant recipients: increasing antigenemia is associated with progressive disease. *Clin. Infect. Dis.* 1 avr 2002;34(7):939-943.

68. Maertens J, Buvé K, Theunissen K, Meersseman W, Verbeken E, Verhoef G, et al. Galactomannan serves as a surrogate endpoint for outcome of pulmonary invasive aspergillosis in neutropenic hematology patients. *Cancer.* 15 janv 2009;115(2):355-362.

69. Walsh TJ, Finberg RW, Arndt C, Hiemenz J, Schwartz C, Bodensteiner D, et al. Liposomal amphotericin B for empirical therapy in patients with persistent fever and

neutropenia. National Institute of Allergy and Infectious Diseases Mycoses Study Group. N. Engl. J. Med. 11 mars 1999;340(10):764-771.

70. Walsh TJ, Teppler H, Donowitz GR, Maertens JA, Baden LR, Dmoszynska A, et al. Caspofungin versus liposomal amphotericin B for empirical antifungal therapy in patients with persistent fever and neutropenia. N. Engl. J. Med. 30 sept 2004;351(14):1391-1402.

71. Walsh TJ, Pappas P, Winston DJ, Lazarus HM, Petersen F, Raffalli J, et al. Voriconazole compared with liposomal amphotericin B for empirical antifungal therapy in patients with neutropenia and persistent fever. N. Engl. J. Med. 24 janv 2002;346(4):225-234.

72. Cordonnier C, Pautas C, Maury S, Vekhoff A, Farhat H, Suarez F, et al. Empirical versus preemptive antifungal therapy for high-risk, febrile, neutropenic patients: a randomized, controlled trial. Clin. Infect. Dis. 15 avr 2009;48(8):1042-1051.

73. Falagas ME, Vardakas KZ. Liposomal amphotericin B as antifungal prophylaxis in bone marrow transplant patients. Am. J. Hematol. avr 2006;81(4):299-300.

74. Wingard JR, Carter SL, Walsh TJ, Kurtzberg J, Small TN, Baden LR, et al. Randomized, double-blind trial of fluconazole versus voriconazole for prevention of invasive fungal infection after allogeneic hematopoietic cell transplantation. Blood. 9 déc 2010;116(24):5111-5118.

75. Marks DI, Pagliuca A, Kibbler CC, Glasmacher A, Heussel C-P, Kantecki M, et al. Voriconazole versus itraconazole for antifungal prophylaxis following allogeneic haematopoietic stem-cell transplantation. Br. J. Haematol. nov 2011;155(3):318-327.

76. Cornely OA, Maertens J, Winston DJ, Perfect J, Ullmann AJ, Walsh TJ, et al. Posaconazole vs. fluconazole or itraconazole prophylaxis in patients with neutropenia. N. Engl. J. Med. 25 janv 2007;356(4):348-359.

77. Ullmann AJ, Lipton JH, Vesole DH, Chandrasekar P, Langston A, Tarantolo SR, et al. Posaconazole or fluconazole for prophylaxis in severe graft-versus-host disease. N. Engl. J. Med. 25 janv 2007;356(4):335-347.

78. Cordonnier C, Rovira M, Maertens J, Olavarria E, Faucher C, Bilger K, et al. Voriconazole for secondary prophylaxis of invasive fungal infections in allogeneic stem cell transplant recipients: results of the VOSIFI study. Haematologica. oct 2010;95(10):1762-1768.

79. Hope WW, Denning DW. Invasive aspergillosis: current and future challenges in diagnosis and therapy. Clin. Microbiol. Infect. janv 2004;10(1):2-4.

80. Johnson EM, Szekely A, Warnock DW. In-vitro activity of voriconazole, itraconazole and amphotericin B against filamentous fungi. J. Antimicrob. Chemother. déc 1998;42(6):741-745.

81. Segal BH, Herbrecht R, Stevens DA, Ostrosky-Zeichner L, Sobel J, Viscoli C, et al. Defining responses to therapy and study outcomes in clinical trials of invasive fungal diseases: Mycoses Study Group and European Organization for Research and Treatment of Cancer consensus criteria. *Clin. Infect. Dis.* 1 sept 2008;47(5):674-683.
82. Kuhlman JE, Fishman EK, Siegelman SS. Invasive pulmonary aspergillosis in acute leukemia: characteristic findings on CT, the CT halo sign, and the role of CT in early diagnosis. *Radiology.* déc 1985;157(3):611-614.
83. Austin JH, Müller NL, Friedman PJ, Hansell DM, Naidich DP, Remy-Jardin M, et al. Glossary of terms for CT of the lungs: recommendations of the Nomenclature Committee of the Fleischner Society. *Radiology.* août 1996;200(2):327-331.
84. Caillot D, Couaillier JF, Bernard A, Casasnovas O, Denning DW, Mannone L, et al. Increasing volume and changing characteristics of invasive pulmonary aspergillosis on sequential thoracic computed tomography scans in patients with neutropenia. *J. Clin. Oncol.* 1 janv 2001;19(1):253-259.
85. Georgiadou SP, Sipsas NV, Marom EM, Kontoyiannis DP. The diagnostic value of halo and reversed halo signs for invasive mold infections in compromised hosts. *Clin. Infect. Dis.* mai 2011;52(9):1144-1155.
86. Greene RE, Schlamm HT, Oestmann J-W, Stark P, Durand C, Lortholary O, et al. Imaging findings in acute invasive pulmonary aspergillosis: clinical significance of the halo sign. *Clin. Infect. Dis.* 1 févr 2007;44(3):373-379.
87. Nucci M, Nouér SA, Graziutti M, Kumar NS, Barlogie B, Anaissie E. Probable invasive aspergillosis without prespecified radiologic findings: proposal for inclusion of a new category of aspergillosis and implications for studying novel therapies. *Clin. Infect. Dis.* 1 déc 2010;51(11):1273-1280.
88. Bergeron A, Porcher R, Sulahian A, De Bazelaire C, Chagnon K, Raffoux E, et al. The strategy for the diagnosis of invasive pulmonary aspergillosis should depend on both the underlying condition and the leukocyte count of patients with hematologic malignancies. *Blood.* 23 févr 2012;119(8):1831-1837; quiz 1956.
89. Lee YR, Choi YW, Lee KJ, Jeon SC, Park CK, Heo J-N. CT halo sign: the spectrum of pulmonary diseases. *Br J Radiol.* sept 2005;78(933):862-865.
90. Forghieri F, Potenza L, Morselli M, Maccaferri M, Pedrazzi L, Barozzi P, et al. Organising pneumonia mimicking invasive fungal disease in patients with leukaemia. *Eur. J. Haematol.* juill 2010;85(1):76-82.
91. Freudenberg TD, Madtes DK, Curtis JR, Cummings P, Storer BE, Hackman RC. Association between acute and chronic graft-versus-host disease and bronchiolitis obliterans

organizing pneumonia in recipients of hematopoietic stem cell transplants. *Blood*. 15 nov 2003;102(10):3822-3828.

92. Milito MA, Kontoyiannis DP, Lewis RE, Liu P, Mawlawi OR, Truong MT, et al. Influence of host immunosuppression on CT findings in invasive pulmonary aspergillosis. *Med. Mycol.* sept 2010;48(6):817-823.

93. Escuissato DL, Gasparetto EL, Marchiori E, Rocha G de M, Inoue C, Pasquini R, et al. Pulmonary infections after bone marrow transplantation: high-resolution CT findings in 111 patients. *AJR Am J Roentgenol.* sept 2005;185(3):608-615.

94. Shibuya K, Ando T, Hasegawa C, Wakayama M, Hamatani S, Hatori T, et al. Pathophysiology of pulmonary aspergillosis. *J. Infect. Chemother.* juin 2004;10(3):138-145.

95. Stanzani M, Battista G, Sassi C, Lewis RE, Tolomelli G, Clissa C, et al. Computed tomographic pulmonary angiography for diagnosis of invasive mold diseases in patients with hematological malignancies. *Clin. Infect. Dis.* 1 mars 2012;54(5):610-616.

96. Chamilos G, Luna M, Lewis RE, Bodey GP, Chemaly R, Tarrand JJ, et al. Invasive fungal infections in patients with hematologic malignancies in a tertiary care cancer center: an autopsy study over a 15-year period (1989-2003). *Haematologica.* juill 2006;91(7):986-989.

97. Balloy V, Huerre M, Latgé J-P, Chignard M. Differences in patterns of infection and inflammation for corticosteroid treatment and chemotherapy in experimental invasive pulmonary aspergillosis. *Infect. Immun.* janv 2005;73(1):494-503.

98. Berenguer J, Allende MC, Lee JW, Garrett K, Lyman C, Ali NM, et al. Pathogenesis of pulmonary aspergillosis. Granulocytopenia versus cyclosporine and methylprednisolone-induced immunosuppression. *Am. J. Respir. Crit. Care Med.* sept 1995;152(3):1079-1086.

99. Kojima R, Tateishi U, Kami M, Murashige N, Nannya Y, Kusumi E, et al. Chest computed tomography of late invasive aspergillosis after allogeneic hematopoietic stem cell transplantation. *Biol. Blood Marrow Transplant.* juill 2005;11(7):506-511.

100. Franquet T, Müller NL, Oikonomou A, Flint JD. Aspergillus infection of the airways: computed tomography and pathologic findings. *J Comput Assist Tomogr.* févr 2004;28(1):10-16.

101. Logan PM, Primack SL, Miller RR, Müller NL. Invasive aspergillosis of the airways: radiographic, CT, and pathologic findings. *Radiology.* nov 1994;193(2):383-388.

102. Hartman TE, Primack SL, Lee KS, Swensen SJ, Müller NL. CT of bronchial and bronchiolar diseases. *Radiographics.* sept 1994;14(5):991-1003.

103. Franquet T, Müller NL, Giménez A, Guembe P, De La Torre J, Bagué S. Spectrum of pulmonary aspergillosis: histologic, clinical, and radiologic findings. *Radiographics.* août

2001;21(4):825-837.

104. Almyroudis NG, Kontoyiannis DP, Sepkowitz KA, DePauw BE, Walsh TJ, Segal BH. Issues related to the design and interpretation of clinical trials of salvage therapy for invasive mold infection. *Clin. Infect. Dis.* 1 déc 2006;43(11):1449-1455.

105. Walsh TJ, Raad I, Patterson TF, Chandrasekar P, Donowitz GR, Graybill R, et al. Treatment of invasive aspergillosis with posaconazole in patients who are refractory to or intolerant of conventional therapy: an externally controlled trial. *Clin. Infect. Dis.* 1 janv 2007;44(1):2-12.

106. Maertens J, Theunissen K, Verhoef G, Van Eldere J. False-positive *Aspergillus* galactomannan antigen test results. *Clin. Infect. Dis.* 15 juill 2004;39(2):289-290.

107. Raad II, Hanna HA, Boktour M, Jiang Y, Torres HA, Afif C, et al. Novel antifungal agents as salvage therapy for invasive aspergillosis in patients with hematologic malignancies: posaconazole compared with high-dose lipid formulations of amphotericin B alone or in combination with caspofungin. *Leukemia.* mars 2008;22(3):496-503.

108. Caillot D, Thiébaud A, Herbrecht R, De Botton S, Pigneux A, Bernard F, et al. Liposomal amphotericin B in combination with caspofungin for invasive aspergillosis in patients with hematologic malignancies: a randomized pilot study (Combistrat trial). *Cancer.* 15 déc 2007;110(12):2740-2746.

109. Caillot D, Latrabe V, Thiébaud A, Herbrecht R, De Botton S, Pigneux A, et al. Computer tomography in pulmonary invasive aspergillosis in hematological patients with neutropenia: an useful tool for diagnosis and assessment of outcome in clinical trials. *Eur J Radiol.* juin 2010;74(3):e172-175.

110. Geftter WB, Albelda SM, Talbot GH, Gerson SL, Cassileth PA, Miller WT. Invasive pulmonary aspergillosis and acute leukemia. Limitations in the diagnostic utility of the air crescent sign. *Radiology.* déc 1985;157(3):605-610.

111. Abramson S. The air crescent sign. *Radiology.* janv 2001;218(1):230-232.

112. Woods G, Miceli MH, Graziutti ML, Zhao W, Barlogie B, Anaissie E. Serum *Aspergillus* galactomannan antigen values strongly correlate with outcome of invasive aspergillosis: a study of 56 patients with hematologic cancer. *Cancer.* 15 août 2007;110(4):830-834.

113. R Core Team, R Foundation for Statistical Computing. R: a language and Environment for Statistical Computing. [Internet]. Vienna, Austria; 2012. Disponible sur: <http://www.R-project.org/>

Résumé

L'aspergillose pulmonaire invasive (API) est responsable d'une morbidité majeure chez le patient d'hématologie. Le diagnostic et l'évaluation de l'efficacité thérapeutique reposent en grande partie sur la tomodensitométrie thoracique bien que la prévalence des lésions au diagnostic et leur évolution dans le temps soient mal connues. Notre étude avait pour objectif de déterminer, à partir d'une cohorte prospective de 57 patients d'hématologie, la prévalence des différentes lésions tomodensitométriques au diagnostic d'API et de suivre de façon séquentielle chaque lésion élémentaire jusqu'au 60^{ème} jour. Quinze types de lésions étaient observés au diagnostic. La lésion la plus fréquente était la condensation alvéolaire, tandis que le nodule avec halo était prédominant chez les patients neutropéniques. Le signe du halo pouvait également apparaître au cours du suivi. Le profil évolutif des différentes lésions était différent. Les lésions en verre dépoli et les arbres en bourgeon étaient des lésions précoces évoluant vers des condensations alvéolaires. Il n'a pas été observé de passage entre la forme angio invasive et la forme broncho invasive et inversement. Il existait une tendance à la disparition plus fréquente des lésions chez les patients non neutropéniques, significative pour les condensations alvéolaires. La transformation des lésions était similaire chez les patients neutropéniques ou non. Seule la présence de condensations alvéolaires au diagnostic avait une valeur pronostique. Ces données permettent de mieux comprendre l'évolution tomodensitométrique de l'API chez les patients d'hématologie et ainsi de mieux appréhender l'évaluation d'un traitement antifongique.

Mots clés

Aspergillose pulmonaire invasive

Pronostic

Tomodensitométrie thoracique

Leucémie aigue

Signe du halo

Allogreffe de Cellules souches hématopoïétiques

UNIVERSITÉ PARIS DESCARTES (PARIS 5)

Faculté de Médecine PARIS DESCARTES

15, rue de l'Ecole de médecine

75006 PARIS

UNIVERSITÉ PARIS DESCARTES (PARIS 5)
Faculté de Médecine PARIS DESCARTES

Année 2013

N° _____ /

THÈSE
POUR LE DIPLÔME D'ÉTAT
DE
DOCTEUR EN MÉDECINE

Présentée et soutenue publiquement
le 22 avril 2013

Par

Madame HUSSENET Claire
Née le 22 novembre 1980 à Clamart (92)

Titre :

**Suivi séquentiel prospectif
des différentes anomalies tomодensitométriques
de l'aspergillose pulmonaire invasive
chez le patient d'hématologie**

JURY

Président : Olivier LORTHOLARY, *PU-PH*
Membres : Anne BERGERON-LAFAURIE, *PU-PH*
Abdellatif TAZI, *PU-PH*
Patricia RIBAUD, *MCU-PH*
Sylvain POIREE, *PH*

REMERCIEMENTS

A mon président,

Monsieur le Professeur Olivier LORTHOLARY,

Je vous remercie sincèrement de m'avoir fait l'honneur de présider le jury de cette thèse.

Par votre exemple de rigueur et de bienveillance, vous m'avez énormément appris.

Veillez trouver dans ce travail l'expression de mon profond respect.

A ma directrice de thèse,

Madame le Professeur Anne BERGERON-LAFAURIE,

Pour m'avoir confié ce travail et l'avoir dirigé.

Merci pour votre confiance, votre grande disponibilité et vos encouragements sans cesse renouvelés. C'est un grand plaisir d'apprendre à vos côtés.

Longue vie au GREPI !

Aux membres du jury,

Monsieur le Professeur TAZI, qui m'a appris beaucoup plus que l'interprétation des EFR...

Pour avoir eu la gentillesse d'accepter de faire partie de ce jury.

Madame le Docteur Patricia RIBAUD,

Merci sincèrement d'avoir accepté de juger ce travail.

Monsieur le Docteur Sylvain POIREE,

Pour avoir aimablement accepté de porter votre regard de radiologue sur cette thèse.

A Raphaël PORCHER, votre analyse statistique est la pierre angulaire de ce travail. Merci pour votre disponibilité et vos explications limpides à propos de méthodes parfois bien complexes.

Au Docteur Patrick PETITPRETZ qui m'a montré la voie de la médecine raisonnée, raisonnable et humaine, soyez assuré de mon plus profond respect, de mon affection et de ma sincère reconnaissance. En souvenir d'une certaine visite où j'ai été définitivement convaincue d'avoir choisi le bon métier...

Au Docteur Olivier SANCHEZ qui m'a fait choisir la pneumologie, et à qui j'ai fait aimer le Québec...

Aux Professeurs François BRICAIRE et Eric CAUMES, qui me font la grande joie de m'accueillir prochainement au SMIT de la Pitié-Salpêtrière.

Aux médecins qui m'ont tant appris tout au long de mon internat, en particulier : Bernard DE JONGHE, Cédric CLEOPHAX (allez, encore une écho coeur, il est que 4h du matin...), Benjamin PLANQUETTE, Ana CANESTRI, Joanna DORSETT, Valéry TROSINI-DESERT.

A mes co... -pains, -externes, -internes... tout spécialement : Mathilde (pour qu'on ait encore des dizaines de 11 mars...), Elisabeth (suis pas peu fière d'avoir fait mieux que « les chevaliers paysans de l'an mil au lac de paladru »...) et Agathe, Justine et Henri, Polo, Fleur, Daphné, Aurélia, Christine et Vincent, Marlo et Marco (à côté de vous, mes 79 pages font figure de résumé...) et miniM, Pascale, Guillaume, Florence, Gibelin des hôpitaux, Jonathan, Igor, Coralie, Adèle, Caroline...

A Thomas, Pierryle, Apolline, Gaëlle, Clémence et Victor, pour leur affection, leur joie de vivre (et leurs maladies) contagieuses.

A mes parents, qui ont toujours cru en moi, et n'ont pas frémi lors de mes changements d'orientation intempestifs... Non, promis, je vais pas faire archi... ce sera pour une prochaine vie ! Merci pour votre amour inconditionnel et votre soutien indéfectible.

Et ...

Aux deux hommes de ma vie, Mathias et Raphaël, vous êtes ma plus grande fierté !

TABLE DES MATIERES

Introduction

1. Aspergillus spp. : caractéristiques et pathogénicité

1.1. Caractéristiques mycologiques et tropisme pulmonaire

1.2. Immunité anti aspergillaire et physiopathologie des affections pulmonaires induites par *Aspergillus spp.*

1.2.1. Interaction hôte pathogène dans l'arbre respiratoire et réponse immunitaire innée

1.2.2. Réponse immune adaptative

1.3. Spectre clinique des maladies pulmonaires aspergillaires

1.3.1. Aspergillose bronchopulmonaire allergique (ABPA)

1.3.2. Aspergillome

1.3.3. Aspergillose Pulmonaire Chronique (APC)

2. Aspergillose pulmonaire invasive

2.1. Définition et épidémiologie

2.2. Présentation clinique

2.3. Outils diagnostiques

2.3.1. Critères EORTC MSG d'infection fongique invasive

2.3.1.1. API prouvée

2.3.1.2. API probable

2.3.1.3. API possible

2.3.2. Outils diagnostiques biologiques

2.3.2.1. Diagnostic direct : examen mycologique

2.3.2.2. Diagnostic indirect : marqueurs biologiques

2.3.2.2.1. Antigène galactomannane (Ag GM)

2.3.2.2.2. Beta D Glucane

2.3.2.2.3. PCR *Aspergillus*

2.4. Facteurs pronostiques

2.5. Prise en charge thérapeutique

2.5.1. Traitement curatif

2.5.2. Stratégie empirique

- 2.5.3. Stratégie préemptive
- 2.5.4. Place et modalités de la prophylaxie
 - 2.5.4.1. Prophylaxie primaire
 - 2.5.4.2. Prophylaxie secondaire
- 2.5.5. Difficultés de gestion des traitements anti fongiques et émergence de la résistance aux azolés

2.6. Place de la tomодensitométrie thoracique

- 2.6.1. Diagnostic d'API
- 2.6.2. Formes broncho-invasive et angio-invasive d'API
- 2.6.3. Suivi et évaluation de la réponse thérapeutique

3. Suivi séquentiel prospectif des anomalies tomодensitométriques

3.1. Contexte et objectifs

3.2. Patients et méthodes

- 3.2.1. Patients
- 3.2.2. Critères d'évaluation de l'étude princeps
- 3.2.3. Tomодensitométrie thoracique
- 3.2.4. Endoscopie bronchique et analyses biologiques
- 3.2.5. Analyse statistique

3.3. Résultats

- 3.3.1. Patients : caractéristiques de la population et devenir
- 3.3.2. Prévalence des lésions d'API au diagnostic
- 3.3.3. Profil évolutif des lésions tomодensitométriques
 - 3.3.3.1. Evolution des lésions au cours des 60 jours de suivi
 - 3.3.3.2. Evolution des lésions en fonction du terrain sous jacent
 - 3.3.3.3. Evolution de chaque type de lésion au cours du temps
- 3.3.4. Association entre les lésions observées à J0 et le pronostic des patients

3.4. Discussion

Conclusion

Introduction

L'infection pulmonaire à *Aspergillus* revêt des présentations très diverses en fonction du degré d'immunodépression de l'hôte.

L'aspergillose pulmonaire invasive (API) survient exclusivement en cas d'immunodépression profonde et constitue donc un sujet de préoccupation majeur en hématologie. Il s'agit d'une infection grave, responsable d'une morbidité importante, même si la prise en charge a évolué et a permis ainsi une amélioration du pronostic. Cependant, les stratégies diagnostique et thérapeutique méritent d'être encore optimisées.

La tomographie thoracique occupe une place centrale pour le diagnostic de l'API. Bien que certains types de lésions soient évocateurs du diagnostic sur un terrain particulier, il persiste de nombreux points à préciser. Si les lésions tomographiques associées à l'API ont récemment été mieux caractérisées, leur évolution au cours de l'infection fongique, en particulier chez les patients allogreffés de CSH, n'a pas à notre connaissance fait l'objet d'une étude spécifique.

L'objectif de notre travail est de décrire l'évolution de chaque lésion tomographique observée au cours de l'API en prenant en considération le type d'hémopathie sous-jacente, et d'évaluer une éventuelle association entre cette évolution et le pronostic du patient.

1. *Aspergillus* spp. : caractéristiques et pathogénicité

1.1. Caractéristiques mycologiques et tropisme pulmonaire

Les *Aspergillus* sont des microorganismes saprophytes ubiquitaires, appartenant au règne des champignons, s'adaptant à un large éventail de conditions environnementales. Au contact de l'air, le champignon prend la forme de conidies, spores asexuées se dispersant dans l'air, ce qui explique que l'exposition humaine se fasse communément par inhalation sinusienne ou pulmonaire. La petite taille des spores leur permet de diffuser jusque dans les régions les plus distales du poumon. En dépit d'une exposition constante à *Aspergillus*, la plupart d'entre nous ne développent pas de pathologie aspergillaire (1). *Aspergillus* est un pathogène dit opportuniste, qui est dépourvu de facteurs de virulence sophistiqués (2), c'est pourquoi le développement d'une pathologie aspergillaire est le plus souvent lié à l'existence d'une anomalie de la réponse de l'hôte : immunodépression, ou au contraire réaction immune aberrante, la quantité de spores inhalées jouant aussi un rôle important.

1.2. Immunité anti aspergillaire et physiopathologie des affections pulmonaires induites par *Aspergillus* spp.

L'immunité anti aspergillaire repose en premier lieu sur l'immunité innée. Les principaux effecteurs de la défense anti fongique sont les polynucléaires neutrophiles (PNN) et les macrophages acteurs de la phagocytose. La réponse immune cellulaire T intervient également (3)(4).

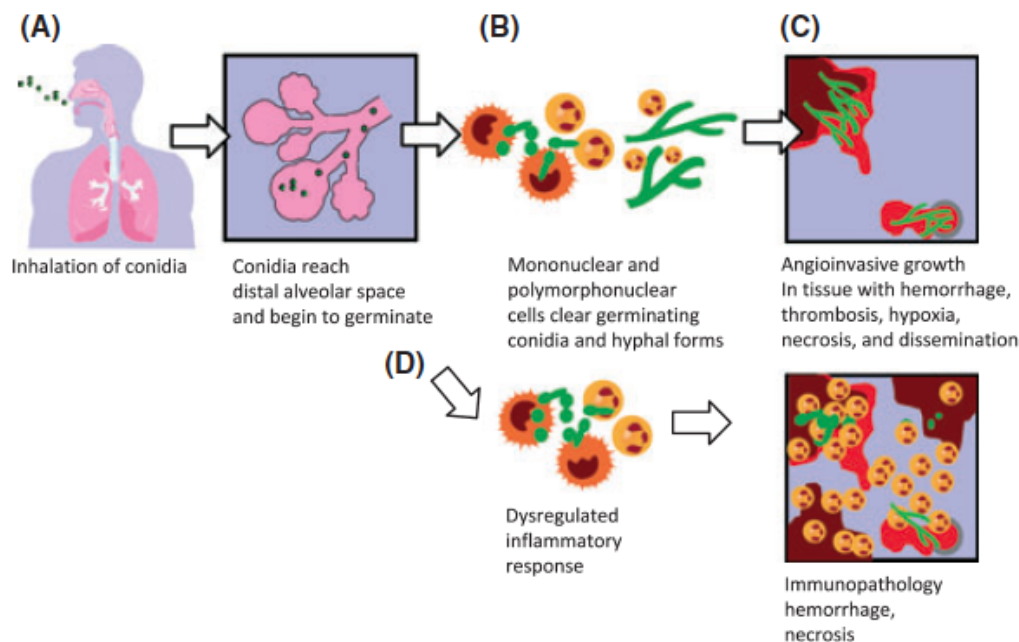
1.2.1. Interaction hôte-pathogène dans l'arbre respiratoire et réponse immunitaire innée

La première ligne de défense est assurée par les barrières physiques de l'arbre respiratoire, que constituent les cornets et l'aspect branché de l'arbre bronchique (1), résultant en un flux turbulent déposant préférentiellement les spores à la surface des voies aériennes, et permettant l'action de la clairance muco-ciliaire de l'épithélium respiratoire. Du fait de leur petite taille, d'une inhalation massive ou d'une déficience muco-ciliaire, les spores atteignent le poumon profond où différentes cellules sont impliquées dans leur élimination.

Dans l'alvéole, les spores (conidies) sont phagocytées principalement par les macrophages et à un moindre degré par les cellules dendritiques (Figure 1). Les récepteurs, ou Pattern Recognition Receptors, situés à la surface des macrophages reconnaissant *Aspergillus* sont principalement la Dectin-1 et les Toll-like receptors TLR2 et TLR4. Après internalisation par les macrophages, les spores sont détruites dans les phagosomes grâce à la production de dérivés de l'oxygène. La germination des spores résiduelles aboutit à des hyphes. Ce sont ces derniers qui sont impliqués dans l'invasion tissulaire. L'activation des macrophages conduit à la production de cytokines et de chemokines permettant le recrutement et l'activation des polynucléaires neutrophiles, cellules-clés pour la destruction des conidies mais surtout des hyphes aspergillaires (5). Le rôle du TNF est avéré, certaines études suggèrent son implication dans le recrutement des cellules de l'inflammation dans le poumon, d'autres concluent plutôt à un rôle favorisant la production de « superoxide », augmentant la capacité létale des polynucléaires neutrophiles recrutés (6). Les altérations quantitatives et qualitatives des polynucléaires neutrophiles (PNN) et de la fonction phagocytaire sont les facteurs liés à l'hôte les plus importants favorisant le développement d'une infection fongique invasive (IFI). Toutefois un nombre croissant de patients immunodéprimés, sans diminution des PNN, développent une API, suggérant le rôle d'autres mécanismes de défense, notamment lié au recrutement des autres leucocytes.

Figure 1. Physiopathologie de l'aspergillose invasive en fonction de l'état immunologique. (A) Après inhalation, les conidies d'*Aspergillus fumigatus* rejoignent les voies aériennes distales et les alvéoles pulmonaires, grâce à leur petit diamètre (2-3,5 µm). (B) Dans les alvéoles, les conidies sont détruites par les macrophages alvéolaires et les polynucléaires neutrophiles (PNN). (C) Chez les individus avec défauts quantitatifs ou qualitatifs des PNN, notamment après exposition aux drogues cytotoxiques, la germination d'*A. fumigatus* peut survenir et aboutir à une invasion tissulaire. (D) Les hôtes non neutropéniques avec une réponse immune altérée contre *A. fumigatus*, par exemple les patients recevant des corticoïdes à forte dose, développent des dommages tissulaires du fait du recrutement des PNN, de l'infiltration tissulaire et de la nécrose inflammatoire.

D'après Ben-Ami et al. (7)



Plus récemment, le rôle des cellules épithéliales alvéolaires dans la défense anti-aspergillaire a été identifié. Les pneumocytes de type II qui couvrent seulement 5% de la surface alvéolaire sont impliqués dans la réponse innée. En effet, ces cellules jouent un rôle majeur dans la synthèse de molécules antimicrobiennes solubles comme des protéines du surfactant, la lactoferrine, le lysozyme ou des défensines (2). Par ailleurs, l'interaction entre pneumocytes de type II et spores aspergillaires a été étudiée *in vitro* dans un modèle cellulaire, les cellules A549. Il a été montré que les cellules épithéliales internalisaient la majorité des conidies et que seuls 3% des spores survivaient. Une fois infectées par le champignon, les cellules épithéliales produisaient de l'IL6 et de l'IL8 contribuant notamment au recrutement des PNN au site infectieux (8).

1.2.2. Réponse immunitaire adaptative

L'élimination quotidienne des spores aspergillaires inhalées repose sur l'immunité innée. Néanmoins, si *Aspergillus* persiste plusieurs jours, l'activation des PNN induit la maturation des cellules présentatrices d'antigènes (cellules dendritiques) qui font le lien avec la réponse immunitaire adaptative. Une réponse immunitaire de type Th1, caractérisée par la production d'interféron γ , est nécessaire pour une défense efficace contre *Aspergillus*. Les dommages tissulaires occasionnés par une réponse inflammatoire exagérée médiée par la stimulation des cellules Th17 et la production d'IL-23 par les cellules dendritiques contribuent à la morbidité de l'infection aspergillaire (2). Ainsi, une régulation de la réponse inflammatoire anti-aspergillaire est nécessaire. Les cellules T régulatrices limitent la réponse inflammatoire induite par les cellules Th1 et agissent de façon antagoniste aux cellules Th17.

En résumé, chez un sujet immunocompétent, après inhalation d'une faible quantité d'*Aspergillus*, l'organisme se débarrasse de la majorité des conidies par le biais des barrières physiques de l'arbre respiratoire et de la clairance muco ciliaire. Les spores persistant au niveau alvéolaire sont détruites par les phagocytes alvéolaires. Dans certains cas, une défense anti-aspergillaire efficace nécessite une action coordonnée entre l'immunité innée et l'immunité adaptative. Un équilibre est néanmoins nécessaire afin d'assurer une défense efficace et de limiter l'effet délétère d'une réaction inflammatoire exagérée.

1.3. Spectre clinique des maladies pulmonaires aspergillaires

L'expression clinique des maladies aspergillaires est très variable, corrélée au terrain sous-jacent et en particulier au degré d'immunosuppression, à l'altération des défenses immunitaires locales, mais également aux caractéristiques de l'exposition, la quantité de spores inhalées étant à prendre en compte (quantité de l'inoculum ou inhalations répétées) (9). On peut les classer en 3 groupes : les maladies d'hypersensibilité, les infections causées par la colonisation aspergillaire des muqueuses sans invasion et les infections invasives, caractérisées par la présence de filaments dans les tissus (Figures 2 et 3). Chez les patients ayant un terrain atopique, le champignon peut être le déclencheur d'un phénomène immunoallergique, s'exprimant sous la forme d'une pneumopathie d'hypersensibilité, ou d'une aspergillose bronchopulmonaire allergique (ABPA). Chez les patients ayant des lésions

cavitaires pulmonaires préexistantes, un aspergillome ou une aspergillose chronique cavitaire ou nécrosante peuvent se développer.

Figure 2 : Représentation sous forme de diagramme des pathologies induites par *Aspergillus* spp. en fonction de la réponse immunitaire de l'hôte.

ABPA : aspergillose bronchopulmonaire allergique

D'après Park and Mehrad, 2009 (1)

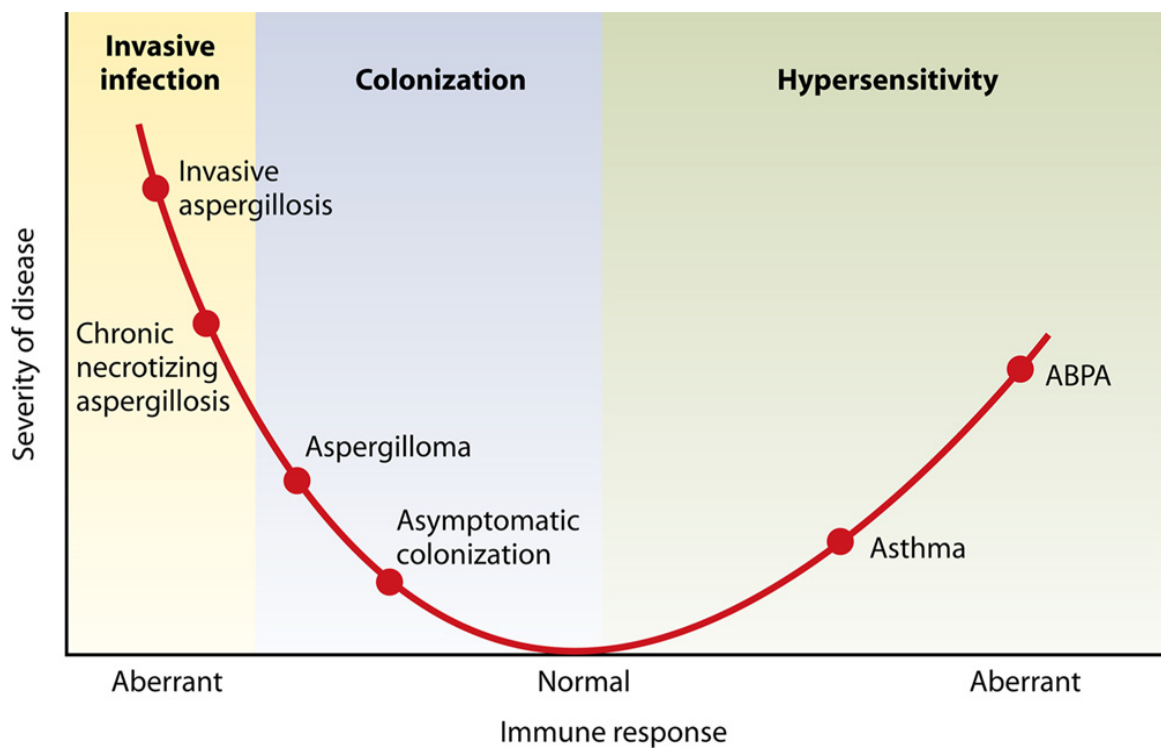
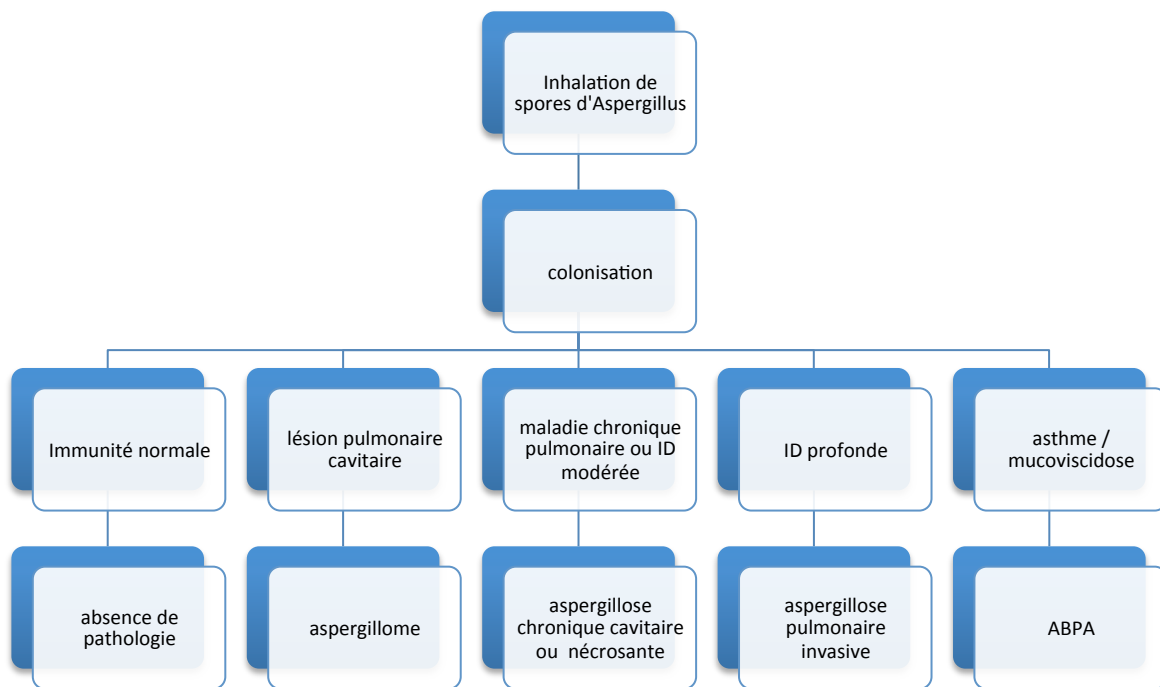


Figure 3 : Spectre clinique des pathologies pulmonaires induites par *Aspergillus* spp. en fonction du terrain.

ID : immunodépression / ABPA : aspergillose bronchopulmonaire allergique

D'après Soubani, 2002 (10)



Aspergillus fumigatus, qui est un microorganisme particulièrement tolérant, est l'espèce la plus pathogène chez l'homme (2), responsable de 90% des infections aspergillaires, suivi par *A. flavus* et *A. niger* (11)(12), puis plus rarement *A. nidulans* et *A. terreus* (1).

1.3.1. Aspergillose Broncho Pulmonaire Allergique (ABPA)

L'ABPA est une pathologie immunoallergique, dans laquelle *Aspergillus* spp. joue un rôle déclencheur. Elle survient chez des patients asthmatiques ou atteints de mucoviscidose. Elle se traduit par des épisodes de dyspnée paroxystique, pouvant faire évoquer un asthme non contrôlé, associés à des expectorations collantes, appelées moules bronchiques, et l'existence ou l'aggravation de dilatations des bronches proximales. Le traitement repose sur une corticothérapie systémique et un traitement antifongique, même si la présence du champignon dans les prélèvements n'est pas toujours retrouvée. Le diagnostic repose sur différents critères comprenant des réactions cutanées immédiates positives contre *Aspergillus*, des IgE totales et des IgE et IgG spécifiques anti-aspergillaires élevées, la présence de bronchiectasies proximales et d'infiltrats pulmonaires et une hyperéosinophilie sanguine.

1.3.2. Aspergillome

L'aspergillome est la résultante d'une colonisation par *Aspergillus* spp. d'une cavité aérique pulmonaire pré existante (caverne séquellaire de tuberculose, sarcoïdose, dilatations des bronches...). Elle correspond à une prolifération des filaments aspergillaires, organisés en un feutrage dense ou « mycétome » au sein d'une cavité pré formée (9). Elle ne suppose pas l'existence d'un déficit immunitaire sous-jacent. Le risque d'aspergillisation secondaire d'une cavité est mal connu, il est corrélé à l'exposition environnementale et à la nature de la cavité. La prévalence de l'aspergillome est de 11 à 17% chez les malades porteurs de séquelles radiologiques de tuberculose (13). Le symptôme le plus souvent révélateur de cette pathologie est l'hémoptysie, secondaire à une hypervascularisation bronchique ou une érosion vasculaire dont la fréquence est difficile à préciser (9). Toutefois, la découverte de l'aspergillome est fortuite dans 10 à 30% des cas. Sur la tomодensitométrie thoracique, l'aspect de grelot est évocateur d'aspergillome même s'il est non spécifique, se traduisant par une masse hypodense non réhaussée par le produit de contraste, mobile en décubitus ventral au sein de la cavité pulmonaire. Les prélèvements mycologiques sont positifs en culture dans 50% des cas. Le traitement fait appel à une prise en charge médico-chirurgicale, qui n'est pas standardisée. La chirurgie qui doit être privilégiée autant qu'il est possible, est souvent non réalisable en raison de la maladie pulmonaire sous-jacente, et grevée d'une morbidité importante. Le traitement antifongique varie selon les équipes. Le facteur limitant principal est la mauvaise diffusion des antifongiques au sein du mycétome. Les azolés semblent néanmoins mieux diffuser que l'amphotéricine B. L'instillation locale d'amphotéricine B a été proposée chez un petit nombre de patients avec une efficacité variable selon les études (14). On rappelle qu'il existe des guérisons spontanées, la lyse du mycétome pouvant survenir dans 7 à 10% des cas sans intervention. L'artériembolisation bronchique doit être discutée en cas d'hémoptysie.

1.3.3. Aspergillose pulmonaire chronique (APC)

L'APC est une entité récente, issue d'une nouvelle nomenclature proposée par Denning et al en 2003 (15) regroupant la forme cavitaire (APCC), la forme fibrosante (APCF) et la forme nécrosante (APCN).

L'APCC correspond à l'ancienne dénomination d'aspergillome complexe.

L'aspergillose pulmonaire chronique nécrosante (APCN), ou aspergillose semi-invasive, ou aspergillose invasive subaigüe, associe infiltrat parenchymateux pulmonaire, épaississement pleural et mycétomes, avec fréquemment des prélèvements respiratoires mycologiques positifs à *Aspergillus*, chez des patients non sévèrement immunodéprimés (les patients d'hématologie, transplantés d'organe ou ayant reçu récemment une chimiothérapie anti cancéreuse sont exclus de cette définition).

Il s'agit d'une pathologie rare. Une étude rétrospective récente a repris 76 cas de prélèvements respiratoires positifs à *Aspergillus* spp. Seuls 7 d'entre eux étaient rapportés à une APCN (66% étaient associés à une colonisation et 25% à un aspergillome) (16).

Contrairement à l'aspergillome, l'APCN ne suppose pas l'existence d'une cavité pré existante, toutefois, elle survient chez des patients atteints d'une maladie respiratoire chronique (78% des patients dans une série de 59 cas) (17) fréquemment en lien avec une immunodépression générale modérée (64%), induite par une corticothérapie, un éthyisme chronique ou un diabète. Le tableau clinique associe signes généraux d'installation progressive, toux productive, hémoptysies et douleurs thoraciques. Les prélèvements mycologiques sont le souvent positifs en culture (66 à 86%).

Le traitement repose sur les traitements antifongiques bien que les essais thérapeutiques soient peu nombreux et comprennent de faibles effectifs de patients. Une étude prospective récente a montré une réponse d'environ 50% à 6 mois après un traitement par Voriconazole (18).

Contrairement aux autres pathologies associées à *Aspergillus*, l'aspergillose invasive survient en cas d'immunodépression sévère.

2. Aspergillose pulmonaire invasive (API)

2.1. Définition et épidémiologie

L'API est caractérisée par une invasion du parenchyme pulmonaire par *Aspergillus* spp occasionnant un risque de dissémination multiviscérale.

Le facteur de risque principal est l'immunodépression profonde.

L'API est une cause importante de mortalité et de morbidité associée aux hémopathies malignes, en particulier les leucémies aiguës et l'allogreffe de CSH. Les patients atteints de pathologies lymphoprolifératives chroniques ont plus récemment été identifiés comme groupe à haut risque (Figure 4)(19). L'allogreffe de CSH est une situation à haut risque d'API (20). Le risque est plus faible au décours des autogreffes de CSH (21). La neutropénie profonde et prolongée, au-delà de 10 jours, reste le facteur de risque principal de cette affection (20). Le risque est également augmenté par la corticothérapie au long cours, qui altère la fonction de phagocytose des macrophages et la réponse cellulaire T (22).

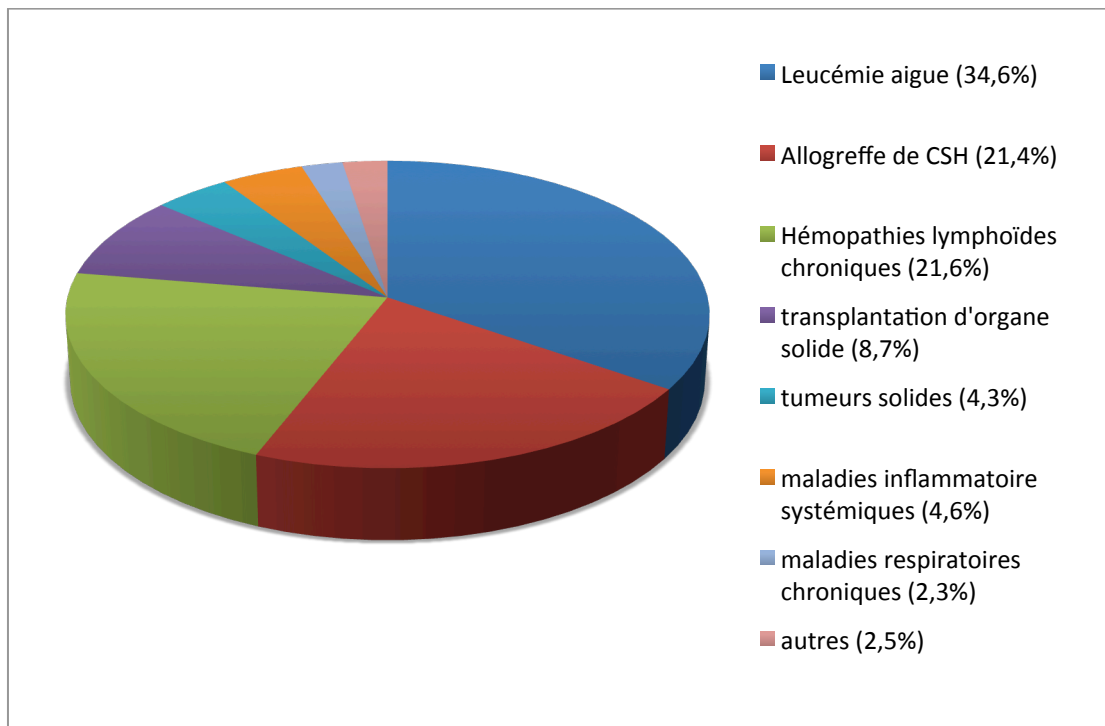
Le risque d'infection fongique invasive est également présent après transplantation d'organe en particulier en cas de greffe pulmonaire, maximal lors des 3 à 6 premiers mois, et lors des poussées ultérieures de rejet, nécessitant une majoration des traitements immunosuppresseurs (23). Les déficits immunitaires primitifs avec anomalies des fonctions phagocytaires ou atteinte de l'immunité à médiation cellulaire sont aussi associés à une susceptibilité accrue aux infections à *Aspergillus*. Dans ce groupe hétérogène de patients, on retiendra la granulomatose septique chronique (CGD) (*Aspergillus nidulans* en particulier) (24), le déficit immunitaire combiné sévère et le syndrome de Job Buckley (25).

Enfin, plus rarement, les patients atteints de bronchopathie chronique obstructive (BPCO) sévère peuvent être concernés, les patients BPCO représentant environ 2% des malades décédant d'API souvent dans un contexte de ventilation mécanique (26). La corticothérapie systémique au long cours joue un rôle favorisant essentiel dans ce cadre.

Actuellement, la population de patients à risque a tendance à s'accroître en lien avec l'utilisation de nouveaux traitements immunosuppresseurs et des anticorps monoclonaux, en particulier les anti TNF et les anti CD52 (22) (19).

Figure 4 : Facteurs de risque et pathologies sous-jacentes chez 393 patients atteints d'API, issus de l'étude SAIF (Surveillance des aspergilloses invasives en France).

D'après Lortholary et al, 2011 (19)



L'API est la plus fréquente des infections fongiques invasives en hématologie, elle constitue 30 à 50% des mycoses invasives (21), 43% d'entre elles dans les suites de l'allogreffe (27).

L'incidence de cette infection varie en fonction du groupe de patients : 24% en cas de leucémie aiguë, surtout myéloblastique ou en rechute, 7% dans les hémopathies lymphoïdes, 5 à 10% dans l'aplasie médullaire sévère (21)(28)(29). Les incidences rapportées chez les allogreffés de CSH varient de 4.5 à 15.1% (4)(11)(30)(31). Elle peut survenir précocement après l'allogreffe, le risque initial étant alors lié à la neutropénie, aux effets du conditionnement par radiothérapie sur les macrophages alvéolaires et au déficit immunitaire cellulaire T. Mais elle intervient tardivement dans plus de 50% des cas, en lien avec la maladie du greffon contre l'hôte (corticothérapie), l'interruption des mesures de protection, le type de greffe (11)(21). Des facteurs favorisants particuliers ont été mis en évidence dans le cadre de l'allogreffe de CSH : donneur non apparenté, greffe de sang de cordon, notion de

rechute de l'hémopathie ou deuxième greffe, conditionnement par irradiation corporelle totale, réactivation CMV, âge (4)(21)(32).

2.2. Présentation clinique

Etant donné le peu de spécificité de la présentation clinique surtout au stade précoce de l'infection, le diagnostic est difficile à établir. Aucune présentation clinique n'est spécifique d'API. La fièvre est le signe d'appel le plus fréquent dans le contexte de leucémie aiguë, contrairement au contexte d'allogreffe de CSH où la fièvre n'est présente que dans 40% des cas. Toux, dyspnée, hémoptysie ou douleurs thoraciques peuvent conduire au diagnostic d'API. La survenue d'une hémoptysie dans un contexte de leucémie aiguë doit faire évoquer l'API. Plus rarement, des signes extra thoraciques peuvent révéler une dissémination de l'infection : manifestations neurologiques, troubles digestifs, lésions cutanées.

Des critères diagnostiques ont été établis par l'EORTC-MSG, pour faciliter l'inclusion des patients dans les études de recherche clinique et épidémiologique (22).

2.3. Outils diagnostiques

2.3.1. Critères EORTC-MSG d'infection fongique invasive

En 2002, un groupe d'experts issu de l'EORTC (European Organization for Research and Treatment of Cancer - Invasive Fungal Infections Cooperative Group) et du MSG (National Institute of Allergy and Infectious Diseases Mycoses Study Group) a établi un consensus pour le diagnostic des infections fongiques invasives (IFI), destiné à la recherche clinique et épidémiologique (33).

L'objectif premier de ces critères était de permettre d'identifier des groupes de patients homogènes, afin de faciliter leur inclusion dans les études. Ces critères sont en fait d'une grande utilité en pratique clinique afin de guider le diagnostic des IFI.

Leur application était initialement restreinte aux patients atteints de cancer ou allogreffés de CSH. Ils ont été révisés en 2008 et impliquent désormais d'autres types d'immunodépression (22).

Le diagnostic repose sur un faisceau d'arguments : critères liés à l'hôte, critères radio-cliniques et critères mycologiques, permettant de qualifier l'IFI de prouvée, probable ou possible.

- **Facteurs liés à l'hôte**

- **Neutropénie récente** (< 500/mm³ pendant plus de 10 jours)
- **Allogreffe** de CSH
- **Corticothérapie prolongée** au moins 0,3 mg/kg/jour équivalent prednisone, pendant plus de 3 semaines
- Traitements par **autres immunosuppresseurs des cellules T** : ciclosporine, anti TNFalpha, anticorps monoclonaux spécifiques (alemtuzumab), analogues nucléosidiques dans les 90 jours précédents
- **Déficit immunitaire sévère congénital** : Granulomatose septique chronique (GSC), déficit immunitaire combiné sévère (SCID)

- **Critères radio-cliniques**

En ce qui concerne l'API dans le consensus révisé de 2008, seuls des critères diagnostiques tomodensitométriques et endoscopiques ont été retenus. Au moins un des 3 signes tomodensitométriques suivants est requis :

- Lésion(s) bien circonscrite(s) dense(s) avec ou sans signe du halo
- Signe du croissant gazeux
- Opacité excavée
- Trachéobronchite : ulcération trachéobronchique, nodule, pseudomembranes, plaque ou escarre visible en bronchoscopie

- **Critères mycologiques pour la classification des infections probables**

- **Tests DIRECTS** : mise en évidence du champignon filamenteux (cytologie, examen direct, culture)
 - Dans une expectoration, un liquide de lavage broncho-alvéolaire, ou un brossage bronchique
 - Isolement en culture

- **Tests INDIRECTS** (détection d'antigènes ou de constituants de la paroi cellulaire du champignon)
 - Détection de l'antigène galactomannane dans le plasma, le sérum ou le liquide de LBA
 - Détection de β Dglucane dans le sérum

2.3.1.1. API prouvée

Elle suppose la présence de filaments à l'examen direct, en cytologie ou en histologie d'un prélèvement obtenu par aspiration à l'aiguille ou biopsie, **associée à** des lésions tissulaires, **ou** la culture positive à champignons filamenteux d'un prélèvement obtenu à partir d'un site pathologique normalement stérile, par procédure stérile (notamment la plèvre).

2.3.1.2. API probable

Elle est définie par la présence d'un critère lié à l'hôte, d'un critère radio-clinique et d'un critère mycologique.

2.3.1.3. API possible

Elle est définie par la présence d'un critère lié à l'hôte et d'un critère radio-clinique, en l'absence de critère mycologique.

La définition des cas possibles en 2002 a été jugée insuffisamment spécifique. En effet, cette catégorie regroupait une population hétérogène : d'un côté, de nombreux cas douteux, définis par l'association d'une neutropénie, d'infiltrats pulmonaires non spécifiques et d'une fièvre persistante sous antibiothérapie large spectre, de l'autre côté, des patients avec lésions pulmonaires spécifiques, comme le signe du halo, sans preuve mycologique d'API.

La révision des critères en 2008 s'est imposée. Elle a mis l'accent sur la valeur diagnostique du scanner et pris en compte l'évolution des techniques de diagnostic indirect (Antigène galactomannane, β D glucane).

2.3.2. Outils diagnostiques biologiques

Le diagnostic formel d'API repose sur un examen histologique, néanmoins le caractère invasif de ces procédures requiert de trouver des alternatives diagnostiques.

2.3.2.1. Diagnostic direct : examen mycologique

En raison de l'épidémiologie actuelle, caractérisée par l'émergence de nouvelles espèces et leur sensibilité variable aux antifongiques, il est en règle essentiel d'obtenir une preuve microbiologique directe (34). Cependant, le rendement modeste de l'examen mycologique ne permet pas d'exclure le diagnostic d'API quand celui-ci est négatif.

Au cours de l'API, les hémocultures sont exceptionnellement positives, le plus souvent dans des cas d'endocardites ou d'infections de matériel. En fait, l'isolement d'*Aspergillus* dans une hémoculture traduit le plus souvent une contamination. Différents types de prélèvements respiratoires peuvent être réalisés :

L'**examen mycologique des expectorations** est non invasif et facilement réalisable. La pathogénicité d'une culture positive des expectorations à *Aspergillus* dans les crachats doit être interprétée en fonction du terrain (35). Chez le patient immunodéprimé, la valeur prédictive positive est élevée mais en présence de signes évocateurs d'API, la VPN est faible (36). Dans une série de patients avec API atteints d'hémopathies malignes, neutropéniques, ou allogreffés de CSH, la valeur prédictive positive de l'expectoration était de 72%, et 82% dans le sous-groupe des allogreffés de CSH. La culture était plus fréquemment positive sur milieu spécifique. Les auteurs soulignaient l'intérêt de réaliser au moins trois expectorations, en présence de signes cliniques ou radiologiques évocateurs (37).

L'endoscopie bronchique pour examen mycologique de **l'aspiration bronchique** et/ou du **LBA** est actuellement au cœur de la stratégie diagnostique, même si sa rentabilité reste limitée. Pour le LBA, la sensibilité rapportée de l'examen microscopique est de 50 à 60% (38)(39), celle de la culture de 40 à 50%, avec une tendance observée dans une étude à une moindre sensibilité chez les patients recevant une prophylaxie anti fongique (39).

La **biopsie pulmonaire guidée par le scanner**, quand elle est réalisable, est une alternative intéressante pour isoler et identifier le champignon. Dans une série de 61 cas, la sensibilité de la biopsie transthoracique sous scanner était de 100% (40).

2.3.2.2. Diagnostic indirect : marqueurs biologiques

2.3.2.2.1. Antigène galactomannane (Ag GM)

- Sérum

L'**antigénémie aspergillaire** correspond à la mesure par ELISA dans le sérum du galactomannane aspergillaire, qui est un polysaccharide de la paroi produit par *Aspergillus* mais aussi d'autres germes dont *Penicillium*.

Deux méta-analyses récentes ont été menées pour établir la performance de la détection de l'antigène galactomannane dans le diagnostic de l'aspergillose invasive. Le seuil de positivité dans le sérum était variable selon les études de 0,5 à 1,5 exprimé en IDO (Index de Densité Optique) (41)(42).

Dans la méta-analyse de Pfeiffer et al en 2006 (42), les auteurs concluaient à une performance diagnostique modeste, la sensibilité de l'antigénémie GM était de 71% (IC95% 68-74%) et la spécificité de 89% (IC95% 88-90%) pour les cas d'API prouvée. Néanmoins, dans l'analyse en sous-groupes, ce test semblait plus intéressant chez les patients avec hémopathie maligne ou allogreffés de CSH que chez les receveurs de transplantation d'organe solide.

Dans l'étude la plus récente (41), analysant 30 études, avec une prévalence médiane d'API prouvée ou probable de 7,7%, la sensibilité de cette technique était de 64% à 78%, et la spécificité de 81 à 95%, en fonction des valeurs seuils retenues (0,5, 1 ou 1,5). Les auteurs concluaient que dans une population de 100 patients avec une prévalence de maladie de 8%, 2 patients avec API seraient méconnus, 17 patients seraient traités inutilement, avec une valeur seuil de 0,5. Avec une valeur seuil de 1,5, 3 patients avec API seraient méconnus, tandis que 5 seraient traités inutilement.

Toutefois, dans ces deux études, on observait une grande hétérogénéité des résultats.

La mesure de l'antigénémie GM a sa place dans la surveillance systématique des patients à haut risque d'API en hématologie, chez lesquels un monitoring régulier est effectué, car la positivité est précoce et peut précéder l'apparition de 5 à 10 jours des signes cliniques et radiologiques, en cas d'infection.

- LBA

La recherche de l'antigène GM peut également se faire dans le LBA. Les sensibilité et spécificité de ce test sont très variables selon les études. Au sein d'une population de patients d'hématologie avec infiltrats pulmonaires, Bergeron et al ont démontré que la détection de l'antigène GM dans le LBA était peu sensible (57.6%) mais par contre très spécifique (95,6%, IC95 87.8-98.5), avec un seuil de positivité ≥ 0.5 (43). D'autres études trouvent de meilleures sensibilités de 61 à 100%, la spécificité étant aussi excellente (44)(45)(46)(41).

Deux éléments principaux sont susceptibles d'expliquer ces différences. Tout d'abord, contrairement au sérum, le seuil de positivité n'est pas clairement défini dans les autres liquides biologiques (dont le LBA). Il varie le plus souvent entre 0.5 et 1. Ensuite, la technique de réalisation du lavage broncho alvéolaire et la quantité de sérum instillée et récupérée ne font pas l'objet d'un véritable consensus, et influencent très probablement le taux d'antigène. L'intérêt de l'antigène GM dans le LBA ne peut s'évaluer qu'en intégrant les résultats des autres recherches microbiologiques : antigénémie GM et examen mycologique. Ainsi, par exemple, dans l'étude de Bergeron et al, dans seulement 2 cas d'API sur 33, la positivité de l'antigène GM dans le LBA était le seul élément biologique positif (43).

- Expectoration

Une équipe japonaise a étudié la performance diagnostique de l'antigène GM dans les crachats. Avec un seuil de 1,2, la sensibilité est excellente mais la spécificité à 62% est bien moindre que celle du LBA (48).

2.3.2.2.2. β Dglucane

Le **1,3- β -D-glucane** est un antigène de paroi commun à de nombreux germes fongiques, à l'exception des Mucorales et de *Cryptococcus* spp. La présence de ce marqueur dans le sang et les tissus peut témoigner d'une infection fongique invasive, mais n'est pas spécifique d'une espèce, elle est également associée aux pneumocystoses.

Ce test a été utilisé longtemps au Japon avant d'être adopté aux USA et en Europe, sous le nom commercial de Fungitell®. Il faut souligner que la technique de réalisation est délicate et

qu'il existe de fréquents faux positifs, dus à la contamination matérielle ou environnementale (cf infra).

Dans plusieurs études cas témoin, la sensibilité et la spécificité du β Dglucane pour le diagnostic d'IFI ont été estimées respectivement entre 50 et 90%, et de 70 à 100%, avec un seuil validé de 80 pg/ml (49)(50)(51)(52).

Une méta analyse menée à l'initiative de l'ECIL-3 (Third European Conference on Infections in Leukaemia) avait pour objectif d'établir la performance diagnostique du β glucane dans les infections fongiques invasives chez les patients d'onco-hématologie (20). L'analyse portait sur 6 études de cohorte, regroupant 1771 patients adultes avec 414 infections fongiques invasives, dont 215 (52%) prouvées ou probables. On retrouvait 90 aspergilloses invasives (42%), 80 candidoses invasives (37%) et 45 autres IFI (21%). Dans 5/6 études, les patients étaient à haut risque d'IFI. Les valeurs prédictives positive et négative étaient respectivement de 83.5%, et 94.6%, pour une prévalence de l'IFI de 10%.

La performance diagnostique était meilleure avec 2 tests consécutifs positifs par rapport à un seul test, la sensibilité restant faible à 49.6%, mais la spécificité très bonne à 98.9%.

Au vu de ces données, en prenant en compte le haut risque au sein de ces populations et la faible sensibilité, un résultat négatif doit donc être interprété avec précaution et seulement en corrélation avec les données cliniques, microbiologiques et radiologiques.

Dans une étude portant sur des cas autopsiques (53), le dosage du β Dglucane (Fungitell®) dans le sérum était comparé chez les patients immunodéprimés avec API prouvée (vrais positifs) et ceux pour lesquels il n'y avait pas de diagnostic d'IFI à l'autopsie (vrais négatifs). Le taux de β Dglucane était significativement plus élevé dans la population de patients avec API prouvée par rapport à ceux sans IFI ($p < .01$). Avec une valeur seuil de 140 pg/ml, la sensibilité et la spécificité étaient respectivement de 85.7% et 69.7%, les valeurs prédictives positive et négative de 54.5% et 92%.

L'étude concluait à une performance diagnostique plutôt médiocre, limitant son usage dans une population à haut risque d'API.

Les sources de faux positifs sont nombreux : bactériémie, hémolyse, administration d'immunoglobulines ou de facteurs de coagulation, anti infectieux (amoxicilline, azithromycine, pentamidine), hémodialyse sur membranes cellulosiques (54).

2.3.2.2.3. PCR *Aspergillus*

C'est une technique intéressante, non incluse dans les critères diagnostiques de l'API établis par l'EORTC-MSG révisés en 2008, principalement en raison d'un défaut de standardisation des méthodes, et ce, en dépit des performances observées dans de nombreuses études (55) (56).

Bretagne et al ont comparé la PCR et l'antigénémie GM en termes de performance diagnostique, dans une étude rétrospective portant sur 281 échantillons de sérums, recueillis de façon hebdomadaire en période à risque d'aspergillose invasive, chez 41 patients d'hématologie, dont 22 avec un diagnostic d'API possible, probable ou prouvée selon les critères EORTC-MSG. 15/22 avaient une antigénémie positive (87 prélèvements), 12/22 (20 échantillons) avaient une PCR *aspergillus* positive. 19/20 échantillons positifs en PCR avaient également une antigénémie positive. Le taux de faux positifs était faible pour l'antigénémie aspergillaire, avec 3/10 patients. L'étude concluait à l'intérêt d'utiliser les deux techniques pour augmenter la performance diagnostique sans que la PCR soit jugée plus sensible que l'antigénémie GM(56).

Plusieurs méthodes existent pour la détection de l'ADN d'*Aspergillus* dans le sang. Il existe un taux non négligeable de faux positifs et négatifs en PCR classique. Actuellement, la technique de PCR quantitative (en temps réel) s'impose, car elle permet la quantification de l'ADN fongique et est moins soumise au risque de contamination lors de l'amplification, la réaction étant pratiquée en tubes fermés, avec amplification d'un témoin interne pour détecter les faux négatifs (57).

En 2006 a été fondée the European *Aspergillus* PCR initiative (EAPCRI) dont le but est de promouvoir des protocoles standardisés, de déterminer la place de la PCR dans la stratégie diagnostique, afin de permettre son inclusion dans les critères EORTC-MSG.

La recherche d'ADN d'*Aspergillus* reste difficile, notamment en raison de la faible quantité de copies circulantes. Dans le LBA, la PCR ne permet pas de distinguer une colonisation d'une infection.

2.3.2.2.4. Recherche d'anticorps spécifiques anti aspergillaires

L'intérêt de la sérologie pour le diagnostic d'API semble limité. La production d'anticorps est souvent diminuée chez les patients immunodéprimés. Par ailleurs, la positivité de la sérologie peut refléter une infection aigue, mais le diagnostic est alors rétrospectif, conforté par la

cinétique du taux d'anticorps sur deux prélèvements. Enfin, la sérologie peut également être positive en cas de colonisation chronique.

2.4. Facteurs pronostiques de l'API

Bien que des progrès thérapeutiques aient été réalisés durant la dernière décennie, l'API reste associée à une mortalité élevée, de 30 à 50% (22),(32). Le voriconazole est actuellement le traitement de première ligne de l'API mais d'autres molécules sont disponibles (échinocandines, amphotéricine B liposomale) (58). Le pronostic de l'API est lié à 2 facteurs principaux : la nature de la maladie sous-jacente et son contrôle, qui conditionnent le type et la durée de l'immunodépression, et le délai de mise en route du traitement anti fongique lié à la précocité du diagnostic (59).

Différentes études se sont intéressées aux facteurs pronostiques de l'API. Nivoix et al ont repris 289 API prouvées, probables ou possibles. Les facteurs associés à la mortalité étaient l'allogreffe de CSH et la transplantation d'organes solides, une pathologie tumorale non contrôlée, la prise de corticoïdes, une neutropénie ou un taux bas de monocytes, une insuffisance rénale, une atteinte disséminée à différents organes mais aussi une atteinte pulmonaire diffuse et la présence d'une pleurésie (20). Deux études ont identifié les facteurs pronostiques péjoratifs de l'API dans une population de patients ayant reçu une allogreffe de CSH (60),(59). Une aspergillose disséminée, la corticothérapie et une réaction du greffon contre l'hôte sévère étaient retrouvées de façon similaire dans les 2 études. La présence d'une pleurésie et d'une insuffisance rénale était associée à un mauvais pronostic dans une des 2 études.

Des données récentes ont souligné le fait que le décès des patients ayant une API était le plus souvent non directement liés à l'API. En effet, dans l'étude de Bergeron et al, seuls 10% des décès survenaient en lien direct avec l'API (61). Les autres patients décédaient avec l'API mais la cause du décès n'y était pas directement reliée. De façon similaire, Salmeron et al ont récemment confirmé ces données (62). Les auteurs ont montré, dans une étude rétrospective, que l'administration de voriconazole améliorait très significativement le pronostic des patients ayant une API dans les 10 mois qui suivaient le diagnostic d'API mais que cet effet disparaissait au-delà, du fait de décès non attribuables à l'API (62). Ainsi, outre la gravité directement liée à l'API, celle-ci survient le plus souvent sur un état sous-jacent de pronostic déjà défavorable.

Le délai de mise en route du traitement antifongique est un élément pronostique majeur, la mortalité augmentant de manière exponentielle avec le retard thérapeutique. En raison de la difficulté à poser un diagnostic précoce d'API, le traitement antifongique est fréquemment débuté sans preuve diagnostique (cf infra).

L'évaluation de la réponse au traitement antifongique demeure un point clé dans la prise en charge de l'API, mais n'est pas simple. Elle est pourtant essentielle pour guider les éventuelles adaptations de traitements.

Dans l'essai de Herbrecht et al montrant la supériorité du voriconazole comparativement à l'amphotéricine B, l'évaluation de l'effet thérapeutique était faite après 12 semaines de traitement (63). L'analyse rétrospective des causes de décès a permis de conclure que les décès attribuables à l'API survenaient essentiellement dans les 6 premières semaines (68% versus 24% au cours des 6 semaines suivantes) (64). Ceci suggère qu'il est probablement plus adapté de juger de l'efficacité d'un traitement antifongique après 6 semaines de traitement plutôt que plus tardivement dans les essais thérapeutiques.

Récemment, différentes études ont souligné l'intérêt pronostique de la cinétique de l'antigénémie GM (61)(65)(66). Ainsi, la décroissance rapide de l'antigène GM est associée à une évolution favorable (61)(65). Boutboul et al ont étudié la cinétique de l'antigénémie aspergillaire au cours de l'API chez 37 patients allogreffés de CSH sous traitement antifongique (67). Le taux d'antigène GM au diagnostic n'était pas statistiquement différent, en fonction de la réponse au traitement observée (échec ou réponse favorable). Par contre, les valeurs de l'antigène augmentaient de manière significative chez les patients en échec du traitement, alors que l'on n'observait pas de changement en ce sens dans le groupe des patients répondeurs. Une augmentation de la valeur de l'antigène de plus de 1 par rapport au taux de base durant la première semaine d'observation était prédictive d'un échec du traitement, avec une sensibilité de 44%, une spécificité de 87% et une bonne VPP de 94%. Ces données ont été confirmées dans une population de patients neutropéniques par Maertens et al (68). L'antigène GM était fortement corrélé à la survie, aux données autopsiques et à la réponse au traitement.

Au vu de ces données, le suivi de l'antigène galactomannane au cours du traitement de l'API apparaît comme un outil performant pour prédire l'évolution.

2.5. Prise en charge thérapeutique

Comme il a été détaillé précédemment, le délai de mise en route du traitement est un élément pronostique majeur, Les modalités du traitement de cette infection ont évolué et font preuve de davantage d'efficacité (34)

2.5.1. Traitement curatif

Le voriconazole est le traitement de référence de première intention (63)(34), à la posologie de 6 mg/kg/12h à J1, puis 4 mg/kg/12h (voie intraveineuse). Sa supériorité sur l'amphotéricine B conventionnelle a été démontrée en termes de tolérance et d'efficacité.

En cas de survenue d'une infection fongique à filamenteux, sous prophylaxie par un azolé actif, ou en deuxième ligne de traitement (échec ou intolérance du voriconazole), l'amphotéricine B liposomale à la posologie de 3 mg/kg/jour est recommandée. Il n'y a pas de place pour une association d'antifongiques en 1^{ère} intention et la durée du traitement est mal définie.

2.5.2. Stratégie empirique

En raison de la difficulté de réaliser un diagnostic précoce d'API, il est parfois licite de débiter précocement un traitement dit **empirique** anti fongique, c'est à dire en présence d'une fièvre persistante malgré une antibiothérapie large spectre, chez un patient avec des facteurs de risque, notamment neutropénique, même en l'absence de signes radiologiques évocateurs (58).

Les champignons potentiellement en cause en cas de neutropénie fébrile sont, outre les champignons filamenteux et en particulier *Aspergillus*, les levures, dont *Candida*. Cela explique qu'en première intention on propose l'amphotéricine B liposomale ou la caspofungine qui couvrent ces deux pathogènes (69)(70). Le voriconazole ne dispose pas d'AMM pour le traitement empirique du patient neutropénique fébrile, du fait des résultats négatifs d'une étude de non infériorité le comparant à l'amphotéricine B liposomale (71).

2.5.3. Stratégie préemptive

Chez un patient à haut risque d'IFI, en cas de suspicion clinique forte, mais en l'absence de critères suffisants pour poser le diagnostic selon les critères EORTC-MSG, il peut être justifié de débiter un traitement anti fongique, dit **pré emptif**.

Il s'agit principalement des IFI dites possibles selon les critères EORTC mais pas seulement. Cette approche a été suggérée afin de limiter la toxicité médicamenteuse, le surcoût, la pression antifongique potentiellement induits par la stratégie empirique. Néanmoins, l'ECIL demeure réticente à recommander cette stratégie en routine chez des patients neutropéniques à haut risque. En effet, les stratégies préemptive et empirique ont été comparées dans une étude randomisée regroupant 293 patients neutropéniques (15 premiers jours de neutropénie). La survie à l'épisode d'aplasie était identique dans les deux bras, hormis dans le cadre des inductions de LAM où l'infériorité de la stratégie préemptive n'a pas pu être éliminée. Les IFI documentées étaient plus fréquentes dans le bras préemptif.

Au vu de ces résultats, dans un certain nombre de cas, la stratégie préemptive pourrait conduire à retarder l'administration d'un traitement antifongique et donc occasionner une perte de chance (72).

2.5.4. Place de la prophylaxie

Dans les populations de patients à haut risque, en particulier en hématologie, la question de l'indication d'une prophylaxie anti aspergillaire a fait l'objet de plusieurs études. La toxicité induite par les traitements anti fongiques est à prendre en compte et limite leur utilisation sur une longue période.

2.5.4.1. Prophylaxie primaire

En raison d'un manque de preuve d'efficacité, de sa toxicité et de son coût, l'**amphotéricine B liposomale**, n'est pas indiquée en prophylaxie primaire chez les patients allogreffés de CSH (73).

Le **fluconazole** est inactif sur les filamenteux et ne couvre donc que le risque candidosique. L'**itraconazole** semble montrer une efficacité en prophylaxie primaire dans 3 études ouvertes, sans que cela puisse être démontré dans 3 études randomisées (21). C'est une molécule disponible sous forme orale pour laquelle peut se poser un problème d'absorption. Elle est

associée à une toxicité non négligeable, notamment hépatique, et à un risque d'interaction médicamenteuse, ce qui limite son utilisation en prophylaxie.

Le **voriconazole** a fait l'objet de deux essais comparant son utilité en prophylaxie dans des populations d'allogreffés de CSH, l'une au fluconazole (74), l'autre à l'itraconazole (75). Il n'y a pas de différence dans le premier cas, et un succès supérieur pour le voriconazole dans le deuxième cas.

Le **posaconazole** est une molécule existant actuellement uniquement sous forme orale. Dans deux études menées l'une chez des patients traités par chimiothérapie intensive pour leucémie aiguë myéloblastique (LAM) ou syndrome myélodysplasique (SMD), neutropéniques (76), l'autre chez des patients allogreffés de CSH avec GVH (77), le posaconazole semblait apporter un bénéfice en termes de nombres d'épisodes d'API, de mortalité globale (dans la première étude) et de mortalité imputée à l'IFI, par rapport au fluconazole et à l'itraconazole.

En dépit de certains biais méthodologiques, et de l'absence d'information quant à l'existence d'un système de traitement de l'air efficace, ces études concluent pour la première fois à l'efficacité d'un traitement antifongique prescrit en prophylaxie primaire.

Dans la conférence de consensus portant sur la prévention du risque aspergillaire chez les patients immunodéprimés (21), il est recommandé de placer les patients considérés à haut risque sous isolement protecteur, dans une chambre à flux, les données de la littérature étant trop imprécises pour définir les types d'isolement et de renouvellement d'air adaptés à chaque niveau de risque. L'intérêt des facteurs de croissance hématopoïétiques n'a pas été démontré.

Les recommandations actuelles de prophylaxie antifongique primaire concernent 3 catégories de patients :

- chimiothérapie d'induction de leucémie aiguë myéloblastique et syndrome myélodysplasique jusqu'à la sortie d'aplasie : posaconazole 200 mg x 3 / jour (76)
- allogreffe de CSH à la phase initiale neutropénique : fluconazole 400 mg/jour ou voriconazole (74)(75)
- allogreffe de CSH, en cas de réaction du greffon contre l'hôte aiguë ou chronique extensive nécessitant un traitement immunosuppresseur : posaconazole 200 mg x 3 / jour ou voriconazole.

2.5.4.2. Prophylaxie secondaire

La colonisation des voies aériennes par *Aspergillus* ou un antécédent d'aspergillose sont hautement prédictifs d'une aspergillose invasive lors d'un épisode ultérieur de neutropénie sévère et/ou prolongée (21).

La prophylaxie secondaire s'entend d'un traitement préventif débuté ou poursuivi chez les patients ayant un antécédent d'API en cas de réexposition à un risque fongique dans le cadre d'une nouvelle aplasie, d'un traitement immunosuppresseur, ou en période d'allogreffe de CSH. Dans cette indication, le voriconazole a été évalué dans une étude ouverte, multicentrique, chez des patients allogreffés de CSH avec antécédent d'IFI prouvée ou probable (31 API chez 45 patients avec leucémie aiguë). L'incidence cumulée d'API était de 6,7% à 1 an (vs 30 à 50% sans prophylaxie) (78). Ces résultats sont très en faveur d'une prophylaxie secondaire.

2.5.5. Difficultés de gestion des traitements anti fongiques et émergence de résistance aux azolés

Plusieurs médicaments anti fongiques efficaces sont désormais disponibles. La molécule privilégiée dans le traitement curatif de l'aspergillose invasive est le voriconazole, dont la supériorité a été démontrée par Herbrecht et al en 2002 (cf supra) (63).

Néanmoins, comme le souligne Denning, ce médicament peut être difficile à manier au quotidien, en raison de sa toxicité potentielle, des risques d'interactions médicamenteuses (79).

Chez les patients les plus âgés, le taux de voriconazole peut être très élevé, de même que chez les patients avec une altération de la fonction hépatique, ou en présence d'un polymorphisme du cytochrome p450 CYP2C19.

Actuellement, la résistance primaire de l'*Aspergillus* au voriconazole est rare et n'influence pas la décision thérapeutique (80). La résistance croisée à l'itraconazole a été décrite mais reste rare donc l'itraconazole reste une alternative en seconde ligne (81).

Une des principales limites rencontrées dans la prise en charge de l'API est la difficulté de réaliser une évaluation précoce de l'efficacité de la thérapeutique mise en œuvre, et ainsi de guider un éventuel changement de traitement.

L'analyse des lésions tomодensitométriques qui est au cœur de la stratégie diagnostique joue également un rôle majeur dans le suivi et l'évaluation de la réponse thérapeutique.

2.6. Place du scanner thoracique dans la prise en charge de l'API

Comme nous l'avons évoqué précédemment, l'apport du scanner est majeur pour le diagnostic et le suivi de l'API.

2.6.1. Diagnostic d'API

Les innovations radiologiques avec le développement des scanners multibarettes ont permis une description plus précise des lésions pulmonaires, notamment celles rattachées aux maladies fongiques invasives. Ainsi, dès 1985, Kuhlman et al ont décrit l'aspect tomодensitométrique de l'API chez 9 patients traités pour une leucémie aiguë. Outre la présence de nodules, de masses et de lésions excavées (ou croissants gazeux) tardives, les auteurs mettaient pour la première fois en évidence un aspect lésionnel précoce : un halo de verre dépoli entourant les nodules ou les masses (82). Une dizaine d'années plus tard, ce signe a été officiellement défini et dénommé signe du halo (83). Le signe du halo est rapidement devenu un élément clé du diagnostic tomодensitométrique de l'API. La seule présence d'un signe du halo a même été considérée comme suffisante pour le diagnostic d'API pour l'inclusion des patients dans un grand essai thérapeutique (63). Cependant, depuis le début des années 2000, un certain nombre d'études font discuter la réelle sensibilité et spécificité du signe du halo pour le diagnostic d'API chez les patients d'hématologie.

L'incidence du signe du halo au diagnostic d'API dépend probablement de deux principaux facteurs : le caractère précoce et transitoire de ce signe et le terrain sous-jacent. Les études se restreignant à une population de patients traités pour une leucémie aiguë trouvent une prévalence de plus de 80% (84)(85). L'étude de Caillot et al, qui portait sur 25 patients ayant une leucémie aiguë chez lesquels le diagnostic d'API était prouvé chirurgicalement rapportait une prévalence de 96% (84). Dans cette étude, les auteurs montraient aussi que le signe du halo disparaissait très rapidement (cf supra : facteurs pronostiques). Il est donc nécessaire de disposer d'un scanner thoracique très précoce pour visualiser ce signe.

Par ailleurs, les études s'intéressant à d'autres populations de patients d'hématologie ayant une API trouvent une prévalence du signe du halo moindre. Ainsi, chez les receveurs d'une

allogreffe de CSH, la prévalence du signe du halo est évaluée entre 47 et 75% (85). De même, dans l'étude de Greene analysant les scanners thoraciques de 235 patients ayant une API prouvée, probable ou possible, la prévalence n'était que de 61%. Dans cette étude, 86% des patients avaient une hémopathie sous-jacente mais seuls 40% avaient une leucémie aiguë, 24% avaient reçu une allogreffe de CSH et les autres avaient une hémopathie maligne autre qu'une leucémie aiguë et n'avaient pas reçu d'allogreffe de CSH. Les 14% de patients restant avaient reçu une transplantation d'organe solide, une corticothérapie ou étaient infectés par le virus de l'immunodéficience humaine (86). Enfin, Nucci et al n'ont trouvé que 14% de signes du halo dans une population de patients traités pour un myélome pour plus de 90% d'entre eux, ayant une API probable ou prouvée (87). Il est probable que, outre la maladie sous-jacente, la présence ou non d'une neutropénie influe sur l'incidence du signe du halo (85)(88).

Enfin, dans un contexte d'API, la présence d'un signe du halo semble associée à un pronostic favorable. En effet, Greene et al ont montré que chez les patients qui avaient un signe du halo au moment du diagnostic d'API, le taux de réponse favorable à 12 semaines était de 52% (75/143) contre 29% (23/79) dans le groupe de patients avec macronodules sans halo ($p < .001$), de même le taux de survie à 12 semaines était significativement plus élevé (71% vs. 53%, $p < .01$) (59).

Différentes études radiologiques ont rappelé que le signe du halo pouvait rendre compte de multiples pathologies pulmonaires infectieuses ou non infectieuses (85)(89). Il est évident qu'un grand nombre d'entre elles sont peu pertinentes dans le cadre d'une hémopathie maligne, comme par exemple les pathologies tumorales, une localisation pulmonaire de maladie de Wegener, ou une parasitose. A l'inverse, d'autres causes de signe du halo sont à envisager dans ce cadre, comme une infection fongique autre que due à *Aspergillus*, et en particulier liée à une mycose émergente comme la mucormycose, une infection bactérienne en particulier due à *Pseudomonas aeruginosa* ou une infection virale, notamment à Virus Respiratoire Syncytial. Parmi les causes non infectieuses de signe du halo, la pneumonie organisée pouvant compliquer une leucémie aiguë (90) ou une allogreffe de CSH (91) est à envisager. Toutefois, la fréquence de ces diagnostics différentiels est beaucoup plus limitée dans le contexte d'une leucémie aiguë comparativement aux autres situations hématologiques (allogreffe de CSH et hémopathies lymphoïdes, notamment). Le signe du halo est donc probablement d'un intérêt certain pour le diagnostic précoce d'API dans le contexte d'une leucémie aiguë, mais à relativiser au cours des autres situations hématologiques.

L'intérêt majeur porté au signe du halo ces dernières années a occulté le fait que d'autres lésions étaient plus fréquemment présentes au diagnostic d'API, probablement considérées comme moins spécifiques. C'est le cas des macronodules (nodule > 1 cm) avec ou sans halo, présents dans 90% cas d'API de l'étude de Greene et al (86) ou des condensations alvéolaires présentes dans 30 à 64% des cas d'API (85)(87). Milito et al et Escuissato et al ont d'ailleurs montré que, davantage que le halo, la présence d'un macronodule dans une population de patients à haut risque d'API était très évocatrice d'une infection fongique à champignon filamenteux (92)(93).

En fait, les critères diagnostiques tomодensitométriques retenus dans le consensus de l'EORTC/MSG (22) prêtent à confusion. En dehors du signe du halo et de l'excavation (qui comprend le signe du croissant gazeux), signe d'API tardive que nous aborderons dans le chapitre suivant, la notion de « lésion dense et bien circonscrite » est peu précise et ne correspond pas à une définition radiologique *stricto sensu*. On comprend qu'il s'agit de nodules ou de masses pulmonaires mais pas de condensations alvéolaires (87), même si l'on rappelle que la définition d'une condensation alvéolaire est une augmentation homogène de l'atténuation parenchymateuse, opacifiant les parois bronchiques et vasculaires, un bronchogramme aérien pouvant être présent, tandis que le nodule est défini comme une opacité arrondie, assez bien délimitée, d'une taille maximale de 3cm (83).

2.6.2. Formes angio-invasive et broncho-invasive d'API

L'aspect histopathologique du nodule avec halo correspond à un foyer d'infarctus pulmonaire (le nodule) entouré par une hémorragie alvéolaire (le verre dépoli péri-nodulaire) caractérisant la forme angio-invasive de l'API. Chez les patients neutropéniques, *Aspergillus* envahit les vaisseaux pulmonaires de petit et moyen calibre causant une obstruction vasculaire et il en résulte une nécrose ischémique du parenchyme pulmonaire (94). Stanzani et al ont récemment pu objectiver l'obstruction vasculaire caractérisant l'API du neutropénique par un angio-scanner (95).

En fait, les données autopsiques montrent différentes caractéristiques histopathologiques de l'API en fonction du terrain sous-jacent. En effet, s'il existe peu d'inflammation associée à la nécrose tissulaire secondaire à l'angio-invasion du champignon chez le neutropénique, l'API du patient allogreffé de CSH ayant une réaction du greffon contre l'hôte chronique, est caractérisée par une réaction inflammatoire sévère (96). Ces différences sont aussi observées

dans les modèles animaux. Ainsi, les souris traitées par corticoïdes et infectées par *Aspergillus* développent de larges plages de pneumonie et de bronchiolite exsudative avec destruction des bronchioles et des alvéoles (97)(98). A l'inverse, les souris neutropéniques à la suite d'une chimiothérapie, infectées par *Aspergillus* développent peu de lésions bronchiolaires (97)(98).

Comme détaillé antérieurement, la plupart des études concernant l'API se sont focalisées sur l'API angio-invasive. Or, une forme broncho-invasive avait pourtant été identifiée dans la littérature radiologique à partir d'études de corrélation histo-radiologique d'un petit nombre de patients (99)(100)(101)(102). Dans ces études, la prévalence des cas d'API broncho-invasive était évaluée entre 14 et 34% de l'ensemble des API. Alors que l'examen histopathologique d'une API angio-invasive montre la présence d'hyphes aspergillaires dans la lumière vasculaire, celui d'une API broncho-invasive montre l'envahissement des parois bronchiolaires par *Aspergillus* associée à une inflammation péri-bronchiolaire (100)(103)(101).

Bergeron et al ont récemment montré que l'aspect angio-invasif au diagnostic était associé aux patients traités pour une leucémie aiguë et aux patients neutropéniques et que la forme broncho-invasive était plus fréquente chez les patients allogreffés de CSH et à ceux ayant une hémopathie lymphoïde (tableaux 1 et 2) (88).

Tableau 1 : Profils tomодensitométriques pulmonaires au diagnostic d'API en fonction du groupe de patients

Signes	GCSH allogénique N=23	Leucémie aiguë N=22	Autres# N=10
Angio-invasif†	3 (13%)	10 (45%)	1 (10%)
Broncho-invasif¶	10 (44%)	3 (14%)	2 (20%)
Angio- et broncho-invasive	3 (13%)	2 (9%)	2 (20%)
Ni angio- ni broncho-invasif§	7 (30%)	7 (32%)	5 (50%)

GCSH, greffe de cellules souches hématopoïétiques; # patients non leucémiques aigus, sans allogreffe de cellules souches hématopoïétiques (lymphome, leucémie lymphoïde chronique, myélome multiple, syndrome myélodysplasique, leucémie à tricholeucocytes); † au moins un nodule avec signe du halo sans signe de maladie broncho-invasive, les autres signes étant autorisés. ¶ Micronodules centrolobulaires et/ou arbre en bourgeon sans aucun nodule avec signe du halo, les autres signes étant autorisés § condensations avec or sans signe du halo, condensation excavée, macronodule sans signe du halo, et/ou signe du croissant gazeux.

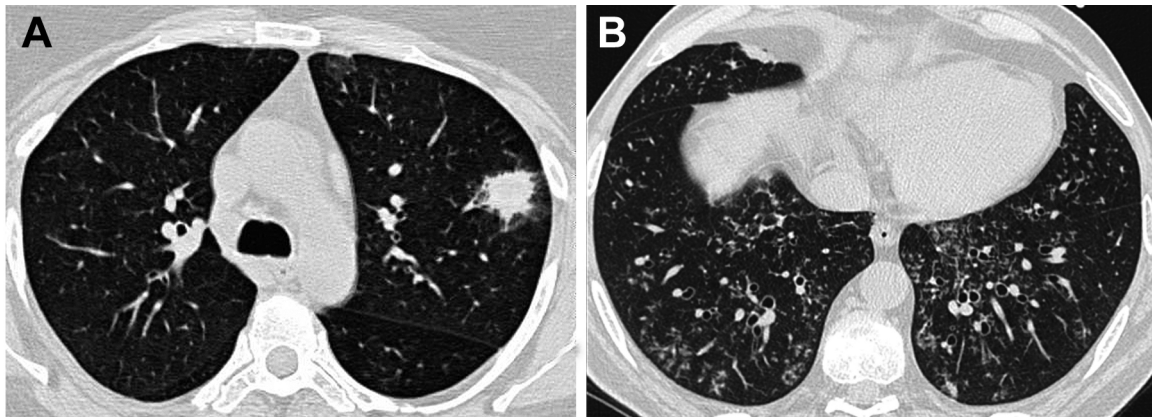
Tableau 2 : Profils tomodensitométriques pulmonaires au diagnostic d'API en fonction du taux de leucocytes

	Taux de leucocytes < 100 / mm ³ N = 27	Taux de leucocytes 100 / mm ³ N = 28	P
Maladie angio-invasive† n=14	13	1	0.001
Au moins un signe broncho-invasif n=22	4	18	0.001
Maladie broncho-invasive† n=15	2	13	0.005

* au moins un nodule avec signe du halo sans signe de maladie broncho-invasive, † micronodules centrolobulaire et/ou arbre en bourgeon sans aucun nodule avec signe du halo.

Le corolaire de cette donnée était que le rendement mycologique était significativement supérieur dans les formes broncho-invasives en cohérence avec la présence d'*Aspergillus* dans les parois bronchiolaires comparativement aux formes angio-invasives. Dans cette étude, la définition de l'API angio-invasive reposait sur la présence d'un nodule avec halo sur le scanner thoracique et l'absence de signe d'API broncho-invasive. A l'inverse, la définition de la forme broncho-invasive reposait sur la présence de micronodules centro-lobulaires et/ou d'arbres en bourgeon en l'absence de nodule avec halo (Image 1). Compte tenu du fait qu'il avait été démontré que dans un contexte d'API, une condensation alvéolaire pouvait soit correspondre à un infarctus pulmonaire, soit à une bronchopneumopathie, les condensations alvéolaires ne sont donc pas discriminantes entre les deux entités et n'étaient de ce fait pas prises en considération.

Image 1 : Scanners thoraciques de 2 différents patients (A) Nodule avec signe du halo révélant une aspergillose angio-invasive chez un patient LA (B) Nodules centrolobulaires et arbre en bourgeon associés à une forme broncho-invasive chez un patient ayant reçu une allogreffe de CSH.



De façon intéressante, Kojima et al suggéraient que l'aspect tomодensitométrique pouvait se modifier au cours de l'API, la forme angio-invasive évoluant dans certains cas vers une forme broncho-invasive, 1/8 des formes broncho-invasives et 2/11 des formes angio-invasives évoluant vers une forme mixte sur les scanners thoraciques de suivi (99).

2.6.3. Suivi et évaluation de la réponse thérapeutique

Comme pour les critères diagnostiques d'API détaillés précédemment, un consensus de l'EORTC/MSG a été publié en 2008 pour définir les critères d'évaluation de l'efficacité des traitements antifongiques, dans le but de les appliquer aux essais thérapeutiques (81). Ces critères reposent sur les données de survie, la symptomatologie clinique, les données mycologiques et les images tomодensitométriques. Parmi les critères d'évaluation, le scanner thoracique est un outil déterminant pour l'évaluation de la réponse au traitement antifongique. La résolution des images tomодensitométriques (ou la présence d'une simple cicatrice) est nécessaire pour une réponse complète, une diminution d'au moins 25% des lésions tomодensitométriques est nécessaire pour conclure à une réponse partielle, une régression des lésions de moins de 25% ou une augmentation du volume lésionnel traduisent respectivement une réponse stable ou une progression (81). Bien que l'objectif initial de ces publications ne soit pas celui-ci, elles permettent aussi de guider la gestion des patients en pratique clinique. Pour les essais évaluant l'efficacité de traitements antifongiques de première ligne, le consensus recommande une évaluation à 6 semaines après le début du traitement. Il est évident qu'en pratique clinique, il est nécessaire de pouvoir évaluer l'efficacité du traitement de façon plus précoce. Les essais évaluant l'efficacité d'un traitement antifongique de

deuxième ligne incluent pour la plupart des patients considérés en échec à sept jours de traitement de première ligne (104). La définition de l'échec au traitement comprend l'absence d'amélioration ou la progression des images tomodensitométriques (105)(106) (107).

L'interprétation des modifications des images tomodensitométriques à différents temps, notamment précoces, suivant l'introduction du traitement antifongique n'est pas aisée. Les données disponibles concernent essentiellement l'évolution tomodensitométrique des lésions d'API des patients leucémiques neutropéniques. Ainsi, dans une première étude rétrospective portant sur 25 patients neutropéniques avec API prouvées, Caillot et al ont démontré qu'en dépit de la mise en route rapide d'un traitement antifongique, les lésions initiales augmentaient de taille dans les premiers jours, entre J0 et J7, puis restaient stables entre J7 et J14. Cette majoration initiale des lésions sur l'imagerie qui pouvaient conduire les praticiens à modifier le traitement, n'était en réalité pas un facteur pronostique défavorable (84). Les mêmes auteurs ont secondairement étudié l'évolution des lésions tomodensitométriques des patients inclus dans l'étude Combistrat comparant l'efficacité d'une association amphotéricine B liposomale et caspofungine à l'amphotéricine B liposomale à plus forte dose en monothérapie (108). Trente patients neutropéniques ayant une API prouvée (n=4) ou probable (n=26) ont été inclus de manière prospective (leucémie aiguë (n=25), leucémie lymphoïde chronique (n=3), syndromes myéloprolifératifs (n= 2)) (109). Le volume des lésions était étudié au cours du traitement. Les scanners étaient réalisés à J0, J7, J14 et à la fin du traitement (médiane J17). Dans la population globale, on observait une augmentation du volume des lésions significative entre J0 et J7 ($\times 1.6$, $p = .003$), puis une diminution entre J7 et J14 ($\times 1.36$ du volume initial, $p = .003$, mais $p = 0.56$ en comparant J14 à J0). A la fin du traitement, le volume des lésions était significativement moins important qu'à J14 (0.76 fois le volume initial, $p < .001$) mais non significativement différent du volume lésionnel de J0 ($p = .11$) (109). Au total, au cours du suivi, une augmentation du volume des lésions était observée chez 73% des patients. De façon notable, chez les patients ayant un pronostic favorable, le volume total des lésions observées entre J0 et J14 était significativement plus important que chez ceux ayant un pronostic défavorable (109).

Par ailleurs, on sait que le signe du croissant gazeux (excavation périphérique d'un nodule) et d'autres types d'excavation des lésions sont plutôt des éléments pronostiques favorables, associés à la sortie de la période de neutropénie (110)(82) contemporain d'un relargage *in situ* de protéases (111). Histologiquement le signe du croissant gazeux correspond à la séparation

des fragments de poumon nécrotique du parenchyme adjacent (103). L'augmentation de taille des lésions pourrait s'inscrire dans le cadre d'un syndrome de restauration immunitaire, par analogie avec le syndrome inflammatoire de reconstitution immunitaire (IRIS) du patient séropositif pour le virus de l'immunodéficience humaine (VIH) secondaire à la mise en route des traitements antirétroviraux, décrit par Miceli (112). Il faut insister au vu de ces données sur l'importance de suivre l'évolution de l'API sur plusieurs scanners successifs et non en référence seulement avec le scanner initial.

Définir le meilleur temps d'évaluation tomодensitométrique d'une API est donc particulièrement difficile, et ce d'autant plus que les études incluent le plus souvent à la fois des patients neutropéniques et non neutropéniques. Or, il n'existe actuellement pas de données concernant l'évolution des lésions des patients non neutropéniques. De même, l'évolution des lésions autres que les nodules est mal connue. Récemment, Bergeron et al ont montré de façon prospective que la réponse au traitement antifongique à J14 était associée au pronostic des patients à J45 (et non à J7) (61). Dans cette étude, 47% des patients inclus avaient une neutropénie profonde (leucocytes $< 100/\text{mm}^3$) et 35 % avaient plus de $500/\text{mm}^3$ leucocytes. Les critères de réponses différaient quelque peu de ceux du consensus et étaient ceux utilisés dans l'étude d'Herbrecht et al (63) : la réponse complète était définie par la réduction des images tomодensitométriques attribuables à l'API de plus de 90% associée à la disparition des signes cliniques ; une réponse partielle était définie par une diminution des lésions tomодensitométriques de plus de 50% avec une amélioration clinique ; une stabilité était définie par l'absence de régression ou une diminution minimale des lésions tomодensitométriques ; enfin, une aggravation de l'API était caractérisée par une augmentation des lésions tomодensitométriques (63)(64). Les patients étaient répondeurs si on notait une réponse complète ou partielle, les autres étaient considérés comme non répondeurs. Ainsi, 76% des patients répondeurs à J14 et 73% des patients stables à J14 étaient répondeurs à J45. A l'inverse, seuls 17% des patients qui avaient une progression de la maladie à J14 étaient répondeurs à J45 ($p=.003$).

Outre l'évolution encore mal connue des différentes lésions tomодensitométriques d'API en fonction du terrain sous-jacent, d'autres facteurs compliquent l'analyse des scanners de suivi de l'API. En effet, d'une part, l'analyse radiologique reste subjective, d'autre part, des événements pulmonaires intercurrents sont fréquents chez les patients immunodéprimés notamment les receveurs d'une allogreffe de CSH. Enfin, il est probable que l'évolution de l'utilisation des traitements antifongiques influe sur l'aspect tomодensitométrique de l'API.

3. Suivi séquentiel des anomalies tomодensitométriques de l'API chez les patients d'hématologie

3.1. Contexte et objectifs

Nous avons conduit une étude prospective observationnelle d'une cohorte de 57 patients ayant une API et suivis pendant 2 mois. Les analyses antérieures de cette cohorte ont permis de montrer que : 1°/ la valeur de l'antigénémie GM au diagnostic, la cinétique de l'antigénémie GM et l'évaluation clinico-radiologique 14 jours après le début du traitement antifongique avaient une valeur pronostique (61) °/ il existait 2 profils tomодensitométriques au diagnostic : une forme angio-invasive associée aux patients ayant une LA et aux patients neutropéniques et une forme broncho-invasive associée aux patients allogreffés de CSH, aux patients traités pour une hémopathie lymphoïde non allogreffés de CSH, et aux patients non neutropéniques. Le rendement mycologique étant très supérieur dans les formes broncho-invasives, nous avons proposé d'appliquer une stratégie diagnostique différente en fonction de l'aspect tomодensitométrique et de la pathologie hématologique sous-jacente (88).

Comme nous l'avons vu précédemment, sur le plan de l'imagerie thoracique, dont l'analyse est un des piliers du diagnostic et du suivi de l'API, de nombreuses zones d'incertitude persistent. La plupart des études se sont intéressées au nodule et au signe du halo, en faisant souvent abstraction des autres lésions pourtant présentes au diagnostic d'API. De plus, à notre connaissance, à l'exception du caractère précoce et transitoire du signe du halo et du caractère tardif du croissant gazeux chez le patient neutropénique, le profil évolutif des différentes lésions élémentaires de l'API n'est pas connu, ni l'influence de la pathologie hématologique sous-jacente dans l'évolution de ces lésions. De plus, les données existantes sur le profil évolutif des lésions tomодensitométriques n'ont été évaluées que sur une courte durée (J14). Ces notions sont pourtant indispensables afin de mieux déterminer les paramètres d'évaluation du traitement antifongique et par conséquent, l'adaptation de ce traitement pour une prise en charge optimale des patients.

C'est dans ce contexte qu'il nous a paru important de répondre à ces questions à partir des données issues de la cohorte de patients précédemment analysée.

Les objectifs principaux de notre étude étaient de décrire l'ensemble des lésions présentes sur la scanner du diagnostic d'API et l'évolution de chacune d'entre elles au cours du temps, et d'établir l'association entre les données évolutives et la pathologie hématologique sous-

jacente, d'une part, la présence ou non d'une neutropénie, d'autre part, et enfin le pronostic des patients.

3.2. Patients et Méthodes

3.2.1. Patients

Les données cliniques et tomodensitométriques rapportées sont issues d'une population de 55 patients inclus de manière prospective dans une étude multicentrique dont le but était d'évaluer la performance pronostique de différents marqueurs biologiques dans l'API (61). La population initiale comprenait 57 patients mais seuls 55 ont bénéficié de scanners séquentiels et ont été inclus dans la présente étude.

Le protocole a été approuvé par le Comité d'éthique de l'hôpital universitaire Saint Louis.

Tous les patients ont donné leur consentement au moment de l'inclusion dans l'étude.

Tous les patients consécutifs pour lesquels était retenu le diagnostic d'API, prouvée, probable ou possible selon la définition de l'EORTC/MSG, étaient inclus de manière prospective entre mai 2005 et mars 2007. Le jour de l'inclusion dans l'étude (J0) était le premier jour de traitement curatif antifongique.

Dans un contexte clinique évocateur, les patients ayant des anomalies sur le scanner thoracique autres que celles retenues pour le diagnostic d'aspergillose invasive dans le consensus 2008 de l'EORTC/MSG, qui avaient un critère microbiologique (i.e., antigène galactomannane et/ou examen mycologique) et pour lesquels il n'y avait pas de diagnostic alternatif étaient considérés comme des cas d'API probables (selon la définition EORTC/MSG de 2002 (33)).

Les patients ayant une API possible ont également été inclus dans l'étude à la condition qu'un diagnostic autre que l'API ait été éliminé.

Le diagnostic d'API était confirmé par un comité constitué de trois cliniciens (un hématologue et deux pneumologues), un radiologue et un mycologue.

Les patients étaient analysés en fonction de leur appartenance à trois groupes : 1/ ceux ayant une leucémie aiguë (LA) non allogreffés de CSH, 2/ ceux ayant reçu une allogreffe de CSH, et 3/ ceux ayant une autre hémopathie maligne non allogreffés de CSH (autres). En raison de caractéristiques similaires, les deux dernières populations de patients ont été regroupées en « non LA », de façon à simplifier les hypothèses à tester.

La neutropénie était définie comme une leucopénie $<500/\text{mm}^3$.

3.2.2. Critères d'évaluation de l'étude princeps

Dans l'étude princeps, le critère d'évaluation principal de la réponse était à J45. La réponse au traitement était également évaluée à J7, J14 et J21, et la mortalité était évaluée à J60.

La réponse complète était définie par la résolution de tous les signes et symptômes cliniques et plus de 90% des lésions tomодensitométriques dues à l'API. La réponse partielle était définie par une amélioration clinique et une amélioration de plus de 50% des lésions tomодensitométriques. Une réponse stable était définie par une stabilité ou une amélioration de moins de 50% des lésions tomодensitométriques. L'échec du traitement était défini par une aggravation des symptômes cliniques et des lésions tomодensitométriques. Les patients ayant une réponse complète ou partielle étaient considérés répondeurs et les autres patients étaient considérés comme non-répondeurs. Les patients décédés pour lesquels la réponse n'a pu être évaluée ont également été considérés comme des non-répondeurs. Le décès a été attribué à l'API lorsqu'il existait une progression de l'API sans autre cause identifiée.

3.2.3. Tomодensitométrie thoracique

Au diagnostic d'API (J0), un scanner thoracique en haute résolution a été réalisé chez chaque patient, en utilisant un scanner multibarrettes. Les scanners de contrôle ont été réalisés à J7, J14, J21, J45 et J60. Un comité constitué de trois pneumologues et un radiologue a revu chaque scanner. Les éléments suivants étaient notés : nodules avec ou sans signe du halo ou excavation (en particulier, signe du croissant gazeux), condensation alvéolaire avec ou sans signe du halo ou excavation, micronodules centrolobulaires et aspect d'arbre en bourgeon, opacités en verre dépoli, épaissements septaux, épanchement pleural (images 2,3,4). Au total, 17 lésions élémentaires étaient identifiées (Tableau 3). Une étude antérieure s'était intéressée aux présentations angio-invasive et broncho-invasive et à leur impact sur la stratégie diagnostique de l'API (88). La localisation des anomalies était précisée, six régions étant individualisées au sein du poumon : droit et gauche supérieur (au dessus de la carène), moyen (entre la carène et les veines pulmonaires inférieures) et inférieur (en dessous des veines pulmonaires inférieures). L'atteinte était dite diffuse lorsque les lésions étaient présentes de façon bilatérale ou dans 3 régions du même poumon.

Chaque lésion présente à J0 chez chaque patient était suivie sur les scanners successifs de suivi afin de noter son évolution (stabilité, aggravation, amélioration, disparition ou transformation). L'aggravation ou la diminution d'une lésion était définie par une

modification de taille de plus de 25%. En cas de transformation de la lésion, le nouveau type de lésion élémentaire était noté. De même, l'apparition d'une lésion n'existant pas sur le précédent scanner était identifiée et définie. La conclusion était obtenue par consensus.

Tableau 3 : Lésions élémentaires tomодensitométriques

Plage de condensation alvéolaire	1	Nécrotique	2
		Excavée	3
		Verre dépoli périlésionnel	4
Nodule parenchymateux	5	Nécrotique	6
		Excavé	7
		Verre dépoli périlésionnel	8
Nodules mal limités bronchocentrés	9		
Verre dépoli isolé	10		
Epaississements bronchiques	11		
Micronodules centrolobulaires	12		
Arbre en bourgeon	13		
Epaississements septaux	14	Isolés	15
		Périlésionnels	16
Pleurésie	17		

Image 2 : Nodule avec signe du halo et épaissements septaux périlésionnels.

A : J14, B : J60

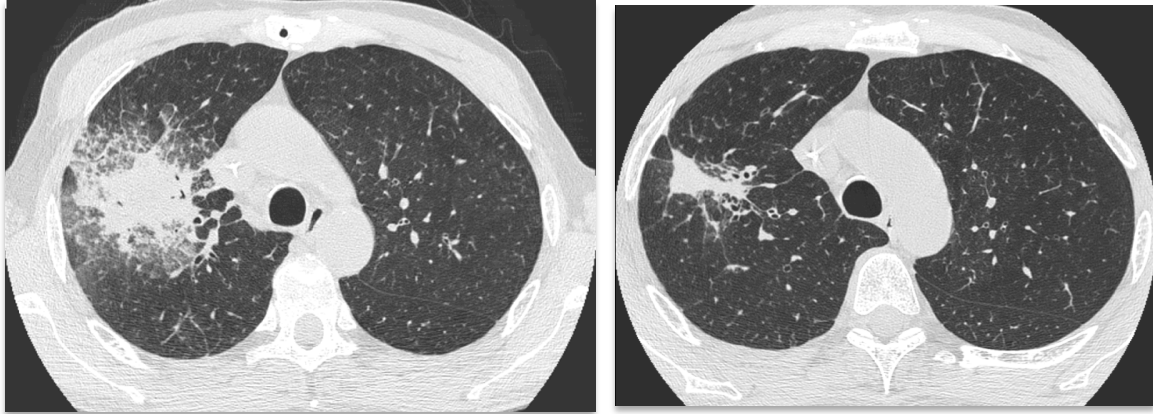


Image 3 : condensation alvéolaire avec verre dépoli et épaissement septaux péri lésionnels

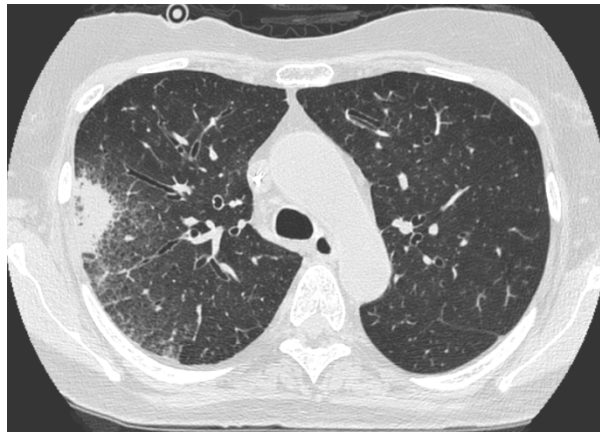
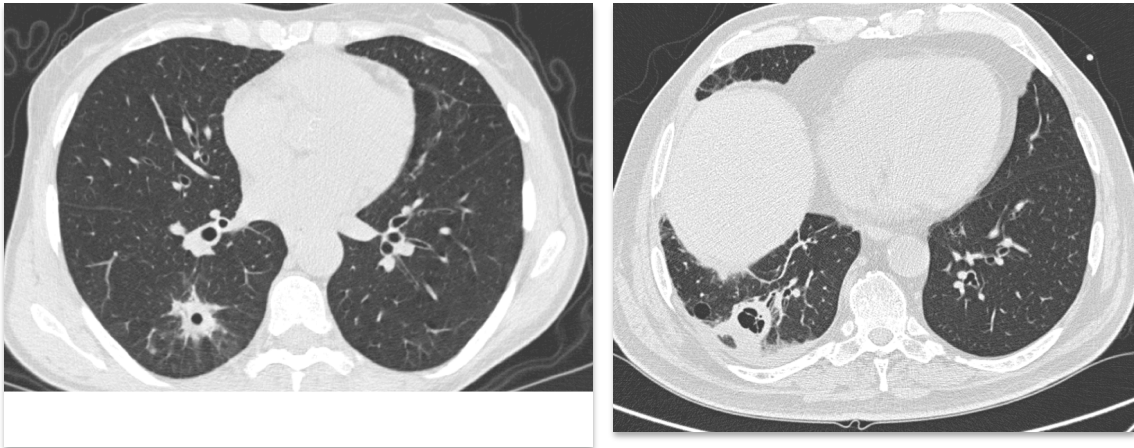


Image 4 : nodules excavés



3.2.4. Endoscopie bronchique et analyses biologiques

L'endoscopie bronchique était effectuée dans les 24 heures entourant la réalisation du premier scanner thoracique, au moment du diagnostic d'API. Le site de lavage bronchoalvéolaire (LBA) était guidé par le scanner. Une analyse approfondie des agents pathogènes, y compris les bactéries, les virus et les parasites, a été effectuée sur le liquide de LBA.

L'examen direct et la mise en culture des prélèvements à la recherche de champignons ont également été systématiquement réalisés. Chaque patient n'a eu qu'un LBA durant la période de l'étude. L'aspiration bronchique récupérée tout au long de la procédure de bronchoscopie et les expectorations lorsqu'elles étaient disponibles étaient aussi analysées pour la recherche de champignons.

L'antigène GM était détecté à l'aide d'un test ELISA (Platelia Aspergillus, Bio-Rad) selon les recommandations du fabricant. Des contrôles positifs et négatifs étaient inclus dans chaque essai. Les résultats étaient exprimés par un indice de positivité et ont été considérés comme positifs si supérieurs à 0.5, à la fois dans le sérum et dans le LBA.

3.2.5. Analyse statistique

Tous les tests étaient bilatéraux (test t de Student) et les valeurs $p \leq .05$ étaient considérées comme statistiquement significatives

Toutes les analyses ont été menées en utilisant le logiciel statistique R 2.6.2 (113).

Les données tomodensitométriques ont été analysées à la fois au niveau des patients (pourcentage de patients ayant un type de lésions données) et au niveau de la lésion pour l'évolution (probabilité et risque de disparition ou de transformation d'une lésion donnée).

Dans le premier cas, des effectifs et pourcentages ont été rapportés. L'association avec le pronostic des patients (réponse à J45 ou décès avant J60) a été mesurée par le rapport des cotes (*odds-ratio* en anglais).

Dans le second cas, l'évolution des lésions a été analysée en tenant compte du suivi des patients (décès avant J60, qui représente un risque concurrent ou absence de scanners dans le suivi, qui représente une censure). Les probabilités d'événement ont été estimées par l'estimateur classique de la fonction d'incidence cumulée, et les risques spécifiques de disparition et transformation ont été analysés à l'aide de modèles à risques proportionnels. Les lésions étant évaluées chez les mêmes patients, les analyses ont tenu compte de cette agrégation des données (qui entraîne une corrélation des temps d'événements) en utilisant un estimateur robuste de la variance (modèle dit « marginal », utilisant un estimateur dit sandwich de la variance des paramètres, qui correspond à l'utilisation d'équations d'estimation généralisées – *generalized estimating equations*, GEE – dans le cas d'un modèle linéaire généralisé par exemple).

Par ailleurs, une analyse descriptive graphique a été réalisée en utilisant une analyse des correspondances multiples.

3.3. Résultats

3.3.1. Patients : caractéristiques de la population et devenir

Les caractéristiques des patients inclus dans l'étude et leur devenir ont été rapportés précédemment (61) (88) et sont résumées dans le tableau 4. 57 patients issus de 4 centres ont été inclus : 4 avec API prouvée, 44 avec API probable, et 9 avec API possible. 55 patients ont bénéficié de scanners séquentiels et ont été inclus dans l'étude. Parmi les 55 patients inclus dans l'étude, 23 avaient bénéficié d'une allogreffe de CSH, avec un délai médian depuis la greffe de 132 jours, dont 17 avaient une GVH. 22 patients étaient traités pour une leucémie aiguë et 10 souffraient d'autres hémopathies malignes (lymphomes, n=4 ; Leucémie lymphoïde chronique (LLC), n=3 ; myélome multiple, n=1 ; syndrome myélodysplasique, n=1 ; leucémie à tricholeucocytes, n=1)

L'analyse comparée des populations de patients, selon le type d'hémopathie, permettait d'établir les données suivantes :

- (1) il y avait davantage de patients traités par corticoïdes dans le groupe des patients allogreffés de CSH ($p=.0002$)
- (2) le taux de leucocytes était plus bas chez les patients atteints de leucémie aiguë ($p=.005$)
- (3) la fièvre était peu ou pas présente chez les patients allogreffés de CSH ($p=.0007$ vs LA ; $p=.14$ vs les autres)
- (4) il y avait moins de pathologies pulmonaires concomitantes chez les leucémiques aigus

A J45, 30 patients (53%) étaient répondeurs (10 avec réponse complète et 20 avec réponse partielle), 25 (44%) étaient non répondeurs, 2 patients non évaluables. 20 patients (35%) étaient décédés dans les 60 jours de suivi, dont seulement 2 des suites de l'API. Les autres patients étaient décédés d'autres causes, mais avec une aspergillose invasive évolutive chez 12 d'entre eux, une réponse partielle chez 1, une maladie stable chez 1, les 4 autres patients ne pouvant être évalués sur le plan de l'API.

L'évaluation clinique à J14 était significativement associée à l'évolution à J45 : 76% des patients répondeurs à J14 étaient répondeurs à J45, et 73% des patients avec maladie stable à J14 étaient répondeurs à J45 ($p=.003$). A l'inverse, seulement 17% des patients ayant une maladie évolutive à J14 étaient répondeurs à J45 ($p=.003$).

Tableau 4 : Caractéristiques cliniques des trois groupes de patients au moment du diagnostic d'API

Caractéristiques	GCSH allogénique N=23	Leucémie aiguë N=22	Autres# N=10
Sexe féminin	8 (35%)	15 (68%)	3 (30%)
Age, ans	37 (10 to 78)	53 (16 to 72)	64 (45 to 72)
Classification diagnostique EORTC			
Prouvée	2 (9%)	1 (5%)	1 (10%)
Probable	20 (87%)	13 (59%)	10 (90%)
Possible	1 (4%)	8 (36%)	0 (0%)
Présentation clinique			
Fièvre	10 (43%)	21 (95%)	8 (80%)
Toux	16 (70%)	14 (64%)	7 (70%)
Expectoration	9 (39%)	8 (36%)	4 (40%)
Hémoptysie	0 (0%)	1 (5%)	1 (10%)
Ventilation mécanique	0 (0%)	0 (0%)	3 (30%)
Infection pulmonaire concomitante	11 (48%)	1 (5%)	4 (40%)
Bactérienne¶	6	1	3
Virale§	5	1	0
Fongique†	0	0	1
Corticothérapie	19 (83%)	5 (23%)	6 (60%)
Numération leucocytaire			
< 100/mm ³	7 (30%)	18 (82%)	2 (20%)
100-500/mm ³	5 (22%)	1 (5%)	3 (30%)
> 500/mm ³	11 (48%)	3 (14%)	5 (50%)
Leucopénie (< 500/mm ³) plus de 15 jours consécutifs durant les 3 derniers mois	15 (65%)	21 (95%)	4 (40%)
Traitement anti fongique dans les 15 jours précédents	17 (74%)	16 (73%)	1 (10%)

GCSH, greffe de cellules souches hématopoïétiques; # patients non leucémiques aigus, sans allogreffe de cellules souches hématopoïétiques (lymphome, leucémie lymphoïde chronique, myélome multiple, syndrome myélodysplasique, leucémie à tricholeucocytes); ¶ *Pseudomonas aeruginosa*, *Escherichia coli*, *Streptococcus oralis*, *Acinetobacter Baumannii*, *Staphylococcus aureus*, *Moraxella catarrhalis*, *Lactobacillus*; § *Parainfluenza virus*, *Adenovirus*, *Respiratory Syncytial Virus*; † *Candida albicans*; * Traitement empirique (n=22), Prophylaxie (n=12), Caspofungine, n=23; Voriconazole, n=3; Amphotéricine B liposomale, n=6; Amphotéricine B, n=2; autre n=2

3.3.2. Prévalence des lésions d'API au diagnostic

Un total de 252 scanners a été relu dont 55 à J0, 52 à J7, 48 à J14, 43 à J21, 36 à J45 et 18 à J60.

Les profils tomодensitométriques pulmonaires angio ou broncho-invasifs prédominants en fonction de l'hétopathie sous-jacente (tableau 1) et du taux de leucocytes (tableau 2) ont été rapportés précédemment. (88)

L'ensemble des lésions tomодensitométriques présentes au moment du diagnostic d'API dans chaque groupe de patients est rapporté dans le tableau 5. Globalement, les lésions les plus fréquentes étaient la condensation alvéolaire avec (35%) ou sans signe du halo (42%), les macronodules (22%), plus fréquemment avec signe du halo (33%). L'existence d'excavations était rare au diagnostic (4 à 9% chez les patients allogreffés de CSH et les patients avec LA). Dans la population de patients allogreffés de CSH, les lésions retrouvées étaient par ordre de fréquence : condensation alvéolaire (43%), condensation alvéolaire avec signe du halo (30%), arbres en bourgeon (30%), nodules bronchocentrés (22%) et épanchement pleural (22%), opacités en verre dépoli (17%). Dans la population de patients atteints de leucémie aiguë, les lésions retrouvées par ordre de fréquence étaient : nodule avec signe du halo (50%), condensation (45%), condensation avec signe du halo (36%), nodule (32%) et épanchement pleural (27%).

Les épaississements septaux étaient essentiellement situés autour d'une autre lésion (nodule ou condensation alvéolaire) plus particulièrement dans la population des leucémiques aigus et des non allogreffés de CSH (36% LA vs. 4% allogreffés de CSH).

Enfin, l'épanchement pleural était fréquent, représentant 22 à 50% des lésions. (Tableau 5)

Comme précédemment rapporté, la présence de nodules avec halo était plus fréquente chez les patients neutropéniques (44% versus 11%) et les aspects d'arbre en bourgeon étaient plus fréquents chez les patients ayant des leucocytes $> 500/\text{mm}^3$ (3% versus 47%).

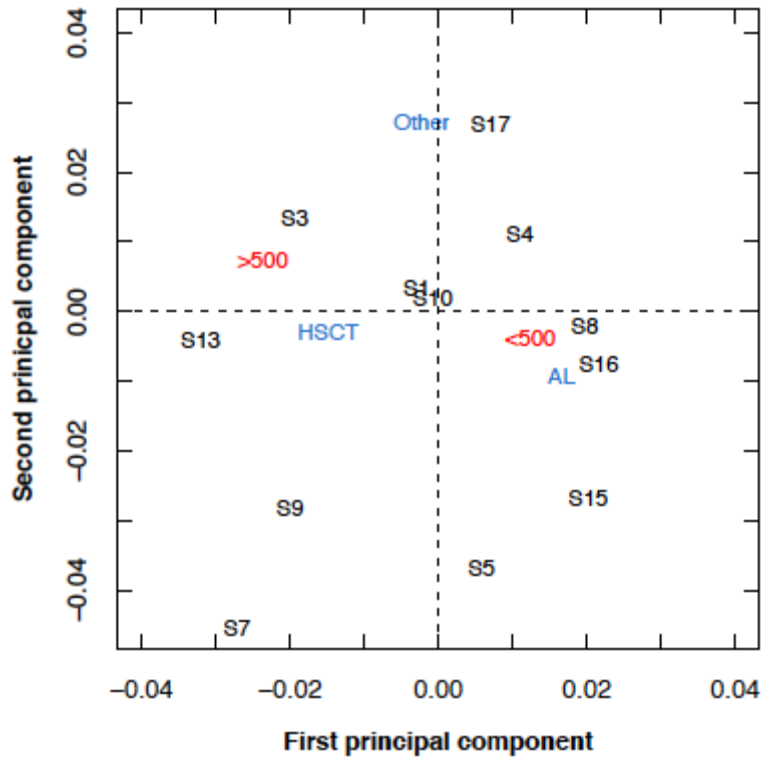
Tableau 5 : Description des lésions tomодensitométriques au diagnostic d'API. Données numériques (%)

Note : un patient peut avoir > 1 lésion

Lésion	Tous patients	Hémopathie sous jacente			Taux de leucocytes	
		GCSH	LA	Autres#	N < 500	N > 500
Nombre de patients	N = 55	N = 23	N = 22	N = 10	N = 36	N = 19
Condensation alvéolaire	23 (42)	10 (43)	10 (45)	3 (30)	14 (39)	9 (47)
Condensation alvéolaire excavée	4 (7)	1 (4)	1 (5)	2 (20)	2 (6)	2 (11)
Condensation avec signe du halo	19 (35)	7 (30)	8 (36)	4 (40)	14 (39)	5 (26)
Nodule	12 (22)	4 (17)	7 (32)	1 (10)	10 (28)	2 (11)
Nodule excavé	4 (7)	2 (9)	2 (9)	0 (0)	2 (6)	2 (11)
Nodule avec signe du halo	18 (33)	5 (22)	11 (50)	2 (20)	16 (44)	2 (11)
Nodules bronchocentrés	6 (11)	5 (22)	0 (0)	1 (10)	3 (8)	3 (16)
Opacités en verre dépoli isolées	11 (20)	4 (17)	3 (14)	4 (40)	6 (17)	5 (26)
Epaississements bronchiques	1 (2)	1 (4)	0 (0)	0 (0)	1 (3)	0 (0)
Micronodules centrolobulaires	3 (5)	2 (9)	0 (0)	1 (10)	1 (3)	2 (11)
Arbre en bourgeon	10 (18)	7 (30)	2 (9)	1 (10)	1 (3)	9 (47)
Epaississements septaux (ES)	1 (2)	0 (0)	1 (5)	0 (0)	1 (3)	0 (0)
ES localisés	4 (7)	1 (4)	2 (9)	1 (10)	3 (8)	1 (5)
ES périlésionnels	11 (20)	1 (4)	8 (36)	2 (20)	10 (28)	1 (5)
Epanchement pleural	16 (29)	5 (22)	6 (27)	5 (50)	11 (31)	5 (26)

Par analyse des correspondances multiples, la leucémie aiguë et la leucopénie < 500 / mm³ étaient associées aux lésions nodulaires et aux condensations alvéolaires avec halo et épaississements septaux péri lésionnels. L'épanchement pleural était plus fréquemment associé aux patients non LA, et non allogreffés de CSH. L'existence d'une condensation excavée et de lésions d'arbre en bourgeon était liée à un taux de leucocytes > 500 / mm³ (Figure 5).

Figure 5 : Analyse descriptive graphique par analyse des correspondances multiples des relations entre données tomographiques, hémopathie sous jacente et taux de leucocytes. Cette analyse permet de représenter en deux dimensions les associations existant entre plusieurs catégories de variables. Pour chaque variable la distance entre deux points mesure la force de l'association entre les deux caractères correspondants. La distance des points à l'origine est inversement proportionnelle à la taille de l'échantillon.



3.3.3. Profil évolutif des lésions tomographiques

Au cours du suivi, l'aspect du scanner thoracique se modifiait. Certaines lésions disparaissaient, d'autres évoluaient et se transformaient, enfin de nouvelles lésions apparaissaient. Le profil évolutif des différentes lésions différait.

3.3.3.1. Evolution des lésions au cours des 60 jours de suivi

L'évolution des lésions est résumée dans le tableau 6. La disparition ou la transformation de chaque lésion élémentaire a tout d'abord été évaluée. La résolution complète des lésions était significativement différente en fonction du type de lésion ($p < .0001$).

Les lésions qui disparaissaient dans la majorité des cas étaient la condensation, avec ou sans halo, et l'épanchement pleural (image 7). Les lésions qui se transformaient le plus souvent

étaient les nodules avec ou sans halo. Les lésions dont l'évolution était plus imprévisible étaient le verre dépoli, l'aspect d'arbre en bourgeon et les épaissements septaux périlésionnels. De façon notable, 43% des lésions en verre dépoli évoluaient vers une condensation alvéolaire ou un nodule, suggérant le caractère précoce et spécifique de ce type de lésion (image 6). De même, un quart des lésions d'arbres en bourgeon évoluaient vers une condensation alvéolaire par confluence des lésions.

Certaines lésions se transformaient précocement, dans la première semaine. Il s'agissait des condensations alvéolaires, du verre dépoli et des arbres en bourgeon. Les lésions disparaissaient tardivement, le plus souvent après J21, à l'exception du verre dépoli, des arbres en bourgeon et de l'épanchement pleural qui disparaissaient entre J7 et J14 en médiane. Les signes tomodynamométriques de maladie angioinvasive (nodule avec signe du halo) n'évoluaient jamais vers des signes de maladie bronchoinvasive (arbres en bourgeon, micronodules centrolobulaires et nodules bronchocentrés), et inversement.

La **condensation alvéolaire**, qui était une lésion fréquemment retrouvée, disparaissait dans 60% des cas au cours de l'évolution, dans un délai assez tardif entre 21 à 45 jours.

Quand elle se transformait (7%), l'évolution était rapide, jusqu'à 7 jours, et le plus fréquemment sous forme d'une lésion excavée (condensation ou nodule excavé(e) dans 2/3 des cas) (image 8). On pouvait dans 1/3 des cas voir apparaître un signe du halo périlésionnel. L'existence d'un signe du halo associé à la condensation n'en modifiait pas significativement l'évolution.

L'**épanchement pleural** disparaissait dans 69% des cas, dans un délai assez court de l'ordre de 7 à 14 jours en moyenne. (image 6)

Les **nodules**, en particulier avec signe du halo au diagnostic, évoluaient vers une autre lésion dans 32 à 36% des cas, le plus souvent un nodule excavé ou une condensation alvéolaire.

Le **verre dépoli** avait une évolution plus imprévisible : disparition dans 50% des cas dans un délai moyen de 7 à 14 jours, ou transformation précoce (7 jours) en une autre lésion dans 43% des cas. L'évolution se faisait le plus souvent vers une condensation avec (33%) ou sans halo (56%), ou un nodule avec signe du halo (11%) (images 5 et 7).

Image 5 : Exemple d'évolution de lésions en verre dépoli vers de la condensation alvéolaire (images de gauche : J0, images de droite : J15)

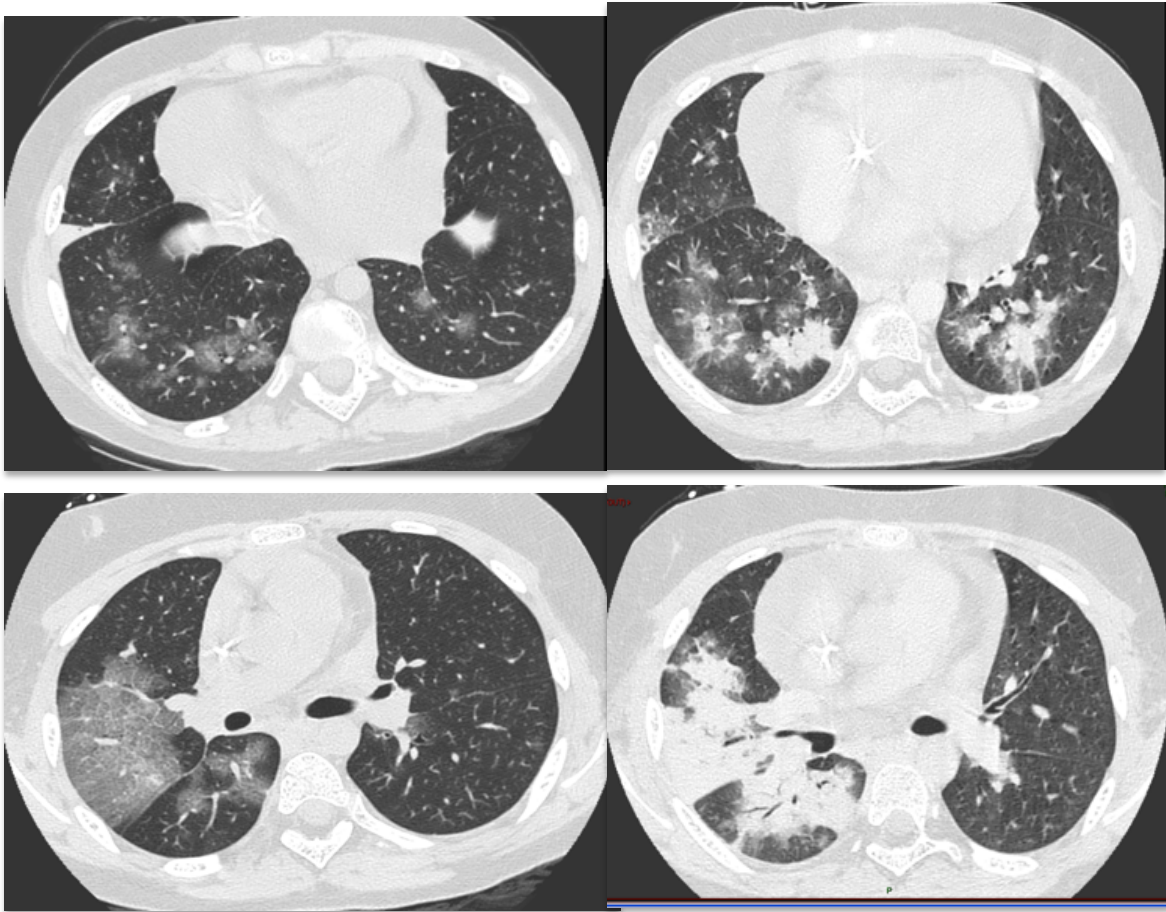


Image 6 : Epanchement pleural à J0, disparition à J14

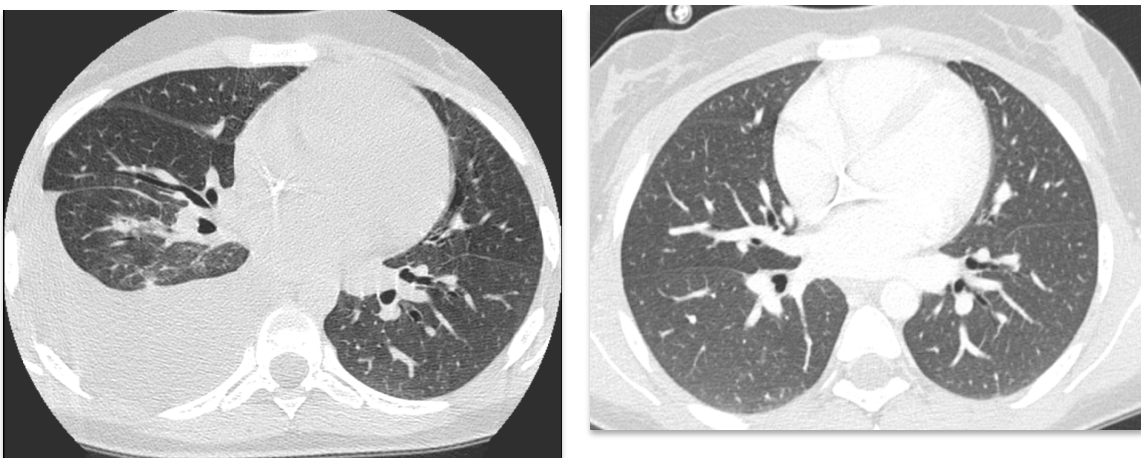


Image 7 : Evolution séquentielle à J0, J14 et J45 des lésions tomodynamométriques d'un patient allogreffé de CSH. A : nodules bronchocentrés avec halo ; B : verre dépoli et micronodules ; C : condensation

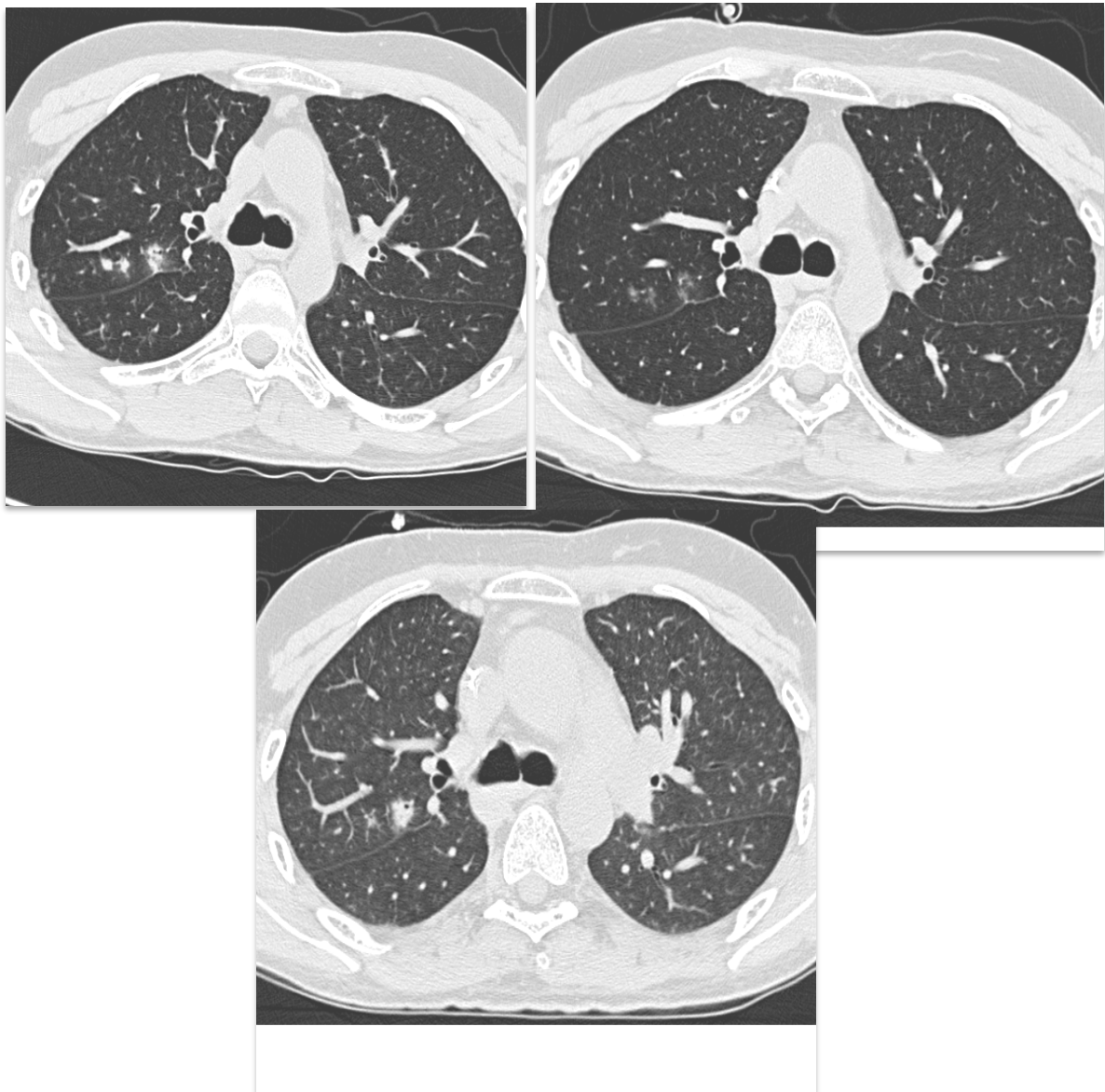
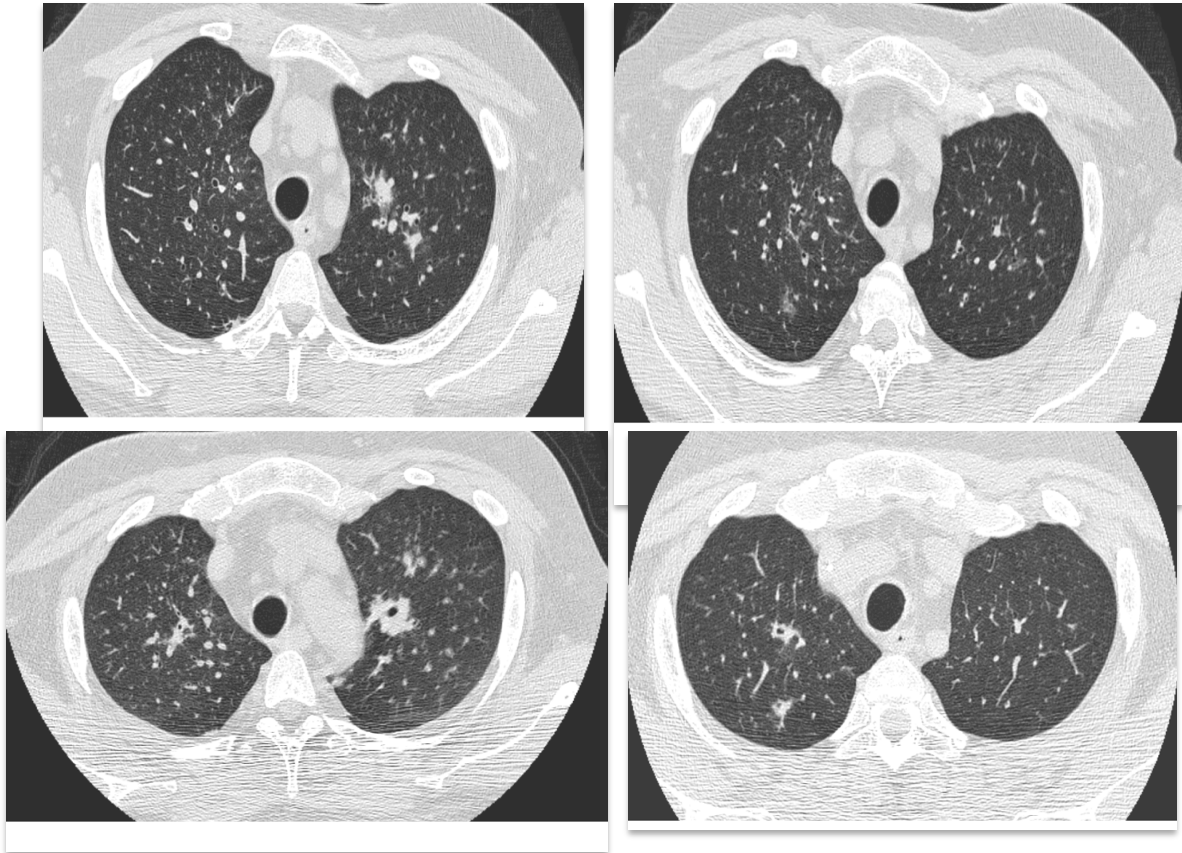


Image 8 : verre dépoli et condensation vers condensation excavée

A et B : J0, C : J7, D : J21



Signes	Condensation	Condensation avec halo	Nodule	Nodule avec halo	Opacité en verre dépoli	Epanchement pleural	Arbre en bourgeon	ES périlésionnels	Comparaison globale
Nombre de lésions	N=43	N=35	N=42	N = 50	N = 23	N=28	N = 27	N=13	
Disparition, % (IC95%)	60 (42 à 74)	42 (17 à 66)	26 (13 à 40)	10 (3 à 23)	50 (25 à 70)	69 (44 à 84)	37 (19 à 55)	28 (3 à 62)	p<0,0001
Délai médian, jours	21-45	21-45	14-21	21-45	7-14	7-14	7-14	21-45	...
Transformation, % (IC95%)	7 (2 à 18)	16 (5 à 33)	36 (22 à 51)	32 (13 à 53)	43 (22 à 63)	0 (0 à 0)	26 (11 à 44)	22 (2 à 55)	p=0,074
Délai médian, jours	0-7	14-21	7-14	21-45	0-7	...	0-7	21-45	...
Nombre (%)									
Condensation	0 (0)	1 (25)	1 (7)	2 (20)	5 (56)	...	4 (57)	1 (50)	...
Condensation excavée	1 (33)	1 (25)	1 (7)	2 (20)	0 (0)	...	0 (0)	0 (0)	...
Condensation avec signe du halo	1 (33)	0 (0)	0 (0)	1 (10)	3 (33)	...	2 (29)	1 (50)	...
Nodule excavé	1 (33)	2 (50)	8 (53)	4 (40)	0 (0)	...	0 (0)	0 (0)	...
Nodule avec halo	0 (0)	0 (0)	2 (13)	0 (0)	0 (0)	...	0 (0)	0 (0)	...
Nodules bronchocentrés	0 (0)	0 (0)	3 (20)	0 (0)	1 (11)	...	1 (14)	0 (0)	...
Opacités en verre dépoli	0 (0)	0 (0)	0 (0)	1(10)	0 (0)	...	0 (0)	0 (0)	...

Tableau 6 : Evolution durant les 60 jours de suivi des lésions tomодensitométriques présentes au diagnostic d'API. Seuls les signes présents chez au moins 10 patients ont été analysés. Etant donné les intervalles de censure induits par la nature des données (Scanners réalisés à J0, J7, J14, J21, J45 et J60), aucun intervalle de confiance n'est donné pour les délais médians, mais des intervalles de temps. ES : épaisissements septaux

1.1.1.1. Evolution des lésions tomодensitométriques au cours des 60 jours de suivi en fonction du terrain sous-jacent des patients

Après ajustement sur le type de lésion, il n'était pas observé d'effet significatif de la pathologie hématologique sous-jacente sur la disparition des lésions, bien que la disparition semblait plus rapide pour le groupe de patients ayant une « autre pathologie hématologique » (HR 2.16 (0.75 - 6.27)). Il existait aussi une tendance à une disparition plus rapide des lésions chez les patients ayant des leucocytes $> 500/\text{mm}^3$ (Tableau 7).

Aucune association statistiquement significative n'a pu être mise en évidence avec la transformation des lésions.

Tableau 7 : Profil d'évolution des lésions en fonction des caractéristiques des patients. HR : Hazard ratio, IC : Intervalle de confiance. Réf : catégorie de référence.

Variable	Disparition		Transformation	
	HR (IC 95%)	p	HR (IC 95%)	p
Hémopathie				
GCSH	1	Réf	1	Réf
LA	1,34 (0,60 à 3,00)	0,47	1,06 (0,23 à 4,81)	0,94
Autres	2,16 (0,75 à 6,27)	0,16	0,92 (0,20 à 4,10)	0,91
Leucocytes				
< 500	1	réf	1	Réf
> 500	2,04 (0,98 à 4,22)	0,056	1,13 (0,36 à 3,55)	0,84

La disparition des condensations alvéolaires était significativement plus fréquente chez les patients ayant des leucocytes $> 500/\text{mm}^3$ que chez les autres (40% versus 81% respectivement, $p=.0002$). Par contre la disparition des lésions nodulaires était identique chez les patients neutropéniques et non neutropéniques. De même, la transformation des condensations alvéolaires et des nodules était identique quel que soit le taux de leucocytes (Tableau 8).

Tableau 8 : Evolution pendant les 60 jours de suivi de deux combinaisons de lésions tomодensitométriques en fonction du taux de leucocytes. Les données sont les incidences cumulées, avec les intervalles de confiance 95%.
1 + 4 = condensation et condensation avec halo ; 5 + 8 = nodule et nodule avec halo

Lésions	N	Tous patients	Leucocytes < 500	Leucocytes > 500	p
Disparition					
1 + 4	78	53% (38 à 65)	40% (24 à 56)	81% (57 à 93)	0,002
5 + 8	92	19% (10 à 29)	20% (11 à 31)	9% (0 à 35)	0,58
Transformation					
1 + 4	78	28% (3 à 62)	9% (3 à 19)	14% (3 à 32)	0,56
5 + 8	92	69% (44 à 84)	33% (22 à 44)	19% (3 à 48)	0,28

3.3.3.3. Evolution de chaque type de lésion au cours du temps

Chaque type de lésion était observé aux différents temps pour une certaine proportion de patients (Figure 6).

Entre J0 et J60, une proportion significative de patients présentait des condensations alvéolaires (40% à J0, 50% à J60). Les condensations alvéolaires présentes à J0 étaient souvent présentes à J60 (Figure 7).

Figure 6 : Prévalence des signes tomodensitométriques durant le suivi. Pourcentage des patients pour lesquels chaque signe était retrouvé de manière répétée sur les scanners de suivi. Les signes non retrouvés chez au moins 10% des patients ne sont pas représentés.

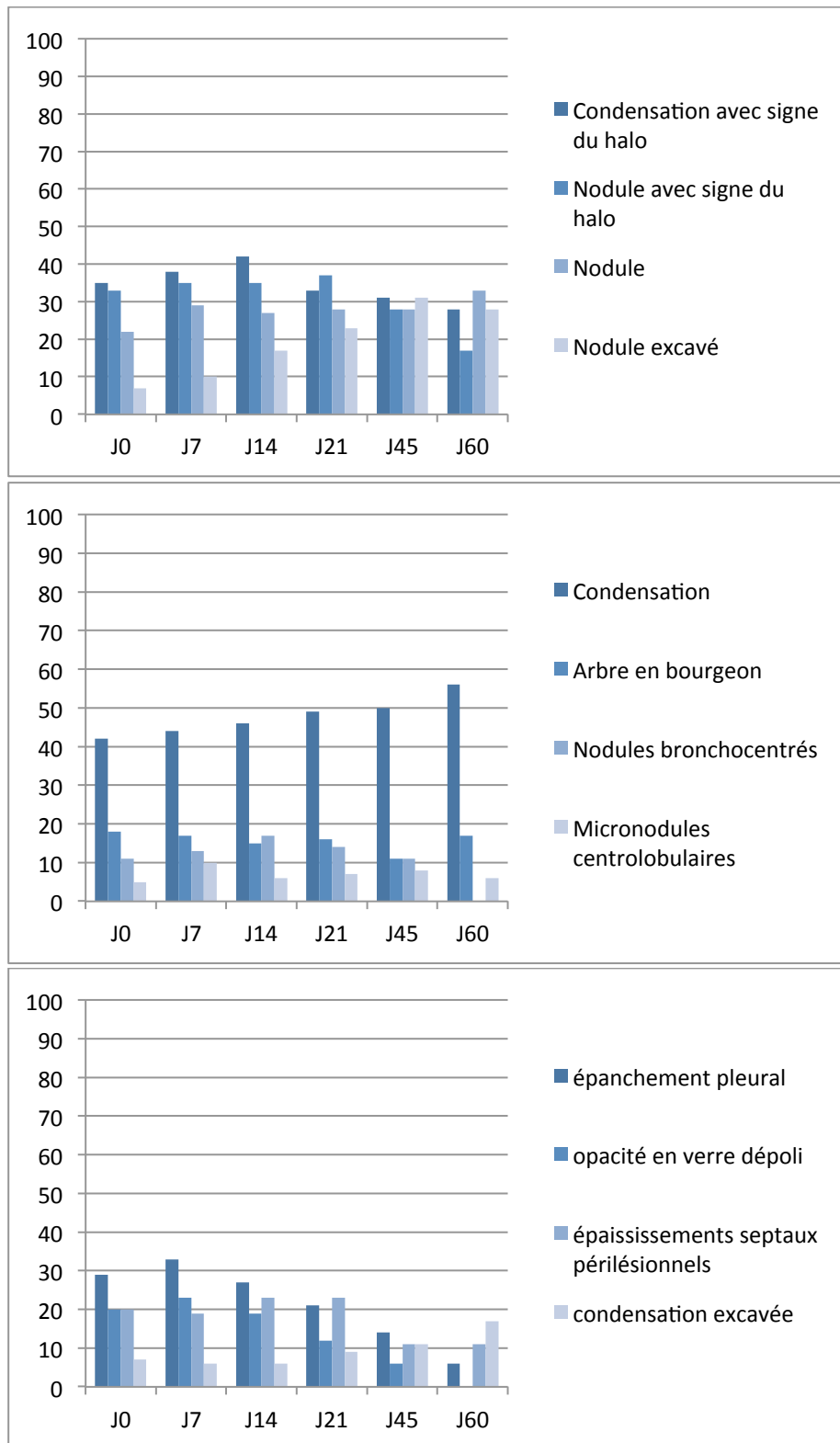
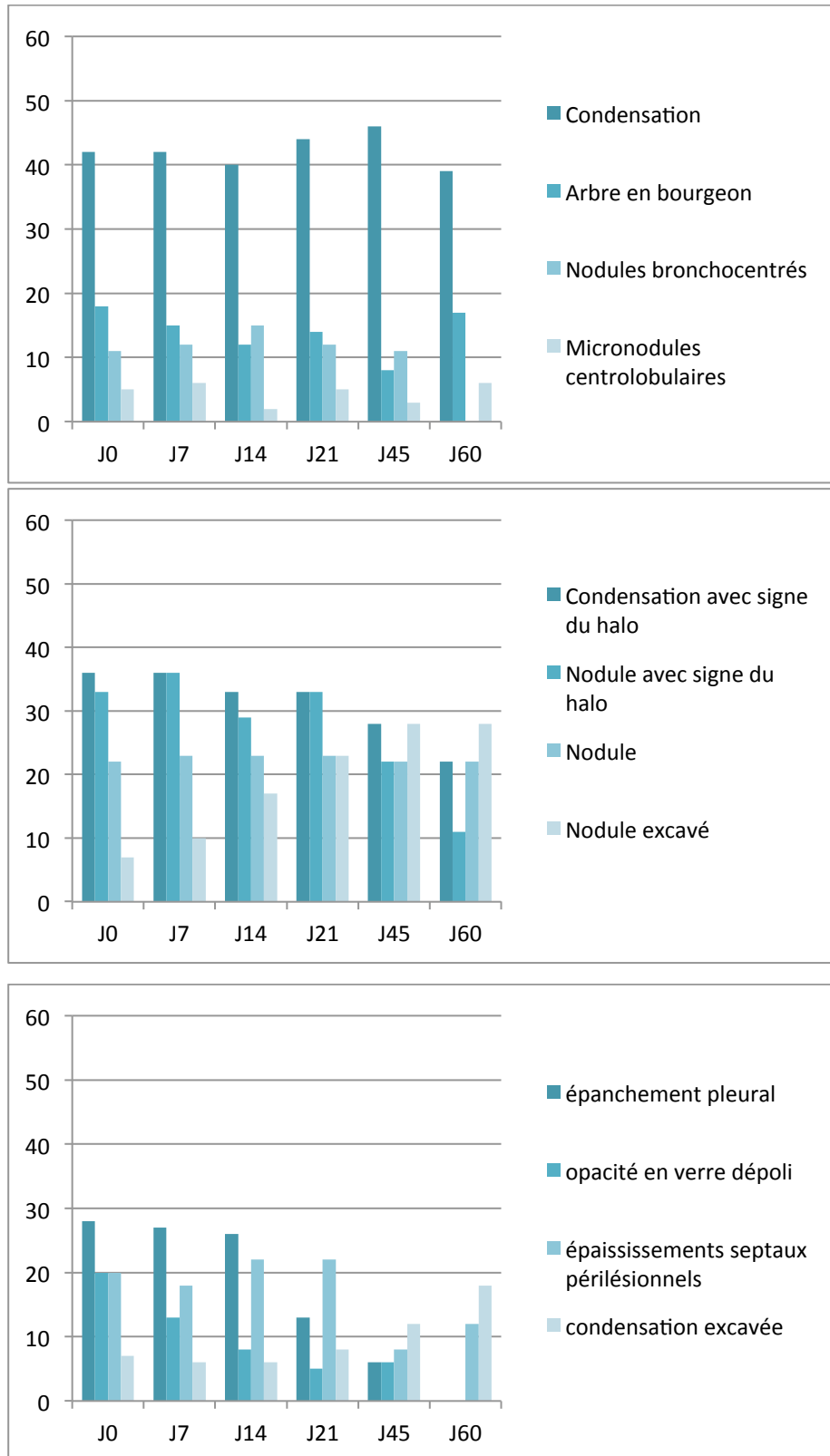
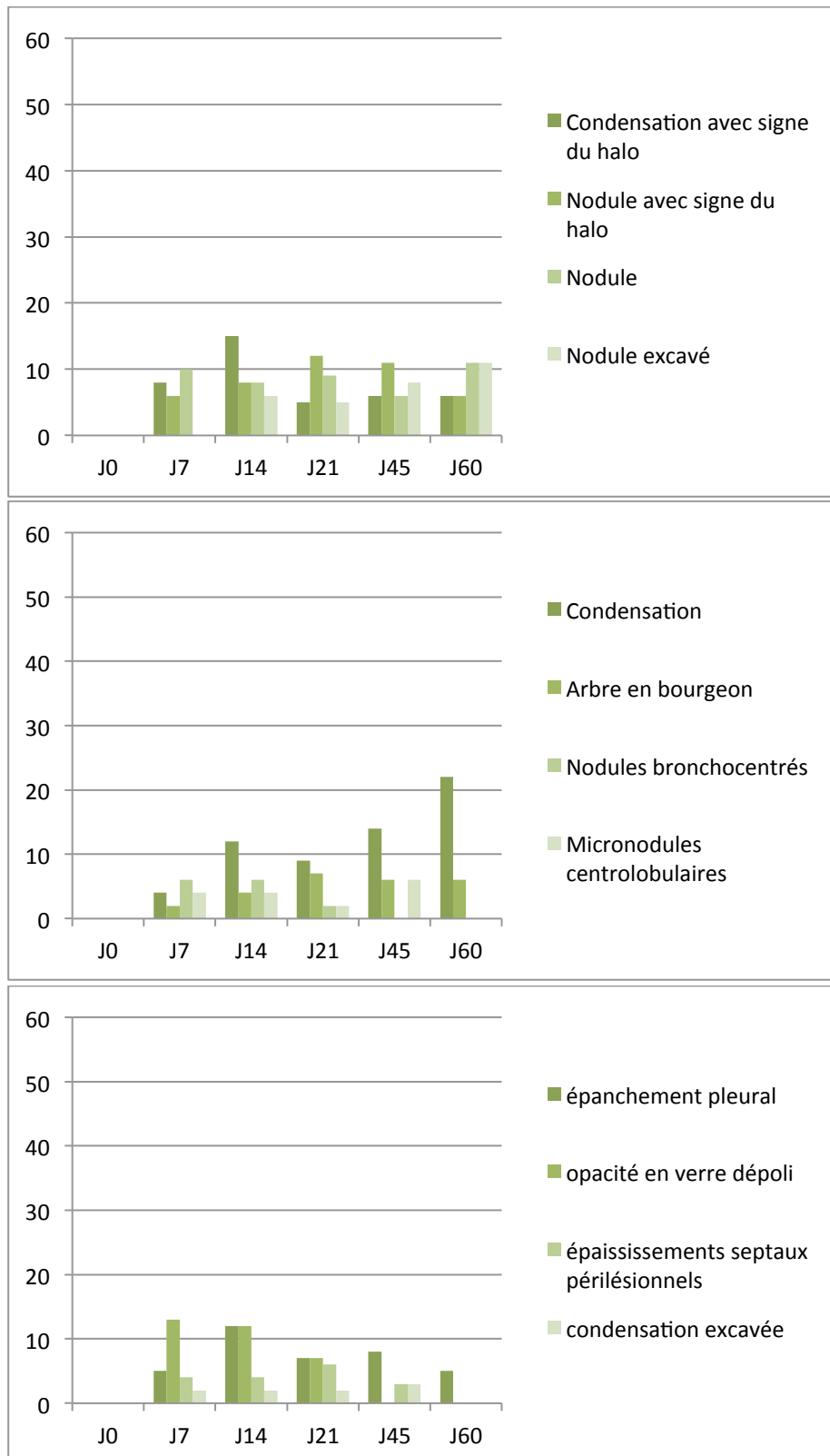


Figure 7 : Prévalence des signes tomodensitométriques présents au diagnostic, au cours du suivi. Pourcentage des patients pour lesquels chaque signe était retrouvé de manière répétée sur les scanners de suivi. Les signes non retrouvés chez au moins 10% des patients ne sont pas représentés.



Un certain nombre de lésions apparaissaient au cours du suivi. Des condensations alvéolaires pouvaient apparaître de façon retardée, jusqu'à J60 (Figure 8). De façon intéressante, un signe du halo pouvait apparaître à chaque temps d'évaluation (J7, J14, J21, J45 ou J60), bien que pour une faible proportion de patients. Bien que l'épanchement pleural présent au diagnostic d'API disparaisse le plus souvent au cours du suivi, de nouveaux épanchements pleuraux pouvaient apparaître tout au long du suivi.

Figure 8 : Prévalence des signes tomodynamométriques non présents au diagnostic, apparaissant au cours du suivi. Pourcentage des patients pour lesquels chaque signe était retrouvé de manière répétée sur les scanners de suivi. Les signes non retrouvés chez au moins 10% des patients ne sont pas représentés.



Le pourcentage de patients ayant un signe du halo augmentait jusqu'à J14 puis diminuait alors que le pourcentage de patients ayant une lésion excavée (condensation ou nodule) augmentait au fil du temps. Ces données étaient observées aussi bien chez les patients ayant des leucocytes $>$ ou $<$ $500/\text{mm}^3$ (Figure 9).

Figure 9 A : Prévalence des signes tomodynamométriques durant le suivi en fonction du taux de leucocytes. Pourcentage des patients pour lesquels chaque signe était retrouvé de manière répétée sur les scanners de suivi. Les signes non retrouvés chez au moins 10% des patients ne sont pas représentés. Tous patients

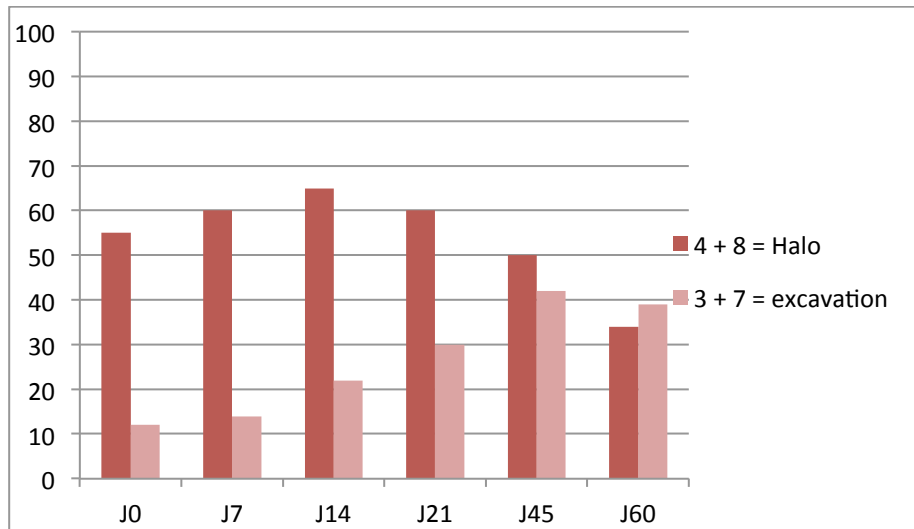


Figure 9 B : Taux de leucocytes $<$ 500.

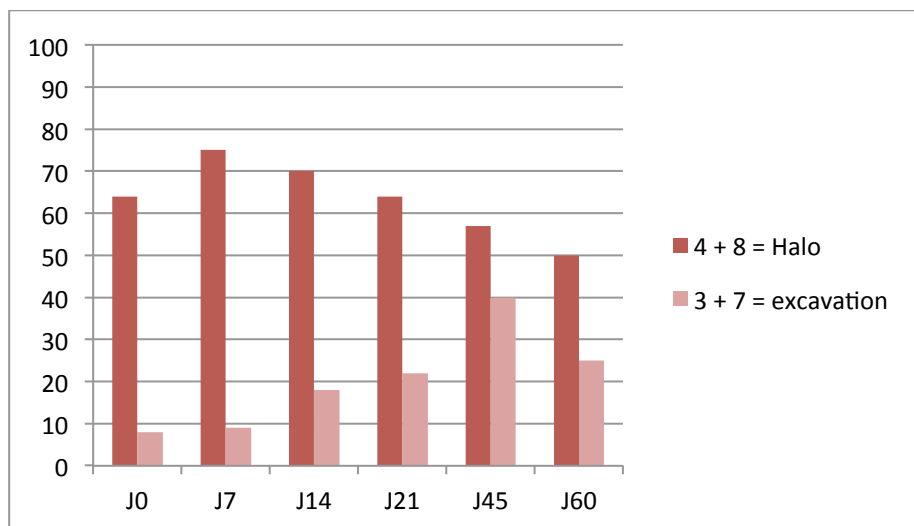
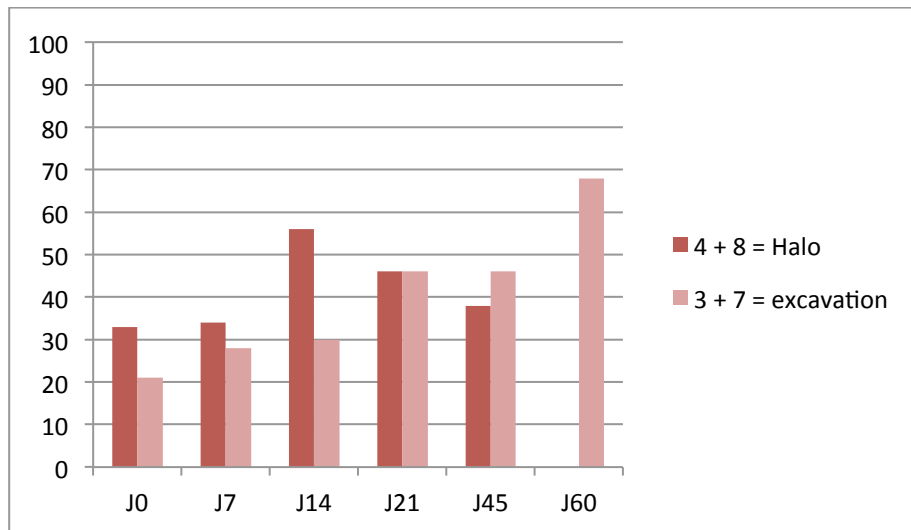


Figure 9 C : Taux de leucocytes > 500.



3.3.4. Association entre les lésions observées à J0 et le pronostic des patients

Aucune des lésions élémentaires, en particulier le signe du halo, n'était associée à la réponse des patients à J45. Seule la présence de condensations alvéolaires au diagnostic était associée significativement à un risque diminué de décès à J60 (OR : 0.24 (0.07-0.86), $p=0.029$) (Tableau 9). 88% des patients avaient des lésions tomодensitométriques diffuses. Le caractère diffus des lésions n'était pas associé au pronostic des patients.

Tableau 9 : Association des lésions tomodensitométriques et pronostic, en terme de réponse à J45 ou de décès avant J60. Un patient n'a pas pu être évalué pour la réponse à J45. Abréviations : OR Odds ratio, IC Intervalle de confiance. N représente le nombre de patients

Variable	N	Réponse à J45			Décès avant J 60		
		N répondeurs (%)	OR (IC95%)	p	N décès	OR (IC95%)	p
I1							
N	32	15 (47)	1		15 (47)	1	
O	23	15 (68)	2,43 (0,78 à 7,55)	0,13	4 (17)	0,24 (0,07 à 0,86)	0,029
I4							
N	36	19 (54)	1		14 (39)	1	
O	19	11 (58)	1,16 (0,37 à 3,58)	0,80	5 (26)	0,56 (0,17 à 1,90)	0,35
I5							
N	43	22 (52)	1		16 (37)	1	
O	12	8 (67)	1,82 (0,47 à 6,97)	0,38	3 (25)	0,56 (0,13 à 2,39)	0,44
I8							
N	37	20 (56)	1		11 (30)	1	
O	18	10 (56)	1,00 (0,32 à 3,12)	> 0,99	8 (44)	1,89 (0,59 à 6,07)	0,28
I9							
N	49	28 (58)	1		15 (31)	1	
O	6	2 (33)	0,36 (0,06 à 2,14)	0,26	4 (67)	4,53 (0,75 à 27,5)	0,10
I10							
N	44	23 (53)	1		16 (36)	1	
O	11	7 (64)	1,52 (0,39 à 5,97)	0,55	3 (27)	0,66 (0,15 à 2,83)	0,57
I13							
N	45	25 (57)	1		16 (36)	1	
O	10	5 (50)	0,76 (0,19 à 3,01)	0,70	3 (30)	0,78 (0,18 à 3,43)	0,74
I16							
N	44	22 (51)	1		16 (36)	1	
O	11	8 (73)	2,55 (0,59 à 11,9)	0,21	3 (27)	0,66 (0,15 à 2,83)	0,57
I17							
N	39	20 (53)	1		13 (33)	1	
O	16	10 (62)	1,50 (0,45 à 4,96)	0,51	6 (38)	1,20 (0,36 à 4,03)	0,77
L1.4							
N	20	10 (50)	1		10 (50)	1	
O	35	20 (59)	1,43 (0,47 à 4,34)	0,53	9 (26)	0,35 (0,11 à 1,10)	0,073
L1.3.4							
N	17	10 (59)	1		8 (47)	1	
O	38	20 (54)	0,82 (0,26 à 2,63)	0,74	11 (29)	0,46 (0,14 à 1,50)	0,20
L5.8							
N	29	14 (50)	1		9 (31)	1	
O	26	16 (62)	1,60 (0,54 à 4,73)	0,40	10 (38)	1,39 (0,46 à 4,24)	0,56
L5.7.8							
N	27	13 (50)	1		8 (30)	1	
O	28	17 (61)	1,55 (0,52 à 4,55)	0,43	11 (39)	1,54 (0,50 à 4,72)	0,45
L8.4							
N	25	13 (54)	1		9 (36)	1	
O	30	17 (57)	1,11 (0,38 à 3,26)	0,85	10 (33)	0,89 (0,29 à 2,71)	0,84
L3.7							
N	48	27 (57)	1		16 (33)	1	
O	7	3 (43)	0,56 (0,11 à 2,76)	0,47	3 (43)	1,50 (0,30 à 7,52)	0,62
L9.12.13							
N	38	22 (59)	1		12 (32)	1	
O	17	8 (47)	0,61 (0,19 à 1,93)	0,40	7 (41)	1,52 (0,46 à 4,95)	0,49
Lésions diffuses							
N	9	3 (38)	1		3 (33)	1	
O	46	27 (59)	2,37 (0,50 à 11,1)	0,27	16 (35)	1,07 (0,23 à 4,84)	0,93

3.4. Discussion

Dans cette étude portant sur une cohorte prospective de patients d'hématologie suivis pendant 60 jours, nous avons mis en évidence que, 1/ une grande diversité de lésions tomodensitométriques était présente au diagnostic d'API, avec une prévalence variable en fonction du terrain sous-jacent. La lésion prédominante dans notre population globale était la condensation alvéolaire. 2/ Les différentes lésions avaient un profil évolutif différent. Certaines disparaissaient comme les condensations alvéolaires et les pleurésies alors que d'autres se transformaient comme les lésions en verre dépoli ou en arbres en bourgeon qui devenaient des condensations alvéolaires. Les délais de disparition ou de transformation des lésions étaient variables en fonction des lésions. 3/ La disparition des condensations alvéolaires était significativement plus fréquente chez les patients non neutropéniques. L'évolution des nodules était identique chez les patients neutropéniques ou non. La transformation des différentes lésions n'était pas différente en fonction du statut neutropénique ou non 4/L'excavation des condensations alvéolaires et des nodules apparaissaient au fil du temps. Différentes lésions apparaissaient au cours du suivi, notamment des lésions avec signe du halo. Un certain nombre de lésions étaient encore présentes à J60, en particulier des condensations alvéolaires, mais aussi des lésions avec signe du halo 5/ Seule la présence de condensations alvéolaires au diagnostic avait une valeur pronostique favorable.

La fréquence des différentes lésions tomodensitométriques que nous avons observées au diagnostic d'API diffère de celles rapportées par Greene et al (86). En effet, si la fréquence du signe du halo est similaire (61% pour Greene et al versus 65% dans notre étude), il n'en est pas de même pour d'autres lésions, en particulier pour les condensations alvéolaires qui constituent la lésion la plus fréquemment retrouvée dans notre étude (84% des patients versus 38% dans l'étude de Greene et al). Les nodules pulmonaires qui étaient prédominants chez Greene et al (94%) n'étaient présents que chez 62% de nos patients. Néanmoins, lorsque nous nous restreignons à notre population de patients ayant une LA, la prévalence atteignait 91%. Plusieurs explications pourraient expliquer ces différences. Premièrement, malgré une lecture des scanners par un comité constitué de plusieurs spécialistes ayant une expertise dans l'interprétation des scanners thoraciques et une conclusion obtenue par consensus, il demeure une part de subjectivité à la lecture radiologique. Deuxièmement, le fait que certaines lésions tomodensitométriques fassent partie des critères diagnostiques de l'API et de ce fait des

critères d'inclusion dans les études induit un biais lors de la description des lésions tomodensitométriques au diagnostic et surtout de la fréquence relative des différentes lésions. Troisièmement, les populations de patients différaient dans les deux études. En effet, notre étude ne s'intéressait qu'à des patients d'hématologie alors que 14% des patients de l'étude de Greene n'en étaient pas. De plus, la répartition des pathologies hématologiques était différente : 50% et 42 % de LA et 24% et 40% de receveurs d'une allogreffe de CSH respectivement dans l'étude de Greene et al et la nôtre. Il est difficile de comparer précisément la proportion de patients neutropéniques dans chacune des 2 études (néanmoins probablement différente) compte tenu de la différence de définition de la neutropénie. La présence d'un épanchement pleural était fréquente au diagnostic d'API, présente chez 29% de nos patients. Alors que Greene et al ne mettaient en évidence une pleurésie que chez 10% de leur population de patients. Nucci et al ont néanmoins rapporté un résultat similaire au nôtre avec 33% de patients concernés, pour la plupart des patients traités pour un myélome (86)(87).

Un point clé de notre étude réside dans le suivi évolutif de chaque lésion élémentaire présente au diagnostic d'API sur une longue période, à la fois chez des patients neutropénies et non neutropéniques. Les rares données actuellement disponibles ne concernent que l'évolution volumétrique globale des lésions dans les 14 jours qui suivent le diagnostic d'API, ainsi que l'évolution des nodules avec halo, exclusivement chez des patients neutropéniques (84)(109). Or, les résultats de notre étude montrent que chaque lésion a un profil évolutif qui lui est propre tant dans son évolution morphologique que dans le délai de cette évolution. Nous avons ainsi pu montrer que la plupart des condensations alvéolaires et des nodules évoluent vers une excavation. Ainsi, nos résultats sont similaires à ceux de Caillot et al montrant que le caractère excavé des lésions est inhabituellement présent au diagnostic d'API et est un signe tardif (84). Le signe du halo est habituellement considéré comme le signe le plus caractéristique d'API dans un contexte clinique évocateur. Caillot et al ont montré qu'il s'agissait d'un signe diagnostique précoce et transitoire chez les patients neutropéniques, présents chez 100% de 25 patients leucémiques à J0, 68% à J3, 22% à J7, et 19% à J14 (84). Nos résultats diffèrent car, si la proportion de patients ayant un signe du halo au cours du suivi diminue, l'évolution est beaucoup plus lente que celle décrite par Caillot et al. Ainsi à J60, sur les 18 patients ayant eu un scanner à cette date, 20% d'entre eux ont encore un signe du halo. Plusieurs explications peuvent être avancées pour expliquer ces différences. Tout d'abord, notre population de patients est moins homogène que celle de Caillot et al,

comprenant outre des LA, des allogreffés de CSH et d'autres pathologies hématologiques, et seuls 65% des patients étaient neutropéniques. Par ailleurs, il est intéressant de noter que des lésions avec signe du halo qui n'étaient pas présentes au moment du diagnostic apparaissent au fil du temps, et ce, à tout temps d'évaluation.

Les lésions en verre dépoli sont souvent considérées comme étant peu spécifiques. Nous avons été étonnés de constater qu'une proportion significative de lésions en verre dépoli présentes au diagnostic d'API évoluait vers des condensations alvéolaires. Ces résultats suggèrent que les lésions en verre dépoli constituent des lésions précoces d'API. De même, les lésions en arbre en bourgeon, caractérisant la forme bronchoinvasive de l'API confluent rapidement pour former des condensations alvéolaires. Le corolaire histopathologique des condensations alvéolaires au cours de l'API est double ; il peut s'agir d'infarctus pulmonaire ou de bronchopneumopathie. Il était intéressant de noter que les lésions angioinvasives n'évoluaient jamais vers des lésions bronchoinvasives et inversement.

Par ailleurs, il apparaît dans notre étude que le délai d'évolution des lésions est souvent retardé. Ainsi, la disparition des lésions est le plus souvent tardive (délai médian 21-45 jours) pour les lésions les plus fréquentes : condensation alvéolaire et nodule. Nous avons aussi montré qu'il existait encore des lésions à J60 chez près de 50% des patients, en particulier des condensations alvéolaires. Cette donnée est importante à prendre en considération pour l'interprétation des lésions tomodensitométriques présentes à 6 et 12 semaines, échéances recommandées pour l'évaluation de l'efficacité d'un traitement antifongique dans les essais thérapeutiques (81). Etablir le meilleur moment pour la réévaluation tomodensitométrique est un challenge important. En effet, il s'agit d'un point crucial pour gérer au mieux le traitement antifongique et éviter des changements de traitement ou des multithérapies non justifiés. Une meilleure appréhension de l'évolution des lésions tomodensitométriques est nécessaire à la fois dans un souci médico-économique mais aussi de protection vis-à-vis de l'émergence de champignons résistants à ces antifongiques. Nous avons précédemment montré que l'évolution clinique et tomodensitométrique globale à J14 était associée au pronostic à J45 (61). Il est probable qu'il faille moduler l'appréciation de la réponse tomodensitométrique en fonction du type de lésion et du terrain sous-jacent.

A notre connaissance, actuellement, aucune donnée concernant l'évolution des lésions tomodensitométriques d'API chez des patients d'hématologie non neutropéniques n'est disponible. Nous avons montré que les transformations des lésions étaient similaires dans ces deux groupes de patients. En particulier lorsqu'on s'intéresse aux lésions les plus fréquentes :

condensations alvéolaires et nodules dont le profil de transformation est similaire, en particulier vers l'excavation. Dans notre étude, nous n'avons pas évalué le taux de leucocytes de façon séquentielle parallèlement à la réalisation des scanners thoraciques. Néanmoins, il est hautement probable que la quasi-totalité des patients neutropéniques au moment du diagnostic d'API aient reconstitué leurs polynucléaires neutrophiles au cours du suivi. A l'inverse, nous avons montré que, contrairement aux nodules, les condensations alvéolaires très fréquemment présentes au diagnostic d'API, disparaissaient significativement plus fréquemment chez les patients non neutropéniques par rapport aux neutropéniques, au cours des 60 jours de suivi.

Un certain nombre de lésions apparaissaient au cours du suivi, principalement des condensations alvéolaires. Il est difficile de conclure formellement quant à la signification de ces lésions compte tenu de la fréquence importante des événements pulmonaires intercurrents chez ces patients immunodéprimés, notamment chez les patients receveurs d'une allogreffe de CSH et le fait que nos patients n'ont pas bénéficié de recherche microbiologique complémentaire systématique contemporaine de l'apparition de ces nouvelles images.

Deux types de lésions présents au diagnostic d'API ont été antérieurement associés au pronostic des patients. La présence d'une pleurésie au diagnostic d'API a été identifiée comme un facteur de mauvais pronostic dans des études rétrospectives (59)(20). Nous ne confirmons pas cette donnée dans notre étude et montrons que dans 69% des cas, la pleurésie disparaît entre le 7^{ème} et le 14^{ème} jour suivant le début du traitement antifongique. La signification de la présence d'un épanchement pleural au diagnostic d'API n'est pas claire et probablement multifactorielle. Il peut être directement imputable à l'API, lié à un œdème pulmonaire ou à une hypoprotidémie. Par ailleurs, la présence d'un signe du halo au diagnostic d'API a été proposée comme facteur pronostique favorable par Greene et al (86). Par la suite, Caillot et al n'ont pas confirmé cette donnée (109). Dans notre étude, aucune des lésions présentes au diagnostic d'API n'était associée à la réponse évaluée à J45 et seule la présence de condensations alvéolaires à J0 était associée à une diminution du risque de décès dans les 60 jours de suivi.

Conclusion

Si les résultats rapportés ici permettent de mieux appréhender l'évolution des lésions tomодensitométriques de l'API, un certain nombre d'autres pistes doivent être explorées en particulier en ce qui concerne un éventuel lien entre les lésions qui apparaissent au cours du suivi et le pronostic des patients et le profil de patients chez lesquels apparaissent ces nouvelles lésions.

Les résultats de notre étude, de même que ceux d'autres études antérieures posent la question d'une modification des critères diagnostiques tomодensitométriques d'API établis par le consensus EORTC/MSG révisé de 2008. En effet, la modification de ces critères par rapport à ceux plus larges du consensus de 2002 semble trop restrictive. Par ailleurs, l'interprétation des scanners de suivi réalisés pour évaluer l'efficacité d'un traitement antifongique doit se faire en fonction du profil lésionnel présent sur le scanner de diagnostic de l'API, d'une part, et en fonction de l'hémopathie sous-jacente et de la neutropénie, d'autre part. Si certaines lésions, comme les condensations ou nodules excavés sont peu présentes à un stade précoce de la maladie, leur apparition au cours du suivi peut renforcer la probabilité diagnostique *a posteriori* d'une API possible. Il reste à définir les meilleurs temps d'évaluation tomодensitométriques. Il est probable que l'évaluation de la réponse au traitement sur les seules données tomодensitométriques soit difficile. La persistance de lésions tomодensitométriques même à un temps tardif doit être interprétée en fonction d'autres éléments, notamment la cinétique de l'antigénémie GM.

BIBLIOGRAPHIE

1. Park SJ, Mehrad B. Innate immunity to *Aspergillus* species. *Clin. Microbiol. Rev.* oct 2009;22(4):535-551.
2. McCormick A, Loeffler J, Ebel F. *Aspergillus fumigatus*: contours of an opportunistic human pathogen. *Cell. Microbiol.* nov 2010;12(11):1535-1543.
3. Hebart H, Bollinger C, Fisch P, Sarfati J, Meisner C, Baur M, et al. Analysis of T-cell responses to *Aspergillus fumigatus* antigens in healthy individuals and patients with hematologic malignancies. *Blood.* 15 déc 2002;100(13):4521-4528.
4. Kojima R, Kami M, Nannya Y, Kusumi E, Sakai M, Tanaka Y, et al. Incidence of invasive aspergillosis after allogeneic hematopoietic stem cell transplantation with a reduced-intensity regimen compared with transplantation with a conventional regimen. *Biol. Blood Marrow Transplant.* sept 2004;10(9):645-652.
5. Dumestre-Pérard C, Lamy B, Aldebert D, Lemaire-Vieille C, Grillot R, Brion J-P, et al. *Aspergillus conidia* activate the complement by the mannan-binding lectin C2 bypass mechanism. *J. Immunol.* 15 nov 2008;181(10):7100-7105.
6. Rivera A, Hohl T, Pamer EG. Immune responses to *Aspergillus fumigatus* infections. *Biol. Blood Marrow Transplant.* janv 2006;12(1 Suppl 1):47-49.
7. Ben-Ami R, Lewis RE, Kontoyiannis DP. Enemy of the (immunosuppressed) state: an update on the pathogenesis of *Aspergillus fumigatus* infection. *Br. J. Haematol.* août 2010;150(4):406-417.
8. Bromley IM, Donaldson K. Binding of *Aspergillus fumigatus* spores to lung epithelial cells and basement membrane proteins: relevance to the asthmatic lung. *Thorax.* déc 1996;51(12):1203-1209.
9. Camuset J, Lavolé A, Wislez M, Khalil A, Bellocq A, Bazelly B, et al. [Bronchopulmonary aspergillosis infections in the non-immunocompromised patient]. *Rev Pneumol Clin.* juin 2007;63(3):155-166.
10. Soubani AO, Chandrasekar PH. The clinical spectrum of pulmonary aspergillosis. *Chest.* juin 2002;121(6):1988-1999.
11. Marr KA, Carter RA, Boeckh M, Martin P, Corey L. Invasive aspergillosis in allogeneic stem cell transplant recipients: changes in epidemiology and risk factors. *Blood.* 15 déc 2002;100(13):4358-4366.
12. Shoham S, Levitz SM. The immune response to fungal infections. *Br. J. Haematol.* juin 2005;129(5):569-582.

13. Aspergilloma and residual tuberculous cavities--the results of a resurvey. *Tubercle.* sept 1970;51(3):227-245.
14. Kousha M, Tadi R, Soubani AO. Pulmonary aspergillosis: a clinical review. *Eur Respir Rev.* 1 sept 2011;20(121):156-174.
15. Denning DW, Riniotis K, Dobrashian R, Sambatakou H. Chronic cavitary and fibrosing pulmonary and pleural aspergillosis: case series, proposed nomenclature change, and review. *Clin. Infect. Dis.* 1 oct 2003;37 Suppl 3:S265-280.
16. Uffredi ML, Mangiapan G, Cadranel J, Kac G. Significance of *Aspergillus fumigatus* isolation from respiratory specimens of nongranulocytopenic patients. *Eur. J. Clin. Microbiol. Infect. Dis.* août 2003;22(8):457-462.
17. Saraceno JL, Phelps DT, Ferro TJ, Futerfas R, Schwartz DB. Chronic necrotizing pulmonary aspergillosis: approach to management. *Chest.* août 1997;112(2):541-548.
18. Cadranel J, Philippe B, Hennequin C, Bergeron A, Bergot E, Bourdin A, et al. Voriconazole for chronic pulmonary aspergillosis: a prospective multicenter trial. *Eur. J. Clin. Microbiol. Infect. Dis.* nov 2012;31(11):3231-3239.
19. Lortholary O, Gangneux J-P, Sitbon K, Lebeau B, De Monbrison F, Le Strat Y, et al. Epidemiological trends in invasive aspergillosis in France: the SAIF network (2005-2007). *Clin. Microbiol. Infect.* déc 2011;17(12):1882-1889.
20. Nivoix Y, Velten M, Letscher-Bru V, Moghaddam A, Natarajan-Amé S, Fohrer C, et al. Factors associated with overall and attributable mortality in invasive aspergillosis. *Clin. Infect. Dis.* 1 nov 2008;47(9):1176-1184.
21. HAS. Conférence de consensus : prévention du risque aspergillaire chez les patients immunodéprimés (Hématologie, transplantation). 2000.
22. De Pauw B, Walsh TJ, Donnelly JP, Stevens DA, Edwards JE, Calandra T, et al. Revised definitions of invasive fungal disease from the European Organization for Research and Treatment of Cancer/Invasive Fungal Infections Cooperative Group and the National Institute of Allergy and Infectious Diseases Mycoses Study Group (EORTC/MSG) Consensus Group. *Clin. Infect. Dis.* 15 juin 2008;46(12):1813-1821.
23. Paterson DL, Singh N. Invasive aspergillosis in transplant recipients. *Medicine (Baltimore).* mars 1999;78(2):123-138.
24. Blumental S, Mouy R, Mahlaoui N, Bougnoux M-E, Debré M, Beauté J, et al. Invasive mold infections in chronic granulomatous disease: a 25-year retrospective survey. *Clin. Infect. Dis.* déc 2011;53(12):e159-169.
25. Chandesris M-O, Melki I, Natividad A, Puel A, Fieschi C, Yun L, et al. Autosomal

dominant STAT3 deficiency and hyper-IgE syndrome: molecular, cellular, and clinical features from a French national survey. *Medicine (Baltimore)*. juill 2012;91(4):e1-19.

26. Ader F, Nseir S, Guery B, Tillie-Leblond I. [Acute invasive pulmonary aspergillosis in chronic lung disease--a review]. *Rev Mal Respir*. juin 2006;23(3 Suppl):6S11-16S20.
27. Kontoyiannis DP, Marr KA, Park BJ, Alexander BD, Anaissie EJ, Walsh TJ, et al. Prospective surveillance for invasive fungal infections in hematopoietic stem cell transplant recipients, 2001-2006: overview of the Transplant-Associated Infection Surveillance Network (TRANSNET) Database. *Clin. Infect. Dis*. 15 avr 2010;50(8):1091-1100.
28. Pagano L, Caira M, Candoni A, Offidani M, Fianchi L, Martino B, et al. The epidemiology of fungal infections in patients with hematologic malignancies: the SEIFEM-2004 study. *Haematologica*. août 2006;91(8):1068-1075.
29. Maschmeyer G, Haas A, Cornely OA. Invasive aspergillosis: epidemiology, diagnosis and management in immunocompromised patients. *Drugs*. 2007;67(11):1567-1601.
30. Wald A, Leisenring W, Van Burik JA, Bowden RA. Epidemiology of *Aspergillus* infections in a large cohort of patients undergoing bone marrow transplantation. *J. Infect. Dis*. juin 1997;175(6):1459-1466.
31. Fukuda T, Boeckh M, Carter RA, Sandmaier BM, Maris MB, Maloney DG, et al. Risks and outcomes of invasive fungal infections in recipients of allogeneic hematopoietic stem cell transplants after nonmyeloablative conditioning. *Blood*. 1 août 2003;102(3):827-833.
32. Neofytos D, Horn D, Anaissie E, Steinbach W, Olyaei A, Fishman J, et al. Epidemiology and outcome of invasive fungal infection in adult hematopoietic stem cell transplant recipients: analysis of Multicenter Prospective Antifungal Therapy (PATH) Alliance registry. *Clin. Infect. Dis*. 1 févr 2009;48(3):265-273.
33. Ascioglu S, Rex JH, De Pauw B, Bennett JE, Bille J, Crokaert F, et al. Defining opportunistic invasive fungal infections in immunocompromised patients with cancer and hematopoietic stem cell transplants: an international consensus. *Clin. Infect. Dis*. 1 janv 2002;34(1):7-14.
34. Walsh TJ, Anaissie EJ, Denning DW, Herbrecht R, Kontoyiannis DP, Marr KA, et al. Treatment of aspergillosis: clinical practice guidelines of the Infectious Diseases Society of America. *Clin. Infect. Dis*. 1 févr 2008;46(3):327-360.
35. A. J. Barnes DWD. *Aspergilli - significance as pathogens*. *Reviews in Medical Microbiology*. 1993;4(3).
36. Denning DW. Aspergillosis: diagnosis and treatment. *Int. J. Antimicrob. Agents*. févr 1996;6(3):161-168.

37. Horvath JA, Dummer S. The use of respiratory-tract cultures in the diagnosis of invasive pulmonary aspergillosis. *Am. J. Med.* févr 1996;100(2):171-178.
38. Levy H, Horak DA, Tegtmeier BR, Yokota SB, Forman SJ. The value of bronchoalveolar lavage and bronchial washings in the diagnosis of invasive pulmonary aspergillosis. *Respir Med.* mai 1992;86(3):243-248.
39. Maertens J, Maertens V, Theunissen K, Meersseman W, Meersseman P, Meers S, et al. Bronchoalveolar lavage fluid galactomannan for the diagnosis of invasive pulmonary aspergillosis in patients with hematologic diseases. *Clin. Infect. Dis.* 1 déc 2009;49(11):1688-1693.
40. Lass-Flörl C, Resch G, Nachbaur D, Mayr A, Gastl G, Auberger J, et al. The value of computed tomography-guided percutaneous lung biopsy for diagnosis of invasive fungal infection in immunocompromised patients. *Clin. Infect. Dis.* 1 oct 2007;45(7):e101-104.
41. Leeflang MM, Debets-Ossenkopp YJ, Visser CE, Scholten RJPM, Hooft L, Bijlmer HA, et al. Galactomannan detection for invasive aspergillosis in immunocompromized patients. *Cochrane Database Syst Rev.* 2008;(4):CD007394.
42. Pfeiffer CD, Fine JP, Safdar N. Diagnosis of Invasive Aspergillosis Using a Galactomannan Assay: A Meta-Analysis. *Clinical Infectious Diseases.* 15 mai 2006;42(10):1417-1727.
43. Bergeron A, Belle A, Sulahian A, Lacroix C, Chevret S, Raffoux E, et al. Contribution of galactomannan antigen detection in BAL to the diagnosis of invasive pulmonary aspergillosis in patients with hematologic malignancies. *Chest.* févr 2010;137(2):410-415.
44. Verweij PE, Latgé JP, Rijs AJ, Melchers WJ, De Pauw BE, Hoogkamp-Korstanje JA, et al. Comparison of antigen detection and PCR assay using bronchoalveolar lavage fluid for diagnosing invasive pulmonary aspergillosis in patients receiving treatment for hematological malignancies. *J. Clin. Microbiol.* déc 1995;33(12):3150-3153.
45. Sanguinetti M, Posteraro B, Pagano L, Pagliari G, Fianchi L, Mele L, et al. Comparison of real-time PCR, conventional PCR, and galactomannan antigen detection by enzyme-linked immunosorbent assay using bronchoalveolar lavage fluid samples from hematology patients for diagnosis of invasive pulmonary aspergillosis. *J. Clin. Microbiol.* août 2003;41(8):3922-3925.
46. Musher B, Fredricks D, Leisenring W, Balajee SA, Smith C, Marr KA. Aspergillus galactomannan enzyme immunoassay and quantitative PCR for diagnosis of invasive aspergillosis with bronchoalveolar lavage fluid. *J. Clin. Microbiol.* déc 2004;42(12):5517-5522.
47. Becker MJ, Lugtenburg EJ, Cornelissen JJ, Van Der Schee C, Hoogsteden HC, De Marie

S. Galactomannan detection in computerized tomography-based broncho-alveolar lavage fluid and serum in haematological patients at risk for invasive pulmonary aspergillosis. *Br. J. Haematol.* mai 2003;121(3):448-457.

48. Kimura S, Odawara J, Aoki T, Yamakura M, Takeuchi M, Matsue K. Detection of sputum *Aspergillus galactomannan* for diagnosis of invasive pulmonary aspergillosis in haematological patients. *Int. J. Hematol.* nov 2009;90(4):463-470.

49. Persat F, Ranque S, Derouin F, Michel-Nguyen A, Picot S, Sulahian A. Contribution of the (1-->3)-beta-D-glucan assay for diagnosis of invasive fungal infections. *J. Clin. Microbiol.* mars 2008;46(3):1009-1013.

50. Hachem RY, Kontoyiannis DP, Chemaly RF, Jiang Y, Reitzel R, Raad I. Utility of galactomannan enzyme immunoassay and (1,3) beta-D-glucan in diagnosis of invasive fungal infections: low sensitivity for *Aspergillus fumigatus* infection in hematologic malignancy patients. *J. Clin. Microbiol.* janv 2009;47(1):129-133.

51. Obayashi T, Negishi K, Suzuki T, Funata N. Reappraisal of the serum (1-->3)-beta-D-glucan assay for the diagnosis of invasive fungal infections--a study based on autopsy cases from 6 years. *Clin. Infect. Dis.* 15 juin 2008;46(12):1864-1870.

52. Ostrosky-Zeichner L, Alexander BD, Kett DH, Vazquez J, Pappas PG, Saeki F, et al. Multicenter clinical evaluation of the (1-->3) beta-D-glucan assay as an aid to diagnosis of fungal infections in humans. *Clin. Infect. Dis.* 1 sept 2005;41(5):654-659.

53. De Vlieger G, Lagrou K, Maertens J, Verbeken E, Meersseman W, Van Wijngaerden E. Beta-D-glucan detection as a diagnostic test for invasive aspergillosis in immunocompromised critically ill patients with symptoms of respiratory infection: an autopsy-based study. *J. Clin. Microbiol.* nov 2011;49(11):3783-3787.

54. Koo S, Bryar JM, Page JH, Baden LR, Marty FM. Diagnostic performance of the (1-->3)-beta-D-glucan assay for invasive fungal disease. *Clin. Infect. Dis.* 1 déc 2009;49(11):1650-1659.

55. Mengoli C, Cruciani M, Barnes RA, Loeffler J, Donnelly JP. Use of PCR for diagnosis of invasive aspergillosis: systematic review and meta-analysis. *Lancet Infect Dis.* févr 2009;9(2):89-96.

56. Bretagne S, Costa JM, Bart-Delabesse E, Dhédin N, Rieux C, Cordonnier C. Comparison of serum galactomannan antigen detection and competitive polymerase chain reaction for diagnosing invasive aspergillosis. *Clin. Infect. Dis.* juin 1998;26(6):1407-1412.

57. Bretagne S. Primary diagnostic approaches of invasive aspergillosis--molecular testing. *Med. Mycol.* avr 2011;49 Suppl 1:S48-53.

58. Maertens J, Marchetti O, Herbrecht R, Cornely OA, Flückiger U, Frère P, et al.

European guidelines for antifungal management in leukemia and hematopoietic stem cell transplant recipients: summary of the ECIL 3--2009 update. *Bone Marrow Transplant.* mai 2011;46(5):709-718.

59. Cordonnier C, Ribaud P, Herbrecht R, Milpied N, Valteau-Couanet D, Morgan C, et al. Prognostic factors for death due to invasive aspergillosis after hematopoietic stem cell transplantation: a 1-year retrospective study of consecutive patients at French transplantation centers. *Clin. Infect. Dis.* 1 avr 2006;42(7):955-963.

60. Upton A, Kirby KA, Carpenter P, Boeckh M, Marr KA. Invasive aspergillosis following hematopoietic cell transplantation: outcomes and prognostic factors associated with mortality. *Clin. Infect. Dis.* 15 févr 2007;44(4):531-540.

61. Bergeron A, Porcher R, Menotti J, Poirot JL, Chagnon K, Vekhoff A, et al. Prospective evaluation of clinical and biological markers to predict the outcome of invasive pulmonary aspergillosis in hematological patients. *J. Clin. Microbiol.* mars 2012;50(3):823-830.

62. Salmeron G, Porcher R, Bergeron A, Robin M, Peffault de Latour R, Ferry C, et al. Persistent poor long-term prognosis of allogeneic hematopoietic stem cell transplant recipients surviving invasive aspergillosis. *Haematologica.* sept 2012;97(9):1357-1363.

63. Herbrecht R, Denning DW, Patterson TF, Bennett JE, Greene RE, Oestmann J-W, et al. Voriconazole versus amphotericin B for primary therapy of invasive aspergillosis. *N. Engl. J. Med.* 8 août 2002;347(6):408-415.

64. Wingard JR, Ribaud P, Schlamm HT, Herbrecht R. Changes in causes of death over time after treatment for invasive aspergillosis. *Cancer.* 15 mai 2008;112(10):2309-2312.

65. Chai LYA, Kullberg B-J, Johnson EM, Teerenstra S, Khin LW, Vonk AG, et al. Early serum galactomannan trend as a predictor of outcome of invasive aspergillosis. *J. Clin. Microbiol.* juill 2012;50(7):2330-2336.

66. Nouér SA, Nucci M, Kumar NS, Graziutti M, Barlogie B, Anaissie E. Earlier response assessment in invasive aspergillosis based on the kinetics of serum *Aspergillus* galactomannan: proposal for a new definition. *Clin. Infect. Dis.* oct 2011;53(7):671-676.

67. Boutboul F, Alberti C, Leblanc T, Sulahian A, Gluckman E, Derouin F, et al. Invasive aspergillosis in allogeneic stem cell transplant recipients: increasing antigenemia is associated with progressive disease. *Clin. Infect. Dis.* 1 avr 2002;34(7):939-943.

68. Maertens J, Buvé K, Theunissen K, Meersseman W, Verbeken E, Verhoef G, et al. Galactomannan serves as a surrogate endpoint for outcome of pulmonary invasive aspergillosis in neutropenic hematology patients. *Cancer.* 15 janv 2009;115(2):355-362.

69. Walsh TJ, Finberg RW, Arndt C, Hiemenz J, Schwartz C, Bodensteiner D, et al. Liposomal amphotericin B for empirical therapy in patients with persistent fever and

neutropenia. National Institute of Allergy and Infectious Diseases Mycoses Study Group. N. Engl. J. Med. 11 mars 1999;340(10):764-771.

70. Walsh TJ, Teppler H, Donowitz GR, Maertens JA, Baden LR, Dmoszynska A, et al. Caspofungin versus liposomal amphotericin B for empirical antifungal therapy in patients with persistent fever and neutropenia. N. Engl. J. Med. 30 sept 2004;351(14):1391-1402.

71. Walsh TJ, Pappas P, Winston DJ, Lazarus HM, Petersen F, Raffalli J, et al. Voriconazole compared with liposomal amphotericin B for empirical antifungal therapy in patients with neutropenia and persistent fever. N. Engl. J. Med. 24 janv 2002;346(4):225-234.

72. Cordonnier C, Pautas C, Maury S, Vekhoff A, Farhat H, Suarez F, et al. Empirical versus preemptive antifungal therapy for high-risk, febrile, neutropenic patients: a randomized, controlled trial. Clin. Infect. Dis. 15 avr 2009;48(8):1042-1051.

73. Falagas ME, Vardakas KZ. Liposomal amphotericin B as antifungal prophylaxis in bone marrow transplant patients. Am. J. Hematol. avr 2006;81(4):299-300.

74. Wingard JR, Carter SL, Walsh TJ, Kurtzberg J, Small TN, Baden LR, et al. Randomized, double-blind trial of fluconazole versus voriconazole for prevention of invasive fungal infection after allogeneic hematopoietic cell transplantation. Blood. 9 déc 2010;116(24):5111-5118.

75. Marks DI, Pagliuca A, Kibbler CC, Glasmacher A, Heussel C-P, Kantecki M, et al. Voriconazole versus itraconazole for antifungal prophylaxis following allogeneic haematopoietic stem-cell transplantation. Br. J. Haematol. nov 2011;155(3):318-327.

76. Cornely OA, Maertens J, Winston DJ, Perfect J, Ullmann AJ, Walsh TJ, et al. Posaconazole vs. fluconazole or itraconazole prophylaxis in patients with neutropenia. N. Engl. J. Med. 25 janv 2007;356(4):348-359.

77. Ullmann AJ, Lipton JH, Vesole DH, Chandrasekar P, Langston A, Tarantolo SR, et al. Posaconazole or fluconazole for prophylaxis in severe graft-versus-host disease. N. Engl. J. Med. 25 janv 2007;356(4):335-347.

78. Cordonnier C, Rovira M, Maertens J, Olavarria E, Faucher C, Bilger K, et al. Voriconazole for secondary prophylaxis of invasive fungal infections in allogeneic stem cell transplant recipients: results of the VOSIFI study. Haematologica. oct 2010;95(10):1762-1768.

79. Hope WW, Denning DW. Invasive aspergillosis: current and future challenges in diagnosis and therapy. Clin. Microbiol. Infect. janv 2004;10(1):2-4.

80. Johnson EM, Szekely A, Warnock DW. In-vitro activity of voriconazole, itraconazole and amphotericin B against filamentous fungi. J. Antimicrob. Chemother. déc 1998;42(6):741-745.

81. Segal BH, Herbrecht R, Stevens DA, Ostrosky-Zeichner L, Sobel J, Viscoli C, et al. Defining responses to therapy and study outcomes in clinical trials of invasive fungal diseases: Mycoses Study Group and European Organization for Research and Treatment of Cancer consensus criteria. *Clin. Infect. Dis.* 1 sept 2008;47(5):674-683.
82. Kuhlman JE, Fishman EK, Siegelman SS. Invasive pulmonary aspergillosis in acute leukemia: characteristic findings on CT, the CT halo sign, and the role of CT in early diagnosis. *Radiology.* déc 1985;157(3):611-614.
83. Austin JH, Müller NL, Friedman PJ, Hansell DM, Naidich DP, Remy-Jardin M, et al. Glossary of terms for CT of the lungs: recommendations of the Nomenclature Committee of the Fleischner Society. *Radiology.* août 1996;200(2):327-331.
84. Caillot D, Couaillier JF, Bernard A, Casasnovas O, Denning DW, Mannone L, et al. Increasing volume and changing characteristics of invasive pulmonary aspergillosis on sequential thoracic computed tomography scans in patients with neutropenia. *J. Clin. Oncol.* 1 janv 2001;19(1):253-259.
85. Georgiadou SP, Sipsas NV, Marom EM, Kontoyiannis DP. The diagnostic value of halo and reversed halo signs for invasive mold infections in compromised hosts. *Clin. Infect. Dis.* mai 2011;52(9):1144-1155.
86. Greene RE, Schlamm HT, Oestmann J-W, Stark P, Durand C, Lortholary O, et al. Imaging findings in acute invasive pulmonary aspergillosis: clinical significance of the halo sign. *Clin. Infect. Dis.* 1 févr 2007;44(3):373-379.
87. Nucci M, Nouér SA, Graziutti M, Kumar NS, Barlogie B, Anaissie E. Probable invasive aspergillosis without prespecified radiologic findings: proposal for inclusion of a new category of aspergillosis and implications for studying novel therapies. *Clin. Infect. Dis.* 1 déc 2010;51(11):1273-1280.
88. Bergeron A, Porcher R, Sulahian A, De Bazelaire C, Chagnon K, Raffoux E, et al. The strategy for the diagnosis of invasive pulmonary aspergillosis should depend on both the underlying condition and the leukocyte count of patients with hematologic malignancies. *Blood.* 23 févr 2012;119(8):1831-1837; quiz 1956.
89. Lee YR, Choi YW, Lee KJ, Jeon SC, Park CK, Heo J-N. CT halo sign: the spectrum of pulmonary diseases. *Br J Radiol.* sept 2005;78(933):862-865.
90. Forghieri F, Potenza L, Morselli M, Maccaferri M, Pedrazzi L, Barozzi P, et al. Organising pneumonia mimicking invasive fungal disease in patients with leukaemia. *Eur. J. Haematol.* juill 2010;85(1):76-82.
91. Freudenberg TD, Madtes DK, Curtis JR, Cummings P, Storer BE, Hackman RC. Association between acute and chronic graft-versus-host disease and bronchiolitis obliterans

organizing pneumonia in recipients of hematopoietic stem cell transplants. *Blood*. 15 nov 2003;102(10):3822-3828.

92. Milito MA, Kontoyiannis DP, Lewis RE, Liu P, Mawlawi OR, Truong MT, et al. Influence of host immunosuppression on CT findings in invasive pulmonary aspergillosis. *Med. Mycol.* sept 2010;48(6):817-823.

93. Escuissato DL, Gasparetto EL, Marchiori E, Rocha G de M, Inoue C, Pasquini R, et al. Pulmonary infections after bone marrow transplantation: high-resolution CT findings in 111 patients. *AJR Am J Roentgenol.* sept 2005;185(3):608-615.

94. Shibuya K, Ando T, Hasegawa C, Wakayama M, Hamatani S, Hatori T, et al. Pathophysiology of pulmonary aspergillosis. *J. Infect. Chemother.* juin 2004;10(3):138-145.

95. Stanzani M, Battista G, Sassi C, Lewis RE, Tolomelli G, Clissa C, et al. Computed tomographic pulmonary angiography for diagnosis of invasive mold diseases in patients with hematological malignancies. *Clin. Infect. Dis.* 1 mars 2012;54(5):610-616.

96. Chamilos G, Luna M, Lewis RE, Bodey GP, Chemaly R, Tarrand JJ, et al. Invasive fungal infections in patients with hematologic malignancies in a tertiary care cancer center: an autopsy study over a 15-year period (1989-2003). *Haematologica.* juill 2006;91(7):986-989.

97. Balloy V, Huerre M, Latgé J-P, Chignard M. Differences in patterns of infection and inflammation for corticosteroid treatment and chemotherapy in experimental invasive pulmonary aspergillosis. *Infect. Immun.* janv 2005;73(1):494-503.

98. Berenguer J, Allende MC, Lee JW, Garrett K, Lyman C, Ali NM, et al. Pathogenesis of pulmonary aspergillosis. Granulocytopenia versus cyclosporine and methylprednisolone-induced immunosuppression. *Am. J. Respir. Crit. Care Med.* sept 1995;152(3):1079-1086.

99. Kojima R, Tateishi U, Kami M, Murashige N, Nannya Y, Kusumi E, et al. Chest computed tomography of late invasive aspergillosis after allogeneic hematopoietic stem cell transplantation. *Biol. Blood Marrow Transplant.* juill 2005;11(7):506-511.

100. Franquet T, Müller NL, Oikonomou A, Flint JD. Aspergillus infection of the airways: computed tomography and pathologic findings. *J Comput Assist Tomogr.* févr 2004;28(1):10-16.

101. Logan PM, Primack SL, Miller RR, Müller NL. Invasive aspergillosis of the airways: radiographic, CT, and pathologic findings. *Radiology.* nov 1994;193(2):383-388.

102. Hartman TE, Primack SL, Lee KS, Swensen SJ, Müller NL. CT of bronchial and bronchiolar diseases. *Radiographics.* sept 1994;14(5):991-1003.

103. Franquet T, Müller NL, Giménez A, Guembe P, De La Torre J, Bagué S. Spectrum of pulmonary aspergillosis: histologic, clinical, and radiologic findings. *Radiographics.* août

2001;21(4):825-837.

104. Almyroudis NG, Kontoyiannis DP, Sepkowitz KA, DePauw BE, Walsh TJ, Segal BH. Issues related to the design and interpretation of clinical trials of salvage therapy for invasive mold infection. *Clin. Infect. Dis.* 1 déc 2006;43(11):1449-1455.

105. Walsh TJ, Raad I, Patterson TF, Chandrasekar P, Donowitz GR, Graybill R, et al. Treatment of invasive aspergillosis with posaconazole in patients who are refractory to or intolerant of conventional therapy: an externally controlled trial. *Clin. Infect. Dis.* 1 janv 2007;44(1):2-12.

106. Maertens J, Theunissen K, Verhoef G, Van Eldere J. False-positive *Aspergillus* galactomannan antigen test results. *Clin. Infect. Dis.* 15 juill 2004;39(2):289-290.

107. Raad II, Hanna HA, Boktour M, Jiang Y, Torres HA, Afif C, et al. Novel antifungal agents as salvage therapy for invasive aspergillosis in patients with hematologic malignancies: posaconazole compared with high-dose lipid formulations of amphotericin B alone or in combination with caspofungin. *Leukemia.* mars 2008;22(3):496-503.

108. Caillot D, Thiébaud A, Herbrecht R, De Botton S, Pigneux A, Bernard F, et al. Liposomal amphotericin B in combination with caspofungin for invasive aspergillosis in patients with hematologic malignancies: a randomized pilot study (Combistrat trial). *Cancer.* 15 déc 2007;110(12):2740-2746.

109. Caillot D, Latrabe V, Thiébaud A, Herbrecht R, De Botton S, Pigneux A, et al. Computer tomography in pulmonary invasive aspergillosis in hematological patients with neutropenia: an useful tool for diagnosis and assessment of outcome in clinical trials. *Eur J Radiol.* juin 2010;74(3):e172-175.

110. Geftter WB, Albelda SM, Talbot GH, Gerson SL, Cassileth PA, Miller WT. Invasive pulmonary aspergillosis and acute leukemia. Limitations in the diagnostic utility of the air crescent sign. *Radiology.* déc 1985;157(3):605-610.

111. Abramson S. The air crescent sign. *Radiology.* janv 2001;218(1):230-232.

112. Woods G, Miceli MH, Graziutti ML, Zhao W, Barlogie B, Anaissie E. Serum *Aspergillus* galactomannan antigen values strongly correlate with outcome of invasive aspergillosis: a study of 56 patients with hematologic cancer. *Cancer.* 15 août 2007;110(4):830-834.

113. R Core Team, R Foundation for Statistical Computing. R: a language and Environment for Statistical Computing. [Internet]. Vienna, Austria; 2012. Disponible sur: <http://www.R-project.org/>

Résumé

L'aspergillose pulmonaire invasive (API) est responsable d'une morbidité majeure chez le patient d'hématologie. Le diagnostic et l'évaluation de l'efficacité thérapeutique reposent en grande partie sur la tomodensitométrie thoracique bien que la prévalence des lésions au diagnostic et leur évolution dans le temps soient mal connues. Notre étude avait pour objectif de déterminer, à partir d'une cohorte prospective de 57 patients d'hématologie, la prévalence des différentes lésions tomodensitométriques au diagnostic d'API et de suivre de façon séquentielle chaque lésion élémentaire jusqu'au 60^{ème} jour. Quinze types de lésions étaient observés au diagnostic. La lésion la plus fréquente était la condensation alvéolaire, tandis que le nodule avec halo était prédominant chez les patients neutropéniques. Le signe du halo pouvait également apparaître au cours du suivi. Le profil évolutif des différentes lésions était différent. Les lésions en verre dépoli et les arbres en bourgeon étaient des lésions précoces évoluant vers des condensations alvéolaires. Il n'a pas été observé de passage entre la forme angio invasive et la forme broncho invasive et inversement. Il existait une tendance à la disparition plus fréquente des lésions chez les patients non neutropéniques, significative pour les condensations alvéolaires. La transformation des lésions était similaire chez les patients neutropéniques ou non. Seule la présence de condensations alvéolaires au diagnostic avait une valeur pronostique. Ces données permettent de mieux comprendre l'évolution tomodensitométrique de l'API chez les patients d'hématologie et ainsi de mieux appréhender l'évaluation d'un traitement antifongique.

Mots clés

Aspergillose pulmonaire invasive

Pronostic

Tomodensitométrie thoracique

Leucémie aigue

Signe du halo

Allogreffe de Cellules souches hématopoïétiques

UNIVERSITÉ PARIS DESCARTES (PARIS 5)

Faculté de Médecine PARIS DESCARTES

15, rue de l'Ecole de médecine

75006 PARIS