



HAL
open science

Préservation et reconstruction chirurgicale des papilles du secteur antérieur maxillaire en implantologie

Thibaut Roulland

► **To cite this version:**

Thibaut Roulland. Préservation et reconstruction chirurgicale des papilles du secteur antérieur maxillaire en implantologie. Chirurgie. 2014. dumas-01097274

HAL Id: dumas-01097274

<https://dumas.ccsd.cnrs.fr/dumas-01097274>

Submitted on 19 Dec 2014

HAL is a multi-disciplinary open access archive for the deposit and dissemination of scientific research documents, whether they are published or not. The documents may come from teaching and research institutions in France or abroad, or from public or private research centers.

L'archive ouverte pluridisciplinaire **HAL**, est destinée au dépôt et à la diffusion de documents scientifiques de niveau recherche, publiés ou non, émanant des établissements d'enseignement et de recherche français ou étrangers, des laboratoires publics ou privés.

Université de Bordeaux
Collège des Sciences de la Santé
UFR des Sciences Odontologiques

Année : 2014

N° : 68

Thèse pour l'obtention du
DIPLOME d'ETAT de DOCTEUR EN CHIRURGIE DENTAIRE

Présentée et soutenue publiquement

Par : Thibaut ROULLAND

Né le 21 Mars 1988 à PARIS XIV

Le 17 Décembre 2014

**PRESERVATION ET RECONSTRUCTION CHIRURGICALE
DES PAPILLES DU SECTEUR ANTERIEUR MAXILLAIRE EN
IMPLANTOLOGIE**

Directeur de thèse

Dr François VIGOUROUX

Membres du jury

Président	Mlle. Marie-José BOILEAU	Professeur des Universités
Directeur	M. François VIGOUROUX	Assistant Hospitalo-Universitaire
Rapporteur	M. Yves LAUVERJAT	Maître de Conférences des Universités
Assesseur	M. Reynald DA COSTA NOBLE	Maître de Conférences des Universités
Assesseur	M. Emmanuel D'INCAU	Maître de Conférences des Universités

UNIVERSITE DE BORDEAUX

Président

M. Manuel TUNON de LARA

COLLEGE DES SCIENCES DE LA SANTE UNITE DE FORMATION ET DE RECHERCHE D'ODONTOLOGIE

Directeur	M. Jean-François PELI	58-01
Directeur Adjoint – Chargé de la Formation initiale	M. Yves DELBOS	56-01
Directeur Adjoint – Chargé de la Recherche	M. Jean-Christophe FRICAIN	57-02
Directeur Adjoint - Chargé des Relations Internationales	M. Jean-François LASSERRE	58-02

ENSEIGNANTS DE L'UFR

PROFESSEURS DES UNIVERSITES

Mme Caroline	BERTRAND	Prothèse dentaire	58-02
Mlle Marie-José	BOILEAU	Orthopédie dento-faciale	56-02
Mme Véronique	DUPUIS	Prothèse dentaire	58-02
M. J-Christophe	FRICAIN	Chirurgie buccale – Pathologie et thérapeutique	57-02

MAITRES DE CONFERENCES DES UNIVERSITES

Melle Elise	ARRIVÉ	Prévention épidémiologie – Economie de la santé – Odontologie légale	56-03
Mme Cécile	BADET	Sciences biologiques	57-03
M. Etienne	BARDINET	Orthopédie dento-faciale	56-02
M. Michel	BARTALA	Prothèse dentaire	58-02
M. Cédric	BAZERT	Orthopédie dento-faciale	56-02
M. Jean-Pierre	BLANCHARD	Prothèse dentaire	58-02
M. Christophe	BOU	Prévention épidémiologie – Economie de la santé – Odontologie légale	56-03
Mlle Sylvie	BRUNET	Chirurgie buccale – Pathologie et thérapeutique	57-02
M. Sylvain	CATROS	Chirurgie buccale – Pathologie et thérapeutique	57-02
M. Stéphane	CHAPENOIRE	Sciences anatomiques et physiologiques	58-03
M. Jacques	COLAT PARROS	Sciences anatomiques et physiologiques	58-03
M. Reynald	DA COSTA NOBLE	Parodontologie	57-01
M. François	DARQUE	Orthopédie dento-faciale	56-02
M. François	DE BRONDEAU	Orthopédie dento-faciale	56-02
M. Yves	DELBOS	Odontologie pédiatrique	56-01
M. Raphael	DEVILLARD	Odontologie conservatrice- Endodontie	58-01
M. Emmanuel	D'INCAU	Prothèse dentaire	58-02
M. Bruno	ELLA NGUEMA	Sciences anatomiques et physiologiques	58-03
M. Dominique	GILLET	Odontologie conservatrice – Endodontie	58-01
M. Jean-François	LASSERRE	Prothèse dentaire	58-02

M. Yves	LAUVERJAT	Parodontologie	57-01
Mme Odile	LAVIOLE	Prothèse dentaire	58-02
M. Jean-Marie	MARTEAU	Chirurgie buccale – Pathologie et thérapeutique	57-02
Mme Javotte	NANCY	Odontologie pédiatrique	56-01
Mme Dominique	ORIEZ	Odontologie conservatrice – Endodontie	58-01
M. Jean-François	PELI	Odontologie conservatrice – Endodontie	58-01
M. Philippe	POISSON	Prévention épidémiologie – Economie de la santé – Odontologie légale	56-03
M. Patrick	ROUAS	Odontologie pédiatrique	56-01
M. Johan	SAMOT	Sciences biologiques	57-03
Mlle Maud	SAMPEUR	Orthopédie dento-faciale	56-02
M. Cyril	SEDARAT	Parodontologie	57-01
Mlle Noélie	THEBAUD	Sciences biologiques	57-03
M. Eric	VACHEY	Odontologie conservatrice – Endodontie	58-01

ASSISTANTS

Melle Audrey	AUSSEL	Sciences biologiques	57-03
M. Terence	BARSBY	Odontologie conservatrice – Endodontie	58-01
Mme Aurélie	BARSBY-EL-KHODER	Prothèse dentaire	58-02
Mme Mélanie	BOES-HULLMAN	Orthopédie dento-faciale	56-02
M. Julien	BROTHIER	Prothèse dentaire	58-02
Melle Caroline	CHANE-FANE	Orthopédie dento-faciale	56-02
M. Mathieu	CLINKEMAILLIE	Prothèse dentaire	58-02
M. Mathieu	CONTREPOIS	Prothèse dentaire	58-02
M. Guillaume	CRESTE	Prothèse dentaire	58-02
Mme Hélène	DENOST	Prévention épidémiologie – Economie de la santé – Odontologie légale	56-03
M. Guillaume	FENOUL	Odontologie conservatrice – Endodontie	58-01
Mlle Geraldine	FERRERO-MOURGUES	Orthopédie dento-faciale	56-02
M. Nicolas	GLOCK	Sciences anatomiques et physiologiques	58-03
Melle Sandrine	GROS	Orthopédie dento-faciale	56-02
Melle Olivia	KEROUREDAN	Odontologie conservatrice – Endodontie	58-02
Melle Amandine	LAVAUD	Odontologie pédiatrique	56-01
Melle Alice	LE NIR	Sciences anatomiques et physiologiques	58-03
Mme Karine	LEVET	Prévention épidémiologie – Economie de la santé – Odontologie légale	56-03
Melle Maria-Gabriela	MARC	Odontologie conservatrice – Endodontie	58-01
M. Matthieu	MEYER	Chirurgie buccale – Pathologie et thérapeutique	57-02
Melle Darrène	NGUYEN	Sciences biologiques	57-03
Melle Virginie	PANNEREC	Chirurgie buccale – Pathologie et thérapeutique	57-02
Melle Candice	PEYRAUD	Odontologie pédiatrique	56-01
M. Jean-Philippe	PIA	Prothèse dentaire	58-02
M. Mathieu	PITZ	Parodontologie	57-01
M. Clément	RIVES	Odontologie conservatrice – Endodontie	58-01
M. François	VIGOUROUX	Parodontologie	57-01

REMERCIEMENTS

A notre Président,

Mlle le Professeur Marie-José BOILEAU

- Professeur des Universités
- Praticien hospitalier
- Docteur en Chirurgie Dentaire
- Docteur d'Etat en Odontologie
- Docteur des Sciences Odontologiques
- C.E.S. d'Orthopédie Dento-Faciale
- C.E.S. d'Anthropologie
- C.E.S. d'Informatique médicale et générale
- D.E.R.S.O. Diplôme d'Etude et de Recherche en Odontologie
- Responsable de la sous-section d'ODF
- Responsable de l'enseignement de CECSMO et du DUO
- Responsable de l'unité médicale Pellegrin du Département d'Odontologie et de Santé Buccale

Veillez trouver ici le témoignage de ma gratitude et de mon respect.

Merci d'avoir accepté si spontanément la présidence de ce jury.

Vous avez réussi l'exploit de me réconcilier avec l'Orthodontie, chose impensable il y a encore quelques années... Preuve de vos compétences et de votre pédagogie ! Encore merci.

A notre Directeur,

M. le Dr François VIGOUROUX

- Docteur en Chirurgie Dentaire
- Assistant Hospitalo-Universitaire, sous section de Parodontologie
- Ancien Interne des Hôpitaux de Bordeaux
- CES de Parodontologie
- DU Réhabilitation Orale et Implantologie

Veillez trouver ici tout mon respect et ma gratitude pour avoir accepté de diriger cette thèse.

Ce fut une première pour vous, comme pour moi ! Je souhaite à d'autres étudiants de vous avoir à leurs côtés...

Merci pour votre disponibilité, votre vision du travail de thèse et de votre aide précieuse !

A notre Rapporteur,

M. le Dr Yves LAUVERJAT

- Maître de Conférences des Universités
- Praticien Hospitalier
- Docteur en Chirurgie Dentaire
- Docteur en Sciences Odontologiques
- C.E.S. Biologie Buccale
- C.E.S. Parodontologie
- D.U. Réhabilitation Orale et Implantologie
- Post Graduate Boston University
- Visiting Clinical Professor New York University

Merci d'avoir accepté d'être le rapporteur de ce jury.

Merci pour vos conseils, votre disponibilité et votre gentillesse et surtout de m'avoir conseillé le Dr. Vigouroux en tant que Directeur de ce travail de thèse.

Je n'ai malheureusement pas pu vous côtoyer à l'hôpital mais j'espère en avoir l'occasion lors de formations implantologiques que je ne manquerais pas de faire.

A notre Assesseur,

M. le Dr Reynald DA COSTA NOBLE

- Maître de Conférences des Universités
- Praticien Hospitalier
- Docteur en Chirurgie Dentaire
- Docteur en Sciences Odontologiques
- Docteur d'Etat en Odontologie
- Post Graduate Boston University
- Visiting Clinical Professor New York University

Merci d'avoir accepté de faire parti de ce jury avec autant d'enthousiasme et de gentillesse.

Tout comme le Dr. LAUVERJAT, je n'ai pas eu la chance de vous avoir à mes côtés à l'hôpital et je le regrette profondément étant donné les louanges que j'ai pu entendre à votre égard de la part de tous ceux qui vous ont côtoyé lors de leurs vacations hospitalières.

A notre Assesseur,

M. le Dr. Emmanuel D'INCAU

- Maître de Conférences des Universités
- Praticien Hospitalier
- Docteur d'Université en Sciences Anthropologiques
- Docteur en Chirurgie Dentaire
- C.E.S. de prothèse dentaire, option Prothèse Adjointe Partielle
- C.E.S. de prothèse dentaire, option Prothèse Scellée
- C.E.S. de prothèse dentaire, option Prothèse Adjointe Complète
- Maîtrise de Sciences Biologiques et Médicales
- D.E.A. d'Anthropologie Biologique

Je ne pouvais pas présenter cette thèse sans vous dans ce jury. Merci d'avoir accepté d'en faire partie.

Merci pour tout ce que vous avez fait pour moi et mon binôme Adrien, que ce soit à l'hôpital ou en dehors.

Je ne vous remercierai jamais assez d'avoir partagé votre expérience clinique, de m'avoir fait poser mes premiers implants, tout cela dans la joie et la bonne humeur !!

REMERCIEMENTS

A mes parents,

Pour tout l'amour et le soutien que vous m'avez apporté tout au long de ma vie et de mes études.

A mes sœurs Céline et Marion,

Voyez ici le témoignage de toute mon affection et mon soutien inconditionnel dans toutes vos entreprises. J'en profite pour embrasser la petite Léonie que je n'ai pas encore eu la chance de serrer dans mes bras mais qui a d'ores et déjà la chance d'avoir Céline et Guillaume comme parents.

A Célia,

Merci pour ton amour, ton soutien, pour tout ce que tu m'apportes chaque jour et pour la personne que tu es. Je vous souhaite tout l'amour et le bonheur du monde. Je profite de cette occasion pour te dire à nouveau que je t'aime de tout mon cœur.

A Mickaël, Anaïs, Marc, Bernadette,

Merci pour ces soirées passées à Bayonne, j'espère qu'elles en appelleront d'autres ! J'espère aussi ne pas laisser passer trop de temps avant de se voir à nouveau...

A toute ma famille et à mes grand-mères en particulier...

A Vincent, Maxime, Thomas, Charlotte...

Merci pour toutes ces années, depuis la P1, passées à vos côtés ! On a tous pris des routes différentes maintenant, mais je souhaite de tout cœur qu'elles se rejoignent le plus souvent possible...

A Adrien,

Merci pour avoir réussi à me supporter tout ce temps à l'hôpital ainsi que maintenant à la fac ! Reste le type génial que tu es, ne change surtout pas !

Aux copains de promo ; Alvinou, Roro, Pierre, Natalia, Kenneth, Sapna, BenJ, Mathilde, ...

Ne plus être ensemble à la fac ne doit pas signifier ne plus se voir une fois qu'on sera tous « grands » ! Il faudra juste trouver d'autres excuses pour faire la fête que les soirées dentaires, promo et autres... ;-)

Au Dr. Guillaume Roquette,

Pour m'avoir fait découvrir le métier, de l'autre côté du fauteuil...

Au Dr. Laurent Bordes,

Pour m'avoir accueilli dans son cabinet pendant ma 6^{ème} année, pour avoir partagé son expérience et ses grandes compétences. Et surtout pour m'avoir soufflé l'idée du sujet de thèse !

Au Real Medical et au BOF,

Pour tous les bons moments passés sur le terrain, en matchs comme aux entraînements...

Sommaire

Introduction.....	13
Méthodologie	14
1 Analyse des spécificités dentaires et implantaire	16
1.1 Etude anatomique	16
1.1.1 La gencive	16
1.1.2 Papille interdentaire.....	17
1.1.3 Epithélium	22
1.2 Spécificité du système implantaire	25
1.2.1 Positionnement unitaire idéal.....	28
1.2.2 L'angulation du grand axe implantaire	28
1.2.3 Situation de l'implant dans le sens vertical.....	32
1.2.4 Situation de l'implant dans le sens vestibulo-lingual.....	34
1.2.5 Situation de l'implant dans le sens mésio-distal	36
1.2.6 Positionnement plural	38
1.2.7 Concept du Platform switching	40
1.2.8 Perte osseuse péri-implantaire	42
1.3 Distance os alvéolaire/point de contact.....	43
1.4 Esthétique des tissus mous péri-implantaires	44
1.5 Pré-requis aux choix thérapeutiques de préservation ou de reconstruction papillaire ; problématiques	45
2 Préservation de la papille présente en implantologie	47
2.1 Maintien et amélioration du capital tissulaire disponible.....	47
2.2 Lors de l'extraction	48
2.3 Lors de la pose d'implant, chirurgie « flapless »	48
2.3.1 Tracés d'incisions idéaux	50
2.3.2 La chirurgie au Laser.....	51
2.4 Gestion d'alvéole.....	52
2.5 La préservation lors de la chirurgie grâce à la technique d'extraction-implantation immédiate.....	53
2.6 Lors de la réalisation des sutures.....	55
2.7 En présence de la vis de cicatrisation.....	56

2.8	Lors de la réalisation des prothèses provisoires ou d'usages	56
2.9	Gestion de la papille pendant la phase de temporisation	59
3	La reconstruction papillaire en implantologie.....	63
3.1	Les protocoles à suivre en présence d'os	63
3.1.1	Solution prothétique : positionnement idéal de la prothèse, règles d'or prothétiques	63
3.1.2	Solution orthodontique	63
3.1.3	La « Root Submergence Technique ».....	66
3.2	Les techniques chirurgicales en présence d'os	67
3.2.1	Le repositionnement par lambeau palatin repositionné en vestibulaire, incisif palatin	67
3.2.2	Lambeau semi-lunaire de repositionnement vestibulaire	70
3.2.3	Lambeau semi-lunaire palatin.....	70
3.2.4	La reconstruction par technique de microchirurgie des papilles, par la technique de Grunder	71
3.2.5	La régénération par technique de préservation papillaire de Palacci et par la technique de curetage.....	71
3.3	Les techniques de reconstruction en absence d'os	75
3.3.1	Chirurgie osseuse	75
3.3.1.1	Grefte d'os autogène en onlay	75
3.3.1.2	L'ostéotomie associée à un greffon conjonctif.....	77
3.3.1.3	La technique du « cône de glace ».....	77
3.3.2	Chirurgie muqueuse	78
3.3.2.1	Grefte de tissu conjonctif enfoui	79
3.3.2.2	Grefte épithélio-conjonctive	79
3.3.2.3	Technique du rouleau.....	80
3.3.2.4	Lambeau tracté coronairement, technique de l'augmentation gingivale guidée	81
3.4	Les alternatives en cas d'échec total à la reconstruction des papilles.....	81
3.4.1	Formes prothétiques particulières pour masquer l'absence de papille	81
3.4.2	Injection de fibroblastes autologues	82
3.4.3	Injection d'acide hyaluronique.....	82
3.4.4	Injection de silicone.....	85
3.4.5	Epithèses	88
	Conclusion	90
	Bibliographie.....	92

Introduction

Au cours de nos études d'odontologie, notre esprit clinique se forme à la notion de préservation des tissus existants avant de penser à la reconstruction proprement dite, et ce, quel que soit le domaine odontologique dans lequel nous évoluons.

Dans cette thèse, nous allons appréhender les différentes techniques de préservation et de reconstruction chirurgicale des papilles autour des implants. Nous verrons ainsi que la préservation papillaire s'avère être d'autant plus fondamentale que la reconstruction est difficile. Ainsi une approche pluridisciplinaire faisant appel à l'orthodontie, la chirurgie parodontale et à la prothèse est nécessaire pour prévenir la récession gingivale et la formation de « trous noirs ». En effet la perte d'une seule papille est un défaut très remarqué par le patient et son entourage, si celui-ci découvre sa gencive quand il sourit.

En premier lieu, nous analyserons les spécificités du système d'attache péri-implantaire de la gencive pour tenter de comprendre l'esthétique des tissus mous autour des implants, par comparaison avec le système d'attache gingivale dentaire. Il est acquis depuis quelques années déjà que le remplacement d'une dent absente par un artifice prothétique ne se limite pas à la parfaite ressemblance avec la dent remplacée, le White Esthetic Score, mais inclut également tout l'environnement gingival, le Pink Esthetic Score. (1)

Dans un deuxième temps, nous nous attacherons à développer la méthodologie pour la préservation de la papille présente lors des différentes phases de chirurgie implantaire, de l'incision aux sutures, en passant par l'extraction de la dent si celle-ci est encore en place sur l'arcade. Encore une fois maintenir et préserver le capital tissulaire présent est fondamental dans la dentisterie moderne.

Enfin lorsqu'il n'y a plus rien à préserver, il faut bien tenter de reconstruire. C'est ce que nous développerons dans notre dernière partie. L'os, support indispensable au tissu gingival et à la présence de la papille, est-il suffisant pour qu'une simple greffe gingivale puisse suffire à remodeler les tissus péri-implantaires ? Ou faut-il réaliser un apport osseux supplémentaire ? L'analyse clinique pré-implantaire et l'expérience du praticien doivent répondre à ces questions avant même toute intervention. Enfin nous terminerons cette partie sur les alternatives en cas d'échec à la reconstruction des papilles péri-implantaires, car même si tout est mis en œuvre pour tenter de les préserver ou de les reconstruire, nous gardons à l'esprit que nous travaillons dans un milieu en constante évolution qui peut parfois ne pas répondre positivement à nos attentes et à nos efforts.

Méthodologie

Pourquoi cette revue de littérature :

La reconstruction chirurgicale des papilles reste un défi pour les parodontologistes et les implantologistes. La préservation des volumes osseux et gingivaux, voire leur augmentation au cours du plan de traitement implantaire, apparaît ainsi comme capitale.

Le but de cette revue de littérature est donc de mettre en avant les moyens et techniques dont dispose le chirurgien-dentiste dans son arsenal thérapeutique, pour être mieux informé et mieux guidé dans son choix de plan de traitement, vis-à-vis de la situation clinique qui se présente à lui.

Objectifs :

- Exposer les principes de préservation tissulaire afin de minimiser le travail de reconstruction par la suite, si nécessaire.
- Comparer les différentes techniques de reconstruction gingivale entre elles, leur résultat et leur efficacité sur le long terme.

Méthode de travail :

Pour remplir ces objectifs, notamment pour pouvoir comparer les techniques chirurgicales entre elles, le travail de recherche s'est porté sur les essais cliniques randomisés. L'essai clinique randomisé est un type d'essai clinique, donc destiné à tester un traitement. Dans ce type d'essai, les sujets sont choisis au hasard pour recevoir un certain traitement ou un placebo. On évite ainsi les biais liés à la sélection des patients (situation personnelle, historique médical...).

L'essai clinique randomisé possède le plus haut niveau de preuves scientifiques (Evidence Based Dentistry), sur lequel se basent les institutions, notamment la Haute Autorité de Santé, pour publier des recommandations et ainsi encadrer la profession.

Critères d'exclusion :

- Les articles portant sur la performance d'un système implantaire particulier
- Les articles portant sur des patients atteints de pathologie générale ou locale, en particulier la parodontite.

Les recherches ont eu lieu en Novembre 2014 et ont été effectuées sur la base de données PubMed, dans un premier temps, sans restriction de langue ou de date de publication. La première partie du sujet étant « la préservation des papilles en implantologie », les *MeSH Terms* suivants ont été utilisés :

« gingiva » AND « preservation, biological » AND « dental implants ». Aucun essai clinique randomisé n'a été trouvé.

La seconde partie du sujet que nous souhaitons développer est « la reconstruction chirurgicale des papilles en implantologie ». Les *MeSH Terms* suivants ont alors été utilisés :

« gingiva » AND « reconstructive surgical procedures » AND « dental implants »

Il ressort 4 essais cliniques randomisés, dont un fait parti des critères d'exclusion précédemment cités. Sur les 3 restants, après lecture, il s'avère que 2 d'entre eux se focalisent sur la régénération osseuse guidée et non sur les techniques de reconstruction chirurgicale des papilles en elles-mêmes. Le dernier article est un essai clinique randomisé comparant deux techniques de greffe gingivale pour l'augmentation de la muqueuse attachée péri-implantaire.

Discussion :

Pour pouvoir répondre aux objectifs fixés, la recherche a été élargie aux essais cliniques contrôlés, aux revues systématiques de la littérature et à des rapports de cas. Dans l'essai clinique contrôlé, un groupe de sujets est constitué pour servir de groupe contrôle et ne pas recevoir le traitement. Même si le niveau de preuves scientifiques de l'essai clinique contrôlé est moindre que celui de l'essai clinique randomisé, il possède un niveau de preuve suffisant pour étayer une thèse.

L'os étant le support indissociable de la présence ou non des papilles, nous avons également développé la recherche d'articles sur les techniques de chirurgie osseuse.

MeSH Terms utilisés :

- « surgery, oral »
- « dental implants »
- « gingiva »
- « esthetics, dental »
- « bone substitutes »
- « bone regeneration »
- « bone transplantation »
- « reconstructive surgical procedures »
- « oral surgical procedures »

Conclusion :

Il n'existe pas suffisamment de preuve scientifique pour recommander une approche thérapeutique ou pour suggérer qu'une approche thérapeutique est plus efficace qu'une autre pour la reconstruction des papilles.

1 Analyse des spécificités dentaires et implantaire

1.1 Etude anatomique

1.1.1 La gencive

La gencive est composée d'un tissu épithélio-conjonctif qui forme un bandeau de muqueuse masticatrice autour des dents.

Les tissus gingivaux ont aussi une classification particulière ; on parle de gencive libre, attachée ou interdentaire selon leur localisation.

La notion d'espace biologique (cf. Fig.1) est importante, quel que soit le domaine dans lequel nous travaillons ; prothétique, parodontologique... L'espace biologique correspond à l'attache gingivale (épithéliale et conjonctive) supracrestale. C'est l'espace compris entre le fond du sulcus et le sommet de la crête alvéolaire. Ce concept trouve son importance pour les restaurations sous-gingivales à raisons esthétiques. Le bord prothétique doit être éloigné de 0,5 à 1 mm du fond du sulcus, sinon on note une migration apicale de l'attache parodontale et une exposition possible du bord de la prothèse.

Nous reviendrons plus tard et plus en détail sur la notion d'espace biologique.

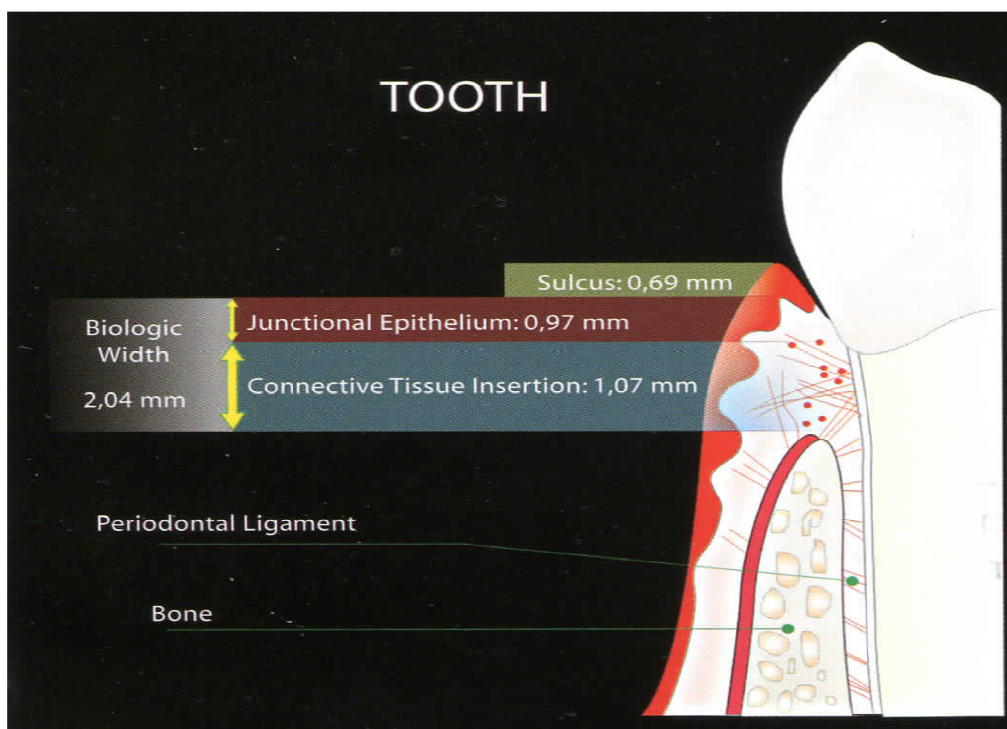


Schéma issu du livre *Esthetics in Implantology. Strategies for soft and hard tissue therapy*. José Bernardes das Neves, Quintessence Editora Ltda, 2010

Fig. 1: illustration de la notion d'espace biologique dentaire

1.1.2 Papille interdentaire

Sa forme est déterminée par les zones de contact interdentaires, la largeur des dents proximales adjacentes, le trajet de la ligne de jonction émail-cément des dents adjacentes et la crête osseuse sous-jacente. Elle suit le contour des dents en fonction de leur forme, de leur taille et de leur position.

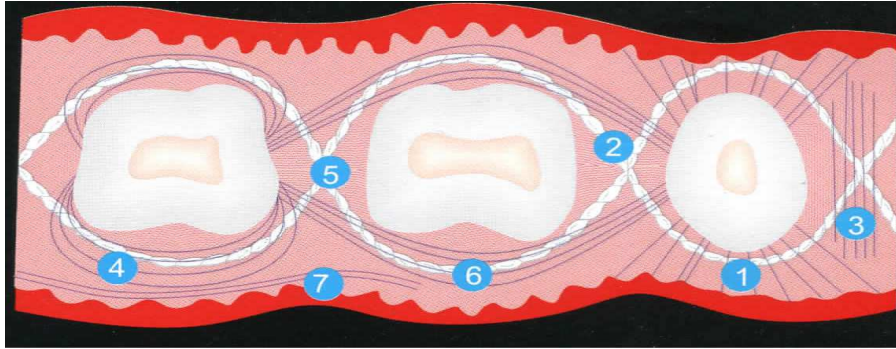
La présence de la papille est donc conditionnée par la présence d'un os support. La perte de cet os interdentaire entraîne donc la perte du tissu mou. La solution idéale serait de reconstruire cet os interdentaire, ce qui est malheureusement non réalisable à ce jour comme nous allons le voir par la suite.

Dans le sens vestibulo-palatin, la zone interdentaire est plus étroite entre les dents antérieures et plus larges entre les dents postérieures. Dans le secteur antérieur la papille interdentaire est pyramidale tandis que dans le secteur postérieur elle est plus aplatie dans le sens vestibulo-lingual (Lindhe et al, 2003).

La composition des papilles est essentiellement faite de réseaux de fibres de collagène divisés en plusieurs groupes selon leur insertion et leur trajet (cf. Fig.2) :

- Les fibres dento-gingivales : divisées en fibres coronales, horizontales et apicales. Elles sont incluses dans le cément de la partie supra-alvéolaire et se projettent à partir de celui-ci vers les surfaces tissulaires gingivales libres vestibulaires, linguales et interproximales.
- Les fibres semi-circulaires et circulaires : elles encerclent la dent au niveau de la gencive libre.
- Les fibres dento-périostées : elles aussi situées dans le cément de la partie supra-alvéolaire mais elles suivent un trajet en direction apicale en vestibulaire et linguale et rejoignent le tissu conjonctif de la gencive attachée.
- Les fibres transeptales : elles ont pour origine le cément supra-alvéolaire des dents et sont incluses à chacune de leur extrémité dans le cément des dents adjacentes. Elles ont donc pour trajet rectiligne à travers le septum interdentaire conjonctif. Elles peuvent également relier le cément supra-radulaire à la crête osseuse alvéolaire.

On trouve également des fibres interpapillaires, transgingivales, intercirculaires... Ces faisceaux de fibres de collagène participent à l'architecture et à l'intégrité de l'attache dento-gingivale. Elles renforcent la papille interdentaire en lui conférant une tonicité et une résilience suffisantes et nécessaires à son maintien.



- 1 : fibres dentogingivales**
- 2 : fibres transgingivales**
- 3 : fibres interpapillaires**
- 4 : fibres circulaires/semi-circulaires**
- 5 : fibres transeptales**
- 6 : fibres intercirculaires**
- 7 : fibres intergingivales**

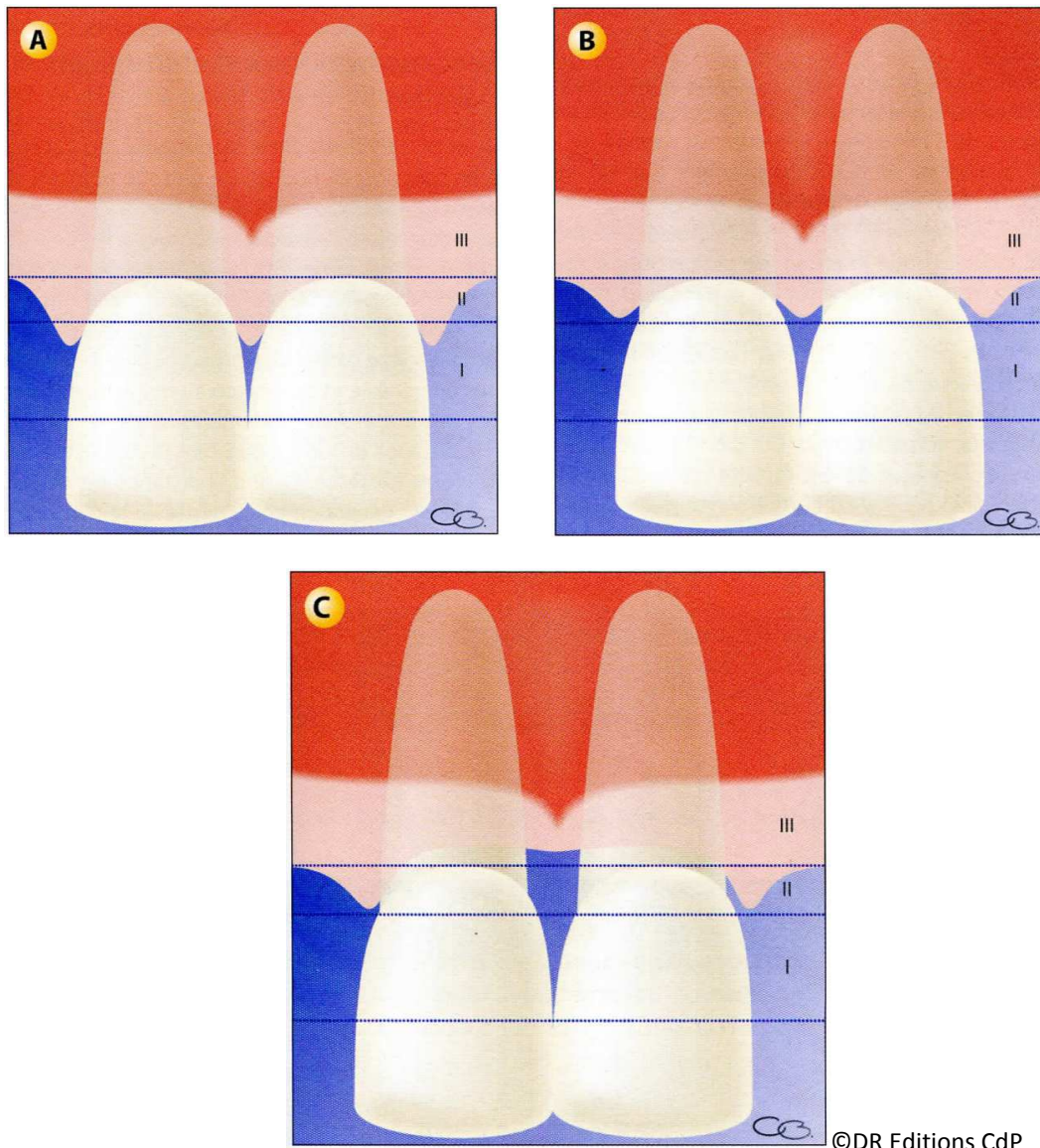
Schéma tiré du livre *Chirurgie plastique et esthétique en parodontie et implantologie, une approche micro-chirurgicale*, Zuhr et Otto, Quintessence International, 2013

Fig.2 : Réseaux de fibres de collagène composant la gencive et les papilles interdentaires.

Chez les sujets jeunes, la gencive interdentaire remplit totalement l'espace interdentaire. Sa perte peut entraîner des défauts esthétiques, des problèmes phonétiques et des tassements alimentaires.

La perte des papilles interdentaires a été décrite par Nordland et Tarnow (2) en 1998 en 3 classes selon la perte en hauteur de la papille, selon 3 repères (cf. Fig.3) :

- I) Le point de contact interdentaire
- II) Le point le plus coronaire de la jonction amélocémentaire en interproximal
- III) Le point le plus apical de la jonction amélocémentaire en vestibulaire



Dessins tirés du livre *Chirurgie Plastique Parodontale 2^{ème} édition*, Borghetti et al. , Ed CDP, 2008

Fig.3 : Classification de Nordland et Tarnow mettant en évidence les différents repères pour déterminer la hauteur de perte des papilles.

Cardaropoli et coll. (3) proposent une autre classification de la hauteur papillaire, proche de celle de Nordland et Tarnow, qu'ils appellent « IPP » pour « Indice de Présence Papillaire ». Ces classifications permettent surtout de faire le comparatif entre pré et postopératoire car cliniquement la mesure de la hauteur papillaire se fait par sondage jusqu'au contact osseux. (4)

Tarnow et coll. ont donc réalisé la première étude en 1992 (5) pour déterminer quelle distance, depuis la base de la surface de contact jusqu'à la crête osseuse, peut être associée ou non avec la présence ou l'absence des papilles interdentaires chez l'homme (cf. Tableau 1). Pour les auteurs, si un espace est visible apicalement au point de contact, la papille est considérée comme absente et si le tissu mou remplit toute l'embrasure, la papille est considérée comme présente.

Cette absence de papille entraîne un préjudice esthétique en cas de ligne du sourire haute, un problème phonétique et de tassement alimentaire.

Dans cette étude, 288 sites sur 30 patients ont été étudiés :

- 99 dents antérieures
- 99 prémolaires
- 90 molaires

Tous les patients ont eu un détartrage et/ou un surfaçage, 2 à 8 semaines avant les mesures, pour diminuer œdèmes et inflammations pour ne pas fausser les résultats. Le jour J le patient est anesthésié et la sonde est insérée verticalement en vestibulaire du point de contact jusqu'au contact osseux de la crête.

Les résultats apparaissent ici :

Papille	Distance point de contact-crête osseuse en mm (et nombre)							
	3 (2)	4 (11)	5 (73)	6 (112)	7 (63)	8 (21)	9 (4)	10 (2)
Présente (nombre)	2	11	72	63	17	2	1	0
Absente (nombre)	0	0	1	49	46	19	3	2
Présente (%)	100	100	98	56	27	10	25	0
Absente (%)	0	0	2	44	73	90	75	100

Tableau tiré du livre *Chirurgie Plastique Parodontale*, 2^{ème} Edition, Borghetti, 2008.

©DR Editions CdP

Tableau 1 : Résultats de l'étude de Tarnow et coll.

La papille est présente dans presque 100% des cas lorsque la distance est de 3, 4 ou 5 mm. Mais elle est absente la plupart du temps lorsque la distance est de 7, 8, 9 ou 10 mm. A 6 mm, la papille est présente un peu plus d'une fois sur deux.

Il existe une très grande différence, à 1 mm près, entre 5 mm (98% de présence) et 6 mm (56% seulement) mais les auteurs ignorent pourquoi. Les résultats montrent aussi que la majorité des mesures se trouvent entre 5 et 7 mm.

D'autres variables peuvent expliquer la présence ou non de la papille, telles que, entre autres :

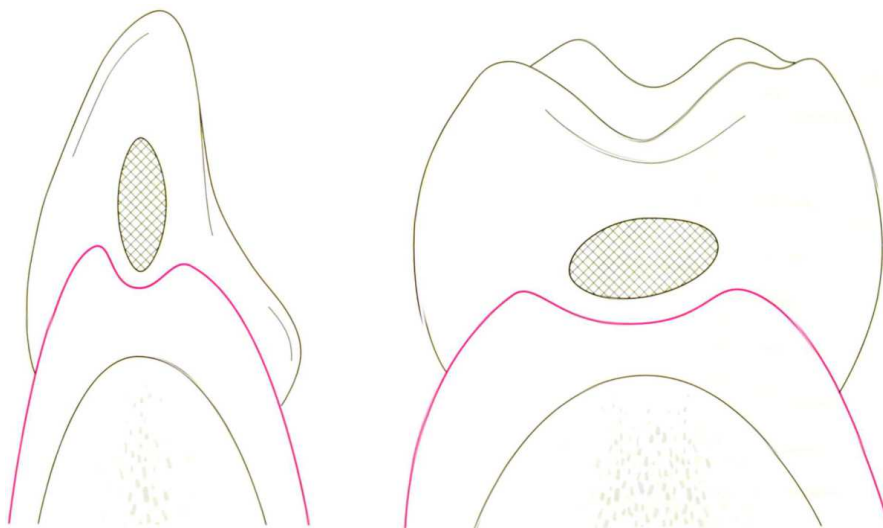
- Le degré d'inflammation gingivale
- La profondeur de poche sur la dent adjacente
- Les antécédents de thérapies chirurgicales ou non
- La présence de restaurations proximales, bien que 66 sites aient des restaurations proximales, il n'y avait pas de différence significative avec les autres sites.

La conclusion que les auteurs tirent de cette étude est que le facteur déterminant semble bien être la distance verticale depuis le sommet de la crête jusqu'à la base de la surface de contact. En 1992, Tarnow écrivait déjà en conclusion de son étude qu'il faudrait d'autres études pour examiner d'autres variables, comme la distance mésio-distale et le volume total de l'embrasure intercoronaire pour connaître leur degré d'implication dans la formation de la papille interdentaire.

Cho (6) a donc axé son étude sur la distance interproximale entre les racines et en a conclu que l'existence d'une papille interdentaire dépend non seulement de la distance entre le point de contact et le sommet de la crête alvéolaire mais également de la distance interproximale entre les racines.

Dans les zones prémolo-molaires, les dents se touchent par surface de contact. Comme la papille suit le contour de ces surfaces, un col ou une concavité se forme dans ces régions, ce qui donne naissance à une papille vestibulaire et une papille palatine/linguale séparées par le col papillaire (cf. Fig.4). Ce col papillaire est composé d'un tissu non kératinisé ou para-kératinisé et donc plus perméable aux produits bactériens. La reformation de la papille après chirurgie augmente la profondeur de poche et par conséquent les difficultés à l'hygiène orale. (Bosshardt et Selvig, 1997/ Cohen, 1959/ Lindhe et al, 2003)

Les dimensions de ce col dans le sens vestibulo-lingual augmentent des incisives aux molaires, passant de 2 à 6 mm et de 0,3 à 1,5 mm dans le sens apico-coronaire (Pilot, 1972 et 1973). Le col est donc limité par la fusion coronaire des deux épithéliums de jonction qui entourent deux dents adjacentes.



Dessin tiré du livre *Chirurgie plastique et esthétique en parodontie et implantologie, une approche microchirurgicale*, Zühr, Hürzeler, Quintessence International 2013

Fig.4 : Illustrations de la morphologie du col interpapillaire des incisives et des molaires

D'après Lindhe et al, 2003, la région du col est recouverte d'un épithélium fin non kératinisé, plus vulnérable à l'inflammation.

L'expérience de Papalexiou et coll. en 2006 (7) a démontré que le rétablissement du point de contact permet à la papille d'occuper à nouveau tout l'espace interproximal cliniquement. Mais qu'en revanche, sur le plan histologique le col papillaire n'est pas restauré. Il s'agit en fait d'un épithélium kératinisé convexe triangulaire qui est présent dans cet espace interproximal.

1.1.3 Epithélium

Il peut être divisé en 3 groupes ;

- buccal, qui tapisse toute la cavité buccale
- sulculaire, qui fait face à la dent sans y adhérer
- jonctionnel, qui réalise l'adhésion entre la gencive et la dent. (8)

Il existe différentes classifications pour positionner les patients selon leur type de parodonte et ainsi connaître un peu mieux les facteurs de risques inhérents à leur propre parodonte. Ces classifications permettent aussi d'avoir une certaine prédictibilité du résultat du traitement mis en place pour le patient.

En voici certaines, parmi les plus utilisées par les chirurgiens-dentistes ;

Classification de Maynard et Wilson : elle est fondée sur la morphologie du parodonte et distingue quatre types de parodonte, du plus favorable au plus risqué en termes d'apparition de récession parodontale :

- 1) **type 1** ; la hauteur de tissu kératinisé est suffisante (3,5 mm) et le parodonte est épais
- 2) **type 2** ; la hauteur de tissu kératinisé est moindre (inférieure à 2 mm) mais l'épaisseur est normale
- 3) **type 3** ; la hauteur de tissu kératinisé est normale mais le procès alvéolaire est fin
- 4) **type 4** ; la hauteur de tissu kératinisé est réduite et le procès alvéolaire est fin

Classification de Seibert et Lindhe : cette classification est plus simple et distingue seulement deux types de parodonte qui sont de type :

- 1) **plat et épais**, offrant une situation favorable
- 2) **fin et festonné**, situation à risque

Classification de Korbendeau et Guyomard :

- 1) **type A** ; le procès alvéolaire est épais (proche de la ligne de jonction amélocémentaire), la gencive est épaisse et de hauteur suffisante (supérieure à 2 mm)
- 2) **type B** ; le procès alvéolaire est mince (proche de la ligne de jonction amélocémentaire), la gencive est assez mince mais de hauteur suffisante (supérieure à 2 mm)
- 3) **type C** ; le procès alvéolaire est mince (situé à plus de 2 mm de la ligne de jonction amélocémentaire), la gencive est mince mais de hauteur suffisante (supérieure à 2 mm)
- 4) **type D** ; le procès alvéolaire est mince (situé à plus de 2 mm de la ligne de jonction amélocémentaire), la gencive est mince et de hauteur réduite (inférieure à 1 mm)

Les types C et D sont donc des situations à risque d'apparition de récessions parodontales.

En général un patient présentant une combinaison de ligne du sourire haute avec un biotype gingival fin est extrêmement difficile à traiter et cela devrait même être considéré comme un facteur de risque anatomique.

Il existe également des classifications de la typologie des défauts osseux après extraction, en particulier celle d'Elian et coll. (cf. Fig.5) qui permettent au chirurgien-dentiste d'appréhender au mieux la difficulté d'intervention sur le site à implanter (9) :

- **Type I** : le tissu gingival et l'os vestibulaire sont à un niveau normal, en relation avec la jonction émail-cément de la dent en pré-extraction et resteront inchangés après extraction.
- **Type II** : le tissu gingival est présent mais l'os vestibulaire est en partie manquant après extraction.
- **Type III** : le tissu gingival et l'os vestibulaire sont tous les deux fortement réduits après extraction.

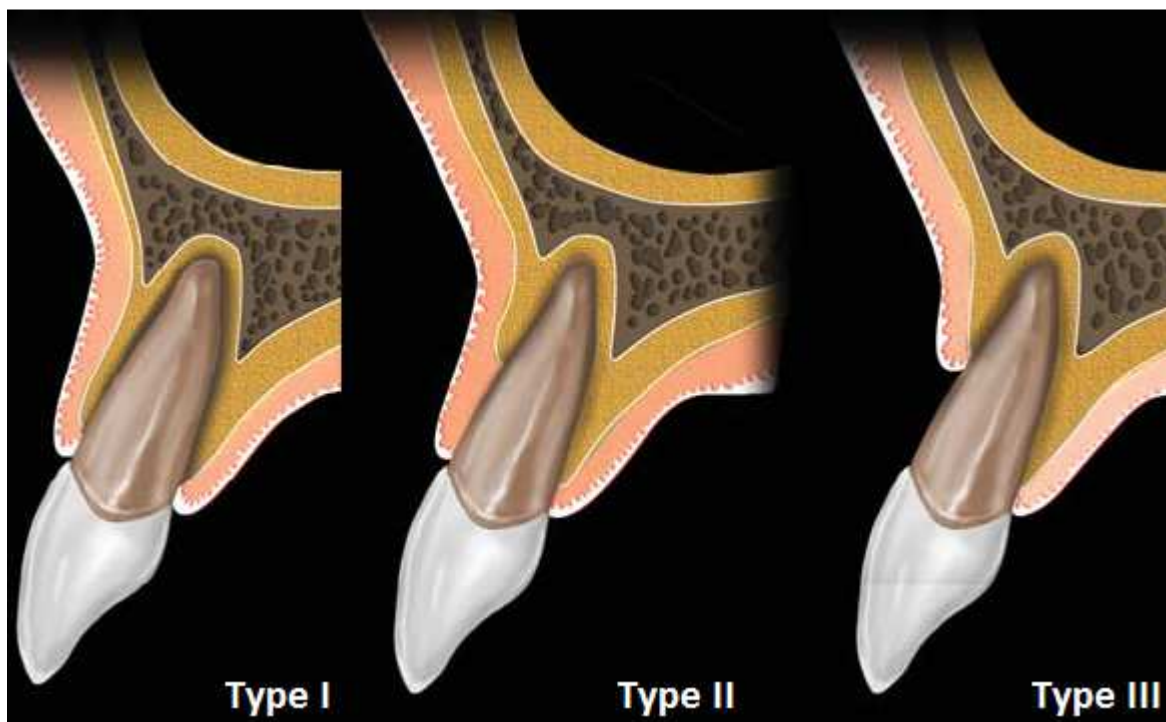


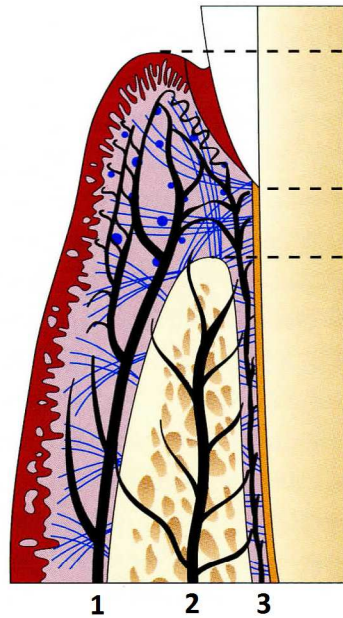
Image issue de l'article d'Elian et coll., *A simplified Socket Classification and Repair Technique*, dans *Pract Proced Aesthet Dent* 2007; 19(2):99-104

Fig.5 : Classification d'Elian et coll. des défauts osseux des futures alvéoles d'extraction.

Ces classifications ne sont qu'une aide à la décision de traitement et permettent d'anticiper les possibles résultats. Les résultats en eux-mêmes ne peuvent être obtenus que par un maintien d'un apport sanguin tout au long des phases chirurgicales et de cicatrisation, pour éviter la nécrose et la perte des tissus concernés par le traitement.

Cette vascularisation, primordiale, n'est pas différente selon le type de parodonte mais selon la nature de ce sur quoi nous travaillons : dent ou implant (cf. Fig.6 et Fig.18). Ces différences de vascularisation vont nous permettre de comprendre par la suite la difficulté de maintien des tissus mous autour des implants, si ceux-ci ne sont plus irrigués de la même manière.

Il existe trois sources de vascularisation autour des dents: Périoste (1), Os (2), Desmodonte (3)



Dessin modifié et tiré du livre *Optimal implant positioning & soft tissue management for the Branemark system*, Palacci, Quintessence, 1995

Fig.6 : La vascularisation autour des dents

1.2 Spécificité du système implantaire

La comparaison entre l'anatomie parodontale et péri-implantaire, ainsi que de la biologie, est nécessaire pour assurer le succès d'un aménagement tissulaire pré-implantaire et la pose implantaire.

L'épithélium péri-implantaire (cf. Fig.7) est formé d'un :

- **épithélium sulculaire** : de structure cellulaire presque identique à celle d'un épithélium sulculaire d'une dent naturelle. Cette structure lui procure une protection immunologique.
- **épithélium jonctionnel** : est plus épais que celui d'une dent puisqu'il est plus riche en cellules. Cet épithélium adhère à la surface implantaire de manière analogue à la surface dentaire c'est-à-dire par des hémidesmosomes. Selon l'étude de Tonetti de 1993, cet épithélium renferme des cellules de Langerhans qui synthétisent des antigènes pour stimuler l'activité macrophagique. Il renferme aussi des cellules épithéliales indifférenciées à grande capacité d'adhésion sur divers matériaux biologiques ou non biologiques. Ces cellules épithéliales créent une sertissure péri-implantaire et une herméticité transgingivale dont dépend la pérennité du résultat implantaire. Sa longueur dépend de l'état de surface implantaire (lisse, rugueuse) et de la technique opératoire implantaire (enfouis ou non enfouis).
- **épithélium buccal** : épais et kératinisé. S'il est présent, il procure similairement une résistance aux forces masticatoires, aux procédures restauratrices et à l'hygiène bucco-dentaire.

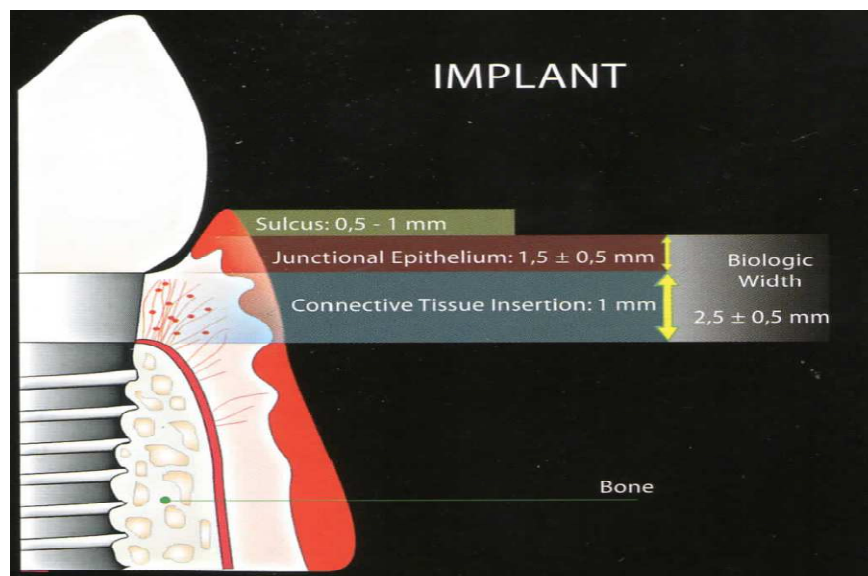


Schéma issu du livre *Esthetics in Implantology. Strategies for soft and hard tissue therapy*. José Bernardes das Neves, Quintessence Editora Ltda, 2010

Fig.7 : Illustration de la notion d'espace biologique implantaire

Les similitudes donnent les bases anatomiques et biologiques pour la chirurgie parodontale reconstructrice en implantologie, tandis que les différences révèlent les limitations auxquelles il faut s'attendre dans les différentes techniques chirurgicales (Tableau 2).

Dent		Implant
	<u><i>Attache épithéliale</i></u>	
Hémidesmosomes		Hémidesmosomes
	<u><i>Attache conjonctive</i></u>	
Plus de fibroblastes		Moins de fibroblastes
Moins de collagène		Plus de collagène
Fibres perpendiculaires		Fibres parallèles
		Zone juxta-implantaire pauvre en collagène et en vaisseaux
	<u><i>Vascularisation</i></u>	
3 sources : Périoste		2 sources : Périoste
Os alvéolaire		Os alvéolaire
Desmodonte		

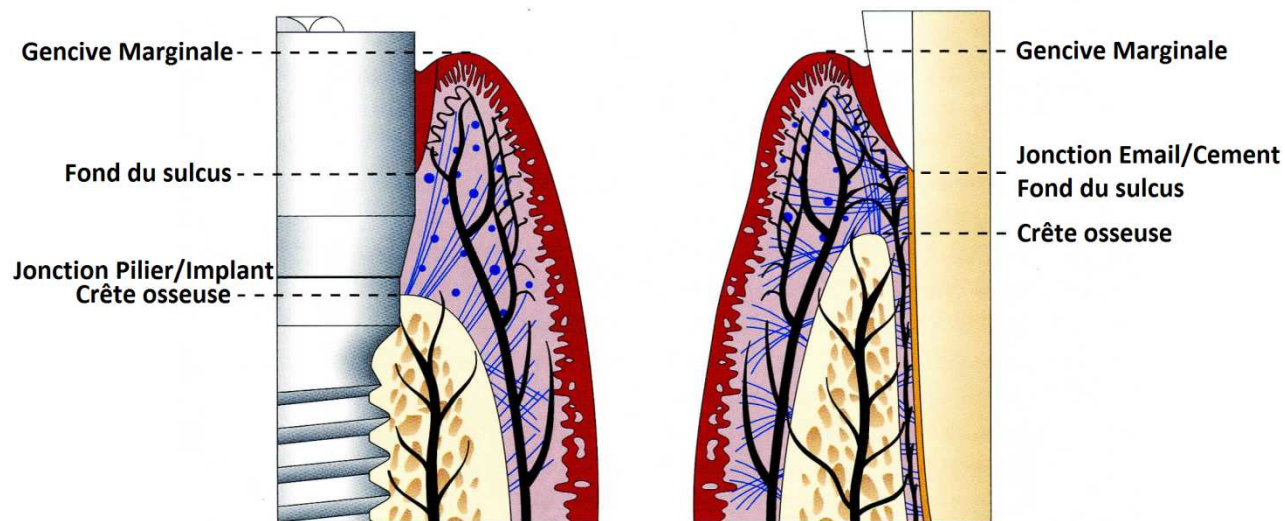
Tableau 2 : Différences dans la composition de l'espace biologique des dents et des implants.

Il existe donc des différences dans la composition de l'attache conjonctive de l'espace biologique entre dents et implants. Mais ce dernier reste agencé de la même façon : c'est un ensemble tissulaire de séparation entre un milieu externe septique et un milieu interne aseptique.

L'espace biologique est composé des 3 étages suivants (cf. Fig.9) :

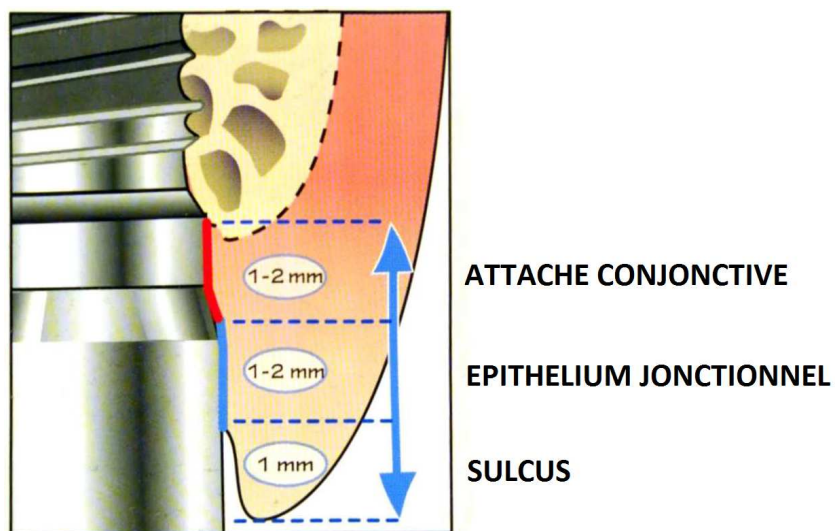
- le sillon gingivo-dentaire ou sulcus (environ 1 mm)
- l'attache épithéliale ou épithélium jonctionnel (1 à 2 mm)
- l'attache conjonctive (1 à 2 mm)

Cette attache muco-implantaire d'au moins 3 mm se situe entre le sommet de la gencive marginale et le point le plus profond de l'attache conjonctive au contact du tissu osseux (cf. Fig.8).



Dessin modifié tiré du livre *Optimal Implant Positioning And Soft Tissue Management For The Branemark System*, Palacci, Quintessence, 1995

Fig.8 : Situation de l'attache muco-implantaire en comparaison avec le système d'attache muco-dentaire.



Dessin modifié tiré du livre *Théorie et pratique de la mise en charge immédiate*, Davarpanah, Quintessence International, 2007

Fig.9 : Composition et positionnement des différents étages de l'espace biologique péri-implantaire.

1.2.1 Positionnement unitaire idéal

La détermination de la position implantaire devrait être guidée par la position idéale de la restauration finale. Des implants mal placés rendent impossible la réalisation de la prothèse respectant les critères esthétiques. Il nous faut anticiper la position des implants en fonction des résultats esthétiques voulus.

L'anatomie osseuse et/ou muqueuse du site à implanter ne doit pas guider la mise en place de l'implant mais doit être maintenue ou reconstruite pour obtenir de bonnes conditions pour le positionnement et l'angulation voulus de l'implant.

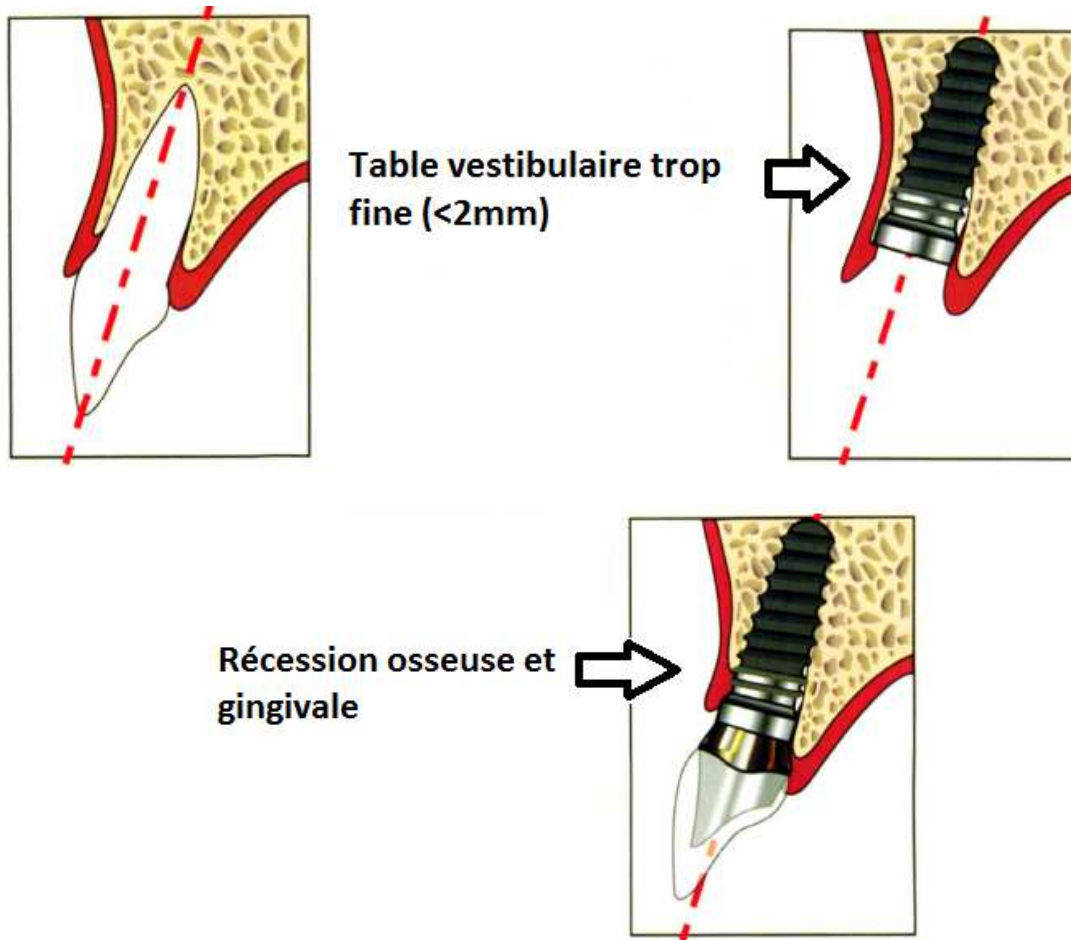
Les dents adjacentes au site édenté servent de référence pour le placement. Pour Palacci, une malposition de moins d'un millimètre et/ou de moins de 10° peut remettre en cause le résultat esthétique.

Il existe 4 variables spatiales à maîtriser pour obtenir un résultat esthétique satisfaisant, ainsi que des forces occlusales dirigées selon l'axe implantaire, qui sont le positionnement implantaire dans les 3 plans de l'espace et son angulation, que nous allons développer en suivant.

1.2.2 L'angulation du grand axe implantaire

Idéalement, l'implant est placé selon le grand axe de la dent à remplacer (cf. Fig.10). La résorption post-extractionnelle peut amener les procès alvéolaires à être plus ou moins inclinés dans le sens vestibulo-lingual, donc à une angulation de l'implant incompatible avec les impératifs esthétiques.

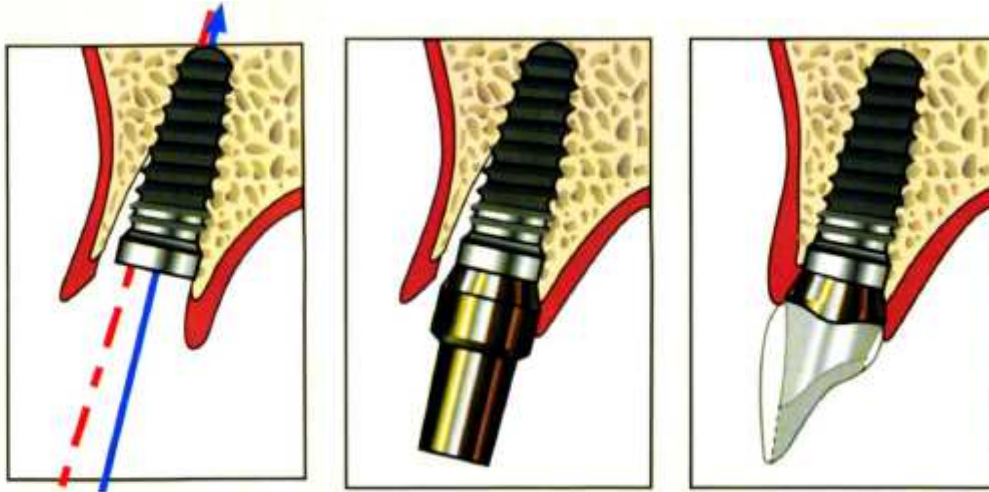
Si l'axe est trop vestibulaire, le profil d'émergence sera inesthétique et si en plus la gencive est considérée comme fine, on aura un risque de récession non négligeable. En effet il existe toujours un remodelage osseux et une lyse osseuse péri-implantaire, il faut donc une certaine épaisseur de la table vestibulaire externe, au moins 2 mm (10), pour que celle-ci puisse être toujours présente après cicatrisation et continuer à soutenir les tissus mous.



Dessins modifiés et tirés du livre *Théorie et pratique de la mise en charge immédiate*, Davarpanah, Quintessence International, 2007

Fig.10 : Positionnement de l'implant dans le même axe que la dent extraite

Palmer et coll. placent donc l'implant entre 20° vestibulaire et 10° lingual par rapport à l'axe idéal qui est celui, on le rappelle, du grand axe de la dent à remplacer. La solution pour Davarpanah (11) consiste à décaler en position palatine l'axe de l'implant d'environ 5° par rapport à l'ancien axe dentaire, afin de recréer cette distance d'au moins 2 mm entre le col de l'implant et la table osseuse vestibulaire (cf. Fig.11).



Dessins tirés du livre *Théorie et pratique de la mise en charge immédiate*, Davarpanah, Quintessence International, 2007

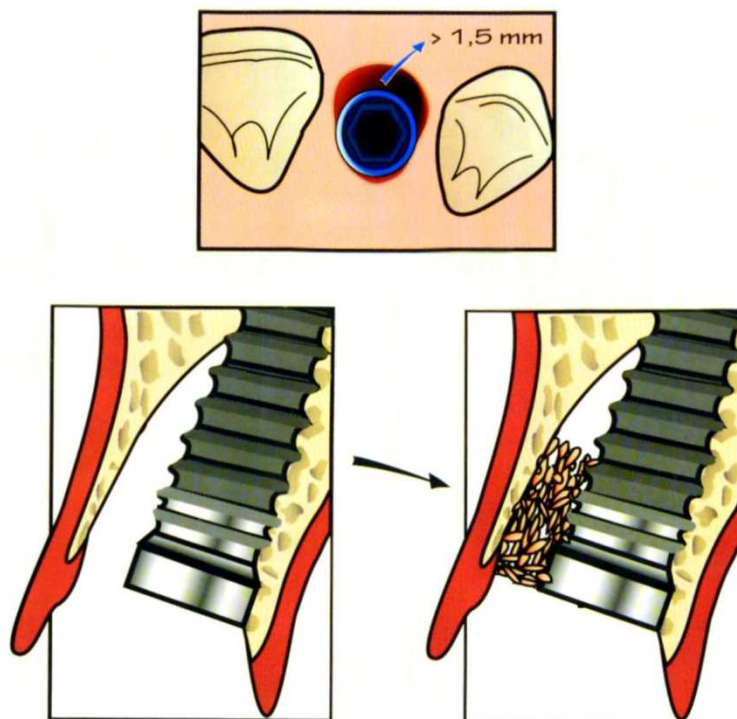
Fig.11 : Décalage de l'implant de 5° en palatin par rapport à l'ancien axe dentaire

Les tissus mous trouveront donc toujours un soutien osseux sous-jacent, ils ne migreront pas apicalement et assureront sur le long terme une esthétique satisfaisante.

Si l'axe est trop lingual, on sera tenté de le rattraper par une extension vestibulaire de la couronne entraînant un accès difficile pour l'hygiène.

Parfois la circonférence de l'alvéole est supérieure à celle de l'implant, autrement dit il existe un hiatus entre l'implant et la paroi vestibulaire. La gestion de ce hiatus est primordiale dans la régénération osseuse de celui-ci (cf. Fig.12). S'il est inférieur à 1,5 mm, il semblerait qu'il se régénère spontanément sans perte osseuse verticale.

En revanche s'il est supérieur à 1,5 mm, on observe une perte osseuse verticale après régénération osseuse. Cette perte osseuse concerne évidemment la partie vestibulaire mais également l'os péri-implantaire qui participe au soutien de la papille. La fermeture de ce hiatus par un comblement, soit avec de l'os autogène, soit par un biomatériau ou un mélange des deux est nécessaire, comme montré ci-dessous :



Dessins tirés du livre *Théorie et pratique de la mise en charge immédiate*, Davarpanah, Quintessence International, 2007

Fig.12 : Présence d'un hiatus en vestibulaire et comblement de celui-ci par biomatériau

La transmission des contraintes occlusales dans l'axe implantaire est à privilégier. Toutefois, si celles-ci ne se font pas parallèlement à l'axe implantaire, elles n'entraîneront que des problèmes de dévissages et ne seront pas à l'origine de problèmes d'ostéo-intégration, si l'implant n'est pas mis en charge immédiatement.

Une prothèse scellée nous permettra d'avoir une plus grande souplesse pour incliner l'implant car avec une prothèse transvissée, l'angulation idéale de l'implant passe par le cingulum afin que les puits d'accès soient à la fois accessibles et masqués. Sherif (12), en 2011, a réalisé une étude sur 5 ans, pour comparer le taux de survie et le taux de succès entre prothèses scellées et prothèses vissées. Selon l'auteur de cette étude, il n'y a aucune différence dans les résultats entre ces deux types de prothèse. Le choix serait donc fait selon la situation clinique, c'est-à-dire l'angulation implantaire, et les habitudes du praticien.

1.2.3 Situation de l'implant dans le sens vertical

La position verticale de l'implant va déterminer l'espace disponible jusqu'au plan d'occlusion pour placer le pilier ainsi que la prothèse mais va aussi déterminer la hauteur qui va séparer le col implantaire du sommet de la gencive.

Cette hauteur sert également à :

- 1) Masquer le col métallique des piliers, si la gencive est trop fine. On peut également utiliser des piliers tout céramiques ou céramiser la base du pilier.
- 2) Enfouir légèrement la jonction pilier/couronne
- 3) Assurer la transition entre le diamètre du col implantaire et celui, plus large, de la couronne
- 4) Obtenir des formes de contour proches de l'anatomie dentaire

Tous ces éléments mis bout à bout permettent de créer ce qu'on appelle le profil d'émergence.

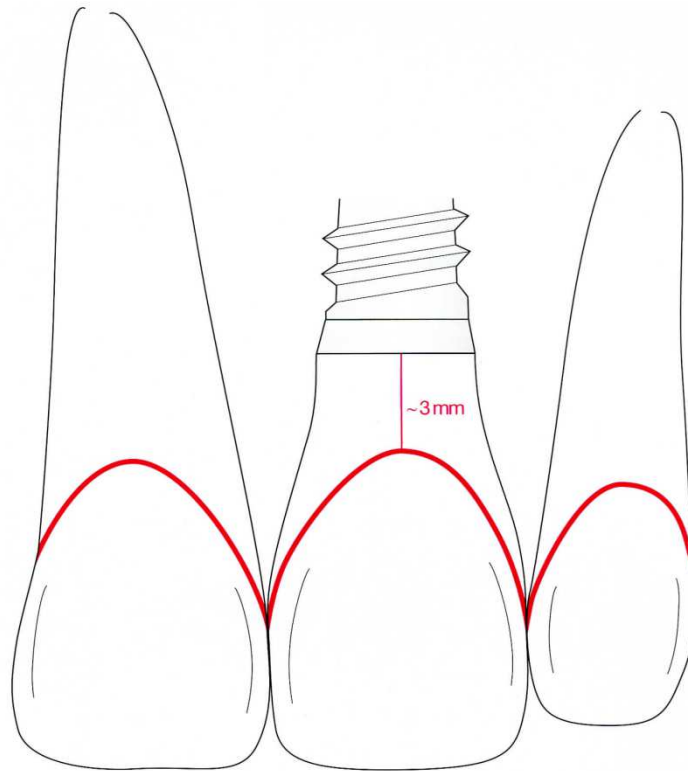
Si l'implant est placé trop coronairement, il est difficile de développer un profil d'émergence correct et esthétique.

Si l'implant est trop apical, le sulcus péri-implantaire sera très profond favorisant le risque d'infiltration bactérienne. Cela engendre aussi un ratio longueur d'implant/longueur pilier et couronne défavorable, associé de plus avec des forces latérales. On obtient donc un bras de levier important entraînant un risque de dévissage et/ou de fractures des pièces prothétiques. (13)

La position verticale va influencer la longueur de l'implant. Les implants courts (inférieur à 8 mm) ont un pronostic réservé. Le positionnement vertical de l'implant dépend également de l'épaisseur des tissus mous et de l'os cortical alvéolaire.

En effet avec un parodonte fin, il est souhaitable d'enfouir davantage pour prévenir le risque de récession secondaire. En revanche l'enfouissement sera limité en présence d'os alvéolaire peu corticalisé. En effet la stabilité primaire peut être compromise en présence de ce type d'os si l'enfouissement est important. (Davarpanah, Implant unitaire : impératifs chirurgicaux et prothétiques, 1995)

De nombreux auteurs prennent en référence la jonction émail-cément (JEC) vestibulaire, en général entre 2 et 4 mm en dessous de cette ligne (cf. Fig.13). Seulement ce repère devient peu fiable lorsque le parodonte est réduit par la maladie parodontale, lors de récessions gingivales importantes ou encore lorsque le parodonte est festonné.



Dessin tiré du livre *Chirurgie plastique et esthétique en parodontie et implantologie : une approche microchirurgicale*, Zuhr, Quintessence International, 2013

Fig.13 : Positionnement implantaire vertical, à 3 mm sous la jonction émail-cément des dents adjacentes restantes.

Cette ligne de jonction amélocémentaire n'est donc visible que lorsque les dents présentent une récession ou lors d'un lambeau d'accès. (14)

Comment faire sur parodonte sain ou bien sans lambeau ?

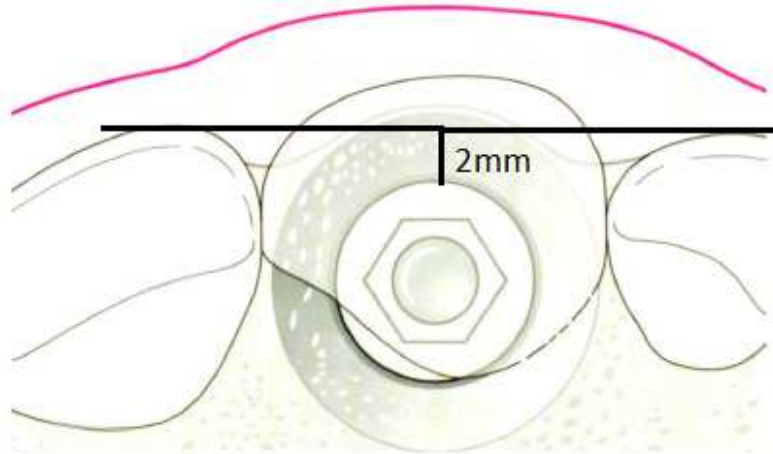
D'autres auteurs préfèrent donc prendre la gencive marginale comme référence, 3 à 4 mm en dessous de la ligne qui rejoint la gencive marginale et les dents naturelles. Entre alors en jeu la typologie du parodonte (fin et festonné ou épais et plat) étudiée précédemment (15)

Pour un parodonte fin et festonné, la crête osseuse sous-gingivale est très festonnée donc l'enfouissement sera peu profond pour limiter le risque d'alvéolyse et de récessions secondaires proximales car la distance entre le sommet des papilles et le col implantaire est alors trop important.

Il faut donc dans ces cas-là épaissir la gencive vestibulaire par greffe conjonctive, réduire l'enfouissement et/ou utiliser des implants festonnés pour prévenir et limiter le risque d'effondrement des papilles proximales.

1.2.4 Situation de l'implant dans le sens vestibulo-lingual

Idéalement le bord vestibulaire de l'implant est situé légèrement en retrait (2 mm minimum) de la ligne tangente aux faces vestibulaires des dents adjacentes à l'édentement (cf. Fig.14 et 15). L'épaisseur osseuse doit quant à elle être au minimum 7 mm pour pouvoir y positionner un implant.



Dessin modifié et extrait du livre *Chirurgie plastique et esthétique en parodontologie et implantologie : une approche microchirurgicale*, Zuhr, Quintessence International, 2013

Fig.14 : Situation du bord vestibulaire du col implantaire à 2 mm en retrait par rapport aux faces vestibulaires des dents adjacentes.

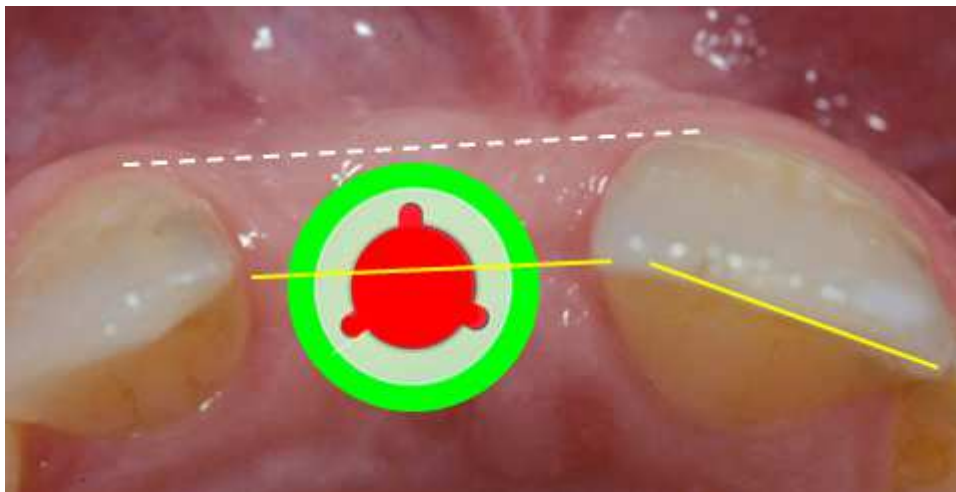
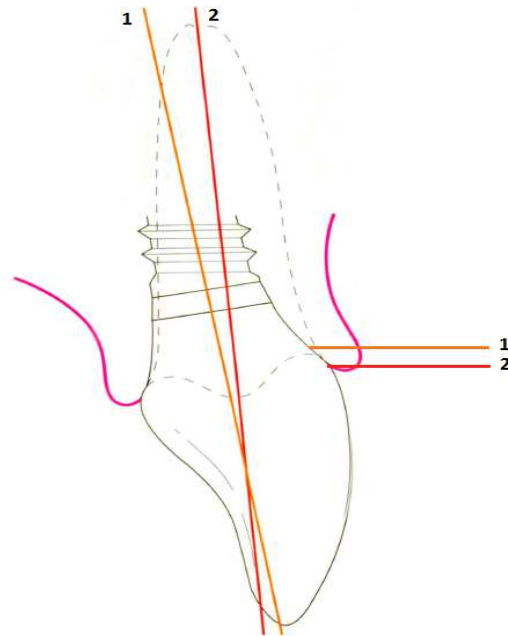


Fig.15 : Photo du Dr.Lauverjat illustrant la position vestibulo-linguale de l'implant en fonction des faces vestibulaires et du bord incisif des dents adjacentes.

Cette composante vestibulo-linguale est directement reliée à l'angulation du grand axe implantaire vu précédemment. En effet le puits d'émergence de l'implant peut être positionné en faisant varier l'angle de l'implant (cf. Fig.16).

Si on vestibulise trop l'implant, le profil d'émergence de la prothèse s'en verra modifié et apicalisé, comme montré sur le dessin suivant. Ainsi il existera un décalage entre le niveau d'émergence gingivale de la prothèse et celui des dents bordant l'édentement, créant alors un préjudice esthétique en laissant apparaître une dent plus longue que les autres.



Dessin modifié et extrait du livre *Chirurgie plastique et esthétique en parodontologie et implantologie : une approche microchirurgicale*, Zuhr, Quintessence International, 2013

Fig.16 : Inclinaison de l'implant dans le sens vestibulo-lingual entraînant une variation de la position de l'émergence de la tête de l'implant et donc un profil d'émergence prothétique différent.

Si l'implant est mis en place après résorption osseuse, on pourra toujours corriger l'émergence de la tête implantaire en angulant plus ou moins l'implant lui-même.

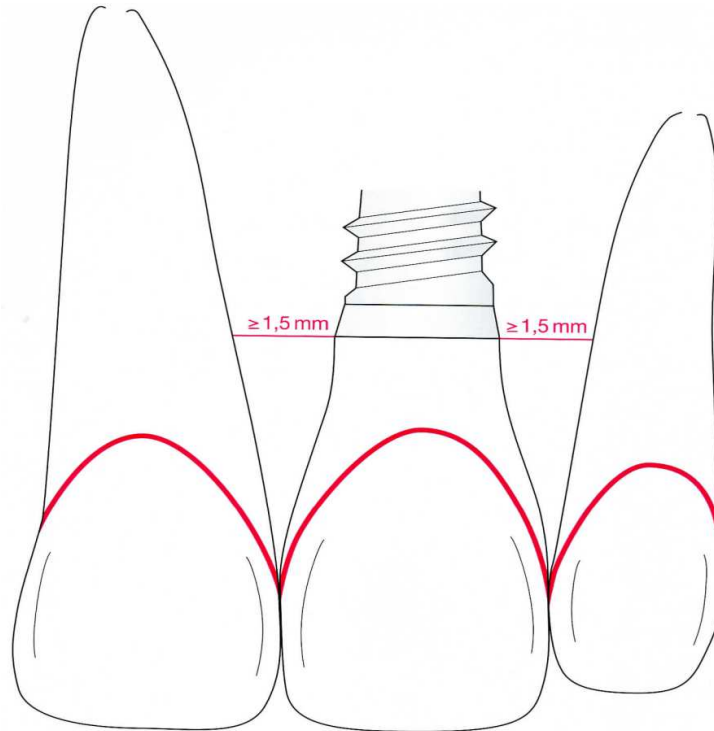
S'il manque trop d'os en épaisseur, il faudra le corriger par des greffes d'apposition osseuse ou par régénération osseuse guidée, associée ou non avec un matériau de comblement.

Dans les cas où ces techniques ne peuvent être appliquées, il faudra s'en remettre aux épithèses que nous aborderons en fin de thèse.

1.2.5 Situation de l'implant dans le sens mésio-distal

En règle générale, l'implant est mis en place en plein milieu de l'édentement. Il doit être placé au point d'émergence précis de la future couronne et à distance précise des dents collatérales (cf. Fig.17) :

- 1,5 mm minimum avec les dents collatérales
- 3 mm entre deux implants



Dessin extrait du livre *Chirurgie plastique et esthétique en parodontie et implantologie : une approche microchirurgicale*, Zühr, Quintessence International, 2013

Fig.17 : Positionnement mésio-distal de l'implant entre 2 dents naturelles

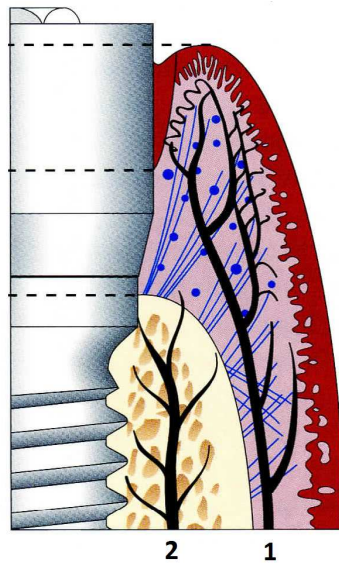
En effet sa position mésio-distale déterminera l'existence, la forme et la dimension des papilles interdentaires grâce à la circulation sanguine qu'elle permettra ou non.

Il convient de faire également attention à la proximité radiculaire, surtout si les dents ont été déplacées par traitement orthodontique pour aménager l'espace nécessaire à l'implantation. La distance intercoronaire et la distance inter-radicaire sont donc indépendantes l'une de l'autre et doivent être mesurées avec précision. L'orthodontie permet donc aussi de régler le problème de distance inter-radicaire. (Palacci / Davarpanah et coll.)

L'étude de Berglundh, Lindhe, Joasson et Ericsson en 1994 (16) compare la vascularisation du parodonte péri-dentaire et péri-implantaire. Elle mentionne une vascularisation péri-dentaire triple : ligamentaire, intra-alvéolaire et supra-périostée, et une vascularisation péri-implantaire à deux réseaux vasculaires uniquement (cf. Fig.18).

- Absence du ligament parodontal donc pas de vascularisation intraligamentaire.
- Une bonne vascularisation intra-alvéolaire (osseuse) avec de gros vaisseaux.
- Une vascularisation supra-périostée qui irrigue la partie sulculaire.

Deux sources seulement : Os (2) et Périoste (1)



Dessin modifié et extrait du livre *Optimal implant positioning & soft tissue management for the Branemark system*, Palacci, Quintessence, 1995

Fig.18 : La vascularisation autour d'un implant

Incidences cliniques majeurs :

- Le saignement est toujours plus minoré autour d'un implant qu' autour d'une dent.
- La profondeur de sondage est plus importante autour d'un implant qu' autour d'une dent. Cela peut s'expliquer par une dilacération latérale de la muqueuse péri-implantaire, liée à un nombre moins important d'hémidesmosomes autour de l'implant et à l'absence de fibres perpendiculaires à la surface implantaire. Il faut donc éviter de sonder autour d'un implant car cela risque de perforer la gencive et de toucher l'os.
- Les tissus mous péri-implantaires sont moins résistants que le parodonte dentaire aux agressions bactériennes et mécaniques : l'extension apicale de l'inflammation est plus rapide

autour des implants (17). Un processus inflammatoire peut provoquer une destruction tissulaire plus prononcée autour d'un implant qu'autour d'une dent selon Berglundh.

- Les différences de vascularisation peuvent limiter les techniques chirurgicales qui interfèrent avec la cicatrisation parodontale ou le succès d'une greffe.
- Si l'esthétique doit être prise en compte, les différences au niveau de l'orientation, composition et vascularisation de la zone péri-implantaire conjonctive peuvent limiter les possibilités d'influencer l'architecture des tissus mous avec la prothèse guidant la cicatrisation des tissus mous.

Que se soit autour des dents ou des implants, pour Blatz et al. (18), la papille est une structure tissulaire de petite taille, fragile et faiblement irriguée par une vascularisation terminale.

1.2.6 Positionnement plural

1.2.6.1 Distance inter-implantaire et implanto-dentaire

Dans le cas d'implantation multiple, on commencera d'abord par l'implant le plus mésial. Sa situation et son inclinaison auront une influence sur celles des autres implants à poser. Ces derniers seront placés plus ou moins parallèlement entre eux dans le plan frontal.

On peut, dans le cas d'extractions-implantations immédiates et multiples, se servir des dents distales à extraire comme guide de parallélisme et commencer par mettre en place les implants remplaçant les incisives centrales.

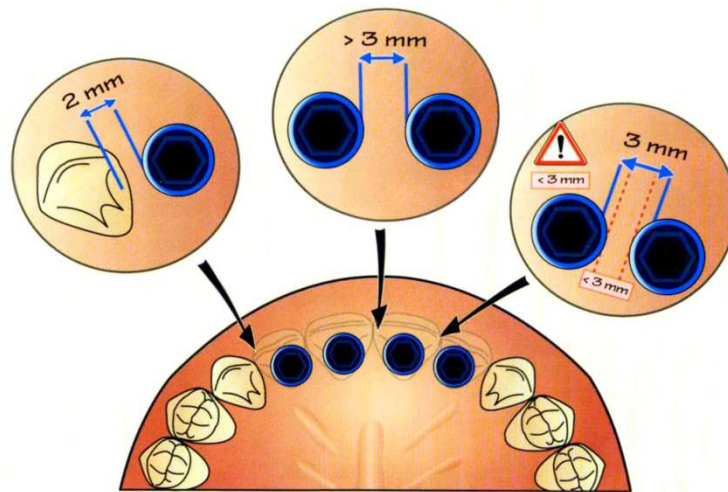
Dans le cadre de la Classification Commune des Actes Médicaux entrée en vigueur le 1^{er} juin 2014, « les prothèses plurales [bridges] implantoportées, [...] ne sont pas pris en charge », disparaissant même de la classification, car le niveau de preuve scientifique demandé par la Haute Autorité de Santé ne permet pas de définir ce dispositif médical comme étant fiable.

Seules les couronnes implantoportées unitaires, ayant donc fait leurs preuves, sont reconnues et prises en charge. Le principe que chaque dent manquante est remplacée par un implant prévaut.

Et pourtant en présence d'un espace déterminé, le remplacement d'une dent par un implant ne peut avoir lieu que rarement lorsque la réhabilitation intéresse les 4 incisives maxillaires. En effet le respect des distances minimales entre les dents et les implants et entre les implants eux-mêmes empêche souvent ce type de procédure (cf. Fig.19).

La réhabilitation est alors constituée de deux ou trois implants selon la distance inter-canine et d'un bridge de 4 éléments. Le remplacement des 4 incisives maxillaires se fait généralement par deux implants positionnés au niveau des incisives latérales donc éloignés l'un de l'autre, ce qui permet une non compression des tissus mous, et supportant un bridge 4 éléments. Cela permet de créer un espace suffisamment important entre les dents et les implants et entre les implants eux-mêmes pour avoir un support osseux fiable et surtout bien irrigué en sang, pour éviter une nécrose et avoir une meilleure stabilité des tissus durs et mous dans le temps.

Un compromis dans le nombre d'implants doit être trouvé pour respecter à la fois les contraintes biomécaniques, le parodonte et l'esthétique.



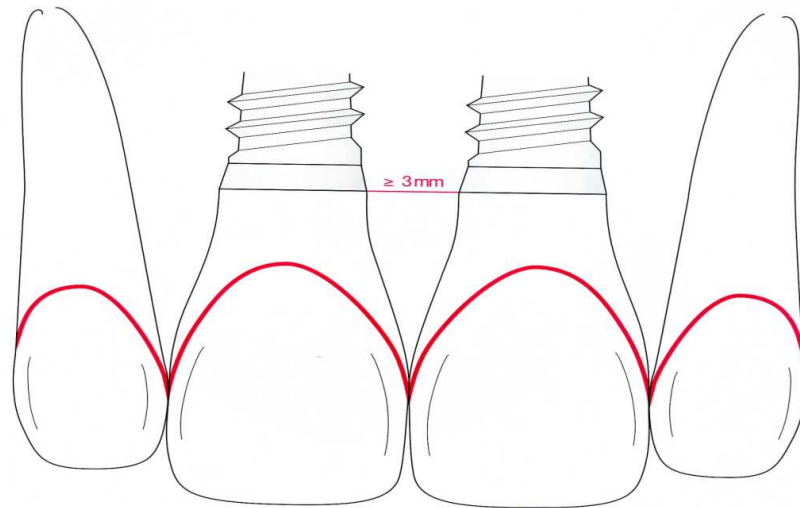
Dessin tiré du livre *Théorie et pratique de la mise en charge immédiate*, Davarpanah, Quintessence International, 2007

Fig.19 : Mise en place de 4 implants remplaçant les 4 incisives maxillaires selon les règles de positionnement implantaire, rendue difficile par la distance réelle disponible.

Selon l'auteur de ce livre, il est également préférable d'augmenter la distance entre les deux implants remplaçant les incisives centrales pour maintenir une crête inter-implantaire la plus large possible, assurant ainsi un meilleur soutien à la papille inter-incisive. Ce qui amène généralement à diminuer le nombre d'implants

a) Dans le sens mésio-distal

Il faut respecter une distance inter-implantaire de 3 mm entre les bords externes de chaque implant (cf. Fig.20), soit une distance de 7 à 8,5 mm de centre à centre pour des implants standards.



Dessin extrait du livre *Chirurgie plastique et esthétique en parodontie et implantologie : une approche microchirurgicale*, Zuhr, Quintessence International, 2013

Fig.20 : Distance inter-implantaire minimale à respecter

L'espace minimal nécessaire est de 1 mm entre les dents et les implants et de 2 mm entre implants pour la survie de la papille. (19)

Palmer et coll. font une distinction entre l'espace minimal osseux qui est d'au moins 1 mm, de préférence 2 mm et l'espace minimal pour les tissus mous qui est de 2 à 3 mm car ils ont besoin de plus de vascularisation que le tissu osseux.

S'il y a seulement 1 mm entre deux implants, alors il n'y aura pas assez d'espace pour les tissus mous car les piliers de cicatrisation, et plus tard les piliers prothétiques, se toucheront et entraîneront une nécrose tissulaire. Cette nécrose aura pour conséquence la disparition de la papille, voire même une résorption osseuse. Entre alors en jeu l'intérêt du Platform switching.

1.2.7 Concept du Platform switching

Ce concept induit un pilier prothétique de diamètre réduit dont l'assise n'occupe pas toute la plateforme prothétique de l'implant (Switch). Le pilier de cicatrisation et le pilier prothétique sont donc d'un diamètre inférieur au col de l'implant. L'effet sur les tissus durs a été découvert de manière fortuite. (20)

Ce simple décalage du col du pilier avec la tête de l'implant semble avoir la propriété d'empêcher l'apparition de lyse osseuse apicale et horizontale permettant ainsi de gérer avec plus de prédictibilité la position des tissus mous (cf. Fig.22).

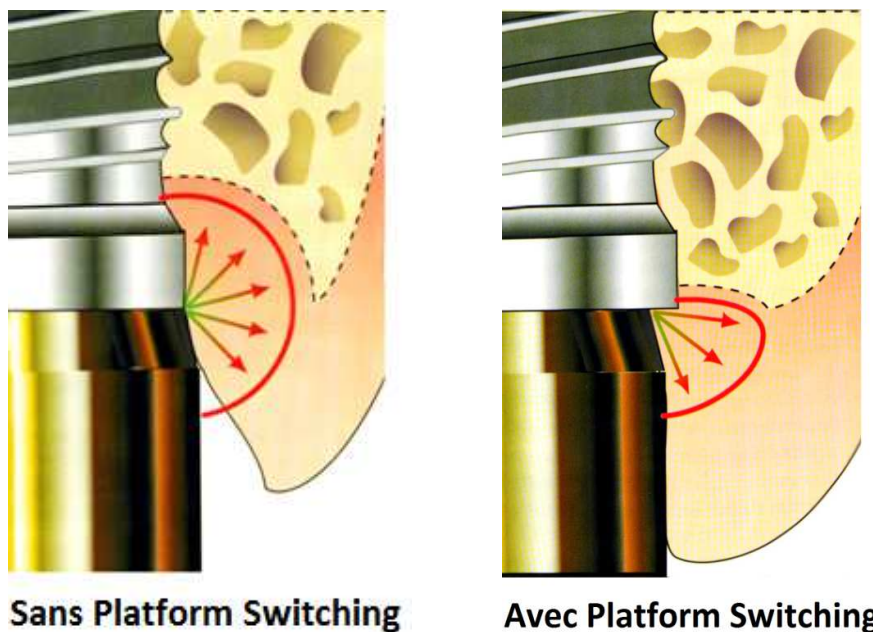
Selon plusieurs auteurs (21)(22)(23), il existe différentes raisons qui pourraient expliquer la lyse osseuse verticale et horizontale qui se produit autour des implants :

- Mise en place d'un espace biologique
- Diffusion d'une inflammation chronique autour de l'implant (cf. Fig.21)
- Micromouvements au niveau du joint implant/pilier

Mais selon Davarpanah (11), quelles que soient les raisons de cette absence de lyse osseuse liée au Platform Switching des implants, celui-ci ouvre la voie à une réflexion différente sur l'implantologie :

- Diminution des distances minimales entre dent/implant et entre implants eux-mêmes
- Les règles de positionnement seraient donc assouplies
- On pourrait poser aussi plus d'implants en cas de mise en charge immédiate pour répondre aux exigences biomécaniques, sans interférer sur l'esthétique
- La gestion de l'esthétique en serait simplifiée

Dans une revue de la littérature de 2013 portant sur toutes les publications indexées sur MedLine entre 2005 et 2011 sur le sujet, Cumbo et coll. (24) ont conclu que le Platform Switching aide à la réduction de la résorption osseuse, donc à la préservation de celui-ci et à l'amélioration du résultat esthétique. Ils ont aussi écrit que plusieurs études sur le long terme seront nécessaires pour confirmer ces résultats.

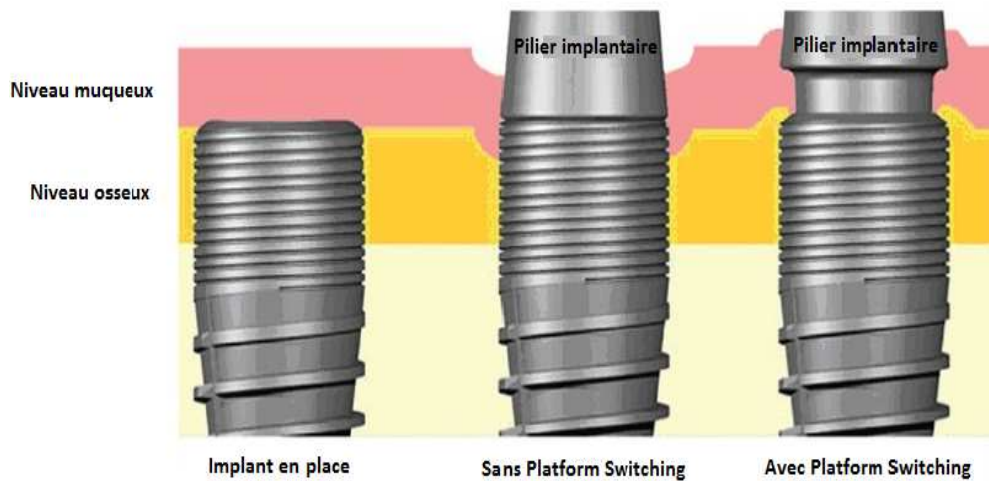


©DR Editions CdP

Dessins modifiés et tirés du livre *Manuel d'implantologie clinique. Concepts, protocoles et innovation récentes*, 2^{ème} édition. Davarpanah, Editions CDP, 2008

Fig.21 : Illustrations de la théorie de la diffusion de l'inflammation chronique différente en présence ou non de Platform Switching.

Hegde et coll. (25) décrivent la même chose dans leur article de revue :



Dessin modifié issu de l'article de Hegde et coll., *Platform switching: An answer to crestal bone loss*. Dans *Journal of Dental Implants*, 2011.

Fig.22 : Présence de lyse osseuse verticale et horizontale sans Platform Switching, en comparaison avec la conservation de l'os en présence de Platform Switching, donc un meilleur soutien du niveau muqueux.

Dans son étude comparative, Linkevicius (26) a démontré que le Platform Switching n'intervient pas dans la préservation de la perte osseuse autour de l'implant si les tissus mous péri-implantaires sont eux-mêmes malades. Dans le cas de tissus sains par contre, celui-ci maintient le niveau de l'os crétal avec un remodelage minime.

1.2.8 Perte osseuse péri-implantaire

Une perte osseuse verticale est presque toujours observée jusqu'à la première spire de l'implant au cours de la première année de mise en charge de l'implant. Dès que l'implant est découvert et qu'une interface implant/pilier est établie, l'os se résorbe de 1,5 à 2 mm.

Tarnow et coll. ont également évalué la perte osseuse horizontale, qui se situe entre 1,30 et 1,40 mm. Cette perte osseuse horizontale a un impact sur le sommet de la crête osseuse. En effet lorsque les implants sont distants de plus de 3 mm alors la perte osseuse verticale péri-implantaire est de 0,45 mm. Tandis que si les implants sont distants de 3 mm, voire moins, cette perte osseuse s'évalue à 1,04 mm. (27)

La conséquence de cette perte osseuse est l'augmentation de la distance entre le sommet de la crête et le point de contact entre les couronnes implantaire, que nous allons voir par la suite.

1.3 Distance os alvéolaire/point de contact

Selon l'étude de Tarnow et coll. (28), plus cette distance est grande et plus la présence de la papille interdentaire est aléatoire. Les résultats de cette étude montrent que si cette distance n'excède pas 5 mm, la présence de la papille interdentaire est assurée dans 100 % des cas.

Plus cette distance augmente et moins la papille a de chance d'être présente. Dans cette étude, la distance préférentielle entre deux cols implantaire est encore de 3 mm.

La distance idéale :

La distance acceptable dans le sens vertical est de 2 mm plus haut que les jonctions émail-cément (JEC) des dents latérales. Il ne faut pas que l'implant soit plus profond de 2 mm de la JEC des dents adjacentes.

Si c'est trop profond, on peut créer directement une pathologie péri-implantaire car cela crée une poche parodontale, une fistule puis une péri-implantite.

Mais il ne faut pas le mettre trop haut sinon on peut voir le métal entraînant alors un problème esthétique.

- Distance minimale entre la dent et l'implant = 1,5 mm. En effet quand on place un implant à côté d'une dent, le septa osseux est maintenu par le desmodonte de la dent.

- Distance minimale entre 2 implant = 3 mm. Si on rapproche trop 2 implants on va avoir une cratérisation, une perte osseuse et une péri-implantite entre 2 implants: il y aura un phénomène de nécrose osseuse car on ne favorisera pas la vascularisation entre ces 2 implants.

L'idéal est de mettre le rebord vestibulaire de l'implant à 1 mm par rapport à la crête osseuse. Il faut le mettre ni trop en vestibulaire ni trop en palatin. Il doit être plus en palatin de 1 mm c'est-à-dire que l'épaule implantaire est à 1 mm du point d'émergence de la dent adjacente.

S'il l'implant est placé trop en vestibulaire, il y aura moins de tissus et un risque de récession important.

Pour résumer:

- 5 mm entre la crête osseuse et le point de contact prothétique
- 2 mm du vestibule
- 1,5 mm de chaque côté entre l'implant et la dent
- 3 mm entre 2 implants

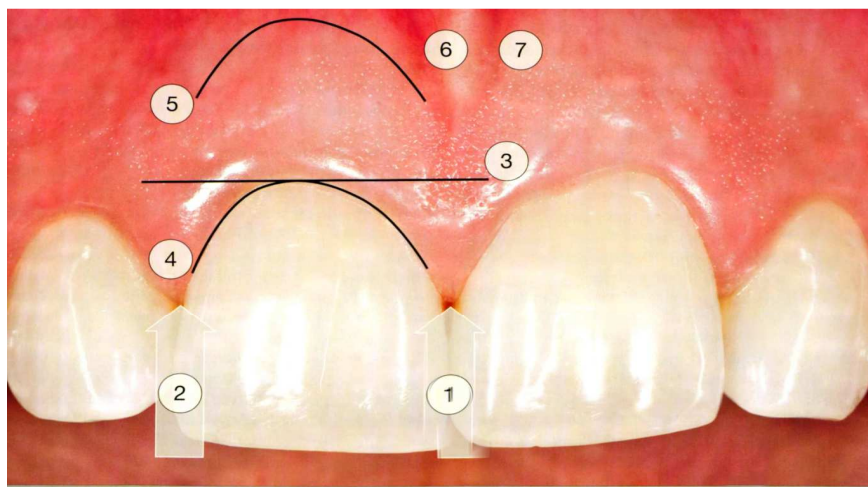
1.4 Esthétique des tissus mous péri-implantaires

Selon Furhauser et Florescu (1) , 4 objectifs sont nécessaires à l'obtention d'une esthétique correcte des tissus mous péri-implantaires, les mêmes critères ont été décrits dans la littérature à plusieurs reprises :

- présence de gencive attachée
- alignement des collets
- papilles directement liées au niveau des septas et variables selon le niveau de l'os sous-jacent
- convexité alvéolaire

Il existe de nombreux autres critères objectifs (cf. Fig.23) décrits par Magne et Belser (29) comme la santé gingivale, les axes dentaires, la dimension relative des dents, la caractérisation de la dent, l'état de surface, la couleur... qui rentrent en jeu dans l'esthétique dentaire. Le White Esthetic Score (WES) et le Pink Esthetic Score (PES) sont complémentaires et nécessaires à un résultat final acceptable.

Nous ne nous attarderons que sur les critères gingivaux du Pink Esthetic Score :



- | | |
|----------------------------------|----------------------------------|
| 1 : papille mésiale | 5 : contour du procès alvéolaire |
| 2 : papille distale | 6 : couleur des tissus mous |
| 3 : niveau du collet | 7 : texture des tissus mous |
| 4 : contour des tissus marginaux | |

Fig.23 : Les différents critères objectifs du Pink Esthetic Score

Le profil d'émergence des prothèses, nécessaire à une bonne intégration esthétique, est plus difficile à recréer sur implant car ce dernier ne remplace pas une dent, il existera une fausse poche parodontale en proximal.

1.5 Pré-requis aux choix thérapeutiques de préservation ou de reconstruction papillaire ; problématiques

Le facteur clé de l'esthétique à long terme sera la stabilité de l'interface entre l'implant, son pilier et les tissus mous. C'est la qualité de l'attache biologique qui va permettre d'avoir aussi une stabilité osseuse et à l'inverse, sans cette stabilité osseuse, on ne peut garantir la stabilité gingivale.

L'attache muqueuse est donc très importante autour d'un implant, cependant la moins bonne vascularisation entraîne un déficit des défenses immunitaires. Les fibres ne sont également plus attachées au ciment dans lequel elles pénètrent de façon perpendiculaire. Ce sont des faisceaux de fibres de collagène circonférentiels qui entourent l'implant et son pilier. Il n'y a pas d'ancrage, ce sont des surfaces adhérentes l'une à l'autre et non plus attachées.

Les trois différences principales qui vont expliquer toute l'intégration ou la non-intégration sont :

- La barrière muqueuse : absence des fibres de Sharpey, adhérence chimique par des glycoprotéines donc une attache plus faible,
- La vascularisation : absence de la vascularisation du ligament parodontal donc un moins grand potentiel de régénération,
- L'architecture osseuse : absence de pics osseux proximaux marqués, géographie osseuse relativement plate et très difficile à reconstruire.

Deux possibilités s'offrent à nous lors d'un cas d'implantologie antérieur : maintenir ou recréer les tissus.

- Le maintien des tissus, voire l'amélioration de ceux-ci lors de la mise en place ou de l'exposition de l'implant quand ;
 - 1) La dent est encore présente
 - 2) La dent est absente mais le volume osseux et gingival est correct

Lorsque l'on a le volume osseux et l'épaisseur tissulaire, il n'est pas difficile d'obtenir une intégration satisfaisante, d'autant plus si c'est sur un biotype épais donc moins fragile, plus stable et moins sujet aux récessions.

- La recréation des tissus péri-implantaire quand la dent est absente avec une résorption osseuse. Dans ce cas on réalise un apport tissulaire osseux et/ou gingival puis une mise en forme avec prothèses provisoires puis d'usages.

Toutes les techniques de chirurgie muco-gingivales ne répondent pas aux mêmes exigences et aux mêmes objectifs. Il faut parfois savoir combiner les techniques entre elles, sur un même site, dans un même temps chirurgical ou non. En effet elles peuvent être réalisées à différentes étapes du plan de traitement implantaire :

- 1) Phase pré-implantaire
- 2) Phase de reconstruction osseuse
- 3) Phase de pose des implants
- 4) Phase de réouverture du site
- 5) Phase des prothèses provisoires

Les tissus à conserver ou à recréer doivent être en qualité et en quantité suffisantes pour retrouver une morphologie initiale correcte :

- 1) Quantité de gencive attachée suffisante
- 2) Couleur et texture en « peau d'orange » pour masquer le pilier
- 3) Volume vestibulaire pour recréer un procès alvéolaire
- 4) Hauteur du rebord muqueux pour obtenir l'alignement des collets
- 5) Papilles interdentaires présentes et de volume adéquat.

Une quantité de gencive attachée suffisante permettra un contrôle de plaque efficace et pourra mieux résister aux traumatismes quotidiens (hygiène, tensions musculaires, freins...) En effet cette gencive, on l'a vu précédemment, possède davantage de fibres de collagène donc une meilleure résistance et plus de rigidité. (17)

Les concavités vestibulaires et les défauts verticaux dépendent de l'ancienneté de l'extraction et de la qualité de la cicatrisation qui en a résulté. Si on ne peut pas placer l'implant dans des conditions optimales, on recrée un volume osseux par régénération osseuse, greffe et régénération tissulaire guidée (RTG) au préalable à l'implantation.

L'axe implantaire, la forme vestibulaire du pilier et des couronnes modifient la hauteur du rebord marginal et par conséquent l'alignement des collets. Le profil d'émergence, esthétique ou non, est dépendant de la hauteur de gencive disponible entre le col implantaire et le rebord marginal de la gencive pour assurer une transition harmonieuse entre l'implant et la couronne. Néanmoins après une chirurgie muco-gingivale, il est souhaitable d'attendre 3 mois de cicatrisation pour choisir le pilier définitif et la couronne d'usage. (30)

Plusieurs auteurs (31)(22)(23) montrent cependant par leurs études que dans la majorité des cas les papilles finissent par se reformer de façon prévisible autour des implants unitaires, lorsque celles-ci sont présentes à la base. Il faut donc absolument tout mettre en œuvre lors des différentes étapes implantaires et prothétiques pour les préserver au maximum. Ce que nous allons voir tout de suite.

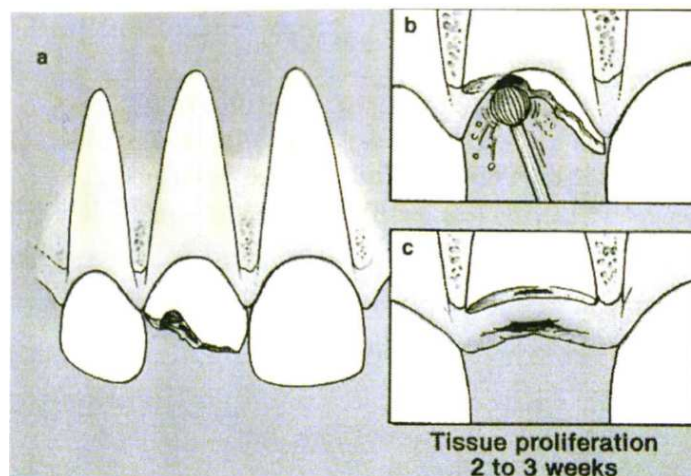
2 Préservation de la papille présente en implantologie

2.1 Maintien et amélioration du capital tissulaire disponible

On peut maintenir voire même améliorer le capital tissulaire avant même toute intervention, par exemple avant l'extraction par la technique de Langer (cf. Fig.24). (34)

On abrase la dent jusqu'au niveau de l'os alvéolaire, voire même en dessous. On laisse la racine au moins 3 à 4 semaines avec une prothèse amovible partielle. Il y a alors la création spontanée de tissus pour recouvrir totalement la racine restante. A ce moment-là le site est prêt pour l'extraction et l'implantation immédiate sans avoir recours à un lambeau de repositionnement coronaire vestibulaire donc sans perte de gencive attachée. On peut également avoir recours à un comblement de l'alvéole si l'implantation immédiate ne peut avoir lieu.

Cette technique permet d'augmenter le tissu gingival pour, si possible, éviter une greffe conjonctive par la suite. En parallèle il existe différentes techniques chirurgicales pour améliorer le capital osseux, support des tissus mous, avant une extraction pour prévenir les défauts inhérents à cette dernière : l'ostéogénèse par distraction osseuse, l'ostéotomie en sandwich, l'extrusion orthodontique sur laquelle nous reviendrons plus tard...



Dessin de la régénération spontanée *in situ* d'après Langer, 1994.

Fig.24 : Technique de Langer pour l'augmentation de tissu gingival avant extraction.

2.2 Lors de l'extraction

L'extraction atraumatique (cf. Fig.25) est primordiale pour la conservation maximale des tissus présents. Elle commence par l'utilisation de microlame pour sectionner les fibres desmodontales accessibles en intrasulculaire. Puis par traction de la dent dans le sens axial avec un davier adapté pour faire attention à ce moment-là de ne pas abîmer les tissus mous environnants.

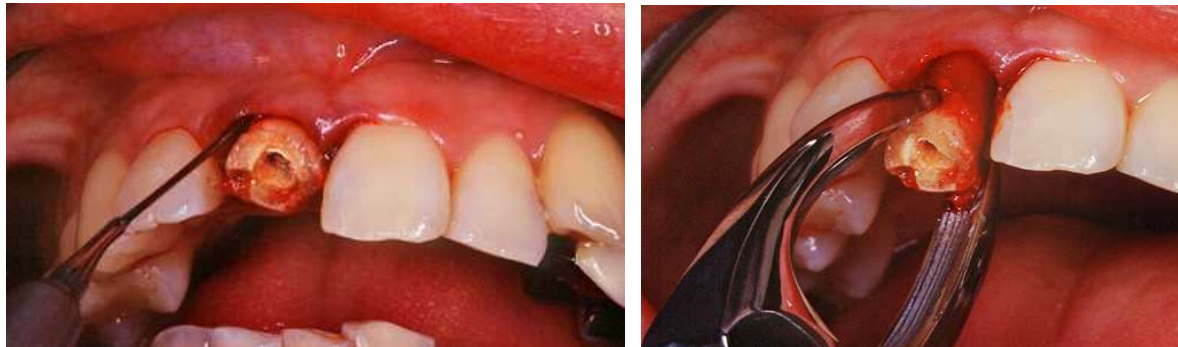

Fig.25 : Extraction atraumatique (Photos du Dr.Lauverjat)

A mesure que la dent est tractée hors de son alvéole, la microlame sert à sectionner les fibres parodontales se situant plus apicalement. Tous mouvements de luxation doivent être évités. Si la résistance axiale est trop forte, la racine doit être sectionnée en deux après amputation de la couronne, dans le sens vestibulo-lingual tout en préservant l'intégrité de la surface radiculaire vestibulaire, grâce à une fraise en carbure de tungstène.

Un syndesmotome inséré dans le sillon puis utilisé en rotation va créer une fracture radiculaire longitudinale. Les fragments sont alors sortis un à un, tout en préservant l'os alvéolaire(35). Tout mouvement de luxation en vestibulaire doit être évité pour ne pas fracturer la paroi vestibulaire mais aussi pour ne pas créer de pression sur l'os cortical qui pourrait entraîner sa résorption. Toute perte osseuse et résorption vestibulaire peut avoir des conséquences sur la présence ou l'absence de l'os proximal, support indispensable aux papilles.

2.3 Lors de la pose d'implant, chirurgie « flapless »

C'est une technique sans lambeau qui permet la préservation du périoste. Il existe pour cela 3 protocoles : au travers de la muqueuse, à minima et avec un bistouri circulaire. Les chirurgies sans lambeaux sont très attractives car elles minimisent les traumatismes chirurgicaux subis par les tissus mous et minimisent également le risque de récession marginale à la suite de l'exposition osseuse.

Nous l'avons vu plus tôt, le décollement du lambeau provoque un appauvrissement de la circulation sanguine par le décollement du périoste, tissu important pour la stabilité des tissus marginaux (cf. Tableau 3).

Couche externe fibreuse :

Fibre de collagène de type I
Cellulaire (fibroblastes)
Vascularisation
Ancrage des muscles et des ligaments

Couche interne :

Cellulaire (fibroblastes, ostéoblastes, ostéoclastes)
Ostéogène
Permet la croissance osseuse

Tableau 3 : Constitution du périoste

L'intérêt de ces techniques sans lambeau (cf. Tableau 4) réside dans la mise en place d'implants dans le secteur antérieur avec mise en fonction immédiate non fonctionnelle (36). La mise en fonction immédiate nécessite plusieurs impératifs chirurgicaux dont un en particulier : une stabilité primaire essentielle.

Avantages :

Cicatrisation accélérée
 Diminution du risque infectieux
 Adhésion os/périoste
 Résorption osseuse diminuée
 Suites opératoires minimales
 Gain de temps

Inconvénients :

Nécessité de gencive attachée (4mm minimum)
 8 mm de largeur de crête nécessaire
 Absence de concavité osseuse vestibulaire nécessaire
 Risque de perforation d'une corticale osseuse
 Manque de visibilité de la configuration de l'os

Tableau 4 : Avantages et inconvénients de la technique sans lambeau

Les chirurgies sans lambeaux imposent le repérage précis et une parfaite connaissance de l'anatomie osseuse du site. Chaque fois qu'un doute subsiste quant à l'intégrité des murs osseux entourant le site à implanter, les chirurgies plus traditionnelles avec lambeaux et mise en évidence du site opératoire doivent être privilégiées.

Dans son essai clinique randomisé de 2013, Bashutski (37) a comparé les deux méthodes chirurgicales : avec ou sans lambeau d'accès. Il a comparé les résultats à 3, 6, 9 et 15 mois et obtient comme résultat que le niveau de la crête osseuse par rapport au col implantaire est plus apical dans la technique avec lambeau que sans lambeau. Cependant, il conclue dans son étude que la technique « flapless » obtient de meilleurs résultats à court terme mais qu'à long terme, les résultats entre les deux techniques sont les mêmes. Les deux techniques ayant un très bon taux de réussite.

2.3.1 Tracés d'incisions idéaux

Les incisions constituent le premier temps de la chirurgie (cf. Fig.26). Elles permettent de garantir un accès à l'os sous-jacent par un décollement suffisant des lambeaux, elles peuvent également faciliter ou non leur traction et éviter le déchirement de ces derniers. Il faut penser au repositionnement des lambeaux et à leur cicatrisation avant même d'avoir réalisé les incisions. Elles ont donc un double objectif : voir le site chirurgical et prévoir sa cicatrisation. Le premier acte du praticien est de ménager les papilles lors de la chirurgie, dès le moment des tracés d'incisions.

Il existe 4 grands types d'incisions donc 4 types de lambeau possibles :

- 1) Lambeau conventionnel par incision intrasulculaire
- 2) Lambeau de préservation papillaire
- 3) Lambeau semi-lunaire
- 4) Technique flapless

L'incision intrasulculaire entraîne une syndesmotomie de la gencive, elle peut être prolongée sur les dents adjacentes pour donner plus de laxité au lambeau. Cette laxité peut également être obtenue par une décharge, de préférence mésiale pour conserver au maximum la vascularisation du lambeau. Cette incision de décharge libère le lambeau pour avoir une meilleure vision mais peut également permettre sa traction en cas de repositionnement. On obtient une bonne visualisation du site concerné par ce type de lambeau, ce qui permet un meilleur nettoyage de celui-ci en cas d'infection. S'il permet un très bon accès chirurgical au site à implanter, ce type de lambeau présente un fort risque esthétique, surtout lorsque la papille est décollée.

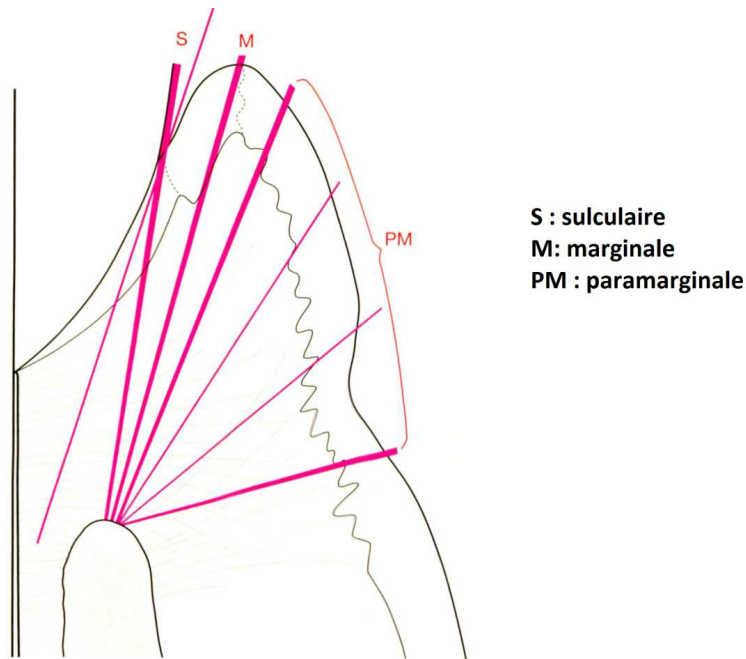


Schéma tiré du livre *Chirurgie plastique et esthétique en parodontie et implantologie, une approche microchirurgicale*. Zühr, Hürzeler, Quintessence International, 2013.

Fig.26 : Les différentes incisions depuis la muqueuse jusqu'au contact de la crête osseuse

Pour éviter d'avoir à réaliser une décharge qui pourra s'avérer disgracieuse après cicatrisation, on peut tout simplement étendre le lambeau plus loin sur les dents adjacentes pour obtenir une plus grande laxité.

Les autres types de lambeaux seront abordés par la suite. La récente mise au point du laser a conduit des praticiens à l'utiliser préférentiellement à la technique classique, réalisée à la lame. (38)

2.3.2 La chirurgie au Laser

Le laser peut être utilisé pour obtenir différents effets souhaités :

- 1) Effet vaporisant
- 2) Effet coupant
- 3) Effet hémostatique
- 4) Effet cicatrisant

Un geste au bistouri simple laisse une zone cruentée et cicatrisera moins vite que le même geste effectué au Laser (39). En effet le rayon laser par la brutale élévation de température entraîne un éclatement des cellules par évaporation de l'eau intracellulaire.

La cicatrisation va pouvoir débuter immédiatement sur une zone assainie d'où une repousse épithéliale extrêmement rapide à partir des berges de la plaie.

De plus la fine couche d'élément carbonisée qui recouvre le tissu traité sert de protection à la surinfection qui accompagne toujours plus ou moins la cicatrisation d'une plaie cutanée laissée à l'air libre. La cicatrisation est plus rapide et de meilleure qualité qu'avec le bistouri électrique.

Les « soft-lasers » paraissent avoir une action anti-œdémateuse, anti-inflammatoire, antalgique, régénératrice vasculaire et cicatrisante. Cette dernière serait donc beaucoup plus rapide qu'avec d'autres techniques de chirurgie et de meilleure qualité, sans œdème, ni douleur.

La chirurgie au Laser présente donc de nombreux avantages, c'est une chirurgie atraumatique, aseptique, exsangue et sans contact. Elle permet également une diminution des médicaments à prescrire, une augmentation du confort physique et moral du patient par le caractère indolore et une innocuité presque totale. (40)

2.4 Gestion d'alvéole

L'extraction mènera inexorablement à une résorption osseuse, donc gingivale par la cicatrisation alvéolaire. Si le jour de l'extraction, la pose de l'implant doit être différée, on profitera de cette séance pour combler l'alvéole par un matériau spécifique et recouvrir le site par des techniques de greffes ou de lambeaux déplacés, les mêmes que pour l'extraction-implantation immédiate, afin de préparer le site à une future implantation.

Le praticien se doit avant toute intervention de prévenir le patient du risque de ne pouvoir poser l'implant le jour J et de s'orienter vers un plan de traitement différent pour des raisons anatomiques. Ces différents plans de traitement doivent avoir été prévus par le clinicien et expliqués au patient en amont afin de s'assurer de la pleine et entière compréhension et coopération de ce dernier.

La préservation des tissus durs par des extractions atraumatiques semble prioritaire. Atténuer la perte de volume osseux par le comblement de l'alvéole est un moyen efficace pour cela(41). La cicatrisation de l'alvéole provoque une réduction d'environ 50 % de la largeur de l'os à 12 mois. Les deux tiers de cette perte se situent au niveau vestibulaire. La perte d'environ 0,8 mm en hauteur a lieu après 3 mois de cicatrisation. (42)

Pour Ajauro et coll. (43) la perte de l'os fasciculaire, c'est-à-dire la portion de l'os sur laquelle les fibres du ligament parodontal s'insèrent, combinée au traumatisme lié à l'extraction en plus de l'absence de forces physiologiques qui s'y appliquent amènent à la résorption.

Les patients avec un biotype gingival fin associé avec une paroi vestibulaire fine constituent en ce sens les patients les plus à risque de résorption car l'os vestibulaire n'est que de l'os fasciculaire.

Selon certains auteurs (44)(45) une résorption supplémentaire apparaît si un lambeau chirurgical est levé avec le périoste car dans ce cas la vascularisation serait compromise. De plus le comblement de l'alvéole avec un matériau collagène type BioOss associée avec une greffe gingivale libre serait bénéfique pour limiter la résorption post-extractionnelle.

La préservation de la crête alvéolaire passe par différentes techniques, nous en détaillerons certaines par la suite. Il s'agit soit de :

- 1) Greffon muqueux suturés aux berges de la face occlusale du site d'extraction
- 2) Augmentation des tissus mous vestibulaires avec des greffons épithélio-conjonctifs
- 3) Comblement de l'alvéole par de l'os autogène ou des matériaux de substitution, Régénération Osseuse Guidée (ROG)
- 4) Implantation immédiate
- 5) Une combinaison des différentes techniques précédemment citées.

D'autres facteurs peuvent influencer la résorption :

- 1) Locaux : présence d'inflammation
défauts alvéolaires déjà présents...
- 2) Systémiques : fumeur (46)
nombre de dents extraites...

Si des mesures de prévention de la résorption lors de l'extraction ne sont pas prises, une ou plusieurs chirurgies d'augmentation des tissus mous et/ou durs devront être entreprises pour corriger ces défauts. D'où une augmentation du temps du plan de traitement, une morbidité plus élevée ainsi qu'un coût financier plus important... Mais surtout une limitation dans l'augmentation des tissus concernés surtout en vertical.

C'est pourquoi des techniques de pose d'implants sans lambeau ont été développées.

2.5 La préservation lors de la chirurgie grâce à la technique d'extraction-implantation immédiate

L'implantation immédiate permet un gain de temps dans le plan de traitement et possède également un pronostic semblable à une implantation différée. Elle permet dans la mesure du possible une certaine préservation alvéolaire bien que l'implantation immédiate ne permet pas d'éviter ou de compenser la résorption osseuse vestibulaire (cf. Tableau 5).

Cependant pour Araujo et coll. (47) la pose d'un implant associée à une régénération osseuse guidée pourrait compenser le processus de résorption. Ces derniers ont également montré que combler l'espace entre l'implant et la paroi vestibulaire par de l'os déprotéiné d'origine bovine a un effet positif sur l'épaisseur et la hauteur de l'os vestibulaire mais sans être prévisible.

Poussant plus loin la réflexion, Hürzeler et coll. (48) ont eu l'idée de laisser en place la partie vestibulaire de la racine de la dent à extraire après hémisection. Ils ont ensuite traité la surface interne du fragment laissé en place par un dérivé de matrice amélaire puis ont placé l'implant immédiatement après la préparation du site.

Cette technique est appelée la technique du « bouclier alvéolaire » ou « socket-shield technique ». Elle peut être une mesure efficace de préservation de la lame d'os vestibulaire, néanmoins des études à long terme sont nécessaires pour vérifier l'apparition ou non de possibles complications.

L'étude de Kan (49) en 2003 montre que la perte des tissus mous interproximaux est légère lorsqu'on pratique une approche en un temps chirurgical avec pose de couronne provisoire immédiate.

Pour réaliser la technique d'extraction-implantation immédiate, il est nécessaire d'avoir certaines conditions cliniques réunies, à savoir une épaisseur de paroi vestibulaire minimale de 2 mm ou plus pour maintenir une stabilité dimensionnelle de l'alvéole, aussi bien dans le sens horizontal que vertical (50). Or d'après Huynh-Ba (51) la paroi osseuse vestibulaire est rarement plus épaisse que 1 mm (seulement dans 13% des cas) au niveau des sites antérieurs maxillaires.

Avantages	Inconvénients
Diminution du temps de traitement	Présence fréquente de défauts horizontaux et verticaux.
Diminution du coût	Faible prévisibilité de recouvrement des récessions péri-implantaires.
Confort pour le patient	Visibilité moindre, guidage par ordinateur recommandé.
Soutien mécanique des tissus mous	
Meilleure cicatrisation	

Tableau 5 : Avantages et inconvénients de la technique d'extraction-implantation immédiate.

Les principes de l'implantation immédiate:

- stabilité immédiate (30N)
- pas d'infection aiguë
- pas plus de 5 mm de destruction vestibulaire
- extraction avec préservation osseuse
- parodonte épais (52)

2.6 Lors de la réalisation des sutures (53)

Les sutures servent à favoriser l'hémostase, à diminuer le risque hémorragique postopératoire, à protéger la formation du caillot, à guider la cicatrisation muqueuse et osseuse ainsi qu'à isoler le site opératoire.

L'aiguille à section ronde est moins traumatisante pour les tissus, elle est donc à utiliser préférentiellement.

La courbure de celle-ci sera plus forte si le plan à suturer est profond, c'est-à-dire seulement 3/8 de cercle pour les papilles et 1/2 cercle pour les muqueuses et le périoste. Cette dernière courbure est donc plus universelle.

Les fils utilisés nécessitent de répondre à un cahier des charges particulier. En effet il ne faut pas occulter le fait que la suture est le dernier geste chirurgical réalisé et que c'est elle qui va permettre de stabiliser le résultat obtenu lors de la chirurgie. Les sutures conditionnent le résultat final et la cicatrisation. Le choix du fil n'est donc pas anodin. Celui-ci doit donc rentrer dans les critères suivant :

- 1) Réaction tissulaire minimale
- 2) Non-capillarité
- 3) Force de tension maximum
- 4) Sécurité du nœud
- 5) Constance et prévisibilité du résultat
- 6) Manipulation aisée

Malheureusement il n'existe pas de fil de suture idéal. Il faut donc composer avec les avantages et inconvénients de chacun pour choisir le bon fil en fonction de la situation chirurgicale.

Pour l'utilisation de fils non résorbables, il est préférable de réaliser des sutures avec un monofilament 6/0 en polyamide car il a une plus grande tolérance tissulaire. Les fils tressés 5/0 et 4/0 en polyester téréphtalique offrent une grande résistance.

Pour l'utilisation de fils résorbables, le monofilament 6/0 est surtout utilisé en chirurgie plastique parodontale. Le 5/0 et le 4/0 seront plutôt utilisés sous forme de fils tressés à résorption rapide dans les cas d'extractions et/ou de lambeaux. Pour obtenir la cicatrisation la plus fine possible, il est recommandé de suturer les incisions réalisées avec un monofilament fin, au minimum un 5/0.

La soie est à proscrire car elle entraîne un trop fort taux d'inflammation, des risques d'infections de la plaie trop importants. Elle a de plus une faible résistance à la traction donc les sutures sont peu fiables.

Les fils restent tout de même à préférer aux agrafes et autres colles biologiques car on obtient une meilleure immobilisation des tissus.

2.7 En présence de la vis de cicatrisation

Alves et coll. (54) ont réalisé une étude en 2014 sur l'effet produit par le vissage et dévissage répété des vis de cicatrisation sur les tissus mous péri-implantaires et l'os marginal chez le chien.

24 implants ont été posés sur 6 chiens. Sur 12 implants, les vis de cicatrisation ont été mises en place dès la pose des implants et laissées pendant toute la durée de l'étude, soit 9 mois. Sur les 12 autres implants, la vis de cicatrisation a été vissée et dévissée 5 fois à 6/8/10/12 et 14 semaines. A chaque fois, des radiographies ont été réalisées et des mesures effectuées en lingual et vestibulaire jusqu'au contact osseux.

Les résultats ne montrent aucune différence significative entre le fait de laisser la vis de cicatrisation en place ou de l'enlever à plusieurs reprises sur la hauteur de la crête osseuse péri-implantaire. Cependant ils observent une différence significative sur la distance entre le fond du sulcus péri-implantaire et le sommet de la crête osseuse marginale. Celle-ci est plus courte lorsqu'on enlève et replace la vis de cicatrisation à de nombreuses reprises, entraînant une récession des tissus mous d'environ 0,57 mm de plus.

Pour les auteurs, cela peut avoir des conséquences sur la résorption osseuse à plus ou moins long terme, surtout sur des biotypes fins, mais aussi lors des gestes liés à la phase prothétique (prises d'empreintes, mise en place d'une couronne provisoire, puis définitive...) pouvant entraîner une récession des tissus mous incontrôlée, compromettant ainsi le résultat final de la réhabilitation prothétique en secteur esthétique.

Abrahamsson et al. (55) avaient réalisé une étude similaire en 1997 sur la manipulation répétée des vis de cicatrisation. D'après les auteurs, ces manipulations à répétition compromettent la barrière muqueuse et la déplacent de façon plus apicale. La perte osseuse qu'ils observent à ce moment-là résulte, d'après eux, d'une réaction des tissus pour rétablir un espace biologique adéquat autour de l'implant.

Becker (56) en arrive à la même conclusion en 2012 : « Les manipulations répétées peuvent être associées avec des changements dimensionnels des tissus mous et durs péri-implantaires ».

2.8 Lors de la réalisation des prothèses provisoires ou d'usages

La mise en forme des tissus peut se faire soit par l'utilisation de piliers de cicatrisation évasés, soit par une légère compression des couronnes provisoires, qui elles, peuvent être modifiées à loisir. L'espace intercoronaire étant plus étroit avec des couronnes provisoires, il y a un meilleur remplissage par la papille qu'avec des piliers de cicatrisation.

En effet leurs possibles corrections et améliorations, par retrait ou ajout de résine lors de la phase de cicatrisation gingivale après pose des implants, permettent une mise en forme de la gencive et des papilles par la forme anatomique des couronnes, ainsi qu'un alignement des collets correct.

Les contours mésiaux-distaux et la largeur des couronnes déterminent le profil et la hauteur de la papille interdendaire.

Les contours vestibulo-palatins déterminent la forme exacte de la gencive marginale libre. La ligne de plus grand contour coronaire place la limite gingivale après maturation des tissus. On peut donc placer cette limite gingivale en jouant sur le contour vestibulo-palatin, en positionnant de façon plus ou moins haute la limite de plus grand contour coronaire sur la couronne provisoire.

Cependant pour Davarpanah (11) cette approche est déconseillée car cette phase de provisoire et de cicatrisation des tissus mous néoformés est l'occasion d'augmenter le volume de ces derniers en jouant sur la forme du pilier, soit en ayant un pilier de volume réduit, soit en ayant un pilier à géométrie concave plutôt que convexe.

L'espace laissé vacant permettrait donc une prolifération des tissus mous dans cet espace et un remodelage secondaire pourrait avoir lieu lors de l'étape de la prothèse définitive.

Pour l'auteur, il peut être tentant d'abaisser le point de contact intercoronaire pour donner l'impression d'un remplissage complet des papilles autour des couronnes provisoires. Cependant le rôle de la prothèse transitoire est de favoriser la formation de ces papilles en permettant aux tissus mous d'occuper l'espace libre durant la phase de cicatrisation. Surtout entre dent et implant, où on observe un peu plus le phénomène de « creeping papilla » (57)

Au contraire, lors de la pose des prothèses d'usages, pour créer cette impression d'intégrité papillaire, on peut moduler la hauteur des points de contacts car les tissus sont cicatrisés et ont atteint leur maturation.

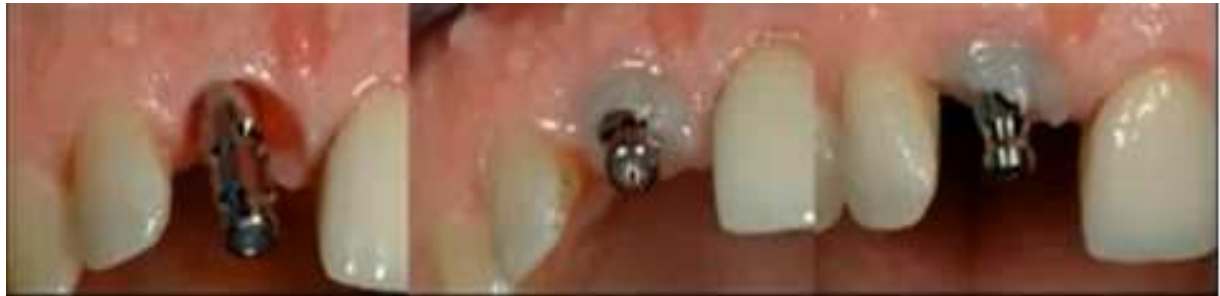Les techniques d'empreintes classiques au stade de la pose des implants ne sont pas réalisables car relativement traumatisantes pour un implant qui n'est pas parfaitement ostéo-intégré. De plus du matériau à empreinte non stérile peut rester coincé au niveau des sutures ou des lambeaux, entraînant un risque d'infection et de mauvaise cicatrisation.

Hochwald (58) a donc mis au point une technique pour la conception et la fabrication de la prothèse provisoire lors de la chirurgie implantaire. Un index d'implant est transvissé sur l'implant en place puis solidarisé sur le guide chirurgical pour être reporté sur le modèle en plâtre. On obtient ainsi sur ce dernier la position exacte de l'implant en bouche, ce qui permet la réalisation d'une prothèse provisoire adaptée, unitaire ou non, qui est mise en place le jour même de la pose de l'implant.

Le tenon d'empreinte personnalisé reste indispensable pour réaliser l'empreinte « anatomique » pour la couronne d'usage. Cette dernière n'est mise en place qu'au dernier moment, une fois que les tissus ont atteint leur maturation, elle est la copie conforme de la couronne provisoire grâce à laquelle on a pu valider tous les objectifs décrit dans la sous-partie suivante.

Ce tenon d'empreinte personnalisé peut être conçu de deux façons différentes, en bouche (cf. Fig.27) ou non, mais qui ont un même objectif : celui d'enregistrer la position exacte des tissus mous péri-implantaires (59).

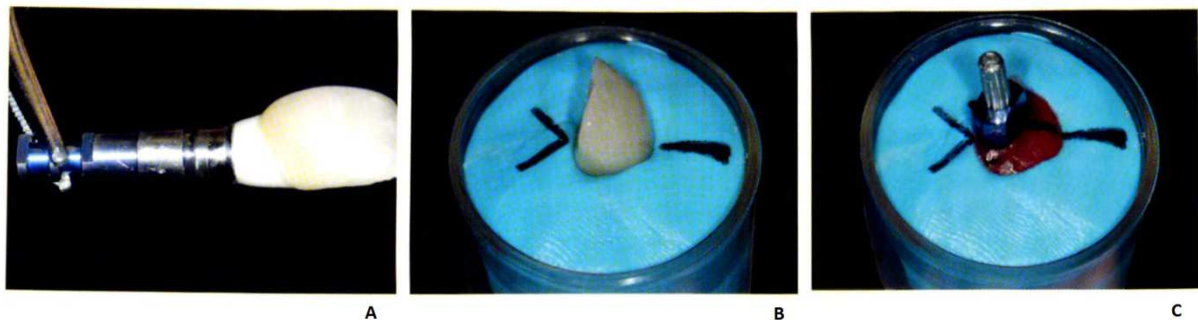La réalisation en bouche se fait de la manière suivante : une fois le tenon d’empreinte mis en place, du composite Flow photopolymérisable est appliqué autour de celui-ci, dans l’espace transgingival. Puis l’empreinte est faite de façon classique.



Photos issue d’un cas clinique de la conférence « *Implant au secteur antérieur* » du Dr. Touati, avec son aimable autorisation.

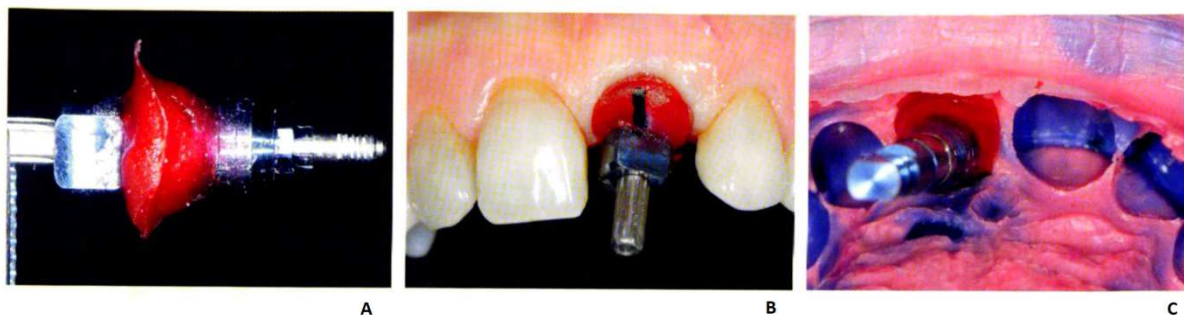Fig.27 : Tenon d’empreinte vissé sur l’implant, du composite Flow photopolymérisable est injecté dans l’espace transgingival.

La deuxième technique, « indirecte », consiste à retirer la prothèse provisoire transvissée pour en réaliser une empreinte avec un matériau silicone type Light et un matériau silicone type Putty en dehors de la bouche (cf. Fig.28 et 29). On enregistre de cette façon les contours de la couronne provisoire qui a elle-même modelé les tissus mous. Cette technique paraît plus fiable étant donné que les tissus s’invaginent légèrement en bouche au retrait de la couronne provisoire.



Photos tirées du livre *La temporisation et les empreintes en implantologie*, Richelme, Quintessence International, 2013

Fig.28 : La couronne provisoire est vissée sur la réplique d’implant (A) puis mise en place dans le silicone Putty en indiquant quel est le côté vestibulaire (B). Elle est ensuite dévissée pour laisser la place au tenon d’empreinte. Ici de la résine DuraLay a été employée pour réaliser l’empreinte des tissus mous, le repère vestibulaire est marqué sur la résine pour pouvoir placer le tenon dans la bonne position en bouche (C).



Photos tirées du livre *La temporisation et les empreintes en implantologie*, Richelme, Quintessence International, 2013

Fig.29 : Une fois la résine DuraLay prise, le tenon est dévissé de la réplique (A) puis vissé sur l'implant correctement grâce au repère vestibulaire (B). L'empreinte est faite avec le tenon personnalisé en place (C).

En 1974 pour Engelhardt (60), ce sont les bactéries buccales qui dégradent l'état de surface des couronnes provisoires en les colonisant, qui entraînent un processus inflammatoire. Ce processus sera décrit plus tard par Jemt (31) comme étant le déclencheur de la régénération des papilles. Un contrôle de plaque rigoureux et des matériaux biocompatibles, type céramique, doivent être mis en place pour stabiliser cette réaction hyperplasique et maintenir le fragile équilibre des structures gingivales obtenues après leur modelage. Il s'agirait donc d'un processus inflammatoire associé à la plaque dentaire amenant un état d'équilibre de la maturation.

2.9 Gestion de la papille pendant la phase de temporisation

La temporisation permet d'évaluer et de confirmer l'esthétique, la phonétique et l'occlusion mais aussi contribue à la conservation voire à l'amélioration de la santé des tissus péri-implantaires à partir de l'implantation jusqu'à la pose de la prothèse d'usage. Elle a pour principal objectif de façonner et guider la cicatrisation des tissus mous péri-implantaires jusqu'à leur maturation, les autres objectifs de la prothèse provisoire ne sont pas à négliger pour autant :

- Compenser les édentements ou l'édentation,
- Valider le projet thérapeutique,
- Protéger les sites opératoires,
- Guider la cicatrisation,
- Réaliser une mise en charge progressive des implants pour obtenir et maintenir l'ostéo-intégration,
- Préparer le site pour l'empreinte de la prothèse d'usage

Quelle que soit le choix du type de provisoire, elle doit répondre à ces caractéristiques principales :

- 1) Le maintien de la fonction
- 2) La restauration de l'esthétique et de la phonétique
- 3) Le respect de la biologie tissulaire ainsi que l'ostéo-intégration des implants par la limitation des pressions masticatoires.

Le choix du type de temporisation (pré/péri-implantaire, pré-prothétique) ainsi que le mode de temporisation dépend également du cas clinique, de l'expérience et de la façon de travailler du praticien :

- abstention,
- prothèse amovible partielle, utile en cas de prélèvement palatin
- gouttière thermoformée,
- bridge provisoire en résine fibrée et collé,
- collage de la couronne naturelle aux dents adjacentes,
- bridge provisoire collé type Rochette,
- TOBBI (Temporary Orthodontic Bonding Bridge for Implants),
- prothèse fixée implantoportée : mise en esthétique immédiate,
- Implant transitoire

Sur le plan psychologique, la prothèse provisoire réconforte et sécurise le patient.

La décision devrait être basée selon Cho et coll. (61) sur la demande esthétique du patient, l'aspect fonctionnel, les considérations financières, la durée de temporisation et la facilité de fabrication.

Ici nous nous intéresserons à un concept créé en 2007 par Richelme, la prothèse provisoire type bridge collé à partir de matériel orthodontique, qui a dérivé sur le système décrit par Favot (62) en 2010 ; le système TOSI pour Temporary Orthodontic Solution for Implant (63). La limite de ce système se situe dans le remplacement de plus de 4 dents.

La réalisation est simple et ne nécessite pas de compétence particulière en orthodontie, elle peut être appliquée par les omnipraticiens. Dans un premier temps, le but est d'obtenir l'espace nécessaire entre les dents supports des bagues, en général les premières molaires, et leurs dents adjacentes. Pour cela il est nécessaire de placer pendant 24 heures des séparateurs orthodontiques pour obtenir un espacement d'au moins 0,16 mm, qui permettra l'essayage et l'ajustage des bagues orthodontiques lors de la séance suivante (cf. Fig.30).

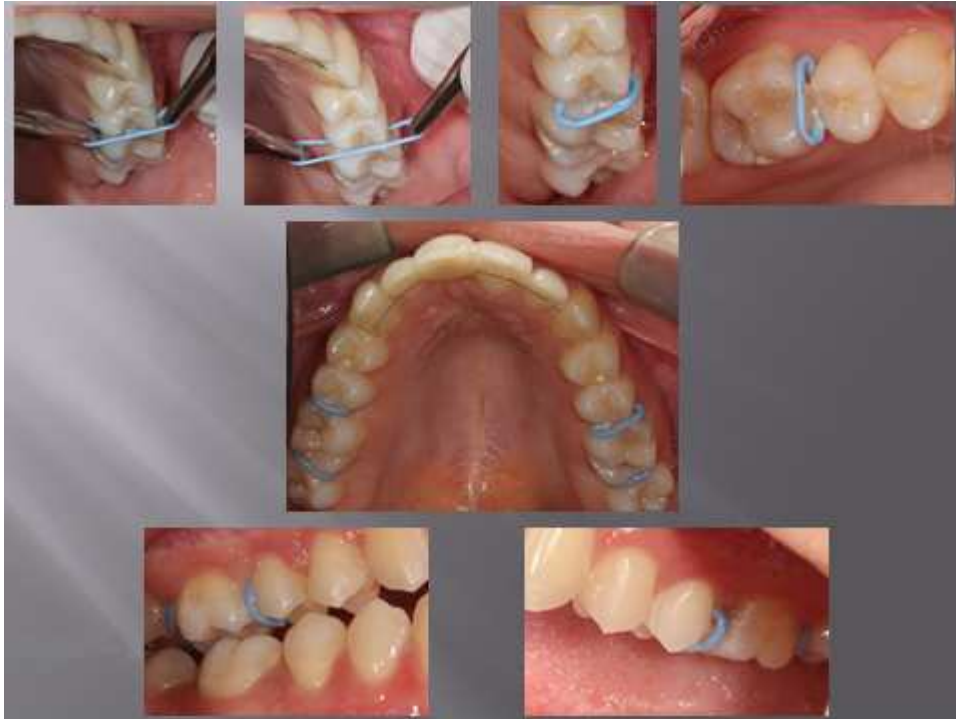

Fig.30 : Mise en place des séparateurs orthodontiques avant la mise en place des bagues. (Photos du Dr.Verdalle)

Une fois les bagues mises en place, une empreinte est réalisée à l'alginate puis elles sont retirées pour être remises correctement dans l'empreinte (cf. Fig.31). Le prothésiste pourra alors souder le fil orthodontique aux bagues. Le choix des dents prothétique incombe au praticien : forme, dimensions, couleur. La fin de cette 2^{ème} séance s'achève par la remise en bouche des séparateurs.

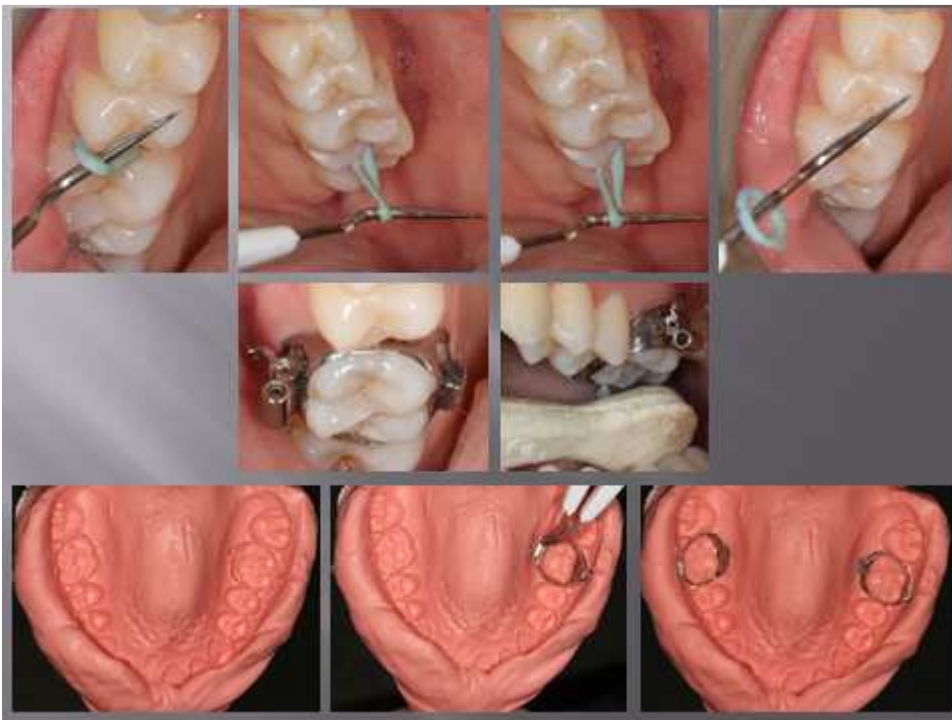

Fig.31 : 2^{ème} séance de la mise en place du système TOSI (Photos du Dr.Verdalle).

Les étapes de laboratoires sont classiques, le fil orthodontique est soudé aux bagues et la ou les dents prothétiques, ainsi qu'une fausse gencive si nécessaire, sont placées sur le fil (cf. Fig.32). Il peut aussi s'agir d'un arc coulé et non d'un fil orthodontique classique, pour améliorer la résistance et rigidifier le système. Les bagues sont ensuite collées aux dents supports après ajustage et retouches des dents prothétiques et/ou de la fausse gencive par le praticien.

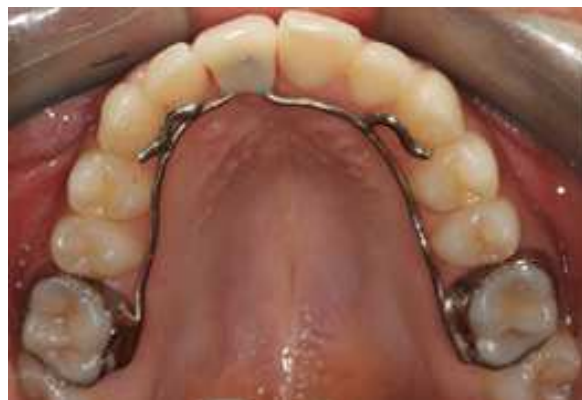
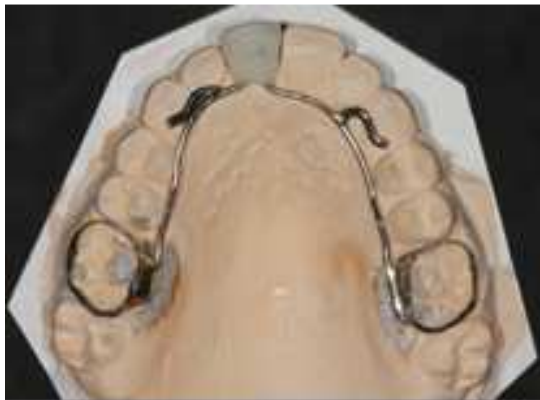
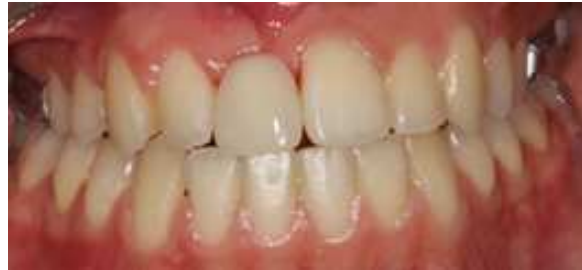Fig.32 : Etape de laboratoire et mise en place du système TOSI chez le patient (Photos du Dr.Verdalle)

Les inconvénients de cette technique sont les risques de fracture du fil au-delà d'un an de port, la présence de supraclusion défavorable à la mise en place de l'arc et la présence de prothèses fixées ou de bridges au niveau des dents d'appui.

En revanche les avantages sont nombreux : la pose et la dépose sont faciles, la maniabilité et la fiabilité du système, la reproductibilité du geste opératoire, le rendu esthétique satisfaisant, la maîtrise et la réduction de la compression des tissus mous qui facilitent la cicatrisation de ces derniers.

Cependant pour réussir un modelage parfait des tissus mous avant l'empreinte pour la couronne d'usage, il est souhaitable de mettre en place une prothèse provisoire fixée, transvisée sur l'implant. L'espace transgingival sera modelé par les contours de cette prothèse provisoire. Ainsi l'empreinte pourra être réalisée avec un tenon personnalisé selon une des techniques décrites dans la sous-partie précédente.

3 La reconstruction papillaire en implantologie

3.1 Les protocoles à suivre en présence d'os

3.1.1 Solution prothétique : positionnement idéal de la prothèse, règles d'or prothétiques

Après l'avulsion, il faut prévoir de créer un pontique ovoïde provisoire le jour même de l'extraction en cas de non implantation immédiate ou d'implantation en 2 temps chirurgicaux (64). Le modelage de la zone de réception se fait donc par l'intermédiaire du pontique entièrement convexe. On prépare le tissu gingival kératinisé à recevoir le pontique ovoïde par meulage à la fraise boule diamantée ou par bistouri électrique (29). La prothèse est rebasée et polie pour diminuer l'accroche de la plaque dentaire et favoriser ainsi la cicatrisation.

Elle entraîne une compression de la gencive en cours de cicatrisation pour créer une concavité et permettre l'apparition de « pseudo-papilles ».

Pour Tarnow et al. (5) la modification des faces proximales des couronnes provisoires permet également de créer des pseudo-papilles interdentaires par réduction de l'espace interdentaire et du volume de l'embrasure. Dans un premier temps, la distance point de contact/crête osseuse est établie à 6 mm puis à 5 mm dans un deuxième temps si l'embrasure n'est pas assez fermée. Cette distance de 5 mm est confirmée plus tard par Salama et al. (65) pour les piliers implantaires.

La distance horizontale, quant à elle, peut être réduite entre les faces proximales des couronnes adjacentes si les formes de contour et l'agencement des couronnes restent dans les limites prothétiques et esthétiques acceptables, pour créer ce que l'on appelle la « creeping attache ». (66)

Une solution prothétique envisageable en cas d'échec total à la reconstruction papillaire est la création d'une fausse gencive rose qui doit répondre aux impératifs esthétique et prophylactique, comme nous l'aborderons dans la dernière partie de cette thèse. (67)(68)

3.1.2 Solution orthodontique

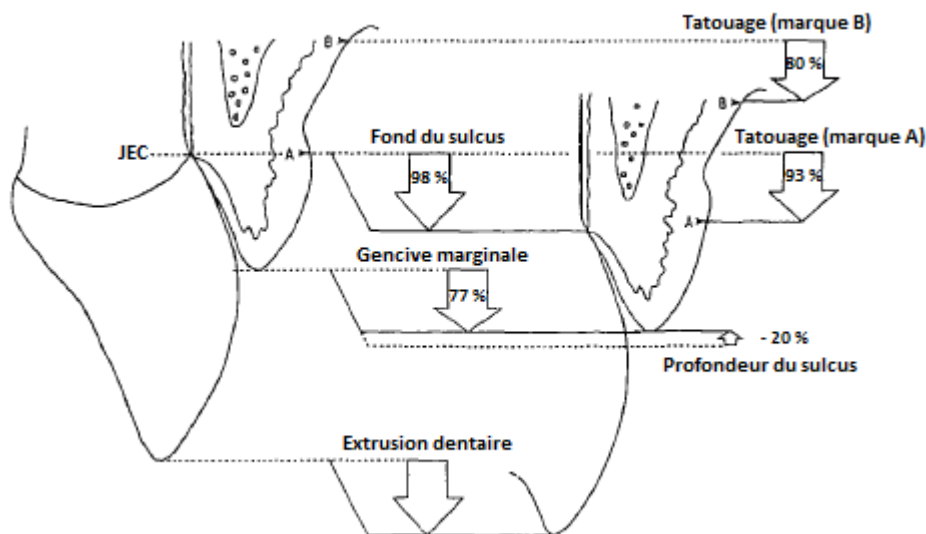
Le déplacement coronaire du tissu gingival interdentaire pour créer une papille absente peut se réaliser grâce à l'orthodontie tout en fermant, si besoin, un diastème. La création d'une attache rampante, déjà vue précédemment et appelée « creeping », par réduction de l'espace mésio-distal peut être réalisée par une approche prothétique ou bien une approche orthodontique.

En effet le repositionnement mésial des racines, additionné à un stripping des faces adjacentes à l'édentement concerné permet de réduire l'espace intercoronaire et favoriser l'attache rampante de la papille par une augmentation de la surface de contact dans le sens vertical, apico-coronaire.

L'égression orthodontique entraîne une égression des tissus durs et mous. Il faut associer cette égression à une fibrotomie supracrestale des régions non concernées par l'égression sur les faces des dents en question, toutes les deux semaines. (69)

Dans la technique décrite par Salama (70)(71) la phase d'éruption dure 4 à 6 semaines puis vient la phase de stabilisation de 6 semaines également avant l'extraction-implantation immédiate. Cette technique permet d'augmenter verticalement les tissus osseux et gingivaux en stimulant l'apposition d'os sur la crête alvéolaire ainsi que la migration gingivale en direction coronaire (cf. Fig.33).

La jonction muco-gingivale, quant à elle, reste toujours à la même place. Comme l'épithélium jonctionnel suit la dent, il y a une augmentation de la gencive attachée (72)(73). On aménage ainsi les tissus nécessaires à un positionnement correct de l'implant (os, gencive) tout en alignant le site receveur avec les dents adjacentes à l'édentement.



Dessin modifié issu de l'article de Kajiyama et coll. intitulé *Gingival reactions after experimentally induced extrusion of the upper incisors in monkeys*, paru dans *American Journal of Orthodontics and Dentofacial Orthopedics*, juillet 1993.

Fig.33 : Gain de tissus gingivaux et osseux grâce à la technique de l'extrusion orthodontique.

L'extrusion orthodontique est donc une technique provoquant un repositionnement graduel des dents et des tissus environnants sans mobiliser de segment osseux, au contraire de l'ostéogénèse par distraction osseuse ou de l'ostéotomie en sandwich. Le but de l'extrusion est de créer un excès de tissus durs et mous pour compenser le futur défaut qui se forme après l'extraction.

L'extrusion orthodontique, en augmentant le volume osseux et gingival, permet parfois d'améliorer la typologie du défaut osseux avant extraction. Elle peut être un préalable à une éventuelle reconstruction osseuse (cf. Fig. 34).

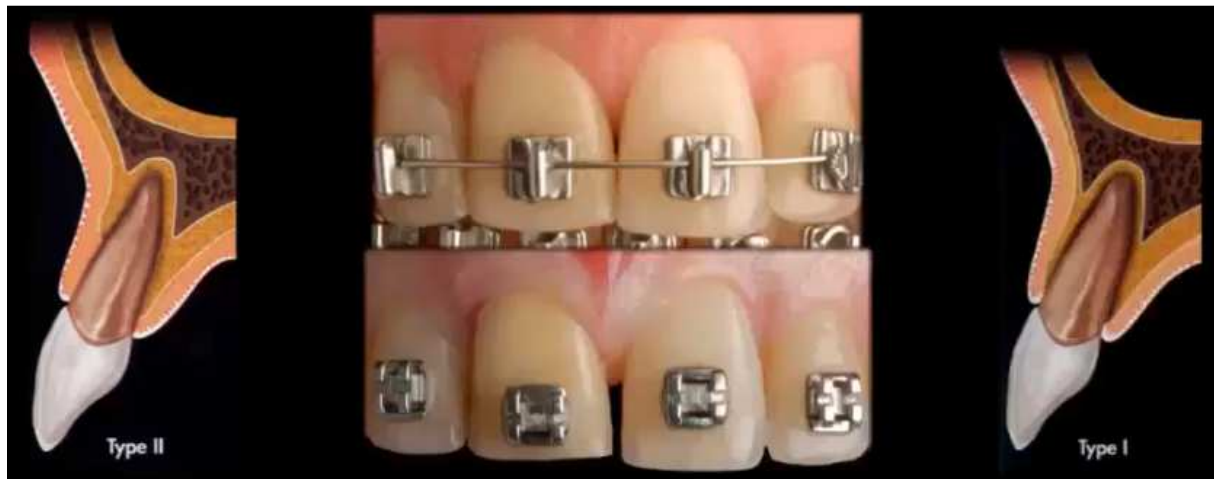

Image issue de la conférence « *Extraction-Implantation-Temporisation* » du Dr. Touati, avec son aimable autorisation.

Fig.34 : L'extrusion orthodontique de l'incisive centrale droite permet d'améliorer la typologie du défaut osseux, le faisant passer d'un type II à un type I, selon la classification d'Eliau.

Pour Tarnow (74) l'extrusion orthodontique permet une reconstruction de la papille, par le support osseux qu'elle recrée en proximal. Ce bec nouvellement formé améliore l'aspect du feston gingival en supportant à nouveau une papille interdentaire.

Malheureusement cette technique ne peut être pratiquée que si la dent en question ne présente aucune inflammation chronique et qu'elle possède en plus une attache résiduelle suffisante, sur un parodonte sain.

Il n'existe pas de preuve scientifique de l'efficacité de l'extrusion orthodontique avant une extraction. La sélection du cas doit être appropriée et une parfaite maîtrise de l'extrusion orthodontique est nécessaire. En effet la technique de Salama a été légèrement modifiée par la suite, faisant intervenir des forces de traction faibles et intermittentes par des fils orthodontiques conçus pour des mouvements de 1 mm pendant une semaine suivie de 2 semaines de repos et ainsi de suite jusqu'à obtenir l'augmentation voulue. Cette technique permet un gain de 1 mm par mois.

La période de repos est particulièrement importante à respecter car c'est cette dernière qui permet la concrétisation ou non du résultat. Durant cette période, les fibres de collagène étirées et tractées suivent le mouvement imprimé à la dent. Si le mouvement est trop rapide, elles se rétractent et ramènent la dent à son point de départ.

Plus la période de stabilisation est longue, meilleur est le pronostic.

3.1.3 La « Root Submergence Technique »

En 1994, Langer avait mis au point sa technique de régénération spontanée in situ en gardant la racine en place pour obtenir une régénération des tissus mous au-dessus de la racine, avant extraction de celle-ci.

En 2007, Salama et coll. (75) vont plus loin en laissant la racine en place et établissent un protocole plus prédictible pour le traitement implantaire esthétique en remplacement de plusieurs dents, en utilisant la technique de la racine enfouie ou « Root Submergence Technique » (RST).

En maintenant la racine en place, on a plus de chances de maintenir également tous les tissus environnants qu'avec la technique de comblement de l'alvéole. Cette dernière entraîne toujours une résorption de l'os crestal ainsi qu'une réduction de la hauteur de la papille interdentaire et du site édenté.

La technique RST maintient l'attache naturelle de la dent, ce qui permet une préservation complète de l'os alvéolaire. Dans les situations où il y a eu une perte osseuse, l'extrusion orthodontique est à privilégier pour créer le support osseux sous-jacent à la papille, nécessaire pour garantir sa prédictibilité.

Les auteurs s'appuient sur les travaux de Berglundh (16) qui note que l'apport sanguin envers les tissus mous péri-implantaires mais aussi que la hauteur des tissus mous autour des implants est toujours moins importante qu'autour des dents naturelles adjacentes ou au niveau du pontique (65). En effet il existe toujours une perte osseuse entre et autour des implants. (28)

Il apparait que le traitement de remplacement de dents multiples est plus efficace quand on ne remplace pas toutes les dents par des implants ou quand on ne place pas 2 implants adjacents mais lorsque ceux-ci sont séparés par un pontique.

Classification de la prédictibilité de la hauteur de la papille interdentaire

Class	Restorative environment	Proximity limitations (mm)	Vertical soft tissue limitations (mm)
1	Tooth-tooth	1.0	5.0
2	Tooth-pontic	N/A	6.5
3	Pontic-pontic	N/A	6.0
4	Tooth-implant	1.5	4.5
5	Implant-pontic	N/A	5.5
6	Implant-implant	3.0	3.5

Tableau tiré de l'article de Salama, *Advantages of the root submergence technique for pontic site development in esthetic implant therapy*, dans The International Journal of Periodontics & Restorative Dentistry, 2007

Tableau 6 : Prédictibilité de la hauteur papillaire

Bowers (76) avait traité, en 1989, 30 cas de dents vitales présentant des défauts osseux par la technique RST en comblant les défauts osseux avec de l'os déprotéiné et déminéralisé. Il a comparé les résultats histologiques avec 13 autres dents vitales dont il n'avait pas comblé les défauts osseux.

Selon lui, le volume et la fréquence de formation d'os, de ciment et d'une nouvelle attache conjonctive sur la surface coupée de la dentine augmentent avec l'utilisation de greffe osseuse. Cette méthode permet de traiter les défauts osseux avec un haut taux de prédictibilité. L'auteur n'a pas observé de résorption radiculaire, d'ankylose ou de nécrose pulpaire.

Pour Salama, les défauts complexes doivent être traités par la technique RST après une extrusion orthodontique car alors les conditions sont très favorables pour établir une forme de pontique idéale.

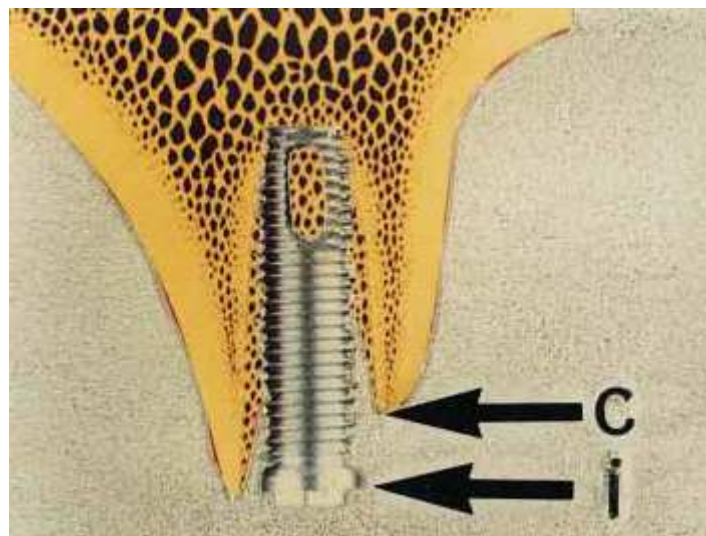
Dans ces situations, l'utilisation de la prothèse provisoire sur implant comme ancrage orthodontique peut aider à recréer la papille interdentaire dans la meilleure position verticale possible.

3.2 Les techniques chirurgicales en présence d'os

3.2.1 Le repositionnement par lambeau palatin repositionné en vestibulaire, incisif palatin

L'étude de Nemcovsky et coll. (77) sur le lambeau palatin en rotation et repositionné en vestibulaire a été réalisée en 2000 sur 24 patients et 26 sites. La moyenne d'âge des patients était de 46 ans.

Il s'agissait également de combler de petits défauts vestibulaires à l'aide d'os bovin déprotéiné, biocompatible, ostéoconducteur et résorbable (Bio-Oss). Les défauts ont été mesurés entre le col de l'implant et l'os crestal, comme indiqué sur le dessin ci-dessous (Fig.35) :



Dessin tiré de l'article *Rotated palatal flap in immediate implant procedures. Clinical evaluation of 26 consecutive cases*. Nemcovsky et coll. Clin Oral Impl Res 2000: 11: 83-90

Fig.35 : Distance col implantaire-crête osseuse devant être comblée par biomatériau.

Les mesures ont été faites aux stades 1 et 2 chirurgicaux, c'est-à-dire lors de la pose de l'implant et lors de la réouverture du site pour mettre en place la prothèse provisoire.

La fermeture du site implantaire est très importante pour éviter d'exposer l'implant, ce qui a un effet négatif non seulement sur l'ostéo-intégration mais également sur le processus de régénération osseuse.

Seuls les patients présentant une épaisseur d'au moins 4 mm de gencive au niveau du palais sont éligibles pour cette technique.

Le but de cette étude est d'évaluer une approche chirurgicale basée sur l'utilisation d'un lambeau palatin de pleine épaisseur en rotation pour obtenir une fermeture complète et une cicatrisation primaire, ainsi qu'un gain d'os crestal après extraction-implantation immédiate.

Pour cela les sites ne doivent présenter aucun signe d'inflammation, de fistule, d'image péri-apicale... 8 incisives centrales, 5 incisives latérales, 4 canines, 5 premières prémolaires, 4 deuxièmes prémolaires ont été traitées grâce à cette technique.

Il est évident que l'implant est placé selon les règles précédemment citées et que moins de 25 % de la surface de l'implant doit être exposée lors de sa mise en place.

Le comblement par Bio-Oss est alors réalisé et aucune membrane de recouvrement n'est utilisée. La vis de couverture est mise en place.

7 à 8 mois plus tard, la réouverture a lieu et les mesures entre le défaut osseux et la partie supérieure de l'implant sont à nouveau prises.

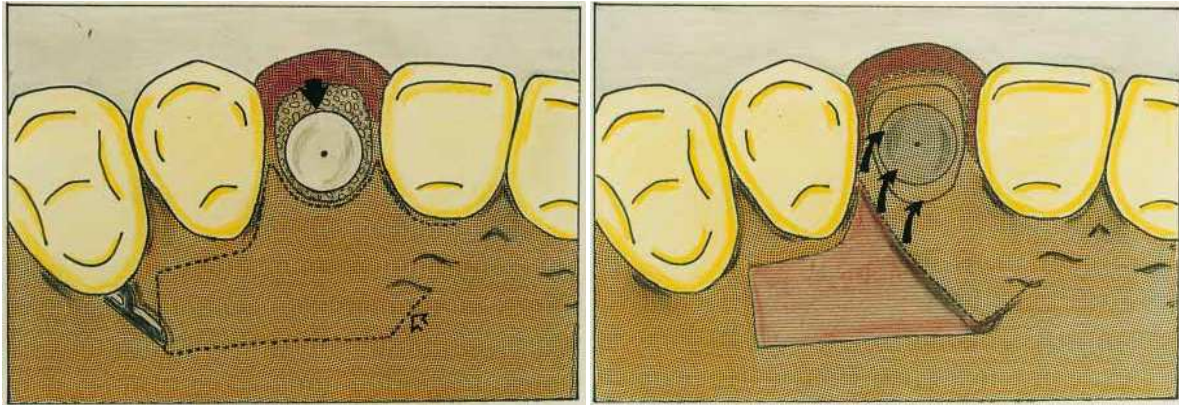
La technique chirurgicale lors de la pose de l'implant commence par une incision intrasulculaire autour de la dent à extraire pour lever un lambeau vestibulaire minimal incluant seulement les papilles et la gencive marginale pour exposer le défaut osseux.

L'extraction est atraumatique et le curetage du procès alvéolaire minutieux pour éliminer tout le tissu de granulation.

Le forage est réalisé légèrement excentré en palatin pour y placer l'implant. Le comblement au Bio-Oss est également fait à ce stade.

L'élévation du lambeau palatin commence par une incision de pleine épaisseur, généralement étendue à une voire deux dents adjacentes, en mésial et en distal, pour obtenir un lambeau suffisamment grand et lâche pour venir recouvrir complètement le site implantaire (cf. Fig.36).

L'incision de décharge se situe en distale et en oblique par rapport à la première incision, comme présentée ci-dessous :



Dessins tirés de l'article *Rotated palatal flap in immediate implant procedures. Clinical evaluation of 26 consecutive cases*. Nemcovsky et coll. Clin Oral Impl Res 2000; 11: 83-90

Fig.36 : Après élévation du lambeau vestibulaire, l'incision palatine est faite en pleine épaisseur pour ensuite déplacer le lambeau en vestibulaire.

La limite vestibulaire du lambeau est désépithérialisée pour être placée sous le premier lambeau vestibulaire puis les lambeaux sont suturés entre eux, ainsi que la partie palatine du lambeau en rotation.

Durant cette étude, une vis de couverture a été exposée prématurément compromettant le résultat de la chirurgie. Sur les 26 sites traités, 25 ont donc eu une couverture complète et maintenue jusqu'au stade 2 chirurgical.

21 sites sur les 25 ont montré une augmentation osseuse vestibulaire avec un gain d'environ 2 mm et 4 sites n'ont eu aucune augmentation.

La fermeture complète du site ainsi que son maintien dans le temps sont donc primordiaux. Les auteurs de cette étude n'ont remarqué que de rares cas de saignement postopératoire mais ils ont également noté un inconfort palatin lié à la cicatrisation de seconde intention du site, laissé vacant après l'élévation du lambeau.

La forme des papilles interdentaires est préservée, ceci est lié au premier lambeau vestibulaire et aussi à la mise en place au stade 2 chirurgical de la prothèse provisoire préparant le site avant mise en place de la prothèse définitive.

Avec cette technique, les petits défauts osseux vestibulaires peuvent être comblés sans avoir recours à une greffe d'augmentation osseuse.

On peut également recréer des papilles mésiales et distales autour des piliers de cicatrisation avec une augmentation significative du tissu interproximal grâce au lambeau palatin en rotation vestibulaire.

3.2.2 Lambeau semi-lunaire de repositionnement vestibulaire

Les techniques de reconstruction papillaire autour d'implants sont généralement celles utilisées dans la chirurgie parodontale autour des dents qui ont été mises en pratique pour accompagner l'implantologie.

Parmi celles-ci, la technique de lambeau semi-lunaire tracté coronairement associée à une greffe de conjonctif enfouie décrite par Han et Takei en 1996 (67) : une incision semi-lunaire en épaisseur partielle est pratiquée 6 à 10 mm apicalement à la papille à reconstruire. Le greffon de conjonctif est recouvert par le lambeau qui est donc tracté en coronaire pour être suturé au niveau de l'espace intercoronaire.

Pour les auteurs la chirurgie peut être répétée plusieurs fois avec un intervalle d'environ 3 mois entre chaque fois, en fonction du volume papillaire à reconstruire. Malheureusement les résultats sont incertains et la papille ne peut être complètement reconstruite même si l'esthétique en est améliorée.

3.2.3 Lambeau semi-lunaire palatin

Nemcovsky (78) a réalisé la technique vue précédemment mais légèrement modifiée. En effet il s'agit ici d'une greffe épithélio-conjonctive en palatin, en regard des papilles à reconstruire, sur 9 patients non fumeurs et sur 10 sites.

Les résultats présentés ici (cf. Tableau 7) montrent que 2 papilles n'ont pas pu retrouver leur volume initial et que les 8 autres ont eu des résultats divers ;

PAP No.	Site	Patient age (y)	Preoperative PIS	Postoperative PIS	Time from pre- to postoperative (mo)
1	Maxillary left central and lateral incisors	49	0	3	3
2	Maxillary left lateral incisor and canine	36	2	3	14
3	Maxillary right central and lateral incisors	33	1	1	8
4	Maxillary central incisors	43	0	2	12
5	Maxillary left central and lateral incisors	50	1	2	12
6	Maxillary central incisors	34	2	2	10
7	Maxillary central incisors	33	1	2	10
8	Maxillary left lateral incisor and canine	48	2	3	12
9	Maxillary right central and lateral incisors	30	0	2	12
10	Maxillary central incisors	33	1	2	8

PAP = papilla augmentation procedure; PIS = papilla index score.

Tableau 7 : Résultats de l'étude de Nemcovsky

L'auteur s'est basé sur les travaux de Jemt (31)(79) pour mesurer et trouver le Score d'Indice Papillaire, soit le PIS (Papilla Index Score) pour pouvoir comparer les résultats obtenus avec la situation initiale. Nemcovsky remarque que les échecs sont dus à l'étroitesse du site traité qui réduit grandement l'afflux sanguin. Selon lui « la sélection du patient est un facteur clé du succès et un espace interdentaire large est nécessaire pour la technique d'augmentation papillaire présentée ».

Il a également conscience qu'une étude clinique plus large et à long terme ainsi qu'un suivi histologique sont nécessaires avant d'établir si oui ou non cette technique peut être définie comme prédictible.

3.2.4 La reconstruction par technique de microchirurgie des papilles, par la technique de Grunder

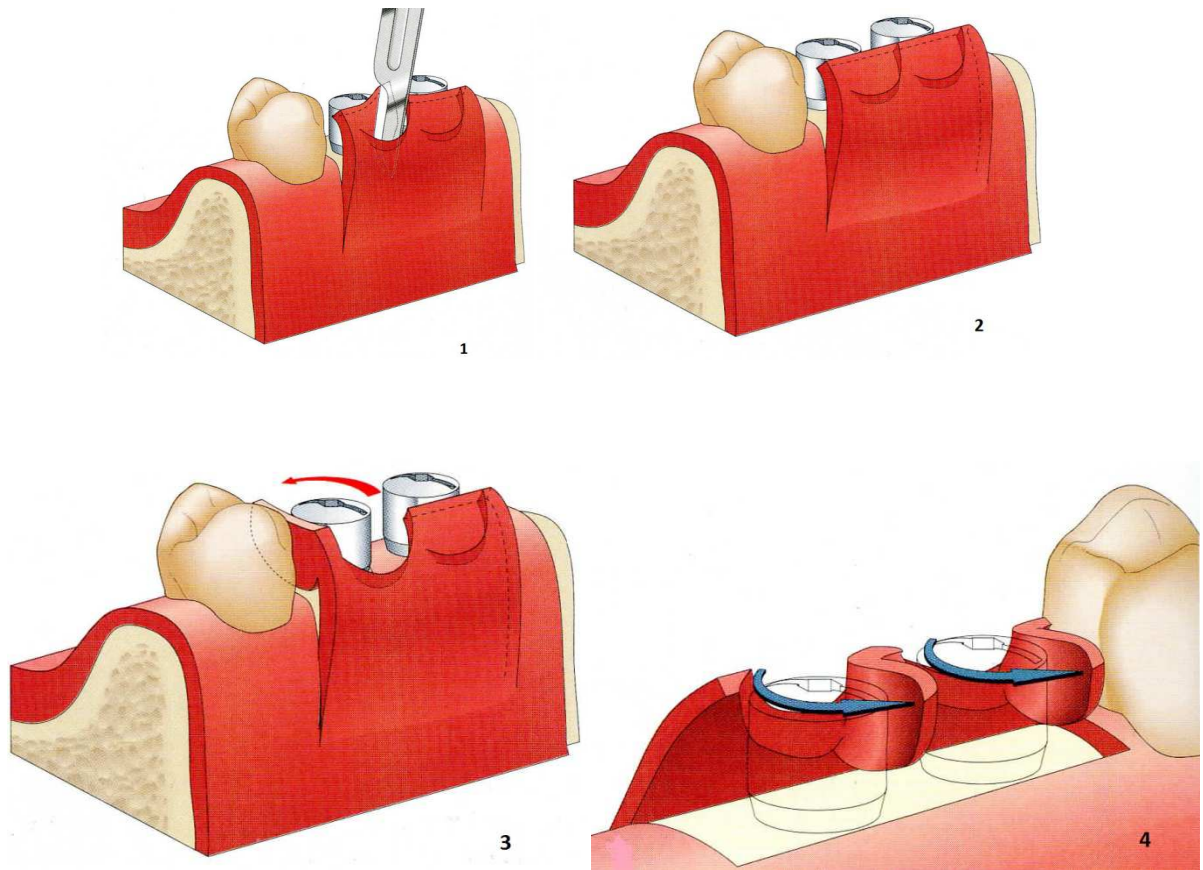
Grunder (80)(81) comble les espaces proximaux par des greffes épithélio-conjonctives maintenues par des sutures croisées en points matelassiers horizontaux. Leur adaptation doit être parfaite afin de rétablir de façon correcte la vascularisation. Il réalise également systématiquement dans les zones esthétiques une augmentation vestibulaire avec des greffes de tissu conjonctif prélevées au palais, 6 mois après la pose de l'implant, associée à une membrane non résorbable et du matériau de comblement Bio-Os.

Cette augmentation de volume vestibulaire permet d'éviter la présence d'une ombre sous-gingivale disgracieuse. La greffe recouvre totalement la vis de couverture pour obtenir une épaisseur importante de tissu au sommet des implants puis il referme le lambeau sans traction.

Après 8 semaines de cicatrisation, la réouverture se fait par un operculisation et la mise en place du pilier de cicatrisation peut avoir lieu.

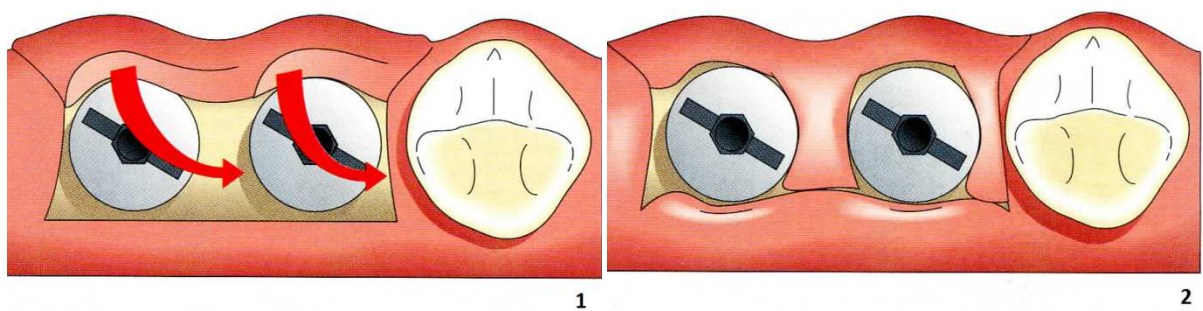
3.2.5 La régénération par technique de préservation papillaire de Palacci et par la technique de curetage

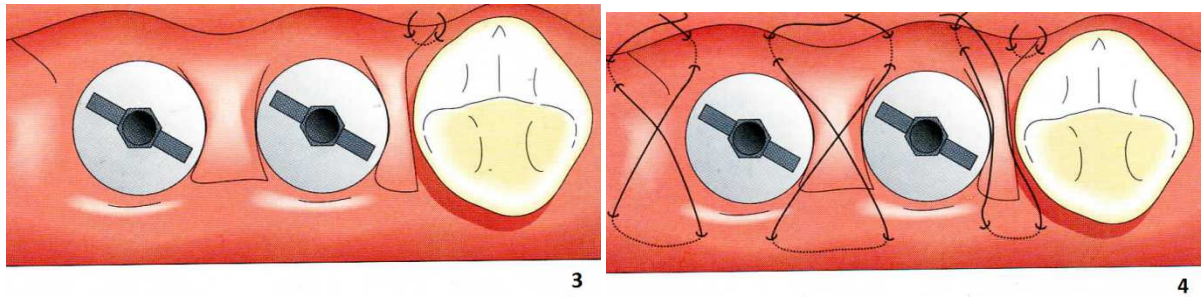
Des pédicules sont réalisés dans le lambeau vestibulaire. On leur fait faire une rotation de 90° en mésial ou distal, selon les tracés d'incisions, autour des implants (cf. Fig.37 et 38). Il ne faut pas que les pédicules soient trop fins au risque de se déchirer, ni trop larges au risque d'être comprimés entre les implants par les piliers de cicatrisation.



Dessins modifiés tirés du livre *Esthétique et implantologie: gestion des tissus osseux et péri-implantaires*, Palacci, Quintessence International, 2001.

Fig.37 : Réalisation des pédicules et rotation de ces derniers autour des implants.

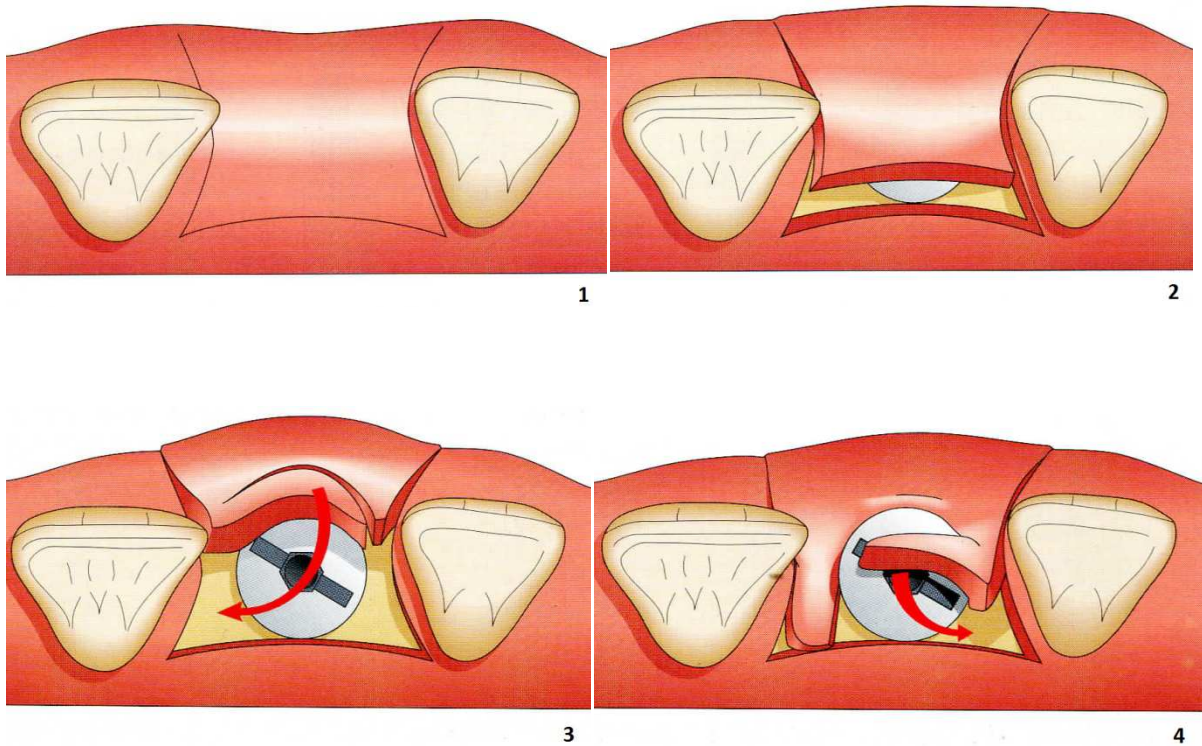




Dessins tirés du livre *Esthétique et implantologie: gestion des tissus osseux et péri-implantaires*, Palacci, Quintessence International, 2001

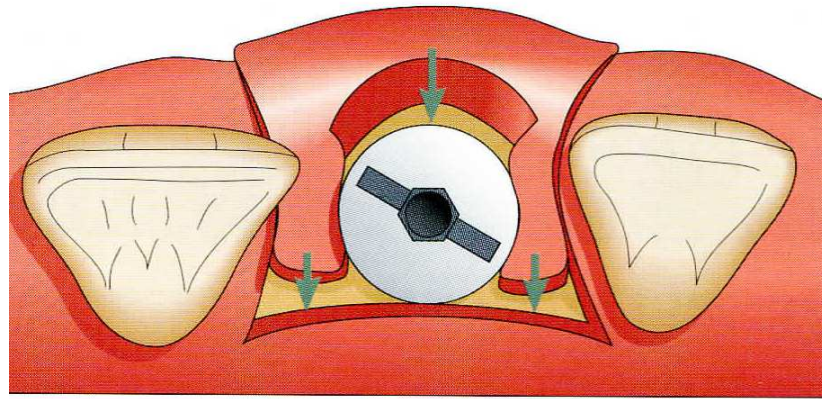
Fig.38 : Rotation des pédicules en vue occlusale.

La même chose peut être entreprise sur un implant unitaire (cf. Fig.39 et 40). Il faudra alors faire deux pédicules côté vestibulaire pour pouvoir les placer de part et d'autre de l'implant.



Dessins tirés du livre *Esthétique et implantologie: gestion des tissus osseux et péri-implantaires*, Palacci, Quintessence International, 2001

Fig.39 : 2 Incisions en vestibulaire sont nécessaires pour créer 2 pédicules de chaque côtés de la vis de cicatrisation.

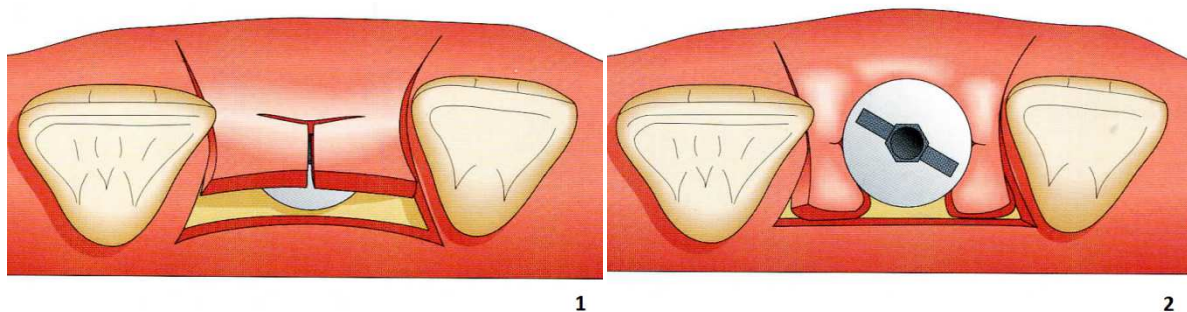


5

Dessin tiré du livre *Esthétique et implantologie: gestion des tissus osseux et péri-implantaires*, Palacci, Quintessence International, 2001

Fig.40 : Mise en place des pédicules de chaque côté de la vis de cicatrisation

Parfois une simple incision en T suffit à faire glisser un lambeau de chaque côté du pilier et remplir ainsi les espaces inter-implantaires (cf. Fig.41).



1

2

Dessins tirés du livre *Esthétique et implantologie: gestion des tissus osseux et péri-implantaires*, Palacci, Quintessence International, 2001

Fig.41 : Incision en « T » pour réaliser 2 pédicules de chaque côté de la vis de la vis de cicatrisation.

Khoury et Happe (82) ont repris cette technique mais cette fois du côté palatin car selon eux il existe une perte de gencive attachée en vestibulaire avec le technique de Palacci.

Adriaenssens et coll. (83) réalisent quant à eux des pédicules palatins rectangulaires en regard des espaces proximaux, disséqués en épaisseur partielle. Les suites opératoires sont donc douloureuses car la cicatrisation est de seconde intention sur les sites de prélèvement.

3.3 Les techniques de reconstruction en absence d'os

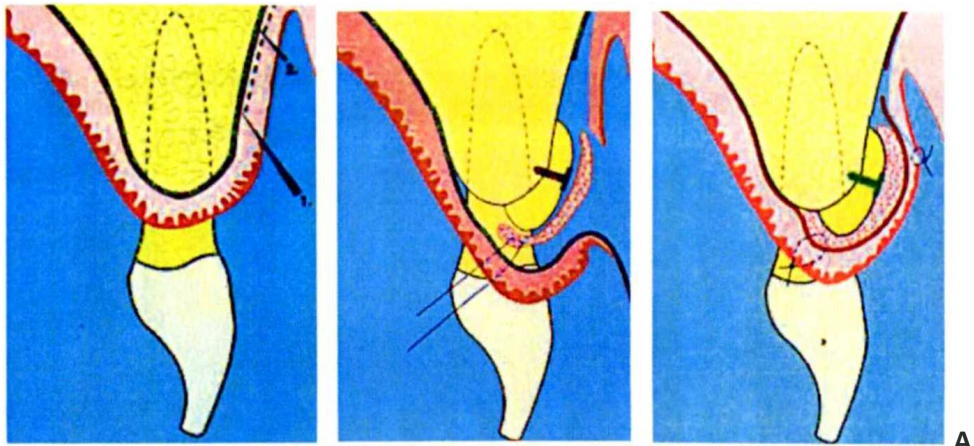
3.3.1 Chirurgie osseuse

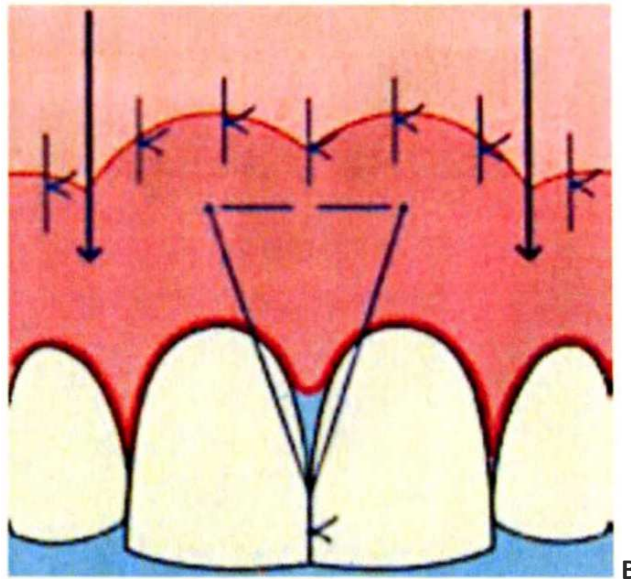
Le but de toute chirurgie d'adjonction osseuse est d'augmenter le niveau osseux afin d'obtenir une distance crête osseuse - point de contact la plus en phase avec la règle des 5 mm de Tarnow. Les techniques de reconstruction osseuse par greffes ou d'augmentation par Régénération Osseuse Guidée (ROG) ont pour principal objectif le bon positionnement de l'implant.

Les sites de prélèvement osseux sont rétromolaires, au niveau du ramus ou encore la symphyse mentonnière. Ces greffons en bloc sont souvent préférés à des greffes d'os sous forme de copeaux car ils sont une bonne source de cellules ostéoprogénitrices, ils ont une structure rigide et sont moins sujets aux micromouvements.

3.3.1.1 Greffe d'os autogène en onlay

Les techniques d'augmentation osseuse peuvent aussi être combinées avec des augmentations de tissu mou (cf. Fig.42). En ce sens Azzi *et al.* (84) proposent une technique de greffe osseuse fixée par une vis et associée à une greffe de tissu conjonctif.





Dessins tirés de l'article d'Azzi *et al.* *Root coverage and papilla reconstruction using autogenous osseous and connective tissue grafts*, publié dans *The International journal of periodontics & restorative dentistry*, 2001

Fig.42 : Greffe osseuse en Onlay avec greffe de conjonctif enfoui après avoir élevé un lambeau (A) et mise en place des points de sutures au-dessus du point de contact des incisives centrales pour tracter le lambeau en coronaire(B).

Dans leur technique, les auteurs souhaitent déplacer coronairement tout le complexe muco-gingival. Pour cela ils réalisent une incision au niveau de la ligne muco-gingivale pour récliner un premier lambeau d'épaisseur partielle apicalement, à partir de la ligne muco-gingivale, et un deuxième lambeau de pleine épaisseur coronairement qui va décoller les papilles intactes et découvrir l'os interdentaire, grâce à une incision intrasulculaire supplémentaire.

Le greffon osseux légèrement surdimensionné, ainsi qu'un greffon de tissu conjonctif pour le recouvrir, sont placés à l'endroit désiré. Ils sont ensuite recouverts par le lambeau de pleine épaisseur, qui lui-même est fixé au niveau du point de contact interdentaire pour permettre de le tracter coronairement pendant la phase de cicatrisation.

Le premier lambeau d'épaisseur partielle, donc plus lâche, permet la fermeture hermétique du site en étant suturé aux berges du lambeau coronaire.

Parmi les 3 cas traités par cette technique, et par les auteurs eux-mêmes, un cas fut un échec qu'ils attribuent à la nature de l'os greffé. Il s'agissait d'une exostose prélevée sur un site donneur du patient. Un autre cas a été considéré comme un succès car le résultat obtenu lors de la chirurgie a été maintenu jusqu'à au moins un an après.

3.3.1.2 L'ostéotomie associée à un greffon conjonctif

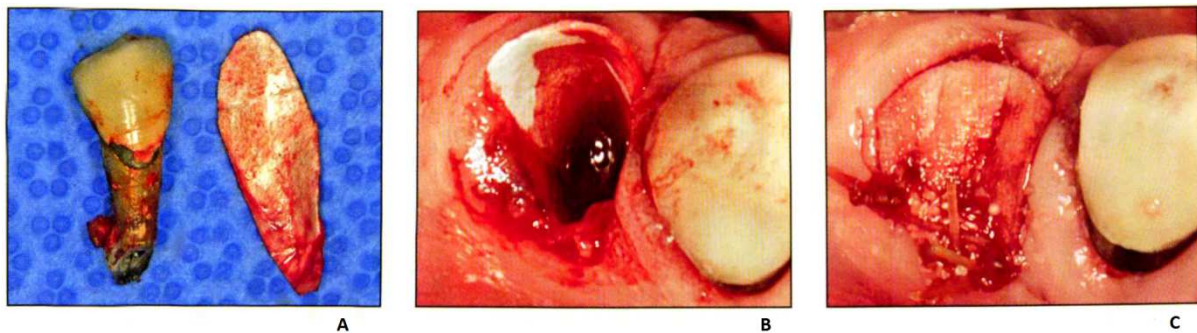
La technique de l'ostéotomie associée à un greffon de conjonctif est utilisée dans le cas de crêtes alvéolaires étroites dans le but d'obtenir une expansion de crête dans le sens vestibulo-palatin. Elle permet ainsi une augmentation de volume non négligeable pour des raisons esthétiques mais surtout pour permettre un meilleur positionnement de l'implant, qui permettra par la suite de placer la couronne dans les meilleures conditions possibles.

La technique reste cependant délicate car il existe un risque de déchirure osseuse. (85)

3.3.1.3 La technique du « cône de glace »

Cette technique est utilisée dans les alvéoles d'extraction de type II de la classification d'Eliau et coll. Autrement dit lorsque le tissu muqueux est toujours présent mais qu'une partie de l'os vestibulaire est manquante (cf. Fig. 43).

La dent est extraite de façon atraumatique et sans élévation de lambeau. Une membrane de collagène résorbable est alors roulée à la manière d'un cône de glace pour être introduit dans l'alvéole d'extraction, puis ce cône est rempli d'un substitut osseux. La membrane se referme sur elle-même et est suturée aux berges de l'alvéole. Un caillot se formera par la suite en occlusal.



Photos issues de l'article de Tan-Chu et coll. intitulé *Analysis of Buccolingual Dimensional Changes of the Extraction Socket Usin the « Ice Cream Cone » Flapless Grafting Technique*, paru dans *The International Journal of Periodontics and Restorative Dentistry*, 2014

Fig.43 : Une fois la dent extraite, la membrane est roulée comme un cône de glace à la dimension de celle-ci (A) puis insérée dans l'alvéole (B) et remplie d'un substitut osseux et suturée aux berges de l'alvéole (C)

3.3.2 Chirurgie muqueuse

En cas de dent absente et de défauts osseux étendus, il faut avant tout reconstruire le volume osseux nécessaire à un positionnement optimal de l'implant.

En ce qui concerne les tissus gingivaux, leur reconstruction peut se faire à différentes étapes du plan de traitement. (86)

- 1) Stade pré-implantaire : l'obtention d'une muqueuse kératinisée par une greffe épithélio-conjonctive permettra une meilleure tenue des sutures et un positionnement plus facile des lambeaux
- 2) Stade I, mise en place des implants en 2 temps (implants enfouis) (87)

On peut simplement améliorer les contours gingivaux et si besoin redonner du volume aux tissus mous par un greffon de conjonctif enfoui libre, prélevé soit dans la zone rétro-molaire, soit au niveau du palais.

- 3) Stade intermédiaire (intégration osseuse des implants)
- 4) Stade II implantaire, augmentation de la muqueuse kératinisée autour des implants et création de papilles entre les prothèses implantoportées.

3.3.2.1 Greffe de tissu conjonctif enfoui

Cette greffe permet non seulement d'obtenir un contour gingival harmonieux, tout en créant un bombé gingival mimant la présence d'une racine sous-jacente mais aussi de favoriser la formation de papilles (cf. Fig.44). Elle peut être réalisée lors de la pose de l'implant ou ultérieurement.

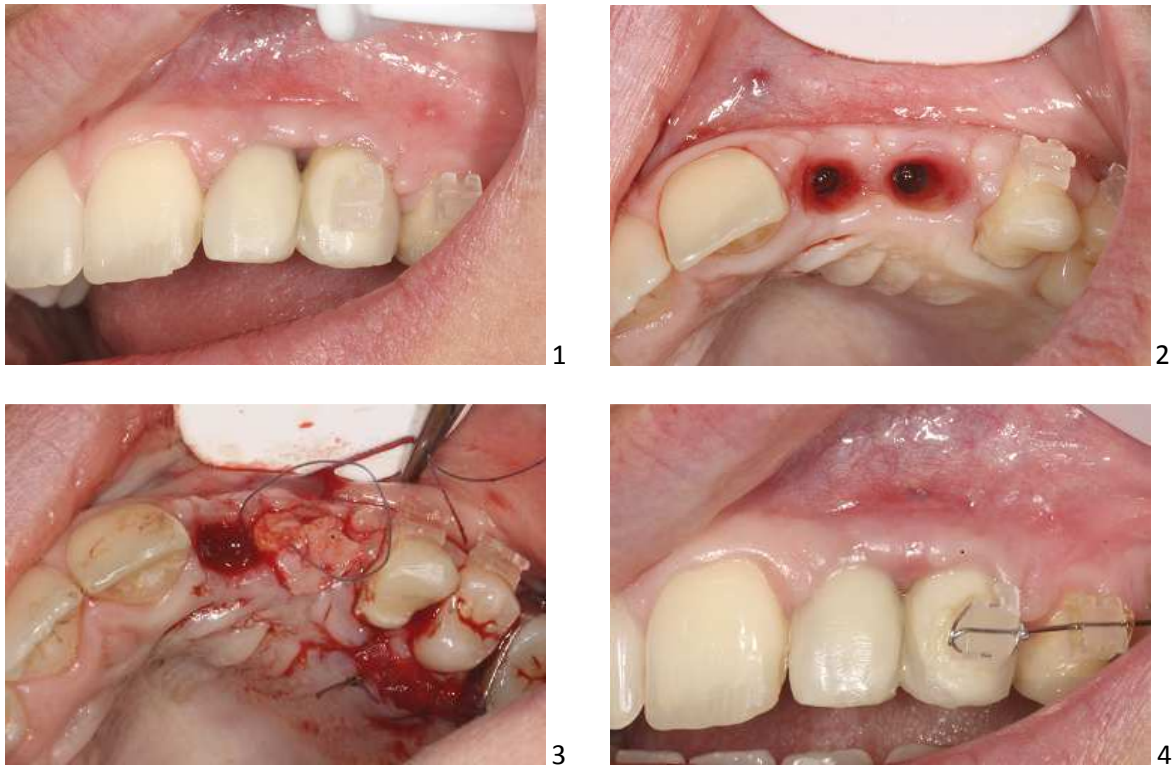


Fig.44 : Cas du Dr. Vigouroux d'une greffe conjonctive entre 12 et 13 pour combler le déficit papillaire. L'image n°4 a été prise seulement 10 jours après l'intervention.

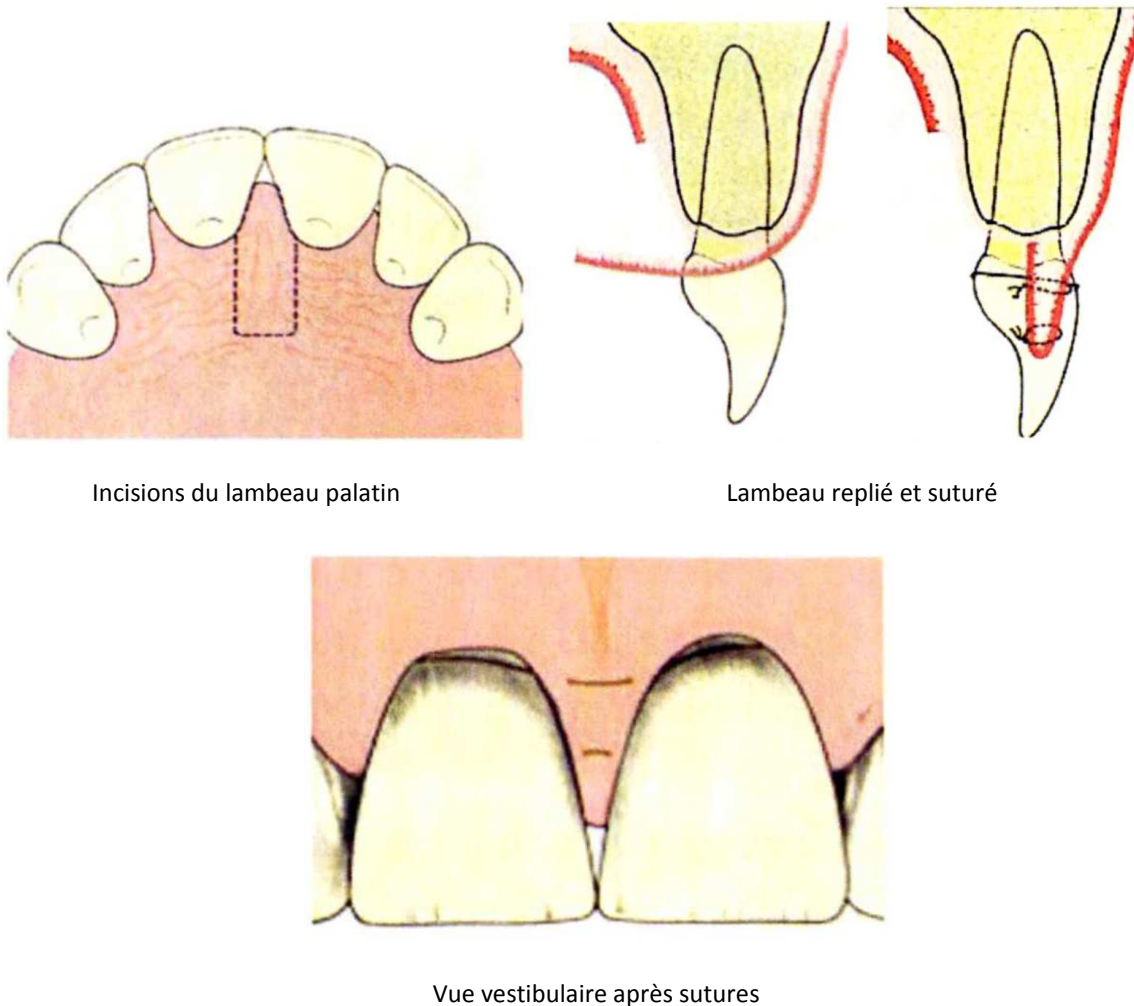
3.3.2.2 Greffe épithélio-conjonctive

C'est un prélèvement au niveau du palais ou dans les zones tubérositaires, voire sur une zone édentée pour recréer un bandeau de gencive attachée lors d'un manque important. Les dimensions du greffon doivent correspondre à celle du site receveur, augmenté de 2 à 5 mm. La différence de couleur entre greffon et site receveur fait que cette technique est difficilement applicable dans la zone dite esthétique ou alors seulement lors d'une ligne du sourire basse.

Azzi et al. (88) décrivent la technique de prélèvement tubérositaire pour une greffe de conjonctif, de type « distal wedge », en 1998.

3.3.2.3 Technique du rouleau

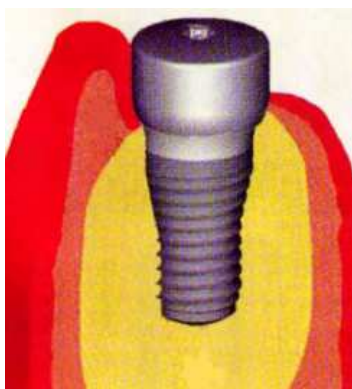
Lambeau d'épaisseur partielle récliné à partir du palais (89)(90) pour être placé entre les couronnes en étant replié sur lui-même. Les sutures maintiennent la papille nouvellement créée (cf. Fig.45). Un pansement est mis en place sur le site prélevé en palatin. Cette technique du rouleau peut être associée à une greffe de tissu conjonctif libre.



Dessin extrait de l'article de Beagle, *Surgical reconstruction of the interdental papilla: case report*, paru dans *The International journal of periodontics & restorative dentistry*, 1992

Fig.45 : Les différentes étapes de la technique du rouleau.

Il existe une variante appliquée surtout dans les secteurs canins et prémolo-molaires : le rouleau mucopériosté non désépithérialisé (cf. Fig.46). L'incision horizontale crestale est elle aussi décalée largement du côté palatin. Le praticien rabat alors le lambeau de manière à rouler la gencive vers l'intérieur et plaquer ainsi l'épithélium gingival contre la vis de cicatrisation, comme montré ci après :



Dessin issu du livre de Gérard Auouate, *L'implantologie non enfouie*, aux éditions Masson, 2008

Fig.46 : La technique du rouleau permet une augmentation de hauteur et d'épaisseur gingivale.

3.3.2.4 Lambeau tracté coronairement, technique de l'augmentation gingivale guidée (91)

Le lambeau tracté coronairement permet de créer une augmentation tissulaire dans les 3 plans de l'espace afin de reformer les papilles. Le principe de cette technique est d'enfouir les piliers de cicatrisation, et non les vis de couvertures, sous le lambeau.

La forme de tente ainsi créée permet d'obtenir un espace libre sous le lambeau qui va être rempli par le caillot sanguin, qui va s'organiser en tissu mou. Pour cela un lambeau de pleine épaisseur est réalisé jusqu'au bord marginal des implants puis en épaisseur partielle plus apicalement pour pouvoir être mobilisé sans tension.

Après 8 semaines de cicatrisation, la couronne provisoire est mise en place. Cette technique est intéressante car elle permet, contrairement aux autres techniques, une augmentation verticale et non plus seulement horizontale en exploitant les espaces morts sous le lambeau.

L'inconvénient est que cela peut provoquer une récession disgracieuse sur les dents adjacentes.

3.4 Les alternatives en cas d'échec total à la reconstruction des papilles

3.4.1 Formes prothétiques particulières pour masquer l'absence de papille

La demande esthétique de la part du patient est légitime pour masquer la présence de « trous noirs » mais l'indication de contrôle de plaque par le praticien est fondamentale pour maintenir la santé des tissus marginaux restants.

Pour réduire le volume des embrasures il existe trois solutions :

- 1) L'agencement dentaire animé par des rotations et des recouvrements des angles incisifs
- 2) Les formes de contours proximales, avec une zone de contact allongée dans le sens vertical
- 3) La modification des contours des tissus marginaux par la morphologie prothétique

Les formes prothétiques particulières ne permettent pas de reconstruire les papilles interdentaires mais masquent leur absence, par la mise en place de composite, de facettes ou de couronnes, tout comme les épithèses (68), nous y reviendrons plus en détail dans la dernière partie de ce chapitre.

3.4.2 Injection de fibroblastes autologues

Des techniques d'ingénierie tissulaire voient le jour pour tenter de répondre à nos attentes. En particulier l'injection dans la papille de fibroblastes autogènes cultivés a vu le jour en 2007 grâce à McGuire et Scheyer. (92)

L'étude a été menée en double aveugle sur 20 patients. Les fibroblastes autogènes ont été réinjectés le jour J puis à J+7 et J+14.

Pendant quatre mois leur expérience est un succès : ils observent une différence significative par rapport au placebo. Mais passé ce délai de quatre mois, il n'y a plus aucune différence significative entre les deux groupes.

3.4.3 Injection d'acide hyaluronique

L'acide hyaluronique est actuellement préféré au collagène car il est moins allergène et dure plus longtemps, entre 9 et 12 mois. Il a un caractère résorbable donc il ne peut pas être considéré comme une solution définitive. Il retient l'eau et entraîne une augmentation de volume, c'est par conséquent un « volumateur hydrophile ». L'acide hyaluronique est un produit complètement synthétique qui possède de nombreuses qualités :

- 1) Aucun test allergologique ou bilan sanguin préalable n'est nécessaire.
- 2) Il est biocompatible, car il existe à l'état naturel dans le corps humain.
- 3) Il est lentement biodégradable.
- 4) Son origine n'est pas animale : il est obtenu par biosynthèse.
- 5) Il est hypoallergénique.
- 6) Il se manipule facilement.
- 7) Son injection est rapide.
- 8) Il ne nécessite pas d'arrêt des activités quotidiennes.
- 9) Il est suivi de très peu d'effets secondaires au niveau des points d'injection : léger œdème, rougeurs et démangeaisons font partie des effets secondaires possibles.

Les chirurgiens-dentistes français doivent cependant passer par une formation théorique et pratique validantes pour pouvoir manipuler ce produit en cabinet, ainsi qu'être couverts par leur garantie de Responsabilité Civile Professionnelle.

William BECKER (93) a mené une étude pilote pour le traitement minimalement invasif des défauts papillaires minimes dans la région esthétique. Le but de cette étude est d'évaluer une nouvelle méthode pour réduire ou éliminer les petits défauts papillaires en utilisant un gel d'acide hyaluronique.

Dans cette étude, 11 patients dont 7 femmes et 4 hommes, avec une moyenne d'âge de 56 ans ont été sélectionnés. En tout ce sont 14 sites qui ont été traités, que ce soit autour de dents ou d'implants. Chaque patient ayant au moins un défaut de papille interdentaire situé dans la zone esthétique.

Après application d'un anesthésique local, 0,2ml d'un gel d'acide hyaluronique, appelé Restylane, ont été injecté à 2-3 mm apicalement par rapport au sommet de la papille déficiente. Les patients sont vus toutes les 3 semaines et l'opération est répétée jusqu'à 3 fois si nécessaire, c'est-à-dire si le « trou noir » est encore présent. Ils sont suivis entre 6 et 25 mois après l'injection initiale.

L'acide hyaluronique utilisé dans cette étude pilote a été approuvé par la Federal Food and Drug Administration (FDA) et est utilisé depuis de nombreuses années par les chirurgiens plastiques et les dermatologues américains.

En France, Le Conseil National de l'Ordre des Chirurgiens Dentistes vient de rappeler récemment "qu'en vertu du Code de la santé publique, les praticiens de l'Art dentaire disposent bien du droit et de la capacité professionnelle pour réaliser des injections d'acide hyaluronique dans la sphère buccale et autour de la bouche".

Les mesures ont été faites par photographies et mesures de quantité de pixels au niveau des sites concernés (cf. Tableau 8).

Chaque site est alors évalué individuellement. Voici les résultats ;

TABLE 1 Number of Gel Applications, Total Months Followed, and Percentage Change for Deficient Papillae between Teeth or Implants

Identification	Number of Applications	Tooth or Implant	Tooth Number	*Total Months Followed	Percentage Change
Boc I	2	I	7	14	57
Car I	2	I	7	25	100
Hag I	3	I	7	6	97
Har (left) I	3	I	10	13	96
Harr (right I)	3	I	7	13	100
Kor I	3	I	7	17	100
Lecy I	3	I	10	10	95
Miho T	2	T	8	17	96
Mow Left T	2	T	7	9	76
Mow Right T	2	T	10	9	96
Mow Central T	2	T	8	9	83
Rey I	2	I	10	10	97
Star I	3	I	7	13	88
PedI	2	I	7	17	94

#7 is the maxillary right lateral incisor.

*Months followed – from initial gel application to final examination.

I = implant; T = tooth.

Tableau issu de l'article *Minimally Invasive Treatment for Papillae Deficiencies in the Esthetic Zone: A Pilot Study*, W. BECKER, Clinical implant dentistry and related research, vol. 12; 1; p1-8; Mars 2010

Tableau 8 : Résultats de l'étude de Becker sur l'injection d'acide hyaluronique

Sur 14 sites ;

- 1) 4 ont été restaurés à 100 %
- 2) 7 ont vu leur papille augmentée de 94 à 97 %
- 3) 3 sites ont augmenté de 76 à 88 %
- 4) 1 seulement de 57 %

8 sites ont eu besoin de 2 injections contre 3 injections pour 6 d'entre eux. L'un des sites traités a conservé son gain pendant les 25 mois qui ont suivis cette étude.

Les résultats de cette étude sont encourageants mais le manque de recul clinique et le fait que l'acide hyaluronique est un produit résorbable, combiné au fait que seuls des petits défauts peuvent être potentiellement corrigés, font que cette méthode se trouve dans un champ d'action limité.

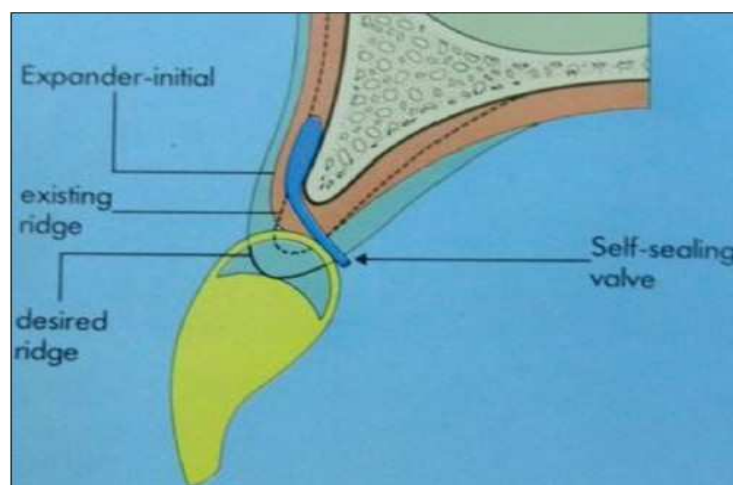
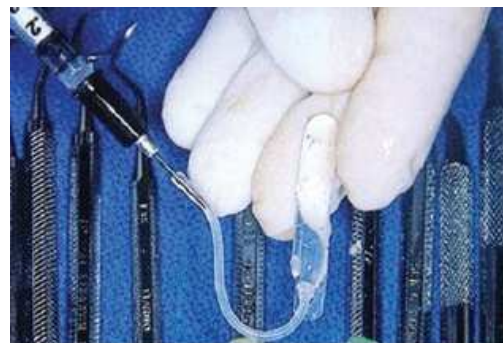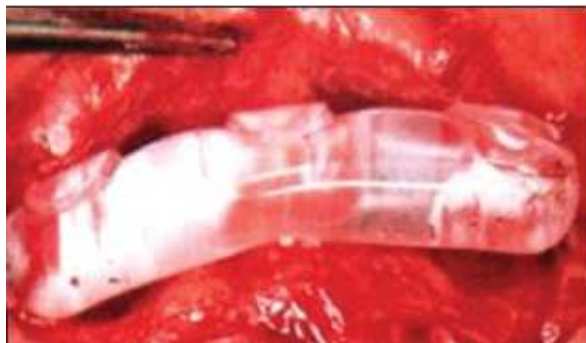Cependant, elle permettra peut-être dans le futur de répondre à l'attente de certains patients exigeants tout en permettant au praticien de pratiquer une dentisterie moderne répondant aux critères et exigences d'une dentisterie minimalement invasive.

3.4.4 Injection de silicone

L'injection de silicone dans les papilles n'a pas été étudiée. En effet il n'existe aucune étude sur le sujet. Les chirurgiens-esthétiques utilisent des prothèses mammaires en silicone pour donner du volume de manière artificielle. L'existence de telles prothèses en silicone, pouvant être insérées sous la gencive pour redonner artificiellement du volume à la papille n'a pas été tentée, du moins pour le moment. Ce pourrait-il qu'un jour une étude voit le jour pour tester la viabilité d'une telle idée ?

Toutefois Dhadse (94) a comparé deux méthodes d'expansions de tissus mous avant chirurgie d'augmentation osseuse. La première d'entre elle utilise des « ballons de silicone gonflables », *Inflatable Silicone Balloons* (cf. Fig.47). Les techniques d'expansion tissulaire sont basées sur le simple argument que la paroi abdominale et l'augmentation mammaire de la femme enceinte n'ont aucune incidence sur l'épaisseur, la couleur et la texture de la peau. Elles ont été testées sur de nombreuses parties du corps humain, et en particulier en bouche.

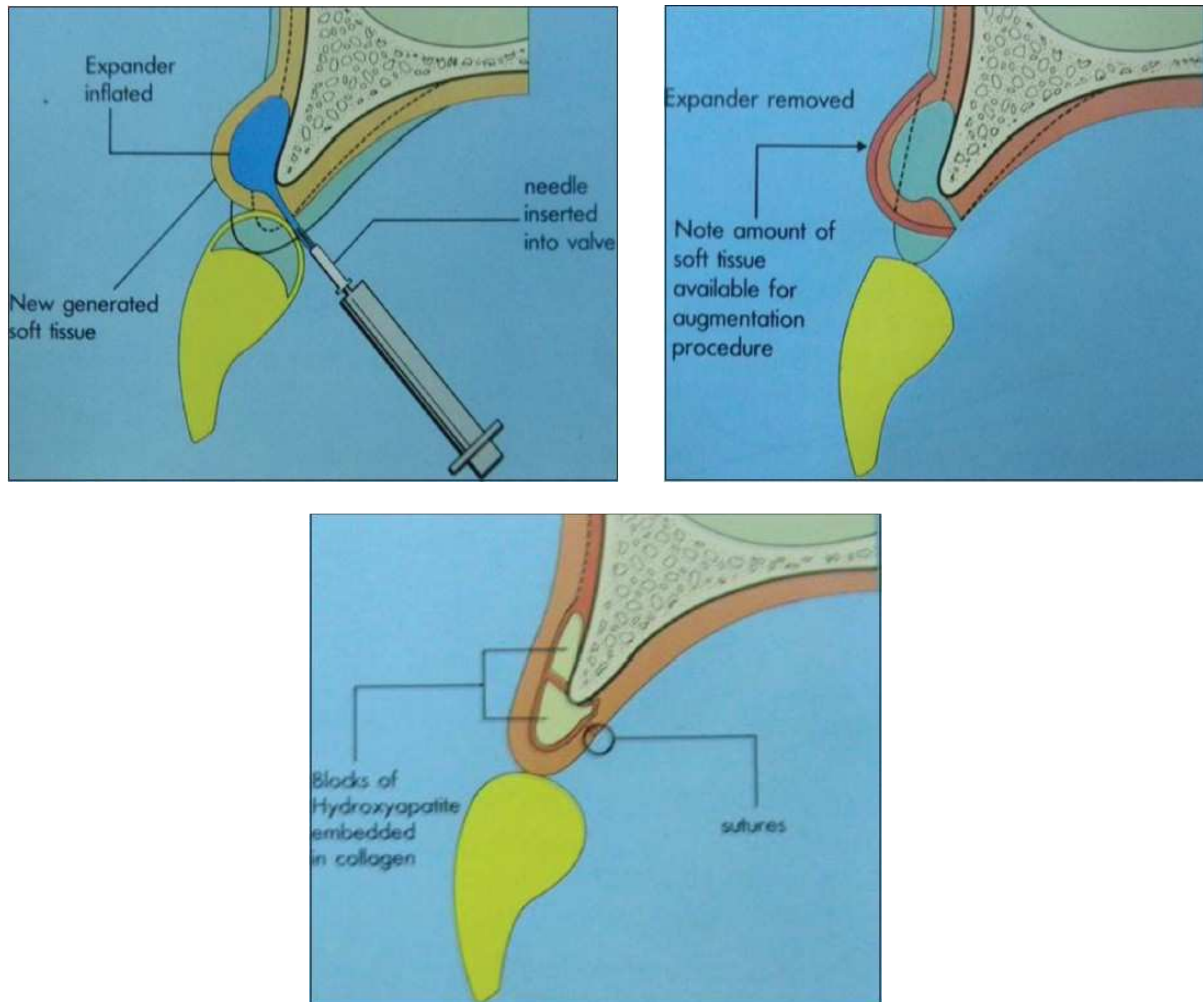
Il s'agit en fait d'introduire un expanseur de tissus mous, sous la forme d'une poche de silicone, sous un lambeau de pleine épaisseur, au contact de l'os sous-jacent. Celui-ci n'est pas ou peu gonflé dans les 3 premiers jours, pour permettre à l'organisme de s'y habituer.



Photos issues de l'article *Soft tissue expansion before vertical ridge augmentation: Inflatable silicone balloons or self-filling osmotic tissue expanders?* Dhadse, *J Indian Soc Periodontol* 2014

Fig.47 : Mise en place du « ballon gonflable » sous la gencive vestibulaire, la valve ressort en palatin.

On augmente ensuite le volume du ballon grâce à une solution saline que l'on injecte grâce à une valve apparente en palatin, jusqu'au blanchiment de la gencive. Le processus peut être répété autant de fois que nécessaire et ce jusqu'à obtention suffisante de volume de tissu mou (cf. fig.48). En général cela prend entre 6 et 8 semaines. La chirurgie osseuse peut avoir lieu après cette augmentation.



Dessins issus de l'article *Soft tissue expansion before vertical ridge augmentation: Inflatable silicone balloons or self-filling osmotic tissue expanders?* Dhadse, *J Indian Soc Periodontol* 2014

Fig.48 : Le « ballon » est gonflé peu à peu, jusqu'à obtention d'une quantité de gencive suffisante. La greffe d'apposition osseuse peut alors avoir lieu.

L'avantage de cette technique, c'est qu'il n'y a plus besoin de greffe de gencive. La texture, la couleur sont identiques au tissu déjà présent, la quantité de tissu kératinisé obtenue est maintenue dans le temps.

Malheureusement cette technique nécessite de nombreux rendez-vous. Il existe aussi un risque d'infection non négligeable à cause de la présence de la valve et donc de la non herméticité du site. La perforation du ballon peut également survenir, ainsi qu'une nécrose tissulaire à cause d'une surexpansion.

Seuls des rapports de cas existent concernant cette pratique.

La deuxième méthode d'expansion des tissus mous étudiée par Dhadse utilise un expanseur de tissu osmotique, à remplissage automatique (cf. Fig.49). Il s'agit d'une membrane de silicone perforée, permettant d'absorber les fluides corporels et d'augmenter ainsi naturellement sa taille et son volume. Le temps d'augmentation est contrôlé par le nombre de perforations, ainsi que par leur taille.


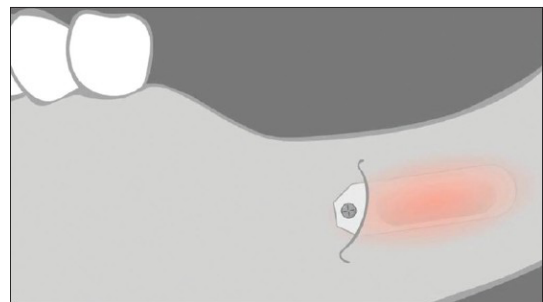
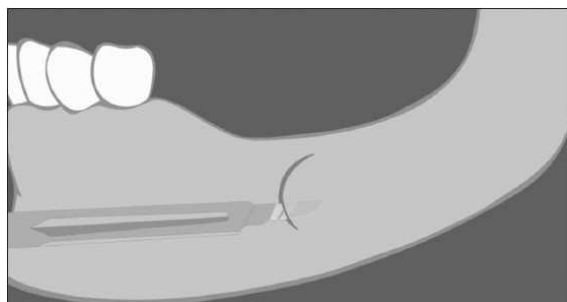
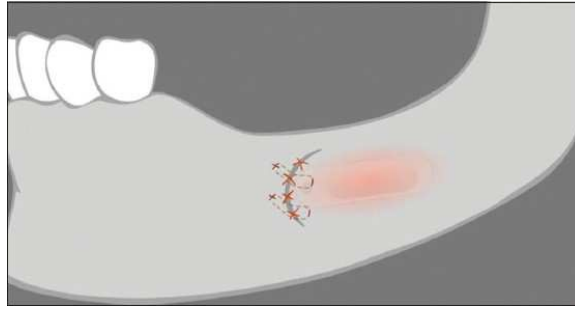


Photo modifiée issue de l'article *Soft tissue expansion before vertical ridge augmentation: Inflatable silicone balloons or self-filling osmotic tissue expanders?* Dhadse, *J Indian Soc Periodontol* 2014

Fig.49 : Expanseur de tissu osmotique avant et après augmentation du volume.

Le volume initial de cette poche de silicone est égal à 10 % du volume final. Il nécessite donc une très petite incision, en demi-épaisseur (cf. Fig.50). Le périoste est laissé en contact avec l'os sous-jacent, diminuant le risque de résorption osseuse.





Dessins issus de l'article *Soft tissue expansion before vertical ridge augmentation: Inflatable silicone balloons or self-filling osmotic tissue expanders?* Dhadse, *J Indian Soc Periodontol* 2014

Fig.50 : Mise en place de l'expandeur osmotique après une incision en demi-épaisseur.

On obtient le volume final, en principe, après 2 mois de mise en place. Les complications liées à cette technique sont moindres étant donné que le site est entièrement fermé. Elle est donc plus avantageuse que la précédente, avançant même un taux de succès de 91 % (95). La biopsie faite sur le tissu régénéré autour de l'expandeur ne montre aucun signe d'inflammation. Il correspond en tous points au tissu déjà présent.

Des essais cliniques à long terme seront de toute façon nécessaires pour valider l'intérêt scientifique de telles méthodes.

En attendant il existe d'autres moyens, déjà en place depuis de nombreuses années, auxquels les praticiens font appel en cas d'échec total à la reconstruction ; les épithèses.

3.4.5 Epithèses

Les indications de ce type de restauration par fausse gencive céramisée (96) sont l'opposition à la réalisation de techniques chirurgicales dont les résultats sont incertains, suite à des pertes tissulaires majeures avec effondrements osseux conséquents. Il incombe au praticien d'éduquer le patient traité de la sorte aux techniques d'hygiène ; contrôle de plaque, bossettes interdentaires, fil dentaire...

Malgré la maîtrise des techniques d'hygiène, l'une des principales difficultés de ce type de traitement reste le maintien dans le temps de la motivation d'une hygiène optimale. Le rendu esthétique moyen de la fausse gencive céramisée fait que cette solution est tout de même envisagée comme étant la dernière, en cas d'échec ou de refus des autres techniques de reconstruction papillaire.

Le travail des embrasures reste difficile ainsi que le positionnement de la future gencive, ce qui entraîne de nombreuses séances d'essayage du biscuit et de nombreuses corrections dans le volume gingival, le soutien des tissus mous, le positionnement et l'alignement des collets... Elle reste cependant un très bon compromis lorsque la ligne du sourire du patient est basse ou moyenne (cf. Fig.51) comme illustré sur les photos suivantes :

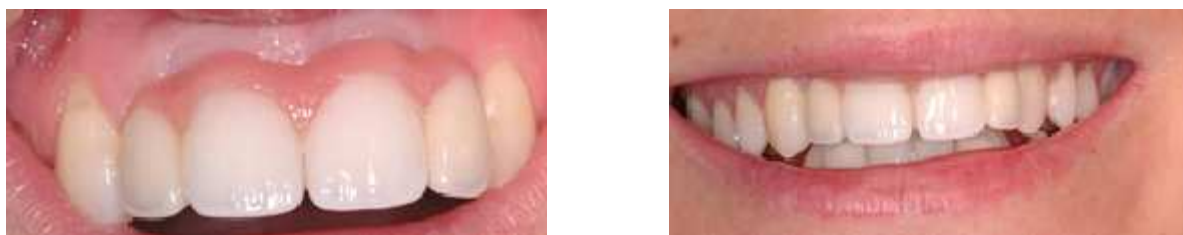
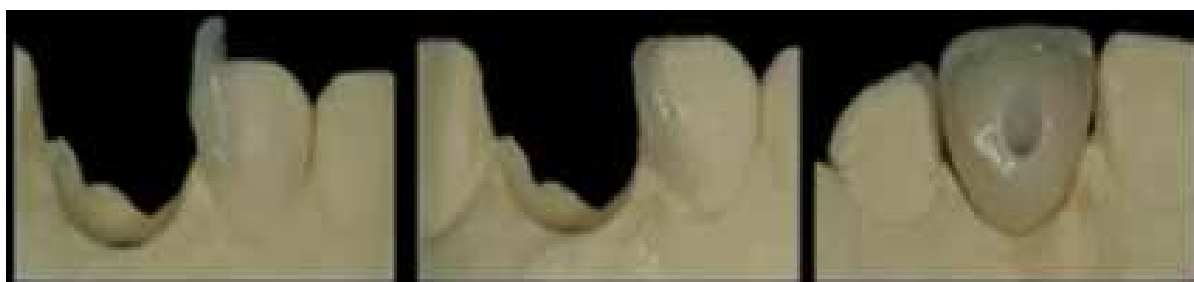


Fig.51 : Fausse gencive en céramique chez un patient avec une ligne du sourire moyenne (Photos du Dr.Lauverjat)

Il existe à l'opposé des cas de pertes de papilles mineures et pour lesquelles les techniques chirurgicales seraient trop lourdes pour traiter des défauts aussi minimes. Ces cas-là peuvent être traités par des techniques novatrices, comme vues précédemment, soit par orthodontie mais surtout pas des techniques plus simples, directes, prédictibles et à moindre coût : la restauration directe par composite ou facette céramique (cf. Fig.52) pour fermer les embrasures et les diastèmes (97). Ce projet prothétique doit être pensé et réalisé en amont, avant même l'implantation, pour que la future couronne implantaire s'inscrive dans un schéma dentaire définitif.



Photos issues de la conférence « *Implant au secteur antérieur* » du Dr. Touati, avec son aimable autorisation

Fig.52 : Projet prothétique d'une incisive centrale vissée sur implant. Pour fermer l'embrasure distale, il a été décidé de réaliser un « chip » de céramique sur la face proximale de l'incisive latérale.

Conclusion

La quête d'une « esthétique rose » est devenue le grand défi des restaurations sur implants dans le secteur antérieur. La structure des tissus mous autour des implants détermine non seulement le résultat esthétique final mais également la stabilité de la restauration sur le moyen et le long terme. Ce maintien à long terme est permis par des éléments clés qui sont la position implantaire et la quantité de tissu en vestibulaire.

Il faut donc favoriser l'extraction/implantation immédiate lorsque c'est possible dans les secteurs où l'esthétique est importante pour préserver et maintenir les tissus osseux et gingivaux déjà présents. En effet le support osseux est fondamental pour maintenir ou créer une papille (98). S'il faut passer par une phase reconstructrice, les greffes pédiculées ont un meilleur pronostic car elles ne sont jamais complètement déconnectées de leur vascularisation.

Pour les autres techniques de greffe, greffes libres de conjonctif et épithélio-conjonctive en onlay, il faut s'assurer de l'immobilisme parfait et de la coaptation parfaite du greffon pour éviter tout risque de nécrose. De part une meilleure vascularisation du greffon dans la greffe de conjonctif libre, cette technique semble à privilégier par rapport à la technique de greffe épithélio-conjonctive en onlay.

Le nombre d'interventions doit être le plus minime possible pour permettre une meilleure cicatrisation, diminuer les traumatismes et pour ne pas compromettre la vascularisation (15). Pour de nombreux auteurs (66)12) lorsque les greffons survivent, ils n'ont qu'un faible impact sur l'esthétique car les résultats ne sont que partiels, les techniques sont délicates avec en plus une prévisibilité limitée et une absence de résultats à long terme sur la stabilité des traitements.

Toutes les techniques d'aménagement tissulaires sont réalisables dès la pose des implants mais le temps opératoire est alors allongé et le risque de dévissage du pilier de cicatrisation est plus important car il reste en place plus longtemps.

Encore une fois, tout doit être planifié à l'avance, lors de l'étude pré-implantaire. Une planification méthodique, des techniques chirurgicales modernes et des concepts et systèmes prothétiques de pointe permettent d'obtenir des résultats plus prévisibles.

La couronne d'usage n'est mise en place que lorsque tous les objectifs de départ sont atteints car il est très difficile de corriger un défaut gingival par la suite. En effet avec le temps, la récession des gencives ou l'atrophie des papilles, les problèmes esthétiques péri-implantaire avec couronne d'usage en place sont très difficiles à résoudre. Il n'y a pas ou peu d'interventions décrites pour solutionner les défauts tissulaires péri-implantaire avec des couronnes d'usages en place.

Ce sont souvent des techniques de chirurgie muco-gingivale utilisées pour les dents naturelles qui sont reprises et appliquées autour des implants, telle que la technique d'Azzi et coll. (99) pour épaissir la gencive et reconstruire les papilles autour des implants et couronnes déjà en place par tunnellation et greffe de conjonctif enfoui avec lambeau déplacé coronairement sans incision de décharge. (84)

Plusieurs techniques ont vues le jour pour répondre à l'attente de la reconstruction papillaire, elles ont pour principe général un tracé d'incision des lambeaux respectueux des papilles interdentaires. (100)

Cependant il n'existe pas de techniques fiables et prévisibles dans le temps pour la régénération des papilles. Il nous faut combiner plusieurs approches entre elles, à savoir l'orthodontie, la prothèse et/ou la chirurgie pour pouvoir obtenir des résultats somme toute satisfaisants. (66)

Bibliographie

1. Fürhauser R, Florescu D, Benesch T, Haas R, Mailath G, Watzek G. Evaluation of soft tissue around single-tooth implant crowns: the pink esthetic score. *Clin Oral Implants Res.* 2005;16(6):639-44.
2. Nordland WP, Tarnow DP. A classification system for loss of papillary height. *J Periodontol.* 1998;69(10):1124-6.
3. Cardaropoli D, Re S, Corrente G. The Papilla Presence Index (PPI): a new system to assess interproximal papillary levels. *Int J Periodontics Restorative Dent.* 2004;24(5):488-92.
4. Lee D-W, Kim C-K, Park K-H, Cho K-S, Moon I-S. Non-invasive method to measure the length of soft tissue from the top of the papilla to the crestal bone. *J Periodontol.* 2005;76(8):1311-4.
5. Tarnow DP, Magner AW, Fletcher P. The effect of the distance from the contact point to the crest of bone on the presence or absence of the interproximal dental papilla. *J Periodontol.* 1992;63(12):995-6.
6. Cho H-S, Jang H-S, Kim D-K, Park J-C, Kim H-J, Choi S-H, et al. The effects of interproximal distance between roots on the existence of interdental papillae according to the distance from the contact point to the alveolar crest. *J Periodontol.* 2006;77(10):1651-7.
7. Papalexou V, Novaes AB, Macedo GO, Luczyszyn SM, Muglia VA. Preprosthetic periodontal surgery in the proximal area with modification of the col area: results following the reestablishment of the contact point. *J Periodontol.* 2006;77(11):1856-62.
8. Cho H-L, Lee J-K, Um H-S, Chang B-S. Esthetic evaluation of maxillary single-tooth implants in the esthetic zone. *J Periodontal Implant Sci.* 2010;40(4):188.
9. Elian N, Cho S-C, Froum S, Smith RB, Tarnow DP. A simplified socket classification and repair technique. *Pract Proced Aesthetic Dent PPAD.* 19(2):99-104; quiz 106.
10. Saadoun AP, Le Gall MG, Touati B. Current trends in implantology: part II--treatment planning, aesthetic considerations, and tissue regeneration. *Pract Proced Aesthetic Dent PPAD.* 2004;16(10):707-14; quiz 716.
11. Davarpanah M, Szmukler-Moncler S, Molloy S. *Théorie et pratique de la mise en charge immédiate.* Paris: Quintessence International; 2007.
12. Sherif S, Susarla SM, Hwang J-W, Weber H-P, Wright RF. Clinician- and patient-reported long-term evaluation of screw- and cement-retained implant restorations: a 5-year prospective study. *Clin Oral Investig.* 2011;15(6):993-9.
13. Palmer. *Optimal implant positioning and soft tissue management for the branemark system.* 1995;
14. Hess D, Buser D, Dietschi D, Grossen G, Schönenberger A, Belzer UC. Esthetic single-tooth replacement with implants: a team approach. *Quintessence Int Berl Ger* 1985. 1998;29(2):77-86.

15. Saadoun AP. The key to peri-implant esthetics: hard- and soft-tissue management. *Dent Implantol Update*. 1997;8(6):41-6.
16. Berglundh T, Lindhe J, Jonsson K, Ericsson I. The topography of the vascular systems in the periodontal and peri-implant tissues in the dog. *J Clin Periodontol*. 1994;21(3):189-93.
17. Lindhe J, Berglundh T, Ericsson I, Liljenberg B, Marinello C. Experimental breakdown of peri-implant and periodontal tissues. A study in the beagle dog. *Clin Oral Implants Res*. 1992;3(1):9-16.
18. Blatz MB, Hürzeler MB, Strub JR. Reconstruction of the lost interproximal papilla-- presentation of surgical and nonsurgical approaches. *Int J Periodontics Restorative Dent*. 1999;19(4):395-406.
19. Zabalegui. Facteurs clés de succès des restaurations esthétiques implanto-portées. *J Périodontol Implant Orale*. (19):345-65.
20. Lazzara RJ, Porter SS. Platform switching: a new concept in implant dentistry for controlling postrestorative crestal bone levels. *Int J Periodontics Restorative Dent*. 2006;26(1):9-17.
21. Wallace SS. Significance of the « biologic width » with respect to root-form implants. *Dent Implantol Update*. 1994;5(4):25-9.
22. Quirynen M, van Steenberghe D. Bacterial colonization of the internal part of two-stage implants. An in vivo study. *Clin Oral Implants Res*. 1993;4(3):158-61.
23. King GN, Hermann JS, Schoolfield JD, Buser D, Cochran DL. Influence of the size of the microgap on crestal bone levels in non-submerged dental implants: a radiographic study in the canine mandible. *J Periodontol*. 2002;73(10):1111-7.
24. Cumbo C, Marigo L, Somma F, La Torre G, Minciocchi I, D'Addona A. Implant platform switching concept: a literature review. *Eur Rev Med Pharmacol Sci*. 2013;17(3):392-7.
25. Hegde C, Prasad K, Shetty M, Bansal N. Platform switching: An answer to crestal bone loss. *J Dent Implants*. 2011;1(1):13.
26. Linkevicius T, Puisys A, Steigmann M, Vindasiute E, Linkeviciene L. Influence of Vertical Soft Tissue Thickness on Crestal Bone Changes Around Implants with Platform Switching: A Comparative Clinical Study. *Clin Implant Dent Relat Res*. 2014;
27. Tarnow DP, Cho SC, Wallace SS. The effect of inter-implant distance on the height of inter-implant bone crest. *J Periodontol*. 2000;71(4):546-9.
28. Tarnow D, Elian N, Fletcher P, Froum S, Magner A, Cho S-C, et al. Vertical distance from the crest of bone to the height of the interproximal papilla between adjacent implants. *J Periodontol*. 2003;74(12):1785-8.
29. Magne P, Magne M, Belser U. [Impressions and esthetic rehabilitation. The preparatory work, clinical procedures and materials]. *Schweiz Monatsschrift Für Zahnmed Rev Mens Suisse Odontostomatol Riv Mens Svizzera Odontol E Stomatol SSO*. 1995;105(10):1302-16.
30. Small PN, Tarnow DP. Gingival recession around implants: a 1-year longitudinal prospective study. *Int J Oral Maxillofac Implants*. 2000;15(4):527-32.

31. Jemt T. Regeneration of gingival papillae after single-implant treatment. *Int J Periodontics Restorative Dent*. 1997;17(4):326-33.
32. Grunder U. Stability of the mucosal topography around single-tooth implants and adjacent teeth: 1-year results. *Int J Periodontics Restorative Dent*. 2000;20(1):11-7.
33. Becker W, Becker BE. Flap designs for minimization of recession adjacent to maxillary anterior implant sites: a clinical study. *Int J Oral Maxillofac Implants*. 1996;11(1):46-54.
34. Langer. Augmentation gingivale spontanée in situ. *Rev Int Parodont Dent Rest*. 1994;14(6):525-35.
35. Quayle AA. Atraumatic removal of teeth and root fragments in dental implantology. *Int J Oral Maxillofac Implants*. 1990;5(3):293-6.
36. Zuck G. *Le défi implantaire*. Paris: Espace Information Dentaire; 2009.
37. Bashutski JD, Wang H-L, Rudek I, Moreno I, Koticha T, Oh T-J. Effect of flapless surgery on single-tooth implants in the esthetic zone: a randomized clinical trial. *J Periodontol*. 2013;84(12):1747-54.
38. Lee EA. Laser-assisted gingival tissue procedures in esthetic dentistry. *Pract Proced Aesthetic Dent PPAD*. 2006;18(9):suppl 2-6.
39. Klinger D. *Le L.A.S.E.R. : étude son action cicatrisante, régénératrice vasculaire, anti-inflammatoire, anti oedémateuse et antalgique sur les tissus gingivo-dentaires. utilisations thérapeutiques [Internet] [thesis]. 1987 [cité 2 mai 2014]. Disponible sur: https://babordplus.univ-bordeaux.fr/notice.php?q=Le%20L.A.S.E.R&spec_expand=&start=1*
40. Romanos GE. Diode laser soft-tissue surgery: advancements aimed at consistent cutting, improved clinical outcomes. *Compend Contin Educ Dent Jamesburg NJ* 1995. 2013;34(10):752-7; quiz 758.
41. Iasella JM, Greenwell H, Miller RL, Hill M, Drisko C, Bohra AA, et al. Ridge preservation with freeze-dried bone allograft and a collagen membrane compared to extraction alone for implant site development: a clinical and histologic study in humans. *J Periodontol*. 2003;74(7):990-9.
42. Schropp L, Wenzel A, Kostopoulos L, Karring T. Bone healing and soft tissue contour changes following single-tooth extraction: a clinical and radiographic 12-month prospective study. *Int J Periodontics Restorative Dent*. 2003;23(4):313-23.
43. Araújo MG, Lindhe J. Dimensional ridge alterations following tooth extraction. An experimental study in the dog. *J Clin Periodontol*. 2005;32(2):212-8.
44. Fickl S, Zühr O, Wachtel H, Bolz W, Huerzeler M. Tissue alterations after tooth extraction with and without surgical trauma: a volumetric study in the beagle dog. *J Clin Periodontol*. 2008;35(4):356-63.
45. Pfeifer JS. The reaction of alveolar bone to flap procedures in man. *Periodontics*. 1965;20:135-40.

46. Saldanha JB, Casati MZ, Neto FH, Sallum EA, Nociti FH Jr. Smoking may affect the alveolar process dimensions and radiographic bone density in maxillary extraction sites: a prospective study in humans. *J Oral Maxillofac Surg Off J Am Assoc Oral Maxillofac Surg.* 2006;64(9):1359-65.
47. Araújo MG, Linder E, Lindhe J. Bio-Oss collagen in the buccal gap at immediate implants: a 6-month study in the dog. *Clin Oral Implants Res.* 2011;22(1):1-8.
48. Hürzeler MB, Zuhr O, Schupbach P, Rebele SF, Emmanouilidis N, Fickl S. The socket-shield technique: a proof-of-principle report. *J Clin Periodontol.* 2010;37(9):855-62.
49. Kan JYK, Rungcharassaeng K, Lozada J. Immediate placement and provisionalization of maxillary anterior single implants: 1-year prospective study. *Int J Oral Maxillofac Implants.* 2003;18(1):31-9.
50. Qahash M, Susin C, Polimeni G, Hall J, Wikesjö UME. Bone healing dynamics at buccal peri-implant sites. *Clin Oral Implants Res.* 2008;19(2):166-72.
51. Huynh-Ba G, Pjetursson BE, Sanz M, Cecchinato D, Ferrus J, Lindhe J, et al. Analysis of the socket bone wall dimensions in the upper maxilla in relation to immediate implant placement. *Clin Oral Implants Res.* 2010;21(1):37-42.
52. Borghetti A, Monnet-Corti V, Azzi R. *Chirurgie plastique parodontale.* Rueil-Malmaison (Hauts-de-Seine): Éd. CdP; 2008.
53. Gaudy J-F. *Incisions et sutures.* [Rueil-Malmaison]: Éditions CdP; 2007.
54. Alves CC, Muñoz F, Cantalapiedra A, Ramos I, Neves M, Blanco J. Marginal bone and soft tissue behavior following platform switching abutment connection/disconnection- a dog model study. *Clin Oral Implants Res.* 2014;
55. Abrahamsson I, Berglundh T, Lindhe J. The mucosal barrier following abutment dis/reconnection. An experimental study in dogs. *J Clin Periodontol.* 1997;24(8):568-72.
56. Becker K, Mihatovic I, Golubovic V, Schwarz F. Impact of abutment material and dis-/re-connection on soft and hard tissue changes at implants with platform-switching. *J Clin Periodontol.* 2012;39(8):774-80.
57. Kois JC. Predictable single-tooth peri-implant esthetics: five diagnostic keys. *Compend Contin Educ Dent Jamesburg NJ* 1995. 2004;25(11):895-6, 898, 900 passim; quiz 906-7.
58. Hochwald DA. Surgical template impression during stage I surgery for fabrication of a provisional restoration to be placed at stage II surgery. *J Prosthet Dent.* 1991;66(6):796-8.
59. Richelme J. *La temporisation et les empreintes en implantologie.* Quintessence international; 2013.
60. Engelhardt JP. The microbial decomposition of dental resins and its importance to the microbial balance of the oral cavity. *Int Dent J.* 1974;24(3):376-86.
61. Cho S-C, Shetty S, Froum S, Elian N, Tarnow D. Fixed and removable provisional options for patients undergoing implant treatment. *Compend Contin Educ Dent Jamesburg NJ* 1995. 2007;28(11):604-8; quiz 609, 624.

62. Favot L-M, Cuzin J-F, Schouver J, Pongas D, Tisserand A, Penaud J. Transitional prosthodontic treatment on implant: A new orthodontic proposal. *Int Orthod Collège Eur Orthod*. 2010;8(4):399-408.
63. Seguela V, Lautrette, Verdalle P-M. Le système TOSI. *Inf Dent*. 2012;12(1):39-48.
64. Spear FM. Maintenance of the interdental papilla following anterior tooth removal. *Pract Periodontics Aesthetic Dent PPAD*. 1999;11(1):21-8; quiz 30.
65. Salama H, Salama MA, Garber D, Adar P. The interproximal height of bone: a guidepost to predictable aesthetic strategies and soft tissue contours in anterior tooth replacement. *Pract Periodontics Aesthetic Dent PPAD*. 1998;10(9):1131-41; quiz 1142.
66. Miller PD Jr, Allen EP. The development of periodontal plastic surgery. *Periodontol 2000*. 1996;11:7-17.
67. Han TJ, Takei HH. Progress in gingival papilla reconstruction. *Periodontol 2000*. 1996;11:65-8.
68. Cronin RJ, Wardle WL. Loss of anterior interdental tissue: periodontal and prosthodontic solutions. *J Prosthet Dent*. 1983;50(4):505-9.
69. Francischone CE, Costa CG, Francischone AC, Ribeiro HT, Silva RJ. Controlled orthodontic extrusion to create gingival papilla: a case report. *Quintessence Int Berl Ger 1985*. 2002;33(8):561-5.
70. Salama H, Salama M. The role of orthodontic extrusive remodeling in the enhancement of soft and hard tissue profiles prior to implant placement: a systematic approach to the management of extraction site defects. *Int J Periodontics Restorative Dent*. 1993;13(4):312-33.
71. Salama H, Salama M, Kelly J. The orthodontic-periodontal connection in implant site development. *Pract Periodontics Aesthetic Dent PPAD*. 1996;8(9):923-32; quiz 934.
72. Kajiyama K, Murakami T, Yokota S. Gingival reactions after experimentally induced extrusion of the upper incisors in monkeys. *Am J Orthod Dentofac Orthop Off Publ Am Assoc Orthod Its Const Soc Am Board Orthod*. 1993;104(1):36-47.
73. Berglundh T, Marinello CP, Lindhe J, Thilander B, Liljenberg B. Periodontal tissue reactions to orthodontic extrusion. An experimental study in the dog. *J Clin Periodontol*. 1991;18(5):330-6.
74. Tarnow DP, Eskow RN, Zamzok J. Aesthetics and implant dentistry. *Periodontol 2000*. 1996;11(1):85-94.
75. Salama M, Ishikawa T, Salama H, Funato A, Garber D. Advantages of the root submergence technique for pontic site development in esthetic implant therapy. *Int J Periodontics Restorative Dent*. 2007;27(6):521-7.
76. Bowers GM, Chadroff B, Carnevale R, Mellonig J, Corio R, Emerson J, et al. Histologic evaluation of new attachment apparatus formation in humans. Part II. *J Periodontol*. 1989;60(12):675-82.
77. Nemcovsky CE, Artzi Z, Moses O. Rotated palatal flap in immediate implant procedures. Clinical evaluation of 26 consecutive cases. *Clin Oral Implants Res*. 2000;11(1):83-90.

78. Nemcovsky CE. Interproximal papilla augmentation procedure: a novel surgical approach and clinical evaluation of 10 consecutive procedures. *Int J Periodontics Restorative Dent*. 2001;21(6):553-9.
79. Nemcovsky CE, Moses O, Artzi Z. Interproximal papillae reconstruction in maxillary implants. *J Periodontol*. 2000;71(2):308-14.
80. Grunder U. The inlay-graft technique to create papillae between implants. *J Esthet Dent*. 1997;9(4):165-8.
81. Grunder U, Spielman HP, Gaberthüel T. Implant-supported single tooth replacement in the aesthetic region: a complex challenge. *Pract Periodontics Aesthetic Dent PPAD*. 1996;8(9):835-42, quiz 844.
82. Khoury F, Happe A. The palatal subepithelial connective tissue flap method for soft tissue management to cover maxillary defects: a clinical report. *Int J Oral Maxillofac Implants*. 2000;15(3):415-8.
83. Adriaenssens P, Hermans M, Ingber A, Prestipino V, Daelemans P, Malevez C. Palatal sliding strip flap: soft tissue management to restore maxillary anterior esthetics at stage 2 surgery: a clinical report. *Int J Oral Maxillofac Implants*. 1999;14(1):30-6.
84. Azzi R, Takei HH, Etienne D, Carranza FA. Root coverage and papilla reconstruction using autogenous osseous and connective tissue grafts. *Int J Periodontics Restorative Dent*. 2001;21(2):141-7.
85. Aouate G. L'implantologie non enfouie [Internet]. Elsevier Masson; 2008 [cité 21 mai 2014]. Disponible sur: https://babordplus.univ-bordeaux.fr/notice.php?q=l%27implantologie%20non%20enfouie&spec_expand=1&start=1
86. Zagury, Antoun, Missika. Aménagement de la muqueuse péri-implantaire; intégration dans la chornologie du plan de traitement. *J Paro Implanto Orale*. 2000;19(1):59-71.
87. Khoury F, Happe A, Hoppe A. Soft tissue management in oral implantology: a review of surgical techniques for shaping an esthetic and functional peri-implant soft tissue structure. *Quintessence Int Berl Ger* 1985. 2000;31(7):483-99.
88. Azzi R, Etienne D, Carranza F. Surgical reconstruction of the interdental papilla. *Int J Periodontics Restorative Dent*. 1998;18(5):466-73.
89. Scharf DR, Tarnow DP. Modified roll technique for localized alveolar ridge augmentation. *Int J Periodontics Restorative Dent*. 1992;12(5):415-25.
90. Beagle JR. Surgical reconstruction of the interdental papilla: case report. *Int J Periodontics Restorative Dent*. 1992;12(2):145-51.
91. Salama H, Salama M, Garber D, Adar P. Developing optimal peri-implant papillae within the esthetic zone: guided soft tissue augmentation. *J Esthet Dent*. 1995;7(3):125-9.
92. McGuire MK, Scheyer ET. A randomized, double-blind, placebo-controlled study to determine the safety and efficacy of cultured and expanded autologous fibroblast injections for the treatment

of interdental papillary insufficiency associated with the papilla priming procedure. J Periodontol. 2007;78(1):4-17.

93. Becker W, Gabitov I, Stepanov M, Kojs J, Smidt A, Becker BE. Minimally invasive treatment for papillae deficiencies in the esthetic zone: a pilot study. Clin Implant Dent Relat Res. 2010;12(1):1-8.

94. Dhadse PV, Yeltiwar RK, Bhongade ML, Pendor SD. Soft tissue expansion before vertical ridge augmentation: Inflatable silicone balloons or self-filling osmotic tissue expanders? J Indian Soc Periodontol. 2014;18(4):433-40.

95. Ronert MA, Hofheinz H, Manassa E, Asgarouladi H, Olbrisch RR. The beginning of a new era in tissue expansion: self-filling osmotic tissue expander--four-year clinical experience. Plast Reconstr Surg. 2004;114(5):1025-31.

96. Soenen A. Gestion de pertes de substances post-extractionnelles par fausse gencive céramisée. Strat Prothétique. 2010;10(1).

97. De Araujo Jr. EM, Fortkamp S, Baratieri LN. Closure of Diastema and Gingival Recontouring Using Direct Adhesive Restorations: A Case Report. J Esthet Restor Dent. 2009;21(4):229-40.

98. Zetu L, Wang H-L. Management of inter-dental/inter-implant papilla. J Clin Periodontol. 2005;32(7):831-9.

99. Azzi R, Etienne D, Takei H, Fenech P. Surgical thickening of the existing gingiva and reconstruction of interdental papillae around implant-supported restorations. Int J Periodontics Restorative Dent. 2002;22(1):71-7.

100. Evian CI, Corn H, Rosenberg ES. Retained interdental papilla procedure for maintaining anterior esthetics. Compend Contin Educ Dent. 1985;6(1):58-64.

Les figures qui illustrent cette thèse ont fait l'objet d'une demande d'autorisation de reproduction auprès des éditeurs suivants :

5) Quintessence

6) Quintessence International / Editora Ltda

7) Edition CDP

8) Edition Masson

Vu, Le Président du Jury,

Date, Signature :

Vu, le Directeur de l'UFR des Sciences Odontologiques,

Date, Signature :

Vu, le Président de l'Université de Bordeaux,

Date, Signature :

Thibaut Roulland

, Le 17 Décembre 2014

Thèse pour l'obtention du DIPLOME d'ETAT de DOCTEUR en CHIRURGIE DENTAIRE 2014 -n°68

Parodontologie

**Préservation et reconstruction chirurgicale des papilles
du secteur antérieur maxillaire en implantologie**

Résumé

La préservation papillaire s'avère être d'autant plus fondamentale que la reconstruction est difficile. Une approche pluridisciplinaire mêlant orthodontie, chirurgie parodontale et prothèse est nécessaire pour prévenir la récession gingivale et la formation de « trous noirs ». En effet les facteurs biologiques, chirurgicaux, prothétiques et esthétiques sont à prendre en compte dans leur ensemble.

Cependant la méthodologie varie selon le cas clinique, la présence ou non de capital tissulaire osseux et/ou muqueux, privilégiant toujours les actes les moins invasifs pour davantage respecter les tissus parodontaux.

Mots-clés

Préservation papillaire – chirurgie parodontale – implants dentaires - prothèses

**Preservation and surgical reconstruction of maxillary
anterior papillae**

Summary

The preservation of dental papillae proves to be as fundamental as the reconstruction is difficult. A multidisciplinary approach combining orthodontia, surgery, parodontology and prosthetic treatment is necessary to prevent the gingival recession and creation of “black holes”. Indeed the biological, surgical, prosthetic and esthetic factors are to be taken into account.

However, the methodology can vary from a clinical case to another, the presence or not of osseous and/or soft tissue, always favouring less invasive acts for more respect of gingival tissue.

Key-words

Preservation of dental papillae – dental implants – prosthetic treatment

Université de Bordeaux – Collège des Sciences de la Santé

UFR des Sciences Odontologiques

16 – 20 Cours de la Marne

33082 BORDEAUX CEDEX