



HAL
open science

Apport de la scintigraphie osseuse dans le diagnostic des lésions des maxillaires

Céline Le Lay

► **To cite this version:**

Céline Le Lay. Apport de la scintigraphie osseuse dans le diagnostic des lésions des maxillaires. Autre [q-bio.OT]. 2014. <dumas-01108325>

HAL Id: dumas-01108325

<https://dumas.ccsd.cnrs.fr/dumas-01108325v1>

Submitted on 22 Jan 2015

HAL is a multi-disciplinary open access archive for the deposit and dissemination of scientific research documents, whether they are published or not. The documents may come from teaching and research institutions in France or abroad, or from public or private research centers.

L'archive ouverte pluridisciplinaire HAL, est destinée au dépôt et à la diffusion de documents scientifiques de niveau recherche, publiés ou non, émanant des établissements d'enseignement et de recherche français ou étrangers, des laboratoires publics ou privés.



HAL Authorization

THÈSE POUR L'OBTENTION DU
DIPLOME D'ÉTAT DE DOCTEUR EN
CHIRURGIE DENTAIRE

Année : 2014

Thèse N° : 29008

Présentée par

Céline LE LAY

Née le 13/11/1984 à Pont l'Abbé

Préparée à l'UFR d'odontologie de BREST

**Apport de la
scintigraphie osseuse
dans le diagnostic des
lésions des maxillaires**

Thèse soutenue le 28 Octobre 2014

devant le jury composé de :

Jacques-Olivier PERS

PU-PH, Odontologie (*Président*)

Guy LE TOUX

MCU-PH, Odontologie (*Assesseur*)

Sylvie BOISRAMÉ

MCU-PH, Odontologie (*Directeur*)

Cédric LANSOÑEUR

AHU-PH, Odontologie (assesseur)

Solène QUERELLOU

MCU-PH, Médecine Nucléaire (Invitée)

UNIVERSITÉ DE BRETAGNE OCCIDENTALE

=====

PRESIDENT Monsieur Pascal OLIVARD
DIRECTEUR GENERAL DES SERVICES Monsieur Stéphane CHARPENTIER

CORPS PROFESSORAL DE L'U.F.R. D'ODONTOLOGIE DE BREST

Année Universitaire 2014-2015

=====

DOYEN Monsieur Reza ARBAB CHIRANI

PROFESSEURS DES UNIVERSITÉS

57-03 Sciences Biologiques Monsieur Jacques-Olivier PERS
58-01 Odontologie Conservatrice Monsieur Reza ARBAB CHIRANI
58-02 Prothèse Poste vacant

MAITRES DE CONFÉRENCES DES UNIVERSITÉS

56-01 Pédodontie Monsieur Hervé FORAY
56-01 Pédodontie Madame Frédérique d'ARBONNEAU
56-03 Prévention Epidémiologie Monsieur Alain ZERILLI
56-03 Prévention Epidémiologie Monsieur Bertrand PIVER
57-01 Parodontologie Monsieur Guy LE TOUX
57-02 Chirurgie Buccale et Pathologique Madame Sylvie BOISRAME- GASTRIN
57-03 Sciences Biologiques Mademoiselle Laëtitia LE POTTIER
58-01 Odontologie Conservatrice Madame Valérie CHEVALIER-HERISSET
58-01 Odontologie Conservatrice Madame Karen VALLAEYS (associée)
58-02 Prothèse Monsieur Vincent JARDEL
58-02 Prothèse Madame Elisabeth LEIZE-ZAL
58-03 Sciences anatomiques et physiologiques, occlusodontiques, biomatériaux, biophysique et radiologie Madame Céline BODERE
58-03 Sciences anatomiques et physiologiques, occlusodontiques, biomatériaux, biophysique et radiologie Monsieur Brice CHAUVEL

ASSISTANTS

56-02 Orthopédie Dento Faciale Madame Kristelle MELONE
57-01 Parodontologie Madame Juliette COAT
57-01 Parodontologie Madame Claire HENRY-ALBARET
57-02 Chirurgie Buccale et Pathologique Madame Aurélie HACQUARD
57-02 Chirurgie Buccale et Pathologique Monsieur Cédric LANSONNEUR
58-01 Odontologie Conservatrice Madame Hélène LEGOUX
58-01 Odontologie Conservatrice Madame Charlotte GOUEDARD
58-02 Prothèses Monsieur Gabrielle LEON
58-02 Prothèses Monsieur Gabriel SCOLAN

ASSISTANTS ASSOCIES

A Monsieur le professeur Jacques-Olivier PERS

Docteur en chirurgie dentaire

Professeur des Universités, U.F.R. d'Odontologie, Brest

Praticien Hospitalier

Vous nous faites l'honneur d'accepter la présidence de cette thèse.

Nous vous prions d'agréer l'expression de notre profonde reconnaissance pour l'enseignement que vous nous avez dispensés ainsi que les valeurs que vous nous avez transmises au cours de nos études.

Veillez trouver ici l'assurance de notre profond respect.

A Madame le Docteur Sylvie BOISRAME-GASTRIN

Docteur en chirurgie dentaire

Maître de Conférences des Universités, U.F.R. d'Odontologie, Brest

Praticien Hospitalier

Nous vous exprimons toute notre gratitude pour nous avoir proposé ce sujet de thèse et pour avoir dirigé notre travail.

Nous rendons hommage à votre énergie, à votre disponibilité, à votre rigueur et à votre grande implication dans la formation des étudiants.

Veillez trouver ici notre parfaite reconnaissance et recevoir le témoignage de notre profond respect.

A Monsieur le Docteur Guy LE TOUX

Docteur en chirurgie dentaire

Assistant des Universités, U.F.R. d'Odontologie, Brest

Praticien Hospitalier

Vous nous faites l'honneur de siéger dans ce jury.

Veillez agréer l'expression de toute notre considération et de nos sincères remerciements.

A Monsieur le Docteur Cédric LANSONNEUR

Docteur en chirurgie dentaire

Assistant des Universités, U.F.R. d'Odontologie, Brest

Praticien Hospitalier

Vous nous faites l'honneur d'accepter de siéger dans ce jury.

*Nous rendons hommage à votre implication dans la formation des étudiants,
votre dynamisme et votre disponibilité.*

Veillez trouver ici l'expression de notre plus grande considération.

A Madame le Docteur Solene QUERELLOU

Docteur en médecine

Maître de Conférences des Universités, U.F.R. Médecine, Brest

Praticien Hospitalier du service de Médecine Nucléaire

Vous nous faites l'honneur d'accepter de siéger dans ce jury.

Nous rendons hommage à votre investissement dans ce travail, votre implication, votre gentillesse et votre dynamisme.

Veillez trouver ici l'assurance de notre profond respect et nos sincères remerciements.

Remerciements.

A ma famille,

A mes parents pour leur immense soutien, leur présence, leur amour.... Pour tout...

A mes frères, à mes belles sœurs

A mon filleul, Ewen, à Emma et Enaël

Aux enseignants,

Pour votre investissement, votre présence, votre dynamisme à vouloir faire de nous des professionnels compétents.

A Dédé pour son soutien plus que crucial dans les montages !!!

A mes amis,

Particulièrement à Laëtitia et Clément pour les binômes hors pair que l'on a pu faire en clinique !!

A Béné, kath, Matthieu, Raphy, Jo... et tous les autres

A Anne cri-cri et Hélénos pour les tuyaux partagés !!

A ma Nath et ma ptite poulette pour leur soutien et leur bonne humeur !!

A Stéphane... même si nos chemins se sont séparés ta présence à mes cotés pendant ces années m'ont été bénéfiques.

Je certifie sur l'honneur ne pas avoir repris pour mon propre compte des propos, des citations, des illustrations déjà publiées.

BREST,

Le

Céline LE LAY

L'apport de la scintigraphie osseuse dans le diagnostic des lésions des maxillaires.

SOMMAIRE

D) ETAT DE L'ART	12
GLOSSAIRE	13
INTRODUCTION	14
LA PLACE DE LA SCINTIGRAPHIE OSSEUSE DANS LE DEPISTAGE DES OSTEONECROSES DES MAXILLAIRES INDUITES PAR LES BISPHOSPHONATES : DERNIERES DONNEES DE LA LITTERATURE.	
1.1.. La vascularisation des maxillaires	17
1.1.1. Le maxillaire	17
1.1.2. La mandibule	17
1.2. Les bisphosphonates	18
1.2.1. Les différentes molécules et leurs puissances	18
1.2.2. Le mode d'action des bisphosphonates	20
1.2.3. La pharmacocinétique	22
1.2.3.1. L'absorption	22
1.2.3.2. La biodisponibilité	22
1.2.3.3. La distribution tissulaire	22
1.2.3.4. La fixation osseuse	23
1.2.3.5. La demi-vie	23
1.2.3.6. L'excrétion	23
1.2.4. Les indications	23
1.2.4.1. L'hypercalcémie	23
1.2.4.2. La maladie de Paget et la dysplasie fibreuse	24
1.2.4.3. L'ostéogénèse imparfaite	24
1.2.4.4. Les rhumatismes inflammatoires	24
1.2.4.5. L'ostéoporose	24
1.2.4.6. Les métastases osseuses	25

1.3. L'ostéonécrose des maxillaires liée aux bisphosphonates	25
1.3.1. Définition	25
1.3.2. Epidémiologie	26
1.3.3. Approches étiopathogéniques	28
1.4. Le dépistage précoce des ostéochimionécroses	29
1.4.1. La radiographie rétro-alvéolaire	30
1.4.2. La radiographie panoramique	30
1.4.3. La tomodensitométrie	30
1.4.4. Le cone-beam	30
1.4.5. L'Imagerie par Résonance Magnétique	31
1.4.6. Les examens de médecine nucléaire	31
1.3.4.6.1. La Tomographie par Emission de Positron	32
1.3.4.6.2. La scintigraphie osseuse	33
1.5. Les aspects cliniques	42
1.6. Les approches thérapeutiques	44
II) ETUDE RETROSPECTIVE	45
Etude retrospective : scintigraphie osseuse et zolédronate : étude rétrospective sur l'année 2011	46
Original article : BRONJ related to zoledronate and whole body bone scintigraphy: a one-year retrospective analysis.	51
III) CONCLUSIONS ET PERSPECTIVES	64
BIBLIOGRAPHIE	66

I) ETAT DE L'ART

GLOSSAIRE

- **AAOMS** : American Association of Oral and Maxillofacial Surgeons
- **AFSSAPS** : Agence Française de Sécurité Sanitaire des Produits de Santé
- **BP(s)** : biphosphonate (s)
- **BRONJ ou ONMBP** : bisphosphonate related osteonecrosis of the jaw ou ostéonécrose des maxillaire liée aux bisphosphonates
- **CBCT ou TVFC** : cone beam computed tomography ou tomographie volumique à faisceau conique
- **IRM** : Imagerie par Résonance Magnétique
- **IV** : Intra Veineuse
- **HAS** : haute autorité de santé
- **Kev** : Kilo Electron volt
- **Mev** : Méga electron Volt
- **OCN** : Ostéonécrose
- **OCMN** : ostéochimionécrose
- **PO** : per os par voie orale
- **^{99m}TC** : technétium 99 métastaté
- **SPECT ou TEMP** : tomographie d'émission monophasique
- **TDM** : tomodensitométrie = scanner
- **TEP ou PET**: tomographie par émission de positons
- **UV** : ultra-violet

INTRODUCTION

« L'expérience est le nom que chacun donne à ses erreurs »

Oscar Wilde.

Nous vivons dans un monde où les patients veulent être soignés rapidement, être remis sur pied le plus efficacement possible. Ils estiment que la médecine à l'heure actuelle n'a pas le droit de faillir. Eux-mêmes, via les médias et les autres outils de communications sont informés des avancées de la médecine et deviennent exigeants envers les professionnels de santé. L'erreur médicale ne semble plus avoir sa place auprès des patients, et ces derniers semblent douter de plus en plus de la médecine. L'affaire du médiateur et de la pilule contraceptive sont des exemples des défaillances de la médecine. Les patients se posent des questions quant aux effets secondaires de certains médicaments, d'ailleurs les politiciens ne font qu'envenimer les choses en déremboursant certains médicaments « n'ayant pas de place dans la stratégie thérapeutique ».

A l'heure actuelle, le clinicien se doit de soigner les patients selon les dernières données acquises de la science. Il rassemble ses connaissances pour établir un diagnostic grâce à la sémiologie et à l'évolution des technologies. Il est capable à l'heure actuelle de prédire le risque de survenue d'une pathologie chez un individu non déclaré malade. C'est le cas notamment pour les affections graves, invalidantes, à la fois mal traitées et mal connues où la prévention semble de rigueur.

Dans le domaine de l'odontologie, l'ostéochimionécrose des maxillaires (OCNM) liée aux bisphosphonates (BPs) est une de ces affections graves. Cette pathologie récente est réapparue vers 2003. A l'heure actuelle, il n'existe pas de prise en charge ni de traitement consensuel car il subsiste des divergences dans les propositions thérapeutiques et les recommandations. Ceci est lié au manque de validité des études et un nombre insuffisant de cohortes avec un suivi prolongé. La majorité des cas se sont révélés chez des patients sous ou ayant eu des BPs par voie intraveineuse (ces patients étant traités pour des métastases osseuses de tumeurs solides en général). Quelques cas ont été avérés chez des patients sous BPs par voie orale, traités pour une ostéoporose. Cependant, l'évolution de l'ostéonécrose est différente. Sur le plan thérapeutique, la prise en charge est complexe ; l'affection pouvant persister. Seules des mesures de prévention semblent être adéquates afin d'éviter l'apparition d'une ostéonécrose.

Depuis sa première description par Marx en 2003, l'étiologie de l'ostéonécrose liée aux BPs est l'objet de nombreuses discussions scientifiques pour différentes professions médicales (chirurgiens

dentistes, chirurgiens maxillo-faciaux, médecins généralistes, oncologues...). De nombreuses études rétrospectives ont été menées pour mettre en avant les différentes étiologies et comprendre la pathogénèse de ces ostéonécroses. La plupart de ces études rapportent une augmentation de la prévalence des OCNM en lien avec un dosage et une prescription de longue durée. Une autre hypothèse de relation entre ostéonécrose et BPs a été énoncée et permettrait de mieux comprendre le fonctionnement du métabolisme osseux. L'ostéonécrose serait l'accumulation de mécanismes précoces « infracliniques ». L'évolution de la médecine et des techniques d'imagerie médicale permettent d'établir un diagnostic précoce de certaines maladies. La scintigraphie osseuse est une technique d'imagerie nucléaire qui permet de détecter précocement les anomalies morphologiques et métaboliques du squelette dont font partie les ostéonécroses mais également les processus inflammatoires, infectieux et tumoraux.

L'objectif de ce travail est d'analyser l'intérêt de la scintigraphie osseuse comme outil de détection précoce des lésions des maxillaires dont font partie les ostéonécroses induites par les BPs. Après une revue des dernières données acquises de la littérature sur l'ostéonécrose liée aux BPs d'une part et sur la place de la scintigraphie osseuse dans la prise en charge des patients cancéreux d'autre part, nous présenterons l'étude rétrospective que nous avons effectuée sur une année et qui consiste en l'analyse des scintigraphies effectuées chez des patients traités par BPs et suivis en oncologie et pour lesquels une hyperfixation a été retrouvée au niveau des maxillaires.

LA PLACE DE LA SCINTIGRAPHIE OSSEUSE DANS LE DEPISTAGE PRECOCE DES OSTEONECROSES INDUITES PAR LES BISPHOSPHONATES : DERNIERES DONNEES DE LA LITTERATURE.

Auparavant appelés diphosphonates, les bisphosphonates (BPs) sont connus depuis la fin du 19^e siècle. Leur première utilisation remonte dans l'industrie et le textile. Depuis une quarantaine d'année, ils ont fait leur apparition dans le domaine de la médecine.

Au début des années 60, Neuman et Feisch vont réaliser une étude sur le mécanisme de calcification induit par le collagène et démontrer que le plasma et l'urine de l'homme contiennent des inhibiteurs de la calcification (ABI NAJM, 2008). Feisch a mis en évidence un pyrophosphate inorganique dans le sérum et l'urine pouvant prévenir la calcification et régulariser la minéralisation osseuse en se fixant sur les cristaux d'hydroxyapatite. Cependant, il a remarqué que les pyrophosphates étaient hydrolysés par une enzyme la pyrophosphatase, enzyme présente dans de nombreux tissus de l'organisme. Des recherches ont été effectuées pour détecter de nouvelles molécules comparables sur le plan physico-chimique aux pyrophosphates et non hydrolysées par la pyrophosphatase. C'est ainsi que les BPs présentant une grande affinité pour la composante osseuse minérale ont été synthétisés (ABI NAJM, 2008).

Les BPs sont donc des analogues structuraux des pyrophosphates inorganiques. Ils sont prescrits essentiellement pour prévenir de la résorption osseuse dans certaines affections bénignes (ostéoporose, maladie de Paget, dysplasies fibreuses,...) et dans certaines affections malignes (myélome multiple, métastases osseuses de tumeurs solides : sein, prostate, poumon, rein...) (SAMSON et ABI NAJM, 2008).

C'est en 2003, que Marx, a mis en évidence pour la première fois une ostéonécrose des maxillaires liée aux BPs. En 10 ans, le nombre de cas déclarés n'a cessé d'augmenter. Afin de faire la différence avec l'ostéoradionécrose ou ostéite post-radique, le terme « d'ostéochimionécrose » (OCNM) est apparu. La définition de l'OCNM est une exposition osseuse au-delà de 8 semaines chez un patient recevant ou ayant reçu des BPs, en l'absence d'antécédent de radiothérapie cervico-faciale (MARX, 2005). La plupart des ostéonécroses ont été mis en évidence chez des patients traités pour des myélomes multiples ou métastases osseuses de tumeurs solides par du pamidronate (Arédia®) ou du zolédronate (Zometa®) (WANG *et al.*, 2003 ; WOO *et al.*, 2006). Cependant, plusieurs cas se sont également révélés chez des patients traités pour une ostéoporose par de l'alendronate (Fosamax®) ou du risédronate (Actonel®) (SALUM, *et al.*, 2013 ; DI FEDE, O. *et al.*, 2013 ; EDOUARDS, 2008).

Nous avons cherché à comprendre les raisons de l'apparition des OCNM induites par les bisphosphonates et à savoir comment les diagnostiquer précocement avec les examens scintigraphiques.

La vascularisation des maxillaires permet de mieux comprendre cette pathologie.

1.1. La vascularisation des maxillaires.

1.1.1. Le maxillaire.

Le maxillaire est richement vascularisé. L'artère maxillaire, branche terminale de la carotide externe assure sa vascularisation principale (figure 1.1). Les réseaux artériels sont largement anastomosés ce qui explique la moindre fréquence des ostéites maxillaires par rapport à la mandibule (PELLETIER, 1969).

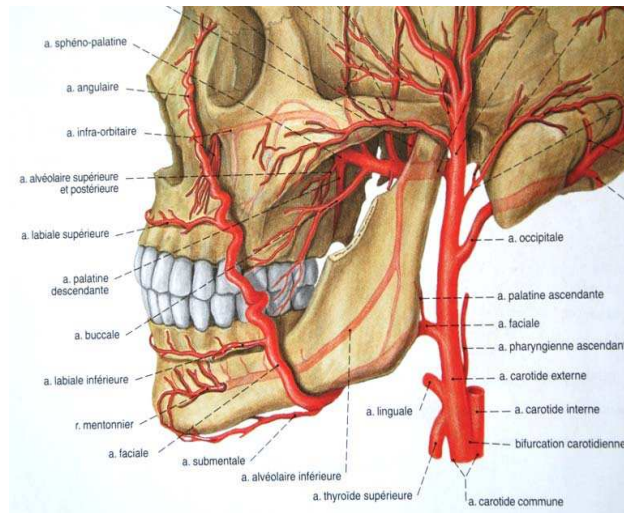


Figure : 1.1.L'artère maxillaire (SOBOTTA, 2000)

1.1.2. La mandibule.

La mandibule reçoit sa vascularisation principale de l'artère alvéolaire inférieure, collatérale de l'artère maxillaire interne qui circule dans le canal alvéolaire inférieur (figure 1.2). Cette vascularisation est terminale. Il existe également un réseau périosté où les anastomoses sont de faible débit. La mandibule est mal vascularisée par rapport au maxillaire (MAES *et al.*, 2005).

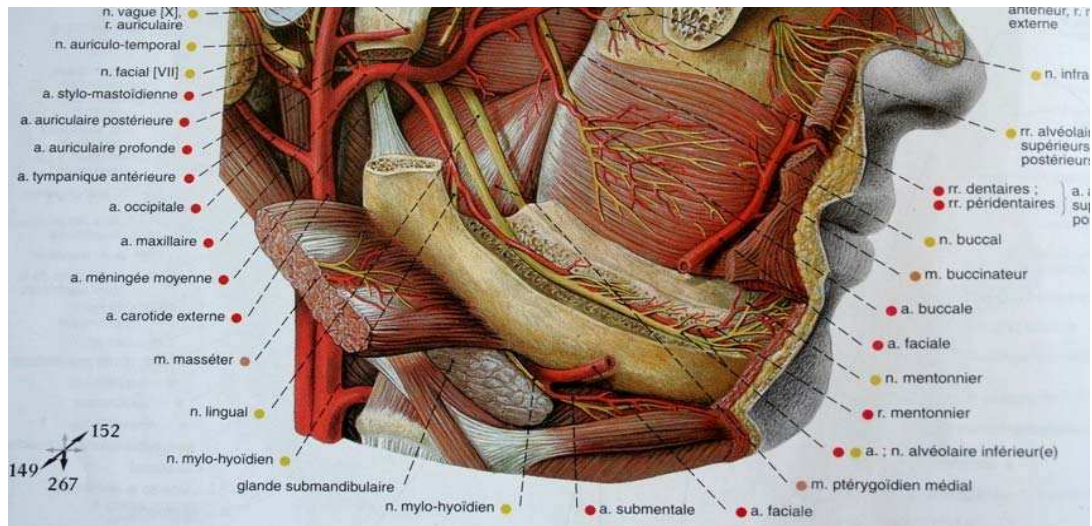


Figure : 1.2. L'artère alvéolaire inférieure (SOBOTTA, 2000)

1.2. Les bisphosphonates.

1.2.1. Les différentes molécules.

Les BPs sont des analogues des pyrophosphates inorganiques. Ils existent sous deux formes chimiques : les BPs sans groupement amine et les BPs avec groupement amine (ils correspondent aux BPs de dernière génération). Ce sont ces BPs (dernière génération) qui sont incriminés dans l'ostéonécrose des maxillaires (figure 1.3).

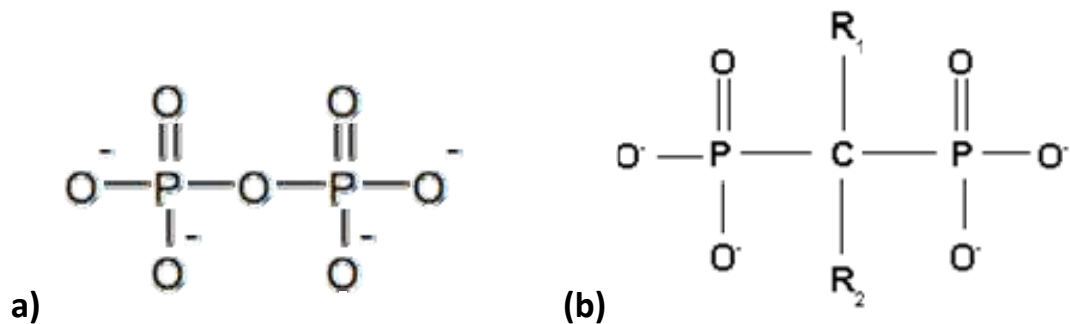


Figure: 1.3. Structure du pyrophosphate (a), structure d'un bisphosphonate (b)

En effet la survenue d'une ostéonécrose chez les patients traités par des BPs sans groupement amine reste exceptionnelle. Ces molécules sont devenues les molécules de référence car elles ont des propriétés anti-résorbantes. L'atome central d'oxygène de la liaison P-O-P du pyrophosphate inorganique est remplacé par un atome de carbone (liaison P-C-P) rendant ainsi la molécule de

biphosphonate résistante à l'hydrolyse enzymatique. Cette liaison P-C-P confère aux BPs une grande affinité pour le tissu osseux ; on peut donc obtenir de nombreux produits en modifiant le radical R_1 et R_2 liés à l'atome central de carbone (SAMSON et ABI NAJM, 2008 ; MARX, 2005).

Le radical R_1 est le plus souvent un radical hydroxy permettant ainsi d'obtenir la meilleure affinité sur le tissu osseux. Le radical R_2 , lui, détermine la puissance des BPs. Il comporte ou pas un atome d'azote (BPs simples ou amino-bisphosphonates).

La molécule de référence des BPs est l'étidronate et on sait que les amino-bisphosphonates possèdent une activité métabolique 10 à 20 000 fois supérieure à la molécule de référence (SAMSON et ABI NAJM, 2008).

Chaque BP va posséder une structure chimique et physico-chimique et des caractéristiques biologiques spécifiques. Leur propriété biologique, leur activité, leur cinétique pharmacologique et leur toxicité sont très différentes.

Les BPs peuvent être classés en générations (tableau 1.1)

- Première génération : elle ne contient pas d'atome d'azote. Sont inclus l'étidronate (didronel®), le clodronate (clastoban®) et le tiludronate (skelid®).
- Deuxième génération : elle est divisée en 2 parties, la première partie comprend le pamidronate (arédia®) et l'alendronate (fosamax®) (ces molécules possèdent une amine secondaire dans leur structure) et la deuxième partie comprend l'ibandronate (bonviva®), constituée d'une molécule contenant une amine tertiaire.
- Troisième génération : elle a son autorisation de mise sur le marché depuis le début du 21^e siècle. Elle possède une chaîne latérale hétérocycle azotée. Le risédronate (actonel®) contient un seul atome d'azote dans son cycle alors que le zolédronate (zometa®) (molécule qui nous intéresse dans notre étude) en contient deux.

Génération	Molécules	Chaînes latérales	Puissance anti-résorptive
1^{ère}	<i>Etidronate</i> <i>Clodronate</i>	Non aminées	1
2^{ème}	<i>Pamidronate</i> <i>Alendronate</i>	Amine	1000
2^{ème} bis	<i>Ibandronate</i>	Amine + Méthyl	300
3^{ème}	<i>Zolédronate</i> <i>Risédrionate</i>	Amine tertiaire cyclique	10000

Tableau. 1.1 Générations de bisphosphonates et puissance (GREEN, 1994).

1.2.2. Le mode d'action des bisphosphonates.

Les bisphosphonates vont agir de différentes manières :

- Inhibition de la résorption osseuse : il s'agit de l'effet principal de ce médicament. Ils se fixent de manière sélective sur la structure cristalline de l'hydroxyapatite du tissu osseux, ainsi ils vont être absorbés par les ostéoclastes perturbant leur fonctionnement et donc induisant leur apoptose (figure 1.4.) (THOMAS, 2003).

Absorption des BP par les ostéoclastes



Perte de leur fonction



Apoptose des ostéoclastes

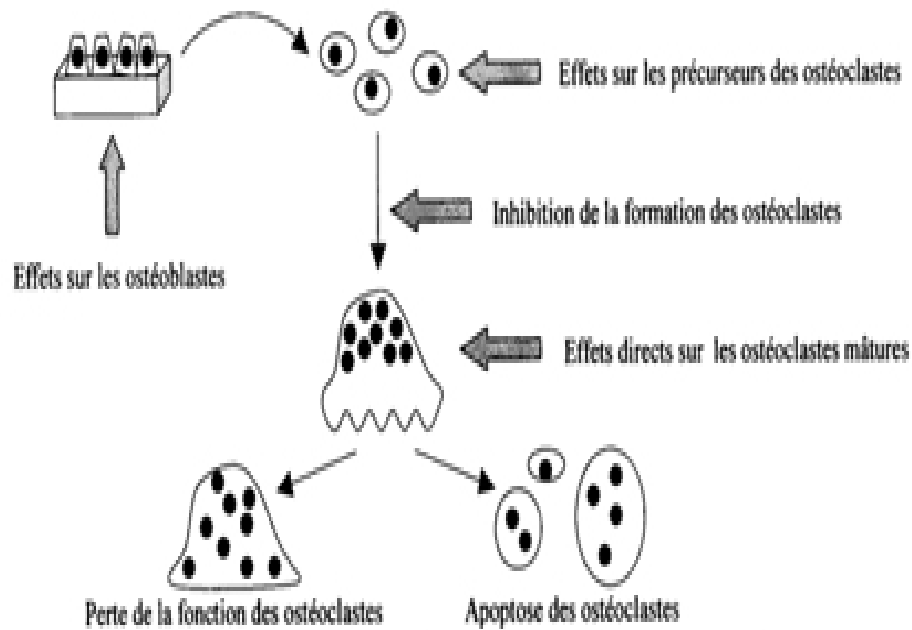


Figure : 1.4. Mode d'action des BP au niveau des ostéoclastes (FLEISCH, 1998).

- Inhibition de la calcification des tissus mous : les BPs vont prévenir des calcifications ectopiques grâce à leurs propriétés régulatrices sur le métabolisme du calcium endogène. Plusieurs études ont été menées et les BPs ont montré leur efficacité dans la prévention des calcifications extra-osseuses non seulement par leur action sur le tissu osseux minéral mais aussi par leurs effets sur le cholestérol, l'élastine et le *collagène* des parois artérielles (SAMSON et ABI NAJM, 2008).
- Activité anti-angiogénique : les BPs inhibent la prolifération des cellules endothéliales in vitro (WOOD *et al.*, 2002), ainsi que la formation du tube capillaire empêchant l'angiogénèse et la néovascularisation et de ce fait freinerait la croissance tumorale et sa dissémination métastatique (FOURNIER *et al.*, 2002).
- Effet pro-inflammatoire : les BPs induisent une activation des cellules γ , δ -T provoquant une sécrétion d'interféron γ et de TNF qui exercent une activité cytotoxique sur les cellules tumorales (SAMSON et ABI NAJM, 2008).
- Inhibition de l'activité des kératinocytes de la muqueuse buccale : ces derniers jouent un rôle dans la cicatrisation buccale (SAMSON et ABI NAJM, 2008).
- Effet anti-tumoral : des études montrent que les BPs inhibent la formation des métastases osseuses des cancers du sein (PEYRUCHAUD *et al.*, 2001) et de la prostate (YACCOBY *et*

1.2.3. Pharmacocinétique.

1.2.3.1. L'absorption.

Les BPs ont un faible pouvoir d'absorption (LIN, 1996). Au niveau digestif, elle est inférieure à 3%. Le poids moléculaire élevé (249 pour l'alendronate à 206 pour l'étidronate) limite la pénétration à travers l'épithélium intestinal. Les BPs sont des acides qui, mis dans un milieu alcalin, sont dissociés et peu absorbés. Ceci est dû à la présence d'aliments et de minéraux au cours de la prise du traitement et également à la présence de charges négatives du phosphate qui limite leur diffusion à travers la membrane lipidique.

L'absorption orale est dose dépendante. Il est d'ailleurs conseillé de prendre le traitement à jeun car l'absorption est diminuée par six au cours du repas. Cette faible absorption a poussé les laboratoires à développer de nouvelles formes d'administration, telles que par voie sous-cutanée ou intramusculaire. L'absorption était nettement améliorée. Cependant les effets secondaires comme des douleurs, des irritations locales ou même des nécroses au point d'injection avaient été relevées. Le mode d'utilisation permettant la meilleure biodisponibilité est donc la voie intra-veineuse (LIN, 1996).

1.2.3.2. La biodisponibilité.

Les BPs ont une faible biodisponibilité lorsqu'ils sont administrés par voie orale (inférieur à 5%) mais avec des variations individuelles. Elle est estimée à 0,3% pour le pamidronate, 0,7% pour l'alendronate et 3 à 7% pour l'étidronate (LIN, 1996). Le jus d'orange et le café diminuent l'absorption. L'administration par voie intra-veineuse permet d'obtenir une biodisponibilité de plus de 50% pour l'incorporation dans la matrice osseuse (LIN, 1996).

1.2.3.3. La distribution tissulaire.

Le rein est l'unique organe d'excrétion des BPs, lorsque de grandes quantités de BPs sont injectées, en retrouver à titre exceptionnel dans le foie et dans les poumons est possible (LIN, 1996).

1.2.3.4. La fixation osseuse.

Les BPs vont se lier facilement à l'os du fait de l'affinité avec la matrice osseuse. Cependant son incorporation se fait de manière non homogène. En effet, cette incorporation sera plus importante dans les zones où le turn-over est plus important (zone de croissance osseuse, sites tumoraux...). D'autres facteurs comme la vascularisation et le volume osseux contribuent à cette distribution inégalitaire.

La demi-vie osseuse des BPs est très importante, environ 1 an, pouvant aller jusqu'à 10 ans pour certains d'entre-eux alors que la demi-vie plasmatique est de quelques heures (LIN, 1996). La rémanence de ces produits est liée à la stabilité de la liaison P-C-P (MEUNIER, 2001). Dans le tissu osseux, le rapport entre l'excrétion et la résorption locale des BPs conditionne leur état de concentration intra-osseux. Les concentrations osseuses cumulées sur des traitements au long cours sont inconnues. Elles ne sont relâchées que lorsque l'os se résorbe (ROGERS, 2007).

La scintigraphie osseuse permet de mettre en évidence les mécanismes de fixation osseuse des BPs.

1.2.3.5. La demi-vie.

La demi-vie plasmatique est courte. Cependant, la demi-vie osseuse est de quelques années. Les BPs ne sont libérés que lorsque l'os auquel elles sont liées est lui-même résorbé (NYMAN *et al.*, 2005) expliquant la présence de traces de ces molécules dans l'organisme 5 à 10 ans après l'administration du traitement.

1.2.3.6. L'excrétion.

Les BPs sont éliminés par le rein à 50% de la dose administrée. Dans les cas où le patient est insuffisant rénal, les doses sont adaptées (MEUNIER, 2001).

1.2.4. Les indications.

En 30 ans, les indications des BPs se sont progressivement élargies. Initialement utilisés dans la maladie de Paget, ils sont maintenant prescrits dans la prévention et le traitement de l'ostéoporose, dans le traitement de l'hypercalcémie maligne et dans les tumeurs osseuses d'origine hématologique ou les métastases osseuse de divers cancers : poumon, sein, prostate, ... (SAMSON et ABI NAJM, 2008).

1.2.4.1. L'hypercalcémie.

L'hypercalcémie maligne est le plus souvent observée lors des cancers du sein et des poumons (CHEIKHROUHOU *et al.*, 2011). Les BPs normalisent la calcémie chez 90% des patients mais ils

seront moins efficaces en cas d'hypercalcémie récidivante. Les BPs ont également pour but de diminuer les douleurs, les fractures pathologiques, les compressions radiculaires et médullaires et les épisodes d'hypercalcémie maligne.

1.2.4.2. La maladie de Paget et la dysplasie fibreuse.

Ce sont des affections caractérisées par des anomalies osseuses, systématiques ou focales en lien avec une augmentation de la résorption ostéoclastique et du remodelage osseux.

Dans le cas de la maladie de Paget, les BPs entraînent une diminution des douleurs, une régression des zones ostéolytiques, un arrêt de la progression de la maladie avec reconstitution d'un os histologiquement normal (CHEIKHROUHOU *et al.*, 2011).

Dans le cas de la dysplasie fibreuse, les BPs vont diminuer les douleurs, ils entraînent un comblement partiel des foyers d'ostéolyse et un épaissement des corticales (ABI NAJM *et al.*, 2008).

1.2.4.3. L'ostéogénèse imparfaite.

Plus communément appelée « la maladie des os de verre », il s'agit d'une ostéoporose juvénile due à une mutation des gènes du collagène de type I. Elle est responsable de nombreuses fractures, trouble de la croissance, déformation rachidienne et d'un handicap considérable.

Les BPs (avec l'administration du pamidronate dans ce cas) montrent une augmentation de la densité minérale osseuse ajustée pour l'âge, une diminution des complications fracturaires, une diminution des douleurs et du handicap (CHEIKHROUHOU *et al.*, 2011).

1.2.4.4. Les rhumatismes inflammatoires.

Au cours des rhumatismes inflammatoires chroniques (polyarthrite rhumatoïde,...), on observe une perte osseuse à la fois focale avec une destruction de l'os périarticulaire et systémique, source d'ostéoporose.

L'effet des BPs sur ces rhumatismes agit sur les paramètres biologiques de l'inflammation avec une diminution de la vitesse de sédimentation et de la protéine C réactive. CORRADO *et al.*, ont montré en 2007 qu'après l'administration de BPs, on pouvait observer une diminution de l'inflammation des articulations (CORRADO, 2007).

1.2.4.5. L'ostéoporose.

Il s'agit d'un problème de santé publique mondial. C'est une affection qui s'accompagne d'une augmentation du risque de fracture osseuse secondaire à une diminution de la masse osseuse. Les fractures caractéristiques de l'ostéoporose intéressent les vertèbres, l'extrémité supérieure du fémur et

l'extrémité distale de l'avant bras. Elle touche essentiellement les femmes (30% après 50 ans et 70% après 80 ans). On distingue deux types d'ostéoporose : l'ostéoporose post-ménopausique (la plus fréquente) et l'ostéoporose dite secondaire parmi lesquelles celle induite par la corticothérapie (SAMSON et ABI NAJM, 2008).

L'alendronate et le risédronate représentent les traitements le plus prescrits pour cette maladie. En diminuant le remaniement osseux, ils entraînent une augmentation de la densité minérale osseuse. Selon l'AFSSAPS, l'alendronate (fosamax®) et le risédronate (actonel®) constituent le traitement de référence pour l'ostéoporose post-ménopausique (CHEIKHROUHOU *et al.*, 2011).

En plus de toutes ces molécules, l'aclasta® administré en IV une fois par an (5mg en perfusion lente) est aujourd'hui proposé aux femmes ayant un risque de fracture ostéoporotique élevé (HAS, 2008). Le principe actif de l'aclasta® est l'acide zolédronique ou zoledronate. Le service médical rendu (SMR) de l'aclasta par rapport au risédronate administré par voie orale n'a pas été démontré (HAS, 2009) ; mais le SMR de l'aclasta® dans l'ostéoporose cortisonique est élevé (HAS, 2009).

La durée optimale du traitement par BPs pour l'ostéoporose n'a pas été établie. Les patientes sont de ce fait soumises à des doses cumulées considérables d'où l'exposition d'une population croissante à un risque grandissant d'OCNM (HAS, 2011).

1.2.4.6. Les métastases osseuses.

Les BPs sont prescrits dans les tumeurs malignes afin de lutter contre l'apparition des métastases osseuses en particulier dans les cancers du sein et de la prostate. Leur utilisation concerne tous les types de métastases osseuses quelles soient ostéocondensantes ou ostéolytiques (DURAND et GOLDWASSER, 2005).

1.3. L'ostéonécrose des maxillaires liée aux bisphosphonates.

1.3.1. Définition.

La forme la plus ancienne d'ostéonécrose de la mâchoire était celle liée au phosphore blanc que les anglo-saxons ont nommés « phossy jaw » (nécrose phosphorée de la mâchoire). En 1831, le médecin français Charles Sauria invente l'allumette à friction. A cette époque, on découvre qu'en ajoutant du phosphore blanc sur la tête d'une allumette, l'ignition se fait plus facilement. L'année suivante à Vienne commence la fabrication des allumettes. Le premier cas d'ostéonécrose a été rapporté en 1939 (CARREL *et al.*, 2006). Déjà fin du 19^e siècle, on décrivait cette nécrose phosphorée des maxillaires chez les ouvriers qui manipulaient du phosphore blanc dans les manufactures d'allumettes (HUBERT *et al.*, 2012). Vers 1917, l'absorption et l'ingestion du radium chez les peintres de cadrans lumineux

ont eu des effets néfastes provoquant également des ostéonécroses appelées à l'époque « radium jaw » (LABELLE *et al.*, 2012).

Marx et son équipe, en 2003 sont les premiers à rapporter plusieurs cas d'OCNM en rapport avec la prescription médicale de BP (MARX, 2003).

Cependant, un débat sémantique accompagne les publications sur cette nouvelle apparition traduisant la difficulté à définir cette pathologie. Le terme usité en premier est l'ostéonécrose aseptique (MARX, 2003 ; BAGAN *et al.*, 2005 ; CARTIER *et al.*, 2005). En 2005, Marx évoque le terme d'ostéopétrose chimique. La plupart des auteurs s'accorde sur le terme d'ostéonécrose de la mâchoire liée aux BPs (RUGGIERO *et al.*, 2004 ; MIGLIDRATI *et al.*, 2005 ; PURCELL et BOYD, 2005) ; Apparaît alors le terme d'ostéochimionécrose pour faire la différence avec l'ostéoradionécrose.

En 2007, Marx donne la définition de l'OCNM. Il s'agit d'une exposition osseuse persistant au-delà de 8 semaines chez un patient faisant l'objet ou ayant fait l'objet d'un traitement par BPs et en l'absence d'antécédent de radiothérapie cervico-faciale (MARX, 2007).

L'AFSSAPS, en 2007, a défini une ostéonécrose des maxillaires due aux BPs selon 4 critères suivants :

- Traitement antérieur ou en cours par BPs.
- Lésion de la muqueuse au niveau de la région maxillo-faciale mettant à nu l'os nécrosé, et persistant depuis plus de 8 semaines.
- Absence d'antécédent de radiothérapie dans la région maxillaire.
- Absence de localisation métastatique au niveau de la zone d'ostéonécrose des maxillaires (AFASSAPS, 2007).

1.3.2. Epidémiologie.

A l'heure actuelle, il n'existe pas de données fiables et précises en ce qui concerne la prévalence de l'OCNM. Cette dernière semble sous-évaluée.

En mai 2005, NOVARTIS avançait le chiffre de 475 cas d'ostéonécroses associées aux BPs dans le monde dont 14 cas en Suisse. Cette estimation semble clairement sous évaluée car 14 cas ont été répertoriés dans le seul service de chirurgie maxillo-faciale de l'université de Zurich (DANNEMAN *et al.*, 2006).

Puis en 2005, une étude a été menée dans un hôpital de Houston, USA. Elle rapporte que l'incidence de survenue des OCNM chez des patients traités par BPs par voie intra-veineuse est de 1,3%

(UEBELHART et RIZZOLI, 2006). Cependant, on sait que cet effet indésirable est différent en fonction de la molécule, du mode d'administration, de la posologie, de la durée du traitement et des pathologies initiales (ABI NAJM, 2008).

En Allemagne, de janvier 2000 à mars 2005, une étude rétrospective réalisée par WALTER *et al.*, a été menée sur 163 patients traités pour une nécrose osseuse maxillaire d'origine indéterminée a montré que 10% d'entre eux avaient eu un traitement par BPs étaient atteints d'une ostéonécrose après traitement par BPs (WALTER *et al.*, 2006).

Le sex ratio est de 3 femmes pour un homme (WOO *et al.*, 2006). Il peut s'expliquer par le fait que les femmes ont une espérance de vie plus importante et qu'elles ont une plus forte exposition aux BPs car plus sujettes à l'ostéoporose.

Assaf *et al.*, en 2013 ont réalisé une étude sur 163 patients atteints de cancer métastatique et ayant eu des BPs par voie IV. Neuf pour cents des patients ont développé une OCNM. Beninati *et al.*, en 2013 également parlent d'une incidence pouvant aller de 0,8 à 12% pour les BPs par voie IV.

L'âge moyen de survenue d'une OCNM est supérieur à 60 ans (ZAURAS et SHAO, 2006). En effet l'indication des BPs se fait surtout chez les personnes de plus de 50 ans.

La mandibule est plus touchée que le maxillaire (ZAUVRAS et SHAO, 2006). Soixante pour cent des cas sont retrouvés à la mandibule, 30% au maxillaire et 10% affectent le maxillaire et la mandibule (FRESCO, 2006).

Les patients les plus exposés sont ceux traités pour un myélome multiple ou un cancer du sein (WANG *et al.*, 2003 ; WOO *et al.*, 2006). Les prévalences sont respectivement de 9,9% et 2,9% (BAMIAS *et al.*, 2005 ; DELIBASI *et al.*, 2006). Le risque est plus élevé avec le zolédronate plutôt qu'avec le pamidronate. L'administration par voie intra-veineuse au long cours est un risque majoré (DURIE *et al.*, 2005 ; DIMOPOUPLIS *et al.*, 2006 ; ZERVAS *et al.*, 2006).

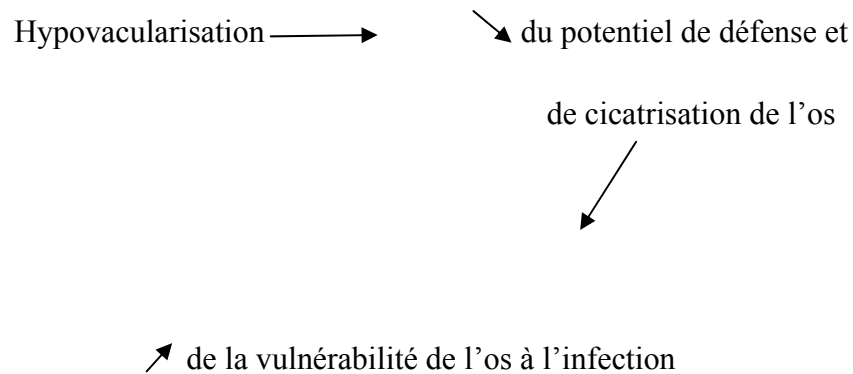
Outre le mode d'administration, la dose cumulée est à prendre en compte dans la survenue des OCNM. Elle représente la dose totale de BPs administrée avant l'apparition d'une ostéonécrose. BAMIAS *et al.*, 2005, montre dans une étude prospective, une relation entre la dose cumulée et l'incidence des ostéonécroses. Le risque est plus important chez les patients ayant reçu du zolédronate par voie intra-veineuse mais il est augmenté encore en fonction de la durée du traitement et de la fréquence d'administration (NYMAN *et al.*, 2003 ; CARREL *et al.*, 2006).

Le délai d'apparition des ostéonécroses après l'instauration d'un traitement continu par voie intra-veineuse est de 18 à 27,5 mois pour le zolédronate et de 20,5 mois à 72 mois pour le pamidronate (DURIE *et al.*, 2005 ; ZERVAIS *et al.*, 2006 ; POZZI *et al.*, 2007).

1.3.3. Les approches étiopathogéniques.

A ce jour, les mécanismes étiopathogéniques de l'ostéonécrose ne sont pas clairement élucidés. Plusieurs hypothèses sont toujours d'actualité, comme celles de l'hypovascularisation et de l'hypocellularité.

- Théorie de l'hypovascularisation : l'ostéonécrose serait la conséquence d'un déficit de vascularisation secondaire à une minéralisation excessive.



De plus les BPs de 3^e génération ayant des propriétés anti-angiogéniques vont majorer l'altération de la vascularisation osseuse entraînant une ischémie tissulaire (WALTER *et al.*, 2006). La mandibule est la plus souvent atteinte en raison de sa vascularisation centromédullaire terminale et distale.

- Théorie de l'hypocellularité : l'os est en perpétuel remaniement avec un mécanisme permanent d'apposition-résorption. Les BPs agissent sur l'activité des ostéoclastes. La qualité de l'os formé est moindre et ces capacités de cicatrisation sont également diminuées (CARTIER., 2005).
- Théorie des micro-traumatismes : en lien avec la théorie précédente, en raison de la construction d'un os de moins bonne qualité, celui-ci résiste moins aux micro-traumatismes induits par la fonction (ABI NAJM, 2008). L'ostéonécrose serait due à une réponse tissulaire inadaptée face aux micro-traumatismes (CARTIER, 2005). De cette hypothèse, découle le fait que la localisation des ostéonécroses liées aux BPs est quasi exclusive au niveau des maxillaires.
- Théorie infectieuse : cette hypothèse est en rapport avec la présence de pathogènes de la flore commensale orale sur les sites de nécrose et leur possible implication dans l'entretien de cette OCNM. Ces pathogènes buccaux seraient responsables de la nécrose. Cependant, il n'y a

- Théorie de la toxicité de la muqueuse : l'effet cytotoxique des BPs sur la muqueuse buccale entraînerait une exposition osseuse, point de départ d'infection puis de nécrose (RUHIN *et al.*, 2006).

1.4. Le dépistage précoce des ostéochimionécroses.

La prise en charge des ostéonécroses liées aux BPs est un challenge constant pour les chercheurs. Du diagnostic au traitement, aucun protocole n'est clairement établi. L'heure est donc à la prévention et également au dépistage précoce.

Depuis la première description par MARX en 2003, on sait que l'ostéonécrose avérée s'accompagne d'une exposition osseuse persistante (MARX, 2003). Mais les connaissances et la recherche ont permis de mieux comprendre le développement de cette affection et d'affirmer que l'exposition osseuse est une étape tardive dans l'apparition du processus de nécrose. La nécrose dans son stade initial est infra-clinique (ABI NAJM, 2008).

Afin de mieux prévenir, de permettre une prise en charge précoce et d'améliorer le traitement, la recherche s'est tournée vers deux grands domaines : les marqueurs biochimiques et les examens complémentaires (dont la scintigraphie osseuse).

Nous savons actuellement que plus une ostéonécrose des maxillaires est détectée précocement meilleure sera sa rémission. De plus, la rapidité de diagnostic améliorera la qualité de vie du patient, lui évitant l'apparition de douleurs, d'halitose,...

Pour diagnostiquer ces ostéonécroses infra cliniques, plusieurs examens de médecine nucléaire ont été étudiés. Les métastases de la cavité buccales sont rares (1à 8%) (POULIAS *et al.*, 2011 ; KOLOKYTHAS *et al.*, 2014). En raison de cette rareté, l'aspect clinique et radiologique sont difficiles à évaluer.

Certaines ostéonécroses peuvent être confondues avec un abcès parodontal. Des prélèvements sont nécessaires pour confirmer le diagnostic. Le chirurgien dentiste doit donc rester vigilant quand un patient présente ou a présenté un cancer, d'où l'importance d'un questionnaire médical poussé et d'un examen clinique approfondi.

Joshi *et al.*, déclarent que l'incidence des ostéonécroses des maxillaires chez les patients atteints d'un cancer et traités par BPs peut atteindre 10% (JOSHI *et al.*, 2013).

L'ensemble de l'équipe médicale doit donc avoir conscience des mesures préventives, des moyens de diagnostic précoce et des traitements. L'imagerie permet une détection précoce, minimise les risques de biopsie et permet d'avoir un traitement approprié. Il existe différents examens radiologiques ; chacun ayant leur avantage, leur inconvénient et leur limite.

1.4.1. La radiographie rétro alvéolaire.

Examen complémentaire de routine au cabinet dentaire, elle peut permettre de déceler un début de modification de la trabéculatation osseuse à l'origine d'une ONCM. De plus, en cas d'OCNM dépistée, elle est indiquée pour compléter l'examen clinique des dents voisines de l'OCNM (ABI NAJM, 2008).

1.4.2. La radiographie panoramique.

C'est un examen de première intention car elle permet de visualiser l'intégrité des maxillaires et des structures environnantes et surtout d'apprécier la position et l'extension des lésions. Les signes radiologiques sont généralement absents au début de l'évolution de l'affection (NYMAN, 2004). En effet, les BPs en diminuant le remodelage osseux, augmentent la densité radiologique des maxillaires dans un premier temps. Ce n'est que plusieurs mois plus tard qu'il est possible de voir une image radio-claire aux contours mal limités (ABI NAJM, 2008).

Une analyse des panoramiques de patients traités par zolédronate a montré une augmentation significative du nombre d'anomalies radiographiques par rapport à un groupe de patients non traités. De plus, l'analyse a mis en exergue que ces anomalies sont retrouvées plus chez les femmes que les hommes et plus dans la région postérieure de la mandibule (ROCHA *et al.*, 2012).

1.4.3. La tomодensitométrie (TDM).

Elle mesure la valeur de la radio-opacité de l'os spongieux, il s'agit d'un procédé simple et quantitatif qui permet de diagnostiquer précocement l'OCNM (HAMADA *et al.*, 2014). Il n'est pas systématique, il est surtout indiqué quand la zone de nécrose est très étendue ou proche de structures anatomiques. Il permet également de faire le diagnostic différentiel en éliminant une métastase osseuse au niveau du maxillaire.

1.4.4. Le cone beam ou CBCT

Plus récent que la TDM et moins irradiant, la tomographie volumique à faisceau conique ou CBCT pour Cone Beam Computer Tomography est un examen radiologique performant permettant de décrire les lésions osseuses et leurs étendues aux structures avoisinantes. Selon Olutayo *et al.*, la CBCT peut participer au diagnostic précoce de l'OCNM (OLUTAYO *et al.*, 2009).

1.4.5. L'Imagerie par Résonance Magnétique (IRM).

Une étude rétrospective portant sur l'analyse des IRM chez des patients ayant eu une OCNM déclarée a permis de montrer que chez les patients ayant une OCNM avancée, l'IRM présentait des anomalies type destruction osseuse, œdème du nerf alvéolaire inférieur, épaissement du muscle ptérygoïdien. Mais l'IRM est un examen essentiellement destiné aux structures molles. Il reste un examen plus d'évaluation de l'évolution de l'ostéonécrose et non pas de diagnostic précoce (KRISHNAN *et al.*, 2009).

Nombreuses études démontrent que la scintigraphie osseuse apporte le plus d'information et est l'examen de médecine nucléaire de choix dans le diagnostic précoce des OCNM. O'Ryan *et al.* ont mis en évidence que 66% des scintigraphies de patients suivis en oncologie et ayant eu une OCNM, présentaient une hyperfixation scintigraphique maxillaire avant même l'apparition clinique de l'OCNM (O'RYAN *et al.*, 2009). L'IRM, la scintigraphie et la TDM ont été comparés et la conclusion est en faveur de la scintigraphie osseuse comme le meilleur outil pour le dépistage des OCNM. L'IRM et la TDM sont, quant à elles, plus un outil pour caractériser l'étendue des lésions ostéolytiques (CHIANDUSSI *et al.*, 2006).

1.4.6. Les examens de médecine nucléaire.

La médecine nucléaire est une spécialité médicale regroupant l'ensemble des techniques utilisant les radio-éléments chez l'être humain que ce soit à des fins thérapeutiques ou diagnostiques (NAJEAN, 1990). La médecine nucléaire est née de l'observation du comportement des isotopes radioactifs dans l'organisme. Les chercheurs ont remarqué que ces isotopes se comportent comme des corps stables dans le corps humain. De plus, les rayonnements émis peuvent être soit absorbés à très courte distance (effet thérapeutique), soit être captés à l'extérieur du corps humain permettant de suivre le trajet de l'élément et de le reconstituer une image de sa localisation grâce à des détecteurs adaptés (SERET, 2008).

Seule la médecine nucléaire moderne permet ces études précises et fines du métabolisme et de l'image de nos principaux organes. Elle est basée sur l'affinité élective de produit ou de cellules marquées par un isotope radioactif pour un organe du corps humain. Elle fournit une image fonctionnelle mais également une image morphologique (SERET, 2008). Cet examen présente beaucoup plus de bénéfices que de risques. Sur le plan des traitements, elle permet une radiothérapie métabolique, c'est-à-dire qu'elle va pouvoir agir à l'intérieur même des cellules que l'on veut atteindre (SERET, 2008 ; ZIMMERMAN, 2006 ; NAJEAN, 1990).

1.4.6.1. La Tomographie par Emission de Positons (TEP).

Elle est apparue à la fin des années 1970. Il s'agit d'injecter un radiopharmaceutique ayant la particularité d'être émetteur de positons (β^+).

Lors de leur désintégration radioactive, il y a une émission de positon. Ce dernier va rencontrer dans la matière et assez rapidement un électron. De cette rencontre résulte un phénomène d'annihilation, les 2 particules donneront naissance à 2 photons γ (Figure : 1.5.). Ces 2 photons sont émis dans des directions diamétralement opposées (180°) avec une énergie constante (511Kev). Le principe de la TEP repose sur la détection simultanée (détection en coïncidence) de ces 2 photons (LE ROUX, 2013).

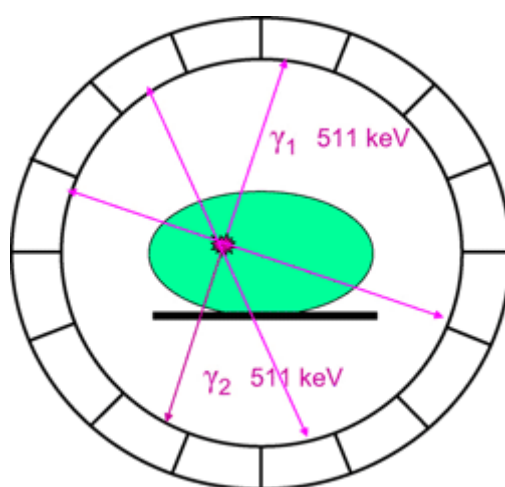


Figure : 1.5. Schéma montrant la couronne de détecteur (revue du rhumatisme, 2007).

Le principal traceur radioactif utilisé en TEP est le désoxyfluoroglucose [^{18}F -FDG], il est administré par voie intraveineuse. Ce traceur va être capté par les cellules inflammatoires, les cellules cancéreuses pour émettre de façon temporaire des rayonnements que l'on peut suivre dans l'organisme du patient grâce à une caméra spéciale. La caméra TEP est proche de celle du scanner ou de l'IRM mais son principe de fonctionnement est différent. Les images issues de la TEP sont de résolution supérieure à celles obtenues par la scintigraphie au ^{99}Tc -BP. L'utilisation d'un collimateur en scintigraphie réduit la surface disponible du détecteur et le rendement du système. En TEP, la collimation spatio temporelle et énergétique est assurée par l'électronique. La surface disponible pour la détection étant augmentée (couronne de détecteurs) (Fig 1.5.), l'efficacité du système est accrue. Cependant, il faut prendre en compte que la résolution spatiale, c'est-à-dire le libre parcours moyen du positon entre sa production et son annihilation est une limite car non modifiable (LE ROUX, 2013).

De plus en plus souvent, ces caméras TEP sont couplées à un scanner à rayons X qui permet d'améliorer la qualité des images et de mieux visualiser les organes sur lesquels sont localisés les

anomalies détectées à la scintigraphie (LE ROUX, 2013). Ce couplage sert à faire de la correction d'atténuation et de la localisation morphologique.

La TEP est utile en oncologie pour l'évaluation de l'étendue du cancer et la réponse au traitement mais elle n'apporte pas de données concernant l'OCNM (BELCHER *et al.*, 2014).

1.4.6.2. La scintigraphie osseuse.

Il s'agit de la technique d'imagerie fonctionnelle qui nous a intéressés dans notre étude. Il y a une hyperfixation du marqueur radioactif dans la zone de nécrose. Il peut y avoir des signes précoces d'hyperfixation avant les manifestations cliniques (ABI NAJM, 2008).

Pour réaliser une image scintigraphique, une gamma caméra est utilisée (Figure : 1.6.). Un cristal scintillant transforme l'énergie des photons γ issus du corps humain du patient en lumière. Les coordonnées des points lumineux parsemant le cristal sont repérées grâce aux photomultiplicateurs et traités par un ordinateur qui reproduit sur un écran, éventuellement 3D, les contours de la collection radioactive incluse dans l'organisme (ZIMMERMAN, 2006 ; NAJEAN, 1990).

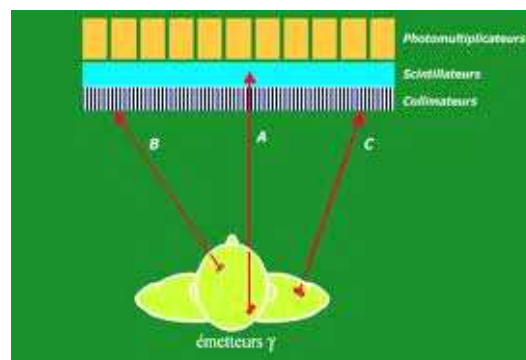


Figure : 1.6. Principe de détection d'une gamma caméra (AURENGO, hôpital salpêtrière).

A l'heure actuelle, la quasi-totalité des spécialités médicales fait appel facilement aux radio-isotopes, que ce soit en vue du diagnostic (imagerie ou dosage biologique) ou de la thérapeutique (cancer notamment) (ZIMMERMAN, 2006).

➤ Déroulement d'une scintigraphie au ^{99m}Tc .

La médecine nucléaire reste en France, après plus de 40 ans d'applications pratiques touchant de plus en plus de discipline, un domaine mal connu des praticiens. La scintigraphie reste l'examen le plus effectué dans cette spécialité médicale.

A la suite des premiers travaux consacrés à la détection précoce, à un stade pré-radiologique, des métastases osseuses (BLAU-CHARLES et SKLAROFF), la scintigraphie osseuse a vu son champ

d'application s'élargir à d'autres affections malignes et bénignes, osseuses ou extra-osseuses. L'essor de cette exploration découle d'une part des progrès technologiques (intéressant à la fois les systèmes scintigraphiques et les radiopharmaceutiques) et d'autre part des performances (sensibilité et précocité) de cette exploration fonctionnelle du squelette dans sa globalité.

➤ La préparation.

Le patient n'est pas obligé de se déshabiller, il doit néanmoins retirer tous les objets métalliques pouvant induire des artéfacts. L'examen est indolore ni toxique et ne provoque pas d'allergie. Aucune préparation avant l'examen n'est nécessaire (pas d'hospitalisation, pas d'anesthésie générale, pas de jeûne). Le patient devra s'hydrater à raison de 1 litre d'eau en 2h après l'examen afin de favoriser l'élimination du traceur par voie urinaire. Le patient peut vaquer à ses occupations habituelles après l'examen et peut manger normalement.

Il n'y a pas de contre-indication pour cet examen sauf la femme enceinte. Les études ne permettent d'affirmer l'absence de conséquences sur le fœtus ou l'embryon. Par précaution, chez les femmes cet examen se fera dans les 10 jours suivant le début de la ménorrhée. La femme allaitante peut être également une contre-indication.

Il est conseillé aux patients d'éviter tout contact avec les enfants et les femmes enceintes pendant les 24 à 48h après l'examen (NAJEAN, 1990 ; SERET, 2008).

➤ L'administration.

L'administration se fait le plus souvent par voie intra-veineuse et classiquement au pli du coude. Parfois l'injection intra-veineuse directe peut conduire à une injection para-veineuse. Celle-ci peut être gênante et fausser l'interprétation des images (NAJEAN, 1990 ; ZIMMERMAN, 2006).

➤ La latence.

Le temps nécessaire entre le passage du marqueur du compartiment vasculaire au compartiment osseux s'appelle la latence. Son maximum est atteint au bout de 2 à 3 heures.

➤ Le mode d'acquisition.

Le patient devra se tenir immobile, en position assise ou allongé selon le type d'acquisition. Les têtes des gamma-caméras vont se déplacer autour du patient. Parfois les mouvements de ce dernier, ces positions antalgiques ou vicieuses vont engendrer un flou et nuire à l'interprétation. L'acquisition peut durer 15 à 45 minutes (NAJEAN, 1990 ; ZIMMERMAN, 2006).

Il existe plusieurs types d'acquisition selon le mouvement décrit par le statif, l'utilisation d'un ou plusieurs isotopes et les modalités d'imagerie employées.

➤ La description des clichés.

L'image scintigraphique est une transcription bidimensionnelle de la répartition tridimensionnelle du traceur au niveau du squelette. Elle traduit la grande affinité des BPs pour les sels de calcium amorphes (NAJEAN, 1990).

- Descriptif des images normales.

NAJEAN, PAYCHA et RICHARD décrivent les critères de normalité dans une scintigraphie osseuse :

- Le principe de symétrie : les héli-squelettes droits et gauches sont les images miroirs l'une de l'autre. Toutefois il peut exister un ou plusieurs foyers d'hyperfixations asymétriques pouvant être visibles et physiologiques.
- Le principe d'uniformité : la répartition du traceur doit être relativement uniforme sur l'ensemble du squelette. Il existe évidemment des différences selon les pièces osseuses ou les articulations. Les régions anatomiques étant soumises à de fortes contraintes font l'objet d'un taux de renouvellement important et de ce fait d'une hyperfixation. Il s'agira de zones portantes comme les articulations sacro-iliaques, les zones d'attaches de groupes musculaires antagonistes comme les articulations scapulo-humérales ou de régions à turn-over élevé comme les maxillaires.

Chez l'adulte, les scintigraphies corps entier tardives (3^e heure) vont montrer des zones d'hyperfixations plus intenses du fait de l'activité physiologique et ou de la proximité du système de détection : le massif facial, le sternum, les épines iliaques antéro-supérieures. La vessie, malgré la miction juste avant la mise en route de l'exploration, sera visible (figure : 1.7).

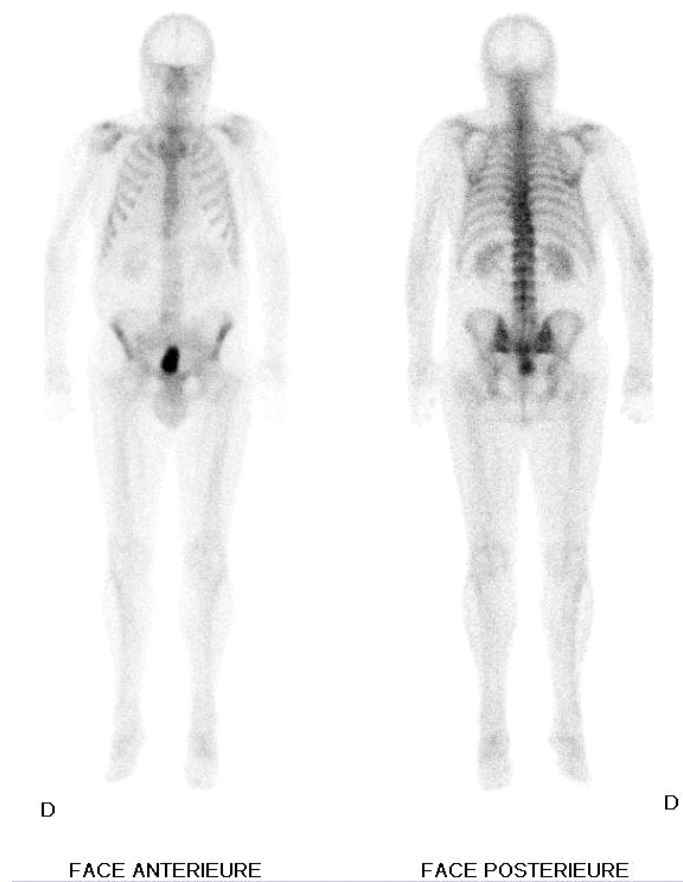

Figure : 1.7. Scintigraphie (au ^{99m}Tc -BP) corps entier, vues face antérieure et postérieure

(D^r S.QUERELLOU)

Les clichés régionaux pratiqués selon la technique champs séparés vont permettre une étude plus fine de la fixation du radiopharmaceutique. Sur les clichés céphaliques, les maxillaires, l'arcade zygomatique, le complexe ethmoïde/os du nez, la voûte et la base du crâne vont pouvoir être identifiables (figure : 1.8).

A l'étage thoracique, on observe dans 10% des cas une asymétrie de fixation en faveur des articulations du membre supérieur « dominant » notamment chez les personnes ayant une activité de force.

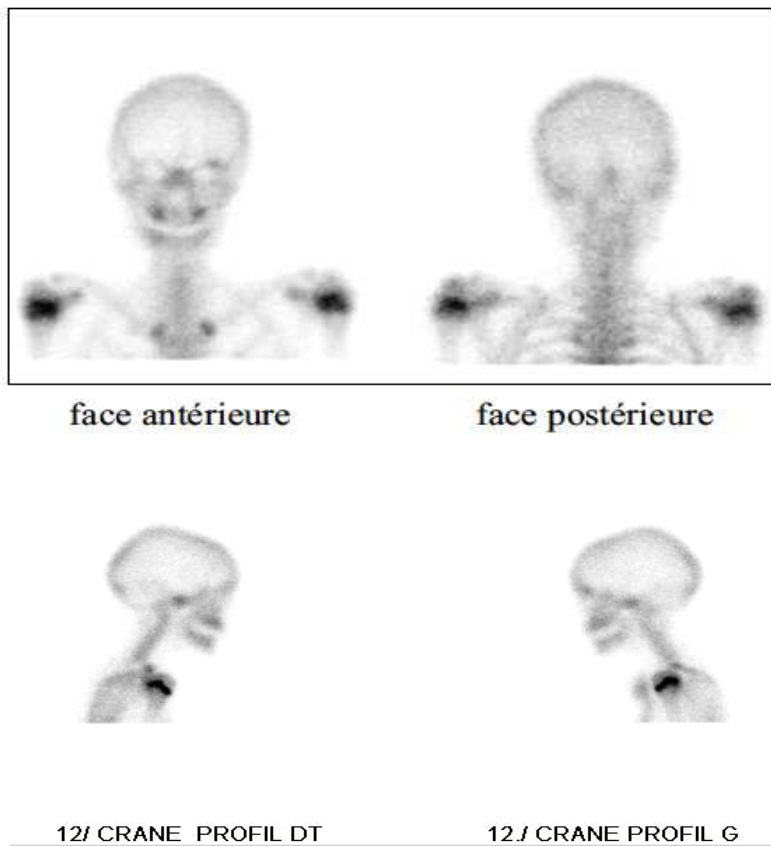


Fig : 1.8. Scintigraphies (au $^{99m}\text{Tc-BP}$) de l'étage céphalique et thoracique (partiel) en incidences antérieure postérieure et de profil gauche et droit. (D^f S.QUERELLOU)

Chez les enfants et les adolescents, la scintigraphie se distingue par l'hyperfixation résultant de l'hyperactivité des métaphyses fertiles (figure : 1.9).

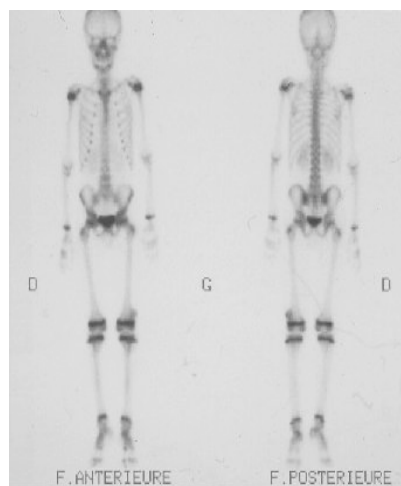


Figure : 1.9. Scintigraphie corps entier en incidences antérieure et postérieure chez un sujet jeune (enfant ou adolescent): noter l'hyperfixation des métaphyses fertiles (BONHOEFFER, *et al.*, 2001).

Chez les personnes âgées, la fixation est diminuée en raison de l'ostéopénie physiologique. En post-partum, on peut observer une zone d'hyperfixation des sacro-iliaques et de la région pubienne.

- Descriptif des images anormales.

Il va s'agir d'une hyperfixation en général (ou foyer chaud) (figure : 1.10) et plus rarement d'une hypofixation (ou lacune ou amputation). En effet, toute pathologie entraîne une modification du métabolisme osseux et donc une modification de la fixation du traceur.

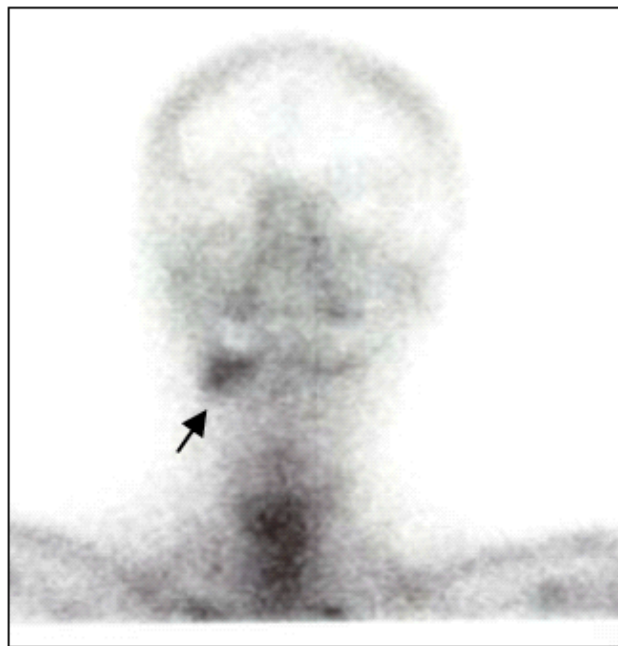


Figure : 1.10. Hyperfixation des maxillaires à droite (*flèche*). Noter l'insuffisance des repères anatomiques en scintigraphie seule rendant difficile la localisation précise du foyer suspect (D' S.QUERELLOU)

Les foyers d'hyperfixations sont facilement décelables mais leur étiologie est difficile à déterminer. Pour interpréter ces anomalies, on va s'intéresser à différents paramètres en tenant compte du contexte clinique :

- Le nombre, la forme et la topographie des foyers de fixation. Par exemple, des fixations en plages asymétriques au niveau du crâne, du rachis et du bassin sont souvent évocatrices de la maladie de Paget
- Les contours : ils sont nets en cas de métastases, ils sont plus flous et diffus en cas de processus inflammatoires ou infectieux chroniques
- L'intensité de la captation : elle va dépendre de la dose injectée, de la vascularisation du site et de l'importance du phénomène réactionnel. Cette intensité sera importante dans le cas de

Sur les scintigraphies osseuses corps entier normal, on ne décèle pas d'hyperfixation au niveau des maxillaires. Le sternum quand il est normal présente une fixation intermédiaire qui sert de référence dans l'échelle d'hyperfixation des maxillaires selon O'RYAN (O'RYAN, 2009). Voici les 3 niveaux de lésions scintigraphiques :

Score 0 : pas de foyers d'hyperfixations visibles

Score 1 : présence de foyers d'hyperfixation modérée et équivalente à celle du sternum (figure : 1.11)

Score 2 : présence d'un foyer d'hyperfixation intense et supérieur à celle du sternum

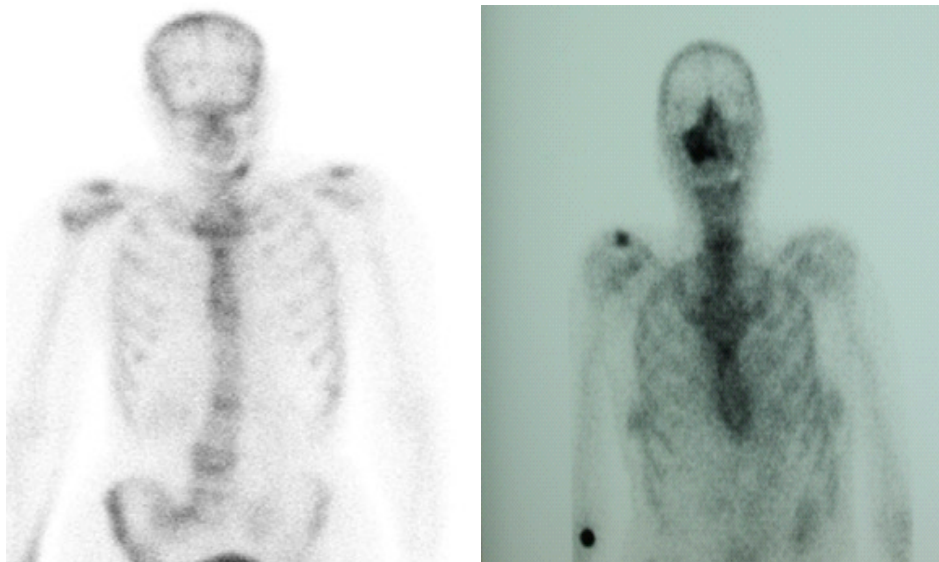


Figure : 1.11. Hyperfixation mandibulaire gauche d'intensité modérée, équivalente à celle du sternum (score 1). (D^r S.QUERELLOU)

Pour certains auteurs, l'intensité et la captation seraient corrélées au stade de nécrose et au caractère plus ou moins extensif de celle-ci.

- Les difficultés et les pièges d'interprétations.

L'hyperfixation en plus d'être difficile à interpréter, peut parfois être liée à des artefacts. Voici certains exemples d'artefacts (NAJEAN, 1990) :

- Une injection non strictement intra-veineuse peut être responsable d'un foyer chaud au niveau du point d'administration en cas d'extravasation d'une petite quantité de radiopharmaceutique.
- Une souillure de la peau ou d'un vêtement par de l'urine ou le produit lui-même peut entraîner une image anormale. Cependant cet artéfact est de plus en plus rare.
- Une asymétrie de position : en diminuant d'un côté la distance entre le patient et le détecteur, on peut entraîner une hyperfixation latéralisée du même côté. De plus les éventuels mouvements du patient peuvent générer des flous sur l'image.
- Les thérapeutiques peuvent induire des variations d'image. La chirurgie dentaire peut induire soit une hypofixation d'intensité variable en cas d'exérèse soit une hyperfixation ponctuelle sur les zones biopsiées. La radiothérapie et la chimiothérapie sont responsables d'une diminution de la fixation. La chimiothérapie utilise des complexes phosphates, c'est probablement un mécanisme analogue qui explique la compétition entre les BPs thérapeutiques et les BPs marqués. C'est également une des raisons pour lesquelles il existe des faux négatifs.
- Certaines anomalies ne correspondent pas à du tissu osseux, il s'agit de calcifications de tissus mous, d'hématome...

➤ Avantages et inconvénients.

- La sensibilité.

C'est un des critères de la valeur intrinsèque d'un test ou d'un examen. Elle désigne la capacité à donner un résultat positif lorsque la maladie est présente. Il va donc s'agir du pourcentage de patients ayant une OCNM et présentant une anomalie de fixation à la scintigraphie dans cette même région.

La scintigraphie permet un suivi fiable des patients dans l'optique de détecter précocement des métastases et une mise en évidence de l'efficacité d'une thérapeutique. La sensibilité selon les auteurs varie entre 91 et 100%. La précession par rapport au bilan radiographique varie de 3 à 18 mois (3 ans pour certaines localisations secondaires comme les métastases prostatiques).

Souvent le bilan scintigraphique est assez caractéristique et ses données sont confirmées par les éventuels examens radiographiques et complémentaires localisés. Il est difficile de quantifier exactement la sensibilité dans les cas d'OCNM. Cet examen reste peu réalisé en cas d'ostéonécrose avérée (NAJEAN, 1990). Toutefois, la sensibilité pour la détection des ostéomyélites est supérieure à 90%. La précession de la scintigraphie par rapport à la

radiographie dans le cas de nécrose osseuse aseptique est quant à elle estimée entre quelques semaines et quelques mois (NAJEAN, 1990).

Dans 75% des cas, les métastases se développent dans la première année. De ce fait, une scintigraphie osseuse s'impose tous les 6 mois pendant les 2 premières années (NAJEAN, 1990).

- La spécificité.

C'est le deuxième critère de validité intrinsèque d'un examen. Elle désigne la capacité à donner un résultat négatif quand le patient est indemne de la maladie. Il s'agit donc du pourcentage de patients ne présentant pas d'ostéonécrose, ni d'anomalie de fixation à la scintigraphie dans la région du maxillaire.

La spécificité de la scintigraphie osseuse pour les ostéonécroses n'est pas à la hauteur de la sensibilité. Cet examen rend compte des modifications métaboliques qui peuvent intervenir dans les processus pathologiques de nature diverse comme une inflammation, une infection, un traumatisme, un processus tumoral. La cavité buccale est le siège de mécanismes réactionnels d'origine dentaire et/ou parodontal, le risque de faux positif est donc réel. Cependant la scintigraphie couplée à d'autres examens, comme vu précédemment permet d'améliorer l'interprétation ainsi que le développement de traceurs plus pointus peut être intéressant.

- La fiabilité.

Il est donc possible d'avoir des faux positifs en scintigraphie car le défaut de spécificité est une limite. En effet, une hyperfixation des maxillaires chez un patient sous BPs peut être un artéfact lié à l'ethmoïde, une réponse à un traumatisme, un processus inflammatoire (infection apicale, maladie parodontale...) ou une tumeur primitive ou secondaire (métastases). Ce dernier cas est beaucoup plus rare.

O'RYAN, sur une cohorte de 35 patients, a retrouvé 16% de faux positifs (O'RYAN, 2006).

Cependant, on peut retrouver une absence de fixation sur des scintigraphies pratiquées chez des patients atteints d'une ostéonécrose avérée. Ces lésions seraient fréquentes (15% des patients atteints) (O'RYAN, 2009). Ceci serait du à la technique utilisée et à la

pharmacodynamie des BPs. Il faut savoir que selon le type d'os, l'activité métabolique peut être un frein au dépistage d'un foyer de nécrose sous jacent.

De plus, il faut savoir que les BPs marqués au ^{99m}Tc atteignent les structures osseuses par voie sanguine. L'hypovascularisation relative de certaines régions des maxillaires va donc expliquer l'absence de fixation.

Il semblerait également que les BPs à visée thérapeutique concurrencent la fixation des BPs radio-marqués, car ils présentent une forte affinité pour les cristaux d'hydroxyapatite de la matrice osseuse. Ceci expliquerait donc qu'il y ait une diminution de la fixation osseuse du ^{99m}Tc chez les patients traités par BPs (MURPHY *et al.*, 1997 ; PAYCHA et RICHARD, 2001).

En l'absence de diagnostic précoce, l'ostéonécrose peut évoluer, devenir de plus en plus douloureuse et présenter différentes caractéristiques cliniques.

1.5. Les aspects cliniques.

Pour MARX *et al.*, 39% des cas d'ostéonécroses sont localisées sur des exostoses ou des reliefs osseux où la muqueuse est fine et facilement traumatisée (MARX *et al.*, 2007).

L'aspect clinique est variable en fonction du stade évolutif de départ. L'ostéonécrose au départ se traduit par une inflammation modérée de la muqueuse de surface peu ou pas douloureuse, souvent étendue et mal limitée (Figure : 1.12).

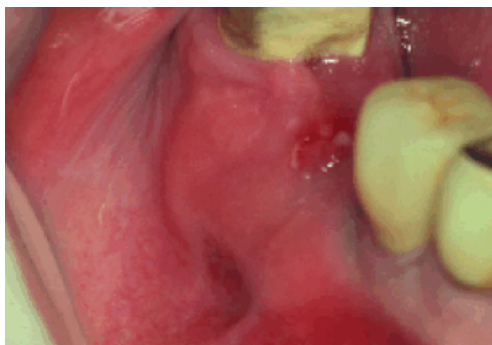


Figure : 1.12. Inflammation de la gencive sans exposition osseuse (MADRID *et al.*, 2007).

Les dents situées dans la zone inflammatoire peuvent devenir mobiles. Le tableau peut faire penser à une infection d'origine dentaire ou parodontale (ABI NAJM, 2008), il y aura un retard de cicatrisation avec apparition d'une exposition osseuse qui s'étend progressivement (Figure : 1.13). L'évolution de cette lésion aboutit à l'exposition d'un os blanc-jaunâtre ou blanc-grisâtre qui reste de consistance

dure, sans formation de séquestre dans les stades initiaux. Les douleurs ne sont pas systématiques, elles sont présentes dans un cas sur trois (HANSEN *et al.*, 2006). L'intensité de la douleur n'est pas corrélée avec le volume osseux impliqué.

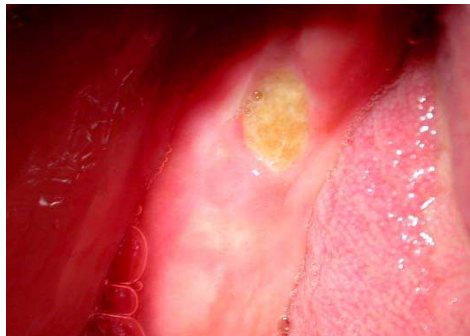

Figure : 1.13. Exposition osseuse iconographie (Dr BOISRAME).

En l'absence de traitement, parfois même avec traitement, l'exposition osseuse progresse et s'accompagne de douleurs importantes, de surinfection bactérienne qui peuvent entraîner des complications loco-régionales : cellulites, fistules cutanées (Figure : 1.14) infection sinusienne, fractures spontanée de la mandibule...

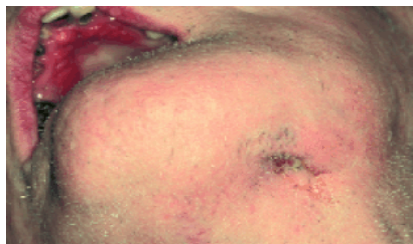


Figure : 1.14. Fistule cutanée (MADRID *et al.*, 2006).

Ces ostéonécroses évolutives sont caractérisées par la présence de séquestres osseux de taille variable et de larges plages d'os nécrotiques, rugueux et friables (Figure : 1.15). Les pertes de substances ont parfois importantes et peuvent aboutir à des dysfonctions orales (problème d'élocution, difficulté de déglutition et d'alimentation...) et des troubles de la vie sociale (préjudice esthétique, haleine fétide...)

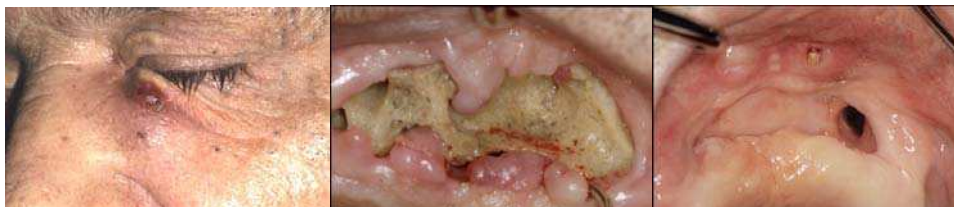

Figure : 1.15. Ostéonécrose évolutive (ABI NAJM, 2008).

Plusieurs auteurs se sont attardés à essayer de classer les ostéonécroses. MADRID *et al.*, se sont basés sur le degré d'invalidité de la lésion qui permet de moduler leur prise en charge (MADRID *et al.*, 2006). L'American Association of Oral And Maxillofacial Surgeons (AAOMS) a réalisé une classification en définissant des stades cliniques en fonction de leur extension et de la symptomatologie de l'ostéonécrose.

1.6. Les approches thérapeutiques.

Les propositions et recommandations pour le traitement des ostéonécroses sont nombreuses cependant il n'existe pas de modèle « type » de prise en charge (ABI NAJM, 2008). Encore aujourd'hui, les mesures préventives priment.

II) ETUDE RETROSPECTIVE

Scintigraphie osseuse et zolédronate : étude rétrospective sur l'année 2011.

PROBLEMATIQUE.

Fort de ce constat, il a été décidé d'effectuer une étude rétrospective sur une année (2011) chez des patients ayant eu un traitement par bisphosphonate pour un cancer métastatique (sein, prostate, poumon, rein) et ayant eu dans leur suivi oncologique une scintigraphie osseuse corps entier. Leurs images scintigraphiques ont été analysées rétrospectivement par un médecin nucléaire expérimenté. L'objectif était de déterminer le nombre d'hyperfixation des maxillaires et leur lien avec une éventuelle OCNM.

METHODOLOGIE.

Une demande a été effectuée au département d'information médicale à partir des codes CCAM suivants.

Les codes d'actes sont :

- **PAQL 002** scinti os. corps entier plusieurs temps
- **PAQL 003** scinti os. corps entier un temps
- **PAQL 009** scinti os. corps entier segt un temps sans collimateur

Les codes diagnostics sont :

- **C34.9** bronche ou poumon, sans précision
- **C50.9** sein, sans précision
- **C61** tumeur maligne de la prostate
- **C64** tumeur maligne du rein, à l'exception du bassin

Afin d'avoir suffisamment de recul pour dépister d'éventuelles OCNM, nous avons choisi l'année 2011 comme année cible pour notre étude. Nous avons sélectionné les patients ayant eu des scintigraphies dans le cadre de leur suivi oncologique (sein, poumon, rein, prostate) et ayant eu des BPs exclusivement du Zolédronate (Zometa®). Le choix de cette molécule a été fait en raison de sa prescription majoritaire dans les cancers métastatiques et en raison de sa forte implication dans l'apparition des OCNM.

Les patients ayant eu une radiothérapie cervico-faciale ont été exclu de l'étude (cf définition de l'ostéonécrose de l'AFSSAPS).

Une relecture des scintigraphies osseuses a été réalisée par un médecin nucléaire afin de repérer les hyperfixations maxillaires ou mandibulaires. La scintigraphie osseuse a été considérée comme positive en cas de foyer hyperfixant local concernant la mandibule ou le maxillaire, négative en l'absence de fixation sur ces structures et douteuse si il existait un foyer modérément fixant et/ou peu focalisé. Les dossiers médicaux des patients ayant des hyperfixations au niveau de la scintigraphie osseuse ont été consultés ; pour les patients suivis dans le service d'Odontologie du CHRU de Brest, les dossiers ont été également analysés.

Suite au manque d'information dans les dossiers médicaux, nous avons appelé les patients avec un même questionnaire pré établi :

- êtes-vous toujours suivi au CHRU de Brest ?
- en 2011, avez-vous eu des extractions, infections, douleurs au niveau des maxillaires ?
- aviez-vous eu des soins dentaires à cette époque ?
- avez-vous un chirurgien dentiste traitant ? Son nom ?
- depuis la fin du traitement avez-vous des choses à nous signaler au niveau de la cavité buccale ?

Enfin, nous avons pris contact avec les chirurgiens dentistes traitants des patients afin d'affiner notre recherche.

RESULTATS.

Une cohorte de 183 patients est obtenue en fonction des critères cités ci-dessus. Parmi eux, il y a 75 hommes et 108 femmes. L'âge moyen est de 63,39 ans.

Durant l'année 2011, 17 patients ont eu 2 scintigraphies et 1 seul en a eu 3 ; 202 scintigraphies ont donc été analysées.

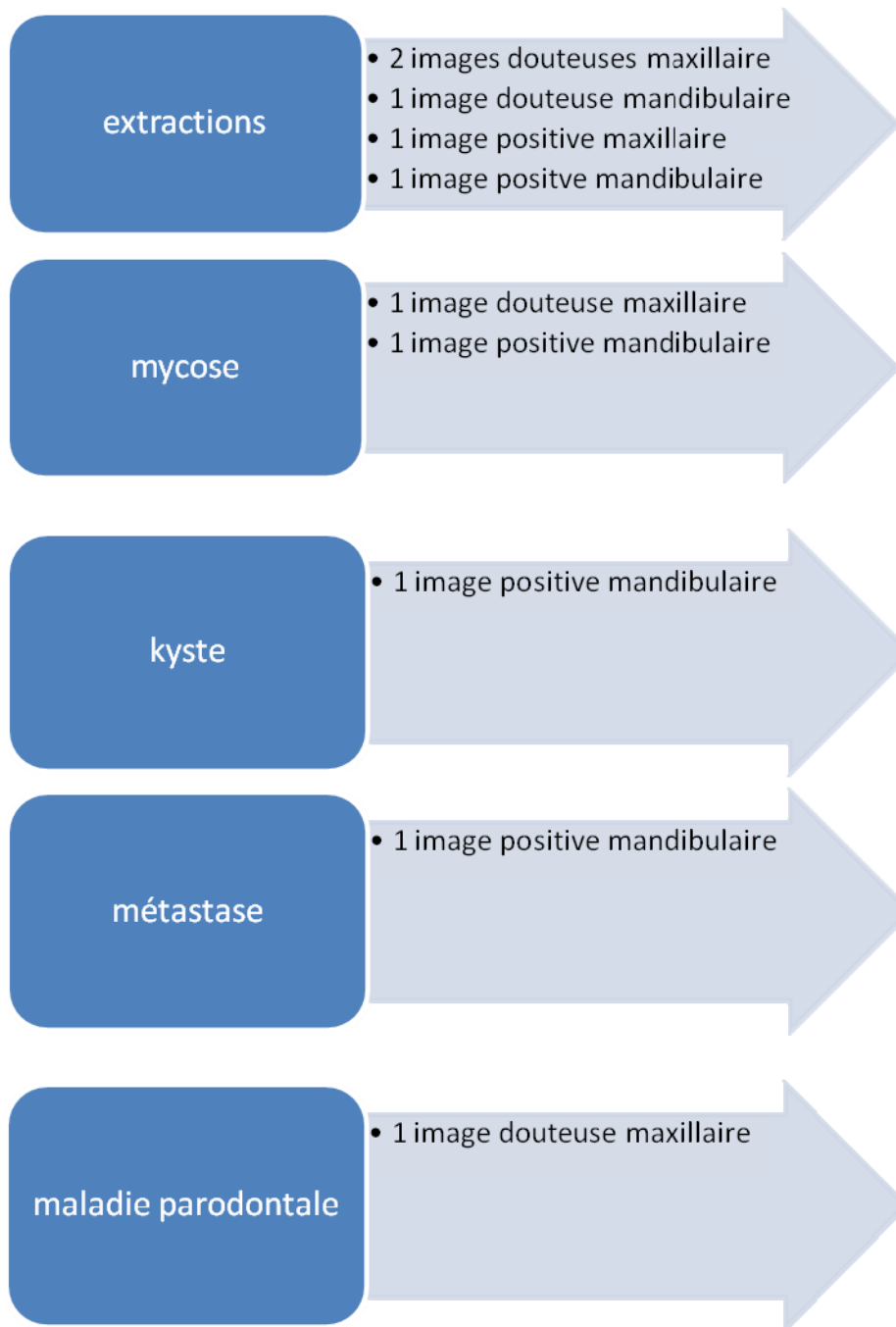
Après lecture de leur scintigraphie par un médecin nucléaire, 21 se sont avérées positives, 34 douteuses et 147 négatives. Parmi les douteuses et positives, il y avait 28 femmes et 27 hommes, la moyenne d'âge étant de 63,48 ans.

Suite à la lecture des scintigraphies, nous nous sommes intéressées aux hyperfixations douteuses et positives des maxillaires afin d'en déterminer leur étiologie.

Parmi les 55 positifs ou douteux, 25 sont traités pour un cancer du sein, 24 pour un cancer de la prostate, 1 pour un cancer du rein et 5 pour un cancer du poumon

Chez 10 patients l'étiologie a été identifiée. Dans 5 cas il s'agit d'une avulsion récente, 2 cas de candidose importante, 1 kyste, 1 maladie parodontale et 1 métastase mandibulaire.

Localisation des hyperfixations chez les patients dont l'étiologie a été identifiée :



Dix huit personnes de la cohorte sont décédées. Quatre patients de la cohorte étaient suivis dans le service d'Odontologie du CHRU de Brest. Ces derniers ont été consultés le service d'Odontologie avant mise en place de leur traitement par BPs.

Deux personnes ont refusé catégoriquement de répondre à ce questionnaire. Nous n'avons pas pu établir d'autre cause d'hyperfixation malgré la consultation des dossiers médicaux et les appels passés aux patients.

Sept d'entre-eux nous ont donné le nom de leurs chirurgiens dentistes que nous avons appelés. Cependant nous n'apprenons aucune autre information supplémentaire.

Nous avons consulté le centre de pharmacovigilance de Brest ; aucune ostéonécrose n'a été révélée sous zolédronate en 2011.

DISCUSSION.

La scintigraphie osseuse est donc un examen très sensible mais peu spécifique ; se pose le problème du diagnostic différentiel entre les métastases, les lésions bénignes, les ostéonécroses... Nous savons que le traceur s'accumule dans les zones d'ostéoblastoses actives. Il est nécessaire d'approfondir les lésions avec des examens radiologiques de routine, IRM ou TDM (GIAMMARILE, 2006). A priori, l'intensité de la fixation aux temps tardifs est corrélée avec le degré d'évolutivité des lésions mais pour certaines lésions initialement très lytiques, on peut au contraire assister, alors que la chimiothérapie est efficace, à une augmentation de la fixation due à la reconstruction osseuse concomitante à la disparition du tissu tumoral (GIAMMARILE, 2006). Il faut donc pouvoir comparer 2 scintigraphies osseuses pour évaluer le « flare up phenomenon », c'est-à-dire l'aggravation transitoire de la scintigraphie correspondant aux phénomènes de recalcification et non à une progression de la maladie (GIAMMARILE, 2006).

La scintigraphie osseuse est un moyen de voir l'évolution d'une maladie (suivi, degré de gravité, efficacité du traitement...). Elle permet également de contrôler l'évolution (amélioration, régression) d'une ostéonécrose (DORE *et al.*, 2009).

Une étude parue en 2004 sur 88 patients a révélé que pour 25 d'entre eux la scintigraphie osseuse est positive sans aucun trouble dentaire connu. Les scintigraphies osseuses des maxillaires anormales sont fréquentes chez les patients sans qu'il n'y ait pour autant de troubles ou de pathologies. Il peut s'agir d'une activité ostéoblastique silencieuse (ARIAS, JA *et al.*, 2004). Cette étude révèle que la scintigraphie osseuse peut mettre en évidence des lésions dentaires asymptomatiques. L'hyperfixation

peut venir également du port de prothèse amovible dentaire (l'appui sur l'os alvéolaire sain peut entraîner une hyperfixation) (ARIAS *et al.*, 2004).

Dobo *et al.*, ont mené une enquête sur les images scintigraphiques des maxillaires. L'absorption du traceur se trouve augmentée chez les patients présentant une pathologie périapicale (+28.79% par rapport au côté controlatéral sain) ainsi que chez les patients porteurs de prothèse (+13.06%) (DOBO *et al.*, 2003).

Lyons et Jensen ont analysés plusieurs scintigraphies montrant des hyperfixations des maxillaires. Les avulsions dentaires peuvent être la cause d'hyperfixation des scintigraphies osseuses jusqu'à 8 mois après l'acte chirurgical (LYONS, JENSEN, 1979).

Nous pouvons émettre l'hypothèse que chez les patients positifs ou douteux, une ostéonécrose infraclinique a pu se développer et finalement régresser pour finir par disparaître. Ceci peut être du au mécanisme de défense de l'hôte, facteurs immunitaires, ... il s'agit là des limites de notre étude qui est rétrospective. Quant aux scintigraphies négatives, nous pouvons émettre l'hypothèse qu'il n'existe pas de faux négatifs étant donné la fiabilité de cet examen.

CONCLUSIONS.

La scintigraphie étant un examen sensible, la recherche des causes de l'hyperfixation au niveau des maxillaires est importante.

Le médecin nucléaire, devant toute image positive ou douteuse à la scintigraphie osseuse, doit orienter son patient vers un spécialiste afin de déterminer la cause de cette hyperfixation et ainsi de permettre une prise en charge raisonnée du patient.

Original article

Bisphosphonate related osteonecrosis of the jaw and whole body bone scintigraphy.

Céline Le Lay, Solène Querellou, Gérald Valette, Ronan Abgral, Pierre-Yves Le Roux, Sylvie Boisramé

Abstract

Objectives: Bisphosphonate-related osteonecrosis of the jaw (BRONJ) is recognized as a serious complication among patients treated for cancer and receiving bisphosphonate therapy especially zoledronate. The purpose of this retrospective study was to correlate uptake on bone scintigraphy with potential BRONJ.

Methods: We conducted a retrospective study of patients followed at Brest University Hospital, treated for breast, prostate, kidney and lung cancer receiving intravenous zoledronate. Bone scintigraphy of these patients during their treatment were analyzed. We investigated the potential correlation between maxilla/mandible uptake with clinical data from medical records.

Results: We analyzed retrospectively over one year (2011) a cohort of 183 patients who performed 202 whole-body bone scintigraphies. Fifty five bone scintigraphies were considered as doubtful or positive with focal uptake on maxilla or mandible. Among these 55 cases, no BRONJ was confirmed by clinical outcome and 10 cases uptake was explained by other pathologies.

Conclusions: In our study, bone scintigraphy is very performant and sensitive but not specific. This modality presents a high potential value to detect infectious or inflammatory oral diseases, and in them, could permit to detect earlier BRONJ.

Keywords: zoledronate, osteonecrosis of the jaw, BRONJ, bisphosphonate, cancer, bone scintigraphy.

Introduction

Osteonecrosis of the jaw is a complication related to use of bisphosphonate (BP). These molecules are analogues of inorganic pyrophosphates used for osteolytic bone disease and primary resorptive malignancies [1]. These drugs improve the quality of life of patients treated for cancer by decreasing

the pain and skeletal related events [1]. The pathogenesis of BP-related osteonecrosis of the jaw (BRONJ) is not completely understood [2,3,4].

The increasing number published cases of BRONJ is related firstly to a longer life expectancy linked with increased prevalence of cancer development and secondly with better screening of metastatic cancer. BRONJ prevalence is difficult to evaluate, percentages of occurrences vary greatly from study to study [1-4]. Osteonecrosis occurred in 2,8% of patients with breast cancer treated with an intravenous (IV) BP according Varun B *et al* [1]. By Beninati F *et al.*, the incidence of BRONJ ranged from 0,8% to 1,2% when the patient received IVBP and 0,01% to 0,06% for oral BP [4]. Available data suggested that 0-27,5% of individuals exposed to antiresorptive agents could develop BRONJ [2]. Since 10 years, there has been an underestimation in the BRONJ prevalence undoubtedly, due to a crucial lack of practitioner's knowledge.

Performing studies based on large registers is one way to overcome these statistics limitations. Some authors like Marx, Madrid and the American Association of Oral and Maxillofacial Surgeons (AAOMS) classified osteonecrosis according to different criteria. However, none is considered as the standard reference, therefore it is difficult to have an exact prevalence [5]. Recently, an international register of BRONJ was created.

Osteonecrosis of jaw is more often localized in the mandible than in the maxilla (2:1 ratio) [4,6]. All data demonstrates that patients receiving IVBP, zoledronate especially, are more likely to develop osteonecrosis than patients with oral BPs [4,6,7,8]. Zoledronate is part of third generation's BPs, characterized by a cyclic tertiary amine group and by a high bone bioavailability and power which confers a higher risk of BRONJ.

On all cancers treated with BP, patients with breast cancer have higher risk of developing BRONJ [4,6]. Moreover, this depends especially on the treatment duration.

BRONJ etiologies are multifactorial. Dental surgical procedures appear to be a major cause of osteonecrosis, but also prosthetic trauma has been observed (like prosthesis friction to the gums) [1-10]. Most cases of osteonecrosis are iatrogenic. According to some authors, the surgical procedure, considered iatrogenic, only reveals the underlying osteonecrosis. Viral, mycotic or bacterial infections are less frequent causes [5].

Since its first description in 2003 by Marx, BRONJ has been the subject of much scientific discussion, especially among oral surgeons. Other authors cite the importance of BP dose administration and application [11]. Recently, research has identified co-factors that promote the development of osteonecrosis (the influence of cystostatics and combined therapy of cytotoxic drugs on the pathogenesis of BRONJ is demonstrated) [12].

Many cases of BRONJ still remain unnoticed. And, unfortunately, when cases of BRONJ are discovered, few treatments are effective. It is therefore necessary to focus on prevention and the implementation of a specific protocol in the oncologic population. So, the earlier detection is realized, the earlier management is applied.

Nuclear medicine, especially bone scintigraphy, has been broadly used for early diagnosis of osteonecrosis[13-15]. These imaging explorations will provide early information on BRONJ and other oral diseases. Thus patients with oral positive bone scintigraphy can be quickly directed to oral surgery department to receive appropriate treatment. Research has highlighted that bone uptake of the jaw using scintigraphy of patients treated by IVBP occurred even before the onset of clinical osteonecrosis. It has been shown that bone scintigraphy allows earlier diagnosis of the disease compared with Cone beam computed tomography (CBCT), Positron emission tomography (PET) or Magnetic resonance imaging (MRI). This imaging modality is also easily available and used routinely to monitor the oncological progression.

Our study focused on the interest of bone scintigraphy in the early diagnosis of lesions of the jaw on one year retrospective analysis. This study aimed at analyzing bone scintigraphy to reveal oral positives and to detect subclinical osteonecrosis in patients treated with intravenous zoledronate for cancer (prostate, breast, kidney, lung) in Brest University Hospital. We compared bone scintigraphy with clinical outcome.

Materials and methods

Patients.

We decided to focus our research on one year (2011). We selected medical patients from inclusion criteria. The information department of University Hospital contained keywords in the database and gave patients list.

Inclusion criteria for the study were:

- Patients followed at University Hospital of Brest for breast, prostate, kidney or lung cancer
- Patients treated by zoledronate for metastatic cancer

Exclusion criteria: patient with head and neck radiotherapy

Bone scintigraphy imaging.

A bone scintigraphy was carried out after intravenous injection of 9 MBq/Kg (0.24 mCi/Kg) of technetium-99m diphosphonate, Tc-99m DPD (diphosphonopropanedicarboxylique acid-TECEOS® (CIS bio international, 91192 Gif-sur-Yvette, France)).

The bone scan was performed with a standard imaging protocol which systematically included the third phase which was obtained three hours after injection for osteoblast activity analysis.

Sometimes, a SPECT/CT (Single Photon Emission Computed Tomography/Computed Tomography) acquisition located at face was also associated to planar acquisition.

SPECT/CT was also performed with a dual-headed gamma camera with built-in CT (Symbia T6 System; Siemens, Munich, Germany).

Bone scintigraphy was considered positive if an intense bone focal uptake was localized on the jaw.

It was considered as negative if there was no bone focal uptake on the jaw.

It was considered doubtful if the bone uptake was not included in the previous criteria to be considered as positive.

All scintigraphy was interpreted by the same experienced nuclear medicine physician.

Bone scintigraphy results were correlated to clinical outcome which included oral cavity examination and/or investigation regarding oral cavity pain, infection... and to the departmental register of BRONJ declarations of Finistere, France.

Stages of procedure.

- Analysis of bone scintigraphy by a nuclear physician
- Consultation of medical records from the archives of Brest University Hospital of patients with positive or suspicious bone scintigraphy images
- Consultation records obtained from dental care center
- Calls to patients with pre-established survey
- Calls to dentists following up these patients

Pre-established questionnaire was as follows:

- Are you still being followed up in Brest University Hospital?
- In 2011, did you have any infections, extractions or pain in the jaw?

- Did you have a dental care in 2011?
- Did you have a dentist? His name?
- Do you have anything to report which has occurred in your mouth since the end of the treatment?

Results

Among the 183 patients selected according to the criteria mentioned above, 75 were men and 108 women. The average age is 63.39 years all sex confounded. Among these patients, 17 had 2 scintigraphies in 2011 and 1 had 3. Therefore 202 scintigraphies were performed in this study.

Following the interpretation of scintigraphy by a nuclear medicine physician, 21 were positive, 34 doubtful and 147 negative (Figure 1).

28 women and 27 men had positive or inconclusive pictures. The average age is 63.48 all sex confounded. Most selected patients were treated for breast cancer (25) or prostate cancer (24); only 5 are treated for lung cancer and 1 for kidney cancer.

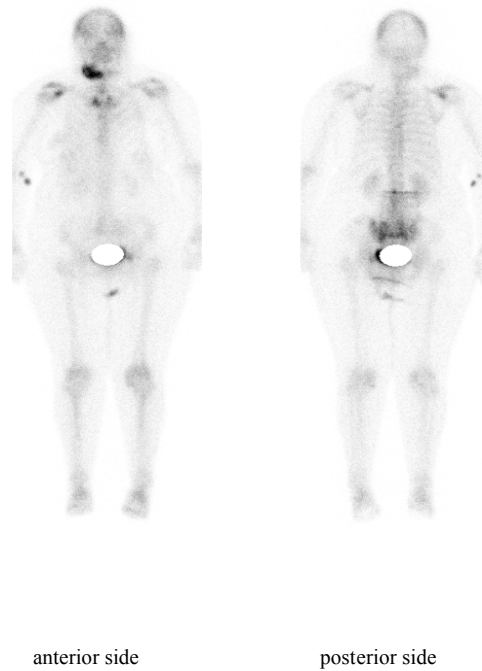
Among these 55 patients :

18 patients died (often due to primary cancer) (32,33%)

After confrontation with the medical records, questionable or positive pictures resulted from:

- 5 recent tooth extraction sites,
- 2 oral candidiasis,
- 1 cyst,
- 1 generalized periodontitis,
- 1 mandibular metastasis (figure 2). (due to breast cancer)

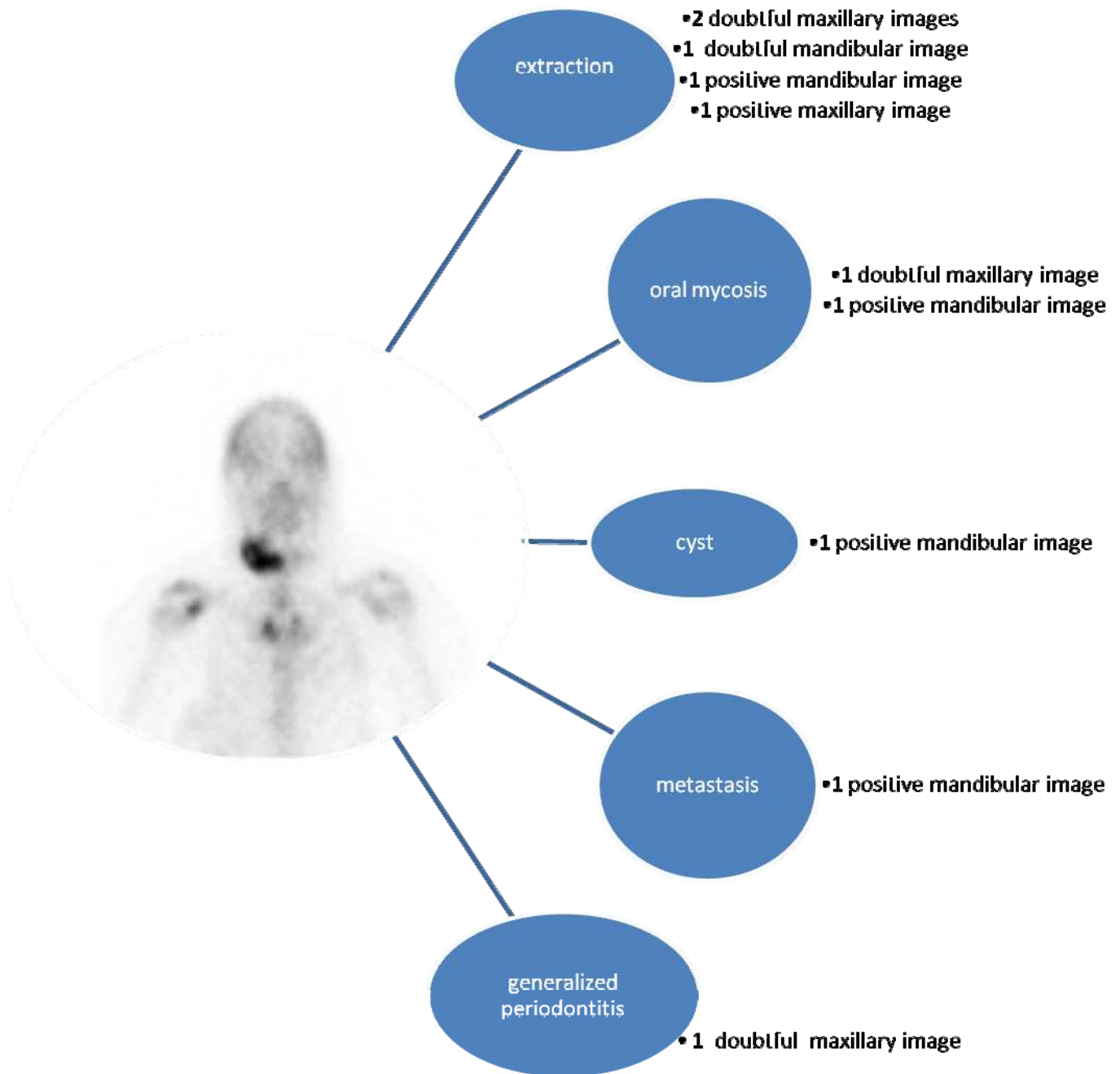
Figure 2: Third phase bone planar scintigraphy (anterior and posterior side)



We can observe uptake focused on the right mandible. After consultation of the medical record, this proves to be a metastasis.

We analyzed uptake location and their correlation with known etiology (figure 3).

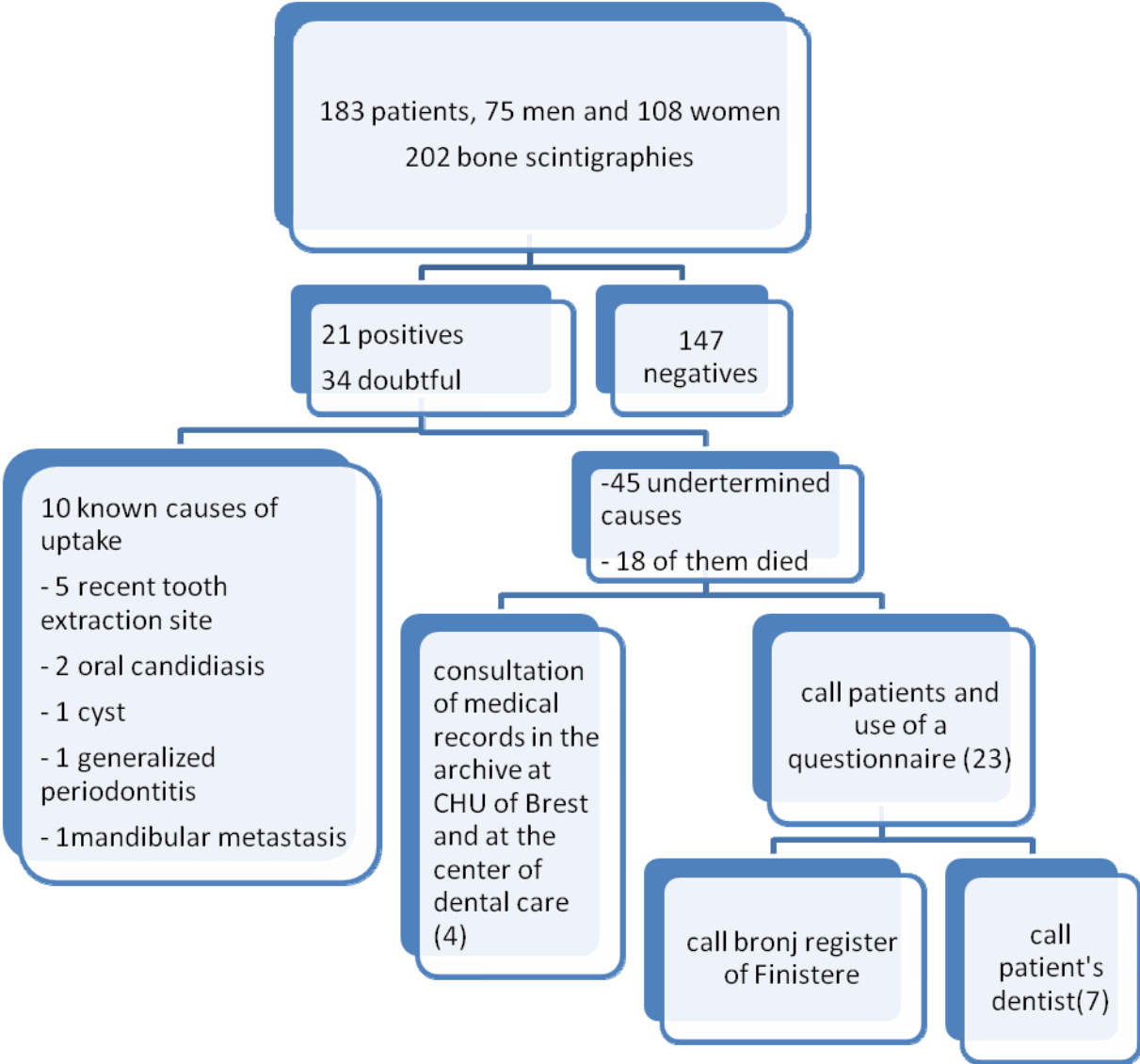
Figure 3: 10 known etiologies related to uptake bone scintigraphy



We called 23 patients to ask them if they had pain in the jaw and if they could send us new information and whether they had a dentist. Only 7 of them had one and 4 were followed in the dental care center in Brest University Hospital. We learned nothing that could explain the uptake of the maxillary (figure 3). For other patients no explanation was found.

We consulted the BRONJ register in Finistere. However, no cases of osteonecrosis were reported in 2011. Some doubtful or positive image causes therefore remain unanswered (figure 1).

Figure 1: description study



Among the 45 undetermined causes, 28 patients had a doubtful image and 17 had positive image (figure 4).

Figure 4: localization of uptake in 45 patients

	Maxillary	Mandible
Positive image	7	10
Doubtful image	14	14

Discussion

To date, the prevalence of osteonecrosis is underestimated [2]. The maxilla and mandible are susceptible to osteonecrosis because they are the only bones in the human body that are in contact with the outside

and more people are subjected to repeated strain by the presence of teeth and chewing forces [4]. Various hypotheses have been proposed regarding BRONJ etiologies but fundamental questions remain unanswered. Etiology is multifactorial, possibly a disturbance of bone remodeling, local trauma, pre-existing dental disease, cancer-related therapy, reduced angiogenesis... All this can lead to secondary infection of the bone microenvironment [4].

Osteonecrosis cases are more common in the mandible than in the maxilla [2]. Our study did not observe any significant difference between maxilla and mandible uptake. For known causes of uptake, 5 are located in the maxilla and 5 in the mandible. For undetermined causes, 21 are located in the maxilla and 24 in the mandible. But, these findings cannot be related to the mandibular of BRONJ, because in our study no BRONJ but other etiologies were found.

Early diagnosis and better prevention are recommended, which can be performed thanks to specific medical imaging examinations. Some authors say that the radiographic changes are not obvious until there is a significant bone involvement [4].

Other authors highlighted that bone scintigraphy is a good diagnostic tool even before the onset of clinical signs of osteonecrosis. O'Ryan *et al.*, reported an increase in the absorption of bone scintigraphy in approximately 66% of patients who subsequently developed BRONJ [14]. Bone scintigraphy is a good diagnostic tool but also allows to see the evolution of osteonecrosis (worsening or healing) [16-19]. PET is also put forward, which could be useful in assessing the severity of

BRONJ [20]. Some studies even demonstrated that PET is a better diagnostic tool than the CBCT or clinical examination [1]. Our study focused on bone scintigraphy rather than of PET because it is not a systematic review performed in the monitoring of breast or prostate cancer.

Some authors demonstrated that BPs used to treat metastatic bone disease could influence the results of nuclear bone scintigraphy which uses the structurally similar technetium 99m-méthylene diphosphonate [15].

All studies conclude that bone scintigraphy is a sensitive but non-specific test [23]. So we can have a positive or questionable radiographic image without it being proven osteonecrosis [7]. But this sensitivity should be utilized to enable early diagnosis of osteonecrosis and especially to allow more regular monitoring in patients with a positive image or questionable one. This would allow physicians to establish a treatment and improves the living conditions of the patient.

In our study, 5 recent tooth extraction were linked to scintigraphy uptake. Lyons *et al.*, demonstrated that up to 8 months after tooth extraction, scintigraphy may show increased uptake area [21]. Dobo *et al.*, noted an increase in the absorption of the tracer in patients with periapical disease and in patients with a dental prosthesis (due to microtraumas)[22]. These articles confirm our results.

A particular notion was the finding of increased uptake related oral candidiasis. In fact, nothing that is mentioned in the literature.

That bone scintigraphy should highlight periodontal disease or metastasis is not surprising. This area of remodeling bone is visible during imaging procedure.

Following the discovery of suspicious images, nuclear physician may refer the patient to specialists who will rule out osteonecrosis or not. Images observed on bone scintigraphy can sometimes be difficult to analyze. Indeed, uptake due to osteonecrosis is very similar to a metastasis and can therefore be misinterpreted. Immediate diagnosis is difficult to establish. Nuclear medicine allows better management of patients insofar as it help to highlight infections, tumors,...

Scintigraphy is a sensitive but non-specific exam [23]. Negative predictive value is good because it seems that there was no false negative. Our study revealed doubtful and positive images without so far proven cases of osteonecrosis. Some positive or suspicious images are found to be cysts or extraction areas.

Fifty-five bone scintigraphies were positive or doubtful and we could establish causes only for 10 cases. The other 45 remain undetermined causes. Among the 45 undetermined causes, for 34 of them, diagnosis of BRONJ could not be ruled out.

All treatments can induce a change in the image such as a tooth extraction. Chemotherapy, radiation therapy and also treatment by BPs cause a decrease in uptake [24]. At the jaws, the bone uptake areas can come from different types of cyst, sinusitis, secondary tumors, benign or malignant tumors. Because of its high sensitivity, the uptake may be due to many differential diagnosis. Communication between health professional (nuclear physician, dentist, oncologist...) is crucial for better management of these patients.

Moreover, the lack of clinical information is a limitation for this retrospective study. The fact that few patients have been followed by a dentist, limits understanding uptake found on their bone scintigraphy.

For better understanding, a prospective analysis could be valuable. Before, it's interesting to increase the cohort, analyze another year, comparing the cumulative dose of BPs...

CONCLUSION.

Scintigraphy provides important diagnosis information but also can monitor osteonecrosis. Unfortunately, this review is not specific. Each focal uptake on bone scintigraphy should be explored by biopsy to confirm or not the etiology (tumor, osteonecrosis...). There are many causes leading to a positive or questionable image other than osteonecrosis. That is why nuclear physician front of any positive bone scintigraphy of jaw must refer the patient to a team of oral surgery to clinically evaluate all lesions which may be related to the uptake.

In patients with cancer receiving treatment with IVBP, osteonecrosis of the jaw can be easily mistaken for a metastatic site because of its characteristics clinical presentations and imaging. The oncologist, nuclear physician, dentist should be aware that the BRONJ may be mistaken for bone metastasis. Early detection of a positive or doubtful image by nuclear physicians should lead to patient referral to an appropriate specialized unit.

REFERENCES.

1. Varun B et al., Biphosphonate induced osteonecrosis of jaw breast cancer patients: a systematic review. *J. Oral Maxillofac Pathol* 2012; **16(2)**: 210-4.
2. Campisi G et al., Epidemilogy, clinical manifestaions, risk reduction and treatment strategies of jaw osteonecrosis in cancer patients exposed to antiresorptive agents. *Future oncol* 2014; **10(2)**: 257-75.
3. Quispe D et al., Osteonecrosis of the jaw in patients with metastatic breast cancer: ethnic and socio-economic aspects. *Breast J* 2011; **17(5)**: 510-3.

4. Beninati F et al., Biphosphonate-related osteonecrosis of the jaws. *Med Oral Patol Oral Chir Buccal* 2013; **18(5)**: e752-758.
5. Bergdahl J et al., evaluation of an algorithm ascertaining cases of osteonecrosis of the jaw in the Swedish National Patient Register. *Clin Epidemiol* 2013; **5**: 1-7.
6. Bocamega- Pérez M.S et al., Bone metabolism and clinical study of 44 patients with biphosphonate-related osteonecrosis of the jaws. *Med Oral Patol Oral Chir Buccal* 2012; **17(6)**: e 948-955.
7. Vassilliou V et al., Osteonecrosis of the jaws: clinicopathologic and radiologic characteristics, preventive and therapeutic strategies. *Strahlenther Onkol* 2010; **186(7)**: 367-73.
8. Haworth A.E et al., Skeletal complications of biphosphonate use: what the radiologist should know. *Br. J. Radiol* 2012; **85(1018)**: 1333-1342.
9. Utreja A et al., Dental extraction as a risk for biphosphonate related osteonecrosis of the jaw in cancer patients: an update. *Odontostomatol trop* 2013; **36(142)**: 38-46.
10. Ristow O et al., Is bone turnover of jawbone and its possible over suppression by biphosphonate of etiologic importance in pathogenesis of biphosphonate-related osteonecrosis? *J.O Maxillofacial surg* 2013; **S0278-2391(13)**: 1415-18.
11. Thumbigere-Math V et al., A retrospective study evaluating frequency and risk factor of osteonecrosis of the jaw in 576 cancer patients receiving intravenous bisphosphonates. *Am J clin Oncol* 2012; **35(4)**: 386-92.
12. Assaf AT et al., Incidence of BP-related osteonecrosis of the jaw inconsideration of primary dieases and concomitant therapies. *Anticancer res* 2013; **33(9)**: 3917-24.
13. Rugani P et al., Prevalence of biphosphonate-associated of the jaw after intravenous zoledronate infusions in patients with early breast cancer. *Clin Oral investing* 2014; **18(2)**: 401-7.
14. O’Ryan F.S et al., Intravenous biphosphonate-related osteonecrosis of the jaw: bone scintigraphy as an early indicator. *J. Oral Maxillofac Surg* 2009; **67(7)**: 1363-72.
15. Morris P.G et al., Intravenous biphosphonate therapy does not acutely alter nuclear bone scan results. *Clin Breast Cancer* 2010; **10(1)**: 33-9.
16. Arce K et al., Imaginig findings in biphosphonate related osteonecrosis of jaws. *J.Oral Maxillofacial Surg* 2009; **67(5 suppl)**: 75-84.
17. Dore F et al., Bone scintigraphy and SPECT/CT of biphosphonate-induced osteonecrosis of the jaw. *J Nucl Med* 2009; **50(1)**: 30-5.
18. Guggenberger R et al., Biphosphonate-induced osteonecrosis of the jaw : comparaison of disease extent on contrast enhanced MR imaging, [18F] fluoride PET/CT and conebeam CT imaging. *AJNR Am J Neuroradiol* 2013; **34(6)**: 1242-7.
19. Bolouri C et al., Performance of orthopantomography, planar scintigraphy, CT alone and SPECT/CT in patients with suspected osteomyelitis of the jaw. *Eur J Nucl Med Mol imaging* 2013 **40(3)**: 411-7.

20. Wilde F et al., Positron-emission tomography imaging in the diagnosis of BP related osteonecrosis of the jaw. *Oral surg oral med oaral pathol ora radiol endod* 2009; **107 (3)**: 412-9).
21. Lyons KP, Jensen JL. Dental lesions causing abnormalities on skeletal scintigraphy. *Clin Nucl Med* 1979; **4(12)**: 509-12.
22. Dobo N, Koranyi M, Keszthelyi G, Fejerdy P and al., The role of scintigraphy in the diagnosis of mandibular bone change. *Fogorv Sz* 2003; **96(6)**: 251-6.
23. Hong CM, Ahn BO, Choi S and al., Implications of three-phase bone scintigraphy for the diagnosis of biphosphonate-related osteonecrosis of the jaw. *Nucl med mol imaging* 2012; **46(3)**: 162-8.
24. Najean Y. medecine nucléaire. Ellipses edition, 1990.

III)
CONCLUSIONS
ET
PERSPECTIVES

L'OCNM reste 10 ans après sa découverte un « casse-tête » pour le monde médical. La prévalence varie toujours autant même en 2014, aucun chiffre prime par rapport à un autre. Des précautions infimes sont à prendre par les praticiens face à un patient qui a reçu ou qui reçoit des BPs. A l'heure actuelle, l'état fait du mot prévention dans le domaine de la santé son leitmotiv. Le meilleur traitement de l'OCNM est donc basé sur la prévention.

Nous nous sommes penchées sur le dépistage précoce des OCNM afin d'améliorer la prise en charge des patients, leur qualité de vie, la mise en place des traitements... L'analyse des scintigraphies osseuses s'est révélée positive ou douteuse dans quelques cas. Aucune ostéonécrose n'a été révélée. Cependant, des éléments restent sans réponse dans notre étude. Il s'agit là des limites d'une étude rétrospective. Parmi les patients décédés, nous ne savons pas si les images révélées à la scintigraphie étaient des OCNM. De plus, d'autres images révélées positives ou douteuses restent sans étiologie.

Pour améliorer notre étude et apporter des réponses aux questions, il faudrait connaître les doses cumulées de BPs reçues par les patients durant leur traitement. Cette posologie n'apparaît pas dans les dossiers et la pharmacie de l'hôpital du CHRU de Brest n'a pas cette information. Il aurait fallu augmenter la cohorte des patients et analyser les années précédentes.

Le zolédronate est la molécule qui provoque le plus d'OCNM ces dernières années ; en effet il s'agit de la molécule la plus utilisée dans le traitement des cancers du sein et de la prostate. Peut-être aurions nous dû inclure d'autres BPs dans notre étude ?

A l'heure actuelle, d'autres molécules (qui ne sont pas des BPs) sont utilisées pour soigner les cancers métastatiques ; les BPs ne sont plus les molécules de référence. Cependant, il est trop tôt pour prendre du recul face à ces nouveaux arrivants sur le marché du médicament et connaître leurs effets secondaires.

BIBLIOGRAPHIE

1. Abgral R. Cours de master I biologie santé : Option imagerie médicale : Médecine nucléaire. Cours Brest Faculté de Médecine. 2013.
2. Abgral R. Cours de master I biologie santé : Option Capteurs : Techniques de détection. Cours Brest Faculté de Médecine. 2013.
3. Abi Najm S, Lesclous P, Lombardi T, Bouzouita I, Carrel J.P, Samson J. Ostéonécrose des maxillaires due aux bisphosphonates : mise au point. Médecine Buccale Chirurgie Buccale. 2008;14 n°1:5-18.
4. Agence française de sécurité sanitaire des produits de santé. Recommandations sur la prise en charge bucco-dentaire des patients traités par bisphosphonates. Lettre aux professionnels de santé. Pharmacovigilance, 18 Décembre 2007.
5. Agence française de sécurité sanitaire des produits de santé. Recommandations sur la prise en charge bucco-dentaire des patients traités par bisphosphonates. 2011.
6. Agossa K, intérêt de la scintigraphie osseuse dans la prise en charge des ostéonécroses liées aux biphosphonates.
7. American association of oral and maxillofacial surgeons. American Association of Oral and Maxillofacial Surgeons position paper on bisphosphonate-related osteonecrosis of the jaws. J Oral Maxillofac Surg. 2007;65:369-376.
8. Arce K. Imaginig findings in biphosphonate related osteonecrosis of the jaws. J.Oral Maxillofac Surg. 2009;67(7):1363-72.
9. Arias JA, Pardo C, Olmos A, Cuadrado ML, Ruibal A. Dental diseases and mandibular imaging of the jaws. Nucl Med Commun. 2004;25(3):305-10.
10. Bagan J.V, Jimenez Y, Murillo J, Hernandez S, Sanchis J.M, Diaz J.M, Scully C. Jaws osteonecrosis associated with Bisphosphonates: multiple exposed areas and its relationship to teeth extractions. Study of 20 cases. J Oral Oncolgy. 2006;42:327-329.

11. Bamias A, Kastrisis E, Bamia C, Mouloupoulos L.A. Osteonecrosis of the jaw in cancer after treatment with bisphosphonates : incidence and risk factors. *J Clin Oncol.* 2005; 23:8580-8587.
12. Belcher R. **What is the role of positron emission tomography in osteonecrosis of the jaws?** *J. Oral Maxillofac Surg.* 2014;72(2):306-10.
13. Blanc-Beguïn F. Cours de master I biologie santé : Option traceurs / capteurs : Radiopharmaceutiques. Cours Brest Faculté de Médecine.2013.
14. Beninati F. Biphosphonate-related osteonecrosis of the jaws. *Med Oral Pathol Oral Chir buccal.* 2013;18(5):e752-758.
15. Bergdahl J. Evaluation of an algorithm ascertaining cases of osteonecrosis of the jaw in the Swedish national patient register. *Clin Epidemiol.* 2013;5:1-7.
16. Bocanegra-Perez M.S. Bone metabolism and clinical study of 44 patients with bisphosphonate-related osteonecrosis of the jaws. *Med Oral Patol Oral Chir Buccal,* 2012;17(6):e948-955.
17. Bolouri C. Performance of orthopantomography, planar scintigraphy, CT alone and SPECT/CT in patients with suspected osteomyelitis of the jaw. *Eur J Nucl Med Mol imaging.* 2013;40(3):411-7.
18. Campisi G, Fedele S, Fusco V, Pizzo G, Di Fede O, Bedogni A. Epidemiology, clinical manifestations, risk reduction and treatment strategies of jaw osteonecrosis in cancer patients exposed to antiresorptive agents. *Future Oncol.* 2014;10(2):257-75.
19. Carrel J.P, Abi Najm S, Lysita S, Lesclous P, Lombardi T, Samson J. Phosphore et bi Carrel J. P. et collab. Phosphore et bisphosphonates : ou quand. On oublie les leçons du passé! *Med Buccale Chir Buccale.* 2006;vol. 12, n°1 p. 8
20. Carter G, Goss A.N, Doeke C. Bisphosphonates and avascular necrosis of the jaws: a possible association. *Med J Aus.* 2005;18:413-415.
21. Chiandussi S. Clinical and diagnosis imaginig of biphosphonate-associated osteonecrosis of the jaw. *Dentomaxillofac Radiol.* 2006;35(4):236-43.
22. Dannemann C, Gratz K.W, Zwahlen R. Clinican experiences with bisphosphonate-induced osteochemonecrosis of the jaw. *Swiss Med W.* 2006;136:504-509.

23. Delibasti T, Altundag K, Kanlioglu Y. Why osteonecrosis of the jaw after bisphosphonates treatment is more frequent in multiple myeloma than in solid tumors. *J Oral Maxillofac Surg.* 2006;64:995-996.
24. Dimopoulos M.A, Kastritis E, Agnagnotopoulos A, Melakopoulos I. Osteonecrosis of the jaw in patients with multiple myeloma treated with bisphosphonates: evidence of increased risk after treatment with zoledronic acid. *The Haematologica J.* 2006;91, n°7 970-973.
25. Dore F, Filippi L, Biasotto M, Chiandussi S, Cavalli F, Di Lenardra R. Bone scintigraphy and SPECT/CT of biphosphonate-included osteonecrosis of the jaw. *J Nucl Med.* 2009;50(1):30-5.
26. Durie B.G, Katz M, Crowley J. Osteonecrosis of the jaw and bisphosphonates. *N Engl J Med.* 2005;353:99-102.
27. Dutreix J, Desgrez A, Bok B, Chevalier C. *Physique et biophysique P.C.E.M: Bases de l'utilisation médicale et biologique des radiations.* Paris: Masson et C^{ie} éd.;1972.
28. Erquin EL. A report on the incidence of intestinal 99mTC methylene diphosphonate of bone scans and are view of the literature. *Nucl Med Commun.* 2006;27(11):877-85.
29. Estilo C.L, Fornier M, Farooki A. et coll. Osteonecrosis of the jaw related to bevacizumab. *J Clin Oncol.* 2008;26(24):4037-8.
30. Fatema CN. FDG-PET may predict the effectiveness of hyperbaric oxygen therapy in a patient with biphosphonate-related osteonecrosis of the jaw: report of a case. *Odontology.* 2013.
31. Fresco R, Ponte-Fernandez N, Aguirre-Urizar J.M. Bisphosphonates and Oral Pathology II. Osteonecrosis of the jaws: Review of the literature before 2005. *Med. Oral. Patol. Oral. Chir. Bucal.* 2006;11:e456-61.
32. Geetika B. Biphosphonate-related osteonecrosis of the jaw mimicking bone metastastis. *Case Rep Oncol Med.* 2014;2818-12.
33. Giammarile F. *Médecine Nucléaire- imagerie fonctionnelle et métabolique.* Service de médecine nucléaire. Centre Léon Bérard- Lyon. 2006;vol 30, N°3.

34. Green J.R. Bisphosphonates: Preclinical Review. *The oncologist*. 2004;vol 9, n°4:3-13.
35. Guggenberger R. Bisphosphonate-induced osteonecrosis of the jaw: comparison of disease extent on contrast-enhanced MR imaging [18F] fluoride PET/CT and conebeam CT imaging. *AJNR Am J Neuroradiol*. 2013;34(6):1242-7.
36. Hamada H. A simple evaluation method for early detection of bisphosphonate-related osteonecrosis of the mandible using computed tomography. *J. Craniomaxillofac Surg*. 2014;14:1010-5182.
37. Hansen T, Kunkel M, Weber A, Kirkpatrick J. Osteonecrosis of the jaws in patients treated with bisphosphonates-histomorphologic analysis in comparison with infected osteoradionecrosis. *J Oral Pathol Med*. 2006;35:155-160.
38. Haworth A.E. Skeletal complications of bisphosphonate use: what the radiologist should know. *Br. J. Radio*. 2012;85(1018):1333-1342.
39. Joshi JK. Role of nuclear medicine imaging in recognizing different causes of osteonecrosis of the jaw. *Clin Nucl Med*. 2013;38(1):40-3.
40. Kolokythas, A. Metastatic pancreatic adenocarcinoma to the mandibular condyle: a rare clinical presentation. *J. Oral Maxillofac Surg*. 2014;72(1):83-8.
41. Krishan A. Imaging finding of bisphosphonate-related osteonecrosis of the jaw emphasis on early magnetic resonance imaging findings. *J Comput Assit Tomog*. 2009;33(2):298-304.
42. Lin J.H. Bisphosphonates: A review of their pharmacokinetic properties. *Bone*. 1996;88:3033-3036.
43. Lugassy G, Shamam R, Nemets A. Severe osteomyelitis of the jaw in long-term survivors of multiple myeloma: A new clinical entity. *Am J Med*. 2004;117:440-441.
44. Lyons KP, Jensen JL. Dental lesions causing abnormalities on skeletal scintigraphy. *Clin Nucl Med*. 1979;4(12):509-12.
45. Madrid C, Jacques K, Bouferrache M. Ostéonécrose des maxillaires en rapport avec la prise de bisphosphonates : que faire? *Revue Médicale Suisse*. 2007;n°112.

46. Maes J-M, Raoul G, Omezzine M, Ferri J. Ostéites des os de la face. EMC, stomatologie. 2005;22-062-D10 :1-16.
47. Marx R.E, Sawartari Y, Fortin M, Broumand V. Bisphosphonates-induced exposed bone (Osteonecrosis/Osteopetrosis) of the jaw: Risk factors, recognition, prevention and treatment. J Oral Maxillofac Surg. 2005;63:1567-1575.
48. Merigo E, Manfredi M, Meleti M, Corradi D, Vescovi C. Jaw bone necrosis without previous dental extractions associated with the use of bisphosphonates (pamidronate and zolédronate): a four-case report. J Oral Pathol Med. 2005;34:613-617.
49. Meunier P.J. Apport des bisphosphonates au traitement médical de l'ostéoporose de la maladie osseuse de Paget et de la dysplasie fibreuse des os. Conférences d'enseignement de la SOFCOT. 2001:78301-78312.
50. Migliorati C.A, Casiglia J, Epstein J. Managing the care of patients with bisphosphonates associated osteonecrosis. An American position paper. J Am Dent Assoc. 2005;136:1658-1667.
51. Migliorati C.A, Schubert M.M, Peterson D.E, Seneda L.M. Bisphosphonate-associated osteonecrosis of mandibular and maxillar bone. An emerging oral complication of supportive cancer therapy. Cancer. 2005; 104, n°1:83-93.
52. Morris P.G. Intravenous bisphosphonate therapy does not actuely after nuclear bone scan results. Clin Breast cancer. 2010;10(1):33-9.
53. Nyman J.S, Yeh O.C, Hazel Wood S.J, Martin R.B. A theoretical analysis of long term bisphosphonate effects on trabecular bone volume and microdamage. Bone. 2003;35:296-305.
54. Najean Y. Médecine nucléaire. Ellipses edition ; 1990.
55. Olutayo J. Biphosphonate-related osteonecrosis of the jaw bone: radiological pattern and the potential role of CBCT in early diagnosis. J.Oral Maxillofac Surg. 2009;67(7):1363-72.
56. O’Ryan F.S, Khoury S, Liao W, Han M.M, Hui R.L, Baer D. et al. Intravenous bisphosphonate-related osteonecrosis of the jaw: bone scintigraphy as an early indicator. J Oral Maxillofac Sur. 2009;67:1363-72.
57. Pelletier M. Anatomie maxilo-faciale. Paris : Librairie Maloine ; 1969.

58. Poulias E. Metastatic breast carcinoma in the mandible presenting as a periodontal abscess: a case report. *J Med Case Report*. 2011;1:265.
59. Purcell P.M, Boyd I.W. Bisphosphonates and osteonecrosis of the jaw. *Med J Aust*. 2005;182:417-418.
60. Querellou S. Cours de master I biologie santé : Option Capteurs : Gamma caméra. Cours Brest Faculté de Médecine.2012.
61. Quispe D. Osteonecrosis of the jaw in patients with metastatic breast cancer: ethnic and socio-economic aspects. *Breast J*. 2011;17(5):510-3.
62. Ristow O. The pathogenesis of bisphosphonate-related osteonecrosis of the jaw (BRONJ) is not completely understood. *J Oral Maxillofac Surg*. 2013;2391(13):1415-8.
63. Rocha GC. Radiographic evaluation of maxillofacial region in oncology patients treated with bisphosphonate. *Oral Surg Oral Med Oral Pathol Oral Radiol*. 2012;114(5 suppl):519-25.
64. Rugani P. Prevalence of bisphosphonate-associated osteonecrosis of the jaw after intravenous zoledronate infusion in patients with early breast cancer. *Clin Oral Investig*. 2014;18(2):401-407.
65. Ruggiero S.L, Mehrota B, Rosenberg T.J, Engroff S.L. Osteonecrosis of the jaws associated with use of bisphosphonates: a review of 63 cases. *J Oral Maxillofac Surg*. 2004;62:527-534.
66. Ruggiero S.L, Mehrota B. Ten years of Alendronate. Treatment for osteoporosis in postmenopausal women. *N Engl J Med*. 2004;35:190-192.
67. Ruhin B, Agbo-Godeau S, Ben Slama L, Bertrand J.C. Attention aux effets indésirables des bisphosphonates : ulcération muqueuse, retard cicatriciel et ostéonécrose. Mise au point et conduite à tenir. *Actualités odonto-stomatologiques*. 2006;n°233: 7-16.
68. Samson J, Abi Najm S. Le chirurgien-dentiste face au cancer. Commission des dispositifs médicaux de l'association dentaire française. Du diagnostic précoce du cancer buccal à la prise en charge du patient cancéreux. Paris. *Dossiers ADF*. 2008;4:161-176.

69. Thumbigere-Math V. A retrospective study evaluating frequency and risk factor of osteonecrosis of the jaw in 579 cancer patients receiving intravenous bisphosphonates. *Am J Clin Oncol.* 2012;35(4):386-92.
70. Treister N. Dental panoramic radiographic evaluation in biphosphonate-associated osteonecrosis of the jaw. *Oral Dis.* 2009;15(1):88-92.
71. Uebelhart B, Rizzoli R. Osteoporose. *Rev Med Suisse.* 2006;2:47-51.
72. Utreja A. Dental extraction as a risk for biphosphonate-related osteonecrosis of the jaw in cancer patients: an update. *Odontostomatol.* 2013;36(142):38-46.
73. Van Den Wyngaert T. Pronostic value of bone scintigraphy in cancer patients with osteonecrosis of the jaw. *Clin Nucl Med.* 2011;36(1):17-20.
74. Varun B. Biphosphonate induced osteonecrosis of the jaw in breast cancer patients: systematic review *Pathol.* 2012;16(2):210-4.
75. Vassilliou V. Osteonecrosis of the jaws : clinicopathologic and radiologic characteristics, preventive and therapeutic strategies. *Strahlenther Onkol.* 2010;186(7):367-73.
76. Walter C, Grotz K.A, Kunkel M, Al-Nawas B.
Prevalence of Bisphosphonate associated osteonecrosis of the jaw within the field of osteonecrosis. *Support Care Cancer.* 2006;29.
77. Wilde F, Steinhoff K, Frerich B, Schulz T, Winter K, Hemprich A. et coll. Positron-emission tomography imaging in the diagnosis of bisphosphonate-related osteonecrosis of the jaw. *Oral Surg Oral Med Oral Pathol Oral Radiol Endod.* 2009;107:412-4
78. Woo S.B, Hellstein J.W, Kalmar J.R. Narrative review: Bisphosphonates and osteonecrosis of the jaws. *Ann Intern Med.* 2006;144:753-761.
79. Wooltron E. Patients receiving intravenous bisphosphonates should avoid invasive dental procedures. *J A M C.* 2005;172, n°13:1684.
80. Wutzl A, Eisenmenger G, Hoffman M, Czerny C. Osteonecrosis of the jaws and bisphosphonates treatment in cancer patients. *Wien Klin Wochenschr.* 2006,118, n°15-16: 473-478.

81. Zavras A.I, Zhu S. Bisphosphonates are associated with increased risk for jaw surgery in medical claims data: is it osteonecrosis? *J Oral Maxillofac Surg.* 2006;64:917-923.
82. Zervas K, Verrou E, Teleioudis Z, Vahtsevanos K, Banti A. Incidence, risk factors and management of osteonecrosis of the jaw with multiple myeloma: a single centre experience in 303 patients. *British J of Haematology.* 2006;10:1365-2141.
83. Zimmermann R. *La médecine nucléaire : la radioactivité au service du diagnostic et de la thérapie.* Monts : EDP Sciences éd. ; 2006.

LE LAY Céline

TITRE : Apport de la scintigraphie osseuse dans le diagnostic des lésions des maxillaires

RESUME :

Depuis la découverte par Marx en 2003 des ostéonécroses des maxillaires liées aux biphosphonates, les cas rapportés ne cessent d'augmenter. Face à cette pathologie, nous avons repris la pathogénèse de l'ostéonécrose afin de mieux comprendre son apparition. Nous avons cherché à définir si les examens de médecine nucléaire, en particulier la scintigraphie osseuse, permettait de diagnostiquer précocement cette affection. Pour cela nous avons réalisé une étude rétrospective sur l'année 2011 de 183 patients suivis au Centre Hospitalier Régional Universitaire de Brest pour un cancer du sein, de la prostate, des poumons ou des reins ayant eu un traitement par zolédronate (biphosphonate) par voie intra-veineuse. Les scintigraphies osseuses de ces patients réalisées au cours de leur traitement ont été analysées par un médecin nucléaire. Différentes lésions sont apparues sur les scintigraphies osseuses au niveau des maxillaires. L'analyse des ces dernières sont rapportées dans ce travail.

RUBRIQUE DE CLASSEMENT : Chirurgie buccale, pathologie et thérapeutique, anesthésiologie et réanimation

MOTS CLES : Biphosphonate, OCNM, scintigraphie osseuse, cancer, zolédronate

JURY :

Président :	Monsieur le Docteur Jacques-Olivier PERS
Assesseurs :	Monsieur le Docteur Guy LE TOUX Madame le Docteur Sylvie BOISRAME Monsieur le Docteur Cédric LANSONNEUR
Invitée :	Madame le Docteur Solène QUERELLOU

ADRESSE DE L'AUTEUR : LE LAY Céline
2 rue Maréchal Lyautey
29200 BREST

