



HAL
open science

Intérêt de l'échographie d'effort dans le dépistage des récidives de coarctation de l'aorte

Guillaume Deverrière

► **To cite this version:**

Guillaume Deverrière. Intérêt de l'échographie d'effort dans le dépistage des récidives de coarctation de l'aorte. Médecine humaine et pathologie. 2014. dumas-01110179

HAL Id: dumas-01110179

<https://dumas.ccsd.cnrs.fr/dumas-01110179v1>

Submitted on 27 Jan 2015

HAL is a multi-disciplinary open access archive for the deposit and dissemination of scientific research documents, whether they are published or not. The documents may come from teaching and research institutions in France or abroad, or from public or private research centers.

L'archive ouverte pluridisciplinaire **HAL**, est destinée au dépôt et à la diffusion de documents scientifiques de niveau recherche, publiés ou non, émanant des établissements d'enseignement et de recherche français ou étrangers, des laboratoires publics ou privés.

FACULTÉ MIXTE DE MEDECINE ET DE
PHARMACIE DE ROUEN

ANNÉE 2014

n°

THÈSE POUR LE
DOCTORAT EN MÉDECINE

(Diplôme d'État)

Par

Monsieur DEVERRIERE Guillaume

Né le 16 Avril 1985 à Vannes

Présentée et soutenue le Vendredi 31 Octobre 2014

INTERET DE L'ECHOGRAPHIE D'EFFORT DANS LE DEPISTAGE
DES RECIDIVES DE COARCTATION DE L'AORTE

PRÉSIDENT DE JURY : Monsieur le Professeur Christophe MARGUET

MEMBRES DU JURY : Monsieur le Professeur Fabrice BAUER

Monsieur le Professeur Jean-Nicolas DACHER

Madame le Docteur Isabelle DURAND

DIRECTEUR DE THÈSE : Madame le Docteur Elise BARRE

ANNEE UNIVERSITAIRE 2013 - 2014
U.F.R. DE MEDECINE ET DE-PHARMACIE DE ROUEN

DOYEN : **Professeur Pierre FREGER**

ASSESEURS : **Professeur Michel GUERBET**

Professeur Benoit VEBER

Professeur Pascal JOLY

DOYENS HONORAIRES : **Professeurs J. BORDE - Ph. LAURET - H. PIGUET - C. THUILLEZ**

PROFESSEURS HONORAIRES : **M-P. AUGUSTIN – J. ANDRIEU-GUITRANCOURT – M. BENOZIO – J. BORDE – P. BRASSEUR – R. COLIN – E. COMOY – J. DALION – DESHAYES – C. FESSARD – J-P. FILLASTRE - P FRIGOT – J. GARNIER – J. HEMET – B. HILLEMAND – G. HUMBERT – J-M. JOUANY – R. LAUMONIER – P. LAURET – M. LE FUR – J-P. LEMERCIER – J-P. LEMOINE – H. MAGARD – B. MAITROT – M. MAISONNET – F. MATRAY – P. MITROFANOFF – A-M. ORECCHIONI – P. PASQUIS – H. PIGUET – M. SAMSON – D. SAMSON-DOLLFUS – J-C. SCHRUB – R. SOYER – B. TARDIF-J. TESTART – J-M. THOMINE – C. THUILLEZ – P. TRON – C. WINCKLER – L-M. WOLF**

I - MEDECINE

PROFESSEURS

Mr Frédéric ANSELME	HCN	Cardiologie
Mme Isabelle AUQUIT AUCKBUR	HCN	Chirurgie plastique
Mr Bruno BACHY (<i>surnombre</i>)	HCN	Chirurgie pédiatrique
Mr Fabrice BAUER	HCN	Cardiologie
Mme Soumeya BEKRI	HCN	Biochimie et biologie moléculaire
Mr Jacques BENICHOU	HCN	Biostatistiques et informatique médicale
Mr Jean-Paul BESSOU	HCN	Chirurgie thoracique et cardio-vasculaire
Mme Françoise BEURET-BLANQUART (<i>surnombre</i>)	CRMPR	Médecine physique et de réadaptation
Mr Guy BONMARCHAND	HCN	Réanimation médicale
Mr Olivier BOYER	UFR	Immunologie
Mr Jean-François CAILLARD (<i>surnombre</i>)	HCN	Médecine et santé au travail
Mr François CARON	HCN	Maladies infectieuses et tropicales
Mr Philippe CHASSAGNE	HB	Médecine interne (gériatrie)

Mr Vincent COMPERE	HCN	Anesthésiologie et réanimation chirurgicale
Mr Antoine CUVELIER	HB	Pneumologie
Mr Pierre CZERNICHOW	HCH	Epidémiologie, économie de la santé
Mr Jean-Nicolas DACHER	HCN	Radiologie et imagerie médicale
Mr Stéfan DARMONI	HCN	Informatique médicale et techniques de communication
Mr Pierre DECHELOTTE	HCN	Nutrition
Mme Danièle DEHESDIN (<i>surnombre</i>)	HCN	Oto-rhino-laryngologie
Mr Jean DOUCET	HB	Thérapeutique - Médecine interne et gériatrie
Mr Bernard DUBRAY	CB	Radiothérapie
Mr Philippe DUCROTTE	HCN	Hépto-gastro-entérologie
Mr Frank DUJARDIN	HCN	Chirurgie orthopédique - Traumatologique
Mr Fabrice DUPARC	HCN	Anatomie - Chirurgie orthopédique et traumatologique
Mr Bertrand DUREUIL	HCN	Anesthésiologie et réanimation chirurgicale
Mme Hélène ELTCHANINOFF	HCN	Cardiologie
Mr Thierry FREBOURG	UFR	Génétique
Mr Pierre FREGER	HCN	Anatomie - Neurochirurgie
Mr Jean François GEHANNO	HCN	Médecine et santé au travail
Mr Emmanuel GERARDIN	HCN	Imagerie médicale
Mme Priscille GERARDIN	HCN	Pédopsychiatrie
Mr Michel GODIN	HB	Néphrologie
M. Guillaume GOURCEROL	HCN	Physiologie
Mr Philippe GRISE	HCN	Urologie
Mr Didier HANNEQUIN	HCN	Neurologie
Mr Fabrice JARDIN	CB	Hématologie
Mr Luc-Marie JOLY	HCN	Médecine d'urgence
Mr Pascal JOLY	HCN	Dermato - Vénérologie
Mr Jean-Marc KUHN	HB	Endocrinologie et maladies métaboliques
Mme Annie LAQUERRIERE	HCN	Anatomie et cytologie pathologiques
Mr Vincent LAUDENBACH	HCN	Anesthésie et réanimation chirurgicale
Mr Joël LECHEVALLIER	HCN	Chirurgie infantile
Mr Hervé LEFEBVRE	HB	Endocrinologie et maladies métaboliques
Mr Thierry LEQUERRE	HB	Rhumatologie
Mr Eric LEREBOURS	HCN	Nutrition
Mme Anne-Marie LEROI	HCN	Physiologie
Mr Hervé LEVESQUE	HB	Médecine interne
Mme Agnès LIARD-ZMUDA	HCN	Chirurgie Infantile

Mr Pierre Yves LITZLER	HCN	Chirurgie cardiaque
Mr Bertrand MACE	HCN	Histologie, embryologie, cytogénétique
M. David MALTETE	HCN	Neurologie
Mr Christophe MARGUET	HCN	Pédiatrie
Mme Isabelle MARIE	HB	Médecine interne
Mr Jean-Paul MARIE	HCN	Oto-rhino-laryngologie
Mr Loïc MARPEAU	HCN	Gynécologie - Obstétrique
Mr Stéphane MARRET	HCN	Pédiatrie
Mme Véronique MERLE	HCN	Epidémiologie
Mr Pierre MICHEL	HCN	Hépatogastro-entérologie
Mr Francis MICHOT	HCN	Chirurgie digestive
Mr Bruno MIHOUT (<i>surnombre</i>)	HCN	Neurologie
Mr Jean-François MUIR	HB	Pneumologie
Mr Marc MURAINÉ	HCN	Ophtalmologie
Mr Philippe MUSETTE	HCN	Dermatologie - Vénérologie
Mr Christophe PEILLON	HCN	Chirurgie générale
Mr Jean-Marc PERON	HCN	Stomatologie et chirurgie maxillo-faciale
Mr Christian PFISTER	HCN	Urologie
Mr Jean-Christophe PLANTIER	HCN	Bactériologie - Virologie
Mr Didier PLISSONNIER	HCN	Chirurgie vasculaire
Mr Bernard PROUST	HCN	Médecine légale
Mr François PROUST	HCN	Neurochirurgie
Mme Nathalie RIVES	HCN	Biologie du développement et de la reproduction
Mr Jean-Christophe RICHARD (<i>mise en dispo</i>)	HCN	Réanimation médicale - Médecine d'urgence
Mr Horace ROMAN	HCN	Gynécologie - Obstétrique
Mr Jean-Christophe SABOURIN	HCN	Anatomie - Pathologie
Mr Guillaume SAVOYE	HCN	Hépatogastrologie
Mme Céline SAVOYE-COLLET	HCN	Imagerie médicale
Mme. Pascale SCHNEIDER	HCN	Pédiatrie
Mr Michel SCOTTE	HCN	Chirurgie digestive
Mme Fabienne TAMION	HCN	Thérapeutique
Mme Florence THIBAUT	HCN	Psychiatrie d'adultes
Mr Luc THIBERVILLE	HCN	Pneumologie
Mr Christian THUILLEZ	HB	Pharmacologie
Mr Hervé TILLY	CB	Hématologie et transfusion
Mr François TRON (<i>surnombre</i>)	UFR	Immunologie

Mr Jean-Jacques TUECH	HCN	Chirurgie digestive
Mr Jean-Pierre VANNIER	HCN	Pédiatrie génétique
Mr Benoît VEBER	HCN	Anesthésiologie - Réanimation chirurgicale
Mr Pierre VERA	CB	Biophysique et traitement de l'image
Mr Eric VERIN	CRMPR	Médecine physique et de réadaptation
Mr Eric VERSPYCK	HCN	Gynécologie obstétrique
Mr Olivier VITTECOQ	HB	Rhumatologie
Mr Jacques WEBER	HCN	Physiologie

MAITRES DE CONFERENCES

Mme Noëlle BARBIER-FREBOURG	HCN	Bactériologie – Virologie
Mr Jeremy BELLIEN	HCN	Pharmacologie
Mme Carole BRASSE LAGNEL	HCN	Biochimie
Mr Gérard BUCHONNET	HCN	Hématologie
Mme Mireille CASTANET	HCN	Pédiatrie
Mme Nathalie CHASTAN	HCN	Physiologie
Mme Sophie CLAEYSSENS	HCN	Biochimie et biologie moléculaire
Mr Moïse COEFFIER	HCN	Nutrition
Mr Stéphanie DERREY	HCN	Neurochirurgie
Mr Eric DURAND	HCN	Cardiologie
Mr Manuel ETIENNE	HCN	Maladies infectieuses et tropicales
Mr Serge JACQUOT	UFR	Immunologie
Mr Joël LADNER	HCN	Epidémiologie, économie de la santé
Mr Jean-Baptiste LATOUCHE	UFR	Biologie cellulaire
Mr Thomas MOUREZ	HCN	Bactériologie
Mr Jean-François MENARD	HCN	Biophysique
Mme Muriel QUILLARD	HCN	Biochimie et biologie moléculaire
Mr Vincent RICHARD	UFR	Pharmacologie
Mr Francis ROUSSEL	HCN	Histologie, embryologie, cytogénétique
Mme Pascale SAUGIER-VEBER	HCN	Génétique
Mme Anne-Claire TOBENAS-DUJARDIN	HCN	Anatomie
M. Pierre-Hugues VIVIER	HCN	Imagerie Médicale

PROFESSEUR AGREGE OU CERTIFIE

Mme Dominique LANIEZ	UFR	Anglais
Mme Cristina BADULESCU	UFR	Communication

II - PHARMACIE

PROFESSEURS

Mr Thierry BESSON	Chimie Thérapeutique
Mr Jean-Jacques BONNET	Pharmacologie
Mr Roland CAPRON (PU-PH)	Biophysique
Mr Jean COSTENTIN (Professeur émérite)	Pharmacologie
Mme Isabelle DUBUS	Biochimie
Mr Loïc FAVENNEC (PU-PH)	Parasitologie
Mr Jean Pierre GOULLE	Toxicologie
Mr Michel GUERBET	Toxicologie
Mr Olivier LAFONT	Chimie organique
Mme Isabelle LEROUX	Physiologie
Mr Paul MULDER	Sciences du médicament
Mme Martine PESTEL-CARON (PU-PH)	Microbiologie
Mme Elisabeth SEGUIN	Pharmacognosie
Mr Rémi VARIN (PU-PH)	Pharmacie clinique
Mr Jean-Marie VAUGEUIS	Pharmacologie
Mr Philippe VERITE	Chimie analytique

MAITRES DE CONFERENCES

Mme Cécile BARBOT	Chimie Générale et Minérale
Mme Dominique BOUCHER	Pharmacologie
Mr Frédéric BOUNOURE	Pharmacie Galénique
Mr Abdeslam CHAGRAOUI	Physiologie
Mr Jean CHASTANG	Biomathématiques
Mme Marie Catherine CONCE-CHEMTOB	Législation pharmaceutique et économie de la santé
Mme Elizabeth CHOSSON	Botanique
Mme Cécile CORBIERE	Biochimie
Mr Eric DITTMAR	Biophysique
Mme Nathalie DOURMAP	Pharmacologie
Mme Isabelle DUBUC	Pharmacologie
Mr Abdelhakim ELOMRI	Pharmacognosie
Mr François ESTOUR	Chimie Organique

Mr Gilles GARGALA (MCU-PH)	Parasitologie
Mme Najla GHARBI	Chimie analytique
Mme Marie-Laure GROULT	Botanique
Mr Hervé HUE	Biophysique et mathématiques
Mme Laetitia LE GOFF	Parasitologie - Immunologie
Mme Hong LU	Biologie
Mme Sabine MENAGER	Chimie organique
Mme Christelle MONTEIL	Toxicologie
Mr Mohamed SKIBA	Pharmacie galénique
Mme Malika SKIBA	Pharmacie galénique
Mme Christine THARASSE	Chimie thérapeutique
Mr Frédéric ZIEGLER	Biochimie

PROFESSEURS ASSOCIES

Mme Cécile GUERARD-DETUNCQ	Pharmacie officinale
Mr Jean-François HOUIVET	Pharmacie officinale

PROFESSEURS CONTRACTUELS

Mme Elizabeth DE PAOLIS	Anglais
Mr Thierry WABLE	Communication

ASSISTANT HOSPITALO-UNIVERSITAIRE

Mr Jérémie MARTINET	Immunologie
----------------------------	-------------

ATTACHES TEMPORAIRES D'ENSEIGNEMENT ET DE RECHERCHE

Mme Imane EL MEOUCHE	Microbiologie
Mme Juliette GAUTIER	Pharmacie galénique
Mr Romy RAZAKANDRAINIBE	Parasitologie

LISTE DES RESPONSABLES DES DISCIPLINES PHARMACEUTIQUES

Mme Cécile BARBOT	Chimie Générale et minérale
Mr Thierry BESSON	Chimie thérapeutique
Mr Roland CAPRON	Biophysique
Mr Jean CHASTANG	Mathématiques
Mme Marie-Catherine CONCE-CHEMTOB	Législation et économie de la santé
Mme Elisabeth CHOSSON	Botanique
Mr Jean-Jacques BONNET	Pharmacodynamie
Mme Isabelle DUBUS	Biochimie
Mr Loïc FAVENNEC	Parasitologie
Mr Michel GUERBET	Toxicologie
Mr Olivier LAFONT	Chimie organique
Mme Isabelle LEROUX-NICOLLET	Physiologie
Mme Martine PESTEL-CARON	Microbiologie
Mme Elisabeth SEGUIN	Pharmacognosie
Mr Mohamed SKIBA	Pharmacie galénique
Mr Rémi VARIN	Pharmacie clinique
Mr Philippe VERITE	Chimie analytique

III – MEDECINE GENERALE

PROFESSEUR

Mr Jean-Loup **HERMIL** UFR Médecine générale

PROFESSEURS ASSOCIES A MI-TEMPS

Mr Pierre **FAINSILBER** UFR Médecine générale

Mr Alain **MERCIER** UFR Médecine générale

Mr Philippe **NGUYEN THANH** UFR Médecine générale

MAITRE DE CONFERENCES ASSOCIE A MI-TEMPS

Mr Emmanuel **LEFEBVRE** UFR Médecine générale

Mme Elisabeth **MAUVIARD** UFR Médecine générale

Mme Marie Thérèse **THUEUX** UFR Médecine générale

ENSEIGNANTS MONO-APPARTENANTS

PROFESSEURS

Mr Serguei **FETISSOV** Physiologie (ADEN)

Mme Su **RUAN** Génie Informatique

MAITRES DE CONFERENCES

Mr Sahil **ADRIOUCH** Biochimie et biologie moléculaire (Unité Inserm 905)

Mme Gaëlle **BOUGEARD-DENOYELLE** Biochimie et biologie moléculaire (UMR 1079)

Mme Carine **CLEREN** Neurosciences (Néovasc)

Mme Pascaline **GAILDRAT** Génétique moléculaire humaine (UMR 1079)

Mr Antoine **OUVRARD-PASCAUD** Physiologie (Unité Inserm 1076)

Mme Isabelle **TOURNIER** Biochimie (UMR 1079)

CHEF DES SERVICES ADMINISTRATIFS : Mme Véronique DELAFONTAINE

HCN - Hôpital Charles Nicolle

HB - Hôpital de BOIS GUILLAUME

CB - Centre Henri Becquerel

CHS - Centre Hospitalier Spécialisé du Rouvray

CRMPR - Centre Régional de Médecine Physique et de Réadaptation

Par délibération en date du 3 mars 1967, la faculté a arrêté que les opinions émises dans les dissertations qui lui seront présentées doivent être considérées comme propres à leurs auteurs et qu'elle n'entend leur donner aucune approbation ni improbation.

REMERCIEMENTS

A Monsieur le Professeur Marguet, pour me faire l'honneur de présider ce jury de thèse. Pour votre disponibilité et pour m'avoir souvent conseillé et soutenu au cours de mon cursus. Veuillez trouver ici le témoignage de mon profond respect et l'expression de mes sincères remerciements pour ces années passées dans votre service et pour celles à venir.

A Monsieur le Professeur Bauer, pour votre accueil au sein de l'équipe d'échographie cardiaque, pour votre enthousiasme et vos conseils en recherche biomédicale. Pour m'avoir guidé et encouragé durant la création de cette étude. Merci de m'offrir l'opportunité d'une nouvelle aventure à Dieppe.

A Monsieur le Professeur Dachet, pour me faire l'honneur de juger ce travail et d'y apporter votre expertise. Veuillez trouver ici l'expression de mes remerciements respectueux.

A Madame le Docteur Durand, pour m'avoir ouvert la porte de vos consultations et m'avoir transmis votre passion de la cardiologie pédiatrique. Grâce à vous j'ai également pu découvrir avec grand intérêt les épreuves d'effort pédiatriques. Pour vos conseils et votre aide dans mes choix professionnels. Soyez assurée de ma profonde reconnaissance et de mon plus grand respect.

A Madame le Docteur Barre, je suis très honoré que tu aies accepté d'être mon directeur de thèse. Merci de m'avoir fait confiance, de m'avoir donné la chance de participer à cette étude et de m'avoir guidé tout au long des différentes étapes. Merci pour tes compétences, tes conseils, ton investissement et le temps que tu as consacré à ce projet. J'espère que ce travail sera à la hauteur de tes attentes.

A Monsieur le Professeur Loïc De Parscau, pour votre enseignement, votre passion de la médecine, votre sens éthique et pour votre humanité. Dès les bancs de la faculté, vous avez fait de l'exercice de la médecine une véritable vocation pour moi. Permettez-moi de vous mon témoigner ici toute mon admiration et mon plus grand respect.

A toutes les équipes de pédiatrie et de réanimation néonatale du CHU de Brest, pour avoir fait grandir cette étincelle. J'espère pouvoir un jour transmettre, à mon tour, le flambeau avec autant de générosité que vous.

Aux équipes de pédiatrie et de néonatalogie du Groupe Hospitalier du Havre, j'ai eu le grand plaisir de faire mes premiers pas à vos côtés. Merci pour tous ces bons moments passés.

Aux équipes de pédiatrie et de néonatalogie du CHU de Rouen, merci pour vos compétences médicales et paramédicales, vos qualités humaines, votre sympathie et votre bonne humeur à toutes heures. Un grand merci à toute l'équipe du secrétariat du 3^e pour leur aide précieuse.

A toute l'équipe de cardiologie pédiatrique du CHU de Rouen, pour m'avoir guidé tout au long de mon parcours. Merci pour votre temps, vos conseils, votre soutien et encore pour votre temps.

A Madame le Docteur David, pour avoir ouvert les portes de la cardiopédiatrie à Rouen et pour votre enseignement. Veuillez trouver ici le témoignage de mon admiration et de mon profond respect.

A Madame le Professeur Eltchaninoff, pour m'avoir accueilli dans votre service et pour la qualité de l'enseignement dont j'ai pu profiter. Veuillez trouver ici l'expression de mes remerciements respectueux et de ma gratitude.

Au service de cardiologie du CHU de Rouen, pour votre gentillesse et votre chaleur. Un très grand merci à toute l'équipe des épreuves d'effort et du holter. Merci de m'avoir confié les secrets de la VO₂ et des épreuves sur tapis et de m'avoir révélé les mystères du holter. Merci de m'avoir guidé durant ces examens lors de mes toutes premières fois en autonomie. Merci à toute l'équipe du laboratoire d'échographie et du secrétariat, sans vous ce projet n'aurait pu aboutir.

A Monsieur le Professeur Belli, à Monsieur le Docteur Petit ainsi qu'à toute l'équipe du service des cardiopathies congénitales du Centre Chirurgical de Marie Lannelongue, pour m'avoir accueilli dans votre service et pour la richesse de l'expérience que j'ai pu en tirer. Ce fut un privilège et un plaisir de pouvoir travailler à vos côtés à tous. Merci.

A Madame le Docteur Laparra et à Monsieur le Docteur Cros, mes héros.

A ma famille, à mes amis.

ABRÉVIATIONS

Ao	Aorte	MS	Membre supérieure
Ao Asc	Aorte ascendante	OD	Oreillette droite
Ao Desc	Aorte descendante	OG	Oreillette gauche
AP	Artère pulmonaire	PA	Pression artérielle
CA	Canal artériel	PAs	Pression artérielle systolique
CIV	Communication inter-ventriculaire	PAd	Pression artérielle diastolique
CoA	Coarctation de l'aorte	PGE ₂	Prostaglandines E ₂
ECG	Electrocardiogramme	ReCoA	Récidive de coarctation de l'aorte
FEVG	Fraction d'éjection du ventricule gauche	RVP	Résistances vasculaires pulmonaires
FRVG	Fraction de raccourcissement du ventricule gauche	RVS	Résistances vasculaires systémiques
FMT	Fréquence maximale théorique	SCG	(Artère) Sous clavière gauche
FO	Foramen ovale	SCD	(Artère) Sous clavière droite
GUCH	Grown up congenital heart (adultes avec cardiopathie congénitale)	TDM	Tomodensitométrie
HTA	Hypertension artérielle	TGV	Transposition des gros vaisseaux
HVG	Hypertrophie ventriculaire gauche	VCI	Veine cave inférieure
IC	Insuffisance cardiaque	VCS	Veine cave supérieure
IRM	Imagerie par résonnance magnétique	VD	Ventricule droit
MI	Membre inférieure	VG	Ventricule gauche
		Vmax	Vitesse maximale

TABLE DES FIGURES ET TABLEAUX

❖ FIGURES

1. Le cœur embryonnaire à J28	p.2
2. Le cœur embryonnaire à J50	p.3
3. L'arche aortique	p.4
4. La circulation fœtale	p.5
5. Aortographie d'un nouveau-né sain à 2 jours de vie	p.7
6. Répercussions hémodynamiques selon le site d'obstruction et impact sur le développement cardiaque	p.7
7. Coarctation isthmique de l'aorte	p.9
8. Etude histologique d'une zone de CoA	p.12
9. Coarctation et artères sous-clavières	p.15
10. Enregistrement Doppler continu d'un patient ayant une forme sévère de coarctation de l'aorte	p.18
11. Résection – anastomose termino-terminale de Crafoord	p.19
12. Intervention de Crafoord modifiée	p.20
13. Intervention de Crafoord modifiée	p.20
14. Intervention de Waldhausen	p.20
15. Intervention d'Amato	p.21
16. Elargissement par patch de la zone de coarctation	p.21
17. Plastie d'élargissement de l'arche aortique par patch	p.21
18. Tube prothétique en position anatomique, termino-terminale	p.22
19. Trois morphologies différentes d'arche aortique après réparation chirurgicale de CoA	p.25
20. Echographie Doppler : flux diastolique antérograde dans l'aorte descendante avec aspect en « lame de sabre »	p.43
21. Flux Doppler normal sur l'isthme aortique	p.44
22. Prolongement diastolique linéaire	p.44
23. Ergomètre Schiller ERG 911 S/L	p.45

❖ TABLEAUX

1. Critères diagnostiques de récurrence de coarctation de l'aorte	p.43
2. Caractéristiques de la population et circonstances du diagnostic initial de coarctation aortique	p.48
3. Hypertension artérielle et prise en charge	p.49
4. Techniques de réparation initiales et ré-interventions éventuelles	p.50
5. Synthèse du suivi habituel des patients	p.51
6. Délai entre les examens du suivi et le protocole EECOA	p.52
7. Données échocardiographiques de repos	p.53
8. Données issues de l'épreuve d'effort selon le protocole EECOA	p.54
9. Echographie cardiaque à l'effort : EECOA	p.55
10. Comparaison des données échographiques de repos et au maximum de l'effort	p.56
11. Récapitulatif pour chaque patient des résultats du protocole EECOA. Comparaison repos et maximum de l'effort	p.56
12. Confrontation des données issues du suivi standard des patients aux résultats de l'échographie cardiaque d'effort de notre protocole.	p.58

TABLE DES MATIERES

INTRODUCTION	1
PARTIE I	2
I. LE CŒUR ET LA VOIE AORTIQUE	2
A. <i>Embryologie</i>	<i>2</i>
B. <i>Anatomie du cœur normal.....</i>	<i>3</i>
1. L'arche aortique	3
2. L'artère pulmonaire	4
3. Le canal artériel.....	4
C. <i>La circulation fœtale.....</i>	<i>5</i>
D. <i>Développement de la voie aortique.....</i>	<i>6</i>
E. <i>L'adaptation circulatoire post-natale.....</i>	<i>8</i>
II. LA COARCTATION DE L'AORTE.....	9
A. <i>Définition</i>	<i>9</i>
B. <i>Hypoplasie de l'Arche Aortique.....</i>	<i>9</i>
C. <i>Processus physiopathologiques.....</i>	<i>10</i>
D. <i>Epidémiologie.....</i>	<i>12</i>
E. <i>Signes d'appel anténataux</i>	<i>14</i>
F. <i>Présentations cliniques</i>	<i>14</i>
1. <i>Forme néonatale</i>	<i>14</i>
2. <i>Forme du grand enfant et de l'adulte</i>	<i>16</i>
G. <i>Diagnostic échographique de coarctation constituée</i>	<i>17</i>
H. <i>Traitements.....</i>	<i>18</i>
1. <i>Traitement médical</i>	<i>18</i>
2. <i>Techniques chirurgicales</i>	<i>19</i>
3. <i>Techniques de cathétérisme interventionnel</i>	<i>23</i>
I. <i>Coarctation de l'aorte et hypertension artérielle.....</i>	<i>23</i>
III. RECIDIVE DE COARCTATION DE L'AORTE	27
A. <i>Suivi des patients.....</i>	<i>27</i>
B. <i>Risques de récives.....</i>	<i>27</i>
1. <i>Epidémiologie</i>	<i>27</i>
2. <i>Facteurs de risques.....</i>	<i>28</i>
C. <i>Diagnostic clinique</i>	<i>29</i>
D. <i>Diagnostic échographique.....</i>	<i>30</i>
E. <i>Epreuve d'effort.....</i>	<i>31</i>
F. <i>Cathétérisme diagnostique</i>	<i>32</i>

G.	<i>Apports des techniques d'imagerie en coupes</i>	32
1.	L'imagerie par résonnance magnétique.....	32
2.	La Tomodensitométrie.....	34
H.	<i>Traitement des récidives de coarctation</i>	35
1.	Cathétérisme interventionnel.....	35
2.	Reprises chirurgicales.....	35
PARTIE II :	L'ETUDE EECOCoA	36
I.	CONTEXTE DE L'ETUDE	36
II.	OBJECTIFS DE L'ETUDE	39
A.	<i>Critère de jugement principal</i>	39
B.	<i>Mesure du critère de jugement principal</i>	39
III.	MATERIEL ET METHODES.....	40
A.	<i>Recrutement des patients</i>	40
B.	<i>Données du suivi standard des patients</i>	42
1.	Historique de la coarctation	42
2.	Explorations du suivi habituel.....	42
C.	<i>Protocole de l'étude EECOCoA</i>	44
1.	Examen au repos	44
2.	Déroulement de l'examen.....	45
3.	Protocole échographique	46
4.	Modalités de suivi.....	46
5.	Analyse des données.....	47
IV.	RESULTATS PRELIMINAIRES DE L'ETUDE	47
A.	<i>Population de l'étude</i>	47
B.	<i>Données du suivi standard de ces patients</i>	49
C.	<i>Données issues du protocole EECOCoA</i>	53
1.	Données échographiques au repos.....	53
2.	Données des épreuves d'effort du protocole EECOCoA.....	54
3.	Données échographiques à l'effort	55
4.	Synthèse des échographies cardiaques à l'effort.....	56
D.	<i>Confrontation : échographies d'effort – données du suivi</i>	57
PARTIE III :	DISCUSSION	61
	<i>Le protocole EECOCoA</i>	61
	<i>Indication de ré-intervention dans les récidives de CoA</i>	64
	<i>CoA et effort</i>	66
	<i>« GUCH » et effort</i>	66
	<i>« GUCH » et suivi</i>	67
	<i>Bénéfices attendus de l'étude</i>	69

<i>Risques liés à l'examen étudié</i>	69
<i>Limites de l'étude</i>	70
<i>Forces de l'étude</i>	71
CONCLUSION	72
BIBLIOGRAPHIE	73

INTRODUCTION

Les premières descriptions de coarctation de l'aorte (CoA) furent réalisées par Morgani en 1760, mais les plus grandes avancées ont été réalisées grâce aux recherches de Maude Abbott. Les travaux de Maude Abbott, en 1928, issus des autopsies de 237 cas de coarctation de l'aorte permirent, à partir des données cliniques et de ses descriptions anatomiques, de comprendre les causes de décès de ces patients ^{1,2}.

Aujourd'hui considérée comme une cardiopathie congénitale « simple », la prise en charge de la CoA est désormais bien connue de tous. Le problème actuel est posé par les patients considérés comme « réparés ». De nombreuses études rapportent que ces patients « réparés » sont exposés à une morbi-mortalité plus importante que le reste de la population. « Réparés » pour ces malades ne signifie pas « guéris » ³⁻⁷. En dépit des progrès techniques des réparations par voie chirurgicale et de l'angioplastie par voie percutanée, le suivi au long court de ces patients s'associe à la survenue d'hypertension artérielle, de récurrence de CoA et progressivement de pathologies aortiques et mitrales ^{3,4,8-11}. Plusieurs auteurs ont souligné les problèmes de corrélation entre les différents moyens disponibles pour le suivi de ces patients. C'est pourquoi certains auteurs suggèrent d'employer des mesures hémodynamiques se rapprochant davantage des conditions physiologiques, au repos ou à l'effort, de ces malades ³. Un autre problème rencontré chez ces patients est celui des obstacles modérés dont l'impact n'est pas clairement établi, rendant difficile la prise de décision thérapeutique ¹².

L'intérêt de l'échographie cardiaque à l'effort est démontré dans certaines indications. Cet examen est actuellement recommandé pour l'exploration de pathologies telles que le rétrécissement aortique asymptomatique, l'insuffisance mitrale peu sévère, la recherche d'ischémie myocardique à l'effort ou encore pour le bilan des cardiomyopathies hypertrophiques ¹³⁻¹⁹.

Nous pensons que l'échographie cardiaque à l'effort pourrait apporter des informations plus proches des conditions de vie quotidienne des patients opérés d'une coarctation de l'aorte et pourrait permettre d'améliorer la prise en charge des malades ayant un obstacle considéré comme modéré ou non significatif au repos. Dans le travail suivant, nous présentons les premiers résultats de notre étude prospective intitulée « Intérêt de l'échographie d'effort dans le dépistage des récurrences de coarctation de l'aorte ».

PARTIE I

I. LE CŒUR ET LA VOIE AORTIQUE

A. Embryologie

(Figures 1 et 2)

Le cœur est le premier organe fonctionnel de l'embryon humain, sa formation à partir du tube cardiaque primitif se déroule de la 2nde à la 10^e semaine de vie intra-utérine. La circulation sanguine démarre à la fin de la 3^e semaine lors des premières contractions cardiaques. Le tube cardiaque primitif n'est pas l'unique origine embryologique des futures structures cardiaques, des cellules issues du second champ cardiaque et des crêtes neurales participent notamment au développement de la voie d'éjection ou truncus²⁰. Les cellules de la crête neurale migrent vers les arcs aortiques pour participer au développement du truncus. Les carotides dérivent du 3^e arc. A droite, le 4^e arc donne naissance à l'artère sous clavière droite, à gauche il est à l'origine de la crosse aortique. Le 6^e arc participe à la formation des artères pulmonaires et du canal artériel. Parallèlement, grâce à une succession de mécanismes, l'aorte (Ao) et l'artère pulmonaire (AP) vont s'individualiser à partir du truncus²¹⁻²³.

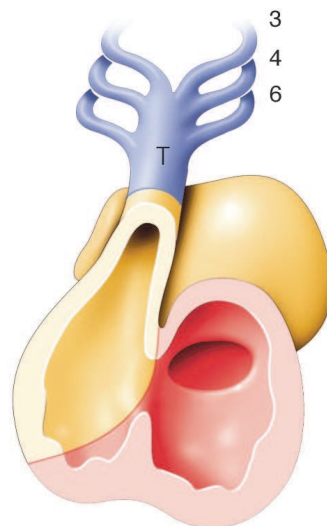


Figure 1. Le cœur embryonnaire à J28 : les cellules de la crête neurale migrent à travers les arcs aortiques jusqu'au truncus : T. 3, 4 et 6 : 3^e, 4^e et 6^e arcs aortiques²².

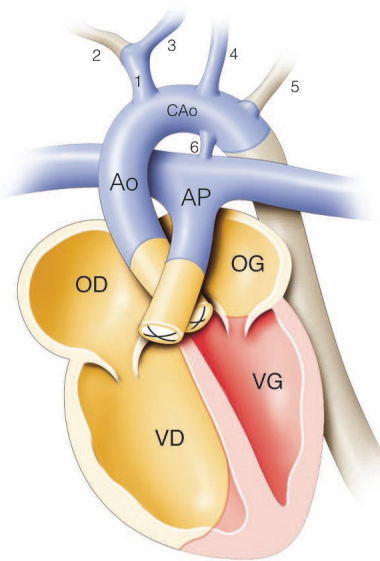


Figure 2. Le cœur embryonnaire à J50 : formation d'un cœur normal à 4 cavités achevée. OD : Oreillette droite ; VD : Ventricule droit ; OG : Oreillette gauche ; VG : Ventricule gauche ; Ao : Aorte ; CAo : Crosse aortique ; AP : Artère pulmonaire. 1. Tronc artériel brachio-céphalique ; 2. Artère sous clavière droite ; 3. Artère carotide commune droite ; 4. Artère carotide commune gauche ; 5. Artère sous clavière gauche ; 6. Canal artériel²².

B. Anatomie du cœur normal

1. L'arche aortique

L'Ao est le vaisseau qui fait suite au ventricule gauche (VG) et qui assure le débit systémique permettant l'apport d'oxygène aux différents organes. Elle comprend plusieurs segments (Figure 3). La valve aortique est normalement tricuspide, composée de trois feuillets ou cusps²⁴. La partie initiale, l'aorte ascendante (Ao Asc) est rectiligne. Second segment, cette fois incurvé, la crosse de l'Ao (ou Ao transverse) donne naissance aux artères de l'hémicorps supérieur avant d'aboutir au 3^e segment, l'aorte descendante (Ao Desc), elle aussi rectiligne. L'ensemble réalise une courbe en épingle à cheveux de calibre régulier.^{25,26}

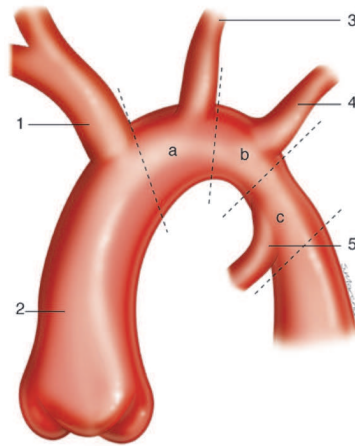


Figure 3. L'arche aortique. 1. Tronc artériel brachio-céphalique (TABC) ; 2. Aorte ascendante ; 3. Artère carotide commune gauche (ACG) ; 4. Artère sous clavière gauche (ASCG) ; 5. Canal artériel. a. Segment proximal de la crosse aortique entre le TABC et l'ACG ; b. Segment distal de la crosse aortique entre l'ACG et l'ASCG ; c. Isthme aortique entre l'ASCG et l'insertion du canal artériel²⁷.

2. L'artère pulmonaire

L'artère pulmonaire (AP) est le 2nd gros vaisseau du cœur et sort du ventricule droit (VD). Elle est responsable de l'arrivée du sang désoxygéné aux poumons. Le tronc de l'artère pulmonaire est bref et se sépare au niveau de la zone de bifurcation en deux branches égales, l'AP gauche et l'AP droite^{25,26}.

3. Le canal artériel

Issu du 6^e arc aortique, le canal artériel (CA) est une structure embryonnaire permettant le mode circulatoire particulier fœtus. Il relie l'AP, en regard de sa bifurcation, à la partie distale de la crosse de l'Ao en regard de l'isthme aortique^{22,28}. Sa structure histologique est différente de celle de l'Ao ou de l'AP, la média du CA étant principalement constituée de cellules musculaires lisses²⁸. La localisation du CA sur l'Ao est variable selon les individus. Généralement en dessous de la naissance de l'artère sous clavière gauche (SCG), l'abouchement du CA sur l'isthme peut parfois se faire en amont de celle-ci^{22,26}. Durant la vie fœtale, le degré d'hypoxémie dans l'AP et certaines prostaglandines (E₁, E₂, I₂) ont une action vasodilatatrice sur le CA. La principale source de prostaglandines E₂ (PGE₂) est le placenta²⁸⁻³¹.

C. La circulation fœtale

La circulation fœtale se démarque de la situation post-natale par plusieurs particularités anatomiques et hémodynamiques. L'oxygénation du fœtus est assurée par la circulation placentaire. Deux shunts existent de façon physiologique, le CA et le foramen ovale (FO). La circulation fœtale est dite en série, contrairement à la circulation post-natale qui est un système en parallèle^{30,32-35}.

Le CA permet le développement des cavités droites tout en autorisant au sang de « court-circuiter » le poumon où les résistances vasculaires sont élevées. La différence entre les résistances vasculaires pulmonaires (RVP) élevées et systémiques (RVS) basses provoque un shunt de la circulation pulmonaire, la majeure partie du flux sanguin étant alors orientée vers la circulation systémique via le CA^{30,34,36}. Le sang du VD est ainsi détourné de l'AP vers l'Ao Desc³³.

Le FO assure lui le développement des cavités gauches, compte tenu du faible retour veineux pulmonaire secondaire au shunt de la circulation pulmonaire. Le sang arrivant de la veine ombilicale passe au travers du FO et pré-charge le VG. Le FO permet une répartition du sang entre les deux ventricules qui assurent de façon conjointe l'ensemble du débit cardiaque appelé débit cardiaque combiné (*Figure 4*)^{29,30,32-34,37}.

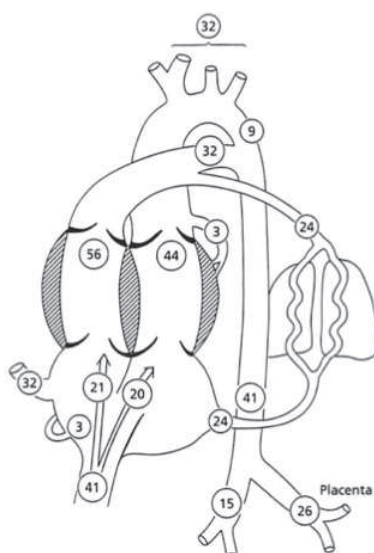


Figure 4. La circulation fœtale. Pourcentage du débit cardiaque combiné retournant au cœur fœtal, éjecté par chacun des ventricules et circulant à travers des principaux axes vasculaires.

D'après J. Le Bidois.

En raison de la présence de ces shunts, des régimes différents de résistances vasculaires et de la circulation placentaire, le sang fœtal suit un parcours différent du système circulatoire post natal.

Le sang placentaire riche en oxygène arrive au cœur fœtal par la veine ombilicale puis, via le canal d'Arantius, à la veine cave inférieure (VCI), pour enfin atteindre l'oreillette droite (OD). Le FO est bas situé sur le septum inter-atrial, à proximité de la VCI³⁸ et le sang oxygéné arrivant via le canal d'Arantius circule préférentiellement en direction du FO vers l'oreillette gauche (OG)^{33,34}. Ainsi l'Ao Asc reçoit un sang relativement riche en oxygène, avec des saturations en oxygène avoisinant les 65%. Seul un faible pourcentage de ce sang oxygéné traverse l'isthme aortique en direction de l'Ao Desc^{30,32-34,39}.

Le sang fœtal pauvre en oxygène, qui revient au cœur du fœtus par la VCI, se mélange au sang issu de la veine cave supérieure (VCS) dans l'OD. Ce sang désoxygéné est dirigé préférentiellement de l'OD vers la valve tricuspide puis l'AP^{33,34}. Comme les RVP sont élevées, seule une faible proportion du débit cardiaque arrive dans la circulation pulmonaire, la majeure partie est déviée par le CA vers l'Ao Desc où les résistances vasculaires sont basses^{33,34}. La saturation moyenne dans l'Ao Desc, qui reçoit du sang pauvre en oxygène venant du CA et une faible quantité de sang oxygéné à travers l'isthme aortique, est d'environ 55%^{30,32-34,39}.

D. Développement de la voie aortique

Le flux sanguin dans la voie aortique a donc plusieurs origines et est différemment réparti chez le fœtus.

Le sang éjecté par le VG à travers l'Ao Asc est distribué principalement aux artères coronaires et aux troncs supra-aortiques. En revanche, le sang à destination de l'abdomen, des extrémités inférieures et de la circulation placentaire, est issu du CA puis de l'Ao Desc.

Depuis les travaux d'Abraham Rudolph, il est communément admis que le développement des cavités cardiaques, et des vaisseaux qui leurs font suite, est lié au pourcentage du débit cardiaque combiné qui les traverse^{38,40}. Le calibre d'un vaisseau est donc proportionnel au flux sanguin le traversant (*Figure 4*). Les études post-mortem de McNamara⁴¹ et angiographiques de Sinha⁴² montrent que le calibre de l'isthme aortique est d'environ 25% inférieur à celui de l'Ao Asc. Rudolph confirma ces résultats lors d'études angiographiques

chez le prématuré et l'enfant né à terme (Figure 5)⁴³.

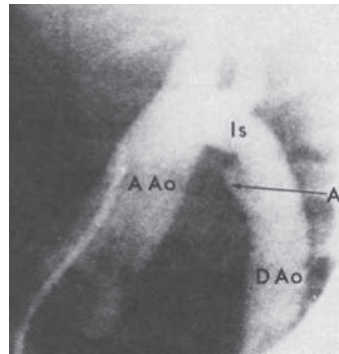


Figure 5. Aortographie d'un nouveau-né à 2 jours de vie n'ayant pas d'anomalie. L'étranglement relatif de l'Isthme aortique (Is) comparée à l'Aorte ascendante (AAo) et l'Aorte descendante (DAo) est bien visualisée. A. Ampoule ductale⁴³.

Toute atteinte pouvant avoir un retentissement sur le débit dans l'Ao Asc ou dans le CA risque d'altérer le rapport des flux et donc le développement des zones où le débit sera diminué, au profit des zones à plus fort débit (Figure 6).

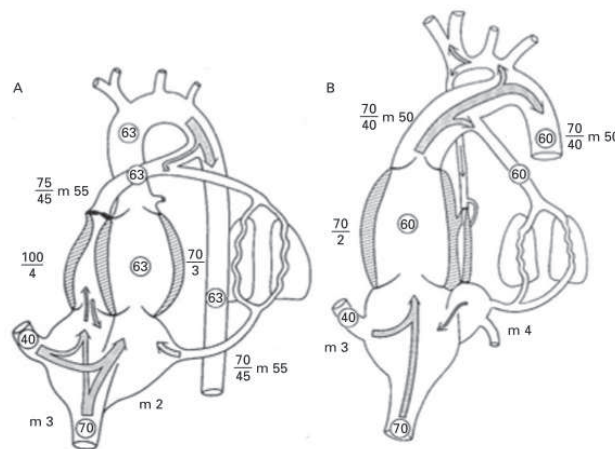


Figure 6. Répercussions hémodynamiques selon le site d'obstruction et impact sur le développement cardiaque³⁹.

A : Fœtus avec atrésie pulmonaire, on notera un canal artériel petit mais une large voie aortique.
 B : Fœtus avec atrésie aortique, dans ce cas l'aorte ascendante est hypoplasique alors que le canal artériel est bien développé. Les nombres encadrés représentent les pourcentages de saturation en oxygène, les autres nombres indiquent les pressions (systoles/diastoles) et m, les pressions moyennes.

Le fœtus est, par ailleurs, particulièrement sensible aux conditions de post-charge. Ainsi même une faible obstruction risque d'avoir des répercussions importantes sur le volume sanguin éjecté et le développement des cavités cardiaques^{34,37,39,44-47}.

E. L'adaptation circulatoire post-natale

A la naissance une succession d'évènements vont permettre l'adaptation des systèmes cardio-vasculaire et respiratoire à la vie extra-utérine. Le poumon vient suppléer le placenta comme lieu des échanges gazeux^{29,35}. Le débit cardiaque et la consommation d'oxygène augmentent afin de faire face à la montée des dépenses énergétiques⁴⁸.

L'évacuation du liquide alvéolaire pulmonaire et l'expansion des poumons lors des premières inspirations permettent la vasodilatation pulmonaire. L'augmentation de la pression partielle en oxygène et la libération de monoxyde d'azote et de prostaglandines I₂ dans la circulation pulmonaire lèvent de la vasoconstriction pulmonaire, entraînant ainsi la chute des RVP. La diminution des résistances pulmonaires, d'un facteur 10 à 20, provoque l'augmentation du flux sanguin dans l'AP et donc du retour veineux pulmonaire dans l'OG^{29,30,35,48-51}.

Le clampage de la circulation placentaire induit l'arrêt du retour veineux ombilical et donc la baisse du flux veineux arrivant dans la VCI et dans l'OD. La pression dans l'OG devient alors supérieure à celle de l'OD ce qui provoque l'accolement des 2 septa embryologiquement à l'origine du septum inter-atrial (septum primum et septum secundum), fermant ainsi le FO. Le placenta est une zone vasculaire à très faibles résistances et de haut débit. Lors de la ligature du cordon ombilical les RVS augmentent, multipliées par 2 à 3^{29,30,36,48}.

Suites à ces changements, le flux sanguin initialement droit-gauche au travers du CA devient bidirectionnel et peu à peu se réduit³⁶. Le shunt gauche-droit du CA participe, lui aussi, à l'augmentation du débit pulmonaire³⁶. La fermeture du CA se fait en deux temps et s'amorce à partir de l'extrémité pulmonaire, phénomène en lien avec la baisse de pression du côté pulmonaire³⁰. Une première occlusion, fonctionnelle, est due à la contraction des muscles lisses du tissu ductal en réaction à la montée brusque de la pression partielle en oxygène et à la diminution du taux de PGE₂^{28,37,52}. La chute du taux de PGE₂ est liée en partie au clampage du cordon ombilical. Le poumon a lui aussi un rôle dans la clairance des PGE₂^{28,31}. La contraction des cellules musculaires lisses du CA entraîne son raccourcissement et le rétrécissement de sa lumière²⁸. La fermeture fonctionnelle du CA est suivie d'une prolifération tissulaire aboutissant à la formation d'une structure appelée le ligament artériel. Chez le nouveau-né sain et à terme, la fermeture des shunts fœtaux, le CA et le FO, se fait progressivement au cours des premières 24h de vie extra-utérines^{29,38}. L'occlusion définitive du CA se fait en 2 à 3 semaines^{28-30,43}.

II. LA COARCTATION DE L'AORTE

A. Définition

La CoA est un rétrécissement congénital de l'Ao à la jonction entre sa crosse et l'Ao Desc en regard de la zone d'abouchement du CA (Figure : 7). Elle appartient au groupe des anomalies des troncs artériels extra-péricardiques de la classification des cardiopathies congénitales ⁵³. La CoA est, en général, située entre l'artère sous-clavière gauche et la partie proximale de l'Ao Desc ^{54,55}.

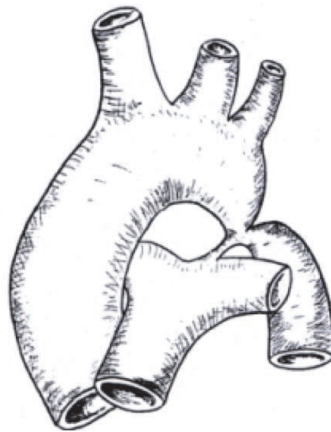


Figure : 7. Coarctation isthmique de l'aorte créant une sténose serrée en regard de l'abouchement du canal artériel sur l'arche aortique ⁵⁵.

B. Hypoplasie de l'Arche Aortique

La CoA peut être associée à une hypoplasie de l'arche aortique d'importance et d'étendue de degrés divers. Les critères anatomiques définissant une hypoplasie sont propres à chaque segment et sont rapportés au diamètre de l'Ao Asc : un diamètre inférieur à 60% du diamètre de l'Ao Asc pour le segment proximal, inférieur à 50% pour le segment distal et inférieur à 40% pour l'isthme aortique ²⁷. Une seconde approche permet, chez le nourrisson, de poser l'indication chirurgicale d'élargissement de l'arche à partir d'un diamètre inférieur à $1\text{mm/kg de poids} + 1$ ^{27,56}.

C. Processus physiopathologiques

Encore discutée, la genèse précise de la CoA repose actuellement sur deux approches différentes. Les études sur les récurrences familiales des maladies du spectre du cœur gauche suggèrent une participation génétique dans la survenue de ces malformations⁵⁷. Cependant de récentes études soutiennent les travaux antérieurs et soulignent le rôle majeur de l'hémodynamique dans la genèse de certaines cardiopathies congénitales^{44,57,58}.

Rudolph, à partir de ses études expérimentales sur l'agneau, développa une théorie hémodynamique issue de l'hypoperfusion de l'isthme aortique observée chez les modèles animaux d'obstacles de la voie gauche^{34,38-40,46}. Les besoins énergétiques du cerveau et des extrémités supérieures étant constants, en cas de diminution du flux à travers l'Ao Asc, c'est le faible pourcentage du débit cardiaque destiné à l'isthme Ao qui sera d'autant réduit⁴³. Toute lésion entraînant une baisse du débit cardiaque traversant le cœur gauche provoque une diminution du flux au niveau de l'isthme et perturbe le développement de cette zone déjà naturellement étroite^{30,38}. Les causes peuvent être primitives ou secondaires⁵⁹:

- Diminution du flux arrivant à l'OG : par restriction du FO ou anomalie du retour veineux pulmonaire, limitant la pré-charge du cœur gauche.
- Les obstacles de la voie d'admission gauche : cœur triatrial, obstacles mitraux (rétrécissements valvulaires mitraux, anomalies de l'appareil sous valvulaire mitral), qui limiteront le remplissage du VG et retentiront sur son volume d'éjection.
- Les obstructions de la voie d'éjection gauche : rétrécissements valvulaires ou sous valvulaires aortiques.
- Les obstacles étagés de la voie gauche avec valve mitrale en parachute, anneau supra-mitral, obstacle sous aortique et CoA, réalisant le syndrome de Shone^{30,55}.

Dans les situations où le VG pourra assurer le débit destiné aux coronaires et aux troncs supra aortiques uniquement, le flux résiduel arrivant dans l'aorte isthmique sera nettement réduit, conduisant au sous-développement de cette portion de l'Ao³⁸. A l'extrême, dans l'atrésie de la valve Ao ou dans le syndrome d'hypoplasie du cœur gauche, il n'y a que très peu voir pas d'éjection de sang du VG vers l'Ao Asc. Le CA vascularise alors de façon rétrograde l'arche Ao. Après avoir vascularisé les troncs supra-aortiques, seule une faible proportion du flux

sanguin traverse l'Ao Asc pour venir alimenter le myocarde uniquement. On comprend ainsi l'extrême hypoplasie de l'Ao Asc associée aux atrésies de la valve Ao³⁰.

Les perturbations expérimentales du débit cardiaque, par constriction des voies d'admission ou d'éjection gauches, altèrent le développement du VG. Ceci suggère que les hypoplasies de la voie gauche peuvent survenir secondairement à des déséquilibres hémodynamiques plutôt que par le biais d'anomalies exclusivement génétiques ou intrinsèques au ventricule gauche⁵⁷. Ainsi, la réduction du flux au sein du cœur gauche explique ces anomalies de développement, avec d'un côté à l'autre de ce spectre : la CoA et le syndrome d'hypoplasie du cœur gauche (*Figure 6*)^{38,39,44}. Les publications de Hutchins⁵⁹ et Shinebourne⁶⁰ renforcent cette idée. Dans leurs cohortes de patients, on ne retrouve pas d'association entre la CoA et les cardiopathies perturbant le rapport des débits au profit de la circulation systémique, c'est à dire les obstacles de la voie droites^{59,60}.

Rudolph a montré par ailleurs, qu'une modification de l'orientation de la jonction du CA à l'Ao Desc perturbe le flux sanguin, réalisant un jet à l'origine d'une indentation de la paroi postérieure de l'Ao Desc. Après la fermeture du CA cette variante anatomique serait accentuée, aboutissant à la constitution de la lésion de la CoA. Dans certaines CoA localisées, une soufflure postérieure de la paroi aortique est parfois retrouvée, juste au dessus ou au dessous de la zone de CoA, pouvant être expliquée par les turbulences associées aux modifications du flux ductal⁴³.

Pourtant, cette théorie hémodynamique explique mal les formes de CoA sans hypoplasie de l'arche aortique associée⁵⁵.

Une seconde approche mécanique, initialement présentée par Skoda, suggère que la CoA est due à un effet oblitérant du tissu ductal ectopique qui réalise une striction de l'Ao en regard de l'émergence du CA⁵⁵. La présence de tissu ductal ectopique a pu être mise en évidence lors de l'analyse histologique de zones de CoA (*Figure 8*)⁶¹⁻⁶⁴. Cette théorie a ses limites car elle n'apporte pas d'explication aux hypoplasies de l'arche parfois associées ni aux CoA accompagnées d'un CA encore largement perméable^{43,55}. De plus, selon cette théorie, l'hémodynamique fœtale ne devrait pas être modifiée et le diagnostic anténatal ne devrait pas être possible.

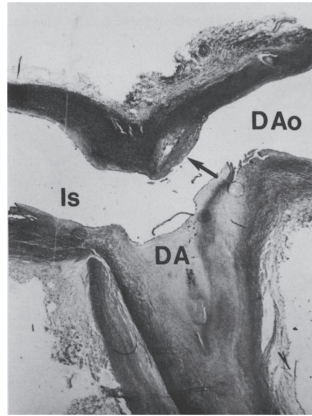


Figure 8. Etude histologique d'une zone de CoA. Du tissu ductal est présent sur les deux versants de la zone étudiée. La flèche montre l'encerclement complet de la lumière de l'Ao Desc par le tissu ductal. Is : Isthme aortique, DA : Canal artériel, DAo : Ao Desc ⁶².

L'ensemble de ces travaux souligne, certes, l'importance du rôle joué par les facteurs hémodynamiques dans la constitution des CoA, mais la mise en évidence de formes familiales et les données histologiques montrent l'implication d'autres éléments. La physiopathologie de la CoA semble donc être multifactorielle et reste encore incomplètement définie.

D. Epidémiologie

La CoA est une cardiopathie fréquente. Sa prévalence dans le monde est de 0,24 à 0,34 pour 1000 naissances ^{11,65-67}. Elle représente 5 à 8% de l'ensemble des cardiopathies congénitales ^{11,65}. Les garçons sont 2 à 3 fois plus atteints que les filles ^{2,66}. La prévalence chez l'adulte est plus difficile à évaluer en raison de formes moins sévères et donc asymptomatiques. L'incidence à la naissance est par conséquent certainement sous estimée ⁶⁷.

L'association de la CoA à certains syndromes, dont le syndrome de Turner 45XO, est décrite ^{13,54,68,69}. La prévalence du syndrome de Turner est de 5,3% chez les filles atteintes de CoA ⁷⁰.

Environ 60% des cas de CoA présentent une hypoplasie de l'arche aortique et chez 26% des patients on retrouve une communication inter-ventriculaire (CIV) ^{41,55,71}. D'incidence variable, la bicuspidie de la valve aortique est fréquente dans cette population, entre 27 et 50% selon les séries ^{55,59,71,72}. La proportion d'anomalies mitrales chez ces malades est probablement méconnue, estimée entre 2 et 8% des cas ⁵⁵. Les autres malformations sont plus

rare: communication inter-atriale: 13%, transposition des gros vaisseaux (TGV): 9%, ventricule droit à double issue: 4% et ventricule unique: 4%⁵⁵. Certes parfois isolée, la CoA est une malformation qui s'associe donc fréquemment à d'autres anomalies, cardiaques ou extracardiaques.

L'évolution spontanée de la CoA est péjorative. En l'absence de cure chirurgicale, 50% des nourrissons symptomatiques meurent avant l'âge de 1 an. Sans réparation, l'espérance de vie moyenne des patients initialement asymptomatiques est de 34 ans, 25% de ces malades décèdent avant l'âge de 20 ans, 50% avant l'âge de 32 ans. Chez le grand enfant et l'adulte, les causes de décès sont principalement liées à l'hypertension artérielle (HTA) et ses complications : insuffisance cardiaque (IC), lésions coronaires, dissection et anévrisme aortiques, hémorragies intracrâniennes. L'insuffisance cardiaque reste rare après l'âge de 1 an, mais peut se développer après 40 ans, par dysfonction d'une valve aortique bicuspidie, HTA ou lésions de fibrose myocardique. La survenue d'endocardite est plus le fait de la bicuspidie aortique que de la CoA en elle-même^{2,4,55,73-76}.

Les progrès des techniques chirurgicales et d'angioplastie percutanée ont significativement améliorés le pronostic des patients atteints de CoA. L'espérance de vie de ces malades reste cependant inférieure à celle de la population générale, principalement en raison du sur-risque cardiovasculaire^{4,9,77}. Dans une étude rétrospective de 1946 à 2005, l'équipe de Brown estimait un taux survie post-opératoire à 30 ans de 73,5%⁶. L'âge tardif de la chirurgie et l'HTA préopératoire étaient des éléments péjoratifs sur l'espérance de vie chez les patients atteints de CoA isolées⁶, observations similaires à celles de Cohen⁷⁸. La présence d'autres malformations cardiaques est également un facteur de morbi-mortalité élevée⁷⁹.

E. Signes d'appel anténataux

Outre la présence d'une clarté nucale, d'antécédents familiaux de cardiopathies de la voie gauche ou d'un fœtus atteint d'un syndrome de Turner, qui sont des signes d'appels généraux de cardiopathies fœtales gauches, il existe des signes indirects de dépistage prénatal de la CoA^{70,80-82}. Le point d'appel principal et facilement accessible est l'asymétrie des gros vaisseaux aux dépens de la voie gauche⁸²⁻⁸⁷. L'apparition au 3^{ème} trimestre d'une asymétrie de taille des cavités cardiaques peut cependant être physiologique et à ce terme il est difficile de prévoir le risque de CoA à la naissance. Présente dès le 2nd trimestre, une telle asymétrie est plus inquiétante et nécessite une réévaluation à 36 semaines d'aménorrhée. Devant tout déséquilibre des ventricules ou des gros vaisseaux, une échographie cardiaque s'impose lors des premiers jours de vie^{25,85}. La réduction du flux à travers le FO avec un shunt préférentiellement gauche-droit est un autre signe d'appel important pour la détection des anomalies de la crosse aortique²⁵. L'hypoplasie de l'arche aortique, la bicuspidie et les CIV sont des facteurs de risques plus difficiles à évaluer en anténatal^{88,89}. Selon les séries, la présence d'une VCS gauche est ou non un facteur de risque de CoA^{82,90}.

Le taux du dépistage prénatal se situe autour de 40% selon les séries⁹¹⁻⁹³. L'impact du dépistage prénatal sur la survie des patients est clairement démontré⁹⁴. Ce dépistage permet d'organiser une surveillance à la fermeture du CA et ainsi de prévenir les diagnostics tardifs au décours de situations d'insuffisance cardiaque ou de choc cardiogénique. Malheureusement, l'échographie prénatale ne permet pas de dépister toutes les CoA⁹⁵.

F. Présentations cliniques

1. Forme néonatale

La CoA réalise un obstacle à la voie d'éjection du VG qui chez le nouveau-né est souvent mal toléré. Elle peut aboutir à une défaillance cardiaque précoce et, en l'absence de traitement rapide, conduire au décès. La CoA est l'une des principales urgences cardiaques néonatales⁵⁴. L'auscultation retrouve parfois un souffle systolique éjectionnel prédominant au foyer aortique, pouvant irradier aux régions sous clavière et dorsale inter-scapulaire gauches^{11,55,69,96}.

Les pouls fémoraux seront diminués ou abolis, voir retardés, à la palpation alors que les pouls radiaux et carotidiens seront nettement marqués ^{11,55,69}.

On observe fréquemment un gradient de pression artérielle (PA) avec une hypertension artérielle en amont de la CoA, si le VG est adapté, le plus souvent au membre supérieur (MS) droit, et surtout une hypotension aux membres inférieurs (MI). Un gradient de PA systolique (PAs) d'au moins 20mmHg entre le MS droit et les MI sera considéré comme significatif ^{11,55,76}. Le niveau de PA au MS gauche varie selon que la zone de CoA se situe en amont ou en aval de la naissance de l'artère SCG. Rarement, l'artère sous clavière droite (SCD) peut naître de l'Ao Desc, en aval de la zone rétrécie, passant en arrière de l'œsophage et entrainer une hypotension du MS droit ⁵⁵. (Figure 9)

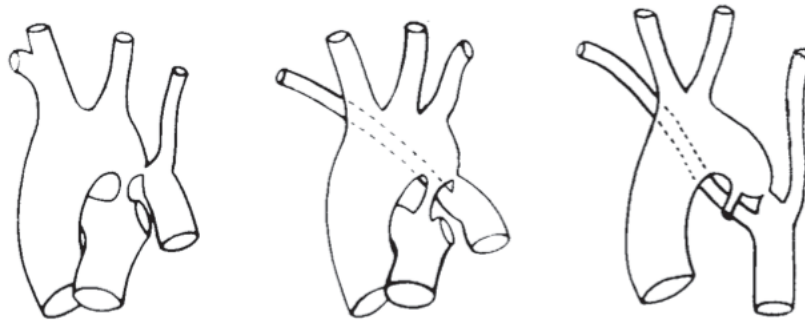


Figure 9. Coarctation et artères sous-clavières.

A gauche, l'artère sous-clavière gauche naît en aval de la coarctation et les pouls ne sont pas perçus au membre supérieur gauche.

Au milieu, la sous-clavière droite est rétro-oesophagienne, elle naît en aval de la coarctation et les pouls ne sont pas palpés au membre supérieur droit.

A droite, il y a association des deux variantes anatomiques et les pouls ne sont perçus à aucun membre ⁵⁵.

L'évolution vers l'IC se fait dans près de 5% des cas. Son retentissement est fonction du degré de sténose, du délai de fermeture du CA, de la qualité du VG ^{55,97}. Les ventricules du nouveau-né restent peu compliants à la naissance. L'augmentation importante et rapide de la post-charge du VG en période néonatale ne permet pas une adaptation adéquate du VG. Ceci expose le nouveau-né au risque de défaillance cardiaque, avec une hypoperfusion prédominante aux territoires situés en aval de la CoA (reins, foie, tube digestif), létale en l'absence de traitement rapide ⁵⁵. En cas de collapsus, la palpation des pouls sera parfois très difficile, pouvant retarder le diagnostic.

L'augmentation des pressions de remplissage dans le VG provoque une augmentation des pressions pulmonaires. Le FO forcé sera le siège d'un shunt gauche-droit qui entrainera la dilatation des cavités droites. Cette hypertension artérielle pulmonaire post-capillaire, alors que le VD n'est pas adapté, induit un risque de décompensation cardiaque droite ^{55,97}.

La survenue d'IC sévère est plus fréquente chez les patients ayant une CoA associée à une hypoplasie de l'arche aortique, une CIV ou à d'autres anomalies cardiaques ⁴².

La radiographie de thorax pourra mettre en évidence une importante cardiomégalie, parfois accompagnée de signes de surcharges pulmonaires. Elle n'est cependant pas indispensable au diagnostic ⁵⁵.

2. Forme du grand enfant et de l'adulte

Les formes de CoA du grand enfant et de l'adulte sont généralement bien tolérées et souvent asymptomatiques. Il n'est pas rare d'en faire le diagnostic au décours d'un examen systématique des pouls fémoraux, d'une auscultation cardiaque ou à l'occasion d'un bilan pour HTA ^{10,54,76,97}. Il est d'ailleurs recommandé lors de la découverte d'une HTA, chez le grand enfant ou l'adulte, de comparer les pouls brachiaux et fémoraux et de rechercher la présence d'un gradient tensionnel MS-MI afin de dépister une CoA ^{10,98,99}.

La circulation collatérale chez ces patients se forme à partir des artères mammaires internes et intercostales et rejoint de façon rétrograde le segment post-CoA de l'Ao Desc proximale ¹⁰⁰. En cas de développement d'une circulation collatérale, le gradient de pression artérielle entre le MS droit et les MI peut être atténué ^{54,55,76}. Signe radiologique devenu rare, l'érosion costale, induite par la circulation collatérale, est tardive, non pathognomonique et elle ne permet pas de faire le diagnostic de CoA ⁵⁵. L'élévation de la pression artérielle et le développement d'une circulation collatérale assurent, en cas d'obstruction chronique, une perfusion adéquate de l'hémicorps inférieur ⁵⁵.

Chez le jeune enfant, l'élévation de la pression artérielle reste cependant modérée et peu passer inaperçue. Liés à la sévérité de la CoA, les premiers signes d'HTA n'apparaissent souvent qu'à partir de l'âge de 15 ans ⁵⁵.

G. Diagnostic échographique de coarctation constituée

Le diagnostic de CoA repose sur l'échocardiographie qui permet également d'en apprécier la sévérité et le retentissement ^{10,13,54,101}. L'échographie cardiaque est une technique non invasive, rapide et reproductible ¹⁰². Cet examen permet de préciser le site et l'étendue de la zone de CoA ^{11,103}. La vitesse du flux en mode Doppler continu au niveau de l'isthme est augmentée et on observe un prolongement diastolique pathognomonique ^{11,54,102}. L'échographiste devra apprécier l'adaptation myocardique à l'obstacle à partir de l'épaississement des parois du VG et des fractions d'éjection et de raccourcissement, mesurer les pressions dans l'OG et estimer la pression artérielle pulmonaire ^{11,54,104-106}.

L'incidence longitudinale supra-sternale de la crosse aortique permet de mettre en évidence la sténose isthmique ^{105,106}. Un contrôle échographique de l'arche aortique sur cette coupe est d'ailleurs recommandé avant toute chirurgie de cardiopathie congénitale afin d'éliminer une CoA associée ¹⁰⁵.

L'estimation échographique des gradients de pression au travers de la zone de CoA présente une corrélation forte avec les données fournies par cathétérisme ($r=0.91$) ¹⁰⁷ et avec le gradient tensionnel MS-MI ($r=0.84$) ¹⁰². L'étude de Sullivan a montré que la mise en évidence d'un gradient échographique important pourrait permettre d'éviter le recours au cathétérisme diagnostique. Cependant cette même étude incite à la prudence en cas de lésions complexes, la mesure échographique des gradients pouvant parfois être sous estimée ¹⁰⁸.

L'équation de Bernoulli permet, à partir de l'accélération du flux observée en regard d'une zone de sténose, de calculer le gradient de pression instantané maximal de part et d'autre de la zone de CoA. Cette équation n'est cependant pas applicable en cas de sténose prolongée ou d'obstacles successifs ^{109,110}. On se sert donc de la vitesse maximale (Vmax) du flux sur l'isthme et du prolongement diastolique pour porter le diagnostic de CoA ^{102,111}.

Un temps de demi décroissance du flux en diastole $>100\text{ms}$ (Figure : 10), c'est à dire la prolongation du flux en diastole, a une spécificité et une valeur prédictive positive de 100% pour le diagnostic de CoA. La sensibilité des mesures en diastole est meilleure que celles en systole (79% vs 57%) ¹¹². Lim et Ralston ont confirmé la supériorité des mesures en diastole. L'analyse Doppler en diastole, avec un temps indexé de demi-décroissance du flux $>200\text{ms}$, avait dans leur étude une valeur prédictive positive de 87% et négative de 80% ¹¹³.

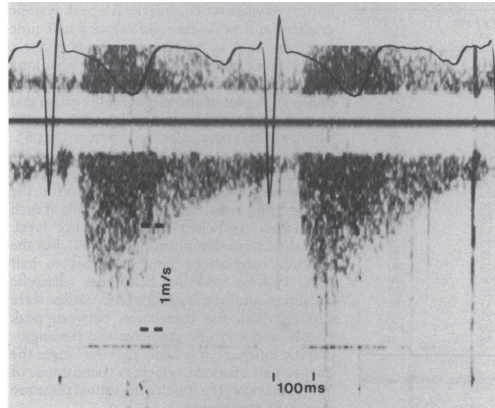


Figure 10. Enregistrement Doppler continu d'un patient ayant une forme sévère de coarctation de l'aorte. On note l'accélération du flux en systole et la présence d'un prolongement antérograde du flux en diastole ¹¹².

Le flux dans l'Ao abdominale, quant à lui, n'est plus pulsé mais devient amorti ¹¹⁴.

En cas d'IC, en l'absence de débit suffisant, il est difficile, de mettre en évidence une accélération significative sur l'isthme. Il faut parfois se fier aux signes indirects : anatomie de l'isthme et défaillance VG.

Progressivement, en réaction à la surcharge de pression dans le VG, celui-ci va s'adapter et s'hypertrophier selon le phénomène décrit par Laplace ^{29,55,97}. L'échographie du grand enfant ou de l'adulte montrera donc un VG hypertrophié, de fonction généralement conservée et adaptée à l'obstacle ^{54,104,106}.

H. Traitements

1. Traitement médical

La CoA néonatale avec VG désadapté et dont le CA est fermé ou assure l'ensemble du débit systémique est une urgence vitale, justifiant une prise en charge réanimatoire associant perfusion de PGE₂ et le recours aux inotropes ^{55,115,116}.

Même s'il permet de gagner du temps chez les nouveau-nés symptomatiques, le traitement médical reste insuffisant ⁴². Le seul traitement à envisager pour le long terme est la cure chirurgicale. L'administration des PGE₂ n'est efficace que chez le nouveau né et ne peut se faire que par voie intraveineuse. Les PGE₂ entraînent des effets secondaires notables : inconfort général, douleurs diffuses, apnées centrales, troubles digestifs avec intolérance alimentaire et risque d'entérocolite ²⁸.

2. Techniques chirurgicales

La première intervention fut réalisée par Crafoord à Stockholm en 1944 ¹¹⁷. La résection de la zone ductale associée à l'anastomose termino-terminale des deux extrémités de l'Ao porte désormais son nom (*Figure 11*). Les techniques chirurgicales et les voies d'abord diffèrent selon la présence ou non d'une hypoplasie de l'arche Ao associée, de la localisation de la CoA et de la présence d'autres anomalies cardiaques congénitales associées. Les formes sans hypoplasie associée pourront être abordées par thoracotomie latérale. Les CoA avec hypoplasie en amont de la carotide gauche ou associées à d'autres malformations devront être traitées par sternotomie ^{1,27,56}. Le choix de la technique diffère selon l'âge du patient ¹¹⁸.

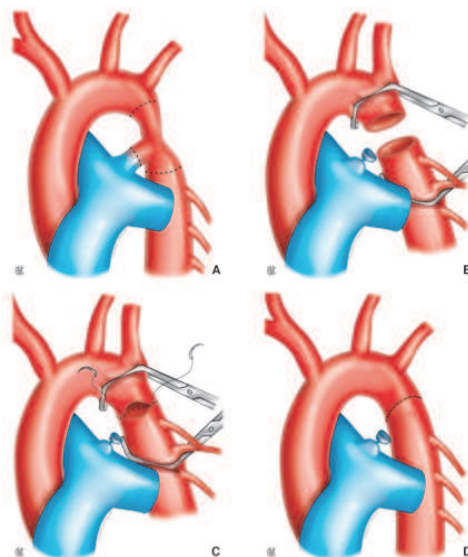
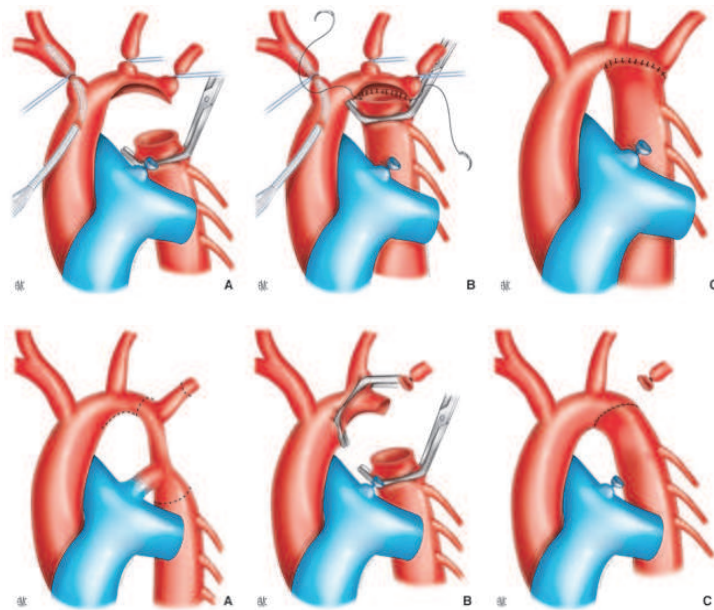


Figure 11. Résection – anastomose termino-terminale de Crafoord ²⁷.

Lorsque que la CoA est associée à une hypoplasie de l'arche, une modification de la technique de Crafoord est nécessaire. La zone de CoA est réséquée et le segment hypoplasique de l'arche est incisé au niveau de la concavité de la crosse. L'anastomose est réalisée immédiatement sous le départ du tronc artériel brachio-céphalique gauche et de la carotide gauche (Figure 12). En cas de segment hypoplasique plus long, il peut être nécessaire de sacrifier l'artère sous clavière gauche (Figure 13)^{1,27}.



Figures 12 (A,B,C) en haut et 13 (A,B,C) en bas. Intervention de Crafoord modifiée²⁷.

La technique de Waldhausen utilise l'artère SCG pour réaliser une plastie d'élargissement en cas d'hypoplasie prolongée entre l'artère SCG et la zone de CoA¹. (Figure 14)

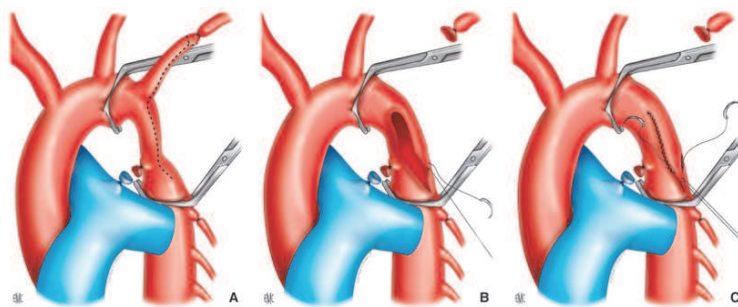


Figure 14. Intervention de Waldhausen²⁷.

Dans les formes impliquant le second segment de l'arche aortique, il est possible d'élargir cette zone selon la technique d'Amato qui réalise une première anastomose entre la face inférieure de la crosse et l'Ao Desc puis une seconde entre la face externe de l'artère carotide gauche et la face interne de l'artère SCG ^{27,119}. (Figure 15).

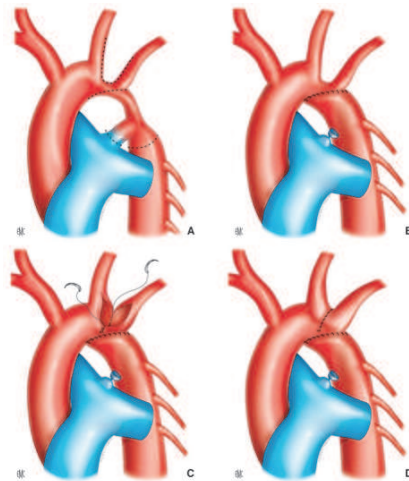


Figure 15. Intervention d'Amato ²⁷

Les formes du grand enfant ou de l'adulte et certaines récurrences de CoA peuvent parfois être réparées à l'aide d'un patch d'élargissement (Figures 16 et 17) ou d'un tube prothétique (Figure 18). Dans de rares cas, un tube extra-anatomique, entre l'artère SCG et l'Ao Desc pourra même être employé ^{1,27,120}.

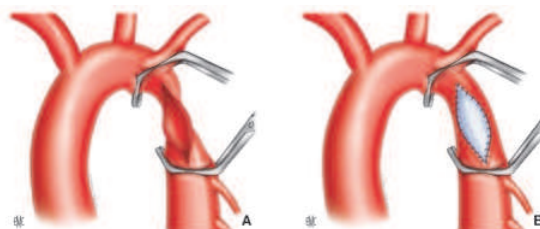


Figure 16. Elargissement par patch de la zone de coarctation ²⁷.

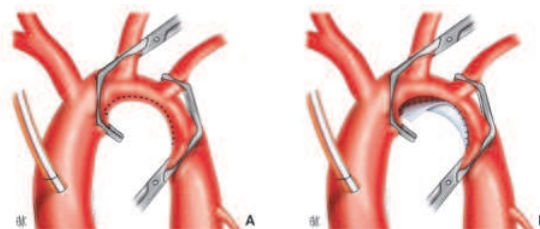


Figure 17. Plastie d'élargissement de l'arche aortique par patch ²⁷.

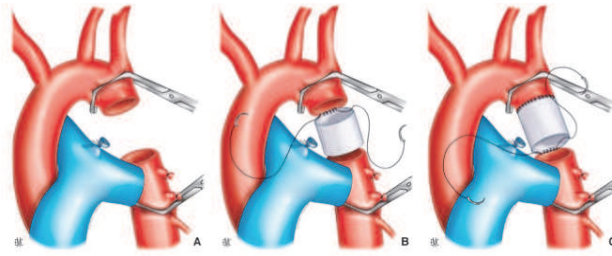


Figure 18. Tube prothétique en position anatomique, termino-terminale ²⁷.

Au vue de la gravité de l'évolution spontanée de la CoA, toute CoA sévère provoquant une réduction de plus de 50% du calibre de la lumière aortique nécessite une prise en charge chirurgicale ^{11,55}. L'American College of Cardiology et l'American Heart Association recommandent l'intervention lorsque le gradient de pression est $\geq 20\text{mmHg}$, voire inférieur s'il existe une circulation collatérale significative (Recommandation de Classe I, niveau d'évidence C) ¹⁰. Le choix de la technique étant laissé à l'appréciation des équipes ^{10,11,69}.

Chez le grand enfant et l'adulte, toute CoA avec HTA au delà de 150mmHg nécessite une prise en charge chirurgicale ⁵⁵. Si la CoA est asymptomatique et l'élévation de la pression artérielle peu sévère, la date de l'intervention peut être discutée ⁵⁵. L'âge de l'intervention détermine le risque de récurrence de CoA (ReCoA), le développement d'une circulation collatérale et le risque de persistance de l'HTA en post-opératoire ^{9,27,121}. Il est cependant difficile à partir de la littérature de déterminer précisément l'âge optimal de la chirurgie ^{6,121}.

L'étude européenne menée par Kansy entre 1999 et 2008, comprenant près de 2000 enfants opérés d'une CoA, présentait un taux de mortalité, dans les 30 jours suivant cette chirurgie, de 4,6% ¹²². Les complications de la chirurgie de la CoA peuvent être d'une part hémorragiques, mais les crises d'hypertension artérielle paroxystiques ne sont pas rares et peuvent survenir dans 30% des cas. La fréquence des paraplégies post-opératoires se situe entre 0,4 à 1,5% selon les séries. Cette complication lourde est principalement liée au temps de clampage de l'Ao Desc, d'autant plus si la circulation collatérale n'est pas ou peu développée ^{1,123,124}. Les mécanismes d'ischémie-reperfusion peuvent être à l'origine de douleurs abdominales, d'iléus réflexes voir de lésions de nécroses digestives ¹²⁵. Les chylothorax et paralysies récurrentielles sont des complications, elles aussi, peu fréquentes mais néanmoins possibles en raison de la proximité du canal thoracique et de ses collatérales et de la présence du nerf récurrent dont la crosse passe sous le CA ^{1,55,123}. Une étude multicentrique, réalisée de 2006 à 2010 et incluant plus de 5000 patients, a rapporté 36% de complications post-opératoire mais aucun cas de lésion médullaire ⁷⁹.

3. Techniques de cathétérisme interventionnel

Depuis le développement des techniques échocardiographiques et d'imagerie, la place du cathétérisme cardiaque et de l'angiographie à visée diagnostique a quasiment disparu¹²⁶⁻¹²⁸. Avant la réalisation d'un cathétérisme, des examens d'imageries non invasives sont d'ailleurs recommandés (Recommandation de Classe I, niveau d'évidence A)¹²⁷.

L'étude angiographique de la circulation collatérale, parfois demandée avant la chirurgie, est désormais remplacée par le scanner ou l'imagerie par résonance magnétique^{129,130}.

Possible chez le nouveau-né et le petit enfant, l'angioplastie des CoA natives par sonde à ballonnet est un geste risqué avec un taux élevé de récurrences. Les techniques de cathétérisme interventionnel seront, chez l'enfant, réservées aux récurrences de CoA^{127,131-137}.

Chez l'adulte, la dilatation par voie percutanée est parfois une bonne alternative à la chirurgie des CoA natives^{69,9,136,138}. La mise en place d'un stent donne également de bons résultats avec une survenue des ReCoA moins importante^{11,127,139-142}. Concernant les récurrences de CoA, les résultats à long terme de l'angioplastie par cathétérisme sont cependant inférieurs à ceux de la chirurgie¹⁴²⁻¹⁴⁴. Les procédures percutanées peuvent se compliquer par la survenue d'anévrisme ou, plus rarement, de dissection aortiques¹³⁸.

I. Coarctation de l'aorte et hypertension artérielle

Selon les séries, l'incidence de l'HTA dans la population des patients suivis pour CoA se situe entre 17 et 47%⁹. Plusieurs facteurs semblent intervenir dans le développement de l'HTA chez les patients atteints de CoA. La physiopathologie exacte reste cependant mal établie⁹.

Menée sur près de 820 patients avec un âge moyen de 17 ans lors de la réparation, l'étude de Brown retrouvait un taux d'HTA de 83% avant l'intervention. Leurs résultats suggèrent que la présence d'une HTA préopératoire n'est pas associée à la survenue d'une HTA tardive⁶.

La composante mécanique, réalisée par l'obstacle, régresse généralement après la levée de la CoA. L'impact de cette composante se réduira par ailleurs de façon progressive, parallèlement au développement d'une circulation collatérale⁵⁵.

Une autre hypothèse suggère la participation de barorécepteurs ^{145,146}. Ces barorécepteurs agiraient en élevant le niveau de pression artérielle en amont de l'obstruction afin d'assurer une perfusion correcte des organes situés en aval de la zone de CoA ⁹. Après cure de CoA, ces récepteurs semblent avoir une sensibilité diminuée ne permettant pas de compenser la rigidité observée de l'Ao ¹⁴⁵⁻¹⁴⁷.

Par ailleurs, l'hypoperfusion rénale, secondaire à la diminution du débit en aval de la CoA, provoque une activation du système rénine-angiotensine-aldostérone, entretenant elle aussi l'HTA. Le traitement chirurgical de la CoA permettra également la restauration d'une activité normale de cette cascade hormonale ^{55,148}.

La persistance d'un niveau élevé de pression artérielle peut léser le lit vasculaire et provoquer une augmentation des RVS, elle-même source d'HTA ⁵⁵. Cette élévation secondaire de la pression artérielle n'est parfois observée qu'à l'effort. Ces données justifient une prise en charge précoce de la CoA ⁵⁵.

La tendance des patients atteints de CoA à développer une HTA, et ce même après un bon résultat opératoire, indépendamment du délai de prise en charge, suggère que la CoA puisse être une maladie artérielle diffuse ^{149,150}. L'atteinte artérielle associée à la CoA ne semble concerner que la zone en amont de la CoA. L'analyse de la réflexion de l'onde de pression à travers le système artériel, par tonométrie d'aplanation, montre une réflexion précoce de l'onde de pression témoignant d'une rigidité artérielle accrue et d'une réduction de la vasoréactivité artérielle périphérique ^{54,151}. Même après cure de CoA, l'Ao Asc et la zone réparée gardent une distensibilité réduite et une rigidité élevée ¹¹⁰. L'altération des propriétés élastiques de l'Ao semble participer à l'augmentation de la PAS observée chez les patients opérés d'une CoA et s'associe à une détérioration de la fonction diastolique du VG ¹⁵¹⁻¹⁵³. L'étude de ces paramètres sur les artères périphériques retrouve des résultats similaires aux MS, alors qu'aux MI les résultats sont comparables à ceux des témoins ^{154,155}. Lien avec la chirurgie ou conséquence d'une maladie diffuse de l'aorte, ces données posent la question de l'origine de ces perturbations vasculaires.

Cependant aucun de ces mécanismes n'explique à lui seul l'ensemble des cas d'HTA, il semble plus vraisemblable qu'ils interviennent de façon conjointe ⁹.

En l'absence de CoA résiduelle ou de ReCoA, l'incidence de l'HTA post-opératoire est conditionnée par l'âge auquel le patient fut opéré ^{6,156}. Peu présente chez les patients pris en charge avant l'âge de 5 ans, on retrouve déjà cette HTA post-opératoire chez près de 20% des enfants opérés entre 5 et 9 ans ⁷⁷. Les adultes opérés après 30 ans présentent de façon significativement plus fréquente une HTA post-opératoire ⁷⁷. Brown et al ont rapporté un âge seuil de 9 ans. Les patients opérés à 9 ans ou après présentaient, dans leur étude, un risque relatif de développer de l'HTA 5 à 15 ans après de 4,1 (IC 95% : 2,1-8,4; p<0.001) ⁶.

Ou et al ont étudié en imagerie par résonance magnétique (IRM) le lien entre la morphologie de l'arche aortique après réparation chirurgicale et l'HTA (Figure 19). Bien que dans leur étude, ils n'ont pas retrouvé de lien entre le type de chirurgie et l'architecture post-opératoire de l'arche aortique ¹⁵⁷, leurs résultats indiquaient que la géométrie de l'arche influe sur le profil tensionnel. Selon leurs analyses, les patients ayant une arche de type gothique seraient plus fréquemment hypertendus ^{157,158}.

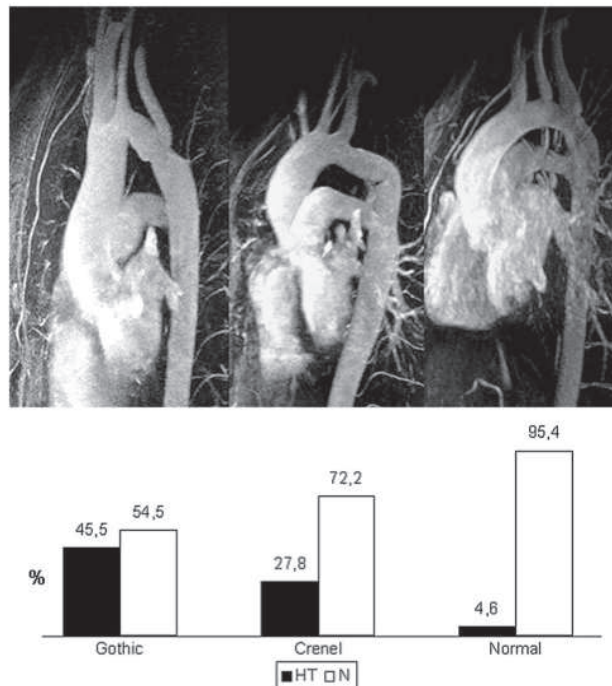


Figure 19. Trois morphologies différentes d'arche aortique après réparation chirurgicale de CoA. De gauche à droite : la géométrie de type gothique (gothic), la forme en créneau ou en carène (crenel) et le type normal ou arche romane. En dessous, pour chaque type, le pourcentage de patients avec une pression artérielle normale (N en blanc) et hypertendus (HT en noir) ¹⁵⁷.

L'angulation anormale de l'arche aortique aboutit à une accélération du flux et à une augmentation des contraintes appliquées contre la paroi de l'Ao ¹⁵⁹. L'équipe de Ou a également montré que l'angulation de l'arche aortique provoque, en systole, une réflexion du flux aortique. Cette réflexion de l'onde est associée à un épaissement de la paroi de l'Ao et à une augmentation de la masse du VG ¹⁶⁰.

L'architecture de l'arche après la chirurgie semble participer au remodelage intimal et influencer sur la rigidité de l'Ao Asc avec des paramètres significativement plus altérés en cas d'arche gothique ¹⁶¹. Une autre étude semble confirmer ces données, les auteurs suggéraient cependant que plus que l'angulation de l'arche, c'est le degré d'hypoplasie résiduelle qui conditionne la survenue de l'HTA ¹⁶². L'équipe de Giardini a montré, sur une population de patients opérés de CoA, qu'une hypoplasie résiduelle de l'arche aortique pouvait être responsable d'HTA à l'effort, d'hypertrophie du VG et du développement d'une circulation collatérale plus importante ¹⁶³. Les mesures ambulatoires de la PA chez les patients opérés confirment l'impact d'une hypoplasie de l'Arche Ao sur la survenue d'une HTA ¹⁶⁴.

Dans une méta-analyse, Canniffe et al retrouvaient une prévalence médiane de l'HTA de 35% chez les patients opérés ¹²¹. L'étude COALA portant sur près de 400 patients, avec un suivi à 27 ans en post opératoire, rapportait 57% de patients ayant un profil tensionnel anormal ¹⁴⁹. Il faut noter que le seuil tensionnel ambulatoire choisit pour cette étude était de 133/78 mmHg, seuil qui serait associé à une augmentation du risque cardiovasculaire ¹⁶⁵. Les principaux facteurs de risques retrouvés par l'étude COALA et celle de Canniffe étaient, en l'absence d'obstacle: l'âge lors de l'intervention, la présence de matériel prothétique, le sexe masculin et la durée du suivi ^{121,149}. L'HTA est fréquemment observée tardivement après la chirurgie même en l'absence de sténose résiduelle ou récidivante ^{150,166}. Elle est un facteur majeur de morbi-mortalité chez les patients suivi pour CoA ⁹.

Les modifications de la paroi de l'Ao secondaires à l'HTA peuvent être responsables de formations anévrismales en aval ou en amont de la zone de CoA. Les anévrismes touchent 10% des patients à la fin de la seconde décennie de vie ⁵⁵. L'HTA peut également être à l'origine de la rupture de ces anévrismes ou de dissection aortique.

III. RECIDIVE DE COARCTATION DE L'AORTE

Malgré une réparation, chirurgicale ou percutanée, la CoA peut récidiver⁷⁷. Les ReCoA très précoces correspondent plus à des CoA résiduelles⁷⁷. Les ReCoA et les obstacles résiduels exposent tous deux au même risque d'HTA et de ses conséquences¹¹. Lors du suivi d'un patient opéré d'une CoA, l'apparition d'une HTA doit faire rechercher en premier lieu une ReCoA⁷⁶.

A. Suivi des patients

« Réparés » ou non, tous les malades atteints de CoA requièrent un suivi à vie (Recommandation de Classe I, niveau d'évidence C)¹⁰. Les patients ayant eu une cure chirurgicale ou par voie percutanée nécessitent une surveillance au moins annuelle¹⁰ (Recommandation Classe I, niveau d'évidence C) voire biannuelle¹¹ au sein d'un centre de compétences pour le suivi des cardiopathies congénitales de l'enfant puis à l'âge adulte (les « grown up congenital heart » : GUCH).

La surveillance des patients, après réparation de CoA, reste néanmoins mal défini¹³⁸. L'examen clinique annuel permet de dépister la survenue d'une HTA. La fréquence des tests d'effort est laissée à l'appréciation des équipes^{10,11}. Même après un résultat de cure CoA semblant bon, il est recommandé de réaliser une imagerie à distance de l'intervention^{10,11,128}. La réalisation des examens complémentaires sur un rythme de 2 à 5 ans semble raisonnable^{10,138}. En pratique, les examens d'imagerie sont effectués tous les 2 à 3 ans, et tous les ans en cas d'anomalie.

B. Risques de récives

1. Epidémiologie

Dans l'étude COALA, le taux de ReCoA était de 13%¹⁴⁹. D'autres équipes ont retrouvé des résultats proches : 15% selon Seirafi¹⁵⁶, 16% chez Zehr¹⁶⁷, 10% pour JW Brown¹⁶⁸ et un taux de 10,4% à 30 ans dans l'étude de ML Brown menée de 1946 à 2005⁶. Weber¹⁶⁹, ainsi que Vriend et Mulder⁴ ont cependant rapporté une plus grande hétérogénéité de prévalences, de 0 à 60%, selon les études et leurs définitions de la ReCoA.

2. Facteurs de risques

La ReCoA peut être due aux particularités anatomiques de la CoA comme la présence d'une hypoplasie de l'arche aortique. Une malfaçon chirurgicale entraînant une résection incomplète de la zone rétrécie, une tension importante de l'anastomose, un mauvais placement du volet sous-clavier ou encore de la pièce d'élargissement peuvent aboutir à la constitution d'un nouvel obstacle. Un défaut de croissance de l'anastomose ou la prolifération du tissu mésangial en regard de la cicatrice sont eux aussi source de ReCoA ²⁷.

Une ReCoA ou une CoA résiduelle ne sont pas rares chez le nourrisson. La fréquence des ReCoA est intimement liée à l'âge du patient au moment de la chirurgie. L'incidence des ReCoA est plus importante chez les patients opérés avant l'âge d'un an, particulièrement ceux ayant un poids de naissance inférieur à 2kg ^{6,78,123,167,170,171}.

Les taux de ReCoA semblent comparables entre les formes isolées de CoA, celles associées à une CIV et les formes plus complexes ¹⁶⁸.

Selon les séries, le lien entre type de chirurgie et ReCoA varie. Chez l'enfant l'intervention de Crafoord donne de meilleurs résultats à long terme que les autres types de chirurgies ^{6,77}. Dans l'étude de Chen et al, les auteurs retrouvaient, eux, un taux de récurrence plus élevé après réparation par la technique de Crafoord que par celle de Waldhausen ¹⁷¹. Malan et al retrouvaient 26% de re-sténose après cure de CoA par patch ¹⁷². Une autre série confirmait ce résultat et présentait la technique de réparation par patch comme seul facteur significativement associé au risque de ReCoA ¹⁶⁷.

Dans la cohorte de Brown, il y avait significativement plus de reprises après réparation par voie percutanée que par voie chirurgicale. Le délai médian entre la 1^{ère} et la 2^{nde} intervention chirurgicale était de 7,5 ans, ce délai était de 2 ans après procédure percutanée ¹⁶⁸. Les techniques de cathétérisme interventionnel ont un taux de re-sténose de 10 à 15% ¹³⁸. Selon Chen et al, l'Odd Ratio pour le risque de ReCoA par techniques de dilatation par ballonnet est de 3.75 (95% IC: 1.16– 12.75, p = 0.03) et de 3.52 pour les procédures avec stent (95% IC: 1.34–10.14, p = 0.01) ¹⁷¹.

Il faut cependant rappeler que le choix de la technique employée varie selon l'âge du patient, la sévérité et l'étendue de la CoA et l'anatomie de l'arche aortique ^{6,173}.

C. Diagnostic clinique

L'absence de diminution des pouls fémoraux ou d'asynchronisme des pouls MS-MI permet d'éliminer les formes sévères de ReCoA, mais ne permet pas d'exclure les formes modérées. En cas de ReCoA non serrée, les patients peuvent être complètement asymptomatiques ou spontanément adapter leurs activités afin de ne ressentir aucun symptôme ¹⁷³.

O'Sullivan et al ont montré une corrélation entre la PAS et la présence d'une CoA résiduelle ¹⁶⁶. Dans l'étude menée par Therrien, la spécificité de l'HTA systolique pour le diagnostic des ReCoA était de 74% ¹⁷³. Plusieurs auteurs fixent un seuil de gradient tensionnel MS-MI au repos de 20mmHg pour définir les ReCoA ^{140,164,169}. La valeur du gradient tensionnel MS-MI au repos est corrélée au degré de sténose résiduelle ¹⁷⁴. Cependant, dans l'étude de Lee, la sensibilité de ce test pour le dépistage des récidives était mauvaise (5% ; IC 95% : 0.9-24) ¹⁶⁴.

Guenthard et Wyler ont montré qu'en raison de l'altération des propriétés élastiques de la paroi de l'Ao Asc et de la circulation collatérale, la mesure du gradient tensionnel MS-MI ne permettait pas d'évaluer la sévérité d'un obstacle résiduel ^{174,175}.

Si l'examen clinique et la présence de symptômes présentent de fortes spécificités (89 et 83%), leurs sensibilités pour le diagnostic des ReCoA sont cependant décevantes (29 et 15%) ¹⁷³. Comme pour la plupart des pathologies aortiques chroniques, les éléments cliniques ne permettent pas à eux seuls le dépistage des stades précoces de ReCoA, les patients étant alors asymptomatiques et ne présentant pas encore de signe de complication ^{69,124,173}.

L'électrocardiogramme (ECG) peut montrer une hypertrophie ventriculaire gauche (HVG). Cette HVG électrique peut être observée en l'absence de ReCoA et être la conséquence directe d'une HTA chronique ^{176,177}. La radiographie de thorax apporte peu de renseignements et ne fait pas partie du bilan ¹⁷³.

D. Diagnostic échographique

Dans son rapport de novembre 2012, la Haute Autorité de Santé considère que l'échocardiographie est indiquée dans le suivi des cardiopathies congénitales ¹³. L'échographie dans l'étude de Therrien, est l'examen qui, individuellement, présentait la plus forte sensibilité pour le diagnostic des ReCoA, avec un taux de dépistage de 87% ¹⁷³.

L'examen devra rechercher la présence d'un gradient résiduel sur la zone isthmique, la réapparition d'un prolongement diastolique et évaluer le fonctionnement de la valve aortique ¹³⁸. La fonction et l'épaisseur du VG seront également détaillées.

Une vitesse maximale (Vmax) en systole <2m/s sur l'Ao Desc permet d'éliminer une sténose sévère ¹⁷⁸. Certains auteurs utilisent un seuil de gradient maximal de 25mmHg pour définir les ReCoA significatives ¹⁷³. Ce gradient maximal en analyse Doppler présente une forte corrélation avec le gradient pic à pic ($r= 0.95$) et le gradient instantané maximal ($r = 0,94$) mesurés par cathétérisme ¹⁷⁹, mais la corrélation avec le gradient tensionnel MS-MI est plus faible ($r=0.44$) ¹⁸⁰. L'échographie Doppler a cependant tendance à surestimer le gradient pic à pic du cathétérisme et à sous estimer le gradient instantané maximal ^{109,179}. Après correction chirurgicale, les modifications de géométrie et la longueur variable de la zone de sténose rendent difficiles l'utilisation de la formule simplifiée de Bernoulli ^{110,179}.

Les recommandations de la Société Européenne de Cardiologie (ESC) de 2010 présentent le prolongement diastolique comme étant le signe le plus fiable pour le diagnostic des ReCoA significatives lors de l'échographie au repos ¹¹.

Malheureusement, de mauvaises fenêtres acoustiques peuvent poser problème chez les adultes et les patients opérés, voir multi-opérés. L'étude échographique en 2-Dimensions de la zone réparée est parfois difficilement accessible dans sa totalité ^{126,129}.

E. Epreuve d'effort

Les mesures de pressions artérielles au repos sont insuffisantes chez les patients atteints de CoA. La supériorité des mesures ambulatoires par holter tensionnel sur la prise ponctuelle de PA a été soulignée par plusieurs études^{9,150,181,182}. Il a été montré dans cette population une réponse hypertensive parfois exagérée lors de l'effort et des activités de la vie courante, même en présence de valeurs de PA normales au repos^{9,183}. L'étude de Freed a rapporté que les patients opérés de CoA avaient une élévation de la PAs à l'effort supérieure à celle des sujets témoins. Dans cette étude, 1/3 des malades atteignaient un pic de PAs supérieure à 200mmHg au MS. L'élévation de la PAs à l'effort s'accompagnait d'une majoration du gradient tensionnel MS – MI¹⁸⁴. La prévalence de l'HTA à l'effort chez les malades opérés de CoA de la méta-analyse de Canniffe était de 35%¹²¹. Correia et al ont, eux aussi, retrouvé une prévalence significative de l'HTA à l'effort chez des patients normotendus au repos¹⁸⁵.

Markel et al ont montré, que l'effort soit focalisé aux MS ou aux MI, que les patients opérés d'une CoA présentaient un gradient de PAs significatif par rapport aux sujets sains. Cette équipe a également montré, par mesure angiographique, que ce gradient tensionnel MS-MI à l'effort était associé à la présence d'un rétrécissement significatif en regard de la zone de réparation de la CoA¹⁸⁶.

Utilisant les données de l'IRM, l'étude de Guenthard a souligné la corrélation entre la sévérité d'une sténose résiduelle et l'importance du gradient tensionnel à l'effort¹⁷⁴.

Une étude Néerlandaise a démontré la valeur pronostique des tests d'effort. Dans leur cohorte de sujets opérés de CoA, 7 des 11 patients ayant une HTA induite par l'effort ont développé une HTA chronique, les 4 autres ont gardé une HTA à l'effort. La valeur maximale de la PAs était, de façon indépendante, corrélée aux mesures ambulatoires de la PA moyenne¹⁸⁷. Swan et al, quant à eux, ne retrouvaient pas différence concernant la PAs au maximum de l'effort entre les malades après réparation de CoA et les témoins (186.3 vs 178.5 mmHg, p=0.25)¹⁸⁸. Cette équipe ne retrouvait pas de corrélation entre la PAs au pic de l'effort et le gradient échographique sur le site de réparation ni avec le gradient MS-MI mesuré au repos¹⁸⁸.

Ces travaux sont également nuancés par l'étude de Therrien où, même si la spécificité de l'HTA systolique à l'effort était forte : 84%, la sensibilité de ce critère n'était que de 36% pour le dépistage des récidives de CoA. Les auteurs expliquaient cette faible sensibilité en rappelant le rôle de l'altération des barorécepteurs et des perturbations du système rénine-angiotensine dans le développement de l'HTA chez ces malades ¹⁷³. Isolée, la valeur de l'HTA à l'effort pour le diagnostic de ReCoA reste débattue ^{11,189,190} et il n'y a, pour le moment, pas de consensus sur l'indication de traiter les patients uniquement hypertendus à l'effort et/ou durant les activités de la vie courante ^{10,11,76,189,191}.

Le seuil du gradient tensionnel à l'effort est variable selon les séries ^{149,169,189,190,192,193}. Des différences existent entre les protocoles de prises de PA dans ces études, notamment le délai entre l'arrêt de l'effort et la première prise de PA au MI. La mesure de la PA est par ailleurs souvent difficile durant les épreuves d'effort ^{194,195}.

F. Cathétérisme diagnostique

Comme pour la CoA native, le cathétérisme reste le « Gold Standard ». Un gradient isthmique >20mmHg définit la ReCoA et indique une nouvelle réparation ^{127,134,140,196,197}. S'il existe une circulation collatérale, ce seuil est abaissé ¹²⁷. Pour les raisons précédemment exposées, cet examen ne peut être utilisé pour un dépistage de routine ¹²⁷.

G. Apports des techniques d'imagerie en coupes

1. L'imagerie par résonance magnétique

Non invasive, l'imagerie par résonance magnétique permet l'étude précise de la morphologie de l'isthme et de la crosse aortiques, le dépistage des ReCoA et permet de façon fiable d'étudier les flux à travers l'Ao et de rechercher une circulation collatérale ^{129,198-203}. L'American College of Cardiology Foundation, dans un rapport d'expert, recommande l'utilisation de l'IRM pour l'évaluation des CoA ¹⁹⁸. L'American Heart Association en 2008 recommande la réalisation d'une IRM pour le suivi des patients après réparation de CoA (Recommandation de Classe I, niveau d'évidence C) ¹⁰.

La présence d'une circulation collatérale ainsi que l'accélération du flux, qui lui est associée, entre l'Ao Asc et l'Ao Desc à l'IRM, sont des éléments hémodynamiques plus fiables pour le diagnostic des récidives que le gradient MS-MI au repos ^{178,198,203,204}.

Il existe une bonne corrélation entre les gradients mesurés en échographie et ceux calculés en IRM ²⁰³, mais l'IRM est supérieure pour la localisation et l'évaluation du degré de sténose des CoA ¹⁹⁸. Bien que leurs résultats témoignaient, eux aussi, d'une bonne corrélation entre les vitesses enregistrées à l'IRM et les gradients calculés en Doppler sur la zone de CoA ($r = 0.71$), les travaux de Didier et al ont montré la supériorité de l'IRM sur l'échocardiographie pour le bilan pré et post-opératoire des CoA. Dans leur étude, 50% des anomalies post-opératoires, dont les ReCoA et les hypoplasies de l'arche Ao, ne furent pas diagnostiquées par l'échocardiographie seule ¹⁹⁹. En 1995, Mülher a proposé la réalisation d'une IRM pour les patients opérés d'une CoA présentant à l'échographie une vitesse maximale sur l'isthme $>2,6\text{m/s}$ ou ayant un prolongement diastolique ¹⁷⁸. Les données issues de l'IRM permettent elles aussi de constater les modifications en diastole du flux à travers la zone de CoA ^{129,203}. L'obstruction à l'écoulement du sang au travers de la zone de sténose expliquerait, dans les formes sévères de CoA, que le flux Doppler enregistré en systole se prolonge jusqu'en diastole ²⁰³.

Riquelme et al ont retrouvé, sur 16 patients, une forte corrélation ($r= 0.99$) entre le degré de sténose mesuré à l'IRM et les résultats de l'angiographie, avec de fortes sensibilité et spécificité (100%) ²⁰⁵. Mais les séquences en Spin-Echo présentaient, dans cette étude, une tendance à surestimer la sévérité de la sténose ²⁰⁵. La mesure conjointe de la section minimale de la crosse aortique et de l'amortissement du flux moyen dans l'Ao Desc semble permettre, avec une forte sensibilité (95%) et une bonne spécificité (82%), de dépister en IRM les patients ayant un gradient $\geq 20\text{mmHg}$ au cathétérisme ²⁰⁶.

Combinée à l'examen clinique, l'IRM aurait le meilleur rapport coût-efficacité pour le dépistage des ReCoA compte tenu de la faible spécificité de la clinique et de celle de l'échocardiographie ¹⁷³.

Didier et al ont noté, eux, une faible corrélation entre les mesures de l'isthmes à l'IRM et les mesures réalisées lors de la chirurgie et soulignent que l'exploration des arches tortueuses reste difficile par cette technique ¹⁹⁹.

Bien que les critères définissant la ReCoA à l'IRM soient variables⁴, certains auteurs, ainsi que l'ESC, conseillent la réalisation d'une Angio-IRM avant toute ré-intervention, chirurgicale ou per-cutanée^{126,129}.

L'interprétation des images reste complexe et la collaboration entre radiologues, cardiologues et chirurgiens, équipes formées aux cardiopathies congénitales, est souvent nécessaire pour une analyse correcte^{126,128,129}.

Les techniques d'IRM sont limitées par les problèmes de compliance du patient durant l'examen^{128,129}.

2. La Tomodensitométrie

Egalement moins invasif que le cathétérisme, le scanner ou examen tomodensitométrique (TDM) permet l'étude angiographique l'aorte et le suivi des CoA^{69,100,207-212}. Contrairement au cathétérisme, le scanner permet une étude tridimensionnelle de l'Ao²¹³. Le TDM peut également mettre en évidence la présence de calcifications au niveau de la zone réparée^{100,130,214}.

Les analyses anatomiques et les mesures des zones de CoA à l'angio-scanner présentent une forte corrélation avec les données obtenues par cathétérisme ($r= 0.98$)²¹⁴. Cependant, dans leurs études, Schaffler²¹⁴ et Becker²¹⁵ n'ont pas retrouvé de corrélation entre les diamètres de la zone de CoA réparée et de l'Ao Desc et les valeurs des gradients de pression calculés lors du cathétérisme (respectivement : $r= -0.04$ et $r^2=0.26$). Mauvaise corrélation qui pourrait s'expliquer, là encore, par la présence d'une circulation collatérale²¹⁵.

Le scanner possède une excellente résolution spatiale et permet une étude vasculaire et valvulaire détaillée^{130,213}. Les mesures en coupes axiales restent toutefois parfois complexes²¹⁵. L'IRM offre, elle, une approche fonctionnelle supérieure en apportant des renseignements hémodynamiques, particulièrement intéressants chez les patients porteurs d'une sténose modérée^{129,210,216}. Le scanner reste, de plus, un examen irradiant, argument non négligeable pour une population jeune et soumise à un suivi régulier et prolongé^{69,126,129,210,211,217}. Le scanner sera toutefois préféré à l'IRM pour les patients porteurs de pacemaker ou chez ceux ayant eu une CoA traitée par stent, celui-ci pouvant être source d'artefacts^{126,129,130,209,210,218}. Le TDM est une bonne alternative chez les malades ayant une contre-indication à l'IRM^{76,209}.

A l'instar de l'IRM, l'analyse des données issues du TDM doit être réalisée par des équipes pluridisciplinaires formées aux cardiopathies congénitales et leurs traitements ^{130,210}.

H. Traitement des récidives de coarctation

L'indication de reprise est posée devant la présence d'un gradient MS-MI ou trans-aortique supérieur à 20mmHg au repos ou sur la mise en évidence d'un rétrécissement significatif à l'imagerie ^{123,169,172}.

1. Cathétérisme interventionnel

Les techniques de réparation par cathétérisme sont également efficaces pour la prise en charge des ReCoA ^{197,219-221}. Les procédures par voie percutanée sont indiquées pour les récidives de CoA à partir d'un gradient pic à pic d'au moins 20mmHg (Recommandation de Classe I, niveau d'évidence B) ^{10,11,127}. Les formes discrètes de ReCoA sont souvent accessibles aux techniques de dilatation par sonde à ballonnet, avec ou sans mise en place de stent ^{127,137}.

Pour de nombreux centres, la chirurgie est réservée au traitement des formes de ReCoA inaccessibles à la voie percutanée ou en seconde intention, en cas d'échecs de celle-ci. Réalisée par une équipe formée, l'intervention par cathétérisme est généralement sans danger et cette alternative peut, dans certaines indications, être préférée à la chirurgie ^{10,11,127,137}.

2. Reprises chirurgicales

Dans l'étude COALA, toutes les indications de reprises chirurgicales étaient due aux ReCoA ¹⁴⁹. Les récidives de CoA impliquent des procédures chirurgicales complexes ¹¹. Les cures chirurgicales de ReCoA associées à de longs segments resténosés ou avec hypoplasie concomitante de la crosse aortique doivent être confiées à des chirurgiens formés aux cardiopathies congénitales (Recommandation de Classe I, niveau d'évidence B) ^{10,11}. La morbidité associée à ces interventions est élevée ^{10,11}. Les reprises chirurgicales ont un taux plus important de saignements, d'épanchements pleuraux et de lésions récurrentielles ou phréniques ¹⁰.

PARTIE II : L'ETUDE EECoA

« Intérêt de l'échographie d'effort dans le dépistage des récidives de coarctation de l'aorte »

I. CONTEXTE DE L'ETUDE

Le diagnostic de ReCoA à partir de techniques non invasives pose encore des difficultés ⁴ et, comme montré précédemment, ces examens présentent des limites et leurs résultats peuvent être discordants. Si le gold standard reste le cathétérisme, cet examen contraignant expose le patient à des complications. La variabilité de la prévalence des ReCoA selon les études témoigne du problème de la définition de celle-ci. On comprend alors la difficulté parfois rencontrée lorsqu'il s'agit de discuter l'indication d'une ré-intervention ^{4,7,77,169,173,222}.

L'étude COALA soulève la question du seuil du gradient tensionnel MS-MI et suggère que même un faible gradient résiduel peut de façon significative participer à l'installation d'une véritable HTA ¹⁴⁹. L'équipe de Therrien a souligné la forte sensibilité de l'échocardiographie dans le dépistage des ReCoA. Cependant, d'après eux, la spécificité combinée de l'échocardiographie et de l'examen clinique n'était que de 36%. Les épreuves d'effort permettaient d'améliorer un peu ce chiffre, avec une spécificité « échocardiographie – épreuve d'effort » de 54% ¹⁷³. L'apport non négligeable de l'IRM est contrebalancé par les durées d'acquisitions et par son accessibilité qui ne permettent pas l'usage de cet examen en routine pour le dépistage des ReCoA ^{69,173,200}. L'irradiation due au TDM limite la répétition de cette technique d'imagerie ²¹⁷. L'échocardiographie reste donc l'examen de première ligne ^{13,100,126,128,129,210,212}.

Les différents examens à la disposition du praticien apportent des informations complémentaires. Cependant, la possible présence d'une circulation collatérale perturbe la corrélation entre les calculs de gradients et les mesures des zones sténosées ^{3,10,54,55,180,215}. De plus, tous ces examens se font au repos, parfois sous sédation, peu fidèles aux conditions de charge et de pression imposées par les activités de la vie courante de ces patients jeunes, actifs et souvent sportifs ²²³. Un examen se rapprochant des conditions de vie de cette population semble donc avoir sa place dans le dépistage des ReCoA ^{172,224}. L'évaluation des capacités d'effort fait d'ailleurs partie du suivi recommandé des patients atteints de CoA ^{10,190,191,225,226}.

Weber et al ont souligné l'importance de l'évaluation à l'effort. Sur 28 malades opérés d'une CoA, les 8 patients de cette étude ayant une hypertension artérielle systolique à l'effort avaient à l'échographie une élévation du gradient isthmique elle aussi anormale : $12,6 \pm 10,8$ mmHg au repos versus $18,5 \pm 18,2$ mmHg au maximum de l'exercice dans le groupe normotendus à l'effort ($p=0,04$) ; contre $18,4 \pm 9,8$ mmHg au repos versus $44,8 \pm 12,9$ mmHg au maximum de l'exercice dans groupe hypertendu à l'effort. Les angiographies de ces 8 patients suggéraient la présence d'une hypoplasie résiduelle de l'arche aortique. Dans cette cohorte de 28 patients, seuls 18 avaient eu un cathétérisme. Les auteurs ne retrouvaient pas de différences significatives concernant les diamètres au site de réparation entre les 2 groupes ¹⁶⁹.

L'intérêt de l'échocardiographie cardiaque d'effort, à la différence des examens habituellement demandés pour le suivi de ces patients actifs, est de réaliser une analyse de l'adaptation cardio-vasculaire à l'effort ²²⁷. Lors des premières phases de l'exercice, le débit cardiaque est accru par augmentation du volume d'éjection systolique induite principalement par l'accélération de la fréquence cardiaque. Chez le sujet sain, l'état d'équilibre à l'effort est habituellement accessible quelques minutes après le début de l'exercice; après cela, la fréquence cardiaque, le débit cardiaque et la pression artérielle sont maintenus à des niveaux relativement constants ^{226,228-230}. Au cours d'un effort intense, le débit cardiaque peut s'élever 4 à 6 fois au dessus du niveau basal. La PA augmente avec la charge de travail et en fonction du débit cardiaque, alors que la PA diastolique (PAD) reste généralement la même ou devient modérément plus faible ^{224,228-230}. La contractilité du myocarde se majore durant l'exercice ^{228,229}. Après un exercice maximal, la PA baisse et rejoint normalement les niveaux de repos en 6 minutes ^{228,229}.

Les capacités d'effort sont liées à l'âge, au sexe, à l'hérédité, au conditionnement physique et au statut cardiovasculaire ²²⁸. L'exercice est un stress physiologique commun, il peut démasquer des anomalies cardio-vasculaires qui ne sont pas présentes au repos, et être utilisé pour évaluer l'adaptation de la fonction cardiaque ²²⁸.

L'échographie cardiaque d'effort permet une étude pendant l'exercice contrairement aux épreuves standard qui sont confinées aux mesures avant et après test. La corrélation entre les données de l'échographie d'effort et les courbes de survie a été démontrée pour d'autres pathologies ^{13,231-235}. Cet examen fait actuellement parti des recommandations de suivi des patients atteints de rétrécissements aortiques asymptomatiques ou d'insuffisances mitrales peu

sévères ¹⁷⁻¹⁹. Pour les cardiomyopathies hypertrophiques, la Haute Autorité de Santé recommande ce test pour dépister une obstruction qui n'existerait pas à l'état basal ¹³. L'échographie d'effort est par ailleurs réalisée pour la recherche d'ischémie myocardique ^{14,15}.

Après réparation d'une CoA, un rétrécissement modéré peut provoquer, à travers l'isthme aortique, un gradient de pression minimale voire non décelable à partir des conditions de charge et de débit au repos. Suite à l'augmentation du débit cardiaque à l'effort, ce même obstacle peut générer un gradient significatif à l'effort ¹⁸⁴.

De rares séries ont étudié l'utilisation de l'échographie Doppler à l'effort chez les patients atteints de cardiopathies congénitales et les transplantés cardiaques, mais nous disposons actuellement de peu d'informations sur l'utilisation de cette technique échographique pour le dépistage des ReCoA ²³⁶⁻²³⁸. L'étude de Cyran a montré, sur 24 patients considérés « bien réparés », une corrélation entre l'HTA d'effort et le gradient sur l'isthme lors de l'exercice. Dans leur étude, l'augmentation à l'effort de la Vmax dans l'Ao Desc en systole était plus importante chez les patients que dans le groupe contrôle ($p < 0,05$), et plus importante chez les malades hypertendus que dans le groupe de malades normotendus ($p < 0,05$). Les Vmax sur l'Ao Desc étaient respectivement au repos puis à l'effort : $1,50 \pm 0,27$ m/s puis $2,26 \pm 0,38$ m/s dans le groupe témoins, $2,57 \pm 0,57$ m/s puis $3,61 \pm 0,7$ m/s dans le groupe de patients normotendus à l'effort ; $2,93 \pm 0,43$ m/s puis $4,26 \pm 0,61$ m/s pour les malades hypertendus à l'effort. Certains patients, avec une évaluation échographique satisfaisante au repos, pourraient donc, selon les auteurs, présenter des obstacles résiduels significatifs à l'effort ²²². Une seconde étude propose d'utiliser l'échographie d'effort pour sélectionner les patients nécessitant un contrôle IRM ¹⁷⁵. L'étude de Freed a montré qu'en dépit d'un bon résultat opératoire les différences de pressions artérielles systoliques et moyennes entre le MS et le MI se majoraient à l'effort chez les patients opérés de CoA. Ce gradient tensionnel à l'effort pourrait s'expliquer par la présence d'un obstacle résiduel. Lors de l'augmentation du débit cardiaque durant l'exercice, cet obstacle négligeable au repos deviendrait significatif ¹⁸⁴. Cependant ces études n'évaluent pas l'impact de ces observations à l'effort sur la prise en charge thérapeutique ni sur leurs valeurs pronostiques ^{175,222}.

Notre revue de la littérature ne retrouve qu'un seul article traitant de l'utilisation de l'échographie Doppler à l'effort dans le dépistage des patients nécessitant un geste thérapeutique. Une équipe portugaise a rapporté dans un cas clinique avoir intégré les

résultats d'une échographie d'effort, faisant apparaître un prolongement diastolique, pour évaluer l'indication d'une ré-intervention chez un patient opéré d'une CoA ²³⁹. La place de l'échographie cardiaque d'effort dans la prise en charge thérapeutique des ReCoA est encore discutée au sein des communautés scientifiques et des équipes. Même si son utilisation semble pour certains pouvoir être intéressante, il n'y a actuellement pas de normes ni de critères de gravité définis.

II. OBJECTIFS DE L'ETUDE

L'objectif de l'étude EECOA est d'évaluer la valeur de l'échographie Doppler à l'effort dans le dépistage des ReCoA en confrontant les résultats obtenus à ceux du suivi standard des patients et aux courbes de survies. En cas de ré-intervention, les observations faites lors de la chirurgie ou du cathétérisme seront également reportées.

A. Critère de jugement principal

A partir des données de la littérature ^{7,11,111,112,129,178,222,235}, nous avons utilisé le critère composite suivant pour préciser l'existence d'un obstacle résiduel à l'effort :

- augmentation précoce des Vmax sur l'isthme >3.5m/s.
- et présence d'un prolongement diastolique en lame de sabre.

La mesure de la Vmax sur l'isthme et la recherche d'un prolongement diastolique sont des critères simples, reproductibles et qui ont été validés au repos ^{7,11,111,112}. D'après la littérature, un prolongement diastolique significatif est, au repos, un signe pathognomique de CoA ou de sa récurrence ^{4,11,111,112}.

B. Mesure du critère de jugement principal

La nécessité d'une ré-intervention, chirurgicale ou par voie percutanée, la survenue d'une HTA ou le décès à 3 ans permettront d'évaluer la valeur de notre critère de jugement principal ; ces éléments de morbi-mortalité sont les plus fréquemment cités pour cette population ^{4,6,11,76,240}.

III. MATERIEL ET METHODES

EECoA, protocole de recherche n° ID RCB : 2013-A01854-41, est une étude monocentrique et prospective. Débutée en Juin 2014, elle est menée dans le laboratoire d'échographie cardiaque du service de cardiologie d'adultes du Centre Hospitalo-Universitaire de Rouen. Le promoteur est le service de cardiologie du CHU de Rouen et l'investigateur principal est le Dr Barre. L'équipe d'investigateurs comprend des médecins cardiologues d'adultes et pédiatriques, formés aux échographies de repos et d'effort ainsi qu'aux cardiopathies congénitales.

Les objectifs et le protocole de cette étude, approuvés par le Comité de Protection des Personnes Nord-Ouest I le 10 Mars 2014 et par l'Agence Nationale de Sécurité du Médicament le 13 Mai 2014, sont expliqués à tous les patients. Après avoir reçu une information éclairée, les patients ont un délai de réflexion minimum de 15 jours avant de pouvoir donner leur accord. Le consentement est recueilli pour chaque patient. Les documents d'informations ont été rédigés de façon adaptée pour le patient mineur et ses parents et pour le patient adulte.

A. Recrutement des patients

Notre étude cible les patients suivis en Haute Normandie pour une CoA, traités chirurgicalement ou par voie percutanée. Cette cohorte comprend environ 130 patients, adolescents et adultes. La participation au protocole est proposée lors de consultations ou d'exams de suivi.

Critère d'inclusion :

- Patients suivis pour CoA réparée, quelque soit l'âge lors de l'intervention, le type de réparation ou le résultat.

Critères de non-inclusion :

- Taille <150cm.
- Patients porteurs d'une cardiopathie complexe (Sd de Shone, TGV...).

- Patients présentant une contre-indication à l'épreuve d'effort ^{190,229}:
 - obstacle symptomatique : IC, syncope ou douleurs thoraciques à l'effort,
 - fonction d'éjection du VG <50%,
 - HTA >200mmHg de systolique ou >110 mmHg de diastolique au repos,
 - arythmie non contrôlée,
 - patient ne pouvant réaliser l'épreuve d'effort pour des raisons d'incapacités physiques ou de difficultés de compréhension des consignes.
- Femmes enceintes.
- Patients placés sous sauvegarde de justice.

A partir de cette population et après avoir exclus les patients perdus de vue, ceux présentant une contre-indication au protocole d'épreuve d'effort EECOA et les patients ayant une cardiopathie congénitale complexe, nous prévoyons d'inclure 80 patients.

La durée des inclusions fixée est de 2 ans avec une durée de suivi prévue de 3 ans. L'émission du rapport final se fera 1 an après la dernière visite du dernier sujet inclus.

Les conditions de sortie d'étude peuvent être secondaires à la décision du patient, ou par décision de l'investigateur en cas de survenue d'évènements indésirables graves ou de pathologies ne permettant pas au patient de poursuivre l'étude. En cas de refus ou de contre-indication à la poursuite de l'étude, les patients sortis d'étude ou perdus de vue ne seront pas remplacés. Les patients sortis d'essai suite à un évènement indésirable recevront la prise en charge nécessaire jusqu'à disparition ou stabilisation de l'évènement.

Si au cours de l'étude, la balance bénéfique / risque semble défavorable, la recherche sera arrêtée sur avis du comité de surveillance indépendant ou sur demande des autorités compétentes.

B. Données du suivi standard des patients

Après inclusion au protocole, les données du suivi habituel des patients sont récupérées à partir des dossiers médicaux.

1. Historique de la coarctation

Pour chaque patient sont relevés le mode de découverte et l'âge au diagnostic, la technique de réparation employée ainsi que l'éventuel recours à une ou plusieurs ré-interventions.

Les anomalies cardiaques associées : hypoplasie de l'arche aortique, bicuspidie, CIV ou artère SCD rétro-oesophagienne sont recherchées.

La présence d'une HTA, sa chronologie par rapport à la prise en charge de la CoA et la nécessité ou non d'un traitement médical sont notés.

2. Explorations du suivi habituel

Les symptômes ressentis par le patient : dyspnée, douleurs thoraciques ou palpitations survenant au repos ou à l'effort sont rapportés.

Les données issues des derniers examens cliniques, mesures de PA, ECG, échographies cardiaques, épreuves d'effort et examens d'imagerie en coupes sont récupérées ainsi que leurs conclusions.

Les résultats sont analysés selon les critères présentés dans le tableau 1.

Tableau 1 : Critères diagnostiques de récurrence de coarctation de l'aorte

Examen	Résultat
Clinique 11,98,99	Souffle Palpation des pouls asymétrique ou asynchrone HTA : PAs >140 et/ou PAd >90 mmHg ou >95 ^e percentile au repos Gradient tensionnel MS-MI >20mmHg au repos
Epreuve d'effort 7,184,241-244	PAs >220mmHg Gradient tensionnel MS-MI >45mmHg au maximum de l'effort
Echographie standard 7,11,245	Obstacle sur l'isthme aortique Vmax >3m/s sur l'Ao Desc Présence d'un prolongement diastolique
IRM / TDM 11,246	Rapport Isthme / Ao diaphragmatique <50% Développement d'une circulation collatérale

Le prolongement diastolique est considéré significatif lorsqu'il est holo-diastolique et d'aspect dit en lame de sabre⁴ (Figure : 20).

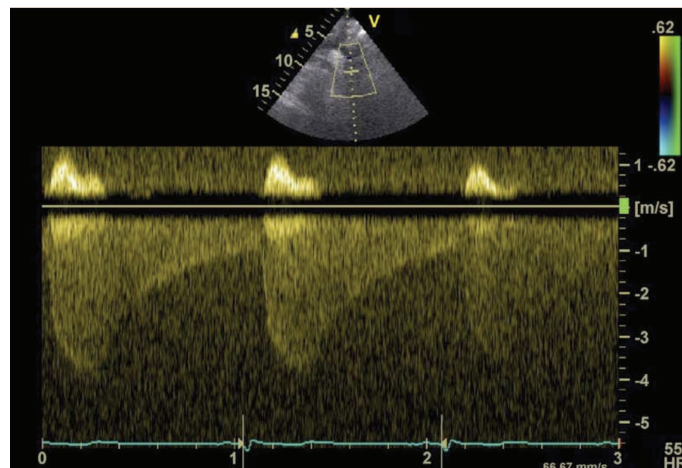


Figure : 20. Echographie Doppler : flux diastolique antérograde dans l'aorte descendante avec aspect en « lame de sabre »⁴.

La figure 21 montre un flux Doppler dans l'aorte isthmique normal, sans flux antérograde en diastole. Sur la figure 22 on observe une persistance du flux durant la diastole, le tracé à un aspect linéaire, ne permettant pas d'évoquer la présence d'un obstacle sur l'isthme aortique.




Figure : 21. Flux Doppler normal sur l'isthme aortique. Absence de prolongement antérograde en diastole. Image issue du protocole EECOA.

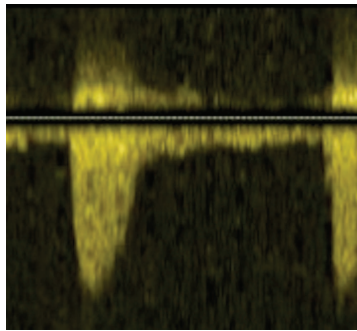


Figure : 22. Prolongement diastolique linéaire. Image issue du protocole EECOA.

C. Protocole de l'étude EECOA

1. Examen au repos

Avant test d'effort, un examen clinique complet du patient est réalisé. La PA est prise au MS droit (en l'absence d'artère SCD rétro oesophagienne) et au MI au niveau de la zone du pouls tibial avec un brassard adapté. L'HTA au repos est définie par PA >140 mmHg et/ou PAD >90 mmHg^{98,99,247}. L'investigateur recherche un souffle à l'auscultation et palpe les pouls aux 4 membres^{10,98}. La présence de signes d'IC est notée. Un ECG est réalisé à la recherche de signes d'HVG et de troubles de rythmes¹⁷⁶. Les patients hypertendus traités médicalement ne doivent pas arrêter leur traitement avant de réaliser l'épreuve d'effort²²⁸.

2. Déroulement de l'examen

Le patient est installé sur un ergomètre semi couché Schiller ERG 911 S/L, équipé d'un brassard de mesure de la tension artérielle BP/LS (Figure 23). La position semi-couchée, à 45° d'inclinaison, permet au patient de développer une puissance similaire à celle observée sur tapis roulant ou sur ergomètre assis tout en limitant les artefacts lors des prises de PA et des enregistrements ECG^{194,195,248}. A partir des données du fournisseur de l'ergomètre et de l'expérience de l'unité, et afin d'obtenir des conditions d'examen optimales, nous avons fixé à 150cm la taille du patient minimale requise pour la participation au protocole²⁴⁸.

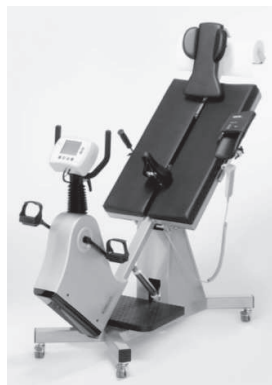

Figure : 23. Ergomètre Schiller ERG 911 S/L.

Après acquisition des mesures au repos, l'exercice débute avec une charge imposée initiale de 30 watts. Toutes les 3 minutes, la charge de travail augmente d'un palier de 30 watts²⁴⁹. La surveillance du patient et de la survenue des critères d'arrêt de l'effort se déroulent selon les recommandations^{228,250}.

Chaque épreuve est réalisée en présence d'un médecin investigateur et d'une infirmière formée à la surveillance du patient durant une échographie d'effort^{228,250,251}. Tout au long de l'épreuve, le nombre de tour minute réalisé par le patient est contrôlé, avec pour objectif 60 tours/min²⁵². L'ECG est monitoré de façon continu. La survenue éventuelle de symptômes est notifiée. La performance de chaque patient est comparée à la performance théorique pour l'âge. Une charge de travail développée inférieure à 85% des capacités maximales théoriques définit une épreuve sous maximale. La fréquence maximale théorique (FMT) est calculée selon la formule de Fox : $FMT = 220 - \text{âge du patient (années)}$ ²²⁴. Un arrêt prématuré de l'épreuve est provoqué par l'une ou plusieurs des situations suivantes^{190,194,226,229,228,248-250}.

- symptômes à l'effort : dyspnée précoce et mal tolérée, angor, malaise ou syncope,
- élévation anormale de la PAs >250mmHg ou chute de la PAs à l'effort,
- apparition d'une modification significative du segment ST à l'effort,
- trouble du rythme ventriculaire,
- patient demandant l'arrêt de l'épreuve.

Au repos, à chaque palier, au pic de l'effort, puis toutes les 2 minutes en phase de récupération, l'ECG et la PA sont enregistrés. Juste au moment de l'arrêt de l'effort une nouvelle mesure de la PAs au MS droit et MI est effectuée. La phase de récupération dure au moins 6 minutes^{228,249}.

3. Protocole échographique

L'échographie cardiaque est réalisée en utilisant un appareil VIVID 9 GE 2013. Les acquisitions échocardiographiques se font au repos, à chaque palier et au maximum de l'effort, ainsi qu'en phase de récupération. L'évaluation du VG comprend : le calcul de la fraction d'éjection (FEVG) et de raccourcissement (FRVG), la mesure des épaisseurs pariétales, des diamètres télésystoliques et télédiastoliques du VG à partir des coupes TM. L'estimation de la FEVG est réalisée selon la technique de Simpson et celle de la FRVG se fait en M-Mode²⁴⁵. Les mesures sur l'isthme aortique sont réalisées en coupe supra sternale: estimation de la Vmax par mesure en mode Doppler continu et recherche d'un prolongement diastolique²⁴⁵.

4. Modalités de suivi

Après réalisation de l'échographie cardiaque d'effort, une visite de suivie annuelle est prévue. Les patients seront revus à 1, 2 et 3 ans (Visite V1, V2 et V3). Ces visites s'inscrivent dans le suivi courant des patients opérés d'une CoA. Le médecin recueillera les symptômes, notera les données issues de l'examen clinique (souffle, palpation des pouls, signes d'IC). La PA et l'ECG seront contrôlés. Une échographie cardiaque au repos sera réalisée.

5. Analyse des données

Les données du suivi antérieur des patients sont étudiées de façon rétrospective.

Les différences entre les PA mesurées en consultation et celles observées le jour de l'épreuve, ainsi que les différences de performances (FMT) et de gradients tensionnels obtenus sur tapis et sur ergomètre furent analysées selon le test de Wilcoxon.

Un test de Spearman fut utilisé pour étudier la corrélation entre les Vmax mesurées au repos et celles mesurées au pic de l'effort sur ergomètre.

Nous avons comparé, au pic de l'effort, les Vmax associées à un prolongement diastolique en lame de sabre au Vmax qui restaient isolées par un test de Mann-Whitney.

Le seuil de significativité retenu pour nos tests était une valeur alpha de 0,05.

IV. RESULTATS PRELIMINAIRES DE L'ETUDE

A. Population de l'étude

A partir de la base de données de l'unité de cardiologie pédiatrique du service de pédiatrie du CHU de Rouen, près d'une quarantaine de patients ne répondaient pas aux critères de sélection de l'étude principalement en raison de comorbidités ou de cardiopathies complexes associées. Un patient a développé une paraplégie spastique au décours de la chirurgie et 2 sont décédés en post opératoire immédiat. Près d'une quinzaine de patients ont déménagés ou semblent perdus de vue.

Depuis le début de la période d'inclusion, en juin 2014, près de 25 patients ont remplis les critères d'inclusions. Aucun patient n'a, jusqu'à présent, refusé la participation au protocole. Deux patients n'ont pu être contacté et n'ont pas répondu aux convocations envoyées. Cinq patients ne se sont pas présentés le jour de l'examen.

De juin à septembre 2014, nous avons réalisé 15 examens. Le groupe de patients comprend 13 sujets de sexe masculin. L'âge moyen des patients était de 19.3 ± 5.4 ans. Les caractéristiques de notre population et modes de découvertes de leurs CoA sont présentés dans le tableau 2.

Ces patients ne portaient pas de stimulateur cardiaque et avaient tous un rythme sinusal normal lors de l'épreuve d'effort. Parmi les patients inclus, aucun n'avait d'artère SCD anormale rétro-oesophagienne.

Tableau 2 : Caractéristiques de la population et circonstances du diagnostic initial de coarctation aortique.

Caractéristiques de la population		med (min-max) ou n (%)
Sexe (masculin)		13 (87%)
Forme néonatale <1mois		7 (47%)
	Age au diagnostic (jours)	5 (0-17)
Forme du grand enfant / adulte		8 (53%)
	Age au diagnostic (années)	3 (0,2-14,7)
Mode de découverte	Prénatale	2
	Souffle	2
	Anomalie des pouls	3
	Signes d'IC	4
	Choc cardiogénique	1
	HTA	2
	Cathétérisme	1
Anomalies cardiaques initialement associées	Bicuspidie	10 (67%)
	Hypoplasie de l'arche aortique	4 (27%)
	CIV	2 (13%)
Age lors de la première réparation (années)		
Réparation avant 1 an		9 (60%)
	Age (mois)	1,2 (0,3-2,5)
Réparation après 1 an		6 (40%)
	Age (années)	9,5 (1,6-15)
Age à l'inclusion (années)		18,8 (11,5-32,5)

L'âge au diagnostic sépare les formes néonatales de celles survenant après l'âge d'un mois en raison de la plus grande sévérité des CoA du nouveau-né. L'âge seuil lors de la première réparation est fixé à 1 an du fait du risque plus important de récurrence en cas d'intervention avant cet âge.

La cohorte de patients suivis pour une CoA réparée de notre centre est composée à 58% de sujets de sexe masculin, l'échantillon de patients jusqu'à présent inclus n'est pas représentatif de cette population sur ce critère. On retrouve 66% de bicuspidies aortiques chez nos patients, cette incidence est variable dans la littérature. Quatre patients avaient une hypoplasie de l'arche aortique lors du diagnostic de CoA, soit un peu moins que ce que rapportent les études, cependant ici encore les définitions sont variables. Dans notre échantillon, pour un patient, le diagnostic de CoA fut porté au décours d'un cathétérisme réalisé dans le but d'explorer une CIV dont le retentissement hémodynamique modéré expliquait mal l'état clinique du patient.

B. Données du suivi standard de ces patients

Les tableaux 3 et 4 renseignent sur le profil tensionnel et les techniques de cures de CoA employées pour notre groupe de patients.

Tableau 3 : Hypertension artérielle et prise en charge

Evolution de la pression artérielle et prise en charge	n
HTA	13 (86%)
Préopératoire	11
dont persistante en post opératoire	4
Postopératoire paradoxale transitoire	2
Apparue au cours du suivi	1
Traitement antihypertenseur actuel	5 (33%)
Equilibre tensionnel sous traitement	3
Patients normotendus	n = 10
PAs moy \pm ec (mmHg)	126 \pm 11
PAd moy \pm ec (mmHg)	66 \pm 11
Patients hypertendus	n = 5
PAs moy \pm ec (mmHg)	138 \pm 17
PAd moy \pm ec (mmHg)	68 \pm 12

La cure de CoA a permis la normalisation de la PA chez 7 sujets, mais on note la réapparition de chiffres tensionnels élevés à long terme chez 1 d'entre eux (patient n°3). Deux patients ont présenté une HTA paradoxale transitoire au décours de la chirurgie.

Parmi les 2 malades non équilibrés malgré un traitement antihypertenseur (patients n°2 et 8), un sujet (patient n°8) a nécessité 2 reprises par dilatation par voie percutanée, avec pose d'un stent lors de la dernière procédure, sans normalisation des chiffres tensionnels au décours de ces procédures.

Tableau 4 : Techniques de réparation initiales et ré-interventions éventuelles

Techniques de réparation et ré-interventions	n	
	Avant 1 an n = 9	Après 1 an n = 6
Première réparation		
Chirurgie	9	6
Crafoord	0	1
Crafoord modifié	9	1
Waldhausen	0	0
Crafoord modifié + Waldhausen	0	1
Patch	0	0
Tube	0	2
Technique non renseignée	0	1
Cathétérisme interventionnel	0	0
Dilatation au ballon	/	/
Dilatation par Stent	/	/
Nécessité d'une 2nd intervention	3	0
Chirurgicale	1	/
Cathétérisme	2	/
Délai entre 2 réparations (années) med (min-max)	7,1 (4,1-9)	/
Délai dernière réparation - inclusion ECoA (années) med (min-max)	14,7 (3,5-30,8)	

Dans notre série de patients, toutes les premières réparations de CoA furent réalisées par voies chirurgicales. La technique modifiée de Crafoord fut employée pour l'ensemble des patients opérés avant l'âge d'un an. Les 2 patients ayant eu une seconde intervention par voie percutanée eurent des dilatations par sonde à ballonnet ; pour l'un d'eux, une troisième intervention fut nécessaire 7 ans plus tard avec mise en place d'un stent.

Les résultats du suivi standard des patients sont rapportés dans le tableau 5.

Tableau 5 : Synthèse du suivi habituel des patients

Examens réalisés	n (%)	Résultats	n
Examen clinique	15 (100%)	Présence d'un souffle	5
		Pouls asymétriques ou asynchrones	0
		HTA au repos	4
		Gradient >20mmHg au repos	3
		Examen en faveur d'une ReCoA	3
Epreuve d'effort	15 (100%)	HTA à l'effort : PAs >220mmHg	3
		Gradient à l'effort >45mmHg	10
		Examen en faveur d'une ReCoA	10
		Difficulté à conclure	0
Echocardiographie de repos	15 (100%)	Rétrécissement sur l'isthme	2
		Arche hypoplasique	3
		Vmax sur l'isthme >3m/s	4
		Prolongement diastolique significatif	2
		HVG	4
		Nombre d'opérateurs différents	2
		Examen en faveur d'une ReCoA	2
Difficulté à conclure	2		
TDM	5 (33%)	Rapport isthme / Ao Desc <50%	0
		Arche hypoplasique	3
		Architecture de l'arche aortique	
		Romane	2
		Créneau	1
		Gothique	1
		Non renseignée	1
		Circulation collatérale	1
		Nombre d'intervenants différents	5
		Examen en faveur d'une ReCoA	1
Difficulté à conclure	1		
IRM	5 (33%)	Rapport isthme / Ao Desc <50%	2
		Arche hypoplasique	1
		Architecture de l'arche aortique	
		Romane	0
		Créneau	2
		Gothique	3
		HVG	1
		Circulation collatérale	0
		Nombre d'intervenants différents	9
Examen en faveur d'une ReCoA	1		
Difficulté à conclure	1		

Les intervalles de temps entre l'examen du protocole et les examens du suivi sont présentés dans le tableau 6.

Tableau 6 : Délais entre les examens du suivi et le protocole
EECoA

Examens	Délais (années) med (min-max)
Examen clinique	0,23 (0,08 - 0,68)
Echographie de repos	0,23 (0,08 - 0,68)
Epreuve d'effort std	1,8 (0,1 - 6,1)
Imagerie en coupes	0,5 (0,1 - 4,9)

L'examen clinique était en faveur de la présence d'un obstacle sur l'isthme avec présence d'un gradient tensionnel MS-MI au repos chez 3 patients. Quatre patients étaient hypertendus lors de la dernière consultation, dont 1 habituellement normotendu et sans antécédents d'HTA.

Sur 15 épreuves d'effort sur tapis, 11 ont été supervisées par le même médecin sénior, 3 ont été réalisées par un interne mais les interprétations ont été faites par le médecin sénior. Un patient a effectué son épreuve dans un autre centre. Les critères d'interprétations ont été les mêmes pour tous les patients et il n'y a pas eu de difficulté d'analyse en fin de test.

Les échographies cardiaques de repos ont été réalisées par 2 opérateurs séniors. Pour 2 patients, il était difficile de conclure en raison de données discordantes. Le sujet n°8 présentait une diminution franche de calibre sur l'isthme avec une Vmax sur l'isthme >3m/s mais il n'y avait pas de prolongement diastolique et le flux était correctement pulsé dans l'aorte abdominale. La Vmax était également >3m/s chez le patient n°12, on notait par ailleurs une angulation sur la crosse aortique de ce malade, le flux en diastole sur l'isthme et le flux dans l'aorte abdominale étaient tous 2 normaux. L'architecture de la crosse aortique paraissait de type gothique pour 3 patients (n°3, 7 et 12).

L'équipe de radiologie qui a interprété les examens d'imagerie en coupes était composée de 12 médecins : 5 médecins séniors et 7 internes. Tous les examens ont été relut par un médecin sénior et 4 furent discutés lors de réunions multidisciplinaires. Cinq patients ont eu un scanner thoracique et 5 une IRM. La crosse était de type gothique pour 4 sujets (n°1, 3, 4 et 10) et en créneau chez 3 patients (n° 6, 7, et 10). Il a été difficile de conclure pour un TDM (n°7) et pour une IRM (n°3). Au scanner, le patient n°7 présentait une HVG et une arche de type

romane avec une franche hypoplasie, il n'y avait pas de circulation collatérale et le tube prothétique ne semblait pas sténosé. En dépit de cette hypoplasie de l'arche, l'ensemble des éléments au scanner semblait en faveur d'un bon résultat opératoire. L'IRM du patient n°3 montrait une HVG et une arche de type gothique. Il n'y avait pas de signe franc de ReCoA sur cet examen mais l'angulation de l'arche était responsable d'une accélération de la Vmax en regard. Un patient (n°2) présentait une circulation collatérale. Découverte tardivement, la CoA de ce malade était déjà associée à une circulation collatérale importante lors du bilan pré-opératoire initial, celle-ci semblait se majorer lors du dernier contrôle par TDM.

C. Données issues du protocole EECOA

Les échographies du protocole EECOA ont été réalisées par les 2 médecins séniors qui ont effectués les échographies du suivi des patients.

1. Données échographiques au repos

Les résultats des échographies standard sont présentés dans le tableau 7.

Au repos, aucun patient ne présentait de dysfonction VG. En coupe supra-sternale, la Vmax sur l'isthme était supérieure à 3m/s chez un patient (n°8) et un prolongement diastolique était retrouvé sur un examen (patient n°2).

Tableau 7 : Données échocardiographiques de repos

Echographie cardiaque de repos	moy (EC) ou n
DTDVG (mm)	48 ±6
DTSVG (mm)	28 ±5
FEVG (%)	70 ±6
FRVG (%)	41 ±5,5
Vmax (m/s)	2,3 ±0,4
Vmax >3m/s	1
Prolongement diastolique significatif	1
Prolongement significatif + Vmax >3m/s	0

DTDVG et DTSVG : diamètres télodiastolique et télésystolique du ventricule gauche. FEVG et FRVG : fractions d'éjection et de raccourcissement du ventricule gauche.

2. Données des épreuves d'effort du protocole EECOA

Les résultats principaux des épreuves d'effort sur ergomètre sont présentés dans le tableau 8. Sur les 15 malades inclus, 8 ont réalisés une épreuve d'effort maximale (>85% de la FMT). Aucun patient n'a été symptomatique et le motif d'arrêt a été la fatigue pour l'ensemble des sujets. Il n'a pas été nécessaire d'arrêter une épreuve sur décision médicale. Une réponse tensionnelle anormale à l'effort fut observée chez 9 patients.

Tableau 8 : Données issues de l'épreuve d'effort selon le protocole EECOA

Epreuve d'effort du protocole	moy ± ec ou n
Patient symptomatique	0
Motifs de l'arrêt	
Fatigue	15
Patient symptomatique	0
Demande de l'investigateur	0
Fc max (/min)	167 ±19
FMT (%)	83 ±8,5
FMT >85%	8
PAs MSD au pic de l'effort	221 ± 30
PAs >220mmHG	9
Gradient MS-MI à l'effort	57 ±34
Gradient >45mmHg	9
PAs >220mmHG et Gradient >45mmHg	6

Lors de ces épreuves d'effort 6 sujets ont présentés l'association d'une HTA à un gradient tensionnel MS-MI significatif à l'effort.

Nous avons observé des écarts entre les gradients tensionnels estimés après épreuves sur tapis et ceux obtenus lors de notre protocole, ces différences n'étaient pas statistiquement significatives (p= 0,31). Les performances des patients sur ergomètre étaient significativement inférieures à celles des efforts réalisés sur tapis roulant (p = 0,04).

3. Données échographiques à l'effort

Le tableau 9 rapporte les premiers résultats des échographies à l'effort réalisées depuis le début de l'étude.

Il n'a pas été observé de dysfonction VG à l'effort. Pour l'ensemble des patients le VG était adapté et hyperkinétique. Pour 15 patients nous avons observé un prolongement diastolique à l'effort. Ce prolongement diastolique est devenu significatif chez 8 patients et a persisté en phase de récupération pour 5 d'entre eux. Le palier moyen d'apparition du prolongement diastolique était le 1^{er}. La Vmax a été supérieure à 3,5m/s pour 10 patients. L'association Vmax >3,5m/s et prolongement diastolique significatif a été retrouvée chez 7 patients.

Tableau 9 : Echographie cardiaque à l'effort : EECOA

Données au maximum de l'effort	moy (ec) ou n
DTD mm	45 ±7
DTS mm	22 ±6
FEVG (%)	78 ±8,5
FRVG (%)	51 ±7,5
Vmax au pic de l'effort	
Vmax (m/s)	3,9 ±0,7
Vmax >3,5m/s	10
Prolongement diastolique	n ou med (min-max)
Palier d'apparition	1 (0-3)
Prolongement significatif	8
Palier de significativité	2 (0-2)
Présence en phase de récupération	5
Vmax >3,5m/s + Prolongement significatif	7

Résultats des échocardiographies d'effort réalisées depuis les premières inclusions.

La Vmax est devenue supérieure à 3,5m/s durant l'effort chez les patients n°4, n°13, et n°15 alors qu'ils n'ont pas présenté de prolongement diastolique significatif associé.

Pour le patient n°12, il n'a pas été possible de conclure en raison de la présence d'un prolongement apparaissant durant l'épreuve mais avec une Vmax <3,5m/s au pic de l'effort.

4. Synthèse des échographies cardiaques à l'effort

Les tableaux 10 et 11 montrent les différences de résultats obtenus lors des échographies standard et mesures tensionnelles au repos et au cours de l'effort sur ergomètre.

Tableau 10 : Comparaison des données échographiques de repos et au maximum de l'effort

	Repos (n)	Effort (n)
Dysfonction VG	0	0
Vmax >3,5m/s	1	10
Prolongement diastolique significatif	1	8
Vmax >3,5m/s + prolongement diastolique	0	7

Tableau 11 : Récapitulatif pour chaque patient des résultats du protocole EECOA. Comparaison repos et maximum de l'effort

Patients	PAs MSD (mmHg)		Gradient MS-MI (mmHg)		FEVG (%)		Vmax (m/s)		Prolongement diastolique	
	Repos	Effort	Repos	Effort	Repos	Effort	Repos	Effort	Repos	Effort
1	160/80	240/84	-	28	73	75	2,5	5	-	S
2	160/65	249/76	22	86	74	87	2,6	4,2	S	S
3	153/80	240/74	-	77	70	64	2,2	4,1	-	S
4	156/82	251/94	-	86	65	90	2,23	4	-	L
5	140/80	217/72	-	47	65	82	1,62	2,34	-	L
6	119/76	195/54	-	60	72	80	2,64	4,73	L	S
7	155/75	255/72	37	86	60	77	2,3	3,81	-	S
8	183/73	267/77	26	140	70	63	3,11	4,76	L	S
9	150/70	209/72	-	38	79	74	2,22	3,45	-	L
10	121/89	160/108	-	28	67	81	1,65	3,17	L	L
11	128/71	220/55	-	4	83	69	2,3	3,45	-	L
12	125/74	194/103	-	38	70	83	2,4	3,17	-	S
13	133/70	223/110	8	28	62	78	2,1	3,9	-	L
14	127/59	175/80	5	49	64	86	2,36	4,55	-	S
15	147/69	225/82	2	59	73	90	2,3	3,67	-	L

Comparaison des résultats au repos et au maximum de l'effort. En gras les valeurs anormales. Prolongement diastolique : - : absent ; L : linéaire ; S : en lame de sabre et significatif. MSD : membre supérieur droit.

On note que 9 patients ont des PAs élevées au repos, dont 4 patients non hypertendus habituellement. Les PAs mesurées au MSD le jour de l'épreuve sont significativement différentes de celles observées lors du suivi (Test de Wilcoxon : p=0,004).

La PAS du patient n°7 était supérieure à 250mmHg au maximum de l'effort, ce patient a arrêté de lui même l'épreuve en raison d'une fatigue musculaire.

Le patient n°8 avait une PAS mesurée à 267 mmHg dès le 3^e palier. Pour ce patient très sportif, nous avons décidé, devant la bonne tolérance clinique, de poursuivre le test afin de rechercher des signes de dysfonction VG. Malgré l'absence de symptômes et la bonne adaptation VG à l'effort, la pratique des sports de compétition fut contre-indiquée en raison de l'HTA sévère à l'exercice.

Chez 7 patients on observe l'apparition d'un prolongement diastolique significatif à l'effort alors qu'il n'y en avait pas au repos. Neuf patients ont une Vmax supérieure à 3,5m/s au pic de l'effort alors qu'au repos la valeur de leur Vmax était en dessous du seuil diagnostique de ReCoA.

Entre les mesures au repos et celles au maximum de l'effort, on observe une augmentation moyenne de la Vmax sur l'isthme aortique de $1,6 \pm 0,5$ m/s avec un taux de corrélation Vmax repos – Vmax au pic de l'effort : $\rho_s = 0.68$, $p = 0,005$.

Au pic de l'effort, les patients avec un prolongement diastolique en lame de sabre ont une Vmax statistiquement supérieure à celle des malades n'ayant pas de modifications significatives du flux en diastole ($p=0,02$).

D. Confrontation : échographies d'effort – données du suivi

Le tableau 12 montre pour chaque patient la conclusion de chaque test de dépistage ainsi que le résultat de l'échographie réalisée selon le protocole de notre étude.

Tableau 12 : Confrontation des données issues du suivi standard des patients aux résultats de l'échographie cardiaque d'effort de notre protocole.

Patients	Clinique	Echographie Std	Ep effort Std	TDM	IRM	EECoA : Vmax	EECoA : Prlgt D
1	-	-	+	-	/	+	+
2	+	+	+	+	/	+	+
3	-	-	+	/	±	+	+
4	+	-	+	/	-	+	-
5	-	-	+	-	/	-	-
6	-	+	-	/	+	+	+
7	+	-	+	±	/	+	+
8	-	±	+	/	+	+	+
9	-	-	-	/	/	-	-
10	-	-	-	/	-	-	-
11	-	-	-	/	/	-	-
12	-	±	+	/	/	-	+
13	-	-	-	/	/	+	-
14	-	-	+	/	/	+	+
15	-	-	+	-	/	+	-

Les signes « - » indiquent des résultats satisfaisants, les signes « + » les examens en faveur d'une récurrence de coarctation. Les examens non réalisés sont notifiés par le symbole « / ». Les examens pour lesquels les résultats sont discordants sont représentés par le symbole « ± ». Std : Standard ; Ep effort : Epreuve d'effort ; Prlgt D : Prolongement diastolique significatif.

Les 7 patients ayant une échographie d'effort positive (Vmax >3,5m/s sur l'isthme et prolongement diastolique en lame de sabre) ont en moyenne 1,9 examens du suivi positifs (médiane : 2, minimum : 1, maximum 4).

Seul les examens à l'effort du patient n°1 montrent des signes de ReCoA. Sur ergomètre le gradient MS-MI de ce malade est de 28mmHg, sur tapis il était de 100mmHg.

Le sujet n°2, bien qu'asymptomatique, est le seul chez qui l'ensemble des examens s'accorde en faveur d'une ReCoA. L'HTA de ce malade n'est pas équilibrée sous traitement. La discussion de reprise reste difficile en l'absence de symptôme et surtout devant un refus de la famille.

Le patient n°3 ne présente pas de signe de récurrence à l'examen clinique ni en échographie. Son HTA est équilibrée médicalement. Si l'IRM met en évidence une arche aortique de type gothique avec une accélération en regard de cette zone d'angulation, il reste difficile de déterminer s'il existe un obstacle significatif. L'épreuve d'effort sur tapis et l'échographie d'effort sont positives chez ce malade : gradient MS-MI sur tapis de 80mmHg et PAs à 250mmHg au pic de l'effort ; l'échographie d'effort montre l'apparition d'un prolongement diastolique en lame de sabre dès le 2nd palier et une Vmax à 4,1m/s au pic de l'effort.

Pour les sujets n°4, 13 et 15, l'échographie de repos montre de bons résultats mais l'épreuve d'effort démasque un gradient tensionnel au l'effort. Pour ces 3 patients, lors de l'échographie d'effort la Vmax sur l'isthme est >3,5m/s mais on ne retrouve pas de prolongement diastolique significatif. En imagerie, le malade n°4 avait une arche de type gothique, celle du patient n°15 était romane. Le patient n°13 n'a pas eu d'imagerie en coupes et en échographie l'architecture de l'arche était difficile à déterminer. Le patient n°4 a atteint le 5^e palier et les patients n°13 et 15 ont tous deux atteint le 6^e palier d'effort.

Seul le sujet n°5 présente une épreuve d'effort standard positive alors que le protocole EECOA conclut à un résultat favorable. Son HTA est contrôlée sous traitement antihypertenseur. Il avait un gradient tensionnel de 60mmHg lors de l'épreuve sur tapis et une PAs à 210mmHg au pic de l'effort. Ce gradient est de 47mmHg sur ergomètre. Lors de l'échographie d'effort la Vmax reste <3,5m/s (2,5m/s) et il n'est pas observé de prolongement diastolique significatif. Le patient n°5 a atteint le 5^e palier et 72% de la FMT en fin d'épreuve sur ergomètre.

Un gradient tensionnel MS-MI de 37mmHg est noté au repos pour le patient n°7 et son HTA est équilibrée sous traitement (120/60mmHg). L'échographie au repos de ce patient ne rapportait pas de signe de ReCoA mais on notait une arche angulée. La zone isthmique de ce patient, porteur d'un tube prothétique, étant mal visualisée à l'IRM, un TDM avait été demandé. Celui-ci était plutôt en faveur d'un bon résultat, en dehors une hypoplasie marquée mais semblant stable. Chez ce patient l'échographie d'effort est positive avec une Vmax >3,5m/s et un prolongement diastolique significatif apparaissait dès le 1^{er} palier et persistait lors de la phase de récupération.

L'échographie standard du patient n°8 était discordante avec une diminution franche de calibre sur la zone isthmique et une Vmax sur l'isthme >3m/s mais sans prolongement diastolique associé. Son épreuve d'effort sur tapis était positive avec un gradient MS-MI à l'effort de 110mmHg. Le rapport isthme / Ao Desc était de 0,47 à l'IRM. Pour ce patient on note une Vmax >3,5m/s (4,7m/s) et un prolongement diastolique significatif dès le 1^{er} palier de l'effort.

Les examens du suivi habituel des patients n°9, 10 et 11 concluent de façon concordante à l'absence d'obstacle résiduel. Pour ces 3 patients, l'échographie cardiaque à l'effort est négative.

Le suivi du sujet n°12 montre au repos une Vmax >3m/s sans anomalie du flux en diastole. Cette patiente a mené une première grossesse sans difficulté. Au cours de l'effort on note chez patiente un prolongement diastolique significatif apparaissant entre le 1^{er} et le 2nd palier. La Vmax de cette patiente reste <3,5m/s durant l'effort. L'opérateur notait une mauvaise échogénicité et une difficulté à aligner le tir Doppler au flux aortique. Le gradient tensionnel MS-MI au maximum de l'effort est <45mmHg sur ergomètre, avec une épreuve menée jusqu'à 76% de la FMT. Ce gradient MS-MI à l'effort était de 68mmHg pour 84% de la FMT sur tapis.

Diagnostiqué en anténatal, le patient n°14 est longtemps resté asymptomatique, initialement les examens étaient discordants : Vmax >3m/s sans prolongement diastolique au repos, un gradient limite à l'effort et un TDM montrant une CoA peu serrée. Suite à une discussion pluridisciplinaire au centre de référence, où les avis étaient partagés, l'indication opératoire de la CoA native fut portée devant les résultats d'une première échographie d'effort montrant une Vmax >3,5m/s et associée à un franc prolongement diastolique. Ce patient présente actuellement une crosse de géométrie gothique sans signe de ReCoA lors de l'échographie de repos (Vmax : 2,8m/s, sans prolongement diastolique significatif et avec un flux normalement pulsé dans l'aorte abdominale). L'épreuve d'effort sur tapis de ce patient est positive (gradient tensionnel MS-MI : 50mmHg), et l'échographie sur ergomètre montre une Vmax élevée à 4,5m/s ainsi qu'un flux anormal en diastole.

PARTIE III : DISCUSSION

Le protocole EECoA

Notre étude souligne la problématique du diagnostic de récurrence de coarctation de l'aorte ^{4,7,77,138,169,173,222}. L'interprétation des examens de ce dépistage est complexe et leurs résultats peuvent être discordants.

Contrairement à ce que nous aurions pu attendre, aucun patient n'a présenté de dysfonction ventriculaire gauche lors de notre protocole, même pour des obstacles semblant significatifs à l'exercice. Dans cette étude, tous les sujets avaient un VG de bonne fonction et normalement hyperkinétique à l'effort. L'obstruction significative chez ces patients jeunes semble limitée à l'effort. Nous pensons que ces sujets ne présentent pas d'obstacles sévères ou significatifs au repos, ce qui à moyen terme limite l'atteinte du VG. Au terme de notre étude nous espérons avoir davantage de renseignements permettant de préciser le retentissement à plus long terme de ces obstacles prédominant à l'effort. Il est possible que notre échantillon de patients inclus ne soit pas représentatif de notre cohorte en terme de sévérité des ReCoA.

Les premières données de notre étude suggèrent une bonne sensibilité de l'échographie d'effort pour le dépistage des récurrences de CoA. Les patients ayant plus d'un examen du suivi montrant des signes de ReCoA ont tous une échographie d'effort positive. Seul le patient n°5 pourrait être un faux négatif potentiel. La spécificité de notre test semble également bonne car aucun test positif n'est opposé à un suivi strictement normal, donc nous n'avons possiblement aucun faux positif sur cet échantillon de malade.

Pour quatre échographies d'effort, l'interprétation est plus complexe. Les patients n°4, 13 et 15 ont, de façon isolée, une Vmax anormalement élevée à l'effort ; respectivement : 4 - 3,9 et 3,7m/s. L'architecture de la crosse aortique est gothique pour le patient n°4 et romane pour le sujet n°15. Le malade n°13 n'a pas eu d'imagerie en coupes. Comme pour l'échographie de repos, la technique est limitée par l'échogénicité du patient ^{126,129}. Concernant l'examen de la patiente n°12, chez qui l'on note un prolongement diastolique à l'effort, un mauvais alignement du tir Doppler pourrait expliquer que la Vmax soit restée inférieure à 3,5m/s.

Dans notre échantillon de patients, on ne retrouve pas d'anomalie lors de la palpation des pouls fémoraux. L'intensité des pouls fémoraux, de même que le gradient tensionnel MS-MI, est dépendant du niveau de PAs, de la présence circulation collatérale et de la fonction VG et du niveau de PAs que celui-ci développe. La circulation collatérale tend à équilibrer les seuils tensionnels MS-MI ^{10,54,127,174,175,215,253}.

Le jour de l'examen plusieurs patients ont présentés des PAs au repos élevées. Nous pensons que ces chiffres tensionnels anormalement hauts sont probablement dus à une part de stress lié au caractère inhabituel de l'examen et à la participation à un protocole de recherche ⁹.

L'épreuve d'effort standard sur tapis roulant paraît avoir une forte sensibilité et une forte spécificité. Cependant, dans notre étude, cette sensibilité semble inférieure à celle de l'échographie d'effort. Sur notre échantillon de patients, une échographie d'effort positive est toujours accompagnée d'au moins un examen du suivi évoquant une ReCoA. En revanche, le patient n°6 présente une épreuve d'effort sur tapis négative alors que 2 de ses examens font craindre une ReCoA (soit une épreuve sur tapis peut être faussement négative). L'échographie d'effort de ce patient est également positive : Vmax à 4,7m/s et présence d'un prolongement diastolique dès le 2nd palier de l'effort. La spécificité de l'épreuve sur tapis tend également à être inférieure à celle de notre examen. L'épreuve d'effort sur tapis du patient n°5 est positive alors que l'ensemble des éléments de son suivi, y compris les résultats du protocole EECOA, est en faveur d'une bonne réparation. Pour le sujet n°15 le suivi est négatif et à l'effort seule la Vmax est >3,5m/s. Les épreuves d'effort standard de ces 2 patients semblent donc potentiellement faussement positives en ce qui concerne le diagnostic de ReCoA, et sont possiblement attribuables aux conséquences hémodynamiques des modifications des propriétés de la paroi aortique. Parmi les 4 échographies d'effort négatives seule celle du patient n°5 est associée à un examen du suivi positif (l'épreuve d'effort sur tapis) tandis que pour les 3 autres patients, le suivi ne montre pas de signes de ReCoA.

Les spécificités de l'échographie de repos et d'effort paraissent identiques dans notre cohorte, les résultats négatifs sont les mêmes pour ces deux examens. En revanche, la sensibilité de l'échographie paraît meilleure à l'effort. Seulement 2 échographies de repos sont positives. Pour les 2 patients qui avaient de façon isolée au repos une Vmax sur l'isthme >3m/s (sujets n°8 et n°12), on note l'apparition d'un prolongement diastolique à l'effort (respectivement au 1^{er} et 2nd palier de l'effort). Pour le patient n°12, il n'a pas été possible de conclure ni au repos ni au terme de l'examen à l'effort.

Seulement 10/15 sujets avaient une imagerie en coupes datant de moins de 5 ans dans notre échantillon de patients. Il semble que certains patients ne soient pas venus à la date prévue de ces examens. Pour d'autres, l'examen n'était pas encore réalisé au terme de cette analyse préliminaire. Du fait du faible effectif actuel de notre cohorte, il est difficile d'estimer les sensibilité et spécificité de ces examens pour notre échantillon de patient. L'échographie d'effort semblerait légèrement supérieure à ces 2 examens réalisés au repos. L'IRM et le scanner restent des examens d'interprétation complexe. En dehors du rapport Isthme / Ao Desc au niveau du diaphragme ¹¹, on ne retrouve pas d'autre critère clairement recommandé, ce qui renforce cette difficulté d'analyse.

Notre étude montre la corrélation entre les valeurs de Vmax au repos et à l'effort. Les malades ayant une Vmax proche de la valeur seuil de 3m/s au repos ont plus de risques d'avoir une vitesse sur l'isthme dépassant les 3,5m/s à l'effort. On note également une différence significative en terme de Vmax selon que le patient présente ou non un prolongement diastolique significatif à l'effort. Cependant 3 sujets (n°4, 13 et 15), dont les suivis sont peu évocateurs d'une récurrence de CoA, ont une Vmax >3,5m/s au pic de l'effort sans anomalie significative du flux en diastole. Ces 3 observations nous amènent à nous interroger sur la valeur de la Vmax à l'effort. Les modifications des propriétés de la paroi et de l'architecture aortique rapportées dans la littérature et leurs conséquences hémodynamiques pourraient être un des éléments de réponse à cette question ^{110,146,151,159}.

Les données de la littérature sont d'un autre côté, unanime en ce qui concerne la valeur du prolongement diastolique au repos ^{11,111,112,129,178,203,206}. On peut toutefois se demander si toute les CoA ou ReCoA sont bien associées à la présence d'un prolongement diastolique en lame de sabre et qu'elle est la valeur du prolongement diastolique plus linéaire que nous avons pu observer chez nos patients à l'effort. Au terme de notre étude, nous espérons avoir davantage d'arguments et peut être pouvoir répondre à ces questions.

Indication de ré-intervention dans les récidives de CoA

Actuellement une réparation des CoA dès le diagnostic est recommandée^{11,76,10}. Une prise en charge précoce améliore la survie et réduit le risque d'HTA ultérieure^{4,6,78}. Bien que la réparation à un âge jeune s'associe à un taux plus important de récidives, la balance bénéfice / risque reste largement en faveur d'une réparation tôt dans l'enfance^{4,6,9,78,156}.

Si les recommandations concernant la prise en charge des CoA natives sont claires, celles-ci le sont moins en ce qui concerne les récidives^{11,240}. Des recommandations européennes, américaines ou canadiennes, aucune ne définit précisément la stratégie à adopter concernant les ré-interventions pour ReCoA^{10,11,76}. Cependant, en pratique, l'attitude choisie dans de nombreux centres est de procéder à une ré-intervention précoce en cas d'obstacle significatif. La décision est généralement prise à l'issue de discussions multidisciplinaires et repose sur l'ensemble des éléments du suivi plus que sur les résultats d'un examen pris isolément. Les données du cathétérisme cardiaque diagnostique, que nous n'avons pas à disposition à ce stade de notre étude, jouent un rôle important au cours de ces discussions.

Autre problème encore mal défini, la conduite à tenir face un obstacle peu sévère pose encore beaucoup de difficultés^{12,240}. Le seuil à partir duquel l'obstacle sur l'isthme devient significatif est moins bien établi. La charge hémodynamique imposée par une ReCoA implique une interaction complexe entre paramètres anatomiques (dimensions de l'orifice d'écoulement efficace, géométrie, longueur), mécaniques (compliance aortique), de débit, et de variables ventriculaires (fonction ventriculaire et couplage ventriculo-artériel)²⁰⁶. La balance bénéfice / risque est complexe à évaluer et il semble difficile d'exposer ces patients encore asymptomatiques à une chirurgie complexe ou à un cathétérisme invasif alors que le bénéfice apporté n'est pas encore démontré^{12,76}. L'étude de Vriend a cependant montré que, même modéré, un obstacle résiduel était associé à une élévation de la PAs¹². Selon les auteurs, les critères actuels définissant l'indication de ré-intervention ne seraient pas optimaux et devraient être réévalués¹².

L'absence de définition précise et les possibles discordances entre les examens rendent difficile d'établir précisément le diagnostic de ReCoA et la conduite à tenir face à un obstacle modéré, le praticien devant alors s'appuyer sur un faisceau d'arguments^{149,180}. L'examen clinique présente ses limites^{69,173-175}. La présence d'une HTA doit faire évoquer en premier lieu une récidive, mais des valeurs élevées de PAs sont rapportées chez des patients

considérés « bien réparés » et plusieurs mécanismes semblent participer au développement de l'HTA chez les patients suivis pour CoA ^{9,11,149,150,173,188,189}. L'échographie au repos reste l'examen de première intention pour le dépistage des ReCoA mais sa sensibilité reste moyenne ^{13,100,126,128,129,173,210,212}. Les examens d'imagerie en coupes apportent de précieux renseignements mais présentent également des limites : critères diagnostiques variables selon les études, interprétation complexe et difficulté à évaluer certaines morphologies d'arche aortique, examens irradiants (TDM) et dépendants de la compliance du patient ^{69,126,128,129,173,199,200,210,211,217}. Enfin, le cathétérisme diagnostique est un examen invasif difficilement réalisable en routine ¹²⁶⁻¹²⁸. Le cathétérisme et les examens d'imagerie en coupes restent des examens au repos, ne reflétant pas les conditions de charges exercées en cas d'efforts ou d'activités de la vie courante.

Parallèlement aux difficultés diagnostiques des ReCoA, un autre problème est rencontré lorsqu'il s'agit de porter l'indication de reprise des ReCoA : celui du bénéfice attendu. Exposer ces patients qui pour la plupart sont asymptomatiques, à une nouvelle chirurgie ou à un cathétérisme et leurs complications éventuelles est un élément non négligeable de la discussion ^{5,12,76}. De plus, l'HTA, complication redoutable dès le jeune âge, persiste parfois malgré les ré-interventions, principalement en cas d'hypoplasie associée, comme ce fut le cas pour l'un de nos patients (n° 8) ^{121,149,150,164,166}.

En dehors de l'épreuve d'effort, qui elle aussi a ses limites ^{10,11,76,173,188-191,194,195}, l'ensemble des explorations se faisant au repos, nous avons voulu évaluer l'intérêt que pouvait représenter l'échographie d'effort dans cette prise de décision thérapeutique. Les premiers résultats de notre étude tendent à confirmer notre hypothèse. Si l'ensemble des examens du suivi est parfois discordant, l'échographie d'effort paraît anormale chaque fois qu'un ou plusieurs examens font craindre une ReCoA. L'échographie cardiaque à l'effort semble donc avoir une forte sensibilité. La spécificité de ce test semble également forte car lorsque l'ensemble des explorations du suivi est rassurante, notre test à l'effort est lui aussi normal.

Ces premiers résultats suggèrent donc que l'échographie cardiaque à l'effort puisse permettre de démasquer à l'effort des ReCoA douteuses ou non considérées significatives lors des examens au repos et permettre ainsi d'aider les praticiens dans le choix de leur prise en charge.

CoA et effort

Plusieurs auteurs recommandent les tests d'efforts dans l'évaluation post-opératoire des patients atteints de CoA ^{4,174,186,187,189,224}. A partir des données de la littérature, il est difficile de conclure précisément face à la survenue d'une HTA limitée à l'effort pour le diagnostic de ReCoA. Cascade hormonale, rigidité de la paroi aortique ou rôle de la géométrie de l'arche, la physiopathologie de l'HTA semble multifactorielle et l'intérêt d'une reprise sur ce seul critère est débattue ^{9,110,121,145-150,157,158,161,174,185}. L'étude de Correia soulève la question de la valeur de cette HTA à l'effort ¹⁸⁵. Leurs résultats n'ont pas montré de corrélation entre l'HTA d'effort et les reprises chirurgicales ¹⁸⁵. L'estimation du gradient tensionnel MS-MI au maximum de l'effort n'est pas aisée. La diminution rapide de la PAs à l'arrêt de l'effort impose une prise rapide de la PAs au MI ^{163,194,195}. Ceci pourrait expliquer l'absence de gradient MS-MI chez la patiente n°12 lors de l'effort sur ergomètre alors qu'il était significatif sur tapis. Cependant, et toujours d'après la littérature, le prolongement diastolique observé lors des échographies de repos semble être lui un signe pathognomonique de CoA ^{11,102,138,178,203}. Dans notre étude, pour 10 cas d'augmentation de la Vmax sur l'isthme à l'effort, 6 de ces examens étaient associés à l'apparition d'un prolongement diastolique significatif à l'effort, de plus ces patients étaient suspects de ReCoA sur d'autres examens du suivi. Pour les 3 patients présentant une élévation isolée de la Vmax à l'effort sans prolongement diastolique significatif, nous admettons l'hypothèse que ces patients présentent une rigidité aortique élevée ou une architecture aortique anormale, d'autant plus que ces malades semblent avoir un bon résultats sur d'autres examens du suivi ^{110,146,151,159}.

« GUCH » et effort

L'évaluation des capacités d'effort est recommandée chez les patients atteints d'une cardiopathie congénitale et devenus adultes (Grown Up Congenital Heart : GUCH)^{225,254}. Les bénéfices sur la santé apportés par une activité physique régulière sont prouvés ^{253,255-259}. La surprotection est commune chez ces enfants et adolescents ^{223,259-261}. Le mode de vie sédentaire qui en découle conduit à diminuer leurs capacités physiques et met ces patients à risque de développement précoce de maladies cardio-vasculaires à l'âge adulte ou autres maladies favorisées par l'inactivité ²⁵³. L'épreuve d'effort peut inspirer de la confiance chez les enfants et rassurer les parents ^{223,226,259,260}.

Dans son étude, Diller a montré que l'auto-évaluation des capacités d'exercice n'était pas fiable chez les adolescents et jeunes « GUCH » et que la classification de la New York Heart Association (système de classification basé sur les symptômes déclarés par le patient) sous-estimait le degré réel de limitation à l'effort de cette population. En effet, les patients asymptomatiques (New York Heart Association de classe I) avaient des capacités d'exercice comparables à celles des sujets adultes plus âgés et atteints d'insuffisance cardiaque congestive secondaire à une maladie cardiaque acquise. Cette différence est probablement due en grande partie au fait que les patients « GUCH » n'ont, pour certains, jamais vécu avec un système cardiorespiratoire normal et ont donc un concept différent de l'état normal "asymptomatique" ²⁶². Par ailleurs, les patients atteints, comme dans notre population, de pathologie de l'aorte, restent longtemps asymptomatiques ou peuvent avoir tendance, inconsciemment ou non, à adapter spontanément leur niveau d'activité afin de prévenir la survenue de symptômes, faussant ainsi les résultats des questionnaires d'évaluation ^{69,173}.

« GUCH » et suivi

Les résultats à long terme montrent, cependant, une réduction de l'espérance de vie en lien avec l'altération des paramètres hémodynamiques observés chez les patients opérés d'une CoA. Par conséquent, l'évaluation précise de ces facteurs est un élément clé pour les décisions de traitement et les résultats de succès à long terme ²⁶³. La morbi-mortalité observée chez ces patients en dépit d'une « bonne » réparation est à confronter aux complications éventuelles des techniques chirurgicales et de cathétérisme. La balance bénéfice / risque impose donc de porter précisément les indications de reprises sans pour autant négliger une récurrence de CoA significative ¹⁰. L'intérêt de ce diagnostic alors que les patients sont encore asymptomatiques est démontré ²⁰⁹. L'objectif du suivi des patients opérés de CoA est de dépister précocement les récurrences avant l'apparition des symptômes ou des premiers signes de décompensation.

La prévalence exacte des complications à long terme reste inconnue car de nombreux patients opérés dans l'enfance ne poursuivent pas leur suivi à l'âge adulte ⁷. Le nombre de perdus de vue est important et l'apparition tardive des signes cliniques des complications renforce la nécessité du diagnostic précoce des récurrences de CoA ^{7,209}. Un moment clé dans la prise en charge des « GUCH » est la transition, parfois délicate, entre le suivi cardiologue pédiatre – et

le cardiologue de malades adultes. Les études montrent que cette transition représente un risque supplémentaire de perte de vue des patients et de mauvaise observance ²²⁵. Du fait des conditions de réalisation de l'échographie cardiaque d'effort, le moment à partir duquel il nous est possible de proposer cet examen coïncide avec le moment de cette transition.

Le travail et les pratiques d'activités sont des déterminants majeurs de la qualité de vie des « GUCH » ^{223,259,260,264-266}. Dans notre échantillon, le patient n°8 a une HTA non équilibrée sous traitement mais une échographie de repos discordante. Pour ce patient l'échographie d'effort est dès le premier palier nettement positive, témoin d'un obstacle significatif à l'effort alors qu'il reste asymptomatique et cour le semi-marathon. Les renseignements que pourrait apporter l'échographie d'effort, notamment sur l'évaluation des capacités d'effort de ces patients jeunes et actifs, pourraient renforcer leur adhésion au suivi et leur faire prendre conscience de la nécessité de poursuivre leur prise en charge. Cependant, en multipliant les examens chez ces patients actifs pour lesquels il est souvent compliqué de suspendre leurs occupations ou de venir de loin, compte tenu du peu de compétences spécifiques en cardiopathies congénitales adultes actuellement dans notre région, le risque de fragiliser le suivi n'est pas nul. Même si cette étude fut l'occasion de faire le point avec quelques patients dont le suivi était irrégulier, certains patients ont exprimé la difficulté qu'ils avaient à pouvoir venir lors des examens ou des consultations.

Autre question fréquemment soulevée lors du suivi des GUCH est le problème posé par la grossesse et ses conséquences hémodynamiques maternelles et fœtales ^{259,267-271}. Durant la grossesse, le débit cardiaque augmente de 30 à 40% ²⁷². Pendant le travail la PA augmente et les contractions utérines provoquent une élévation supplémentaire de près de 25% du débit cardiaque ²⁷². Beauchesne et son équipe ont montré qu'une sténose sur le site de CoA pouvait être responsable d'une HTA significative au cours de la grossesse ²⁶⁸. Les modifications hémodynamiques au cours de la grossesse semblent démasquer certains obstacles résiduels pourtant considérés comme non importants lors de l'évaluation au repos ²⁷³. Toute CoA ou ReCoA significative doit être traitée avant un projet de grossesse en raison de la morbi-mortalité maternelle associée mais également de risque d'hypoperfusion placentaire ^{225,267,268}. L'échographie d'effort pourrait être un bon examen pour le bilan pré-conceptionnel de ces patientes et pourrait permettre d'évaluer, dans des conditions plus proches de celles rencontrées lors de la grossesse, le risque d'HTA gravidique, de dissection aortique ou d'insuffisance cardiaque durant la grossesse.

Bénéfices attendus de l'étude

Nous pensons que cet examen pourra permettre de démasquer à l'effort des critères de ré-intervention : mauvaise adaptation du VG à l'effort, élévation anormale des vitesses du flux sur l'isthme ou apparition d'un prolongement diastolique en lame de sabre. Confronté aux autres examens du suivi réalisés en routine, l'échographie d'effort pourrait conduire à un dépistage des ReCoA précoce et permettre de réduire la morbi-mortalité due aux lésions résiduelles.

En fin d'étude, avec l'augmentation du nombre de patients, nous espérons pouvoir préciser les seuils de significativités de la Vmax sur l'isthme, l'apparition du prolongement diastolique et estimer la force de l'association de ces 2 critères pour le dépistage des ReCoA à l'effort. Si les résultats s'avèrent concluant, cet examen pourrait même avoir un intérêt chez les femmes en âge de procréer et améliorer l'évaluation préalable à un projet de grossesse.

Risques liés à l'examen étudié

L'échographie en elle-même ne présente pas de contre-indication. Depuis plus de 50 ans de cet appareil diagnostique, correctement utilisé, n'a pas montré d'effets secondaires. L'imagerie par ultrasons est la seule technique recommandée pour le suivi des femmes enceintes et son emploi chez l'enfant n'a pas montré de risque²⁷⁴⁻²⁷⁶.

L'épreuve d'effort sur ergomètre présente les mêmes risques que ceux observés lors des épreuves d'effort sur tapis roulant recommandées pour le suivi habituel des patients opérés de CoA^{194,228}. Les patients sont informés du risque de troubles du rythme, d'ischémie ou de syncope à l'effort. Ces risques sont évalués durant les visites pré-inclusions et surveillés durant l'échographie d'effort. Le bénéfice apporté par les résultats des épreuves d'effort en milieu surveillé surpasse le risque présenté par l'activité physique quotidienne et non limitée de ces jeunes patients^{194,223,224,226,253,256}.

Limites de l'étude

Les capacités d'effort maximal d'un sujet sont en partie influencées par sa familiarisation et son niveau de formation avec le matériel utilisé, et par l'environnement et les conditions de réalisation de l'effort. Les limites principales liées aux tests sur cyclo-ergomètre sont l'inconfort et la fatigue musculaire centrée sur les quadriceps. Comme pour toute épreuve d'effort, la coopération du patient influence les performances obtenues en fin d'épreuve^{190,195,229}. La fatigue des jambes chez un patient non entraîné à ce type d'exercice peut lui imposer l'arrêt précoce avant d'avoir atteint ses capacités maximales. Les études montrent que la fréquence cardiaque maximale est de 5 à 10% plus basse²²⁴ et que la consommation d'oxygène maximale est de 10 à 15% plus basse sur cycle en comparaison aux tests sur tapis roulant chez les patients non accoutumés à ce type d'effort^{226,228,229}. Ceci pourrait expliquer que certains patients n'aient pas atteint 85% de leur FMT. Cependant lors de ces premières observations, les prolongements diastoliques significatifs sont apparus dès les premiers paliers de l'effort, ce qui correspond aux données de physiologie cardiaque à l'effort^{224,226,228-230}. Ainsi, même en cas d'épreuve sous maximale, il semble qu'il soit possible d'interpréter les résultats de l'échographie cardiaque à l'effort.

Les différences de gradients tensionnels observées entre les épreuves sur tapis et celles réalisées sur ergomètre peuvent s'expliquer par des conditions différentes de réalisation d'examen : position du patient, difficulté technique et rapidité de mesure de la tension au MI, appareils de mesures différents.

L'échographie à l'effort reste également limitée par les problèmes de fenêtres acoustiques et d'échogénicité. Les mouvements du patient durant l'épreuve rendent également plus difficile l'acquisition des images et une formation à cette technique échographique est un préalable nécessaire au bon déroulement de l'examen.

Notre étude n'inclus pas de sujet témoin. Les données de la littérature montrent, dès l'état de base, une différence entre les propriétés de la paroi aortique des sujets opérés de CoA et celles des sujets témoins^{146,147,157,158,160,161}. L'objectif de notre étude n'est pas d'évaluer ces différences à l'effort mais de mettre en évidence des différences entre les sujets ayant un bon résultats opératoire et ceux chez lesquels se pose la question de la présence et des répercussions d'un obstacle paraissant non significatif au repos. De plus de précédentes études ont montrés l'absence d'élévation de la $V_{max} > 3,5\text{m/s}$ ou de prolongement diastolique

chez les groupes témoins à l'effort ²²².

Autre limite, notre étude est réalisée en ouvert. L'absence d'analyse en aveugle risque d'induire un biais en influençant les discussions concernant l'indication d'une éventuelle reprise pour le patient. La décision de proposer ou non une nouvelle intervention repose sur un faisceau d'arguments, l'intérêt de l'échographie d'effort n'est pas de porter à elle seule la décision finale mais plutôt d'apporter une donnée supplémentaire aux praticiens. Même si l'analyse en ouvert des données risques d'apporter un biais, celui ci devrait être minimisé car l'ensemble des données du suivi sera également pris en compte lors des réunions pluridisciplinaires.

En l'absence de résultat de cathétérisme, qui reste le « gold standard », ou de confirmation chirurgicale, nous ne pouvons conclure de façon définitive ni affirmer de façon certaine quels sont les patients ayant une ReCoA et ceux ayant un bon résultat opératoire. Nous ne pouvons donc calculer précisément la sensibilité ou la spécificité ni les valeurs prédictives de notre test. L'attitude actuelle dans notre centre est de proposer un cathétérisme à visée diagnostique lorsque plusieurs examens du suivi standard semblent en faveur d'une ReCoA, au terme de notre étude nous pourrions opposer l'échographie d'effort aux données de cet examen.

Forces de l'étude

Même si le CHU de Rouen est un centre de compétences pour le suivi des cardiopathies congénitales, notre étude prévoit d'inclure des patients suivis pour CoA sans sélection des sujets en fonction de la sévérité de leur atteinte ni de la qualité de leur réparation.

Cette étude est, à notre connaissance, la première à analyser de façon prospective et sur une aussi large cohorte le comportement à l'effort de l'aorte après réparation de CoA et à comparer ces résultats à l'ensemble des examens réalisés dans le suivi des patients.

CONCLUSION

Les premiers résultats de notre étude suggèrent que l'évaluation des patients opérés d'une CoA et les critères définissant un résultat satisfaisant devraient inclure une étude fonctionnelle à l'effort. L'échographie d'effort permet une approche dynamique et plus physiologique que l'échographie cardiaque standard ou que les examens d'imagerie en coupes réalisés au repos. Elle devrait apporter un meilleur reflet du fonctionnement cardiovasculaire quotidien de cette population de patients jeunes et actifs. A la différence des épreuves d'efforts classiques, l'échographie d'effort fournit une étude plus complète, durant l'effort, et ne se limite pas aux mesures avant et après exercice. Malgré l'absence de certitude sur les diagnostics de ReCoA, nos premières estimations tendent à montrer que l'échographie cardiaque à l'effort pourrait avoir une forte sensibilité et une forte spécificité pour le dépistage des récurrences de CoA, voir même les meilleures en comparaison aux examens réalisés en routine pour le suivi de ces patients.

Actuellement le dépistage des récurrences de CoA souffre à la fois de la multiplicité des critères employés par les auteurs et de l'insuffisance de critères précis définis par les recommandations. Pour les praticiens, le diagnostic de ReCoA est complexe. Les examens disponibles sont nombreux mais leurs interprétations restent difficiles. A cela, l'absence de conduite à tenir clairement définie et de données pronostiques en cas d'obstacle modéré perturbe l'évaluation de la balance bénéfique / risque pour ces patients.

Au terme de cette étude, nous espérons pouvoir préciser la valeur pronostique de la Vmax sur l'isthme et celle du prolongement antérograde du flux en diastole à l'effort afin de pouvoir proposer un examen permettant d'aider le praticien dans sa prise de décision. Si ces critères s'avèrent discriminants, une étude en aveugle, évaluant leurs facilités d'acquisitions et leurs reproductibilités inter-opérateurs, sera nécessaire car en plus des problèmes d'échogénicité, l'acquisition des données à l'effort reste difficile.

BIBLIOGRAPHIE

1. Shumacker HB Jr, Nahrwold DL, King H, Waldhausen JA. Coarctation of the aorta. *Curr Probl Surg*. 1968;1:64.
2. Abbott M. Coarctation of the aorta of the adult type II. A statistical study and historical retrospect of 200 recorded cases with autopsy, of stenosis or obliteration of the descending arch in subjects above the age of two years. *Am Heart J*. 1928;3:574–618.
3. Marx GR. “Repaired” aortic coarctation in adults: not a “simple” congenital heart defect. *J Am Coll Cardiol*. 2000;35:1003–6.
4. Vriend JWJ, Mulder BJM. Late complications in patients after repair of aortic coarctation: implications for management. *Int J Cardiol*. 2005;101:399–406.
5. Kenny D, Hijazi ZM. Coarctation of the aorta: from fetal life to adulthood. *Cardiol J*. 2011;18:487–95.
6. Brown ML, Burkhart HM, Connolly HM, Dearani JA, Cetta F, Li Z, et al. Coarctation of the Aorta: Lifelong Surveillance Is Mandatory Following Surgical Repair. *J Am Coll Cardiol*. 2013;62:1020–5.
7. Pedersen TAL, Munk K, Andersen NH, Lundorf E, Pedersen EB, Hjortdal VE, et al. High long-term morbidity in repaired aortic coarctation: weak association with residual arch obstruction. *Congenit Heart Dis*. 2011;6:573–82.
8. Patel R, Singh SP, Abrams L, Roberts KD. Coarctation of aorta with special reference to infants. Long-term results of operation in 126 cases. *Br Heart J*. 1977;39:1246–53.
9. De Divitiis M, Rubba P, Calabrò R. Arterial hypertension and cardiovascular prognosis after successful repair of aortic coarctation: a clinical model for the study of vascular function. *Nutr Metab Cardiovasc Dis NMCD*. 2005;15:382–94.
10. Warnes CA, Williams RG, Bashore TM, Child JS, Connolly HM, Dearani JA, et al. ACC/AHA 2008 Guidelines for the Management of Adults with Congenital Heart Disease: Executive Summary: a report of the American College of Cardiology/American Heart Association Task Force on Practice Guidelines (writing committee to develop guidelines for the management of adults with congenital heart disease). *Circulation*. 2008;118:2395–451.
11. Baumgartner H, Bonhoeffer P, De Groot NMS, de Haan F, Deanfield JE, Galie N, et al. ESC Guidelines for the management of grown-up congenital heart disease (new version 2010). *Eur Heart J*. 2010;31:2915–57.
12. Vriend JWJ, Zwinderman AH, de Groot E, Kastelein JJP, Bouma BJ, Mulder BJM. Predictive value of mild, residual descending aortic narrowing for blood pressure and vascular damage in patients after repair of aortic coarctation. *Eur Heart J*. 2005;26:84–90.
13. Haute Autorité de Santé. Echocardiographie doppler transthoracique : principales indications et conditions de réalisation. Rapport d’évaluation technologique; 2012. http://www.has-sante.fr/portail/upload/docs/application/pdf/2012-11/rapport_eval_ett_octobre_2012_vd.pdf : consulté en Janvier 2014.
14. Metz LD, Beattie M, Hom R, Redberg RF, Grady D, Fleischmann KE. The Prognostic Value of Normal Exercise Myocardial Perfusion Imaging and Exercise Echocardiography: A Meta-Analysis. *J Am Coll Cardiol*. 2007;49:227–37.
15. Innocenti F, Caldi F, Tassinari I, Agresti C, Burgisser C, Fattirolli F, et al. Prognostic value of exercise stress test and dobutamine stress echo in patients with known coronary artery disease. *Echocardiography*. 2009;26:1–9.

16. Lancellotti P, Donal E, Magne J, Moonen M, O'Connor K, Daubert J-C, et al. Risk stratification in asymptomatic moderate to severe aortic stenosis: the importance of the valvular, arterial and ventricular interplay. *Heart Br Card Soc.* 2010;96:1364–71.
17. Lancellotti P, Lebois F, Simon M, Tombeux C, Chauvel C, Pierard LA. Prognostic importance of quantitative exercise Doppler echocardiography in asymptomatic valvular aortic stenosis. *Circulation.* 2005;112:1377–382.
18. Lancellotti P, Magne J, Piérard LA. The role of stress testing in evaluation of asymptomatic patients with aortic stenosis. *Curr Opin Cardiol.* 2013;28:531–9.
19. Lancellotti P, Magne J. Stress testing for the evaluation of patients with mitral regurgitation. *Curr Opin Cardiol.* 2012;27:492–8.
20. Bajolle F, Zaffran S, Bonnet D. Genetics and embryological mechanisms of congenital heart diseases. *Arch Cardiovasc Dis.* 2009;102:59–63.
21. Schleich J-M, Abdulla T, Summers R, Houyel L. An overview of cardiac morphogenesis. *Arch Cardiovasc Dis.* 2013;106:612–23.
22. Houyel L. Embryologie du coeur normal. EMC (Elsevier Masson SAS, Paris), Cardiologie, 11-001-C-10, 2009.
23. Anderson RH, Webb S, Brown NA, Lamers W, Moorman A. Development of the heart: (3) Formation of the ventricular outflow tracts, arterial valves, and intrapericardial arterial trunks. *Heart.* 2003;89:1110–8.
24. Latrémouille C, Lintz F. Anatomie du cœur normal. EMC (Elsevier Masson SAS, Paris), Cardiologie. 2006;1:1–15.
25. David N. Echocardiographie foetale. 3e ed. Masson; 2009.
26. Netter FH. Atlas d'anatomie humaine. 4e Edition. Masson; 2007.
27. Roubertie F, Le Bret E, Belli E, Roussin R, Ly M, Bensari N, et al. Coarctations aortiques et hypoplasies de l'arche. EMC (Elsevier Masson SAS, Paris), Techniques chirurgicales - Thorax. 2010;42-761.
28. Gournay V. The ductus arteriosus: Physiology, regulation, and functional and congenital anomalies. *Arch Cardiovasc Dis.* 2011;104:578–85.
29. Sidi D. Anesthésiologie Pédiatrique. Flammarion; 1997. p13 à 22.
30. Dupuis C. Cardiologie Pédiatrique. 2e Edition. Flammarion; 1991. p115-123.
31. Clyman RI, Mauray F, Roman C, Rudolph AM, Heymann MA. Circulating prostaglandin E2 concentrations and patent ductus arteriosus in fetal and neonatal lambs. *J Pediatr.* 1980;97:455–61.
32. Kiserud T, Acharya G. The fetal circulation. *Prenat Diagn.* 2004;24:1049–59.
33. Rudolph AM, Heymann MA. The circulation of the fetus in utero. Methods for studying distribution of blood flow, cardiac output and organ blood flow. *Circ Res.* 1967;21:163–84.
34. Rudolph AM. Distribution and regulation of blood flow in the fetal and neonatal lamb. *Circ Res.* 1985;57:811–21.
35. Heymann MA. Control of the pulmonary circulation in the fetus and during the transitional period to air breathing. *Eur J Obstet Gynecol Reprod Biol.* 1999;84:127–32.
36. Crossley KJ, Allison BJ, Polglase GR, Morley CJ, Davis PG, Hooper SB. Dynamic changes in the direction of blood flow through the ductus arteriosus at birth. *J Physiol.* 2009;587:4695–704.

37. Kiserud T. Physiology of the fetal circulation. *Semin Fetal Neonatal Med.* 2005;10:493–503.
38. Heymann MA, Rudolph AM. Effects of congenital heart disease on fetal and neonatal circulations. *Prog Cardiovasc Dis.* 1972;15:115–43.
39. Rudolph AM. Congenital cardiovascular malformations and the fetal circulation. *Arch Dis Child Fetal Neonatal Ed.* 2010;95:132–136.
40. Rudolph AM. Developmental biology of the heart: is there a role for the physiologist? *Semin Perinatol.* 1996;20:589–95.
41. Morrow WR, Huhta JC, Murphy DJ Jr, McNamara DG. Quantitative morphology of the aortic arch in neonatal coarctation. *J Am Coll Cardiol.* 1986;8:616–20.
42. Sinha SN, Kardatzke ML, Cole RB, Muster AJ, Wessel HU, Paul MH. Coarctation of the aorta in infancy. *Circulation.* 1969;40:385–98.
43. Rudolph AM, Heymann MA, Spitznas U. Hemodynamic considerations in the development of narrowing of the aorta. *Am J Cardiol.* 1972;30:514–25.
44. Fishman NH, Hof RB, Rudolph AM, Heymann MA. Models of congenital heart disease in fetal lambs. *Circulation.* 1978;58:354–64.
45. Hawkins J, Van Hare GF, Schmidt KG, Rudolph AM. Effects of increasing afterload on left ventricular output in fetal lambs. *Circ Res.* 1989;65:127–34.
46. Rudolph AM. Myocardial growth before and after birth: clinical implications. *Acta Paediatr.* 2000;89:129–33.
47. Anderson PA. The heart and development. *Semin Perinatol.* 1996;20:482–509.
48. Hillman NH, Kallapur SG, Jobe AH. Physiology of transition from intrauterine to extrauterine life. *Clin Perinatol.* 2012;39:769–83.
49. Gao Y, Raj JU. Regulation of the pulmonary circulation in the fetus and newborn. *Physiol Rev.* 2010;90:1291–335.
50. Teitel DF, Iwamoto HS, Rudolph AM. Changes in the pulmonary circulation during birth-related events. *Pediatr Res.* 1990;27:372–8.
51. McMurphy DM, Heymann MA, Rudolph AM, Melmon KL. Developmental changes in constriction of the ductus arteriosus: responses to oxygen and vasoactive agents in the isolated ductus arteriosus of the fetal lamb. *Pediatr Res.* 1972;6:231–8.
52. Oberhänsli-Weiss I, Heymann MA, Rudolph AM, Melmon KL. The pattern and mechanisms of response to oxygen by the ductus arteriosus and umbilical artery. *Pediatr Res.* 1972;6:693–700.
53. Houyel L, Khoshnood B, Anderson RH, Lelong N, Thieulin A-C, Goffinet F, et al. Population-based evaluation of a suggested anatomic and clinical classification of congenital heart defects based on the International Paediatric and Congenital Cardiac Code. *Orphanet J Rare Dis.* 2011;6:64.
54. Acar P. *Echographie pédiatrique et foetale.* 2e ed. Masson; 2008.
55. Dupuis C. *Cardiologie Pédiatrique.* 2e Edition. Flammarion; 1991. p265-281.
56. Langley SM, Sunstrom RE, Reed RD, Rekitto AJ, Gerrah R. The neonatal hypoplastic aortic arch: decisions and more decisions. *Semin Thorac Cardiovasc Surg Pediatr Card Surg Annu.* 2013;16:43–51.
57. Gruber PJ, Epstein JA. Development Gone Awry - Congenital Heart Disease. *Circ Res.* 2004;94:273–83.

58. Hove JR, Köster RW, Forouhar AS, Acevedo-Bolton G, Fraser SE, Gharib M. Intracardiac fluid forces are an essential epigenetic factor for embryonic cardiogenesis. *Nature*. 2003;421:172–7.
59. Hutchins GM. Coarctation of the aorta explained as a branch-point of the ductus arteriosus. *Am J Pathol*. 1971;63:203–14.
60. Shinebourne EA, Elseed AM. Relation between fetal flow patterns, coarctation of the aorta, and pulmonary blood flow. *Br Heart J*. 1974;36:492–8.
61. Kim JE, Kim E-K, Kim W-H, Shim GH, Kim H-S, Park JD, et al. Abnormally extended ductal tissue into the aorta is indicated by similar histopathology and shared apoptosis in patients with coarctation. *Int J Cardiol*. 2010;145:177–82.
62. Elzenga NJ, Gittenberger-de Groot AC, Oppenheimer-Dekker A. Coarctation and other obstructive aortic arch anomalies: their relationship to the ductus arteriosus. *Int J Cardiol*. 1986;13:289–308.
63. Elzenga NJ, Gittenberger-de Groot AC. Localised coarctation of the aorta. An age dependent spectrum. *Br Heart J*. 1983;49:317–23.
64. Ho SY, Anderson RH. Coarctation, tubular hypoplasia, and the ductus arteriosus. Histological study of 35 specimens. *Br Heart J*. 1979;41:268–74.
65. Van der Linde D, Konings EEM, Slager MA, Witsenburg M, Helbing WA, Takkenberg JJM, et al. Birth prevalence of congenital heart disease worldwide: a systematic review and meta-analysis. *J Am Coll Cardiol*. 2011;58:2241–7.
66. Marelli AJ, Mackie AS, Ionescu-Ittu R, Rahme E, Pilote L. Congenital heart disease in the general population: changing prevalence and age distribution. *Circulation*. 2007;115:163–72.
67. Hoffman JIE, Kaplan S. The incidence of congenital heart disease. *J Am Coll Cardiol*. 2002;39:1890–900.
68. Bondy C, Bakalov VK, Cheng C, Olivieri L, Rosing DR, Arai AE. Bicuspid aortic valve and aortic coarctation are linked to deletion of the X chromosome short arm in Turner syndrome. *J Med Genet*. 2013;50:662–5.
69. Hiratzka LF, Bakris GL, Beckman JA, Bersin RM, Carr VF, Casey DE, et al. 2010 ACCF/AHA/AATS/ACR/ASA/SCA/SCAI/SIR/STS/SVM guidelines for the diagnosis and management of patients with Thoracic Aortic Disease: a report of the American College of Cardiology Foundation/American Heart Association Task Force on Practice Guidelines, American Association for Thoracic Surgery, American College of Radiology, American Stroke Association, Society of Cardiovascular Anesthesiologists, Society for Cardiovascular Angiography and Interventions, Society of Interventional Radiology, Society of Thoracic Surgeons, and Society for Vascular Medicine. *Circulation*. 2010;121:266–369.
70. Wong SC, Burgess T, Cheung M, Zacharin M. The prevalence of turner syndrome in girls presenting with coarctation of the aorta. *J Pediatr*. 2014;164:259–63.
71. Becker AE, Becker MJ, Edwards JE. Anomalies associated with coarctation of aorta: particular reference to infancy. *Circulation*. 1970;41:1067–75.
72. Hoffman JIE, Kaplan S, Liberthson RR. Prevalence of congenital heart disease. *Am Heart J*. 2004;147:425–39.
73. Campbell M. Natural history of coarctation of the aorta. *Br Heart J*. 1970;32:633–40.
74. Jenkins NP, Ward C. Coarctation of the aorta: natural history and outcome after surgical treatment. *QJM Mon J Assoc Physicians*. 1999;92:365–71.

75. Quenot J-P, Boichot C, Petit A, Falcon-Eicher S, d' Athis P, Bonnet C, et al. Usefulness of MRI in the follow-up of patients with repaired aortic coarctation and bicuspid aortic valve. *Int J Cardiol.* 2005;103:312–6.
76. Silversides CK, Beauchesne L, Bradley T, Connelly M, Niwa K, Mulder B, et al. Canadian Cardiovascular Society 2009 Consensus Conference on the management of adults with congenital heart disease: Outflow tract obstruction, coarctation of the aorta, tetralogy of Fallot, Ebstein anomaly and Marfan's syndrome. *Can J Cardiol.* 2010;26:80–97.
77. Clarkson PM, Nicholson MR, Barratt-Boyes BG, Neutze JM, Whitlock RM. Results after repair of coarctation of the aorta beyond infancy: a 10 to 28 year follow-up with particular reference to late systemic hypertension. *Am J Cardiol.* 1983;51:1481–8.
78. Cohen M, Fuster V, Steele PM, Driscoll D, McGoon DC. Coarctation of the aorta. Long-term follow-up and prediction of outcome after surgical correction. *Circulation.* 1989;80:840–5.
79. Ungerleider RM, Pasquali SK, Welke KF, Wallace AS, Ootaki Y, Quartermain MD, et al. Contemporary patterns of surgery and outcomes for aortic coarctation: an analysis of the Society of Thoracic Surgeons Congenital Heart Surgery Database. *J Thorac Cardiovasc Surg.* 2013;145:150–157.
80. Hyett J, Perdu M, Sharland G, Snijders R, Nicolaidis KH. Using fetal nuchal translucency to screen for major congenital cardiac defects at 10-14 weeks of gestation: population based cohort study. *BMJ.* 1999;318:81–5.
81. Hyett J, Moscoso G, Papapanagiotou G, Perdu M, Nicolaidis KH. Abnormalities of the heart and great arteries in chromosomally normal fetuses with increased nuchal translucency thickness at 11-13 weeks of gestation. *Ultrasound Obstet Gynecol Off J Int Soc Ultrasound Obstet Gynecol.* 1996;7:245–50.
82. Quarello E, Stos B, Fermont L. Diagnostic prénatal des coarctations de l'aorte. *Gynécologie Obstétrique Fertil.* 2011;39:442–53.
83. Stos B, Le Bidois J, Fermont L, Bonnet D. Le diagnostic anténatal de la coarctation de l'aorte est-il possible ? *Arch Mal Coeur Vaiss.* 2007;100:428–32.
84. Viossat P, Ville Y, Bessis R, Jeny R, Nisand I, Teurnier F, et al. Rapport du Comité national technique de l'échographie de dépistage prénatal (CNTEDP) : recommandations pour l'échographie de diagnostic. *Gynécologie Obstétrique Fertil.* 2014;42:51–60.
85. Moon MH, Cho JY, Park EJ, Min JY, Kim J-A, Jung SI, et al. Three-vessel view of the fetal heart: in utero development of the great vessels. *Prenat Diagn.* 2007;27:158–63.
86. Quarello E, Bault JP, Chaoui R. Coupe des trois vaisseaux et de la trachée en période prénatale - aspects anormaux. *Gynécologie Obstétrique Fertil.* 2014;42:273–89.
87. Wong SF, Ward C, Lee-Tannock A, Le S, Chan FY. Pulmonary artery/aorta ratio in simple screening for fetal outflow tract abnormalities during the second trimester. *Ultrasound Obstet Gynecol.* 2007;30:275–80.
88. Hornberger LK, Sahn DJ, Kleinman CS, Copel J, Silverman NH. Antenatal diagnosis of coarctation of the aorta: a multicenter experience. *J Am Coll Cardiol.* 1994;23:417–23.
89. Allan LD, Chita SK, Anderson RH, Fagg N, Crawford DC, Tynan MJ. Coarctation of the aorta in prenatal life: an echocardiographic, anatomical, and functional study. *Br Heart J.* 1988;59:356–60.
90. Head CEG, Jowett VC, Sharland GK, Simpson JM. Timing of presentation and postnatal outcome of infants suspected of having coarctation of the aorta during fetal life. *Heart.* 2005;91:1070–4.
91. Chew C, Halliday JL, Riley MM, Penny DJ. Population-based study of antenatal detection of congenital heart disease by ultrasound examination. *Ultrasound Obstet Gynecol.* 2007;29:619–24.

92. Gómez-Montes E, Herraiz I, Mendoza A, Escribano D, Galindo A. Prediction of coarctation of the aorta in the second half of pregnancy. *Ultrasound Obstet Gynecol.* 2013;41:298–305.
93. Gardiner HM, Kovacevic A, Heijden LB van der, Pfeiffer PW, Franklin RC, Gibbs JL, et al. Prenatal screening for major congenital heart disease: assessing performance by combining national cardiac audit with maternity data. *Heart.* 2014;100:375-82.
94. Franklin O, Burch M, Manning N, Sleeman K, Gould S, Archer N. Prenatal diagnosis of coarctation of the aorta improves survival and reduces morbidity. *Heart Br Card Soc.* 2002;87:67–9.
95. Acherman RJ, Evans WN, Luna CF, Rollins R, Kip KT, Collazos JC, et al. Prenatal Detection of Congenital Heart Disease in Southern Nevada The Need for Universal Fetal Cardiac Evaluation. *J Ultrasound Med.* 2007;26:1715–9.
96. Frank JE, Jacobe KM. Evaluation and management of heart murmurs in children. *Am Fam Physician.* 2011;84:793–800.
97. Graham Jr. TP, Johns JA. Aortic obstructions in infants and children: Pathophysiology and clinical presentation of coarctation of the aorta. *Prog Pediatr Cardiol.* 1994;3:37–44.
98. Mancia G, Fagard R, Narkiewicz K, Redón J, Zanchetti A, Böhm M, et al. 2013 ESH/ESC Guidelines for the management of arterial hypertension: the Task Force for the management of arterial hypertension of the European Society of Hypertension (ESH) and of the European Society of Cardiology (ESC). *J Hypertens.* 2013;31:1281–357.
99. National High Blood Pressure Education Program Working Group on High Blood Pressure in Children and Adolescents. The Fourth Report on the Diagnosis, Evaluation, and Treatment of High Blood Pressure in Children and Adolescents. *Pediatrics.* 2004;114:555–76.
100. Boxt LM. Magnetic resonance and computed tomographic evaluation of congenital heart disease. *J Magn Reson Imaging JMRI.* 2004;19:827–47.
101. Douglas PS, Khandheria B, Stainback RF, Weissman NJ, Brindis RG, Patel MR, et al. ACCF/AHA/ACEP/ASNC/SCAI/SCCT/SCMR 2007 appropriateness criteria for transthoracic and transesophageal echocardiography: a report of the American College of Cardiology Foundation Quality Strategic Directions Committee Appropriateness Criteria Working Group, American Society of Echocardiography, American College of Emergency Physicians, American Society of Nuclear Cardiology, Society for Cardiovascular Angiography and Interventions, Society of Cardiovascular Computed Tomography, and the Society for Cardiovascular Magnetic Resonance endorsed by the American College of Chest Physicians and the Society of Critical Care Medicine. *J Am Coll Cardiol.* 2007;50:187–204.
102. Wyse RK, Robinson PJ, Deanfield JE, Tunstall Pedoe DS, Macartney FJ. Use of continuous wave Doppler ultrasound velocimetry to assess the severity of coarctation of the aorta by measurement of aortic flow velocities. *Br Heart J.* 1984;52:278–83.
103. Robinson PJ, Wyse RK, Deanfield JE, Franklin R, Macartney FJ. Continuous wave Doppler velocimetry as an adjunct to cross sectional echocardiography in the diagnosis of critical left heart obstruction in neonates. *Br Heart J.* 1984;52:552–6.
104. Devereux RB, Alonso DR, Lutas EM, Gottlieb GJ, Campo E, Sachs I, et al. Echocardiographic assessment of left ventricular hypertrophy: comparison to necropsy findings. *Am J Cardiol.* 1986;57:450–8.
105. Mertens L, Seri I, Marek J, Arlettaz R, Barker P, McNamara P, et al. Targeted Neonatal Echocardiography in the Neonatal Intensive Care Unit: practice guidelines and recommendations for training. Writing Group of the American Society of Echocardiography (ASE) in collaboration with the European Association of Echocardiography (EAE) and the Association for European Pediatric Cardiologists (AEPC). *J Am Soc Echocardiogr.* 2011;24:1057–78.

106. Abergel E, Bernard Y, Brochet E, Chauvel C, Cohen A, Cormier B, et al. Mise à jour des Recommandations de la Société française de cardiologie concernant les indications de l'échocardiographie Doppler publiées en 1999. *Arch Cardiovasc Dis.* 2008;101:249–89.
107. Marx GR, Allen HD. Accuracy and pitfalls of Doppler evaluation of the pressure gradient in aortic coarctation. *J Am Coll Cardiol.* 1986;7:1379–85.
108. Sullivan ID, Robinson PJ, Wyse RKH, Macartney FJ, Deanfield JE. Continuous wave Doppler in the evaluation of simple and complex congenital heart disease in infants and children. *Int J Cardiol.* 1986;13:69–77.
109. Nishimura RA, Tajik AJ. Quantitative hemodynamics by Doppler echocardiography: A noninvasive alternative to cardiac catheterization. *Prog Cardiovasc Dis.* 1994;36:309–42.
110. De Mey S, Segers P, Coomans I, Verhaaren H, Verdonck P. Limitations of Doppler echocardiography for the post-operative evaluation of aortic coarctation. *J Biomech.* 2001;34:951–60.
111. Rao PS, Carey P. Doppler ultrasound in the prediction of pressure gradients across aortic coarctation. *Am Heart J.* 1989;118:299–307.
112. Carvalho JS, Redington AN, Shinebourne EA, Rigby ML, Gibson D. Continuous wave Doppler echocardiography and coarctation of the aorta: gradients and flow patterns in the assessment of severity. *Br Heart J.* 1990;64:133–7.
113. Lim DS, Ralston MA. Echocardiographic indices of Doppler flow patterns compared with MRI or angiographic measurements to detect significant coarctation of the aorta. *Echocardiogr Mt Kisco N.* 2002;19:55–60.
114. Silvilairat S, Cetta F, Biliciler-Denktaş G, Ammash NM, Cabalka AK, Hagler DJ, et al. Abdominal aortic pulsed wave Doppler patterns reliably reflect clinical severity in patients with coarctation of the aorta. *Congenit Heart Dis.* 2008;3:422–30.
115. Clyman RI, Mauray F, Roman C, Rudolph AM. PGE₂ is a more potent vasodilator of the lamb ductus arteriosus than is either PGI₂ or 6 keto PGF₁alpha. *Prostaglandins.* 1978;16:259–64.
116. Cocceani F, Bodach E, White E, Bishai I, Olley PM. Prostaglandin I₂ is less relaxant than prostaglandin E₂ on the lamb ductus arteriosus. *Prostaglandins.* 1978;15:551–6.
117. Crafoord C, Ejrup B, Gladnikoff H. Coarctation of the aorta. *Thorax.* 1947;2:121–52.
118. Massey R, Shore DF. Surgery for complex coarctation of the aorta. *Int J Cardiol.* 2004;97:67–73.
119. Amato JJ, Rheinlander HF, Cleveland RJ. A method of enlarging the distal transverse arch in infants with hypoplasia and coarctation of the aorta. *Ann Thorac Surg.* 1977;23:261–3.
120. Guleserian KJ. Adult Congenital Heart Disease: Surgical Advances and Options. *Prog Cardiovasc Dis.* 2011;53:254–64.
121. Canniffe C, Ou P, Walsh K, Bonnet D, Celermajer D. Hypertension after repair of aortic coarctation--a systematic review. *Int J Cardiol.* 2013;167:2456–61.
122. Kansy A, Tobota Z, Maruszewski P, Maruszewski B. Analysis of 14,843 neonatal congenital heart surgical procedures in the European Association for Cardiothoracic Surgery Congenital Database. *Ann Thorac Surg.* 2010;89:1255–9.
123. Tsang V, Kaushal S. Coarctation Aortoplasty: Repair for Coarctation and Arch Hypoplasia with Resection and Extended End-to-End Anastomosis. *Oper Tech Thorac Cardiovasc Surg.* 2005;10:200–8.
124. Belli E, Roussin R, Planché C, Serraf A. Chirurgie des cardiopathies congénitales à l'âge adulte. EMC (Elsevier Masson SAS, Paris), Cardiologie Angéiologie. 2005;2:191–201.

125. Hirsch AT, Haskal ZJ, Hertzler NR, Bakal CW, Creager MA, Halperin JL, et al. ACC/AHA 2005 Guidelines for the Management of Patients With Peripheral Arterial Disease (Lower Extremity, Renal, Mesenteric, and Abdominal Aortic): A Collaborative Report from the American Association for Vascular Surgery/Society for Vascular Surgery, Society for Cardiovascular Angiography and Interventions, Society for Vascular Medicine and Biology, Society of Interventional Radiology, and the ACC/AHA Task Force on Practice Guidelines (Writing Committee to Develop Guidelines for the Management of Patients With Peripheral Arterial Disease). *J Am Coll Cardiol*. 2006;47:1–192.
126. Kilner PJ. The Role of Cardiovascular Magnetic Resonance in Adults with Congenital Heart Disease. *Prog Cardiovasc Dis*. 2011;54:295–304.
127. Feltes TF, Bacha E, Beekman RH, Cheatham JP, Feinstein JA, Gomes AS, et al. Indications for cardiac catheterization and intervention in pediatric cardiac disease: a scientific statement from the American Heart Association. *Circulation*. 2011;123:2607–52.
128. Gueret P, Joffre F. Guide de bonnes pratiques et recommandations en imagerie cardiaque en coupes. *Arch Cardiovasc Dis Suppl*. 2009;1:1-69.
129. Kilner PJ, Geva T, Kaemmerer H, Trindade PT, Schwitter J, Webb GD. Recommendations for cardiovascular magnetic resonance in adults with congenital heart disease from the respective working groups of the European Society of Cardiology. *Eur Heart J*. 2010;31:794–805.
130. Cook SC, Raman SV. Multidetector computed tomography in the adolescent and young adult with congenital heart disease. *J Cardiovasc Comput Tomogr*. 2008;2:36–49.
131. Rao PS. Balloon angioplasty of aortic coarctation: a review. *Clin Cardiol*. 1989;12:618–28.
132. Rao PS. Balloon angioplasty for coarctation of the aorta in infancy. *J Pediatr*. 1987;110:713–8.
133. Del Cerro MJ, Fernández-Ruiz A, Benito F, Rubio D, Castro MC, Moreno F. Balloon angioplasty for native coarctation in children: immediate and medium-term results. *Rev Esp Cardiol*. 2005;58:1054–61.
134. Fletcher SE, Nihill MR, Grifka RG, O’Laughlin MP, Mullins CE. Balloon angioplasty of native coarctation of the aorta: midterm follow-up and prognostic factors. *J Am Coll Cardiol*. 1995;25:730–4.
135. Rao PS, Thapar MK, Kutayli F, Carey P. Causes of recoarctation after balloon angioplasty of unoperated aortic coarctation. *J Am Coll Cardiol*. 1989;13:109–15.
136. Gewillig M, Budts W, Boshoff D, Maleux G. Percutaneous interventions of the aorta. *Future Cardiol*. 2012;8:251–69.
137. Allen HD, Driscoll DJ, Fricker FJ, Herndon P, Mullins CE, Snider AR, et al. Guidelines for pediatric therapeutic cardiac catheterization. A statement for health professionals from the Committee on Congenital Cardiac Defects of the Council on Cardiovascular Disease in the Young, the American Heart Association. *Circulation*. 1991;84:2248–58.
138. Godart F. Prise en charge des coarctations aortiques à l’âge adulte. *Arch Mal Coeur Vaiss*. 2007;100:478–83.
139. Kische S, Schneider H, Akin I, Ortak J, Rehders TC, Chatterjee T, et al. Technique of interventional repair in adult aortic coarctation. *J Vasc Surg*. 2010;51:1550–9.
140. Ringel RE, Vincent J, Jenkins KJ, Gauvreau K, Moses H, Lofgren K, et al. Acute outcome of stent therapy for coarctation of the aorta: results of the coarctation of the aorta stent trial. *Catheter Cardiovasc Interv Off J Soc Card Angiogr Interv*. 2013;82:503–10.
141. Golden AB, Hellenbrand WE. Coarctation of the aorta: Stenting in children and adults. *Catheter Cardiovasc Interv*. 2007;69:289–99.
142. Forbes TJ, Kim DW, Du W, Turner DR, Holzer R, Amin Z, et al. Comparison of surgical, stent, and

- balloon angioplasty treatment of native coarctation of the aorta: an observational study by the CCISC (Congenital Cardiovascular Interventional Study Consortium). *J Am Coll Cardiol.* 2011;58:2664–74.
143. Vohra HA, Adamson L, Haw MP. Does surgical correction of coarctation of the aorta in adults reduce established hypertension? *Interact Cardiovasc Thorac Surg.* 2009;8:123–7.
 144. Shaddy RE, Boucek MM, Sturtevant JE, Ruttenberg HD, Jaffe RB, Tani LY, et al. Comparison of angioplasty and surgery for unoperated coarctation of the aorta. *Circulation.* 1993;87:793–9.
 145. Kenny D, Polson JW, Martin RP, Caputo M, Wilson DG, Cockcroft JR, et al. Relationship of aortic pulse wave velocity and baroreceptor reflex sensitivity to blood pressure control in patients with repaired coarctation of the aorta. *Am Heart J.* 2011;162:398–404.
 146. Sehested J, Baandrup U, Mikkelsen E. Different reactivity and structure of the prestenotic and poststenotic aorta in human coarctation. Implications for baroreceptor function. *Circulation.* 1982;65:1060–5.
 147. Beekman RH, Katz BP, Moorehead-Steffens C, Rocchini AP. Altered baroreceptor function in children with systolic hypertension after coarctation repair. *Am J Cardiol.* 1983;52:112–7.
 148. Parker FB, Streeten DH, Farrell B, Blackman MS, Sondheimer HM, Anderson GH. Preoperative and postoperative renin levels in coarctation of the aorta. *Circulation.* 1982;66:513–4.
 149. Hager A, Kanz S, Kaemmerer H, Schreiber C, Hess J. Coarctation Long-term Assessment (COALA): significance of arterial hypertension in a cohort of 404 patients up to 27 years after surgical repair of isolated coarctation of the aorta, even in the absence of restenosis and prosthetic material. *J Thorac Cardiovasc Surg.* 2007;134:738–45.
 150. De Divitiis M, Pilla C, Kattenhorn M, Donald A, Zadinello M, Wallace S, et al. Ambulatory blood pressure, left ventricular mass, and conduit artery function late after successful repair of coarctation of the aorta. *J Am Coll Cardiol.* 2003;41:2259–65.
 151. Murakami T, Takeda A. Enhanced aortic pressure wave reflection in patients after repair of aortic coarctation. *Ann Thorac Surg.* 2005;80:995–9.
 152. Moutafi AC, Alissafi T, Chamakou A, Chryssanthopoulos S, Thanopoulos V, Dellos C, et al. Neurohormonal activity and vascular properties late after aortic coarctation repair. *Int J Cardiol.* 2012;159:211–6.
 153. Lombardi KC, Northrup V, McNamara RL, Sugeng L, Weismann CG. Aortic stiffness and left ventricular diastolic function in children following early repair of aortic coarctation. *Am J Cardiol.* 2013;112:1828–33.
 154. Heger M, Willfort A, Neunteufl T, Rosenhek R, Gabriel H, Wollenek G, et al. Vascular dysfunction after coarctation repair is related to the age at surgery. *Int J Cardiol.* 2005;99:295–9.
 155. De Divitiis M, Pilla C, Kattenhorn M, Zadinello M, Donald A, Leeson P, et al. Vascular dysfunction after repair of coarctation of the aorta: impact of early surgery. *Circulation.* 2001;104:1165–170.
 156. Seirafi PA, Warner KG, Geggel RL, Payne DD, Cleveland RJ. Repair of coarctation of the aorta during infancy minimizes the risk of late hypertension. *Ann Thorac Surg.* 1998;66:1378–82.
 157. Ou P, Bonnet D, Auriacombe L, Pedroni E, Balleux F, Sidi D, et al. Late systemic hypertension and aortic arch geometry after successful repair of coarctation of the aorta. *Eur Heart J.* 2004;25:1853–9.
 158. Ou P, Mousseaux E, Celermajer DS, Pedroni E, Vouhe P, Sidi D, et al. Aortic arch shape deformation after coarctation surgery: effect on blood pressure response. *J Thorac Cardiovasc Surg.* 2006;132:1105–11.

159. Olivieri LJ, de Zélicourt DA, Haggerty CM, Ratnayaka K, Cross RR, Yoganathan AP. Hemodynamic Modeling of Surgically Repaired Coarctation of the Aorta. *Cardiovasc Eng Technol.* 2011;2:288–95.
160. Ou P, Celermajer DS, Raisy O, Jolivet O, Buyens F, Herment A, et al. Angular (Gothic) aortic arch leads to enhanced systolic wave reflection, central aortic stiffness, and increased left ventricular mass late after aortic coarctation repair: evaluation with magnetic resonance flow mapping. *J Thorac Cardiovasc Surg.* 2008;135:62–8.
161. Ou P, Celermajer DS, Mousseaux E, Giron A, Aggoun Y, Szezepanski I, et al. Vascular remodeling after “successful” repair of coarctation: impact of aortic arch geometry. *J Am Coll Cardiol.* 2007;49:883–90.
162. Ntsinjana HN, Biglino G, Capelli C, Tann O, Giardini A, Derrick G, et al. Aortic arch shape is not associated with hypertensive response to exercise in patients with repaired congenital heart diseases. *J Cardiovasc Magn Reson.* 2013;15:101.
163. Giardini A, Piva T, Picchio FM, Lovato L, Donti A, Rocchi G, et al. Impact of transverse aortic arch hypoplasia after surgical repair of aortic coarctation: an exercise echo and magnetic resonance imaging study. *Int J Cardiol.* 2007;119:21–7.
164. Lee MGY, Kowalski R, Galati JC, Cheung MMH, Jones B, Koleff J, et al. Twenty-four-hour ambulatory blood pressure monitoring detects a high prevalence of hypertension late after coarctation repair in patients with hypoplastic arches. *J Thorac Cardiovasc Surg.* 2012;144:1110–6.
165. Ohkubo T, Imai Y, Tsuji I, Nagai K, Ito S, Satoh H, et al. Reference values for 24-hour ambulatory blood pressure monitoring based on a prognostic criterion: the Ohasama Study. *Hypertension.* 1998;32:255–9.
166. O’Sullivan JJ, Derrick G, Darnell R. Prevalence of hypertension in children after early repair of coarctation of the aorta: a cohort study using casual and 24 hour blood pressure measurement. *Heart Br Card Soc.* 2002;88:163–6.
167. Zehr KJ, Gillinov AM, Redmond JM, Greene PS, Kan JS, Gardner TJ, et al. Repair of coarctation of the aorta in neonates and infants: a thirty-year experience. *Ann Thorac Surg.* 1995;59:33–41.
168. Brown JW, Ruzmetov M, Hoyer MH, Rodefeld MD, Turrentine MW. Recurrent Coarctation: Is Surgical Repair of Recurrent Coarctation of the Aorta Safe and Effective? *Ann Thorac Surg.* 2009;88:1923–31.
169. Weber HS, Cyran SE, Grzeszczak M, Myers JL, Gleason MM, Baylen BG. Discrepancies in aortic growth explain aortic arch gradients during exercise. *J Am Coll Cardiol.* 1993;21:1002–7.
170. Bacha EA, Almodovar M, Wessel DL, Zurakowski D, Mayer JE, Jonas RA, et al. Surgery for coarctation of the aorta in infants weighing less than 2 kg. *Ann Thorac Surg.* 2001;71:1260–4.
171. Chen SSM, Dimopoulos K, Alonso-Gonzalez R, Liodakis E, Teijeira-Fernandez E, Alvarez-Barredo M, et al. Prevalence and prognostic implication of restenosis or dilatation at the aortic coarctation repair site assessed by cardiovascular MRI in adult patients late after coarctation repair. *Int J Cardiol.* 2014;173:209–15.
172. Malan JE, Benatar A, Levin SE. Long-term follow-up of coarctation of the aorta repaired by patch angioplasty. *Int J Cardiol.* 1991;30:23–32.
173. Therrien J, Thorne SA, Wright A, Kilner PJ, Somerville J. Repaired coarctation: a “cost-effective” approach to identify complications in adults. *J Am Coll Cardiol.* 2000;35:997–1002.
174. Guenthard J, Zumsteg U, Wyler F. Arm-leg pressure gradients on late follow-up after coarctation repair. Possible causes and implications. *Eur Heart J.* 1996;17:1572–5.
175. Guenthard J, Wyler F. Doppler echocardiography during exercise to predict residual narrowing of the aorta after coarctation resection. *Pediatr Cardiol.* 1996;17:370–4.

176. Hancock EW, Deal BJ, Mirvis DM, Okin P, Kligfield P, Gettes LS. AHA/ACCF/HRS Recommendations for the Standardization and Interpretation of the Electrocardiogram: Part V: Electrocardiogram Changes Associated With Cardiac Chamber Hypertrophy A Scientific Statement From the American Heart Association Electrocardiography and Arrhythmias Committee, Council on Clinical Cardiology; the American College of Cardiology Foundation; and the Heart Rhythm Society Endorsed by the International Society for Computerized Electrocardiology. *J Am Coll Cardiol.* 2009;53:992–1002.
177. Schillaci G, Battista F, Pucci G. A review of the role of electrocardiography in the diagnosis of left ventricular hypertrophy in hypertension. *J Electrocardiol.* 2012;45:617–23.
178. Mühler EG, Neuerburg JM, Rübén A, Grabitz RG, Günther RW, Messmer BJ, et al. Evaluation of aortic coarctation after surgical repair: role of magnetic resonance imaging and Doppler ultrasound. *Br Heart J.* 1993;70:285–90.
179. Aldousany AW, DiSessa TG, Alpert BS, Birnbaum SE, Willey ES. Significance of the Doppler-derived gradient across a residual aortic coarctation. *Pediatr Cardiol.* 1990;11:8–14.
180. Smith Maia MM da C, Cortês TM, Parga JR, De Avila LFR, Aiello VD, Barbero-Marcial M, et al. Evolutional aspects of children and adolescents with surgically corrected aortic coarctation: clinical, echocardiographic, and magnetic resonance image analysis of 113 patients. *J Thorac Cardiovasc Surg.* 2004;127:712–20.
181. Leandro J, Smallhorn JF, Benson L, Musewe N, Balfe JW, Dyck JD, et al. Ambulatory blood pressure monitoring and left ventricular mass and function after successful surgical repair of coarctation of the aorta. *J Am Coll Cardiol.* 1992;20:197–204.
182. Urbina E, Alpert B, Flynn J, Hayman L, Harshfield GA, Jacobson M, et al. Ambulatory Blood Pressure Monitoring in Children and Adolescents: Recommendations for Standard Assessment A Scientific Statement From the American Heart Association Atherosclerosis, Hypertension, and Obesity in Youth Committee of the Council on Cardiovascular Disease in the Young and the Council for High Blood Pressure Research. *Hypertension.* 2008;52:433–51.
183. Bouchart F, Dubar A, Tabley A, Litzler PY, Haas-Hubscher C, Redonnet M, et al. Coarctation of the aorta in adults: surgical results and long-term follow-up. *Ann Thorac Surg.* 2000;70:1483–1488.
184. Freed MD, Rocchini A, Rosenthal A, Nadas AS, Castaneda AR. Exercise-induced hypertension after surgical repair of coarctation of the aorta. *Am J Cardiol.* 1979;43:253–8.
185. Correia AS, Gonçalves A, Paiva M, Sousa A, Oliveira SM, Lebreiro A, et al. Long-term follow-up after aortic coarctation repair: the unsolved issue of exercise-induced hypertension. *Rev Port Cardiol.* 2013;32:879–83.
186. Markel H, Rocchini AP, Beekman RH, Martin J, Palmisano J, Moorehead C, et al. Exercise-induced hypertension after repair of coarctation of the aorta: arm versus leg exercise. *J Am Coll Cardiol.* 1986;8:165–71.
187. Luijendijk P, Bouma BJ, Vriend JWJ, Vliegen HW, Groenink M, Mulder BJM. Usefulness of exercise-induced hypertension as predictor of chronic hypertension in adults after operative therapy for aortic isthmus coarctation in childhood. *Am J Cardiol.* 2011;108:435–9.
188. Swan L, Goyal S, Hsia C, Hechter S, Webb G, Gatzoulis MA. Exercise systolic blood pressures are of questionable value in the assessment of the adult with a previous coarctation repair. *Heart Br Card Soc.* 2003;89:189–92.
189. Hager A, Kanz S, Kaemmerer H, Hess J. Exercise Capacity and Exercise Hypertension After Surgical Repair of Isolated Aortic Coarctation. *Am J Cardiol.* 2008;101:1777–80.

190. Gibbons RJ, Balady GJ, Beasley JW, Bricker JT, Duvernoy WF, Froelicher VF, et al. ACC/AHA Guidelines for Exercise Testing. A report of the American College of Cardiology/American Heart Association Task Force on Practice Guidelines (Committee on Exercise Testing). *J Am Coll Cardiol.* 1997;30:260–311.
191. Graham TP, Driscoll DJ, Gersony WM, Newburger JW, Rocchini A, Towbin JA. Task Force 2: congenital heart disease. *J Am Coll Cardiol.* 2005;45:1326–33.
192. Engvall J, Sonnhag C, Nylander E, Stenport G, Karlsson E, Wranne B. Arm-ankle systolic blood pressure difference at rest and after exercise in the assessment of aortic coarctation. *Br Heart J.* 1995;73:270–6.
193. Guenthard J, Wyler F. Exercise-induced hypertension in the arms due to impaired arterial reactivity after successful coarctation resection. *Am J Cardiol.* 1995;75:814–7.
194. Paridon SM, Alpert BS, Boas SR, Cabrera ME, Caldarera LL, Daniels SR, et al. Clinical stress testing in the pediatric age group: a statement from the American Heart Association Council on Cardiovascular Disease in the Young, Committee on Atherosclerosis, Hypertension, and Obesity in Youth. *Circulation.* 2006;113:1905–20.
195. Washington RL, Bricker JT, Alpert BS, Daniels SR, Deckelbaum RJ, Fisher EA, et al. Guidelines for exercise testing in the pediatric age group. From the Committee on Atherosclerosis and Hypertension in Children, Council on Cardiovascular Disease in the Young, the American Heart Association. *Circulation.* 1994;90:2166–79.
196. Rao PS. Balloon angioplasty of aortic recoarctation. *Am J Cardiol.* 1993;71:256–7.
197. Yetman AT, Nykanen D, McCrindle BW, Sunnegardh J, Adatia I, Freedom RM, et al. Balloon angioplasty of recurrent coarctation: a 12-year review. *J Am Coll Cardiol.* 1997;30:811–6.
198. American College of Cardiology Foundation Task Force on Expert Consensus Documents, Hundley WG, Bluemke DA, Finn JP, Flamm SD, Fogel MA, et al. ACCF/ACR/AHA/NASCI/SCMR 2010 expert consensus document on cardiovascular magnetic resonance: a report of the American College of Cardiology Foundation Task Force on Expert Consensus Documents. *J Am Coll Cardiol.* 2010;55:2614–62.
199. Didier D, Saint-Martin C, Lapierre C, Trindade PT, Lahlaidi N, Vallee JP, et al. Coarctation of the aorta: pre and postoperative evaluation with MRI and MR angiography; correlation with echocardiography and surgery. *Int J Cardiovasc Imaging.* 2006;22:457–75.
200. Sengupta PP, Pedrizzetti G, Kilner PJ, Kheradvar A, Ebberts T, Tonti G, et al. Emerging trends in CV flow visualization. *JACC Cardiovasc Imaging.* 2012;5:305–16.
201. Mohiaddin RH, Kilner PJ, Rees S, Longmore DB. Magnetic resonance volume flow and jet velocity mapping in aortic coarctation. *J Am Coll Cardiol.* 1993;22:1515–21.
202. Pujadas S, Reddy GP, Weber O, Tan C, Moore P, Higgins CB. Phase contrast MR imaging to measure changes in collateral blood flow after stenting of recurrent aortic coarctation: Initial experience. *J Magn Reson Imaging.* 2006;24:72–6.
203. Steffens JC, Bourne MW, Sakuma H, O’Sullivan M, Higgins CB. Quantification of collateral blood flow in coarctation of the aorta by velocity encoded cine magnetic resonance imaging. *Circulation.* 1994;90:937–43.
204. Araoz PA, Reddy GP, Tarnoff H, Roge CL, Higgins CB. MR findings of collateral circulation are more accurate measures of hemodynamic significance than arm-leg blood pressure gradient after repair of coarctation of the aorta. *J Magn Reson Imaging JMRI.* 2003;17:177–83.
205. Riquelme C, Laissy J-P, Menegazzo D, Debray M-P, Cinqualbre A, Langlois J, et al. MR imaging of coarctation of the aorta and its postoperative complications in adults: assessment with spin-echo and cine-MR imaging. *Magn Reson Imaging.* 1999;17:37–46.

206. Nielsen JC, Powell AJ, Gauvreau K, Marcus EN, Prakash A, Geva T. Magnetic resonance imaging predictors of coarctation severity. *Circulation*. 2005;111:622–8.
207. Stehling MK, Lawrence JA, Weintraub JL, Raptopoulos V. CT angiography: expanded clinical applications. *Am J Roentgenol*. 1994;163:947–55.
208. Chung JW, Park JH, Im JG, Chung MJ, Han MC, Ahn H. Spiral CT angiography of the thoracic aorta. *Radiogr Rev Publ Radiol Soc N Am Inc*. 1996;16:811–24.
209. Cook SC, Dyke 2nd PC, Raman SV. Management of adults with congenital heart disease with cardiovascular computed tomography. *J Cardiovasc Comput Tomogr*. 2008;2:12–22.
210. Leschka S, Oechslin E, Husmann L, Desbiolles L, Marincek B, Genoni M, et al. Pre- and postoperative evaluation of congenital heart disease in children and adults with 64-section CT. *Radiographics*. 2007;27:829–46.
211. Goo HW, Park I-S, Ko JK, Kim YH, Seo D-M, Yun T-J, et al. CT of congenital heart disease: normal anatomy and typical pathologic conditions. *Radiographics*. 2003;23:S147–65.
212. Haramati LB, Glickstein JS, Issenberg HJ, Haramati N, Crooke GA. MR imaging and CT of vascular anomalies and connections in patients with congenital heart disease: significance in surgical planning. *Radiographics*. 2002;22:337–47.
213. Paul J-F, Lambert V. Exploration tomodensitométrique des cardiopathies congénitales. EMC (Elsevier Masson SAS, Paris) *Cardiologie Angéiologie*. 2004;1:114–22.
214. Schaffler GJ, Sorantin E, Groell R, Gamillscheg A, Maier E, Schoellnast H, et al. Helical CT angiography with maximum intensity projection in the assessment of aortic coarctation after surgery. *AJR Am J Roentgenol*. 2000;175:1041–5.
215. Becker C, Soppa C, Fink U, Haubner M, Müller-Lisse U, Englmeier KH, et al. Spiral CT angiography and 3D reconstruction in patients with aortic coarctation. *Eur Radiol*. 1997;7:1473–7.
216. Shih M-CP, Tholpady A, Kramer CM, Sydnor MK, Hagspiel KD. Surgical and endovascular repair of aortic coarctation: normal findings and appearance of complications on CT angiography and MR angiography. *AJR Am J Roentgenol*. 2006;187:W302–312.
217. Gerber TC, Carr JJ, Arai AE, Dixon RL, Ferrari VA, Gomes AS, et al. Ionizing radiation in cardiac imaging: a science advisory from the American Heart Association Committee on Cardiac Imaging of the Council on Clinical Cardiology and Committee on Cardiovascular Imaging and Intervention of the Council on Cardiovascular Radiology and Intervention. *Circulation*. 2009;119:1056–65.
218. Sridharan S, Yates R, Taylor AM. Optimizing imaging after coarctation stenting: the clinical utility of multidetector computer tomography. *Catheter Cardiovasc Interv Off J Soc Card Angiogr Interv*. 2005;66:420–3.
219. Rocchini AP. Balloon angioplasty of postoperative aortic recoarctation. *Prog Pediatr Cardiol*. 1992;1:28–34.
220. Cooper SG, Sullivan ID, Wren C. Treatment of recoarctation: balloon dilation angioplasty. *J Am Coll Cardiol*. 1989;14:413–419.
221. Hamdan MA, Maheshwari S, Fahey JT, Hellenbrand WE. Endovascular stents for coarctation of the aorta: initial results and intermediate-term follow-up. *J Am Coll Cardiol*. 2001;38:1518–23.
222. Cyran SE, Grzeszczak M, Kaufman K, Weber HS, Myers JL, Gleason MM, et al. Aortic “recoarctation” at rest versus at exercise in children as evaluated by stress Doppler echocardiography after a “good” operative result. *Am J Cardiol*. 1993;71:963–70.

223. Dean PN, Gillespie CW, Greene EA, Pearson GD, Robb AS, Berul CI, et al. Sports Participation and Quality of Life in Adolescents and Young Adults with Congenital Heart Disease. *Congenit Heart Dis*. 2014 Sep 8. doi: 10.1111/chd.12221. [Epub ahead of print].
224. Rhodes J, Tikkanen AU, Jenkins KJ. Exercise Testing and Training in Children With Congenital Heart Disease. *Circulation*. 2010;122:1957–67.
225. Sable C, Foster E, Uzark K, Bjornsen K, Canobbio MM, Connolly HM, et al. Best practices in managing transition to adulthood for adolescents with congenital heart disease: the transition process and medical and psychosocial issues: a scientific statement from the American Heart Association. *Circulation*. 2011;123:1454–85.
226. Massin MM. The role of exercise testing in pediatric cardiology. *Arch Cardiovasc Dis*. 2014;107:319–27.
227. Kimball TR. Pediatric stress echocardiography. *Prog Pediatr Cardiol*. 1997;7:107–15.
228. Fletcher GF, Balady GJ, Amsterdam EA, Chaitman B, Eckel R, Fleg J, et al. Exercise Standards for Testing and Training A Statement for Healthcare Professionals From the American Heart Association. *Circulation*. 2001;104:1694–740.
229. Fletcher GF, Ades PA, Kligfield P, Arena R, Balady GJ, Bittner VA, et al. Exercise Standards for Testing and Training A Scientific Statement From the American Heart Association. *Circulation*. 2013;128:873–934.
230. Riopel DA, Taylor AB, Hohn AR. Blood pressure, heart rate, pressure-rate product and electrocardiographic changes in healthy children during treadmill exercise. *Am J Cardiol*. 1979;44:697–704.
231. Dal-Bianco JP, Khandheria BK, Mookadam F, Gentile F, Sengupta PP. Management of asymptomatic severe aortic stenosis. *J Am Coll Cardiol*. 2008;52:1279–92.
232. Lancellotti P, Magne J, Donal E, O'Connor K, Dulgheru R, Rosca M, et al. Determinants and prognostic significance of exercise pulmonary hypertension in asymptomatic severe aortic stenosis. *Circulation*. 2012;126:851–9.
233. Maréchaux S, Hachicha Z, Bellouin A, Dumesnil JG, Meimoun P, Pasquet A, et al. Usefulness of exercise-stress echocardiography for risk stratification of true asymptomatic patients with aortic valve stenosis. *Eur Heart J*. 2010;31:1390–7.
234. Maréchaux S, Bellouin A, Polge AS, Richardson-Lobbedez M, Lubret R, Asseman P, et al. Clinical value of exercise Doppler echocardiography in patients with cardiac-valvular disease. *Arch Cardiovasc Dis*. 2008;101:351–60.
235. Skulstad H, Aakhus S. Stress echocardiography with semi-supine bicycle. *Tidsskr Den Nor Lægeforen Tidsskr Prakt Med Ny Række*. 2012;132:2175–8.
236. Sadaniantz A, Katz A, Wu W-C. Miscellaneous use of exercise echocardiography in patients with chronic pulmonary disease or congenital heart defect. *Echocardiogr Mt Kisco N*. 2004;21:477–84.
237. Kaplan JD, Foster E, Redberg RF, Schiller NB. Exercise Doppler echocardiography identifies abnormal hemodynamics in adults with congenital heart disease. *Am Heart J*. 1994;127:1572–80.
238. Cifra B, Dragulescu A, Brun H, Slorach C, Friedberg MK, Manlhiot C, et al. Left ventricular myocardial response to exercise in children after heart transplant. *J Heart Lung Transplant* 2014. Consulté en Août 2014 : <http://www.sciencedirect.com/science/article/pii/S1053249814012261>. [Epub ahead of print].
239. Almeida AR, Lopes L, Cotrim C, Miranda R, Almeida S, Loureiro MJ, et al. Utilidade da ecocardiografia de esforço na recoarctação da aorta – Caso clínico. *Rev Port Cardiol*. 2010;29:1425–8.
240. Pedersen TAL. Late morbidity after repair of aortic coarctation. *Dan Med J*. 2012;59:B4436.

241. Bruce RA, Blackmon JR, Jones JW, Strait G. Exercising testing in adult normal subjects and cardiac patients. 1963. *Ann Noninvasive Electrocardiol.* 2004;9:291–303.
242. Kavey RE, Cotton JL, Blackman MS. Atenolol therapy for exercise-induced hypertension after aortic coarctation repair. *Am J Cardiol.* 1990;66:1233–6.
243. Ruttenberg HD. Pre- and postoperative exercise testing of the child with coarctation of the aorta. *Pediatr Cardiol.* 1999;20:33–7.
244. Gumming GR, Everatt D, Hastman L. Bruce treadmill test in children: Normal values in a clinic population. *Am J Cardiol.* 1978;41:69–75.
245. Lopez L, Colan SD, Frommelt PC, Ensing GJ, Kendall K, Younoszai AK, et al. Recommendations for Quantification Methods During the Performance of a Pediatric Echocardiogram: A Report From the Pediatric Measurements Writing Group of the American Society of Echocardiography Pediatric and Congenital Heart Disease Council. *J Am Soc Echocardiogr.* 2010;23:465–95.
246. Bogaert J, Gewillig M, Rademakers F, Bosmans H, Verschakelen J, Daenen W, et al. Transverse arch hypoplasia predisposes to aneurysm formation at the repair site after patch angioplasty for coarctation of the aorta. *J Am Coll Cardiol.* 1995;26:521–7.
247. Recommandations de la Société française d’hypertension artérielle. Mesures de la pression artérielle pour le diagnostic et le suivi du patient hypertendu. 2011: http://www.sfhta.eu/wp-content/uploads/2012/08/SFHTA_Recommandations_Mesure-nov2011.pdf . Consulté en Janvier 2014.
248. Takken T, Blank AC, Hulzebos EH, van Brussel M, Groen WG, Helders PJ. Cardiopulmonary exercise testing in congenital heart disease: equipment and test protocols. *Neth Heart J.* 2009;17:339–44.
249. Recommandations de la Société française de cardiologie concernant la pratique des épreuves d’effort chez l’adulte en cardiologie. *Arch Mal Coeur Vaiss.* 1997;90:77–91.
250. Guazzi M, Adams V, Conraads V, Halle M, Mezzani A, Vanhees L, et al. EACPR/AHA Scientific Statement. Clinical recommendations for cardiopulmonary exercise testing data assessment in specific patient populations. *Circulation.* 2012;126:2261-74
251. Ramos LM. Cardiac Diagnostic Testing: What Bedside Nurses Need to Know. *Crit Care Nurse.* 2014;34:16–28.
252. James FW, Kaplan S, Glueck CJ, Tsay JY, Knight MJ, Sarwar CJ. Responses of normal children and young adults to controlled bicycle exercise. *Circulation.* 1980;61:902–12.
253. Longmuir PE, Colley RC, Wherley VA, Tremblay MS. Canadian Society for Exercise Physiology position stand: Benefit and risk for promoting childhood physical activity. *Appl Physiol Nutr Metab.* 2014;19:1–9.
254. Buys R, Van De Bruaene A, Müller J, Hager A, Khambadkone S, Giardini A, et al. Usefulness of cardiopulmonary exercise testing to predict the development of arterial hypertension in adult patients with repaired isolated coarctation of the aorta. *Int J Cardiol.* 2013;168:2037–41.
255. Pate RR, Pratt M, Blair SN, Haskell WL, Macera CA, Bouchard C, et al. Physical activity and public health. A recommendation from the Centers for Disease Control and Prevention and the American College of Sports Medicine. *JAMA.* 1995;273:402–7.
256. Oja P, Titze S. Physical activity recommendations for public health: development and policy context. *EPMA J.* 2011;2:253–9.
257. World Health Organization. WHO | Global recommendations on physical activity for health. WHO. http://www.who.int/dietphysicalactivity/factsheet_recommendations/en/ Consulté en Septembre 2014.

258. Sosner P, Gremeaux V, Bosquet L, Herpin D. Hypertension artérielle et exercice physique – Mise au point pratique. *Ann Cardiol Angéiologie*. 2014;63:197–203.
259. Ladouceur M, Iserin L, Cohen S, Legendre A, Boudjemline Y, Bonnet D. Key issues of daily life in adults with congenital heart disease. *Arch Cardiovasc Dis*. 2013;106:404–12.
260. Mellion K, Uzark K, Cassedy A, Drotar D, Wernovsky G, Newburger JW, et al. Health-related quality of life outcomes in children and adolescents with congenital heart disease. *J Pediatr*. 2014;164:781–788.e1.
261. Dulfer K, Duppen N, Van Dijk APJ, Kuipers IM, Van Domburg RT, Verhulst FC, et al. Parental Mental Health Moderates the Efficacy of Exercise Training on Health-Related Quality of Life in Adolescents with Congenital Heart Disease. *Pediatr Cardiol*. 2014 Jul 31. [Epub ahead of print].
262. Diller G-P, Dimopoulos K, Okonko D, Li W, Babu-Narayan SV, Broberg CS, et al. Exercise intolerance in adult congenital heart disease: comparative severity, correlates, and prognostic implication. *Circulation*. 2005;112:828–35.
263. Goubergrits L, Mevert R, Yevtushenko P, Schaller J, Kertzscher U, Meier S, et al. The impact of MRI-based inflow for the hemodynamic evaluation of aortic coarctation. *Ann Biomed Eng*. 2013;41:2575–87.
264. Knowles RL, Day T, Wade A, Bull C, Wren C, Dezateux C, et al. Patient-reported quality of life outcomes for children with serious congenital heart defects. *Arch Dis Child*. 2014;99:413–9.
265. Ferguson MK, Kovacs AH. Quality of life in children and young adults with cardiac conditions. *Curr Opin Cardiol*. 2013;28:115–21.
266. Recreational activity and career choice recommendations for use by physicians counseling physical education directors, vocational counselors, parents and young patients with heart disease. Ad Hoc Committee on Habilitation of the Young Cardiac, Council on Rheumatic Fever and Congenital Heart Disease, American Heart Association. *Circulation*. 1971;43:459–64.
267. European Society of Gynecology (ESG), Association for European Paediatric Cardiology (AEPC), German Society for Gender Medicine (DGesGM), Regitz-Zagrosek V, Blomstrom Lundqvist C, Borghi C, et al. ESC Guidelines on the management of cardiovascular diseases during pregnancy: the Task Force on the Management of Cardiovascular Diseases during Pregnancy of the European Society of Cardiology (ESC). *Eur Heart J*. 2011;32:3147–97.
268. Beauchesne LM, Connolly HM, Ammass NM, Warnes CA. Coarctation of the aorta: outcome of pregnancy. *J Am Coll Cardiol*. 2001;38:1728–33.
269. Opotowsky AR, Siddiqi OK, D’Souza B, Webb GD, Fernandes SM, Landzberg MJ. Maternal cardiovascular events during childbirth among women with congenital heart disease. *Heart Br Card Soc*. 2012;98:145–51.
270. Drenthen W, Boersma E, Balci A, Moons P, Roos-Hesselink JW, Mulder BJM, et al. Predictors of pregnancy complications in women with congenital heart disease. *Eur Heart J*. 2010;31:2124–32.
271. Siu SC, Colman JM, Sorensen S, Smallhorn JF, Farine D, Amankwah KS, et al. Adverse Neonatal and Cardiac Outcomes Are More Common in Pregnant Women With Cardiac Disease. *Circulation*. 2002;105:2179–84.
272. Metcalfe J, Ueland K. Maternal cardiovascular adjustments to pregnancy. *Prog Cardiovasc Dis*. 1974;16:363–74.
273. Vriend JWJ, Drenthen W, Pieper PG, Roos-Hesselink JW, Zwinderman AH, van Veldhuisen DJ, et al. Outcome of pregnancy in patients after repair of aortic coarctation. *Eur Heart J*. 2005;26:2173–8.
274. European Federation of Societies for Ultrasound in Medicine, and Biology. Clinical Safety Statement for Diagnostic Ultrasound European Committee for Medical Ultrasound Safety. *Eur J Ultrasound*. 1998;8:67–8.

275. Fowlkes JB, Bioeffects Committee of the American Institute of Ultrasound in Medicine. American Institute of Ultrasound in Medicine consensus report on potential bioeffects of diagnostic ultrasound: executive summary. *J Ultrasound Med Off J Am Inst Ultrasound Med.* 2008;27:503–15.
276. Dommergues M, Bessis R, Henrion R. Rapport du Comité national technique de l'échographie de dépistage prénatal : quelles conséquences pour la pratique ? *Gynécologie Obstétrique Fertil.* 2006;34:1090–5.

RESUME

Contexte: Le suivi des patients opérés de coarctation de l'aorte (CoA) vise à dépister l'hypertension artérielle et la récurrence de CoA (ReCoA). Les différents examens réalisés ne sont pas toujours concordants et les critères diagnostiques sont mal définis ce qui rend difficile la prise en charge. Nous voulons évaluer l'intérêt de l'échographie d'effort dans l'aide à la décision.

Objectif: Evaluer en échographie la valeur de la vitesse maximale sur l'isthme aortique (Vmax) et celle du prolongement diastolique à l'effort dans le dépistage des ReCoA. Ce travail présente les premiers résultats de l'étude « Intérêt de l'échographie d'effort dans le dépistage des récurrences de coarctation de l'aorte ».

Matériel et méthode: Notre étude prospective est menée au sein du service de cardiologie du CHU de Rouen et cible les patients opérés de CoA. Les patients inclus réalisent un effort sur ergomètre couplé à une échocardiographie évaluant la Vmax et le flux diastolique.

Résultats: De Juin à Septembre 2014, 15 patients ont été inclus. Cinq sujets étaient hypertendus au repos. Aucun patient n'a présenté de symptôme ni de dysfonction ventriculaire. La Vmax à l'effort est corrélée à celle au repos ($\rho_s = 0.68$, $p=0.005$). Une Vmax $>3,5$ m/s était associée à un prolongement diastolique significatif à l'effort chez 7 sujets. Nos premières estimations montrent que l'échographie à l'effort pourrait avoir une sensibilité et une spécificité fortes pour le dépistage des ReCoA.

Conclusion: L'évaluation des patients opérés d'une CoA devrait inclure une étude fonctionnelle à l'effort. L'échographie cardiaque à l'effort permet une approche dynamique et plus physiologique que les examens réalisés au repos.

MOTS-CLES

Coarctation de l'aorte. Récurrence de coarctation. Echographie cardiaque. Effort. Diagnostic. Dépistage.