



HAL
open science

La technique "flapless": intérêts et limites de la chirurgie implantaire sans lambeau

Fabien Javelon

► **To cite this version:**

Fabien Javelon. La technique "flapless": intérêts et limites de la chirurgie implantaire sans lambeau. Chirurgie. 2015. dumas-01114689

HAL Id: dumas-01114689

<https://dumas.ccsd.cnrs.fr/dumas-01114689>

Submitted on 9 Feb 2015

HAL is a multi-disciplinary open access archive for the deposit and dissemination of scientific research documents, whether they are published or not. The documents may come from teaching and research institutions in France or abroad, or from public or private research centers.

L'archive ouverte pluridisciplinaire **HAL**, est destinée au dépôt et à la diffusion de documents scientifiques de niveau recherche, publiés ou non, émanant des établissements d'enseignement et de recherche français ou étrangers, des laboratoires publics ou privés.

Université de Bordeaux
Collège des Sciences de la Santé
UFR des Sciences Odontologiques

Année 2015

N°8

Thèse pour l'obtention du
DIPLOME D'ETAT de DOCTEUR EN CHIRURGIE DENTAIRE

Présentée et soutenue publiquement

Par Fabien JAVELON

Né le 12/05/1988 à LIMOGES (87)

Le 06 février 2015

**La technique "flapless" :
intérêts et limites de la chirurgie implantaire sans lambeau**

Directeur de thèse :

Dr Michel BARTALA

Membres du jury

Présidente	Mme C. BERTRAND	Professeur des Universités
Directeur	Mr M. BARTALA	Maître de Conférences des Universités
Rapporteur	Mme A. BARSBY-EL KHODER	Assistante Hospitalo-Universitaire
Assesseur	Mr C. SEDARAT	Maître de Conférences des Universités
Invité	Mr J. BOUCHER	Docteur en Chirurgie Dentaire

LISTE DES ENSEIGNANTS 2014-2015

UNIVERSITE DE BORDEAUX

Président

M. Manuel TUNON de LARA

COLLEGE DES SCIENCES DE LA SANTE UNITE DE FORMATION ET DE RECHERCHE D'ODONTOLOGIE

<i>Directrice</i>	Mme Caroline BERTRAND	58-02
<i>Directrice Adjointe – Chargé de la Formation initiale</i>	Mme Dominique ORIEZ	58-01
<i>Directeur Adjoint – Chargé de la Recherche</i>	M. Jean-Christophe FRICAIN	57-02
<i>Directeur Adjoint - Chargé des Relations Internationales</i>	M. Jean-François LASSERRE	58-02

ENSEIGNANTS DE L'UFR

PROFESSEURS DES UNIVERSITES

Mme Caroline	BERTRAND	Prothèse dentaire	58-02
Mlle Marie-José	BOILEAU	Orthopédie dento-faciale	56-02
Mme Véronique	DUPUIS	Prothèse dentaire	58-02
M. J-Christophe	FRICAIN	Chirurgie buccale – Pathologie et thérapeutique	57-02

MAITRES DE CONFERENCES DES UNIVERSITES

Melle Elise	ARRIVÉ	Prévention épidémiologie – Economie de la santé – Odontologie légale	56-03
Mme Cécile	BADET	Sciences biologiques	57-03
M. Etienne	BARDINET	Orthopédie dento-faciale	56-02
M. Michel	BARTALA	Prothèse dentaire	58-02
M. Cédric	BAZERT	Orthopédie dento-faciale	56-02
M. Jean-Pierre	BLANCHARD	Prothèse dentaire	58-02
M. Christophe	BOU	Prévention épidémiologie – Economie de la santé – Odontologie légale	56-03
Mlle Sylvie	BRUNET	Chirurgie buccale – Pathologie et thérapeutique	57-02
M. Sylvain	CATROS	Chirurgie buccale – Pathologie et thérapeutique	57-02
M. Stéphane	CHAPENOIRE	Sciences anatomiques et physiologiques	58-03
M. Jacques	COLAT PARROS	Sciences anatomiques et physiologiques	58-03
M. Reynald	DA COSTA NOBLE	Parodontologie	57-01
M. François	DARQUE	Orthopédie dento-faciale	56-02
M. François	DE BRONDEAU	Orthopédie dento-faciale	56-02
M. Yves	DELBOS	Odontologie pédiatrique	56-01
M. Raphael	DEVILLARD	Odontologie conservatrice- Endodontie	58-01
M. Emmanuel	D'INCAU	Prothèse dentaire	58-02
M. Bruno	ELLA NGUEMA	Sciences anatomiques et physiologiques	58-03
M. Dominique	GILLET	Odontologie conservatrice – Endodontie	58-01
M. Jean-François	LASSERRE	Prothèse dentaire	58-02
M. Yves	LAUVERJAT	Parodontologie	57-01
Mme Odile	LAVIOLE	Prothèse dentaire	58-02
M. Jean-Marie	MARTEAU	Chirurgie buccale – Pathologie et thérapeutique	57-02

Mme Javotte	NANCY	Odontologie pédiatrique	56-01
Mme Dominique	ORIEZ	Odontologie conservatrice – Endodontie	58-01
M. Jean-François	PELI	Odontologie conservatrice – Endodontie	58-01
M. Philippe	POISSON	Prévention épidémiologie – Economie de la santé – Odontologie légale	56-03
M. Patrick	ROUAS	Odontologie pédiatrique	56-01
M. Johan	SAMOT	Sciences biologiques	57-03
Mlle Maud	SAMPEUR	Orthopédie dento-faciale	56-02
M. Cyril	SEDARAT	Parodontologie	57-01
Mlle Noélie	THEBAUD	Sciences biologiques	57-03
M. Eric	VACHEY	Odontologie conservatrice – Endodontie	58-01

ASSISTANTS

Melle Audrey	AUSSEL	Sciences biologiques	57-03
M. Terence	BARSBY	Odontologie conservatrice – Endodontie	58-01
Mme Aurélie	BARSBY-EL-KHODER	Prothèse dentaire	58-02
M. Julien	BROTHIER	Prothèse dentaire	58-02
M. Mathieu	CLINKEMAILLIE	Prothèse dentaire	58-02
M. Mathieu	CONTREPOIS	Prothèse dentaire	58-02
M. Guillaume	CRESTE	Prothèse dentaire	58-02
Mme Clarisse	DE OLIVEIRA	Orthopédie dento-faciale	56-02
Mme Hélène	DENOST	Prévention épidémiologie – Economie de la santé – Odontologie légale	56-03
M. Guillaume	FENOUL	Odontologie conservatrice – Endodontie	58-01
Mlle Elsa	GAROT	Odontologie pédiatrique	56-01
M. Nicolas	GLOCK	Sciences anatomiques et physiologiques	58-03
Melle Sandrine	GROS	Orthopédie dento-faciale	56-02
Melle Olivia	KEROURÉDAN	Odontologie conservatrice – Endodontie	58-02
Melle Alice	LE NIR	Sciences anatomiques et physiologiques	58-03
Mme Karine	LEVET	Prévention épidémiologie – Economie de la santé – Odontologie légale	56-03
M. Alexandre	MARILLAS	Odontologie conservatrice – Endodontie	58-01
Mlle Marie	MEDIO	Orthopédie dento-faciale	56-02
M. Matthieu	MEYER	Chirurgie buccale – Pathologie et thérapeutique	57-02
Melle Darrène	NGUYEN	Sciences biologiques	57-03
Melle Virginie	PANNEREC	Chirurgie buccale – Pathologie et thérapeutique	57-02
Mlle Chloé	PELOURDE	Orthopédie dento-faciale	56-02
Melle Candice	PEYRAUD	Odontologie pédiatrique	56-01
M. Jean-Philippe	PIA	Prothèse dentaire	58-02
M. Mathieu	PITZ	Parodontologie	57-01
M. Clément	RIVES	Odontologie conservatrice – Endodontie	58-01
M. François	VIGOUROUX	Parodontologie	57-01

22/01/2015

REMERCIEMENTS

A MA PRESIDENTE ET JUGE,

Madame le Professeur Caroline BERTRAND,

- Directeur de l'UFR des Sciences Odontologiques, Collège Sciences de la Santé
- Professeur des Universités – Praticien Hospitalier
- Sous section : Prothèse Dentaire
- Responsable de l'Unité Médicale de Xavier Arnozan
- Docteur en Chirurgie Dentaire
- Docteur de l'Université Bordeaux2 : mention Sciences Biologiques et Médicales, option Sciences Odontologiques
- D.E.A. de Paléo Anthropologie à l'Université Bordeaux 1, Habilitation à diriger des Recherches.
- D.I.U. Laser et Médecine, Université Bordeaux 1 et 2
- C.E.S de Prothèse dentaire, option Prothèse Adjointe Partielle
- C.E.S de Prothèse dentaire, option Prothèse Adjointe Totale

Je vous remercie de l'honneur que vous me faites en acceptant de présider le jury de ma thèse.

Veillez trouver ici l'expression de ma sincère admiration pour votre enseignement et la qualité de votre encadrement, ainsi que la gratitude quant à votre disponibilité et votre gentillesse lors de mes vacances hospitalières à l'hôpital Saint André puis à l'hôpital Xavier Arnozan.

Aussi m'est il agréable de vous témoigner mon profond respect.

A MON DIRECTEUR ET JUGE,

Monsieur le Docteur Michel BARTALA,

- Maître de Conférences des Universités – Praticien Hospitalier
- Responsable de la Sous-Section de Prothèse U.F.R Odontologie de l'Université Bordeaux
- Docteur en Chirurgie Dentaire
- Docteur de l'Université Bordeaux 2 : mention Sciences Biologiques et Médicales, option Sciences Odontologiques
- D.E.A. d'Anthropologie Biologique
- D.U. de réhabilitation Orale et Implantologie Clinique de l'Université Bordeaux Segalen
- C.E.S. de Prothèse dentaire, option Prothèse Conjointe
- C.E.S. de Prothèse dentaire, option Prothèse Adjointe Partielle

Je vous remercie sincèrement d'avoir accepté spontanément de diriger cette thèse et de m'avoir accompagné tout au long de ce travail.

Votre bonne humeur permanente, votre gentillesse, votre disponibilité et les précieux conseils que vous avez su me prodiguer aussi bien durant vos cours que lors des vacations cliniques à l'hôpital Xavier Arnozan, auront été source de motivation et de progression.

Que cet ouvrage témoigne de toute ma reconnaissance et de mon profond respect.

A MON RAPPORTEUR ET JUGE,

Madame le Docteur Aurélie BARSBY – EL KHODER

- Assistante Hospitalo – Universitaire
- Sous section : Prothèse Dentaire
- Docteur en Chirurgie Dentaire
- D.U d'Anatomie Crânio-Faciale et Cervicale de l'Université Bordeaux Segalen
- C.E.S. d'Anatomie Physiologie de la bouche, Option Anatomie.
- C.E.S. de Prothèse Dentaire, option Prothèse Conjointe
- C.E.S. de Prothèse Dentaire, option Prothèse Adjointe Partielle
- C.E.S. de Prothèse Dentaire, option Prothèse Adjointe Totale
- C.E.S. de Parodontologie

*Je vous remercie de la spontanéité
avec laquelle vous avez accepté de corriger
mon travail et de faire partie de ce jury.*

*C'est un réel plaisir que d'avoir pu
vous côtoyer durant les vacances
hospitalières à l'hôpital Xavier Arnozan.
Votre sympathie et votre disponibilité ont
rendu le travail très enrichissant et agréable.*

*Laissez moi ici vous témoigner ma profonde
gratitude*

A MON JUGE,

Monsieur le Docteur Cyril SEDARAT,

- Maître de Conférences des Universités - Praticien Hospitalier
- Doctorat de l'Université Bordeaux 2 Mention Sciences Biologiques et Médicales option sciences Odontologiques
- Docteur en Chirurgie Dentaire
- D.U. de Parodontologie
- D.U. de Réhabilitation Orale et Implantologie
- . D.E.A. d'Anthropologie
- C.E.S. de Biologie Buccale – Option Anatomo-Physiologie
- C.E.S. de Parodontologie
- C.E.S. de Prothèse dentaire – Option Prothèse Conjointe
- C.E.S. d'Odontologie Chirurgicale

Je suis très sensible à l'honneur que vous me faites en acceptant de participer à ce jury de thèse.

J'ai eu la chance de bénéficier tout au long de mes études de votre pédagogie, de vos nombreux conseils et de votre gentillesse.

Je vous exprime aujourd'hui ma sincère reconnaissance.

A MON COUSIN ET JUGE,

Monsieur le Docteur Julien BOUCHER,

- Docteur en Chirurgie Dentaire
- Praticien Libéral

Une journée aura suffi pour que naisse en moi l'envie d'embrasser ce cursus universitaire. Et c'est à toi que je le dois. Cette journée à Blanquefort restera marqué à jamais dans ma mémoire.

Par la suite, durant toutes ces années d'études, tu as endossé avec ton enthousiasme permanent le rôle de « mentor » : stages d'observation, premier remplacement, jusqu'à m'accepter, avec Anne, comme collaborateur durant ma dernière année.

Certains soirs m'auront permis d'ailleurs de parfaire certaines de mes connaissances... mais plutôt en matière d'oénologie.

Tes conseils, toujours pragmatiques et clairs, m'ont toujours été utiles et me serviront encore dans les années à venir.

Laisse moi te témoigner, ma profonde gratitude et ma sincère reconnaissance.

A MA FAMILLE,

·A MES PARENTS,

·A MA SŒUR ALICIA, DIOUX.

·A CECILE, MON BABY,

·A MES GRANDS-PARENTS MAMI MONIQUE, PAPI GUY ET MAMI IRENE,

· A la mémoire de *MON ARRIERE GRAND MERE, MEME DENISE*, et de mon *PAPI SERGE* :
Je sais que vous veillez sur moi, je pense très fort à vous.

·A MON COUSIN ADRIEN, LA DICH',

·A NADEGE, « TOTOCH »,

·A MON PARRAIN JEAN-CLAUDE, MON « PTIT FILLOT » ET MA MARRAINE TATA CHRISTINE,

·A ALAIN ET CATHY,

·Une pensée affectueuse *AU RESTE DE MA FAMILLE*, mes tantes, mes oncles, mes cousins et cousines et tous les autres qui m'ont apporté amour, soutien, tendresse, chaleur et avec lesquels j'ai partagé de bons moments. Je pense très fort à vous.

A MES AMIS DE FAC,

·A PIERRE,

·A STEPHAN, STEPI LA PIE OU LE GARS TU SAIS.

·A MARTIN,

·A ROMAIN, BEUBEU, FLO, PIERRE S.

·A VAL',

·A TIM,

·A PA,

·A ALRIC, FLO, YOLENE, CARINE, BEN, parce que c'est toujours un plaisir de passer du temps avec vous. Votre bonne humeur et gentillesse m'ont permis de vivre d'incroyables moments.

·A VINCENT, VINCE,

A MES AMIS D'ENFANCE,

·A SIMON, NOMIS MON COPE,

·A *JB, GOUNTER, JEROME,*

·A *DAMIEN, DAM'S,*

· Une pensée particulière pour *LIONEL ET ISA, JEAN GUY ET YVETTE, FRANCIS ET DANNY, MICHEL ET SYLVIE.*

·AU *DR ALAIN CHANTALA,*

SOMMAIRE

SOMMAIRE	13
INTRODUCTION	14
1. LA CHIRURGIE IMPLANTAIRE CONVENTIONNELLE AVEC LAMBEAU	16
1.1. Rappels sur la chirurgie implantaire conventionnelle	16
1.1.1. L'analyse pré-implantaire	16
1.1.2. Les protocoles chirurgicaux : technique en un temps et technique en deux temps	23
1.1.3. Comparaison des protocoles en un temps et en deux temps.....	30
1.2 Les conséquences d'une chirurgie implantaire conventionnelle à lambeau	32
1.2.1. Les conséquences osseuses	32
1.2.2. Les conséquences sur les tissus mous	36
1.3 Conclusion	38
2. LA CHIRURGIE IMPLANTAIRE SANS LAMBEAU, TECHNIQUE « FLAPLESS »	39
2.1 Les différentes techniques de chirurgie implantaire sans lambeau	39
2.1.1 L'extraction - implantation immédiate.....	39
2.1.2. Les techniques de mise en place d'implant sans lambeau sur crête édentée cicatrisée	43
2.2. La technique « flapless » : le protocole chirurgical	52
2.3 Conclusion	56
3. AVANTAGES ET LIMITES DE LA CHIRURGIE « FLAPLESS »	57
3.1 Les limites de la technique « flapless » et ses solutions	57
3.1.1. L'absence de visibilité per-opératoire	57
3.1.2. Les problèmes relatifs aux tissus mous.....	58
3.2. Les avantages de la chirurgie « flapless »	59
3.2.1. Pour les tissus mous péri-implantaires.....	59
3.2.2. Pour le tissu osseux péri-implantaire	60
3.3. Conclusion	61
CONCLUSION	62
TABLES DES ILLUSTRATIONS	64
AUTRES ANNEXES	66
BIBLIOGRAPHIE	67

INTRODUCTION

L'implantologie est devenue au cours de ces vingt dernières années une option thérapeutique fiable dont les indications se sont étendues. La période d'implantologie moderne débute à la fin des années 1930 grâce notamment aux recherches sur les biomatériaux et aux nouvelles techniques chirurgicales.

Ainsi, durant cette période, différents types d'implants se sont succédés comme l'implant de Cherchève (1962), l'implant-lame de Linkow (1967), utilisé jusqu'à la fin des années 80, et même l'implant tridimensionnel de Juillet (1975). A ce moment là, une fibro-intégration de l'implant dans l'os est recherchée afin de reproduire le ligament alvéolo-dentaire.

Durant cette période, le taux de succès est très faible (autour de 50%) mais considéré comme encourageant.

Depuis l'introduction du concept d'ostéo-intégration par Brånemark et al. en 1969 (1), principe fondateur de l'implantologie dentaire moderne, couplée à l'utilisation du titane et à la mise en nourrice de l'implant, les techniques de mise en place d'implant ont connu un incroyable développement.

Ces nouvelles techniques d'implantologie n'ont cessé d'évoluer dans le sens d'une réduction du traumatisme chirurgical et d'une prédictibilité du résultat.

Ainsi, les taux de succès des différents systèmes implantaires actuels avoisinent les 95 voire 100% (2).

Puis au cours des années 1990, l'implantologie s'ouvre à l'informatique avec le développement de l'implantologie assistée par ordinateur. C'est dans ce contexte, en 2000, que la chirurgie implantaire sans lambeau (dénommée très souvent par le terme anglais de technique « flapless ») fait son apparition.

A la différence de la chirurgie implantaire conventionnelle, la technique « flapless » ne nécessite pas le décollement de la muqueuse gingivale pour permettre le forage de l'os alvéolaire.

Cette technique est décrite aujourd'hui comme ayant un certain nombre d'inconvénients, notamment le manque de visibilité per-opératoire de la crête

alvéolaire, pouvant conduire à une perforation de la table osseuse lors du forage, et donc à l'échec implantaire, ce qui en limite ses indications.

L'implantologie sans lambeau possède pourtant des avantages non négligeables comme une meilleure conservation de la vascularisation de la muqueuse alvéolaire ainsi que des pertes osseuses initiales faibles.

C'est dans ce contexte que nous allons nous intéresser à cette chirurgie sans lambeau, ou technique « flapless ».

Nous étudierons dans un premier temps les différentes techniques d'implantologie conventionnelle avec lambeau et leurs conséquences sur l'environnement péri-implantaire pour ensuite nous attarder sur la technique « flapless » à proprement dite.

Il s'agira pour finir de dégager les avantages et les limites de la chirurgie sans lambeau pour essayer de définir s'il s'agit d'une technique accessible à tous.

1. LA CHIRURGIE IMPLANTAIRE CONVENTIONNELLE AVEC LAMBEAU

Cette partie est traitée dans le cadre de l'implantologie conventionnelle « simple » et sans assistance informatique.

La chirurgie implantaire assistée par ordinateur et ses particularités sont développées au cours de la seconde partie.

1.1. RAPPELS SUR LA CHIRURGIE IMPLANTAIRE CONVENTIONNELLE

1.1.1. ANALYSE PRÉ-IMPLANTAIRE

L'indication principale de la mise en place d'un implant est le traitement de l'édentement unitaire ou plural.

La décision implantaire est donc le résultat d'une analyse rigoureuse où différents critères vont entrer en ligne de compte.

En effet, il s'agit dans un premier temps d'évaluer l'état de santé du patient grâce à une anamnèse stricte pour définir les indications et les contre-indications à la chirurgie implantaire (2–4).

Le plan de traitement général et implantaire va dépendre notamment du type d'édentement (unitaire, partiel ou total) ainsi que de la quantité et de la qualité de l'os du patient. Pour cela, des examens cliniques endo et exo-buccal, et radiologiques sont nécessaires.

1.1.1.1. Anamnèse générale

C'est généralement durant la première consultation qu'intervient un facteur important du traitement implantaire : la demande du patient.

Celle-ci peut en effet être esthétique et/ou fonctionnelle (3).

Ce premier contact avec le patient permet donc d'étudier différents paramètres :

- L'ANALYSE DE LA DEMANDE DU PATIENT : pour évaluer son profil psychologique.

- L'ANAMNESE PROPREMENT DITE ET LA CONSTITUTION DU DOSSIER MEDICAL :

matérialisées par le questionnaire médical, qu'il est préférable de réaliser sous forme écrite. Ce document est alors daté et signé par le patient. Il s'agit de prendre en considération des facteurs comme :

·*L'âge*: il s'agit de savoir si le patient est en période de croissance ou non car la mise en place d'implants doit se faire dans une phase où la croissance faciale est effectuée (après 20 ans pour les filles et 23 ans pour les garçons en moyenne) (5,6).

·*Les conduites à risques*: avec principalement le tabac. En effet le taux d'échec du traitement implantaire chez le patient fumeur est supérieur à celui du patient non fumeur, notamment au maxillaire (7).

·*Les antécédents médicaux du patient*: notamment les maladies systémiques, qui permettent de définir le risque médical du patient. Les contre-indications absolues à la chirurgie implantaire sont liées à un risque d'infection à distance et les maladies ou traitements affectant le métabolisme osseux comme notamment :

- Les cardiopathies à haut risque d'endocardite infectieuse
- Les victimes d'infarctus du myocarde récent (moins de 6 mois)
- Les patients traités aux bisphosphonates par voie intraveineuse (8).

A noter que dans certains cas, des examens biologiques peuvent être demandés au patient afin d'avoir des informations récentes sur certains traitements en cours (anticoagulants, antidiabétique) (3).

Ensuite, dès que l'adhésion du patient au traitement implantaire est obtenue, deux pièces supplémentaires datées et signées doivent être consignées dans le dossier médical : le « consentement éclairé » et les devis descriptifs (2).

1.1.1.2. L'examen clinique

L'examen clinique comprend :

- L'examen exobuccal
- L'examen endobuccal

· L'examen exobuccal : (2)

Il concerne les parties visibles du visage.

Il s'agit d'étudier notamment :

- La symétrie faciale
- Le sourire : très important dans le cas de reconstitutions esthétiques antérieures
- Le soutien des joues et des lèvres, l'harmonie des étages faciaux
- La dimension verticale
- L'ouverture buccale : qui peut, dans les cas de très faibles ouvertures, constituer une véritable contre-indication.
- L'articulation temporo-mandibulaire (ATM)

· L'examen endobuccal :

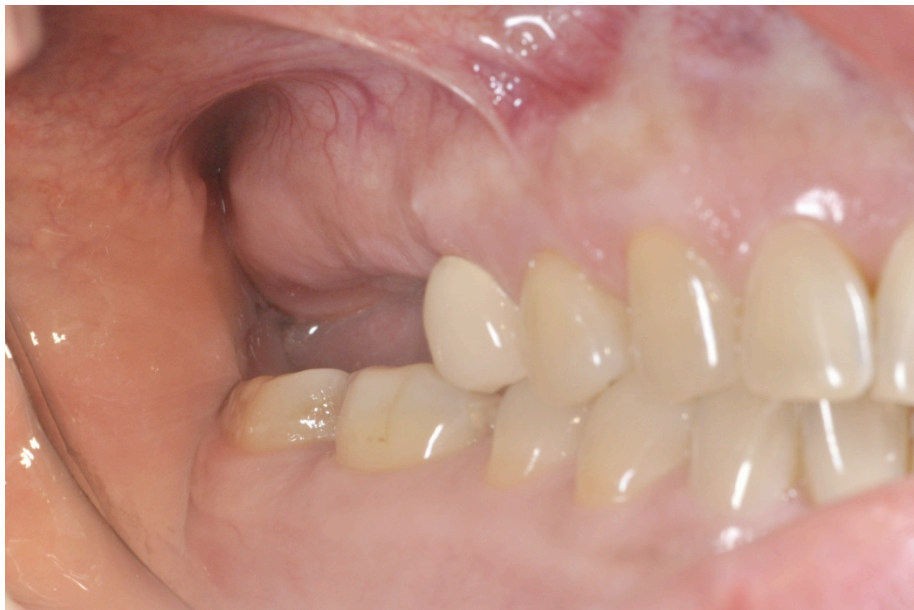

Figure1 : examen endobuccal en vue de la pose d'implants en 16 et 17, cas du Dr M. Bartala

Il s'agit d'évaluer les caractéristiques bucco-dentaires du patient qui seront importantes pour le traitement implanto-prothétique (*figure 1*):

- L'HYGIENE BUCCALE : capacité du patient à assurer une hygiène bucco-dentaire. Une hygiène bucco-dentaire rigoureuse participe à la pérennité du traitement implanto-prothétique.

- L'EVALUATION DU PARODONTE ET DES TISSUS MOUS : à l'aide des moyens diagnostics classiques (sondage, status radiologique, indices), il permet de déterminer les pertes osseuses et donc de diagnostiquer et traiter toutes atteintes parodontales, avant la mise en place d'implants.

Il s'agit de s'intéresser également à l'épaisseur et la qualité de la muqueuse au niveau des zones dentées et non dentées, ainsi que la présence ou non de gencive attachée.

- L'EVALUATION DES DENTS RESIDUELLES : dents traitées ou non, dents restaurées ainsi que les différentes restaurations prothétiques (type, qualité, ancienneté).

- L'EXAMEN OCCLUSAL : la relation inter-maxillaire (RIM) en statique et en dynamique, ainsi que la relation centrée (RC). Ces examens occlusaux permettront de révéler ou non la présence d'interférences et/ou de prématurités.

Il est très important également d'étudier l'espace prothétique disponible au niveau de l'édentement.

1.1.1.3 Les examens complémentaires (3,4)

Le résultat de l'analyse clinique doit être complété par différents examens qui permettent d'affiner l'examen pré-implantaire.

·Les modèles d'étude et cires de diagnostic :

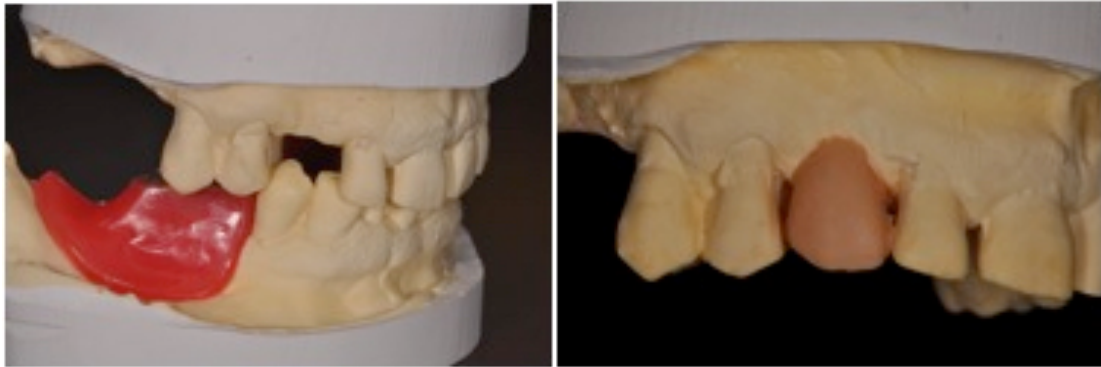


Figure 2 et 3 : modèles d'étude et cires de diagnostic (wax up) en vue de la pose d'implant en 13, cas du Dr M. Bartala

Les modèles d'étude permettent de visualiser la situation initiale du patient.

Ainsi, un montage sur articulateur des modèles permet d'affiner l'analyse occlusale par une visualisation précise du rapport inter-maxillaire et de l'espace prothétique disponible.

A partir de ce montage, le prothésiste peut réaliser, si nécessaire, des cires de diagnostic (« wax up ») qui ont pour but de prévisualiser le projet prothétique final (figure 2 et 3).

· Le guide radiologique :

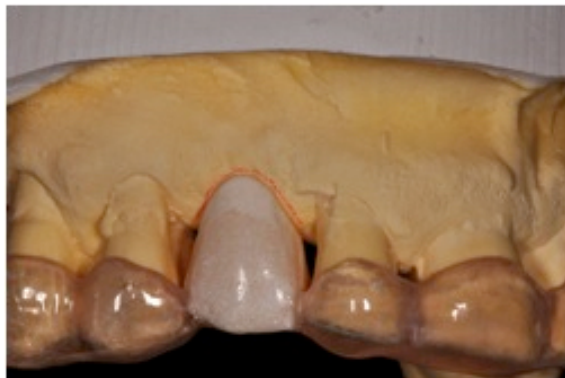

Figure4 : guide radiologique avec dent radio-opaque en vue de la pose d'implant 13, cas du Dr M. Bartala

Issu des modèles d'étude, voire du wax up, le guide radiologique est une gouttière réalisée en résine munie de dents radio-opaques au niveau des dents absentes (ou de simples plots radio-opaques) (figure 4).

Cette gouttière doit être portée par le patient durant le scanner pour permettre la visualisation de l'axe des futurs implants (*figure 5*).

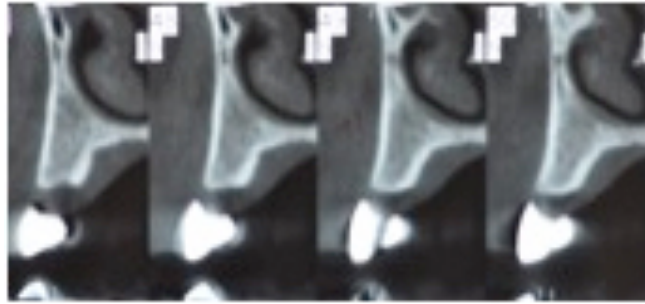


Figure 5 : coupe scanner avec guide radiologique en place, permettant la visualisation de la future dent prothétique, cas du Dr M. Bartala

· Le guide chirurgical :

Il est souvent issu du guide radiologique : les dents radio-opaques présentent une tuyère (permettant le passage des forets lors de la chirurgie implantaire) qui correspond à l'axe d'insertion implantaire souhaité, en rapport avec le couloir prothétique idéal. On respecte ainsi l'orientation et l'axe des implants déterminés précédemment.

1.1.1.4 L'examen radiologique

Les différents examens radiologiques vont permettre d'évaluer le volume osseux à disposition ainsi que la qualité de l'os au niveau du site implantaire.

· La radiographie rétro-alvéolaire

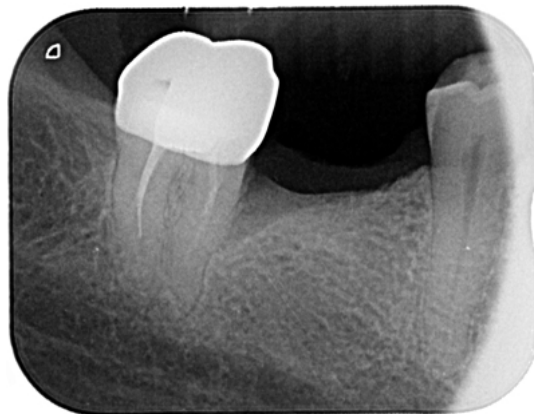

Figure6 : Radiographie rétro-alvéolaire en vue de la pose d'implant en 46, cas du Dr J. Boucher

Elle donne des informations sur les dents résiduelles et leurs « ancrage osseux » (figure 6).

· La radiographie panoramique dentaire

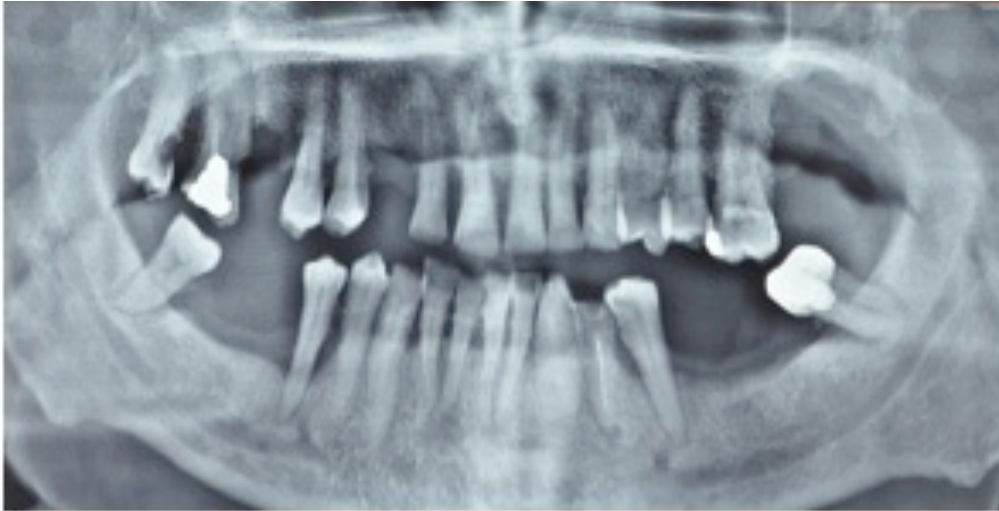

Figure7 : radiographie panoramique, cas du Dr M. Bartala

Il s'agit d'un examen qui donne une vue d'ensemble, mais non précise, des structures osseuses et dentaires (figure 7).

Il permet tout de même de visualiser et de prévoir d'éventuelles difficultés au niveau des structures anatomiques à risques (sinus, canal du nerf mandibulaire, etc...).

· La radiographie numérique tridimensionnelle (9)

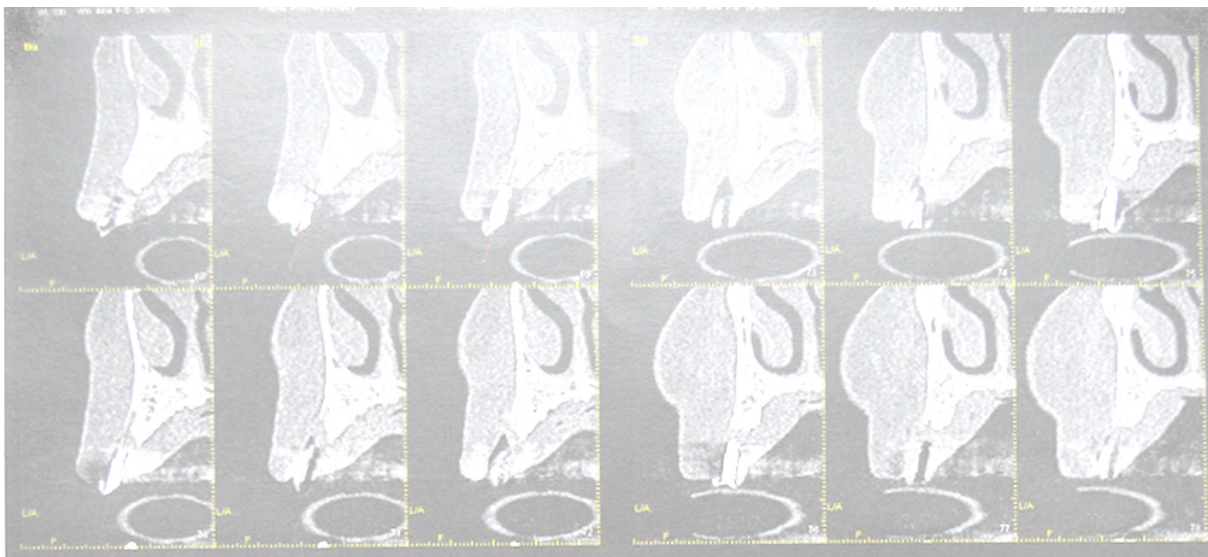


Figure8 : coupes scanner maxillaire, cas du Dr J. Boucher

Elle comprend : la tomodensitométrie ou scanner (*figure 8*) et la tomographie à faisceau conique (ou « cone beam »)

Il s'agit des examens de référence en implantologie. Ils permettent de prévoir de façon rigoureuse le nombre, le diamètre, la répartition, l'orientation du ou des implants en fonction du volume osseux disponible et de sa qualité.

Ils donnent également la possibilité de localiser de façon précise la position des structures anatomiques à risques comme :

- Au maxillaire : les sinus, les fosses nasales...
- A la mandibule : le canal du nerf mandibulaire, le foramen mentonnier...

En théorie, le « cone beam » présente l'avantage d'être moins irradiant que le scanner, mais ceci dépend en partie du type d'appareil utilisé.

A noter que dans de nombreuses situations, ces examens doivent être réalisés avec le guide radiologique en place pour localiser avec précision le positionnement des futurs implants.

1.1.2. PROTOCOLES CHIRURGICAUX : TECHNIQUE EN UN TEMPS ET TECHNIQUE EN DEUX TEMPS

Le principe fondateur de l'implantologie moderne, décrit par le Professeur Brånemark dans les années 70, est l'ostéo-intégration. Pour obtenir cette ostéo-intégration il est alors nécessaire d'effectuer une mise en nourrice de l'implant pour éviter toute contamination bactérienne et minimiser les contraintes biomécaniques transmises à l'interface os/implant.

Cependant, des études menées dans le même temps par le suisse Schroeder ont remis en question ce principe d'enfouissement qui, pour lui, n'est pas nécessaire à l'obtention de l'ostéo-intégration (10).

Ce n'est qu'au début des années 2000, qu'il a été démontré qu'il n'y a pas de différence significative en terme d'ostéo-intégration entre la technique en un temps et la technique en deux temps (Boioli et al. 2001) (11). Les caractéristiques de l'implant (notamment l'état de surface) semblent présenter aussi une grande importance.

POUR UN IMPLANT ENFOUI :	POUR UN IMPLANT NON ENFOUI :
3 ETAPES : 1- Chirurgie implantaire, mise en place de la vis de couverture <i>(attente 2 à 6 mois)</i> 2- Chirurgie de réouverture (second temps chirurgical), mise en place du pilier de cicatrisation <i>(attente 3 semaines)</i> 3- Réalisation de la prothèse	2 ETAPES : 1- Chirurgie implantaire, mise en place du pilier de cicatrisation <i>(attente 2 à 6 mois)</i> 2- Réalisation de la prothèse

1.1.2.1. Les étapes communes aux deux techniques (2–4,12,13)

Qu'il s'agisse d'un protocole en un temps ou en deux temps, la chirurgie implantaire doit respecter des règles strictes pour éviter tout effet néfaste sur les tissus mous ou durs.

L'anesthésie :

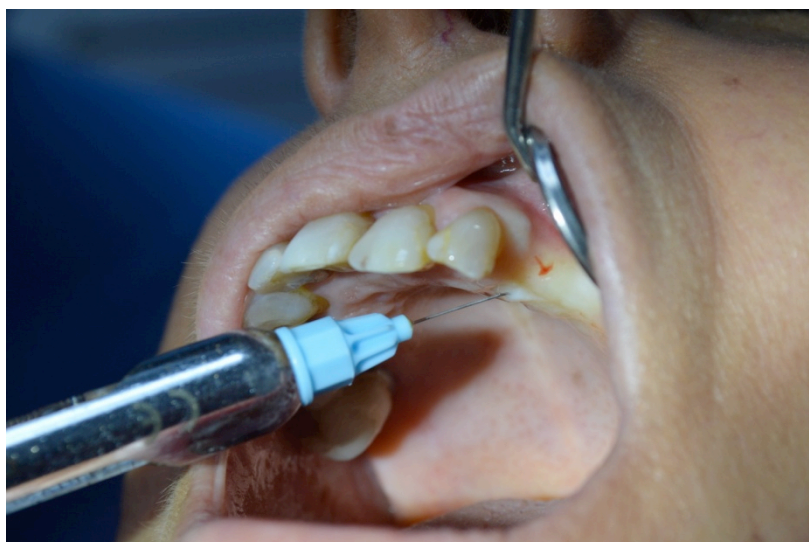

Figure 9 : Anesthésie locale, rappel palatin, cas du Dr J. Boucher

Il s'agit le plus souvent d'une anesthésie locale réalisée avec des solutions contenant un vaso-constricteur, permettant d'intervenir sur un environnement peu sanglant. (13).

Des infiltrations vestibulaires associées à des rappels linguaux ou palatins suffisent pour la zone à implanter (*figure 9*).

L'anesthésie loco-régionale peut être intéressante pour intervenir sur une région plus large mandibulaire. Cependant, elle est à évaluer dans le secteur postérieur car la sensibilité douloureuse du patient à proximité du nerf alvéolaire inférieur peut constituer une aide per-opératoire.

·Incision et lambeaux :

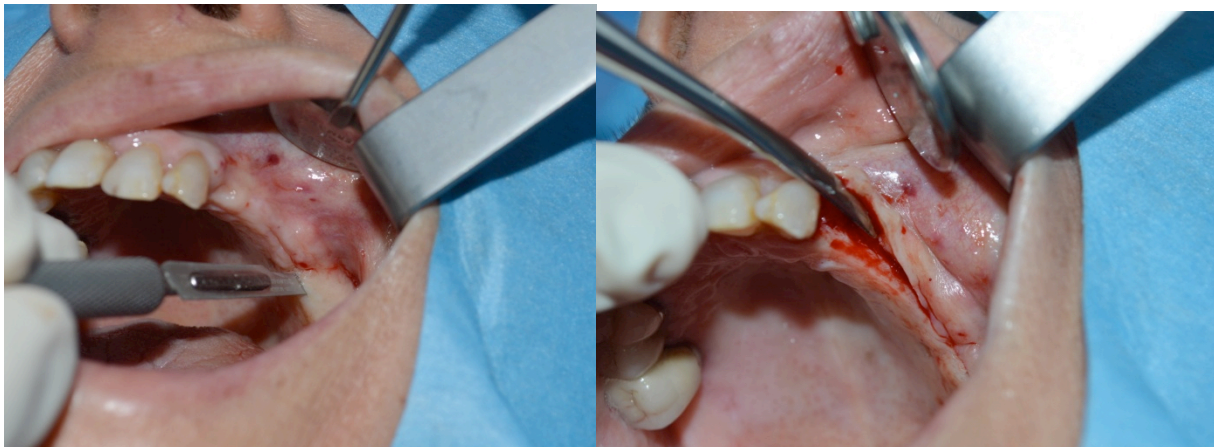

Figure 10 et 11 : incision de la gencive et décollement de la muqueuse, cas du Dr J. Boucher

La chirurgie implantaire conventionnelle consiste à inciser la gencive puis à élever un lambeau muco-périosté permettant d'avoir un accès direct à l'os crestal.

- L'INCISION :

Elle se fait généralement à l'aide d'un bistouri muni d'une lame n°15 avec un contact osseux direct (*figure 10*).

Même si l'incision décalée au niveau vestibulaire est l'incision décrite par Brånemark à l'origine, aujourd'hui c'est l'incision crestale (au niveau du sommet de la crête) qui est la plus utilisée car la cicatrisation est meilleure et les conséquences post-opératoires réduites (14).

Une incision de décharge (mésiale pour respecter la vascularisation) peut ensuite être réalisée pour améliorer la visibilité du site opératoire.

Cependant, elle est à éviter le plus possible afin de respecter la vascularisation (2,3,13).

- *LAMBEAU* : généralement décollé à l'aide d'un décolleur, il doit être d'épaisseur totale (muco-periosté) pour avoir un accès direct au site osseux (*figure 11*).

·La préparation du site et les forages :

Rappelons les valeurs minimales en termes de positionnement idéal de l'implant :

- Dans le sens mésio-distal :
 - 2 - 3 mm entre deux implants (15)
 - 1,5 - 2 mm entre un implant et les dents adjacentes
- Dans le sens vestibulo-lingual (palatin) : il faut respecter minimum 1,5 mm entre le bord de l'implant et les bords vestibulaire et lingual de la crête osseuse.

La vitesse du forage doit être adaptée en fonction du type d'os (800 tours/min pour de l'os dense, sinon jusqu'à 1500-2000 tours/min), accompagnée d'une irrigation constante pour éviter l'échauffement du site implantaire.

Le premier forage permet de marquer le point d'émergence du futur implant et de franchir la corticale osseuse. Il est réalisé avec un foret pointeur (ou une fraise boule) avec le guide chirurgical en place.

Par la suite le premier foret dit « pilote », d'un diamètre de 2 mm, est utilisé sur 2-3 mm de profondeur toujours avec le guide chirurgical en place. Il permet :

- De vérifier, à l'aide d'une radiographie de contrôle, l'axe du forage grâce aux jauges de positionnement implantaire (à ce stade, l'axe peut encore être corrigé si besoin), ainsi que la position de l'implant par rapport à l'arcade antagoniste.
- D'évaluer la qualité de l'os en fonction de la résistance au forage.

La suite de la séquence de forage dépend du type d'implant et du système implantaire utilisé. Le diamètre des forets augmente progressivement et s'adapte au type d'implant (*figure 12*).

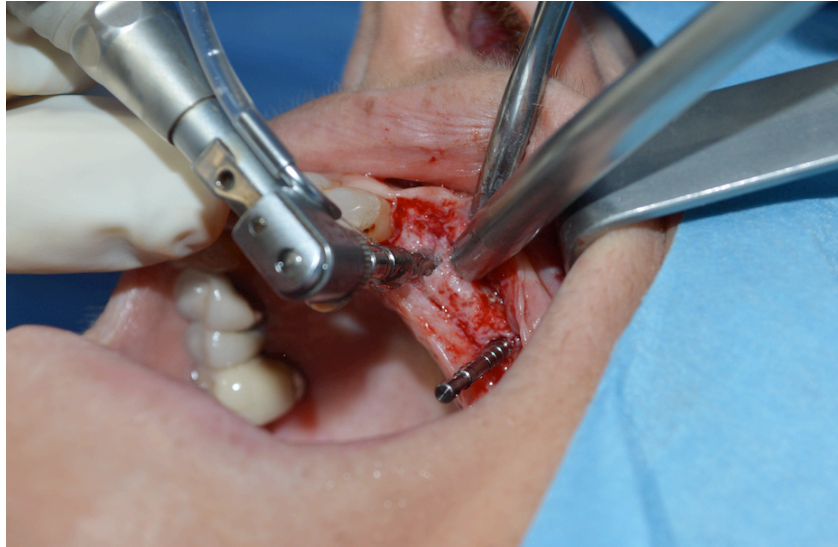

Figure 12 : forage du site implantaire en 23, jauge directionnelle présente en 25, cas du Dr J. Boucher

Un taraudage à faible vitesse (15-30 tours/min) peut être nécessaire en cas d'implant large et d'os très dense. Cependant, la plupart des implants utilisés actuellement sont autotaraudants.

·La mise en place de l'implant :

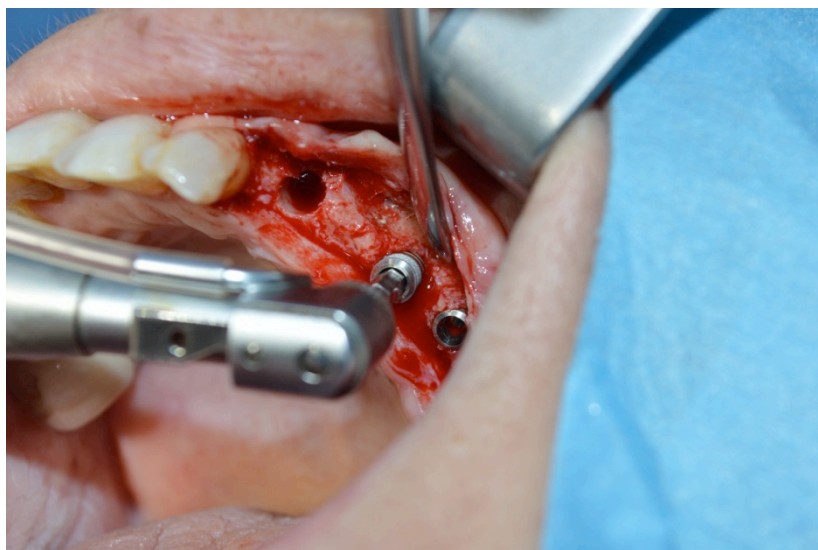


Figure 13 : mise en place de l'implant dans le puits de forage, cas Dr J. Boucher

L'implant doit être inséré à l'aide du porte implant, monté sur le contre-angle, ou d'une clé manuelle, à l'abri de toute contamination bactérienne (*figure 13*).

La vitesse de rotation doit être d'environ 25 tours/min et le couple au minimum de 30 N.cm pour avoir une stabilité primaire satisfaisante.

·La mise en place de la vis de couverture ou du pilier de cicatrisation

Pour la chirurgie en deux temps, il s'agit de fermer la tête de l'implant par une vis de couverture qui sera elle-même recouverte par la gencive, pour mettre l'implant en nourrice.

Pour la chirurgie en un temps, il s'agit de recouvrir la tête implantaire par un pilier de cicatrisation transgingival (*figure 14*).

Son but est d'amorcer la cicatrisation des tissus mous et de sculpter l'espace péri-implantaire en fonction de la future prothèse.

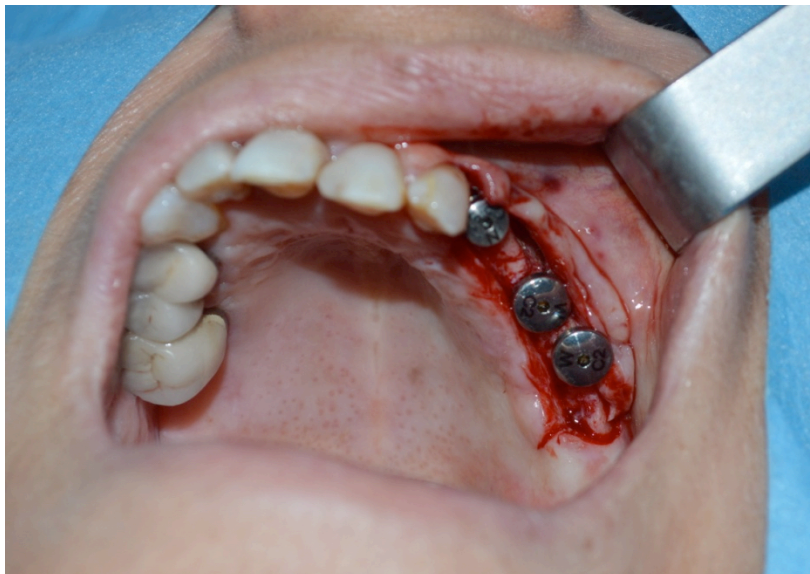

Figure 14 : Mise en place des piliers de cicatrisation sur 23, 25 et 26, cas du Dr J. Boucher

Dans les deux cas, il s'agit de veiller à ce qu'il n'y ait pas de hiatus entre la vis ou le pilier et l'implant pour éviter toute contamination, et ils ne doivent pas gêner la fermeture des berges gingivales lors de l'étape des sutures.

· Les sutures

Il s'agit d'obtenir une coaptation la plus hermétique possible des berges autour de la vis de couverture ou du pilier de cicatrisation (*figure 15*).

Plusieurs techniques de sutures peuvent être utilisées en fonction de la situation clinique. Le but est qu'il n'y ait pas de mobilité du lambeau pour ne pas interférer avec la cicatrisation.

Un contrôle post-opératoire à une semaine est nécessaire pour retirer les sutures.

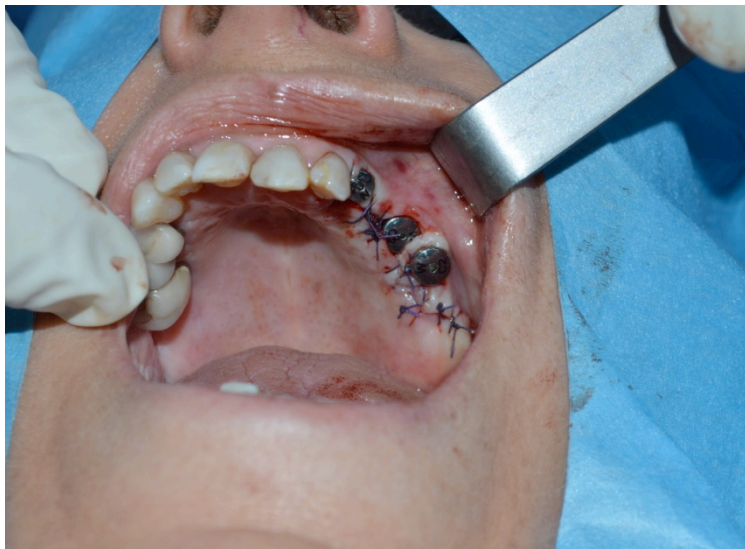

Figure 15 : gencive suturée, piliers de cicatrisation en place, cas du Dr J. Boucher

Quelque soit le protocole choisi (en un temps ou en deux temps), une période de cicatrisation de 4 à 6 mois au maxillaire, et de 2 mois à la mandibule est nécessaire en fonction du type d'os.

Pour les implants non-enfouis (protocole en un temps), les étapes de prothèse peuvent démarrer.

Pour les implants enfouis (protocole en deux temps), une chirurgie de réouverture est nécessaire pour remplacer la vis de couverture par le pilier de cicatrisation.

1.1.2.2 La chirurgie de réouverture, le second temps chirurgical

Elle intervient 4 à 6 mois, après la chirurgie implantaire, au maxillaire, et 2 mois à la mandibule. Le but est de remplacer la vis de couverture par le pilier de cicatrisation transgingival.

La vis de couverture de l'implant est repérée grâce à la sonde. On réalise ensuite une incision crestale ou légèrement décalée en palatin (lingual) afin de préserver au maximum la gencive attachée en vestibulaire.

Il faut vérifier la bonne coaptation entre le pilier et l'implant puis resuturer par des points simples les berges de l'incision.

Cette phase de réouverture peut aussi être l'occasion de réaliser des chirurgies muco-gingivales d'aménagement tissulaire.

Une période de cicatrisation, d'environ 2 mois, est nécessaire pour obtenir une cicatrisation optimale des tissus mous (2).

A noter que l'ostéo-intégration de l'implant doit être contrôlée deux mois après à l'aide de 3 critères essentiels: (3,8)

- Absence d'image radio-claire autour de l'implant
- Absence totale de mobilité de l'implant
- Un son « clair » à la percussion

Si un de ces critères n'est pas rempli, l'implant doit être déposé puis un nouvel implant est reposé ultérieurement (ou immédiatement en utilisant un diamètre supérieur).

1.1.3. COMPARAISON DES PROTOCOLES EN UN TEMPS ET EN DEUX TEMPS

Au vu de l'existence de ces deux protocoles chirurgicaux, il est important de savoir s'il existe des différences notables au niveau des tissus durs, des tissus mous et du succès prothétique final (2).

1.1.3.1 Existe-t-il une différence au niveau osseux ?

Premièrement, l'ostéo-intégration n'est pas influencée par le choix du protocole. Les études montrent que le degré d'ostéo-intégration est identique qu'il s'agisse du protocole en un temps ou du protocole en deux temps (11,16).

Deuxièmement, la résorption osseuse initiale est sensiblement identique et atteint environ 1 mm, 3 à 4 mois après la chirurgie implantaire(16).

1.1.3.2. Existe-t-il une différence au niveau des tissus mous ?

La notion importante en chirurgie implantaire est l'obtention, comme sur une dent naturelle, d'un espace biologique composé selon Hermann et al.(17) d'un sulcus, d'un épithélium de jonction et d'une attache épithéliale.

Le tout mesurant environ 3 mm.

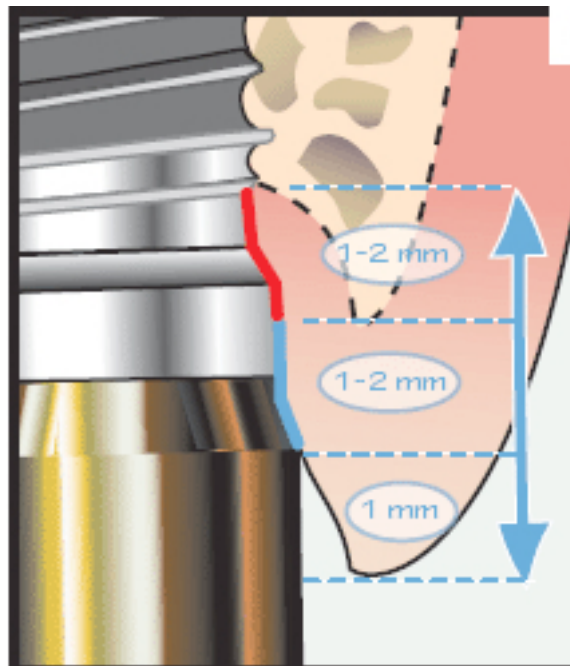


Figure 16 : espace biologique pré-implantaire, @DR Editions CdP (2)

Bien que cet espace biologique puisse être modifié en fonction du type d'implant utilisé, l'étude de Buser et al. (18) montre que le choix du protocole chirurgical n'influence pas la formation de cet espace biologique.

1.1.3.3. Existe-t-il une différence en terme de succès prothétique ?

L'étude réalisée par Boioli et al. en 2001 (11) montre que les résultats cliniques à long terme sont identiques qu'il s'agisse d'un protocole en un temps ou en deux temps.

En conclusion, il ne semble pas y avoir de différence clinique significative entre le protocole en un ou deux temps.

Cependant, on peut considérer que le protocole en un temps apporte plus de confort au patient qui ne subit qu'une seule intervention chirurgicale, mais que le protocole en deux temps offre un meilleur potentiel dans la gestion des tissus mous.

Ainsi, le protocole en un temps est aujourd'hui devenu un protocole standard. Le protocole en deux temps est donc à privilégier en cas de:

- Stabilité primaire insuffisante
- Exigences esthétiques
- Nécessité d'augmentations tissulaires
- Après un premier échec implantaire

1.2 CONSÉQUENCES D'UNE CHIRURGIE IMPLANTAIRE CONVENTIONNELLE À LAMBEAU

Le décollement d'un lambeau et le forage d'un site osseux lors d'une chirurgie implantaire entraînent des conséquences sur l'os et la gencive péri-implantaires qui peuvent influencer le succès du traitement.

1.2.1. CONSÉQUENCES OSSEUSES

1.2.1.1. Historique

L'ostéo-intégration, telle qu'elle a été décrite par Brånemark en 1969, se définit par « une jonction anatomique et fonctionnelle directe entre l'os vivant remanié et la surface de l'implant mis en charge » (1).

Ainsi, pour Brånemark, il se crée une zone d'os « nécrosé » à la périphérie du puits de forage, conséquence de l'élévation de la température.

L'implant est donc entouré de sang (dans l'espace des spires), d'os nécrosé et d'os non endommagé à distance.

L'os nécrosé est éliminé et le sang entre la spire se calcifie. Ce tissu osseux néo-formé, aux faibles propriétés mécaniques, se différencie ensuite en os lamellaire puis haversien, beaucoup plus résistant, entre le 3^e et le 18^e mois (2).

C'est pour cela que le protocole implantaire selon Brånemark nécessitait :

- Un protocole en deux temps et une mise en nourrice de l'implant.
- Une mise en charge différée de 3 à 8 mois au moins
- Une incision vestibulaire de la gencive

Cependant, le protocole en deux temps de Brånemark est rapidement remis en question par Schroeder (10) et le chemin de l'ostéo-intégration modifié : en effet, l'os nécrosé n'est pas forcément présent et l'apposition osseuse peut donc débuter immédiatement. De plus cet os néo-formé présente une bonne résistance aux forces masticatoires (19).

Ainsi, le protocole en un temps et la mise en charge immédiate ont aujourd'hui une place à part entière dans le traitement implantaire.

1.2.1.2 De l'implantation à l'ostéointégration

Il s'agit de distinguer d'abord les différents types d'os. La classification la plus utilisée est celle de Lekholm et Zarb (1985)(20) qui distingue quatre types d'os :

- Type I : os dense avec une partie spongieuse quasi inexistante
- Type II : composé d'os cortical et d'os spongieux
- Type III : composé d'une faible part d'os cortical et d'une part d'os spongieux plus conséquente
- Type IV : composé principalement d'os spongieux. L'os cortical est quasi inexistant.

Quelque soit l'os, le processus de cicatrisation osseux est le même. Les ostéoblastes et les ostéoclastes (lignée ostéogénique) sont responsables de ce remodelage. Ces cellules proviennent de la différenciation des cellules mésenchymateuses, encore indifférenciées, présentes dans la circulation sanguine.

· Pour l'os spongieux :

Les différentes étapes sont :

- FORMATION D'UN CAILLOT SANGUIN

Le sang est le premier élément qui entre en contact avec l'implant. Un caillot se forme dans l'espace libre entre l'implant et l'os péri-implantaire.

Des cellules mésenchymateuses non différenciées, provenant de la circulation sanguine, arrivent au niveau du site implantaire et vont se différencier en cellules ostéogéniques.

- NEOFORMATION OSSEUSE

Les cellules ostéogéniques néodifférenciées induiront une ostéogénèse centripète (de l'os environnant vers l'implant) et centrifuge (de l'implant vers l'os environnant), dans le cas d'une surface implantaire rugueuse, ou uniquement centripète dans le cas d'une surface lisse (21).

- REMODELAGE OSSEUX ET OSTEO-INTEGRATION

L'os néoformé va subir différentes modifications le transformant progressivement en os lamellaire puis en os haversien (21).

Les propriétés mécaniques de l'os augmentent au cours de cette maturation. L'os néoformé ne se distingue plus de l'os préexistant.

· Pour l'os cortical :

La réponse osseuse diffère en présence d'os cortical. En effet, le tissu osseux endommagé doit d'abord être résorbé avant que la néoformation osseuse puisse commencer (22).

L'obtention et le maintien de l'ostéointégration dépendent de différents facteurs :

- Les facteurs anatomiques et chirurgicaux : il s'agit du site osseux (et plus précisément du type d'os) ainsi que la technique chirurgicale avec la température du forage.
- La forme de l'implant
- L'état de surface implantaire : les surfaces lisses présentent un taux d'échec plus important que les surfaces rugueuses (21).

1.2.1.3. La réponse osseuse après l'ostéo-integration

L'étude de Cardaropoli et al. en 2006 (23) montre que le remodelage osseux démarre au moment de la chirurgie implantaire et se poursuit même un an après la mise en charge de la prothèse. Il se traduit par :

- Des pertes osseuses verticales vestibulaires et linguales d'environ 0,2 mm (pas de changement notable au niveau proximal) au moment de la mise en place du pilier puis de 0,9 mm au moment de la mise en charge et enfin de 0,7 mm un an après.
- Une réduction de l'épaisseur osseuse vestibulaire d'environ 0,4 mm est également à noter.

Ainsi la résorption la plus importante se déroule durant les 3-4 premiers mois suivants l'intervention (23–25).

Les réactions sont différentes selon qu'il s'agit :

- D'un protocole en un temps : résorption importante, 0,6 - 1 mm durant la phase de cicatrisation puis faible après la mise en charge, 0,2 mm (26).
- D'un protocole en deux temps : résorption quasi inexistante pendant la mise en nourrice puis résorption importante, 1 - 1,5 mm, après mise en place du pilier (26).

Toutes ces modifications sont considérées comme physiologiques et non pathologiques. Il appartient donc au praticien d'en tenir compte lorsqu'il détermine le positionnement idéal de l'implant.

1.2.1.4. Le platform-switching

Les modifications précédentes ont été constatées dans le cas où le pilier implantaire est directement dans le prolongement du col implantaire.

En 1991, la société 3i commercialise des implants de larges diamètres sans présenter les piliers implantaires du diamètre équivalent.

Le praticien doit donc utiliser des piliers de diamètres inférieurs, et il a été constaté que la lyse osseuse attendue ne se produit pas (27).

Ce phénomène a déjà été mis en évidence par le système Ankylos® dès sa création en 1987, qui propose un pilier implantaire, non plus dans le prolongement du col de l'implant, mais qui vient émerger au centre de l'implant (connexion de type cone morse).

Une étude récente montre que cette lyse osseuse est moins importante lorsqu'il existe ce retrait entre le col implantaire et le pilier, et cela d'autant plus que ce retrait est important (28).

1.2.2. CONSÉQUENCES SUR LES TISSUS MOUS

La chirurgie implantaire conventionnelle consiste à décoller un lambeau muco-periodosté pour avoir une vision directe de l'os alvéolaire. Un forage de l'os est effectué, l'implant inséré et le lambeau est ensuite replacé puis suturé.

Après l'intervention, la muqueuse autour de l'implant s'épaissit, conséquence du traumatisme post opératoire (23).

Concernant la cicatrisation de la muqueuse péri-implantaire, Berglundh et al. (29) ont décrit avec précision sa morphogenèse :

- J0 : Formation, immédiatement après la chirurgie, d'un caillot entre l'implant et muqueuse

- J+4 : Infiltration de nombreux granulocytes neutrophiles dans le caillot. La fermeture initiale de la muqueuse est assurée par une agglomération de leucocytes dans un réseau de fibrine dense.

- J+7 : Réduction nette de l'agglomérat de leucocytes dans la fibrine (présent uniquement dans la partie coronaire de la plaie). Dans la partie apicale, des

fibroblastes prolifèrent et sécrètent des fibres de collagène.

- J+14 : Adhésion de la muqueuse péri-implantaire à la surface implantaire via un tissu conjonctif. On peut observer les premiers signes de la prolifération de l'épithélium de jonction.

- J+28 : Formation de l'épithélium de jonction.

- J+42-56 : La formation l'épithélium de jonction est terminée. Les cellules épithéliales adhèrent à la surface implantaire par des héli-desmosomes. Le tissu conjonctif est riche en fibroblastes et fibres de collagène (organisées parallèlement à la surface implantaire)

Une des complications de la chirurgie implantaire conventionnelle, qui peut survenir très rapidement, est la désunion des sutures avec réouverture de la plaie (30).

Celle-ci a pour conséquence d'augmenter la phase inflammatoire avec le risque de laisser des cicatrices plus visibles, mais surtout d'augmenter le risque d'infection bactérienne et de mettre à mal l'ostéo-intégration.

Une fois la cicatrisation gingivale terminée, la structure de la muqueuse péri-implantaire est composée de trois zones distinctes, similaires (mais non identiques) à celui d'une dent naturelle : (17)

- Le sulcus
- L'épithélium
- Le tissu conjonctif

L'ensemble forme l'espace biologique péri-implantaire d'environ 3 mm de hauteur (17).

Cet ensemble joue le rôle de barrière contre le milieu buccal et assure la stabilité du support osseux péri-implantaire.

Il est important de noter que la vascularisation de la muqueuse péri-implantaire est plus faible qu'autour d'une dent du fait de l'absence du ligament alvéolo-dentaire (et de sa vascularisation)

· L'épithélium

L'épithélium péri-implantaire est similaire dans sa structure à celui de l'épithélium dentaire.

Sa hauteur est d'environ 1,8 mm. Ainsi la profondeur de sondage dans le sulcus péri-implantaire est en moyenne de 2 mm (alors qu'il est d'1 mm dans le sulcus dentaire) (31).

· Le tissu conjonctif

Il est situé entre le sommet de la crête osseuse et la partie la plus apicale de l'épithélium de jonction, d'une épaisseur moyenne de 1 – 1,5 mm (31).

Les fibres de collagène qui le composent sont orientées parallèlement à la surface implantaire.

Quelles que soient les charges supportées par l'implant, cet espace biologique doit toujours être respecté. Ainsi, en cas d'effraction, l'espace biologique va chercher à conserver ses dimensions afin de protéger les tissus péri-implantaires et maintenir l'ostéo-intégration.

C'est ce principe de conservation de l'espace biologique qui est à l'origine des remaniements tissulaires observés lors de la résorption osseuse initiale.

1.3 CONCLUSION

Ainsi, pour obtenir les résultats escomptés sur le plan thérapeutique et esthétique, la chirurgie implantaire conventionnelle doit être menée en respectant de façon rigoureuse le protocole opératoire.

La mise en place d'un implant entraîne différentes réponses osseuses et gingivales qui vont conduire à son ostéo-intégration.

Ainsi, les clés du succès implantaire reposent sur une connaissance, par le praticien, de ces différents changements tissulaires. Ce qui lui permet d'opter pour le meilleur protocole opératoire en fonction de la situation clinique, mais également d'intervenir aux premiers signes d'échec.

2. LES CHIRURGIES IMPLANTAIRES SANS LAMBEAU

Au cours des dix dernières années, l'implantologie orale a suivi une évolution importante tant au niveau des matériaux utilisés qu'au niveau des techniques chirurgicales.

Ainsi, la chirurgie implantaire conventionnelle est aujourd'hui suppléée par des techniques chirurgicales pouvant ne pas nécessiter la réalisation de lambeaux muco-périostés.

2.1 LES DIFFÉRENTES TECHNIQUES DE CHIRURGIES IMPLANTAIRES SANS LAMBEAU

2.1.1 L'EXTRACTION - IMPLANTATION IMMÉDIATE

L'implantation immédiate post-extractionnelle associe dans le même temps opératoire l'extraction de la dent pathologique et la mise en place de l'implant. Elle est réalisée dans le site d'extraction qui n'a subi aucune cicatrisation, ni des tissus osseux ni des tissus mous.

Les avantages de cette technique :

- Chirurgicaux: une seule intervention sans délai d'attente post-extractionnel.
- Esthétiques : dans les cas favorables où l'implantation est suivie de la mise en place d'une couronne transitoire.

Les inconvénients :

- Manque de prédictibilité dû au traumatisme possible de l'alvéole lors de l'extraction
- Difficulté de la fermeture du site opératoire
- Difficulté du positionnement tridimensionnel de l'implant
- Risques de résorption osseuse (32).

Les temps opératoires :

- L'EXTRACTION :

Elle doit être réalisée de la façon la plus atraumatique possible afin de préserver au maximum les tissus durs et mous.

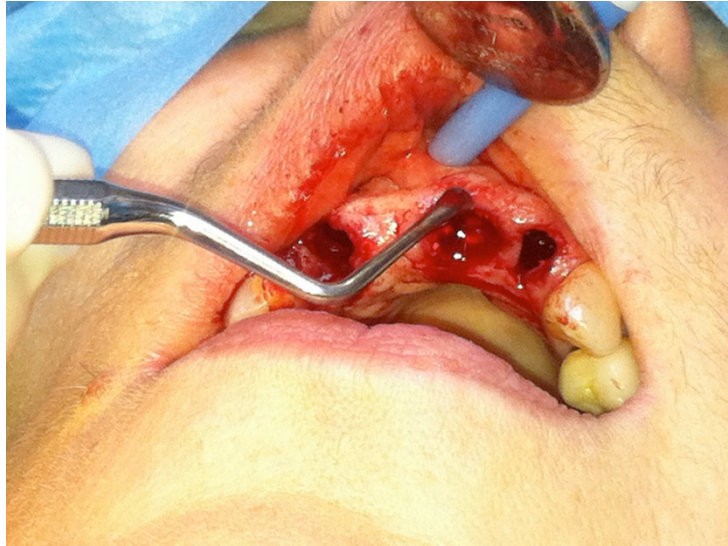


Figure 17 : avulsion de 12, 21 et 22, vérification de l'absence de fracture des tables osseuses, cas du Dr J. Boucher

L'utilisation du syndesmotome de Bernard ou du périotome est recommandée pour la section du ligament parodontal, la luxation mésio-distale doit être privilégiée à la luxation vestibulo-linguale afin d'éviter les fractures des tables osseuses (33).

- LA PREPARATION DE L'ALVEOLE

il s'agit de vérifier l'intégrité des tables osseuses et de réaliser un curetage soigneux de l'alvéole afin de ne laisser aucun tissu de granulation (*figure 17*) (33).

- LE FORAGE DE L'ALVEOLE ET LA MISE EN PLACE DE L'IMPLANT :

Le forage dépend de l'analyse pré-implantaire. L'axe implantaire ne correspond généralement pas à celui de la dent extraite.

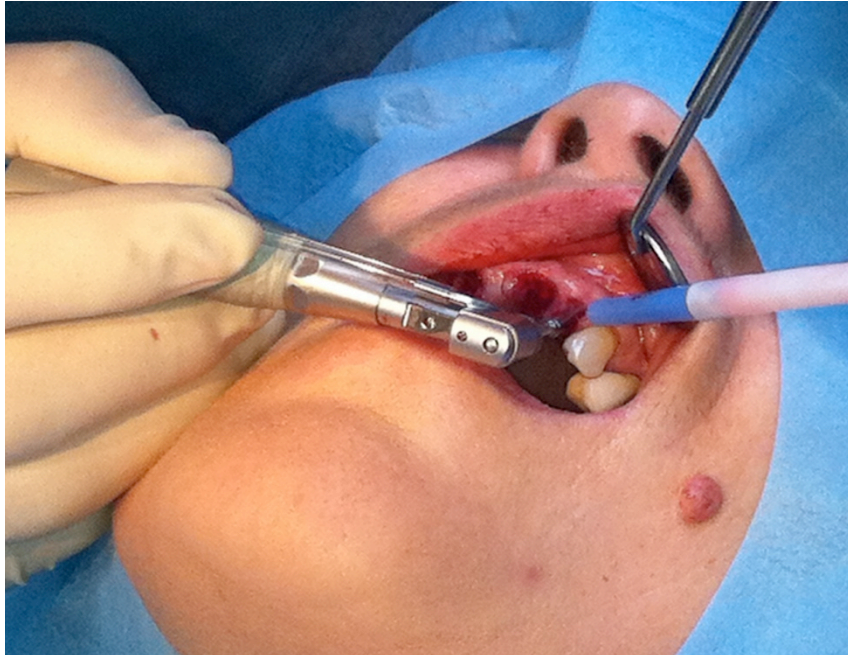


Figure 18 : forage de l'alvéole post-extractionnelle, cas du Dr J. Boucher

Ainsi, la mise en place de l'implant est souvent décalée en palatin afin d'éviter le risque de perforation de la table osseuse vestibulaire ainsi que sa résorption à moyen terme (*figure 18 et 19*).

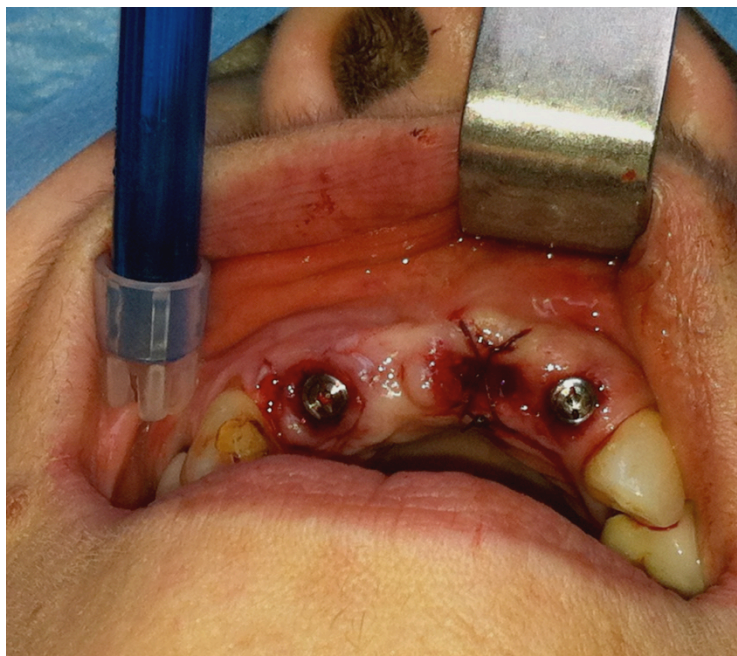

Figure 19 : implants mis en place avec les piliers de cicatrisation, cas du Dr J. Boucher

Le forage se fait généralement au delà de l'alvéole pour augmenter la stabilité primaire de l'implant (33,34).

- PROTHESE PROVISOIRE :

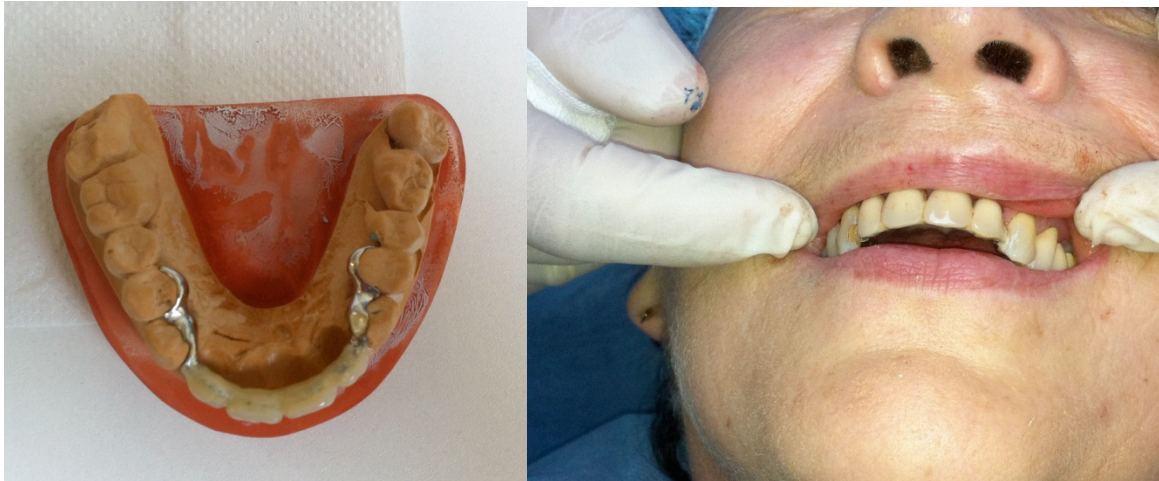

Figure 19 et 20 : utilisation d'un bridge collé provisoire 13,14-23,24, cas du Dr J. Boucher

Elle dépend de la situation clinique : couronne provisoire, bridge collé ou prothèse amovible (*figure 19 et 20*).

La résorption osseuse post-extractionnelle étant inéluctable (35), cette technique a été développée dans le but de conserver le niveau osseux en se servant de l'implant comme « tuteur » pour la cicatrisation des tissus durs.

Mais l'étude d'Araújo (32) a remis en question ce concept. La mise en place de l'implant ne semble pas pouvoir assurer totalement la conservation de l'os alvéolaire après une extraction (32,36). Dans cette étude, les auteurs montrent notamment que les résorptions horizontales et verticales affectent davantage la table vestibulaire que la table linguale.

L'utilisation de matériaux de comblement limiterait la résorption horizontale mais pas la résorption verticale de la paroi vestibulaire (liée à la finesse de la paroi) (37). Il semble aujourd'hui acquis que l'association greffe (Bio Oss®)/membrane donne les meilleurs résultats en terme de conservation du volume osseux (38).

Au niveau muqueux, deux éléments sont à prendre en compte : le risque d'apparition de récession gingivale et le risque de perte des papilles inter-dentaires.

·*Le risque de récession gingivale* est influencé par :

- Le biotype parodontal.
- L'épaisseur de la paroi osseuse vestibulaire.
- La position du col implantaire.

·*La papille inter-dentaire* est, quant à elle, sous l'influence :

- Du niveau osseux proximal.
- De l'épaisseur des tissus mous et de la position initiale de la papille.
- De la distance entre le sommet de la crête osseuse et le point de contact inter-dentaire.

La difficulté se situe essentiellement dans le secteur antérieur où la gencive est généralement plus fine.

Il semble donc nécessaire, le plus souvent, de réaliser des greffes de conjonctif enfoui dans le secteur antérieur. En effet, l'absence de greffe conjonctive dans cette zone peut entraîner une invagination de la muqueuse, conséquence de la résorption osseuse verticale qui a pour résultat l'apparition d'une récession (37).

2.1.2. LES TECHNIQUES DE MISE EN PLACE D'IMPLANT SANS LAMBEAU SUR CRÊTE ÉDENTÉE CICATRISÉE

Nous venons de voir la mise en place d'un implant dans le même temps opératoire que l'extraction de la dent à remplacer.

Nous allons nous intéresser désormais à la mise en place d'un implant après cicatrisation des tissus durs et des tissus mous.

Dans cette partie est abordée la chirurgie sans lambeau, assistée par ordinateur dans un premier temps, puis sans assistance informatique.

Ce travail portant sur la technique « flapless » proprement dite, nous nous intéressons donc d'avantage à la chirurgie sans lambeaux sans assistance informatique.

2.1.2.1. La chirurgie implantaire sans lambeau assistée par ordinateur

Il est à noter, tout d'abord, que la chirurgie implantaire assistée par ordinateur peut aussi nécessiter dans certaines situations cliniques l'élévation de lambeaux muco-périostés.

Les progrès des techniques chirurgicales couplés au progrès en terme d'imagerie (scanner, cone beam..) et d'informatique (reconstitution 3D à partir de planches 2D) ont naturellement conduit l'implantologie à se coupler avec l'ordinateur.

L'implantologie assistée par ordinateur doit suivre 5 étapes relativement similaires à la chirurgie implantaire conventionnelle :

- Réalisation de cires de diagnostic (wax up) et d'un guide radiologique (issu du wax up)
- Réalisation du scanner, guide radiologique en place
- Lecture des données 3D et planification des implants grâce aux logiciels
- Modélisation et fabrication d'un « guide chirurgical » sur mesure
- Chirurgie implantaire.

Il existe 3 types de guides chirurgicaux en fonction du type d'appui :

- *Appui dentaire* : pour les édentements partiels (encastrés ou terminaux de faible étendue) c'est le plus précis des guides chirurgicaux. Il permet de réaliser des chirurgies avec ou sans lambeaux.
- *Appui muqueux* : indiqué dans le cas d'édentement total ou partiel de grande étendue. Il nécessite une clé d'occlusion pour le positionner ainsi que des vis de fixation pour assurer sa stabilité. C'est le guide utilisé pour la technique « flapless ».
- *Appui osseux* : pour les cas de chirurgie complexe avec décollement de lambeau de grande étendue (« all on four », par exemple). Il est plus difficile à stabiliser car le lambeau soulevé peut gêner son positionnement.

L'implantologie assistée par ordinateur va donc avoir trois domaines d'utilisation différents, de niveaux de difficultés croissants :

· La planification 3D :

C'est l'utilisation la plus simple de l'implantologie assistée par ordinateur. Elle permet au praticien de visualiser de façon dynamique les sites à implanter à l'aide du scanner.

Les obstacles anatomiques, tels que canal dentaire et trou mentonnier à la mandibule ou sinus maxillaire et canal palatin antérieur au maxillaire, sont plus facilement identifiables (*figure 21*).

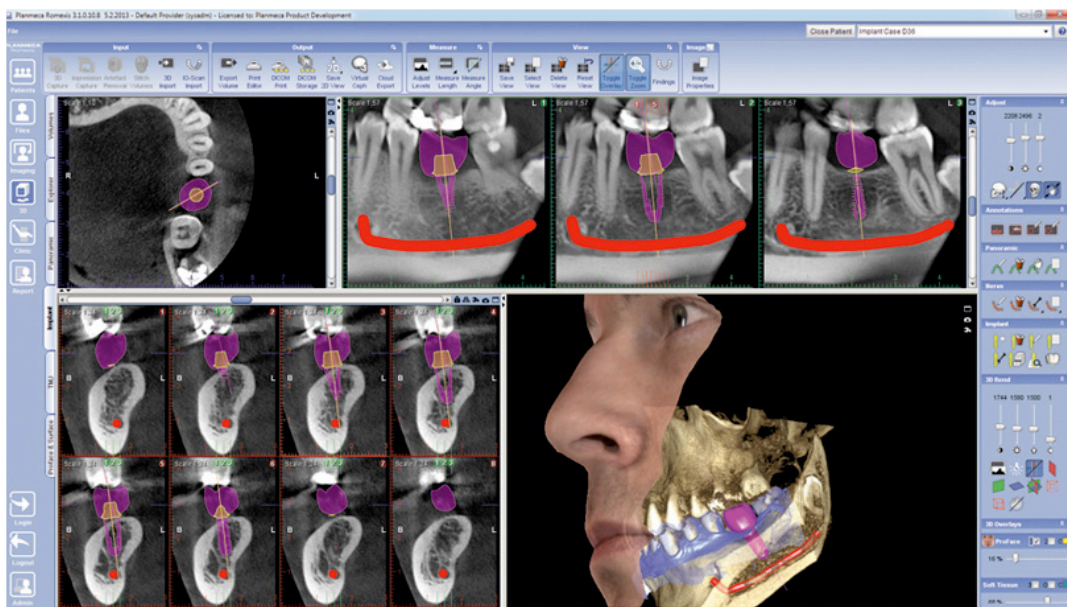


Figure 21 : logiciel de planification 3D Planmeca Romexis®, source : www.planmeca.com

Le praticien peut alors choisir les implants (longueur, diamètre et forme) qu'il désire en fonction du volume osseux disponible. De plus, les nécessités de greffes osseuses sont plus rapidement identifiées (39).

· La chirurgie guidée :

La seconde application de l'implantologie assistée par ordinateur réside dans la possibilité de guider précisément le foret du chirurgien grâce au "guide chirurgical". La planification 3D est faite en amont de la chirurgie en fonction de la situation spécifique du patient.

Le logiciel de planification 3D envoie les données informatiques à un équipement sophistiqué qui construit un guide chirurgical par stéréolithographie (39).

Les forêts adéquats sont passés au travers du guide chirurgical pour procéder à la pose du ou des implants, dans la position précisément déterminée lors de la planification 3D.

- La réalisation d'une prothèse provisoire avant la chirurgie guidée (39) :

Cette application va permettre, dans le cas de prothèse plurale, la mise en place de la prothèse provisoire immédiatement après la pose implantaire sans technique d'empreinte.

Cette technique nécessite l'utilisation de piliers particuliers permettant une légère divergence entre la programmation et la pose réelle.

Toute fois la mise en place des implants doit être extrêmement précise.

Ainsi, au niveau de la chirurgie orale, Il existe deux grandes familles de chirurgie guidée : (40)

(A noter qu'il en existe une troisième, la robotique active, dans laquelle le robot remplace le praticien et réalise lui-même l'intervention, soit à partir d'une programmation préopératoire, soit par pilotage extemporané du chirurgien, mais elle n'est pas applicable à l'implantologie orale)

- LA ROBOTIQUE SEMI-ACTIVE :

On utilise des guides chirurgicaux fabriqués par stéréolithographie à partir de modèles informatiques. C'est le cas des logiciels Simplant[®] et NobelClinician[®] (les plus connus). Ils permettent de réduire le temps opératoire mais présentent l'inconvénient majeur qu'il est impossible d'être sûr à 100% du positionnement du guide(40).

- LA ROBOTIQUE PASSIVE (aussi appelée « navigation ») :

Le geste du chirurgien est guidé avec précision à la fois par l'imagerie et la télémétrie. C'est le cas du logiciel Robodent[®] (figure 22). Cela nécessite la réalisation d'un guide radiologique particulier, muni d'un « arc de navigation » extra-buccal, arc qui permettra de faire le lien entre l'imagerie et la réalité (41).

Avec ce système, l'imagerie, la planification et la chirurgie sont réalisées dans la même séance.

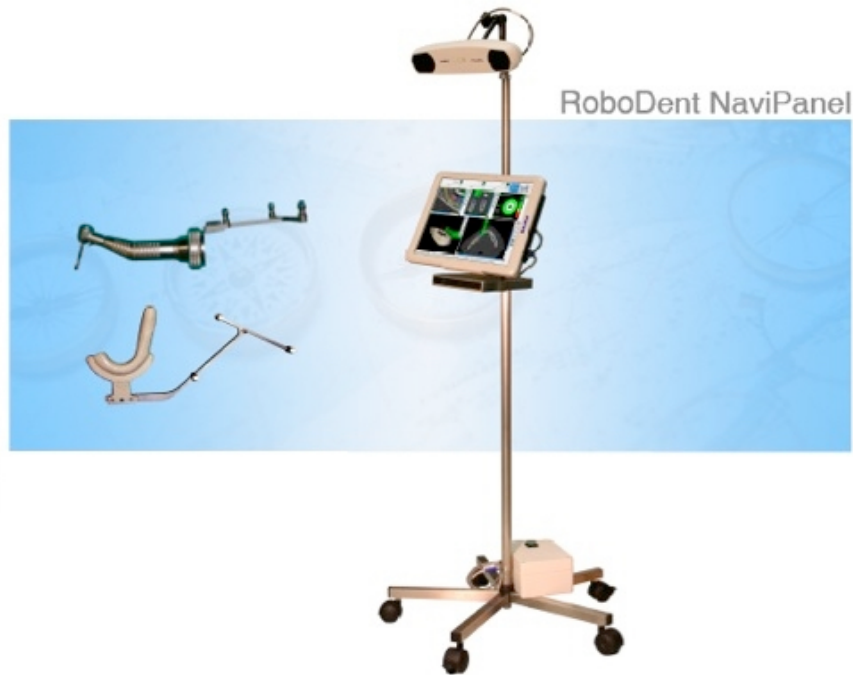

Figure 22: équipement Robodent®, source : www.robodent.de

Cette navigation peut être comparée à un GPS. Pour ce faire, le système comporte une caméra de télémétrie infra-rouge qui capte la position de deux « trackers » optiques, l'un associé au patient par l'intermédiaire de l'arc de navigation, et l'autre au contre-angle chirurgical (40). Le praticien peut donc contrôler son geste grâce aux cibles présentes sur l'écran de contrôle.

Les inconvénients majeurs de ce système sont :

- La courbe d'apprentissage : le praticien regarde d'avantage l'écran de contrôle que son contre-angle chirurgical, d'où une prise en main délicate au départ.
- L'équipement et le coût : le système est composé d'une unité centrale, d'un écran principal, d'un écran secondaire, de la camera de télémétrie et des deux trackers. Son coût est d'environ 75 000€.

De la planification 3D au guidage du geste chirurgical, l'implantologie assistée par ordinateur constitue une aide importante dans notre exercice. Elle permet ainsi de réaliser, dans la mesure du possible, des chirurgies implantaires sans lambeau plus précises (42) et qui vont dans le sens de la réduction du traumatisme chirurgical et de la longueur du traitement.

2.1.2.2. La chirurgie implantaire sans lambeaux : la technique « flapless »

Les différents progrès en chirurgie implantaire ont conduit le chirurgien à opter pour la technique d'implantation donnant les résultats les plus prévisibles pour le patient tant en terme d'esthétique que de confort post-opératoire.

Ainsi la technique « flapless » fait l'objet de discussions depuis plusieurs années entre praticiens : trop risquée et dangereuse pour certains, bénéfique et avantageuse pour d'autres.

Nous allons donc faire le point sur cette technique « flapless », pour ensuite en dégager les intérêts et les limites.

Après recueil des informations du patient (notamment son bilan médical) et analyse de la situation clinique, c'est à dire, d'une part, la qualité et la quantité d'os, et d'autre part, la muqueuse alvéolaire, le plan de traitement est établi.

Ainsi, en présence d'une hauteur et d'une épaisseur suffisante d'os, une planification de la chirurgie « flapless » pourra être envisagée.

Un sondage jusqu'au contact osseux est réalisé en différents endroits pour mesurer le volume osseux disponible et l'épaisseur de la muqueuse alvéolaire.

Ces différents endroits sont :

- Au sommet de la crête osseuse
- En vestibulaire et lingual/palatin au niveau du futur centre de l'implant
- En vestibulaire et lingual/palatin au niveau du futur apex.

Après empreinte, le modèle de travail est sectionné perpendiculairement à la crête édentée et les différentes mesures sont reportées (*figure 23*) (43,44).

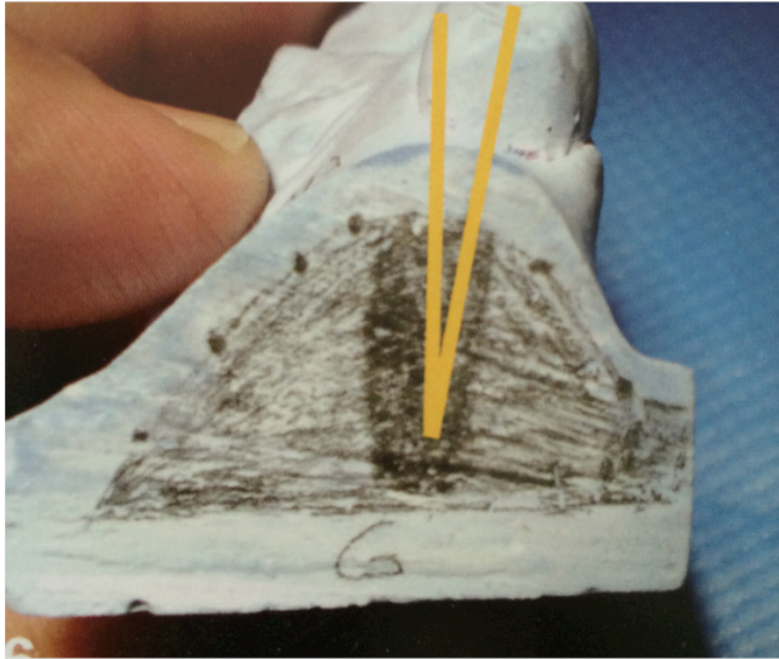


Figure 23: modèle sectionné montrant l'axe du futur implant (44).

L'implant idéal est alors choisi (forme, diamètre et axe) et un guide chirurgical est alors conçu par le praticien, qui fore son guide en fonction de l'axe déterminé.

Cette technique du « modèle sectionné » nous semble compliquée et risquée. On peut considérer que la réalisation d'un examen tomographique, à la place de ces mesures, permet de simplifier la procédure pré-implantaire et de la sécuriser.

Dans le cas où l'épaisseur et la hauteur d'os seraient insuffisantes, il est recommandé d'utiliser un logiciel de planification 3D afin d'obtenir un guide chirurgical stéréolithographique.

Concernant la muqueuse alvéolaire, la quantité de gencive kératinisée doit être suffisante pour réaliser une chirurgie en « flapless ». Ainsi une hauteur minimale de 2 mm est nécessaire.

Si cette quantité de gencive attachée n'est pas présente, il est indispensable d'associer une chirurgie muco-gingivale, afin d'augmenter le volume de tissu kératinisé. La greffe épithélio-conjonctive permettra l'augmentation en surface de la gencive kératinisée, et la greffe conjonctive son épaissement pour des besoins esthétiques.

Il est préférable de réaliser ces techniques avant la mise en place de l'implant. La situation idéale étant une hauteur de gencive kératinisée de 4 mm ou plus (43,44).

La chirurgie implantaire « flapless » peut s'effectuer selon deux modalités (43,44) :

•La technique avec poinçons des tissus mous :



Figure 24 : bistouri rotatif ou « punch », cas du Dr A. Chantala

Une éviction de la gencive est réalisée jusqu'au contact osseux à l'aide d'un bistouri rotatif monté sur contre-angle appelé aussi « punch » (figure 24) (ou d'un mucotome circulaire manuel, appelé aussi « emporte-pièce »).

Concernant le diamètre du « punch », certains auteurs préconisent de choisir un diamètre de bistouri supérieur de 0,5 à 1 mm à celui de l'implant afin d'éviter tout contact avec la muqueuse lors de l'insertion de l'implant (44).

Cependant, une étude réalisée par Lee et Choi en 2010 (45) montre qu'au contraire, il est recommandé d'utiliser un diamètre plus faible que l'implant afin que la muqueuse péri-implantaire soit en contact étroit avec l'implant et ainsi obtenir une meilleure cicatrisation.

· La technique avec mini-incision des tissus mous :

Une incision crestale de 5 mm est réalisée. Elle permet une visualisation de la crête osseuse pour le passage des forets (44).

Elle permet de réaliser des chirurgies en 2 temps chirurgicaux. Dans ce cas une petite suture est réalisée à la fin de l'intervention (43).

Le choix entre ces deux techniques va dépendre notamment de la qualité et de la quantité d'os présent.

- *La chirurgie avec mini-incision*, permettant d'opter pour un protocole en 2 temps, est recommandée dans les cas où il est nécessaire d'enfouir l'implant durant la phase d'ostéointégration et/ou dans le cas où le patient présente un os de mauvaise qualité ou encore en cas de stabilité primaire insuffisante (maxillaire postérieur notamment).

- *La technique par poinçon des tissus mous* est, quant à elle, recommandée en présence d'une quantité et qualité osseuse suffisante.

Elle présente un intérêt particulier à la mandibule grâce à son protocole en un temps qui permet de limiter le risque d'infection post-opératoire (43,44,46).

Nous avons vu précédemment qu'il n'y avait pas de différence significative entre un protocole en un temps chirurgical et un protocole en deux temps pour une chirurgie implantaire conventionnelle, que ce soit en terme d'ostéointégration ou de perte osseuse initiale (11,16,47–49).

De façon similaire, l'étude de Jeong et al. réalisée en 2012 (46), a comparé les conséquences osseuses des deux techniques « flapless ».

Ainsi, il n'y a pas de différence significative entre la technique avec mini-incision et la technique avec poinçon au niveau de l'ostéointégration et au niveau osseux péri-implantaire.

Pour la muqueuse alvéolaire, la hauteur minimale pour l'utilisation de la technique « flapless » est de 2 mm de gencive kératinisée.

Il est à noter que la technique avec mini-incision des tissus mous permet de préserver cette muqueuse kératinisée.

La technique avec poinçon des tissus mous ne peut être utilisée que s'il persiste 2 mm de gencive kératinisée en vestibulaire par rapport à l'incision du « punch », soit environ 4 mm minimum de gencive attachée.

Ainsi, les conditions nécessaires indispensables pour réaliser une chirurgie implantaire par technique « flapless » sont :

- une épaisseur de crête alvéolaire d'au moins 7 mm
- la présence d'au minimum 2 mm de gencive kératinisée.

2.2. LA TECHNIQUE « FLAPLESS » : LE PROTOCOLE CHIRURGICAL

Comme nous venons de le voir, la chirurgie implantaire sans lambeau par la technique « flapless » nécessite un examen pré-implantaire particulier.

Celui-ci doit être rigoureux, avec des mesures précises au niveau du secteur édenté (épaisseur muqueuse, volume osseux, obstacles anatomiques etc...).

La réalisation d'un examen tomographique apparaît comme nécessaire pour obtenir le maximum de précision sur le profil de la crête édentée.

La technique « flapless » est une technique implantaire où l'os n'est pas visible directement pendant l'intervention. Il est donc indispensable de suivre strictement son protocole chirurgical.

· L'anesthésie :

Elle ne diffère pas de l'anesthésie pour une chirurgie implantaire avec lambeau.

· L'incision :

Le site à implanter peut être repéré, soit en réalisant un point sanglant avec la sonde parodontale, soit en utilisant un crayon chirurgical.

Une fois repéré, deux possibilités se présentent au praticien en fonction de la technique utilisée :

- POUR LA TECHNIQUE AVEC POINÇON DES TISSUS MOUS :

Un opercule de gencive kératinisée est réalisé à l'aide d'un bistouri rotatif monté sur contre angle (ou à l'aide du bistouri rotatif manuel) jusqu'au contact osseux (*figure 25*).

La collerette de gencive est ensuite éliminée à l'aide d'une petite curette (*figure 26*). Comme nous l'avons vu précédemment le choix du diamètre du bistouri varie selon les auteurs.

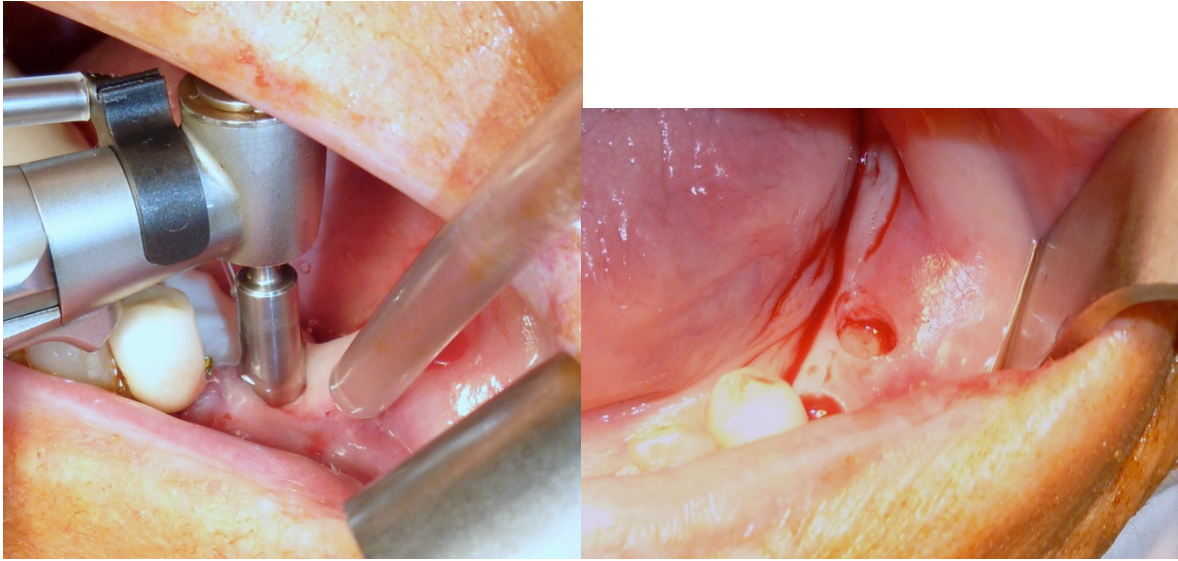


Figure 25 et 26 : incision de la muqueuse à l'aide du « punch » en vue d'implants en 35 et 37, cas du Dr A. Chantala.

- POUR LA TECHNIQUE AVEC MINI-INCISION :

Une incision crestale, semblable à celle pour la chirurgie implantaire avec lambeau, est réalisée sur environ 5 mm au niveau du site implantaire. L'incision doit être réalisée jusqu'à l'os et les berges de chaque côté doivent être légèrement écartées pour permettre le passage des forets sans risque de léser les tissus mous (43,44).

·Le forage :

La chirurgie implantaire sans lambeau, technique « flapless », est une chirurgie particulière qui nécessite une instrumentation particulière.

En effet, dans une chirurgie sans lambeau, les tissus mous ne sont pas réclinés et l'accès au site osseux peut être délicat, surtout avec la technique par mini-incision.

Le risque de léser les tissus mous est donc accru, et les bénéfices de cette technique chirurgicale sont alors perdus.

Ainsi, les forets utilisés pour la chirurgie « flapless » doivent présenter certaines caractéristiques (figure 27):

- *Foret droit (cylindrique)* : les forets coniques ne sont pas adaptés à la chirurgie « flapless » de par le risque de léser les tissus en cas de forage profond

- *Foret long* : la chirurgie « flapless » nécessite des forets longs car il faut additionner l'épaisseur de la muqueuse à la longueur de l'implant.

Ce paramètre n'est pas négligeable, notamment dans les cas de patient à ouverture buccale limitée. Dans ce cas, une chirurgie implantaire conventionnelle est préférable.

- *Foret présentant trois lames arrondies à extrémité tranchante* : les lames arrondies vont permettre de ne pas léser les tissus mous lors du forage, seule l'extrémité du foret est travaillante. Il est donc recommandé de ne débuter la rotation que lorsque le foret est en contact avec l'os (43).

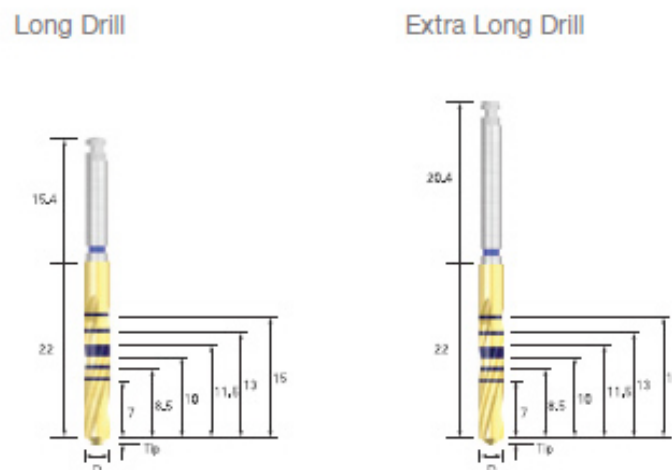


Figure 27: foret cylindrique pour chirurgie « flapless », système Osstem®

Concernant la séquence instrumentale, elle est similaire à la chirurgie implantaire conventionnelle : passage d'un foret pointeur (ou d'une fraise boule) pour

perforer la corticale osseuse et passage par la suite des forets de diamètre croissant correspondant au diamètre de l'implant.

Le guide chirurgical doit être utilisé en permanence pour s'assurer du bon axe de forage et le praticien doit palper régulièrement, pendant l'intervention, la table osseuse pour s'assurer de l'absence de perforation.

·La mise en place de l'implant :

Après le passage du dernier foret, un sondage du puits de forage doit être réalisé. Le but est de repérer la présence éventuelle d'une perforation de la table osseuse.

L'implant est ensuite inséré dans le puits de forage, comme pour la chirurgie implantaire conventionnelle (*figure 28*).

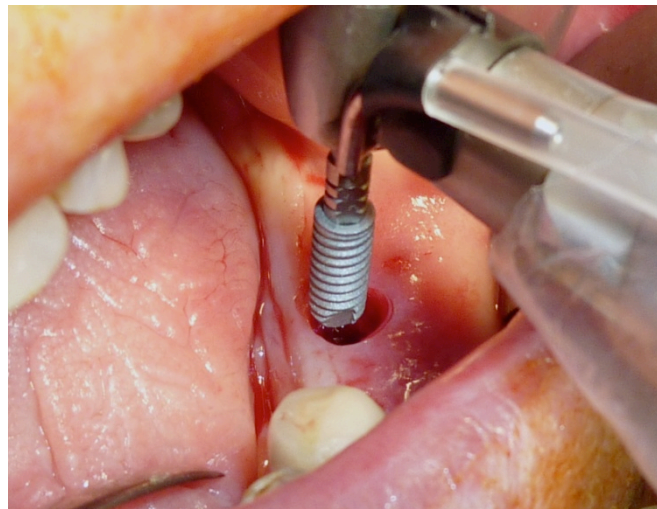

Figure 28 : mise en place de l'implant en 37, cas du Dr A. Chantala

Des repères peuvent être présents sur le manche du porte-implant permettant ainsi de connaître la profondeur de l'enfoncement au dessus de la muqueuse.

Pour la technique avec mini-incision des tissus mous, les berges sont écartées pour éviter que des tissus mous ne s'interposent entre l'implant et l'os.

·La mise en place de la vis de couverture / pilier de cicatrisation

- *Pour la technique avec mini-incision* : pour un protocole en deux temps chirurgicaux, une vis de couverture est positionnée sur l'implant et un simple point de suture suffit pour obtenir la fermeture de la plaie.

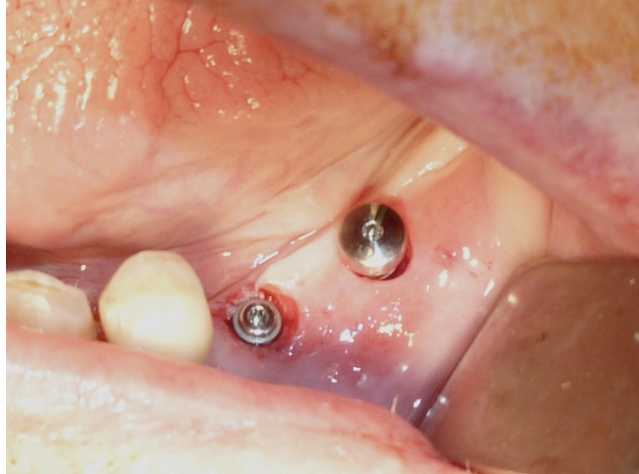

Figure 29 : mise en place de la vis de cicatrisation en 37, à noter le faible saignement, cas du Dr A. Chantala

- Pour la technique avec poinçon des tissus mous (ou technique avec mini-incision pour un protocole en un temps) : un pilier de cicatrisation transgingival (de taille et de forme variables) est alors positionné sur l'implant (*figure 29*). Comme pour la chirurgie implantaire avec lambeau, son but est de sculpter les tissus mous en fonction du projet prothétique (43).

2.3 CONCLUSION

La chirurgie implantaire sans lambeau, technique « flapless », est une technique particulière dont la principale difficulté est l'absence de visibilité du site osseux implantaire.

De part la nécessité d'un volume osseux et d'une quantité de gencive kératinisée suffisants, la chirurgie « flapless » sur crête édentée cicatrisée semble plus adaptée au secteur postérieur qu'au secteur antérieur.

Cela nécessite donc, d'une part, un examen pré-implantaire rigoureux, afin d'obtenir le maximum d'informations sur les différentes structures en présence, et d'autres part, de suivre le protocole chirurgical avec attention, afin d'obtenir les résultats escomptés.

Il est également recommandé de posséder une certaine expérience et une maîtrise de la chirurgie implantaire conventionnelle avant de réaliser une chirurgie « flapless ».

3. AVANTAGES ET LIMITES DE LA CHIRURGIE « FLAPLESS »

La chirurgie « flapless » suit donc un protocole particulier qu'il convient de suivre scrupuleusement afin d'obtenir les meilleurs résultats possibles.

Il est donc intéressant désormais de s'attarder sur les limites que présente cette technique mais également sur ses avantages par rapport à la chirurgie implantaire conventionnelle.

3.1 LES LIMITES DE LA TECHNIQUE « FLAPLESS » ET SES SOLUTIONS

La technique « flapless », qui consiste à ne pas récliner de lambeau muco-périosté pour accéder au site implantaire osseux, présente deux principales limites qui sont : le manque de visibilité per-opératoire, mais aussi la difficulté de gestion des tissus mous.

3.1.1. L'ABSENCE DE VISIBILITÉ PER-OPÉRATOIRE

Les complexités résultant de cette visibilité réduite concernent essentiellement le site osseux implantaire.

3.1.1.1. L'évaluation du volume osseux disponible

Durant la chirurgie « flapless », le praticien ne dispose d'aucune information concernant la forme et le volume osseux. Ce qui constitue son inconvénient majeur (43,44).

Il est donc nécessaire de réaliser des examens pré-opératoires qui vont donner les informations nécessaires sur le site implantaire.

En effet une radiographie panoramique et un examen tridimensionnel, ainsi que le sondage de la muqueuse apparaissent comme indispensables pour préparer la chirurgie « flapless ».

3.1.1.2. L'appréciation de l'axe du forage et de la profondeur du forage

La technique « flapless » étant une chirurgie à l'aveugle, le forage est donc un moment particulièrement délicat à aborder.

Le sommet de la crête osseuse n'est pas visible lors du forage. Ainsi les repères sur les forets chirurgicaux qui définissent la profondeur du forage sont difficiles à observer (43).

L'épaisseur de la muqueuse alvéolaire peut donc être mesurée par sondage et additionnée à la longueur de l'implant pour obtenir la profondeur de forage.

Un repère peut être réalisé sur les forets par le praticien.

Ce forage de l'os alvéolaire sans visibilité per-opératoire augmente le risque de perforation des corticales osseuses (43).

Ainsi, le guide chirurgical me semble être l'élément indispensable à la technique « flapless », l'anneau métallique permettant de guider le foret du chirurgien.

Malgré tout, le forage doit se faire avec précaution et des palpations vestibulaires et linguales/palatines doivent être faites régulièrement pour s'assurer de l'absence de perforation.

3.1.2. LES PROBLÈMES RELATIFS AUX TISSUS MOUS

Nous avons vu que 2 techniques de chirurgie « flapless » sont réalisables :

- Avec mini-incision.
- Avec poinçon des tissus mous.

Cette dernière présente l'inconvénient majeur de ne pas permettre la préservation de gencive kératinisée en vestibulaire de l'implant, et ne doit être utilisée qu'en présence d'au moins 4 mm de gencive kératinisée.

Ainsi, la technique avec mini-incision est à privilégier lorsque la gencive kératinisée est en quantité limitée.

Cependant, un des inconvénients de cette technique avec mini-incision est le risque de lésions des tissus mous lors du passage des forets, ainsi l'utilisation des forets, où seule l'extrémité est travaillante, est vivement recommandée (43).

3.2. LES AVANTAGES DE LA CHIRURGIE « FLAPLESS »

Malgré ces inconvénients indiscutables en terme de visibilité per-opératoire et de gestion des tissus mous péri-implantaires, la chirurgie implantaire sans lambeau présente un certains nombre d'avantages par rapport à la chirurgie implantaire conventionnelle.

3.2.1. POUR LES TISSUS MOUS PÉRI-IMPLANTAIRES

Comme nous l'avons vu dans la première partie de ce travail, le fait de récliner un lambeau muco-periosté entraîne un certain nombre de modifications au niveau de la muqueuse péri-implantaire.

Nous allons voir que ces réponses tissulaires se produisent également dans la chirurgie « flapless » mais avec des différences notables.

· Pas de risque de réouverture de plaie

Nous avons vu que la désunion des sutures constitue une des complications post-opératoires de l'implantologie conventionnelle (30).

Cette complication n'existe pas avec la technique « flapless » puisqu'elle ne présente pas de suture.

Sauf pour la technique par mini-incision des tissus mous pour un protocole en 2 temps, mais dans ce cas, la plaie n'excède pas 5 mm et est donc fermée aisément.

· Maintien de l'épaisseur de la muqueuse péri-implantaire

Après une chirurgie à lambeau, la muqueuse s'épaissit, conséquence du traumatisme post-opératoire (23,31).

Pour une chirurgie « flapless », cet épaississement atteint 0,7 mm après l'intervention puis revient à sa valeur initiale 4 mois après l'intervention (50).

L'étude de Vlahovic et al. 2014 (51) montre que la chirurgie implantaire sans lambeau diminue la réponse inflammatoire des tissus mous par rapport à la chirurgie implantaire conventionnelle.

· Formation d'un espace biologique péri-implantaire plus favorable à l'hygiène

La mise en place d'un implant par chirurgie avec lambeau entraîne la formation, comme sur une dent naturelle, d'un espace biologique péri-implantaire (17), composé d'un épithélium de 1,8 mm et d'un tissu conjonctif de 1 – 1,5 mm (31).

Dans la chirurgie « flapless », cet espace biologique péri-implantaire est également présent mais les valeurs sont moindres : l'épithélium s'étend sur 1,2 mm et le conjonctif sur 1 mm (52).

A cela se rajoute une profondeur au sondage du sulcus d'environ 1 mm à trois mois (contre 2 mm pour une chirurgie à lambeau) (52).

Un sulcus peu profond est plus favorable au maintien d'une hygiène correcte et donc à une diminution du risque de contamination bactérienne.

· Protection de la vascularisation de la muqueuse implantaire

Comme on le sait, c'est la circulation sanguine qui apporte les cellules responsables de la cicatrisation.

Plusieurs études (53,54) montrent que la vascularisation est nettement plus importante lorsqu'aucune incision n'est réalisée.

Les mécanismes de nutrition et de défense ne sont pas altérés, et la qualité de la cicatrisation en est améliorée.

3.2.2. POUR LE TISSUS OSSEUX PÉRI-IMPLANTAIRE

La réalisation d'un lambeau a des conséquences gingivales et entraîne aussi des modifications au niveau de l'os.

· Meilleure ostéointégration

Brånemark a défini l'ostéo-intégration comme la « jonction anatomique et fonctionnelle directe » entre l'os et l'implant (1).

Ainsi l'étude de Jeong et al. en 2007 (55) montre que le contact os-implant est nettement plus étendu pour une chirurgie « flapless » que pour une chirurgie à lambeau.

Cette surface de contact plus importante témoigne donc d'une meilleure ostéo-intégration pour une chirurgie « flapless »

· Résorption osseuse initiale plus faible

C'est durant les 3-4 premiers mois suivant la chirurgie implantaire, que les pertes osseuses sont les plus importantes.

Des études montrent (55,56) que ces pertes osseuses sont plus faibles lorsque la chirurgie est réalisée sans lambeau.

En effet, la perte osseuse est d'environ 0,7 mm quelques mois après la chirurgie (56), et se maintient par la suite (0,8 mm à 4 ans) (57).

Ces bénéfices sont liés au maintien du périoste, qui permet une cicatrisation accélérée des tissus péri-implantaires et des pertes osseuses limitées.

3.3. CONCLUSION

La chirurgie implantaire sans lambeau présente donc un certain nombre d'avantages par rapport à la chirurgie implantaire conventionnelle.

A ces bénéfices, pour l'os et la muqueuse péri-implantaires, peut également s'ajouter un risque hémorragique limité, particulièrement intéressant pour les patients traités par anti-coagulants (58).

Il est cependant important de noter que les taux de survie des implants posés en technique « flapless » sont comparables à ceux d'une chirurgie implantaire réalisée avec lambeau (57,59).

La chirurgie étant au service de la prothèse, le choix du protocole chirurgical n'a donc pas d'influence sur le devenir prothétique.

CONCLUSION

La chirurgie implantaire sans lambeau, « flapless », est donc une technique particulière qui, en respectant rigoureusement son protocole, apporte des résultats notoires.

Les avantages sont multiples :

- Cicatrisation plus rapide
- Pertes osseuses réduites
- Muqueuse péri-implantaire de meilleure qualité
- Risque hémorragique limité.

En plus de ces différents avantages, la technique « flapless » présente un taux de succès quasi parfait : 98,7% à 4 ans pour Becker (57).

Cette technique présente aussi bien des avantages pour le praticien que pour le patient.

En effet, les suites post-opératoires sont réduites du fait d'une intervention rapide avec un saignement faible, de l'absence de sutures et d'un risque d'infection limité.

Cependant, par soucis d'objectivité l'étude de Lindeboom et Van Wijk en 2010 (60) vient tempérer légèrement ce bénéfice pour le patient.

En effet, ils ont étudié l'anxiété, la douleur, et la qualité de vie après la pose d'implant avec lambeau et par technique « flapless ».

Ils montrent qu'il n'y a pas de différence significative, sur ces points là, entre la chirurgie avec et sans lambeau. Aussi, si sur ces critères de confort post-opératoire pour le patient, il y a égalité, la chirurgie « flapless » montre des résultats supérieurs en terme d'efficacité opératoire.

Il convient maintenant de savoir si cette technique est accessible à n'importe quel praticien.

L'étude menée par Van de Velde et al. en 2008 (61) illustre ce point : des modèles en résine radio opaque recouverts d'une fausse gencive en silicone et présentant des édentements encastrés ont été mis au point.

Il est demandé à différents praticiens, de niveaux d'expérience différents en implantologie (spécialistes en chirurgie implantaire, omnipraticiens et étudiants en dernière année) de réaliser le protocole « flapless » pour remplacer les dents absentes. Un logiciel de planification 3D a été mis à leur disposition, mais pas de guide chirurgical.

Les résultats montrent que des perforations de la corticale ont été constatées dans plus de la moitié des cas (59,7%), sans différence statistiquement significative entre les différents niveaux d'expérience.

La chirurgie implantaire sans lambeau, technique « flapless », est une chirurgie à « l'aveugle » qui nécessite des précautions particulières. Le forage, qui donne l'orientation tridimensionnelle de l'implant, peut entraîner des perforations des corticales osseuses (surtout au niveau des secteurs molaires mandibulaires et antérieur maxillaire) entraînant des conséquences parfois désastreuses pour le succès du traitement.

Le protocole chirurgical doit donc être suivi de façon rigoureuse et l'utilisation de logiciel de planification 3D ainsi que de guides chirurgicaux semble indispensable.

Ce travail m'aura permis de découvrir une nouvelle approche de la chirurgie implantaire, avec des avantages intéressants et des inconvénients à prendre en compte.

La technique « flapless » ne peut pas remplacer la chirurgie implantaire conventionnelle, mais peut, dans des situations cliniques favorables et après maîtrise de la chirurgie à lambeau, devenir un outil intéressant dans la palette du praticien/implantologue.

Aussi, bien que cette chirurgie implantaire présente des avantages indéniables comparés à l'implantologie conventionnelle, il me paraît délicat dans mon exercice futur d'en faire une technique standard.

En effet, la chirurgie « flapless » est une chirurgie où les bénéfices recherchés restent inférieurs aux conséquences que peut engendrer une chirurgie à l'aveugle.

Le fait de pouvoir visualiser à tout moment la crête alvéolaire lors de la chirurgie conventionnelle reste un élément important pour le chirurgien, qui lui permet d'intervenir immédiatement en cas de problème.

TABLES DES ILLUSTRATIONS

- Figure 1 : examen endobuccal en vue de la pose d'implants en 23,25 et 26, cas du Dr J. Boucher
- Figure 2 et 3 : modèles d'étude et cires de diagnostic (wax up), cas du Dr M. Bartala
- Figure 4 : guide radiologique avec dent radio-opaque en vue de la pose d'implant 13, cas du Dr M. Bartala
- Figure 5 : coupe scanner avec guide radiologique en place, permettant la visualisation de la future dent, cas du Dr M. Bartala
- Figure 6 : Radiographie rétro-alvéolaire d'implants en 23, 25, 26, cas du Dr J. Boucher
- Figure 7 : radiographie panoramique, cas du Dr M. Bartala
- Figure 8 : coupes scanner maxillaire, cas du Dr J. Boucher
- Figure 9 : Anesthésie locale, rappel palatin, cas du Dr J. Boucher
- Figure 10 et 11 : incision de la gencive et décollement de la muqueuse, cas du Dr J. Boucher
- Figure 12 : forage du site implantaire en 23, jauge directionnelle présente en 25, cas du Dr J. Boucher
- Figure 13 : mise en place de l'implant dans le puits de forage, cas Dr J. Boucher
- Figure 14 : Mise en place des piliers de cicatrisation sur 23, 25 et 26, cas du Dr J. Boucher
- Figure 15 : gencive suturée, piliers de cicatrisation en place, cas du Dr J. Boucher
- Figure 16 : espace biologique pré-implantaire, selon Davarpanah M, Szmukler-Moncler S. Manuel d'implantologie clinique: concepts, intégration des protocoles et esquisses de nouveaux paradigmes. Rueil-Malmaison, France: Éd. CdP, impr. 2012; 2012, page 38
- Figure 17 : avulsion de 12, 21 et 22, vérification de l'absence de fracture des tables osseuses, cas du Dr J. Boucher
- Figure 18 : forage de l'alvéole post-extractionnelle, cas du Dr J. Boucher
- Figure 19 : implants mis en place avec les piliers de cicatrisation, cas du Dr J. Boucher
- Figure 19 et 20 : utilisation d'un bridge collé provisoire 13,14 - 23,24, cas du Dr J. Boucher

- Figure 21 : logiciel de planification 3D Planmeca Romexis®, source : www.planmeca.com
- Figure 22: équipement Robodent®, source : www.robodent.de
- Figure 23: modèle sectionné montrant l'axe du futur implant, selon : Lazrak L. Pose d'implant par la technique "flapless" : pourquoi ? comment ? quand l'envisager ? Inf Dent. 2012 Oct 31;94(37):page 23.
- Figure 24 : bistouri rotatif ou « punch », cas du Dr A. Chantala
- Figure 25 et 26 : incision de la muqueuse à l'aide du « punch » en vue d'implants en 35 et 37, cas du Dr A. Chantala.
- Figure 27: foret cylindrique pour chirurgie « flapless », système Osstem®
- Figure 28 : mise en place de l'implant en 37, cas du Dr A. Chantala
- Figure 29 : mise en place de la vis de cicatrisation en 37, à noter le faible saignement, cas du Dr A. Chantala

AUTRES ANNEXES

Voici les demandes d'autorisation pour utiliser les illustrations de certains ouvrages

Autorisation Information Dentaire

Boîte de réception x



 **N. Devaux**

16:13 (Il y a 2 heures) ☆



À moi ▾

Bonjour,

Pour faire suite à votre demande, nous vous confirmons notre autorisation pour la reprise, dans le cadre de votre thèse d'exercice, de la figure 6 parue en page 24 de l'article « Pose d'implant par la technique "flapless" : pourquoi ? comment ? quand l'envisager ? » - Lazrak L. Inf Dent. 2012 Oct 31; 94 (37).

Nous vous remercions de faire figurer l'origine de la photo dans votre travail.

Cordialement.

Nathalie Devaux
Première secrétaire de rédaction
L'Information Dentaire
ndeaux@information-dentaire.fr
Tél. : 01 56 26 50 12

- Demande auprès de l'Information Dentaire

RE: Contact Editions CDP

Boîte de réception x



 **Emmanuelle Lionnet** <emmanuelle.lionnet@initiativessante.fr>

17:37 (Il y a 45 minutes) ☆



À moi ▾

Cher Monsieur,

Suite à notre conversation de ce jour, je vous invite à trouver ici l'accord des Editions CdP.

Vous pouvez reproduire la figure 3.27 de la page 38 du **Manuel d'implantologie clinique 3e édition** : « Mise en place de l'espace biologique ».

Cette utilisation est réservée à un usage strictement universitaire et non commercial.

-Merci de faire figurer près de la figure que vous reproduirez la mention : ©DR Editions CdP.

-Merci de citer le livre que vous aurez utilisé dans votre bibliographie, selon la norme de présentation en usage.

Bien à vous, Emmanuelle Lionnet,

Responsable éditoriale
Editions Lamarre et CdP

Tél : 01 76 21 92 78
102 rue Etienne Dolet
92240 Malakoff

- Demande auprès des Editions CdP

BIBLIOGRAPHIE

1. Brånemark PI, Adell R, Breine U, Hansson BO, Lindström J, Ohlsson A. Intraosseous anchorage of dental prostheses. I. Experimental studies. *Scand J Plast Reconstr Surg.* 1969;3(2):81–100.
2. Davarpanah M, Szmukler-Moncler S, Rajzbaum P, Vacher C, Corbière S de, Zyman P. *Manuel d'implantologie clinique: concepts, intégration des protocoles et esquisses de nouveaux paradigmes.* Rueil-Malmaison, France: Éd. CdP, impr. 2012; 2012. 656 p.
3. Goudot P, Lacoste J-P. *Guide pratique d'implantologie.* Issy-les-Moulineaux, France: Elsevier Masson, impr. 2013; 2013. 236 p.
4. Bartolucci EG, Mangano C. *Réussir les implants dentaires.* Paris, France: Masson; 2006. 210 p.
5. Cronin RJ Jr, Oesterle LJ, Ranly DM. Mandibular implants and the growing patient. *Int J Oral Maxillofac Implants.* 1994 Feb;9(1):55–62.
6. Oesterle LJ, Cronin RJ Jr, Ranly DM. Maxillary implants and the growing patient. *Int J Oral Maxillofac Implants.* 1993;8(4):377–87.
7. Strietzel FP, Reichart PA, Kale A, Kulkarni M, Wegner B, Kuchler I. Smoking interferes with the prognosis of dental implant treatment: a systematic review and meta-analysis. *J Clin Periodontol.* 2007 Jun;34(6):523–44.
8. Missika P, Bert M, Tarragano H, Tavernier B, Fromentin O. *30 questions en implantologie.* Paris, France: Espace ID, DL 2011; 2011. 222 p.
9. Bellaiche N. *Radiologie conventionnelle et scanner en implantologie.* Fil Dent [Internet]. 2010; Available from: <http://www.lefildentaire.com/articles/clinique/49-interview/356-radiologie-conventionnelle-et-scanner-en-implantologie#.UzFDMNynPGw>
10. Schroeder A. [The Herskovits implant. Preliminary report on a new implantation method]. *Schweiz Monatsschrift Für Zahnheilkd Rev Mens Suisse Odonto-Stomatol SSO.* 1974 Jul;84(7):742–7.
11. Boioli LT, Penaud J, Miller N. A meta-analytic, quantitative assessment of osseointegration establishment and evolution of submerged and non-submerged endosseous titanium oral implants. *Clin Oral Implants Res.* 2001 Dec;12(6):579–88.
12. Gouët E, Azria D, Amzalag J, Amzalag A. *Codes de la réussite en implantologie orale.* Paris, France: Éd. Med'com; 2012. 304 p.
13. Bert M, Missika P, Knellesen C. *Implantologie chirurgicale et prothétique.* Vélizy, France: Ed. CdP; 1995. 323 p.

14. Cranin AN, Sirakian A, Russell D, Klein M. The role of incision design and location in the healing processes of alveolar ridges and implant host sites. *Int J Oral Maxillofac Implants*. 1998 Aug;13(4):483–91.
15. Elian N, Bloom M, Dard M, Cho S-C, Trushkowsky RD, Tarnow D. Effect of interimplant distance (2 and 3 mm) on the height of interimplant bone crest: a histomorphometric evaluation. *J Periodontol*. 2011 Dec;82(12):1749–56.
16. Abrahamsson I, Berglundh T, Moon IS, Lindhe J. Peri-implant tissues at submerged and non-submerged titanium implants. *J Clin Periodontol*. 1999 Sep;26(9):600–7.
17. Hermann JS, Buser D, Schenk RK, Higginbottom FL, Cochran DL. Biologic width around titanium implants. A physiologically formed and stable dimension over time. *Clin Oral Implants Res*. 2000 Feb;11(1):1–11.
18. Buser D, Weber HP, Donath K, Fiorellini JP, Paquette DW, Williams RC. Soft tissue reactions to non-submerged unloaded titanium implants in beagle dogs. *J Periodontol*. 1992 Mar;63(3):225–35.
19. Szmukler-Moncler S, Piattelli A, Favero GA, Dubruille JH. Considerations preliminary to the application of early and immediate loading protocols in dental implantology. *Clin Oral Implants Res*. 2000 Feb;11(1):12–25.
20. Lekholm U, Zarb G. Patient selection and preparation. *Tissue-integrated prostheses : osseointegration in clinical dentistry*. Quintessence Publishing Co, Inc. Chicago, IL; 1985;199–209.
21. Davarpanah M, Jakubowicz-Kohen B, Caraman M. *Les implants en odontologie*. Rueil-Malmaison, France: Éd. CdP; 2004. 153 p.
22. Lindhe J, Lang NP, Karring T, editors. *Clinical periodontology and implant dentistry*. Oxford, Royaume-Uni; 2008. 26 p.
23. Cardaropoli G, Lekholm U, Wennström JL. Tissue alterations at implant-supported single-tooth replacements: a 1-year prospective clinical study. *Clin Oral Implants Res*. 2006 Apr;17(2):165–71.
24. Hermann JS, Cochran DL, Nummikoski PV, Buser D. Crestal bone changes around titanium implants. A radiographic evaluation of unloaded nonsubmerged and submerged implants in the canine mandible. *J Periodontol*. 1997 Nov;68(11):1117–30.
25. Pham AN, Fiorellini JP, Paquette D, Williams RC, Weber HP. Longitudinal radiographic study of crestal bone levels adjacent to non-submerged dental implants. *J Oral Implantol*. 1994;20(1):26–34.
26. Fiorellini JP, Buser D, Paquette DW, Williams RC, Haghghi D, Weber HP. A radiographic evaluation of bone healing around submerged and non-submerged dental implants in beagle dogs. *J Periodontol*. 1999 Mar;70(3):248–54.

27. Lazzara RJ, Porter SS. Platform switching: a new concept in implant dentistry for controlling postrestorative crestal bone levels. *Int J Periodontics Restorative Dent*. 2006 Feb;26(1):9–17.
28. Canullo L, Fedele GR, Iannello G, Jepsen S. Platform switching and marginal bone-level alterations: the results of a randomized-controlled trial. *Clin Oral Implants Res*. 2010 Jan;21(1):115–21.
29. Berglundh T, Abrahamsson I, Welander M, Lang NP, Lindhe J. Morphogenesis of the peri-implant mucosa: an experimental study in dogs. *Clin Oral Implants Res*. 2007 Feb;18(1):1–8.
30. Denes M. Gestion des échecs et complications post-opératoires en implantologie [Internet] [Thèse d'exercice]. [France]: Université de Nancy I. UFR de chirurgie dentaire; 2009. Available from: 2009NAN130712
31. Berglundh T, Lindhe J. Dimension of the periimplant mucosa. Biological width revisited. *J Clin Periodontol*. 1996 Oct;23(10):971–3.
32. Araújo MG, Wennström JL, Lindhe J. Modeling of the buccal and lingual bone walls of fresh extraction sites following implant installation. *Clin Oral Implants Res*. 2006 Dec;17(6):606–14.
33. Bordes L-X. Intérêt clinique de l'extraction implantation immédiate [Internet] [Thèse d'exercice]. [France]: Université de Bordeaux II; 2009. Available from: 2009BOR20014
34. Rouach Thierry, Miara Alexandre. Extraction implantation immédiate : comment limiter les complications. *Implants - Mag Int Implantol Orale*. 2013;2(1/2013):24–7.
35. Araújo MG, Lindhe J. Dimensional ridge alterations following tooth extraction. An experimental study in the dog. *J Clin Periodontol*. 2005 Feb;32(2):212–8.
36. Araújo MG, Sukekava F, Wennström JL, Lindhe J. Tissue modeling following implant placement in fresh extraction sockets. *Clin Oral Implants Res*. 2006 Dec;17(6):615–24.
37. Bonnet F. Extraction implantation temporisation immédiate unitaire. *Inf Dent*. 2011;93(12):55–66.
38. Araújo MG, Linder E, Lindhe J. Bio-Oss collagen in the buccal gap at immediate implants: a 6-month study in the dog. *Clin Oral Implants Res*. 2011 Jan;22(1):1–8.
39. Davarpanah K, Davarpanah M, Szmukler-Moncler S. *Implantologie assistée par ordinateur*. Rueil-Malmaison, France: Éd. CdP, impr. 2010; 2010. 241 p.

40. Le Gac, Olivier, Armand, Serge. Bridge complet implanto-porté - Présentation d'un protocole original utilisant la robotique passive (système Robodent) Implant 2012, 18: 109-120. Implants - Mag Int Implantol Orale. 2012;(18):109–20.
41. Armand, Serge, Le Gac, Olivier. Chirurgie implantaire sans lambeau - intérêts de la robotique passive système Robodent®. Réal Clin. 2009;20(4):277–90.
42. Verhamme LM, Meijer GJ, Boumans T, de Haan AFJ, Bergé SJ, Maal TJJ. A Clinically Relevant Accuracy Study of Computer-Planned Implant Placement in the Edentulous Maxilla Using Mucosa-Supported Surgical Templates. Clin Implant Dent Relat Res. 2013 Jul 24; DOI : 10.1111/cid.12112
43. Choi B-H. Implantologie flapless. Paris, France: Quitessence International; 2011. 332 p.
44. Lazrak, Lotfi. Pose d'implant par la technique "flapless" : pourquoi ? comment ? quand l'envisager ? Inf Dent. 2012 Oct 31;94(37):18–25.
45. Lee D-H, Choi B-H, Jeong S-M, Xuan F, Kim H-R, Mo D-Y. Effects of soft tissue punch size on the healing of peri-implant tissue in flapless implant surgery. Oral Surg Oral Med Oral Pathol Oral Radiol Endod. 2010 Apr;109(4):525–30.
46. Jeong S-M, Choi B-H, Xuan F, Kim H-R. Flapless implant surgery using a mini-incision. Clin Implant Dent Relat Res. 2012 Mar;14(1):74–9.
47. Levy D, Deporter DA, Pilliar RM, Watson PA, Valiquette N. Initial healing in the dog of submerged versus non-submerged porous-coated endosseous dental implants. Clin Oral Implants Res. 1996 Jun;7(2):101–10.
48. Weber HP, Buser D, Fiorellini JP, Williams RC. Radiographic evaluation of crestal bone levels adjacent to nonsubmerged titanium implants. Clin Oral Implants Res. 1992 Dec;3(4):181–8.
49. Ericsson I, Nilner K, Klinge B, Glantz PO. Radiographical and histological characteristics of submerged and nonsubmerged titanium implants. An experimental study in the Labrador dog. Clin Oral Implants Res. 1996 Mar;7(1):20–6.
50. Lee D-H, Choi B-H, Jeong S-M, Xuan F, Kim H-R. Effects of flapless implant surgery on soft tissue profiles: a prospective clinical study. Clin Implant Dent Relat Res. 2011 Dec;13(4):324–9.
51. Vlahovic Z, Markovic A, Golubovic M, Scepanovic M, Kalanovic M, Djinic A. Histopathological comparative analysis of peri-implant soft tissue response after dental implant placement with flap and flapless surgical technique. Experimental study in pigs. Clin Oral Implants Res. 2014 Jul 14; DOI : 10.1111/clr.12456
52. Choi, Byung-Ho, Engelke, Wilfried. La chirurgie implantaire sans lambeau, ses possibilités et ses limites. Titane. 2009;4(6):297–309.

53. Lazić Z, Golubović M, Marković A, Sćepanović M, Mišić T, Vlahović Z. Immunohistochemical analysis of blood vessels in peri-implant mucosa: a comparison between mini-incision flapless and flap surgeries in domestic pigs. *Clin Oral Implants Res.* 2014 Jan 20; DOI : 10.1111/clr.12337
54. Kim J-I, Choi B-H, Li J, Xuan F, Jeong S-M. Blood vessels of the peri-implant mucosa: a comparison between flap and flapless procedures. *Oral Surg Oral Med Oral Pathol Oral Radiol Endod.* 2009 Apr;107(4):508–12.
55. Jeong S-M, Choi B-H, Li J, Kim H-S, Ko C-Y, Jung J-H, et al. Flapless implant surgery: an experimental study. *Oral Surg Oral Med Oral Pathol Oral Radiol Endod.* 2007 Jul;104(1):24–28.
56. Becker W, Goldstein M, Becker BE, Sennerby L. Minimally invasive flapless implant surgery: a prospective multicenter study. *Clin Implant Dent Relat Res.* 2005;7 Suppl 1:S21–27.
57. Becker W, Goldstein M, Becker BE, Sennerby L, Kois D, Hujuel P. Minimally invasive flapless implant placement: follow-up results from a multicenter study. *J Periodontol.* 2009 Feb;80(2):347–352.
58. Petitbois, Renaud. Intérêt de la technique “Flapless” chez les patients sous traitement anticoagulant. *Implantol Rev.* 2008 Nov;6(4):95–102.
59. Doan NVT, Du Z, Reher P, Xiao Y. Flapless dental implant surgery: a retrospective study of 1,241 consecutive implants. *Int J Oral Maxillofac Implants.* 2014 Jun;29(3):650–658.
60. Lindeboom JA, van Wijk AJ. A comparison of two implant techniques on patient-based outcome measures: a report of flapless vs. conventional flapped implant placement. *Clin Oral Implants Res.* 2010 Apr 1;21(4):366–70.
61. Van de Velde T, Glor F, De Bruyn H. A model study on flapless implant placement by clinicians with a different experience level in implant surgery. *Clin Oral Implants Res.* 2008 Jan;19(1):66–72.

Vu, Le Président du Jury,

Date, Signature :

Vu, la Directrice de l'UFR des Sciences Odontologiques,

Date, Signature :

Vu, Le Président de l'Université de Bordeaux,

Date, Signature :

Fabien JAVELON

, Le 06 février 2015

Thèse pour l'obtention du DIPLOME d'ETAT de DOCTEUR en CHIRURGIE DENTAIRE 2015 – n°8

Discipline : Implantologie, Parodontologie

La technique "flapless" : intérêts et limites de la chirurgie implantaire sans lambeau

Résumé :

Il semble de plus en plus important aujourd'hui d'essayer d'améliorer les techniques de mise en place d'un implant dans le sens d'une réduction du traumatisme chirurgical et d'une prédictibilité du résultat. Ainsi, il a été démontré que la chirurgie implantaire conventionnelle (avec lambeaux) peut entraîner de nombreuses modifications néfastes notamment au niveau de la muqueuse et de l'os péri-implantaire. La chirurgie implantaire sans lambeaux, technique « flapless », présente différents avantages comme de permettre une meilleure préservation de la vascularisation, d'avoir des pertes osseuses initiales faibles et de générer un traumatisme post opératoire mineur. Cependant, le manque de visibilité per-opératoire constitue son inconvénient majeur, ce qui limite son utilisation.

Mots-clés :

Chirurgie implantaire conventionnelle, chirurgie implantaire sans lambeau, chirurgie guidée par ordinateur, parodonte, avantages, limites.

Flapless implant surgery : benefits and drawbacks

Summery :

Nowadays, it seems more and more essential to try to improve implant surgery techniques, in order to be able to reduce surgical traumatism and foresee its consequences. Indeed, it has been demonstrated that conventional implant surgery - with flaps - may cause many harmful modifications especially for peri-implant mucosa and bone. "Flapless implant surgery" shows several benefits such as allowing to secure a better vascularization, to limit initial bone losses and to minimize post-operative traumatism. However, the lack of per-operative visibility remains a major drawback for this technique, and may therefore restrain its use.

Key-words :

Conventional implant surgery, flapless implant surgery, computer assisted surgery, periodontium, benefits, drawbacks.

Université de Bordeaux – Collège des Sciences de la Santé
UFR des Sciences Odontologiques
16-20 Cours de la Marne
33082 BORDEAUX CEDEX