



HAL
open science

Bankart arthroscopique de patients âgés de plus de 30 ans. Résultats cliniques et radiologiques à plus de 10 ans

Damien Delgrande

► **To cite this version:**

Damien Delgrande. Bankart arthroscopique de patients âgés de plus de 30 ans. Résultats cliniques et radiologiques à plus de 10 ans. Médecine humaine et pathologie. 2014. dumas-01128379

HAL Id: dumas-01128379

<https://dumas.ccsd.cnrs.fr/dumas-01128379>

Submitted on 9 Mar 2015

HAL is a multi-disciplinary open access archive for the deposit and dissemination of scientific research documents, whether they are published or not. The documents may come from teaching and research institutions in France or abroad, or from public or private research centers.

L'archive ouverte pluridisciplinaire **HAL**, est destinée au dépôt et à la diffusion de documents scientifiques de niveau recherche, publiés ou non, émanant des établissements d'enseignement et de recherche français ou étrangers, des laboratoires publics ou privés.



Distributed under a Creative Commons Attribution - NonCommercial - NoDerivatives 4.0 International License

AVERTISSEMENT

Cette thèse d'exercice est le fruit d'un travail approuvé par le jury de soutenance et réalisé dans le but d'obtenir le diplôme d'Etat de docteur en médecine. Ce document est mis à disposition de l'ensemble de la communauté universitaire élargie.

Il est soumis à la propriété intellectuelle de l'auteur. Ceci implique une obligation de citation et de référencement lors de l'utilisation de ce document.

D'autre part, toute contrefaçon, plagiat, reproduction illicite encourt toute poursuite pénale.

UNIVERSITÉ PARIS DESCARTES
Faculté de Médecine PARIS DESCARTES

Année 2014

N° 172

THÈSE
POUR LE DIPLÔME D'ÉTAT
DE
DOCTEUR EN MÉDECINE

Bankart arthroscopique de patients âgés de plus de 30 ans. Résultats cliniques et radiologiques à plus de 10 ans

Présentée et soutenue publiquement
Le 17 octobre 2014
Par

Delgrande, Damien
Né le 13 mars 1984 à Aix-en-Provence

Dirigée par Mr le Professeur Hardy, Philippe

Jury :

M. le Professeur Hardy, Philippe Président

M. le Professeur Couderc, Louis-Jean

Mme le Professeur Raffin-Sanson Marie-Laure

M. le Docteur Le Floch-Prigent Patrice

Mme le Docteur Younes, Nadia

M. le Docteur Haziza Franck

A Monsieur le Professeur Philippe HARDY,

Cher maître,

Vous me faites l'honneur de présider cette thèse.

Votre rigueur et habileté technique dans chaque geste et indication forcent le respect.

J'ai eu la chance de bénéficier de votre enseignement et de vos compétences à Ambroise

Paré et j'espère pouvoir encore en profiter dans le futur...

Je vous remercie pour la façon dont vous organisez votre service.

Veillez trouver dans ce travail, l'expression de ma profonde gratitude et de mon immense admiration.

A mes juges,

Monsieur le Professeur Louis-Jean COUDERC,

Madame le Professeur Marie-Laure RAFFIN-SANSON,

Monsieur le Docteur Patrice LE FLOCH-PRIGENT,

Monsieur le Docteur Franck HAZIZA,

Madame le Docteur Nadia YOUNES,

Vous me faites l'honneur de juger ce travail, veuillez trouver ici l'expression de mes sincères remerciements et de mon profond respect.

A Monsieur le Professeur Thierry JUDET,

Cher maître,

Je tenais à vous remercier car vous m'avait fait aimer et découvrir la chirurgie orthopédique.

Votre qualité chirurgicale et d'enseignement ne fait aucun doute pour l'ensemble de vos élèves.

Vous avez aidé tant de jeunes chirurgiens dans leur formation et construction professionnelle que votre départ est une perte pour notre spécialité.

La qualité et la rigueur de « l'école Garchoise » m'ont beaucoup servi et me serviront encore beaucoup.

Je vous remercie pour votre sympathie et votre enseignement.

Soyez assuré de mon immense estime.

A Monsieur le Professeur Emmanuel MASMEJEAN,

Cher maître,

Je ne vous remercierai jamais assez de m'accorder votre confiance en me prenant comme assistant dans votre service.

J'ai eu la chance de bénéficier de votre enseignement et de vos compétences à l'HEGP et j'espère pouvoir encore en profiter dans le futur...

J'espère aussi pouvoir transmettre à d'autres, ce que vous m'aurez appris.

Soyez assuré de mon immense reconnaissance.

Monsieur le Professeur Gilles Dautel

Cher maître,

Je vous remercie de m'avoir fait découvrir la chirurgie de la main.

Ces six mois à Nancy ont été formidables.

Votre accueil et votre enseignement resteront à jamais gravés dans ma mémoire.

Vous dirigez d'une main de maître le meilleur service de chirurgie de la main français et je suis fier de pouvoir dire que je fais partie de l'école Nancéenne.

Soyez assuré de mon immense estime.

A mon "sauveur" Guillaume LONJON

Mon ami,

Je te remercie pour tout ce que tu fais pour moi et pour ta disponibilité.

Tu as été un co-interne exceptionnel et tu es un chef de clinique hors norme.

J'ai hâte de pouvoir travailler avec toi dans le futur à l'HEGP.

Sois assuré de mon estime et de mon amitié.

A Christine,

Tu es l'amour de ma vie.

Merci d'être là pour le pire et le meilleur.

Merci pour ces deux magnifiques fils que tu m'as donné.

Sois assurée par ces quelques mots de mon amour.

Je t'aime.

A mes deux fils Ambroise et Maxence (et à ceux à venir...),

Vous êtes la plus belle chose qui me soit arrivé

Je vous aime.

Aux Professeurs Philippe PIRIOU, Christian GARREAU DE LOUBRESSE, , Laurent SEDEL, Didier HANNOUCHE, George PENNECOT, Keyvan MAZDA, Yves CATONNE, Hugues PASCAL-MOUSSELARD, Jean-Yves LAZENNEC, François DAP, Anne BERGER, Franck ZINZINDOUÉ, Franck FITOUSSI et aux Docteurs Cédric LAPORTE, Antoine ATTALA, Brice ILHARREBORDE et Thomas GREGORY.

Merci de m'avoir accueilli et formé dans vos services respectifs. Soyez assurés de ma profonde reconnaissance.

Au Docteur Thomas BAUER

Je te remercie de m'avoir appris à gérer chirurgicalement les "problèmes" articulaires.

Au Docteur William MAMANE

Je te remercie pour ta gentillesse,

Tu as été le premier à croire en moi et à me confier tes patients.

À mes chefs de cliniques préférés qui m'ont supporté (et je sais que ça peut être parfois dur), formé et sont devenus des amis: **Marc-Antoine ETTORI** (le meilleur ami des dames; celui avec qui elles vont faire du shopping), **William MAMANE**, **Charles SCHLUR** (merci pour ton aide sur cette thèse), **Hadrien GALEY**, **Jérôme COURNAPEAU "Courpandji"**, **Bruno FAIVRE** et **Alexandre DUCAT "Rabbi Jacob"**

Et aux autres chefs de cliniques: **Daniel TORDJMAN**, **Jérôme SADAKA**, **Jérôme PIERRART**, **Adeline CAMBON-BINDER**, **Charles DACHEUX "la dacheuse"**, **Stéphane SCHARYCKI**, **Benoit COMBOURIEU**, **Vincent LE STRAT**, **François LAVIGNE**, **Mathieu FERRAND**, **Yves-Pierre LE MOULEC**, **Raphaël BONACORSI**, **Guillaume RIOUALON**, **Cindy MALLET**, **Estelle LITZELMAN**, **Marc ELKAIM**, **Julien ROUÉ**, **Frédéric BAUDART**, **Frédéric ZADÉGAN**, **Frédéric DESMOULINS**, **Marion DI SCHINO**, **Florent MEDRYKOWSKI**, **Pierre-Yves BARTHEL**, **Armelle BRETON** et **Yannick VINCELET**.

Soyez assurés de ma reconnaissance.

A mes co-internes et amis, Grégoire CIAIS "Don Juan", Thibault LAFOSSE "l'angoissé", Henrique GONCALVES "Gonzalo, le portos, le verrouilleur", Charles KAJETANEK "le polonais", Caroline SCEMAMA (merci pour les CV), Guillaume LONJON "SpineMan", Pierre-Olivier BOSSET, Benoit PEDEUTOUR "Benped, mon ami dépressif", Germain POMARES "le PUPH" et Jean-David WERTHEL

Merci de m'avoir accompagné, merci pour votre bonne humeur, votre humour, et pour l'ambiance de travail qui nous a animés, pendant ces mois passés ensemble.

Et à tous mes autres co-internes avec qui j'ai passé d'excellents semestres : Vincent SABATIER (merci pour les gardes), Yahya ALQAHTANI, Thomas DEMOURES "le colonel", JS BERANGER "le rouquin", Victorien BEGOT, Julien STANOVICI "le roumain", Fabrice BAZILE, Emmanuelle FERRERO, Lior AMSALLEM "Rondelior", Marc KHALIFE "le libanais", Alexandre DEBELMAS, Mohamed ER-RHAIMINI, Mohamed ARIHI, Pierre BOURGADE, Jérémie CHEVROLIER, Caroline HIRSCH, Sandrine HUGUET, Nicolas PAUCHARD, Clothilde STRUGAREK, Dominique BARBIER, Steeve DOIZY, Julia DONADIO, Tabrez SUFFEE et Peter UPEX.

*A mes amis de la fac de Marseille avec qui j'ai passé des moments inoubliables: **Charles COLLET, Thomas COMLAR, Jeff DESSYN, Ed DESSYN, Alexia DABADIE, Élisabeth MARTIN, Stéphanie TRAN, Florent OLIVIERI, Marie-Alexandre CHAIX, Julien BOUDARD, Julien LOPEZ, Alexandre METRAS et Rémy FOISSAC***

*A mes nouveaux amis Parisiens: **Christophe PANTHIER, Marion PANTHIER, Florent MANACH & Émilie, Marien LENOIR & Béatrice, PO et Daphné BOSSET ainsi que Benoit et Céline JAUVERT.***

*A mes amis Nancéens: **Clément M, Alexia S, Margaux D, Clotilde N, Xavier S, Guillaume B, Théophile et Anthony M.***

Merci d'avoir animé mon inter-CHU.

*A mes amis Aixois et de toujours: **Jérôme et Stéphane OROFINO, Simon PRUNIER, Paul-Alexis LINSEN, Camille SEZNEC & Vincent GUILLAUME***

*Merci à l'IPEM: **Fred, Monique et Christelle.***

A mes amis du Paris Golo.

A tous mes autres amis que je n'ai pas cité et qui font ce que je suis actuellement.

*A mes parents, mes frères et ma sœurs pour leur amour et leur soutien apporté
toutes ces années.*

A ma belle sœur.

A tout le reste de ma famille pour cette joie familiale partagée.

A ma belle famille pour leur accueil et leur gentillesse.

TABLE DES MATIÈRES

I - INTRODUCTION :	16
II - LÉSIONS ANATOMIQUES DE L'INSTABILITÉS (10) :	18
II.1. Lésions osseuses :	18
II.1.1. Glène :	18
II.1.2. Encoche humérale :	20
II.1.3. Fracture du tubercule majeur (trochiter) :	21
II.1.4. Fracture du processus coracoïde :	21
II.1.5. Fracture du col de l'humérus :	22
II.2. Lésions capsulolabiales :	22
II.2.1. Lésions de l'insertion glénoïdienne :	22
II.2.2. Anomalie intra-ligamentaires :	24
II.2.3. Lésions humérales :	24
II.3. Lésions de la coiffe des rotateurs :	25
II.3.1. Rupture du sous-scapulaire :	25
II.3.2. Rupture du supraépineux et de l'infraépineux :	25
II.3.3. Chef long du biceps brachial :	26
II.3.4. Intervalle des rotateurs :	26
II.4. Lésions neurologiques :	27
III - HISTORIQUE DES TECHNIQUES CHIRURGICALES :	28
III.1. Techniques à ciel ouvert (30) :	28
III.1.1. Voie d'abord deltopectorale :	28
III.1.1.1. Anesthésie :	30
III.1.1.2. Installation :	30
III.1.1.3. Incision :	31
III.1.1.4. Abord articulaire :	32
III.1.2. Réparations capsuloligamentaires :	35
III.1.2.1. Intervention de Bankart (Fig. 11) :	36
III.1.2.2. Capsulorrhaphies :	39
III.1.2.3. Capsulomyorrhaphies (techniques non utilisées de nos jours) :	44
III.2. Techniques arthroscopiques (43) :	46
III.2.1. Installation :	46
III.2.1.1. Position demi-assise :	47
III.2.1.2. Décubitus latéral traction-suspension :	48
III.2.2. Matériel :	50
III.2.3. Voies d'abords arthroscopiques :	51
III.2.3.1. Voie postérieure :	51
III.2.3.2. Voie antérieure :	51
III.2.4. Exploration arthroscopique (Fig. 19) :	52
III.2.5. Exploration de l'épaule instable :	55
III.2.6. Technique de réparation de type Bankart sous arthroscopie :	56
III.2.6.1. Préparation du bourrelet et de la capsule :	57
III.2.6.2. Préparation de la glène :	58
III.2.6.3. Fixation au bord antérieur de la glène :	59
III.2.6.4. Suites post opératoires :	61
IV. ÉTUDE RETROSPECTIVE :	62
INTRODUCTION :	62
MATERIEL ET METHODES :	64
I. Données préopératoires :	65

II. Évaluation clinique, fonctionnelle et radiographique à plus de 10 ans :.....	69
III. Description de la population	75
IV. Analyse statistique :.....	77
RESULTATS :	78
I. Évaluation clinique et fonctionnelle à la révision de la population :.....	78
II. Taux d'échec (définition = luxation et subluxation) et facteurs de risques :.....	82
III. Taux d'omarthrose et facteurs de risques :.....	86
DISCUSSION :	88
CONCLUSION :	92
V - RÉFÉRENCES :	93

I - INTRODUCTION :

L'instabilité antéro-inférieure de l'épaule est une pathologie très fréquente dont l'incidence est évaluée à 27/100 000 chez l'homme et 22/100 000 chez la femme(1). Il s'agit d'une symptomatologie chronique, qui survient soit au décours d'une luxation antéro-médiale (luxation ou subluxation récidivante), soit se manifeste d'emblée par des subluxations répétées ou des épisodes douloureux purs. La luxation antéro-médiale de l'épaule est une pathologie assez fréquente et représente 11% des traumatismes de l'épaule. Les luxations antérieures de l'épaule peuvent survenir à tout âge. Les moins de 30 ans surtout sont impliqués. La récurrences des luxations est plus importante chez les sujets jeunes (2-4).

L'instabilité antéro-inférieure d'épaule nécessite généralement une prise en charge chirurgicale soit par l'opération de Bankart, (ciel ouvert ou arthroscopie), soit par une butée coracoïdienne.

Le choix de la technique chirurgicale ne fait toujours pas l'unanimité selon les pays et les chirurgiens. Le taux de récurrence après Bankart arthroscopique est plus important que pour la technique de la butée, variant de 0 à 29,6% selon les études, avec un taux moyen de 8,9% (5). Les facteurs de risques ont été bien étudiés. Boileau et al (6) ont notamment publié le score ISIS qui permet d'orienter le choix décisionnel entre butée ou Bankart selon certains facteurs de risques.

Il existe de nombreuses études sur les patients opérés par la technique de Bankart sous arthroscopie. A notre connaissance, il n'existe que deux études (7,8), avec des effectifs réduits (<30 malades), ayant un recul minimum de 10 ans.

Notre objectif était donc d'une part de donner un taux de récurrence à long terme sur un échantillon plus large et d'autre part d'analyser les facteurs de risques.

Nous avons ainsi décidé d'axer notre étude sur les patients les plus âgés (plus de 30 ans) (9) et donc, a priori, présentant un moindre risque de récidiver pour permettre de mieux mettre en évidence d'autres facteurs de risques.

II - LÉSIONS ANATOMIQUES DE L'INSTABILITÉS (10) :

II.1. Lésions osseuses :

II.1.1. Glène :

Les lésions siègent au niveau du rebord antéro-inférieur, par cisaillement ou par arrachement lors du déplacement antérieur de la tête. Il peut s'agir d'une fracture ou d'un éculement en fonction du volume d'os intéressé.

La prévalence des lésions de la glène est variable selon les études : de 8 à 73 % selon Itoi(11). La grande disparité entre les études tient à la nécessité de disposer de clichés radiographiques adaptés (incidences de Garth et incidences de Bernageau). La fréquence des fractures augmente avec l'âge et ne modifie pas le risque de récurrence. Des études expérimentales ont montré que le defect glénoïdien était un facteur d'instabilité selon deux mécanismes : perte de la congruence articulaire, et détente capsuloligamentaire liée au déplacement du fragment (11).

Bigliani(12) propose une classification, en trois types, des lésions osseuses glénoïdiennes dans les instabilités (fig. 1).

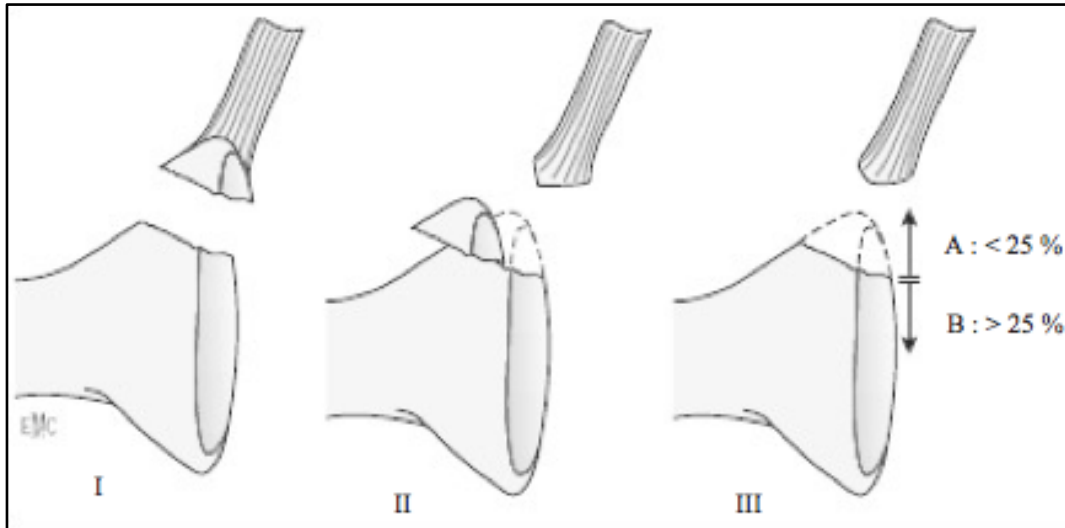


Figure 1 : Classification des lésions de glène selon Bigliani.

Le type I correspond aux fractures-avulsions, emportant l'insertion du complexe ligamentaire.

Le type II correspond aux fractures déplacées et pseudarthrosées du rebord glénoïdien (fig. 2).

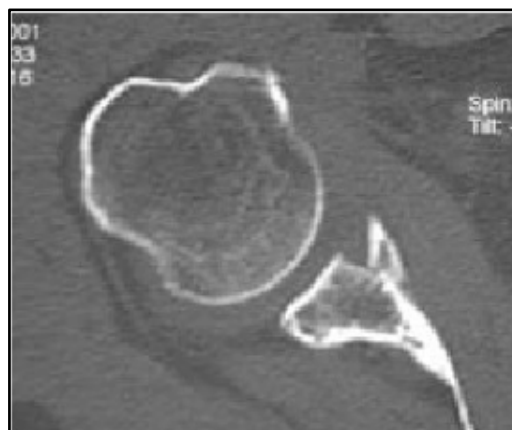

Figure 2 : TDM de l'épaule - Fracture de glène stade 2.

Le type III correspond au defect glénoïdien antérieur, inférieur à 25 % de la surface (type III A), ou supérieur à 25 % de la surface articulaire (type III B).

II.1.2. Encoche humérale :

Cette encoche, décrite par Malgaigne et attribuée à Hill-Sachs pour les Anglo-Saxons, correspond à une fracture impaction de la face postérosupérieure de la tête contre le rebord glénoïdien antéro-inférieur (Fig. 3).

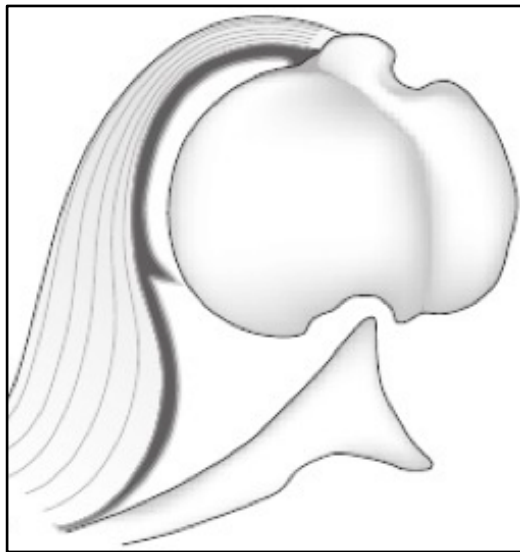


Figure 3 : Schéma du mécanisme d'apparition de l'encoche humérale postérieure.

L'importance de ces fractures est variable, et leur prévalence probablement sous-estimée. Selon les auteurs l'encoche est retrouvée dans 30% des cas à la radiographie jusqu'à 100% des cas lors de l'arthroscopie(13,14). L'influence de la taille de l'encoche sur le risque de récurrence reste discutée. Sous arthroscopie, l'encoche doit être bien distinguée de la « bare zone » dépourvue normalement de cartilage en regard de l'insertion de l'infraépineux . L'encoche survient dans une zone normalement couverte par du cartilage alors que la «bare zone» présente un lacis vasculaire caractéristique.

II.1.3. Fracture du tubercule majeur (trochiter) :

La survenue d'une fracture du tubercule majeur est liée à un cisaillement prolongeant l'encoche céphalique (Fig. 4), ou à un arrachement de l'insertion des tendons de la coiffe des rotateurs. Sa fréquence est de 23 % dans la série de Saragaglia (13) et augmente avec l'âge. La survenue d'une fracture du tubercule majeur diminue le risque de récurrence (13,15). Une fracture du tubercule majeur qui est déplacée de plus de 10 mm après réduction de la luxation doit être opérée.

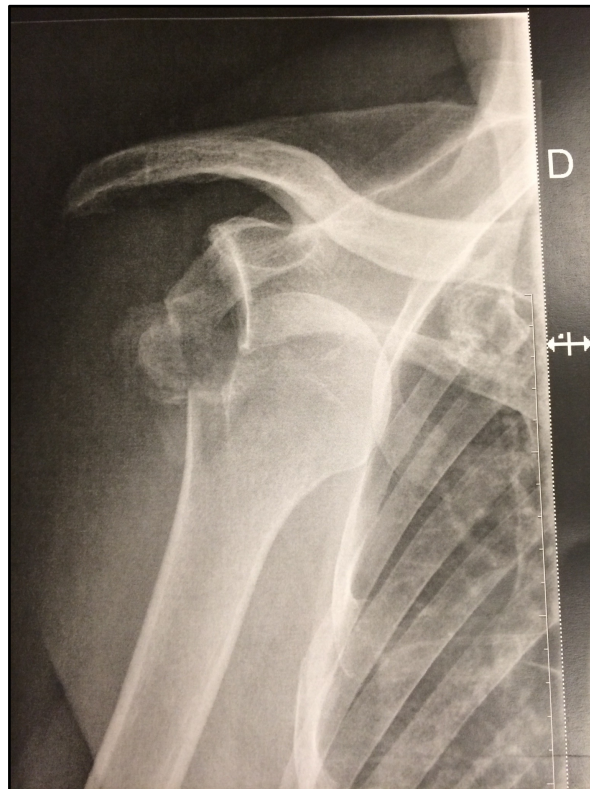

Figure 4 : Luxation antérieure de l'épaule avec fracture du trochiter.

II.1.4. Fracture du processus coracoïde :

Elles sont plus rares et liées à un choc direct de la tête humérale sur l'apophyse coracoïde. Il s'agit le plus souvent d'une fracture de la portion horizontale peu déplacée

et qui évolue vers la consolidation.

II.1.5. Fracture du col de l'humérus :

Le terme de fracture-luxation s'applique aux luxations glénohumérales s'accompagnant d'une solution de continuité complète au niveau huméral. Il peut s'agir de fracture du col chirurgical sous-tubérositaire, d'une fracture céphalotubérositaire, d'une fracture céphalométaphysaire issue de l'encoche postérieure, ou plus rarement d'une fracture cervicotrochitérienne. La recherche d'une telle association doit être systématique, et impose une manœuvre de réduction prudente pour éviter un déplacement du foyer de fracture, ou pour proposer une réduction sanglante si la fracture est désengrénée ou instable.

II.2. Lésions capsulolabrales :

Ces lésions peuvent siéger sur l'insertion glénoïdienne, sur l'insertion humérale ou en plein corps du ligament.

II.2.1. Lésions de l'insertion glénoïdienne :

La lésion de Bankart typique, correspondant à une désinsertion du labrum et de la capsule dans la zone antéro-inférieure (quadrant C, B-C ou B-C-D) (Fig. 5), est rencontrée surtout dans les cas de luxations récidivantes ou de subluxations.

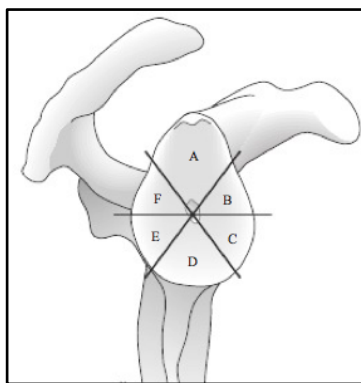


Figure 5 : Découpage de la surface glénoïdienne selon Boileau et Lafosse.

Lorsque cette lésion s'étend en avant et en dedans du col de la scapula, elle forme le décollement capsulopériosté de Broca-Hartmann. Le défaut de cicatrisation de ce décollement a été longtemps considéré comme le primum movens des récives de luxation.

En 1993, Neviaser(16) a décrit une forme particulière de lésions capsulopériostées antérieures : anterior labroligamentous periosteal sleeve avulsion (ALPSA). Selon lui, la lésion de Bankart s'accompagne d'une rupture du périoste antérieur, alors que l'ALPSA correspond à une avulsion complète du périoste, qui reste en continuité, et qui peut cicatriser en mauvaise position, créant une détente ligamentaire antérieure.

La lésion de Bankart peut s'étendre vers le haut jusqu'à l'insertion du biceps, réalisant une SLAP-lésion décrite par Snyder en 1990(17).

Les lésions les plus fréquentes intéressent le labrum au niveau de l'insertion du biceps et correspondent au type II de Snyder, et s'expriment essentiellement sous la forme d'épaule douloureuse.

Des travaux biomécaniques récents ont montré que la lésion de Bankart ne suffisait pas, à elle seule, pour autoriser une translation antérieure de la tête humérale, et qu'il existe une déformation plastique de la capsule antérieure associée dans tous les cas(18). Cet allongement est surtout marqué à la jonction labrum-capsule et dans la portion

moyenne du ligament. L'existence de cette détente du ligament explique certains échecs des interventions de réinsertion simple sans remise en tension du LGHI.

II.2.2. Anomalie intra-ligamentaires :

Il peut s'agir d'une laxité inférieure constitutionnelle, souvent bilatérale. Cette hyperlaxité peut s'expliquer par une prédominance des fibres d'élastine sur les fibres collagènes, retrouvée sur plusieurs articulations. Elle s'exprime cliniquement sous la forme d'une « instabilité multidirectionnelle »(19).

Mais cette distension ligamentaire antérieure peut aussi être acquise lors de mouvements d'abduction-rotation externe répétés. Cette laxité antérieure s'accompagne d'une rétraction capsulaire postérieure, et se manifeste cliniquement par une augmentation de la rotation externe passive avec diminution de la rotation interne (20). Dans ce cas, l'hyperlaxité est unilatérale.

II.2.3. Lésions humérales :

L'existence de lésions au niveau de l'insertion humérale du LGHI a été notée, sous arthroscopie, dans 7 à 23 % des cas(21,22). Cette lésion est consécutive à des traumatismes violents sur une zone peu déformable. Elle doit être recherchée systématiquement lorsqu'il n'existe pas de lésions de Bankart sur le versant glénoïdien. Elle peut s'accompagner de l'avulsion d'un fragment osseux, définissant la *bony humeral avulsion of the glenohumeral ligament*.

II.3. Lésions de la coiffe des rotateurs :

La fréquence des lésions de la coiffe des rotateurs lors des instabilités antérieures augmente avec l'âge(13,23).

II.3.1. Rupture du sous-scapulaire :

La survenue d'une rupture du subscapulaire lors d'un épisode de luxation antéro-interne est rare. Lors d'une rotation externe violente, le subscapulaire présente une contraction réflexe brutale, pouvant aboutir à une avulsion tendineuse ou à un arrachement du tubercule mineur. L'existence d'une rupture complète du subscapulaire est un facteur de récurrence précoce lorsqu'elle est associée à une rupture capsulaire. Une rupture du subscapulaire isolée n'est pas suffisante pour expliquer une instabilité antérieure.

II.3.2. Rupture du supraépineux et de l'infraépineux :

Il peut s'agir de rupture partielle de la face profonde ou de rupture transfixiante. Les ruptures transfixiantes sont l'apanage des sujets âgés, avec un taux de lésions transfixiantes de 70 % après 60 ans(24).

Chez les sujets de moins de 30 ans, les ruptures transfixiantes sont exceptionnelles et le taux de ruptures partielles à la face profonde est de 23 % dans l'étude prospective de la société française d'arthroscopie (SFA). La rupture tendineuse peut être liée à un arrachement par traction sur le tendon du supraépineux, et s'étendre à l'infraépineux. L'instabilité antérieure du sujet âgé est due à une faillite des éléments postérieurs de la coiffe des rotateurs, permettant une excursion antérieure de la tête sans lésion

capsulaire antérieure(25).

Il faut bien distinguer les lésions traumatiques récentes du sujet jeune des lésions dégénératives et étendues de la coiffe des rotateurs, qui génèrent des instabilités de direction plutôt antérieures et antérosupérieures chez les sujets âgés.

II.3.3. Chef long du biceps brachial :

Les lésions du biceps brachial peuvent correspondre à une extension vers le haut des lésions labrales, sous la forme de lésions de type SLAP. Une SLAP-lésion peut être associée à une lésion capsulolabrale antérieure, sans continuité entre les deux lésions.

Les lésions de type 2 ont été retrouvées dans 23 % des cas lors d'arthroscopies après un premier épisode de luxation, contre 10 % des lésions de types 1, 3 ou 4. La fréquence des SLAP-lésions augmentent avec l'âge probablement en rapport avec des modifications locales liées au vieillissement(26). La relation entre instabilité glénohumérale et luxation ou subluxation de la longue portion du biceps n'est pas établie. Elle peut survenir lorsqu'il existe une désinsertion du subscapulaire.

II.3.4. Intervalle des rotateurs :

L'intervalle des rotateurs peut être rompu ou subir, comme les autres ligaments, une élongation(27,28). La fréquence de ces lésions reste inconnue car l'appréciation arthroscopique des lésions du rotator interval est difficile.

II.4. Lésions neurologiques :

L'incidence des lésions neurologiques lors d'un épisode de luxation varie, selon les études, de 19 à 55 %(29). Les lésions neurologiques sont l'apanage des luxations vraies, et sont liées à l'étirement des nerfs lors du traumatisme ou lors des manœuvres de réduction.

Dans la moitié des cas, il existe une atteinte de plusieurs troncs (Tableau 1).

Tableau 1 : Répartition des atteintes neurologiques.

Nerf atteint	Nombre
Nerf axillaire	32 (42 %)
Nerf suprascapulaire	11 (14 %)
Nerf musculocutané	9 (12 %)
Nerf radial	5 (7 %)
Nerf ulnaire	6 (8 %)
Nerf médian	3 (4 %)

L'incidence et la gravité des lésions neurologiques augmentent avec l'âge, et sont corrélées à la présence d'un hématome ou d'une fracture associée(29).

Les lésions du plexus brachial dans sa portion supraclaviculaire intéressent essentiellement le nerf suprascapulaire, qui se trouve étiré entre son point d'origine sur le plexus et un point fixe représenté par son passage dans l'échancrure coracoïdienne. L'atteinte du nerf axillaire est la plus fréquemment rencontrée et sa fréquence augmente avec l'âge.

III - HISTORIQUE DES TECHNIQUES CHIRURGICALES :

Nous ne détaillerons ici que les techniques en rapport avec la technique de Bankart arthroscopique.

III.1. Techniques à ciel ouvert (30) :

L'arthroscopie a connu un développement considérable au cours de la dernière décennie, mais les techniques classiques à ciel ouvert restent encore les méthodes de référence et doivent être connues. Ces techniques ne vivent pas seulement des contre-indications et des échecs de la chirurgie arthroscopique.

Elles peuvent encore être proposées en première intention compte tenu de leur fiabilité(31), des résultats connus à long terme et de leur faible coût(32). L'amélioration des conditions techniques et de la gestion des suites postopératoires permet de diminuer les complications liées à la chirurgie ouverte, qui peut être proposée dans des conditions d'hospitalisation équivalentes à la chirurgie arthroscopique.

La voie d'abord deltopectorale constitue le point commun de toutes ces interventions qui comportent des gestes capsuloligamentaires et/ou des gestes osseux. Elle impose de disciser ou de sectionner le subscapulaire pour aborder la capsule articulaire.

III.1.1. Voie d'abord deltopectorale :

La voie d'abord deltopectorale est la voie habituelle de la chirurgie à ciel ouvert de l'instabilité antérieure. Elle évite une désinsertion musculaire du plan superficiel et permet de réaliser aussi bien les gestes osseux que les gestes capsulaires. Au cours de

l'abord, le chirurgien doit veiller au respect des éléments nerveux qui sont à proximité du champ opératoire et qui peuvent être lésés.

Le plexus brachial et l'artère axillaire cheminent en avant du muscle subscapulaire à une distance moyenne de 2 cm en dedans du rebord antérieur de la glène.

Le nerf axillaire croise la capsule au bord inférieur du subscapulaire. Il vient au contact du ligament glénohuméral inférieur en abduction-rotation interne. La dissection de la capsule inférieure doit être effectuée en adduction-rotation externe (Fig. 6). Si un geste capsulaire inférieur est réalisé, le nerf doit être identifié et isolé. Le nerf contourne ensuite le col chirurgical en arrière et rejoint la face profonde du deltoïde. Le décollement latéral du deltoïde doit être effectué dans la bourse pour éviter de léser les rameaux terminaux du nerf.

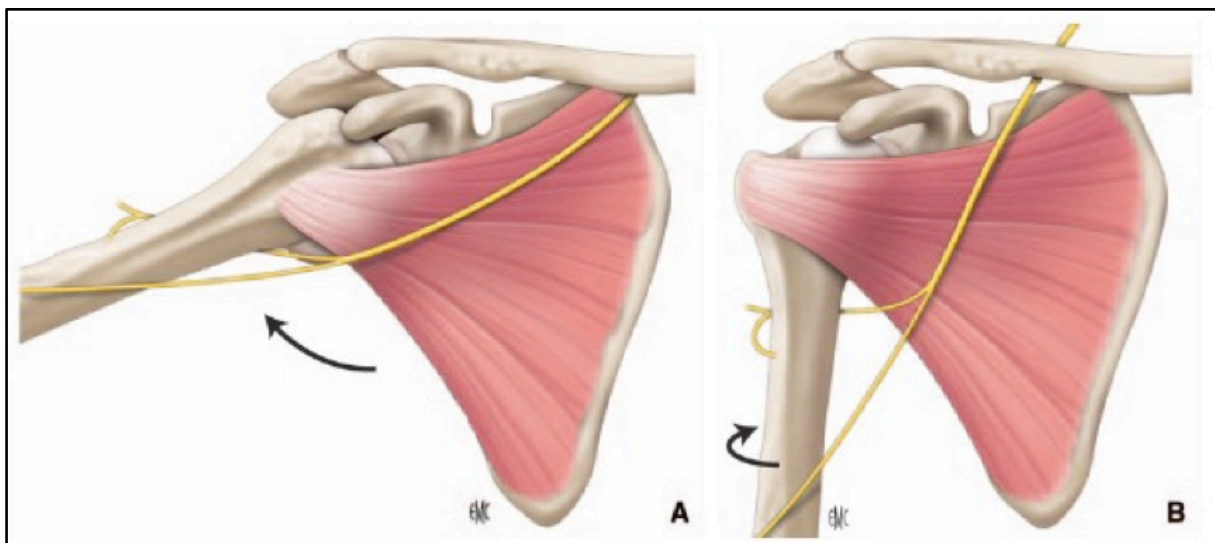


Figure 6 : A, B. Le nerf axillaire se rapproche de la capsule inférieure en abduction-rotation interne et s'en éloigne en adduction-rotation externe.

Le nerf musculocutané pénètre dans le muscle coracobrachial à environ 3 cm de la pointe du processus coracoïde, mais parfois il existe une branche motrice plus

proximale. Il se rapproche de la pointe du processus coracoïde en abduction- rotation externe.

L'innervation du muscle subscapulaire est assurée par des branches du nerf subscapulaire qui pénètrent le muscle à 2,5 cm en dedans du rebord glénoïdien. La dissection des fibres musculaires doit respecter cette limite pour ne pas dénervé le muscle.

III.1.1.1. Anesthésie :

L'intervention est le plus souvent réalisée sous anesthésie générale avec une hypotension contrôlée. Le contrôle de la douleur peut être assuré par bloc interscalénique ou un cathéter placé avant l'intervention.

III.1.1.2. Installation :

L'intervention est réalisée le plus souvent en position demi-assise ou en décubitus dorsal strict.

Si un vissage est nécessaire, il est important de positionner la scapula dans un plan frontal en plaçant un appui sur le bord spinal. Cela permet d'éviter un conflit avec la berge interne de la plaie lors de la préparation et de la mise en place des vis (Fig. 7).

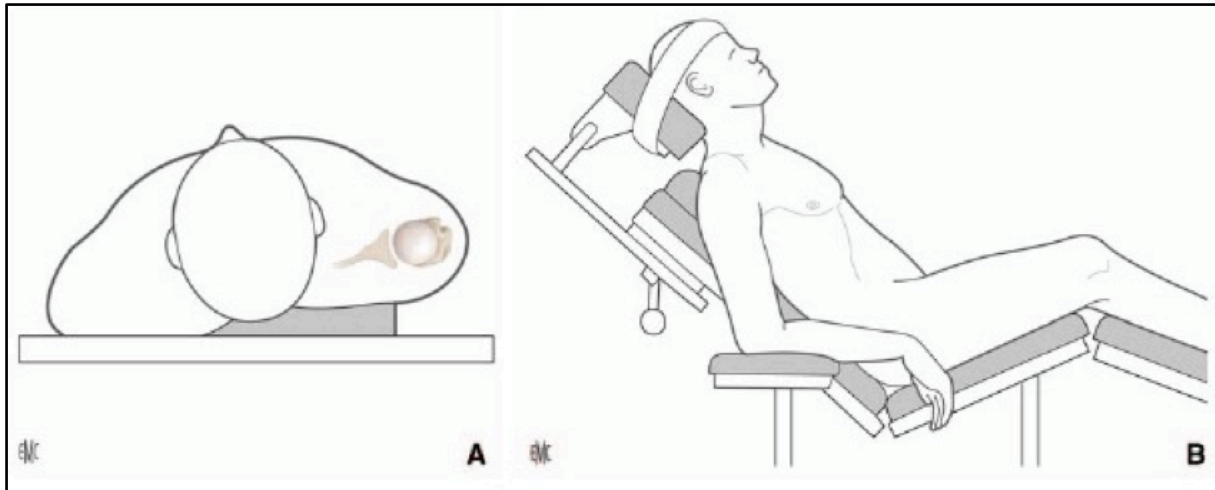


Figure 7 : A, B. Installation en position demi-assise avec un appui le long du bord spinal de la scapula pour l'horizontaliser.

Un appui-bras permet de stabiliser le membre supérieur durant l'intervention. Le patient est placé au bord de la table de manière à ce que le moignon de l'épaule soit libre et que la tête humérale puisse être écartée vers l'arrière.

Le champ opératoire inclut la totalité du membre. La tête est maintenue sur un appui et la sonde d'intubation est orientée du côté opposé.

En cas de reprise, la crête iliaque est préparée pour une prise de greffe éventuelle ainsi que les autres sites de prélèvements (fascia lata, tendons de la patte d'oie...).

III.1.1.3. Incision :

L'incision cutanée débute habituellement 5 mm au-dessus du processus coracoïde et descend verticalement en direction du pli cutané de l'aisselle. Elle est plus verticale que l'incision deltopectorale classique pour que l'abord soit tangentiel au plan de la glène (Fig. 8). La partie basse de cette incision, débutant à 2 cm sous la pointe de la coracoïde, est suffisante compte tenu de l'élasticité de la peau. Certains proposent un abord axillaire antérieur pour diminuer la rançon esthétique.

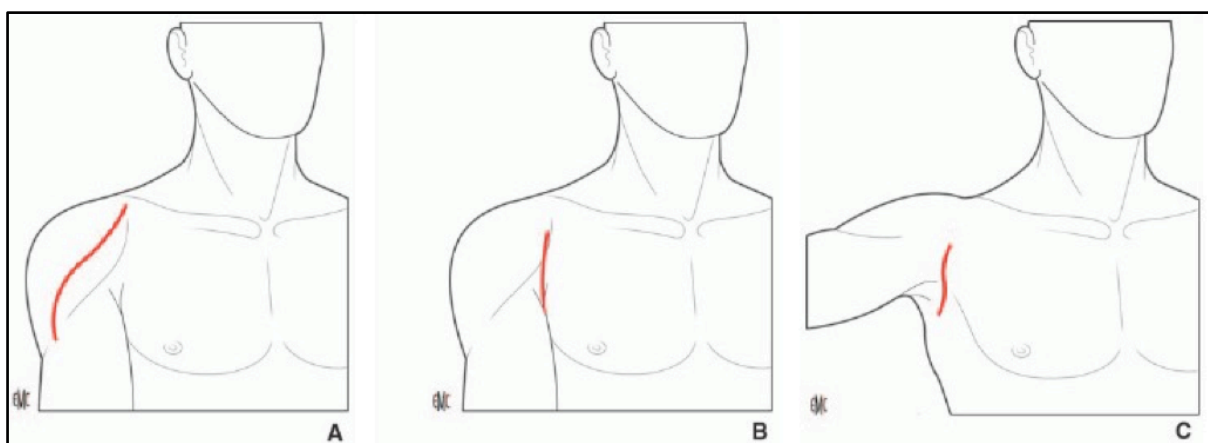


Figure 8 : Abord deltopectoral classique (A), et ses variantes antérieure basse (B) et axillaire (C).

III.1.1.4. Abord articulaire :

Le plan musculaire superficiel est exposé. Le repérage du sillon deltopectoral est plus facile à la partie haute de l'incision où un espace graisseux sépare le deltoïde du grand pectoral. La veine céphalique, inconstante, est repérée et laissée au contact du deltoïde. Le deltoïde et le grand pectoral sont dissociés sur toute la hauteur de l'incision jusqu'au plan profond et écartés à l'aide d'écarteurs atraumatiques. Un écarteur contre-coudé est placé au-dessus de l'apophyse coracoïde permettant d'individualiser en abduction-rotation externe le ligament coracoacromial en dehors, le tendon conjoint en bas et le tendon du petit pectoral en dedans (Fig. 9), et de faire l'hémostase de la branche acromiale de l'artère acromiothoracique. Le fascia clavipectoral est incisé le long du bord latéral du tendon conjoint et du bord antérieur du ligament coracoacromial. L'abord peut nécessiter une section des fibres hautes du tendon du grand pectoral. Une section partielle du tendon conjoint ou une ostéotomie de la pointe de la coracoïde peut être réalisée si le processus coracoïde n'est pas utilisé pour une butée. Le tendon

conjoint est récliné en dedans par un écarteur mousse. La bourse sous-acromiale est ouverte pour placer un écarteur de Farabeuf (plutôt qu'un contre-coudé qui a tendance à subluser la tête vers l'avant) sous le deltoïde et pour visualiser la coiffe des rotateurs. Le membre supérieur est placé en rotation latérale pour exposer le subscapulaire. La palpation permet alors d'identifier le bord supérieur du subscapulaire en haut, le tubercule mineur en dehors et le rebord antérieur de la glène dont le repérage est facilité par des petits mouvements de rotation. Les vaisseaux circonflexes antérieurs sont identifiés au bord inférieur du subscapulaire. En cas de reprise, de rupture du subscapulaire ou de geste capsulaire inférieur, il est préférable de repérer le nerf axillaire et de l'isoler sur un lacs.

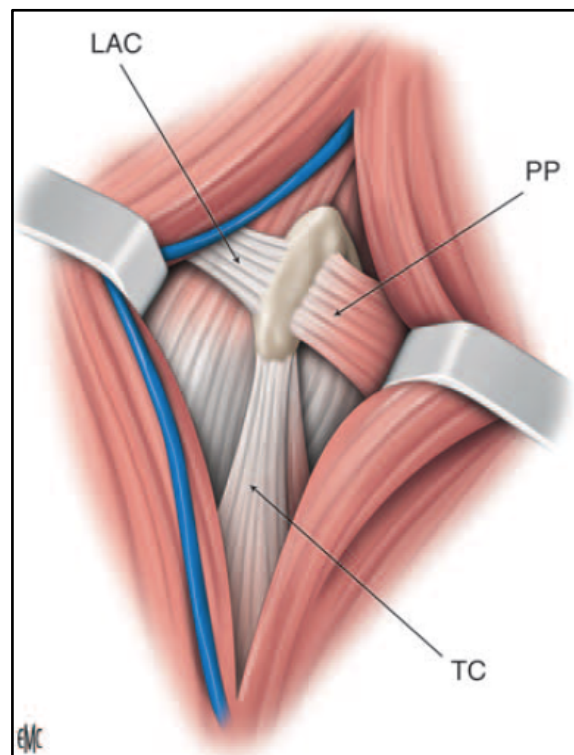


Figure 9 : Ouverture du sillon deltopectoral avec l'apophyse coracoïde au centre, le tendon du petit pectoral en dedans (PP), le ligament acromioclaviculaire en dehors (LAC) et le tendon conjoint en bas (TC).

L'attitude vis-à-vis du subscapulaire est variable.

Pour certains auteurs, la section du subscapulaire et de la capsule est réalisée sans dissociation, verticalement à 1 cm de l'insertion sur le tubercule mineur. Dans ce cas, la réinsertion capsulaire est réalisée par voie endoarticulaire, puis l'ensemble tendon et capsule est suturé bord à bord. Cette technique aurait l'avantage de préserver la vascularisation capsulaire (Fig. 10).

Pour la plupart des auteurs, l'abord de la capsule se fait par section verticale du tendon du subscapulaire à mi-chemin entre l'insertion osseuse et la portion musculaire (Fig. 6). Le tendon est mis sur fils et la section est réalisée de bas en haut de façon progressive dans un plan légèrement oblique de dehors en dedans de manière à ne pas ouvrir la capsule. À la partie basse, il est recommandé de faire l'hémostase du pédicule artérioveineux circonflexe antérieur et de préserver les fibres musculaires les plus basses qui s'insèrent directement sur l'os.

La section du subscapulaire impose une réparation tendineuse en fin d'intervention et une limitation de la mobilisation en rotation latérale pendant la phase de cicatrisation.

La section en L avec une branche verticale et une discision horizontale préservant le tiers inférieur du muscle a été proposée par Patte (Fig. 6) et reprise par Rockwood(33). Cet abord permet de garder l'effet « hamac » inférieur et autorise un jour suffisant pour faire un geste capsulaire en restant éloigné du nerf axillaire. Cependant, il impose une suture du tendon dans sa partie supérieure, et compromet la fonction et la trophicité du subscapulaire.

L'abord par discision horizontale du subscapulaire dans le sens des fibres est réalisé à la partie moyenne (Fig. 6). Cet abord est recommandé par Walch pour la mise en place d'une butée et par Jobe pour les gestes capsulaires(34). L'absence de désinsertion tendineuse permet d'autoriser une reprise précoce de la rééducation, et diminue les séquelles fonctionnelles et l'atrophie du muscle(35). La discision des fibres est débutée à

hauteur de l'interligne articulaire en respectant la capsule. En dedans, elle doit rester limitée pour ne pas risquer une atteinte des branches nerveuses du nerf subscapulaire et du plexus. Une spatule permet de décoller les fibres musculaires en haut et en bas pour placer des écarteurs. Latéralement, la capsule est adhérente au tendon, imposant une libération au bistouri pour pouvoir écarter facilement les deux berges musculaires.

Enfin, il faut citer la possibilité de réaliser une section en L de la partie basse du subscapulaire avec une branche horizontale à la partie moyenne et une branche verticale sur le tiers inférieur du tendon.

Si la voie d'abord comprend une section du subscapulaire, la réparation du tendon est une étape importante qui va conditionner les modalités de la rééducation postopératoire.

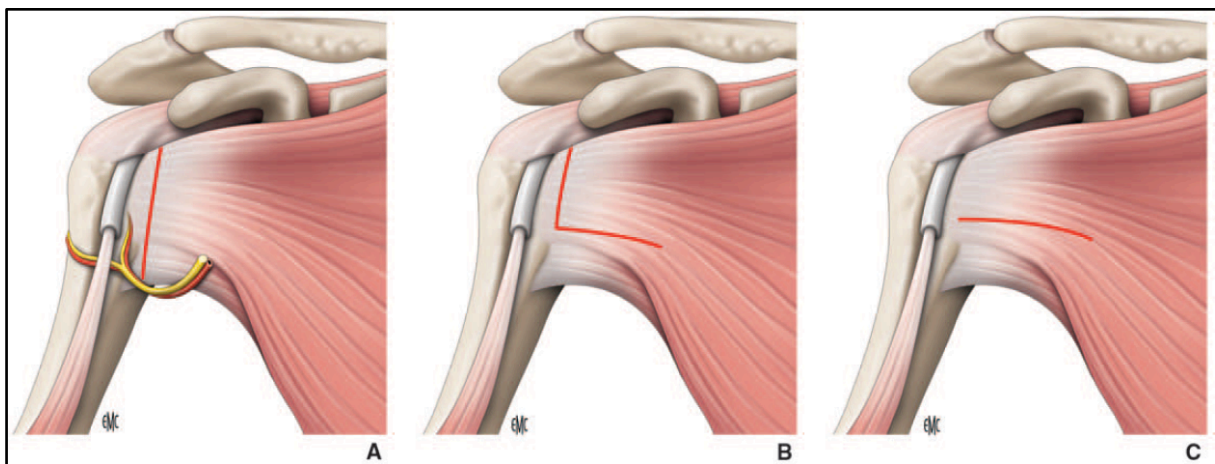


Figure 10 : Différentes modalités d'ouverture du subscapulaire
A. Section verticale B. Incision en L C. Incision horizontale.

III.1.2. Réparations capsuloligamentaires :

Les procédés de réparation capsuloligamentaires répondent à deux principes.

L'intervention de Bankart, et ses dérivés, correspondent à une réparation des lésions

labroligamentaires antérieures par réinsertion sur le rebord glénoïdien. Le deuxième type de procédé correspond à des techniques de remise en tension capsulaire, ou capsulorrhaphies, et s'adresse préférentiellement aux instabilités survenant dans un contexte d'hyperlaxité.

III.1.2.1. Intervention de Bankart (Fig. 11) :

III.1.2.1.1. Description :

L'abord de la capsule est réalisé classiquement par section verticale du subscapulaire(36), mais un abord par dissection horizontale est possible. Un écarteur contrecoudé est placé en avant du col de la scapula et un deuxième est glissé au bord inférieur. Une capsulotomie verticale est réalisée 0,5 cm en dehors du rebord glénoïdien. L'arthrotomie permet l'exploration de la tête humérale et des lésions capsulolabiales. Un écarteur contre-coudé est glissé dans l'articulation et repousse la tête en arrière en s'appuyant sur le bord postérieur de la glène. La lésion de Bankart typique correspond à une avulsion du labrum et des ligaments glénohuméraux moyen et inférieur. Cette lésion peut cicatriser en position vicieuse (ALPSA-lésion), ou s'associer à un fragment osseux avulsé (*bony Bankart lesion*). Dans ce cas, l'intervention débute par une libération du complexe capsulolabral ou du fragment osseux de manière à pouvoir mobiliser facilement ces éléments pour les ramener à hauteur du rebord glénoïdien antérieur.

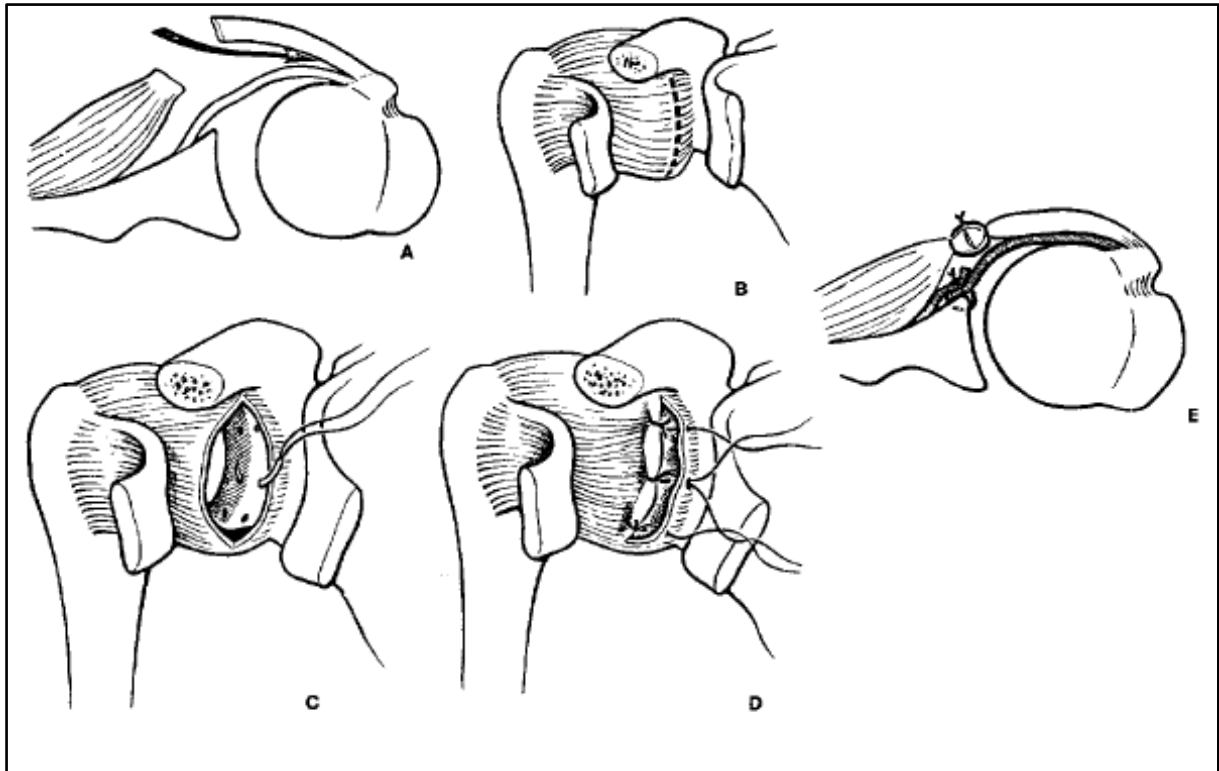


Figure 11 : Technique originale de Bankart: A=Section et dissection du sous scapulaire, B=Incision capsulaire et exploration, C=Forage de trous au travers de la glène, D=Suture capsulaire, E=Suture du sous scapulaire.

Après avivement du rebord glénoïdien, trois orifices transosseux sont forés dans la marge antérieure de la glène à 2 heures, 4 heures et 6 heures. Les orifices doivent émerger à une distance minimale de 3 mm du rebord glénoïdien et être espacés d'au moins 6 mm pour éviter une fracture des ponts osseux. Des instruments rectilignes (pointe carrée, mèche fine), puis des instruments courbes (pince à champs, crochet, pointe courbe) sont utilisés successivement pour compléter les tunnels. Des fils non résorbables montés sur des aiguilles à court rayon de courbure sont passés dans les tunnels. Le premier temps consiste à passer chaque fil dans le lambeau capsulaire latéral, en position coudes au corps à 35° de rotation externe. Les brins sont conservés puis passés en U dans le lambeau capsulaire médial pour fermer le décollement périosté (Fig. 11 & 12). Le respect de la position de rotation latérale lors du serrage des points

capsulaires est essentiel pour éviter une raideur postopératoire qui expose à l'arthrose à long terme(37).

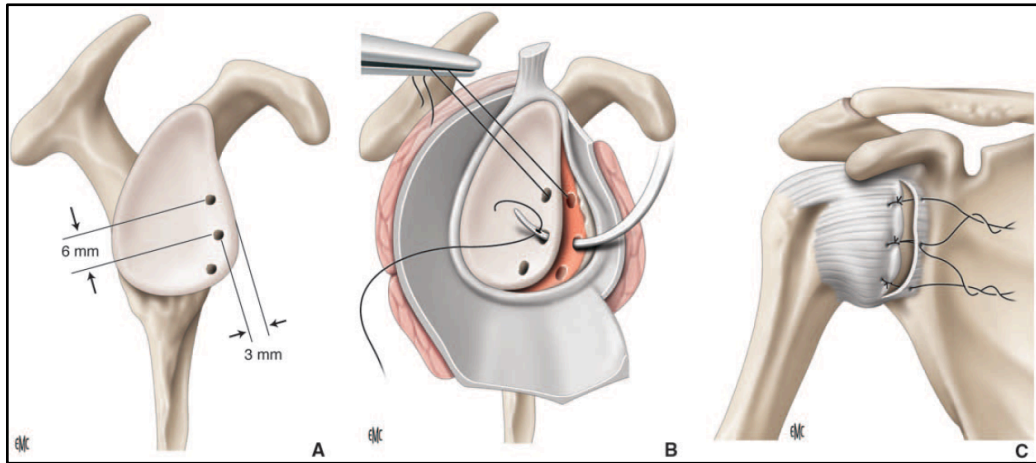


Figure 12 : Technique de Bankart A=Préparation des orifices de passage des fils, B=Passage des points transosseux, C=Fermeture des lambeaux capsulaires.

III.1.2.1.2. Variantes :

L'utilisation de système d'ancrages transosseux résorbables ou non, montés sur fils, facilite la mise en place des fils. Des ancrs sont placées sur le rebord glénoïdien ou sont légèrement médialisées sur le cartilage de manière à recréer un bourrelet après serrage des fils(38–40). Trois ancrs au moins sont nécessaires(41).

Historiquement, d'autres procédés de fixation utilisant des fils d'acier, des agrafes ou des sutures transscapulaires ont été proposés et sont maintenant abandonnés.

La principale modification apportée à l'intervention de Bankart est l'association d'un geste de capsulorrhaphie lorsqu'il existe une hyperlaxité associée ou l'association d'une butée osseuse quand il existe une fracture du rebord glénoïdien.

III.1.2.2. Capsulorrhaphies :

Les capsulorrhaphies sont des gestes de remise en tension capsulaire. Ces gestes sont justifiés lorsqu'il n'existe pas de décollement labroligamentaire permettant de faire une intervention de Bankart ou dans les cas d'hyperlaxité ligamentaire associée. Pour Bigliani(42), un geste de capsulorrhaphie est toujours associé à une intervention de Bankart, considérant qu'il existe une distension plastique de la capsule avant la rupture ligamentaire. Selon le type d'incision (Fig. 13) et de réparation capsulaire, on distingue plusieurs types de capsulorrhaphie.

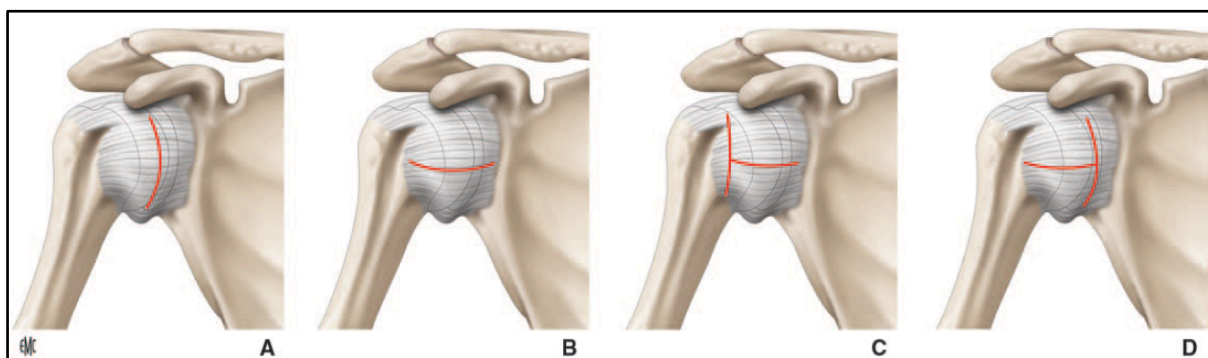


Figure 13 : Différentes modalités de section capsulaire: A=Incision verticale; B=Incision horizontale; Incision en T à branche verticale latérale; D=Incision en T à branche verticale médiale.

- Historiquement, le premier type de retension capsulaire proposé consistait en une capsulotomie verticale juxta glénoïdienne, puis une remise en tension « est-ouest » par suture première du lambeau capsulaire latéral au bourrelet suivi d'une suture en paletot du lambeau capsulaire médial. Ce procédé de stabilisation antérieure était proposé en l'absence de lésion de Bankart. L'inconvénient principal de cette technique est qu'elle entraîne une limitation de la rotation latérale, voire une translation postérieure de la tête humérale si la tension antérieure est exagérée.

Théoriquement, un raccourcissement de 5 mm de la capsule antérieure entraîne une perte de 10° de rotation externe.

- Le principe d'une incision verticale médiane de la capsule a été repris par Rockwood(33). Considérant qu'il existe toujours une distension de la capsule, ces auteurs ont proposé de fixer d'abord le lambeau capsulaire médial par des points transosseux, puis de ramener le lambeau capsulaire latéral en paletot sur le lambeau capsulaire médial avec un effet de retension de dehors en dedans et de bas en haut adapté en fonction de la distension (Fig. 14.A).

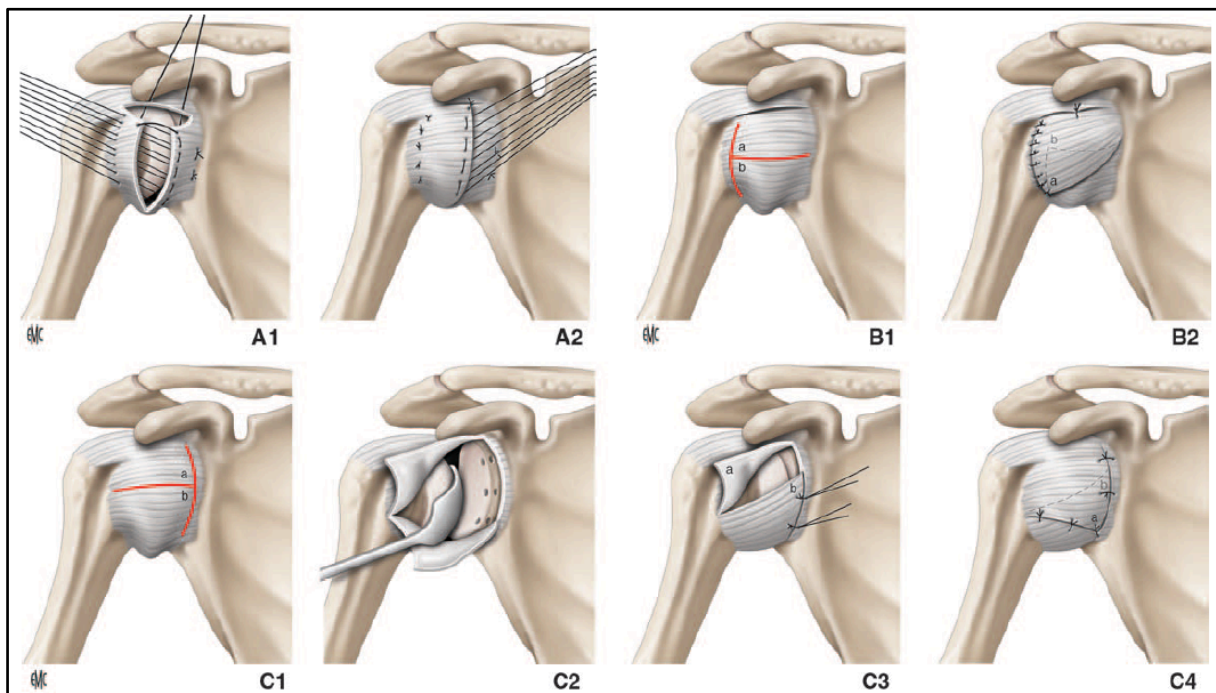


Figure 14 : Procédés de capsulorrhaphie. A=Capsular imbrication de Rockwood; B=Inferior capsular schift de Neer; C=Plastie en T selon Altheil.

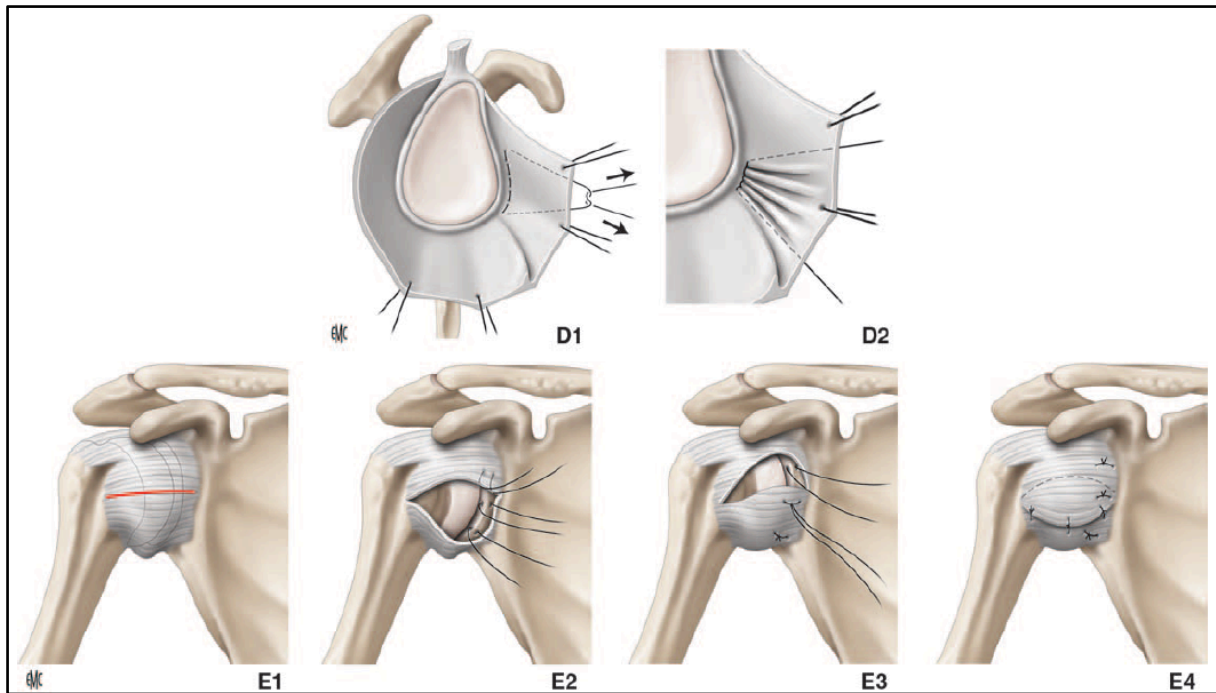


Figure 15 : Procédés de capsulorrhaphie (suite) : D=Modification de Flatow avec plicature verticale;
E=Variation proposée par Zarins

- Neer et Foster en 1980 ont décrit l'inférieur capsular shift pour répondre au problème des hyperlaxités multidirectionnelles (Fig. 14.B). À l'inverse de l'intervention de Bankart, l'incision de la capsule est effectuée verticalement sur le versant huméral avec les fibres profondes du subscapulaire qui sont laissées au contact. Une incision capsulaire complémentaire horizontale est effectuée entre les ligaments glénohuméraux moyen et inférieur jusqu'au col de la scapula. Après avivement du col de l'humérus, les lambeaux capsulaires sont réinsérés par suture croisée. Le lambeau inférieur est attiré vers le haut et réinséré en haut, et constitue le plan profond. Le lambeau supérieur est amené en bas et forme le plan superficiel. Les sutures sont effectuées à 10° de rotation externe et une immobilisation postopératoire en rotation interne est laissée en place pour 6 semaines.

- Craig insiste sur le niveau de fixation du lambeau capsulaire inférieur : le site de fixation latérale du lambeau inférieur correspond au niveau auquel on peut amener facilement le lambeau à 35° de rotation externe.

- Pour Flatow, la capsule est incisée verticalement, puis l'opérateur teste la distension de la capsule inférieure en introduisant l'index dans le récessus inférieur. Le point de fixation est choisi en fonction de la tension obtenue en remontant le lambeau inférieur. Quand la capsule antérieure est fine et de mauvaise qualité, le même auteur conseille de réaliser une plicature « nord-sud » de la capsule (Fig. 15.D).

- Warner réalise une retension capsulaire sélective. Le lambeau capsulaire inférieur est fixé à 45° d'abduction, 20° de flexion antérieure, 45° de rotation externe. La rotation externe est adaptée en fonction des activités pratiquées (90° pour un lanceur de baseball). Le lambeau capsulaire supérieur et l'intervalle des rotateurs sont réinsérés en position de rotation externe et d'adduction.

- En cas d'instabilité antérieure avec hyperlaxité inférieure, Altchek recommande une incision capsulaire en T avec une branche verticale médiale pour associer un geste de capsulorrhaphie à une réinsertion capsulolabrale transosseuse (Fig. 14.C).

- Zarins associe une réinsertion capsulolabrale à une retension capsulaire inférieure par une incision horizontale de la capsule (Fig. 15.E).

- Itoi a démontré dans une étude clinique comparative que la capsulotomie horizontale était supérieure à la capsulotomie en T pour la récupération de la rotation externe en abduction.

- Quand il n'existe pas de lésion de Bankart, Jobe recommande de sectionner la capsule au ras du labrum laissé en place, de fixer le lambeau capsulaire inférieur sur le versant endoarticulaire du labrum et le lambeau supérieur sur le versant extra-articulaire pour faire un effet butée (Fig.16). Dans les cas d'hyperlaxité, le geste peut se limiter à une plicature capsulaire quand il n'existe pas de lésion de Bankart.

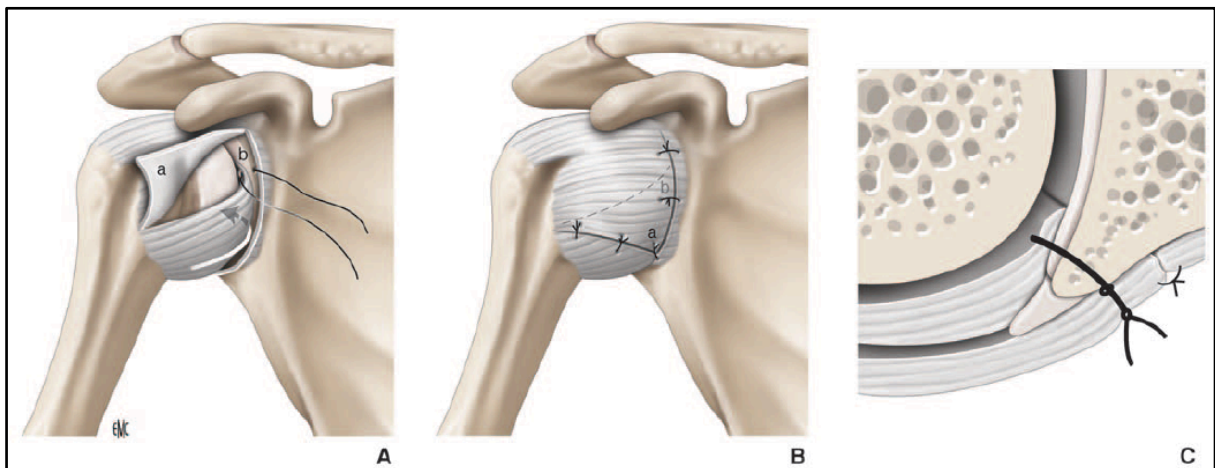


Figure 15 : A,B,C. Reconstruction du labrum et d'un effet butée par suture du lambeau capsulaire inférieur sur le versant endoarticulaire et du labrum supérieur sur le versant capsulaire du rebord glénoïdien.

- Pour Matsen, la capsule est plicaturée et fixée au labrum après incision verticale latérale (Fig. 16).

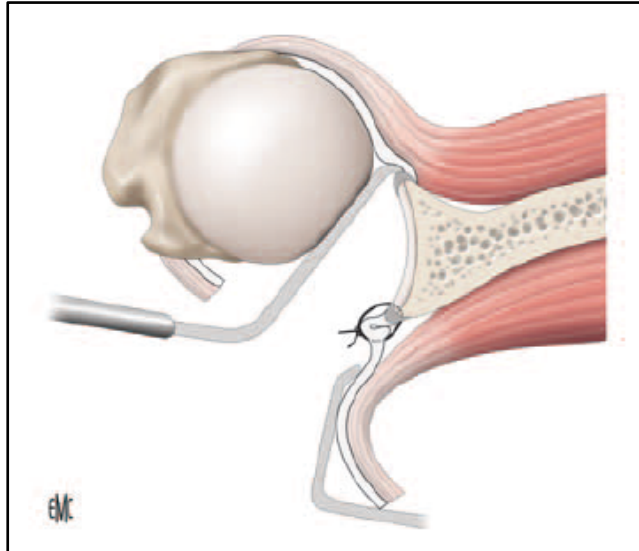


Figure 16 : Reconstruction du labrum par plicature capsulaire selon Matsen.

III.1.2.3. Capsulomyorraphies (techniques non utilisées de nos jours) :

III.1.2.3.1. Intervention de Putti-Platt :

La technique comprend une section verticale du subscapulaire et de la capsule 2 cm en dedans de la coulisse bicipitale. Le lambeau capsulomusculaire externe est suturé au bourrelet au rebord antérieur de la glène et le lambeau capsulomusculaire interne est suturé en paletot en position de rotation neutre.

III.1.2.3.2. Intervention de Magnusson-Stack :

Il s'agit d'une transposition latérale du tubercule mineur qui est détaché avec l'insertion du subscapulaire et fixé par agrafage, en rotation interne, dans une gouttière osseuse creusée sur la face antérieure du tubercule majeur. La fixation peut être

effectuée plus bas sur la métaphyse humérale pour avoir un effet d'abaissement du subscapulaire.

III.1.2.3.3. Intervention de Boytchev :

La pointe de l'apophyse coracoïde est détachée après dissection des deux berges du tendon conjoint, puis elle est passée de bas en haut sous le tendon du subscapulaire et réinsérée dans sa position initiale. Pour certains, le tendon du petit pectoral peut être laissé en continuité avec la pointe de la coracoïde, mais cela ne modifie pas le taux élevé d'échec de cette technique.

III.2. Techniques arthroscopiques (43) :

III.2.1. Installation :

Deux types d'installation sont classiquement utilisés : la position demi-assise (beach chair) (Fig. 17) ou le décubitus latéral (Fig. 18).

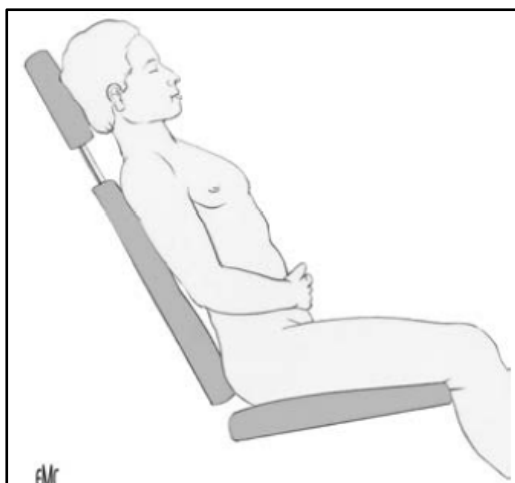


Figure 17 : Position demi-assise.

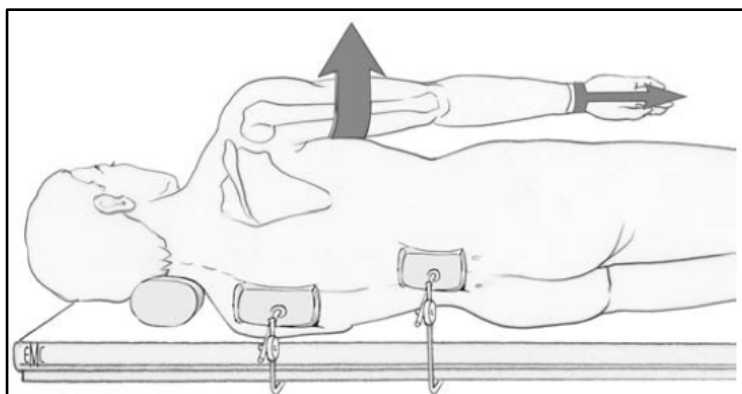


Figure 18 : Position en décubitus latérale, traction et suspension.

III.2.1.1. Position demi-assise :

III.2.1.1.1. Description :

Elle nécessite une table qui puisse se « casser ». On prend soin d'installer le patient confortablement en cas d'anesthésie locorégionale en passant progressivement de la position couchée à demi-assise. Si le patient est sous anesthésie générale, on peut s'aider d'un collier en mousse pour éviter l'hyperextension du rachis cervical, ce qui permet aussi de fixer la tête au moyen d'une bande adhésive élastique. Il existe des systèmes de têtes qui peuvent se fixer sur la table dans lesquelles la tête du patient peut reposer confortablement. La partie postérieure de l'épaule doit être dégagée en décalant le patient sur le bord de la table ou en enlevant un coin de table.

III.2.1.1.2. Avantages :

Le patient peut bénéficier dans cette position d'une anesthésie locorégionale sans problème puisqu'il est installé en position confortable. Si une conversion à ciel ouvert s'avérait nécessaire, celle-ci est théoriquement possible dans le même temps chirurgical. Toutefois, la conversion à ciel ouvert se fait généralement au bout d'un temps opératoire relativement long au-delà duquel les tissus avoisinants sont infiltrés d'eau, rendant difficile tout abord chirurgical, faisant aussi prendre un risque infectieux. Il est plus sage dans ce cas d'attendre 48 heures pour proposer une nouvelle chirurgie à ciel ouvert.

Il est possible de réaliser une exploration dynamique intra-articulaire pour rechercher par exemple des conflits intra-articulaires ; ceci est plus difficile en traction. La position demi-assise permet aussi d'installer un système de traction au pied du patient.

III.2.1.1.3. Inconvénients :

La position du chirurgien peut être rendue inconfortable si l'épaule est trop haute. La critique classique de cette installation vient du fait que le liquide d'irrigation a tendance à s'écouler vers le bas et donc le long de l'optique. Ceci peut créer de la buée sur l'optique et rendre la visibilité difficile. Cette installation ne permet pas de s'affranchir d'un (e) aide opératoire dans le traitement de l'instabilité. La voie d'abord postérieure est en zone limite de l'anesthésie et nécessite parfois une anesthésie locale cutanée de complément au niveau du « soft point ».

III.2.1.2. Décubitus latéral traction-suspension :

III.2.1.2.1. Description :

Le patient est sous anesthésie générale associée ou non à une anesthésie locorégionale. Il est placé en décubitus latéral avec un appui sur le sacrum et un sur le pubis, éventuellement un appui thoracique bas. On prend soin de placer l'opéré le tronc légèrement en arrière afin d'orienter la glène horizontalement par rapport au plan de la table ou de mettre du roulis avec la table.

Un système de traction dans l'axe du bras est indispensable. L'épaule peut être décoaptée au moyen d'un système de suspension fixé sur la même potence. Il faut utiliser une abduction de 30° à 70° maximum. La traction au zénith doit être placée le plus possible à l'aplomb de l'extrémité supérieure de l'humérus ; plus on s'écarte de la tête humérale et moins cette traction au zénith est efficace. La somme des poids utilisés

dans cette installation ne doit pas excéder 5 kg. Il est essentiel d'utiliser des fixations par l'intermédiaire de poulie afin de minimiser les risques de lésion par traction du plexus brachial dans le cas de chute du malade, de lâchage d'un appui ou de traction trop prolongée. Le nerf musculocutané est le plus menacé dans ces cas.

Un antécédent d'abord du plexus brachial (exemple : syndrome du défilé) doit faire contre-indiquer la traction.

III.2.1.2.2. Avantages :

Le décubitus latéral en double traction permet de travailler seul en plaçant les anesthésistes, soit au pied du malade, soit à la tête du malade. On peut ainsi avoir accès à la fois à la face antérieure et postérieure de l'épaule. C'est une installation qui peut être réalisée sur une table standard. Le liquide d'irrigation n'est en principe pas gênant pour la caméra. Le système de suspension permet une certaine décoaptation qui est confortable pour travailler en avant de l'épaule opérée. La traction permet une certaine translation inférieure de la tête humérale facilitant un éventuel geste sur la coiffe des rotateurs.

III.2.1.2.3. Inconvénients :

Cette installation ne se conçoit pas sous anesthésie locorégionale simple car très inconfortable pour le patient. Elle nécessite une potence avec des poulies. Le risque de lésion du plexus brachial existe si celle-ci est mal installée, au-delà de 30° d'abduction ou d'une durée trop prolongée. Il est difficile de réaliser un examen dynamique de l'épaule en peropératoire, à moins de démonter la traction-suspension.

III.2.2. Matériel :

La colonne d'arthroscopie doit comprendre un système vidéo avec un écran, une caméra, une optique 5 mm-30°. Un système d'enregistrement et/ou d'impression permet de mémoriser certaines séquences à des fins de formation ou des fins médico-légales. L'arthropompe, c'est-à-dire un système de régulation de la pression et du flux intra-articulaires, est très utile mais non indispensable.

L'irrigation se fait avec des poches de 3 l de sérum physiologique dans lequel on peut ajouter de l'adrénaline à raison de 1 mg/l de sérum afin de limiter un éventuel saignement. Il faut s'assurer de bien avoir à sa disposition le matériel ancillaire de pose des ancrs et de passage des fils, des canules de travail de 8mm.

Il est indispensable que la réalisation de nœuds sous arthroscopie ait été acquise. Une seule technique de nœud coulissant doit être maîtrisée. Cependant, il existe sur le marché des systèmes de boucle permettant de s'affranchir de la confection d'un nœud. Une pince démêle-nœud est très utile au repérage des deux brins de suture.

La mise en place des sutures dans les parties molles est largement facilitée par l'utilisation de Reverdin arthroscopique. Ces instruments ont l'avantage d'exister en plusieurs angulations et en plusieurs déviations, ce qui permet d'accéder à la plupart des structures anatomiques de l'épaule. Ils ont le désavantage de ne pouvoir mettre en place que des fils monofilaments qui peuvent être utilisés comme relais d'une suture tressée. Celle-ci, nouée au fil monofilament, peut être passée à travers la capsule. D'autres dispositifs passe-fil permettant de manipuler du fil tressé existent aussi.

La chirurgie arthroscopique de l'épaule instable impose l'utilisation d'un appareil motorisé type shaver avec couteau à partie molle et fraise permettant d'aviver le bord

antérieur de la glène, d'un système d'électrocoagulation simple ou de radiofréquence uni- ou bipolaire.

III.2.3. Voies d'abords arthroscopiques :

III.2.3.1. Voie postérieure :

Elle est située à 2 à 3 cm en dessous et 1 à 2 cm en dedans du bord postéroexterne de l'acromion ; elle est baptisée « soft point » en raison d'une dépression perceptible au doigt entre l'infraspinatus et le teres minor. C'est la voie qui est dans tous les cas réalisée en premier pour l'exploration glénohumérale.

Chez le sujet de corpulence normale, l'interligne articulaire peut être palpé dans cet intervalle. L'incision cutanée est de petite taille et verticale. On passe ensuite le trocart mousse en visant en avant la pointe de l'apophyse coracoïde. On sent nettement le passage capsulaire ; le trocart doit alors se trouver dans le récessus supérieur. Les deux éléments à risque dans cette zone sont le nerf axillaire et le nerf suprascapulaire.

Avant d'ouvrir l'irrigation, on vérifie à l'aide de l'arthroscope que le trocart est en bonne position. Le premier temps d'exploration arthroscopique peut être fait à l'air en insufflant de l'air au moyen d'une seringue de gros volume dans le trocart.

III.2.3.2. Voie antérieure :

Il existe trois voies antérieures :

- Une voie antérieure pure en dedans de la coracoïde à la partie supérieure du tendon du subscapularis ;

- Une voie antérosupérieure latéralisée par rapport au bord antérieur de l'acromion ;
- Une voie antéro-inférieure sous le bord inférieur du subscapularis utilisée surtout en cas de fracture de glène.

Les voies supérieures sont réalisées de dehors en dedans en fonction de la lésion à explorer ou réparer. Au moyen d'une aiguille suffisamment longue, on repère l'angulation favorable à l'implantation d'une ancre supérieure sur la glène.

Les voies d'abord peuvent être multipliées en fonction des différentes pathologies articulaires en tenant compte des repaires anatomiques importants.

III.2.4. Exploration arthroscopique (Fig. 19) :

L'exploration glénohumérale est le premier temps de l'intervention. Elle est faite par la voie d'abord postérieure habituelle. L'utilisation d'une double traction sur des patients en décubitus latéral présentant une laxité ligamentaire importante peut parfois compliquer l'introduction du trocart d'arthroscopie. La pression négative intra-articulaire colle la capsule sur les structures osseuses, et gêne l'introduction du trocart d'arthroscopie. Il est alors utile d'utiliser l'injection intra-articulaire d'air ou de sérum salé avant de mettre en place le trocart d'arthroscopie.

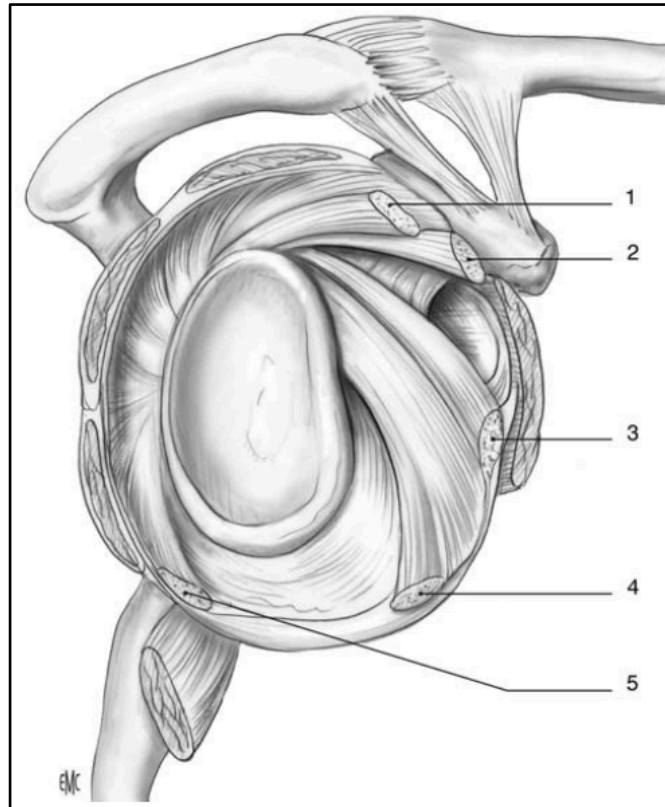


Figure 19 : Vue intra articulaire des différents éléments de l'épaule normale. 1=Tendon du biceps; 2=LGHS; 3=LGHM; 4=Bande antérieure du LGHI; 5=Bande postérieure du LGHI.

Une exploration première intra-articulaire à l'air peut être réalisée : elle peut être statique et dynamique. Le fait de distendre l'articulation à l'air permet aussi de réaliser des photos peropératoires de meilleure qualité. L'exploration intra-articulaire doit être systématique : elle comprend l'exploration du bourrelet glénoïdien. Celui-ci s'attache sur tout le pourtour de la glène, sauf dans sa partie antérosupérieure (0 à 3 h pour une épaule droite), où il peut exister un hiatus physiologique. Ce hiatus ne déborde pas le bourrelet antérieur moyen. Ce bourrelet peut avoir un aspect pseudoméniscal dans sa partie supérieure entre 10 heures et 2 heures. L'exploration commence donc par le bourrelet supérieur puis antérosupérieur, antéro-inférieur et enfin postérieur. L'exploration du bourrelet postérieur peut être difficile ; le principal risque à ce niveau est de sortir de l'articulation. Il faut alors utiliser les possibilités qu'offre la rotation de

l'optique à 30°. Ensuite, on s'intéresse à l'exploration des ligaments glénohuméraux (Fig. 19). Ils sont au nombre de trois :

- Le ligament glénohuméral supérieur (LGHS) tendu à la partie supérieure de l'articulation, que l'on retrouve siégeant entre le sous-scapulaire et le long biceps. Il participe à la création de l'anneau fibreux qui sangle le long biceps à la sortie de sa gouttière. Le ligament glénohuméral supérieur est en fait la partie inférieure de cette sangle ;
- Le ligament glénohuméral moyen (LGHM) croise le tendon du subscapularis et vient s'insérer sur le bourrelet antérosupérieur ;
- Le ligament glénohuméral inférieur (LGHI) divisé en une corde antérieure et une corde postérieure répond à la partie inférieure de la tête avec le creux axillaire. On peut apprécier la taille du ligament glénohuméral inférieur en la comparant au diamètre du long biceps, la corde antérieure pouvant faire la moitié, le tiers ou les deux tiers du diamètre du long biceps. On pense à vérifier son insertion humérale.

La coiffe des rotateurs est appréciée, intervalle des rotateurs, supraspinatus, infraspinatus, long biceps, et subscapularis. Ce dernier ne peut être visualisé que partiellement. La différence entre supraspinatus et infraspinatus est faite en repérant la zone découverte située à la face postérieure de la tête humérale qui n'est recouverte ni par du cartilage ni par de la synoviale : on est sûr que le tendon qui se situe en face de cette zone découverte est le tendon de l'infraspinatus. C'est la seule manière de faire la différence dans une vue intra-articulaire entre le supraspinatus et l'infraspinatus.

En fin d'exploration, on apprécie l'état des cartilages :

- Cartilage huméral à la recherche d'une lésion postérieure : encoche de Malgaigne ou Hill-Sachs ;

- Cartilage glénoïdien à la recherche d'une lésion antérieure : fracture. Il existe parfois au centre de la glène une zone où le cartilage est moins épais de façon physiologique.

III.2.5. Exploration de l'épaule instable :

Le premier temps de l'exploration intra-articulaire est de confirmer qu'il s'agit bien d'une instabilité de l'épaule afin de mettre en évidence des lésions de passage ou des lésions véritablement d'instabilité qui sont détaillées plus loin.

Une des principales causes d'erreur en matière de chirurgie arthroscopique de l'épaule instable est de confondre une épaule douloureuse et instable avec une épaule douloureuse pure. Le drive through sign décrit par Warren, qui est la facilité avec laquelle on passe de la partie postérieure de l'articulation à la partie antérieure a été proposé par les auteurs pour apprécier l'existence d'une laxité ligamentaire. Ce signe n'est utilisable que dans le cadre d'une installation demi-assise. Dans le cadre d'une installation en double traction, il est le plus souvent positif.

Au moyen d'un crochet palpeur, on apprécie la lésion de Bankart qui est constituée par une désinsertion du bourrelet antéro-inférieur ou antérieur du bord antérieur de la glène (Fig. 20-22). Ce dernier peut être cicatrisé en mauvaise position réalisant une anterior labrum periosteal sleeve avulsion (ALPSA) lesion de Neviaser(16). Il est important de palper le bourrelet à sa partie supérieure afin de diagnostiquer une éventuelle superior labrum anterior and posterior (SLAP) lesion(17). Il faut aller crocheter le tendon du biceps afin d'évaluer sa trophicité et de mieux visualiser la coulisse bicipitale et la poulie de réflexion du sous-scapulaire.

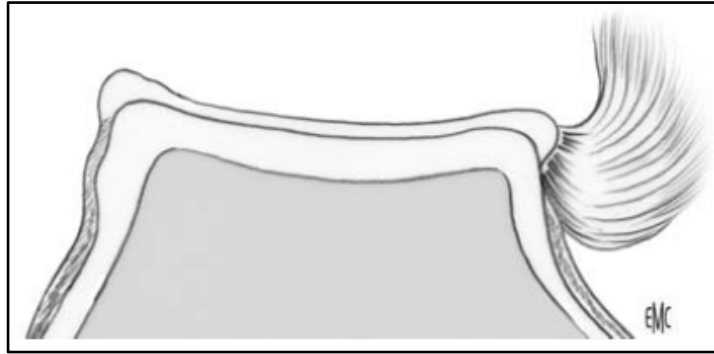


Figure 20 : Insertion normale du bourrelet.

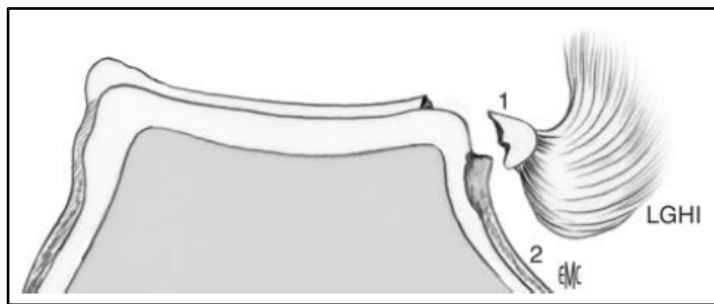


Figure 21 : Désinsertion du bourrelet. 1=Labrum & LGHI; 2=Périoste.

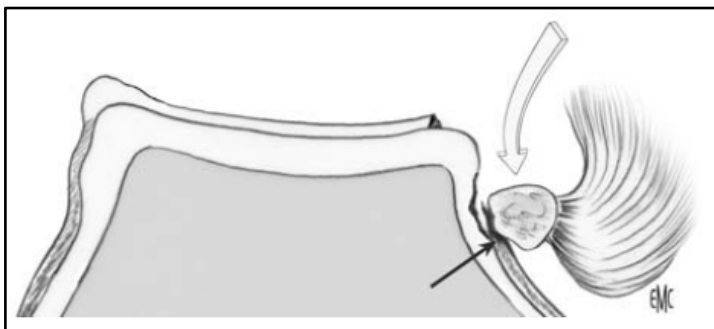


Figure 22 : Antérieur labrum periosteal sleeve avulsion (ALPSA).

III.2.6. Technique de réparation de type Bankart sous arthroscopie :

Il s'agit de recréer une concavité glénoïdienne(44,45) par la réinsertion du bourrelet à la partie antérieure et inférieure de la glène. Il faut retendre le complexe

capsuloligamentaire antéro-inférieur du bas vers le haut et de latéral vers médial par une retente capsulaire afin d'éliminer la translation humérale antérieure.

III.2.6.1. Préparation du bourrelet et de la capsule :

La préparation de la capsule et du bourrelet est le temps essentiel de cette intervention. Il doit être minutieux, complet et adapté. Seule une préparation de qualité permet une véritable tension à la fois supérieure et médiale pour une retente du ligament glénohuméral inférieur, garante d'un bon résultat clinique. Le succès des interventions à ciel ouvert (capsular shift, Bankart) est lié à la dissection qui est menée entre le subscapularis et la capsule. Ce temps de dissection réalisé à ciel ouvert est long, fastidieux. Il permet de créer un véritable décollement entre ces deux éléments anatomiques qui sont fusionnés au niveau du tendon du sous-scapulaire. La cicatrisation de ce décollement joue probablement une grande part dans la qualité des résultats de cette intervention à ciel ouvert. Cependant, ces techniques à ciel ouvert associent toujours une désinsertion complète ou partielle du tendon du sous-scapulaire. Cette désinsertion est source dans certains cas de rupture secondaire et de récurrence de l'instabilité. Le but du traitement arthroscopique est d'être aussi agressif sous arthroscopie qu'à ciel ouvert pour ce qui est du décollement entre la capsule et le sous-scapulaire, tout ceci sans effectuer de désinsertion du sous-scapulaire. Cette préparation du bourrelet et de la capsule est effectuée par la voie d'abord instrumentale antérieure avec l'arthroscope qui peut être, soit laissé en arrière, et dans ce cas-là orienté vers le bas, soit introduit par une deuxième voie d'abord antérosupérieure. Les instruments vont décoller le bourrelet qui peut être cicatrisé en position médiale sur la scapula (ALPSA lesion)(16). On va ainsi de proche en proche décoller le bourrelet et la capsule

de manière à voir apparaître les fibres du subscapularis. Il faut complètement «deshabiller» la face profonde du sous-scapulaire de manière à mettre à nu toutes les fibres du sous-scapulaire, ce décollement se faisant sur toute la hauteur du ligament glénohuméral moyen jusqu'à 6 heures. Des instruments courbes initialement utilisés pour aviver le bord antérieur de la glène sont particulièrement utiles pour faire ce geste. Les critères d'un bon décollement sont qu'à la fin, la capsule doit être complètement libre, et il est possible alors de réaliser une véritable retension supérieure et médiale. On peut vérifier que la capsule est bien libérée en laissant en place l'arthroscope et en diminuant la pression intra-articulaire, et on voit le bourrelet et la capsule se remettre en place spontanément à leur position anatomique. La dissection est prolongée sur toute la face antérieure de la glène. On peut ainsi descendre jusqu'à 2 cm du bord antérieur de la glène. Il n'y a aucun risque neurologique dans la mesure où on reste au contact de l'os.

III.2.6.2. Préparation de la glène :

La préparation du bord antérieur de la glène se fait à l'aide d'une fraise motorisée ou d'une râpe. Elle permet d'aviver l'os glénoïdien et donc de favoriser la fixation du bourrelet réinséré. La vascularisation du bord antérieur de la glène est extrêmement pauvre, c'est pourquoi il est recommandé d'effectuer ce geste d'avivement du bord antérieur de la glène, encore qu'aucun travail expérimental n'ait montré la supériorité de l'avivement par rapport à l'absence d'avivement.

III.2.6.3. Fixation au bord antérieur de la glène :

III.2.6.3.1. Modalités :

Il s'agit là d'un deuxième temps dans la courbe d'apprentissage, car il faut alors réaliser des nœuds sous arthroscopie.

Certaines règles sont à respecter : tout d'abord, il ne faut avoir qu'un seul nœud dans la canule, c'est-à-dire qu'à chaque fois qu'un point est passé, celui-ci est fixé au bord antérieur de la glène et ensuite noué. Il est impossible de passer tous les points puis ensuite de les fixer au bord antérieur de la glène. Il est important, lorsqu'on fixe le bourrelet glénoïdien, de recréer un bourrelet surélevé par rapport au plan glénoïdien en mettant en place une ancre qui « mord » un petit peu sur le cartilage (Fig. 23). Le bourrelet glénoïdien ne doit pas se situer sur le même plan que la glène. De nombreux systèmes d'ancre sont proposés. Ils peuvent être résorbables ou non résorbables, vissés ou impactés. Le fil idéal est un fil tressé, non résorbable. Cependant, pour des raisons de commodité, on est souvent amené à utiliser un fil monobrin à résorption lente. L'autre règle à ne pas transgresser est l'absence de compromis. Toutes les techniques qui, dans le même temps, attrapent les tissus à fixer et les fixent font que l'on prend en général beaucoup moins de tissu qu'on ne pourrait le faire afin d'être sûr de pouvoir atteindre le bord antérieur de la glène. S'il est impossible de mettre une ancre à 6 heures, on peut tout à fait placer un point de suture à 6 heures et fixer aussi ce point de suture sur une ancre qui est située à 5 heures sur une épaule droite. Il est donc essentiel de complètement dissocier le temps de passage des points et le temps de fixation de ceux-ci au bord antérieur de la glène. Une bonne technique consiste à placer le premier point le plus bas possible en utilisant éventuellement un premier fil tracteur permettant de

remonter la capsule et le bourrelet(46). La traction sur ce fil permet d'évaluer la retension capsulaire nécessaire ; on place une ancre à cet endroit. Un minimum de trois ancrés est à utiliser pour fixer un bourrelet glénoïdien antérieur. Un bon signe d'une retension efficace est la disparition de la poche de décollement antérieur avec une capsule qui vient au contact de la tête humérale.

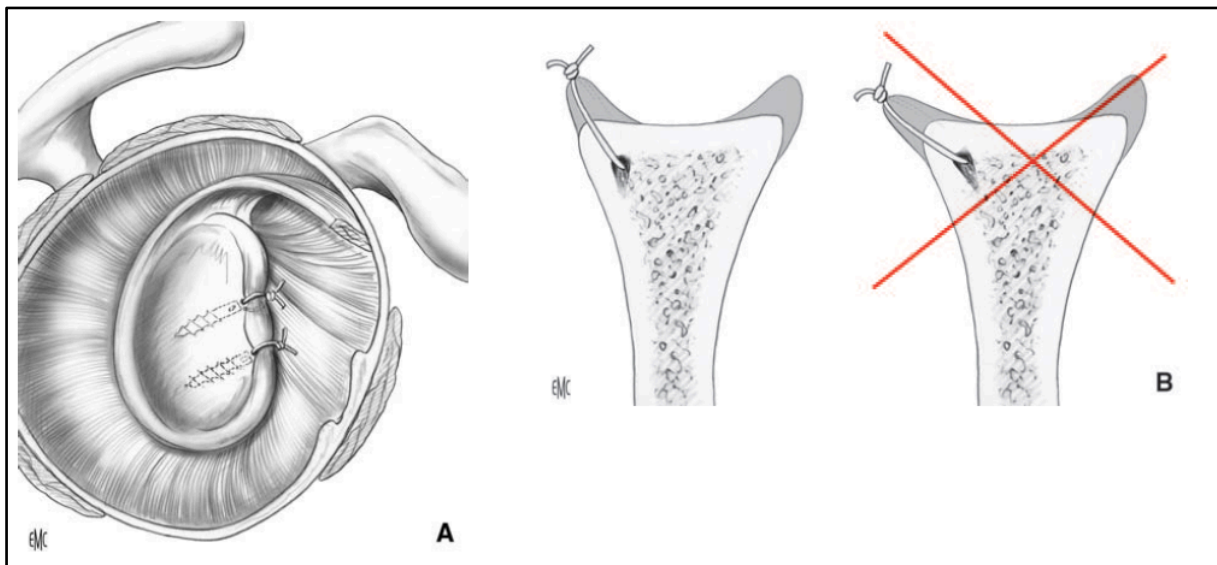


Figure 23 : A, B. Fixation au bord antérieur de la glène.

III.2.6.3.2. Nœuds sous arthroscopie :

La réalisation des nœuds sous arthroscopie fait appel à l'utilisation d'un pousse-nœuds et/ou de nœuds coulissants. Les nœuds coulissants sont souvent utilisés avec les fils monofilaments, et le pousse-nœud est utilisé essentiellement dans les sutures à l'aide de fils tressés. Quelques règles sont à respecter : tout d'abord utilisation d'une canule de travail. Il est difficile de faire des nœuds sous arthroscopie sans avoir de canule de travail, d'avoir une pince démêlante permettant de s'assurer qu'il n'y a pas de nœud dans les fils au sein de la canule. L'utilisation de canules translucides permet de

contrôler sous arthroscopie qu'il n'y a pas de nœud dans la canule. La dernière règle est de faire les nœuds après chaque point de suture et de n'avoir toujours qu'un seul fil au sein de la canule.

III.2.6.4. Suites post opératoires :

La plupart de ces patients peuvent être traités en chirurgie ambulatoire. Il ne s'agit pas d'une intervention très douloureuse, mais la prescription d'antalgiques et d'anti-inflammatoires en postopératoire est recommandée. Le patient doit être soigneusement averti du réveil souvent brutal d'un éventuel bloc interscalénique durant la première nuit postopératoire. Ceci doit être anticipé par une prescription adaptée des antalgiques. Les suites postopératoires doivent comprendre une immobilisation dans un appareillage coude au corps pour une durée de 4 semaines. Les mouvements pendulaires sont autorisés durant cette période. La rééducation est ensuite commencée en autopassif et en pendulaire en rééduquant essentiellement au début l'antépulsion. La rééducation active est à commencer au 2e mois postopératoire, et tout sport avec armer du bras est à proscrire avant le 4e mois postopératoire.

IV. ÉTUDE RETROSPECTIVE :

BANKART ARTHROSCOPIQUE DE PATIENTS ÂGÉS DE PLUS DE 30 ANS. RÉSULTATS CLINIQUES ET RADIOLOGIQUES À PLUS DE 10 ANS.

INTRODUCTION :

L'instabilité antéro-inférieure de l'épaule est une pathologie très fréquente dont l'incidence est évaluée à 27/100 000 chez l'homme et 22/100 000 chez la femme(1). Il s'agit d'une symptomatologie chronique, qui survient soit au décours d'une luxation antéro-médiale (luxation ou subluxation récidivante), soit se manifeste d'emblée par des subluxations répétées ou des épisodes douloureux purs. La luxation antéro-médiale de l'épaule est une pathologie assez fréquente et représente 11% des traumatismes de l'épaule. Les luxations antérieures de l'épaule peuvent survenir à tout âge. Les moins de 30 ans surtout sont impliqués. La récurrences des luxations est plus importante chez les sujets jeunes (2-4).

L'instabilité antéro-inférieure d'épaule nécessite généralement une prise en charge chirurgicale soit par l'opération de Bankart, (ciel ouvert ou arthroscopie), soit par une butée coracoïdienne.

Le choix de la technique chirurgicale ne fait toujours pas l'unanimité selon les pays et les chirurgiens. Le taux de récurrence après Bankart arthroscopique est plus important que pour la technique de la butée, variant de 0 à 29,6% selon les études, avec un taux moyen de 8,9% (5). Les facteurs de risques ont été bien étudiés. Boileau et al (6) ont notamment

publié le score ISIS qui permet d'orienter le choix décisionnel entre butée ou Bankart selon certains facteurs de risques.

Il existe de nombreuses études sur les patients opérés par la technique de Bankart sous arthroscopie. A notre connaissance, il n'existe que deux études (7,8), avec des effectifs réduits (<30 malades), ayant un recul minimum de 10 ans.

Notre objectif était donc d'une part de donner un taux de récurrence à long terme sur un échantillon plus large et d'autre part d'analyser les facteurs de risques.

Nous avons ainsi décidé d'axer notre étude sur les patients les plus âgés (plus de 30 ans) (9) et donc, a priori, présentant un moindre risque de récidiver pour permettre de mieux mettre en évidence d'autres facteurs de risques.

MATERIEL ET METHODES :

Il s'agissait d'une étude rétrospective, monocentrique, multi-opérateur. Les patients ont tous été opérés dans le service de chirurgie orthopédique de l'Hôpital Ambroise Paré à Boulogne-Billancourt.

Les critères d'inclusion étaient :

- Les instabilités antérieures isolées chez des patients n'ayant pas été opérés de cette même épaule,
- Les patients ayant uniquement eu un Bankart sous arthroscopie comme geste chirurgical lors de l'intervention,
- Les patients âgés de plus de 30 ans lors de leur intervention,
- Les patients opérés il y a plus de 10 ans,
- La fixation du bourrelet glénoïdien à l'aide d'ancre.

Les critères de non inclusion étaient :

- Les instabilités multidirectionnelles ou postérieures,
- Les luxations ou subluxations reproduites volontairement par le patient,
- Les épaules ayant déjà été opérées pour une stabilisation,
- Les épaules ayant des lésions associées (rupture de la coiffe des rotateurs),
- Les patients âgés de moins de 30 ans lors de leur intervention,
- Les patients opérés il y a moins de 10 ans,
- Les patients ayant eu un autre mode de fixation du bourrelet que les ancres.

Les informations collectées pour chaque patient étaient réalisées grâce à l'analyse du dossier afin de récupérer les informations préopératoires et peropératoire, et grâce à une consultation clinique et la réalisation de radiographies à plus de 10 ans.

I. Données préopératoires :

I.1. Population :

Nous avons inclus 31 hommes et 10 femmes. Le côté opéré était dominant dans 85% des cas. L'âge moyen était de 38 ans au moment de l'intervention (min 30 - max 72).

I.2. Score ISIS préopératoire(6) :

Le score a été calculé à l'aide des informations dans le dossier. L'observation clinique et les clichés radiologiques de face en trois rotation (face rotation neutre, face rotation interne et face rotation externe) ont donc été analysés. Le score est détaillé dans la figure

AGE A L'INTERVENTION	>20 ANS	0 POINT
	<20 ANS	2 POINTS
NIVEAU SPORTIF	LOISIR	0 POINT
	COMPETITION	2 POINTS
TYPE DE SPORT	SANS RISQUE	0 POINT
	ARME OU CONTACT	1 POINT
HYPERLAXITE	NON	0 POINT
	OUI	1 POINT
ENCOCHE HUMERALE	INVISIBLE EN ROT LATERALE	0 POINT
	VISIBLE EN ROT LATERALE	2 POINTS
PERTE DU CONTOUR INFERIEUR DE LA GLENE	NON	0 POINT
	OUI	2 POINTS

Figure 24 : Score ISIS de Boileau.

I.3. Profondeur de l'encoche de Malgaigne (index P/R) (47) :

La profondeur de l'encoche de Malgaigne était mesurée sur une radiographie de l'épaule de face en rotation interne. Il s'agit du rapport entre la profondeur de l'encoche (P) et le rayon de la tête (R).

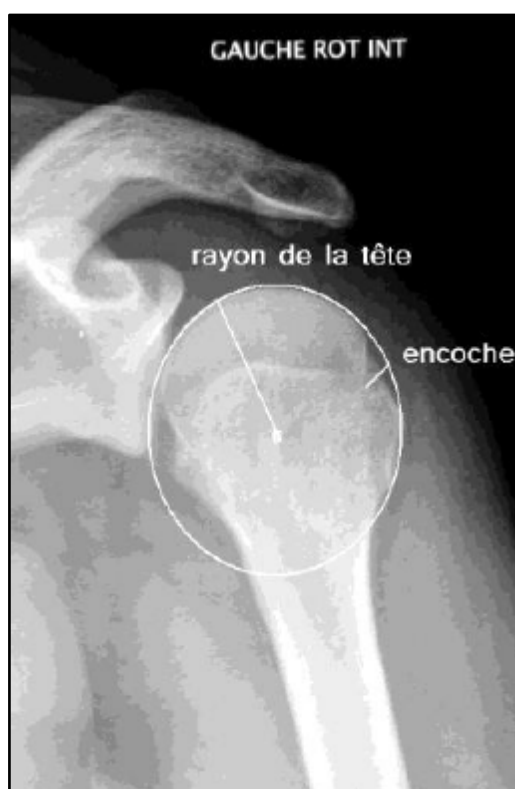

Figure 25 : Mesure de l'index P/R

I.4. Perte osseuse de la glène:

La Perte osseuse de la glène était évaluée sur des clichés radiologique de Bernageau comparatif .

Le profil glénoïdien, décrit par Bernageau en 1976 (48), était réalisé chez un patient debout, le bras en abduction (Fig. 26).




Figure 26 : Installation pour la réalisation d'un cliché de Bernageau

Un contrôle scopique validait les critères de bonne réalisation de ces clichés.

Pour qu'un profil glénoïdien soit parfaitement réalisé, la ligne correspondant à la projection du bord antérieur de la partie supérieure de la glène doit s'inscrire en continuité avec la ligne antérieure de la scapula. Lorsque ce critère est vérifié sur un contrôle scopique, la radiographie est alors imprimée. Il est à noter que dans cette position, il n'existe qu'un seul cliché respectant ces critères, faisant de ce profil un examen reproductible.

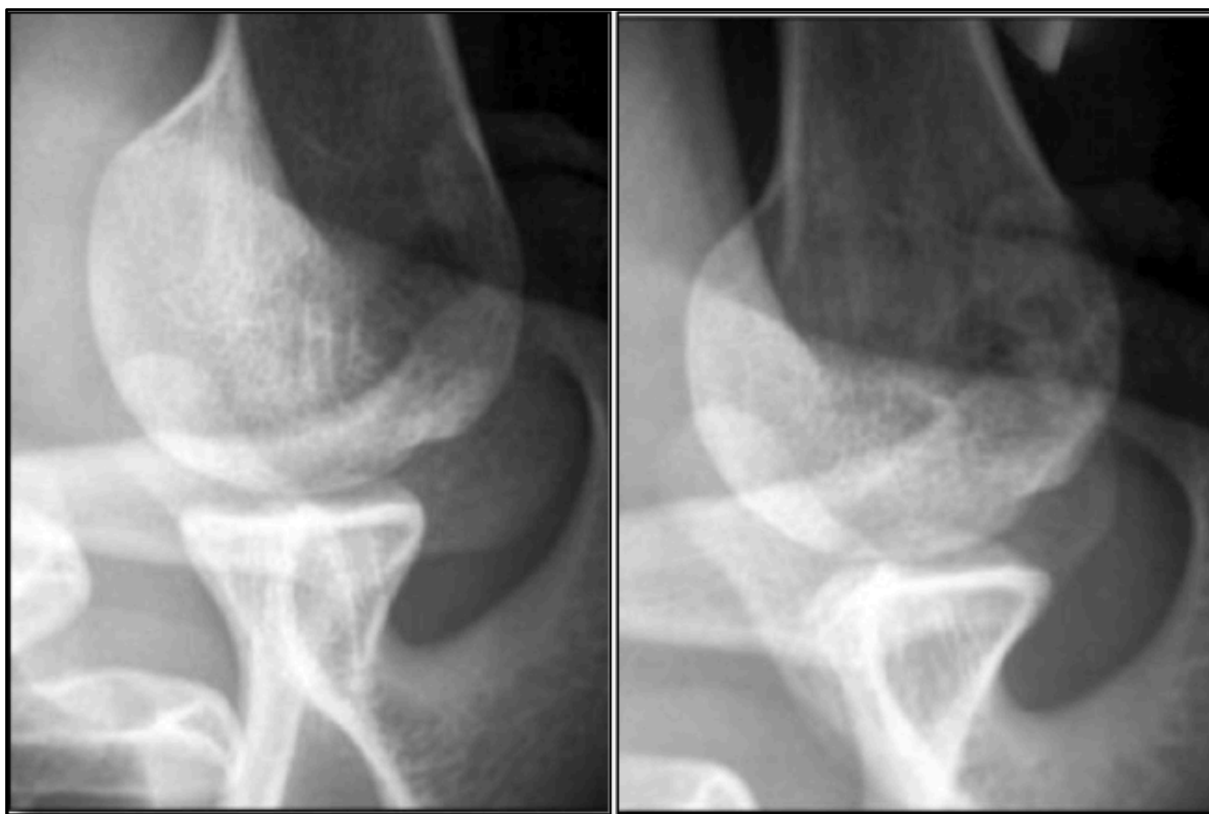

Figure 27 : Exemple de clichés comparatifs.

Dans notre étude la perte osseuse au niveau de la glène était classée en 4 stades:

- Stade 0 = Glène normale,
- Stade 1 = Glène émoussée,
- Stade 2 = Fracture de glène,
- Stade 3 = Glène amputée.

L'évaluation radiologique a été réalisée par plusieurs évaluateurs.

I.5. Omarthrose préopératoire :

Nous avons analysé, sur les clichés radiographiques préopératoires de face, l'omarthrose selon la classification de Samilson(49).

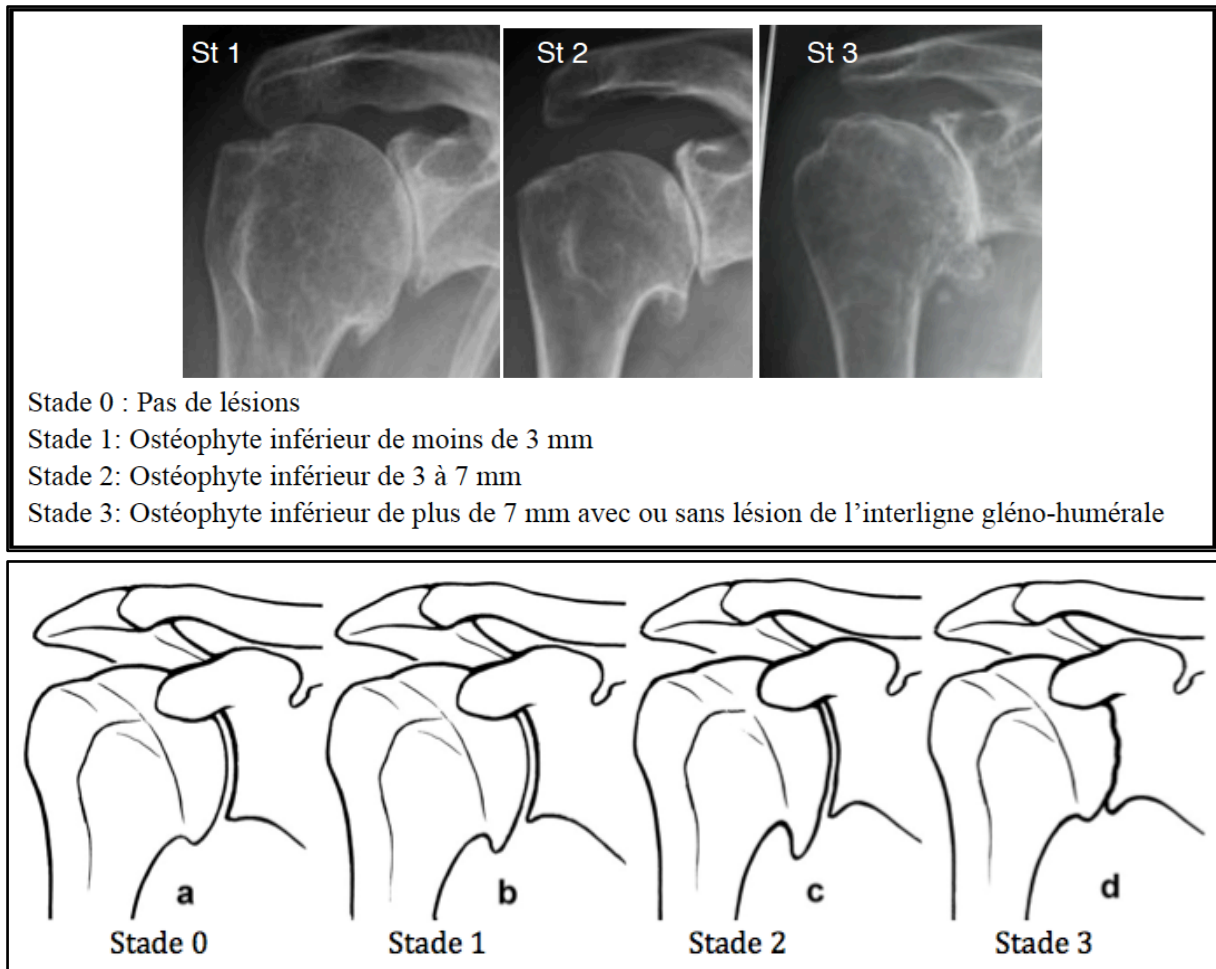


Figure 28 : Classification de Samilson.

Initialement décrite pour l'arthrose post-instabilité, cette classification est utilisée aujourd'hui dans l'omarthrose centrée. Elle est devenue une référence dans l'omarthrose centrée de par sa simplicité et sa bonne reproductibilité.

Le principal facteur d'analyse est l'ostéophyte inférieur de la tête humérale et de la glène.

L'évaluation radiologique a été réalisée par plusieurs évaluateurs.

II. Évaluation clinique, fonctionnelle et radiographique à plus de 10 ans :

II.1. Interrogatoire :

Nous avons évalué la douleur de l'épaule opérée que nous avons analysée à l'aide de l'Échelle Visuelle Analogique (EVA) coté de 0 à 10.

Nous avons aussi recherché si les patients avaient présenté des récurrences ainsi que le mécanisme déclenchant. L'échec était défini par toute récurrence d'instabilité (subluxation ou luxation vraie) ayant entraîné ou non une reprise chirurgicale.

Une réintervention de l'épaule analysée était recherchée. Nous leur avons également demandé si ils étaient satisfaits de l'intervention (très satisfait, satisfait et non satisfait).

II.2. Examen physique :

L'examen physique des deux épaules a été réalisé torse nu en relevant les amplitudes articulaires actives :

- Antépulsion,
- Abduction,
- Rotation externe 1 (Fig. 29),
- Rotation externe 2,
- Rotation interne.

Nous avons mesuré les amplitudes des deux épaules à l'aide de goniomètre. L'épaule opérée a été comparée à la non opérée.

Nous avons également recherché, des signes de laxité de l'épaule. La laxité était recherchée en abduction passive de l'épaule, coude fléchi à 90° avec la scapula bloquée contre la paroi thoracique. Si il y avait plus de 20° par rapport à l'épaule controlatérale, le signe dit « de Gagey » était positif. (Fig. 30).

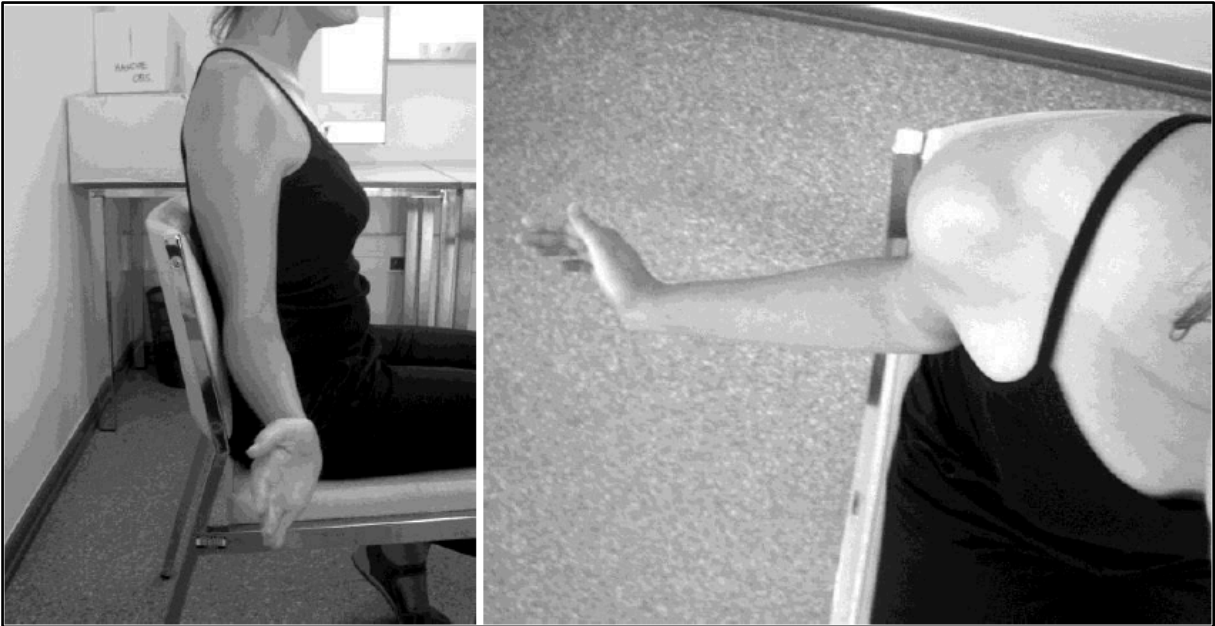

Figure 29 : Rotation externe 1.

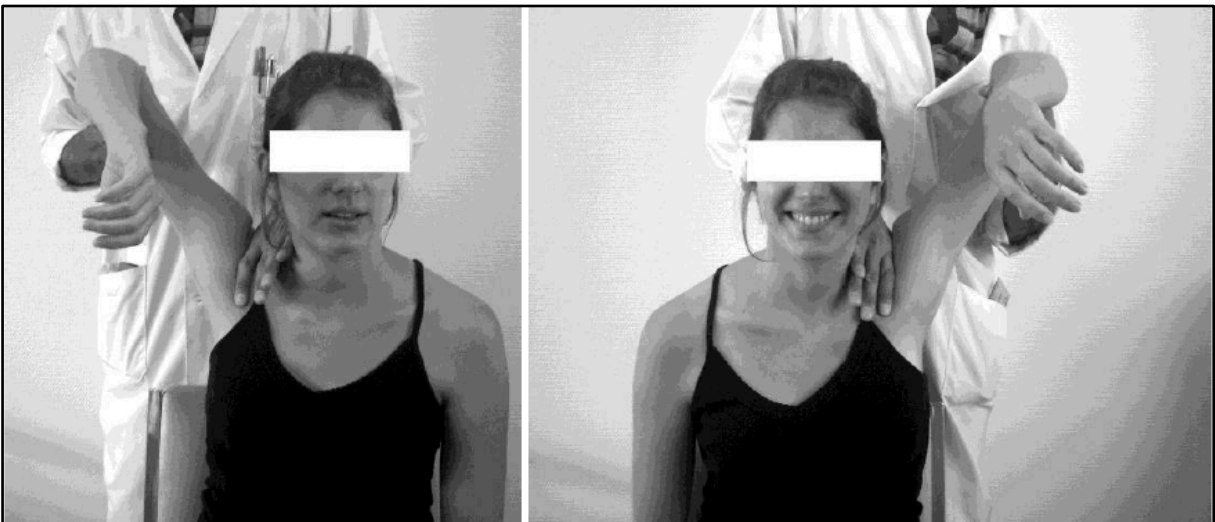

Figure 30 : Signe de Gagey.

- L'appréhension à l'armer du bras ainsi que la douleur par le "relocation test".

II.3. Évaluation radiologique :

Nous avons réalisé uniquement des radiographies de face rotation neutre des deux épaules afin d'apprécier ou non la présence de lésion arthrosique à 10 ans de recul.

La lecture de l'ensemble des radiographies a été effectuée par plusieurs chirurgiens.

Nous avons utilisé la classification de Samilson .

II.4. Les scores :

II.4.1. Le score de DUPLAY et WALCH :

Il s'agit d'un score spécifique, pour les bilans des réparations pour instabilité, proposé par Duplay et modifié en 1987 par Gilles Walch. Il est adopté par une grande partie de l'école Française et Européenne de chirurgie de l'épaule. Il permet une appréciation en dynamique de l'épaule avec une bonne reproductibilité. Il est sensible au changement suite à l'intervention. Il permet, également, l'appréciation de l'impact de la chirurgie au niveau d'une activité sportive (Fig. 31).

ACTIVITES SPORTIVES	RETOUR AU MÊME NIVEAU	25 POINTS
	PERTE DE NIVEAU SPORTIF	15 POINTS
	CHANGEMENT DE SPORT	10 POINTS
	ARRÊT DU SPORT	0 POINT
ACTIVITES QUOTIDIENNE	AUCUNE GÊNE	25 POINTS
(SI PATIENT NON SPORTIF)	GÊNE LEGERE (EFFORTS IMPORTANTS)	15 POINTS
	GÊNE LEGERE (EFFORTS MINIMES)	10 POINTS
	GÊNE IMPORTANTE	0 POINTS
STABILITE DE L'EPAULE	ABSENCE D'APPREHENSION	25 POINTS
	APPREHENSION PERSISTANTE	15 POINTS
	SENSATION D'INSTABILITE	0 POINT
	RECIDIVE D'INSTABILITE	-25 POINTS
DOULEUR D'EPAULE	AUCUNE DOULEUR	25 POINTS
	DOULEUR A L'EFFORT	15 POINTS
	DOULEUR PERMANENTE	0 POINT
AMPLITUDES ARTICULAIRES	EA SYMETRIQUE / $\Delta RE2 < 10\%$ / $\Delta RI < 3$ VERT.	25 POINTS
(Δ= PAR RAPPORT A L'EPAULE CONTROLATERALE)	EA < 150° / $\Delta RE2 < 30\%$ / $\Delta RI < 3$ VERTEBRES	15 POINTS
	EA < 120° / $\Delta RE2 < 50\%$ / $\Delta RI < 6$ VERTEBRES	5 POINTS
	EA < 90° / $\Delta RE2 > 50\%$ / $\Delta RI > 6$ VERTEBRES	0 POINT

SCORE > 90 :	résultat excellent
SCORE ENTRE 76 ET 90 :	résultat bon
SCORE ENTRE 51 ET 75 :	résultat moyen
SCORE < 51 :	résultat mauvais

Figure 31 : Score de Duplay et Walch.

II.4.2. Le WOSII (*Western Ontario Shoulder Instability Index*) :

Il s'agit d'un test anglo-saxon, validé en langue française(50,51), qui évalue de façon subjective les patients ayant (ou ayant eu) une épaule instable.

Il comporte 21 questions évaluées de 0 à 100 (Fig. 32).

Section A: Physical Symptoms

1. Ressentez-vous des douleurs lors de vos activités aériennes ?
2. Avez-vous des élancements dans votre épaule ?
3. Ressentez-vous une faiblesse ou un manque de force de votre épaule ?
4. Ressentez-vous une fatigue ou un manque d'endurance de votre épaule ?
5. Ressentez-vous des craquements, des claquements de votre épaule ?
6. Votre épaule est elle raide ?
7. Ressentez-vous un inconfort des muscles du cou que vous attribueriez à votre épaule ?
8. Votre épaule est elle instable ?
9. Compensez-vous vos problèmes d'épaule avec d'autres muscles ?
10. Avez-vous une perte d'amplitude de votre épaule ?

Section B: Sports / Recreation / Work

11. Votre épaule vous limite-t-elle dans votre pratique sportive ou vos loisirs ?
12. Votre épaule vous a-t-elle empêché de réaliser des gestes spécifiques requis pour votre pratique sportive ou votre travail ? (Si votre épaule affecte à la fois le sport et le travail ne notez que le plus affecté.)
13. Avez-vous ressenti le besoin de protéger votre bras pendant les activités ?
14. Arrivez-vous à lever des objets lourds au-dessus de votre épaule ?

Section C: Lifestyle

15. Avez-vous peur de tomber sur votre épaule ?
16. Rencontrez-vous des difficultés à maintenir votre niveau physique (à cause de votre épaule) ?
17. Avez-vous rencontré des difficultés pour chahuter avec votre famille ou des amis ?
18. Votre épaule vous empêche t elle de dormir ?

Section D: Emotions

19. Votre épaule est-elle oubliée ?
20. Vous inquiétez vous d'une aggravation éventuelle de votre épaule ?
21. Ressentez-vous de la frustration à cause de votre épaule ?

Figure 32 : WOSI validé en langue française (51).

II.4.3. Le score d'appréhension de Boileau :

Le score d'appréhension est un nouvel outil d'évaluation après stabilisation de l'épaule présenté par Boileau et al à la SOFCOT en 2012. Il est issu de l'examen clinique, permet de quantifier l'appréhension et il est corrélé aux différents scores d'évaluations de l'épaule.

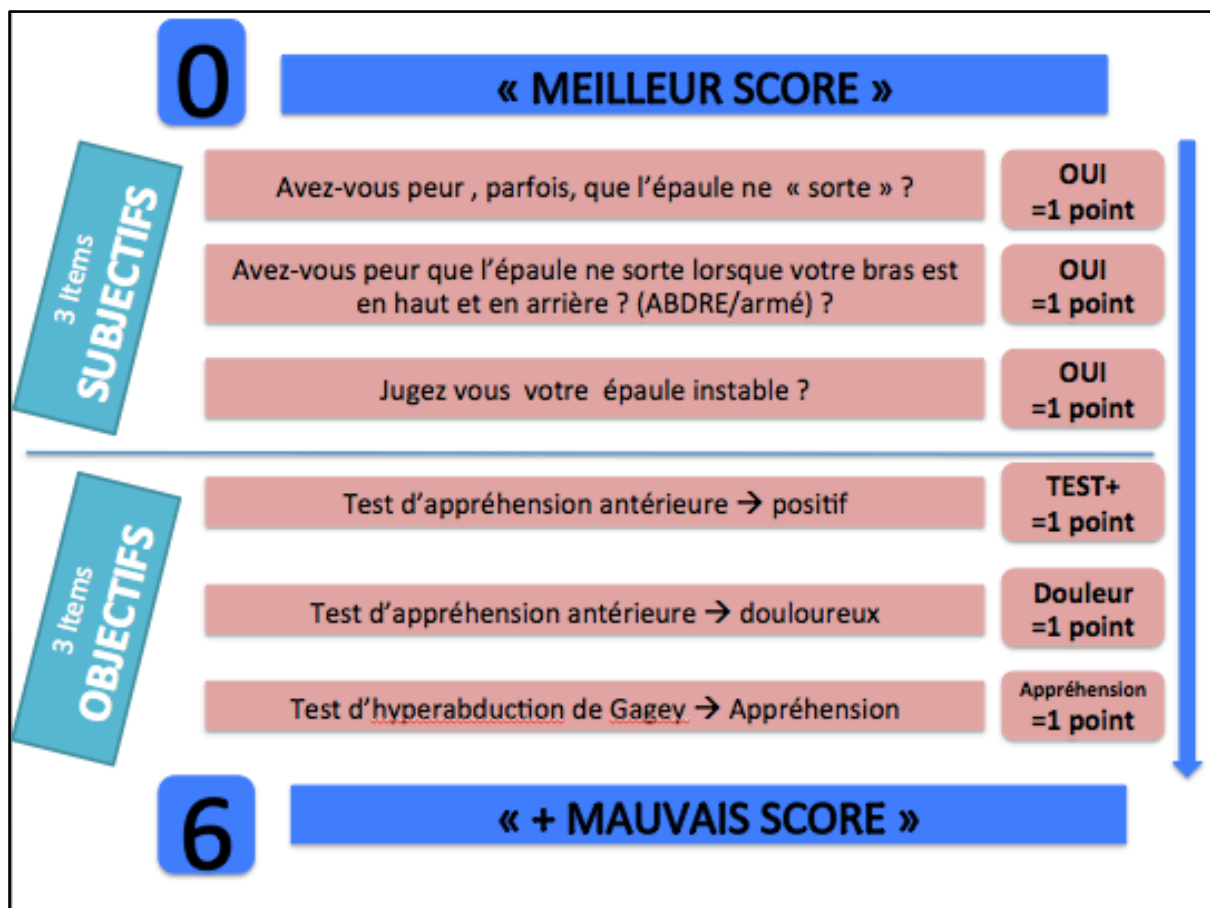


Figure 33 : Score d'appréhension de Boileau.

III. Description de la population

Cinquante-deux patients respectant les critères d'inclusion ont été opérés sur la période allant du mois d'août 1999 au mois août 2003. Quarante et une épaules chez 41 patients (79%) ont été revues avec un recul moyen de 150 mois (14,88) [min-max: 128 - 179].

L'âge moyen lors de l'intervention était de 38 ans [min-max: 30-72]. Il y avait 31 hommes et 10 femmes (sexe-ratio=3,1). Le côté opéré était le coté dominant chez 35 patients (85%).

Huit patients (20%) ont eu une réinsertion du bourrelet à l'aide de 2 ancrés et 33 patients (80%) à l'aide de 3 ancrés. Il s'agissait dans 78% (32 patients) des cas d'ancres

PANALOK® (Mitek®) et dans 22% (9 patients) des cas d'ancres BIOFASTAK® (Arthrex®).

Nous avons les informations nécessaires pour calculer le score ISIS préopératoire pour 37 patients. En moyenne, le score ISIS était de 1,29 [0-6] avec une médiane de 1. Six patients avaient un score ISIS > 2 et 31 patients, un score ≤2.

Tableau 2 : Description préopératoire de la population.

	Moyen (DS) Ou Effectif (%)	[min-max]
Age en année à l'opération	38 (9,01)	[30-72]
Sexe		
Homme	31 (75%)	
Femme	10 (25%)	
Côté dominant opéré	35(85%)	
ISIS	1,29	[0-6]

Nous avons 27 dossiers avec des clichés de Bernageau préopératoires. Pour la perte osseuse de la glène, il y avait 16 stades 0, 8 stades 1, 2 stades 2 et 1 stade 3. Les patients ont été séparés en 2 groupes : ceux sans lésion osseuse (stade 0) et ceux avec des lésions (stade 1 à 3)

Nous avons des radiographies préopératoires de l'épaule de face en rotation interne pour 32 patients permettant l'analyse de la profondeur de l'encoche. L'encoche moyenne était de 15% [min 0- max 34] .

Nous avons analysé ce facteur de deux façons différentes, tout d'abord en considérant comme dans la littérature une limite de 20% (52), puis en considérant une limite de 15% qui nous semblait encore plus discriminante (47).

IV. Analyse statistique :

L'influence de potentiel facteur de risque de récurrence de luxation a été évaluée par une analyse univariée, en utilisant des tests paramétriques (test de Fisher pour les variables continues et test de Wilcoxon pour les variables catégorielles). Les facteurs étaient considérés comme statistiquement liés à l'échec de la stabilisation si $p < 0.05$. Une analyse multivariée n'a pu être réalisée du fait d'un échantillon restreint.

La comparaison des résultats cliniques (EVA, amplitude articulaire, satisfaction...) a été réalisée par des tests non-paramétriques appariés (test de Fisher).

Toute l'analyse statistique a été réalisée à l'aide du logiciel R (v 10.13/ R Development Core Team (2011)).

RESULTATS :

I. Évaluation clinique et fonctionnelle à la révision de la population :

Quarante et un patients sur 52 ont pu être réévalués, soit 79% avec un recul moyen de 150 mois [min128- max179].

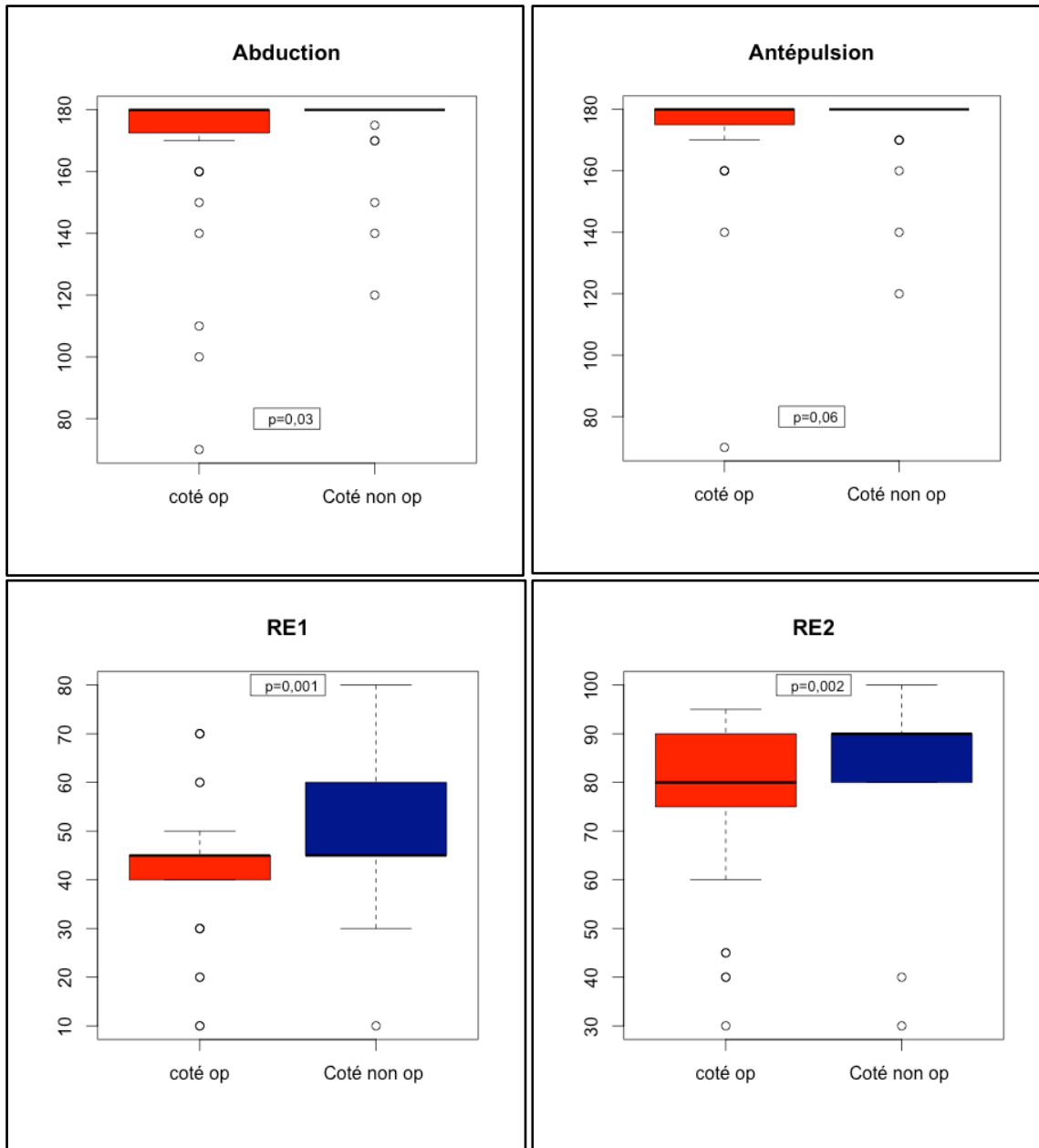
Les patients étaient, dans l'ensemble, non douloureux. L'EVA moyenne était de 0,8/10 .

Seulement 3 patient avait une EVA >3

Les amplitudes articulaires sont reportées dans le tableau 2. L'abduction , la RE 1 et la RE 2 des épaules opérées était diminuées de façon statistiquement significative (p=0,03 ; p=0,001; p=0,002) par rapport à l'épaule non opérée.

Tableau 3 : Amplitudes articulaires de la population.

Mobilités	Côté op moyenne (DS)	Côté non op moyenne (DS)	p
Antépulsion en deg	173(19)	176(12)	0,06
Abduction en deg	169 (24)	176 (12)	0,03
RE1 en deg	43 (13)	50 (13)	0,001
RE2 en deg	77 (17)	85 (13)	0,002
RI en deg	T5 ()	T5 ()	0,80
Gagey en deg	108 ()	111 ()	0,26



Soixante-treize pour cent des patients étaient satisfaits (30 patients)(44% de très satisfaits et 29% de satisfaits). Seul 40% des patients ayant récidivé étaient satisfaits contre 83% des patients n'ayant pas récidivé (p=0,05).

Le score de Duplay & Walch était excellent chez les patients n'ayant pas récidivé avec une moyenne de 100 versus 90 de moyenne chez les patients ayant récidivé. La différence entre les deux groupes était significative avec p=0,02.

En ce qui concerne le WOSII, la différence entre les deux groupes n'était pas significative ($p=0,22$) avec 16% de moyenne chez les patients n'ayant pas récidivé contre 21% chez les patients ayant récidivé.

La médiane du score d'appréhension de Boileau était de 0 (IQC [0-1]). Le score d'appréhension chez les patients n'ayant pas récidivé était de 0 (IQC [0-1]). Le score d'appréhension chez les patients non réopérés avait une médiane de 4 IQC [0,5-4] et le score d'appréhension des patients réopérés avait une médiane de 1 IQC [0-1,5].

Nous avons retrouvé une corrélation significative entre la diminution du score de Duplay & Walch et l'augmentation du score d'appréhension ($p<0,001$) (Fig. 34).

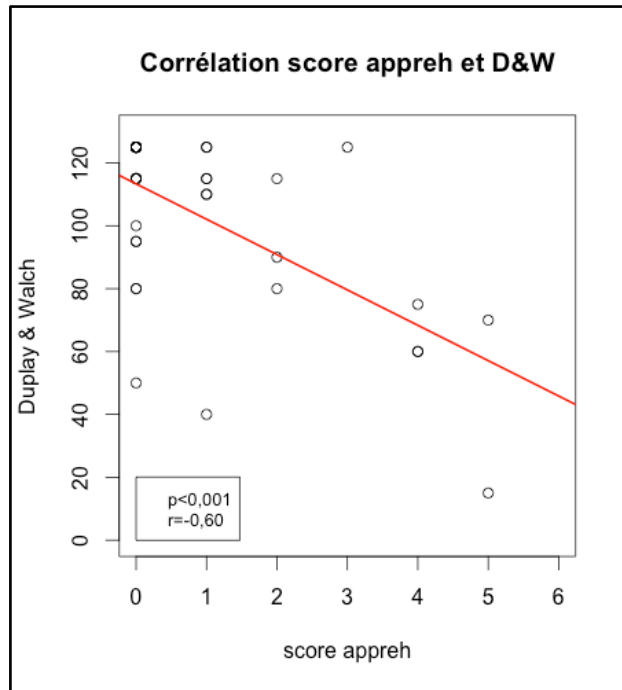


Figure 34 : Corrélation SA et Score de Duplay & Walch.

Cette corrélation était également significative lorsque l'on comparait l'augmentation du score d'appréhension et l'augmentation du score de WOSII ($p=0,009$) (Fig. 35).

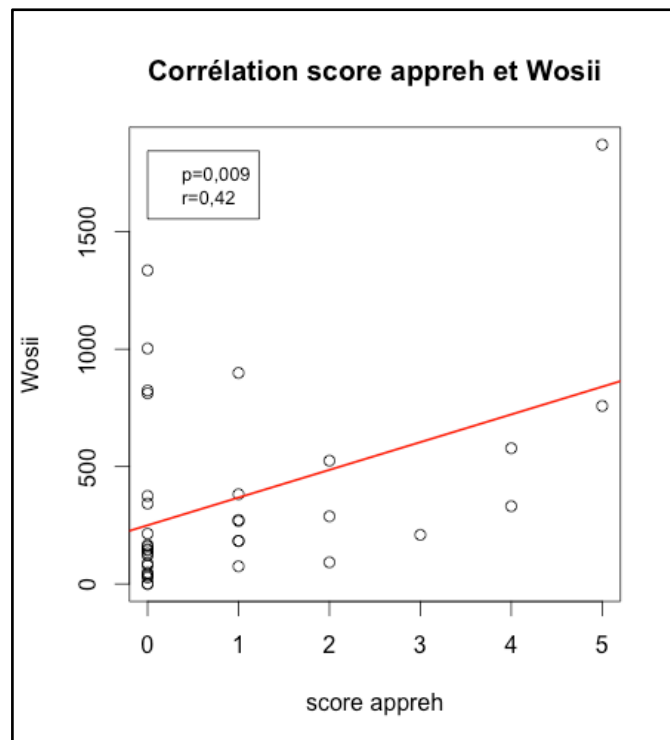


Figure 35 : Corrélation entre SA et le WOSI

II. Taux d'échec (définition = luxation et subluxation) et facteurs de risques :

Le taux d'échec global a été de 37% IC [23-53] (15 patients sur 41). Sur dix patients qui ont eu une récurrence de luxation, 6 patients ont présenté des luxations d'origines traumatiques (arts martiaux, 2 chutes de lieu élevé, désincarcération d'un bateau, 2 AVP) et sur les 5 patients ayant présenté une subluxation, un patient a présenté une subluxation d'origine traumatique.

La moyenne d'âge des patients ayant récidivé était de 35 ans contre 39 ans de moyenne pour les patients n'ayant pas récidivé. Cependant la différence n'était pas significative avec $p=0,3$.

La comparaison réalisée à l'aide du test de Fisher n'a pas montré de différence significative ($p=0,95$) entre les patients ayant eu une réinsertion du bourrelet à l'aide de deux ou trois ancrés. Il a eu 37% de récurrences pour les patients ayant eu deux ancrés contre 36% pour ceux en ayant eu 3.

Sur 6 qui avait un score ISIS > 2, 5 patients ont récidivés (83%) et sur les 31 patients qui avaient un score ISIS ≤ 2, seulement 8 patients ont récidivés (26%). La différence entre les deux groupes était statistiquement significative avec un $p = 0,01$.

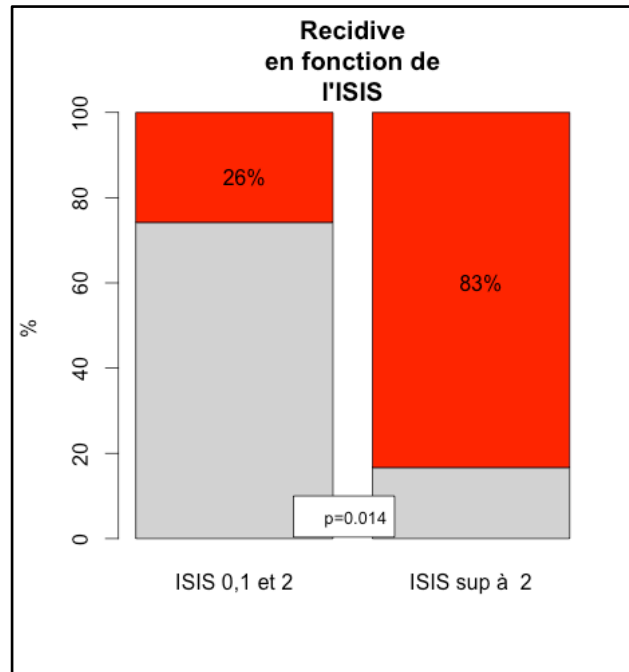


Figure 36 : Taux de récurrences en fonction du score ISIS :

Nous avons des clichés radiographiques comparatifs de Bernageau préopératoire pour 27 patients. Il y avait 16 patients qui n'avaient pas de lésion osseuse (stade 0) et 11 avec des lésions (8 stade 1, 2 stade 2 et 1 stade 3). Seulement 3 patients (19%) des patients n'ayant pas de lésion ont récidivé contre 6 (55%) ayant des lésions. La comparaison de ces 2 groupes de patients (stade=0 versus stade≥1) réalisée avec le test de Fisher n'était pas significative avec $p=0,09$.

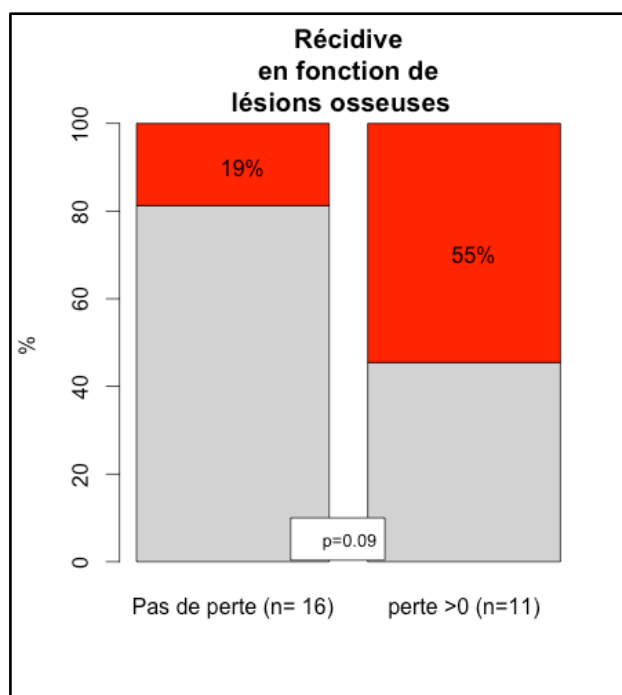


Figure 37 : Taux de récurrences en fonction des lésions glénoïdienne.

Nous avons pu mesurer le rapport P/R (52) sur des clichés de l'épaule de face en rotation interne dans 32 dossiers patient. La moyenne globale de l'encoche était de 15% +/- 9. La moyenne chez les non récidivants était de 10% contre 22% chez les patients ayant récidivé. La différence était significative ($p < 0,001$).

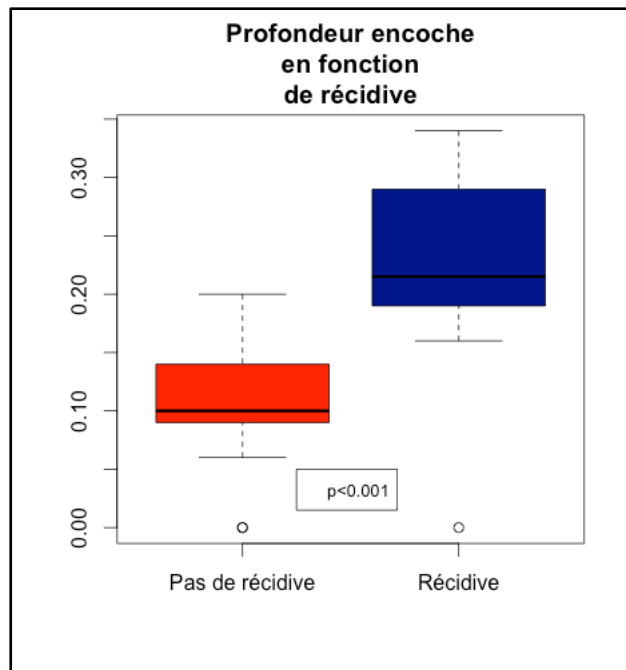


Figure 38 : Taux de récurrences en fonction de la taille de l'encoche (index P/R).

Si l'on considère la perte osseuse comme une variable à 2 catégories, sur les 8 patients qui avaient une encoche $>20\%$ tous ont récidivés (100% de récurrences) contre 4 récurrences (17% de récurrence) sur les 24 patients qui avaient encoche $\leq 20\%$. La comparaison réalisée avec le test Fisher était très significative avec $p < 0,001$. Lorsque l'on comparait les patients ayant une encoche $<15\%$ à ceux ayant une encoche $\geq 15\%$, l'on remarquait seulement 5% de récurrence dans le groupe $<15\%$ contre 74% de récurrence dans le groupe $\geq 15\%$.

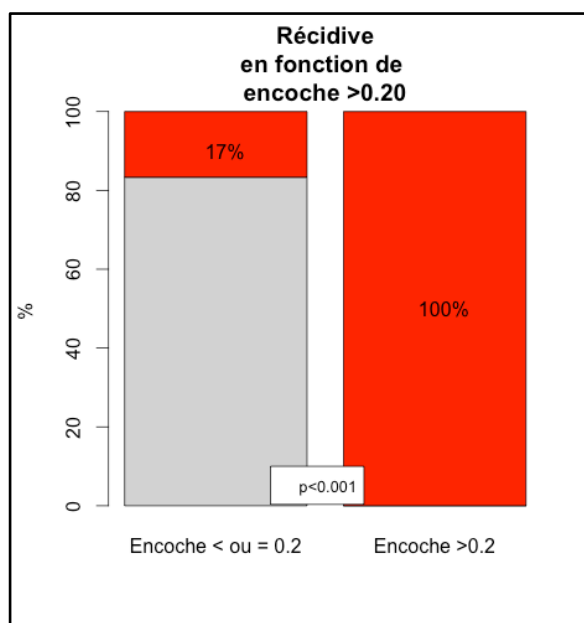


Figure 39 : Taux de récidence des patients ayant une encoche supérieure à 20% ou inférieure à 20%.

De notre étude il ressort 2 facteurs de risques en plus de ceux qui sont aussi retrouvés dans l'ISIS ? Nous avons voulu donc analyser un facteur composite avec le score *ISIS*, *lésion de la glène* et le *pourcentage de l'encoche*.

Pour les 10 patients qui avaient un *score ISIS ≤ 2 + pas de lésion de la glène + encoche < 15%*, aucun n'a récidivé.

Pour les 13 patients qui avaient un *score ISIS ≤ 2 + pas de lésion de la glène + encoche < 20%*, il y a eu une seule récidence.

III. Taux d'omarthrose et facteurs de risques :

Des lésions arthrosiques étaient présentes chez 14 patients soit 38% [23-55]. Nous avons, selon la classification de Samilson(49), 62% de patients sans lésion arthrosique (stade 0), 30% de stade 1, 5% de stade 2 et 3% de stade 3.

Les patients ayant évolué vers l'omarthrose étaient plus jeunes au moment de leur intervention sans pour autant que cette différence ne soit significative ($p=0,37$).

Les patients qui avaient des lésions de la glène ou une encoche préopératoire n'ont pas plus développé d'omarthrose.

De l'arthrose était présente chez 5 des patients ayant récidivé (36%) et chez 9 des patients n'ayant pas récidivé (39%).

Nous n'avons pas mis en évidence, dans cette étude de facteur de risques, d'omarthrose.

DISCUSSION :

Le but de notre étude a été d'analyser rétrospectivement le taux et les facteurs de risque de récurrence lors d'une stabilisation par la technique de Bankart sous arthroscopie selon les critères du score ISIS, la profondeur de l'encoche humérale et les clichés radiologiques de Bernageau.

L'âge est un facteur de risque unanimement admis. Pour certains, le taux de récurrence est plus important chez les sujets de moins de 30 ans (53-55), pour d'autres chez les patients de moins de 25 ans (56,57) et pour certains chez les moins de 20 ans (6). Nous avons donc choisi de ne revoir que les patients âgés de plus de 30 ans pour s'affranchir de ce facteur de risque.

Il existe de nombreuses études de revues de patients avec un recul inférieur à 10 ans(58-62). Il n'existe, à notre connaissance que deux études évaluant cliniquement et radiologiquement les patients avec un recul minimum de 10 ans(7,8). Ces deux études présentent des échantillons assez faibles de patients avec un taux de perdu de vue assez élevé.

Les récurrences de luxations ou de subluxation ont été définies comme des échecs chirurgicaux comme dans les autres séries de la littérature(8,59,60).

Dans notre étude, avec un recul de plus de 10 ans, 15 des 41 épaules (37%) ont été un échec. Sur dix patients qui ont eu une récurrence de luxation, 6 patients ont présenté des luxations d'origines traumatiques et sur les 5 patients ayant présenté une subluxation, seulement un patient a présenté une subluxation d'origine traumatique.

Trente-huit pour cent des patients ont développé de l'arthrose sans qu'aucun facteur de risque ne soit été mis en évidence. Dans la série de Kavaja et al(63) qui présente une série de 74 épaules avec un recul moyen de 13 ans, ce taux est de 68%.

Le délai de révision élevé explique en partie le pourcentage plus important d'échec par rapport à des séries avec un plus faible recul (4). Les séries ayant un recul équivalent au notre (8,53,64) ont des taux d'échec équivalent au notre (35% à 37,5%). Certaines études avec un taux d'échec plus faible ne considèrent pas les sublaxations comme un échec chirurgical(7).

Ce taux d'échec élevé s'explique également par le fait que les patients n'étaient pas autant sélectionnés qu'aujourd'hui. Depuis la publication du score ISIS par Boileau (6) en 2007, la sélection des patients est plus importante. Nous ne réalisons maintenant des Bankart arthroscopique qu'aux patients ayant un score ISIS ≤ 2 . Dans notre série, nous avons réalisé le score ISIS à postériori pour 37 patients et, pour 6 d'entre eux, ce score était > 2 . Cinq ont récidivé (83%). Un score ISIS > 2 est un facteur de risque de récurrence significatif ($p=0,01$).

La mesure de l'encoche humérale est peu rapportée dans la littérature. Elle peut être évaluée en peropératoire comme le propose Burkhart (65), en recherchant la nature engageante de la lésion en réalisant une manœuvre d'abduction et une rotation latérale du bras. Cependant, cette méthode ne permet pas de prendre une décision préopératoire. En 2002, Conso et Hardy (47) mesurent radiologiquement le rapport entre la profondeur de l'encoche et le rayon de la tête humérale sur un cliché radiologique de face en rotation médiale. Ils démontrent que le risque de récurrence est majoré lorsque le rapport est supérieur à 15%. Cette méthode de mesure ne nécessite pas de protocole particulier, et permet de s'affranchir des contraintes d'agrandissement. Sommaire et al (52) ont démontré que le taux d'échec dépendait également de la profondeur de l'encoche humérale (index P/R). Dans leur étude, le taux de récurrence était

de 40% chez les patients ayant une encoche > 20% contre 9,6% pour les autres. Les résultats de notre série sont en adéquation avec ces deux études. Tous nos patients ayant une encoche > 20% ont récidivé contre 17% des patients ayant une encoche $\leq 20\%$.

Les lésions du bord antéro-inférieur de la glène se rencontrent fréquemment dans les instabilités antérieures de l'épaule et font l'objet aujourd'hui de publications récentes cherchant à définir une méthode de mesure ainsi que des valeurs seuils (66). En 2000, Burkhart (61) a rapporté un taux de récurrence de 61% chez les patients présentant une lésion antérieure de la glène et 4% en l'absence de lésion. Contrairement au profil axillaire qui superpose les parties supérieure et inférieure du rebord glénoïdien antérieur, le profil glénoïdien de Bernageau met en évidence la partie inférieure du rebord glénoïdien antérieur. Dans notre série 55% des patients ayant une lésion de la glène sur les clichés de Bernageau préopératoire ont récidivé contre 19% chez ceux n'ayant pas de lésion. Cependant, de nombreuses études ont démontré que l'analyse des lésions glénoïdiennes est plus précise avec le TDM (67-69).

L'analyse statistique met en évidence que l'évaluation fonctionnelle (WOSI, Duplay & Walch et SA) des patients qui récidivent est moins bonne. Ces scores sont également moins bons lorsque l'on compare les patients n'ayant pas récidivé à ceux qui ont été réopérés. Il est donc primordial de ne réaliser des Bankart arthroscopiques qu'à des patients parfaitement sélectionnés. On ne peut pas utiliser que le score ISIS pour sélectionner nos patients. Dans notre étude 26%, des patients ayant un ISIS ≤ 2 ont récidivé. Le taux de récurrence des patients opérés de butée coracoïdienne, avec un recul minimum de 10ans, est inférieur à 6% (70-72) dans la littérature.

Il est donc important de ne pas dépasser cette valeur. Ceci est possible si l'on sélectionne de façon très précise les patients (0% de récurrences chez les patients ayant $ISIS \leq 2$ + Bernageau=0 + Encoche<15%).

Il est nécessaire de faire un examen clinique préopératoire très précis à la recherche d'une hyperlaxité et d'autres facteurs de risques (âge, nombre de luxation, sport ...). Le bilan radiographique doit être complet avec des radiographies de face 3 rotations et des clichés de Bernageau comparatif. Tous ces éléments nous permettent de compléter le score ISIS de l'évaluation précise de la glène et de l'encoche humérale.

CONCLUSION :

La technique de Bankart arthroscopique pour stabiliser l'épaule garde sa place. La sélection des patients doit être drastique car, pour être acceptable, le taux d'échec ne doit pas être supérieur à celui de la stabilisation par butée coracoïdienne .

V - RÉFÉRENCES :

1. Nordqvist A, Petersson CJ. Incidence and causes of shoulder girdle injuries in an urban population. *J Shoulder Elb Surg Am Shoulder Elb Surg Al.* avr 1995;4(2):107-12.
2. Hovelius L. Anterior dislocation of the shoulder in teen-agers and young adults. Five-year prognosis. *J Bone Joint Surg Am.* mars 1987;69(3):393-9.
3. Postacchini F, Gumina S, Cinotti G. Anterior shoulder dislocation in adolescents. *J Shoulder Elb Surg Am Shoulder Elb Surg Al.* déc 2000;9(6):470-4.
4. Randelli P, Ragone V, Carminati S, Cabitza P. Risk factors for recurrence after Bankart repair a systematic review. *Knee Surg Sports Traumatol Arthrosc.* 27 juill 2012;20(11):2129-38.
5. Hobby J, Griffin D, Dunbar M, Boileau P. Is arthroscopic surgery for stabilisation of chronic shoulder instability as effective as open surgery? A systematic review and meta-analysis of 62 studies including 3044 arthroscopic operations. *J Bone Joint Surg Br.* sept 2007;89(9):1188-96.
6. Balg F, Boileau P. The instability severity index score A simple pre-operative score to select patients for arthroscopic or open shoulder stabilisation. *J Bone Joint Surg Br.* 2007;89(11):1470-7.
7. Castagna A, Markopoulos N, Conti M, Delle Rose G, Papadakou E, Garofalo R. Arthroscopic bankart suture-anchor repair: radiological and clinical outcome at minimum 10 years of follow-up. *Am J Sports Med.* oct 2010;38(10):2012-6.
8. Privitera DM, Bisson LJ, Marzo JM. Minimum 10-Year Follow-up of Arthroscopic Intra-articular Bankart Repair Using Bioabsorbable Tacks. *Am J Sports Med.* 7 nov 2011;40(1):100-7.
9. Kandziora F, Jäger A, Bischof F, Herresthal J, Starker M, Mittlmeier T.

Arthroscopic labrum refixation for post-traumatic anterior shoulder instability: suture anchor versus transglenoid fixation technique. *Arthrosc J Arthrosc Relat Surg Off Publ Arthrosc Assoc N Am Int Arthrosc Assoc.* juin 2000;16(4):359-66.

10. Sirveaux F, Molé D, Walch G. Instabilités et luxations glénohumérales. <https://www-em--Prem-Comfrodonuniv-Paris5frdatatraitesap14-29311> [Internet]. [cité 10 sept 2014]; Disponible sur: <https://www-em--premium-com.frodon.univ-paris5.fr/article/8522>

11. Itoi E, Lee SB, Berglund LJ, Berge LL, An KN. The effect of a glenoid defect on anteroinferior stability of the shoulder after Bankart repair: a cadaveric study. *J Bone Joint Surg Am.* janv 2000;82(1):35-46.

12. Bigliani LU, Newton PM, Steinmann SP, Connor PM, Mcllveen SJ. Glenoid rim lesions associated with recurrent anterior dislocation of the shoulder. *Am J Sports Med.* févr 1998;26(1):41-5.

13. Saragaglia D, Picard F, Le Bredonchel T, Moncenis C, Sardo M, Tourne Y. [Acute anterior instability of the shoulder: short- and mid-term outcome after conservative treatment]. *Rev Chir Orthopédique Réparatrice Appar Mot.* mai 2001;87(3):215-20.

14. Taylor DC, Arciero RA. Pathologic changes associated with shoulder dislocations. Arthroscopic and physical examination findings in first-time, traumatic anterior dislocations. *Am J Sports Med.* juin 1997;25(3):306-11.

15. Hovelius L, Augustini BG, Fredin H, Johansson O, Norlin R, Thorling J. Primary anterior dislocation of the shoulder in young patients. A ten-year prospective study. *J Bone Joint Surg Am.* nov 1996;78(11):1677-84.

16. Neviasser TJ. The anterior labroligamentous periosteal sleeve avulsion lesion: a cause of anterior instability of the shoulder. *Arthrosc J Arthrosc Relat Surg Off Publ Arthrosc Assoc N Am Int Arthrosc Assoc.* 1993;9(1):17-21.

17. Snyder SJ, Karzel RP, Del Pizzo W, Ferkel RD, Friedman MJ. SLAP lesions of the shoulder. *Arthrosc J Arthrosc Relat Surg Off Publ Arthrosc Assoc N Am Int Arthrosc Assoc.* 1990;6(4):274-9.
18. Speer KP, Deng X, Borrero S, Torzilli PA, Altchek DA, Warren RF. Biomechanical evaluation of a simulated Bankart lesion. *J Bone Joint Surg Am.* déc 1994;76(12):1819-26.
19. Neer CS, Foster CR. Inferior capsular shift for involuntary inferior and multidirectional instability of the shoulder: a preliminary report. 1980. *J Bone Joint Surg Am.* oct 2001;83-A(10):1586.
20. Harryman DT, Sidles JA, Harris SL, Matsen FA. The role of the rotator interval capsule in passive motion and stability of the shoulder. *J Bone Joint Surg Am.* janv 1992;74(1):53-66.
21. Wolf EM, Cheng JC, Dickson K. Humeral avulsion of glenohumeral ligaments as a cause of anterior shoulder instability. *Arthrosc J Arthrosc Relat Surg Off Publ Arthrosc Assoc N Am Int Arthrosc Assoc.* oct 1995;11(5):600-7.
22. Bokor DJ, Conboy VB, Olson C. Anterior instability of the glenohumeral joint with humeral avulsion of the glenohumeral ligament. A review of 41 cases. *J Bone Joint Surg Br.* janv 1999;81(1):93-6.
23. Neviasser RJ, Neviasser TJ, Neviasser JS. Anterior dislocation of the shoulder and rotator cuff rupture. *Clin Orthop.* juin 1993;(291):103-6.
24. Loew M, Thomsen M, Rickert M, Simank HG. [Injury pattern in shoulder dislocation in the elderly patient]. *Unfallchirurg.* févr 2001;104(2):115-8.
25. McLaughlin HL, MacLellan DI. Recurrent anterior dislocation of the shoulder. II. A comparative study. *J Trauma.* mars 1967;7(2):191-201.
26. Gleyze P, Habermeyer P. [Arthroscopic aspects and chronologic outcome of

lesions of the labro-ligament complex in post-traumatic antero-inferior instability of the shoulder. A prospective study of 91 cases]. *Rev Chir Orthopédique Réparatrice Appar Mot.* 1996;82(4):288-98.

27. Boardman ND, Debski RE, Warner JJ, Taskiran E, Maddox L, Imhoff AB, et al.

Tensile properties of the superior glenohumeral and coracohumeral ligaments. *J*

Shoulder Elb Surg Am Shoulder Elb Surg Al. août 1996;5(4):249-54.

28. Field LD, Warren RF, O'Brien SJ, Altchek DW, Wickiewicz TL. Isolated closure of rotator interval defects for shoulder instability. *Am J Sports Med.* oct 1995;23(5):557-63.

29. Visser CP, Coene LN, Brand R, Tavy DL. The incidence of nerve injury in anterior dislocation of the shoulder and its influence on functional recovery. A prospective clinical and EMG study. *J Bone Joint Surg Br.* juill 1999;81(4):679-85.

30. Sirveaux F, Molé D, Walch G. Instabilité antérieure chronique de l'épaule : traitement à ciel ouvert. *EMC - Tech Chir - Orthopédie - Traumatol.* janv 2007;2(2):1-18.

31. Mohtadi NGH, Bitar IJ, Sasyniuk TM, Hollinshead RM, Harper WP. Arthroscopic versus open repair for traumatic anterior shoulder instability: a meta-analysis. *Arthrosc J Arthrosc Relat Surg Off Publ Arthrosc Assoc N Am Int Arthrosc Assoc.* juin 2005;21(6):652-8.

32. Wang C, Ghalambor N, Zarins B, Warner JJP. Arthroscopic versus open Bankart repair: analysis of patient subjective outcome and cost. *Arthrosc J Arthrosc Relat Surg Off Publ Arthrosc Assoc N Am Int Arthrosc Assoc.* oct 2005;21(10):1219-22.

33. Wirth MA, Blatter G, Rockwood CA. The capsular imbrication procedure for recurrent anterior instability of the shoulder. *J Bone Joint Surg Am.* févr 1996;78(2):246-59.

34. Jobe FW, Giangarra CE, Kvitne RS, Glousman RE. Anterior capsulolabral reconstruction of the shoulder in athletes in overhand sports. *Am J Sports Med.* oct

1991;19(5):428-34.

35. Maynou C, Cassagnaud X, Mestdagh H. Function of subscapularis after surgical treatment for recurrent instability of the shoulder using a bone-block procedure. *J Bone Joint Surg Br.* août 2005;87(8):1096-101.

36. Bankart AS, Cantab MC. Recurrent or habitual dislocation of the shoulder-joint. 1923. *Clin Orthop.* juin 1993;(291):3-6.

37. Molé D, Villanueva E, Coudane H, de Gasperi M. [Results of more than 10-year experience of open capsular procedures]. *Rev Chir Orthopédique Réparatrice Appar Mot.* sept 2000;86 Suppl 1:111-4.

38. Ferretti A, De Carli A, Calderaro M, Conteduca F. Open capsulorrhaphy with suture anchors for recurrent anterior dislocation of the shoulder. *Am J Sports Med.* oct 1998;26(5):625-9.

39. Pötzl W, Witt KA, Hackenberg L, Marquardt B, Steinbeck J. Results of suture anchor repair of anteroinferior shoulder instability: a prospective clinical study of 85 shoulders. *J Shoulder Elb Surg Am Shoulder Elb Surg Al.* août 2003;12(4):322-6.

40. Levine WN, Richmond JC, Donaldson WR. Use of the suture anchor in open Bankart reconstruction. A follow-up report. *Am J Sports Med.* oct 1994;22(5):723-6.

41. Black KP, Schneider DJ, Yu JR, Jacobs CR. Biomechanics of the Bankart repair: the relationship between glenohumeral translation and labral fixation site. *Am J Sports Med.* juin 1999;27(3):339-44.

42. Bigliani LU, Kurzweil PR, Schwartzbach CC, Wolfe IN, Flatow EL. Inferior capsular shift procedure for anterior-inferior shoulder instability in athletes. *Am J Sports Med.* oct 1994;22(5):578-84.

43. Conso C, Hardy P. Traitement arthroscopique de l'instabilité glénohumérale. *EMC - Tech Chir - Orthopédie - Traumatol.* janv 2006;1(2):1-8.

44. Howell SM, Galinat BJ. The glenoid-labral socket. A constrained articular surface. Clin Orthop. juin 1989;(243):122-5.
45. Metcalf MH, Pon JD, Harryman DT, Loutzenheiser T, Sidles JA. Capsulolabral augmentation increases glenohumeral stability in the cadaver shoulder. J Shoulder Elb Surg Am Shoulder Elb Surg Al. déc 2001;10(6):532-8.
46. Boileau P, Ahrens P. The TOTS (temporary outside traction suture): a new technique to allow easy suture placement and improve capsular shift in arthroscopic bankart repair. Arthrosc J Arthrosc Relat Surg Off Publ Arthrosc Assoc N Am Int Arthrosc Assoc. août 2003;19(6):672-7.
47. Conso C, Hardy P. Influence de l'encoche humérale sur le résultat de la chirurgie arthroscopique de l'instabilité antérieure de l'épaule : étude radiologique et tomodensitométrie. Httpswww-Em--Prem-Comfrodonuniv-Paris5frdatarevues00351040008800061215 [Internet]. 16 avr 2008 [cité 10 sept 2014]; Disponible sur: <https://www-em--premium-com.frodon.univ-paris5.fr/article/141916/resultatrecherche/4>
48. Bernageau J, Patte D, Debeyre J, Ferrane J. [Value of the glenoid profil in recurrent luxations of the shoulder]. Rev Chir Orthopédique Réparatrice Appar Mot. 1976;62(2 suppl):142-7.
49. Samilson RL, Prieto V. Dislocation arthropathy of the shoulder. J Bone Joint Surg Am. avr 1983;65(4):456-60.
50. Khiami F, Sariali E, Rosenheim M, Hardy P. Anterior shoulder instability arthroscopic treatment outcomes measures: The WOSI correlates with the Walch-Duplay score. Orthop Traumatol Surg Res. févr 2012;98(1):48-53.
51. Gaudelli C, Balg F, Godbout V, Pelet S, Djahangiri A, Griffin S, et al. Validity, reliability and responsiveness of the French language translation of the Western Ontario

Shoulder Instability Index (WOSI). *Orthop Traumatol Surg Res* [Internet]. déc 2013 [cité 31 janv 2014]; Disponible sur:

<http://linkinghub.elsevier.com/retrieve/pii/S187705681300251X>

52. Sommaire C, Penz C, Clavert P, Klouche S, Hardy P, Kempf JF. Recurrence after arthroscopic Bankart repair: Is quantitative radiological analysis of bone loss of any predictive value? *Orthop Traumatol Surg Res*. sept 2012;98(5):514-9.
53. Owens BD, DeBerardino TM, Nelson BJ, Thurman J, Cameron KL, Taylor DC, et al. Long-term follow-up of acute arthroscopic Bankart repair for initial anterior shoulder dislocations in young athletes. *Am J Sports Med*. avr 2009;37(4):669-73.
54. Porcellini G, Campi F, Pegreff F, Castagna A, Paladini P. Predisposing factors for recurrent shoulder dislocation after arthroscopic treatment. *J Bone Joint Surg Am*. nov 2009;91(11):2537-42.
55. Robinson CM, Dobson RJ. Anterior instability of the shoulder after trauma. *J Bone Joint Surg Br*. mai 2004;86(4):469-79.
56. Lafosse L, Iserin A, Kempf JF, Hardy P. [Arthroscopic treatment of chronic anterior shoulder instability]. *Rev Chir Orthopédique Réparatrice Appar Mot*. sept 2000;86 Suppl 1:106-9.
57. Torchia ME, Caspari RB, Asselmeier MA, Beach WR, Gayari M. Arthroscopic transglenoid multiple suture repair: 2 to 8 year results in 150 shoulders. *Arthrosc J Arthrosc Relat Surg Off Publ Arthrosc Assoc N Am Int Arthrosc Assoc*. oct 1997;13(5):609-19.
58. Kartus C. Long-Term Independent Evaluation After Arthroscopic Extra-Articular Bankart Repair with Absorbable Tack; A Clinical and Radiographic Study with a Seven to Ten-Year Follow-up. *J Bone Jt Surg Am*. 1 juill 2007;89(7):1442.
59. Elmlund A, Kartus C, Sernert N, Hultenheim I, Ejerhed L. A long-term clinical

follow-up study after arthroscopic intra-articular Bankart repair using absorbable tacks. *Knee Surg Sports Traumatol Arthrosc.* 30 avr 2008;16(7):707-12.

60. Elmlund AO, Kartus J, Rostgård-Christensen L, Sernert N, Magnusson L, Ejerhed L. A 7-year prospective, randomized, clinical, and radiographic study after arthroscopic Bankart reconstruction using 2 different types of absorbable tack. *Am J Sports Med.* oct 2009;37(10):1930-7.

61. Burkhart SS, De Beer JF. Traumatic glenohumeral bone defects and their relationship to failure of arthroscopic Bankart repairs: significance of the inverted-pear glenoid and the humeral engaging Hill-Sachs lesion. *Arthrosc J Arthrosc Relat Surg Off Publ Arthrosc Assoc N Am Int Arthrosc Assoc.* oct 2000;16(7):677-94.

62. Carreira DS, Mazzocca AD, Oryhon J, Brown FM, Hayden JK, Romeo AA. A prospective outcome evaluation of arthroscopic Bankart repairs: minimum 2-year follow-up. *Am J Sports Med.* mai 2006;34(5):771-7.

63. Kavaja L, Pajarinen J, Sinisaari I, Savolainen V, Björkenheim J-M, Haapamäki V, et al. Arthrosis of glenohumeral joint after arthroscopic Bankart repair: a long-term follow-up of 13 years. *J Shoulder Elbow Surg.* mars 2012;21(3):350-5.

64. Van der Linde JA, van Kampen DA, Terwee CB, Dijksman LM, Kleinjan G, Willems WJ. Long-term results after arthroscopic shoulder stabilization using suture anchors: an 8- to 10-year follow-up. *Am J Sports Med.* nov 2011;39(11):2396-403.

65. Burkhart SS, Debeer JF, Tehrany AM, Parten PM. Quantifying glenoid bone loss arthroscopically in shoulder instability. *Arthrosc J Arthrosc Relat Surg Off Publ Arthrosc Assoc N Am Int Arthrosc Assoc.* juin 2002;18(5):488-91.

66. Yamamoto N, Itoi E, Abe H, Kikuchi K, Seki N, Minagawa H, et al. Effect of an anterior glenoid defect on anterior shoulder stability: a cadaveric study. *Am J Sports Med.* mai 2009;37(5):949-54.

67. Edwards TB, Boulahia A, Walch G. Radiographic analysis of bone defects in chronic anterior shoulder instability. *Arthrosc J Arthrosc Relat Surg.* sept 2003;19(7):732-9.
68. Auffarth A, Mayer M, Kofler B, Hitzl W, Bogner R, Moroder P, et al. The interobserver reliability in diagnosing osseous lesions after first-time anterior shoulder dislocation comparing plain radiographs with computed tomography scans. *J Shoulder Elbow Surg.* nov 2013;22(11):1507-13.
69. Rerko MA, Pan X, Donaldson C, Jones GL, Bishop JY. Comparison of various imaging techniques to quantify glenoid bone loss in shoulder instability. *J Shoulder Elbow Surg.* avr 2013;22(4):528-34.
70. Mizuno N, Denard PJ, Raiss P, Melis B, Walch G. Long-term results of the Latarjet procedure for anterior instability of the shoulder. *J Shoulder Elbow Surg* [Internet]. mai 2014 [cité 10 sept 2014]; Disponible sur: <http://linkinghub.elsevier.com/retrieve/pii/S1058274614001542>
71. Bouju Y, Gadéa F, Stanovici J, Moubarak H, Favard L. Shoulder stabilization by modified Latarjet-Patte procedure: Results at a minimum 10years' follow-up, and role in the prevention of osteoarthritis. *Orthop Traumatol Surg Res.* juin 2014;100(4):S213-8.
72. Lädermann A, Lubbeke A, Stern R, Cunningham G, Bellotti V, Gazielly DF. Risk factors for dislocation arthropathy after Latarjet procedure: a long-term study. *Int Orthop.* juin 2013;37(6):1093-8.

Résumé en Français:

Peu d'études évaluent les patients opérés d'instabilité antérieure de l'épaule par la technique de Bankart arthroscopique, avec un recul de plus de 10 ans.

Le but de cette étude était d'évaluer à 10 ans de recul le taux d'échec et les facteurs de risques de cette technique au sein d'une population de patients âgés de plus de 30 ans.

Cinquante-deux patients opérés d'instabilité antérieure isolée de l'épaule par la technique de Bankart arthroscopique entre 1999 et 2003 ont été inclus. Quarante et un ont pu être évalués (79%) avec un recul moyen de 12,51 ans. Nous avons analysé rétrospectivement les récurrences en fonction des scores ISIS et des lésions osseuses. Nous avons évalué l'état clinique et fonctionnel des patients (WOSI et Duplay & Walch) ainsi que l'omarthrose. Les récurrences de luxation ou de subluxation ont été considérées comme des échecs. Quinze patients (37%) ont récidivé. La moyenne d'âge était plus faible chez les patients ayant récidivé. Quarante-trois pour cent des patients avec un score ISIS préopératoire > 2 ont récidivé ($p=0,001$). 55% des patients avec des lésions de la glène ont récidivé ($p=0,09$). 100% des patients avec une encoche $>20\%$ ont récidivé ($p<0,001$). 38% des patients ont évolué vers l'omarthrose. Le score de Duplay & Walch et le WOSI étaient meilleurs chez les patients n'ayant pas récidivé. 0 patient avec un score ISIS ≤ 2 , une encoche $\leq 15\%$ et sans lésion de glène n'a récidivé.

Cette étude met en évidence un taux d'échec important à plus de 10 ans de recul. Cependant la technique de Bankart arthroscopique a encore toute sa place au sein des techniques chirurgicales avec un taux extrêmement faible de récurrence si l'on sélectionne les patients.

Titre en Anglais:

Arthroscopic Bankart repair for patients older than 30; clinical and radiological results at a minimum of 10-years follow-up.

Résumé Anglais:

Few long-term studies have evaluated the clinical outcomes of patients treated for shoulder instability with arthroscopic Bankart with 10 years' follow-up minimum.

The aim of the study was to assess the failure rate of this technique at 10 years follow up and the risk factors in patients after 30 years old.

Fifty-two patients operated for anterior chronic shoulder instability with arthroscopic Bankart between 1999 and 2003 were included. Forty-one patients have been evaluated (79%) with a mean follow up of 12,51 months. We analysed retrospectively the recurrence of the lesion based on ISIS score and bone loss (glenoid and humeral head), clinical and functional outcomes (Duplay-Walch and ISIS scores) and rates of arthritis. Recurrent dislocations or subluxations were considered as treatment failure.

Fifteen patients (37%) had recurrent instability. Mean age of patients with recurrent instability was 3 years less than patient without recurrence. 83 % of patients with a preoperative ISIS score > 2 ($p=0,001$) and 55% of patients with glenoid bone loss ($p=0,09$) had recurrent instability.

All the patients with a Hill Sachs lesion $> 20\%$ had recurrence ($p<0,001$), and 38% of patients presented shoulder arthritis. Patients without recurrence had better results for Duplay-Walch and WOSI scores.

None of the patients with an ISIS score ≤ 2 , a Hill Sachs lesion $\leq 15\%$ and no glenoid bone loss had recurrence.

Mots clés:

Bankart arthroscopique, instabilité antérieure d'épaule, évaluation à long terme, facteur de risque, récurrence

Keywords:

Arthroscopic bankart, anterior shoulder instability, long-term follow-up, risk factor, recurrence



15 RUE DE L'ÉCOLE DE MEDECINE
F - 75270 PARIS CEDEX 06

www.medecine.univ-paris5.fr