



**HAL**  
open science

# Les épithèses de pavillon auriculaire implanto-portées : à propos d'un cas clinique

Gaby Hureau

► **To cite this version:**

Gaby Hureau. Les épithèses de pavillon auriculaire implanto-portées : à propos d'un cas clinique. Chirurgie. 2015. dumas-01131557

**HAL Id: dumas-01131557**

**<https://dumas.ccsd.cnrs.fr/dumas-01131557>**

Submitted on 13 Mar 2015

**HAL** is a multi-disciplinary open access archive for the deposit and dissemination of scientific research documents, whether they are published or not. The documents may come from teaching and research institutions in France or abroad, or from public or private research centers.

L'archive ouverte pluridisciplinaire **HAL**, est destinée au dépôt et à la diffusion de documents scientifiques de niveau recherche, publiés ou non, émanant des établissements d'enseignement et de recherche français ou étrangers, des laboratoires publics ou privés.

Université de Bordeaux  
Collège des Sciences de la Santé  
U F R des Sciences Odontologiques

Année 2015

N°9

Thèse pour l'obtention du  
DIPLOME D'ETAT de DOCTEUR EN CHIRURGIE DENTAIRE

Présentée et soutenue publiquement par

**Gaby HUREAU**

Née le 14 mai 1988 à Agen (47), France

Le 16 février 2015

**Les épithèses de pavillon auriculaire implanto-portées.  
A propos d'un cas clinique.**

Directeur de thèse

Docteur Guillaume CRESTE

Membres du jury

Président	Mme. Caroline BERTRAND	Professeur des Universités
Directeur	M. Guillaume CRESTE	Assistant Hospitalo-Universitaire
Rapporteur	M. Christophe BOU	Maître de Conférences des Universités
Assesseur	M. Sylvain CATROS	Maître de Conférences des Universités
Invité	M. Fabrice SERRANO	Epithésiste et Prothésiste Dentaire

# UNIVERSITE DE BORDEAUX

**Président**

M. Manuel TUNON de LARA

## **COLLEGE DES SCIENCES DE LA SANTE UNITE DE FORMATION ET DE RECHERCHE D'ODONTOLOGIE**

<b>Directrice</b>	Mme Caroline BERTRAND	58-02
<b>Directrice Adjointe – Chargé de la Formation initiale</b>	Mme Dominique ORIEZ	58-01
<b>Directeur Adjoint – Chargé de la Recherche</b>	M. Jean-Christophe FRICAIN	57-02
<b>Directeur Adjoint - Chargé des Relations Internationales</b>	M. Jean-François LASSERRE	58-02

## **ENSEIGNANTS DE L'UFR**

### **PROFESSEURS DES UNIVERSITES**

Mme Caroline	BERTRAND	Prothèse dentaire	58-02
Mlle Marie-José	BOILEAU	Orthopédie dento-faciale	56-02
Mme Véronique	DUPUIS	Prothèse dentaire	58-02
M. J-Christophe	FRICAIN	Chirurgie buccale – Pathologie et thérapeutique	57-02

### **MAITRES DE CONFERENCES DES UNIVERSITES**

Melle Elise	ARRIVÉ	Prévention épidémiologie – Economie de la santé – Odontologie légale	56-03
Mme Cécile	BADET	Sciences biologiques	57-03
M. Etienne	BARDINET	Orthopédie dento-faciale	56-02
M. Michel	BARTALA	Prothèse dentaire	58-02
M. Cédric	BAZERT	Orthopédie dento-faciale	56-02
M. Jean-Pierre	BLANCHARD	Prothèse dentaire	58-02
M. Christophe	BOU	Prévention épidémiologie – Economie de la santé – Odontologie légale	56-03
Mlle Sylvie	BRUNET	Chirurgie buccale – Pathologie et thérapeutique	57-02
M. Sylvain	CATROS	Chirurgie buccale – Pathologie et thérapeutique	57-02
M. Stéphane	CHAPENOIRE	Sciences anatomiques et physiologiques	58-03
M. Jacques	COLAT PARROS	Sciences anatomiques et physiologiques	58-03
M. Reynald	DA COSTA NOBLE	Parodontologie	57-01
M. François	DARQUE	Orthopédie dento-faciale	56-02
M. François	DE BRONDEAU	Orthopédie dento-faciale	56-02
M. Yves	DELBOS	Odontologie pédiatrique	56-01
M. Raphael	DEVILLARD	Odontologie conservatrice- Endodontie	58-01
M. Emmanuel	D'INCAU	Prothèse dentaire	58-02
M. Bruno	ELLA NGUEMA	Sciences anatomiques et physiologiques	58-03
M. Dominique	GILLET	Odontologie conservatrice – Endodontie	58-01
M. Jean-François	LASSERRE	Prothèse dentaire	58-02
M. Yves	LAUVERJAT	Parodontologie	57-01
Mme Odile	LAVIOLE	Prothèse dentaire	58-02
M. Jean-Marie	MARTEAU	Chirurgie buccale – Pathologie et thérapeutique	57-02

Mme Javotte	NANCY	Odontologie pédiatrique	56-01
Mme Dominique	ORIEZ	Odontologie conservatrice – Endodontie	58-01
M. Jean-François	PELI	Odontologie conservatrice – Endodontie	58-01
M. Philippe	POISSON	Prévention épidémiologie – Economie de la santé – Odontologie légale	56-03
M. Patrick	ROUAS	Odontologie pédiatrique	56-01
M. Johan	SAMOT	Sciences biologiques	57-03
Mlle Maud	SAMPEUR	Orthopédie dento-faciale	56-02
M. Cyril	SEDARAT	Parodontologie	57-01
Mlle Noélie	THEBAUD	Sciences biologiques	57-03
M. Eric	VACHEY	Odontologie conservatrice – Endodontie	58-01

## **ASSISTANTS**

Melle Audrey	AUSSEL	Sciences biologiques	57-03
M. Terence	BARSBY	Odontologie conservatrice – Endodontie	58-01
Mme Aurélie	BARSBY-EL-KHODER	Prothèse dentaire	58-02
M. Julien	BROTHIER	Prothèse dentaire	58-02
M. Mathieu	CLINKEMAILLIE	Prothèse dentaire	58-02
M. Mathieu	CONTREPOIS	Prothèse dentaire	58-02
M. Guillaume	CRESTE	Prothèse dentaire	58-02
Mme Clarisse	DE OLIVEIRA	Orthopédie dento-faciale	56-02
Mme Hélène	DENOST	Prévention épidémiologie – Economie de la santé – Odontologie légale	56-03
M. Guillaume	FENOUL	Odontologie conservatrice – Endodontie	58-01
Mlle Elsa	GAROT	Odontologie pédiatrique	56-01
M. Nicolas	GLOCK	Sciences anatomiques et physiologiques	58-03
Melle Sandrine	GROS	Orthopédie dento-faciale	56-02
Melle Olivia	KEROUREDAN	Odontologie conservatrice – Endodontie	58-02
Melle Alice	LE NIR	Sciences anatomiques et physiologiques	58-03
Mme Karine	LEVET	Prévention épidémiologie – Economie de la santé – Odontologie légale	56-03
M. Alexandre	MARILLAS	Odontologie conservatrice – Endodontie	58-01
Mlle Marie	MEDIO	Orthopédie dento-faciale	56-02
M. Matthieu	MEYER	Chirurgie buccale – Pathologie et thérapeutique	57-02
Melle Darrène	NGUYEN	Sciences biologiques	57-03
Melle Virginie	PANNEREC	Chirurgie buccale – Pathologie et thérapeutique	57-02
Mlle Chloé	PELOURDE	Orthopédie dento-faciale	56-02
Melle Candice	PEYRAUD	Odontologie pédiatrique	56-01
M. Jean-Philippe	PIA	Prothèse dentaire	58-02
M. Mathieu	PITZ	Parodontologie	57-01
M. Clément	RIVES	Odontologie conservatrice – Endodontie	58-01
M. François	VIGOUROUX	Parodontologie	57-01

## **Remerciements**

**A notre juge et Président du jury, Madame la Professeur Caroline BERTRAND**

- Directrice- Professeur des Universités- Praticien Hospitalier
- Docteur en Chirurgie Dentaire

*Vous nous avez fait l'honneur d'accepter la présidence de cette thèse.*

*Nous nous souviendrons de la qualité des enseignements de Prothèse que vous nous avez prodigués pendant nos années d'études. Nous nous souviendrons également de tous les travaux pratiques très enrichissants mais plus stressants les uns que les autres ! Veuillez trouver l'expression de nos remerciements les plus sincères.*

**A notre juge et Directeur de Thèse, Monsieur le Docteur Guillaume CRESTE**

- Assistant Hospitalo-Universitaire
- Docteur en Chirurgie Dentaire

*Nous vous remercions sincèrement de nous avoir fait l'honneur de bien vouloir diriger cette thèse, malgré votre emploi du temps. Je vous remercie d'avoir été présent et à l'écoute pour tous les étudiants à l'hôpital, vos conseils et enseignements ont été précieux. Merci également pour le temps accordé à nous faire réviser le CSCT le lundi soir à Saint André ! Nous garderons en mémoire votre sympathie et votre rigueur dans le travail. Nous vous prions de trouver dans ce travail toute l'expression de notre gratitude.*

## **A notre juge et rapporteur, Monsieur le Docteur Christophe BOU**

- Maître de conférences des Universités- Praticien Hospitalier
- Docteur en Chirurgie Dentaire

*Nous vous sommes reconnaissants pour votre implication dans ce travail.*

*Vous avez toujours répondu avec rapidité et vous avez su vous rendre disponible dès que besoin. Je suis heureuse d'avoir pu travailler et apprendre à vos côtés durant ces trois années à l'hôpital, toujours dans la joie et la bonne humeur ! Nous vous remercions pour votre disponibilité auprès des étudiants, pour votre patience et votre gentillesse. Nous vous adressons notre sincère gratitude.*

## **A notre juge et assesseur, Monsieur le Docteur Sylvain CATROS**

- Maître de conférences des Universités- Praticien Hospitalier
- Docteur d'Etat en Chirurgie Dentaire

*Vous avez accepté avec spontanéité de faire partie de notre jury de thèse et nous vous en remercions. A travers ce travail, voulez-vous bien y trouver l'expression de notre gratitude.*

## **A notre membre invité, Monsieur Fabrice SERRANO**

- CAP de prothèse dentaire
- Diplôme Universitaire de Prothèse Faciale appliquée, Paris VI

*Je vous remercie d'avoir accepté de participer à ce travail et d'avoir bien voulu prendre place au sein de mon jury. Je vous suis reconnaissante de votre implication, de votre accueil au sein de votre laboratoire et des nombreuses heures passées au téléphone à répondre à mes questions!*

*Je vous adresse mes sincères remerciements.*

**Au Docteur RICARD** ; nous vous remercions d'avoir accepté notre présence au sein de votre bloc opératoire. Votre aide a été très précieuse pour l'élaboration de cette thèse.

**Au patient Monsieur R** ; nous vous sommes très reconnaissants d'avoir accepté avec une grande gentillesse de vous faire photographier durant toutes les phases de votre réhabilitation prothétique.

**Au Docteur EXPOSITO** ; je vous remercie de m'avoir accueilli au sein de votre cabinet pour effectuer mes différents stages. J'ai beaucoup appris à vos côtés. En espérant qu'un jour j'aboutisse à mon rêve : faire des préparations et des empreintes à la façon du « maître Exposito » !

**Au laboratoire ART DENTAL** ; je vous remercie pour votre implication dans les travaux que nous avons effectués ensemble ainsi que pour votre accueil plus que sympathique au sein de votre laboratoire.



## **A ma famille, mes proches, mes amis**

**A ma Maman**, que je ne saurai jamais assez remercier. Merci de m'avoir toujours soutenue, et d'avoir cru en moi. Merci de ta gentillesse, de ta patience et de ton amour. Je te dédie ce travail.

**A mon Papa**, merci de m'avoir toujours poussé à donner le meilleur de moi-même et à viser toujours plus haut. Je ne sais pas si les « dictionnaires !!! », les « culture G !!! » ou les « comment on dit en anglais ? » à table auront servi à quelque chose mais c'est aussi grâce à toi que j'ai réussi mon parcours, je t'en remercie.

On ne se le dit pas assez souvent, mais je vous aime fort.

**Ames Grands Parents**, je vous remercie du fond du cœur de m'avoir toujours soutenue tout au long de mes études, vos dictées du mercredi auront été bénéfiques ! Je vous embrasse.

**A Lili et Pascal**, mes deuxièmes parents, je ne serai pas qui je suis si vous ne m'aviez pas apporté l'amour et la stabilité nécessaire pour me construire. Je suis ravie d'avoir une si grande famille grâce à vous, je vous remercie profondément pour tout.

**A Julie**, ma sœur, cette complicité qui nous unie depuis petites me touche. Je serai toujours là pour toi, je crois en toi. Je t'aime.

**A Aline, Franck, Antoine et Juliette**. Il faut absolument que l'on se voit plus souvent ! Je vous embrasse fort.

**A Maxime, Lucas** (mon petit mickey chéri), **Marion** et petit Noah ; **Nico** et tes trois bouts de chou ; **Mathieu, Marion** et bientôt le baby, je vous considère comme ma famille et ne louperai pour rien au monde nos repas du dimanche ou l'on se marre tant. Je vous embrasse.

**A Gladys**, on dit que l'on peut compter ses vraies amies sur les cinq doigts de la main et bien c'est vrai et tu en fais partie. Que de souvenirs avec toi, au collège, au lycée... La vie fait que l'on est éloignées géographiquement maintenant mais je suis sûre que rien ne changera jamais entre nous. Vivement que tu rentres !!! Je t'aime.

**A Marine M**, j'ai passé les meilleures années à tes côtés. Je te remercie pour ta gentillesse et ton bon cœur. Dawson's creek, la tache de bougie, les devoirs de math du samedi matin (où tu copiais sur moi, Mr Cœur t'as vu ;D), les grosses teufs, Paul R, ton poulet au marsala, le sentiment d'être chez toi comme chez moi, la P1 deux fois ! je n'oublierai rien, tu es très importante pour moi.

**A Maëlle**, mon cucumber, même si l'on s'est connues en P1, pour moi notre amitié est née en deuxième année et elle est indestructible, 8000 km entre nous ou pas. Le 4 SANS, les pâtes carbo, les grosses journées playa, le craquage dans les boutiques, les « alllller laaaa », le job d'été dans les camping, les peines de cœur, les séjours en Guadeloupe... wouahou j'espère sincèrement que de nouvelles aventures nous attendent. Tu es géniale ! LOVE BIJOUX.

**A Fanny**, tout a commencé en P2, les soirées Bling, Bling, le Bodegon et CAT, les révisions nocturnes dans ton studio et puis ça s'est poursuivi par une super coloc ou notre appart se transformait tous les week end en boîte de night (aussi before du carré blanc)!! Je suis heureuse que tu sois mon amie, j'aime ta franchise, ta spontanéité et ta bonne humeur (même si ton rire me casse la tête ahah). Tu aimes la vie et tu sais transmettre ça à ton entourage, tu rayannes ! En attendant que je vienne vous rejoindre, je vous souhaite à toi ainsi qu'à Ben tout plein de bonnes choses. Je t'aime.  
BOOTYSHAKE POWER CONTINUED...

**A Charly**, je suis heureuse d'avoir partagé ma vie avec toi pendant toutes ces années, je te remercie du fond du cœur pour tout ce que tu m'as apporté. J'ai vraiment grandi à tes côtés. Je t'embrasse futur Magistrat j'en suis sûre !

**A Laeti**, on s'est connues dans une période pas très heureuse mais on a su en faire une force. J'ai que de bons souvenirs de l'année qui vient de s'écouler à tes côtes (les petits repas, les cineday, les soirées) et je suis sûre que c'est le début d'une grande amitié !

LOVE RUBY 

**A Soso**, je suis ravie que nous nous soyons rapprochées cette année, tu as un grand cœur et une grande sensibilité. J'adore passer du temps avec toi au pays des bisounours ;) . J'espère qu'un jour on ira ensemble en gwada retrouver Soso Ebrad pour les folles Toubana on the beach ! Je vous souhaite à toi et Benji tout plein de bonheur et d'amour pour votre vie future ! Je vous embrasse.

**A Jojo** alias Crystal, toutes ces années en Dentaire, ces soirées, ce voyage n'auraient pas été pareils si tu n'avais pas été là. Tes déguisements, ton déhanché, ton regard « b » mais aussi ta motivation contagieuse et ta générosité me resteront en mémoire.

TOUJOURS PLUSSSSSS !!!

**A Camille**, Caline euhh pardon l'Enfant, tu es ma révélation de ces derniers mois, j'adore ta joie de vivre et ta connerie constante. Tu es géniale en plus d'être brillante. Je te remercie pour ton aide et pour tes Ti Punch ! Show must go on ma claudie !!!

**A Marine et Flora**, Hermès et Berlioz, je vous remercie de votre gentillesse, de votre accueil et de votre écoute. J'ai passé une super année à vos côtés et j'espère que ça va continuer ! Marine, ta vie digne d'un scénario de science fiction et ton plus beau cul de bordeaux me feront toujours rêver ! Flo, j'ai eu beaucoup de plaisir à apprendre à te connaître cette année, tu es pétillante et je crois en toi pour ton examen. Gros bisous les sista.

**A Pierre**, depuis le premier TP en P2 il y a eu quelque chose, je faisais à chaque fois des plus belles provisoires que toi☺... Après comme tu l'as si bien dit il y a eu des hauts et des bas mais j'en retiens que le meilleur. Malgré ton air hautain qui peut déranger je t'ai toujours vu toi. J'ai toujours su que tu étais là et que je pouvais compter sur toi. Je t'embrasse.

**A la Gossip Team :**

**A Lulu**, tu as beaucoup de qualités mais celle que je retiens le plus est ta grande générosité, merci pour tes conseils, ta bonne humeur et ta compagnie à la salle ;).

**A Anais**, même si les moments que l'on partage sont de plus en plus rares (il faut qu'on remédie à ça) je te remercie pour tes moments d'écoute, ton sarcasme inné et pour tes cupcakes !

**A mUUUdame Sarah**, merci pour ton énergie et ta joie, c'est toujours un plaisir de partager un moment avec toi. J'ai adoré passer une année de binomette à tes côtés. J'espère de tout cœur qu'on restera en contact. Gros bisous prIncess SISI !

**A Alexia**, ton humour, tes imitations, ta gentillesse et ton écoute font que tu es une personne que j'apprécie vraiment beaucoup. Je vous souhaite à toi, à Camille et à baby plein de bonheur. Je t'embrasse.

**A Audrey** ou cui cui les petits oiseaux, malgré la distance tu arrives à garder le contact et je t'en remercie. C'est toujours un plaisir de te voir, même si c'est rare à chaque fois rien n'a changé ! Je vous remercie toi et Kevin de votre accueil à Pau, de la rando au pic d'Ayous etc... Bisous !

**A Marianne**, on est plus proche depuis que tu es partie et j'en suis contente. Je n'oublierai pas les souvenirs du lycée, le voyage en Guadeloupe (surtout le paddle ;) ) et tes crises de nerfs (la gueularde) ! T'es une fille top et je te souhaite le meilleur.

**A Soso Ebrad**, merci pour tes soirées Jenifer, et surtout pour ton accueil en Gwada. C'est un réel plaisir de travailler à tes cotés et d'apprendre à te connaître! Vive la Toubana ! Gros bisous et à très vite.

**A Laura L**, sans qui je serai probablement restée brune ! Merci pour ton accueil toujours chaleureux au salon, je suis ravie d'avoir passer du temps avec toi cet été. Je t'embrasse.

**A Mathieu**, merci de m'avoir appris un minimum a skier (je dis bien un minimum), de m'avoir amené à Bilbao le seul jour de fermeture du musée Guggenheim et merci pour toutes tes attentions. Ca me va droit au cœur. Je t'embrasse.

Merci à Flogaga, Romain, Beubeu, Stepi la pie et Fabi le bi de me faire toujours autant marrer.

Merci a mes sponso sans qui je ne serai rien: le Trendy, le Pavé et la Suite !

# Table des matières

<b>Table des matières.....</b>	<b>13</b>
<b>Table des illustrations.....</b>	<b>16</b>
<b>Liste des abréviations.....</b>	<b>19</b>
<b>Introduction.....</b>	<b>20</b>
<b>1 Les pertes de substances et leur prise en charge.....</b>	<b>22</b>
<b>1.1 Le visage : passeport social.....</b>	<b>22</b>
<b>1.2 La prise en charge de la personne défigurée.....</b>	<b>22</b>
1.2.1 Les conséquences de la mutilation.....	22
1.2.2 Le rôle du chirurgien dentiste.....	23
<b>1.3 Les étiologies des pertes de substances maxillo-faciales.....</b>	<b>24</b>
1.3.1. Les déficits congénitaux.....	24
1.3.2 Les déficits acquis.....	25
1.3.2.1 Les cancers de l'œil.....	27
1.3.2.2 Cancer du nez, de l'oreille ou de la peau.....	28
▪ Les carcinomes.....	28
▪ Les mélanomes.....	28
1.3.2.3 Tumeurs osseuse maxillaires et mandibulaires.....	29
<b>1.5 Les épithèses.....</b>	<b>31</b>
1.5.1 Définition.....	31
1.5.2 La première épithèse.....	31
1.5.3 Généralités.....	32
1.5.3.1 Le rôle des épithèses.....	32
1.5.3.2 Les indications.....	32
1.5.4 La composition.....	33
1.5.4.1 La résine polyméthacrylate.....	33
1.5.4.2 Le silicone.....	34
1.5.5 La structure.....	34
1.5.6 Les différents types d'épithèses.....	35
- <i>Les épithèses de pyramide nasale :</i> .....	36
- <i>Les épithèses de pavillon :</i> .....	36

- <i>Les épithèses orbitaires</i> :.....	37
- <i>Les épithèses de l'hemi-face</i> :.....	37
1.5.7 Conditions de prise en charge .....	38
1.5.8 Nomenclature et tarifs .....	38
1.5.9 Les fabricants.....	39
1.5.10 Conclusion .....	40
<b>2 Cas clinique.....</b>	<b>41</b>
<b>2.1 Rappel sur l'ostéo-intégration.....</b>	<b>41</b>
<b>2.2 Présentation du cas.....</b>	<b>41</b>
<b>2.3 Examen clinique pré-implantaire .....</b>	<b>43</b>
<b>2.4 Premier temps chirurgical : mise en place des implants .....</b>	<b>45</b>
2.4.1 Plateau technique.....	46
2.4.2 Marquage du site implantaire.....	47
2.4.3 Incision et lambeau .....	48
2.4.4 Fraisage initial .....	50
2.4.5 Forage.....	51
2.4.6 Mise en place de l'implant .....	52
2.4.7 Mise en place des vis de couverture.....	54
2.4.8 Sutures .....	54
<b>2.5 Deuxième temps chirurgical : réouverture et mise en place des piliers de cicatrisation .....</b>	<b>56</b>
2.5.1 Plateau technique.....	56
2.5.2 Retrait des vis de couverture et réduction des tissus sous cutanés.....	58
2.5.3 Connexion des piliers de cicatrisation .....	58
2.5.4 Sutures et dégagement des vis de cicatrisation par « punch » cutané.....	59
2.5.5 Mise en place des capuchons de cicatrisation et des mèches grasses.....	61
<b>2.6 Conception et fabrication de la prothèse.....</b>	<b>62</b>
2.6.1 Empreinte du site d'implantation .....	62
2.6.1.1 Empreinte dite « classique » à ciel ouvert au silicone Hydrorise® .....	62
2.6.1.2 Empreinte optique grâce à la technique du scannage surfacique .....	67
2.6.2 Conception de la barre de Dolder® .....	72
2.6.3 Sur-empreinte au silicone .....	73
2.6.4 Sculpture de la maquette en cire .....	74

2.6.5	Mise en moufle .....	75
2.6.6	Fabrication de l'épithèse en silicone.....	77
2.6.7	Pose de l'épithèse de pavillon auriculaire.....	80
<b>Discussion .....</b>		<b>82</b>
<b>Conclusion .....</b>		<b>86</b>
<b>Bibliographie .....</b>		<b>87</b>
<b>Annexes : autorisation de reproduction des illustrations .....</b>		<b>92</b>



## Table des illustrations

<b>Fig.1-</b> Réhabilitation par épithèse oculo-palpébrale d'une « gueule cassée » de la Grande Guerre.....	22
<b>Fig.2-</b> Tycho Brahé (1546-1601).....	26
<b>Fig.3-</b> Epithèse en métal.....	27
<b>Fig.4-</b> Epithèse de pyramide nasale.....	31
<b>Fig.5-</b> Epithèse d'hélix après amputation.....	32
<b>Fig.6-</b> Epithèse oculo-palpébrale.....	32
<b>Fig.7-</b> Le matériel photographique.....	37
<b>Fig.8-</b> Examen tomодensitométrique pré-implantaire.....	38
<b>Fig.9-</b> Schéma des sites implantaires.....	39
<b>Fig.10-</b> Matériel implantaire du système Cochlear® vistafix®3.....	42
<b>Fig.11-</b> Incision suivant le tracé.....	44
<b>Fig.12-</b> Décollement du lambeau en épaisseur totale.....	44
<b>Fig.13-</b> Lambeau décollé et visualisation de l'os mastoïde.....	44
<b>Fig.14-</b> Fraisage à la fraise boule.....	45
<b>Fig.15-</b> Forage.....	46
<b>Fig.16-</b> Les trois puits implantaires.....	46
<b>Fig.17-</b> Fraisure.....	46
<b>Fig.18-</b> Mise en place des implants.....	48
<b>Fig.19-</b> Positionnement des trois implants.....	48

<b>Fig.20-</b> Placement des vis de couverture.....	48
<b>Fig.21-</b> Vis de couverture en place.....	48
<b>Fig.22-</b> Points de sutures séparés.....	49
<b>Fig.23-</b> Matériel implantaire du système Cochlear® vistafix®3.....	51
<b>Fig.24-</b> Réduction du tissu sous cutané.....	52
<b>Fig.25-</b> Pilier de cicatrisation sur son support blanc.....	53
<b>Fig.26-</b> Piliers de cicatrisation vissés sur les implants.....	53
<b>Fig.27-</b> Lambeau rabattu sur les piliers de cicatrisation et sutures.....	54
<b>Fig.28-</b> Punch trans-cutané.....	54
<b>Fig.29-</b> Piliers de cicatrisation en position trans-cutanée.....	54
<b>Fig.30-</b> Capuchons de cicatrisation.....	55
<b>Fig.31-</b> Mise en place des mèches grasses.....	55
<b>Fig.32-</b> Mise en place des transferts d’empreinte (a) et essayage du PE perforé (b).....	58
<b>Fig.33-</b> Injection des silicones basse et moyenne viscosité (a) et mise en place du PEI (b).....	58
<b>Fig.34-</b> Empreinte contenant les trois transferts dans le silicone deux viscosités et positionnement des analogues vissés dans les transferts.....	59
<b>Fig.35-</b> Coulée de l’empreinte au plâtre (a) et clé de validation en plâtre Snow white® (b).....	59
<b>Fig.36-</b> Clé de validation avec les transferts pris dans le plâtre (a) et validation du maître modèle sur le patient (b).....	60
<b>Fig.37-</b> Scanner Artec Eva 3D.....	62
<b>Fig.38-</b> Scan 3D du visage du patient après cycle de post-traitement.....	62

<b>Fig.39-</b> Barre en or avec les trois cavaliers (a) et coque en résine modelée intégrant les cavaliers dans l'intrados (b).....	64
<b>Fig.40-</b> Essayage du PEI perforé barre et transferts en place (a) et sur-empreinte double mélange au silicone (b).....	65
<b>Fig.41-</b> Anatomie de l'oreille externe.....	66
<b>Fig.42-</b> Sculpture du modèle en cire sur la barre (a) observation de l'oreille contro-latérale (b).....	66
<b>Fig.43-</b> Confection du moule en plâtre dur à partir du modèle en cire (a) démoulage du moufle en trois parties distinctes (b).....	67
<b>Fig.44-</b> Silicone élastomère bio-compatible et son catalyseur (a) palette de silicone allant du jaune au rouge (b).....	68
<b>Fig.45-</b> Prise de teinte grâce à l'oreille contro-latérale (a) remplissage de l'hélix (b).....	69
<b>Fig.46-</b> Remplissage du moule terminé (a) flocons pigmentés FORMFlock® (b).....	69
<b>Fig.47-</b> Démoulage de la prothèse après réticulation (a) pose de l'épithèse sur la barre (b).....	71
<b>Fig.48-</b> Vue de l'hélix de dos (a) vue de face (b).....	71

## Liste des abréviations

- CAO = Conception Assistée par Ordinateur
- CFAO = Conception et Fabrication Assistées par Ordinateur
- CNEDiMTS = La Commission Nationale d'Évaluation des Dispositifs Médicaux et des Technologies de Santé
- CSP = Code Santé Publique
- Ncm = Newton par centimètre carré
- PE = Porte-Empreinte
- TNM = Tumor Node Metastasis
- UV = Ultra-Violet
- VADS = Voies Aéro-Digestives Supérieures

## Introduction

Quand les limites de la chirurgie réparatrice sont atteintes, à la suite de pertes de substance acquises ou dans les cas de dysmorphoses congénitales touchant la face, il est possible de réaliser des prothèses appelées épithèses ou prothèses maxillo-faciales.

Cette discipline à part entière allie l'art et la science de la reconstruction artificielle du massif facial (1). L'épithèse faciale, par son caractère symbolique qui dépasse sa simple conception matérielle, permet à l'individu défiguré qui présente d'une manière générale une déstructuration de « l'image de soi » de retrouver une identité (2).

Comme tout autre discipline médicale, la Prothèse Maxillo-Faciale est une activité professionnelle « rationnelle » qui redonne à des patients défigurés un visage, une interface sociale avec le monde extérieur. Par conséquent cette spécialité odontologique et médicale nous apparaît comme indissociable de la notion d'empathie et de compassion (3). La réalisation d'épithèse, en collaboration avec la chirurgie cervico-faciale, permet le rétablissement des fonctions oro-faciales altérées, la dissimulation des préjudices esthétiques et la restitution d'une vie de relation (4).

Nous développerons, dans un premier temps, une approche bio-psycho-sociale dans le cadre de la prise en charge du patient défiguré afin de démontrer le rôle et l'implication des praticiens dans l'amélioration de la qualité de vie de ces patients. Pour une bonne compréhension de cette étude nous détaillerons les différentes pertes de substances du massif facial et leurs étiologies sur le plan épidémiologique. Enfin, nous citerons les différents types d'épithèses qui permettent le rétablissement des fonctions oro-faciales altérées, la dissimulation des préjudices esthétiques.

Dans un deuxième temps, à l'aide d'un cas clinique, nous étudierons la confection d'une épithèse de pavillon auriculaire selon deux approches méthodologiques différentes, une première technique de confection dite à « empreinte conventionnelle » et une seconde dite de « scannage surfacique ». A l'issue les avantages et inconvénients de chacune d'elle seront discutés.

Suite à l'étude de nos résultats nous ferons l'évaluation de la méthodologie par CFAO a la fois sur les bénéfices attendus mais aussi la pertinence de la technique la plus appropriée à son cas et qui donne les meilleurs résultats. Les patients défigurés sont des personnes mutilées et fragiles, il est donc de notre devoir de soignant de répondre au mieux à leurs attentes esthétiques et fonctionnelles.

# **1 Les pertes de substances et leur prise en charge**

## **1.1 Le visage : passeport social**

Le visage est la partie visible de l'individu, c'est l'organe le plus exposé au regard d'autrui. Il nous permet d'être reconnu et de se reconnaître : c'est notre identité.

D'un point de vue anatomique, le terme face signifie visage. C'est la partie antérieure de la tête où siège quatre de nos cinq sens, elle nous permet de parler, boire et manger.

La figure est un concept plus subjectif ; elle révèle nos émotions, nos humeurs, notre vécu. Elle évolue avec le temps en fonction de notre histoire personnelle (maladie, vieillesse, exposition au soleil...). Malgré les marques propres à notre histoire, nous nous reconnaissons toujours face au miroir. Notre visage reste, même si nous avons plusieurs figures.

Le visage est donc l'interface entre l'âme et la société (5).

## **1.2 La prise en charge de la personne défigurée**

### **1.2.1 Les conséquences de la mutilation**

La personne défigurée présente un état dans lequel une de ses zones visibles est fortement altérée. Ces altérations peuvent être dues à une maladie, un handicap ou à une ou plusieurs plaies. Cette personne a une perception d'elle-même différente, elle se voit comme « non humaine », elle a perdu son visage.

Les premières réactions face à une personne défigurée sont souvent le rejet et l'exclusion par propre peur de la mutilation.

L'absence d'expressivité qui découle de la mutilation exclut encore plus le sujet défiguré car c'est sur le visage que nous retrouvons les émotions de l'individu en face de nous.

Il est donc indispensable que la prise en charge complexe de ces patients soit pluridisciplinaire et ordonnée. En effet, tous les spécialistes doivent collaborer ensemble à savoir les médecins urgentistes, les chirurgiens maxillo-faciaux, ORL, les radiologues, les oncologues, les psychologues, les épithésistes ainsi que les chirurgiens dentistes, afin que la personne défigurée puisse retrouver son visage ou du moins un visage à travers lequel elle devra apprendre à se reconnaître (5).

La défiguration qui aboutit à une perte de substance maxillo-faciale et au port d'une épithèse, modifie le schéma corporel et l'image du corps. L'épithèse redonne un visage à celui qui l'a perdu, le travail prothétique participe donc à l'aide psychologique. Le praticien doit faire preuve d'empathie, il s'occupe du malade dans les différentes phases de réalisation, il le rassure, lui et sa famille. Sans se substituer aux psychothérapeutes, les praticiens rassurent et aident grâce aux gestes et aux paroles, au delà du travail purement technique (6).

Le patient devra développer une capacité à faire face à la situation, il devra être fort et garder une estime de soi dans un désir de retour à l'humanité et à la dignité du visage (7).

### **1.2.2 Le rôle du chirurgien dentiste**

Dans le cas de perte de substance touchant la sphère orale, le chirurgien dentiste a un rôle très important, en effet avant la phase de traitement chirurgical, il doit élaborer un plan de traitement dans le cadre d'une prise en charge multidisciplinaire. Cette réhabilitation prothétique est primordiale chez les patients traumatisés faciaux, elle permet de :

- S'alimenter
- Rétablir la phonation
- Compenser les pertes de substances
- Rétablir une occlusion fonctionnelle
- Rétablir une symétrie faciale
- Retendre les tissus muqueux



Notons que le chirurgien dentiste a un rôle non négligeable lors du dépistage initial des lésions pré-cancéreuses ou cancéreuses. En effet lors des consultations au cabinet il est en première ligne pour établir un pré-diagnostic, procéder éventuellement à une biopsie et orienter, s'il le faut, le patient vers un spécialiste.

Il est donc nécessaire que le chirurgien dentiste agisse en collaboration avec les autres spécialistes, il a une place importante dans la prise en charge du patient défiguré car la cavité buccale intervient dans l'alimentation et la phonation (5).

### **1.3 Les étiologies des pertes de substances maxillo-faciales**

Les étiologies des pertes de substances se regroupent en deux catégories : les déficits congénitaux et les déficits acquis.

#### **1.3.1. Les déficits congénitaux**

Ces malformations congénitales ou dysgénèses sont des altérations morphologiques irréversibles d'un tissu, d'un organe ou d'une partie plus étendue de l'organisme, résultant d'un trouble intrinsèque du développement.

Il est important de distinguer les malformations primaires et secondaires, en effet les malformations primaires sont la conséquence d'évènements génétiques, intrinsèques se traduisant par des modifications morphologiques et/ou fonctionnelles. Les malformations secondaires proviennent de facteurs externes qui perturbent le développement de l'embryon (10,11).

Les malformations cranio-faciales se produisent au cours de la morphogénèse, au delà de la 8<sup>ème</sup> semaine de vie intra utérine. Ces malformations se traduisent par la création d'une fente faciale, dont la localisation labio-maxillo-palatine est la plus représentative (12). Rappelons que les malformations congénitales telles que les fentes labio-palatines ou le syndrome génétique de Franceschetti-Klein peuvent engendrer ce genre de déficit (9).

### 1.3.2 Les déficits acquis

Ce sont toutes les malformations du massif facial apparues pendant la croissance et les déformations acquises plus tard au cours de la vie.

#### - La chirurgie d'exérèse carcinologique

Les pathologies carcinologiques cervico-faciales sont soignées par résection chirurgicale aboutissant à une perte de substance du massif maxillo-facial quand les limites de la chirurgie réparatrice sont atteintes.

Les étiologies de ces pertes de substances sont des tumeurs malignes issues de carcinomes épidermoïdes, basocellulaires ou spinocellulaires, de mélanomes ou de tumeurs bénignes de type myxome ou kyste à caractère local très agressif (13).

Pour ces patients, la guérison ou la rémission n'est envisageable que par une chirurgie entraînant un préjudice esthétique et fonctionnel malgré qu'elle soit dite « reconstructrice ».

La chirurgie résectrice perturbe l'anatomie des surfaces d'appui en créant une perte d'étanchéité et en diminuant leurs valeurs stabilisatrice, rétentive et sustentatrice.

Une concertation préalable entre l'équipe chirurgicale et l'équipe prothétique est donc indispensable afin de définir les limites de l'exérèse les plus favorables à la réhabilitation prothétique tout en réséquant la lésion le plus largement possible jusqu'aux tissus sains (4). Cette concertation est valable pour les résections des os maxillaires ou mandibulaires dans le cas de réhabilitation grâce à une prothèse dentaire ou dans les cas de résections dans les secteurs orbitaires, nasaux ou auriculaires pour la réhabilitation par épithèses.

- La traumatologie

La traumatologie maxillo-faciale représente 15 à 20% des traumatismes en général. Les accidents de la voie publique sont fréquents malgré les moyens de prévention. Les accidents du travail, de sport et de loisirs (vélo, skate board...) sont moins fréquents (14).

Les traumatismes balistiques de la face causent des lésions complexes qui diffèrent selon la nature de l'arme et selon le point d'impact.

La première cause de traumatismes balistiques est causée par les tentatives d'autolyse par armes à feu. Après les Etats-Unis, où le taux de suicidés par arme à feu est le plus élevé (47%), la France se place en deuxième position avec 24% de tentative de suicide par arme à feu (15). Concernant la traumatologie de guerre, elle est bien moins fréquente que lors de la Première Guerre Mondiale qui a provoqué des milliers de blessés faciaux, les célèbres Gueules Cassées. (Fig.1)



**Fig.1-** Réhabilitation par épithèse oculo-palpébrale d'une « gueule cassée » de la Grande Guerre (Source : Monestier – Musée du Service de Santé des Armées).

### **1.3.2.1 Les cancers de l'œil**

#### **1.3.2.1.1 Epidémiologie**

Le cancer de l'œil n'est pas fréquent, il peut être externe et toucher les paupières, ou intra-oculaire.

Chez l'adulte les cancers intra-oculaire les plus fréquents sont les mélanomes (500 à 600 nouveaux cas en France chaque année) et les lymphomes.

Des mélanocytes sont présents dans les yeux, comme dans la peau, et ont pour rôle de produire la mélanine. La mélanine est un pigment naturel qui protège des rayons ultraviolets (UV).

Un mélanome peut donc survenir au niveau de l'œil et des muqueuses même si il est le plus souvent dépisté au niveau de la peau (23).

Chez les enfants, le cancer intra-oculaire le plus fréquent est le rétinoblastome. Le rétinoblastome touche 1/15000 naissances aux Etats-Unis et en Europe du nord.

Il est bilatéral dans 25% des cas. Il est à 95% diagnostiqué avant l'âge de 5 ans (24).

Les étiologies de l'exérèse du globe oculaire sont :

- Les traumatismes, les plus fréquents (accidents, autolyse)
- Un œil non voyant, douloureux, inesthétique
- Les séquelles de lésions inflammatoires
- Les tumeurs (ex : tumeurs endoculaire comme le rétinoblastome ou le mélanome)
- Les glaucomes dans des cas exceptionnels (19)

### **1.3.2.1.2 Exérèse du globe oculaire**

Il existe deux catégories d'exérèse du globe oculaire : l'énucléation et l'exentération.

L'énucléation oculaire est un terme médical pour désigner l'ablation du globe oculaire (17) par section des six muscles oculomoteurs et du nerf optique.

L'exentération consiste en l'exérèse du contenu complet de l'orbite, jusqu'au massif osseux orbitaire. Cette intervention très mutilante est indiquée dans le cas de certaines tumeurs malignes à développement intra-orbitaire.

Dans la plupart des cas, après cette intervention, une greffe de peau est nécessaire (20).

## **1.3.2.2 Cancer du nez, de l'oreille ou de la peau**

### **1.3.2.2.1 Epidémiologie**

#### **▪ Les carcinomes**

90% des cancers de la peau sont des carcinomes :

- basocellulaires : développement à partir de la couche basale de l'épiderme.
- ou épidermoïdes : développement à partir des couches supérieures de l'épiderme.

Chaque année en France, le carcinome basocellulaire touche 150 individus pour 100 000 habitants alors que le carcinome épidermoïde touche moins de 20 personnes pour 100 000 habitants (25).

Les carcinomes basocellulaires ne se métastasent jamais ce qui leur donne un très bon pronostic alors que les carcinomes épidermoïdes qui sont beaucoup plus rares, sont très agressifs.

#### **▪ Les mélanomes**

Les mélanomes cutanés sont plus rares mais aussi plus graves que les autres cancers de la peau, ils ont un bon pronostic si ils sont dépistés tôt. 8250 nouveaux cas ont été dépistés en France en 2010 dont 53% chez la femme. Il est au 9<sup>ème</sup> rang des cancers les plus

fréquents chez la femme et au 11<sup>ème</sup> rang chez l'homme.

Du fait des facteurs environnementaux et/ou comportementaux comme les fortes expositions au soleil durant l'enfance et les UV artificiels ; l'incidence du mélanome est en augmentation de 10% par an depuis un demi- siècle.

On le diagnostique en moyenne vers l'âge de 56 ans et il fait chaque année 1500 victimes (26).

#### **1.3.2.2 Exérèse d'une lésion du nez, de l'oreille ou de la peau**

L'exérèse d'une lésion du nez, de l'oreille ou de la peau est principalement la conséquence de tumeurs ou de traumatismes (grands brûlés, accidents de la voie publique).

Ces trois organes sont particulièrement exposés aux radiations solaires, ce qui explique la fréquence des lésions précancéreuses et des carcinomes à ce niveau.

Le risque croît exponentiellement avec l'âge. Il est plus fréquent chez l'homme que chez la femme (51).

L'exposition solaire est l'étiologie principale mais il existe d'autres facteurs de risques reconnus comme les micro-traumatismes localisés et répétés, des plaies chroniques, l'exposition à des produits chimiques (goudrons), des causes immunologiques ou des agénésies dues au syndrome de Franceschetti-Klein qui se caractérise par des malformations faciales telle une agénésie du pavillon auriculaire (9,21).

### **1.3.2.3 Tumeurs osseuse maxillaires et mandibulaires**

#### **1.3.2.3.1 Epidémiologie**

La résection osseuse maxillaire ou mandibulaire est la conséquence d'une exérèse d'une lésion des voies aéro-digestives supérieures (VADS). Celle ci nécessite des marges d'exérèses plus ou moins importantes en fonction de la progression et de la malignité de la lésion.

Les cancers des VADS regroupent les cancers de la cavité buccale, du pharynx, du larynx et des sinus de la face. Ils représentent environ 10% de l'ensemble des cancers dans le monde.

La France se situe au deuxième rang mondial pour ces cancers. On dénombre 17000 nouveaux cas par an avec une mortalité élevée.

Environ 60% des cancers des VADS ne sont diagnostiqués qu'à un stade avancé de la maladie ce qui a pour conséquence une mortalité prématurée. L'espérance de vie à 5 ans est très faible (22).

La cavité buccale, et en particulier la muqueuse buccale doit être examinée lors de chaque contrôle chez un chirurgien dentiste. Toute lésion qui ne cicatrise pas et qui n'évolue pas favorablement en une à deux semaines après suppression de la cause suspectée (traumatisme, tic de succion), doit attirer l'attention du chirurgien dentiste. De même si sa couleur, sa consistance (induration), et son aspect (ulcération, kératose) sont modifiés (27).

#### ***1.3.2.3.2 Résection osseuse maxillaire et mandibulaire***

Les pertes de substances maxillaires et mandibulaires ont plusieurs étiologies : infectieuses, traumatiques, congénitales ou tumorales.

Les tumeurs à l'origine des pertes de substance maxillaire sont des tumeurs malignes des voies aéro-digestives supérieures. Ces cancers sont en grande majorité des carcinomes épidermoïdes, ils représentent à eux seuls plus de 90% des lésions malignes buccales.

Les principaux facteurs de risques des cancers des voies aéro-digestives supérieures sont le tabac et l'alcool dont le risque augmente plus la consommation est importante et ancienne. Ces cancers touchent principalement l'homme et surviennent entre 35 et 60 ans. On observe cependant, depuis 30 ans une augmentation de ces cancers chez la femme (22).

## 1.5 Les épithèses


### 1.5.1 Définition

L'épithèse est une prothèse de comblement ou de remplacement de pertes tissulaires. C'est une structure généralement en silicone qui a pour but de reproduire le plus fidèlement possible les grandes pertes de substance des principaux reliefs faciaux. Les épithèses faciales remplacent généralement des unités anatomiques telle qu'une oreille, un nez ou des orbites, ou une partie plus étendue de la face (9).

### 1.5.2 La première épithèse

Une prothèse d'hallux en bois datant de plus de 2600 ans a été retrouvée à la fin des années 1990 sur une momie de femme dans une tombe en Egypte.

Le Danois Tycho Brahé (1546-1601) a été un des premiers personnages historiquement documenté à être porteur d'une épithèse (**Fig.2**). Il avait perdu son nez suite à une blessure subie lors d'un duel en 1566. Ne supportant pas sa « difformité », il porta sa prothèse de nez en métal, qu'il fixait à l'aide d'une pâte adhésive, jusqu'à sa mort en 1601 (**Fig.3**) (28).



**Fig. 2-** Tycho Brahé (1546-1601)

(Illustration <http://mlecherry.blogspot.fr>).





**Fig. 3-** Epithèse en métal (Science Museum de Londres).

### **1.5.3 Généralités**

#### **1.5.3.1 Le rôle des épithèses**

Une épithèse faciale a un rôle reconstructeur très important dans la prise en charge du traumatisme. Même si elle ne compense pas la perte d'un organe sensoriel elle favorise la réintégration sociale et professionnelle des patients en remplaçant une partie manquante de leur visage. Elle doit s'intégrer dans l'harmonie du visage de part sa couleur, son esthétique, ainsi que par sa tolérance cutanée et muqueuse.

Un patient ayant développé un cancer de la face ou de la peau doit être suivi régulièrement pour surveiller toute récurrence, le caractère amovible des épithèses facilite cette surveillance.

#### **1.5.3.2 Les indications**

Les épithèses sont indiquées après une perte de substance du massif facial. Quand les limites de la chirurgie réparatrice et reconstructrice sont atteintes et que l'on ne peut plus apporter de résultats satisfaisants. Par exemple chez les patients atteints de déficits

congénitaux, les grands brûlés, les patients traumatisés et les patients atteints de cancers de la face ou de la peau.

#### **1.5.4 La composition**

De nombreux matériaux, tant rigides que souples, ont été utilisés au cours de l'histoire pour la réalisation des épithèses :

- la porcelaine : matériaux rigide, lourd et fragile
- le caoutchouc, la gélatine et le latex : matériaux souples, épousant les contours du visage mais ne sont pas assez durables.

De nos jours la fabrication des épithèses fait appel à l'utilisation de résines (polyméthacrylates) ou de silicones (9). En fonction des avantages et des inconvénients de ces deux matériaux, il faudra orienter son choix par rapport au cas clinique.

##### **1.5.4.1 La résine polyméthacrylate**

La résine est très rarement utilisée, en effet ce matériau est très rigide ce qui entraîne un aspect figé, elle brille et n'est donc pas le matériau de choix pour un résultat esthétique.

Elle est utilisée dans des cas particuliers de chirurgie entraînant une perte de substance très importante. Après de lourdes interventions, une épithèse provisoire en résine est réalisée dans la journée afin de redonner un volume sous le bandage pour que l'impact sur les proches soit moindre. Le patient ne repartira pas avec cette épithèse chez lui.

Les polyméthacrylates sont également utilisés dans le cas de prise en charge de ressortissants étrangers (Afrique, Bengladesh). En effet, la résine sera le matériau de choix car le silicone se dégrade au soleil, et il est impossible de le réparer. La durée de vie d'une épithèse en silicone est de deux ans.

La résine se répare très facilement chez un prothésiste dentaire ce qui facilite la maintenance pour ces patients au sein de leur pays (par exemple pour les épithèses de nez fixée sur une paire de lunettes). La résine a également comme avantage son faible coût.

#### **1.5.4.2 Le silicone**

Le silicone est le matériau le plus fréquemment utilisé car il est souple et biocompatible. Il a également un rendu esthétique incomparable avec celui de la résine car il suit les mouvements faciaux et ne brille pas.

Les épithèses en silicone sont réalisées sur mesure à partir d'empreintes (alginate, silicone), de moulages ainsi que de photographies (9).

Les techniques d'imagerie numérique sont de plus en plus utilisées comme le scannage surfacique, le « mirroring » que nous développerons ultérieurement.

On observe depuis 20 ans une évolution des silicones. En effet au sein d'une même prothèse on peut inclure des silicones de différentes duretés Shore, c'est à dire de différentes densités. Par exemple sur des zones sensibles du visage, on optera pour un silicone plus mou donc moins dense. Cette technique est plus difficile à mettre en place car elle nécessite d'inclure les silicones de différentes densités dans le même moule en fonction du rendu souhaité. Pour avoir un rendu naturel l'inclusion des silicones de différentes teintes sont déposés par stratification dans le moule en plâtre (**Fig-45**).

Cette technique est très esthétique et très bien tolérée par le patient mais elle a un coût plus élevé.

#### **1.5.5 La structure**

Les épithèses sont composées de silicone biocompatible. Lors de situations cliniques particulières, les résines acryliques peuvent être une alternative aux silicones.

Dans les cas d'épithèses implanto-portées, l'intrados qui constitue la partie rétentive englobe le système de fixation et est en résine.

Trois techniques de fixation sont disponibles :

- épithèse collée : fixation sur la peau grâce à une colle biologique ou un patch de silicone
- épithèse fixée sur lunettes (pour les épithèses de pyramide nasale)
- épithèse à ancrage osseux grâce à des implants courts extra-oraux sur lesquels est fixée la prothèse. Cette technique doit respecter le processus d'ostéo-intégration défini par Bränemark qui nécessite une intervention chirurgicale en plusieurs étapes.

La plaque base de l'épithèse se fixe sur les implants par l'intermédiaire de cavaliers qui s'ancrent sur un système d'attachement appelé barre juxta-osseuse. Cette plaque base peut également se fixer aux implants par le biais d'aimants ou de boutons pression (9).

### **1.5.6 Les différents types d'épithèses**

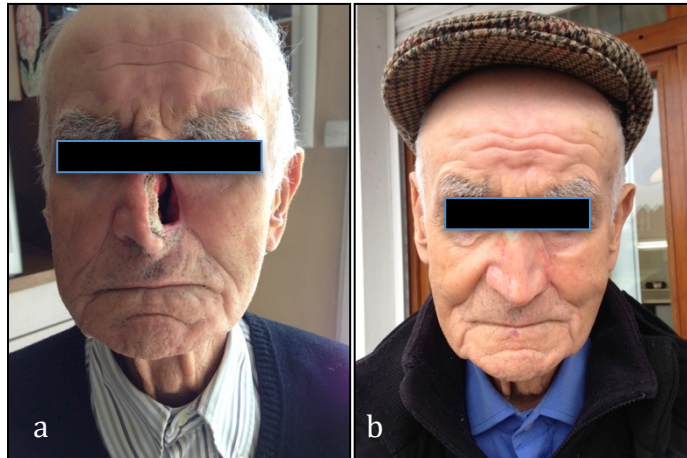L'épithèse recrée une morphologie, un volume, elle redonne une forme aux organes absents ou défectueux. L'épithésiste reproduit les traits du patient, respecte les reliefs et les volumes physiologiques, il façonne l'organe absent selon les règles de l'anatomie artistique. Il est impossible de recréer l'activité sensorielle physiologique avec les épithèses, les mécanismes neuro-sensoriels sont sous la dépendance des nerfs crâniens et se révèlent très complexes. Malgré la perte de substance, la prothèse doit assurer le maintien des fonctions.

Par exemple une prothèse de pavillon auriculaire doit permettre le port d'appareil auditif, les prothèses nasales constituées de deux orifices nasaux permettent la libre circulation de l'air. Seule la vision ne peut être sauvegardée, en effet elle dépend du nerf optique qui est sectionné lors de l'énucléation ou exentération (29).

Les épithèses se classent en 4 grandes catégories :

*- Les épithèses de pyramide nasale :*

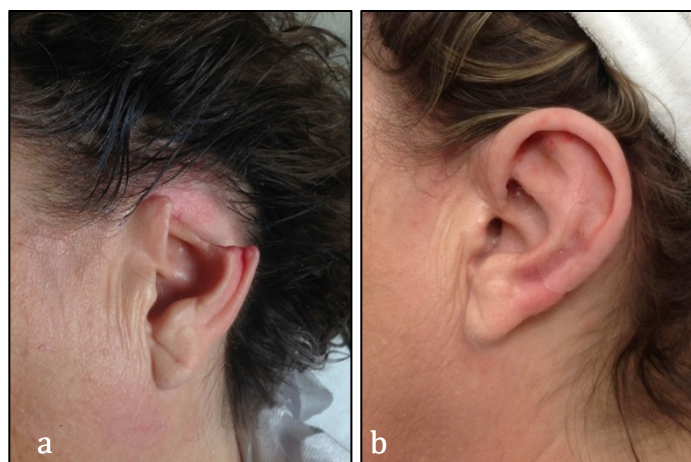Les épithèses de pyramide nasale remplacent le nez entièrement ou en une partie (Fig.4)(9).



**Fig.4-** Epithèse de pyramide nasale (photos F. Serrano)  
a) avant / b) après.

*- Les épithèses de pavillon :*

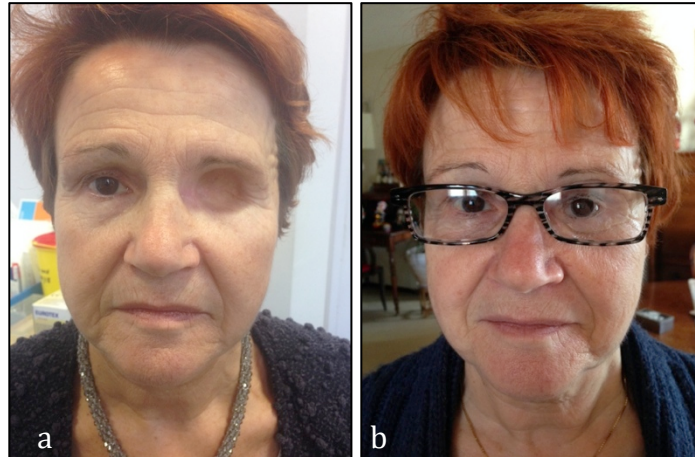Les épithèses de pavillon auriculaire remplacent une oreille ou une partie (Fig.5)(9).



**Fig.5-** Epithèse d'hélix après amputation (Photos F. Serrano)  
a) avant / b) après.

*- Les épithèses orbitaires :*

Les épithèses orbitaires remplacent l'œil et l'orbite, en France elles prennent la dénomination d'épithèse orbito-palbébrales ou palpébro-orbitaires (**Fig.6**)(9).



**Fig.6-** Epithèse oculo-palpebrale (Photos F. Serrano)

a) avant / b) après.

*- Les épithèses de l'hemi-face :*

Les épithèses hémifaciales ou médio-faciales sont utilisées pour des défauts d'une partie étendue du visage.

Le port d'une épithèse contraint le patient à faire cohabiter un corps physiologique mutilé avec un corps prothétique de comblement. Le caractère amovible de la prothèse représente un des principaux facteurs de discrédit, en effet chaque patient appréhende de la voir tomber et d'être ainsi mis à nu (14).

### **1.5.7 Conditions de prise en charge**

Il est nécessaire d'avoir une prescription médicale détaillée d'un spécialiste (ophtalmologue, chirurgien maxillo-facial) pour pouvoir bénéficier d'un appareillage de type épithèse. Cette prescription ne s'effectue pas sur les ordonnances de produits pharmaceutiques mais sur une ordonnance indépendante et cette prise en charge implique une entente préalable conforme à l'article D. 4364-9 du Code de la Santé Publique (9).

Du fait des altérations aux UV, de la dégradation due à l'acidité de la peau et de l'encrassement naturel de l'épithèse, une prise en charge est accordée dans la limite d'une prothèse tous les deux ans.

### **1.5.8 Nomenclature et tarifs**

Dans le cas où une épithèse est indiquée pour un patient, un devis détaillé est élaboré en suivant la nomenclature.

Sur ce devis détaillé on reprendra les termes précis d'épithèse :

- de pavillon auriculaire
- orbitaire
- de pyramide nasale
- hémi-faciale ou médio faciale

Le devis couvrira les frais de conception et de réalisation à savoir : la chirurgie implantaire s'il s'agit d'une épithèses à ancrage osseux, les prises d'empreintes, la confection de l'épithèse (moule, moyens de fixation, cuisson, maquillage, pose de cils...) ainsi que le suivi de l'appareillage (art D.4364-5 du Code de la Santé Publique).

Une copie de la fiche de traçabilité qui regroupe le numéro de lot des différentes pièces, les références fournisseurs et les composants de l'appareillage seront remis au patient (9).

### 1.5.9 Les fabricants

Le Code de la Santé Publique, à l'article D.4363-9, fixe les conditions requises pour l'exercice de la profession d'épithésiste.

*« Peuvent exercer la profession d'oculariste ou d'épithésiste : 1° Les personnes titulaires du diplôme d'Etat français d'oculariste ou du diplôme d'Etat d'épithésiste mentionnés à l'article D. 4364-7; 2° Par dérogation aux dispositions de l'alinéa précédent, les personnes non titulaires du diplôme d'Etat français prévu à l'article D. 4364-7 mais dont la compétence professionnelle a été reconnue par le ministère chargé de la santé, le ministère chargé des anciens combattants et victimes de guerre ou les organismes d'assurance maladie sur la base de l'ancienne procédure des agréments de prise en charge. » (30).*

L'article D.4364-5 du CSP définit l'activité de l'épithésiste :

*« Est considérée comme exerçant la profession d'épithésiste toute personne qui procède à l'appareillage, par prothèse faciale externe sur mesure, d'une personne malade ou handicapée présentant une perte de substance de la face ou des oreilles, voire de ces deux régions anatomiques associées. L'appareillage recouvre la conception, la prise de mesure avec moulage éventuel, la fabrication, l'essayage, la délivrance de l'appareil, le contrôle de sa tolérance et de son efficacité immédiate, le suivi de l'appareillage et de son adaptation. » (8).*

Conformément à l'article D.4364-13 du CSP, l'épithésiste est tenu d'informer le patient des règles d'hygiène et d'entretien relative au port d'une épithèse (9).



### **1.5.10 Conclusion**

Suite aux échanges effectués par les différentes professions de santé il est apparu que les prothèses faciales :

- assurent un rôle dans une réintégration sociale et professionnelle.
- sont fabriquées sur mesure et leur prise en charge est accordée après entente préalable et sur devis.
- concernent une population cible réduite (environ 150 à 200 cas par an en France) (9).

La Commission Nationale d'Evaluation des Dispositifs Médicaux et des Technologies de Santé (CNEDiMTS) propose une actualisation de la nomenclature relative aux épithèses car elle considère que le service rendu de ces prothèses est suffisant (9).

L'épithésiste a un rôle de soignant et de technicien de laboratoire dans la prise en charge des patients défigurés. Généralement il procède à toutes les étapes de conception des épithèses.

## **2 Cas clinique**

Dans ce cas clinique nous allons détailler étapes par étapes la réalisation d'une épithèse de pavillon auriculaire. Le patient a subi une ablation de l'oreille externe suite à un carcinome épidermoïde. Ce cas débutera par la mise en place des implants au sein de l'os mastoïde et se terminera par la pose de l'épithèse.

### **2.1 Rappel sur l'ostéo-intégration**

Brånemark, chirurgien orthopédique Suédois, implanta dans les années 50 des micro-caméras en titane dans des os longs chez l'animal. Il s'avéra que ces chambres optiques furent difficiles à retirer de l'os au terme des expérimentations. Il eu alors l'idée d'utiliser le titane en chirurgie osseuse mais aussi pour stabiliser les prothèses dentaires à l'aide d'implants composés de titane.

Brånemark et ses collaborateurs font partis des pionniers de ce que l'on appelle : l'ostéo-intégration. L'ostéo-intégration est une « jonction anatomique et fonctionnelle directe entre l'os vivant remanié et la surface de l'implant mis en charge ». Il n'y a donc pas d'interposition fibreuse entre l'os et l'implant, c'est une ankylose (31).

Plus récemment en 1991, Zarb et Albrektsson ont définis l'ostéo-intégration comme le « processus par lequel est obtenue une connexion rigide et cliniquement asymptomatique entre un matériau inerte et l'os. Cette connexion est maintenue sous une charge fonctionnelle » (32).

### **2.2 Présentation du cas**

Monsieur R. a subi une ablation de l'oreille droite ainsi qu'un curetage ganglionnaire au Centre François-Xavier Michelet du CHU de Bordeaux, suite à un carcinome épidermoïde.

Après la phase de cicatrisation et de radiothérapie, une épithèse provisoire collée a été réalisée dans l'attente d'une prothèse définitive stabilisée par une barre sur implants extra-oraux.

Afin de comprendre au mieux les différentes étapes nécessaires à la réalisation d'une épithèse de pavillon auriculaire, nous allons nous intéresser tout d'abord à l'étape préliminaire : la chirurgie implantaire.

Les systèmes d'implants extra-oraux se fondent eux aussi sur la technologie du système Brånemark qui permet d'assurer une fixation permanente et sûre des prothèses faciales sur le même principe que les implants et prothèses buccales.

Afin d'obtenir des résultats optimaux, les chirurgiens et épithésistes doivent travailler en étroite collaboration et poursuivre celle-ci durant la période de suivi.

Toutes les opérations de Monsieur R. ont été réalisées sous anesthésie générale au bloc opératoire du centre François-Xavier Michelet de Bordeaux. Les deux interventions chirurgicales nécessaires à la pose du système implantaire ont été effectuées en ambulatoire.

Afin d'illustrer ce cas clinique du matériel photographique a été utilisé :

Un appareil photographique reflex Sony ( $\alpha 100$ ), équipé d'un objectif macro Tamron 90 mm (f/2,8) et d'un flash macro Sigma (EM-140 DG) (**Fig.7**).



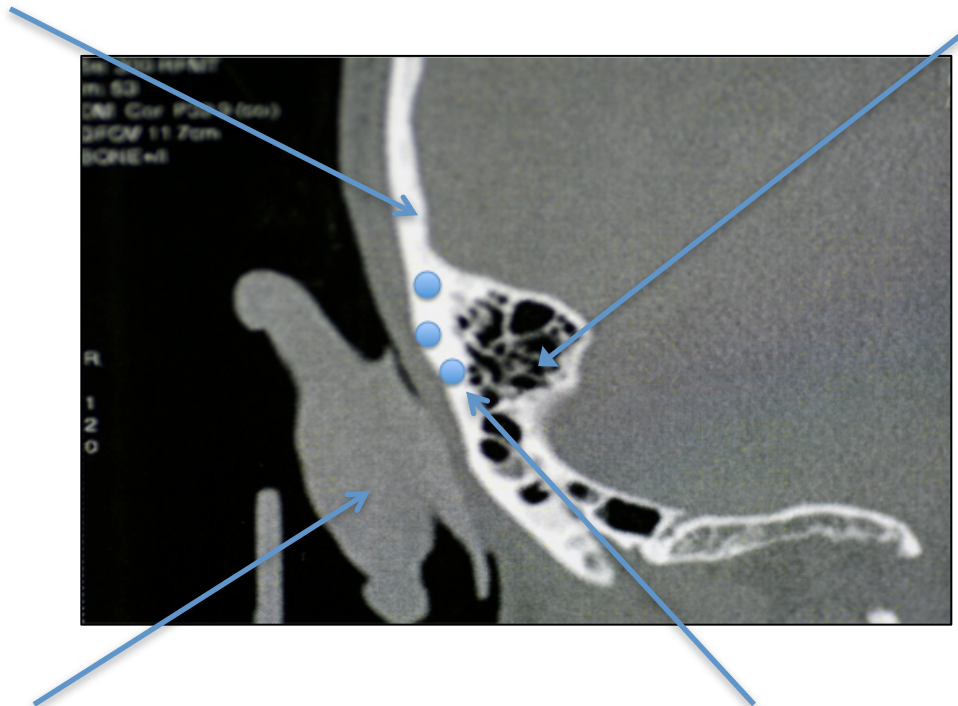
**Fig.7-** Le matériel photographique  
(Photo : G. Hureau).

### 2.3 Examen clinique pré-implantaire

Comme en implantologie dentaire, les patients subissant une réhabilitation prothétique de pavillon auriculaire stabilisée par des implants sont soumis à un examen tomodensitométrique, ou scanner, afin de définir la future localisation des implants. Les sites implantaires seront déterminés en fonction de l'épaisseur de l'os mastoïde. Il convient aussi de déterminer la future position du tragus et si une greffe de peau est nécessaire ou non (**Fig.8**).

**Ecaïlle du temporal (corticale)**

**Cellules mastoïdiennes**



**Epithèse provisoire colée**

**Future localisation des implants**

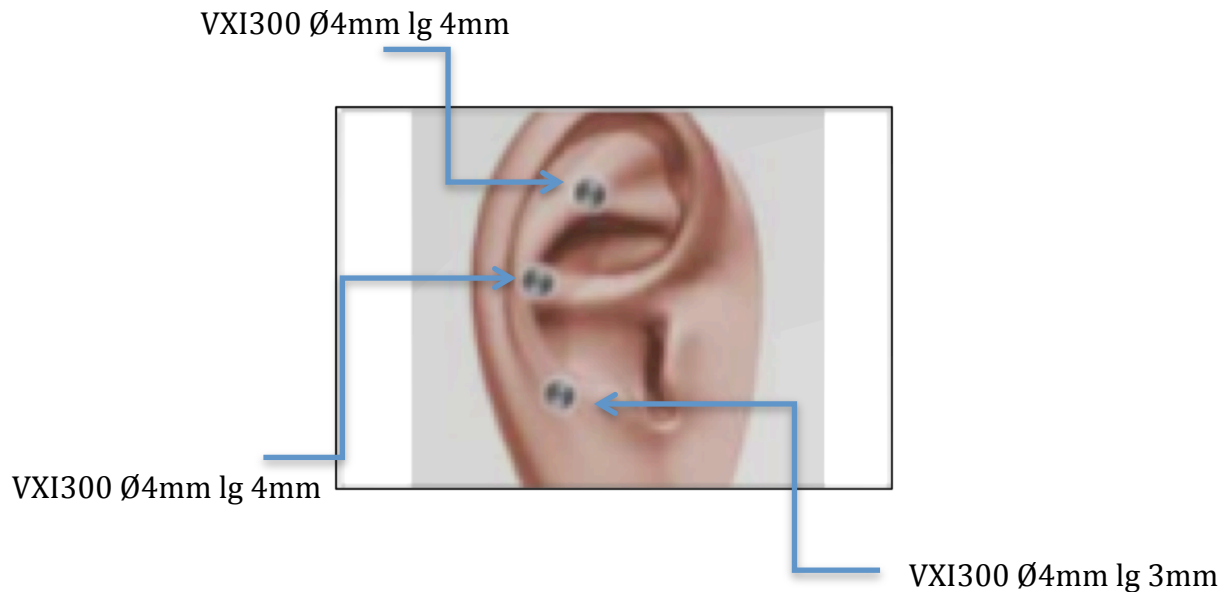
**Fig.8-** Examen tomodensitométrique pré-implantaire (Photo : G. Hureau).

Sur ce scanner nous pouvons mettre en évidence un grand nombre de cellules mastoïdiennes sous jacentes à la corticale. Les implants ne doivent pas être posés dans ces cellules aéro-spongieuses, ce qui aurait pour conséquence une perte de stabilité primaire des implants.

Le chirurgien maxillo-facial, a choisi de placer trois implants dans l'os mastoïdien. L'intérêt de mettre trois implants est de pouvoir stabiliser soit la prothèse par une barre dite de conjonction coudée, reliant les trois piliers implantaires, soit par une barre droite reliant deux piliers et un aimant sur le troisième. Le fait d'avoir trois implants assure aussi une sécurité en cas de perte de l'un d'entre eux par défaut d'ostéo-intégration, l'épithèse pourra alors être fixée sur les deux implants restant.

Après examen précis du scanner, deux implants Vistafix® VXI300 de 4mm de diamètre sur 4mm de long sont choisis pour la partie supérieure et moyenne de la future prothèse. Un implant Vistafix® VXI300 de 4mm de diamètre et de 3mm de long est choisi pour la partie inférieure (**Fig.9**). L'implant inférieur est plus court que les autres en raison de l'épaisseur de la corticale plus faible à ce niveau là et donc de la proximité des cellules aéro-spongieuses mastoïdiennes.

La principale différence par rapport à l'implantologie dentaire se trouve au niveau de la dimension des implants. Dans le cadre de réhabilitations prothétiques du pavillon auriculaire, la longueur des implants varie très peu (3 ou 4 mm) et le diamètre est de 4 mm, alors que dans le cadre de réhabilitations prothétiques dentaires leurs diamètres varient généralement entre 3 et 5mm et leur longueur entre 6 et 14mm. Cette variation correspond aux différences de densité des os maxillaires et mandibulaires et à celle des cas cliniques rencontrés.



**Fig.9-** Schéma des sites implantaires (Documentation : Cochlear®).

Chez les patients qui ont été irradiés, il est recommandé de prévoir une procédure en deux temps. Comme en odontologie les étapes sont identiques.

## 2.4 Premier temps chirurgical : mise en place des implants

Ce premier temps chirurgical qui s'effectue sous anesthésie générale consiste à :

- soulever un lambeau d'épaisseur totale
- à poser les implants
- à mettre une vis de couverture sur chaque implant
- à rabattre le lambeau afin de recouvrir les implants posés pour les isoler (mise en nourrice).

### 2.4.1 Plateau technique

Le premier temps chirurgical nécessite une table opératoire complète (Fig.10) :

- Anesthésie locale à la xylocaïne
- Lame de 11
- Décolleur
- Fraise boule Ø 2,3 mm
- Forêt Ø 4mm et 4mm de longueur
- Forêt Ø 4mm et 3mm de longueur
- Deux implants Vistafix® VXI300 de 4mm de longueur et 4mm de diamètre
- Un implant Vistafix® VXI300 de 3mm de longueur et de 4mm de diamètre
- Vis de couverture
- Tourne vis manuel Unigrip®
- Moteur Cochlear® Osscora et pièce à main
- Sutures : Vicryl® 3.0 résorbable pour le plan profond

Vicryl rapide Ethicon® 6.0 résorbable pour le plan superficiel



92139

Fraise boule 3+4 mm Ø 2,3 mm



92141

Fraise foret Ø 4 mm



93101

VXI300, Implant Ø 4 mm



93102

Vis de couverture conique pour implant

VXI300 Vistafix®



90459

Tourne vis manuel Unigrip®



Moteur Osscora®

**Fig.10-** Matériel implantaire du système Cochlear® vistafix®3

(Documentation : Cochlear®).



## **2.4.2 Marquage du site implantaire**

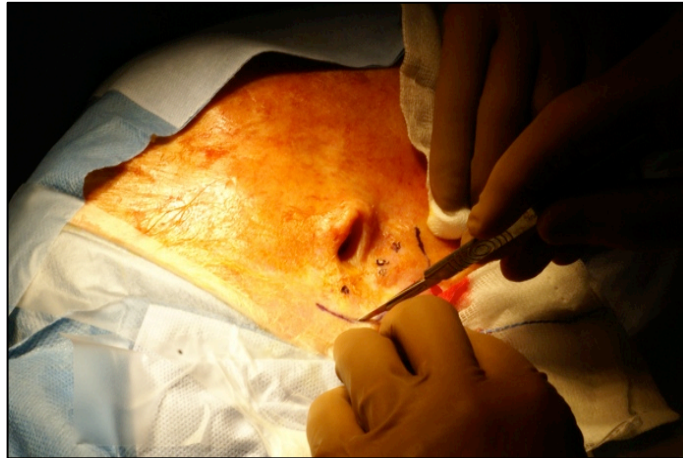La position des implants doit être choisie en collaboration avec l'épithésiste responsable de la réalisation de la prothèse afin d'obtenir les meilleurs résultats fonctionnels et esthétiques. Les sites d'implantation doivent être soigneusement marqués à l'aide d'encre chirurgicale. Le chirurgien peut utiliser un guide chirurgical, préparé par l'épithésiste, pour marquer les sites d'implantation avant de procéder à l'intervention chirurgicale. Pour ce cas clinique aucun guide chirurgical n'a été utilisé.

La position idéale se situe environ à 20 mm de l'ouverture du centre du conduit auditif externe. La distance entre les implants doit être d'au moins 15 mm pour faciliter le nettoyage autour du pilier (33).

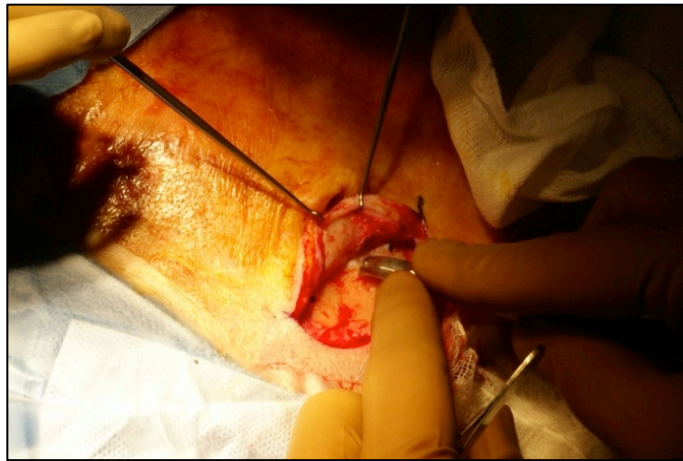
## **2.4.3 Incision et lambeau**

L'incision est réalisée en arrière du site implantaire en suivant une courbe convexe jusqu'au contact osseux, puis le lambeaux est décollé en épaisseur totale. La peau autour des implants doit être glabre pour garantir l'hygiène du site d'implantation (rasage des cheveux dans cette zone).

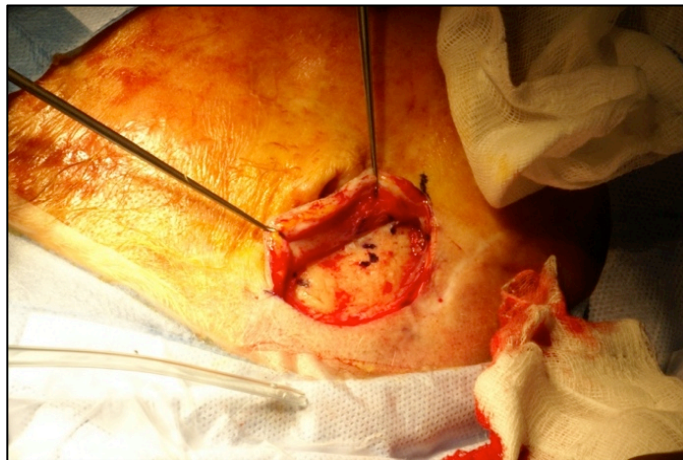
L'électrocoagulation utilisée avec précaution permet de réduire le risque de traumatisme tissulaire et atténue le saignement pendant l'intervention (**Fig.11**).



**Fig.11-** Incision suivant le tracé (Photo : G. Hureau).



**Fig.12-** Décollement du lambeau en épaisseur totale (Photo : G. Hureau).

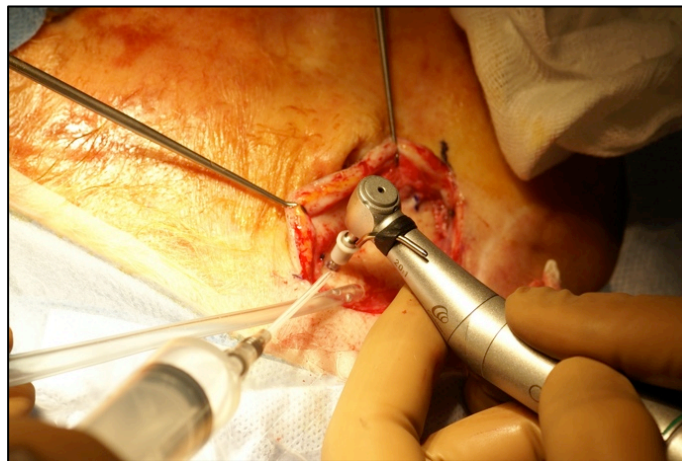


**Fig.13-** Lambeau décollé et visualisation de l'os mastoïde (Photo : G. Hureau).

#### 2.4.4 Fraisage initial

Le fraisage s'effectue jusqu'à trois millimètres de profondeur grâce à une fraise boule à limite d'enfoncement. Pour permettre une stabilité primaire, le diamètre de cette fraise est inférieur à 4mm, qui correspond au diamètre du foret et des implants. Le moteur est réglé à une vitesse de 2000t/min (programme 2 du moteur Osscora) avec une solution de refroidissement type sérum physiologique (**Fig.14**).

Cette étape destinée au marquage du point d'impact, permet de passer la corticale. Elle est identique à l'étape du forage initial en odontologie.



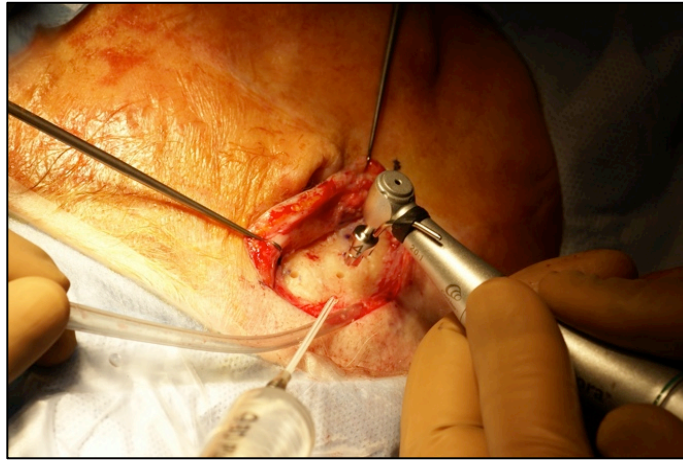
**Fig.14-** Fraisage à la fraise boule (Photo : G. Hureau).

### 2.4.5 Forage

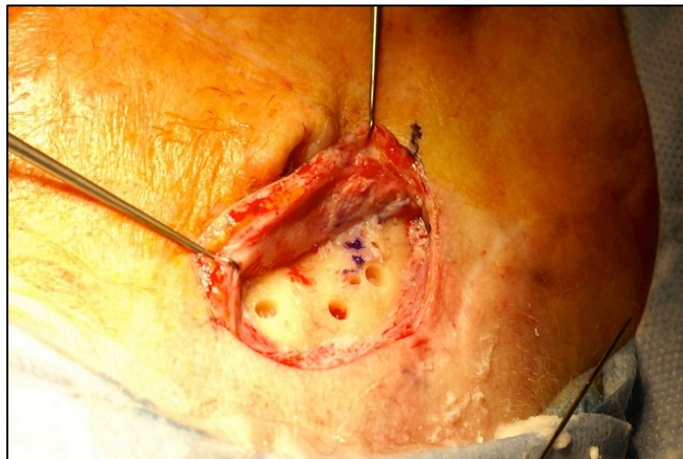L'étape suivante consiste à élargir le puits de fraisage jusqu'au diamètre correct de l'implant. Un seul foret aux dimensions exactes de l'implant est utilisé par puits. Un foret de 4 mm de profondeur sur 4 mm de diamètre est utilisé pour le forage des deux implants supérieurs tout en exerçant des mouvements de haut en bas pour que la solution d'irrigation atteigne la pointe inférieure du foret. Le dernier puits de forage est réalisé grâce à un foret de 3 mm de profondeur sur 4 mm de diamètre. Ce dernier est plus court (3mm) pour le troisième puits à cause de la proximité des cellules aérospongieuses de l'os mastoïdien. Le moteur est toujours réglé à 2000 tr/min avec la solution de refroidissement (**Fig.15-16**).

Le foret qui permet un élargissement du puits de fraisage est, dans ce cas, unique et il correspond au diamètre final de l'implant soit 4 mm pour le système Vistafix®3. En implantologie dentaire, cette étape de forage est caractérisée par le passage de plusieurs forets de diamètres croissants jusqu'à l'obtention du diamètre souhaité. Les diamètres implantaires existants en odontologie varient de 2,8 à 6 mm.

Lorsque la surface osseuse n'est pas régulière ou trop convexe, le foret permet de réaliser une fraisure circulaire à la surface du puits. Cette fraisure, de 0,5 mm de profondeur maximum, permet de garantir un contact maximal entre la collerette de l'implant en titane et la surface de l'os (**Fig.17**)(33). Les fraises n'existent pas dans les systèmes d'implantologie dentaire.

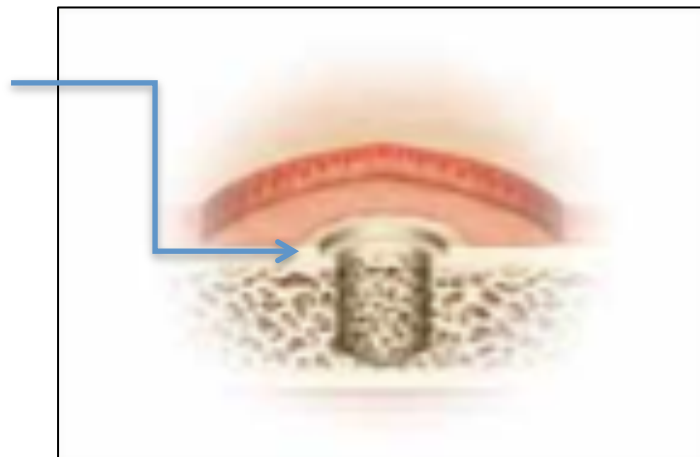


**Fig.15-** Forage (Photo : G. Hureau).



**Fig.16-** Les trois puits (Photo : G. Hureau).

Fraisure de 0.5 mm



**Fig.17-** Fraisure (Documentation : Cochlear®).

#### 2.4.6 Mise en place de l'implant

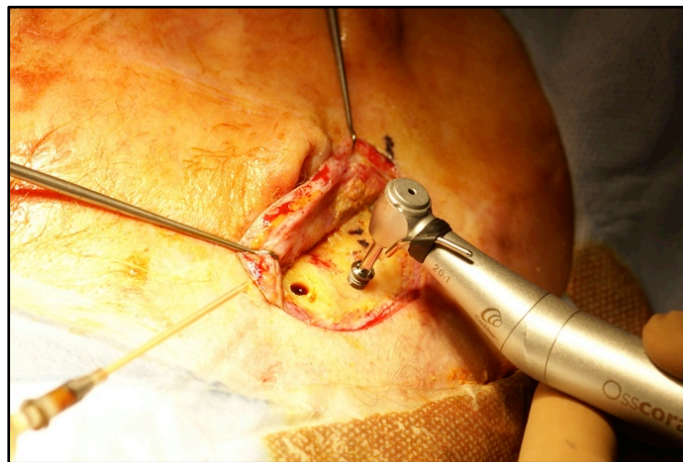
La préhension des implants se fait à l'aide d'un porte-implant pour éviter toute contamination de la surface en titane (32).

L'insertion des implants se fait au moyen d'un contre-angle sur moteur Osscora muni d'un dispositif de contrôle de couple (**Fig.18**).

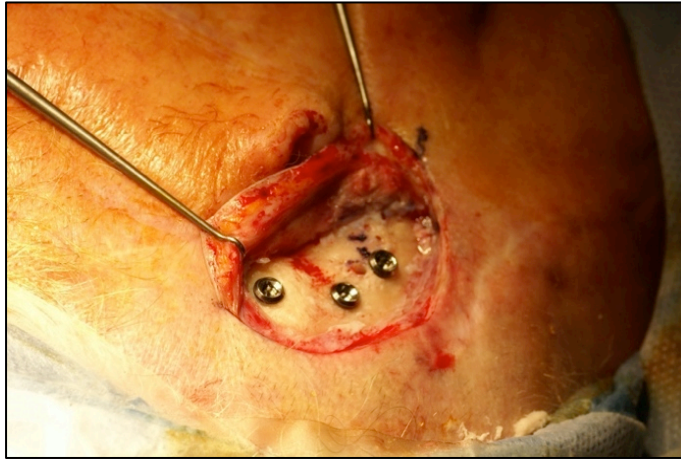
Les implants sont placés sans irrigation jusqu'à ce que les premières spires aient pénétré l'os puis la mise en place de l'implant se termine sous irrigation au sérum physiologique jusqu'au couple de serrage prédéfini. Pour un os tendre comme celui-ci le couple de serrage sera de 20 à 30 Ncm. Notons que pour un os compact, le couple suggéré varie entre 40 et 50 Ncm. Les implants du système Vistafix® sont auto-taraudants.

A la fin de la pose (**Fig.19**), pour obtenir une ostéo-intégration, il faut évaluer la stabilité primaire des implants. Ce facteur déterminant pour la réussite de l'intervention est à évaluer après la pose, soit en essayant de mobiliser l'implant avec précaution, soit à l'aide du torque d'insertion en Ncm visible sur l'écran du moteur ou sur la clé dynamométrique (31).

Chez ce patient aucun manque de stabilité primaire n'a été décelé à ce stade.



**Fig.18-** Mise en place des implants (Photo : G. Hureau).



**Fig.19-** Positionnement des trois implants (Photo : G. Hureau).

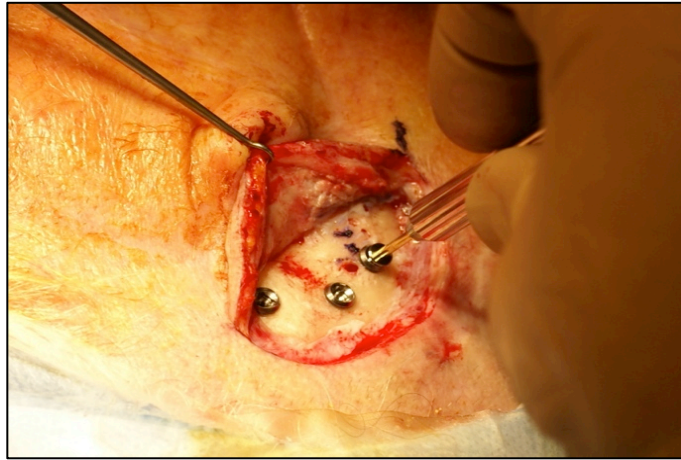
#### **2.4.7 Mise en place des vis de couverture**

Lors d'un protocole en deux temps, les implants sont recouverts par des vis de couverture plates. Le serrage est effectué à l'aide du tourne vis manuel.

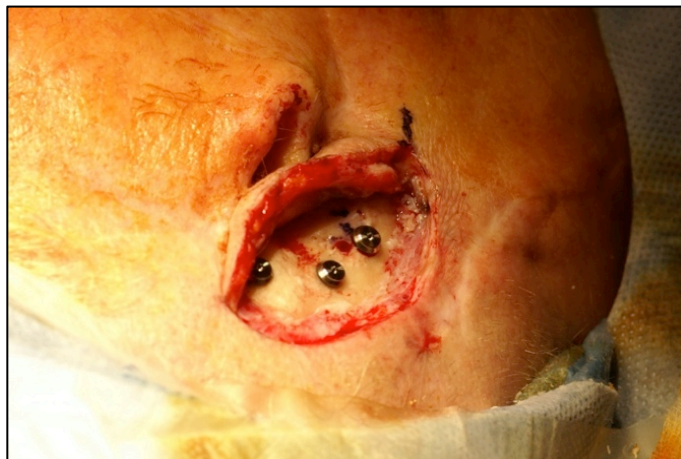Les vis de couverture protègent les filetages des implants des tissus environnants pendant la phase de cicatrisation et d'ostéo-intégration (**Fig.20-21**).

#### **2.4.8 Sutures**

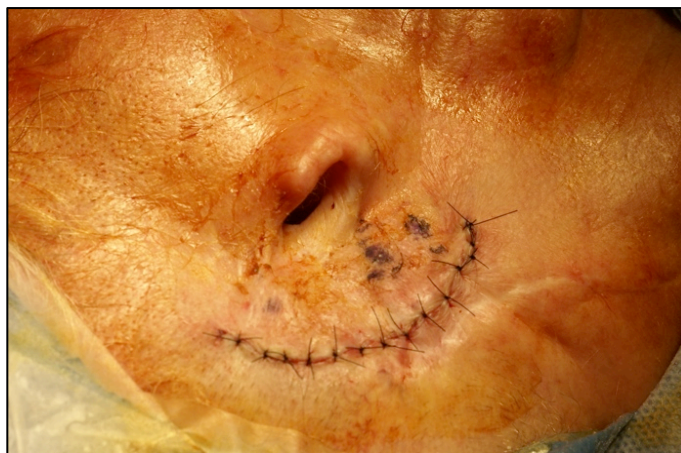Le plan profond est suturé en points séparés au Vicryl® 3.0 résorbable. Le plan superficiel est également suturé en points séparés grâce à du fil Vicryl rapide Ethicon® 6.0 résorbable. Ce fil est dit « rapide » car son temps de maintien des berges de la plaie est court (14j) ce qui permet un excellent résultat cicatriciel et une réaction tissulaire minimale (**Fig.22**).



**Fig.20-** Placement des vis de couverture (Photo : G. Hureau).



**Fig.21-** Vis de couverture en place (Photo : G. Hureau).



**Fig.22-** Points de sutures séparés (Photo : G. Hureau).



## **2.5 Deuxième temps chirurgical : réouverture et mise en place des piliers de cicatrisation**

Le deuxième temps chirurgical sera réalisé trois mois plus tard sous anesthésie générale et consistera à :

- ré ouvrir le site
- mettre a nu les implants
- visser les piliers de cicatrisation trans-cutanés
- suturer le lambeau autour des piliers de cicatrisation.

### **2.5.1 Plateau technique**

Le deuxième temps chirurgical nécessite une table opératoire complète (Fig.23) :

- Lame de 11
- Tourne vis manuel Unigrip® de 95 mm
- Sutures : Vicryl® 3.0 résorbable pour le plan profond  
Vicryl rapide Ethicon® 6.0 résorbable pour le plan superficiel
- Punch à biopsie de 4 mm de diamètre
- Piliers de cicatrisation
- Capuchons de cicatrisation
- Moteur Cochlear® Osscora et pièce à main
- Clé dynamométrique
- Clé contre-couple
- Pansement



90940  
Punch pour biopsie Ø  
4 mm



90802  
Capuchon de cicatrisation Ø 14 mm



92143/93183  
Clé multiple avec adaptateur ISO et Clé  
à contre- couple pour Vistafix VXA300



92998  
VXA300 Pilier de cicatrisation



90459  
Tourne vis manuel Unigrip®



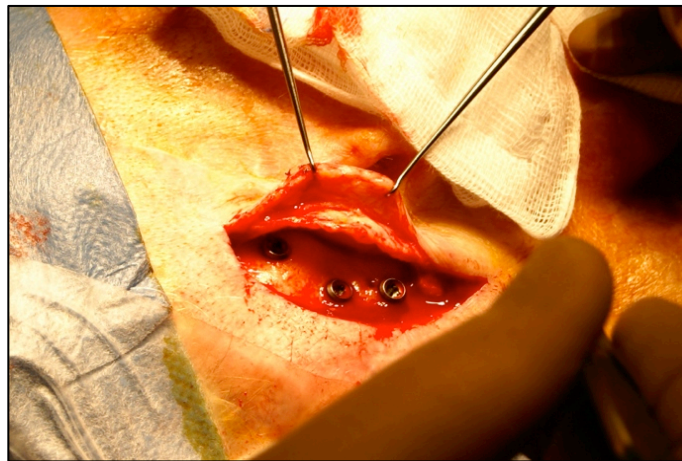
Moteur Osscora®

**Fig.23-** Matériel implantaire du système Cochlear® vistafix®3(documentation : Cochlear®)

### 2.5.2 Retrait des vis de couverture et réduction des tissus sous cutanés

Lors du deuxième temps chirurgical, le lambeau est soulevé afin de découvrir les implants. Les vis de couvertures sont retirées grâce au tourne vis manuel.

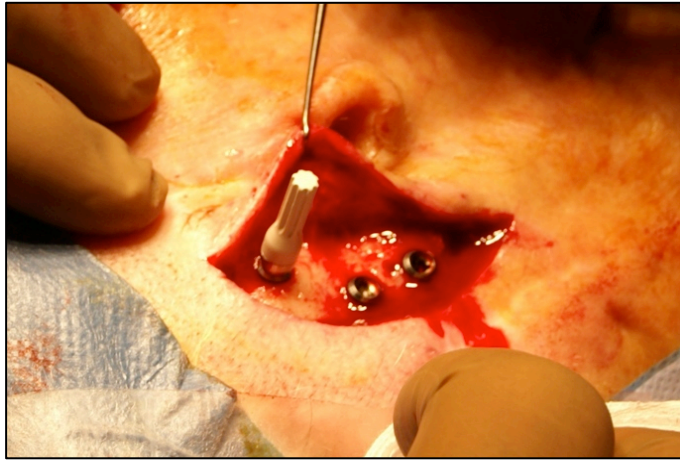
Ensuite, tout le tissu sous-cutané doit être retiré afin de minimiser la mobilité cutanée autour de l'implant. Le lambeau subit une dissection en épaisseur partielle afin d'éliminer le tissu sous cutané contenant les follicules pileux car rappelons le, la peau autour des implants doit être glabre pour pouvoir maintenir une bonne hygiène. Seul le périoste doit rester en place afin de maintenir la circulation sanguine (**Fig.24**)(33).



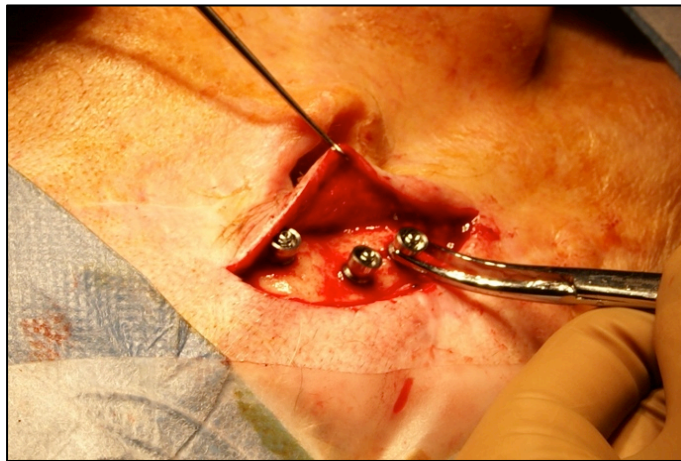
**Fig.24-** Réduction du tissu sous cutané (Photo : G. Hureau).

### 2.5.3 Connexion des piliers de cicatrisation

Pour faciliter la mise en place des piliers de cicatrisation, ils sont fournis avec un support en plastique blanc. Avant le serrage du pilier, il faut s'assurer qu'il soit correctement inséré dans la connexion trilobe de l'implant. Il est vissé à la main grâce au support en plastique, (**Fig.25**) puis ce support est retiré et le serrage du pilier est effectué à l'aide du moteur jusqu'à un couple de serrage atteignant 25 Ncm. Le serrage sera achevé à l'aide de la clé dynamométrique et la clé contre-couple afin d'éviter toute force de tension sur les implants. Pour ce cas, les piliers de cicatrisation ont une hauteur trans-cutanée de 4,5 mm (**Fig.26**)(33).



**Fig.25-** Pilier de cicatrisation sur son support blanc (Photo : G. Hureau).

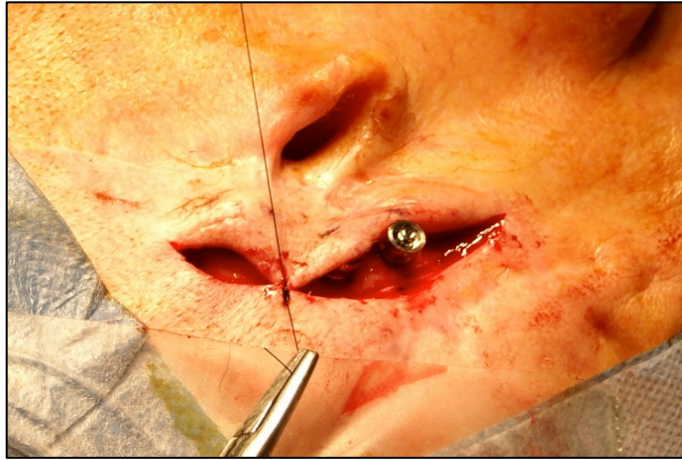


**Fig.26-** Piliers de cicatrisation vissés sur les implants (Photo : G. Hureau).

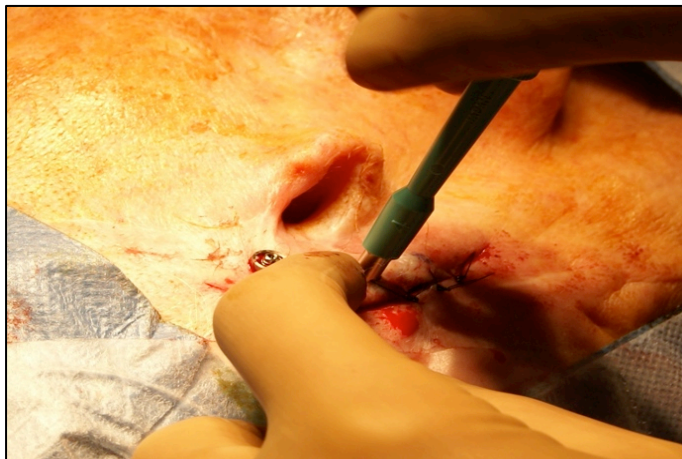
#### **2.5.4 Sutures et dégagement des vis de cicatrisation par « punch » cutané**

Le plan profond est suturé en points séparés au Vicryl® 3.0 résorbable. Le plan superficiel est également suturé en points séparés grâce à du fil Vicryl rapide Ethycon® 6.0 résorbable (**Fig.27**).

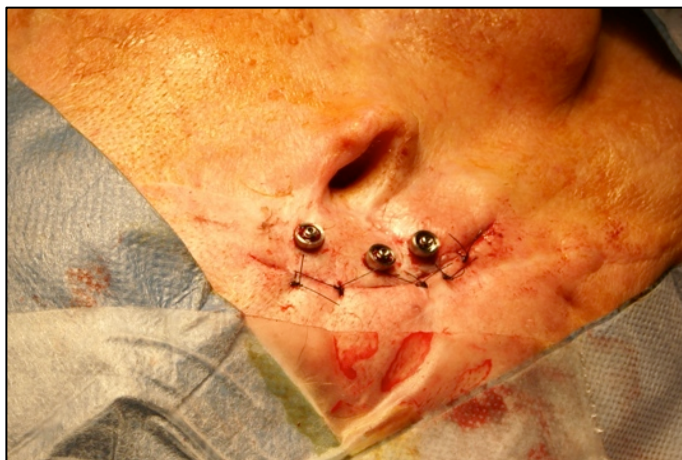Des opercules sont réalisés en regard des vis de cicatrisation grâce à un punch à biopsie de 4 mm de diamètre. Les piliers de cicatrisation se retrouvent ainsi en position trans-cutanée (**Fig.28-29**).



**Fig.27-** Lambeau rabattu sur les piliers de cicatrisation et sutures (Photo : G. Hureau).



**Fig.28-** Punch trans-cutané (Photo : G. Hureau).

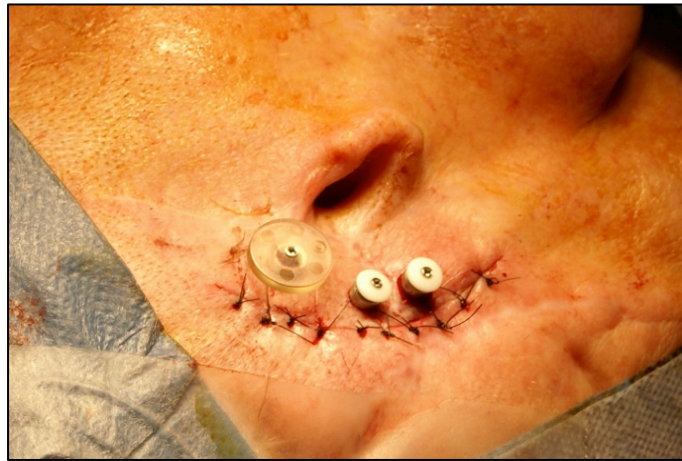


**Fig.29-** Piliers de cicatrisation en position trans-cutanée (Photo : G. Hureau).

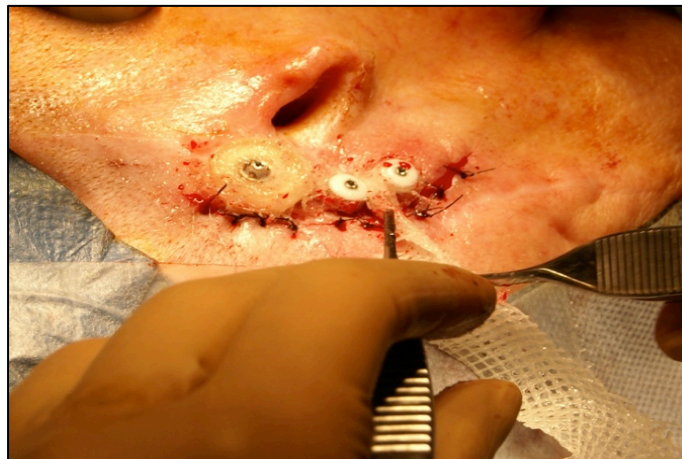### 2.5.5 Mise en place des capuchons de cicatrisation et des mèches grasses

Les capuchons de cicatrisations sont placés sur les piliers de cicatrisation et sont serrés avec le tourne vis manuel. Des mèches grasses, enduites de glycérine, sont ensuite entourées en « 8 » autour de ces capuchons (**Fig.30-31**).

Ces mèches ont un rôle d'appui sur la peau pour qu'elle adhère au périoste et pour éviter l'apparition d'hématome.



**Fig.30-** Capuchons de cicatrisation (Photo : G. Hureau).



**Fig.31-** Mise en place des mèches grasses (Photo : G. Hureau).

Après une période de cicatrisation cutanée d'un mois, nous avons revu le patient afin de réaliser la première empreinte au silicone, nécessaire à avoir le positionnement exact des implants dans l'os.

## **2.6 Conception et fabrication de la prothèse**

### **2.6.1 Empreinte du site d'implantation**

#### **2.6.1.1 Empreinte dite « classique » à ciel ouvert au silicone Hydrorise®**

Cette technique fut la première utilisée en implantologie orale par les Suédois. Les transferts utilisés sont transvissés sur les implants et présentent un corps usiné, droit et rainuré afin qu'ils soient emportés dans le matériau d'empreinte lors de la désinsertion.

Afin de réaliser cette empreinte nous avons choisi un matériau d'empreinte de la famille des polyéthers : le silicone Hydrorise® de chez Zhermack (viscosité fluide et normale).

C'est un silicone par addition. La polymérisation par addition se produit par ouverture des doubles-liaisons sous l'action d'un catalyseur, un sel de platine ou de nickel. Cette réticulation aboutit à un matériau d'une grande stabilité dimensionnelle.

En dentisterie les élastomères de silicone (ou polyéthers) sont indiqués pour enregistrer des préparations pour couronne ainsi qu'en implantologie afin d'enregistrer la position exacte des implants dans l'os. Ce sont des polymères naturels ou synthétiques, ayant un faible module d'élasticité à température ambiante et supportant sans dommage (après réticulation) des allongements réversibles. Ils offrent de nombreuses options d'utilisation pour s'adapter aux différentes indications cliniques: technique d'empreinte rebasée, double mélange (34).

Les polyéthers procurent une stabilité dimensionnelle excellente, en plus d'offrir une excellente mouillabilité qui a pour effet de réduire au minimum les porosités et d'assurer une reproduction optimale des détails. Ils offrent également une excellente résistance à la déchirure lors du retrait de l'empreinte et de sa séparation du modèle (35).

Le principal inconvénient de ces silicones est leur nature hydrophobe. Notons que des silicones par addition plus récents comme l'Hydrorise® de chez Zhermack ont été mis au point de manière à être plus hydrophiles.

En implantologie orale ou maxillo-faciale, un matériau à haute fermeté avec une bonne stabilité dimensionnelle est indispensable. Les polyéthers grâce à leur viscosité, leur rigidité et leur bonne stabilité dimensionnelle semblent être les matériaux de choix (36).

L'empreinte directe utilise un porte-empreinte individuel (PEI) ouvert, aussi appelé porte-empreinte à ciel ouvert ou encore porte-empreinte fenestré. Ce PEI a été réalisé au laboratoire par l'épithésiste.

Cette empreinte est composée de plusieurs étapes :

- Le dévissage des piliers de cicatrisation.
- Le vissage des transferts d'empreinte, au moyen d'un tournevis spécifique, avec leurs longues vis. Il est possible de solidariser les transferts à l'aide de résine ou de plâtre pour augmenter significativement la précision du modèle de travail. La résine subissant une variation dimensionnelle, il est conseillé de solidariser les transferts avec du plâtre.
- En odontologie un contrôle radiographique par radiographie rétro-alvéolaire est indispensable pour s'assurer du bon positionnement des transferts. En Prothèse Maxillo-Faciale cette étape n'est pas réalisable de plus dans ce cas l'empreinte à été prise au domicile du patient.
- L'obturation de la tête de vis du transfert. Cette manœuvre permet d'accéder plus aisément à la tête de vis du transfert afin de pouvoir la dévisser.
- L'essayage du porte-empreinte individuel afin de s'assurer de l'accessibilité des vis des transferts via la fenestration. Cette étape nous permet aussi de vérifier la bonne mise en place du PE, sans aucune gêne (**Fig.32**).
- La réalisation de l'empreinte a proprement parlé. Elle s'effectue par la mise en place des matériaux d'enregistrement. Du silicone light Hydrorise® est injecté à l'aide d'un pistolet sur les transferts d'empreinte puis du silicone de viscosité médium est injecté afin de recouvrir tout le light. Une injection de silicone médium est aussi effectuée dans le porte-empreinte individuel. Le PEI est ensuite



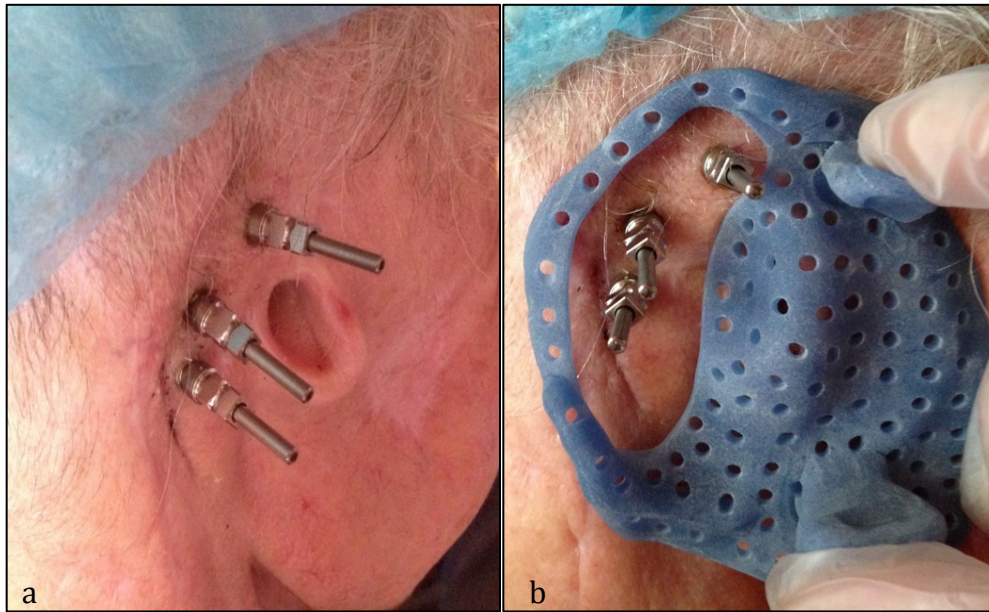
inséré et une pression constante doit être appliquée. Les vis des transferts doivent impérativement dépasser, les excès de matériau d’empreinte au niveau de ces vis doivent être éliminés (**Fig.33**).

- Le dévissage des transferts et la désinsertion de l’empreinte. Un contrôle de la qualité de l’empreinte est nécessaire ; les transferts doivent être parfaitement immobiles et aucun déchirement ou bulle ne doivent être visibles (**Fig.34**).
- Le revissage des piliers de cicatrisation.
- Le positionnement des analogues vissés sur les transferts (37,38).
- Coulée de l’empreinte au plâtre extra dur (type 4) (**Fig.35**).
- Confection d’une clé de validation en plâtre Snow white®. Les transferts d’empreintes sont solidarités dans un plâtre de type 1 pour valider la fidélité du maître modèle. Du silicone lourd type Putty® est disposé entre le maître modèle et la clé en plâtre afin que la clé ne soit pas en contact avec la peau et pour protéger les implants (**Fig.36**).
- Mise en place de la clé de validation sur les implants à l’aide du tourne vis manuel. Si le modèle n’est pas fidèle à la situation réelle sur le patient, la clé se fracture. Dans ce cas la clé ne s’est pas fracturée ce qui témoigne de la bonne reproductibilité de la situation anatomique par l’empreinte au silicone.

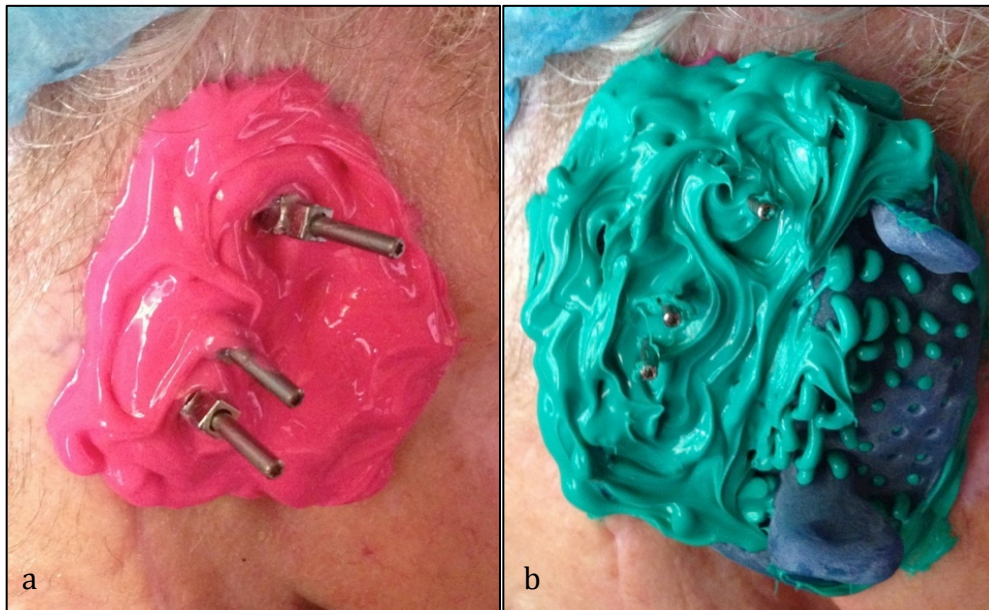
Cette méthode a pour avantage d’appliquer moins de contraintes sur les matériaux à la désinsertion et de représenter un coût moindre dans la réalisation de l’épithèse ; elle a pour inconvénient d’être opérateur dépendant. Le praticien doit être très rigoureux lors de la réalisation de cette empreinte car la suite des soins repose entièrement sur cette étape.

Dans des cas de pertes de substances importantes avec communication entre les étages faciaux, les empreintes dites « conventionnelles » peuvent s’avérer très désagréables pour le patient, de part la viscosité du matériau mais aussi à l’insertion/désinsertion du porte-empreinte.


Depuis quelques années, des techniques numériques de plus en plus élaborées se développent au service des patients, nous les décrirons dans la suite de ce travail.



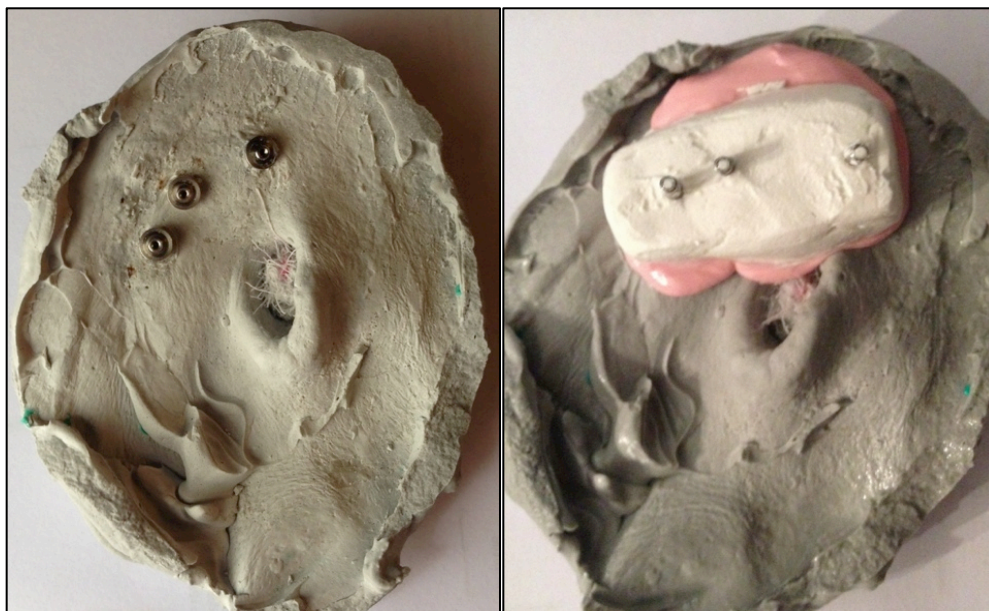**Fig.32** - Mise en place des transferts d’empreinte a) et essai du PEI perforé b)  
(Photo : G. Hureau).



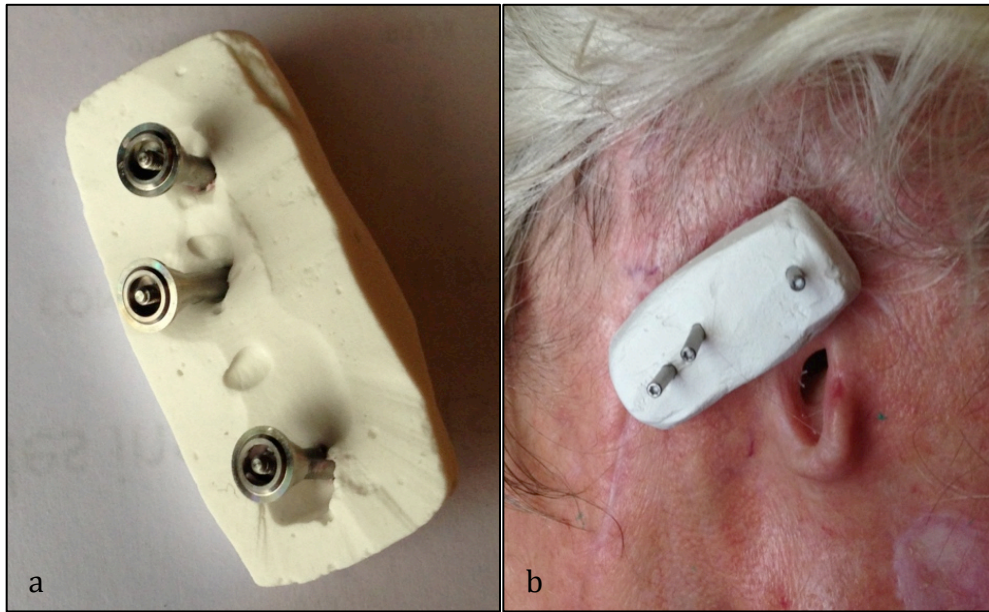
**Fig.33**- a) Injection des silicones basse et moyenne viscosité b) et mise en place du PEI  
(Photo : G. Hureau).



**Fig.34-** Empreinte contenant les trois transferts dans le silicone deux viscosités et positionnement des analogues vissés dans les transferts (Photo : G. Hureau).



**Fig.35-** a) Coulée de l’empreinte au plâtre b) et clé de validation en plâtre Snow white® (Photo : G. Hureau).



**Fig.36-** a) Clé de validation avec les transferts pris dans le plâtre b) et validation du maître modèle sur le patient (Photo : G. Hureau).

### **2.6.1.2 Empreinte optique grâce à la technique du scannage surfacique**

Le lien entre les ordinateurs et la médecine ne cesse de se renforcer. Avec le développement de la conception et fabrication assistées par ordinateur (CAO / FAO), les données obtenues à partir de scanners ou IRM se révèlent inestimables pour une meilleure prise en charge des patients. Le scannage surfacique permet un autre mode d'acquisition de données et permet d'obtenir des informations et des détails de surface.

Nous détaillerons ci-dessous les étapes de l'acquisition numérique, les avantages et les limites de cette nouvelle technique et la raison pour laquelle nous ne l'avons pas retenu pour ce cas clinique.

## Rappels sur la Conception et la Fabrication assistées par ordinateur (CAO/CFAO):

Le principe de la Conception assistée par ordinateur (CAO) en odontologie comme en chirurgie maxillo-faciale est de permettre le traitement de données enregistrées par la machine de conception et d'acquérir une visualisation de la situation clinique.

La modélisation du futur élément prothétique pourra alors s'effectuer. La première étape sera la réalisation des modèles de travail virtuels. L'opérateur peut utiliser une modélisation prédéfinie par la machine mais aussi peut intervenir selon ses envies sur plusieurs paramètres tel que le tracé des limites, le volume et la forme de la future prothèse (39).

La conception et la fabrication assistées par ordinateur (CFAO) nous permettent de reproduire numériquement les pertes de substance faciales. L'épithésiste ou l'infographiste pourra alors reproduire une face virtuelle. Le patient pourra, quant à lui, choisir la forme de son futur nez ou de sa future oreille (40).

### Acquisition numérique grâce à un scanner surfacique :

Depuis plusieurs années on observe le développement de nouveaux appareils appelés scanners surfaciques. Grâce à leur technologie, ces scanners sont utilisés dans différentes branches telles que l'industrie du graphisme, de l'animation, l'archéologie, la préservation du patrimoine, le design et la médecine (chirurgie plastique, soins post-traumatiques, orthopédie et prothèse, diététique, fauteuils roulants personnalisés). Ils trouvent un très grand intérêt pour la visualisation de résultats finaux d'une intervention, mais aussi au niveau légal car ils enregistrent l'état antérieur qui peut servir de preuve médico-légale.

Pour ce cas clinique c'est le scanner 3D Eva® de la société ARTEC® (**Fig.37**) qui nous a permis d'effectuer un scan rapide et précis du patient. Ce scanner surfacique est similaire à une caméra vidéo qui capture en 3D. Il peut capturer jusqu'à 16 images par secondes qui sont alignées automatiquement en temps réel (41).

Tous les scanners optiques de surface mesurent la distance entre la pointe du capteur et l'objet. Le scanner 3D Eva® emploie une projection de bande de lumière et une triangulation active afin de générer les images 3D. La triangulation active est « *le processus qui permet de déterminer une distance à partir de la connaissance de la longueur de l'un des côtés d'un triangle et deux angles de ce triangle* » (42). Les données optiques sont ensuite converties en un modèle 3D par assemblage des captures numériques (43).

La prise de vue est simple, il suffit de diriger le scanner vers le patient et de presser le bouton. Le scanner est déplacé par l'opérateur autour du patient, dans ce cas autour de sa tête. L'alignement de surface en temps réel donne un aperçu direct de la modélisation sur l'écran d'ordinateur (41).



**Fig.37-** Scanner Artec Eva 3D® (Photo : G. Hureau).



**Fig.38-** Scan 3D du visage du patient après cycle de post-traitement (Photo : G. Hureau).

Le logiciel d'acquisition Artec studio® version 9 reçoit les images brutes du scanner. Pour compenser d'éventuels manques, afin d'obtenir un modèle de haute résolution, il est nécessaire de réaliser un cycle de post-traitement (lissage) après la procédure de scannage (**Fig.38**)(43). Ce lissage manuel permet de relier tous les polygones constituant les images.

Un paramétrage permet néanmoins d'effectuer un lissage automatique. L'inconvénient de ce paramètre est qu'il peut inclure des erreurs que l'on a l'avantage de pouvoir supprimer en lissage manuel. Ensuite il suffit d'aligner tous les scans afin de visualiser l'ensemble du modèle. Puis on les fusionne grâce à une commande de fusion pour obtenir un maillage triangulaire simple, enfin on remplit toutes les lacunes pour avoir une image 3D lisse et continue.

Ce logiciel permet d'envoyer les images traitées directement vers une imprimante 3D, cependant pour la confection des maquettes c'est un infographiste qui, à partir des fichiers bruts modélisera la forme et le contour de la future épithèse dans les trois plans de l'espace, grâce à une tablette graphique. Ce temps de conception, qui s'effectue sur un maillage, est beaucoup plus long que le temps nécessaire à la réalisation d'une épithèse en cire et a un coût conséquent. L'inconvénient principal de cette technique est l'absence des analogues d'implants au sein maître modèle nécessaire pour une finition et une adaptation parfaite.

Les scanners 3D permettent de surmonter quelques erreurs associées à la prise d'empreintes conventionnelles au silicone et à leurs coulées (tirage, rétraction de prise). Ils permettent également aux patients de s'affranchir de l'inconfort lié à la pénétration des matériaux d'empreinte dans les cavités dues aux pertes de substances maxillo-faciales. L'intérêt de la numérisation se dévoile donc dès l'acquisition grâce au scanner optique. De nombreuses informations comme l'expression du visage au repos, les axes de symétrie, la possibilité de reproduire les contours et les formes des organes contro-latéraux par renversement informatique (technique du mirroring) sont recueillies grâce à ce système (44).

La maquette réalisée par l'imprimante 3D est en polypropylène thermo-déformable, c'est un plastique très souple qui subira une fonte lors de la cuisson dans le moule.

L'inconvénient de ce matériau est sa déformabilité importante ce qui nécessite une extrême vigilance lors de la mise en moufle.

Grâce à la modélisation informatique, le patient peut se faire une idée de ce qui est réalisable et peut ainsi se projeter, s'investir et même faire des choix concernant sa future prothèse. L'intégration esthétique en prothèse faciale est l'objectif numéro un à atteindre. Le patient doit toujours garder cela à l'esprit durant la phase de conception.

Les épithèses en silicone ont une durée de vie limitée due à la dégradation de ce matériau, avec la CFAO l'épithésiste peut procéder très rapidement à la fabrication d'une nouvelle prothèse en utilisant les données sauvegardées récoltées lors de la conception de la première.

Les inconvénients majeurs de cette technique restent son coût élevé et la difficulté à maîtriser les différents outils composant la chaîne numérique (l'acquisition (scan), la conception et la fabrication). Tout ceci modère l'apport de ces technologies dans le cadre de la réalisation des épithèses faciales.

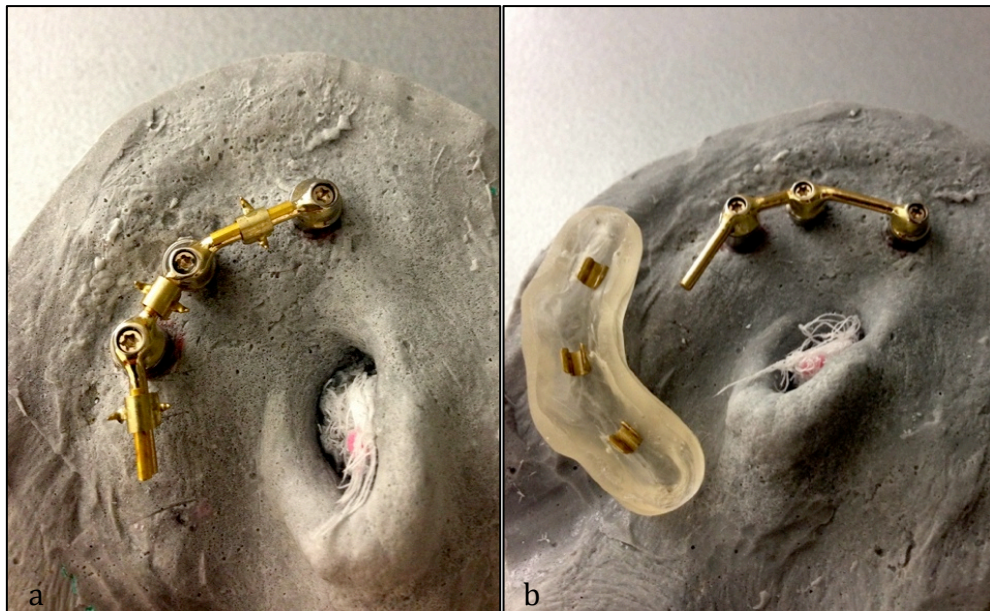


## 2.6.2 Conception de la barre de Dolder®

Pour ce cas clinique et pour des raisons de temps, la barre est directement soudée au laboratoire. Trois cylindres en or (Gold cylinder) sont transvissés sur les analogues d'implants eux-mêmes incorporés dans le modèle en plâtre.

Ces cylindres sont reliés à des sections de barres en or (alliage AURIUM D16) par de la résine PATTERN® qui ne subit pas de rétraction. La barre est positionnée dans un revêtement réfractaire type gros grain qui résiste à de très hautes températures afin de remplacer les connexions en résine par des soudures en or.

La section de la barre est en forme de « goutte d'eau », permettant aux cavaliers d'Ackerman d'être à la fois rétentifs et anti-rotationnels (**Fig.39a**).

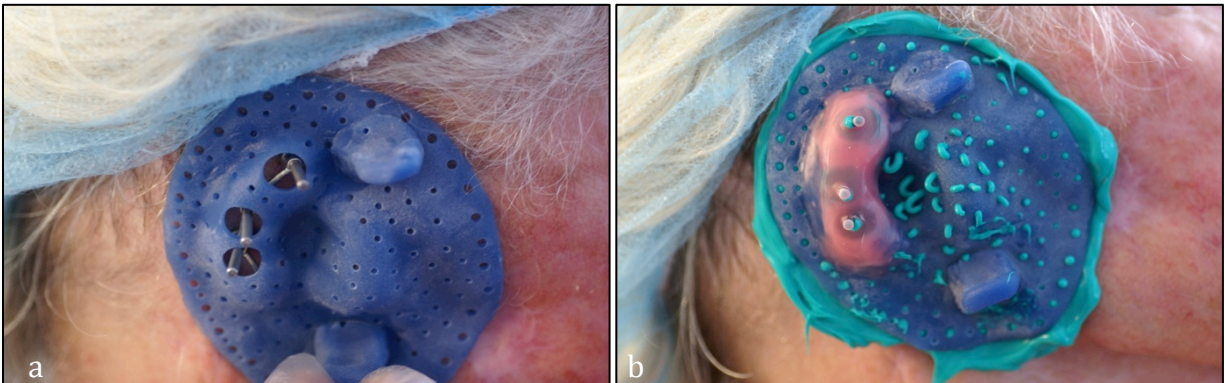


**Fig.39-** a) Barre en or avec les trois cavaliers b) et coque en résine modelée intégrant les cavaliers dans l'intrados (Photo : G. Hureau).

Une coque en résine (Orthoresin de DENTSPLY®) est réalisée pour servir de support aux cavaliers qui assurent la rétention de l'épithèse. Elle est ensuite incluse dans l'intrados de la prothèse en silicone (**Fig.39b**).

### 2.6.3 Sur-empreinte au silicone

La barre en or est vissée sur les implants et une sur-empreinte au silicone double mélange est effectuée, barre en place, grâce a un second porte-empreinte individuel (PEI) perforé. Ce deuxième PEI est confectionné également au laboratoire, il présente trois petites fenestrations en regard de chaque transfert à la différence du premier qui présentait une seule et grande fenestration. Ce nouveau PEI sera donc plus compressif car il maintiendra le matériaux d'empreinte entre les transferts et au niveau de la barre. Cette seconde empreinte barre en place est nécessaire afin d'obtenir une adaptation parfaite de l'oreille prothétique en enregistrant les tissus mous.



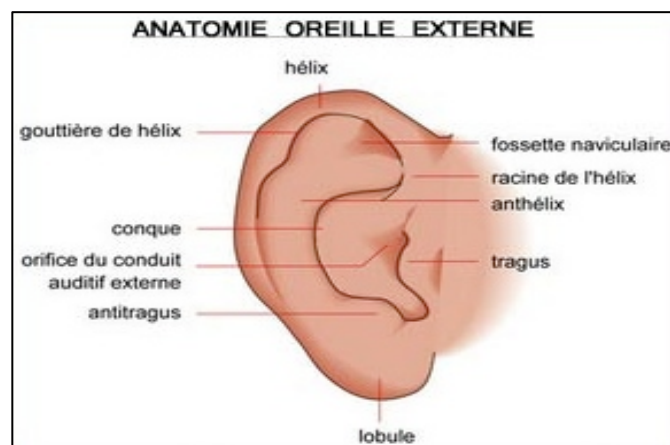
**Fig.40-** a) Essai du PEI perforé barre et transferts en place b) et sur-empreinte double mélange au silicone (Photo : G. Hureau).

Les tiges métalliques qui dépassent des perforations du PEI correspondent aux transferts d'empreintes qui, une fois dévissés, resteront dans l'empreinte (**Fig.40a**). Avant l'empreinte, une feuille de cire Moyco® est disposée sur la perforation du PEI afin que le silicone Hydrorise® soit plus compressif au niveau de la barre pour plus de précision (**Fig.40b**).

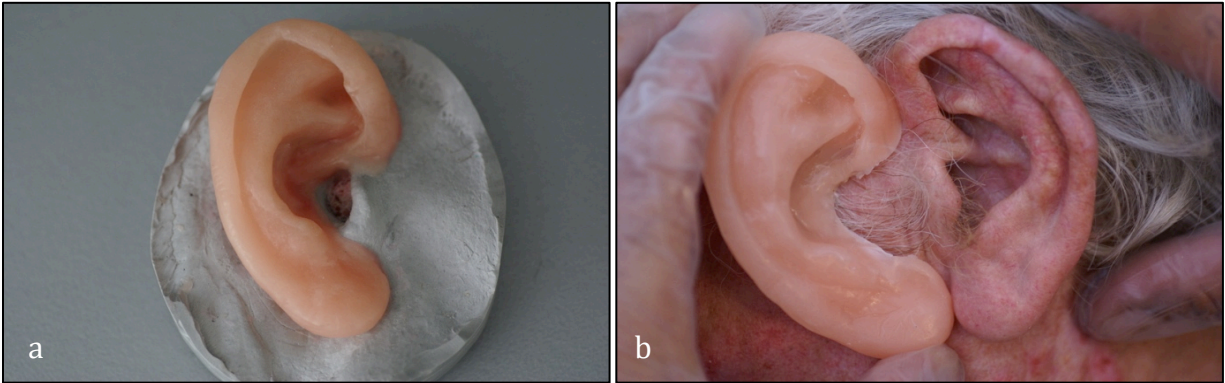
## 2.6.4 Sculpture de la maquette en cire

La maquette en cire qui servira de modèle à la future prothèse est sculptée directement sur la plaque base en résine contenant les cavaliers. Ce modèle est réalisé par la technique d'adjonction de cire à la goutte. Cette technique reprend la même étape qu'en prothèse amovible dentaire lors de la phase de réalisation du modèle esthétique et fonctionnel.

Pour une meilleure symétrie et dans un souci d'intégration esthétique, les finitions sont réalisées en présence du patient. Grâce à l'observation de l'oreille contro-latérale on obtient une meilleure homothétie. Une empreinte à l'alginat de l'oreille gauche a été prise puis coulée au plâtre. Les dimensions et les repères anatomiques de ce modèle ont servi à la confection de la maquette en cire de l'oreille droite. Dans ce cas l'hélix de la maquette est trop arrondi, ce défaut a été corrigé ultérieurement (**Fig.41-42**).



**Fig.41-** Anatomie de l'oreille externe (doc.www.infovisual.info).



**Fig.42-** a) Sculpture du modèle en cire sur la barre b) observation de l'oreille contre-latérale (Photo : G. Hureau).

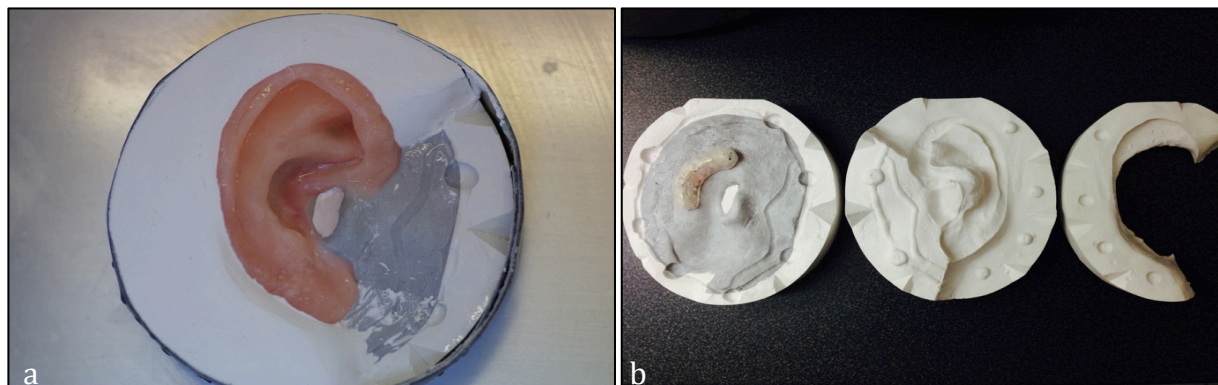
### 2.6.5 Mise en moufle

En prothèse dentaire, le volume des prothèses varie peu d'un patient à l'autre, il existe donc des mouffles universels composés d'une partie et d'une contre partie. Ces mouffles en bronzes, composés de deux parties ne permettent pas d'accéder à l'hélix. En prothèse maxillo-faciale on ne peut pas prévoir l'étendue de la perte de substance, il faut donc réaliser un coffrage sur mesure relatif à chaque cas clinique. Ici le coffrage est réalisé grâce à une bande métallique aimantée découpée à la hauteur souhaitée.

Le but de la mise en moufle est de pouvoir remplacer la cire du modèle par du silicone tout en conservant la forme initiale de ce modèle. La maquette en cire est enfouie dans un moule en plâtre dur Altaroca®. Ce moule est constitué de trois parties afin d'avoir accès à l'arrière de l'hélix pour les pigmentations intrinsèques. Il y a la partie correspondant à la base qui est constituée au centre du maître modèle et qui est chargée de plâtre en périphérie. Une seconde partie en forme de demie lune qui va du sommet de l'hélix au lobe.

Puis une contre-partie qui vient recouvrir le tout. Ces trois parties sont dissociées grâce à du séparateur pour plâtre. Des crans et des trous sont réalisés dans le plâtre afin d'assurer le repositionnement exact des trois parties ensemble sans aucun mouvement de rotation avant la cuisson du silicone (**Fig.43**).

Après une heure le plâtre a fini sa prise, le moufle est donc placé dans l'eau bouillante afin de faire fondre la cire. Après quinze minutes d'immersion, les trois parties sont séparées et les restes de cire sont éliminés. Le plâtre est ensuite vernit à chaud en appliquant un isolant sur toutes les surfaces afin que le silicone ne colle pas au plâtre.



**Fig.43-** a) Confection du moule en plâtre dur à partir du modèle en cire b) démoulage du moufle en trois parties distinctes (Photo : G. Hureau).

## 2.6.6 Fabrication de l'épithèse en silicone

Il existe une véritable volonté médicale de reproduire la peau prothétique et de réhabiliter les patients défigurés esthétiquement, de façon naturelle et fidèle. La découverte des silicones au cours du XXème siècle, grâce aux progrès scientifiques dans le domaine de la chimie organique, ont révolutionné notre pratique.

Néanmoins, les inconvénients inhérents aux élastomères de silicone sont une motivation à la recherche du matériau « idéal » qui aura la capacité de se fondre dans le visage du patient défiguré (45).

En effet les silicones ont l'inconvénient de devenir poreux surtout sur les épithèses nasales en contact avec les fluides biologiques. Ces porosités sont alors le siège de colonisations bactériennes et fongiques (*Candida albicans*).

Les rayonnements ultra-violet, l'humidité, la pollution, le tabac sont autant de facteurs qui contribuent à la dégradation de l'épithèse.

Afin de reproduire les veinules et artérioles présentes sur l'oreille gauche, l'épithésiste a effectué de fins tracés à la peinture à l'huile, directement sur le plâtre.

Le silicone est pesé afin d'avoir la quantité nécessaire à la réalisation de l'épithèse.

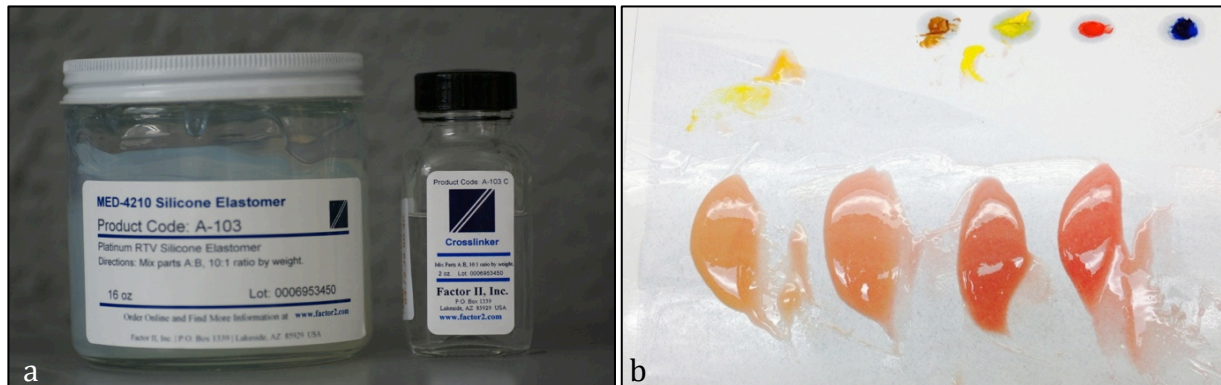
Pour avoir une estimation du poids, l'épithèse provisoire a été pesée au préalable. Une base en silicone élastomère a ensuite été mélangée à un catalyseur et à différents colorants afin d'aboutir à une palette allant d'un jaune beige à un rouge rosé. Il est nécessaire de disposer de différentes teintes (au moins quatre) lorsque l'on réalise une épithèse en silicone pour que le rendu soit le plus naturel possible (**Fig.44**).

Chez ce patient les deux tiers supérieurs présentent un réseau de petites artérioles très important qui donne une teinte rouge à l'hélix. En revanche le tiers inférieur de l'oreille, qui correspond au lobe, a une teinte qui tend plus vers le jaune. De petits flocons pigmentés FORMFlock® sont inclus au sein du silicone pour reproduire l'état de surface de l'oreille (**Fig.45**).

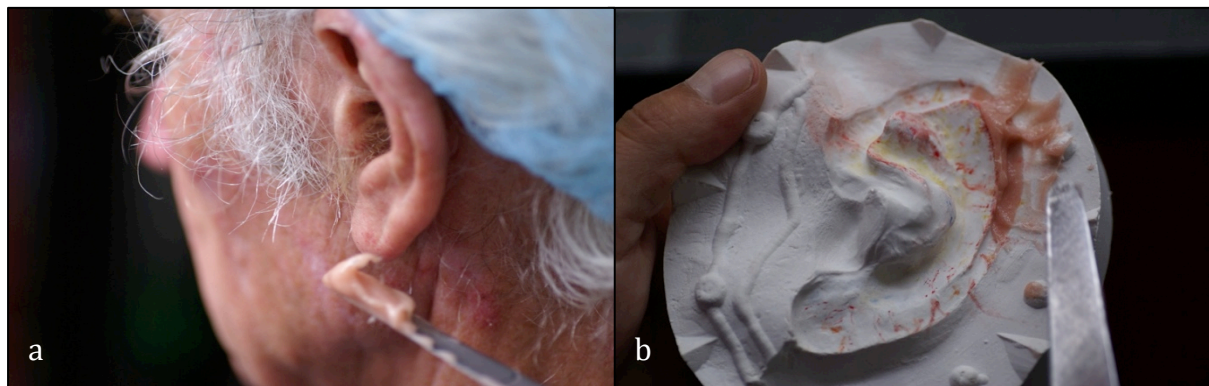
En fonction de l'âge du patient, l'épithésiste adaptera la teinte, la présence ou non de rides et la variation de la pigmentation cutanée.

La coloration du silicone dans la masse est une technique fondamentale qui a pour but de reproduire la translucidité ou l'opacité de l'épiderme.

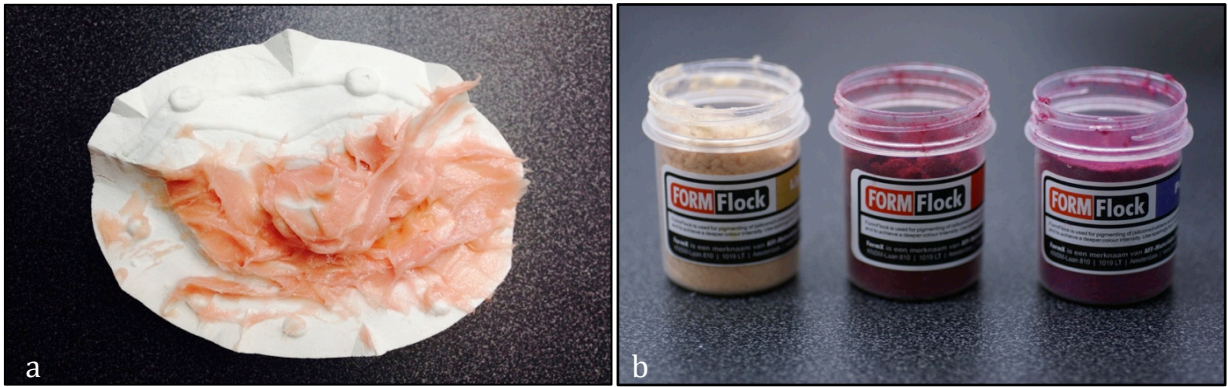
Un maquillage de surface peut s'avérer nécessaire afin de compenser un défaut de teinte dans la masse. Généralement, le remaquillage de surface intervient aux changements de saison (30). Pour ce cas clinique aucun maquillage de surface n'a été réalisé (**Fig.46**).



**Fig.44-** a) Silicone élastomère bio-compatible et son catalyseur b) palette de silicone allant du jaune au rouge (Photo : G. Hureau).



**Fig.45-** a) Prise de teinte grâce à l'oreille contro-latérale b) remplissage de l'hélix (Photo : G. Hureau).



**Fig.46-** a) Remplissage du moule terminé b) flocons pigmentés FORMFlock®

(Photo : G. Hureau).

Le moule garni de silicone est mit sous presse, la compression exercée par celle-ci permet d'enlever le silicone en excès.

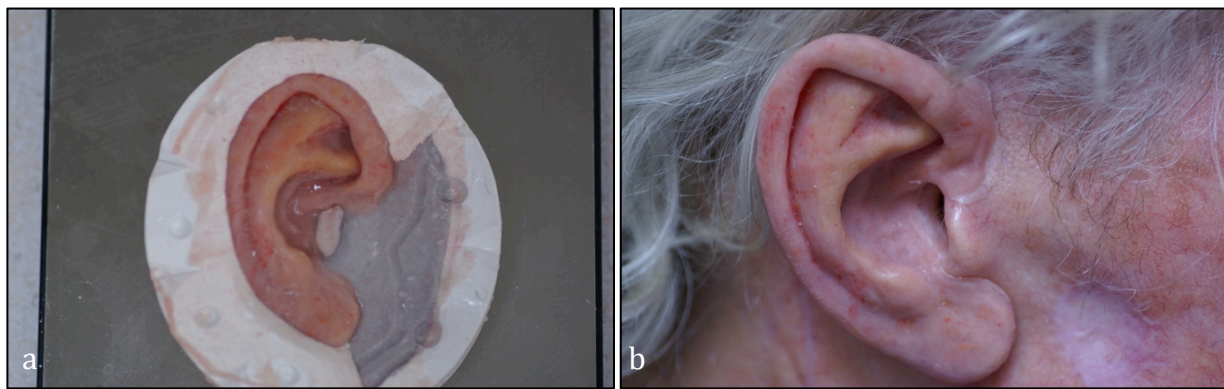


## 2.6.7 Pose de l'épithèse de pavillon auriculaire

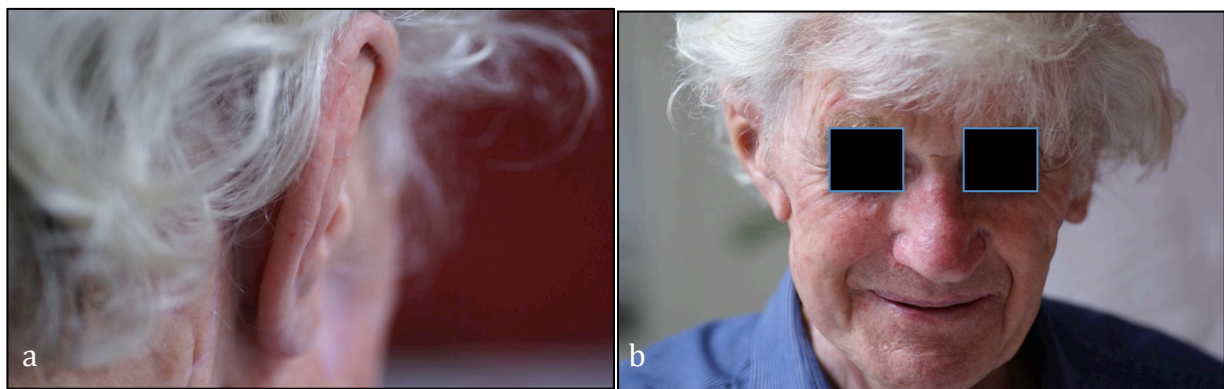
Après une heure et demie de réticulation à 90 degrés, l'épithèse en silicone est démoulée, elle est ensuite détournée soigneusement grâce à une lame de bistouri.

Le placement de la prothèse s'effectue grâce aux cavaliers présents dans l'intrados.

Le joint silicone/peau est assez délicat à réaliser, il découle de la qualité de l'empreinte secondaire au silicone. Pour un rendu plus esthétique, le patient peut, chez lui vaseliner ce joint (**Fig.47-48**).



**Fig.47-** a) Démoulage de la prothèse après réticulation b) pose de l'épithèse sur la barre  
(Photo : G. Hureau).



**Fig.48-** a) Vue de l'hélix de dos b) vue de face  
(Photo : G. Hureau).

La durée de vie d'une épithèse implanto-portée en silicone est très variable mais on peut l'évaluer à peu près à deux ans. Si l'épithèse est colée, sa durée de vie sera d'un an, due à la dégradation engendrée par la colle biologique.

Cette variation de durée est également due à l'hygiène du patient, à la manipulation quotidienne de l'épithèse et à l'activité de celui-ci, en effet un métier en extérieur exposera l'épithèse aux rayons ultra-violetts ce qui accélèrera la dégradation du silicone. Une épithèse fixée sur une barre a pour avantage un accès facile à l'hygiène. Le patient peut aisément retirer sa prothèse pour la nettoyer, et la replacer ensuite.

Une prothèse en silicone se nettoie au savon et à l'eau tiède. L'épiderme en périphérie des implants doit être régulièrement nettoyé avec un antiseptique. Pour finir, les piliers sont vérifiés grâce à une clé manuelle tous les 6 mois.

A l'identique des implants dentaires, le contrôle d'une bonne hygiène et l'absence d'infection sont les facteurs nécessaires à la longévité et à la pérennité des implants.

## Discussion

L'étude de ce cas clinique expose les différentes étapes nécessaires à l'élaboration d'une épithèse de pavillon auriculaire, de la pose d'implants au sein de l'os mastoïde à la fixation de la prothèse. A travers ce cas, nous pouvons mettre en évidence les avantages et les inconvénients de deux techniques d'empreintes pouvant conduire à sa réalisation, à savoir la technique dite « conventionnelle » qui utilise un matériau silicone de la famille des élastomères, et la technique numérique grâce à un scanner surfacique. Nous justifierons notre choix porté sur la technique conventionnelle, moins novatrice que la technique numérique, pour ce cas clinique de réhabilitation prothétique d'un pavillon auriculaire.

Depuis de nombreuses années, la technique d'empreinte pick-up, ou « conventionnelle » a fait ses preuves en chirurgie orale ou maxillo-faciale. En effet de nombreux articles scientifiques affirment que cette technique, qui fut utilisée en premier en implantologie, est la plus fiable (36).

Elle a pour avantages d'appliquer moins de contraintes sur les matériaux à la désinsertion par rapport aux autres techniques d'empreintes chimico-manuelles (technique indirecte, snap on), d'être moins coûteuse que les nouvelles techniques numériques et plus rapide. Cela se ressentira de façon conséquente sur le prix total du devis. Cependant elle présente les inconvénients d'être désagréable pour le patient selon l'étendue et la localisation de sa perte de substance et d'être opérateur dépendant.

Pour ces avantages nous avons choisi cette technique d'empreinte afin de réaliser l'épithèse.

Ce choix va à l'encontre de tous les nouveaux préceptes en terme de technologie numérique mis à notre disposition pour une meilleure prise en charge du patient défiguré. En effet, nous avons vu précédemment que l'on observe depuis quelques années un développement important des empreintes optiques en chirurgie orale ou maxillo-faciale. Ces empreintes optiques réalisées grâce à un scanner surfacique permettent une prise de vue simple et rapide de la perte de substance.

Elles ont pour avantages de s'affranchir de l'inconfort lié à la pénétration des matériaux d'empreinte dans les cavités et de s'affranchir des tirages et rétractions de prise dus à ceux-ci. Elles ont également l'avantage de ne pas être opérateur dépendant. De plus, cette numérisation permet de recueillir de précieuses informations comme l'expression du visage, la forme des organes contro-latéraux...

Cependant, une fois les données numériques recueillies et traitées, la modélisation de la maquette par l'imprimante 3D reste problématique. Il n'existe à ce jour pas de matériau idéal pour imprimer ces maquettes qui sont destinées à la mise en moufle. Soit la maquette est imprimée en polypropylène thermo-déformable qui est un plastique très souple (il pourra alors être déformé par le plâtre lors de la mise en moufle), soit elle sera imprimée dans une résine dure qui engendrera un risque de fracture du moufle lors du démoulage.

On en déduit que la difficulté principale est de maîtriser les différents outils de conception et de fabrication d'une épithèse à partir d'une acquisition numérique. De façon commune à toutes les nouvelles technologies dans le domaine médical, cette technique aurait engendré un surcoût important au niveau du devis. En effet ce devis correspond à une prescription médicale détaillée et est soumis à une entente préalable il peut être refusé par la Caisse d'Assurance Maladie si il est jugé trop onéreux.

Nous n'avons pas retenu cette méthode pour ce cas clinique pour les raisons citées ci dessus à savoir que nous avons préféré la mise en moufle à partir d'une maquette en cire à la différence d'un modèle fabriqué par ordinateur et imprimé en polypropylène thermo-déformable. N'ayant pas trouvé le matériau issu de l'impression 3D (FAO) idéal, l'épithésiste Fabrice SERRANO a préféré s'orienter, vers la technique artisanale. De plus, le temps de conception de la maquette par l'infographiste ne coïncidait pas avec l'emploi du temps et les attentes du patient. Le but premier est d'apporter une valeur ajoutée au travail de l'épithésiste et non de se diriger vers un suréquipement technologique.

Si la conception assistée par ordinateur (CAO) a déjà connu d'importants progrès, la fabrication assistée par ordinateur (FAO) reste en retrait et bénéficie encore de développements importants au niveau des machines et des matériaux.

### Vers une évolution dans la confection des épithèses grâce aux progrès de l'ingénierie tissulaire :

Le concept d'ingénierie tissulaire intègre l'ensemble des technologies utilisant des cellules vivantes ou des biomatériaux (synthétiques ou naturels) dans le but de reconstruire, régénérer ou améliorer la fonction des tissus et organes défectueux (46). L'ingénierie tissulaire connaît ses débuts dans les années 80. Son but est aussi de comprendre les relations entre les structures et les fonctions des tissus normaux et pathologiques des mammifères afin de pouvoir recréer un tissu ressemblant à la réalité (47).

Le principe est de prélever des cellules chez le patient (cellules autologues), de les disposer sur une matrice (scaffold) et de mettre l'ensemble en culture dans un milieu propice à leur développement. Des facteurs de croissance et de différenciation ainsi que des stimulations mécaniques seront rajoutés. A la fin de la maturation, le tissu sera réimplanté sur le patient (48). Le donneur étant le receveur les problèmes de rejet de greffe ou de traitements immunosuppresseurs sont supprimés.

Depuis environ une trentaine d'années, les progrès dans le domaine de l'ingénierie tissulaire permettent d'obtenir plusieurs mètres carrés d'épiderme ou de derme à partir d'un prélèvement de tissus sains et grâce à la culture de cellules (kératinocytes et /ou fibroblastes). Ceci permet la réalisation d'autogreffe notamment chez les grands brûlés (49).

Une équipe de l'université de Grenade a, en 2010, réussi à produire de la peau humaine composée de fibrine et d'agarose. Ce derme artificiel s'est avéré être résistant, élastique et ferme (40).

Grâce aux progrès réalisés, des substituts de peau et de cartilage ont déjà été greffés à des milliers de personnes. Des tissus artificiels, tels que des vessies, des cornées, des bronches et des vaisseaux sanguins, font l'objet d'essais cliniques, et les résultats que l'on a obtenus sur des tissus plus complexes sont encourageants (50).

La fabrication assistée par ordinateur évolue vers l'impression 3D de tissus vivants. L'impression d'éléments biologiques en 3D (bioprinting) permet d'utiliser des cellules en maintenant leurs propriétés après impression. Le tissu est fabriqué par dépôt de couches successives d'encre biologiques comprenant des cellules vivantes et de la matrice extracellulaire inerte (48).

En tenant compte de toutes les avancées dans ce domaine, il paraît envisageable l'utilisation de peaux artificielles dans la confection des épithèses faciales. Un support rigide biocompatible pourrait être obtenu grâce à une imprimante 3D, ce support accueillerait la peau artificielle qui s'y développerait grâce à des molécules « intelligentes » (29).

Pour ce cas nous avons choisi la technique conventionnelle de confection des épithèses qui utilise des matériaux et des étapes de laboratoire fiables et bien maîtrisés. Cependant les techniques d'ingénierie tissulaire qui sont toujours au stade de recherches expérimentales méritent qu'on en tienne compte dans les années à venir pour la prise en charge des patients défigurés.

## Conclusion

Le visage a toujours fait l'objet d'un intérêt singulier de part sa richesse symbolique et sociale. La volonté de restaurer les anomalies faciales n'est pas nouvelle, la Prothèse Maxillo-Faciale est probablement une des disciplines les plus anciennes concernant la réhabilitation du massif facial.

Dans ce travail nous avons illustré un cas clinique d'un patient ayant subi une ablation de l'oreille suite à un carcinome. A l'origine les implants intra-osseux en titane biocompatible étaient destinés au remplacement de l'organe dentaire, nous avons vu à travers ce cas clinique que leur utilisation s'était étendue à toute la sphère oro-faciale. Puis nous avons détaillé toutes les phases de conception de l'épithèse jusqu'à sa pose. L'analyse de deux techniques d'empreintes nous a mené à remettre en question certains nouveaux préceptes en terme d'acquisition numérique et nous a conduit à choisir une technique d'empreintes chimico-manuelle. Cette technique est moins novatrice mais fiable et très bien maîtrisée tout ceci dans le but d'apporter au patient la meilleure prise en charge possible.

Les processus de CFAO qui comprennent l'empreinte numérique (scannage surfacique), la simulation de la reconstruction en 3D et la fabrication de l'épithèse sont appelés à être plus répandus et mieux maîtrisés.

Les progrès de l'ingénierie tissulaire vont probablement révolutionner la Prothèse Maxillo-Faciale avec le temps en proposant des épithèses constituées d'un support biocompatible rigide recouvert de peau artificielle.

En se basant sur ce que disait François Rabelais en 1552 dans Pantagruel, nous pouvons conclure que : « *Science sans conscience n'est que ruine de l'âme ...* ».

# Bibliographie

**1- POMAR P., DICHAMP J.**

Introduction à la prothèse maxillo-faciale -  
Encyclopédie Médico-Chirurgicale, Stomatologie, Paris, Elsevier Masson SAS,  
2004. art : 22-066-B-50.

**2- DOLTO F.**

L'image inconsciente du corps.  
Editions Points. Paris. 1984. 375p.

**3- DESTRUHAUT F., VIGARIOS E., POMAR P.**

Anthropologie et prothèse maxillo-faciale : vers une médecine du sacré.  
Société française d'histoire de l'art dentaire. 2010 ;(15)13.

**4- VIGARIOS E., DESTRUHAUT F., ALLOH AMICHIA YC., TOULOUSE E. POMAR P.**

Facteurs d'orientation de la réhabilitation en cancérologie cervico-faciale -  
Encyclopédie Médico-Chirurgicale, Médecine Buccale, Paris, Elsevier Masson SAS,  
2010. art : 22-066-B-59.

**5- HERVE V.**

Les traumatismes maxillo-faciaux et leurs implications en pratique odontologique :  
Intérêts d'une approche pluri-disciplinaire. Université de Nancy. Thèse d'exercice  
2011.

**6- DESTRUHAUT F.**

La face cachée des épithèses : construction et transmission des savoirs  
prothétiques de la face. Université de Toulouse. Thèse d'exercice 2013.

**7- DESTRUHAUT F., VIGARIOS E., ANDRIEU B., POMAR P.**

Regard anthropologique en prothèse maxillo-faciale : entre science et conscience-  
Revue-chimères, devenir hybride. Paris. 2011(75), p 45-56.

**8- Code Santé Publique**

Art. D.4364-5. Décret n° 2005-988 du 10 août 2005.

**9- HAS**

Prothèses faciales. 2012.  
[www.has-sante.fr](http://www.has-sante.fr)

**10- GARNIER M., DELEMARE M., DELEMARE T.**

Dictionnaire illustré des termes médicaux 28<sup>ème</sup> édition.  
Editions Lemoine. 2004.



**11- DECHELOTTE P., DELEZOIDE A.L.**

Pathologie du développement et malformations congénitales. 2005.

<http://medidacte.timone.univ->

[mrs.fr/webcours/umvf/anapath/disciplines/niveaudiscipline/niveaumodule/chapitre5/leconimprim.pdf](http://medidacte.timone.univ-mrs.fr/webcours/umvf/anapath/disciplines/niveaudiscipline/niveaumodule/chapitre5/leconimprim.pdf)

**12- VERNEL-BONNEAU F., THIBAUT C.**

Les fentes faciales.

Editions Masson. Paris. 1999. 116p

**13- VIGARIOS E., DESTRUHAUT F., POMAR P.**

Problématique psycho-sociale en cancérologie cervico-faciale : point de vue de l'odontostomatologiste.

Encyclopédie Médico-Chirurgicale. Elsevier Masson SAS Paris.

Médecine buccale, 2010. art : 28-870-M-10.

**14- GIRAUD O., TEYSSERES N., BRACHET M.**

Traumatisme maxillofacial.

Encyclopédie Médico-Chirurgicale. Elsevier Masson SAS, Paris.

Médecine buccale, 2007. art : 25-200-C-30.

**15- NICOLAS J., SOUBEYRAND E., LABBE D., COMPERE J.F., BENATEAU H.**

Traumatisme de la face par arme à feu en pratique civile.

Encyclopédie Médico-Chirurgicale. Elsevier Masson SAS, Paris

Médecine buccale, 2008. art : 28-510-G-10.

**16- LEPAGE P., AUPUY B., LEKASSA P., BRICHET T., RAYNAL M., BANARIBA F., AKRE A., KOSSOWSKI M.**

Plaies cervico-faciale par projectiles.

Encyclopédie Médico-Chirurgicale. Elsevier Masson SAS, Paris.

Oto-rhino-laryngologie, 2008. Art : 20-860-B-10.

**17- Définitions : énucléation**

Dictionnaire de français Larousse. 2014.

<http://www.larousse.fr/dictionnaires/francais/%C3%A9nucl%C3%A9ation/30105>

**18- BARRACO P.**

Chirurgie mutilante du globe (énucléation, éviscération, exentération)

Encyclopédie Médico-Chirurgicale. Elsevier Masson SAS, Paris.

Ophthalmologie, 1998. art : 21-300-A-10.

**19- RASIKINDRAH E., ANDRIANTSBA V.**

Etiologie des énucléations à propos de 83 cas.

Médecine d'Afrique Noire 1999;(46)2

**20- BENAZZOU S., ARKHA Y., BOULAADAS M., ESSAKALLI L., KZADRI M.**  
L'exentération orbitaire. Revue de Stomatologie et de Chirurgie Maxillo-faciale.  
Editions Masson 2011;112(5):69-74

**21- DENOYELLE F., DAVID G.**

Le syndrome de Treacher-Collins, syndrome de Franceschetti-Klein Dysostose mandibulo-faciale sans anomalies des extrémités. Encyclopédie Orphanet Grand Public. 2014; 21.

**22- ANCHORDOQUI J.**

Traitement prothétique des pertes de substances acquises des maxillaires après traitement carcinologique oral. Chirurgie Dentaire.  
Université de Bordeaux 2. Thèse d'exercice 2012.

**23- Le mélanome**

Institut Curie. 2014.

<http://curie.fr/fr/dossier-pedagogique/melanome-oeil?prehome=0>

**24- EL-HACHEM C.**

Rétinoblastome. Présentation de Service Pathologie Février 2008

[http://www.epathologies.com/acad/presentations/internes/Retinoblastome\\_Ch\\_Hachem\\_0802.pdf](http://www.epathologies.com/acad/presentations/internes/Retinoblastome_Ch_Hachem_0802.pdf)

**25- BRACCINI F.**

Les cancers de la peau.

[http://www.braccini.net/document/PDF/cancer\\_cutane.pdf](http://www.braccini.net/document/PDF/cancer_cutane.pdf)

**26- HAS**

ALD N°30 Mélanome cutané.

HAS; 2013.

[www.has-sante.fr](http://www.has-sante.fr)

**27- ADF**

Association Dentaire Française - Cancers buccaux. 2014.

<http://www.adf.asso.fr/fr/presse/fiches-pratiques/cancers-buccaux>

**28- CHARDAK H.**

Tycho Brahé: L'homme au nez d'or.

Editions Presses de la Renaissance. 2004. 487 p.

**29- CANDELLE C.**

Approche bio-psycho-sociale du patient en prothèse maxillo-faciale.

Université de Toulouse. Thèse d'exercice 2013.

**30- Code Santé Publique**

Art : D.4364-9. Décret n° 2005-988. 10 août 2005

- 31- DAVARPANAH M., SZMUKLER-MONCLER S.**  
Manuel d'implantologie clinique. 3<sup>e</sup> Editions CdP; 2012. 653 p.
- 32- GOUDOT P., LACOSTE J-P.**  
Guide pratique d'implantologie.  
Editions Elsevier Masson; 2013. 235 p.
- 33- FARAH W., POWERS M.**  
Matériaux d'empreintes élastomères.  
The dental advisor.2010 (10).
- 34- CHAUVEL B., TURPIN Y-L.**  
Les matériaux à empreinte.  
Société Francophone des Biomatériaux Dentaires (SFBD).2010.
- 35- BERT M., MISSIKA P.**  
Les clés du succès en implantologie.  
Editons CdP. 2009.
- 36- DEGORCE T.**  
Empreinte implantaire et empreinte de prothèse fixée, quelles différences ?  
Strat. Prot. Fev. 2005 (5)1:41-7
- 37- TJELLSTROM A.**  
Manuel thérapeutique et opératoire.  
Cochlear Vistafix; 2012.
- 38- SOENEN A.**  
La CFAO semi-directe principes et indications.  
Inf. Dent. Mai 2014; 96(20):30-5.
- 39-DURET F., PELISSIER B., FAGES M.**  
Empreintes optiques et perspectives d'avenir.  
Inf. Dent. 2010; 10(4):239-47.
- 40- Bulletins-électroniques**  
Ministère des affaires étrangères et du développement international.  
Palmier S. Une peau artificielle créée en laboratoire.  
<http://www.bulletins-electroniques.com/actualites/61724.htm>
- 41- Artec Eva™**  
Artec 3D Scanners. 2014.  
<http://www.artec3d.com/fr/>
- 42- Triangulation**  
<http://www-lagis.univ-lille1.fr/~bonnet/image/triangulation.pdf>

**43- TOURNAIRE L.**

Le recalage tridimensionnel en orthopédie dento-faciale  
Revue de la littérature scientifique.  
Université de Toulouse. Thèse d'exercice 2013.

**44- CITTERIO H., POMES B., DAVARPANAH M., JAISSON M., POMAR P.**

Apport des technologies numériques dans l'intégration esthétique et fonctionnelle  
des prothèses maxillo-faciales. Dent Trib. Nov 2013, 21(2).

**45- DESTRUHAUT F., ESCLASSAN R., TOULOUSE E., VIGARIOS E., POMAR P.**

Histoire de la peau prothétique de la Grande Guerre à nos jours.  
Société française de l'art dentaire. 2012.

**46- MEDDAHI-PELLE A., BATAILLE I., SUBRA P., LETOURNEUR D.**

Vascular biomaterials: from biomedical engineering to tissue engineering.  
Med. Sci. Paris. 2004, 20:679-84.

**47- LANGER R., VACANTI J.**

Tissue engineering. Science. Mai 1993, 260(5110) :920-6.

**48- CATROS S.**

Etude de la Micro-Impression d'Eléments Biologiques par Laser pour l'Ingénierie  
du Tissu.  
Université de Bordeaux. Thèse d'exercice 2010.

**49- INSERM**

La bio-ingénierie de la peau et des tissus élastiques. Mars 2011.  
<http://www.inserm.fr/thematiques/technologies-pour-la-sante/dossiers-d-information/biomateriaux/la-bio-ingenierie-de-la-peau-et-des-tissus-elastiques>

**50- LANGER R., VACANTI J., KHADEMHOSEINI A.**

Progress in tissue engineering.  
Scientific American. May 2009, 64-71.

**51- BULLIARD J.L., LEVI F.**

Epidémiologie des cancers épithéliaux de la peau.  
Rev Med Suisse 2009, 5:882-888

# Annexes : autorisation de reproduction des illustrations

## CONSETEMENT A LA FIXATION, REPRODUCTION ET EXPLOITATION DE L'IMAGE OU D'UN AUTRE ATTRIBUT DE LA PERSONNALITE

Je soussigné(e) : Mr R [REDACTED]

Né(e) le : 27 10 1940, à SAINT PERDOUX

Résidant à l'adresse suivante : NAUSSANNES

Autorise l'université BORDEAUX 2 représentée par \_\_\_\_\_, agissant en la qualité de \_\_\_\_\_ :

à me filmer

à me photographier

à enregistrer ma voix

Dans le service de ODONTOLOGIE, du Professeur ou Docteur \_\_\_\_\_ du Groupe Hospitalier ou Hôpital ST ANDRE de l'Assistance Publique – Hôpitaux de Bordeaux, à la date suivante ou durant la période suivante

Cette autorisation est consentie dans les strictes conditions suivantes :

- Pour l'utilisation strictement définie ci-après :

- diffusion dans le cadre suivant : THÈSE (ex : indiquer le nom de l'émission, du livre...);

- diffusion à but : PEDAGOGIQUE (ex : de divertissement, pédagogique, informatif...).

- Sur les supports suivants (diffusion audiovisuelle câble, hertzien, numérique, radiodiffusion, internet, papier, CD-Rom, DVD-Rom...):

diffusion audiovisuelle, papier, CD rom.

- Sur la zone géographique suivante : \_\_\_\_\_
- Pendant une durée de : \_\_\_\_\_

La présente autorisation est consentie :

à titre gracieux.

à titre onéreux, dans les conditions définies ci-après :  
\_\_\_\_\_

**Toute autre exploitation ou utilisation de mon image ou de tout autre attribut de ma personnalité devra faire l'objet d'un nouvel accord.**

La présente autorisation est délivrée uniquement à Bureau Gaby. J'autorise néanmoins la \_\_\_\_\_ à recourir à des tiers qu'elle aura dûment habilités, pour réaliser la fixation, reproduction et exploitation de mon image.

La présente autorisation est délivrée en deux exemplaires, dont le premier me sera remis et le second sera conservé par Bureau Gaby

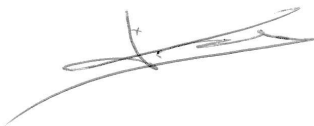
*Sous réserve du respect de l'ensemble de ces conditions, je délivre mon consentement libre et éclairé.*

Fait à : PAU

Le : 24/07/14

Signature manuscrite de l'intéressé(e)

Nom et cachet de la société



**Vu, Le Président du Jury,**

Date, Signature :

**Vu, La Directrice de l'UFR des Sciences Odontologiques,**

Date, Signature :

**Vu, Le Président de l'Université de Bordeaux,**

Date, Signature :

## Serment d'Hippocrate

En présence de mes Maîtres et de mes condisciples,  
Je promets et je jure  
D'être fidèle aux lois de l'honneur et de la probité  
Dans l'exercice de l'art dentaire.

Je donnerai mes soins gratuits à l'indigent  
Et n'exigerai jamais un honoraire au dessus de mon travail.  
Ma langue taira les secrets qui me seront confiés.  
Admis à l'intérieur des maisons,  
Mes yeux ne verront pas ce qui s'y passe.

Mes connaissances et mon état me serviront  
Ni à diffuser des propos non avérés,  
Ni à corrompre les mœurs, ni à favoriser le crime.

Je ne permettrai pas que des conditions de croyance,  
De nation et de race viennent s'interposer  
Entre mon devoir et mon patient.

Je promets et je jure  
De conformer strictement ma conduite professionnelle  
Aux principes et aux règles prescrites par le Code de Déontologie.

Si je remplis ce serment sans l'enfreindre,  
Qu'il me soit donné de jouir heureusement de la vie et de ma profession,  
Honorée à jamais parmi les hommes.  
Si je le viole et que je me parjure,  
Puissé-je avoir un sort contraire.



**Discipline : Prothèse Maxillo-Faciale**

## **Les épithèses de pavillon auriculaire implanto-portées. A propos d'un cas clinique.**

**Résumé** : La personne défigurée a une perception d'elle-même différente, elle se voit comme « non humaine ». L'épithèse redonne un visage à celui qui l'a perdu, une identité, une interface sociale avec le monde extérieur. La Prothèse Maxillo-Faciale peut être définie comme l'art et la science de la reconstruction artificielle du massif facial. Dans une première partie, une approche bio-psycho-sociale du patient défiguré est présentée dans l'optique d'une prise en charge globale. Des rappels sur les pertes de substances et les différents types d'épithèses y sont également développés. Dans une seconde partie, le parcours de soin d'un patient victime d'une ablation du pavillon auriculaire droit est explicité à travers un cas clinique. La confection d'une épithèse en silicone ainsi que deux techniques d'empreintes sont détaillées et comparées dans cet ouvrage. La technique conventionnelle à ciel ouvert ou « pick up » ainsi qu'une nouvelle technique de « scannage surfacique » qui s'appuie sur la conception et la fabrication assistée par ordinateur ou CFAO. Nous avons démontré que la technique conventionnelle présente de meilleurs résultats que la technique numérique pour ce cas clinique. En effet elle est moins onéreuse et est décrite dans la littérature comme la technique la plus fiable en implantologie. Notre étude montre la faisabilité et l'intérêt de la technique d'empreinte à ciel ouvert ou « pick-up » dans la création d'une épithèse de pavillon auriculaire.

**Mots-clés** : épithèse ; Prothèse Maxillo-Faciale ; pertes de substance ; scannage surfacique ; pavillon auriculaire

## **Auricle epithesis implant-supported. About a clinical case.**

**Summary** : Disfigured person has a different perception of herself, she sees herself as "not human." The epithesis gives back a face to the people who has lost it, an identity, a social interface with the outside world. Prosthesis Maxillofacial can be defined as the art and science of the artificial reconstruction of the facial. In the first part, a bio-psycho-social approach of disfigured patient is presented in the context of a comprehensive care. Reminders of losses of substances and types of epithesis are also developed. In the second part, the course of care for a patient who ablation of the right ear is explained through a clinical case. The making of a silicone epithesis and two imprint techniques are detailed and compared in this work. The conventional technique called "pick up" and a new technique called "surface scan" based on the design and computer aided manufacturing, or CAM. We have demonstrated that the conventional method has better results than digital technology for this clinical case. In fact it is less expensive and is described in the literature as the most reliable in dental implantology. Our study demonstrates the feasibility and value of the "pick-up" technique in a ear epithesis design.

**Key-words** : epithesis ; Maxillofacial Prosthesis ; loss of substance ; surface scanning ; auricle

Université de Bordeaux – Collège des Sciences de la Santé  
UFR des Sciences Odontologiques  
16-20 Cours de la Marne  
33082 BORDEAUX CEDEX

