



HAL
open science

Ciclosporine et mycophénolate mofétil pour le traitement de la chorioretinopathie de type birdshot

Mikaël A. Guedj

► **To cite this version:**

Mikaël A. Guedj. Ciclosporine et mycophénolate mofétil pour le traitement de la chorioretinopathie de type birdshot. Médecine humaine et pathologie. 2011. dumas-01148444

HAL Id: dumas-01148444

<https://dumas.ccsd.cnrs.fr/dumas-01148444>

Submitted on 4 May 2015

HAL is a multi-disciplinary open access archive for the deposit and dissemination of scientific research documents, whether they are published or not. The documents may come from teaching and research institutions in France or abroad, or from public or private research centers.

L'archive ouverte pluridisciplinaire **HAL**, est destinée au dépôt et à la diffusion de documents scientifiques de niveau recherche, publiés ou non, émanant des établissements d'enseignement et de recherche français ou étrangers, des laboratoires publics ou privés.



Distributed under a Creative Commons Attribution - NonCommercial - NoDerivatives 4.0 International License

AVERTISSEMENT

Cette thèse d'exercice est le fruit d'un travail approuvé par le jury de soutenance et réalisé dans le but d'obtenir le diplôme d'Etat de docteur en médecine. Ce document est mis à disposition de l'ensemble de la communauté universitaire élargie.

Il est soumis à la propriété intellectuelle de l'auteur. Ceci implique une obligation de citation et de référencement lors de l'utilisation de ce document.

D'autre part, toute contrefaçon, plagiat, reproduction illicite encourt toute poursuite pénale.

UNIVERSITÉ PARIS DESCARTES
Faculté de Médecine PARIS DESCARTES

Année 2011

N°66

THÈSE
POUR LE DIPLÔME D'ÉTAT
DE
DOCTEUR EN MÉDECINE

Ciclosporine et mycophénolate mofétil pour le
traitement de la chorioretinopathie de type birdshot

Présentée et soutenue publiquement
le 24 juin 2011

Par

GUEDJ, Mikaël A.

Né le 7 octobre 1982 à Paris (75)

Dirigée par M. Le Docteur Monnet, Dominique

Jury :

M. Le Professeur Brézin, Antoine Président

Mme Le Professeur Behar-Cohen, Francine Membre

Mme Le Professeur Chauvaud, Dominique Membre



Except where otherwise noted, this work is licensed under
<http://creativecommons.org/licenses/by-nc-nd/3.0/>

Les amis et mentors que je devrais remercier pour avoir rendu possible l'accomplissement de ce travail sont vraiment trop nombreux. Et c'est la seule raison pour laquelle je m'abstiens de les nommer, me réservant le privilège de leur exprimer ma reconnaissance en privé.

En toute simplicité, et en toute impossibilité : À ma famille

S O M M A I R E

1. INTRODUCTION	4
A. Présentation du sujet.....	5
B. Généralités à propos des uvéites.....	6
1. Définition et classifications	
2. Etiologie	
3. Epidémiologie	
C. La chorioretinopathie de type birdshot en pratique clinique.....	13
D. Birdshot et immunité.....	32
1. Le déroulement de la réponse immunitaire	
2. Application à la maladie de birdshot : physiopathologie & immunogénétique	
3. Le rôle des traitements immunosuppresseurs	
2. MATÉRIEL ET MÉTHODES	67
3. RÉSULTATS	72
4. DISCUSSION	80
5. CONCLUSION	90
6. BIBLIOGRAPHIE	92

I. INTRODUCTION

A. Présentation du sujet

La **choriorétinopathie de birdshot** est une forme rare d'uvéïte chronique postérieure, bilatérale, de description récente, touchant des sujets d'origine caucasienne. Bien que les présentations phénotypiques et les profils évolutifs de la maladie soient très hétérogènes, cette uvéïte est potentiellement grave et peut dans certains cas évoluer vers une cécité complète.

Sa physiopathologie reste mal connue mais une origine auto-immune est fortement présumée.

La maladie de birdshot a en effet la particularité d'être l'une des pathologies humaines les plus fortement liées à un antigène HLA spécifique, l'antigène HLA-A29.

Les **corticoïdes** sont historiquement la base du traitement de la choriorétinopathie de birdshot.

Des bolus de corticoïdes intra-veineux sont utilisés en première ligne dans les formes inflammatoires sévères. En plus de la voie systémique, des injections péri-oculaires ou intra-vitréennes peuvent être utilisées au cours de l'évolution de la maladie, notamment pour traiter un oedème maculaire, sa complication la plus fréquente.

Mais les risques importants liés à l'usage d'une corticothérapie au long cours ont rendu nécessaire le recours à un **traitement immunosuppresseur** pour le contrôle des formes évolutives de maladie de birdshot. Différentes molécules ont été utilisées : l'azathioprine, le méthotrexate, la cyclophosphamide, la ciclosporine A, le mycophénolate mofétil, ou plus récemment des biothérapies (anti TNF, anti-IL 2). Malheureusement, l'efficacité de ces traitements n'a pas été validée par des études contrôlées, et leur choix reste empirique.

L'objectif de cette étude consiste à analyser l'efficacité de deux classes d'immunosuppresseurs, la **ciclosporine** et le **mycophénolate mofétil**, utilisés pour le traitement de la maladie de birdshot au sein d'une cohorte de patients suivis dans le service d'ophtalmologie de l'hôpital Cochin.

B. Généralités à propos des uvéites

1. Définition et classification

Le terme d'uvéite, étymologiquement "inflammation de l'uvé" (iris, corps ciliaire ou choroïde), est devenu aujourd'hui synonyme d'**inflammation intra-oculaire**. La définition de **critères standardisés** d'analyse de ces inflammations a été réalisée en 2004 par un groupe d'experts internationaux réuni pour le « SUN » (*Standardization of Uveitis Nomenclature*) [1]. Des critères précis permettant la classification des uvéites en fonction de leur localisation anatomique et de leur mode évolutif ont ainsi été établis.

a. Classification anatomique :

L'uvéite antérieure correspond à une inflammation de chambre antérieure et/ou à des lésions iriennes (comme des synéchies ou une atrophie partielle de l'iris). Ce groupe comprend les iritis, les cyclites et les iridocyclites. **L'uvéite intermédiaire** se définit par la présence de cellules dans le vitré avec ou sans condensations cellulaires dans le vitré antérieur (« œufs de fourmis ») ou en périphérie rétinienne. Le terme de « *pars planite* » est utilisé pour décrire un sous-groupe d'uvéites intermédiaires avec des exsudats blanchâtres (« banquise ») sur la pars plana. **L'uvéite postérieure** se définit par la présence de signes inflammatoires au niveau de la rétine, la choroïde, les vaisseaux rétiniens et/ou le vitré postérieur. Ce groupe comprend également les atteintes de chorioretinite focale, multifocale ou diffuse. Enfin, le terme de **panuvéite** ou uvéite totale se définit comme l'association d'une inflammation des trois segments décrits.

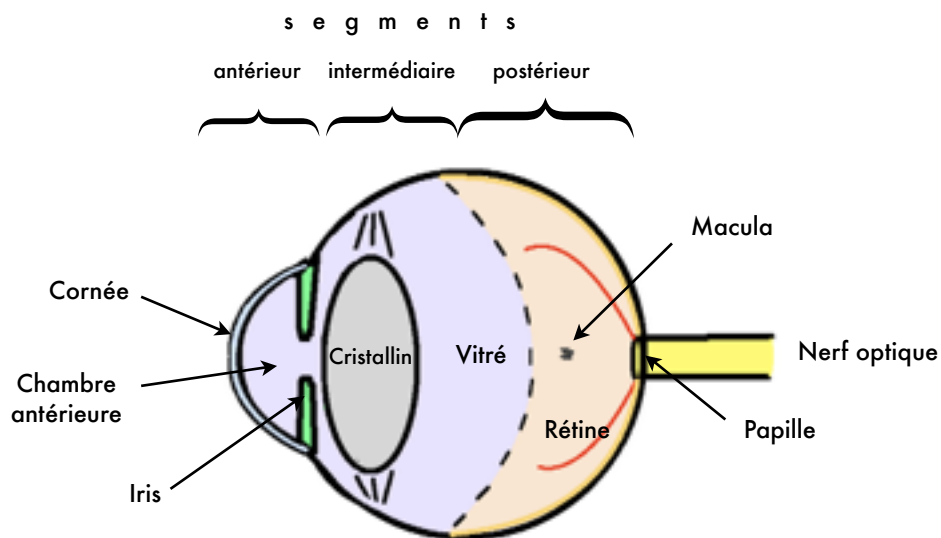


Illustration © M.Guedj

Schéma de l'œil simplifié : Trois segments peuvent être individualisés d'avant en arrière : L'un antérieur, limité en arrière par les processus ciliaires, un autre intermédiaire s'arrêtant à la ligne bi-équatoriale, et le dernier, postérieur, comprenant la papille d'où partent les fibres nerveuses destinées à la rétine, et la macula responsable de l'acuité visuelle.

Type de l'uvéite	Site primitif de l'inflammation	Entités incluses
Antérieure	Chambre antérieure	Iritis Iridocyclite Cyclite antérieure
Intermédiaire	Vitré	Pars planite Cyclite postérieure Hyalite
Postérieure	Rétine ou choroïde	Choroïde focale, multifocale ou diffuse Choriorétinite Rétinochoroïdite Neurorétinite
Panuvéite	Chambre antérieure + vitré + rétine / choroïde	Atteinte combinée des trois segments

Classification anatomique des uvéites selon la définition du SUN Working Group.

b. Classification chronologique :

Le mode d'installation, la durée, et enfin, le profil évolutif sont à prendre en compte dans la description de toute uvéite. La survenue de l'uvéite peut être brutale ou insidieuse, la durée de l'inflammation peut être courte (limitée à moins de 3 mois) ou prolongée (plus de 3 mois), et son évolution peut être torpide ou émaillée de récurrences bruyantes.

Selon le « SUN » :

- Le terme d'uvéite aiguë est réservé aux uvéites de survenue brutale et de durée courte (inférieure à 3 mois) dont le type même est l'uvéite au cours de la spondylarthrite ankylosante HLA-B27 ;
- Le terme d'uvéite récurrente ou récidivante est utilisé pour décrire des poussées alternant avec des périodes d'accalmie ou d'inactivité de l'inflammation intra-oculaire durant plus de 3 mois.
- Le terme d'uvéite chronique définit des inflammations intra-oculaires prolongées, où les récurrences surviennent dans un délai inférieur à 3 mois après arrêt du traitement.

Élément sémiologique	Mode évolutif	Définition
Début	Brutal Insidieux	
Durée	Limitée Persistante	≤ 3 mois > 3 mois
Mode évolutif	Aigu	Episode caractérisé par un début soudain et une durée limitée
	Récidivant	Episodes répétés séparés par des périodes de calme sans traitement ≥ 3 mois
	Chronique	Uvéite persistante, avec rechute en moins de 3 mois en cas d'arrêt du traitement

Tableau 2 : Classification standardisée des modes évolutifs des uvéites selon la définition du *SUN Working Group*.

Les uvéites peuvent également être classées selon leur étiologie, infectieuse ou inflammatoire, et selon s'il s'agit d'une maladie oculaire isolée ou associée à une maladie systémique.

2. Etiologie

Le terme d'uvéite (ou inflammation intra-oculaire) englobe des affections de causes très diverses, comprenant des maladies purement ophtalmologiques, infectieuses, de système, et même des causes médicamenteuses.

Si certaines uvéites sont directement causées par des agents pathogènes, et donc d'origine infectieuse, d'autres sont liées à des anomalies intrinsèques du système immunitaire. Ces dernières regroupent un ensemble de manifestations inflammatoires intra-oculaires très hétérogène sur les plans clinique et étiologique. L'inflammation peut en effet s'inscrire dans le cadre d'une maladie inflammatoire systémique (comme la maladie de Behçet, la sarcoïdose et les spondylarthropathies) ou constituer une affection oculaire isolée comme la chorioretinopathie de birdshot. L'inflammation non infectieuse représente environ deux tiers des causes d'uvéites chroniques adressées dans un service d'ophtalmologie de référence, dont la moitié s'inscrit dans le cadre d'une maladie systémique.

Cependant, de moins en moins d'inflammations oculaires sont classées comme purement immunologique du fait de l'identification croissante d'agents pathogènes impliqués dans ces affections véritablement "multifactorielles". Il pourrait s'agir de facteurs déclenchants, acquis, responsables d'une rupture de tolérance secondaire vis-à-vis des antigènes oculaires, et survenant dans un contexte immuno-génétique prédisposant.

Principales étiologies des uvéites		
Entités ophtalmologiques		Cyclite hétérochromique de Fuchs Syndrome de Posner-Schlossman Choroïdite multifocale Épithéliopathie en plaques Choroïdite serpiginieuse Ophtalmie sympathique Pars planite Uvéite phaco-antigénique Choriorétinopathie de birdshot
Maladies infectieuses	Bactériennes	syphilis, tuberculose , maladies des griffes du chat, rickettsiose, brucellose, Lyme, leptospirose, Whipple
	Virales	herpès virus (HSV, VZV) , CMV, HTLV-1
	Parasitaires	toxoplasmose , toxocarose, onchocercose , cysticercose
	Mycotiques	candidose, histoplasmosse
Maladies inflammatoires		Uvéites associées à l'HLA-B27 Entéropathies inflammatoires chroniques Sarcoïdose Maladie de Behçet Sclérose en plaques Arthrite chronique juvénile Maladie de Vogt - Koyanagi - Harada TINU syndrome
Origine médicamenteuse		Rifabutine, cidofovir, biphosphonates

3. Epidémiologie

Les données épidémiologiques sur les uvéites ont longtemps été rares et incomplètes, notamment en raison d'un manque de définition commune sur le terme « uvéite » et sur les différents types cliniques. La proposition de classification de l'*International Uveitis Study Group* a néanmoins permis aux ophtalmologistes du monde entier de standardiser leur description clinique, étape préliminaire à toute étude épidémiologique. Il reste cependant assez difficile de se représenter l'épidémiologie des uvéites compte tenu des multiples facteurs de variation comme le site géographique, le contexte génétique, les facteurs environnementaux, le mode de recrutement des patients ou les critères diagnostiques de l'enquête étiologique. Les études et revues épidémiologiques doivent donc être vues comme une « photographie » de l'état des connaissances valable à une période donnée dans un endroit donné. Les uvéites surviennent **à tout âge**, avec un pic de fréquence chez des individus en âge de travailler, et leurs caractéristiques étiologiques varient en fonction de facteurs environnementaux, géographiques et génétiques. Maladies potentiellement graves, elles sont responsables de 10 à 20% des causes de cécité dans les pays industrialisés.

Dans les pays occidentaux, l'incidence des uvéites serait de 17 à 24 pour 100 000 habitants par an et leur prévalence de 38 à 204 pour 100 000 habitants [2-7]. Une étude épidémiologique Nord-américaine récente a montré que l'incidence et la prévalence des uvéites aux Etats-Unis étaient respectivement de 52 et 115 cas pour 100 000 habitants [8].

La distribution des causes des uvéites varie nettement en fonction des pays, et cette variabilité est retrouvée pour presque tous les types anatomiques. La fréquence des causes d'uvéite dans quelques séries internationales est récapitulée dans le tableau 3.

Auteurs	Becker et al	McCannel et al.		Rodriguez et al.	Smit et al.
Contexte	Centre de référence	Centre primaire	Centre de référence	Centre de référence	Centre de référence
Localisation	Allemagne	Los Angeles	Los Angeles	Boston	Rotterdam
FREQUENCE SELON LA LOCALISATION					
Antérieure	0,454	0,906	0,606	0,516	0,52
Intermédiaire	0,229	0,014	0,122	0,13	0,09
Postérieure	0,135	0,047	0,146	0,194	0,24
Panuvéite	0,062	0,014	0,094	0,16	0,15
PRINCIPALES CAUSES D'UVEITE					
Uvéites antérieures					
Affections liées à l'HLA-B27	0,154	0,171	0,178	0,28	0,25
Sarcoïdoses	0,033	0,01	0,008	0,058	0,02
Cyclite de Fuchs	0,113	0,01	0,024	0,05	0,2
Infections herpétiques HSV et VZV	0,085	0,066	0,186	0,097	0,01
Idiopathiques	0,301	0,575	0,505	0,313	0,42
Uvéites intermédiaires					
Sarcoïdoses	0,078			0,222	0,16
Sclérose en plaques	0,103	0,33		0,08	
Idiopathiques	0,537	0,67	1	0,691	0,69
Uvéites postérieures					
Toxoplasmose oculaire	0,247	0,9	0,355	0,246	0,42
Rétinites herpétiques nécrosantes	0,058	0,097	0,055	0,04	
Choriorétinopathie de type birdshot	0,054		0,02	0,079	0,06
Idiopathiques	0,29	0,1	0,162	0,133	0,28
Panuvéites					
Maladie de Behçet	0,126		0,1	0,116	0,11
Maladie de Vogt-Koyanagi-Harada	0,034	0,33	0,25	0,055	0,03
Idiopathiques	0,311	0,33	0,4	0,222	0,39

Tableau 3 : Fréquence des uvéites selon leur localisation anatomique et fréquence des principales étiologies d'uvéites

C. La chorioretinopathie de type birdshot en pratique clinique

1. Historique

La chorioretinopathie de type birdshot est une forme rare d'uvéïte, distincte des autres formes d'inflammation intraoculaire depuis seulement trente ans [58] .



Maladie chronique, bilatérale, représentant **6 à 7,9% des uvéïtes postérieures** [57], elle se caractérise par une présentation clinique singulière : de multiples taches, distinctes, hypopigmentées donnant au fond d'œil l'aspect d'une volée de grenaille de plomb (*'birdshot'* en anglais) et dont la première description sous cette appellation imagée a été réalisée par Ryan et Maumenee en 1980 [58]. Les auteurs ont rapporté une série de patients avec les critères suivants :

- Un œil calme, rarement rouge, indolore;
- un segment antérieur très peu inflammatoire: il n'existe **jamais de synéchies irido-cristalliniennes**, très rarement quelques fins précipités rétro-cornéens;
- une **hyalite** chronique antérieure et postérieure avec tyndall vitréen ;

- Des signes de **vascularites rétiniennes** avec inflammation péri-veineuse, fuites vasculaires en angiographie à la fluorescéine (FA) prédominant au niveau des capillaires péri-fovéolaires et pouvant conduire à un **œdème maculaire** cystoïde. Un œdème papillaire clinique ou une hyperfluorescence papillaire angiographique.
- absence d'œufs de fourmi ou de banquise;
- des **taches couleur crème ou dépigmentées**, généralement discrètes, profondes, et réparties au fond d'œil, particulièrement dans le **secteur nasal inférieur**. Ces taches peuvent confluer et semblent disposées de façon radiaire à partir de la papille.

Aucune série de cas n'a été rapportée avant les années quatre-vingt, et il est peu probable que les grands ophtalmologistes des temps plus anciens aient manqué de décrire cette entité à l'aspect clinique si caractéristique. La chorioretinopathie de birdshot pourrait alors être une maladie d'apparition récente, soulevant nombre de questions sur les agents lui ayant permis d'émerger ces dernières années, comme une nouvelle souche de virus, un facteur environnemental, ou tout autre cause encore non identifiée et potentiellement impliquée dans le développement de la maladie.

2. Critères diagnostiques :

Il n'existait pas de critères diagnostiques cliniques clairement définis jusqu'à la conférence de consensus internationale de 2002 (« *Birdshot retinochoroidopathy : An international Workshop* ». UCLA Conference Center, Lake Arrowhead, California) [59]. Des critères standardisés ont été retenus pour faciliter la recherche clinique.

I	Caractéristiques requises
1	Maladie bilatérale
2	Présence d'au moins 3 lésions de type birdshot dans la région inférieure ou nasale de la papille d'un œil
3	Inflammation modérée du segment antérieur (définie par des cellules $\leq 1+$ en chambre antérieure)
4	Hyalite modérée (définie par un haze vitréen $\leq 2+$)
II	Éléments confortant le diagnostic
1	HLA A29 +
2	Vascularites rétiniennes
3	Oedème maculaire cystoïde
III	Critères d'exclusion
1	Précipités rétro-cornéens
2	Synéchies postérieures
3	Présence d'une maladie infectieuse, néoplasique ou inflammatoire, pouvant être responsable de lésions choroïdiennes multifocales

3. Caractéristiques cliniques:

Si la chorioretinopathie de birdshot est potentiellement responsable de cécité, le premier motif de plainte des patients n'est pas une baisse de l'acuité visuelle, qui peut rester longtemps conservée, mais bien une **mauvaise qualité de vision** [60].

Une revue de la littérature portant sur la quasi totalité des cas publiés jusqu'en 2002 montre que, pour la plupart des patients, si l'acuité visuelle décline au cours de l'évolution de la maladie, elle reste globalement plutôt conservée [57]. Le pronostic visuel est néanmoins très variable d'un individu à un autre, les formes cliniques et évolutives étant très hétérogènes

et mal connues. L'œdème maculaire reste la principale cause de baisse d'acuité visuelle. On retrouve dans la littérature 62 % d'yeux avec une acuité visuelle supérieure ou égale à 20/40 et 75,6 % de patients avec une acuité visuelle supérieure ou égale à 20/40 sur le meilleur œil [57]. La cécité légale, définie par une acuité visuelle sur le meilleur œil $\leq 1/10$, concerne 9,8% des patients [57]. L'acuité visuelle initiale est symétrique (différence entre les 2 yeux ≤ 2 lignes de Snellen) chez 75,4% des patients et on retrouve une différence supérieure ou égale à 7 lignes de Snellen chez 7,1% des patients. Sur un suivi moyen de 3,5 ans, 19,6% des yeux ont perdu au moins 2 lignes sur l'échelle de Snellen.

Néanmoins, l'acuité visuelle ne semble pas être le meilleur élément d'appréciation de l'évolution de la maladie car si elle reste relativement conservée, une majorité des patients se plaint tout de même de mauvaise qualité de vision (près de 92,3 % des patients avec une acuité visuelle de 10/10 se plaindraient de troubles visuels). Sur 270 patients, toutes acuités visuelles confondues, les deux symptômes les plus fréquemment décrits sont une **vision trouble** ou **floue** dans 72 % des cas et des **myodésopsies** dans 40 % des cas. Ces deux signes fonctionnels ne sont absolument pas spécifiques, et peuvent précéder de quelques années l'aspect classique des lésions dépigmentées du fond d'œil.

Un **trouble de la vision des couleurs** serait ressenti chez 8,7 % des patients malgré une bonne acuité visuelle. Une dyschromatopsie a pu être mise en évidence chez 76,3 % des patients par un test de la vision des couleurs et cela même en l'absence d'une baisse de l'acuité visuelle [61-63]. La dyschromatopsie prédomine sur l'axe bleu/jaune [61]. Environ 2/3 des patients ont un score de confusion des couleurs anormal avec le test 15-Hue de Lantony. La plupart des yeux n'ont pas de déficience classifiable. 18,8% des yeux ont une anomalie d'axe tritan (bleu-jaune), soit 88% des yeux avec des anomalies classifiables [63].

Un **trouble de la vision des contrastes** [63'] est également fréquemment décrit par les patients en dépit d'une bonne acuité visuelle, mais ce dernier est difficilement évaluable car il n'existe pas de test standardisé. D'autres symptômes moins fréquents de type photopsie, photophobie, héméralopie, diminution de la vision périphérique, métamorphopsies, diminution de la vision du relief ont également été rapportés par les patients.

Les taches au fond d'œil sont les lésions caractéristiques de la maladie. Elles sont toujours bilatérales, et doivent être :

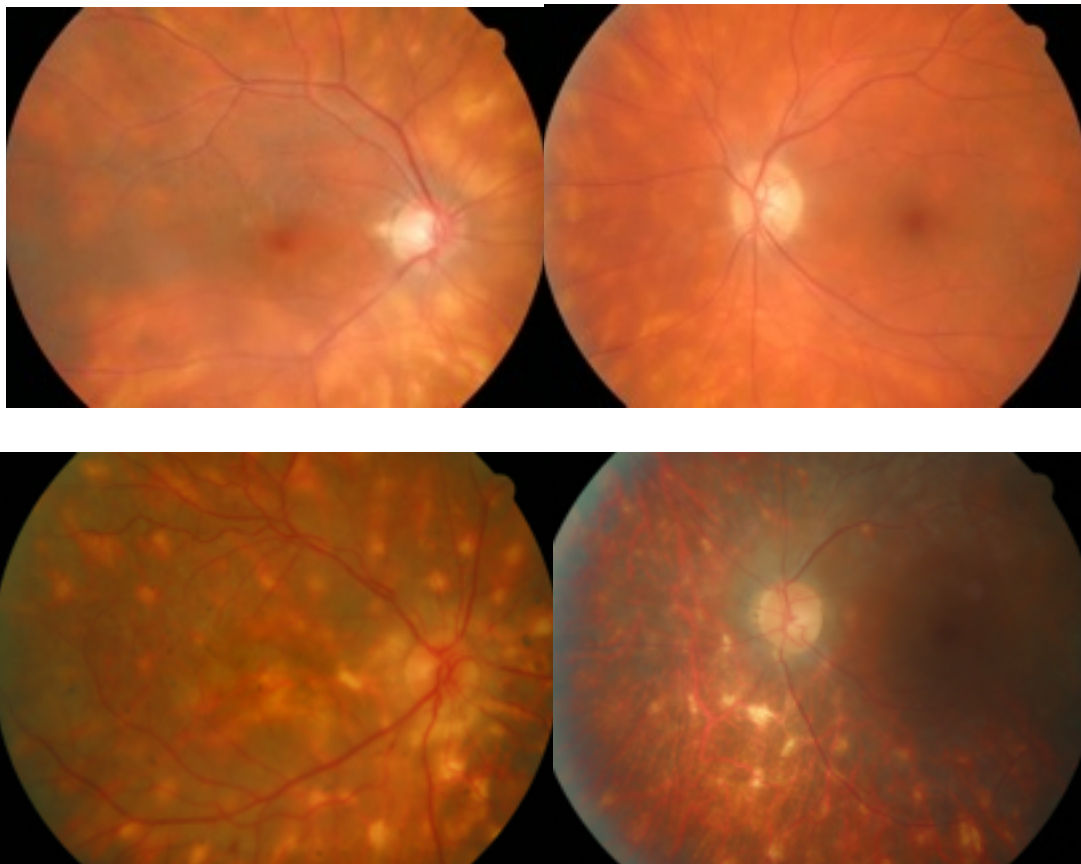
- Hypopigmentées
- Profondes (dans le plan choroïdien)
- Rondes ou ovales
- De taille variant d' $\frac{1}{4}$ à $\frac{1}{2}$ diamètres papillaires, mais relativement constante chez un même patient. Elles peuvent être aussi larges et confluentes.
- De disposition classiquement radiaire autour de la papille et **prédominant en nasal inférieur** de la rétine rétro-équatoriale.

Elles peuvent apparaître jusqu'à plusieurs années après les premiers symptômes [64, 65].

Une première classification des taches au fond d'oeil décrite par Fuerst et al. a été progressivement abandonnée, faute d'intérêt pronostic. Il existe actuellement une classification décrite par Monnet et al. [66] regroupant les critères suivants :

- Morphologie : Petit < 1/2 diamètre papillaire (DP); Moyen < 1 DP ; Grand/Confluent > 1 DP
- Quantité : < 10 ; entre 10 et 50 ; > 50
- Localisation : A disposition péripapillaire (3 DP de la papille) ; Prédominantes à l'équateur ; Diffuses
- Pigmentation: Absente ; Modérée ; Sévère

Cette dernière classification portant sur 80 patients birdshot, a mis en évidence un intérêt pronostic [66] : la pigmentation des taches pourrait être un marqueur d'activité. Elle est corrélée aux plaintes fonctionnelles (flou visuel, vibration visuelle...) et serait par conséquent un indice de sévérité de la maladie. Il n'a en revanche pas été mis en évidence de relation entre les caractéristiques des taches et l'acuité visuelle.



Diversité d'aspect des taches caractéristiques de la maladie de birdshot

4. Apport et intérêt des examens complémentaires

La tomographie par cohérence optique (OCT) est devenue la méthode de référence pour détecter et quantifier de façon reproductible et non invasive l'épaisseur rétinienne maculaire, ainsi que la répartition de la distribution du liquide intra-rétinien en cas d'œdème maculaire. La définition de ce dernier en OCT est l'augmentation de l'épaisseur maculaire au-delà de 250 μ sur 1 mm central ou la présence de kystes maculaires. Monnet et al. ont montré qu'il existe une nette corrélation entre l'œdème maculaire et l'acuité visuelle dans la chorioretinopathie de birdshot [67]. L'OCT s'avère ainsi quasi-indispensable pour le suivi des patients et l'évaluation de la réponse au traitement (la baisse de l'acuité visuelle étant secondaire dans la majorité des cas à l'apparition ou à l'aggravation de l'œdème maculaire cystoïde). Ces auteurs ont de plus montré que la perte, partielle ou totale, de la **3^{ème} bande hyper-réflexive à l'OCT**, correspondant à la jonction articles internes-articles externes des photorécepteurs, était l'anomalie morphologique à l'OCT la mieux corrélée non seulement à la baisse d'acuité visuelle mais aussi aux symptômes visuels. La présence de cette anomalie morphologique à l'OCT pourrait ainsi être un facteur pronostic important de la maladie. La diminution de l'épaisseur rétinienne, parce qu'elle reflète probablement le degré d'atrophie rétinienne, est également associée aux acuités visuelles les plus basses et probablement à un pronostic plus réservé que l'augmentation de l'épaisseur maculaire.

L'angiographie à la fluorescéine (FA) n'est pas un examen diagnostique. Elle permet de déterminer l'activité inflammatoire de la maladie et d'en détecter les séquelles. Dans les **formes inflammatoires**, les signes observés en FA traduisent essentiellement une atteinte de

la barrière hémato-rétinienne se présentant le plus souvent sous la forme de vascularites rétiniennes prédominant au pôle postérieur, de siège péri-fovéolaire, et éventuellement associées à un œdème maculaire cystoïde secondaire. Ainsi, dans ces formes de la maladie, la **vascularite rétinienne** veineuse est pratiquement constante sous la forme d'une imprégnation pariétale et d'une diffusion de colorant, même en l'absence de francs engainements péri-veineux à l'examen du fond d'œil. Une hyperfluorescence papillaire y est volontiers associée y compris en l'absence d'œdème papillaire à l'examen clinique. La détection des taches typiques de la maladie en FA est difficile, inconstante et variable selon l'âge des lésions. Les plus récentes sont souvent silencieuses et se confondent avec le fond choroïdien. Plus rarement, les lésions actives fraîches apparaissent hypo-fluorescentes aux temps précoces et s'imprègnent de fluorescéine aux temps tardifs pour devenir légèrement hyper-fluorescentes. Les taches les plus anciennes sont les mieux visibles, entraînant une atrophie de l'épithélium pigmentaire en regard avec "effet fenêtre" (hyperfluorescence précoce qui augmente en intensité dans les premiers temps avec l'imprégnation de la choroïde, mais sans augmentation en étendue ni diffusion), retrouvé également aux stades évolués de la maladie, dans lesquels **l'atrophie** rétinienne domine. Elle peut être péri-papillaire, localisée ou diffuse, prenant alors l'aspect d'une pseudo-rétinopathie pigmentaire. En outre, la FA peut être utile pour le diagnostic des rares complications néovasculaires de la maladie [57].

L'angiographie au vert d'indocyanine (ICG) pourrait, en revanche, avoir un intérêt diagnostique dans la maladie de birdshot car elle permet de bien mettre en évidence les taches de la chorioretinopathie, hypo-fluorescentes, bordant des vaisseaux choroïdiens de moyen et gros calibre. Cette hypo-fluorescence correspondrait à des zones d'ischémie choroïdienne et/ou des granulomes inflammatoires choroïdiens, assez caractéristiques de la phase active de la

maladie [68, 69]. A un stade plus tardif, ces lésions deviennent plus iso-fluorescentes en ICG. Les taches apparaissant en ICG sont beaucoup plus nombreuses que celles vues au fond d'œil ou en FA, et celles-ci ne semblent pas être superposables [70]. L'ICG est donc plus performant que l'examen du FO pour visualiser les taches, surtout quand celles-ci sont discrètes et que la rétine est peu pigmentée. Si l'on compare les taches visibles en FA et en ICG, elles sembleraient correspondre plutôt à des zones atrophiques, alors que les lésions visibles uniquement en ICG correspondraient à des granulomes inflammatoires ou cicatriciels. L'absence de concordance des lésions sur ces deux examens suggère que la rétine et la choroïde sont atteintes de façon indépendante [69].

Les altérations du **champ visuel**, initialement peu recherchées, sont actuellement systématiquement examinées. Celles-ci semblent très fréquentes puisque dans une méta-analyse portant sur les publications entre 1982 et 2002, sur près 400 patients, il a été décrit une anomalie du champ visuel pour 115 patients [57]. Les caractéristiques des atteintes du champ visuel peuvent être synthétisées de la manière suivante : une constriction du champ visuel périphérique dans plus de 50% des cas, un élargissement de la tache aveugle dans 41% des cas, un scotome central ou para-central dans 28 % des cas, une diminution globale de la sensibilité rétinienne dans 3,5 % des cas et la seule persistance de l'îlot central dans 1,7 % des cas. Ce ne sont pas les lésions du fond d'œil qui entraînent les altérations du champ visuel car il s'agit plutôt d'une atteinte diffuse de la rétine [61, 71, 72]. Il n'existe à ce jour aucune étude prospective concernant l'évolution du champ visuel au cours de la maladie, mais il apparaît nécessaire de répéter les examens campimétriques au cours du suivi, pour détecter une atteinte du nerf optique (sous-évaluée) ou une inflammation rétinienne évoluant "à bas bruit" en cas de traitement insuffisant.

Dans les formes évoluées atrophiques s'accompagnant d'une acuité visuelle effondrée ainsi que d'une baisse de la sensibilité rétinienne périphérique, la périmétrie automatique peut devenir ininterprétable. La périmétrie cinétique de Goldmann devient alors souvent le seul examen de suivi permettant d'objectiver une progression de la maladie à bas bruit responsable d'une destruction de la rétine périphérique. Le champ visuel, excellent indicateur de la fonction visuelle, pourrait s'avérer un outil très utile pour le suivi des patients. La difficulté repose sur l'harmonisation des recommandations du type de champ visuel (statique automatisé ou cinétique manuel), le protocole utilisé et les différentes interprétations. L'indice MD pour « mean deviation » serait alors le plus intéressant pour un champ visuel automatisé type Humphrey [73]. D'autres équipes préconisent à l'inverse un champ visuel statique de Goldmann avec un score GVF (somme des degrés visibles sur 30° en utilisant les isoptères I-4 et IV-4) [71].

Les anomalies de **l'électrorétinogramme (ERG)** sont très fréquentes dans la chorioretinopathie de birdshot, une revue de la littérature portant sur 10 articles et 89 patients retrouvant un taux d'anomalie de 88,8 % [57, 72, 74]. On observe volontiers une altération de l'ERG coïncidant avec la conservation d'une bonne acuité visuelle [75]. Zacks et al. ont proposé d'utiliser les tracés ERG comme indicateur de l'activité de la maladie, permettant ainsi d'appréhender plus finement son évolution. L'altération de l'onde b est caractéristique de cette pathologie. Ce signe classique (et plus tardivement l'altération de l'onde a) suggère une atteinte initiale de la rétine neuro-sensorielle (cellules de Müller et cellules bipolaires) avant celle des photorécepteurs et de l'épithélium pigmentaire. L'altération de l'onde b est suivie d'une dégradation des amplitudes et d'un allongement des temps implicites. L'atteinte est progressive, avec initialement des lésions focales puis des lésions étendues et diffuses, le tracé variant de « normal » à « non enregistrable » en fonction du stade de la maladie. En effet,

au stade plus tardif de la maladie, on retrouve une progression de la diminution des amplitudes des ondes -b et -a, qui peuvent devenir non mesurables [76, 77]. L'ERG scotopique est plus précocement et plus sévèrement altéré que l'ERG photopique, suggérant une atteinte plus précoce des bâtonnets avant les cônes. La nyctalopie et la perturbation du champ visuel peuvent s'expliquer par une atteinte des bâtonnets. La dyschromatopsie s'expliquerait elle par l'atteinte des cônes. La dégradation du temps implicite de l'onde b dans les réponses flicker des cônes est le plus souvent associée à la chute de l'acuité visuelle. S'il n'existe pas encore de lien prouvé entre les différentes caractéristiques de la maladie et les résultats électro-physiologiques, la voie reste à explorer et l'ERG semble être un bon indicateur de l'évolution d'activité de la maladie.

5. Evolution et complications

La chorioretinopathie de birdshot est une affection **d'évolution chronique**, mais il existe peu de données concernant le cours spontané de la maladie sans traitement. Il existe plusieurs modes de progression, répartis entre **deux profils évolutifs extrêmes** [57, 78] : une maladie quasi-stable et d'évolution très lente, et, à l'opposé, une maladie agressive et active qui détériore la fonction visuelle et peut aboutir à la cécité.

Dans les **formes "bénignes"** de la maladie, dont certaines ne sont probablement jamais diagnostiquées (lorsque les symptômes visuels sont minimes ou aspécifiques et les taches au fond d'œil non recherchées ou très discrètes), l'acuité visuelle est le plus souvent conservée, l'inflammation du pôle postérieur absente, et la sensibilité rétinienne préservée à l'examen du champ visuel. Ces formes "bénignes", qui présentent malgré tout une progression des lésions typiques de maladie de birdshot sans vascularite rétinienne et sans œdème maculaire, sont rares.

À l'opposé, les **“formes actives”** de la maladie sont le plus souvent des formes **inflammatoires**, caractérisées par une inflammation vitrénne constante et la présence de **vascularites** rétinienne veineuses. En raison de leur localisation prédominante au pôle postérieur, elles se compliquent volontiers d'œdème maculaire en l'absence de traitement. Aux stades avancés de la maladie, après plusieurs années d'évolution, il semblerait que les lésions deviennent atrophiques avec un degré variable de pigmentation.

Ces **formes atrophiques**, considérées comme étant probablement post-inflammatoires, peuvent prendre un aspect en spicules et ressembler à une rétinopathie pigmentaire. Elles sont associées à une très mauvaise fonction visuelle en raison d'une part de l'atrophie maculaire, (avec diminution de l'épaisseur rétinienne maculaire en OCT), et d'autre part de l'atrophie rétinienne diffuse (objectivée par l'examen du fond d'œil, et à l'origine d'une diminution majeure de la sensibilité rétinienne au champ visuel).

Cependant, nous observons également des patients dont la maladie semble progresser **d'emblée vers une forme atrophique périphérique** en l'absence de manifestations inflammatoires vasculaires et en l'absence de modifications morphologiques du profil maculaire en OCT. Ces formes de la maladie, plus rares que les formes inflammatoires proprement dites, touchent davantage la rétine périphérique et peuvent s'accompagner de modifications de l'aspect des taches, celles-ci devenant plus pigmentées au cours du temps. Ce phénotype de l'affection, caractérisée par cette forme d'inflammation évoluant à bas bruit, pourrait être à l'origine de la destruction de la rétine périphérique. La progression de la maladie est alors révélée par la réalisation itérative de champs visuels où l'on observe une diminution progressive de la sensibilité rétinienne objectivée par la baisse de l'indice MD et

par un rétrécissement concentrique des isoptères. Ainsi, les formes périphériques, évoluant sur un mode atrophique, pourraient ne pas être considérées uniquement comme des formes cicatricielles post-inflammatoires mais également envisagées comme un autre aspect évolutif possible de la maladie, donnant à la maladie de birdshot une grande hétérogénéité phénotypique. Cette grande variabilité interindividuelle sur le plan clinique se traduit en terme de pronostic visuel puisque si 75 % de patients ont une acuité visuelle supérieure ou égale à 20/40 au meilleur œil, la cécité légale (définie par une acuité visuelle sur le meilleur œil inférieure ou égale à 1/10) toucherait près de 10% des patients. [*]

L'œdème maculaire est la complication la plus fréquente (24% à 50,5% des patients) et la principale cause de baisse de l'acuité visuelle [57]. Il est d'autant plus grave qu'il est de type cystoïde et que son évolution est chronique. Le développement de membranes épi-rétiniennes secondaires à l'inflammation chronique concernerait environ 8% des patients.

Un œdème papillaire est très fréquemment retrouvé (24%) surtout aux stades précoces de la maladie. A l'inverse, il peut exister une atrophie optique, celle-ci est beaucoup plus rare (8%) et apparaît comme une séquelle tardive de la maladie, probablement secondaire à une inflammation rétinienne ou papillaire prolongée [79].

Une néovascularisation choroïdienne a été décrite dans plusieurs cas (environ 5%), mais son incidence est très difficile à déterminer. Elle apparaît fréquemment près du nerf optique [80, 81] et peut être bilatérale [82]. Les néovaisseaux pré-rétiniens et pré-papillaires sont en revanche très rares.

6. Formes cliniques difficiles et diagnostics différentiels

Toute la difficulté est de faire un diagnostic suffisamment précoce. Bien que les critères diagnostiques de la maladie soient de plus en plus précis, il existe d'autres causes pouvant se présenter sous forme d'inflammation oculaire modérée avec des taches rétiniennes.

À l'inverse, et plus particulièrement au début de la maladie, les taches au fond d'œil peuvent manquer et faire évoquer un autre diagnostic d'uvéite postérieure. Certains éléments cliniques comme des précipités granulomateux, des synéchies, un hypopion ou encore la présence de signes systémiques sont à détecter systématiquement car ils excluent le diagnostic de chorioretinopathie de birdshot et doivent faire rechercher une autre étiologie.

Devant des **taches rétiniennes au fond d'œil**, d'autres causes que l'on regroupe sous le nom de « syndrome des taches blanches » peuvent être évoquées (épithéliopathie en plaques, choroïdite multifocale, syndrome des taches blanches évanescences ou MEWDS). Ces maladies apparaissent le plus souvent chez des patients plus jeunes, mais c'est surtout, en plus de leurs caractéristiques angiographiques propres, leur évolution courte et souvent spontanément résolutive qui les distingue de la chorioretinopathie de birdshot.

Les uvéites intermédiaires appelées « pars planites », avec un tableau clinique associant uvéite antérieure modérée, hyalite et vascularites, et évoluant de manière chronique, peuvent être considérées comme un diagnostic différentiel. Les éléments permettant de les distinguer de la chorioretinopathie de birdshot sont la présence d'œufs de fourmis, d'une banquise et l'absence de taches au fond d'œil au cours de l'évolution.

La recherche de l'antigène HLA A29 facilite également grandement le diagnostic.

La sarcoïdose est la maladie qui peut le mieux mimer une chorioretinopathie de birdshot. Son évolution est chronique, les taches au fond d'œil (de choroïdite multi-focale) très similaires,

si bien que l'existence de cas documentés de patients sarcoïdosiens HLA A29 positifs peut poser un problème diagnostique difficile à résoudre [97].

Le diagnostic différentiel avec une **rétinopathie pigmentaire** dans les formes atrophiques et pigmentées de la maladie de birdshot peut également être discuté. Plusieurs cas de maladie de birdshot à un stade évolué et initialement considérés comme des rétinopathies pigmentaires ont été décrits [57, 77]. Chez ces patients, les signes inflammatoires d'uvéite postérieure ont généralement disparu pour laisser place à une atrophie diffuse de la rétine et de l'épithélium pigmentaire, et il existe souvent une atrophie optique avec pâleur papillaire, des vaisseaux rétinien grêles, ainsi que des dépôts pigmentés en périphérie d'aspect réticulé, spiculé ou en mottes. Ces caractéristiques sont exactement celles que l'on observe au cours des rétinopathies pigmentaires, regroupant un ensemble de maladies dégénératives de la rétine très hétérogènes par leur mode de transmission génétique (autosomique dominant, autosomique récessif, lié à l'X, sporadique) comme par leur présentation clinique (maladie uni- ou bilatérale, avec ou sans pigment, atteinte diffuse ou sectorielle de la rétine). Elles peuvent survenir à tout âge mais débutent le plus souvent chez l'adulte jeune. Ces formes de maladie de birdshot sont ainsi décrites communément comme étant de type « **pseudo rétinopathie pigmentaire** ». Dans ces formes, les taches peuvent être encore visibles, le plus souvent sous forme de cicatrices atrophiques bien limitées et se démarquant du reste de la rétine, facilitant ainsi chez un patient porteur de l'antigène HLA-A29 le diagnostic de maladie de birdshot "vieillesse". Mais ces taches caractéristiques peuvent ne plus être visibles au sein de l'atrophie et de la dispersion pigmentaire, rendant le diagnostic plus hasardeux.

7. Principes de prise en charge thérapeutique et de suivi des patients

Il n'existe actuellement pas de traitement curatif de la maladie de birdshot. La majorité des patients décrits dans les études ont reçu un traitement, mais il existe peu d'informations sur le moment où celui-ci doit être initié, et aucun consensus sur ses critères d'instauration.

Le caractère chronique de la maladie et ses modes évolutifs très différents (formes "bénignes" vs. formes "actives" inflammatoires) soulèvent de nombreuses questions : Y a-t-il un bénéfice à traiter tous les patients ? Faut-il instaurer le traitement le plus précocement possible, considérant que les drogues habituellement utilisées peuvent avoir des effets secondaires graves ? Les seules études rétrospectives publiées ne permettent pas d'apporter de réponses formelles à ces questions, rendant nécessaire la mise en place d'études randomisées prospectives. Pour résumer, en 2010, la décision de débiter un traitement est prise de manière **empirique** par le clinicien en fonction du **rapport bénéfice-risque**.

Plusieurs auteurs ont rapporté l'efficacité de la **corticothérapie orale** et des injections péri-oculaires de corticoïdes retard pour réduire l'œdème maculaire [58, 75, 83, 84], la hyalite [84], et l'œdème papillaire [83]. Chez certains patients ayant une acuité visuelle conservée, l'utilisation des corticoïdes à faible dose pourrait améliorer certains symptômes comme la nyctalopie et la sensibilité aux contrastes [85]. A l'inverse, il a été rapporté plusieurs cas de mauvaises réponses aux corticoïdes concernant des stades tardifs de la maladie [75] et des œdèmes maculaires chroniques [84]. Certains œdèmes maculaires chroniques deviennent dégénératifs et sont alors réfractaires à tout traitement anti-inflammatoire. Deux cas d'œdème maculaire chronique réfractaires aux corticoïdes systémiques mais répondant à des injections intra-vitréennes de triamcinolone (IVT) ont cependant été rapportés [86, 87].

Les IVT et les injections sous-ténoïennes (ST) occupent désormais une place importante de l'arsenal thérapeutique, mais leur efficacité sur la réduction de l'activité inflammatoire de l'uvéïte et de l'œdème maculaire est le plus souvent **transitoire** en l'absence de traitement immunosuppresseur par voie systémique.

Les corticoïdes représentent le médicament le plus utilisé dans la littérature, **semblant très efficaces à court terme pour le traitement des poussées, mais contrôlant plus difficilement le caractère chronique de la maladie** [75, 88]. Mais l'interprétation des données est rendue difficile par le caractère rétrospectif des études menées, et par l'inclusion de patients ayant reçu des doses variables de corticoïdes pendant des durées également très variables...

Pour son rôle inhibiteur des lymphocytes T, la **ciclosporine A (Cs A)** est l'immunosuppresseur le plus utilisé dans le traitement de la maladie de birdshot. Expérimentalement, cette molécule a montré sa capacité à prévenir les uvéïtes induites par l'antigène S rétinien (Ag S), mais il n'a pas été retrouvé d'effet sur la réponse proliférative in vivo des lymphocytes T activés contre l'Ag S [76]. LeHoang et al. rapportent les résultats d'une étude incluant 21 patients (42 yeux) traités par ciclosporine à une dose comprise entre 5 et 10 mg/kg/j : L'acuité visuelle s'est améliorée dans 13/24 yeux et stabilisée pour 11 yeux [89]. Neuf patients ont eu une élévation transitoire de la créatininémie et un patient a développé une hypertension artérielle sévère. Vitale et al. ont présenté une série de 13 patients traités à des doses moindres comprises entre 2.5 et 5 mg/kg/j [88]. Cinq patients ont nécessité l'addition d'azathioprine (1.5 et 2 mg/kg/j) comme traitement adjuvant. L'acuité visuelle s'est améliorée ou stabilisée dans 20/26 yeux, et ont été notés 2 cas d'hypertension artérielle et aucun cas de néphrotoxicité. Toutes les études publiées sont rétrospectives, utilisant des doses différentes à des stades différents de la maladie et ne permettent donc pas de tirer des conclusions précises. Une méta-analyse utilisant un modèle de régression a montré que la

ciclosporine seule était plus efficace que les corticoïdes seuls [57]. La ciclosporine apparaît donc comme un traitement efficace de la chorioretinopathie de birdshot, mais reste à valider scientifiquement par des études prospectives. Sa surveillance doit être rapprochée compte-tenu des effets secondaires néphrotoxiques.

D'autres immunosuppresseurs ont été utilisés : azathioprine [76, 90], cyclophosphamide [76, 89, 91], chlorambucil [76, 91], Mycophénolate mofétil [75, 92], daclizumab [93] mais le trop faible nombre de patients dans les publications ne permet pas de statuer sur leur efficacité. Une alternative a été proposé avec l'utilisation d'immunoglobulines intraveineuses [94]. La plus grande série présentée par Le Hoang inclut 18 patients. Après un suivi compris entre 12 et 53 mois, 14 yeux sur 26 ont eu une amélioration de leur acuité visuelle et 20 yeux une amélioration de leur champ visuel. On notera cependant que ces patients présentaient une acuité visuelle initiale meilleure que celle des autres études. Des effets secondaires ont été relevés (fièvre, tachycardie, augmentation de la pression artérielle). On retrouve un cas décrit de chorioretinopathie de birdshot associée à un psoriasis traitée par rétinoïdes avec une efficacité relative [95].

La prise en charge des complications de la maladie est similaire à celle des complications que l'on observe dans d'autres pathologies oculaires d'origine inflammatoire: Les néovaisseaux choroïdiens sont traités par laser, photothérapie dynamique à la vertéporfine, associé à une corticothérapie [81, 82]. A ce jour, nous ne disposons d'aucune étude sur l'efficacité et la sécurité des injections intra-vitréennes d'anti-VEGF dans la maladie de birdshot. Les membranes épi-rétiniennes sont traitées par chirurgie vitréo-rétinienne lorsqu'elles sont cliniquement gênantes ou compliquées d'œdème maculaire dont la composante tractionnelle est jugée prédominante.

Il n'existe pas de consensus pour la **surveillance** de la chorioretinopathie de birdshot. Plusieurs méthodes cliniques et paracliniques ont été proposées, mais encore une fois aucune n'a été validée par une étude prospective. Les critères cliniques de surveillance retenus sont les signes fonctionnels, l'échelle de qualité de vie, l'acuité visuelle, l'inflammation vitréenne, l'œdème maculaire et les taches au fond d'œil. Ces critères varient indépendamment les uns des autres, composant un faisceau d'arguments, et ne doivent pas être pris en compte de manière isolée. L'intérêt des différents examens complémentaires pour suivre et évaluer l'efficacité des traitements n'est pas démontré. Plusieurs études se sont centrées sur l'évolution des déficits campimétriques [71, 73, 75, 85, 89, 94, 96], et il ne semble pas exister un type de périmétrie, cinétique ou statique, plus pertinent pour le suivi de la maladie. Toutefois, dans ses formes très évoluées (concernant heureusement une minorité de patients), les déficits campimétriques sont si profonds que les valeurs du MD en périmétrie cinétique ne sont plus interprétables. Le **champ visuel de Goldmann** devient alors le seul potentiellement utilisable pour juger l'évolution des déficits. L'angiographie à la fluorescéine permet de suivre les signes d'activité de la maladie, les complications et évaluer l'efficacité du traitement. L'OCT est le meilleur examen pour évaluer et suivre un œdème maculaire [67].

A l'avenir, des études supplémentaires seront nécessaires pour établir l'intérêt des différents examens paracliniques dans le suivi de la chorioretinopathie de birdshot, et c'est la confrontation des résultats de ces examens aux données cliniques qui permettra de juger de l'évolutivité de l'affection et donc de l'attitude thérapeutique à adopter. A ce titre, le service d'ophtalmologie de l'hôpital Cochin regroupe tous les ans et au cours d'une même semaine tous les patients atteints de maladie de birdshot, indépendamment de leurs consultations régulières, pour une évaluation clinique et paraclinique exhaustive.

D. Birdshot, immunité et immunosuppresseurs

La réaction immunitaire physiologique vise à éliminer les agents étrangers : elle assure donc la défense de l'organisme contre les infections ou les tumeurs. Un certain nombre de maladies résultent cependant d'un dysfonctionnement du système immunitaire. Il peut s'agir d'un déficit de la réponse, comme dans le cas des déficits immunitaires congénitaux ou acquis, ou au contraire d'un excès de réponse immunitaire comme au cours des **maladies auto-immunes** (MAI). Les MAI sont fréquentes puisqu'elles affectent 5 à 7 % de la population en Europe et en Amérique du Nord, dont $\frac{2}{3}$ de femmes [9]. Ces maladies traduisent la rupture des mécanismes de tolérance immunitaire qui contrôlent à l'état physiologique le niveau d'activation des lymphocytes T et B périphériques vis-à-vis des auto-antigènes exprimés par les tissus de l'organisme. Les MAI peuvent donc être définies comme des affections avec lésions d'organes cibles résultant de la mise en jeu d'une réaction immunitaire dirigée contre des auto-antigènes.

Mais, pour appréhender correctement ces mécanismes d'auto-immunité, et en déduire les principes d'actions des traitements immunosuppresseurs dans le cas de la chorioretinopathie de birdshot, il convient d'abord de rappeler les grands temps du déroulement d'une réponse immunitaire "normale". Ces temps seront volontairement simplifiés, dans un souci de lisibilité et pour s'axer sur les implications thérapeutiques qui nous intéressent ici.

1. Le déroulement de la réponse immunitaire

L'introduction d'éléments étrangers dans l'organisme déclenche un ensemble de réactions spécifiques ou non qui constituent la réponse immunitaire. Les réactions immunitaires spécifiques font intervenir :

- des anticorps circulants, produits par des cellules provenant de la différenciation des lymphocytes B, et qui neutralisent de façon spécifique les antigènes : ils caractérisent la réponse à médiation **humorale**.
- des cellules T cytolytiques qui détruisent spécifiquement les antigènes par contact direct: elles définissent la réponse à médiation **cellulaire**.

a. Le système HLA

À la différence des lymphocytes B qui reconnaissent directement par leur récepteur immunoglobulinique de surface les protéines solubles, les lymphocytes T ne reconnaissent que de courts peptides antigéniques présentés par des molécules spécialisées à la surface cellulaire [13]. Ces molécules sont les produits de gènes du **complexe majeur d'histocompatibilité (CMH)**, et représentent les molécules **HLA** chez l'homme. Le CMH est un complexe génique localisé sur le bras court du chromosome 6 et subdivisé en 3 régions [14-16]:

- **La région de classe I**, la plus télomérique, contient les gènes principaux, **HLA- A, B, C, E, F, G**, MICA, MICB, ainsi que le gène HFE impliqué dans l'hémochromatose.
- **La région de classe II**, la plus centromérique, contient les gènes **HLA DR, DQ, DP**.
- *La région de classe III*, intermédiaire, sans lien direct avec le CMH

Les molécules HLA présentent trois caractéristiques fondamentales :

- Leur **transmission en haplotype** témoigne d'une liaison étroite entre les différents gènes HLA. Ainsi, un enfant hérite en bloc d'un haplotype paternel et d'un haplotype maternel.
- Leur **polymorphisme** correspond à l'existence d'un très grand nombre de formes alléliques à chaque locus. Ce polymorphisme résulte de différences nucléotidiques secondaires à des mutations anciennes ou à des phénomènes de conversion génique. La diversité des molécules HLA représente un moyen d'adaptation de l'espèce pour la défense contre les agents pathogènes.
- Leur **codominance** signifie que les molécules codées par chaque haplotype sont co-exprimées à la surface cellulaire.

Compte tenu du polymorphisme extrême des gènes HLA, le nombre de combinaisons alléliques entre les différents locus (HLA-A, B, C, DR, DQ, DP) théoriquement possible est ainsi extrêmement élevé (supérieur à 10^{12}) [17]. Cependant toutes les combinaisons ne sont pas représentées dans la population. Certaines ont probablement disparu au cours de l'évolution, suite à un phénomène de dérive génétique et à une pression de sélection favorisant le maintien de combinaisons favorables à la survie de l'espèce. D'autres combinaisons sont retrouvées plus fréquemment que ne le voudrait le hasard, résultant du phénomène de déséquilibre de liaison entre les différents locus. La distribution des différents allèles de classe I et II varie ainsi selon l'ethnie et l'origine géographique de la population considérée [18].

Molécules HLA de classe I :

Les molécules HLA de classe I sont des glycoprotéines transmembranaires exprimées à la surface de la quasi-totalité des cellules nucléées de l'organisme. Ce sont des dimères

résultant de l'association non covalente d'une chaîne lourde α polymorphe, codée dans la région de classe I du CMH, et d'une chaîne légère monomorphe, la β 2-microglobuline, codée sur un autre chromosome. L'étude de la structure tridimensionnelle de la région extracellulaire de la chaîne lourde α est le siège d'une cavité correspondant au site de fixation du peptide antigénique. Le peptide va combiner certains de ses aminoacides avec la molécule de CMH tandis que d'autres interagiront avec le récepteur du lymphocyte T (TCR) [19]. Certains aminoacides, situés en général aux positions 2 et 9 de la séquence peptidique, sont appelés résidus d'ancrage car ils assurent la spécificité et la stabilité de l'association avec la molécule de classe I. Les résidus situés aux positions 4 et 5 interagissent plutôt avec le TCR. Il est donc possible de décrire pour chaque molécule de classe I un motif peptidique idéal correspondant à une séquence nonamérique optimale pour la fixation à la molécule HLA considérée. Ainsi, pour une protéine antigénique donnée, seuls quelques peptides pourront interagir avec les résidus d'une molécule du CMH donnée et être présentés. Trois gènes de classe I (HLA-A, B, C) codent chacun pour une chaîne appartenant respectivement à une molécule HLA-A, B, ou C. On dénombre actuellement plus de 200 allèles au locus HLA-A, 450 allèles au locus HLA-B et plus d'une centaine d'allèles HLA-C [20]. La majorité du polymorphisme allélique est concentrée au niveau des exons qui codent pour les domaines constitutifs du site de fixation peptidique et de la région de contact avec le TCR, conférant ainsi à chaque allèle une certaine spécificité à l'égard des millions de peptides issus de la dégradation protéique. Au total, on estime que chaque molécule de CMH, qui ne peut lier qu'un seul peptide à la fois, présente une potentialité de liaison pour quelques milliers de peptides différents. Du fait de ce tri intracellulaire, dépendant des allèles hérités, on voit que le système immunitaire n'a qu'une vue très partielle du soi et que celle-ci diffère d'un individu à l'autre [21].

Molécules HLA de classe II :

Les molécules HLA de classe II (HLA-DR, DQ et DP), similaires aux molécules de classe I dans leur organisation générale, présentent néanmoins quelques différences notables :

- leur expression est beaucoup plus restreinte: elles ne sont exprimées qu'à la surface des cellules présentatrices d'antigènes (CPA) comme les cellules dendritiques et les macrophages, ainsi qu'à la surface des lymphocytes B et des lymphocytes T activés. Leur expression peut être constitutive (CPA) ou inductible (lymphocytes T).

- les molécules de classe II sont des dimères constitués d'une chaîne lourde α et d'une chaîne légère β , à la structure tridimensionnelle très semblable à celle des molécules de classe I. Les domaines externes, les plus polymorphes, forment une cavité logeant un peptide de longueur plus variable (12 à 25 aminoacides) [22].

- l'organisation génomique de la région CMH de classe II est beaucoup plus complexe que celle de la région de classe I [23]. Il existe à chaque locus (DR, DQ et DP), deux gènes A1 et B1 codant pour les chaînes α et β correspondantes, ainsi qu'un nombre variable de pseudogènes. Tous les gènes de classe II sont très polymorphes, à l'exception du gène DRA, monomorphe, et codant pour une chaîne α identique chez tous les individus. On dénombre aujourd'hui environ 350 allèles DRB1, 20 allèles DQA1, 50 allèles DQB1, 20 allèles DPA1 et 100 allèles DPB1. Le polymorphisme est presque exclusivement localisé au niveau du domaine participant au site de fixation peptidique. De la même manière que pour les gènes de classe I, de nouveaux allèles de classe II sont régulièrement identifiés.

Fonction des molécules HLA :

Les molécules HLA ont pour rôle essentiel de présenter des peptides antigéniques au récepteur des lymphocytes T, à l'origine de leur activation et de leur différenciation dans le cadre de la réponse immunitaire adaptative spécifique.

Les molécules HLA de classe I présentent aux lymphocytes **T CD8** des peptides antigéniques dérivés de protéines cytosoliques synthétisées par la cellule, c'est-à-dire essentiellement des **protéines du soi**, mais aussi des protéines provenant de pathogènes à développement intracellulaire. L'expression ubiquitaire des molécules de classe I permet, quelque soit le type cellulaire ou l'organe considéré, que les complexes HLA de classe I-peptide antigénique soient reconnus par les lymphocytes T CD8. Les cellules T CD8 vont ainsi exercer un contrôle permanent sur le contenu protéique intracellulaire, et lyser les cellules cibles qui expriment à leur surface des peptides anormaux.

Les molécules HLA de classe II présentent aux lymphocytes **T CD4** des peptides antigéniques provenant soit de protéines exogènes soit de protéines membranaires ou sécrétées. Les lymphocytes T CD4 reconnaissent donc les complexes peptide-CMH de classe II et sont spécialisées dans la sécrétion de cytokines et l'activation d'autres cellules effectrices, comme les lymphocytes B et les macrophages.

Ainsi, les deux classes de molécules du CMH délivrent des peptides depuis différents compartiments cellulaires à la surface cellulaire, où ils sont reconnus par différents types de lymphocytes T aux propriétés effectrices spécifiques. Parce que le TCR se fixe à un ligand combiné peptide-CMH, les lymphocytes T montrent une reconnaissance restreinte au CMH, de telle manière qu'une cellule T donnée est spécifique pour un peptide particulier fixé à une molécule particulière du CMH.

b. La reconnaissance de l'antigène

Certaines cellules du système immunitaire possèdent la faculté d'ingérer, de façon non spécifique, certains éléments étrangers, notamment les antigènes ainsi que les cellules de l'organisme présentant une altération des antigènes du soi. Elles sont appelées cellules phagocytaires. Ainsi, les cellules dendritiques et les macrophages reconnaissent d'abord les micro-organismes antigéniques par un système de récepteurs membranaires appelés PRR (*Pattern Recognition Receptors*) dont notamment les TLR (*Toll-like Receptors*), et déclenchent leur phagocytose, avec internalisation de l'antigène. A l'intérieur des vésicules de phagocytose, ces antigènes subissent l'action d'enzymes, qui les découpent en fragments peptidiques appelés déterminants antigéniques, qui sont alors associés aux molécules du complexe majeur d'histocompatibilité (CMH), de classe I ou de classe II. L'ensemble ainsi constitué (complexe CMH + peptide antigénique) est incorporé à la membrane de la cellule par exocytose. Dès lors, les cellules dendritiques vont jouer un rôle fondamental : celui de **“cellules présentatrices de l'antigène” (CPA)**, en exposant à la surface de leur membrane des fragments d'antigènes ou déterminants antigéniques qui sont reconnus spécifiquement par les lymphocytes.

En effet, les lymphocytes T (LT) ont besoin que les peptides antigéniques leurs soient **“présentés”** en liaison avec une molécule du CMH à la surface d'une cellule spécialisée comme les CPA.

Les lymphocytes B (LB), en revanche, sont capables de reconnaître et de fixer directement un antigène libre sous forme native grâce à leur immunoglobuline de surface qui leur sert de récepteur membranaire.

- Si les déterminants antigéniques sont présentés en association aux molécules de **classe I du CMH**, exprimées sur l'ensemble des cellules nucléées de l'organisme, cette association est reconnue par les récepteurs T d'une sous-population de lymphocytes T, les **lymphocytes T CD8+**
- Si les déterminants antigéniques sont présentés en association aux molécules de **classe II du CMH**, exprimées seulement sur les CPA (cellules dendritiques, macrophages, monocytes et lymphocytes), ils sont reconnus par une autre sous-population de lymphocytes T, les **lymphocytes T CD4+**.

c. Activation et différenciation des lymphocytes

L'activation des lymphocytes T et B résulte d'une coopération entre les différentes cellules immunitaires, faisant intervenir des contacts directs entre les cellules et des messagers chimiques, les cytokines. Il est essentiel de comprendre ces mécanismes car c'est à ce niveau que vont agir les principaux immunosuppresseurs que nous détaillerons plus loin.

• Les lymphocytes T (immunité à médiation cellulaire)

L'activation des LT nécessite trois signaux : le premier signal correspond à l'interaction entre le **complexe CMH-peptide**, présenté par la CPA, et le **récepteur du LT (TCR ou *T cell receptor*)**. Il donne la spécificité de la réponse, mais est insuffisant pour activer le LT qui nécessite un second signal simultané dit de **co-stimulation**, par la liaison entre molécules de surface (B7 de la CPA et CD28 du LT), déclenchant à son tour un troisième signal (production d'**interleukine 2** et de son récepteur CD 25), pour l'auto-entretien de l'activation et la prolifération des cellules T activées.

Les lymphocytes T CD4⁺ activés peuvent se différencier en plusieurs types d'effecteurs différents. L'ambiance cytokinique qui entoure l'activation des LT oriente leur différenciation et le type de cytokines qu'ils sécrètent :

- les **Th1, Th2 et Th17** pour l'orientation vers des réponses **immunogènes**, respectivement par l'intermédiaire

⇨ d'IL-12 ou INF γ : réponse **Th1**, activant macrophages, LT CD8⁺ et NK

⇨ d'IL-4 : réponse **Th2**, activant les LB et la production d'anticorps

⇨ ou d'IL-6 : réponse Th 17, pour le recrutement des polynucléaires neutrophiles et une réponse inflammatoire locale

- les **T régulateurs (T reg)** pour l'orientation vers une réponse "**tolérogène**" capable d'inhiber l'activation des autres cellules T "immunogènes", par production de cytokines suppressives exclusivement (IL-10 et TGFβ, et pas d'IL-6). Ce mécanisme régulateur est fondamental car il **prévient le déclenchement inapproprié d'une réponse immunitaire à l'encontre d'antigènes du soi**, régulièrement présentés par les CPA aux lymphocytes T.

L'arrêt des réponses inflammatoires et immunitaires est provoqué par l'intervention de corticoïdes endogènes, le remplacement des cytokines pro-inflammatoires par des cytokines anti-inflammatoires, et la disparition sur le LT de la molécule de co-stimulation CD28.

D'autre part les **lymphocytes T CD8+** activés se différencient en cellules effectrices, les LT CD8+ cytotoxiques (Tc) qui vont directement tuer la cellule infectée. **L'interleukine 2** joue encore ici un rôle essentiel, à deux niveaux possibles :

- soit une activation directe des CD8 par les CPA, qui induisent directement la synthèse d'IL-2 par les LT CD8+ , et stimulent ainsi leur prolifération et leur différenciation.
- soit, en l'absence de co-stimulation suffisante, par l'aide des LT CD4+ (ou "**T helpers**") qui d'une part activent la CPA et favorisent l'expression de ses molécules de co-stimulation (B7 ++), et d'autre part libèrent de l'IL-2 qui pourra agir de manière paracrine sur la cellule T CD8+ voisine et favoriser son activation.

Les cellules T ainsi activées vont migrer sur le site de l'infection, se lier par leur TCR à une cellule cible exprimant à sa surface le complexe CMH I-peptide approprié, et libérer leurs molécules effectrices pourtant non spécifiques (les perforines et les granzymes) mais bien dirigées *très spécifiquement* sur la cellule cible portant l'antigène à sa surface.

- **Les lymphocytes B (immunité à médiation humorale)**

Outre leur capacité à reconnaître l'antigène sous forme native par leur immunoglobuline de surface ou BCR (*B Cell Receptor*), les LB peuvent agir à la manière d'une CPA et, après endocytose et dégradation, présenter à leur surface un fragment peptidique antigénique associé à une molécule CMH de classe II. Ce complexe peptide-CMH est alors reconnu par **un LT CD4 auxiliaire** déjà activé et spécifique du même pathogène, qui va produire des cytokines (IL-21 notamment) permettant la prolifération et la différenciation des LB en cellules productrices d'anticorps (plasmocytes à Ig G, A, ou E) ou en cellules B mémoires. Cette population de LT auxiliaires acteurs de la coopération T-B a été récemment identifiée sous le nom de **lymphocytes T folliculaires**. Les Th1 et Th2 seraient eux responsables des mécanismes d'hypermutation somatique et de commutation de classe.

Les cellules B mémoire migrent dans tous les organes lymphoïdes. Ils ne sécrètent pas d'anticorps au cours de la réponse primaire, mais permettront une réponse secondaire plus rapide et efficace lors de la réexposition au même antigène.

d. Acquisition de la tolérance au soi et auto-immunité

La tolérance désigne l'ensemble des mécanismes inhibant ou contrôlant une réponse dirigée contre un antigène du soi, ou auto-antigène. Plutôt qu'un état de "non-réponse" contre les constituants du soi, la tolérance immunitaire correspond davantage à un **état physiologique acquis** où le système immunitaire ne réagit pas de façon excessive contre les composants de l'organisme dans lequel il s'est développé.

Les récepteurs des lymphocytes (TCR et BCR) sont générés au hasard par un processus de recombinaison des gènes codant leurs domaines antigéniques variables. Dans le thymus, entre 20 et 50% de ces récepteurs T ont une affinité potentiellement dangereuse pour les antigènes du soi. La **tolérance centrale** (intra-thymique) peut être acquise selon divers mécanismes :

- **délétion clonale** avec élimination des cellules auto-réactives par apoptose. C'est ce qui définit la **sélection négative**, destinée à éliminer les cellules fortement réactives aux peptides du soi présentés par les molécules du CMH dans le thymus.
- réédition des récepteurs (TCR) par recombinaise, permettant la perte de la spécificité anti-soi.
- anergie clonale des cellules auto-réactives par absence de signal de co-stimulation
- il existe en outre une **sélection positive**, destinée à favoriser la survie et l'expansion des cellules T qui reconnaissent comme "soi" les peptides complexés aux molécules du CMH exprimées par les cellules thymiques, et en particulier des **cellules T régulatrices CD4+ CD25^{high}**, contribuant ainsi déjà aux mécanismes de tolérance périphérique.

Au total, on estime que chaque molécule du CMH, qui ne peut lier qu'un seul peptide à la fois, possède une capacité de liaison pour seulement quelques milliers de peptides différents sur les millions de peptides potentiels issus de la dégradation protéique. Du fait de ce tri, on comprend que le système immunitaire n'a qu'une vue très partielle du soi, et que celle-ci diffère d'un individu à l'autre. Le répertoire des lymphocytes T pour les antigènes étrangers, sélectionné dans le thymus par les molécules du CMH du soi et donc de ces peptides limités, sera ainsi étroitement contraint et façonné par ce filtre initial, ce qui explique en partie les associations observées entre certains allèles du CMH et certaines maladies auto-immunes (birdshot et HLA A 29 au premier plan) [24-27].

L'association du génotype du CMH à une MAI peut ainsi s'expliquer par un modèle simple dans lequel la prédisposition à une auto-immunité est déterminée par les variations dans la capacité des différents variants alléliques des molécules du CMH à présenter des peptides auto-antigéniques aux cellules T intra-thymiques [36].

Enfin, la tolérance centrale est complétée par l'acquisition d'un **tolérance périphérique**, reposant, en plus des mécanismes sus-cités, sur les principes suivants :

- **Immuno-régulation** avec adaptation des réponses ou suppression de clones T auto-réactifs par d'autres populations lymphocytaires régulatrices (LT CD4+ CD25^{high}, NKT)
- **"Ignorance immune"** : lorsque l'auto-antigène est séquestré dans un organe solide (l'oeil) et qu'il ne gagne jamais les ganglions, les lymphocytes auto-réactifs ne pourront jamais être activés ni migrer dans le tissu cible de la réaction auto-immune. C'est là le concept de **"privilège immunologique de l'oeil"**, lié à une séquestration physique des antigènes rétiniens derrière la barrière hémato oculaire [*]. Mais ce système de protection est ambivalent, car il empêche le développement d'une tolérance périphérique complète vis-à-

vis des antigènes oculaires, ce qui rend possible les réactions auto-immunes dès que l'intégrité de la barrière hémato-oculaire est rompue.

2. Application à la chorioretinopathie de birdshot :

physiopathologie & immunogénétique

a. Auto-immunité et rupture de tolérance

Des défaillances au niveau des différents mécanismes d'induction de tolérance centrale ou périphérique peuvent conduire à la persistance de clones de lymphocytes T et B auto-réactifs, et donc à la possibilité de développer des manifestations auto-immunes. Cette **rupture de la tolérance** est parfaitement illustrée par le syndrome APECED chez l'homme et chez la souris invalidée pour le gène AIRE. Dans ce cas, un défaut constitutionnel unique d'expression thymique d'auto-antigènes spécifiques de tissus, et donc de sélection négative des clones T auto-réactifs, aboutit à l'induction d'un syndrome "multi-auto-immun". Le gène AIRE a donc un rôle crucial dans l'acquisition de la tolérance des lymphocytes T. Cependant, la plupart des maladies auto-immunes sont d'origine multifactorielle, résultant de l'action conjointe de facteurs génétiques et environnementaux [28].

Quatre critères majeurs permettent d'affirmer le **caractère auto-immun d'une maladie** [10] :

1. la mise en évidence d'une réaction auto-immune, contemporaine du développement d'une maladie, dirigée contre l'organe responsable des manifestations cliniques.

2. la démonstration du pouvoir pathogène des effecteurs auto-immuns (anticorps ou LT auto-réactifs) *in vitro* par des tests fonctionnels ou *in vivo* par des expériences de **transfert**.
3. l'induction d'une maladie expérimentale par immunisation avec l'auto-antigène cible.
4. l'efficacité thérapeutique de traitements immunosuppresseurs pour la prévention ou la suppression de la maladie.

Peu de maladies auto-immunes réunissent l'ensemble de ces critères et, dans la plupart des cas, seuls deux ou trois arguments sont réunis. Il est d'usage de classer les MAI en 2 groupes principaux :

- les MAI **spécifiques d'organes** (diabète de type I, myasthénie, thyroïdites, ophtalmie sympathique pour l'œil..) sont caractérisées par une réponse auto-immune dirigée contre des auto-antigènes exprimés spécifiquement par l'organe cible [12].
- les MAI non-spécifiques d'organe ou **systémiques** (lupus érythémateux systémique, polyarthrite rhumatoïde) sont caractérisées par des lésions plus étendues, secondaires à une réaction auto-immune dirigée contre des antigènes ubiquitaires, exprimés par un grand nombre de tissus. Ces maladies n'en demeurent pas moins spécifiques d'antigènes et peuvent paradoxalement s'exprimer préférentiellement au niveau d'un ou de plusieurs organes.

b. Physiopathologie et immunogénétique du birdshot

La chorioretinopathie de birdshot est considérée comme une maladie oculaire isolée, sans manifestation extra-ophtalmique reconnue. Forme rare d'uvéite postérieure chronique, avec une prévalence de 1,22 patient pour 100.000 habitants en France, elle représenterait **0,6 à 1,5%** des patients reçus dans un centre de référence pour uvéites, correspondant à **6 à 7,9 % des causes d'uvéites postérieures** [4, 57, 80]. Elle touche exclusivement des patients

d'origine caucasienne, sans antécédents particuliers, entre 35 et 70 ans (**moyenne de 53 ans**) [57, 66], avec une **légère prédominance féminine** (54,1 %) [4, 66, 80]. L'existence de cas familiaux reste exceptionnelle, et aucun cas à transmission verticale n'a été rapporté. Sa physiopathologie reste mal connue mais une origine auto-immune est fortement présumée. La maladie de birdshot a en effet la particularité d'être la pathologie humaine la plus fortement associée à un antigène HLA spécifique, l'antigène HLA-A29.

- **HLA- 29 : un rôle prépondérant mais insuffisant**

Plus de 95 % des patients atteints décrits dans la littérature sont porteurs de l'antigène HLA-A 29, conférant un risque relatif de développer la maladie à 109 (compris entre 50 et 224 selon les études) [76, 91, 104]. D'une sensibilité et une spécificité diagnostique supérieure à 90% [*], il est pour de nombreux auteurs nécessaire à la pose du diagnostic même de birdshot. Le mécanisme par lequel l'antigène HLA-A29 confère ce risque reste cependant, à ce jour, au stade des hypothèses.

L'allèle HLA A-29 est toutefois relativement fréquent, avec 5 à 7 % de porteurs dans la population caucasienne, ce qui rend la maladie de birdshot extrêmement rare chez les porteurs de l'antigène A-29, et implique donc l'existence d'autre(s) facteur(s), génétiques ou environnementaux, pour développer la maladie.

Sur les deux principaux sous-types de l'antigène, HLA-A29*02 avait été observé comme ayant une plus forte association avec la maladie que le sous-type HLA A29*01 [98, 109-111], mais cette association n'était vraisemblablement que le reflet de sa plus grande prévalence parmi les caucasiens, dans une maladie n'affectant que des sujets d'origine caucasienne.

Le sous-type HLA-A29*01 n'apparaît pas non plus être protecteur du développement de la maladie, comme certains auteurs le pensaient au départ, et in n'a pas été mis en évidence de phénotype spécifique du birdshot en fonction des sous-types HLA-A29*01 et A29*02 [112].

Ces deux allèles ne diffèrent d'ailleurs que d'un acide aminé qui n'est pas localisé dans la région impliquée directement dans la présentation de l'antigène aux LT, ni en contact avec leur récepteur TCR.

Aucune association n'a été rapportée entre les antigènes de classe II et la chorioretinopathie de birdshot.

1. L'implication de la molécule HLA-A29 elle-même

Le développement d'une uvéite postérieure chez les souris transgéniques A 29*02 a permis d'apporter une preuve directe de l'implication de la molécule elle-même dans la physiopathologie de la maladie. L'étude de Szpak et al. en 2001 [114] a montré que le transfert du gène HLA-A29*02 était suffisant pour induire chez la souris une uvéite postérieure très similaire à la chorioretinopathie de type birdshot, avec inflammation minime de chambre antérieure, inflammation vitréenne, vascularites rétiniennes, inflammation choroïdienne et accumulation de cellules pigmentées sous-rétiniennes.

L'utilisation dans ce travail expérimental de l'ADN de l'allèle HLA-A29*02 comme transgène, épuré des introns, des éléments de régulation et des gènes situés à proximité, témoigne de l'**effet direct de la molécule HLA-A29*02 elle-même**, plutôt que d'un gène proche ou un déséquilibre de liaison. Le constat d'un délai d'apparition de la maladie (seules les souris transgéniques âgées de plus de 12 semaines ont développé l'uvéite), suggère l'existence d'un autre facteur physiopathologique associé [114].

De nombreux arguments plaident en faveur d'un facteur génétique prédisposant plutôt qu'une influence environnementale : les Asiatiques, majoritairement porteurs du sous-type HLA-A29*01, ne développent pas la maladie, même ceux ayant émigré en Europe ou aux Etats-Unis et donc soumis aux mêmes facteurs environnementaux que les caucasiens. Plus largement, il n'y à ce jour aucune preuve de l'implication directe d'un facteur environnemental ou d'un agent infectieux pouvant amorcer le développement de la maladie.

2. Le rôle des antigènes rétiniens

L'uvéite auto-immune expérimentale (UAE) qui est induite chez le rat par immunisation avec des antigènes purifiés de la rétine, principalement l'antigène soluble rétinien (Ag-S) et l'IRBP (*Interphotoreceptor Retinoid-Binding Protein*) [115], présente de nombreuses analogies avec la chorioretinopathie de birdshot.

Plusieurs études impliquent ces antigènes dans la pathogénie de la maladie de birdshot :

- la présence de lymphocytes sanguins réagissant spécifiquement *in vitro* à l'antigène S rétinien ou à l'IRBP a été observée chez des patients présentant une maladie de birdshot [76, 116]. Cependant cette réactivité n'est pas spécifique et peut également être observée dans d'autres formes uvéites.
- des modifications quantitatives des taux d'anticorps et de lymphocytes du sang périphérique contre ces antigènes peuvent être observées avant et au cours des poussées inflammatoires de la maladie [117].

Mais les résultats histologiques et électro-physiologiques révèlent une atteinte initiale de la choroïde et de la rétine interne dans la chorioretinopathie de birdshot. Les antigènes Ag-S et

IRBP, situés eux dans la rétine externe, ne sont donc probablement pas les cibles initiales de la réponse immunitaire, mais pourraient jouer un rôle d'amplification des phénomènes inflammatoires et auto-immuns par un effet *bystander* (libération des antigènes par les dommages tissulaires inflammatoires initiaux “*de proximité*”, qui deviennent à leur tour des auto-antigènes) [57].

3. L'influence des récepteurs KIR

Des gènes associés à l'antigène HLA-A29 mais n'appartenant pas au CMH jouent très probablement un rôle comme second facteur de la maladie. Les gènes codant une famille de récepteurs des cellules NK (récepteurs KIR), qui interagissent avec les molécules du CMH de classe I, ont été impliqués dans le développement de plusieurs maladies auto-immunes [*].

Les cellules NK (*Natural Killer*) sont des lymphocytes non B non T, originaires de la moelle osseuse, chargés de détruire des cibles qui expriment peu de molécules de classe I du CMH, ce qui n'est pas le cas des cellules nucléées normales, mais fréquent pour les cellules tumorales ou infectées (qui échappent ainsi à la toxicité des LT CD8+). Elles reconnaissent leur cible grâce à deux types de récepteurs :

- les KAR (*Killer Activating Receptors*) qui induisent des signaux activateurs
- les KIR (*Killer-cell Immunoglobulin-like Receptors*) qui reconnaissent les molécules de classe I et induisent des signaux inhibiteurs dans des conditions d'expression normale.

Si l'expression des molécules de classe I est diminuée sur une cellule cible, ou si les récepteurs KIR sont modifiés et rendus non fonctionnels, les signaux inhibiteurs s'annulent : la cellule NK s'active et détruit sa cible.

Les gènes situés en 19q13.4 codent 14 récepteurs KIR différents. Ils sont transmis de manière indépendante de ceux du CMH (6p21.3) et sont à l'origine d'une diversité combinatoire entre

les molécules de classe I et les récepteurs KIR, diversité susceptible d'expliquer le développement d'une maladie auto-immune parmi un sous-groupe de personnes porteurs d'un même allèle HLA. En ce sens, des combinaisons significatives entre certains gènes KIR et l'antigène HLA-A29 de patients atteints de maladie de birdshot ont été mises en évidence dans des études récentes.

Enfin, une étude histologique chez le cadavre d'un malade atteint de maladie de birdshot [118] a décelé de nombreux infiltrats lymphocytaires choroïdiens, majoritairement de type CD8+, qui pourraient correspondre aux taches vues au fond d'oeil. Un mécanisme de modification des TCR des LT CD8+ peut donc être également proposé, sur le même modèle que celui des KIR, pour expliquer une diversité combinatoire aboutissant à des anomalies de reconnaissance avec les molécules HLA de classe I.

3. Les principaux immunosuppresseurs

Les immunosuppresseurs préviennent ou inhibent l'activité du système immunitaire. Avant tout utilisés en prévention du rejet de greffe, ils sont aujourd'hui couramment utilisés pour le traitement des maladies inflammatoires, systémiques et/ou auto-immunes, comprenant le traitement de certaines uvéites. Le traitement peut être initié soit d'emblée en cas de forme grave (ou si la maladie sous-jacente le nécessite, comme dans le cas de la maladie de Behçet), soit dans un second temps, en cas de corticodépendance ou d'échec des traitements locaux. Parallèlement à leurs effets bénéfiques ils réduisent les capacités de défense de l'organisme contre les infections opportunistes, et peuvent avoir des effets indésirables non directement liés à leurs effets sur l'immunité.

Par souci de clarté, nous pouvons proposer un classement des **immunosuppresseurs** en six groupes, basé sur leur mécanisme d'action :

les glucocorticoïdes, les inhibiteurs de la synthèse d'interleukine 2, les inhibiteurs des effets de l'interleukine 2, les antimétabolites (ou inhibiteurs de la synthèse de l'ADN), les alkylants, et les anticorps antilymphocytaires (anticorps *spécifiques*).

Les immunoglobulines *polyvalentes*, la thalidomide, la colchicine et l'hydroxychloroquine ne sont pas des immunosuppresseurs. Leurs mécanismes d'action sont variés et multiples et leurs influences sur le système immunitaire restent même encore assez mal connues. Pour ces raisons, ils sont regroupés sous l'appellation d'**immunomodulateurs**, qui demeure toutefois assez imprécise.

I. Les glucocorticoïdes (prednisolone et prednisone)

Anti-inflammatoires les plus puissants de la gamme pharmaceutique, aux propriétés démontrées depuis la fin des années 1940, les corticoïdes se sont peu à peu imposés comme le traitement de choix de la plupart des maladies systémiques, en particulier auto-immunes, transformant radicalement leur pronostic.

Mais en plus de leurs propriétés anti-inflammatoires spectaculaires, ils possèdent une action **immunosuppressive** (ou pour le moins immunomodulatrice), liée à l'inhibition de la prolifération et à l'induction de l'apoptose des lymphocytes T, et à une diminution de la coopération monocytes-macrophages, inhibant la production d'IL-1 et d'IL-2.

Ces molécules pénètrent dans le cytoplasme des cellules cibles (macrophages, lymphocytes, polynucléaires) et se lient à un récepteur cytoplasmique qui change de conformation. Le complexe hormone-récepteur ainsi formé pénètre dans le noyau où, sous forme de dimère, il module l'activité régulatrice de séquences d'ADN appelées GRE (*Glucocorticoid-Response Elements*) pour augmenter ou diminuer la transcription d'ARN messagers codant pour des protéines pro-inflammatoires. Les glucocorticoïdes interagissent avec leur récepteur quand celui-ci se trouve dans un état conformationnel particulier lors d'une liaison aux protéines de choc thermique hsp 90 et hsp 70 (*heat shock protein*).

Le complexe glucocorticoïde-récepteur formé dans le cytoplasme neutralise aussi le NF- κ B (*nuclear factor- κ B*) activateur de la transcription de gènes à l'origine de molécules pro-inflammatoires (TNF- α , interleukines 1 et 2, cyclo-oxygénase 2) et de facteurs d'adhésion, ICAM (*intercellular adhesion molecule*).

Enfin, les glucocorticoïdes neutralisent partiellement une protéine hétéro-dimérique appelée AP-1 (*activator protein-1*), formée des protéines Fos et Jun, qui active la transcription de plusieurs gènes impliqués dans la synthèse de protéines pro-inflammatoires.

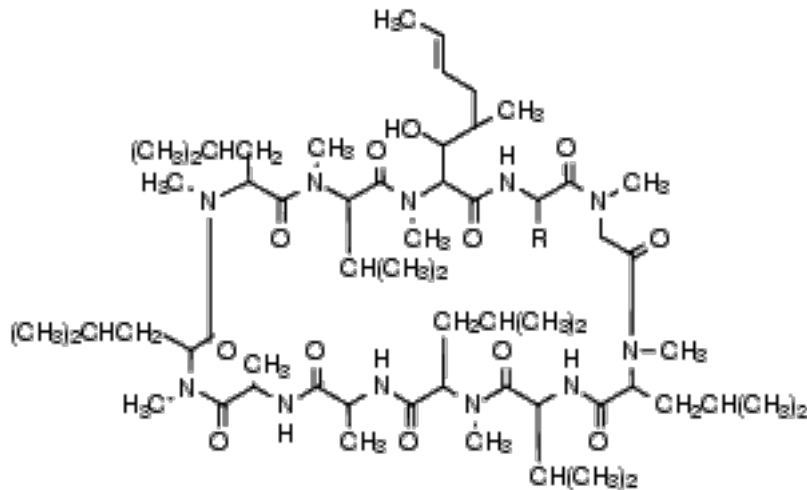
Par ces mécanismes, les glucocorticoïdes :

- augmentent la synthèse de protéines intracellulaires comme la lipocortine ou lipomoduline, qui inhibent la phospholipase A₂, responsable de la libération d'acide arachidonique à partir des phospholipides membranaires. La diminution de l'acide arachidonique libre réduit la synthèse des prostaglandines, des thromboxanes, des leucotriènes, du PAF, expliquant une partie de leurs propriétés anti-inflammatoires.
- diminuent la synthèse du TNF (*tumor necrosis factor*), de l'interleukine I, du t-PA (*tissue plasminogen activator*), des cyclo-oxygénases, des NO-synthases.

Mais les effets secondaires sont de taille, et fréquents en cas de traitement prolongé : ulcère gastrique, ostéoporose, hypertension artérielle, diabète, obésité, infections, troubles de l'humeur, retard de cicatrisation, cataracte et mise au repos des surrénales pour la production de glucocorticoïdes endogènes. Pour limiter ces complications, un sevrage complet, ou du moins une dose minimale efficace de corticoïdes doit être atteinte au plus vite, rendant de plus en plus souvent nécessaire le recours à des traitements dits “**d'épargne cortisonée**”.

II. Les inhibiteurs de la synthèse d'interleukine 2

• **La ciclosporine A** est un peptide cyclique de 11 acides aminés d'origine fongique (*Tolypocladium inflatum Gams*). C'est un produit clef dans la transplantation d'organe, où il est utilisé en association avec les corticoïdes, et constitue le premier facteur responsable des progrès en transplantation d'organe (80 % de survie du greffon à 3 ans dans la greffe rénale).



Ciclosporine

La ciclosporine A possède un effet inhibiteur très spécifique sur la réponse T dépendante, supprimant la réponse cellulaire primaire à l'antigène : elle pénètre dans le cytoplasme des lymphocytes T où elle se lie à une immunophiline, la cyclophiline (peptidyl-prolyl-cis-trans-isomérase ou rotamase). Le complexe cyclophiline-ciclosporine se lie à la calcineurine et inhibe son activité phosphatasique, ce qui conduit à l'accumulation de phosphoprotéines parmi lesquelles le NF-AT (nuclear factor of activated T cell) sous forme phosphorylée, qui ne pénètre pas dans le noyau et n'induit pas la synthèse d'IL-2. Ce blocage de la voie d'activation

‘calcineurine dépendante’ et par conséquent de la transcription et de l'expression génique des cytokines nécessaires à la réponse immune, **inhibant en particulier la production d'IL-2** et d'INF- γ , **ainsi que l'expression des récepteurs à l'IL-2**, gèle l'activation des cellules T [44]. Cette inhibition des lymphocytes T conduit à la suppression de la réaction à médiation cellulaire mais aussi de la réaction à médiation humorale T dépendante.

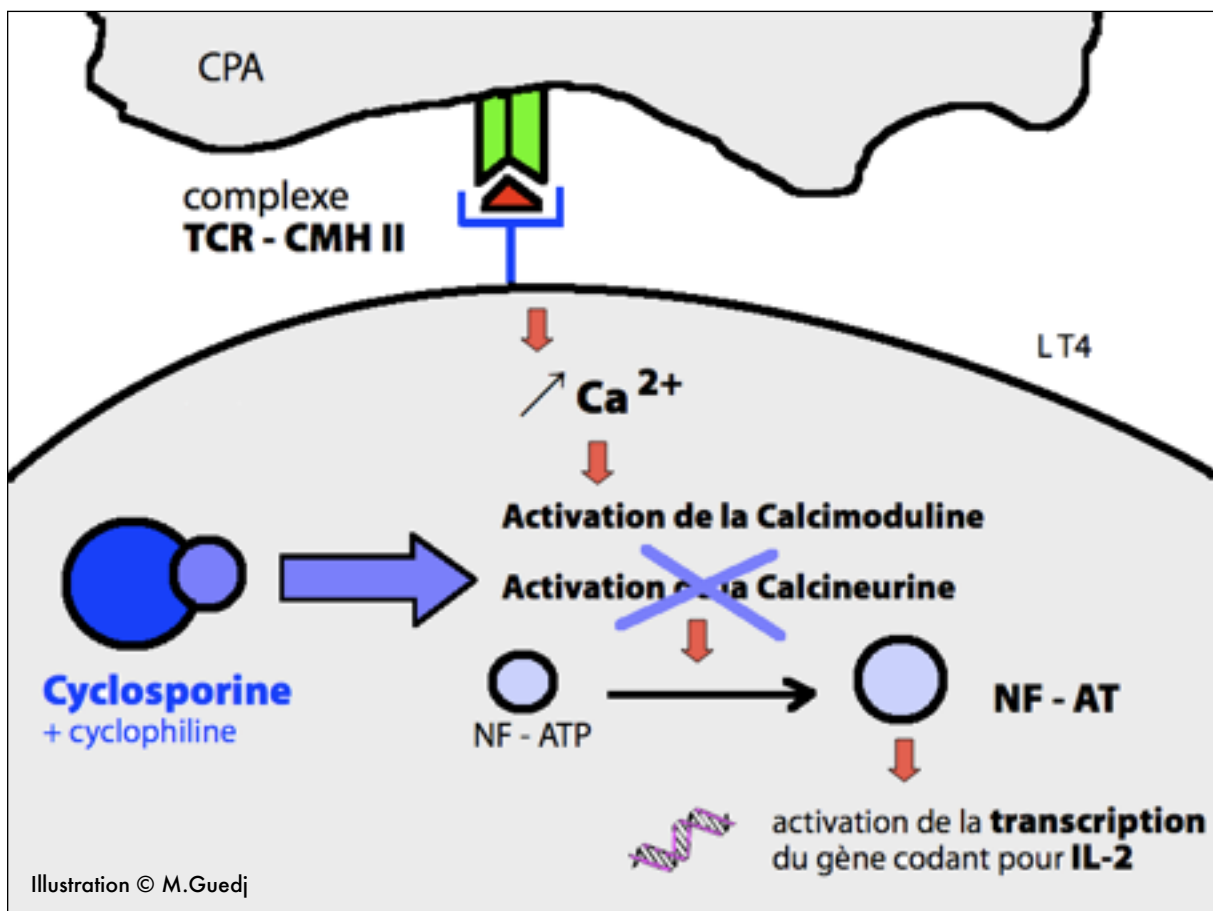


Schéma :
Régulation de la biosynthèse d'IL-2
Site d'action de la ciclosporine et du tacrolimus

Voie d'administration et métabolisme

Substance très lipophile et hydrophobe, la ciclosporine A doit être solubilisée avant **usage parentéral**. Une administration par voie orale est possible, mais avec une biodisponibilité pauvre (20-50 %). Sa $\frac{1}{2}$ vie apparente est de 6 heures. La molécule est accumulée dans les érythrocytes (50 à 60 %) et les leucocytes (10 à 20 %), puis métabolisée au niveau hépatique par le système cytochrome P450-3A et éliminée principalement par voie biliaire. En cas d'insuffisance hépatique la dose doit être ajustée. Tous les médicaments qui induisent l'activité du cytochrome P450 hépatique diminuent donc la concentration plasmatique de ciclosporine et inversement.

La dose usuelle dans les indications ophtalmologiques (uvéites intermédiaires ou postérieures non infectieuses sévères menaçant la vision, en cas d'échec de la corticothérapie) est **de 2,5 à 5 mg/kg/j par voie orale**, répartie en 2 prises. L'absorption intestinale est assez variable d'un individu à l'autre, et il est donc utile de doser la **concentration sanguine de ciclosporine (efficace entre 200 et 400 µg/l)** afin d'en adapter les quantités.

Effets indésirables et contre-indications [125]

L'effet secondaire le plus préoccupant de la ciclosporine A est sa **toxicité rénale** (75 % des patients), constante à la dose de 10 mg/kg/j, et sensiblement réduite aux doses de 2 à 5 mg/kg/j [45] ; C'est la cause principale de modification ou d'arrêt de traitement. La néphrotoxicité aiguë est secondaire à une vasoconstriction rénale et la néphrotoxicité chronique liée à une fibrose interstitielle et à une ischémie glomérulaire, et la dose doit toujours être ajustée en fonction de la clairance de la créatinine. L'autre effet secondaire fréquemment rencontré est l'hypertension artérielle. Les autres effets secondaires, moins fréquents, comprennent hypertrophie gingivale, hirsutisme, neurotoxicité, hépatotoxicité et toxicité gastro-intestinale (nausées, vomissements, diarrhée, anorexie et douleurs abdominales).

Ces effets indésirables importants, les nombreuses interactions médicamenteuses potentielles, et la fourchette thérapeutique de concentrations sanguines relativement étroite ont rendu l'utilisation de la ciclosporine délicate aujourd'hui.

Les contre-indications comprennent l'allergie, une infection mal contrôlée ou l'utilisation de vaccins vivants, un cancer (antérieur ou évolutif), une insuffisance rénale évoluée, et une HTA sévère mal équilibrée. La ciclosporine n'est pas tératogène et peut donc, en cas de nécessité absolue, être maintenue durant la grossesse. Sa poursuite n'est pas conseillée pendant l'allaitement, mais le passage dans le lait maternel est très faible (moins de 1%) et ne semble pas responsable de problèmes chez l'enfant à des concentrations aussi infimes [*].

- **Le tacrolimus** (Prograf ®) est une lactone macrocyclique hydrophobe, isolée au Japon à partir d'un *Streptomyces*. Il a le même mécanisme d'action que la ciclosporine, mais au lieu de se fixer à la cyclophiline, il se lie à une protéine appelée FKBP (*FK binding protein*). Le complexe tacrolimus-FKBP inhibe l'activité phosphatasique de la calcineurine responsable de la déphosphorylation du NF-AT-P dont seule la forme non phosphorylée est susceptible de pénétrer dans le noyau et de stimuler la production d'IL-2. (cf. schéma)

Les indications du tacrolimus sont la prévention et le traitement du rejet de greffe après transplantation rénale et hépatique, où il a une efficacité qui semble plus grande encore que la ciclosporine. En application locale, il est utilisé dans le traitement de la dermatite atopique.

Parmi ses effets indésirables, on peut citer des troubles métaboliques (hyperkaliémie, hyperglycémie jusqu'à l'apparition d'un diabète insulino-dépendant, insuffisance rénale), des manifestations neuropsychiatriques (tremblements, céphalées, paresthésies, troubles visuels, troubles du comportement), une hypertension artérielle, des troubles digestifs et bien sûr un risque majoré d'infections ou de lymphomes.

III. Les inhibiteurs des effets de l'interleukine 2

• Antagonistes du récepteur de l'IL-2 : daclizumab et basiliximab

Le daclizumab et le basiliximab sont des anticorps monoclonaux (d'où la terminaison 'mab' pour « *monoclonal antibody* ») dirigés contre les récepteurs de l'IL-2 présents sur les lymphocytes T activés. En inhibant ce récepteur, ils s'opposent aux effets de l'IL-2 et au rejet des greffes. Le daclizumab et le basiliximab sont des immunoglobulines de type chimérique humain/murin de la classe des IgG, obtenues par génie génétique.

La demi-vie du daclizumab est de l'ordre de 6 jours; celle du basiliximab de plus de 20 jours.

Le basiliximab inhibe le récepteur de l'IL-2 pendant 4 à 6 semaines après son administration.

Ils sont utilisés pour prévenir le rejet aigu après transplantation rénale allogénique.

• Inhibiteur de la transduction du signal de l'IL-2 : le sirolimus

Le sirolimus ou rapamycine (RAPA) a été isolée en 1975 à partir de *Streptomyces hygroscopicus* et reconnue comme agent antifongique. Sa structure chimique de type macrolide se rapproche de celle du tacrolimus. Mais si la rapamycine se fixe sur la même protéine que le tacrolimus, appelée FKBP12, elle agit différemment : le complexe RAPA-FKBP12 se fixe à la protéine cytoplasmique FRAP, maintenant appelée mTOR (*mammalian target of rapamycine*) qui est différente de la calcineurine. Le sirolimus inhibe l'activation des cellules T : il n'inhibe pas la synthèse d'IL-2 (comme la ciclosporine ou le tacrolimus) , ni la partie extracellulaire du récepteur de l'IL-2 (comme le daclizumab) mais la transduction intracellulaire du signal résultant de la stimulation de ce récepteur, aboutissant à l'inhibition de l'activation des CDK (*cycline-dependent kinases*) donc de la progression du cycle cellulaire.

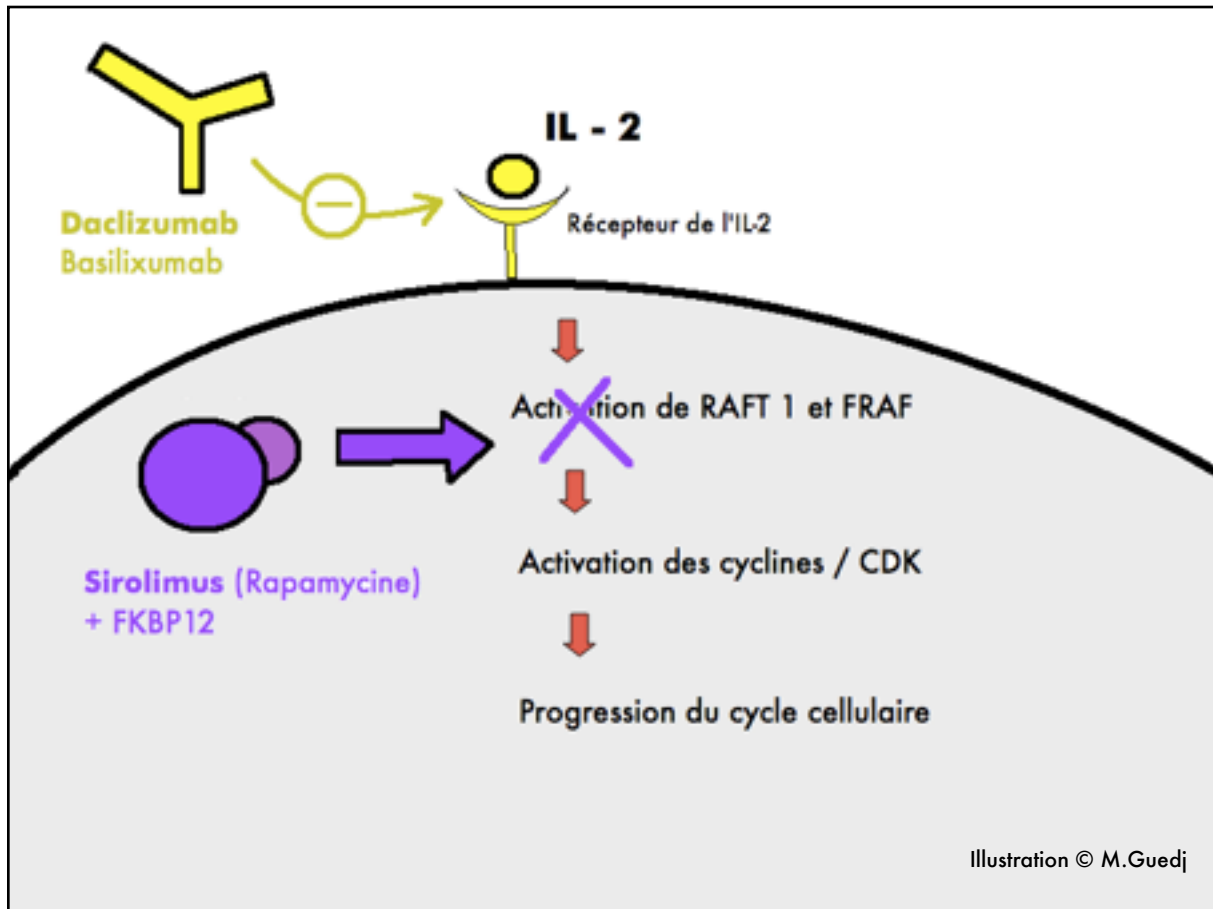


Schéma :

Inhibition de l'action de l' IL-2 Sites d'action du daclizumab et du sirolimus

Comme la ciclosporine et le tacrolimus, le sirolimus est indiqué pour prévenir le rejet des greffes. Il peut être associé à la ciclosporine mais non au tacrolimus dont il pourrait inhiber l'effet. Ses principaux effets indésirables sont la thrombopénie, la leucopénie et l'augmentation du cholestérol plasmatique. Il est métabolisé par le cytochrome CYP3A4 et est un substrat de la glycoprotéine-P, pouvant ainsi faire l'objet de diverses interactions médicamenteuses.

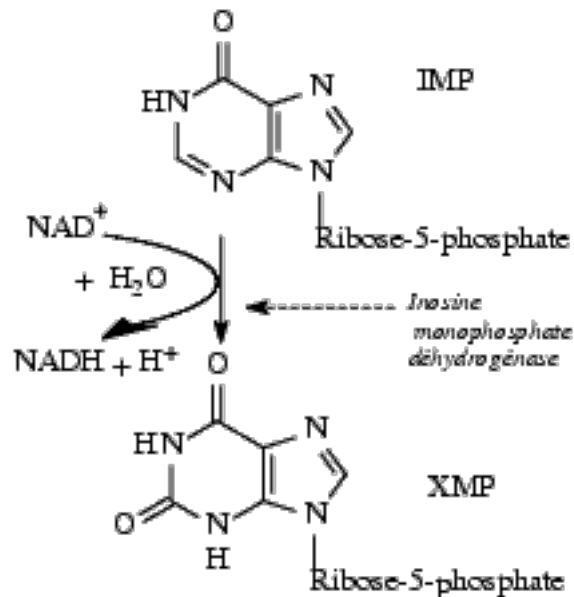
IV. Les antimétabolites (ou inhibiteurs de la synthèse de l'ADN)

• **L'azathioprine** (Imurel®) est métabolisée en **6-mercaptopurine** qui inhibe le métabolisme des purines, la synthèse des acides nucléiques et la prolifération cellulaire en particulier des lymphocytes et des neutrophiles. La 6-mercaptopurine et ses métabolites ont des effets complexes :

- Inhibition de la synthèse du DNA et du RNA par compétition avec les bases puriques endogènes et rétro-inhibition des enzymes responsables de la synthèse des noyaux puriques.
- Synthèse de DNA et de RNA anormaux par remplacement des nucléotides physiologiques par des nucléotides dérivés de la 6-mercaptopurine.

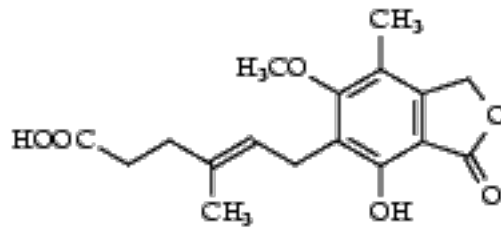
La tolérance de l'azathioprine est le plus souvent excellente. L'effet indésirable le plus fréquent est l'intolérance digestive (nausées, vomissements), et les autres sont relativement bénins et réversibles à l'arrêt du traitement (infections banales, perturbations de la NFS avec macrocytose, anémie, leucopénie, thrombopénie..). Le risque d'atteinte carcinologique reste faible comparé aux autres immunosuppresseurs. L'allopurinol (Zyloric®) peut être responsable d'intoxication à la 6-mercaptopurine en inhibant la xanthine-oxydase, l'enzyme qui dégrade cette dernière.

- **Le mycophénolate mofétil** (CellCept ®) inhibe l'**inosine-monophosphate-deshydrogénase (IMPD)**, une enzyme nécessaire à la synthèse des acides nucléiques, responsable de la transformation de l'inosine monophosphate (IMP) en xanthosine monophosphate (XMP), précurseur des dérivés de la guanosine.



L'inhibition de l'enzyme entraîne donc une diminution de la synthèse de guanosine monophosphate (GMP) dont la concentration intracellulaire chute de même que celle de ses métabolites (guanosine triphosphate (GTP) et déoxyguanosine triphosphate (dGTP)) nécessaires à la synthèse d'ARN et d'ADN. La chute du GTP qu'il provoque perturbe en outre le transfert de fucose et de mannose sur des glycoprotéines jouant un rôle essentiel dans les phénomènes d'adhésion cellulaire [44].

De façon similaire à l'azathioprine, le mycophénolate est particulièrement actif au niveau des lymphocytes B et T dont il inhibe la prolifération ainsi que la production d'anticorps.



Acide mycophénolique

L'acide mycophénolique **estérifié** pour augmenter sa biodisponibilité est désigné sous le nom de **mycophénolate mofétil**, et utilisé principalement comme immunosuppresseur dans la prévention des rejets aigus de greffes de rein.

Ses principaux effets indésirables sont digestifs (oesophagite, gastrite, diarrhées) et hématologiques (neutropénies, infections) du fait de l'immuno-suppression, avec toutefois moins d'hypoplasie médullaire qu'avec les autres molécules. Son utilisation prolongée augmenterait le risque de survenue de lymphomes et d'autres tumeurs malignes. Il est tératogène chez l'animal [44].

V. Les alkylants

- **Le cyclophosphamide** (Endoxan ®)

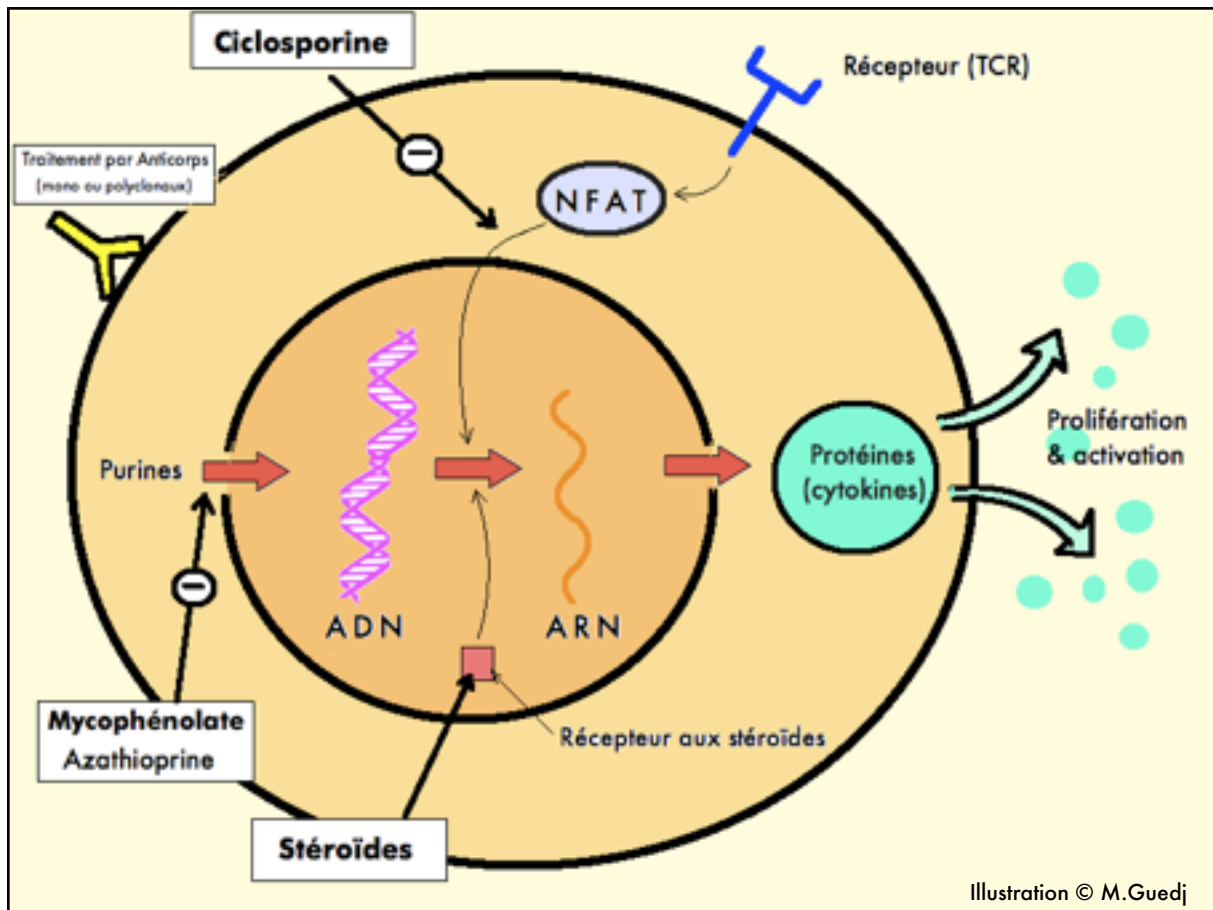
Les agents alkylants établissent des **liaisons covalentes** avec diverses molécules biologiques qu'ils rencontrent, en particulier l'**ADN**, ce qui modifie sa structure et perturbe sa replication et sa transcription, aboutissant à la formation d'**adduits** (*adducts* en anglais). Ces agents alkylants sont capables d'établir des liaisons covalentes avec l'ADN de toutes les cellules, normales ou tumorales, et en particulier celles qui se reproduisent rapidement. Leur effet est donc peu spécifique.

Le cyclophosphamide est prescrit comme anti-néoplasique et comme immunosuppresseur pour le traitement des maladies auto-immunes graves. L'ifosfamide (Holoxan ®) est utilisé dans le traitement de divers cancers. Ces deux antinéoplasiques ont un métabolite toxique, l'acroléine, $\text{CH}_2=\text{CH}-\text{CHO}$ qui, s'éliminant dans l'urine, est souvent responsable de cystite hémorragique (à prévenir classiquement par l'administration de Mesna / Uromitexan®)

VI. Les anticorps anti-lymphocytaires

Les immunoglobulines commercialisées peuvent être :

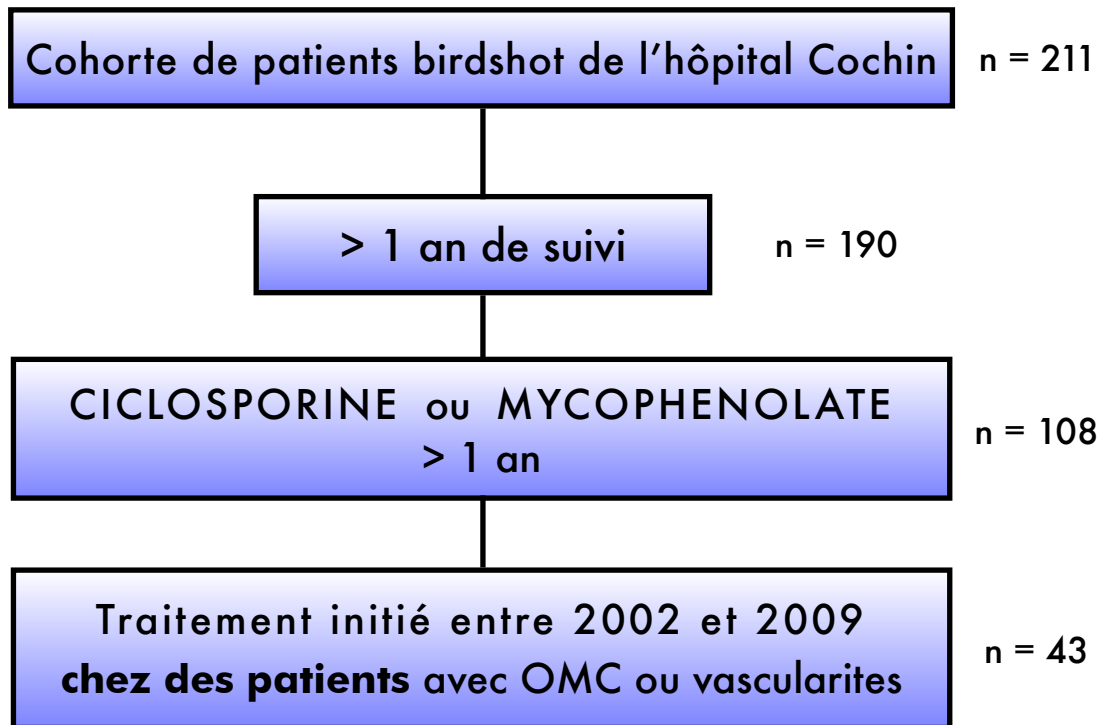
- d'origine plasmatique humaine et une attention toute particulière doit être apportée à leur préparation pour éviter qu'elles ne transmettent des infections virales.
- d'origine plasmatique animale, équine par exemple, et obtenues après stimulation de leur production par administration d'un antigène. Ces dernières risquent d'être plus immunogènes que les immunoglobulines d'origine humaine.
- d'origine **cellulaire monoclonale**, obtenues à la suite de manipulations complexes faisant intervenir des cultures cellulaires et souvent des transferts de gènes. Les anticorps sont dits chimériques lorsqu'ils comportent, par exemple, une partie de type humain (ils sont dits humanisés) et une partie de type murin. Ces techniques permettent d'obtenir des anticorps dirigés spécifiquement contre une cible particulière, (antigène de surface, récepteur, cytokine, médicament, toxine etc..) . La dénomination commune internationale de ces anticorps possède le suffixe "**mab**" signifiant *monoclonal antibody*.
- Le **muromonab** est un anticorps monoclonal (IgG) dirigé contre l'antigène CD3 des LT humains, inhibant soit la molécule CD3 liée au TCR, soit le récepteur TCR lui-même, soit un facteur d'adhésion. Il est indiqué en cas de menace de rejet de greffe.
- L'**infiximab** (Remicade ®) est un anticorps monoclonal chimérique lié à une membrane qui fixe le TNF α soluble et l'empêche d'agir. Ses indications les plus connues sont la polyarthrite rhumatoïde, certaines formes de spondylarthrite ankylosante et la maladie de Crohn. Il s'administre par voie intraveineuse.
- L'**adalimumab** (Humira ®) est un anticorps de type humain qui se lie spécifiquement au TNF et le neutralise. Il est indiqué principalement dans la polyarthrite rhumatoïde.



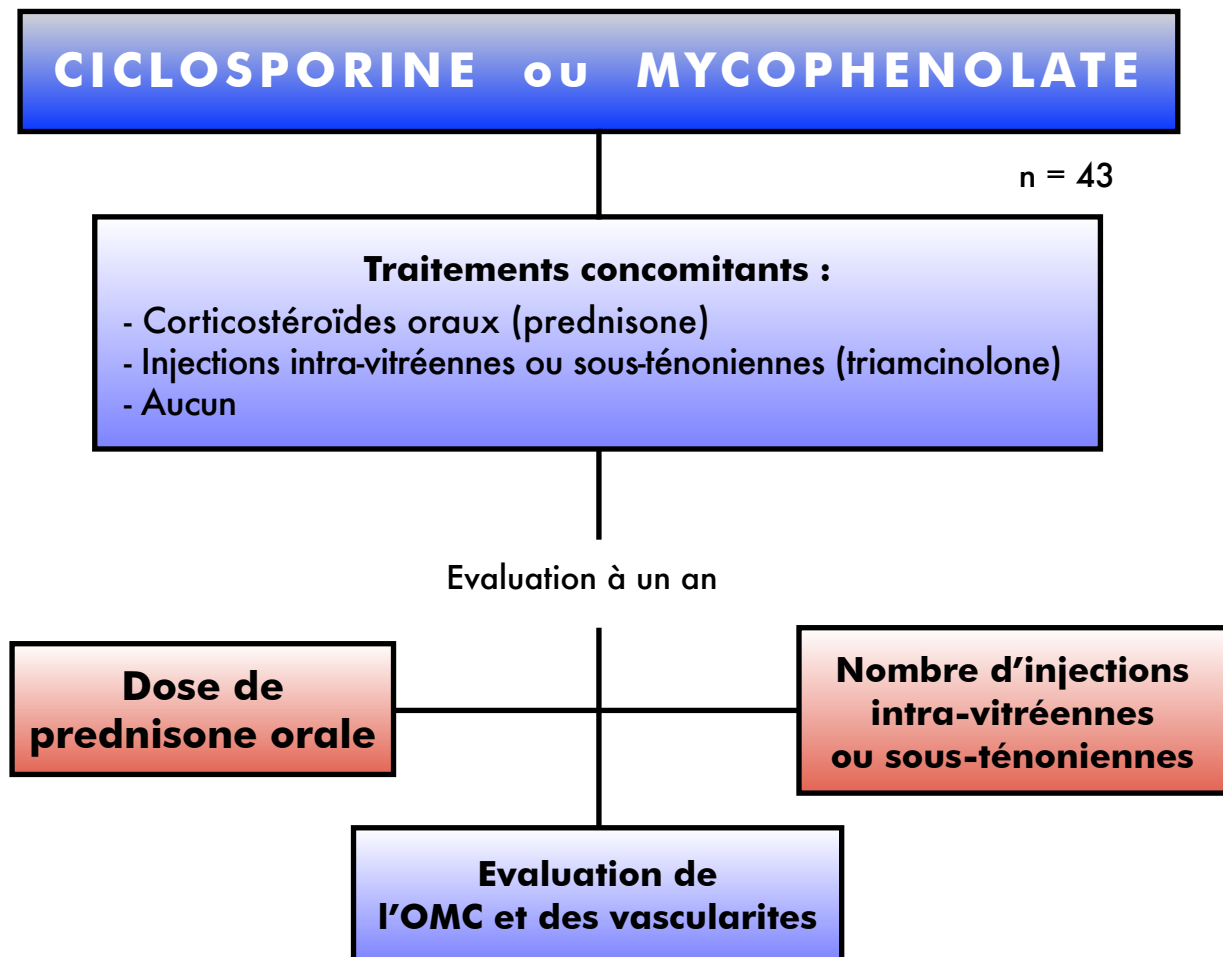
**Schéma de synthèse des modes d'action cellulaire
des principaux immunosuppresseurs**

II. MATÉRIEL ET MÉTHODES

La cohorte de de patients de l'hôpital Cochin répondant aux critères de maladie de birdshot - explicités en introduction - comprend 211 patients, examinés de manière standardisée chaque année depuis 2002. Ce service spécialisé est un centre de référence pour les uvéites et maladies rares ophtalmologiques ; la grande majorité des patients de cette cohorte ont été adressés par leur ophtalmologiste traitant, soit directement, soit par l'intermédiaire d'autres centres. Ces malades ont bénéficié, en plus des visites de routine, d'une évaluation initiale, comprenant un questionnaire détaillé rempli par le patient, puis d'évaluations annuelles standardisées recueillant les mêmes paramètres, détaillés par la suite.



Parmi ces 211 patients, 190 avaient un suivi d'au moins un an. Au sein de ce groupe, 108 patients ont été traités par ciclosporine ou mycophénolate. Nous avons restreint notre analyse aux **traitements initiés** chez des patients aux **formes actives** de la maladie, définies par la présence d'œdème maculaire (sur l'angiographie à la fluorescéine ou l'OCT) et/ou de vascularites réiniennes angiographiques avec diffusion. Ainsi, les patients avec des formes atrophiques ou post-inflammatoires de la maladie, ou qui avaient pu recevoir un autre traitement immunosuppresseur antérieur à l'initiation du traitement par ciclosporine ou mycophénolate ont été exclus. Pour les mêmes raisons, les traitements de seconde intention des patients ayant bénéficié de "switchs thérapeutiques" (type ciclosporine ⇨ mycophénolate) n'ont pas été inclus dans l'analyse. Le traitement immunosuppresseur a été débuté en présence de signes d'activité de la maladie selon la décision des investigateurs. Au total, l'étude menée est une analyse rétrospective de l'utilisation de la ciclosporine et du mycophénolate à un an de leur introduction dans le traitement de la maladie de birdshot.



Quarante-trois patients répondaient à ces critères d'inclusion, pour lesquels ont été relevés les traitements adjuvants reçus : corticothérapie orale par prednisone, corticothérapie locale par injections de triamcinolone, ou absence de traitement adjuvant. Nous avons plus spécifiquement analysé trois critères à l'issue d'une année de traitement immunosuppresseur : la dose de prednisone orale, le nombre d'injections de triamcinolone administrées pendant l'année, et la proportion de patients avec oedème maculaire cystoïde ou vascularites rétiniennes lors de l'évaluation à un an.

Les patients ont été surveillés attentivement chaque année avec le même soin, même en l'absence totale de signes d'activité (formes stables ou éteintes). Pour chacun, les données recueillies étaient les suivantes :

1. Données **démographiques**

2. Répartition des traitements **selon l'année** de suivi

3. **Dose** de traitement (initiales et à un an)

4. **Corticothérapie concomitante** : - Orale

- Injections intra-vitréennes ou sous-ténoniennes

5. **Critères d'évaluation standardisés** annuels, fonctionnels et anatomiques :

- **Meilleure acuité visuelle corrigée (AV)** de loin (Monnoyer)
- **Champ visuel automatisé (Humphrey)** : déviation moyenne (MD)
- **OCT** : mesure de l'épaisseur maculaire centrale - EMC - (en μ)
- **Angiographie à la fluorescéine** : analyse du degré d'**oedème maculaire** côté de 0 à 4 par les investigateurs, d'après la classification de Yanuzzi (1984) [127]:

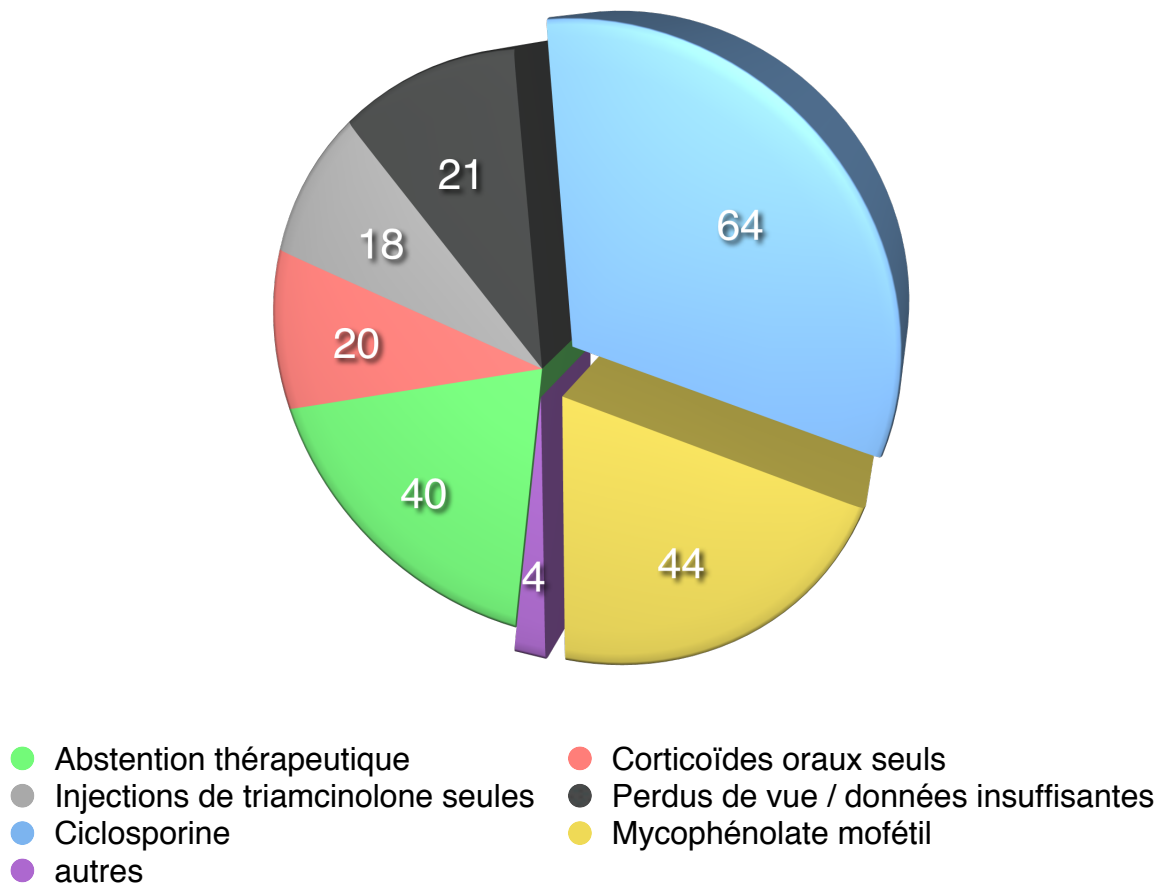
Grade	Analyse angiographique
0	Absence de diffusion de la fluorescéine
1	Diffusion péri-fovéolaire de la fluorescéine sur moins de 360°
2	Diffusion péri-fovéolaire de la fluorescéine sur 360°, mais moins de 1 diamètre papillaire
3	Diffusion péri-fovéolaire de la fluorescéine sur 360°, sur 1 à 1,5 diamètre papillaire
4	Diffusion intense maculaire sur 360°, et plus de 1,5 diamètre papillaire

et des **vascularites rétiniennes centrales**, côtés 0 (absence) ou 1 (présence).

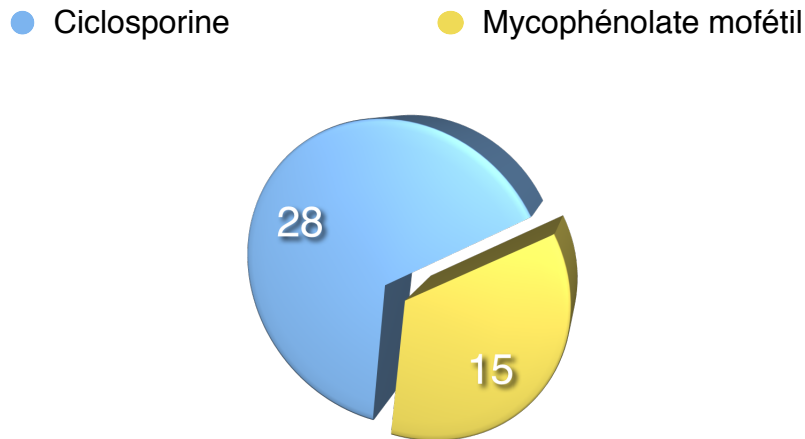
Le seuil de significativité (indice p) a été calculé par test de Student pour séries appariées pour les analyses d'AV, VF, OCT et vascularites (vérifié par analyse de covariance). Les proportions de patients répartis selon l'importance de l'oedème maculaire selon la classification de Yanuzzi ont été calculées par le test de Chi2.

III. RÉSULTATS

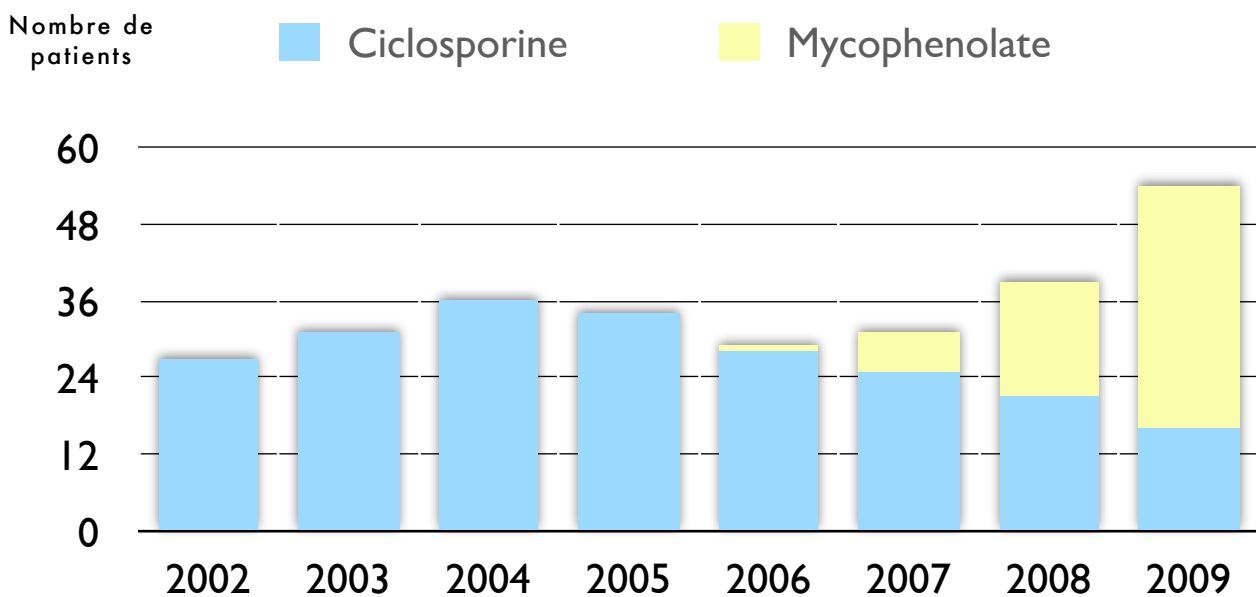
Au sein de notre cohorte de 211 patients, 40 patients (19%) n'avaient jamais eu recours à un traitement (abstention thérapeutique), 20 (9%) avaient été traités par prednisone seule, 18 (8%) par seules injections intra- ou péri-oculaires de triamcinolone, et 21 patients (10%) étaient perdus de vue ou avec un recueil de données insuffisant. Cent douze patients (53%) ont reçu un traitement immunosuppresseur, comprenant 64 patients (30%) traités par ciclosporine, 44 patients (21%) traités par mycophénolate mofétil, et 4 patients (2%) traités par d'autres molécules. La répartition des stratégies thérapeutiques peut ainsi être représentée par le schéma suivant.



Quarante trois patients (17 hommes, 26 femmes - sex ratio 1.53 - , âge moyen 53.1 ans) remplissaient les critères d'inclusion, avec présence d'oedème maculaire dans 27 cas (63%) et de vascularites dans 32 cas (74%). Le nombre de patients était différent dans les deux groupes, avec 28 sujets traités par ciclosporine et quinze par mycophénolate. La dose moyenne était de 3 mg/kg/j dans le groupe ciclosporine et de 1,6 g/j dans le groupe mycophénolate.



En effet, la ciclosporine était le traitement immunosuppresseur prédominant au début de la décennie, jusqu'en 2007-2008 où l'usage du mycophénolate a débuté et s'est accéléré pour devenir le traitement immunosuppresseur de choix chez nos patients à la fin de l'étude.



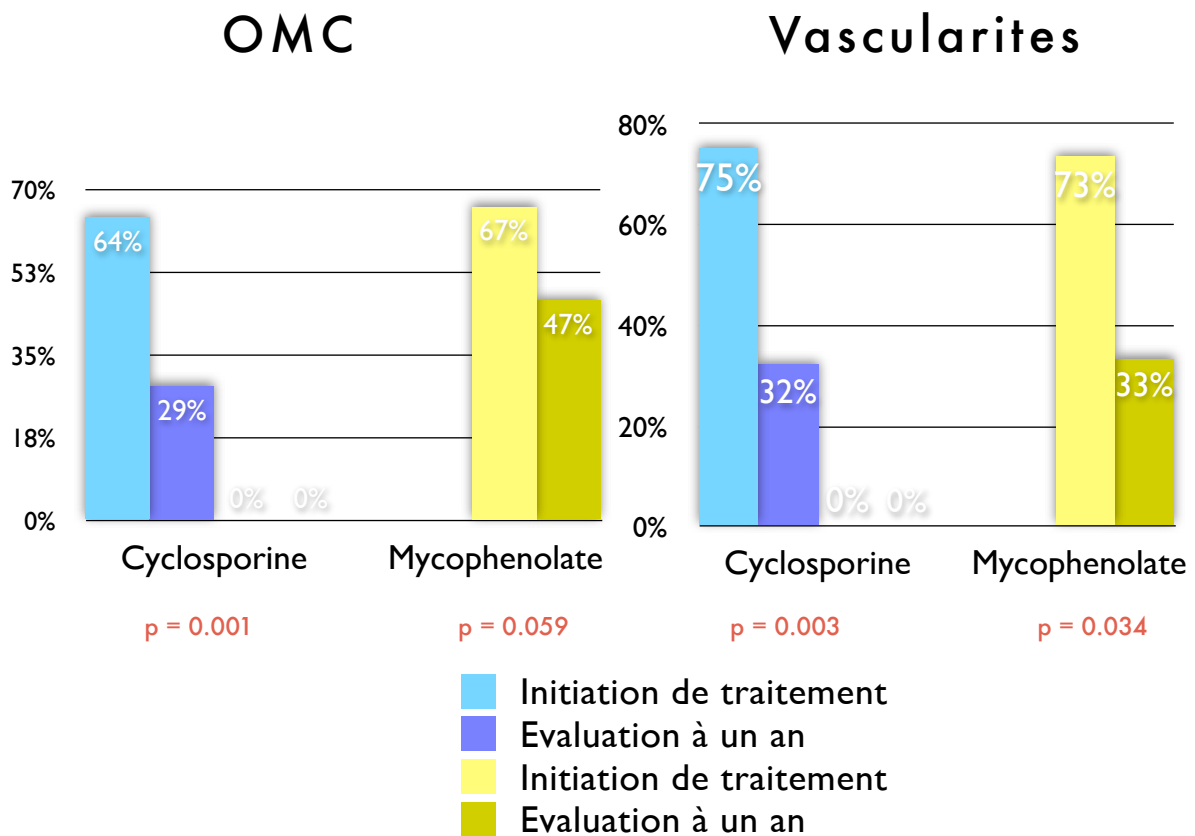
Evolution des pratiques : Utilisation de la ciclosporine et du mycophénolate entre 2002 et 2009

Ce tableau résume les effets des traitements :

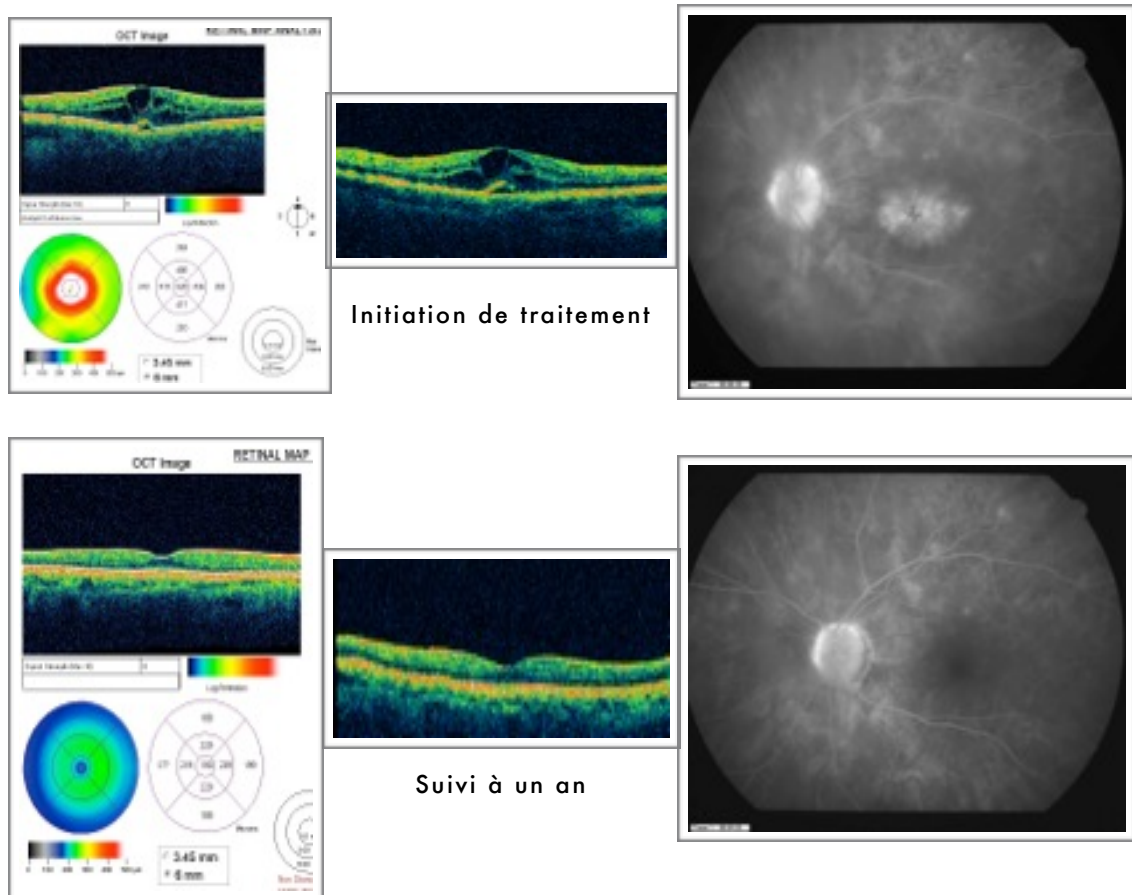
	CYCLOSPORINE			MYCOPHENOLATE			P
	TREATMENT INITIATION	ONE YEAR FOLLOW-UP	P	TREATMENT INITIATION	ONE YEAR FOLLOW-UP	P	
MAVC moyenne	0.66	0.81	0.001	0.75	0.79	0.079	0.074
CHAMP VISUEL Mean Deviation (MD)	-7.58	-4.44	0.004	-5.75	-4.69	0.098	0.145
OCT Épaisseur Maculaire Centrale	279.9	202.8	0.021	258.5	225.7	0.143	0.348
ANGIOGRAPHIE Oedème maculaire moyen (0 à 4+)	1.06	0.37	0.003	0.87	0.43	0.082	0.388
Oedème maculaire ≥ 1+ (moyenne 2 yeux ≥ 0.5+)	64.3 %	28.6 %	0.004	66.7 %	46.7 %	0.059	0.244
0+	10 (36%)	20 (71%)		5 (33%)	8 (54%)		
1	12 (43%)	7 (25%)		6 (40%)	6 (40%)		
2	4 (14%)	0		3 (20%)	1 (7%)		
3	1 (3%)	0		1 (7%)	0		
4	1 (3%)	1 (3%)		0	0		
ANGIOGRAPHIE Vascularites rétiniennes	75 %	32.1 %	0.003	73.3 %	33.3 %	0.034	0.606

Tous les paramètres mesurés ont été améliorés à un an dans les deux groupes. L'acuité visuelle à un an a augmenté de 0.66 ± 0.24 à 0.81 ± 0.26 ($p = 0.001$) dans le groupe ciclosporine et de 0.75 ± 0.18 à 0.79 ± 0.15 ($p = 0.079$) dans le groupe mycophénolate. Le champ visuel a été amélioré dans le groupe ciclosporine (gain de 3 points de MD, de -7.58 ± 3.7 à -4.44 ± 3.9) ($p = 0.004$) et stabilisé dans le groupe mycophénolate (-5.75 ± 3.9 à -4.69 ± 3.6) ($p = 0.098$). L'épaisseur maculaire centrale mesurée à l'OCT a été réduite de 77 microns en moyenne dans le groupe ciclosporine (de 279.9 ± 196.6 à 202.8 ± 94.8) ($p = 0.021$), et de 28 microns en moyenne dans le groupe mycophénolate (diminuant de 258.5 ± 94.3 à 225.7 ± 67) ($p = 0.143$), de même que la proportion de patients avec oedème maculaire $\geq 1+$ ou avec

vascularites. Toutes ces différences étaient statistiquement significatives dans le groupe ciclosporine, mais n'atteignaient pas un seuil significatif dans le groupe mycophénolate, à l'exception du taux de vascularites rétiniennes. Quant à la comparaison entre les deux groupes, nous n'avons pas retrouvé de différence d'efficacité significative pour chacun des paramètres étudiés.



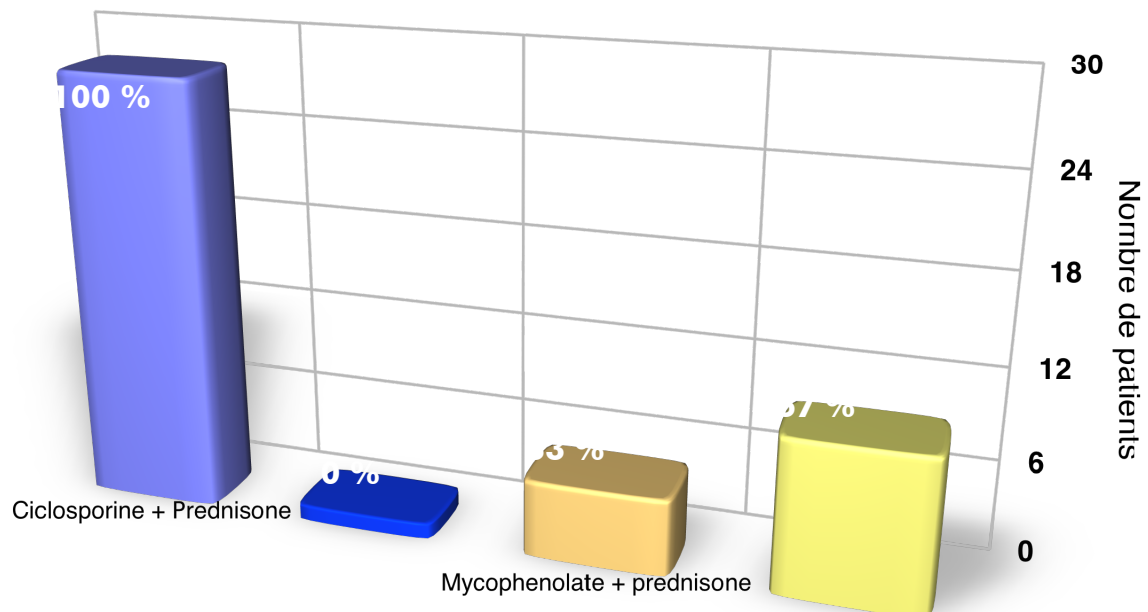
La proportion de patients avec oedème maculaire cystoïde (OMC) ou vascularites rétiniennes était comparable dans les deux groupes à l'initiation du traitement (respectivement 65% et 74%) . Une diminution de la proportion d'OMC a été observée au sein des deux groupes, avec un pourcentage de décroissance légèrement plus grand dans le groupe ciclosporine que dans le groupe mycophénolate, sans toutefois que cette différence n'atteigne un seuil significatif. Concernant les vascularites, nous avons observé le même pourcentage de diminution lors de l'évaluation à un an pour les deux groupes.



Exemple d'un patient avec OMC 4+ et vascularites,
 traité par ciclosporine 3 mg/kg/j et prednisone orale 0.5 mg/kg/j :
 la diminution de l'oedème maculaire cystoïde et des vascularites est bien visible
 sur l'OCT et l'angiographie à la fluorescéine à un an de suivi.

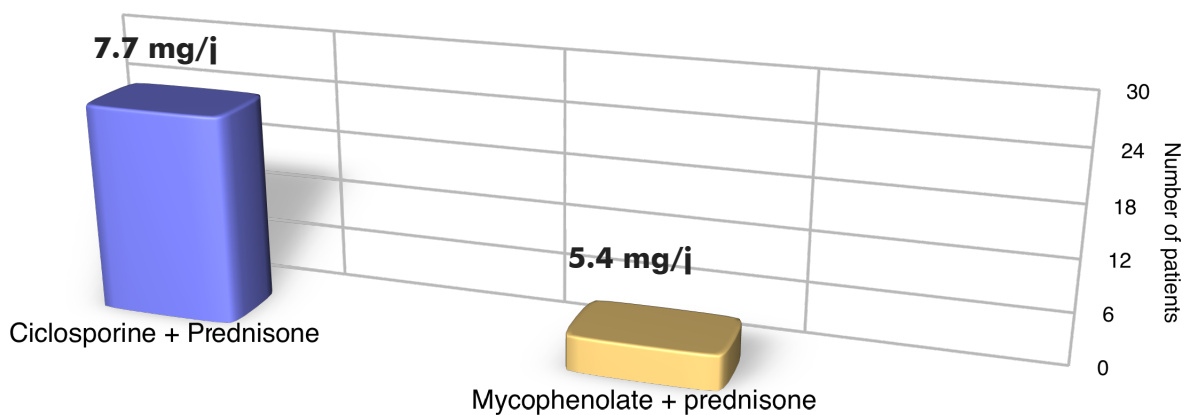
Par ailleurs, il n'existait pas de différence significative concernant l'âge des patients (moyenne 53 ans) et le sex ratio, toujours avec une prédominance féminine, était de 1.15 dans le groupe ciclosporine et 2.75 dans le groupe mycophénolate.

Concernant l'analyse rétrospective de la corticothérapie adjuvante, les résultats ont révélé qu'un traitement concomitant par prednisone avait été systématiquement initié chez tous les patients du groupe ciclosporine [28 cas (100%)], et chez seulement un tiers des patients dans le groupe mycophénolate [5 cas (33%)].



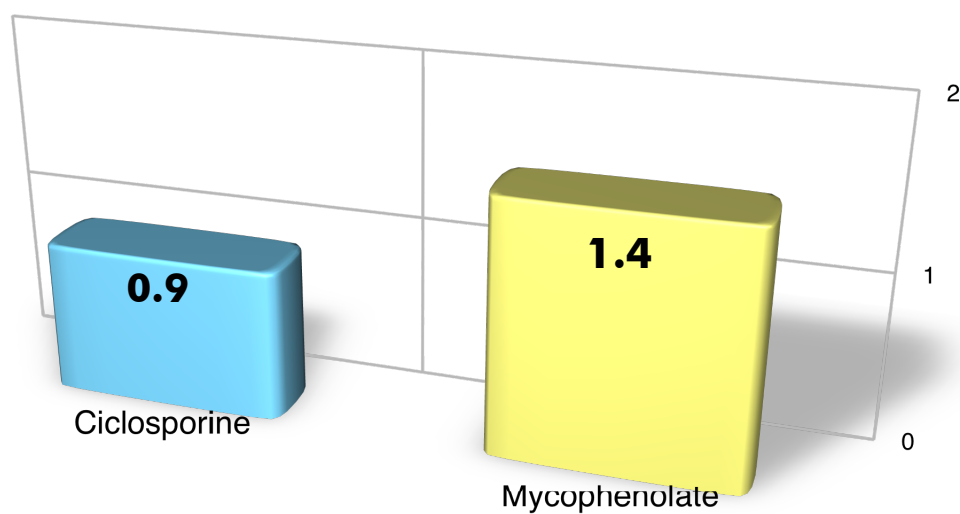
Corticothérapie orale à l'initiation de traitement (% de cas)

De plus, dans les cas où la prednisone était associée au mycophénolate, une dose moyenne plus petite de prednisone orale était atteinte en fin de décroissance à un an.

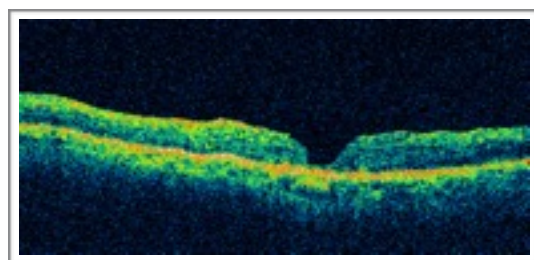
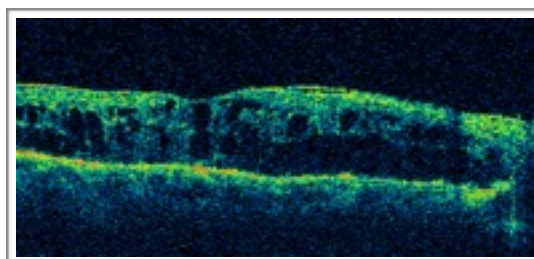
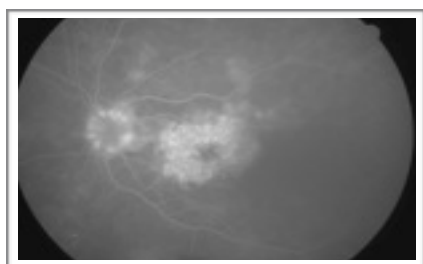


Dose moyenne de corticothérapie orale par patient traité à un an

Enfin, un plus grand nombre d'injections de triamcinolone par patient a été effectué dans l'année au sein du groupe mycophénolate [21 injections (1.4 par patient-année)] que dans le groupe ciclosporine [26 injections (0.9 par patient-année)].



Injections de triamcinolone par patient réalisées dans l'année



Exemple de l'efficacité d'une injection intra-vitréenne de triamcinolone chez un patient de 72 ans avec régression de l'OMC à 1 mois

IV. DISCUSSION

Les traitements de la chorioretinopathie de birdshot restent à ce jour **largement empiriques**. L'intuition clinique à la source de notre étude, acquise au cours du suivi de la cohorte de patients atteints de maladie de birdshot depuis 2002 dans le service d'ophtalmologie de l'hôpital Cochin, était que la ciclosporine possédait une efficacité plus importante que le mycophénolate mofétil dans le traitement des formes inflammatoires de birdshot.

Mais notre étude, confrontée aux limites d'une étude rétrospective, soulève les questions suivantes :

- Un an est-il une durée suffisante pour juger de l'efficacité des traitements comparés ?
- Est-il possible de comparer un immunosuppresseur associé à une corticothérapie orale (la ciclosporine) à un immunosuppresseur seul (le mycophénolate) ? Et la différence de patients au sein des deux groupes (28 et 15) constitue-t-elle un biais important ?

- Quel critère de jugement principal est le plus pertinent pour comparer les deux groupes ? Comment peut-on définir un succès ou un échec thérapeutique ?

- Est-il possible d'utiliser le mycophénolate **seul** (sans prednisone) pour traiter un oedème maculaire cystoïde ? Est-ce la raison pour laquelle il est retrouvé plus d'échecs dans ce groupe, ou encore plus d'injections nécessaires ? En d'autres termes, le mycophénolate seul est-il malgré tout efficace dans un certain nombre de cas ? Et le manque de corticostéroïdes oraux associés est-il la seule raison pour laquelle nous trouvons plus d'échecs dans ce groupe ?

- Existe-t-il une différence significative de résultats entre la proportion d'oedème maculaire cystoïde et celle de vascularites en fin de traitement dans les deux groupes ? La ciclosporine serait-elle à préférer dans les formes sévères d'inflammation avec OMC

important? Et le mycophénolate est-il à réserver aux tableaux plus ‘modérés’ avec vascularites prédominantes ?

- L’oedème maculaire cystoïde ou les vascularites sont-ils d’abord contrôlés par les corticoïdes, à la suite de quoi la ciclosporine ou le mycophénolate seront utilisés comme traitement d’entretien et d’épargne cortisonique ?

- Au final, existe-t-il une différence entre les molécules de ciclosporine et mycophénolate? ou bien est-ce simplement l’utilisation de moins de prednisone qui est moins efficace et nécessite un plus grand nombre d’injections ?

Il n’est pas possible d’apporter une réponse formelle à toutes ces questions, mais il est indispensable d’en appréhender les points clefs pour optimiser la mise en route d’une prochaine étude prospective randomisée contrôlée.

L’évaluation des patients atteints de chorioretinopathie de birdshot est un travail complexe : il s’agit d’une maladie chronique aux présentations cliniques hétérogènes, avec de nombreux critères d’analyse et de multiples stratégies thérapeutiques. Pour ces raisons, l’approche de l’équipe de l’hôpital Cochin repose sur une évaluation annuelle standardisée, avec l’analyse de critères fonctionnels (AV, CV) et anatomiques (AF, OCT) systématisés pour chaque patient. Nous avons également choisi de restreindre notre analyse aux patients avec des formes inflammatoires de la maladie - basées sur la présence d’OMC ou de vascularites -, et à deux traitements immunosuppresseurs, la ciclosporine et le mycophénolate.

Notre étude, par son caractère rétrospectif, comporte de nombreux biais. Tout d’abord, la **disparité d’effectifs** entre les deux groupes, avec un plus grand nombre de patients traités par ciclosporine (28 / 43), s’explique par le fait que la dernière était

l'immunosuppresseur utilisé en première intention entre 2002 et 2008, remplacé par la suite par le mycophénolate, moins toxique sur le plan général.

Aussi, un **suivi d'une année seulement** a été choisi en raison du recul beaucoup moins important sur l'utilisation du mycophénolate, débuté autour de 2008 pour les 15 patients inclus, que sur la ciclosporine pour laquelle le recul variait de 3 ans à 8 ans sur notre cohorte. Une durée de suivi supérieure à une année serait cependant souhaitable pour mieux juger de l'absence de rebond inflammatoire ultérieur.

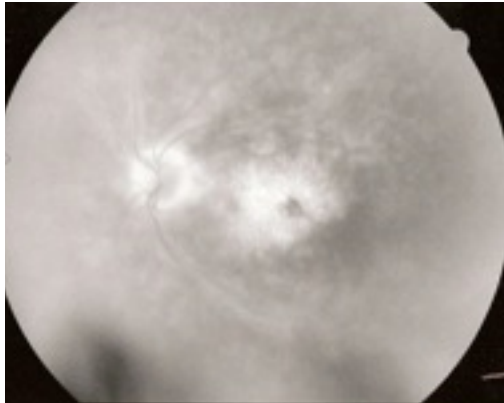
Le schéma de corticothérapie adjuvante n'a pas été contrôlé : dans la première partie de la décennie, lorsque la ciclosporine était l'immunosuppresseur de choix, une **corticothérapie orale** par prednisone 0.5 mg/kg/j était alors systématiquement associée. En revanche, plus tard dans l'étude, lorsque le mycophénolate est devenu le traitement le plus utilisé chez nos patients, **les corticoïdes locaux par injections intra- ou péri-oculaires ont pris une place majeure dans l'arsenal thérapeutique** - limitant l'utilisation de prednisone orale à seulement un tiers des patients traités par mycophénolate - . Ce résultat fut la découverte la plus inattendue de notre étude.

Enfin, les effets secondaires des traitements, plus marqués avec la ciclosporine et sa néphrotoxicité importante et qui ont été à l'origine du '*switch*' progressif ciclosporine ⇨ mycophénolate à partir de 2008, n'ont pas été évalués ici et seront analysés dans une autre étude.

Le niveau de traitement approprié est dicté par la sévérité de l'atteinte. Il est d'abord essentiel d'établir une distinction entre deux formes distinctes de la maladie de birdshot :

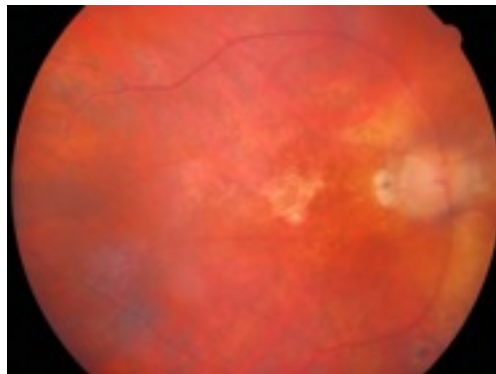
1. les formes **inflammatoires** ou **actives**, caractérisées par la présence de vascularites, de hyalite, d'oedème maculaire et/ou d'oedème papillaire. Ces atteintes inflammatoires peuvent être **centrales** (oedème maculaire à l'OCT ou angiographique, vascularites

prédominant au pôle postérieur et dans la région péri-fovéolaire à l'angiographie) ou **périphériques** (diffusions périphériques angiographiques).



Papillite, vascularites des arcades temporales et OMC
sur l'angiographie à la fluorescéine

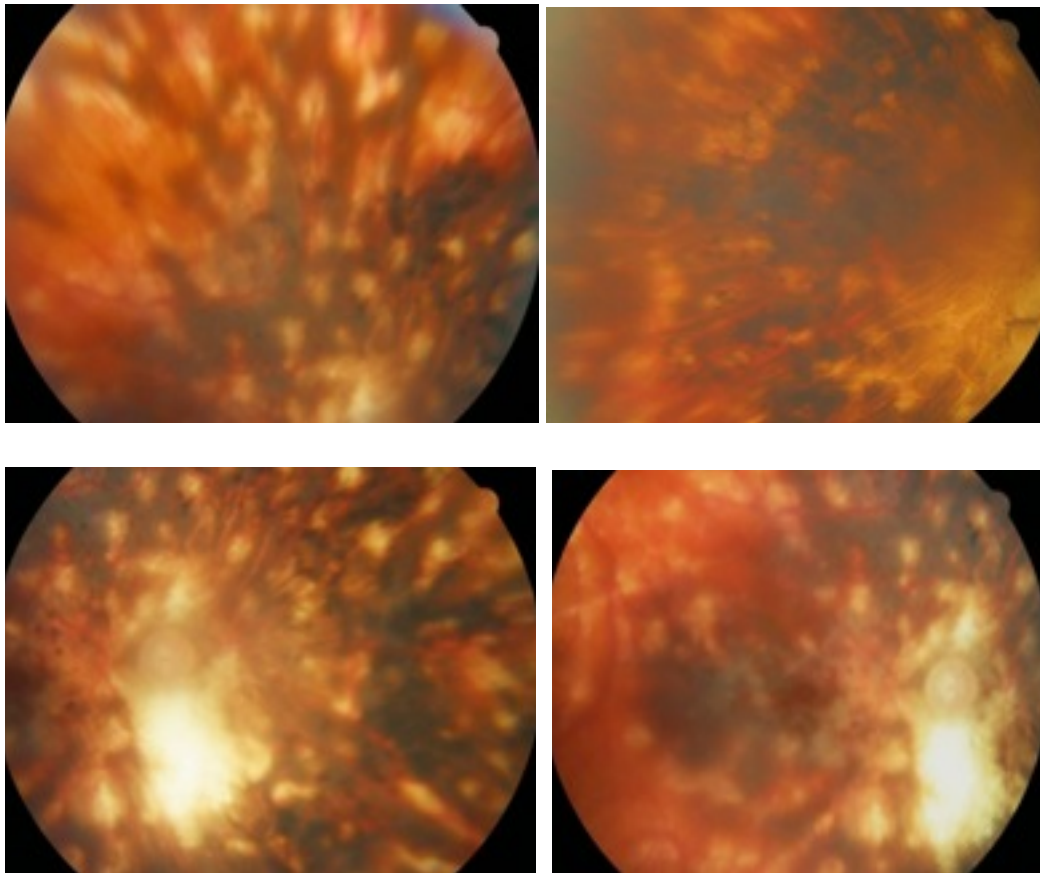
2. les formes **atrophiques**, vraisemblablement séquellaires d'anciennes formes actives désormais éteintes, se traduisent par de vastes plages atrophiques pouvant là aussi être **centrales** (altérant l'acuité visuelle) ou **périphériques** (responsables d'une **dégradation du champ visuel** périphérique).



Vastes plages atrophiques maculaire et péri-papillaire au FO

Ces deux profils de la maladie, très différents en terme de sémiologie (clinique, angiographique et tomographique) le sont également en terme de traitement. Ils pourraient même être considérés comme deux maladies totalement distinctes.

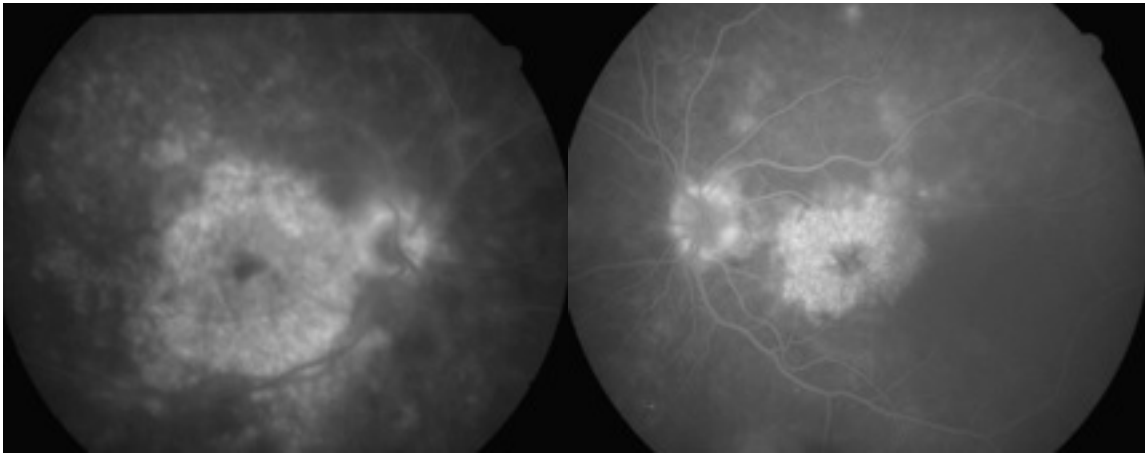
Ainsi, les formes atrophiques nécessitent le plus souvent une simple surveillance si leur évolution est stable. En cas d'aggravation des déficits campimétriques périphériques, un traitement immunosuppresseur à but “**stabilisateur**” serait indiqué, pour limiter l'évolution de la rétinopathie [71].



Forme de type pseudo rétinopathie pigmentaire avec atrophie rétinienne et migrations pigmentaires, après 20 ans d'évolution [Taches caractéristiques bien visibles] .

En revanche, les formes inflammatoires, au centre de notre étude, requièrent un traitement anti-inflammatoire et immuno-suppresseur pour “éteindre” les vascularites, marqueurs les plus sensibles de l'activité de la maladie. En cas d'oedème maculaire cystoïde, ce(s) traitement(s) de fond par voie générale peuvent être “**renforcés**” par des injections

oculaires (intra-vitréennes ou sous-ténoniennes) de corticoïdes, permettant de passer le cap de la phase aiguë “hyperactive” de l’inflammation.



Papillite bilatérale et OMC majeurs (4+ OD et 3+ OG) sur l’angiographie à la fluorescéine

On comprend alors que toute la difficulté thérapeutique consiste non seulement à repérer les formes ou les rebonds inflammatoires, parfois très discrets sémiologiquement, mais surtout à discuter la pertinence et la chronologie du choix d’un traitement de fond (corticoïdes oraux, ciclosporine, mycophénolate mofétil...) et/ou de traitements de “renfort” locaux (les injections).

En effet, certains patients avec une inflammation très modérée peuvent répondre, de manière suffisante, à de seules injections de corticoïdes loco-régionaux (IVT ou ST) [87]. Dix-huit patients sur les 211 de notre cohorte de départ ont pu ainsi être traités efficacement par injections de triamcinolone seules. Mais si ces dernières sont répétées trop fréquemment, elles entraînent des effets indésirables notables - hypertension oculaire et cataracte au premier plan - . D’autres malades requièrent l’utilisation de **corticoïdes par voie systémique** pour contrôler l’inflammation : parmi eux, certains patients peuvent être contrôlés et stabilisés à des doses de corticoïdes inférieures à 10 mg/j [85], alors que d’autres nécessitent des doses plus élevées. Cependant, un traitement au long cours par corticoïdes oraux seuls paraît, même

à la dose de 10 mg/j, inacceptable, compte tenu des risques importants de morbi-mortalité et à la réponse insuffisante de nombreux patients à une corticothérapie per os isolée [125].

La ciclosporine a été décrite comme efficace sur les formes inflammatoires de la chorioretinopathie de birdshot dans des études rétrospectives [88-89]. Les résultats des premières études ont rapporté une amélioration de l'acuité visuelle, une diminution de la hyalite et une stabilisation de l'évolution des yeux traités par ciclosporine à la dose de 10 mg/kg/j ! Cette très forte dose était également associée à une forte incidence de néphrotoxicité et d'hypertension artérielle. Vitale & al. [88] ont ensuite rapporté une série de 19 patients atteints de maladie de birdshot pour lesquels un traitement par ciclosporine à un dosage plus faible, de **2,5 à 5 mg/kg** montrait une efficacité. Cette étude retrouvait une régression de la hyalite pour 88,5 % des yeux, et une acuité visuelle améliorée ou stable pour 83,3 % des yeux. Cette proportion de succès est comparable aux 72% retrouvés dans le groupe ciclosporine de notre étude. Mais c'est sur les effets secondaires que la différence de dosage était la plus parlante : seulement 2 cas d'hypertension artérielle rapportés et aucun cas de néphrotoxicité.

Ainsi, il est recommandé de débiter le traitement par ciclosporine à une dose initiale de **2,5 à 3 mg/kg/j**, puis d'augmenter progressivement la posologie jusqu'au palier nécessaire pour contrôler l'inflammation, tout en vérifiant l'absence de survenue de toxicité. La dose maximale serait de 5 mg/kg selon ces auteurs. Une surveillance de la formule sanguine, de la fonction rénale et de la tension artérielle doit être mise en place. Un suivi de la concentration de ciclosporine sérique peut être pratiqué pour évaluer l'efficacité du traitement et son observance. D'autres effets secondaires possibles- hirsutisme, paresthésies, tremblements, hyperplasie gingivale - ne sont pas considérés comme des risques de morbidité, mais sont

mentionnés, si bien qu'un espacement ou une diminution des posologies peuvent être indiqués en cas de retentissement de ces effets indésirables sur la qualité de vie du patient.

L'utilisation du **kétoconazole** comme adjuvant à la ciclosporine a été décrite dans une étude : retardant le métabolisme de la ciclosporine, le kétoconazole pourrait ainsi permettre d'abaisser la dose de ciclosporine requise pour maintenir le contrôle de l'inflammation. Silverstein et Wong [128] ont démontré qu'il était possible de maintenir le taux résiduel de ciclosporine chez un patient lorsque la dose de ciclosporine est abaissée de 200 mg/j (3 mg/kg) à 50 mg/j (0,75 mg/kg) en association à du kétoconazole à 200 mg/j, ce qui correspond à une réduction de 80 % de la consommation de ciclosporine. Mais en dehors de ces économies, il n'est malheureusement pas possible de corréliser la stabilisation des taux sériques de ciclosporine à un contrôle satisfaisant de l'inflammation ou même à une réduction de la toxicité potentielle. Cependant, les taux sanguins de ciclosporine sont toujours dans la fenêtre thérapeutique, et l'on peut s'attendre à une fréquence de toxicité inchangée. Enfin, le kétoconazole n'est pas sans effets indésirables propres, avec un risque d'hépatite au premier plan.

Il existe peu d'études sur l'effet d'autres traitements immunomodulateurs dans la maladie. Kiss & al. [113] ont décrit l'utilisation de mycophénolate mofétil, d'azathioprine, de méthotrexate et de daclizumab dans une série de 28 patients atteints de maladie de birdshot, mais le trop faible effectif de l'étude rendait difficile toute conclusion sur l'efficacité propre de chacune des quatre molécules utilisées. LeHoang & al. [94] ont enfin décrit l'utilisation d'immunoglobulines intraveineuses dans une série de 18 patients pour le traitement initial des formes actives de chorioretinopathie de birdshot, et on noté une stabilisation de l'acuité visuelle sur 33 des 36 yeux pour un suivi moyen de 39 mois.

La comparaison des groupes ciclosporine et mycophénolate dans notre étude ne montrait pas de différence à l'initiation du traitement dans les 2 groupes en termes d'âge moyen (53 ans), de proportion d'OMC (64.3 vs. 66.7%) ou de vascularites (75 vs. 73%).

Aucune différence significative après un an de traitement n'a été retrouvée entre les deux groupes, notamment en terme d'acuité visuelle, d'oedème maculaire et de vascularites. En effet, la proportion de patients avec oedème maculaire $\geq 1+$ avait été réduite de 64.3% à 28.6% dans le groupe ciclosporine ($p = 0.004$), et de 66.7% à 46.7% dans le groupe mycophénolate ($p = 0.059$), et la part de vascularites réduite de 75% à 32% chez les patients traités par ciclosporine ($p=0.003$), et de 73% à 33% chez ceux traités par mycophénolate ($p = 0.034$). La plus grande efficacité apparente de la ciclosporine sur l'OMC n'atteignait pourtant pas un seuil significatif pour en tirer des conclusions ($p = 0.244$). Il est par ailleurs établi que le traitement de l'oedème maculaire doit être systématique [125], alors que le traitement des vascularites est moins consensuel.

Mais, de façon plus inattendue, cette étude a mis en lumière le **changement du schéma de corticothérapie associée au cours de la décennie** : la prednisone orale, systématiquement utilisée il y a dix ans, a été progressivement supplantée par des corticoïdes en injections à mesure que le mycophénolate devenait l'immunosuppresseur de choix pour le traitement des formes inflammatoires de birdshot. Le recours à un plus grand nombre d'injections dans ce groupe est donc vraisemblablement en rapport avec le manque de prednisone associée, rendant possible la survenue de rebonds inflammatoires lors de la dissipation de l'effet, très temporaire, de la triamcinolone intra- ou péri-oculaire.

Il apparaîtrait ainsi que les marqueurs d'inflammation de la chorioretinopathie de birdshot (oedème maculaire ou vascularites) sont d'abord contrôlés par les corticoïdes (prednisone et/ou triamcinolone en injections), et seulement dans un deuxième temps, maintenus calmés par un traitement d'entretien et d'épargne cortisonique (ciclosporine ou mycophénolate).

V. CONCLUSION

La prise en charge thérapeutique de la chorioretinopathie de type birdshot fait appel à des traitements anti-inflammatoires et immunosuppresseurs. Aucun essai clinique n'a encore été réalisé, et le choix du traitement demeure encore à ce jour largement empirique. Ce travail représente la première étude comparant l'efficacité de deux immunosuppresseurs sur un grand effectif dans le traitement de la maladie de birdshot. Nous avons volontairement restreint notre analyse à l'initiation de traitement chez des patients présentant une forme active de la maladie. L'analyse rétrospective des résultats n'a pas retrouvé de différence significative d'efficacité entre les deux groupes pour tous les paramètres mesurés, notamment en terme d'acuité visuelle, et de proportion de patients avec oedème maculaire ou vascularites à un an de traitement. Elle a en revanche mis en évidence, parallèlement au remplacement de la ciclosporine par le mycophénolate, une évolution notable des modalités de corticothérapie associée. La ciclosporine, immunosuppresseur de choix en début de décennie, a été remplacée par le mycophénolate depuis 2008. L'étude a révélé que le traitement concomitant par prednisone orale, systématiquement administré avec la ciclosporine, ne concernait plus qu'un tiers des patients traités par mycophénolate. Ces derniers avaient bénéficié d'un plus grand nombre d'injections de triamcinolone que ceux traités par ciclosporine. Les corticoïdes sont généralement considérés indispensables en début de traitement pour contrôler l'inflammation. Le rôle essentiel des immunosuppresseurs est de limiter leur durée d'utilisation, réalisant une nécessaire épargne cortisonée.

Au terme de cette étude, l'évolution de nos deux groupes de patients était comparable et favorable à un an. Toutefois, nos résultats ne nous permettent pas de conclure à la supériorité ou à l'équivalence d'un traitement par rapport à un autre. La comparaison de ces modalités thérapeutiques devra passer par une étude prospective randomisée attribuant aux deux groupes de patients le même mode de corticothérapie associée, qu'il soit local ou général.

VI. BIBLIOGRAPHIE

1. Jabs, D.A., R.B. Nussenblatt, and J.T. Rosenbaum, *Standardization of uveitis nomenclature for reporting clinical data. Results of the First International Workshop*. Am J Ophthalmol, 2005. **140**(3): p. 509-16.
2. Darrell, R.W., H.P. Wagener, and L.T. Kurland, *Epidemiology of uveitis. Incidence and prevalence in a small urban community*. Arch Ophthalmol, 1962. **68**: p. 502-14.
3. Smit, R.L. and G.S. Baarsma, *Epidemiology of uveitis*. Curr Opin Ophthalmol, 1995. **6**(3): p. 57-61.
4. Rodriguez, A., et al., *Referral patterns of uveitis in a tertiary eye care center*. Arch Ophthalmol, 1996. **114**(5): p. 593-9.
5. McCannel, C.A., et al., *Causes of uveitis in the general practice of ophthalmology. UCLA Community-Based Uveitis Study Group*. Am J Ophthalmol, 1996. **121**(1): p. 35-46.
6. Tran, V.T., et al., *Epidemiological characteristics of uveitis in Switzerland*. Int Ophthalmol, 1994. **18**(5): p. 293-8.
7. Jakob, E., et al., *Uveitis subtypes in a german interdisciplinary uveitis center--analysis of 1916 patients*. J Rheumatol, 2009. **36**(1): p. 127-36.
8. Gritz, D.C. and I.G. Wong, *Incidence and prevalence of uveitis in Northern California; the Northern California Epidemiology of Uveitis Study*. Ophthalmology, 2004. **111**(3): p. 491-500; discussion 500.
9. Sinha, A.A., M.T. Lopez, and H.O. McDevitt, *Autoimmune diseases: the failure of self tolerance*. Science, 1990. **248**(4961): p. 1380-8.
10. Rose, N.R.a.B., C., *Defining criteria for autoimmune diseases (Witebsky's postulates revisited)*. Immunology today., 1993. **14**: p. 426-430.
11. Wicker, L.S., *Major histocompatibility complex-linked control of autoimmunity*. J Exp Med, 1997. **186**(7): p. 973-5.
12. Bach, J.F., *Organ-specific autoimmunity*. Immunol Today, 1995. **16**(7): p. 353-5.
13. Germain, R.N., *MHC-dependent antigen processing and peptide presentation: providing ligands for T lymphocyte activation*. Cell, 1994. **76**(2): p. 287-99.
14. Lie, B.A. and E. Thorsby, *Several genes in the extended human MHC contribute to predisposition to autoimmune diseases*. Curr Opin Immunol, 2005. **17**(5): p. 526-31.
15. *Complete sequence and gene map of a human major histocompatibility complex. The MHC sequencing consortium*. Nature, 1999. **401**(6756): p. 921-3.
16. Horton, R., et al., *Gene map of the extended human MHC*. Nat Rev Genet, 2004. **5**(12): p. 889-99.
17. Moller, G., ed. *Origin of the Major Histocompatibility Complex diversity*. Immunol. Rev. Vol. 143. 1995. 5-292.
18. Grosberg, R.K. and M.W. Hart, *Mate selection and the evolution of highly polymorphic self/nonself recognition genes*. Science, 2000. **289**(5487): p. 2111-4.
19. Babbitt, B.P., et al., *Binding of immunogenic peptides to Ia histocompatibility molecules*. Nature, 1985. **317**(6035): p. 359-61.
20. Schreuder, G.M., et al., *The HLA dictionary 1999: a summary of HLA-A, -B, -C, -DRB1/3/4/5, -DQB1 alleles and their association with serologically defined HLA-A, -B, -C, -DR, and -DQ antigens*. Hum Immunol, 1999. **60**(11): p. 1157-81.
21. Pamer, E. and P. Cresswell, *Mechanisms of MHC class I--restricted antigen processing*. Annu Rev Immunol, 1998. **16**: p. 323-58.
22. Pieters, J., *MHC class II-restricted antigen processing and presentation*. Adv Immunol, 2000. **75**: p. 159-208.
23. Beck, S. and J. Trowsdale, *Sequence organisation of the class II region of the human MHC*. Immunol Rev, 1999. **167**: p. 201-10.
24. Fernando, M.M., et al., *Defining the role of the MHC in autoimmunity: a review and pooled analysis*. PLoS Genet, 2008. **4**(4): p. e1000024.
25. McCluskey, J. and C.A. Peh, *The human leucocyte antigens and clinical medicine: an overview*. Rev Immunogenet, 1999. **1**(1): p. 3-20.
26. Invernizzi, P. and M.E. Gershwin, *The genetics of human autoimmune disease*. J Autoimmun, 2009.
27. Hewagama, A. and B. Richardson, *The genetics and epigenetics of autoimmune diseases*. J Autoimmun, 2009. **33**(1): p. 3-11.
28. Bonnotte, B., *[Pathogenic mechanisms of autoimmune diseases]*. Rev Med Interne, 2004. **25**(9): p. 648-58.
29. Boscolo, P., et al., *Environmental and occupational stress and autoimmunity*. Autoimmun Rev, 2008. **7**(4): p. 340-3.
30. Davies, A.J., *Immunological tolerance and the autoimmune response*. Autoimmun Rev, 2008. **7**(7): p. 538-43.
31. Goodnow, C.C., et al., *Cellular and genetic mechanisms of self tolerance and autoimmunity*. Nature, 2005. **435**(7042): p. 590-7.
32. Klein, J. and A. Sato, *The HLA system. First of two parts*. N Engl J Med, 2000. **343**(10): p. 702-9.
33. Reveille, J.D., *Major histocompatibility genes and ankylosing spondylitis*. Best Pract Res Clin Rheumatol, 2006. **20**(3): p. 601-9.

34. Reveille, J.D. and R.M. Maganti, *Subtypes of HLA-B27: history and implications in the pathogenesis of ankylosing spondylitis*. Adv Exp Med Biol, 2009. **649**: p. 159-76.
35. Larsen, C.E. and C.A. Alper, *The genetics of HLA-associated disease*. Curr Opin Immunol, 2004. **16**(5): p. 660-7.
36. Carson, D.A., *Genetic factors in the etiology and pathogenesis of autoimmunity*. FASEB J, 1992. **6**(10): p. 2800-5.
37. Kyewski, B. and J. Derbinski, *Self-representation in the thymus: an extended view*. Nat Rev Immunol, 2004. **4**(9): p. 688-98.
38. Hardy, J. and A. Singleton, *Genomewide association studies and human disease*. N Engl J Med, 2009. **360**(17): p. 1759-68.
39. Wandstrat, A. and E. Wakeland, *The genetics of complex autoimmune diseases: non-MHC susceptibility genes*. Nat Immunol, 2001. **2**(9): p. 802-9.
40. Alarcon-Riquelme, M.E., *Recent advances in the genetics of autoimmune diseases*. Ann N Y Acad Sci, 2007. **1110**: p. 1-9.
41. Vegvari, A., et al., *The genetic background of ankylosing spondylitis*. Joint Bone Spine, 2009.
42. Breban, M., et al., *The genetics of spondyloarthropathies*. Joint Bone Spine, 2006. **73**(4): p. 355-62.
43. Brown, M.A., *Genetics and the pathogenesis of ankylosing spondylitis*. Curr Opin Rheumatol, 2009. **21**(4): p. 318-23.
44. Gerber DA, Bonham CA, Thomson AW., *Immunosuppressive agents : recent developments in molecular action and clinical application*. Transplant Proc 1998. **30**: 1712-15.
45. Palestine AG, Austin HA III, Balow JE & al., *Renal histopathologic alterations in patients treated with ciclosporine for uveitis*. N England J Med 1986 ; 314:1293-1298.
46. Laval, S.H., et al., *Whole-genome screening in ankylosing spondylitis: evidence of non-MHC genetic-susceptibility loci*. Am J Hum Genet, 2001. **68**(4): p. 918-26.
47. Hugot, J.P., et al., *Association of NOD2 leucine-rich repeat variants with susceptibility to Crohn's disease*. Nature, 2001. **411**(6837): p. 599-603.
48. Timms, A.E., et al., *The interleukin 1 gene cluster contains a major susceptibility locus for ankylosing spondylitis*. Am J Hum Genet, 2004. **75**(4): p. 587-95.
49. Jarvinen, P., *Occurrence of ankylosing spondylitis in a nationwide series of twins*. Arthritis Rheum, 1995. **38**(3): p. 381-3.
50. Brown, M.A., et al., *Susceptibility to ankylosing spondylitis in twins: the role of genes, HLA, and the environment*. Arthritis Rheum, 1997. **40**(10): p. 1823-8.
51. Brown, M.A., et al., *Recurrence risk modelling of the genetic susceptibility to ankylosing spondylitis*. Ann Rheum Dis, 2000. **59**(11): p. 883-6.
52. van der Linden, S.M., et al., *The risk of developing ankylosing spondylitis in HLA-B27 positive individuals. A comparison of relatives of spondylitis patients with the general population*. Arthritis Rheum, 1984. **27**(3): p. 241-9.
53. Reveille, J.D., *The genetic basis of ankylosing spondylitis*. Curr Opin Rheumatol, 2006. **18**(4): p. 332-41.
54. Brown, M.A., B.P. Wordsworth, and J.D. Reveille, *Genetics of ankylosing spondylitis*. Clin Exp Rheumatol, 2002. **20**(6 Suppl 28): p. S43-9.
55. Carter, K.W., et al., *Combined analysis of three whole genome linkage scans for Ankylosing Spondylitis*. Rheumatology (Oxford), 2007. **46**(5): p. 763-71.
56. Todd, J.A. and L. Steinman, *The environment strikes back*. Curr Opin Immunol, 1993. **5**(6): p. 863-5.
57. Shah, K.H., et al., *Birdshot chorioretinopathy*. Surv Ophthalmol, 2005. **50**(6): p. 519-41.
58. Ryan, S.J. and A.E. Maumenee, *Birdshot retinochoroidopathy*. Am J Ophthalmol, 1980. **89**(1): p. 31-45.
59. Levinson, R.D., et al., *Research criteria for the diagnosis of birdshot chorioretinopathy: results of an international consensus conference*. Am J Ophthalmol, 2006. **141**(1): p. 185-7.
60. Levinson, R.D., et al., *Longitudinal cohort study of patients with birdshot chorioretinopathy. V. Quality of life at baseline*. Am J Ophthalmol, 2009. **147**(2): p. 346-350 e2.
61. Priem, H.A. and J.A. Oosterhuis, *Birdshot chorioretinopathy: clinical characteristics and evolution*. Br J Ophthalmol, 1988. **72**(9): p. 646-59.
62. Priem, H.A., et al., *Electrophysiologic studies in birdshot chorioretinopathy*. Am J Ophthalmol, 1988. **106**(4): p. 430-6.
63. Holland, G.N., et al., *Longitudinal cohort study of patients with birdshot chorioretinopathy II: color vision at baseline*. Am J Ophthalmol, 2006. **142**(6): p. 1013-8.
63. Kappel & al. , *Contrast sensitivity among patients with birdshot chorioretinopathy*, Am J Ophthalmol, 2009 Feb;147(2):351-356
64. Gasch, A.T., J.A. Smith, and S.M. Whitcup, *Birdshot retinochoroidopathy*. Br J Ophthalmol, 1999. **83**(2): p. 241-9.
65. Soubrane, G., R. Bokobza, and G. Coscas, *Late developing lesions in birdshot retinochoroidopathy*. Am J Ophthalmol, 1990. **109**(2): p. 204-10.

66. Monnet, D., et al., *Longitudinal cohort study of patients with birdshot chorioretinopathy. I. Baseline clinical characteristics.* Am J Ophthalmol, 2006. **141**(1): p. 135-42.
67. Monnet, D., et al., *Longitudinal cohort study of patients with birdshot chorioretinopathy. III. Macular imaging at baseline.* Am J Ophthalmol, 2007. **144**(6): p. 818-828.
68. Fardeau, C., et al., *Indocyanine green angiography in birdshot chorioretinopathy.* Ophthalmology, 1999. **106**(10): p. 1928-34.
69. Milea, D., et al., *Indocyanine green angiography in choroidal tuberculomas.* Br J Ophthalmol, 1999. **83**(6): p. 753.
70. Howe, L.J., et al., *Choroidal abnormalities in birdshot chorioretinopathy: an indocyanine green angiography study.* Eye, 1997. **11 (Pt 4)**: p. 554-9.
71. Thorne, J.E., et al., *Loss of visual field among patients with birdshot chorioretinopathy.* Am J Ophthalmol, 2008. **145**(1): p. 23-28.
72. Gass, J.D., *Vitiliginous chorioretinitis.* Arch Ophthalmol, 1981. **99**(10): p. 1778-87.
73. Gordon, L.K., et al., *Longitudinal cohort study of patients with birdshot chorioretinopathy. IV. Visual field results at baseline.* Am J Ophthalmol, 2007. **144**(6): p. 829-837.
74. Zacks, D.N., et al., *Electroretinograms as an indicator of disease activity in birdshot retinochoroidopathy.* Graefes Arch Clin Exp Ophthalmol, 2002. **240**(8): p. 601-7.
75. Oh, K.T., N.J. Christmas, and J.C. Folk, *Birdshot retinochoroiditis: long term follow-up of a chronically progressive disease.* Am J Ophthalmol, 2002. **133**(5): p. 622-9.
76. Nussenblatt, R.B., et al., *Birdshot retinochoroidopathy associated with HLA-A29 antigen and immune responsiveness to retinal S-antigen.* Am J Ophthalmol, 1982. **94**(2): p. 147-58.
77. Rothova, A. and M.J. Van Schooneveld, *The end stage of birdshot retinochoroidopathy.* Br J Ophthalmol, 1995. **79**(11): p. 1058-9.
78. Hirose, T., et al., *Retinal function in birdshot retinochoroidopathy.* Acta Ophthalmol (Copenh), 1991. **69**(3): p. 327-37.
79. Rothova, A., et al., *Birdshot chorioretinopathy: long-term manifestations and visual prognosis.* Ophthalmology, 2004. **111**(5): p. 954-9.
80. Smit, R.L., G.S. Baarsma, and J. de Vries, *Classification of 750 consecutive uveitis patients in the Rotterdam Eye Hospital.* Int Ophthalmol, 1993. **17**(2): p. 71-6.
81. Soubrane, G., et al., *Birdshot retinochoroidopathy and subretinal new vessels.* Br J Ophthalmol, 1983. **67**(7): p. 461-7.
82. Brucker, A.J., et al., *Subretinal choroidal neovascularization in birdshot retinochoroidopathy.* Am J Ophthalmol, 1985. **99**(1): p. 40-4.
83. Godel, V., E. Baruch, and M. Lazar, *Late development of chorioretinal lesions in birdshot retinochoroidopathy.* Ann Ophthalmol, 1989. **21**(2): p. 49-52.
84. Kaplan, H.J. and T.M. Aaberg, *Birdshot retinochoroidopathy.* Am J Ophthalmol, 1980. **90**(6): p. 773-82.
85. Ladas, J.G., A.C. Arnold, and G.N. Holland, *Control of visual symptoms in two men with birdshot retinochoroidopathy using low-dose oral corticosteroid therapy.* Am J Ophthalmol, 1999. **128**(1): p. 116-8.
86. Martidis, A., J.S. Duker, and C.A. Puliafito, *Intravitreal triamcinolone for refractory cystoid macular edema secondary to birdshot retinochoroidopathy.* Arch Ophthalmol, 2001. **119**(9): p. 1380-3.
87. Shah, A. and M. Branley, *Use of intravitreal triamcinolone in the management of birdshot retinochoroidopathy associated with cystoid macular oedema: a case study over a three-year period.* Clin Experiment Ophthalmol, 2005. **33**: 442-444.
88. Vitale AT., Rodriguez A and Foster C.S. , *Low-dose cyclosporine therapy in the treatment of birdshot retinochoroidopathy.* Ophthalmology, 1994. **101**(5): 822-31.
89. Le Hoang, P., et al., *Cyclosporine in the treatment of birdshot retinochoroidopathy.* Transplant Proc, 1988. **20**(3 Suppl 4): p. 128-30.
90. Greenwood, A.J., M.R. Stanford, and E.M. Graham, *The role of azathioprine in the management of retinal vasculitis.* Eye, 1998. **12 (Pt 5)**: p. 783-8.
91. Bloch-Michel, E. and E. Frau, *Birdshot retinochoroidopathy and HLA-A29+ and HLA-A29- idiopathic retinal vasculitis: comparative study of 56 cases.* Can J Ophthalmol, 1991. **26**(7): p. 361-6.
92. Leder, H.A., et al., *Disappearance of classic birdshot spots after immunosuppression with tacrolimus and mycophenolate mofetil.* Br J Ophthalmol, 2008. **92**(2): p. 291.
93. Sobrin, L., et al., *Daclizumab for treatment of birdshot chorioretinopathy.* Arch Ophthalmol, 2008. **126**(2): p. 186-91.
94. LeHoang, P., et al., *Intravenous immunoglobulin (IVIg) for the treatment of birdshot retinochoroidopathy.* Ocul Immunol Inflamm, 2000. **8**(1): p. 49-57.
95. Hesse, S., et al., *Psoriasis and birdshot chorioretinopathy: response to aromatic retinoids.* Dermatology, 1993. **187**(2): p. 137-9.

96. de Courten, C. and C.P. Herbort, *Potential role of computerized visual field testing for the appraisal and follow-up of birdshot chorioretinopathy*. Arch Ophthalmol, 1998. **116**(10): p. 1389-91.
97. Vrabec, T.R., et al., *Taches de bougie*. Ophthalmology, 1995. **102**(11): p. 1712-21.
98. LeHoang, P., et al., *HLA-A29.2 subtype associated with birdshot retinochoroidopathy*. Am J Ophthalmol, 1992. **113**(1): p. 33-5.
99. Barondes, M.J., et al., *Peripheral retinal neovascularization in birdshot retinochoroidopathy*. Ann Ophthalmol, 1989. **21**(8): p. 306-8.
100. Yang, P., et al., *Clinical patterns and characteristics of uveitis in a tertiary center for uveitis in China*. Curr Eye Res, 2005. **30**(11): p. 943-8.
101. Rathinam, S.R. and P. Namperumalsamy, *Global variation and pattern changes in epidemiology of uveitis*. Indian J Ophthalmol, 2007. **55**(3): p. 173-83.
102. Fich, M. and T. Rosenberg, *Birdshot retinochoroidopathy in monozygotic twins*. Acta Ophthalmol (Copenh), 1992. **70**(5): p. 693-7.
103. Trinh, L., et al., *Clinical features, treatment methods, and evolution of birdshot chorioretinopathy in 5 different families*. Am J Ophthalmol, 2009. **147**(6): p. 1042-7, 1047 e1.
104. Priem, H.A., et al., *HLA typing in birdshot chorioretinopathy*. Am J Ophthalmol, 1988. **105**(2): p. 182-5.
105. Monnet D. and Brezin A.P., *Birdshot chorioretinopathy*. Curr Opin Ophthalmol, 2006. **17**(6): p. 545-50.
106. Wee, R. and G. Papaliodis, *Genetics of birdshot chorioretinopathy*. Semin Ophthalmol, 2008. **23**(1): p. 53-7.
109. Tabary, T., et al., [*HLA-A29 sub-types and "Birdshot" choroido-retinopathy susceptibility: a possible "resistance motif" in the HLA-A29.1 molecule*]. C R Acad Sci III, 1991. **313**(13): p. 599-605.
110. Tabary, T., et al., *Susceptibility to birdshot chorioretinopathy is restricted to the HLA-A29.2 subtype*. Tissue Antigens, 1990. **36**(4): p. 177-9.
111. Baltatzis & al., *Mycophenolate mofetil as an immunomodulatory agent in the treatment of chronic ocular inflammatory disorders*. Ophthalmology 2003, 110:1061-65.
112. Levinson, R.D., et al., *Human leukocyte antigen A29 subtypes associated with birdshot retinochoroidopathy*. Am J Ophthalmol, 2004. **138**(4): p. 631-4.
113. Kiss S & al . *Long term follow-up of patients with Birdshot retinochoroidopathy treated with corticosteroid-sparing systemic immunomodulatory therapy*. Ophthalmology 2005; 112:1066-71
114. Szpak, Y., et al., *Spontaneous retinopathy in HLA-A29 transgenic mice*. Proc Natl Acad Sci U S A, 2001. **98**(5): p. 2572-6.
115. Caspi, R.R., *Experimental autoimmune uveoretinitis in the rat and mouse*. Curr Protoc Immunol, 2003. **Chapter 15**: p. Unit 15 6.
116. de Smet, M.D., et al., *Cellular immune responses of patients with uveitis to retinal antigens and their fragments*. Am J Ophthalmol, 1990. **110**(2): p. 135-42.
117. Jobin, D., et al., *Severe retinochoroidopathy: variations of humoral and cellular immunity to S-antigen in a longitudinal study*. Curr Eye Res, 1990. **9 Suppl**: p. 91-6.
118. Gaudio, P.A., D.B. Kaye, and J.B. Crawford, *Histopathology of birdshot retinochoroidopathy*. Br J Ophthalmol, 2002. **86**(12): p. 1439-41.
120. Christen, U. and M.G. von Herrath, *Initiation of autoimmunity*. Curr Opin Immunol, 2004. **16**(6): p. 759-67.
122. Holak, H.M., S. Szymaniec, and S.A. Holak, *The pathogenesis of birdshot chorioretinopathy*. Surv Ophthalmol, 2006. **51**(4): p. 446-7; author reply 447.
123. Ebenezer D., Thorne JE & al. , *Mycophenolate mofetil for ocular inflammation*. Am J Ophthalmol 2010; 149:423-432.
124. Scott IU., Flynn HW & al. , *Intravitreal triamcinolone acetate for idiopathic cystoid macular edema* . Am J Ophthalmol 2003; 136: 737-739.
125. Jabs D.A., Rosenbaum JT & al. , *Guidelines for the use of immunosuppressive drugs in patients with ocular inflammatory disorders : recommendations of an expert panel*. Am J Ophthalmol 2000; 130: 492-513.
126. Jap A and Chee SP, *Immunosuppressive therapy for ocular diseases*. Curr Opin Ophthalmol, 2008. **19**: 535-540.
127. Yanuzzi LA., *A perspective on the treatment of aphakic cystoid macular edema*. Surv Ophthalmol 1984; 28: 540-553.
128. Silverstein BE & Wong IG, *Reduction of cyclosporine dosage with ketoconazole in a patient with birdshot retinochoroidopathy* . Am J Ophthalmol 1998, 125(1):106-8.
129. Kaçmaz & al., *Cyclosporine for ocular inflammatory diseases*. Ophthalmology 2010, 117:576-84.
130. Kean OT & al., *Birdshot retinochoroiditis : long term follow-up of a chronically progressive disease*. Am J Ophthalmol 2002, 133:622-29.

R É S U M É :

Ciclosporine et mycophénolate mofétil dans le traitement de la chorioretinopathie de type birdshot

Une cohorte de 211 patients a été examinée de manière standardisée chaque année entre 2002 et 2010 dans un centre de référence pour uvéites. L'efficacité de la ciclosporine et du mycophénolate a été comparée de manière rétrospective à un an de leur initiation, chez des patients présentant une forme active de la maladie, définie par la présence d'un oedème maculaire et/ou de vascularites rétiniennes angiographiques. Les critères d'analyse étaient les suivants: acuité visuelle, champ visuel, épaisseur maculaire centrale en OCT, cotation de l'oedème maculaire cystoïde et des vascularites sur l'angiographie à la fluorescéine. Le mode et la dose de corticothérapie associée, incluant le nombre d'injections de triamcinolone réalisées au cours de l'année ont également été considérés. Quarante-trois patients (17 hommes, 26 femmes, âge moyen 53.1 ans) remplissaient les critères d'inclusion, sans différence significative à l'initiation du traitement dans les proportions d'oedème maculaire (64.3% et 66.7%) et de vascularites (75% et 73.3%) dans les deux groupes. Vingt-huit patients ont été traités par ciclosporine (3 mg/kg/j) et quinze par mycophénolate (1,6 g/j). La ciclosporine était l'immunosuppresseur de choix entre 2002 et 2008, remplacé ensuite par le mycophénolate. Un traitement concomitant par prednisone orale avait été initié chez 100% des patients sous ciclosporine contre 33% des patients sous mycophénolate. A l'inverse un plus grand nombre d'injections de triamcinolone a été comptabilisé dans le groupe mycophénolate vs. ciclosporine [1.4 vs. 0.9 par patient]. Aucune différence significative d'efficacité n'a été retrouvée entre les deux groupes pour chacun des paramètres étudiés. Notre étude a en revanche mis en évidence une évolution des pratiques thérapeutiques, avec une modification du mode d'administration de la corticothérapie associée, parallèlement au remplacement de la ciclosporine par le mycophénolate mofétil.

Mots clés : Chorioretinopathie de birdshot - Ciclosporine - Mycophénolate mofétil

Discipline : Ophtalmologie

Unité : Université Paris Descartes - Service d'ophtalmologie de l'hôpital Cochin, Paris