



**HAL**  
open science

## Ampliation ultrasonique en chirurgie endodontique : étude expérimentale de la séquence d'inserts 3-6-9 mm

Brieuc Quiniou

### ► To cite this version:

Brieuc Quiniou. Ampliation ultrasonique en chirurgie endodontique : étude expérimentale de la séquence d'inserts 3-6-9 mm. Chirurgie. 2015. dumas-01155509

**HAL Id: dumas-01155509**

**<https://dumas.ccsd.cnrs.fr/dumas-01155509>**

Submitted on 26 May 2015

**HAL** is a multi-disciplinary open access archive for the deposit and dissemination of scientific research documents, whether they are published or not. The documents may come from teaching and research institutions in France or abroad, or from public or private research centers.

L'archive ouverte pluridisciplinaire **HAL**, est destinée au dépôt et à la diffusion de documents scientifiques de niveau recherche, publiés ou non, émanant des établissements d'enseignement et de recherche français ou étrangers, des laboratoires publics ou privés.

Université de Bordeaux  
Collège des Sciences de la Santé  
UFR des Sciences Odontologiques

Année: 2015

N° 39

Thèse pour l'obtention du  
DIPLOME d'ÉTAT de DOCTEUR EN CHIRURGIE DENTAIRE

Présentée et soutenue publiquement

Par Briec, Joël, Pol, QUINIOU  
Né le 16/12/1987 à Chatenay-Malabry (Hauts de Seine)  
Le 05 Mai 2015

**AMPLIATION ULTRASONIQUE EN CHIRURGIE  
ENDODONTIQUE : ETUDE EXPERIMENTALE DE LA  
SEQUENCE D'INSERTS 3-6-9 MM**

Directeur de Thèse:

Docteur Jean-François PELI

Membres du jury

Président	M-J. BOILEAU	Professeur des Universités
Directeur	J-F. PELI	Maître des Conférences des Universités
Rapporteur	D. ORIEZ	Maître des Conférences des Universités
Assesseur	G. FENOUL	Assistant Hospitalo-Universitaire



# UNIVERSITE DE BORDEAUX

<b>Président</b>	M.	Manuel TUNON de LARA
<b>Directeur de Collège des Sciences de la Santé</b>	M.	Jean-Luc PELLEGRIN

## **COLLEGE DES SCIENCES DE LA SANTE UNITE DE FORMATION ET DE RECHERCHE DES SCIENCES ODONTOLOGIQUES**

<b>Directrice</b>	Mme	Caroline BERTRAND	58-02
<b>Directrice Adjointe – Chargée de la Formation initiale</b>	Mme	Dominique ORIEZ	58-01
<b>Directeur Adjoint – Chargé de la Recherche</b>	M.	Jean-Christophe FRICAIN	57-02
<b>Directeur Adjoint – Chargé des Relations Internationales</b>	M.	Jean-François LASSERRE	58-02

## **ENSEIGNANTS DE L'UFR**

### **PROFESSEURS DES UNIVERSITES**

Mme	Caroline	BERTRAND	Prothèse dentaire	58-02
Mme	Marie-José	BOILEAU	Orthopédie dento-faciale	56-02
Mme	Véronique	DUPUIS	Prothèse dentaire	58-02
M.	Jean-Christophe	FRICAIN	Chirurgie buccale – Pathologie et thérapeutique	57-02

### **MAITRES DE CONFERENCES DES UNIVERSITES**

Mme	Elise	ARRIVÉ	Prévention épidémiologie – Economie de la santé – Odontologie légale	56-03
Mme	Cécile	BADET	Sciences biologiques	57-03
M.	Etienne	BARDINET	Orthopédie dento-faciale	56-02
M.	Michel	BARTALA	Prothèse dentaire	58-02
M.	Cédric	BAZERT	Orthopédie dento-faciale	56-02
M.	Jean-Pierre	BLANCHARD	Prothèse dentaire	58-02
M.	Christophe	BOU	Prévention épidémiologie – Economie de la santé – Odontologie légale	56-03
Mme	Sylvie	BRUNET	Chirurgie buccale – Pathologie et thérapeutique	57-02
M.	Sylvain	CATROS	Chirurgie buccale – Pathologie et thérapeutique	57-02
M.	Stéphane	CHAPENOIRE	Sciences anatomiques et physiologiques	58-03
M.	Jacques	COLAT PARROS	Sciences anatomiques et physiologiques	58-03
M.	Reynald	DA COSTA NOBLE	Parodontologie	57-01
M.	François	DARQUE	Orthopédie dento-faciale	56-02
M.	François	DE BRONDEAU	Orthopédie dento-faciale	56-02
M.	Yves	DELBOS	Odontologie pédiatrique	56-01
M.	Raphael	DEVILLARD	Odontologie conservatrice- Endodontie	58-01
M.	Emmanuel	D'INCAU	Prothèse dentaire	58-02
M.	Bruno	ELLA NGUEMA	Sciences anatomiques et physiologiques	58-03
M.	Dominique	GILLET	Odontologie conservatrice – Endodontie	58-01
M.	Jean-François	LASSERRE	Prothèse dentaire	58-02
M.	Yves	LAUVERJAT	Parodontologie	57-01
Mme	Odile	LAVIOLE	Prothèse dentaire	58-02

M.	Jean-Marie	MARTEAU	Chirurgie buccale – Pathologie et thérapeutique	57-02
Mme	Javotte	NANCY	Odontologie pédiatrique	56-01
Mme	Dominique	ORIEZ	Odontologie conservatrice – Endodontie	58-01
M.	Jean-François	PELI	Odontologie conservatrice – Endodontie	58-01
M.	Philippe	POISSON	Prévention épidémiologie – Economie de la santé – Odontologie légale	56-03
M.	Patrick	ROUAS	Odontologie pédiatrique	56-01
M.	Johan	SAMOT	Sciences biologiques	57-03
Mme	Maud	SAMPEUR	Orthopédie dento-faciale	56-02
M.	Cyril	SEDARAT	Parodontologie	57-01
Mme	Noélie	THEBAUD	Sciences biologiques	57-03
M.	Eric	VACHEY	Odontologie conservatrice – Endodontie	58-01

### **ASSISTANTS**

Mme	Audrey	AUSSEL	Sciences biologiques	57-03
M.	Terence	BARSBY	Odontologie conservatrice – Endodontie	58-01
Mme	Aurélié	BARSBY-EL- KHODER	Prothèse dentaire	58-02
M.	Julien	BROTHIER	Prothèse dentaire	58-02
M.	Mathieu	CLINKEMAILLIE	Prothèse dentaire	58-02
M.	Mathieu	CONTREPOIS	Prothèse dentaire	58-02
M.	Guillaume	CRESTE	Prothèse dentaire	58-02
Mme	Clarisse	DE OLIVEIRA	Orthopédie dento-faciale	56-02
Mme	Hélène	DENOST	Prévention épidémiologie – Economie de la santé – Odontologie légale	56-03
M.	Guillaume	FENOUL	Odontologie conservatrice – Endodontie	58-01
Mme	Elsa	GAROT	Odontologie pédiatrique	56-01
M.	Nicolas	GLOCK	Sciences anatomiques et physiologiques	58-03
Mme	Sandrine	GROS	Orthopédie dento-faciale	56-02
Mme	Olivia	KEROUREDAN	Odontologie conservatrice – Endodontie	58-02
Mme	Alice	LE NIR	Sciences anatomiques et physiologiques	58-03
Mme	Karine	LEVET	Prévention épidémiologie – Economie de la santé – Odontologie légale	56-03
M.	Alexandre	MARILLAS	Odontologie conservatrice – Endodontie	58-01
M.	Mathieu	MEYER	Chirurgie buccale – Pathologie et thérapeutique	57-02
Mme	Darrène	NGUYEN	Sciences biologiques	57-03
Mme	Virginie	PANNEREC	Chirurgie buccale – Pathologie et thérapeutique	57-02
Mme	Chloé	PELOURDE	Orthopédie dento-faciale	56-02
Mme	Candice	PEYRAUD	Odontologie pédiatrique	56-01
M.	Jean-Philippe	PIA	Prothèse dentaire	58-02
M.	Mathieu	PITZ	Parodontologie	57-01
M.	Clément	RIVES	Odontologie conservatrice – Endodontie	58-01
M.	François	VIGOUROUX	Parodontologie	57-01

## A notre Présidente de thèse

Madame le Professeur Marie-José BOILEAU

Professeur des Universités – Praticien Hospitalier

Sous-section Orthopédie dento-faciale 56-02

*Nous vous remercions du grand honneur que vous nous accordez en acceptant la présidence de ce jury de thèse.*

*Veillez trouver dans ce travail, l'expression de notre profond respect et nos remerciements les plus sincères.*

## A notre Directeur de thèse

Monsieur le Docteur Jean-François PELI

Maître de Conférences des Universités – Praticien Hospitalier

Sous-section Odontologie Conservatrice – Endodontie 58-01

*Vous avez accepté de diriger spontanément cette thèse et nous vous en remercions.*

*Nous tenons à vous exprimer toute notre reconnaissance pour nous avoir accompagnés tout au long de ce travail, pour votre implication, ainsi que votre disponibilité.*

*Nous sommes très reconnaissants du temps que vous avez pu nous accorder et des recommandations que vous nous avez apporté lors de la réalisation de ce travail.*

*Nous espérons avoir été à la hauteur de vos attentes et vous prions de trouver à travers ce travail, l'expression de notre profonde estime et de notre sincère gratitude.*

## A notre Rapporteur de thèse

Madame le Docteur Dominique ORIEZ

Maître de Conférences des Universités – Praticien Hospitalier

Sous-section Odontologie Conservatrice – Endodontie 58-01

*Nous vous remercions très chaleureusement d'avoir accepté de participer au jury de notre thèse.*

*Nous sommes très reconnaissants de votre gentillesse, de votre efficacité et de votre disponibilité.*

*Veillez trouver par ce travail le témoignage de notre reconnaissance et de notre profond respect.*

## A notre Assesseur

Monsieur le Docteur Guillaume FENOUL

Assistant Hospitalo-Universitaire

Sous-section Odontologie Conservatrice – Endodontie 58-01

*Nous tenons à vous remercier d'avoir accepté de participer au jury de notre thèse.*

*Veillez trouver par ce travail le témoignage de notre reconnaissance et de notre profond respect.*

## REMERCIEMENTS

***A mes confrères et aux professionnels qui m'ont aidé à réaliser ce travail,***

A la société Acteon Satelec, et plus précisément, à Robert Grégoire qui a pu nous fournir les moyens matériels pour mener à bien cette étude expérimentale. A Sarah Techoueyres qui a gentiment répondu à nos multiples questions et qui nous a transmis de nombreuses documentations sur les produits fournis par sa société.

A monsieur le Docteur Christophe BOU, qui nous a bien aidé, non seulement en réalisant les calculs statistiques, mais aussi en nous expliquant leur interprétation.

A la faculté de Bordeaux 2 et son aimable personnel qui nous ont prêté locaux et outils pour mener à bien nos expérimentations.



## ***A ma famille,***

A mes parents, pour votre soutien depuis toujours et tout au long de ces études, vous avez toujours su me pousser vers le haut et me fournir un appui lorsque j'en avais besoin. Ces remerciements ne sont rien en comparaison de la reconnaissance que je vous porte.

A mes frères et sœurs,

Corentin, tu as beau habiter loin d'ici, tu es toujours avec nous et on peut toujours compter sur toi. Tu as choisi un chemin professionnel long et rude pour suivre ta passion et c'est très noble de ta part. Saches que tu seras toujours soutenu par ici.

Ronan, tu es et tu as toujours été présent pour m'aider à tous les niveaux, je m'efforce d'en faire de même pour toi. De menuisier à journaliste en devenir, toi non plus tu n'as pas choisi le parcours le plus aisé. Je te souhaite de continuer à réussir pour aboutir à une carrière plein d'épanouissement.

Rozenn, ma cocotte, on a beau t'en avoir fait baver en tant que petite dernière de la fratrie, mais c'est notre rôle de grand frère protecteur que nous tentons de porter correctement.

Nous te soutiendrons toujours quoi qu'il arrive et toi aussi, malgré ton plus jeune âge tu nous apporte plein de choses tous les jours.

A mes grands-parents, que vous soyez toujours parmi nous ou que vous nous attendiez paisiblement dans l'au-delà, je pense fort à vous.

A tous mes cousins et cousines, oncles et tantes, et plus particulièrement à Pierrem qui m'a encouragé et soutenu tout au long de ma thèse et qui aurait bien aimé venir le jour de la soutenance.

A Hana, depuis plusieurs mois, tu me soutiens et m'encourage, ta présence et ton sourire m'ont constamment accompagnés dans la création de cet ouvrage. J'espère partager avec toi encore des milliers d'aventures.

## ***A mes amis,***

Gary, copilote à toute épreuve, j'ai l'impression que ces années d'études se sont envolées en moins de temps qu'il ne faut pour le dire et tu n'y es pas pour rien. C'est une page qui se tourne mais je sais que malgré ta relocalisation rien ne nous empêchera de faire les 400 coups 4000 fois encore.

Uto, mon pote, j'ai toujours pu compter sur toi et j'espère que tu sais que c'est réciproque. Ça fait plaisir que tu aies suivi notre chemin et de pouvoir te compter comme confrère en plus d'ami.

Gwen, sacré baroudeur, je ne sais pas trop comment ça se passe pour toi la vie de pirate australien mais tu as l'air de bien l'apprécier. Si tu es sur cette page c'est parce que tu es un bro et que tu as aussi joué ton rôle dans mon cheminement jusqu'à aujourd'hui.

Micky, ça fait plaisir que tu aies suivi le chemin ouvert par ton grand frère et que l'on puisse te compter dans la bande. Vivement que l'on accueille à présent les autres frérots.

Tax, 2sex, Pidwo, Alizée, Marine, Donovan, Patate, Isma, Charlène, Alfred, Sicard et j'en oublie, vous avez rendu ces années de fac particulièrement agréables. Ces études n'auraient pas été les mêmes sans vous. Mention particulière à Lydie et Alix, votre contribution a été particulièrement bénéfique à l'avancée de mon travail.

Charlotte et Elodie, Mouche et Miche vous m'avez permis de découvrir la vie de menuisier maçon et ça m'a conforté dans l'idée que j'avais choisi les bonnes études. Blague à part, bosser avec vous a été un véritable plaisir et c'est dommage de ne pas vous voir plus souvent.

Anaïs, mon ortho préférée, tu m'as donné un magnifique sourire de dentiste et je t'en remercie. Que ça soit sur le fauteuil à me faire torturer ou n'importe où ailleurs, ta compagnie est toujours un plaisir.

Dourthe, ce n'est pas que par ces délicieuses joutes verbales que je t'apprécie. Que nous faisons frire de la couenne en régie ou que nous étudions les effets des levures sur le système digestif le tout en bashant du mob, c'est toujours l'éclate.

Jerôme, hippie protecteur de macaques, tu as été mon cobaye pour ma première chirurgie endodontique et je te remercie pour ta confiance. C'est avec plaisir que j'en observe le succès thérapeutique à 1 an. Si de nouvelles envies de passer sur le billard te viennent n'hésites pas à passer me voir.

Benoit, Gautier et Quentin, amoureux de culture, ripailles et vidéo ludisme, c'est sans aucun doute en milliers d'heures qu'il faut comptabiliser la quantité de fun que j'ai passé avec vous. Puisse ces milliers d'heures devenir des millions.

Luc, Claude et Rajiv ou devrais-je dire le roux, le boiteux et le paki, votre présence « studieuse » à la maison à potasser E..kt et cie m'a bien aidé à me concentrer sur cet ouvrage et je vous en remercie.

Malika, ma poule, c'est dommage que ton internat t'ait éloigné de Bordeaux, c'est toujours très agréable de passer du temps avec toi. Naima et Anna, vous avez contribué à l'endiablement de multiples soirées et vous me manquez aussi.

Tristana, Romana, Nora, Marcell, Flavia, et tous mes amis de l'est, j'ai passé de supers moments avec vous, c'est juste dommage que ceux-ci ne soient pas plus fréquents.

Thierry, tu m'a énormément appris et a renforcé mon goût pour la chirurgie. Toi, Bernard, Anne, Amélie et tous les « anciens », vous avez contribué à me faire aimer encore plus l'art dentaire et je vous en remercie.

Yohann, Jérémie, Maëlys, Hiro, Alizée, Robin, Teva, Chloé, Paul, Théo, Pierre, Tuki, Sofian, Edouard et toute la bande du Dog, ça a été et ça sera toujours un plaisir de vous retrouver au rendez-vous à notre bar préféré.

Micky, Lou, Jo, Cécile et tous les autres employés du Dog, vous nous ont enflammés tellement de soirées à grand coup de Long Island et autres mixtures et c'est toujours avec grand joie que nous trouvons des occasions à venir célébrer chez vous.

**AMPLIATION ULTRASONIQUE EN CHIRURGIE  
ENDODONTIQUE : ETUDE EXPERIMENTALE DE LA  
SEQUENCE D'INSERTS 3-6-9 MM**

# TABLE DES MATIERES

<b>INTRODUCTION .....</b>	<b>14</b>
<b>CHAPITRE 1 : GENERALITES SUR LA CHIRURGIE ENDODONTIQUE .....</b>	<b>15</b>
1.1 Objectifs de la chirurgie endodontique.....	16
1.2 Définition de la chirurgie endodontique .....	17
1.3 Indications et contre-indications de la chirurgie endodontique.....	17
1.3.1 – Indications .....	17
1.3.2 – Contre-indications .....	18
1.4 Etapes de l’intervention chirurgicale .....	19
1.5 Conclusion .....	21
<b>CHAPITRE 2 : UTILISATION DES ULTRASONS EN CHIRURGIE ENDODONTIQUE .....</b>	<b>23</b>
2.1 Principe et mode de fonctionnement des ultrasons.....	25
2.1.1 – Définition .....	25
2.1.2 – Production des ultrasons.....	25
2.2 Applications des ultrasons en chirurgie endodontique .....	26
2.2.1 – Apparition des ultrasons en chirurgie endodontique .....	26
2.2.2 – Caractéristiques des inserts à ultrasons en chirurgie endodontique.....	27
2.2.3 – Avantages et inconvénients des ultrasons en chirurgie endodontique .....	28
2.2.4 – Recommandations d’usage des ultrasons en chirurgie endodontique.....	30
2.3 Conclusion .....	31
<b>CHAPITRE 3 : ETUDE EXPERIMENTALE.....</b>	<b>32</b>
3.1 Matériel et méthode .....	33
3.1.1 – Matériel utilisé.....	33
3.1.2 – Protocole expérimental .....	35
3.1.3 – Analyse photographique et radiographique .....	36
3.2 Résultats .....	39
3.2.1 – Clichés au microscope .....	39

3.2.2 – Radiographies .....	41
3.3 Discussion .....	43
3.4 Conclusion .....	44
<b>CONCLUSION .....</b>	<b>46</b>
<b>BIBLIOGRAPHIE .....</b>	<b>48</b>
<b>ANNEXES .....</b>	<b>54</b>
Mesures.....	54
Tracés .....	59
Evolution des lumières canalaires.....	89
Autorisations d'utilisation de figures .....	94

## INTRODUCTION

La chirurgie endodontique est une pratique qui vise à traiter une affection périapicale lorsque celle-ci n'a pas pu être soignée grâce à un retraitement endodontique orthograde ou, dans certains cas par un traitement canalaire initial (1).

La chirurgie endodontique a connu de considérables bouleversements ces 20 dernières années et a évolué en microchirurgie endodontique grâce à l'avènement du microscope opératoire et des inserts à ultrasons à usage endodontique (2). Ces nouveaux instruments ont permis de modifier les habitudes de travail de façon à acquérir une approche plus conservatrice lors de l'acte chirurgical. Ils ont aussi permis d'arriver à un degré de précision supérieur aux techniques traditionnelles et donc à une amélioration notable des taux de succès (3).

En 2009, de nouveaux inserts à ultrasons ont commencé à être commercialisés, qui permettent à présent de préparer les canaux radiculaires par voie rétrograde sur une longueur de 9 à 10 mm alors qu'il était impossible jusqu'alors de dépasser 3 mm.

Les ressources bibliographiques au sujet de ces inserts sont quasi inexistantes et il n'y a, à ce jour, aucune étude traitant en détail de l'effet d'une préparation à 9 mm sur la racine dentaire.

La première partie de ce travail présente brièvement différents aspects de la chirurgie endodontique.

La seconde partie apporte quelques notions sur le mode de fonctionnement des ultrasons et montre de quelle manière ils ont pris la place des instruments rotatifs en chirurgie endodontique.

La troisième partie présente les résultats observés après avoir réalisé une ampliation ultrasonique jusqu'à 9 mm sur un échantillon de dents extraites.

## **CHAPITRE 1**

### **GENERALITES SUR LA CHIRURGIE ENDODONTIQUE**



## 1.1 Objectifs de la chirurgie endodontique

En cas d'affection périapicale, le traitement canalaire par voie orthograde est toujours le traitement de première intention. Cette première approche a un taux de réussite moyen qui avoisine les 85% (4-5). Les échecs de ce traitement sont généralement dus à l'oubli d'un canal, à des irrégularités complexes du système canalaire, à une réaction inflammatoire causée par l'extrusion par voie apicale de matériel endodontique ou à une lésion kystique persistante (6). Le traitement de deuxième intention se fait lui aussi par voie orthograde, quand il est réalisable. Dans certains cas, le traitement canalaire classique n'est pas possible, par exemple lorsque la dent est restaurée par certains types de reconstitutions prothétiques ou qu'elle présente une anomalie d'anatomie canalaire particulière. Lorsque le traitement non chirurgical n'est pas praticable ou ne suffit pas à résoudre le problème, le traitement endodontique par voie chirurgicale doit être pris en compte (7).

- Facteurs anatomiques tels qu'un canal calcifié, pulpolithe impossible à éliminer ou courbure radiculaire trop importante.
- Facteurs iatrogènes tels qu'un instrument bloqué dans le canal, une perforation radiculaire ou l'extrusion de matériau d'obturation au-delà de l'apex.
- Une fracture radiculaire au niveau du tiers apical.
- Lorsque le traitement canalaire orthograde devrait se faire au détriment de la rétention de la dent, par exemple en présence d'une reconstitution corono-radiculaire volumineuse.
- Lorsque le traitement radiculaire conventionnel ne peut être réalisé sur le patient à cause de facteurs qui lui sont propres, par exemple pour un patient turbulent ou phobique.

Fig. 1 : Contre-indications au traitement endodontique orthograde (8)

## 1.2 Définition de la chirurgie endodontique

La chirurgie endodontique est une procédure qui englobe l'accès osseux, la résection de l'apex radiculaire, le curetage apical et l'obturation de la cavité canalaire préparée à l'aide d'instruments choisis (8). Au cours de la dernière décennie, la chirurgie endodontique a évolué en microchirurgie endodontique, par l'utilisation du microscope opératoire et de micro-instruments (2). Il n'est à présent plus envisageable de mener une chirurgie endodontique sans utiliser d'aides optiques.

## 1.3 Indications et contre-indications de la chirurgie endodontique

### 1.3.1 – Indications

Le traitement endodontique par voie rétrograde est majoritairement réservé aux dents antérieures. L'accès et la visibilité sont rapportés comme ses aspects les plus compliqués (9).

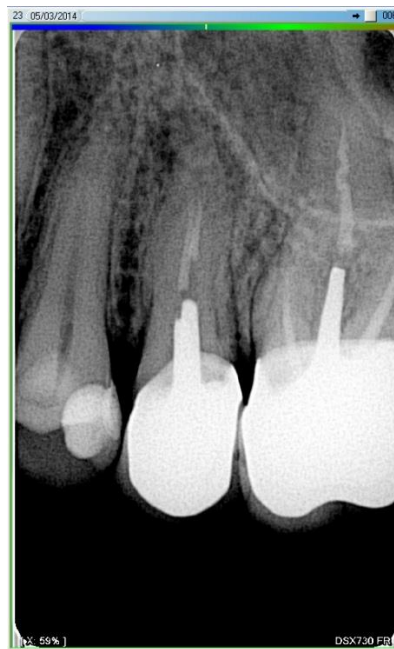

Fig. 2 : Deuxième prémolaire maxillaire présentant une lésion périapicale. La couronne est bien adaptée. L'option chirurgicale est choisie.

La chirurgie endodontique doit être prise en considération dans les cas suivants :

- En présence d'une affection périapicale persistante sur une dent soignée endodontiquement dont le traitement orthograde a été un échec ou est impossible (voir Figure 1). Une image radiographique présentant par exemple un dépassement de matériau d'obturation ou une insuffisance de scellement n'est à elle seule pas suffisante pour justifier un traitement chirurgical tant que la dent est asymptomatique (10).
- Lorsqu'une biopsie proche du périapex doit être réalisée il est possible d'effectuer le traitement rétrograde dans la même séance.
- En cas de suspicion de perforation ou de résorption externe ou interne ou de fracture radiculaire et qu'une visualisation directe est requise.
- Lors de la réalisation d'une amputation radiculaire ou d'une hémisection, si une lésion périapicale est présente sur une des autres racine de la dent, le praticien peut profiter de l'aménagement chirurgical pour réaliser le traitement rétrograde (8).

### 1.3.2 – Contre-indications

#### **Contre-indications absolues**

Il existe quelques contre-indications absolues à la chirurgie endodontique qui sont les pathologies contre-indiquant les chirurgies orales : infarctus récent du myocarde ou accident vasculaire cérébral, prise de biphosphonates par voie intraveineuse, immunodépression, troubles de la coagulation, radiothérapie faciale récente, problèmes psychologiques ou maladie invalidante (11).

#### **Contre-indications relatives**

Certaines contre-indications relatives sont aussi notables :

- Problèmes liés à des obstacles anatomiques :
  - o Difficultés d'accès aux tissus apicaux.

- Anomalie anatomique radulaire, osseuse ou muqueuse (attachement freinal ou musculaire proche, sulcus trop peu profond).
  - Proximité trop grande avec des structures anatomiques telles que le foramen mentonnier, le nerf alvéolaire ou le foramen grand palatin.
  - Mauvais pronostic dû à une parodontite sévère ou une perte importante de tissu dentaire.
- L'expérience de l'opérateur : les compétences et l'entraînement du praticien ont un impact significatif sur la qualité du traitement.
  - Le stress et l'absence de coopération du patient peuvent être une contre-indication relative.

#### **1.4 Etapes de l'intervention chirurgicale**

L'intervention en chirurgie endodontique suit un protocole opératoire invariable qui comporte plusieurs étapes, à savoir :

- L'anesthésie régionale ou locorégionale est faite de manière classique par infiltration de chlorhydrate d'articaine. Elle participera à la modération du saignement au niveau du site opératoire grâce aux propriétés vasoconstrictrices de l'adrénaline (2).
- Le tracé d'incision est choisi en fonction du nombre de dents à traiter, de la longueur et de la forme des racines, de la présence ou non de pathologies, de l'étendue de la lésion, de la quantité de gencive attachée, de la situation des insertions musculaires et freins, de la profondeur du vestibule, des structures anatomiques. Il sera soit triangulaire, soit rectangulaire ou de type Luebke Oschenbein en gencive attachée.
- Le lambeau est décollé et levé en épaisseur totale.
- Le lambeau est chargé de manière stable et atraumatique sur l'écarteur de façon à avoir une visibilité maximale.
- L'ostéotomie est réalisée. Plus elle est petite, plus la cicatrisation sera rapide. Une question encore débattue, mais toujours sans réponse, est de savoir si la taille de la lésion apicale doit conditionner la taille de l'ostéotomie (12–14).
- La lésion apicale est curetée de façon à éliminer tout le tissu pathologique.

- Grâce à la précision apportée par l'utilisation des ultrasons couplés aux aides optiques, la résection apicale est perpendiculaire à l'axe radiculaire voire angulée de 10° maximum vers l'opérateur. Au moins 3 mm apicaux doivent être réséqués de façon à éliminer 98% des ramifications apicales et 93 % des canaux latéraux (15) (Fig. 3).

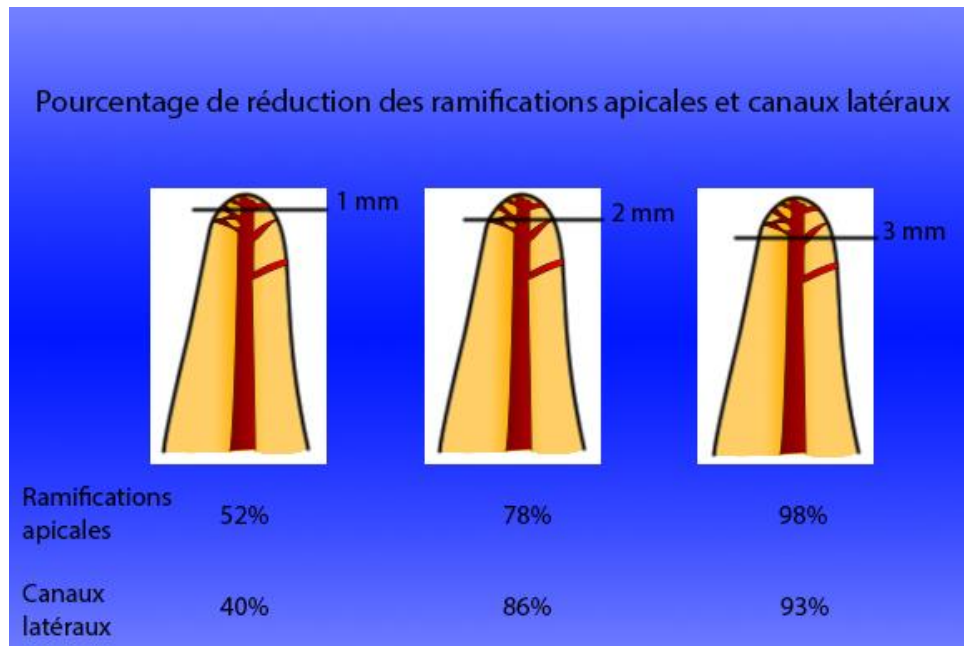


Fig. 3 : Fréquence des ramifications et canaux latéraux en fonction de la proximité apicale (2)

- La sortie du ou des canaux est repérée. Seuls l'éclairage et le grossissement apportés par le microscope opératoire sont suffisants pour mettre en évidence toutes les particularités anatomiques de la surface réséquée.
- La cavité canalaire est aménagée à l'aide d'inserts à ultrasons choisis en fonction de l'anatomie canalaire.
- L'obturation est réalisée. De nombreux matériaux sont utilisables mais la tendance actuelle porte en faveur du MTA même si son taux de succès est relativement similaire à celui de l'IRM (16).
- Un matériau de comblement (et/ou une membrane) peuvent être mis en place pour combler la lacune osseuse. Les auteurs ne sont pas tous d'accord sur ce point.

- Le site est refermé à l'aide de fils de suture monofilament 5X0 ou 6X0 afin d'obtenir une cicatrisation propre et rapide.
- Le site opératoire est enfin comprimé afin de parfaire l'hémostase.
- Il est aujourd'hui davantage recommandé de déposer les sutures sous 48 à 72h et non plus après une semaine (17).

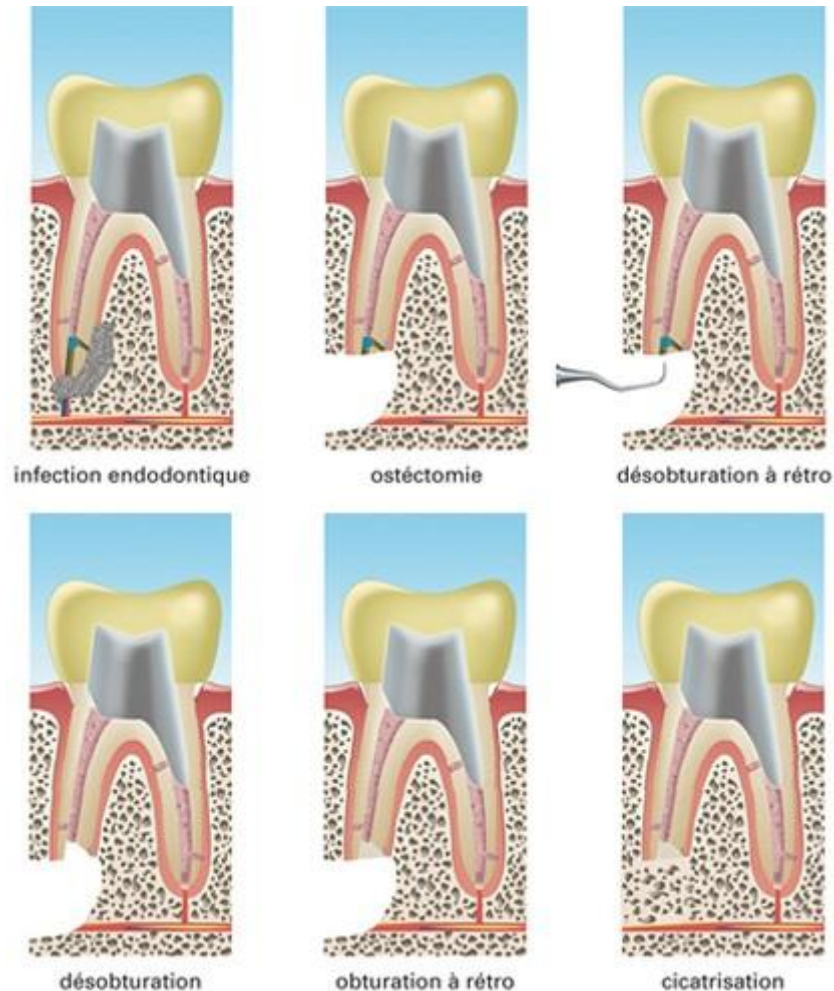


Fig. 4 : Déroulement d'une chirurgie endodontique (18).

## 1.5 Conclusion

Les principales indications du traitement endodontique par voie chirurgicale résident donc principalement dans les contre-indications du traitement endodontique classique. Il n'est pas non plus réalisable dans tous les cas : comme toute chirurgie, il dépend de nombreux facteurs généraux liés à la santé du patient.

Les différentes étapes opératoires sont assez classiques et ne varient pas ou très peu d'un cas à l'autre. La difficulté la plus importante de cette procédure chirurgicale réside dans la visibilité du site. En effet, la situation anatomique des molaires maxillaires rendent la tâche difficile voire même impossible. C'est pourquoi la chirurgie endodontique s'adresse plus souvent aux dents antérieures.

## **CHAPITRE 2**

### **UTILISATION DES ULTRASONS EN CHIRURGIE ENDODONTIQUE**



De nos jours, les ultrasons ont de multiples applications en dentisterie. Leur utilisation principale réside dans les détartrages et surfaçages radiculaires ainsi que dans les traitements endodontiques, qu'ils soient par voie orthograde ou rétrograde.

L'intégration de l'instrumentation ultrasonique dans la phase de préparation canalaire en chirurgie endodontique a été envisagée et rapportée pour la première fois au milieu du siècle dernier (1957) par Richman aux États-Unis (19). Cependant, il faudra attendre les années 90 pour voir apparaître de véritables instruments ultrasonores dédiés à l'endodontie, grâce à l'avènement du microscope opératoire (2).

Le bouleversement dû à l'arrivée de la rotation continue a également permis un développement de la technologie ultrasonique dans ce domaine. Les inserts à ultrasons sont devenus des outils efficaces qui peuvent faciliter considérablement le traitement endodontique et permet de le réaliser dans de meilleures conditions.

Une utilisation adéquate de cette instrumentation, notamment pour une activation de l'irrigant, favorisent une meilleure préparation chimiomécanique et une élimination optimale de la boue dentinaire (smear layer) (21-22).



Fig. 5 : Inserts Endosuccess Apical Surgery® (Acteon Mérignac France)

Ainsi, cela permet de contourner les difficultés d'un traitement endodontique telles que les calcifications et les différents obstacles que nous pouvons rencontrer (ciment de scellement, résine, tenon). Ces inserts s'avèrent très utiles dans le cadre de retraitements endodontiques. Enfin, cette technologie peut être employée dans la récupération des instruments fracturés et la chirurgie endodontique (23-24).

Cependant, l'utilisation de l'instrumentation ultrasonore est controversée dans la littérature. Des erreurs peropératoires lors de la mise en forme ont été relevées : fractures, extrusion apicale de débris, perforations, formation de butées par blocage des instruments, redressement exagéré des courbures canalaires, perte de la longueur de travail (22-25).

Diverses instrumentations sont proposées par les fabricants. Il s'agit principalement d'inserts endodontiques montés sur des générateurs ultrasonores (ex. inserts Acteon *Endosuccess Apical Surgery*®, inserts Sirona *Siroretro*®, inserts EMS *Berutti*®, inserts Mectron *Endo retro*®, ...).

## **2.1 Principe et mode de fonctionnement des ultrasons**

### **2.1.1 – Définition**

Les ultrasons sont des ondes mécaniques et élastiques dont les fréquences sont supérieures à la celles audibles par l'homme, soit 16 Khz. Ces ondes sont diffusées par les gaz, les liquides, les tissus mous ou les solides.

On distingue deux catégories d'ultrasons : les ultrasons de puissance dont la fréquence est comprise entre 16 Khz et 1 Mhz et les ultrasons de diagnostic dont la fréquence va de 1 à 10 Mhz.

### **2.1.2 – Production des ultrasons**

Trois types d'émetteurs sont actuellement utilisés pour générer les ultrasons. Ils utilisent la transformation de l'énergie électrique transportée par des courants alternatifs de fréquence élevée en énergie mécanique. Ce sont les générateurs piézoélectriques, les émetteurs magnétomoteurs et les émetteurs électrostrictifs. Ceux utilisés en chirurgie dentaire sont les générateurs piézoélectriques. L'élément essentiel de ce type de générateur est constitué d'un triplet, c'est à dire d'une mosaïque de

lamelles de quartz d'orientation et d'épaisseur rigoureusement identiques, collées entre deux disques d'acier. Ces deux disques sont reliés aux bornes d'une source de courant alternatif. Les lamelles de quartz sont alors déformées à la même fréquence que celle de la tension qui leur est appliquée. Elles produisent des vibrations mécaniques qui sont transmises au milieu dans lequel se trouve l'appareil (25). Ce type de générateur a pour avantage d'offrir plus de cycles par secondes que les émetteurs électrostrictifs, 40 contre 24 KHz.

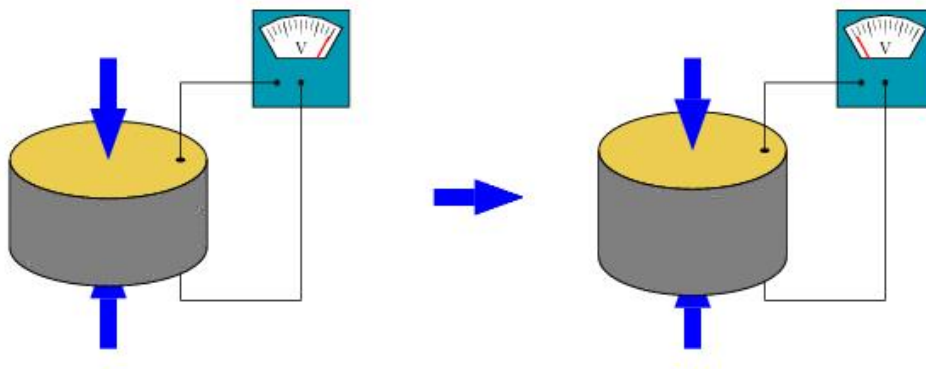


Fig. 6 : Illustration du comportement d'une pastille piézoélectrique(26)

## 2.2 Applications des ultrasons en chirurgie endodontique

### 2.2.1 – Apparition des ultrasons en chirurgie endodontique

Martin et col. (28-29-30) ont démontré que les limes K activées par les ultrasons ont la capacité de couper la dentine. Jusqu'à la fin des années 80, les préparations canalaires à rétro étaient réalisées à l'aide de petites fraises boules ou cônes renversés montées sur des contre-angles adaptés à tête réduite (Kavo). On reprochait à ces dernières, outre le risque de perforation en lingual de la racine, leur incapacité à suivre l'axe du canal, l'insuffisance de profondeur de préparation et le manque de rétention du matériau d'obturation. Les premiers inserts ultrasoniques destinés à la chirurgie endodontique sont commercialisés au début des années 90 (30)(31)(32) et deviennent très rapidement incontournables.

Comme le pronostic de la chirurgie endodontique est fortement tributaire d'une bonne obturation et de l'étanchéité du canal radiculaire, une préparation optimale de la cavité est primordiale (17)(33).

### 2.2.2 – Caractéristiques des inserts à ultrasons en chirurgie endodontique

En chirurgie endodontique, les inserts à ultrasons ont tous en commun une partie travaillante qui peut être diamantée ou lisse, en acier inoxydable. La forme et le nombre des courbures de l'instrument est variable selon le fabricant et ont pour but de faciliter l'accès au site opératoire. Les inserts diamantés ont une capacité de découpe de la dentine supérieure aux inserts lisses, mais doivent être utilisés à une puissance plus faible car ils sont plus susceptibles de créer des fêlures ou des microfractures. Il est recommandé de s'en servir pour amorcer la préparation canalaire, puis d'employer des inserts lisses qui seront moins traumatisants et auront une capacité de nettoyage et de polissage supérieure (34).

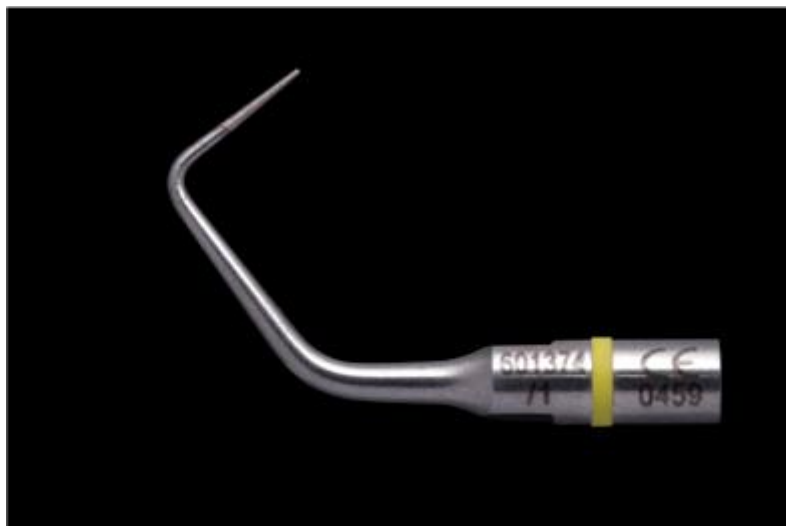

Fig. 7 : Insert ultrasonique pour traitements canaux rétrogrades

### 2.2.3 – Avantages et inconvénients des ultrasons en chirurgie endodontique

#### *2.2.3.1 – Avantages*

Le développement de ces inserts à ultrasons a révolutionné la manière de préparer les canaux radiculaires « a retro », notamment par l'amélioration de la procédure chirurgicale, en facilitant l'accès à l'apex. Il en résulte une bien meilleure préparation canalaire (35)(36). Aujourd'hui, les inserts à ultrasons sont fabriqués dans de nombreuses formes et tailles différentes, ce qui permet de faciliter l'accès à des zones compliquées et de préparer les canaux bien plus loin qu'auparavant (37)(38). L'intérêt le plus significatif des ultrasons en chirurgie endodontique est probablement la facilitation de l'accès au péri apex, malgré les contraintes liées à l'espace de travail réduit. Il est maintenant possible de réduire significativement la taille de l'ostéotomie pour l'accès chirurgical grâce, notamment, à l'utilisation de diverses angulations et inserts de taille réduite (39).

- De nombreuses études ont comparé des préparations canalaires « a retro » réalisées à l'aide soit d'inserts chirurgicaux soit de fraises. Elles démontrent les nombreux avantages des ultrasons, notamment la réalisation de cavités plus profondes et plus conservatrices qui suivent davantage l'axe canalaire initial (40)(41)(42)(43)(44)(45). Une préparation mieux centrée réduit les risques de perforation latérale. La forme des inserts chirurgicaux ne requiert pas une résection apicale biseautée pour accéder au canal, ce qui réduit considérablement le nombre d'ouvertures de tubulis dentinaires (46)(47)(48), et améliore l'étanchéité des obturations (49)(50)(51)(52). Ils permettent aussi d'éliminer les isthmes présents entre deux canaux au sein d'une même racine (53)(54)(55). Les ultrasons sont à présent reconnus pour leur capacité à faire gagner du temps et à entraîner un taux d'échec inférieur aux autres techniques.
- Plus récemment, les capacités de nettoyage et de découpage des inserts à ultrasons ont été décrits comme satisfaisants par plusieurs auteurs (56)(57). En outre, les ultrasons produisent moins de boue dentinaire (smear layer), lors de la préparation d'une cavité par voie rétrograde qu'une pièce à main à basse

vitesse (58). La qualité des limites de préparation obtenues lors de l'utilisation d'inserts à ultrasons a une influence positive sur l'homogénéité du matériau d'obturation dans la cavité et améliore la qualité du joint (59)(60)(61), et ceci, même s'il a été reconnu que les cavités préparées au laser erbium :YAG ont, de manière significative une meilleure étanchéité post-opératoire que celles préparées par ultrasons (62).

### *2.2.3.2 – Inconvénients*

Parmi les possibles erreurs iatrogènes, une étude réalisée par Walmsley et col. (63) montre que la tendance à se fracturer des inserts à ultrasons de préparations « a retro », serait due à leur forme. L'augmentation de l'angulation des inserts à ultrasons augmente l'oscillation transversale et diminue l'oscillation longitudinale, ce qui a pour effet d'exercer énormément de contraintes au niveau des courbures de l'instrument. Les auteurs suggèrent de réduire les angulations et d'augmenter le diamètre des inserts pour accroître leur résistance à la fracture.

Nonobstant cette réalité, un design plus simple restreint l'accès au périapex et un instrument plus épais empêche la préparation des isthmes radiculaires. Une tendance très controversée des préparations ultrasoniques réside dans leur prédisposition à entraîner des fêlures ou des microfractures, ce qui a une incidence importante sur le processus de cicatrisation (64)(65). Plusieurs études indiquent qu'il s'agit du principal inconvénient de cette technique (66–70). D'autres études, par contre, contredisent les précédentes et ne rapportent pas une prévalence plus importante aux microfractures (71–79).

Khabbaz et col. (44) ne trouvent pas de corrélation directe entre l'apparition de fêlures et l'importance de la surface de préparation mais plutôt avec le type d'insert utilisé. Les préparations à l'aide d'inserts ultrasoniques lisses produiraient moins de fêlures intradentaires que ceux soniques ou ultrasoniques en acier inoxydable diamantés (34).



Fig. 8 : Mise en évidence de microfractures produites par une préparation aux ultrasons

(Loupe binoculaire X20)

#### 2.2.4 – Recommandations d’usage des ultrasons en chirurgie endodontique

Il est recommandé de régler le générateur d’ultrasons à une puissance moyenne et de préparer les cavités jusqu’à une longueur de 2,5 à 3 mm (34,80). Cette profondeur est nécessaire pour permettre une obturation d’épaisseur suffisante et donc un scellement satisfaisant (81). Cependant ces recommandations sont anciennes ou s’appuient sur des publications datées (1980 – 1985).

Des inserts à ultrasons dédiés aux retraitements endodontiques par voie rétrograde et capables de préparer le canal radiculaire jusqu’à 9 ou 10 mm (AS3D, AS6D, AS9D Satelec Acteon) sont commercialisés depuis 2009 mais ne font pas encore l’objet de publications. Les parois de la cavité doivent être parallèles et suivre l’anatomie de l’espace pulpaire (82). Il a aussi été suggéré que les cavités rétrogrades doivent être amorcées à l’aide d’inserts diamantés afin de profiter de leur effet de coupe. Ceci permet de faciliter le retrait du matériau d’obturation et doit être suivi d’un insert lisse pour polir et nettoyer les parois de la cavité.

Il est nécessaire de souligner que les microfractures ont une influence sur l’étanchéité de l’obturation et le processus de cicatrisation. La résorption apicale qui se produit

après cicatrisation (83) peut éliminer les défauts de surface et contribue au succès du traitement. De plus, ces défauts peuvent être corrigés par un polissage de la résection et de l'obturation (84).

Plusieurs études in vivo rapportent d'excellents taux de réussite lorsque la préparation est réalisée aux ultrasons (85,86). Il est aussi démontré que la chirurgie endodontique moderne utilisant un microscope opératoire et des inserts à ultrasons a une incidence positive manifeste en comparaison des techniques traditionnelles (87).

Pour améliorer la qualité des obturations, il a été suggéré de se servir de fouloirs activés par ultrasons lors de la condensation du matériau. Ceci devrait améliorer l'apport de matériaux et parfaire le scellement. Les ultrasons peuvent aussi être utilisés pour adoucir l'obturation et les surfaces apicales. Utiliser des inserts spécifiques pour parfaire le polissage des surfaces radiculaires peut également être bénéfique à l'élimination de bactéries extraradiculaires pouvant être responsables d'une infection (88).

## **2.3 Conclusion**

L'apparition des ultrasons en chirurgie endodontique a été une véritable révolution qui a permis de réduire considérablement le délabrement osseux nécessaire pour accéder au périapex. Leur précision bien supérieure à celle des fraises anciennement utilisées rend possible le traitement de canaux fins indécélables sans microscope opératoire. De plus, leur forme est plus respectueuse de l'anatomie canalaire, ce qui diminue le risque de fausse route.



**CHAPITRE 3**  
**ETUDE EXPERIMENTALE**

Nous avons réalisé 30 résections apicales suivies des préparations ultrasoniques rétrogrades à 3 mm, 6 mm, puis 9 mm sur des dents fraîchement extraites. A chaque étape du traitement, un cliché de la racine réséquée est pris à la loupe binoculaire ainsi que deux radiographies rétro-alvéolaires, l'une dans le sens mésio-distal et l'autre dans le sens vestibulo-lingual.

### 3.1 Matériel et méthode

#### 3.1.1 – Matériel utilisé






					
	AS3D	AS6D	AS9D	ASLD	ASRD
	Ref. F00065	Ref. F00079	Ref. F00067	Ref. F00080	Ref. F00081
P-Max Newtron XS	3-7	3-7	5-7	6-9	6-9
P5 Newtron - P5 Newtron LED / P5 Newtron XS - P5 Newtron XS LED	3-7	3-5	5-7	6-9	6-9
P-Max Newtron/Lux Prophy Max Newtron/Lux	2-5	2-5	2-5	5-9	5-9
P5 Booster	2-5	2-5	4-5	6-9	6-9
Module SP Newtron (LED)	2-4	2-4	2-4	3-5	3-5

Fig. 9 : Recommandations d'usage des ultrasons *EndoSuccess Apical Surgery®*

Un groupe de 30 dents monoradiculées extraites avec des racines simples est sélectionné. Chaque dent est radiographiée à l'aide du Kodak 2000 *Intraoral X-ray System®*, via un capteur Kodak *RVG 5000®*, sur le logiciel Kodak *Dental Imaging Software®* v6.12.18.0.

Les apex sont photographiés grâce à l'*axioCam Erc 5s®* (Zeiss) montée sur une loupe binoculaire Zeiss *Stemi 2000-C®* et éclairés à l'aide du Schott *VisiLED MC 1000®*. Les ouvertures apicales sont réalisées grâce au kit *EndoSuccess Apical Surgery®*

(Inserts AS3D®, AS6D® et AS9D®) Acteon Satelec montés sur un appareil *Newtron P5XS®*.

Les ultrasons utilisés sont réglés sur une bande de fréquences automatiquement ajustées de 28 à 36 KHz pour une puissance de 3 à 7 (AS3D®), 3 à 5 (AS6D®) et 5 à 7 (AS9D®) comme recommandé par le fabriquant.

Chaque dent est identifiée par un numéro afin de pouvoir comparer les résultats observés après préparations à 3 mm, 6 mm et 9 mm. Les données acquises par radiographies et photographies sont quantifiées grâce à des tracés vectoriels sous Adobe Photoshop® CS6 Extended v13.0 x64 et les valeurs mesurées sont traitées sous Microsoft Excel® 2013 v15.0.4675.1001.

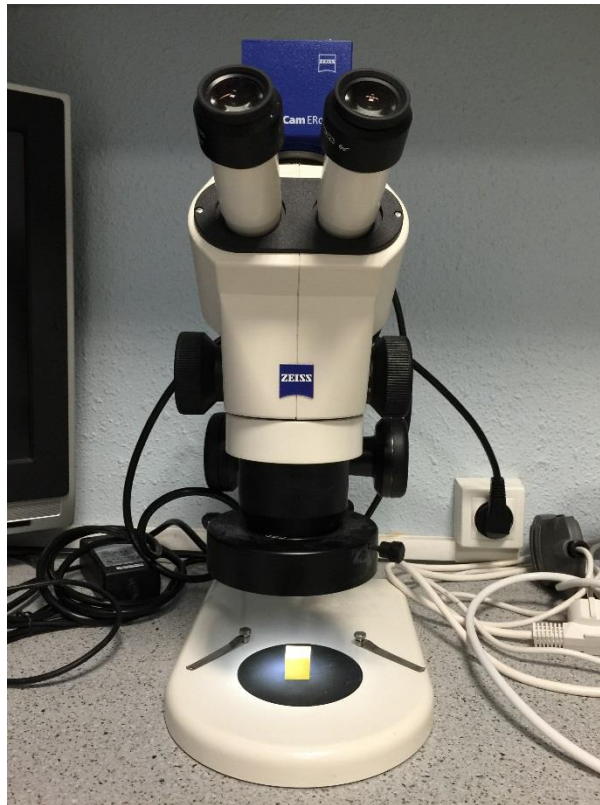

Fig. 10 : Dispositif de grossissement utilisé lors du protocole expérimental (décrit dans la section « Matériel utilisé »)

### 3.1.2 – Protocole expérimental

- La couronne de chaque dent est sectionnée au niveau de la jonction amérodentinaire à l'aide d'une fraise *Zekrya chirurgicale*® (Dentsply Maillefer).
- Chaque racine est incluse dans un cube de silicone afin de ne laisser visible que les 6 mm apicaux pour simuler les conditions cliniques et permettent une reproductibilité des photos et des incidences radiographiques.




Fig. 11 : Les 30 dents de l'échantillon sont enfouies dans un bloc de silicone et ne laissent émerger que les 6 mm apicaux (3 mm après résection).

- Deux radiographies préopératoires sont réalisées pour chaque dent, ainsi qu'un cliché de l'apex sous microscope.

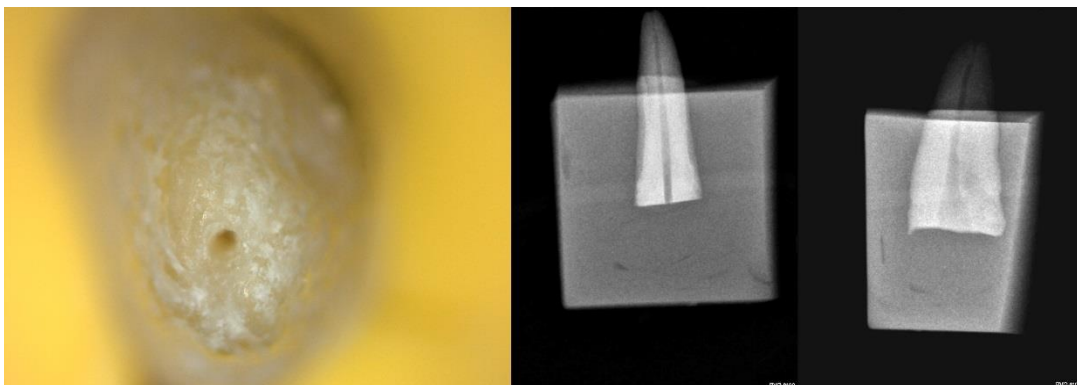


Fig. 12 : Exemple de la dent n°25, clichés préopératoires.

- Les 3 mm apicaux sont réséqués à la fraise *Zekrya chirurgicale*® sous microscope puis deux radiographies rétro-alvéolaires et un cliché au microscope sont effectués.
- Chaque apex est préparé sur 3 mm de profondeur à l'aide de l'insert *AS3D*® avec l'irrigation d'eau réglée à 60% du débit maximal. Comme à chaque étape, deux radiographies rétro-alvéolaires et un cliché au microscope sont réalisés.
- Chaque apex est préparé sur 6 mm de profondeur à l'aide de l'insert *AS6D*® avec l'irrigation d'eau réglée à 60% du débit maximal. Deux radiographies rétro-alvéolaires et un cliché au microscope sont réalisés.
- Chaque apex est préparé sur 9 mm de profondeur à l'aide de l'insert *AS9D*® avec l'irrigation d'eau réglée à 60% du débit maximal. Deux radiographies rétro-alvéolaires et un cliché au microscope sont réalisés.
- Tous les clichés sont numérotés en fonction du numéro de la dent, de l'incidence et de l'étape du traitement.

### 3.1.3 – Analyse photographique et radiographique

- Sur chaque photographie, le contour de la racine et de l'apex sont décalqués grâce à l'outil « plume » de Photoshop®. Un code couleur est respecté pour améliorer la lisibilité :
  - Noir : Dent réséquée, pas de préparation ultrasonique
  - Rouge : Dent réséquée, préparation à 3 mm
  - Vert : Dent réséquée, préparation à 6 mm
  - Bleu : Dent réséquée, préparation à 9 mm.

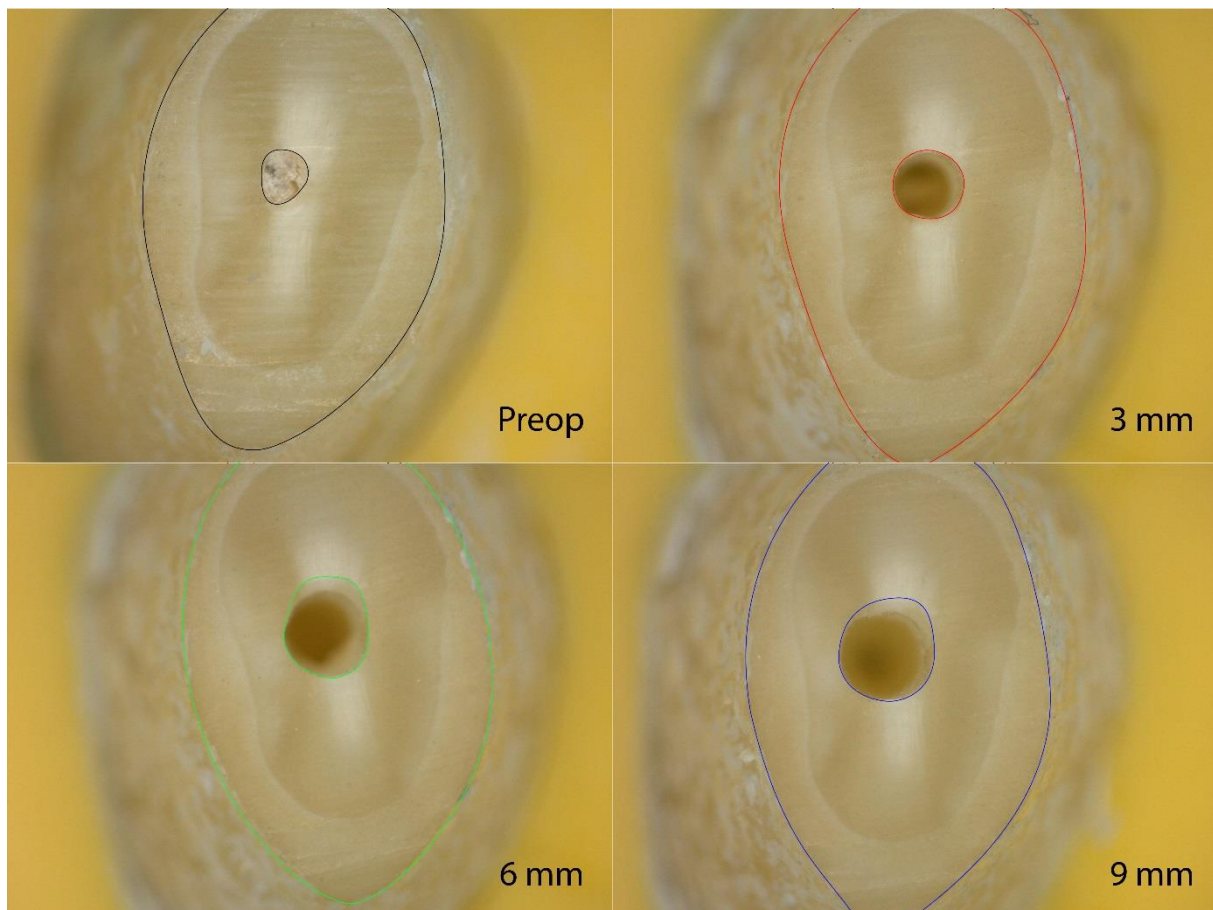


Fig. 13 : Exemple de la dent n°27, Application du code couleur.

Les tracés sont superposés afin de comparer l'évolution de surface de la lumière canalaire et observer son changement de position. Grâce aux tracés des ouvertures apicales, la mesure de l'aire est calculée (en pixels) par le même logiciel et les valeurs sont reportées dans un tableur Excel®.

- Les fêlures sont décalquées de la même manière et quantifiées en fonction de l'évolution de préparation. Le même code couleur est utilisé. Le nombre de fêlures observées à chaque étape de préparation est reporté dans le tableur Excel®.



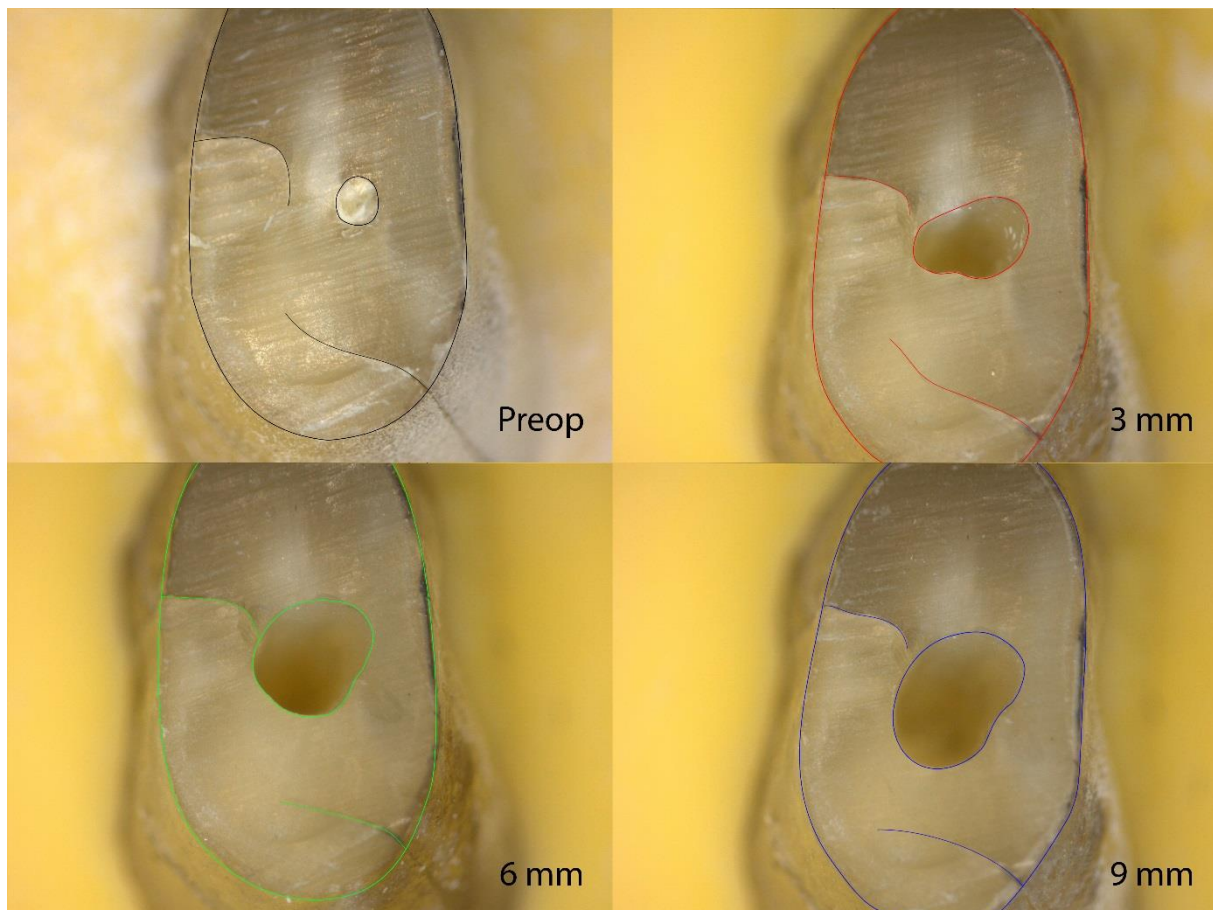


Fig. 14 : Exemple de la dent n°6, Mise en évidence des fêlures.

- Les radiographies sont superposées, puis l'axe et les formes canalaire sont tracés. Ici aussi un code couleur est adopté :
  - Vert : Axe principal du canal
  - Rouge : Dent réséquée, préparation à 3 mm
  - Jaune : Dent réséquée, préparation à 6 mm
  - Bleu : Dent réséquée, préparation à 9 mm.

A partir de ces tracés, le nombre de fausses routes est reporté dans un tableur et les tracés sont superposés afin d'apprécier les déviations de préparation.




Fig. 15 : Exemple de la dent n°14. Mise en évidence des déviations de l'axe canalaire.

## 3.2 Résultats

### 3.2.1 – Clichés au microscope

Après tracés, les aires mesurées sont reportées dans un tableau afin d'obtenir des valeurs moyennes (Fig. 23). Puis les pourcentages d'agrandissement de la surface des ouvertures apicales ont été calculés. Nous obtenons en moyenne un élargissement de 173,9% du canal lors de la préparation à 3 mm. Entre la préparation de 3 mm et la préparation à 9 mm, les lumières canalaires ont subi un élargissement moyen de 95,2% (Fig. 24).



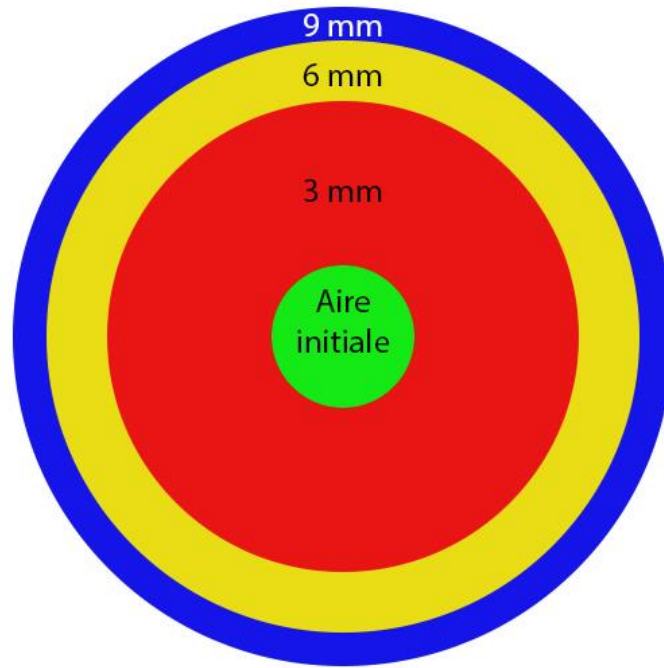


Fig. 16 : Schématisation de l'évolution moyenne des lumières canalaires

En superposant les tracés réalisés sur les clichés pris au microscope on remarque que les lumières canalaires ne sont pas concentriques mais ont tendance à se vestibuler au fur et à mesure des préparations (Fig. 17).

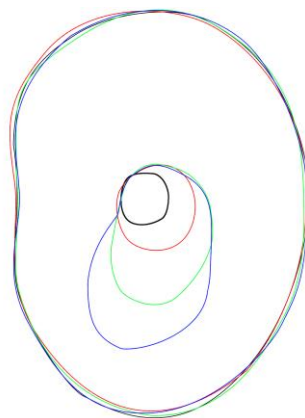


Fig. 17 : Exemple de superposition des tracés – dent n°5

Trois des dents sélectionnées parmi les 30 présentent une à deux fêlures avant même préparation ultrasonique. Elles n'ont été décelées qu'après résection apicale lors de l'observation au microscope. Ces dents n'ont pas été éliminées de l'échantillonnage afin de vérifier si elles étaient plus susceptibles de s'altérer au cours du traitement. Six dents sur 30 ont été fêlées lors de la préparation à 3 mm, aucune lors de la préparation à 6 mm et 2 sur 30 lors de la préparation à 9 mm (Fig. 25). Aucune corrélation n'est donc relevée entre l'importance de la lumière canalaire et le nombre de fêlures. Seule une des dents sur les 3 présentant des fêlures au stade de la résection a été altérée plus tard I traitement ultrasonique.

Nous observons la formation de fêlures sur 20% des dents traitées aux ultrasons dont 13,3% lors des 3 mm initiaux et 6,7% lors des 9 derniers millimètres.

### 3.2.2 – Radiographies

Nous obtenons une moyenne de 10% de fausses routes pour les préparations à 3 mm contre 13,3% pour les préparations à 6 mm et 9 mm. Le nombre de déviations de l'axe canalaire n'est pas lié à la profondeur de préparation, la grande majorité d'entre elles étant apparues dès la préparation à 3 mm (Fig. 26 et Fig. 27).

### 3.2.3 – Statistiques

Nous avons calculé les coefficients de corrélation des variables mesurées dans notre étude (Fig. 18). Malgré quelques valeurs extrêmes mises en évidence par nuages de points (Fig. 19 et Fig. 20), nous observons que la corrélation est faible ( $<0.5$ ) entre les lumières canalaires des apex préparés à 3 mm et celles de apex préparés à 9 mm.

### Matrice de corrélation

	Aire 3 mm	Aire 9 mm
Aire 3 mm	1,000	,433
Aire 9 mm	,433	1,000

30 observations ont été utilisées dans ce calcul.

Fig. 18 : Test de corrélation : Etude de l'évolution des lumières canalaires

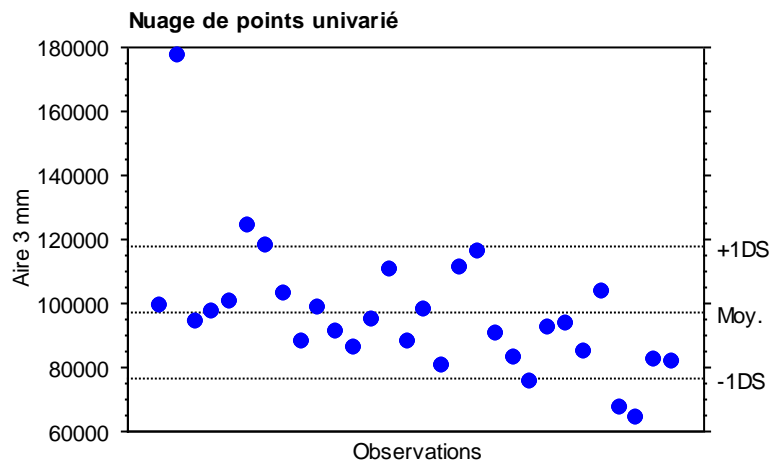


Fig. 19 : Nuage de points : Lumières canalaires après préparation à 3 mm

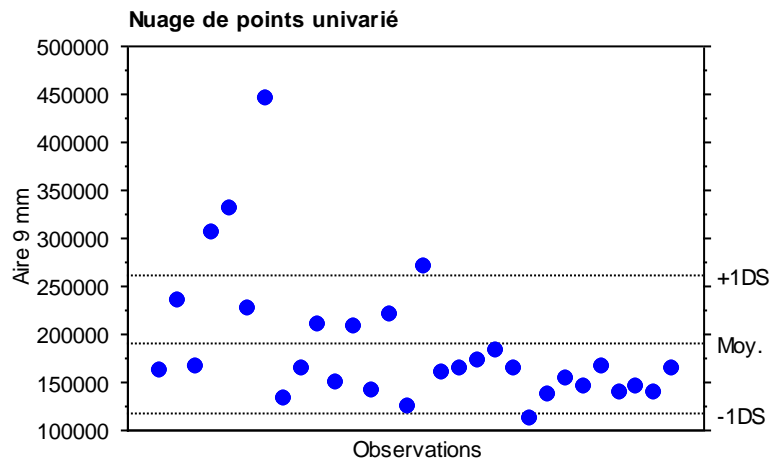


Fig. 20 : Nuage de points : Lumières canalaires après préparation à 9 mm

Concernant les fêlures et les fausses routes, les données statistiques observées nous rapportent une forte corrélation ( $>0.5$ ) entre les résultats quantifiés après préparation à 3 mm et ceux quantifiés après préparation à 9 mm (Fig. 21 et Fig. 22).

**Matrice de corrélation**

	Fêlure 3 mm	Fêlure 9 mm
Fêlure 3 mm	1,000	,926
Fêlure 9 mm	,926	1,000

30 observations ont été utilisées dans ce calcul.

Fig. 21 : Test de corrélation : Etude des fêlures

**Matrice de corrélation**

	FR 3 mm	FR 9 mm
FR 3 mm	1,000	,850
FR 9 mm	,850	1,000

30 observations ont été utilisées dans ce calcul.

Fig. 22 : Test de corrélation : Etude des déviations de préparations

### 3.3 Discussion

- Nous observons que les lumières canalaires ont tendance à se vestibuler au fur et à mesure du traitement. Cette tendance est probablement due à l'opérateur. Il est important de maintenir l'axe de la partie travaillante des inserts dans l'axe du canal et d'éviter d'exercer tout mouvement de latéralité.
- Idéalement la surface de l'entrée canalaire ne devrait pas augmenter entre la préparation à 3 mm et celle à 9 mm. Cependant, celle-ci double en moyenne. Le choix des racines à traiter doit donc être soigneux. En revanche, l'apparition de fêlure ne semble pas liée à l'importance de la surface de préparation, tout comme l'avaient observé Khabbaz et al. (44).

- Etant donné l'importance de l'élargissement apical lors de préparation à 9 mm, l'indication d'un tel traitement sur des racines fines (ex : incisives mandibulaires) est à évaluer avec soin.
- Il ne semble pas y avoir de corrélation entre profondeur de préparation et apparition de fausse route. A la vue des résultats obtenus, c'est l'axe de la préparation à 3 mm qui va conditionner celui de la préparation à 9 mm.
- Les courbures canalaires ont un rôle non négligeable dans la création de fausses routes. Cependant le diamètre du canal et son niveau de calcification sont aussi très importants car la sensibilité tactile de l'opérateur va conditionner l'axe de préparation.
- Lorsqu'une fêlure radiculaire est présente dès la résection, elle ne semble pas être affectée par l'ampliation canalaire. En revanche, la fêlure de la dent n°20 apparue après préparation à 3 mm s'est allongée et élargie lors de la préparation à 6 mm.
- La dent n°7 présentait une courbure canalaire importante au tiers apical dans le plan vestibulo-lingual. Celle-ci n'était pas observable sur le cliché rétroalvéolaire et a abouti à une fausse route. Les canaux de cette dent étaient trop fins (l'un des deux est passé inaperçu sur le cliché pré opératoire) pour être préparés dans de bonnes conditions.
- Pour une mise en évidence optimale des fêlures, l'idéal aurait été d'utiliser des procédés de microscopie électronique à balayage.

### **3.4 Conclusion**

Cette expérimentation a permis d'observer les effets d'un traitement canalaire rétrograde jusqu'au tiers coronaire de la racine dentaire. Nous nous sommes focalisés sur les trois points importants que sont la taille et la position de la lumière canalaire, l'apparition de fêlures et la formation de fausses routes. Les résultats obtenus ne montrent pas d'augmentation significative du nombre de fêlures et de fausses routes par rapport à une préparation à 3 mm. En revanche, pour ce qui est de l'évolution de la surface de préparation les résultats sont plus mitigés : en moyenne, les préparations voient leur aire doubler entre la préparation à 3 mm et celle à 9 mm. De plus, leur position a tendance à se déplacer, fragilisant ainsi la racine.



## CONCLUSION

Suite aux avancées technologiques dont a bénéficié le retraitement endodontique par voie chirurgicale, les praticiens disposent aujourd'hui des meilleurs outils pour réaliser des traitements de qualité à forts taux de succès. L'introduction des inserts à ultrasons en chirurgie endodontique, couplée au microscope opératoire a permis, non seulement de réduire la fenestration osseuse lors de l'aménagement de l'accès au site opératoire et donc d'être plus conservateurs, mais aussi d'augmenter le confort de travail du praticien. Cette évolution de chirurgie en microchirurgie rend à présent possible le traitement de petits canaux accessoires auparavant quasi impossibles à détecter.

La désinfection du système canalaire sur toute sa longueur est un facteur de réussite avéré de tout traitement endodontique. Les nouveaux inserts 3-6-9 mm permettent d'amplifier les canaux jusqu'au tiers coronaire et offrent la possibilité d'un assainissement beaucoup plus profond, ainsi qu'une meilleure rétention du matériau d'obturation.

Ils ne semblent pas altérer la racine dentaire plus que les inserts classiques malgré le diamantage présent sur toutes les parties travaillantes. Si l'on suit les recommandations rassemblées par De Paolis et col. (34), seul le premier insert doit être entièrement diamanté tandis que les autres doivent être lisses.

Dans le traitement de canaux larges et droits, le kit *Endosuccess Apical Surgery®* peut s'avérer être un outil de choix pour optimiser la mise en forme canalaire, mais son utilisation sur des racines grêles et des canaux fins et/ou compliqués se doit d'être mûrement réfléchie car potentiellement iatrogène.

Il serait intéressant de faire réaliser ces expérimentations par d'autres opérateurs et de recouper les résultats avec ceux collectés dans cette étude afin d'augmenter la taille de l'échantillonnage.

De même, une étude similaire utilisant des racines traitées endodontiquement est à prévoir.

Une expérimentation en utilisant des inserts en acier inoxydable lisse de 6 mm et 9 mm doit être envisagée pour mettre en évidence éventuellement une ouverture apicale plus limitée en fin de traitement.

Le centrage et le décentrage des cavités, ainsi que l'affaiblissement des parois canalaires ont été observé mais n'ont pas été quantifié dans cette étude. Un travail ultérieur doit être envisagé à cet effet.

Enfin, étudier le comportement des matériaux d'obturation après comblement d'une cavité préparée sur 9 mm de profondeur permettra d'apprécier la pérennité dans le temps de ce traitement.



## BIBLIOGRAPHIE

1. Karabucak B, Setzer F. Criteria for the ideal treatment option for failed endodontics: surgical or nonsurgical? *Compend Contin Educ Dent Jamesburg NJ* 1995. 2007 Jun;28(6):304–10; quiz 311, 332.
2. Kim S, Kratchman S. Modern endodontic surgery concepts and practice: a review. *J Endod.* 2006 Jul;32(7):601–23.
3. Setzer FC, Shah SB, Kohli MR, Karabucak B, Kim S. Outcome of Endodontic Surgery: A Meta-analysis of the Literature—Part 1: Comparison of Traditional Root-end Surgery and Endodontic Microsurgery. *J Endod.* 2010 Nov;36(11):1757–65.
4. Ng Y-L, Mann V, Rahbaran S, Lewsey J, Gulabivala K. Outcome of primary root canal treatment: systematic review of the literature - part 1. Effects of study characteristics on probability of success. *Int Endod J.* 2007 Dec;40(12):921–39.
5. Lieblisch SE. Advanced topics in dentoalveolar surgery. *Oral Maxillofac Surg Clin.* 2002 May 1;14(2):xi.
6. Torabinejad M, Corr R, Handysides R, Shabahang S. Outcomes of nonsurgical retreatment and endodontic surgery: a systematic review. *J Endod.* 2009 Jul;35(7):930–7.
7. Carrotte P. Surgical endodontics. *Br Dent J.* 2005 Jan 22;198(2):71–9.
8. Fahey T, O'Connor N, Walker T, Chin-Shong D. Surgical endodontics: a review of current best practice. *Oral Surg.* 2011 Aug 1;4(3):97–104.
9. Creasy JE, Mines P, Sweet M. Surgical trends among endodontists: the results of a web-based survey. *J Endod.* 2009 Jan;35(1):30–4.
10. Van Nieuwenhuysen JP, Aouar M, D'Hoore W. Retreatment or radiographic monitoring in endodontics. *Int Endod J.* 1994 Mar;27(2):75–81.
11. el-Swiah JM, Walker RT. Reasons for apicectomies. A retrospective study. *Endod Dent Traumatol.* 1996 Aug;12(4):185–91.
12. Boyne PJ, Lyon HW, Miller CW. The effects of osseous implant materials on regeneration of alveolar cortex. *Oral Surg Oral Med Oral Pathol.* 1961 Mar 1;14(3):369–78.
13. Hjørting-Hansen E. Studies on implantation of anorganic bone in cystic jaw lesions. 1970;
14. Hjørting-Hansen E, Andreasen JO. Incomplete bone healing of experimental cavities in dog mandibles. *Br J Oral Surg.* 1971 Jul;9(1):33–40.
15. Kim S. Comparison of traditional and microsurgery in endodontics. *Color atlas of microsurgery in endodontics.* Philadelphia: W.B. Saunders; 2001. p. 5–11.
16. Chong BS, Pitt Ford TR, Hudson MB. A prospective clinical study of Mineral Trioxide Aggregate and IRM when used as root-end filling materials in endodontic surgery. *Int Endod J.* 2003 Aug;36(8):520–6.

17. Carr G. Surgical endodontics. Pathways of the pulp. 4th ed. Cohen S, Burns R editor; 1994. p. 546–52.
18. L' auteur LFDE savoir plus sur. En quoi consiste la chirurgie endodontique ? [Internet]. Dentagora. [cited 2015 Apr 5]. Available from: <http://www.dentagora.fr/sante-dentaire/traitement-de-racine/chirurgie-endodontique/>
19. Richman R. The use of ultrasonics in root canal therapy and root resection. *Med Dent J.* 1957. p. 12–8.
20. Bahcall JK, Olsen FK. Clinically enhancing the connection between endodontic and restorative treatment for better case prognosis. *Dent Today.* 2007 Jan;26(1):98–103; quiz 103, 115.
21. Hülsmann M, Peters OA, Dummer PMH. Mechanical preparation of root canals: shaping goals, techniques and means. *Endod Top.* 2005 Mar 1;10(1):30–76.
22. Lea SC, Landini G, Walmsley AD. The effect of wear on ultrasonic scaler tip displacement amplitude. *J Clin Periodontol.* 2006 Jan 1;33(1):37–41.
23. Shearer J, McManners J. Comparison between the use of an ultrasonic tip and a microhead handpiece in periradicular surgery: a prospective randomised trial. *Br J Oral Maxillofac Surg.* 2009 Jul;47(5):386–8.
24. Fogarty TJ, Montgomery S. Effect of preflaring on canal transportation. Evaluation of ultrasonic, sonic, and conventional techniques. *Oral Surg Oral Med Oral Pathol.* 1991 Sep;72(3):345–50.
25. Encyclopédie Larousse en ligne - ultrason [Internet]. [cited 2015 Feb 26]. Available from: <http://www.larousse.fr/encyclopedie/divers/ultrason/100157>
26. Ultrason [Internet]. Wikipédia. 2015 [cited 2015 Mar 23]. Available from: <https://fr.wikipedia.org/w/index.php?title=Ultrason&oldid=113147435>
27. Martin H. Ultrasonic disinfection of the root canal. *Oral Surg Oral Med Oral Pathol.* 1976 Jul;42(1):92–9.
28. Martin H, Cunningham WT, Norris JP, Cotton WR. Ultrasonic versus hand filing of dentin: a quantitative study. *Oral Surg Oral Med Oral Pathol.* 1980;49(1):79–81.
29. Martin H, Cunningham WT, Norris JP. A quantitative comparison of the ability of diamond and K-type files to remove dentin. *Oral Surg Oral Med Oral Pathol.* 1980 Dec;50(6):566–8.
30. Pannkuk TF. Endodontic surgery: principles, objectives, and treatment of posterior teeth. Part 1. *Endod Rep.* 1991;6(2):8–14.
31. Carr G. Advanced techniques and visual enhancement for endodontic surgery. *Endod Rep.* 1992;7(1):6–9.
32. Pannkuk TF. Endodontic surgery: the treatment phase and wound healing. Part II. *Endod Rep.* 1992;7(1):14–9.
33. Sutimuntanakul S, Worayoskowitz W, Mangkornkarn C. Retrograde seal in ultrasonically prepared canals. *J Endod.* 2000 Aug;26(8):444–6.

34. De Paolis G, Vincenti V, Prencipe M, Milana V, Plotino G. Ultrasonics in endodontic surgery: a review of the literature. *Ann Stomatol (Roma)*. 2010 Dec 8;1(2):6–10.
35. Gutmann JL, Harrison JW. Posterior endodontic surgery: anatomical considerations and clinical techniques. *Int Endod J*. 1985 Jan 1;18(1):8–34.
36. Kim S. Principles of endodontic microsurgery. *Dent Clin North Am*. 1997 Jul;41(3):481–97.
37. Kellert M, Solomon C, Chalfin H. A modern approach to surgical endodontics: ultrasonic apical preparation. *N Y State Dent J*. 1994 Jul;60(6):25–8.
38. Rubinstein R, Torabinejad M. Contemporary endodontic surgery. *J Calif Dent Assoc*. 2004 Jun;32(6):485–92.
39. Mehlhaff DS, Marshall JG, Baumgartner JC. Comparison of ultrasonic and high-speed-bur root-end preparations using bilaterally matched teeth. *J Endod*. 1997 Jul;23(7):448–52.
40. Gutmann JL, Saunders WP, Nguyen L, Guo IY, Saunders EM. Ultrasonic root-end preparation. Part 1. SEM analysis. *Int Endod J*. 1994 Nov;27(6):318–24.
41. Engel TK, Steiman HR. Preliminary investigation of ultrasonic root end preparation. *J Endod*. 1995 Sep;21(9):443–5.
42. Gorman MC, Robert Steiman H, Gartner AH. Scanning electron microscopic evaluation of root-end preparations. *J Endod*. 1995 Mar 1;21(3):113–7.
43. Lin C-P, Chou H-G, Kuo J-C, Lan W-H. The quality of ultrasonic root-end preparation: A quantitative study. *J Endod*. 1998 Oct 1;24(10):666–70.
44. Khabbaz MG, Kerezoudis NP, Aroni E, Tsatsas V. Evaluation of different methods for the root-end cavity preparation. *Oral Surg Oral Med Oral Pathol Oral Radiol Endod*. 2004 Aug;98(2):237–42.
45. Abedi HR, Van Mierlo BL, Wilder-Smith P, Torabinejad M. Effects of ultrasonic root-end cavity preparation on the root apex. *Oral Surg Oral Med Oral Pathol Oral Radiol Endod*. 1995 Aug;80(2):207–13.
46. Rud J, Andreasen JO, Jensen JE. A follow-up study of 1,000 cases treated by endodontic surgery. *Int J Oral Surg*. 1972;1(4):215–28.
47. Amagasa T, Nagase M, Sato T, Shioda S. Apicoectomy with retrograde gutta-percha root filling. *Oral Surg Oral Med Oral Pathol*. 1989 Sep;68(3):339–42.
48. Tidmarsh BG, Arrowsmith MG. Dentinal tubules at the root ends of apicected teeth: a scanning electron microscopic study. *Int Endod J*. 1989 Jul;22(4):184–9.
49. Shani J, Friedman S, Stabholz A, Abed J. A radionuclide model for evaluating sealability of retrograde filling materials. *Int J Nucl Med Biol*. 1984;11(1):46–52.
50. Vertucci FJ, Beatty RG. Apical leakage associated with retrofilling techniques: a dye study. *J Endod*. 1986 Aug;12(8):331–6.
51. Gilheany PA, Figdor D, Tyas MJ. Apical dentin permeability and microleakage associated with root end resection and retrograde filling. *J Endod*. 1994 Jan;20(1):22–6.

52. Gagliani M, Taschieri S, Molinari R. Ultrasonic root-end preparation: influence of cutting angle on the apical seal. *J Endod.* 1998 Nov;24(11):726–30.
53. Weller RN, Niemczyk SP, Kim S. Incidence and position of the canal isthmus. Part 1. Mesio Buccal root of the maxillary first molar. *J Endod.* 1995 Jul;21(7):380–3.
54. Hsu YY, Kim S. The resected root surface. The issue of canal isthmuses. *Dent Clin North Am.* 1997 Jul;41(3):529–40.
55. Zuolo ML, Perin FR, Ferreira MO, de Faria FP. Ultrasonic root-end preparation with smooth and diamond-coated tips. *Endod Dent Traumatol.* 1999 Dec;15(6):265–8.
56. O'Connor RP, Hutter JW, Roahen JO. Leakage of amalgam and Super-EBA root-end fillings using two preparation techniques and surgical microscopy. *J Endod.* 1995 Feb;21(2):74–8.
57. Sultan M, Pitt Ford TR. Ultrasonic preparation and obturation of root-end cavities. *Int Endod J.* 1995 Sep;28(5):231–8.
58. Pashley DH. Smear layer: physiological considerations. *Oper Dent Suppl.* 1984;3:13–29.
59. Saunders WP, Saunders EM, Gutmann JL. Ultrasonic root-end preparation, Part 2. Microleakage of EBA root-end fillings. *Int Endod J.* 1994 Nov;27(6):325–9.
60. Lloyd A, Gutmann J, Dummer P, Newcombe R. Microleakage of Diaket and amalgam in root-end cavities prepared using MicroMega sonic retro-prep tips. *Int Endod J.* 1997 May;30(3):196–204.
61. Chailertvanitkul P, Saunders WP, Saunders EM, MacKenzie D. Polymicrobial coronal leakage of super EBA root-end fillings following two methods of root-end preparation. *Int Endod J.* 1998 Sep;31(5):348–53.
62. Karlovic Z, Pezelj-Ribaric S, Miletic I, Jukic S, Grgurevic J, Anic I. Erbium:YAG laser versus ultrasonic in preparation of root-end cavities. *J Endod.* 2005 Nov;31(11):821–3.
63. Walmsley AD, Lumley PJ, Johnson WT, Walton RE. Breakage of ultrasonic root-end preparation tips. *J Endod.* 1996 Jun;22(6):287–9.
64. Taschieri S, Testori T, Francetti L, Del Fabbro M. Effects of ultrasonic root end preparation on resected root surfaces: SEM evaluation. *Oral Surg Oral Med Oral Pathol Oral Radiol Endod.* 2004 Nov;98(5):611–8.
65. Gondim E, Gomes BPFA de, Ferraz CCR, Teixeira FB, Souza-Filho FJ de. Effect of sonic and ultrasonic retrograde cavity preparation on the integrity of root apices of freshly extracted human teeth: scanning electron microscopy analysis. *J Endod.* 2002 Sep;28(9):646–50.
66. Onnink PA, Davis RD, Wayman BE. An in vitro comparison of incomplete root fractures associated with three obturation techniques. *J Endod.* 1994 Jan;20(1):32–7.
67. Waplington M, Lumley PJ, Walmsley AD. Incidence of root face alteration after ultrasonic retrograde cavity preparation. *Oral Surg Oral Med Oral Pathol Oral Radiol Endod.* 1997 Mar;83(3):387–92.
68. Brent PD, Morgan LA, Marshall JG, Baumgartner JC. Evaluation of diamond-coated ultrasonic instruments for root-end preparation. *J Endod.* 1999 Oct;25(10):672–5.

69. Lin CP, Chou HG, Chen RS, Lan WH, Hsieh CC. Root deformation during root-end preparation. *J Endod.* 1999 Oct;25(10):668–71.
70. Frank RJ, Antrim DD, Bakland LK. Effect of retrograde cavity preparations on root apexes. *Endod Dent Traumatol.* 1996 Apr;12(2):100–3.
71. Beling KL, Marshall JG, Morgan LA, Baumgartner JC. Evaluation for cracks associated with ultrasonic root-end preparation of gutta-percha filled canals. *J Endod.* 1997 May;23(5):323–6.
72. Min MM, Brown CE, Legan JJ, Kafrawy AH. In vitro evaluation of effects of ultrasonic root-end preparation on resected root surfaces. *J Endod.* 1997 Oct;23(10):624–8.
73. Calzonetti KJ, Iwanowski T, Komorowski R, Friedman S. Ultrasonic root end cavity preparation assessed by an in situ impression technique. *Oral Surg Oral Med Oral Pathol Oral Radiol Endod.* 1998 Feb;85(2):210–5.
74. Morgan LA, Marshall JG. A scanning electron microscopic study of in vivo ultrasonic root-end preparations. *J Endod.* 1999 Aug;25(8):567–70.
75. Gray GJ, Hatton JF, Holtzmann DJ, Jenkins DB, Nielsen CJ. Quality of root-end preparations using ultrasonic and rotary instrumentation in cadavers. *J Endod.* 2000 May;26(5):281–3.
76. Rainwater A, Jeansonne BG, Sarkar N. Effects of ultrasonic root-end preparation on microcrack formation and leakage. *J Endod.* 2000 Feb;26(2):72–5.
77. Peters CI, Peters OA, Barbakow F. An in vitro study comparing root-end cavities prepared by diamond-coated and stainless steel ultrasonic retreaters. *Int Endod J.* 2001 Mar;34(2):142–8.
78. Navarre SW, Steiman HR. Root-end fracture during retropreparation: a comparison between zirconium nitride-coated and stainless steel microsurgical ultrasonic instruments. *J Endod.* 2002 Apr;28(4):330–2.
79. Ishikawa H, Sawada N, Kobayashi C, Suda H. Evaluation of root-end cavity preparation using ultrasonic retreaters. *Int Endod J.* 2003 Sep;36(9):586–90.
80. Tanzilli JP, Raphael D, Moodnik RM. A comparison of the marginal adaptation of retrograde techniques: a scanning electron microscopic study. *Oral Surg Oral Med Oral Pathol.* 1980 Jul;50(1):74–80.
81. Mattison GD, Anthony von Fraunhofer J, Delivanis PD, Anderson AN. Microleakage of retrograde amalgams. *J Endod.* 1985 Aug 1;11(8):340–5.
82. Carr GB. Ultrasonic root end preparation. *Dent Clin North Am.* 1997 Jul;41(3):541–54.
83. Holland R, Otoboni Filho JA, Bernabé PF, de Souza V, Nery MJ, Dezan Júnior E. Effect of root canal filling material and level of surgical injury on periodontal healing in dogs. *Endod Dent Traumatol.* 1998 Oct;14(5):199–205.
84. Gondim E, Zaia AA, Gomes BPFA, Ferraz CCR, Teixeira FB, Souza-Filho FJ. Investigation of the marginal adaptation of root-end filling materials in root-end cavities prepared with ultrasonic tips. *Int Endod J.* 2003 Jul;36(7):491–9.

85. Maddalone M, Gagliani M. Periapical endodontic surgery: a 3-year follow-up study. *Int Endod J*. 2003 Mar;36(3):193–8.
86. Taschieri S, Del Fabbro M, Testori T, Francetti L, Weinstein R. Endodontic surgery with ultrasonic retrotips: one-year follow-up. *Oral Surg Oral Med Oral Pathol Oral Radiol Endod*. 2005 Sep;100(3):380–7.
87. Tsesis I, Rosen E, Schwartz-Arad D, Fuss Z. Retrospective evaluation of surgical endodontic treatment: traditional versus modern technique. *J Endod*. 2006 May;32(5):412–6.
88. Siqueira JF. Endodontic infections: concepts, paradigms, and perspectives. *Oral Surg Oral Med Oral Pathol Oral Radiol Endod*. 2002 Sep;94(3):281–93.

# ANNEXES

## Mesures

Dent	Aire résection	Aire 3 mm	Aire 6 mm	Aire 9 mm
1	35915	99337	111146	163349
2	35684	177291	234846	235789
3	13524	94640	133972	167394
4	10616	97425	163810	305634
5	39307	100715	211482	330725
6	28673	124577	185769	227301
7	5159	117970	289153	446050
8	53437	103017	131601	132886
9	34848	88192	128195	165026
10	14853	98582	176257	210349
11	78721	91476	147887	150511
12	18668	86394	155443	207775
13	61366	94942	144303	142048
14	28744	110639	202725	220555
15	41164	87877	103297	126023
16	17525	98166	244460	271808
17	38364	80449	134046	160958
18	35595	111527	153872	165340
19	33102	115940	164708	173793
20	22976	90357	160198	184074
21	56143	83157	118559	164747
22	59574	75371	91804	112801
23	33015	92667	97497	137934
24	15397	93542	126682	155032
25	37256	85242	118188	144968
26	60259	103446	142524	166431
27	34848	67615	121922	140518
28	35867	64630	131019	145061
29	43066	82260	103392	139995
30	34615	81752	135589	164596
Moyenne	35276,0333	96639,8333	152144,867	188649,033

Fig. 23 : Aires des lumières canalaires à chaque étape du protocole (unité : pixel)

Dent	0→3	3→6	6→9	3→9
1	2,76589169	1,11887816	1,46967952	1,64439232
2	4,96836117	1,32463577	1,0040154	1,32995471
3	6,99792961	1,41559594	1,24947004	1,76874472
4	9,17718538	1,68139595	1,86578353	3,13712086
5	2,56226626	2,09980638	1,56384468	3,28377104
6	4,34474942	1,49119821	1,22356798	1,82458239
7	22,8668347	2,45107231	1,54260893	3,78104603
8	1,92782155	1,27746877	1,00976436	1,28994244
9	2,53076217	1,45358989	1,2873045	1,87121281
10	6,63717767	1,78792274	1,19342211	2,13374653
11	1,16202792	1,61667541	1,01774328	1,64536053
12	4,62791943	1,79923374	1,3366636	2,40497025
13	1,54714337	1,51990689	0,98437316	1,49615555
14	3,84911634	1,83231049	1,08795166	1,99346523
15	2,13480225	1,17547254	1,22000639	1,434084
16	5,60148359	2,49027158	1,11187106	2,76886091
17	2,09699197	1,66622332	1,2007669	2,00074581
18	3,13322096	1,37968384	1,07452948	1,48251096
19	3,5025074	1,42063136	1,05515822	1,49899086
20	3,93266887	1,7729451	1,14904056	2,03718583
21	1,48116417	1,42572483	1,38957818	1,98115613
22	1,26516601	1,21802815	1,22871552	1,4966101
23	2,80681508	1,05212211	1,41475122	1,48849105
24	6,07533935	1,35427936	1,2237887	1,65735178
25	2,2880073	1,38649961	1,22658815	1,70066399
26	1,71668962	1,37776231	1,16774017	1,6088684
27	1,94028352	1,80317977	1,15252374	2,0782075
28	1,80193493	2,02721646	1,1071753	2,24448399
29	1,91009149	1,25689278	1,35402159	1,70185996
30	2,36175069	1,65854046	1,21393328	2,01335747
Moyenne	2,73953232	1,57434943	1,23993032	1,9520836

Fig. 24 : Evolution de la surface des ouvertures apicales en fonction des profondeurs de préparation



Dent	Fêlure 0→3	Fêlure 3→6	Fêlure 6→9	Fêlure 3→9
1	1	0	0	1
2	0	0	0	0
3	0	0	0	0
4	0	0	1	1
5	1	0	0	1
6	0	0	0	0
7	0	0	0	0
8	0	0	0	0
9	0	0	1	1
10	0	0	0	0
11	0	0	0	0
12	0	0	0	0
13	0	0	0	0
14	0	0	0	0
15	0	0	0	0
16	0	0	0	0
17	1	0	0	1
18	0	0	0	0
19	0	0	0	0
20	1	0	0	1
21	0	0	0	0
22	0	0	0	0
23	0	0	0	0
24	0	0	0	0
25	0	0	0	0
26	0	0	0	0
27	0	0	0	0
28	0	0	0	0
29	0	0	0	0
30	0	0	0	0
Moyenne	0,13333333	0	0,06666667	0,2

Fig. 25 : Evolution du nombre de fêlures en fonction des profondeurs de préparation

Dent	FR 3 mm	FR 6 mm	FR 9 mm
1	0	0	0
2	1	1	1
3	0	0	0
4	0	0	0
5	1	1	1
6	0	0	0
7	1	1	1
8	0	0	0
9	0	0	0
10	0	0	0
11	0	0	0
12	0	0	0
13	0	0	0
14	0	1	1
15	0	0	0
16	0	0	0
17	0	0	0
18	0	0	0
19	0	0	0
20	0	0	0
21	0	0	0
22	0	0	0
23	0	0	0
24	0	0	0
25	0	0	0
26	0	0	0
27	0	0	0
28	0	0	0
29	0	0	0
30	0	0	0
Moyenne	0,1	0,13333333	0,13333333

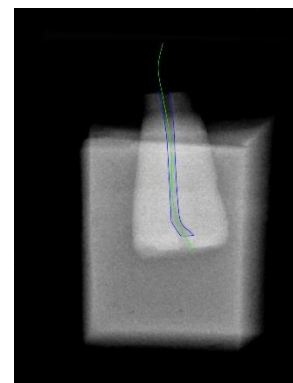

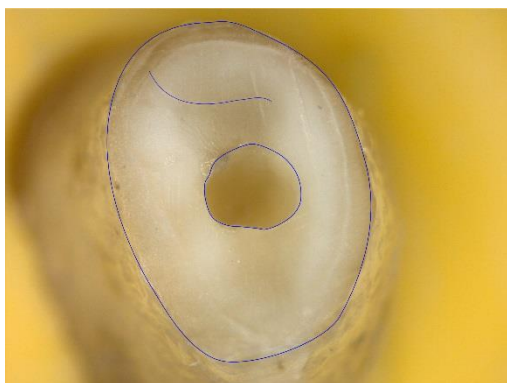
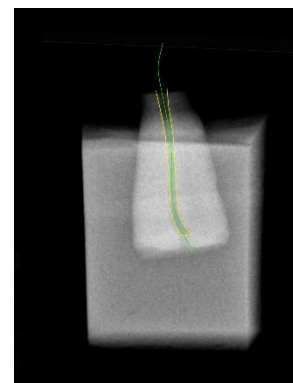

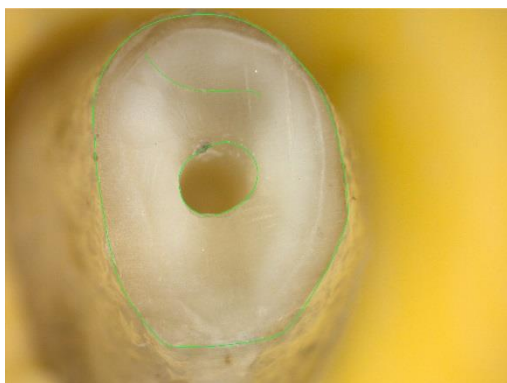
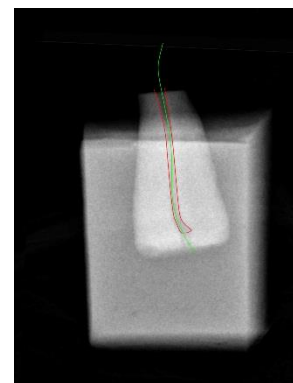

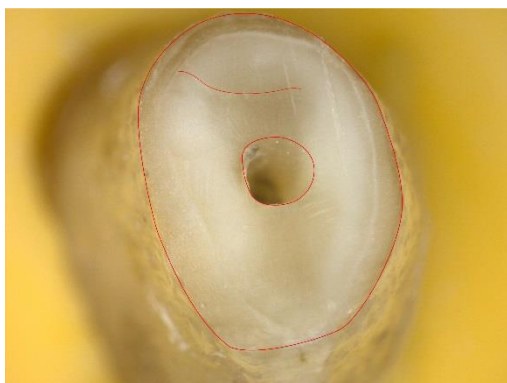
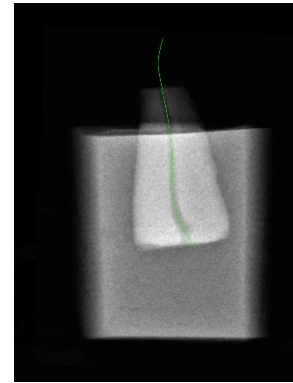

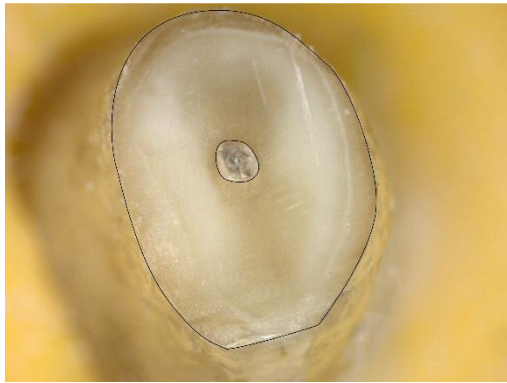
Fig. 26 : Nombre des fausses routes à chaque étape du protocole expérimental

Dent	Fêlure 0 mm	Fêlure 3 mm	Fêlure 6 mm	Fêlure 9 mm
1	0	1	1	1
2	0	0	0	0
3	0	0	0	0
4	0	0	0	1
5	0	1	1	1
6	2	2	2	2
7	0	0	0	0
8	0	0	0	0
9	0	0	0	1
10	0	0	0	0
11	0	0	0	0
12	2	2	2	2
13	0	0	0	0
14	0	0	0	0
15	0	0	0	0
16	0	0	0	0
17	1	2	2	2
18	0	0	0	0
19	0	0	0	0
20	0	1	1	1
21	0	0	0	0
22	0	0	0	0
23	0	0	0	0
24	0	0	0	0
25	0	0	0	0
26	0	0	0	0
27	0	0	0	0
28	0	0	0	0
29	0	0	0	0
30	0	0	0	0
Moyenne	0,16666667	0,3	0,3	0,36666667

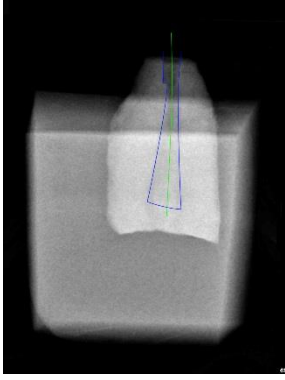
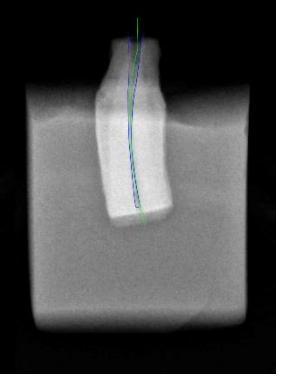
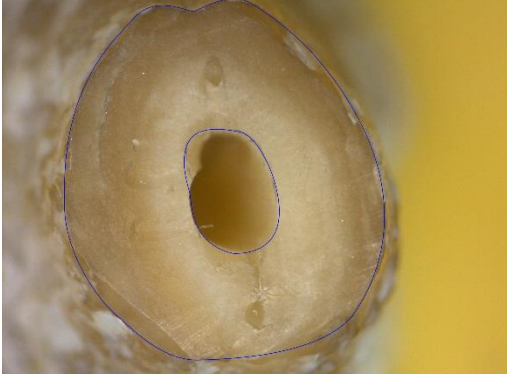
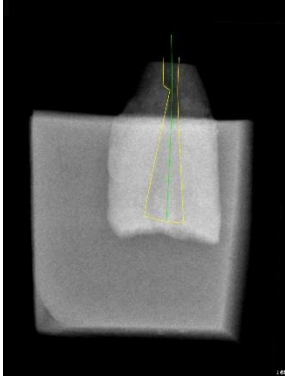
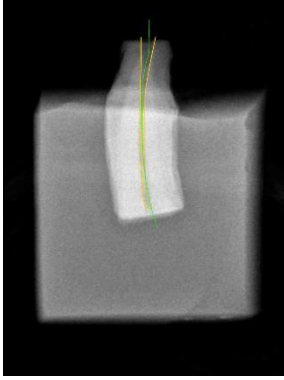
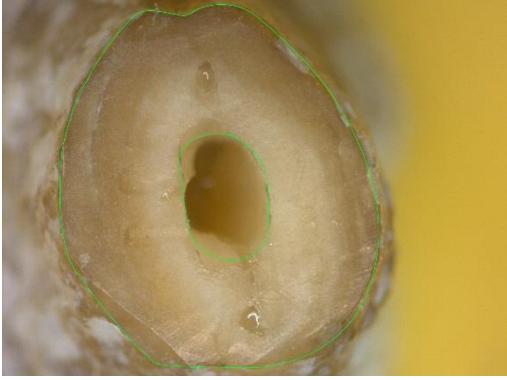
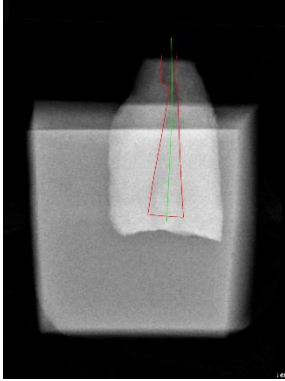
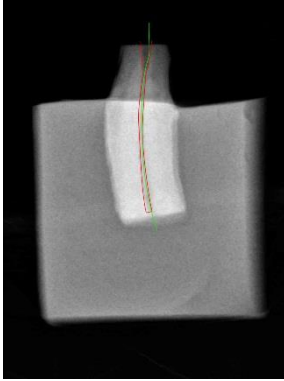
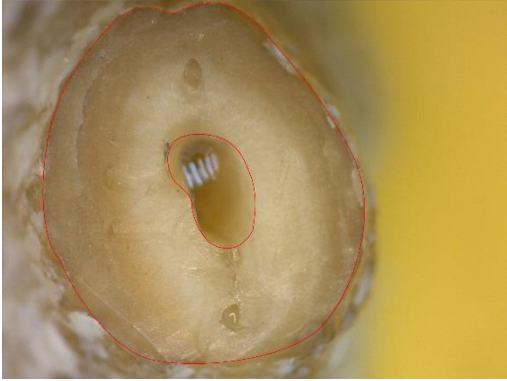
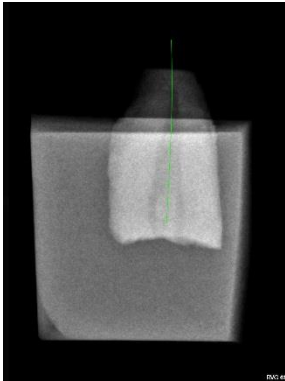
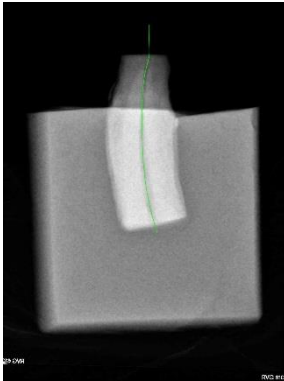
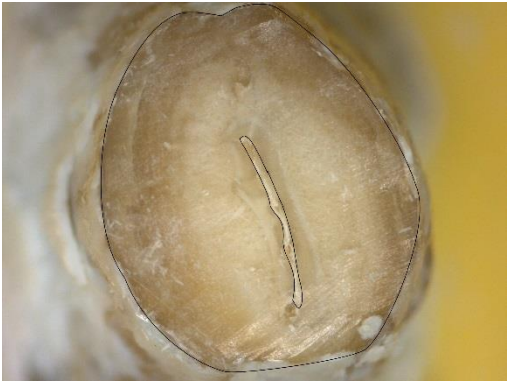Fig. 27 : Nombre des fêlures à chaque étape du protocole expérimental

# Tracés

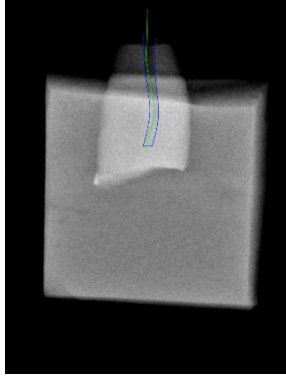
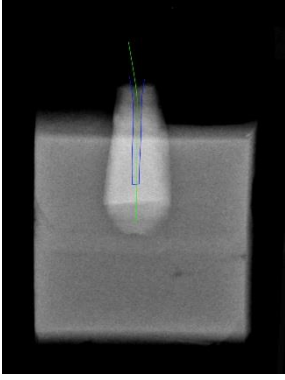
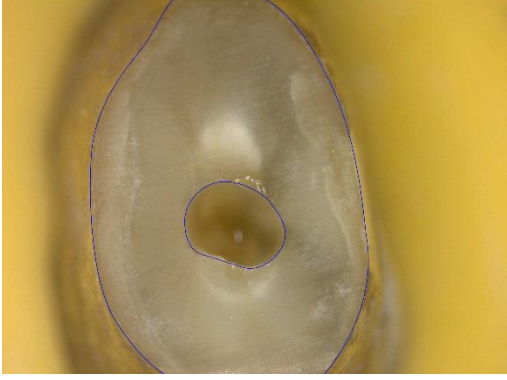
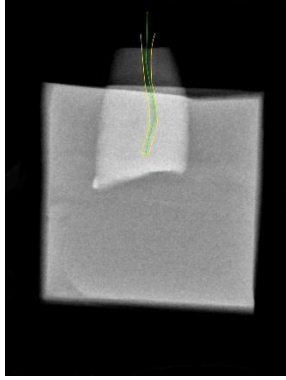
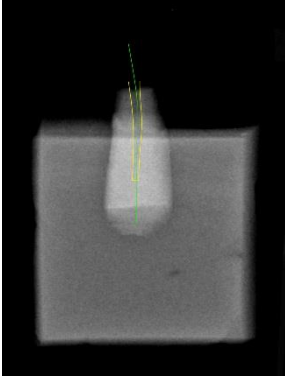
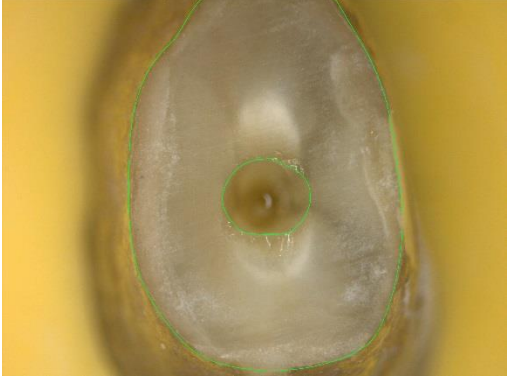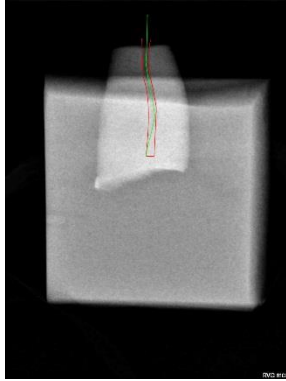
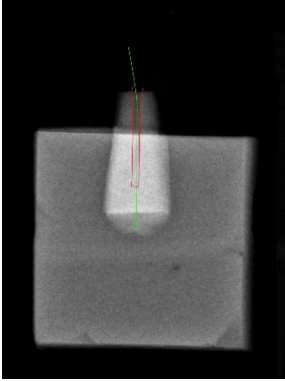
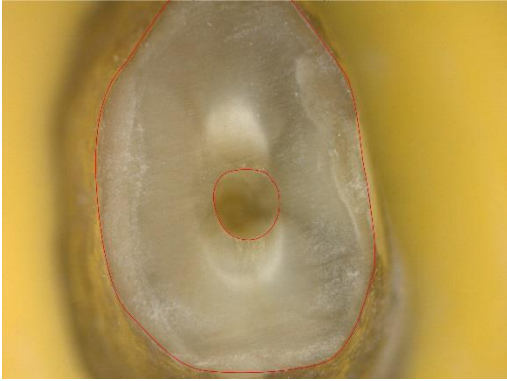
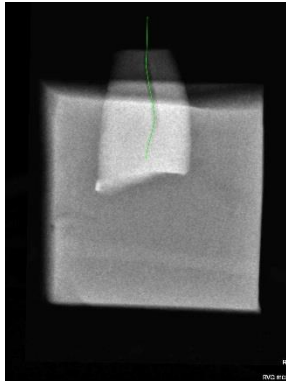
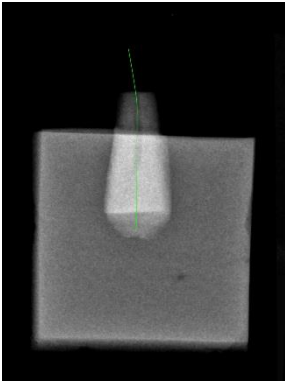
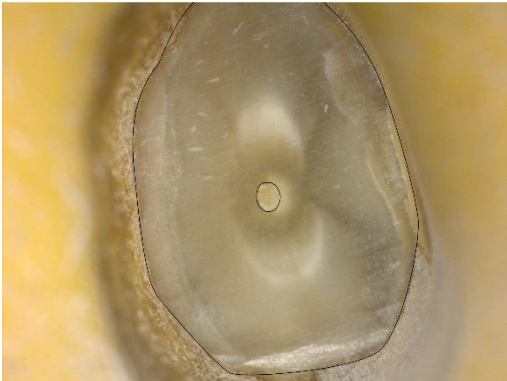Dent n°1



Dent n°2

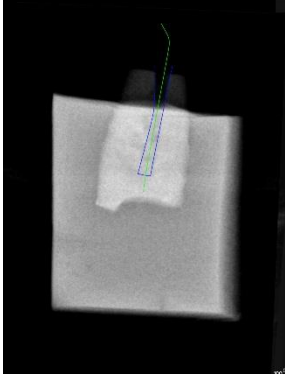
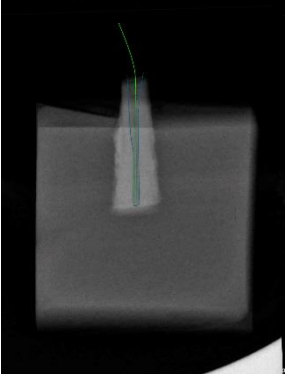
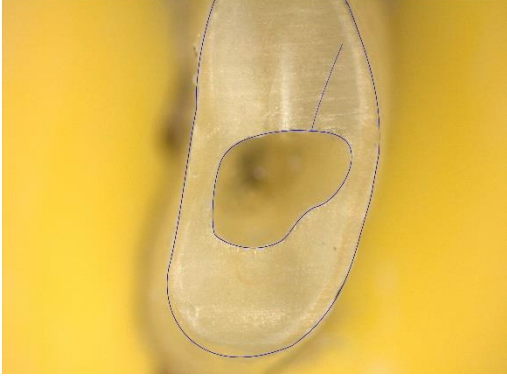
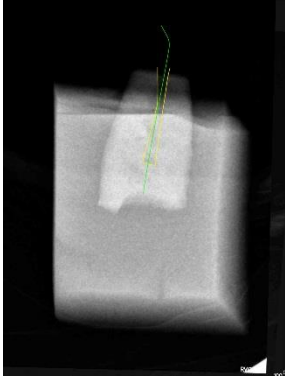
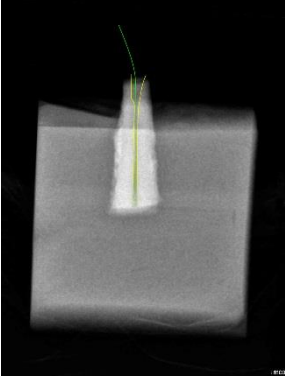
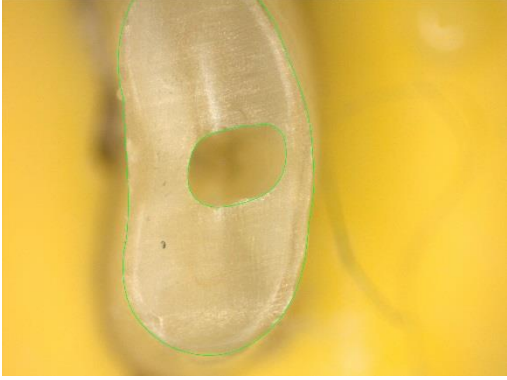

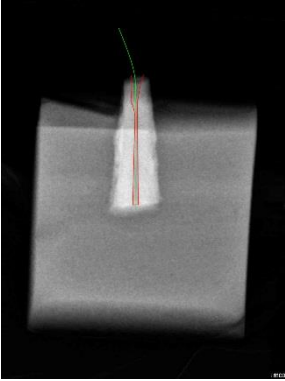
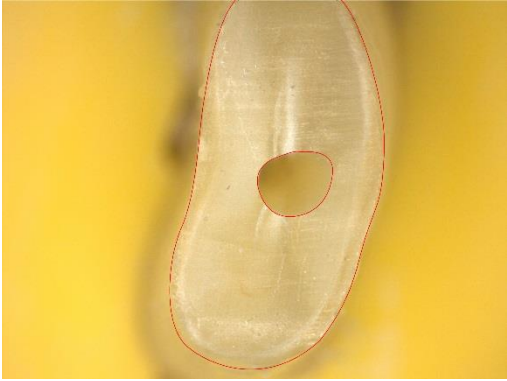
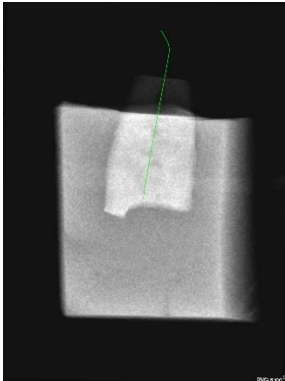

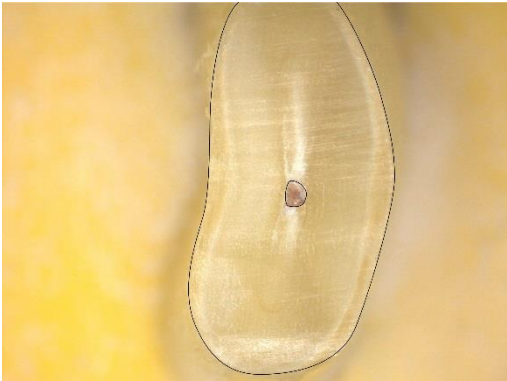


Dent n°3

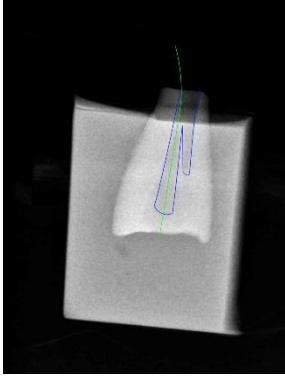
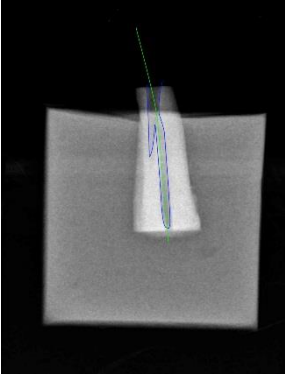
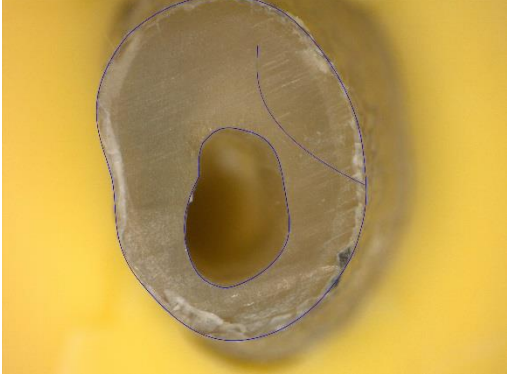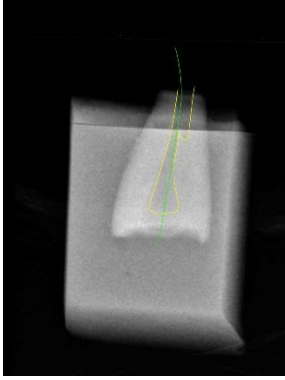
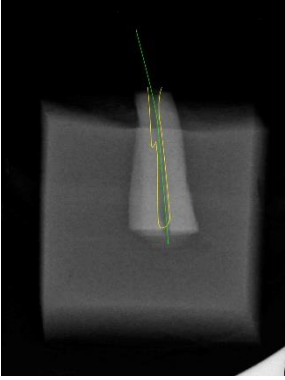
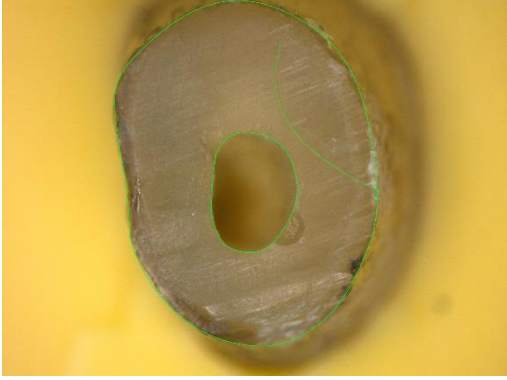
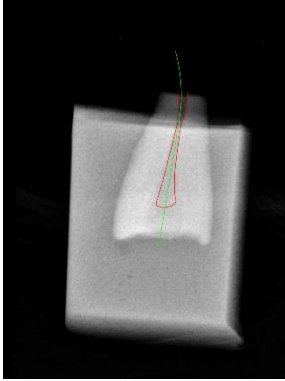
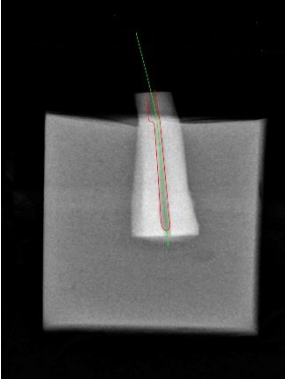

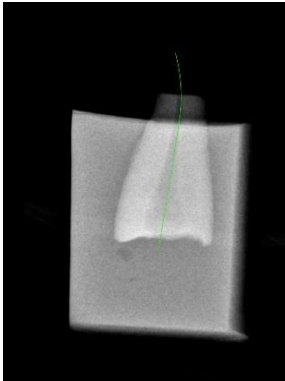
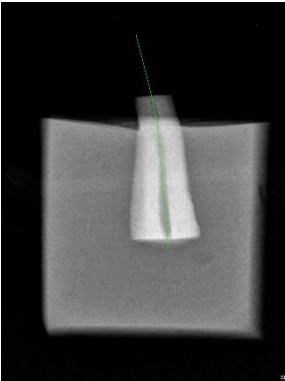




Dent n°4

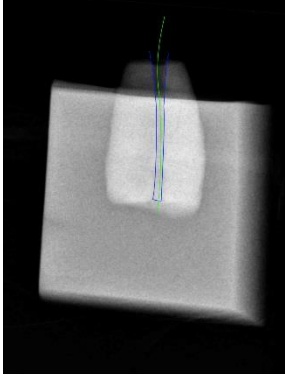


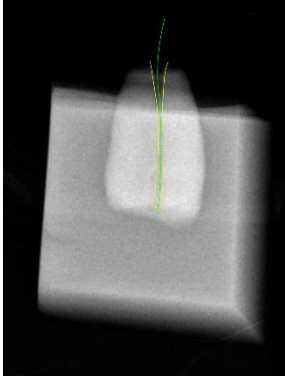
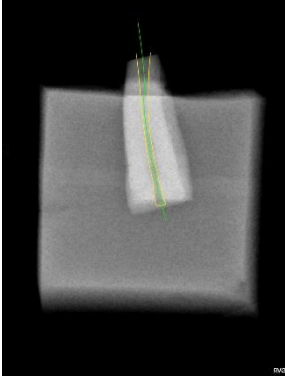
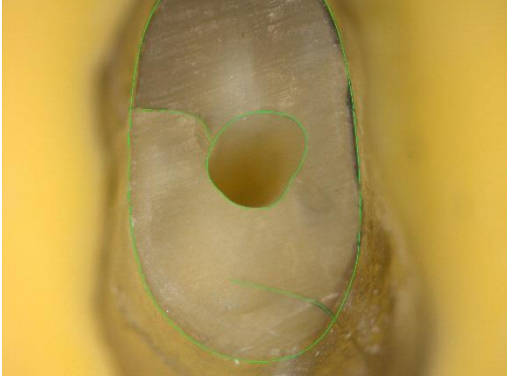

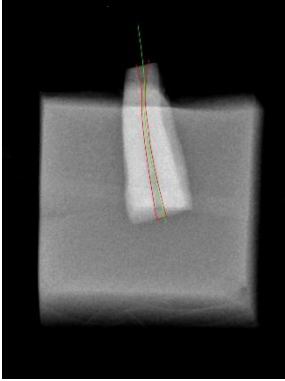
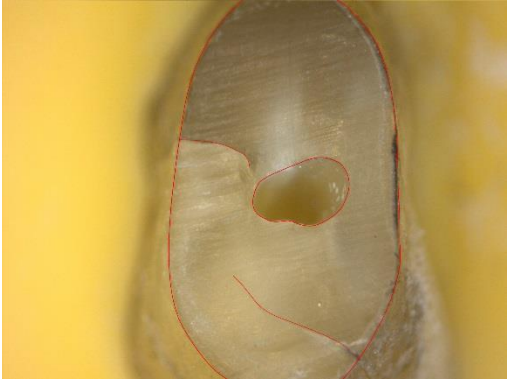
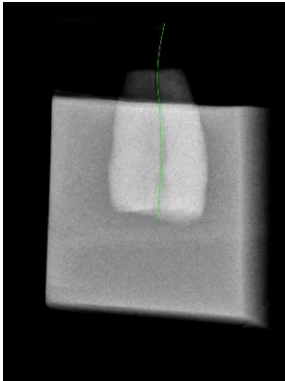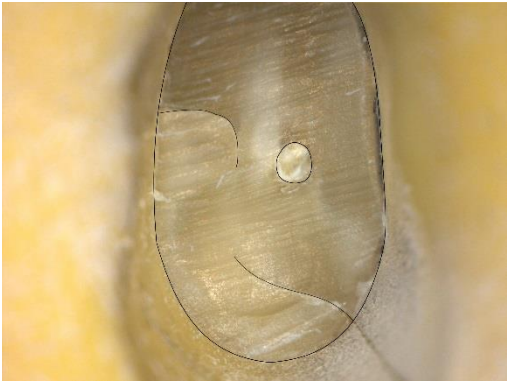



Dent n°5

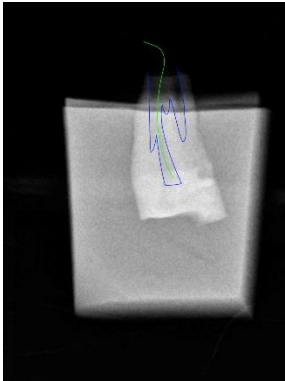
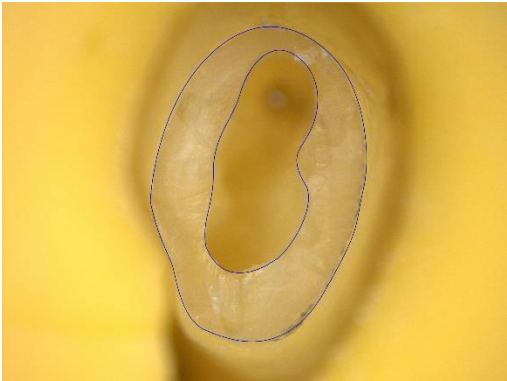
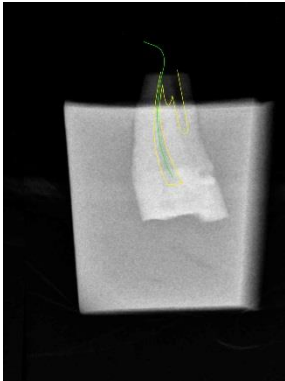
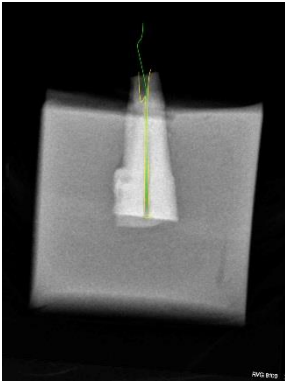
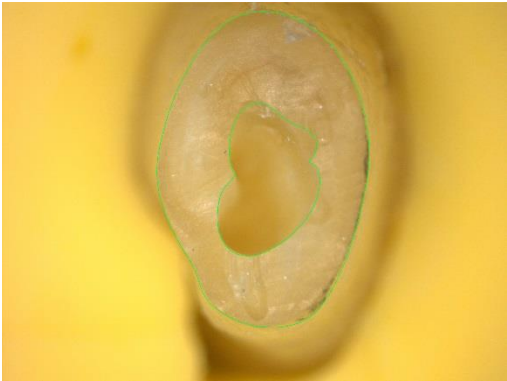
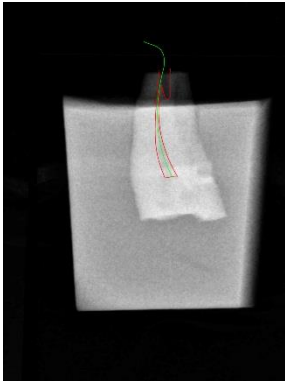
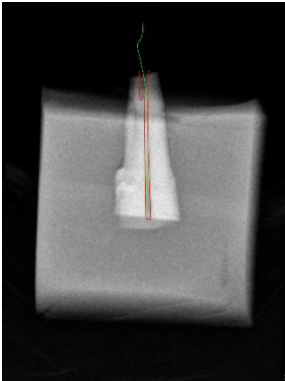
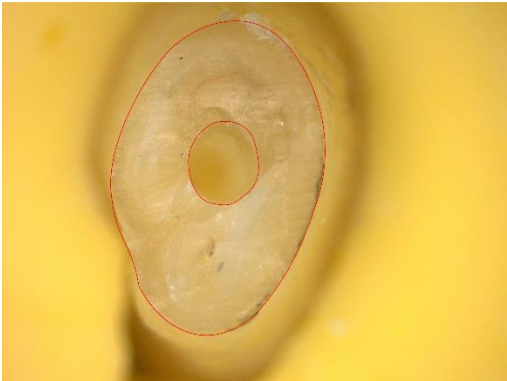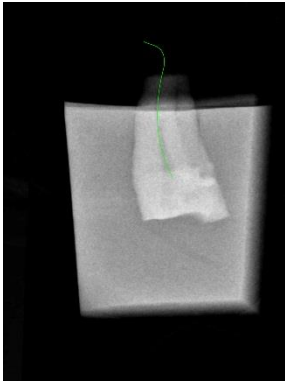

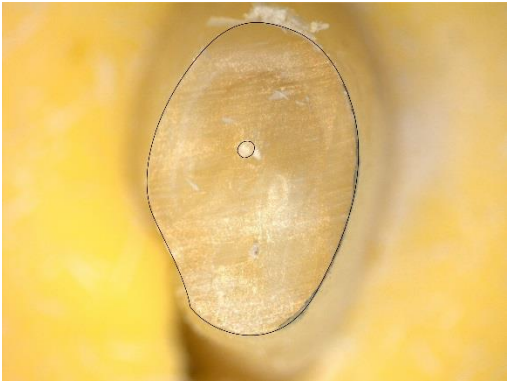






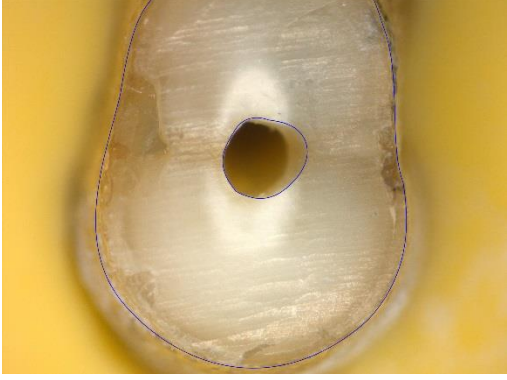



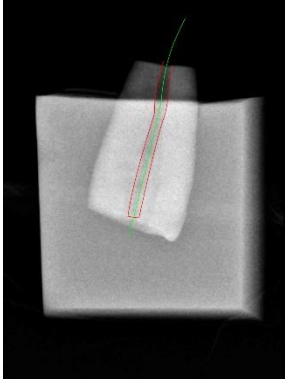

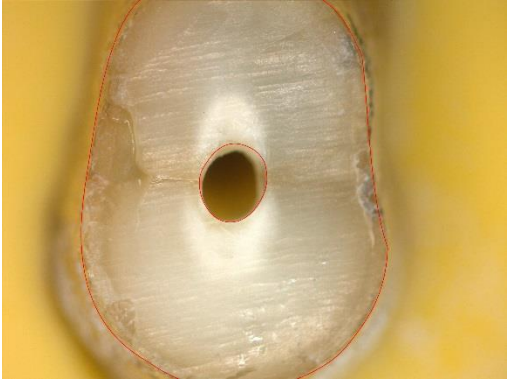


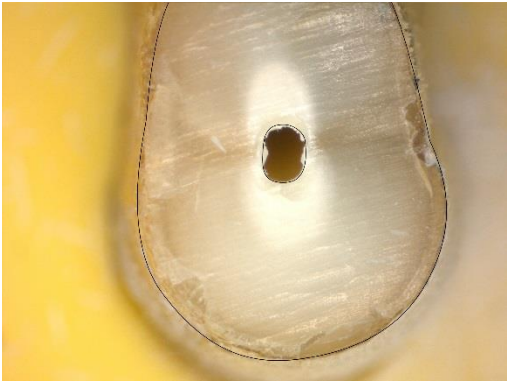
Dent n°6



Dent n°7

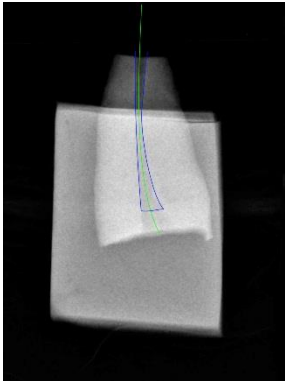

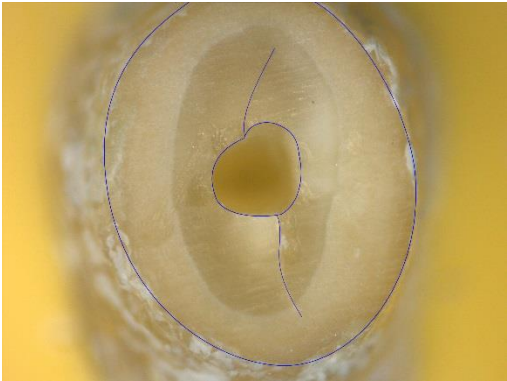
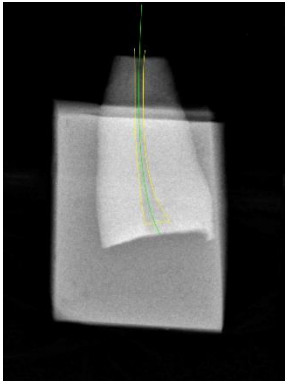
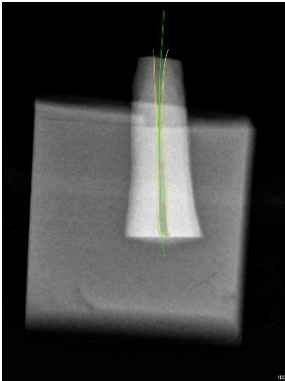
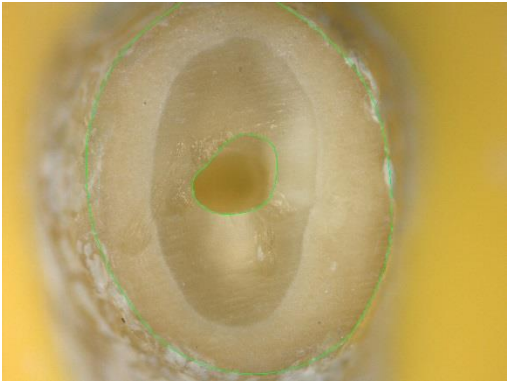
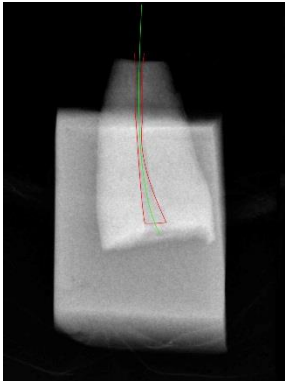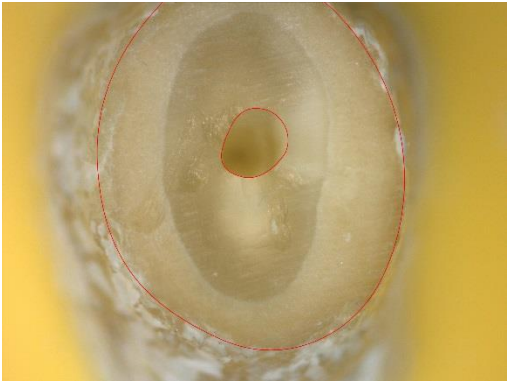

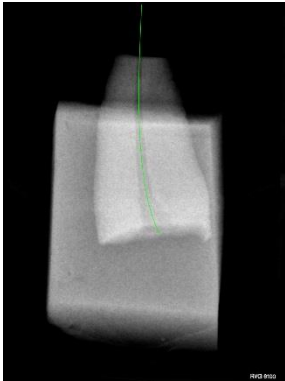

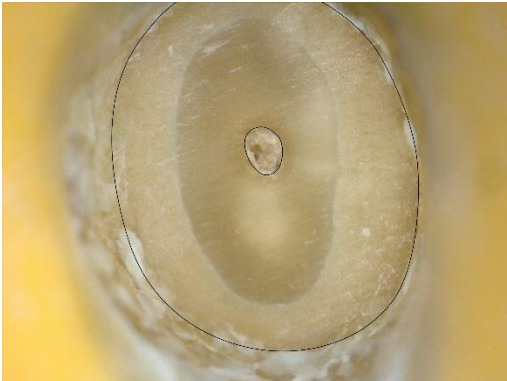


Dent n°8


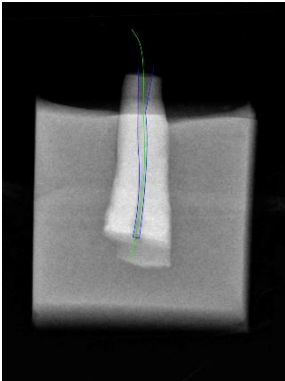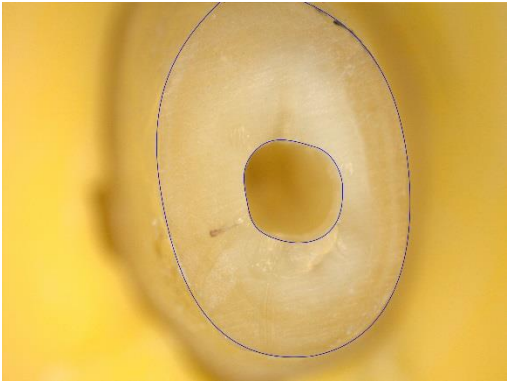
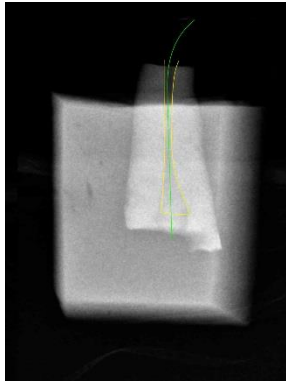
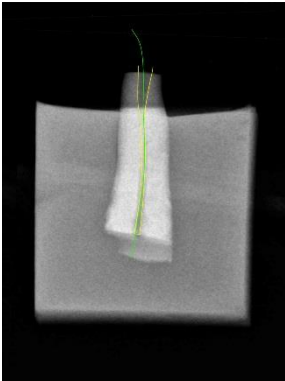
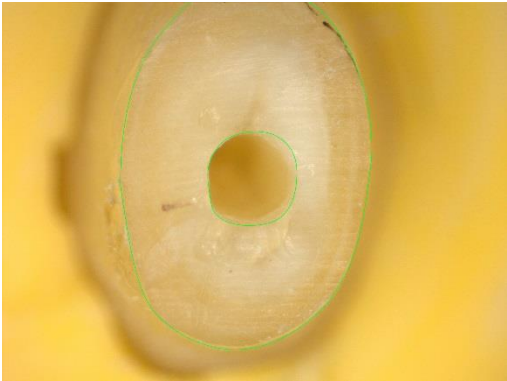
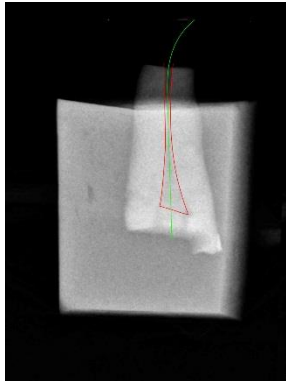
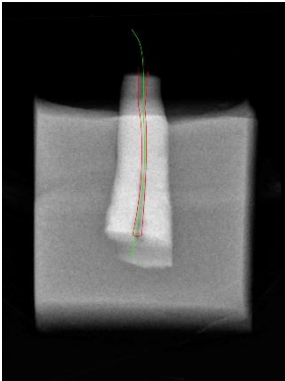
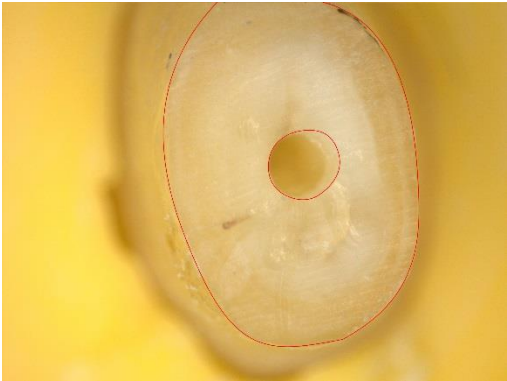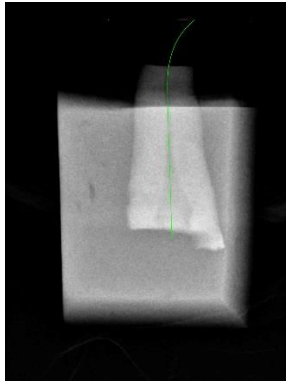
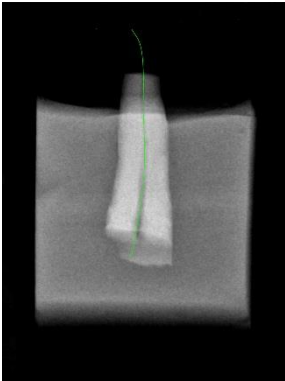

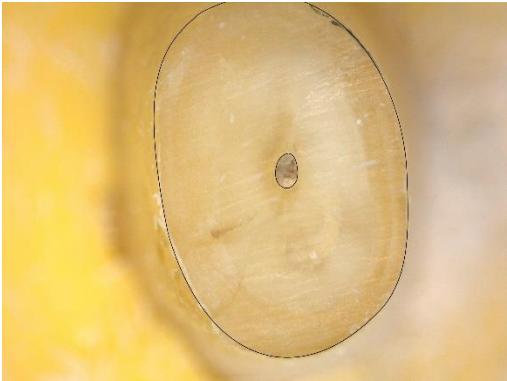


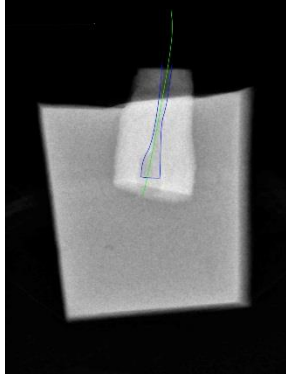

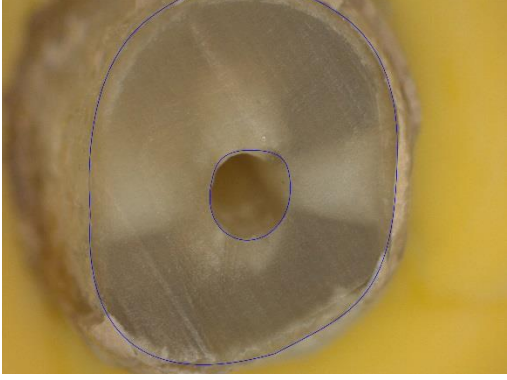
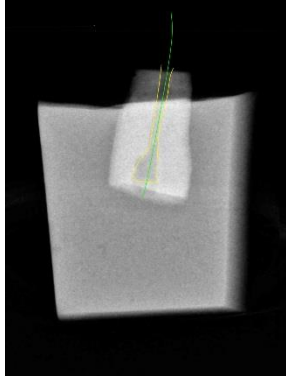
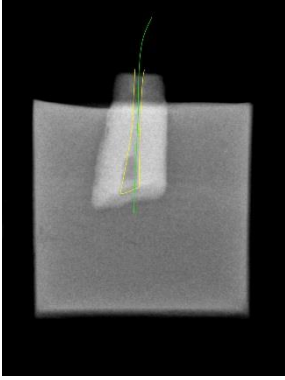


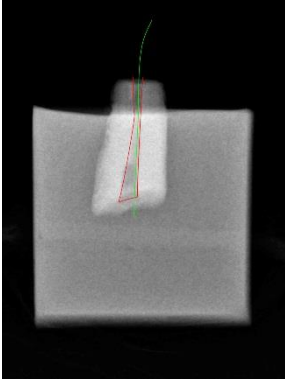

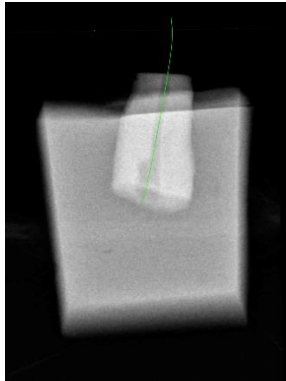
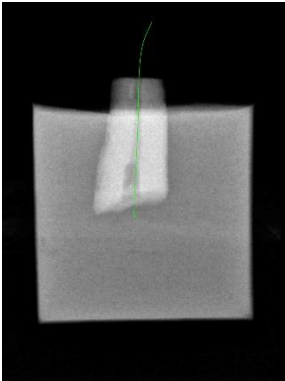

Dent n°9



Dent n°10

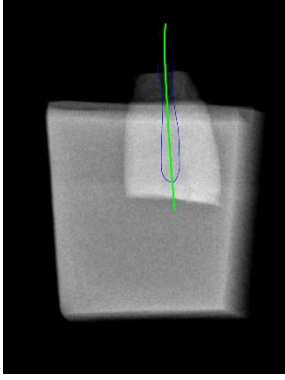


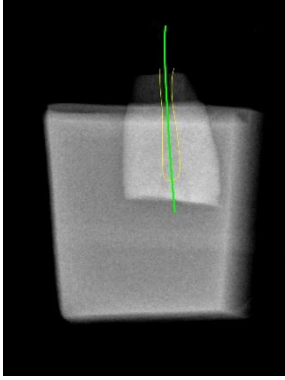
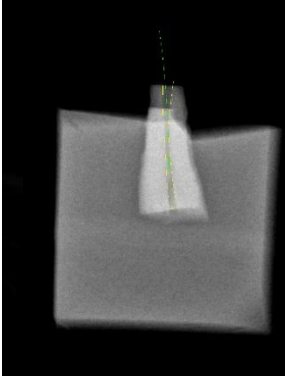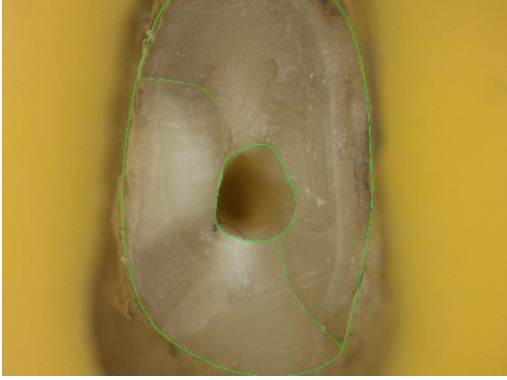


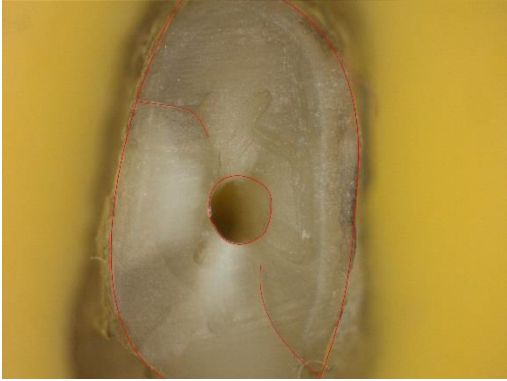

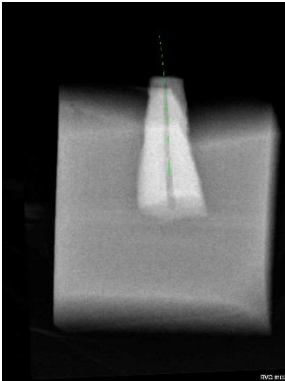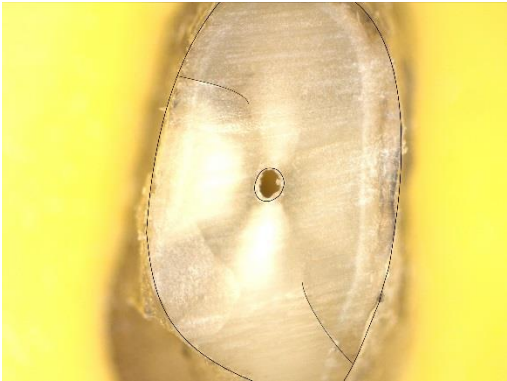


Dent n°11


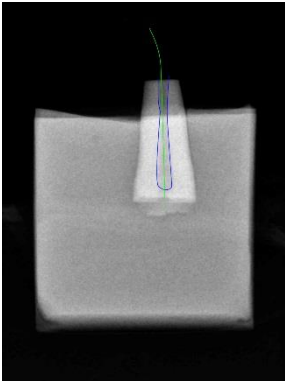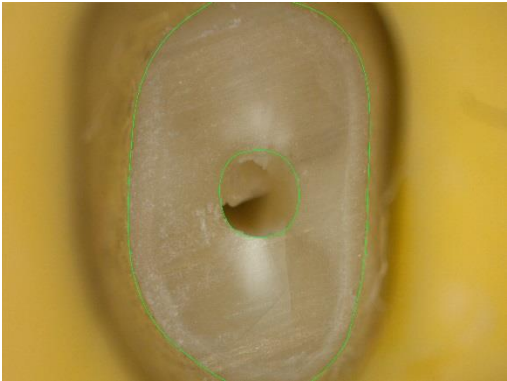




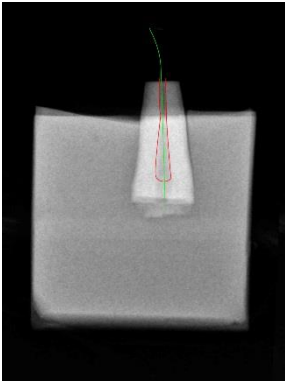
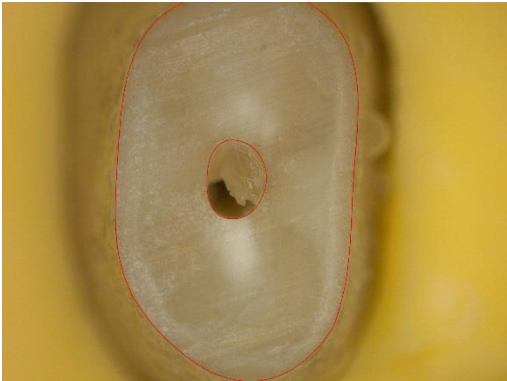


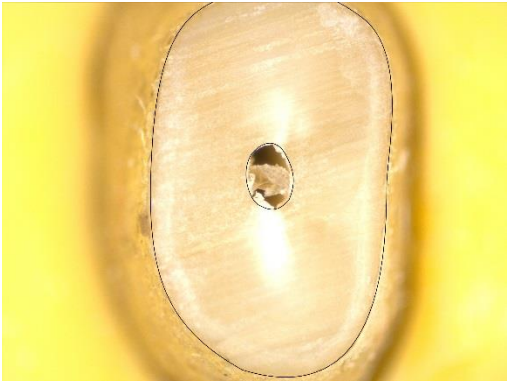




Dent n°12

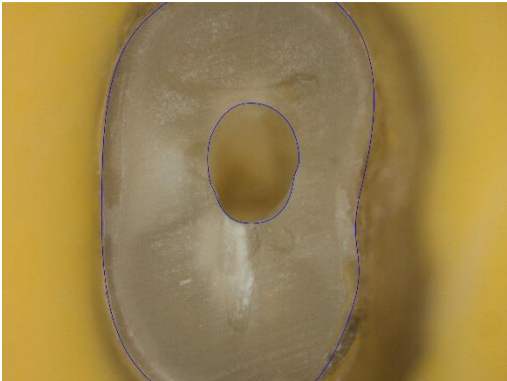


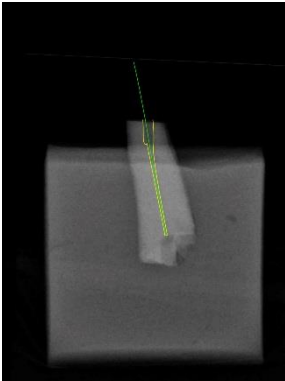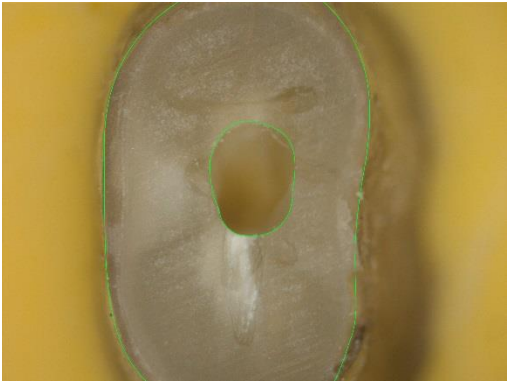
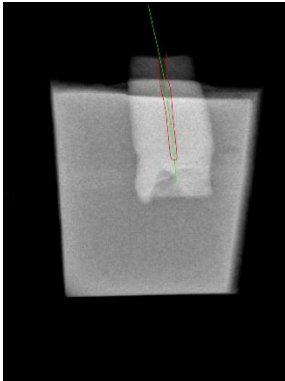
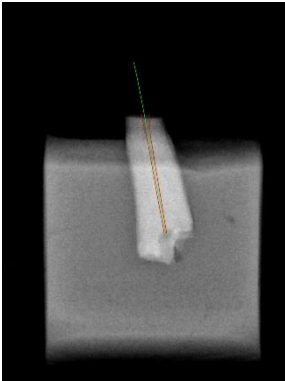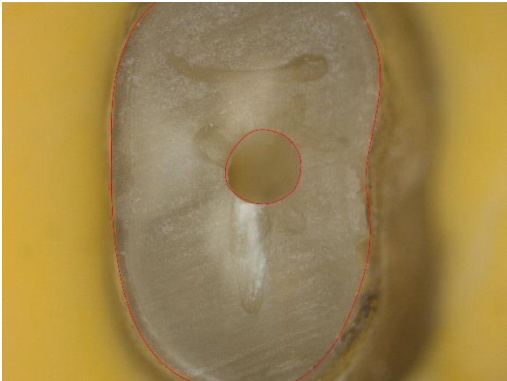





Dent n°13

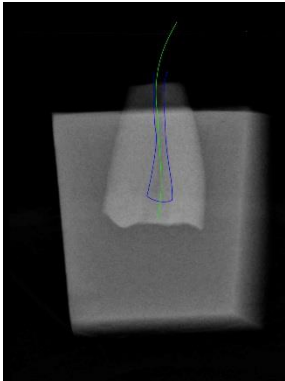

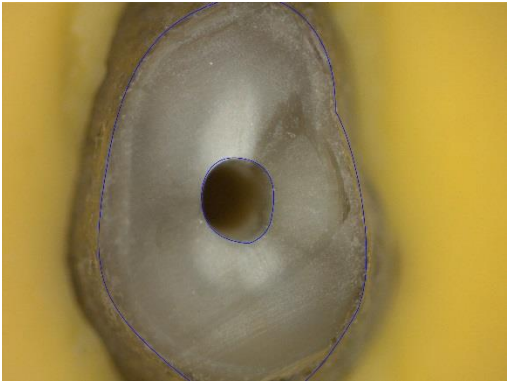
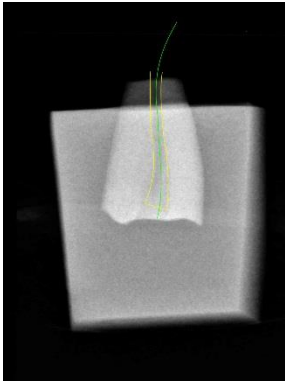

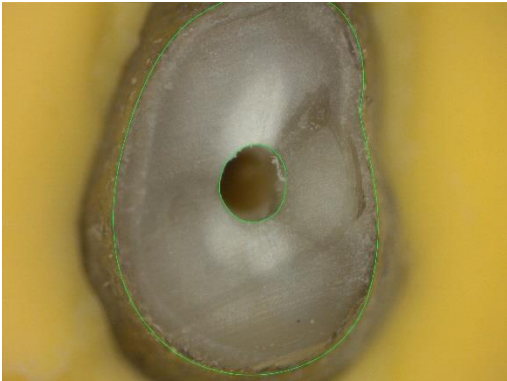
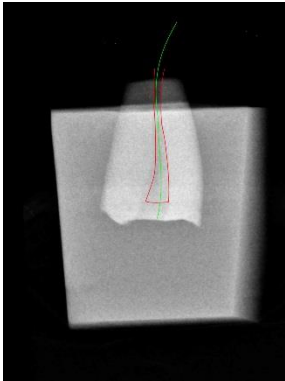

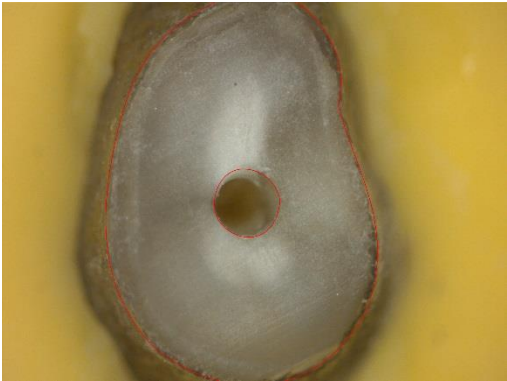
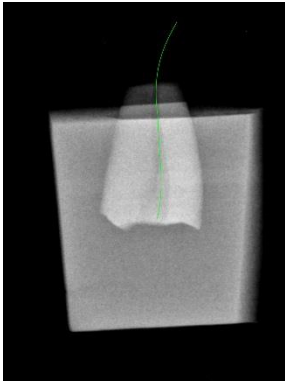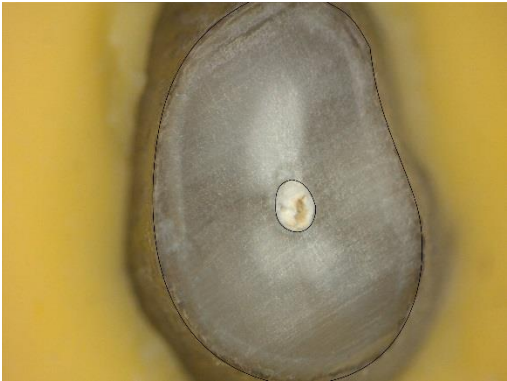





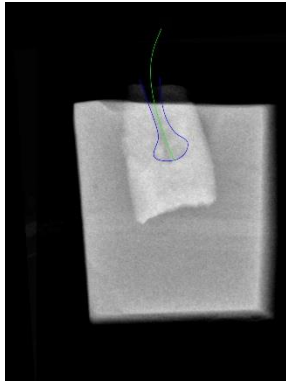
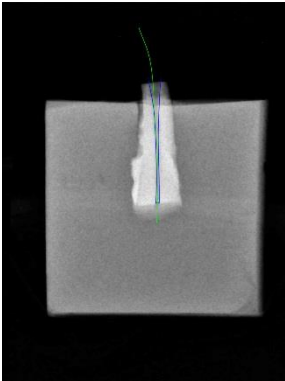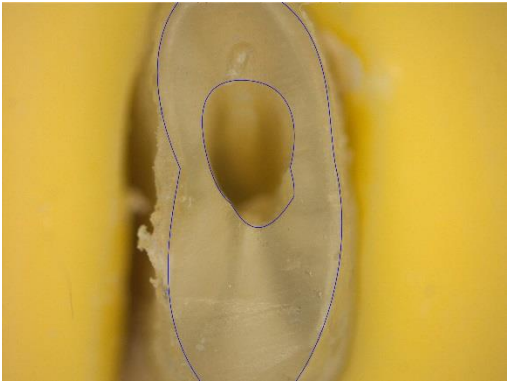
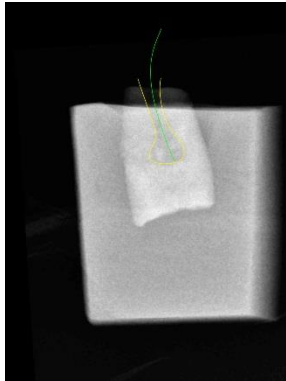
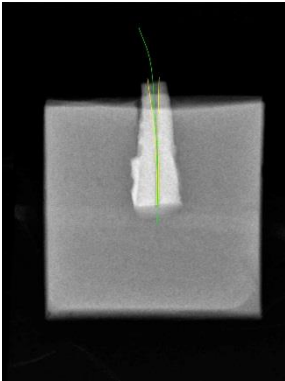
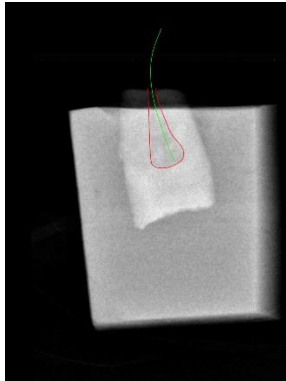
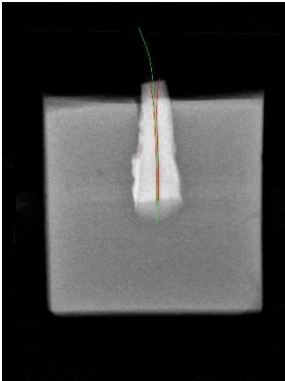



Dent n°14



Dent n°15

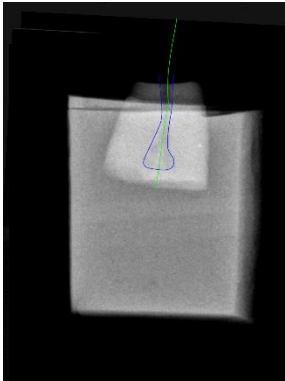
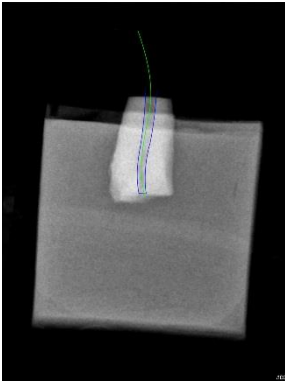
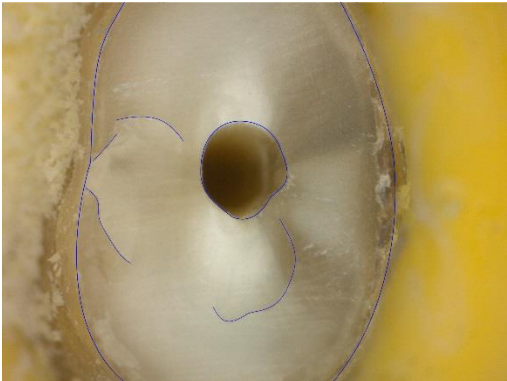
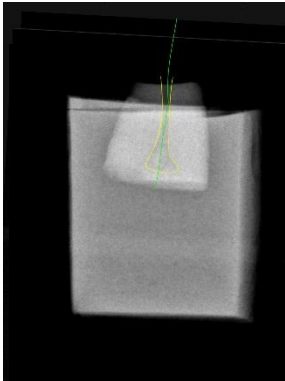

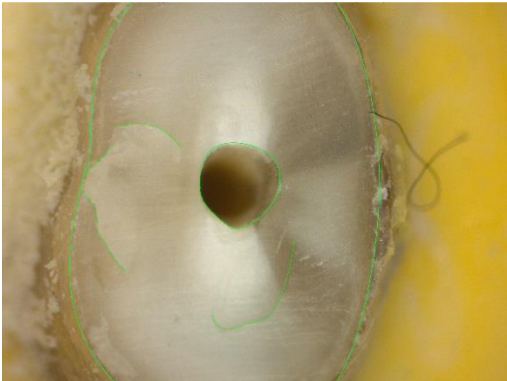

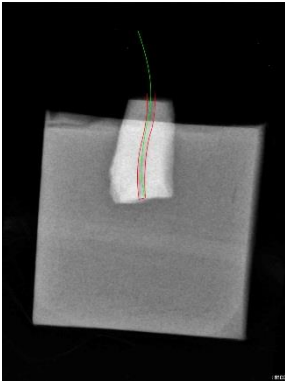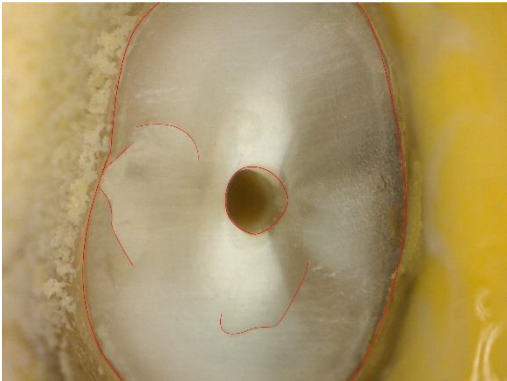
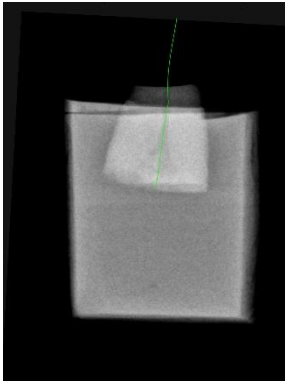
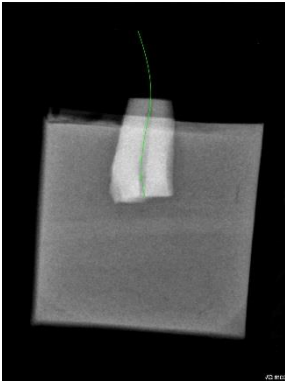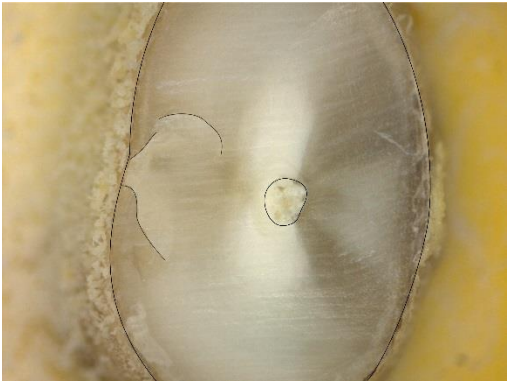


Dent n°16

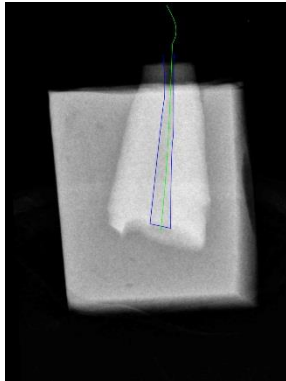
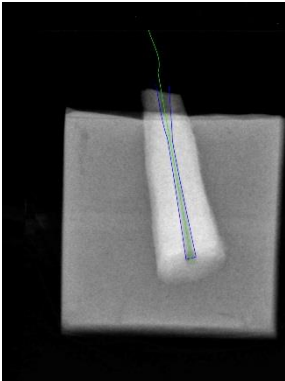
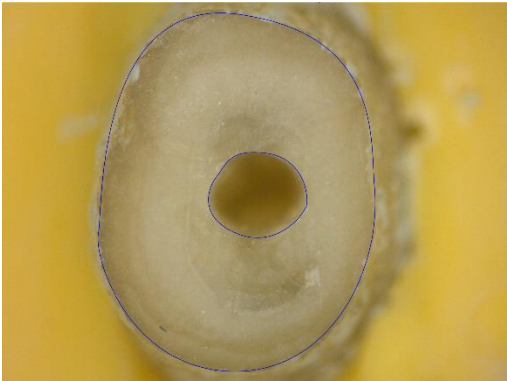
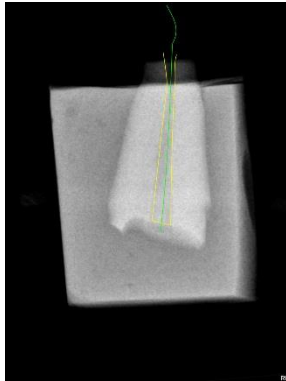
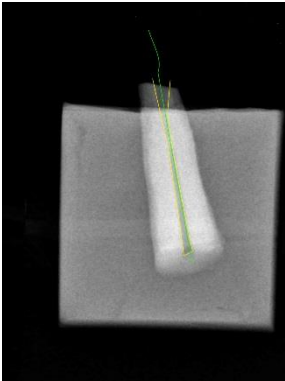
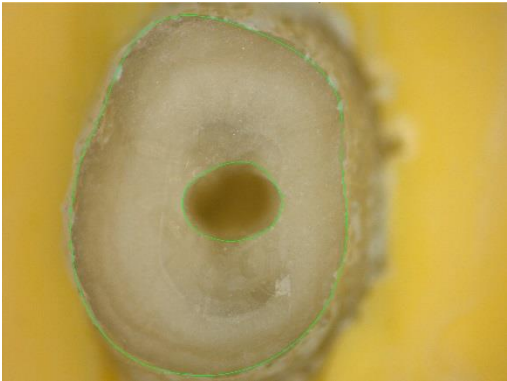
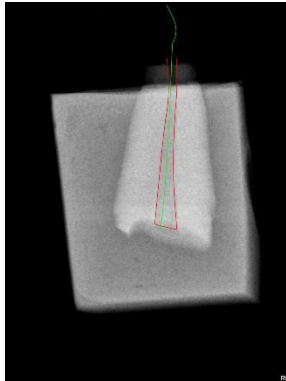
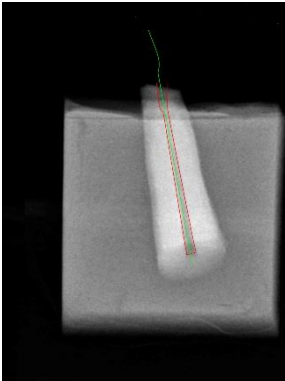
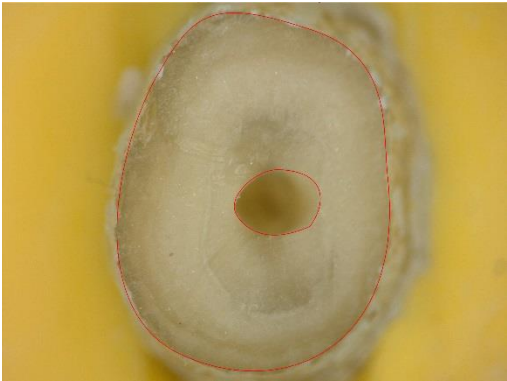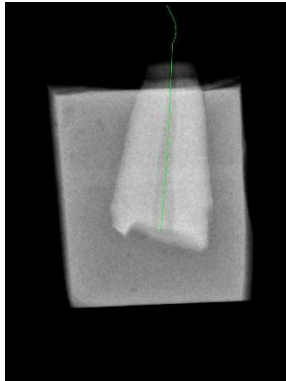
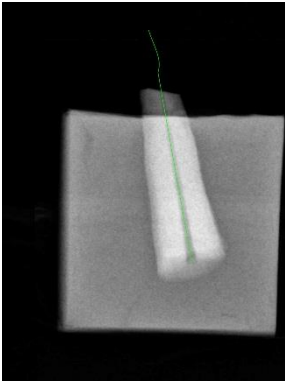




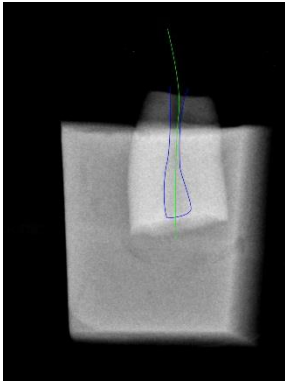

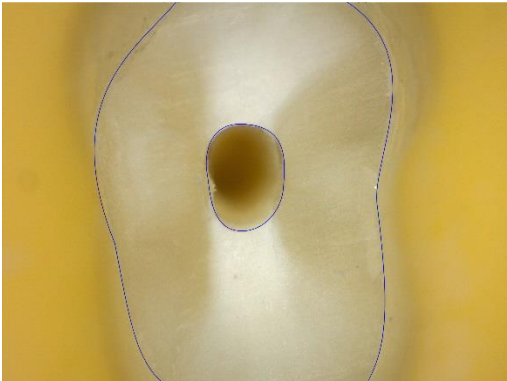
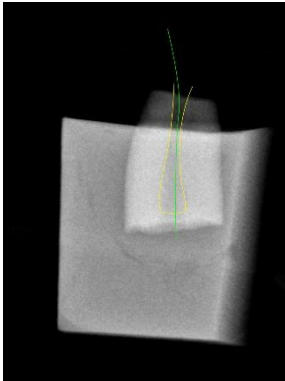
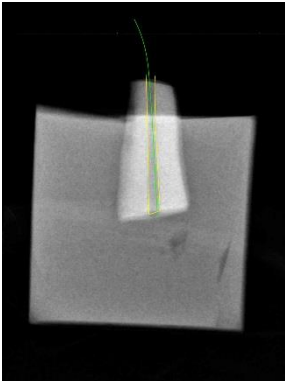
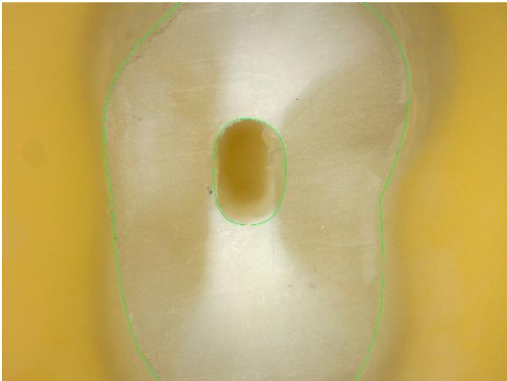
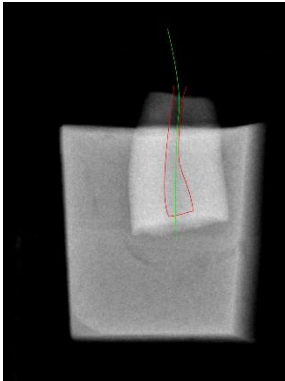
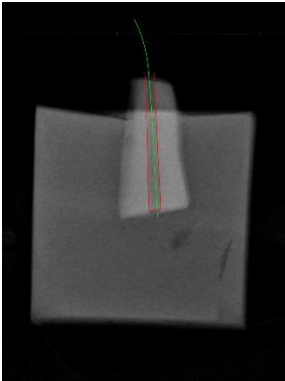
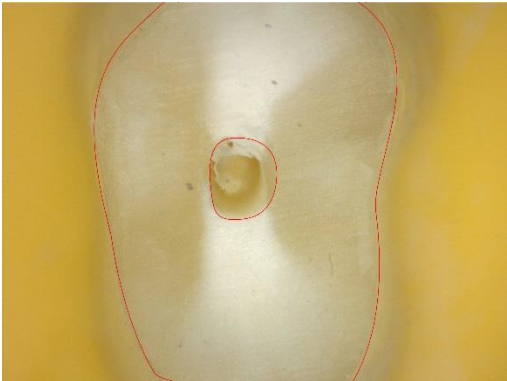
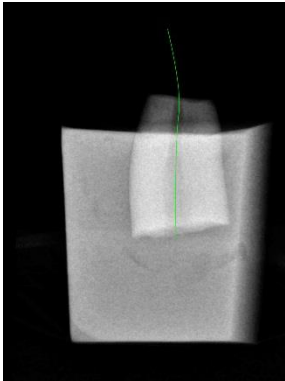
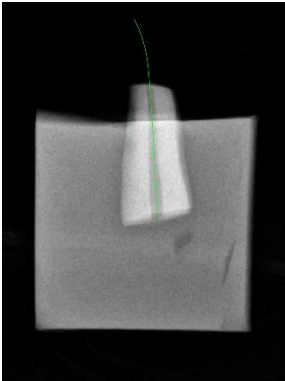
Dent n°17



Dent n°18

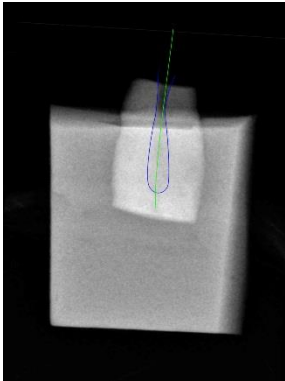
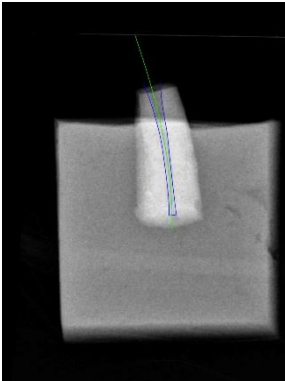
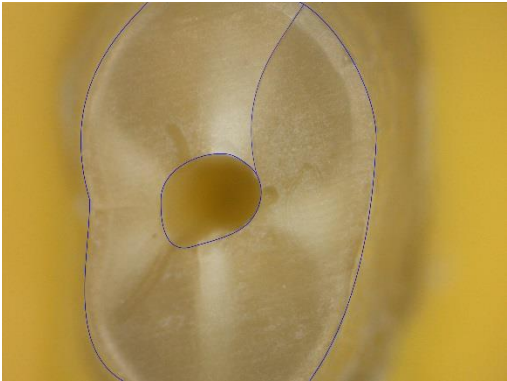

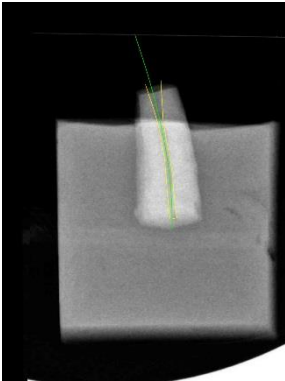
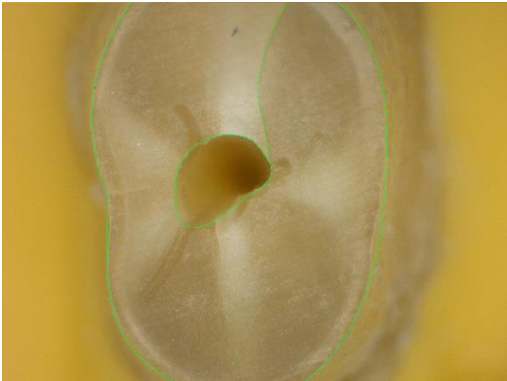
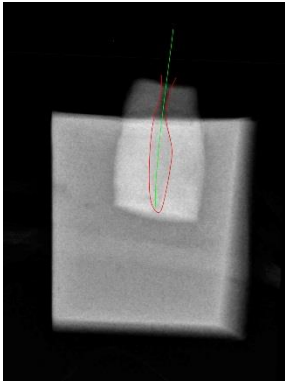
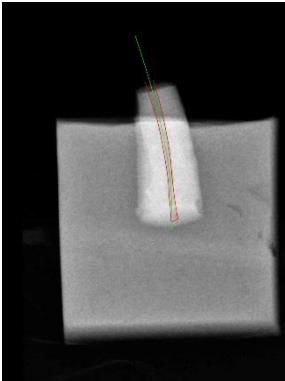
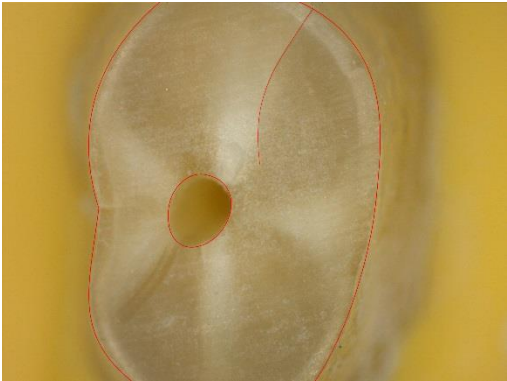
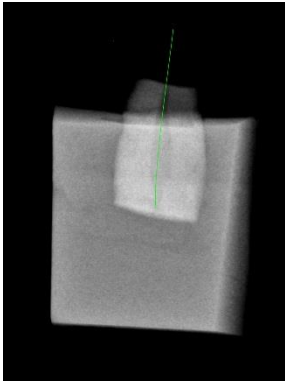
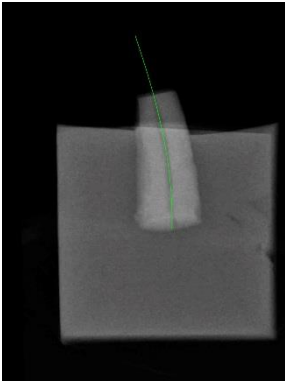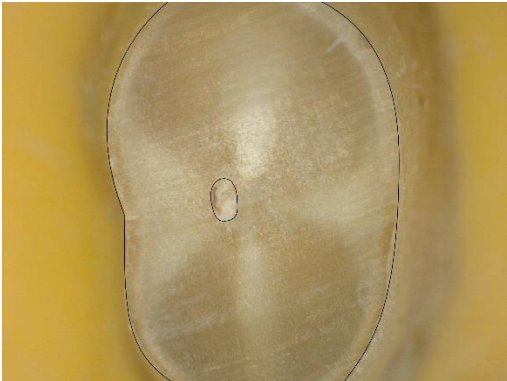


Dent n°19



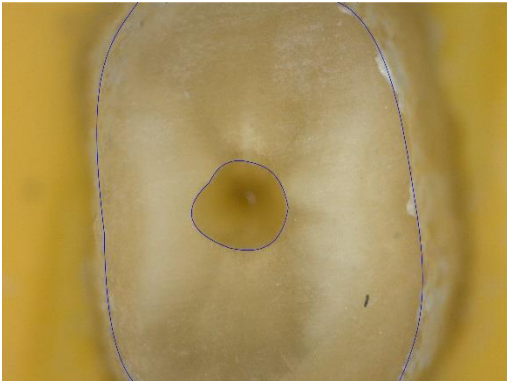

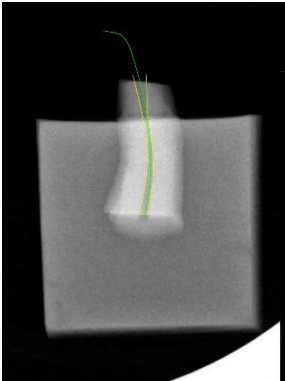
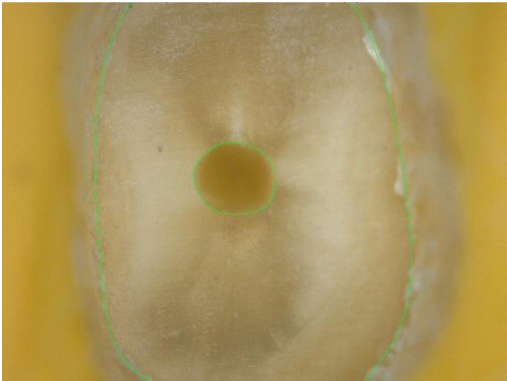

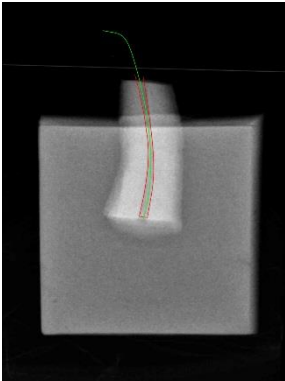
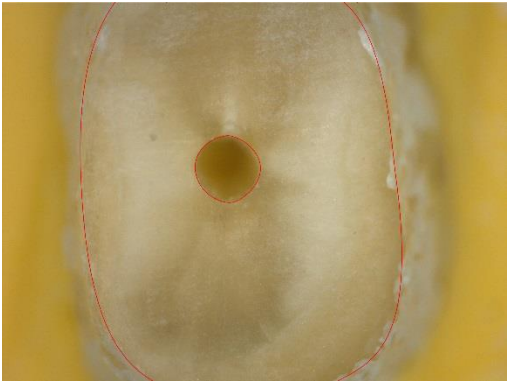

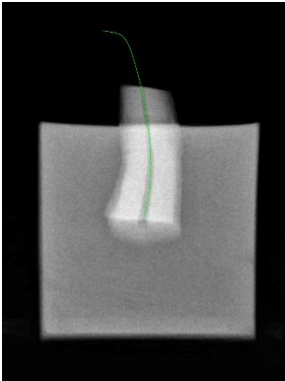




Dent n°20

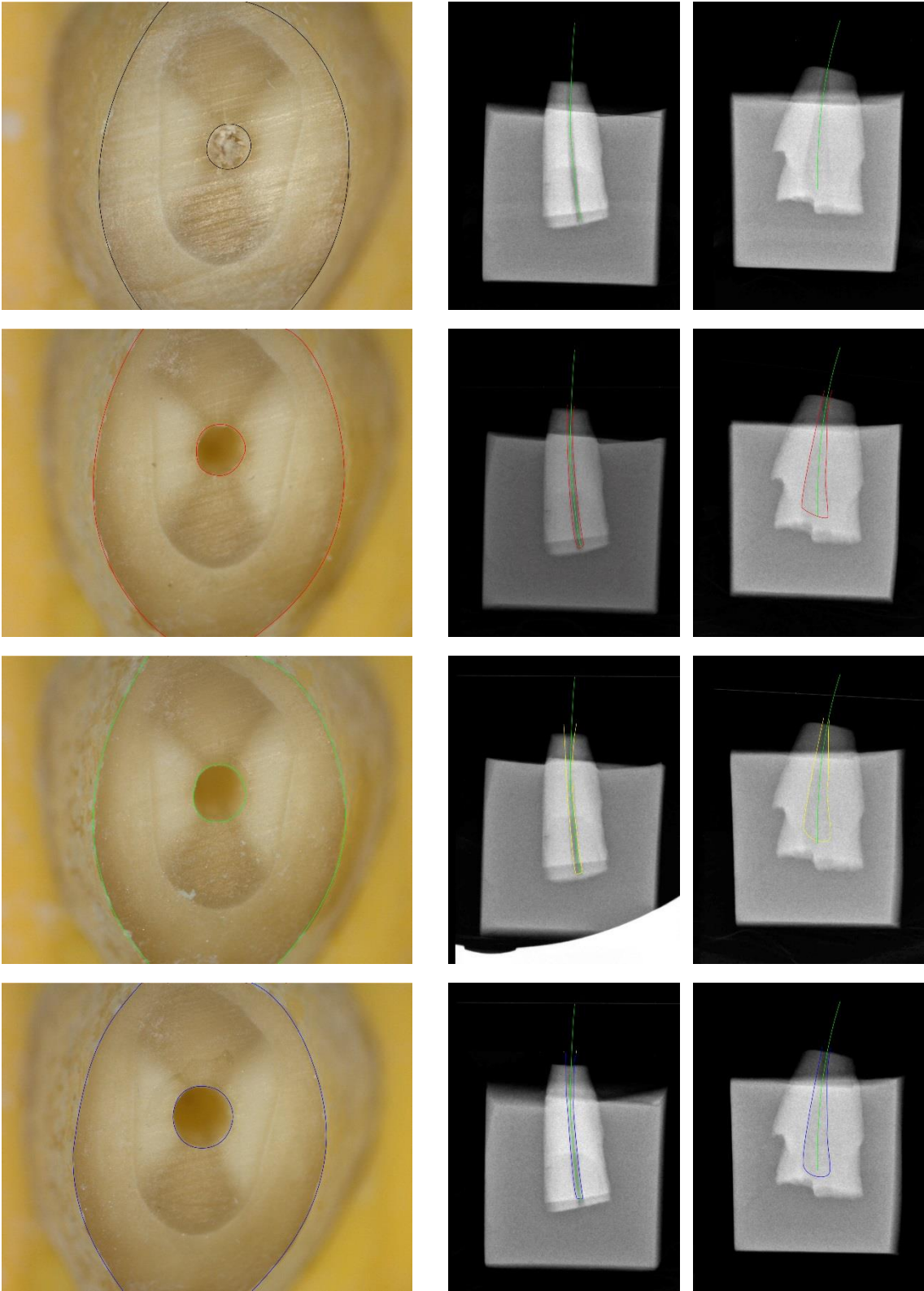


Dent n°21



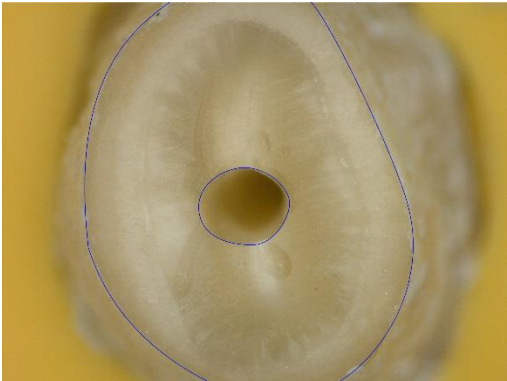


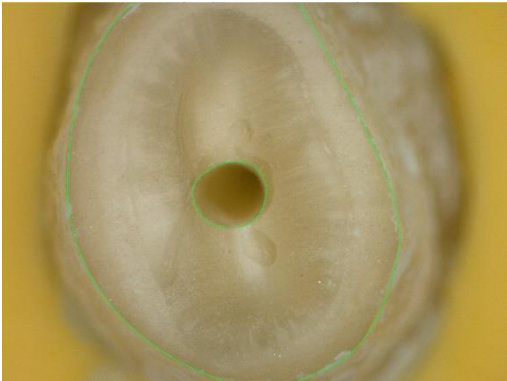
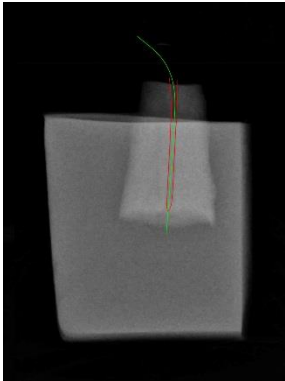

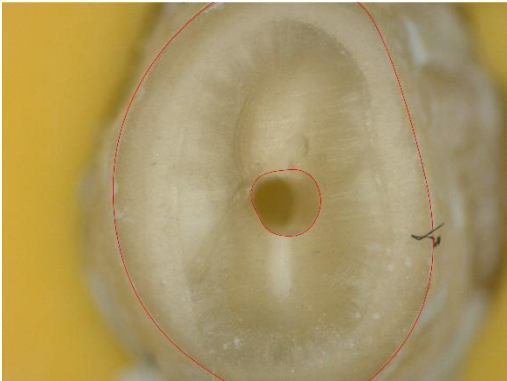


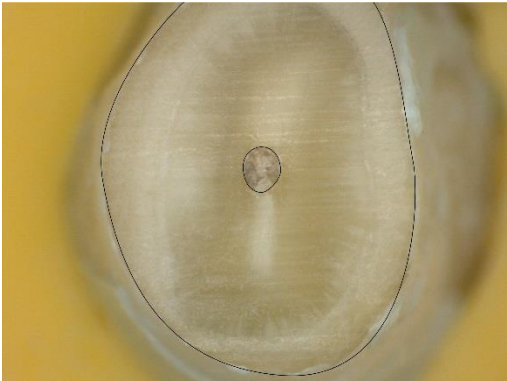






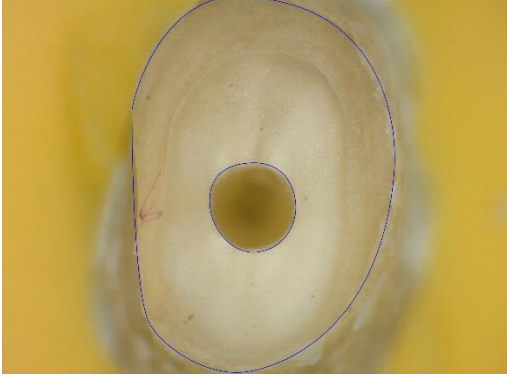
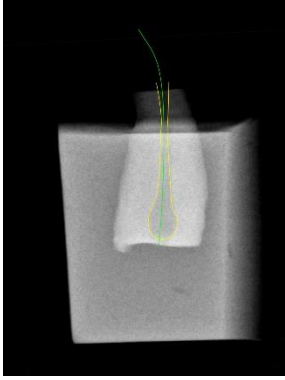
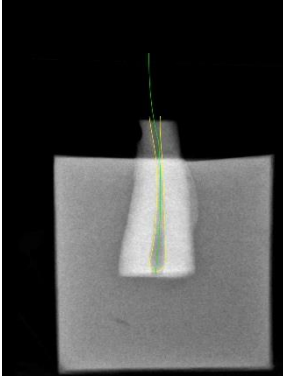
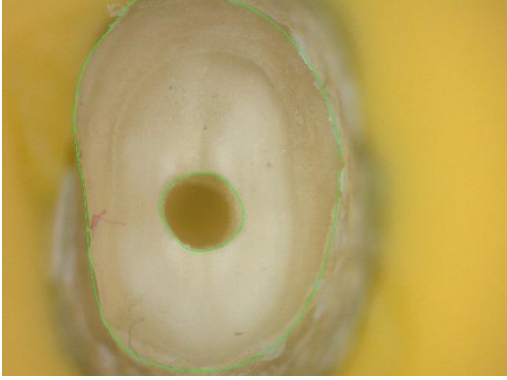
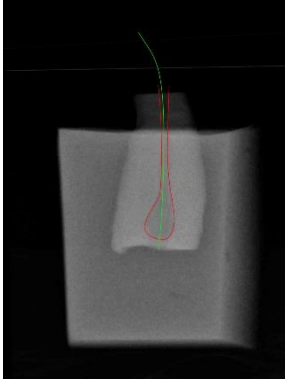
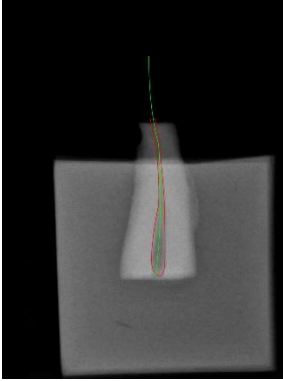
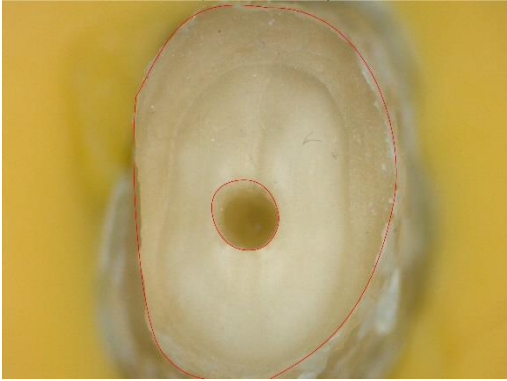
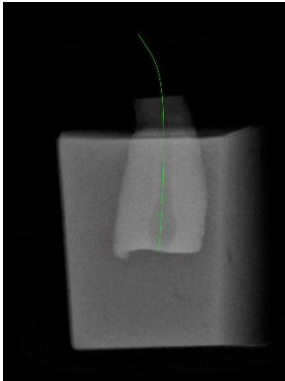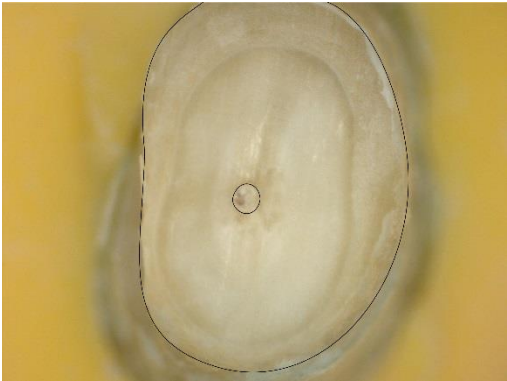

Dent n°22



Dent n°23

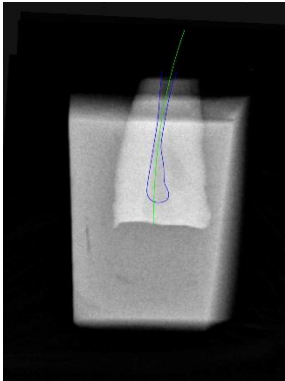

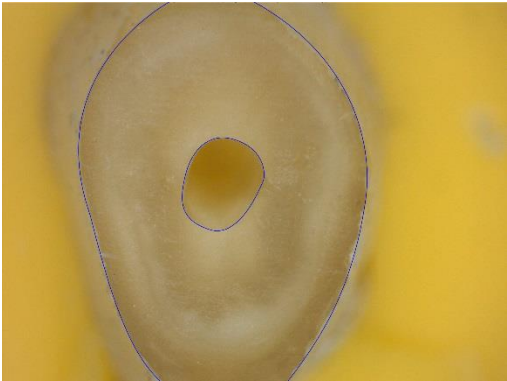
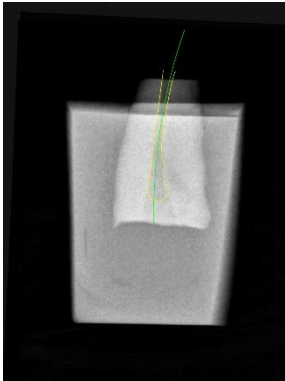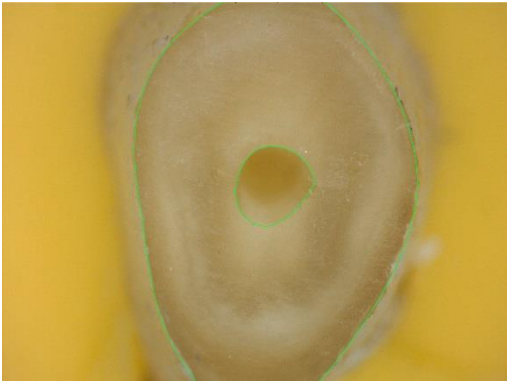

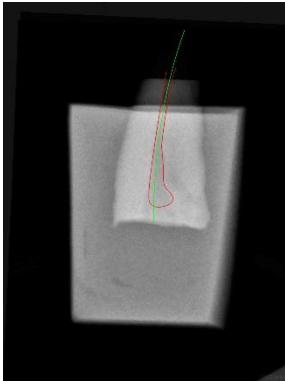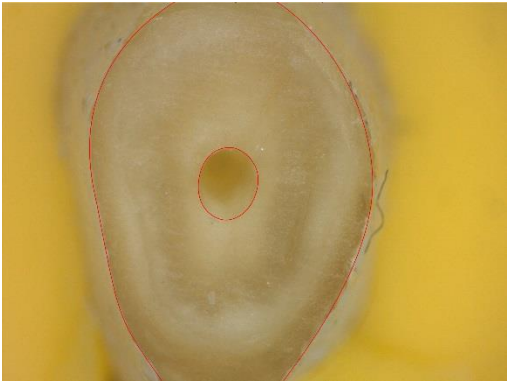

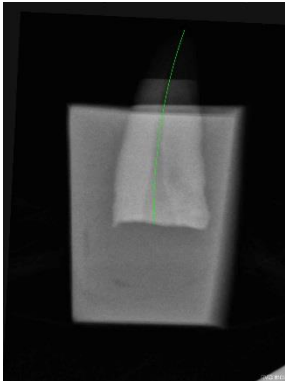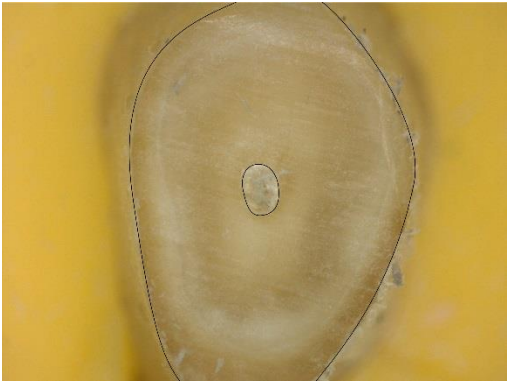



Dent n°24

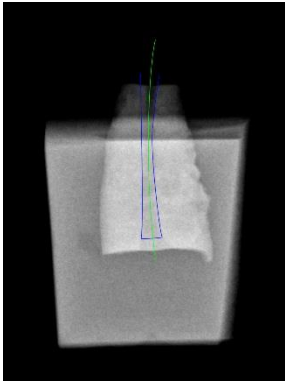
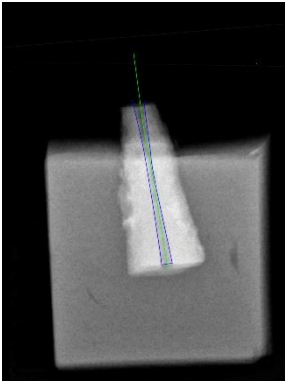
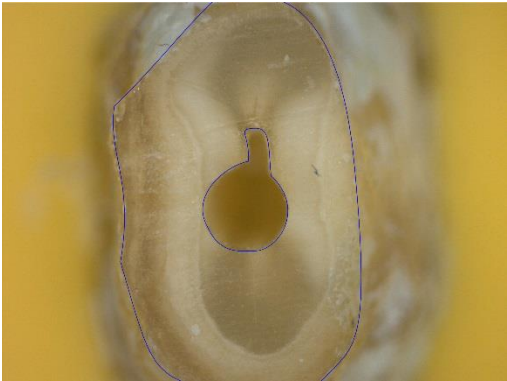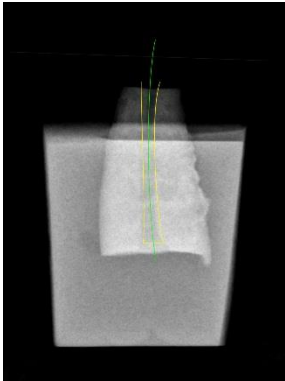
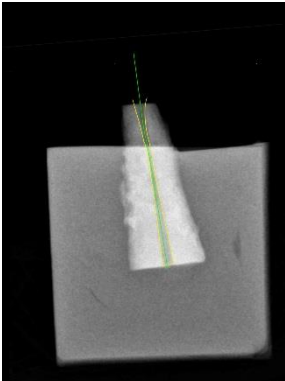
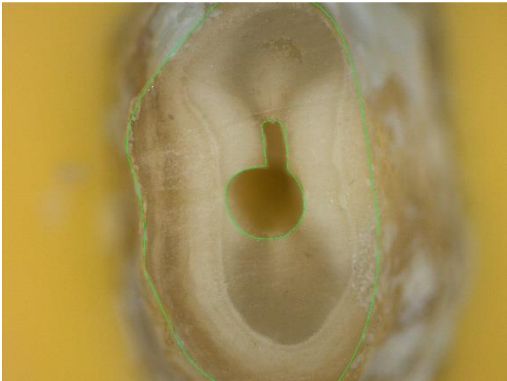
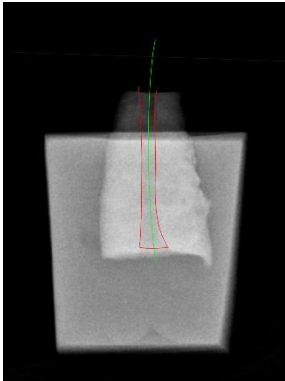
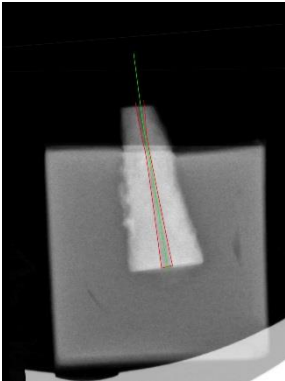

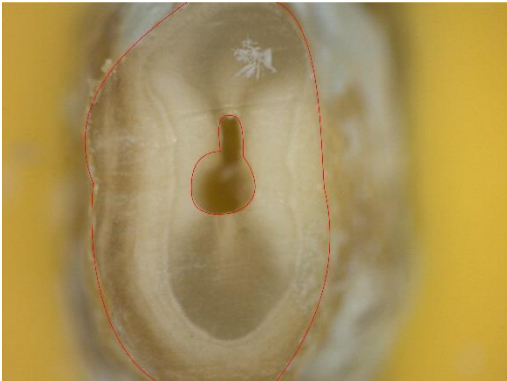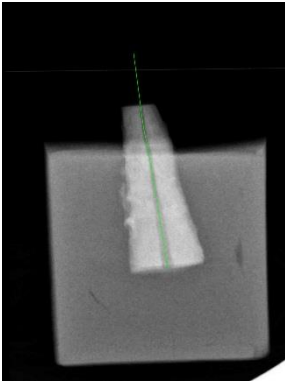

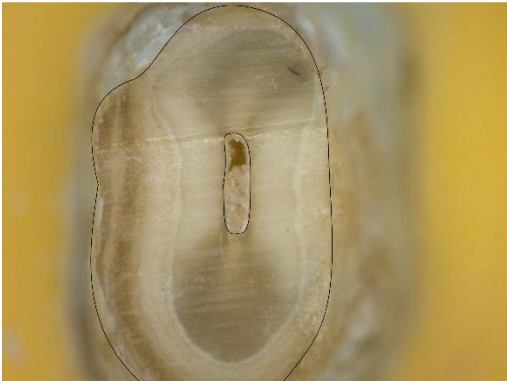


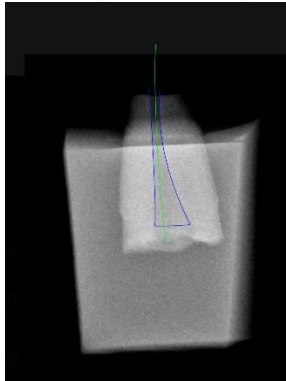

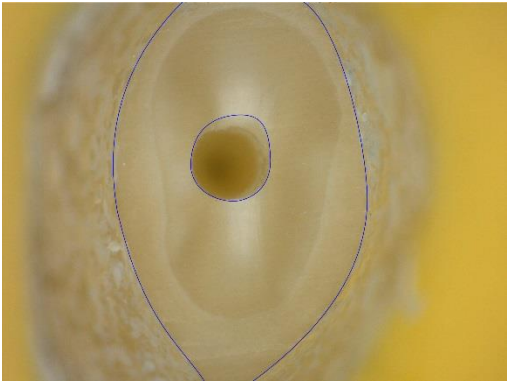
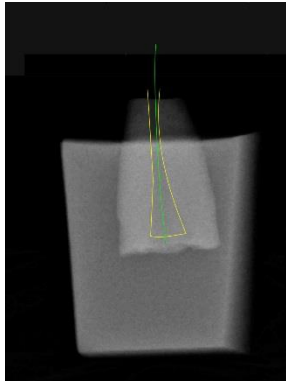

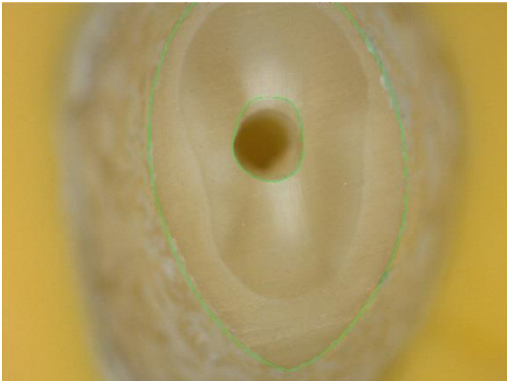
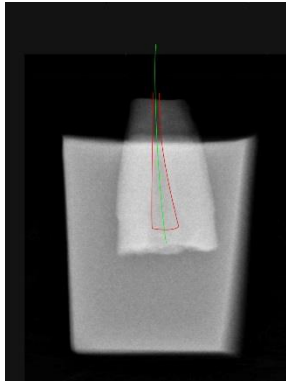

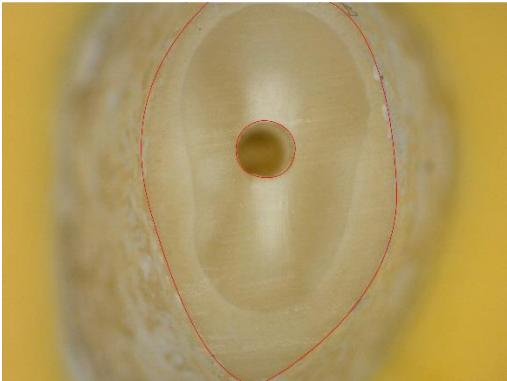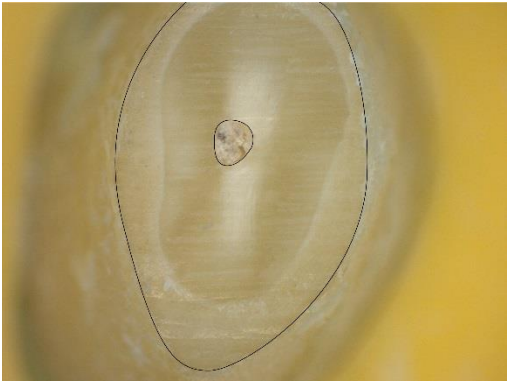


Dent n°25



Dent n°26



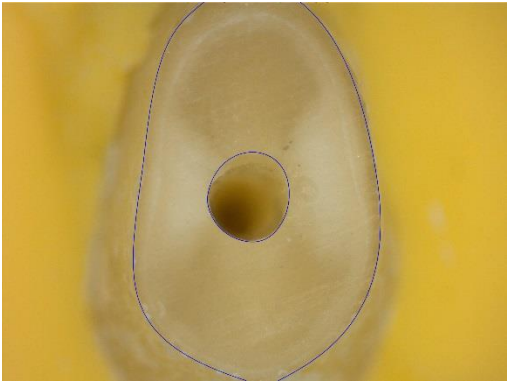


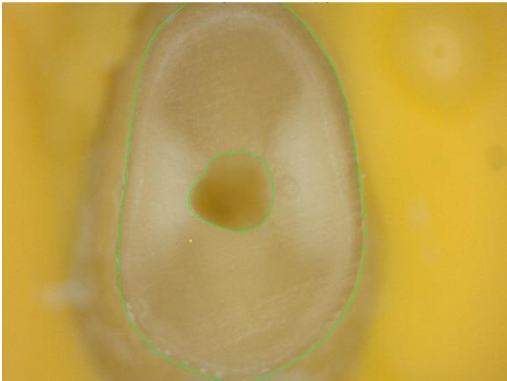
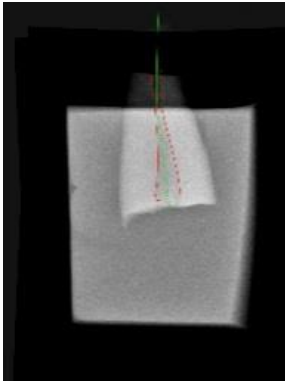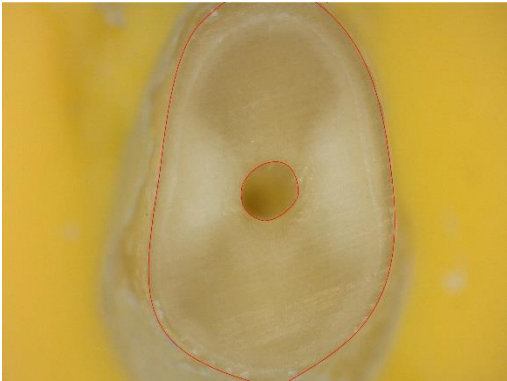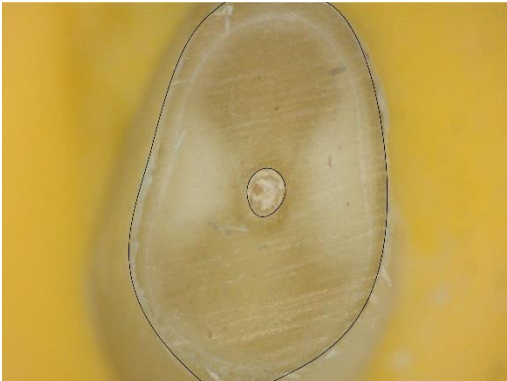





Dent n°27



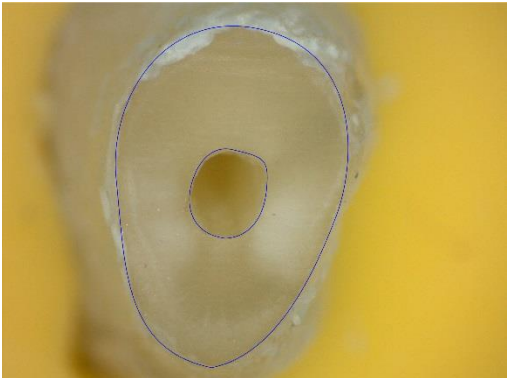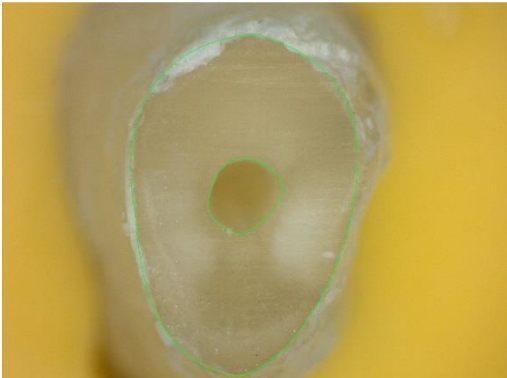


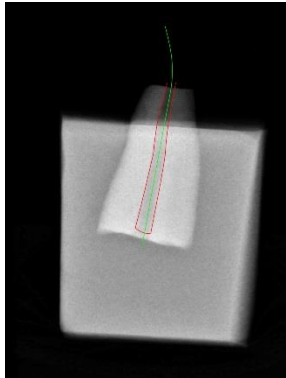
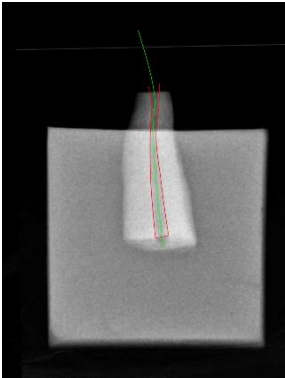
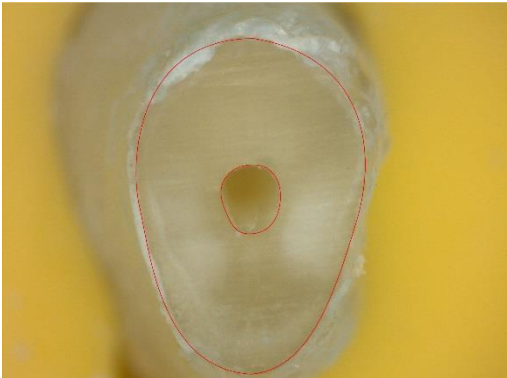
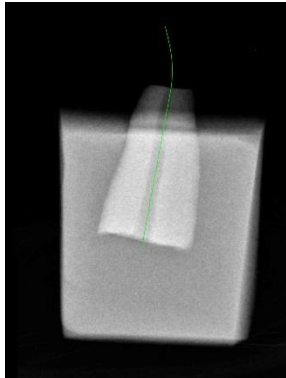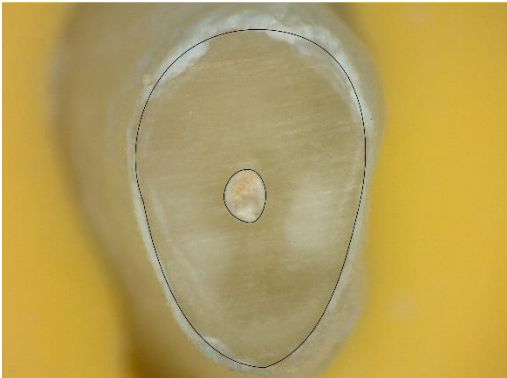





Dent n°28

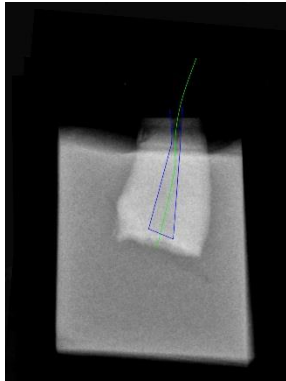
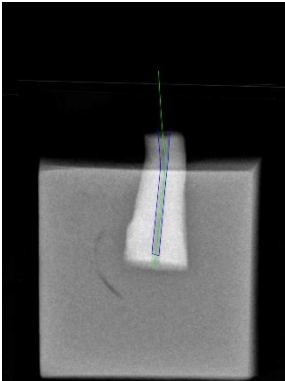
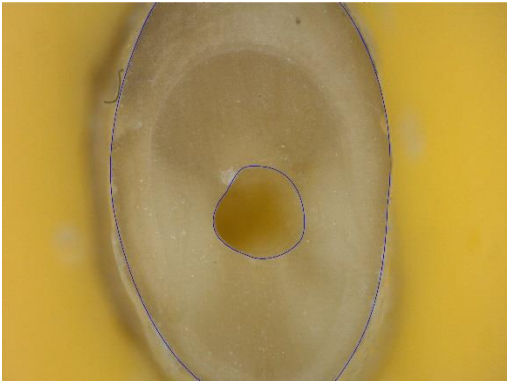
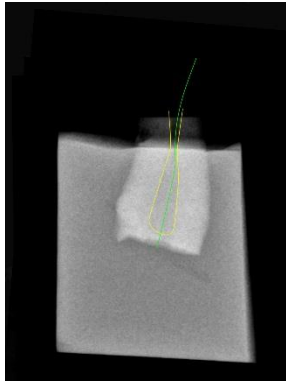
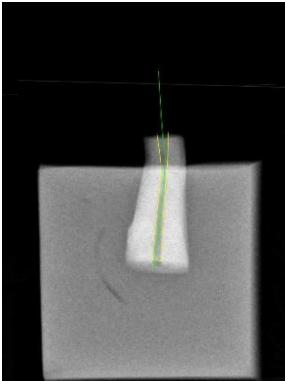
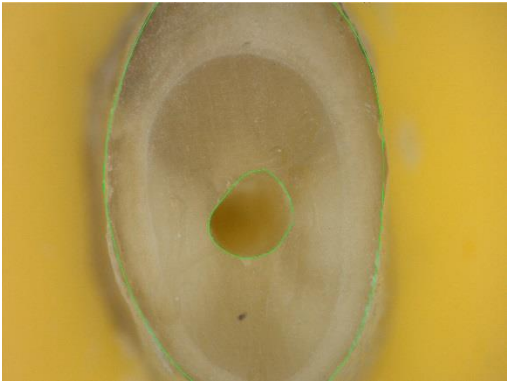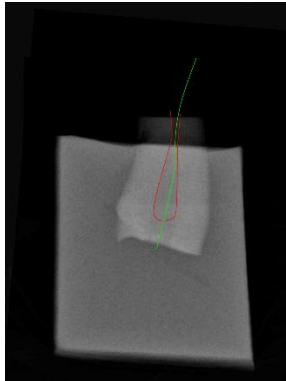
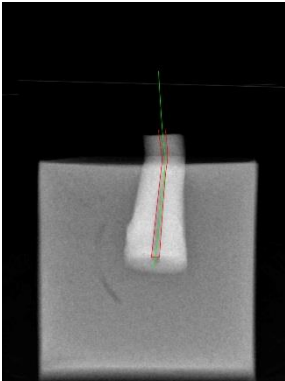
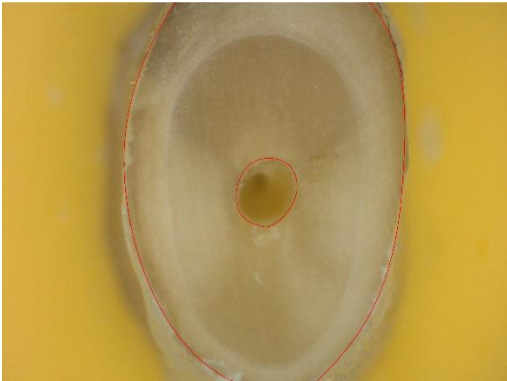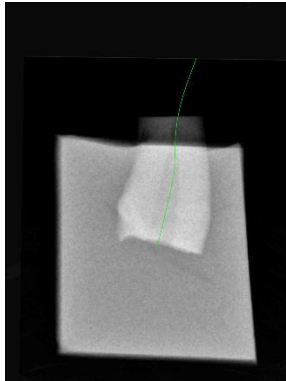
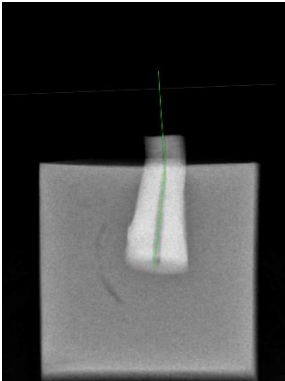


Dent n°29







Dent n°30




**Evolution des lumières canales**



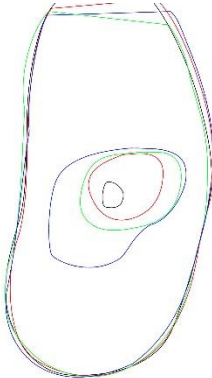
Dent n°1




Dent n°2



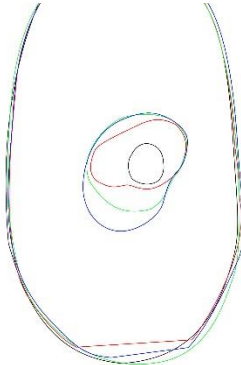
Dent n°3



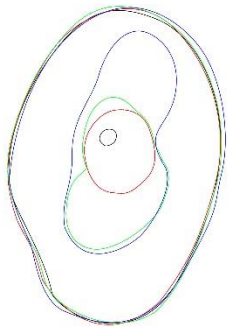
Dent n°4



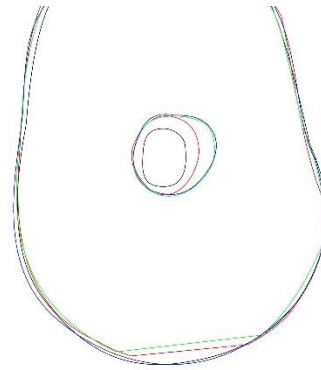
Dent n°5




Dent n°6




Dent n°7



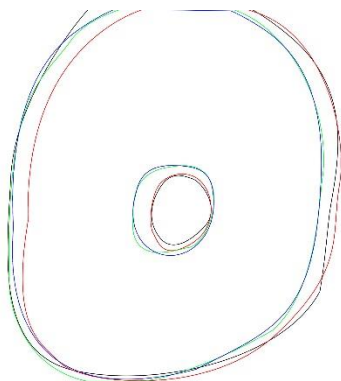
Dent n°8



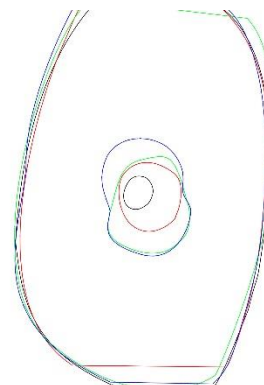
Dent n°9



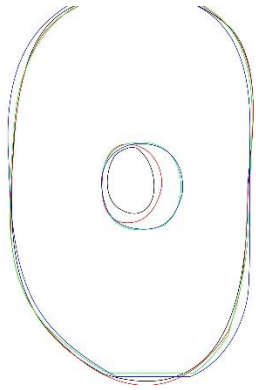
Dent n°10




Dent n°11




Dent n°12



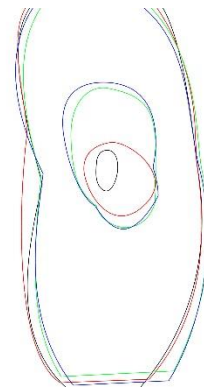
Dent n°13



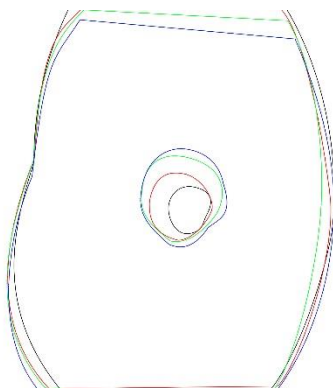
Dent n°14



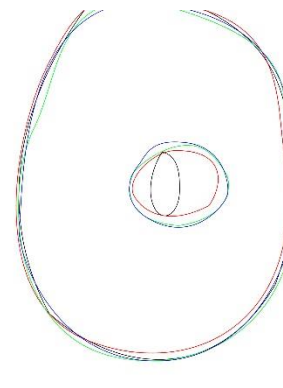
Dent n°15



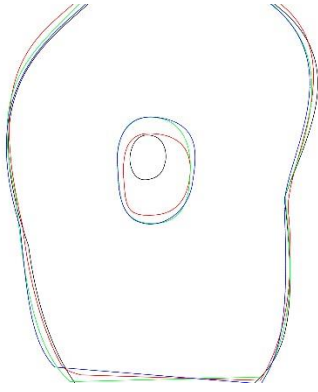
Dent n°16



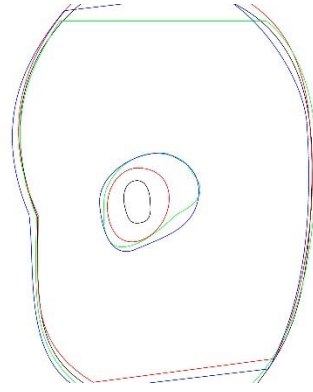
Dent n°17




Dent n°18




Dent n°19




Dent n°20



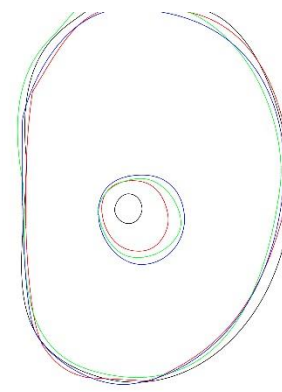
Dent n°21




Dent n°22



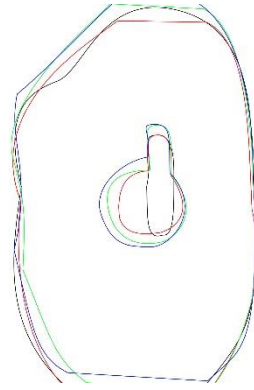
Dent n°23




Dent n°24




Dent n°25




Dent n°26



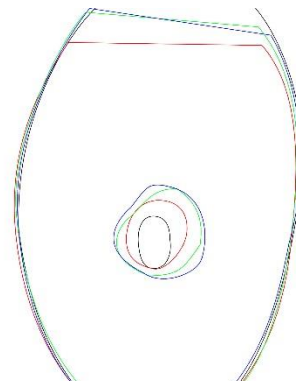
Dent n°27



Dent n°28



Dent n°29



Dent n°30

## Autorisations d'utilisation de figures

### Autorisation de l'utilisation de la Fig. 4 :



**Perla Cohen** perla@lefildentaire.com via gmail.com

À moi, CAURIS.COUVREC. ▾

Bonjour,

Vous avez l'autorisation du Dr Cauris Couvrechel, d'utiliser son schéma (en PJ).

La source : <http://www.dentagora.fr/sante-dentaire/traitement-de-racine/chirurgie-endodontique/>

Bon courage pour votre thèse.

Cordialement,  
Perla



**Perla COHEN**

Responsable webmarketing

07 64 07 55 01 | [www.lefildentaire.com](http://www.lefildentaire.com)



Vu, La Présidente du Jury,

Date, Signature :

Vu, la Directrice de l'UFR des Sciences Odontologiques,

Date, Signature :

Vu, le Président de l'Université de Bordeaux,

Date, Signature :





Brieuc Quiniou

, Le 05/05/2014

Thèse pour l'obtention du DIPLOME d'ETAT de DOCTEUR en CHIRURGIE DENTAIRE 2015 – n°39

**Endodontie**

**AMPLIATION ULTRASONIQUE EN CHIRURGIE  
ENDODONTIQUE : ETUDE EXPERIMENTALE DE LA  
SEQUENCE D'INSERTS 3-6-9 MM**

**Résumé :**

L'évolution actuelle des techniques chirurgicales endodontiques propose des protocoles opératoires les moins invasifs possibles. Grâce à l'utilisation d'inserts à ultrasons spécifiques, il devient possible de traiter le canal radiculaire par voie rétrograde jusqu'à une longueur de 9 mm. Ces instruments sont récents et les ressources bibliographiques à leur sujet ne sont pas nombreuses. Cette étude in vitro a pour but d'observer l'apparition de fausses routes et de fêlures lors de préparations radiculaires par voie rétrograde sur les longueurs de 3, 6 et 9 mm.

**Mots clés :**

Endodontie ; Résection apicale ; Préparation de canal radiculaire ; Apex dentaire ; Abscès périapical

**ULTRASONIC PREPARATION IN ENDODONTIC SURGERY  
: EXPERIMENTAL STUDY OF THE 3-6-9 MM SEQUENCY**

**Summary :**

Current developments in endodontic surgical techniques offers minimally invasive protocols. Through the use of specific ultrasonic inserts, it becomes possible to treat the root canal by retrograde path to a length of 9 mm. These instruments are recent and bibliographic resources on this technique are not numerous. This in vitro study aim to observe the appearance of false routes and cracks during retrograde root preparations on the lengths of 3, 6 and 9 mm.

**Key-words :**

Endodontics ; Apicoectomy ; Root Canal Preparation ; Tooth Apex ; Periapical Abscess

Université de Bordeaux – Collège des Sciences de la Santé

UFR des Sciences Odontologiques

16-20 Cours de la Marne

33082 BORDEAUX CEDEX