HAL
open science

Résultats des arthroplasties inversées d'épaule associées au transfert musculotendineux selon l'episcopo modifié : résultats d'une étude prospective monocentrique

Marc-Olivier Gauci

To cite this version:

Marc-Olivier Gauci. Résultats des arthroplasties inversées d'épaule associées au transfert musculotendineux selon l'episcopo modifié : résultats d'une étude prospective monocentrique. Médecine humaine et pathologie. 2014. dumas-01160339

HAL Id: dumas-01160339

https://dumas.ccsd.cnrs.fr/dumas-01160339v1

Submitted on 5 Jun 2015

HAL is a multi-disciplinary open access archive for the deposit and dissemination of scientific research documents, whether they are published or not. The documents may come from teaching and research institutions in France or abroad, or from public or private research centers.

L'archive ouverte pluridisciplinaire **HAL**, est destinée au dépôt et à la diffusion de documents scientifiques de niveau recherche, publiés ou non, émanant des établissements d'enseignement et de recherche français ou étrangers, des laboratoires publics ou privés.

Marc-Olivier GAUCI

- Interne des Hôpitaux -

RESULTATS DES ARTHROPLASTIES INVERSEES D'EPAULE ASSOCIEES AU TRANSFERT MUSCULOTENDINEUX SELON L'EPISCOPO MODIFIE

Résultats d'une étude prospective monocentrique

Nice, 2014

UNIVERSITE DE NICE SOPHIA-ANTIPOLIS

FACULTE DE MEDECINE DE NICE

RESULTATS DES ARTHROPLASTIES INVERSEES D'EPAULE ASSOCIEES AU TRANSFERT MUSCULOTENDINEUX SELON L'EPISCOPO MODIFIE

THESE

Présentée et soutenue publiquement à la faculté de Médecine de Nice

Le 10 Octobre 2014

Par

GAUCI Marc-Olivier

Né le 20 Février 1986 à Nice

Interne des Hôpitaux

Pour obtenir le grade de Docteur en Médecine

Examinateurs de la thèse :

Monsieur le Professeur Pascal Boileau	Président du Jury
Monsieur le Professeur Fernand De Peretti	Assesseur
Monsieur le Professeur Christophe Trojani	Assesseur
Monsieur le Professeur Jean-François Gonzales	Assesseur
Monsieur le Docteur Thomas d'Ollonne	Directeur de Thèse

UNIVERSITÉ DE NICE-SOPHIA ANTIPOLIS

FACULTÉ DE MÉDECINE

Liste des professeurs au **1er novembre 2014** à la Faculté de Médecine de Nice

Doyen	M. BAQUÉ Patrick
Assesseurs	M. ESNAULT Vincent M. CARLES Michel Mme BREUIL Véronique
Conservateur de la bibliothèque	Mme DE LEMOS
Chef des services administratifs	Mme CALLEA Isabelle
Doyens Honoraires	M. AYRAUD Noël M. RAMPAL Patrick M. BENCHIMOL Daniel

Professeurs Honoraires

M. BALAS Daniel
M. BLAIVE Bruno
M. BOQUET Patrice
M. BOURGEON André
M. BOUTTÉ Patrick
M. BRUNETON Jean-Noël
Mme BUSSIERE Françoise
M. CHATEL Marcel
M. COUSSEMENT Alain
M. DARCOURT Guy
M. DELMONT Jean
M. DEMARD François
M. DOLISI Claude
M. FREYCHET Pierre
M. GÉRARD Jean-Pierre
M. GILLET Jean-Yves
M. GRELLIER Patrick
M. HARTER Michel
M. INGLESAKIS Jean-André
M. LALANNE Claude-Michel
M. LAMBERT Jean-Claude
M. LAZDUNSKI Michel
M. LEFEBVRE Jean-Claude
M. LE BAS Pierre
M. LE FICHOUX Yves
M. LOUBIERE Robert
M. MARIANI Roger
M. MASSEYEFF René
M. MATTEI Mathieu
M. MOUIEL Jean
Mme MYQUEL Martine
M. OLLIER Amédée
M. ORTONNE Jean-Paul
M. SCHNEIDER Maurice
M. TOUBOL Jacques
M. TRAN Dinh Khiem
M. ZIEGLER Gérard

M.C.A. Honoraire	Mlle ALLINE Madeleine
M.C.U. Honoraires	M. ARNOLD Jacques
	M. BASTERIS Bernard
	Mlle CHICHMANIAN Rose-Marie
	M. EMILIOZZI Roméo
	M. GASTAUD Marcel
	M.GIRARD-PIPAU Fernand
	M. GIUDICELLI Jean
	M. MAGNÉ Jacques
	Mme MEMRAN Nadine
	M. MENGUAL Raymond
	M. POIRÉE Jean-Claude
	Mme ROURE Marie-Claire

PROFESSEURS CLASSE EXCEPTIONNELLE

M.	AMIEL Jean	Urologie (52.04)
M.	BENCHIMOL Daniel	Chirurgie Générale (53.02)
M.	BOILEAU Pascal	Chirurgie Orthopédique et Traumatologie (50.02)
M.	DARCOURT Jacques	Biophysique et Médecine Nucléaire (43.01)
M.	DESNUELLE Claude	Biologie Cellulaire (44.03)
Mme	EULLER-ZIEGLER Liana	Rhumatologie (50.01)
M.	FENICHEL Patrick	Biologie du Développement et de Reproduction (54.05)
M.	FUZIBET Jean-Gabriel	Médecine Interne (53.01)
M.	GASTAUD Pierre	Ophtalmologie (55.02)
M.	GILSON Éric	Biologie Cellulaire (44.03)
M.	GRIMAUD Dominique	Anesthésiologie et Réanimation Chirurgicale (48.01)
M.	HASSEN KHODJA Reda	Chirurgie Vasculaire (51.04)
M.	HÉBUTERNE Xavier	Nutrition (44.04)
M.	HOFMAN Paul	Anatomie et Cytologie Pathologiques (42.03)
M.	LACOUR Jean-Philippe	Dermato-Vénéréologie (50.03)
Mme	LEBRETON Élisabeth	Chirurgie Plastique, Reconstructrice, Esthétique (50.04)
M.	MICHIELS Jean-François	Anatomie et Cytologie Pathologiques (42.03)
M.	MOUROUX Jérôme	Chirurgie Thoracique et Cardiovasculaire (51.03)
M.	PAQUIS Philippe	Neurochirurgie (49.02)
M.	PRINGUEY Dominique	Psychiatrie d'Adultes (49.03)
M.	QUATREHOMME Gérald	Médecine Légale et Droit de la Santé (46.03)
M.	ROBERT Philippe	Psychiatrie d'Adultes (49.03)
M.	SANTINI Joseph	O.R.L. (55.01)
M.	THYSS Antoine	Cancérologie, Radiothérapie (47.02)
M.	VAN OBBERGHEN Emmanuel	Biochimie et Biologie Moléculaire (44.01)

PROFESSEURS PREMIERE CLASSE

M.	BAQUE Patrick	Anatomie – Chirurgie Générale (42.01)
M.	BATT Michel	Chirurgie Vasculaire (51.04)
M.	BÉRARD Étienne	Pédiatrie (54.01)
M.	BERNARDIN Gilles	Réanimation Médicale (48.02)
M.	BONGAIN André	Gynécologie-Obstétrique (54.03)
Mme	CRENESSE Dominique	Physiologie (44.02)
M.	DE PERETTI Fernand	Anatomie-Chirurgie Orthopédique (42.01)
M.	DRICI Milou-Daniel	Pharmacologie Clinique (48.03)
M.	ESNAULT Vincent	Néphrologie (52-03)
M.	FERRARI Émile	Cardiologie (51.02)
M.	GIBELIN Pierre	Cardiologie (51.02)

M.	GUGENHEIM Jean	Chirurgie Digestive (52.02)
Mme	ICHAI Carole	Anesthésiologie et Réanimation Chirurgicale (48.01)
M.	LONJON Michel	Neurochirurgie (49.02)
M.	MARQUETTE Charles-Hugo	Pneumologie (51.01)
M.	MARTY Pierre	Parasitologie et Mycologie (45.02)
M.	MOUNIER Nicolas	Cancérologie, Radiothérapie (47.02)
M.	PADOVANI Bernard	Radiologie et Imagerie Médicale (43.02)
M.	PAQUIS Philippe	Neurochirurgie (49.02)
Mme	PAQUIS Véronique	Génétique (47.04)
M.	RAUCOULES-AIMÉ Marc	Anesthésie et Réanimation Chirurgicale (48.01)
Mme	RAYNAUD Dominique	Hématologie (47.01)
M.	ROSENTHAL Eric	Médecine Interne (53.01)
M.	SCHNEIDER Stéphane	Nutrition (44.04)
M.	THOMAS	Neurologie (49.01)
M.	TRAN Albert	Hépato Gastro-entérologie (52.01)

PROFESSEURS DEUXIEME CLASSE

M.	ALBERTINI Marc	Pédiatrie (54.01)
Mme	ASKENAZY-GITTARD Florence	Pédopsychiatrie (49.04)
M.	BAHADORAN Philippe	Cytologie et Histologie (42.02)
M.	BAQUÉ Patrick	Anatomie - Chirurgie Générale (42.01)
M.	BARRANGER Emmanuel	Gynécologie Obstétrique (54.03)
M.	BENIZRI Emmanuel	Chirurgie Générale (53.02)
Mme	BLANC-PEDEUTOUR Florence	Cancérologie – Génétique (47.02)
M.	BREAUD Jean	Chirurgie Infantile (54-02)
Mlle	BREUIL Véronique	Rhumatologie (50.01)
M.	CANIVET Bertrand	Médecine Interne (53.01)
M.	CARLES Michel	Anesthésiologie Réanimation (48.01)
M.	CASSUTO Jill-Patrice	Hématologie et Transfusion (47.01)
M.	CHEVALLIER Patrick	Radiologie et Imagerie Médicale (43.02)
Mme	CHINETTI Guilia	Biochimie-Biologie Moléculaire (44.01)
M.	DUMONTIER Christian	Chirurgie plastique
M.	FERRERO Jean-Marc	Cancérologie ; Radiothérapie (47.02)
M.	FOURNIER Jean-Paul	Thérapeutique (48-04)
M.	FREDENRICH Alexandre	Endocrinologie Diabète Maladies métaboliques (54.04)
Mlle	GIORDANENGO Valérie	Bactériologie-Virologie (45.01)
M.	GUÉRIN Olivier	Gériatrie (48.04)
M.	HANNOUN-LEVI Jean-Michel	Cancérologie ; Radiothérapie (47.02)
M.	IANNELLI Antonio	Chirurgie Digestive (52.02)
M.	JOURDAN Jacques	Chirurgie Thoracique et Cardiovasculaire (51.03)
M.	LEVRAUT Jacques	Anesthésiologie et Réanimation Chirurgicale (48.01)
M.	PASSERON Thierry	Dermato-Vénéréologie (50-03)
M.	PICHE Thierry	Gastro-entérologie (52.01)
M.	PRADIER Christian	Épidémiologie, Économie en Santé, Prévention (46.01)
M.	ROGER Pierre-Marie	Maladies Infectieuses ; Maladies Tropicales (45.03)
M.	ROHRLICH Pierre	Pédiatrie (54.01)
M.	RUIMY Raymond	Bactériologie-virologie (45.01)
Mme	SACCONI Sabrina	Neurologie (49.01)
M.	SADOUL Jean-Louis	Endocrinologie Diabète Maladies Métaboliques (54.04)
M.	STACCINI Pascal	Biostatistiques et Informatique Médicale (46.04)
M.	THOMAS Pierre	Neurologie (49.01)
M.	TROJANI Christophe	Chirurgie Orthopédique et Traumatologique (50.02)
M.	VENISSAC Nicolas	Chirurgie Thoracique et Cardiovasculaire (51.03)

PROFESSEUR DES UNIVERSITÉS

M.	SAUTRON Jean-Baptiste	Médecine Générale

MAITRES DE CONFÉRENCES DES UNIVERSITÉS - PRATICIENS HOSPITALIERS

Mme	ALUNNI-PERRET Véronique	Médecine Légale et Droit de la Santé (46.03)
M.	AMBROSETTI Damien	Cytologie et Histologie (42.02)
Mme	BANNWARTH Sylvie	Génétique (47.04)
M.	BENOLIEL José	Biophysique et Médecine Nucléaire (43.01)
Mme	BERNARD-POMIER Ghislaine	Immunologie (47.03)
Mme	BUREL-VANDENBOS Fanny	Anatomie et Cytologie pathologiques (42.03)
M.	DELOTTE Jérôme	Gynécologie-Obstétrique (54.03)
M.	DOGLIO Alain	Bactériologie-Virologie (45.01)
M.	FOSSE Thierry	Bactériologie-Virologie-Hygiène (45.01)
M.	GARRAFFO Rodolphe	Pharmacologie Fondamentale (48.03)
Mme	GIOVANNINI-CHAMI Lisa	Pédiatrie (54.01)
Mme	HINAULT Charlotte	Biochimie et biologie moléculaire (44.01)
Mlle	LANDRAUD Luce	Bactériologie–Virologie (45.01)
Mme	LEGROS Laurence	Hématologie et Transfusion (47.01)
Mme	MAGNIÉ Marie-Noëlle	Physiologie (44.02)
Mme	MOCERI Pamela	Cardiologie (51.02)
Mme	MUSSO-LASSALLE Sandra	Anatomie et Cytologie pathologiques (42.03)
M.	NAÏMI Mourad	Biochimie et Biologie moléculaire (44.01)
M.	PHILIP Patrick	Cytologie et Histologie (42.02)
Mme	POMARES Christelle	Parasitologie et mycologie (45.02)
Mlle	PULCINI Céline	Maladies Infectieuses ; Maladies Tropicales (45.03)
M.	ROUX Christian	Rhumatologie (50.01)
M.	TESTA Jean	Épidémiologie, Économie de Santé, Prévention (46.01)
M.	TOULON Pierre	Hématologie et Transfusion (47.01)

PROFESSEURS ASSOCIÉS

M.	HOFLIGER Philippe	Médecine Générale
Mme	POURRAT Isabelle	Médecine Générale
M.	PRENTKI Marc	Biochimie et Biologie Moléculaire

MAITRES DE CONFÉRENCES ASSOCIÉS

Mme	CHATTI Kaouthar	Biophysique et Médecine Nucléaire
M.	DARMON David	Médecine Générale
M.	GARDON Gilles	Médecine Générale
Mme	MONNIER Brigitte	Médecine Générale
M.	PAPA Michel	Médecine Générale

PROFESSEURS CONVENTIONNÉS DE L'UNIVERSITÉ

M.	BERTRAND François	Médecine Interne
M.	BROCKER Patrice	Médecine Interne Option Gériatrie
M.	CHEVALLIER Daniel	Urologie
Mme	FOURNIER-MEHOUAS Manuella	Médecine Physique et Réadaptation
M.	QUARANTA Jean-François	Santé Publique

A mes Maîtres.

Monsieur le Professeur BOILEAU, Président du jury.

Pour m'avoir fait l'honneur d'avoir accepté la présidence de mon jury, votre passion pour l'exercice de votre art, la force que vous développez à faire progresser la chirurgie orthopédique et l'attention que vous portez à l'excellence de votre Ecole sont un exemple pour nous tous. Puissé-je retrouver votre dextérité dans la pratique qui sera un jour la mienne.

Monsieur le Professeur De Peretti :

Pour m'avoir fait l'honneur d'être membre de mon jury de thèse.
Les premiers mots de vos cours d'Anatomie en première année résonnent toujours en moi. La précision de vos messages et la logique des raisonnements que vous transmettez avec tant de clarté aident tous les jours vos heureux élèves dans la prise en charge de leurs patients.

Monsieur le Professeur Trojani :

Pour m'avoir fait l'honneur d'être membre de mon jury de thèse.
Vous portez une noble représentation du métier de chirurgien comme proche de vos équipes, à l'écoute des préoccupations de vos élèves et dévoué à vos patients. Vous êtes un modèle de persévérance et d'exigence envers soi-même.

Monsieur le Professeur Gonzales :

Pour m'avoir fait l'honneur d'être membre de mon jury de thèse.
Vous portez haut la pratique de votre art dans ce qu'il comporte de travail d'équipe. Bénéficier bientôt de votre enseignement au bloc opératoire sera pour moi un honneur.

Monsieur le Docteur d'Ollonne :

pour m'avoir fait l'honneur de diriger cette thèse.
Tu m'as fait faire mes premiers pas en chirurgie orthopédique comme mon premier chef de clinique, ta rigueur tant dans la solide connaissance théorique que tu me fais partager que dans ton comportement au quotidien auprès des autres est un précieux et difficile modèle. Merci pour cette thèse. Merci pour tout.

A mes parents : vous m'avez tout donné. Tout ce que je ferai ne pourra jamais égaler l'amour et le soutien que vous m'avez toujours confié. Je vous aime.

A ma soeur, Eléonore : preuve que l'on peut être belle, brillante, drôle et douce, je suis fier d'être ton grand frère.

A mes frères,
Edouard : mon grand frère, mon modèle (sans trop le dire!)
François-Xavier : toujours plus haut! La force pas si tranquille.
Pierre-Alexis : tout schuss au bloc! A nos prochaines gardes ensemble!

Aurélie : merci d'avoir rendu mon grand frère heureux et merci pour la suite! :

Chloé!!! le plus joli bijou de l'année 2014

A mes grands parents

Nanou : si forte, si curieuse, si active. Que je puisse avoir toute ma vie ton énergie!
Mamie Françoise : "vas y mollo", je ne sais plus de quand date ton ancien conseil, sache que je ne l'ai jamais oublié.
Attil : mon modèle de dignité et d'allure.
Joseph : la partie mystérieuse en moi

A Gabrielle, Patrick, Guillaume, Arnaud
A Monique, Pierre, Béatrice, Emmanuelle, Pierre-Yves, Frédéric

A mes amis de toujours : Julien, Thomas, Audrey, Matthieu, Philippe, Jérémy, Nicholas, Théo, Marine merci pour ces moments inoubliables passés et à venir et votre amitié si fidèle. Vous m'êtes indispensables.

A mon maître :
Monsieur le Docteur Tabutin : je vous suis reconnaissant pour vos enseignements rigoureux, les règles indispensables que vous m'avez transmises et les bonnes manières que doit connaître un vrai chirurgien. Vous m'êtes un modèle de chirurgien humaniste.

A mes chefs d'orthopédie, pour les qualités que vous m'avez inculquées :
Régis : pour ta dévotion sans faille aux patients et ton perfectionnisme aiguisé
Nicolas : pour ton sens de l'organisation, le compromis avec fermeté
Benoit : le patient, le patient et le patient! pour m'avoir encouragé et écouté
Patrick : pour tes coups sur l'épaule et tes "bouge toi", rigueur et bonne entente
Khaled : pour m'avoir appris à manager une journée opératoire!
Maxime : pour ta bonne compagnie et les rachis sur lesquels tu m'as aidé
Laurent : pour ton sens de l'efficacité et ta sympathie
Nicolas : pour ton professionnalisme et ta rigueur au travail

A Matthias, pour m'avoir fait confiance et m'avoir appris beaucoup "sous l'épaule", ton soutien et ta motivation communicative ("c'est top!") continue de m'aider dans mes initiatives. Merci pour ton amitié.

A mes anciens chefs et aux praticiens qui ont guidé ma route : Monsieur le Professeur Hassen-Khodja, Monsieur le Professeur Batt, Monsieur le Docteur Jean-Luc Clément, aux Docteurs Virginie Rampal, Edouard Chau, Ioana Oborocianu, Serge Declémy, Elixène Jean-Baptiste, Aurélien Mousnier.

Mes co-internes orthopédistes : Maxime, Olivier (chercher l'intrus), Hugo, Martin, Jean-Luc, Gilles, Vincent, Jonathan
et au fellow around the shoulder : Nicolas, Toby

Mes chefs et co-internes de chirurgie de la main : Thierry, Bérengère, Pierre, Marc, Charalambos, Jo, Oliv', Cyril, merci de m'avoir reçu auprès de vous et pour vos précieux conseils.

A mes amis de faculté : Charlotte, Sylvia, Cyril, Florence

Aux Bureaux de l'Internat 2011-2013 : Rémi, Jo (encore! tu le mérites bien), Marine, Co, Cédric, Romain, Marine, Raph, Julie, Céline, Pierre, Aurélie, ... et Pascale! Merci pour votre amitié et tout ce que nous avons construit pour entretenir l'esprit de l'Internat qui fait la singularité de notre métier.

Au kite-surfers : Olivier (à found!), Alexandre ("très agréable"), Christelle, Nathalie, Xavier, Vinciane... merci pour ces moments de franche camaraderie!

A la team nationale : Emanuel, Etienne, Lionel, Arnaud, Micka, Mary, et tous les autres, merci pour votre amitié et tout ce travail au service des internes!

A mes amis anesthésistes, de très bons moments à passer encore de part et d'autre du champ!

Au 4B traumato (Joëlle, Céline, Julien, Yannick, à tous, merci de m'avoir accueilli pendant un an ;)), au 4A, au 2B : bravo pour votre dévouement sans faille au service des patients

A la Dream Team de Grinda : Caline ("j'ai un truc à te dire"), Nathalie, Tristana, Paule, Maudou, Marie (merci pour ton aide sur les cahiers de Grinda), Mag (la transfuge, râle pas!), Christelle (Grrr...), Grég, Fausto, Sylvie, Louis, Zoubir, Carole (j'ai hésité), Julien (lâche ton portable!), Martine, Mireille (Stargate ou la porte blindée) and Co...!

A la squadra du bloc de l'Archet : Anne-Marie (honneur à Madame), Elodie et Elodie Now Now, Julie (July! like a princess), Romao, Audrey (shoulder nurse), Françoise (...

Françoise..), vous formez une vraie équipe avec ses personalités et ses humeurs, continuez d'en faire un atout inestimable.

A l'équipe du bloc central Saint Roch : Monsieur Achour, J-C (en course!), J-P, Asma, Keira, JOJO!!!! (je ne t'ai pas oubliée!), Julia, Didier, Xavier, Bertrand, Mélanie, Amandine, Nathalie, tout ceux que j'oublie et tous les aides soignants qui font un remarquable travail!

Aux consultations de l'Archet : Lolo, Sophie, ... merci à toute l'équipe!
A Estelle : de St Roch à l'Archet, quel chemin! merci pour ta rigueur au travail

Aux consultations de SOS Main : merci pour votre bonne humeur au travail.

Aux secrétaires scientifiques de l'Archet :
Agnès : merci pour ta disponibilité et l'attention généreuse que tu nous portes jour et nuit!
Anne : merci pour ta gentillesse (et tes précieux tableurs !)
Olivia : merci pour ton travail dans le pôle

A l'équipe de l'ambu Saint Roch : Anne, Blanca (merci pour votre bonne humeur), et

Aux cadres des services et des blocs; je rends hommage à leur dévouement.

Et puisque dans mon coeur, une place particulière elle détient,

A Alexandra : il n'y a qu'une étoile pour guider ma vie, son éclat m'émerveille chaque jour et chaque nuit. Notre route s'émaille de tant d'étapes enrichissantes et les prochaines seront tout aussi, sinon plus, extraordinaires. Tu m'apporter mon bonheur et tu sais le combler, tu sais respecter mes choix et mieux les embellir par ta fraîche présence et ta fine tendresse. Exister avec toi, au travers de toi, au reflet de toi fait de moi, tous les jours, un homme accompli. Je t'aime.

Les transferts sont des "opérations de rééquilibrage musculaire", qui ne restaurent pas tant la pleine force d'une action perdue d'un muscle qu'un nouvel équilibre musculaire.

Sterling Bunnell, 1957[12]

Table des matières

1 INTRODUCTION 14

1.1 Articulation de l'épaule et mobilité 15

1.2 Biomécanique tendineuse appliquée aux transferts de l'épaule 17

1.2.1 Trajectoire potentielle : 17

1.2.2 Tension relative : 18

1.2.3 Direction de la traction et Bras de levier : 19

1.2.4 La localisation et traction sur les pédicules neurovasculaires : 21

1.2.5 Prétension de l'unité musculotendineuse : 22

1.3 Arguments dans le choix du Latissimus dorsi et du Teres major dans la perte du contrôle spatial du membre supérieur 23

1.3.1 Indications initiales et techniques dans les paralysies obstétricales : 23

1.3.2 Indication dans les ruptures de coiffe postéro-supérieures : 25

1.3.3 Indication du transfert associé à la prothèse inversée d'épaule 27

2 ARTICLE 28

2.1 Introduction 30

2.2 Matériels et méthodes 31

2.3 Résultats 36

2.4 Discussion 40

2.5 LEGENDE 44

3 BIBLIOGRAPHIE 52

4 ARTICLE SOUMIS 57

1 INTRODUCTION

Les Transferts Tendineux de l'Epaule

De nombreux transferts tendineux sont proposés dans la chirurgie de l'épaule depuis le début du 20ème siècle.

Ces transferts sont proposés dans différents déficits musculo-tendineux que l'on peut diviser en 3 catégories :

- Les ruptures massives **postéro supérieures** de la coiffe des rotateurs
- Les ruptures irréparables du **sous-scapulaire**
- Les déficits du **deltoïde antérieur**

A ces catégories de déficit sont associés des transferts spécifiques :

- Ruptures postéro-supérieures de coiffe
  - ➔ Transfert du Latissimus dorsi +/- Teres major
- Ruptures du Subscapularis
  - ➔ Transfert du Pectoralis major ou du Trapezius superior[19,24,40]
- Atrophie / Déficit du faisceau antérieur du Deltoïde
  - ➔ Transfert du Trapezius, du Latissimus dorsi, transfert inversé du Pectoralis major[34,44]

1.1 Articulation de l'épaule et mobilité

Avant d'envisager un nouveau transfert il est indispensable de se rappeler à quel type d'articulation l'on s'adresse et quels sont les mouvements qu'elle permet.

L'épaule est une énarthrose (articulation sphéroïde) et donc une articulation à 3 degrés de liberté et 3 axes de travail :

- axe transversal dans le plan sagittal : Flexion / Extension
- axe antéro-postérieur dans le plan frontal : Abduction / Adduction
- axe vertical dans le plan axial : Flexion / Extension horizontales, bras en abduction

Elle possède aussi un axe longitudinal (celui de la diaphyse humérale) autorisant la rotation interne et externe selon 2 modes distincts :

- rotation volontaire (ou "adjointe" de Mac Conaill) qui résulte de la contraction des muscles de la coiffe des rotateurs
- rotation automatique (ou"conjointe" de Mac Conaill) qui apparaît lorsque l'articulation à 3 axes est utilisée comme une articulation à 2 axes, c'est le mouvement diadochodal[36] qui explique par ailleurs le célèbre Paradoxe de Codman.

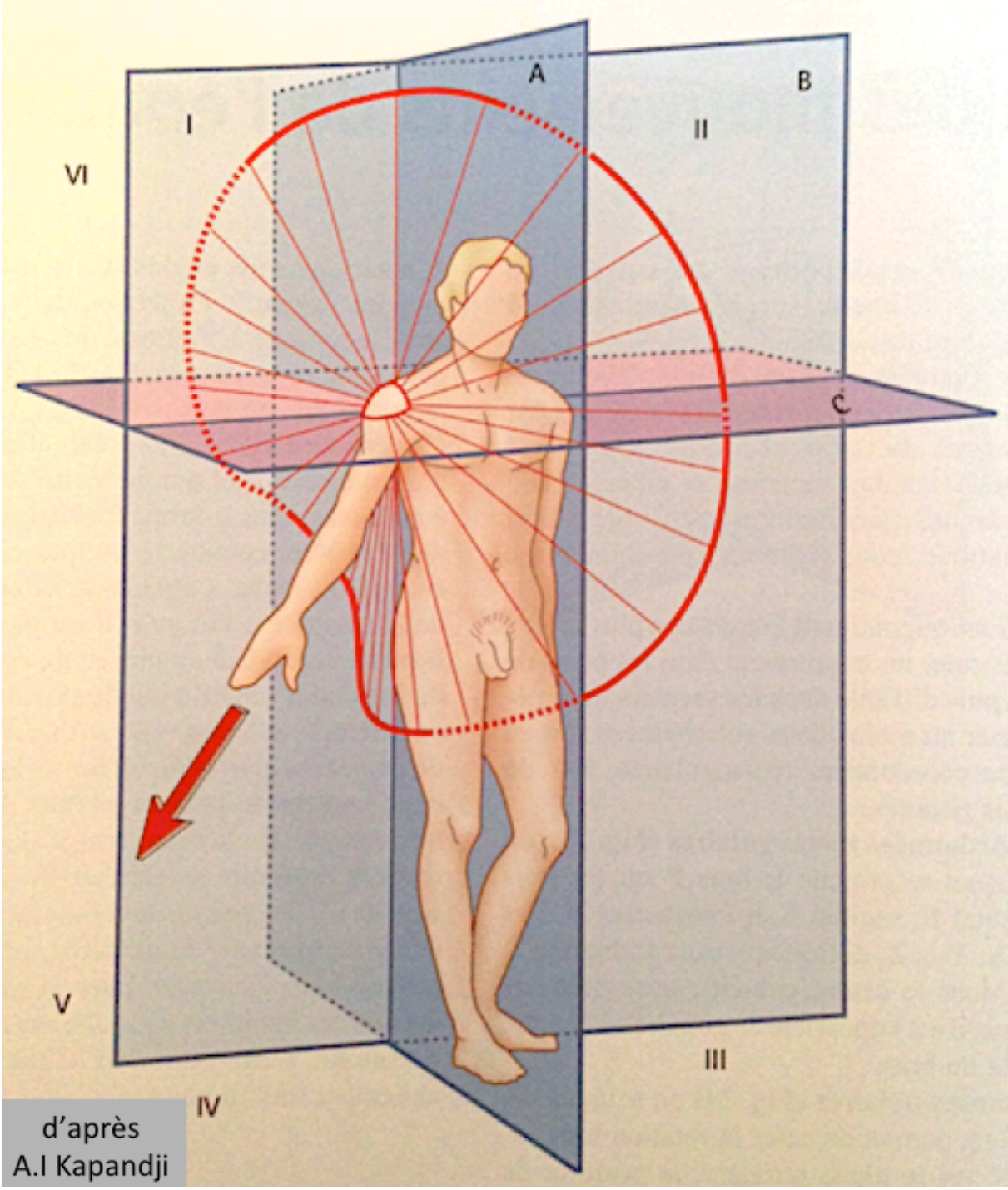

d'après
A.I Kapandji

1.2 Biomécanique tendineuse appliquée aux transferts de l'épaule

Les succès des différents transferts précédemment décrits sont subordonnés à des paramètres biomécaniques propres à chaque tendon et que le chirurgien doit prendre en compte en planifiant sa procédure chirurgicale[37].

Chaque tendon "éligible" à un transfert doit ainsi voir analysées[31] :

- sa trajectoire potentielle[11,31]
- sa tension relative[11,31]
- la direction de sa traction et bras de levier
- la localisation et traction sur les pédicules neurovasculaires
- la « Pré-tension » de l'unité musculotendineuse

1.2.1 Trajectoire potentielle :

Définition : trajectoire du muscle sans prise en compte des restrictions dues aux tissus conjonctifs.

Selon leur trajectoire potentielle, les muscles sont classés en 3 groupes A, B et C (Tableau 1). Pour exemple, le Latissimus dorsi possède la trajectoire potentielle la plus importante (35 cm), loin devant le Pectoralis major et le Teres major (15 cm).

Group A (thoracoscapular)	Group B (scapulohumeral)	Group C (thoracohumeral)
Trapezius	Supraspinatus	Latissimus dorsi
Levator scapulae	Subscapularis	Pectoralis major
Rhomboidei	Infraspinatus	
Serratus anterior	Teres minor	
Pectoralis minor	Teres major	
	Deltoid	

Tableau 1 *: classement des différents muscles de l'épaule en fonction de leur trajectoire potentielle*[31]

1.2.2 Tension relative :

Définition : aire de la tranche de section physiologique des fibres musculaires d'un muscle en pourcentage d'un groupe de muscles.

C'est une notion fondamentale si l'on pose les principes suivants :

- la masse musculaire est proportionnelle à la capacité de travail qu'il peut développer
- la longueur moyenne des fibres est proportionnelle à la trajectoire potentielle du muscle
- l'aire de la tranche de section de toutes les fibres est proportionnelle à la tension maximale

En pratique, on mesure la longueur moyenne des fibres d'un muscle en position neutre (humérus en rotation neutre) ainsi que le volume du muscle (= masse / 1,02)[11].

En divisant le volume par la longueur moyenne, on obtient l'aire de la tranche de section physiologique des fibres musculaires du muscle donné.

Cette procédure est répétée pour tous les muscles de l'articulation concernée et la tension relative est exprimée comme un pourcentage de ce groupe de muscle et permet de comparer les "fractions de tension" de ces muscles entre elles.

Elle permet finalement au chirurgien de connaître la performance relative probable de chaque muscle et ses propriétés en temps que transfert potentiel (Figure 1).

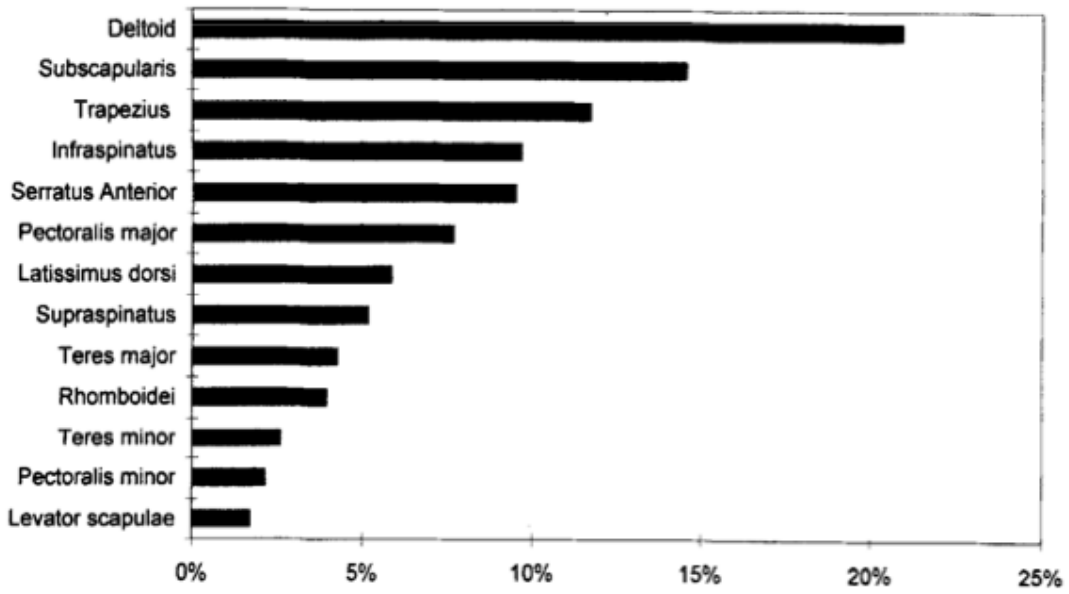

Figure 1 : *Distribution des tensions relatives des 13 muscles de la ceinture scapulaire étudiés*[31]

1.2.3 Direction de la traction et Bras de levier :

Le but du transfert tendineux est de modifier l'action d'un muscle dans un ou plusieurs des plans décrits afin de recouvrer la mobilité perdue.

A origine constante, c'est l'insertion distale qui détermine la nouvelle direction dans laquelle le vecteur force exercera son action mécanique.

Lors du port d'une charge et à un point d'équilibre donné, le principe fondamental de la statique s'applique et l'on peut écrire l'équation suivante :

Force (effort) x Longueur du bras de levier

=

Charge (résistance) x Longueur du bras de résistance

En équilibre donc : la longueur du bras de levier (muscle) est fixe ainsi que le point d'appui (articulation glénohumérale) ; la force est celle appliquée par le muscle au point d'appui.

C'est habituellement soit la charge, soit la longueur du bras de résistance (distance de l'articulation à la charge) qui varient et porter une charge près du corps est moins coûteux en énergie que la porter à distance.

Lors du transfert tendineux, c'est la longueur du bras de levier musculaire qui varie et il s'agit de choisir un point d'insertion osseux tel que le mouvement et la force produits par ce transfert soient ceux recherchés. Le muscle transféré doit aussi pouvoir assumer physiologiquement sa nouvelle fonction.

Le bras de levier de chaque muscle peut être déterminé expérimentalement en prenant en compte la position de l'humérus au moment de l'application de la force[17] (Figure 2).

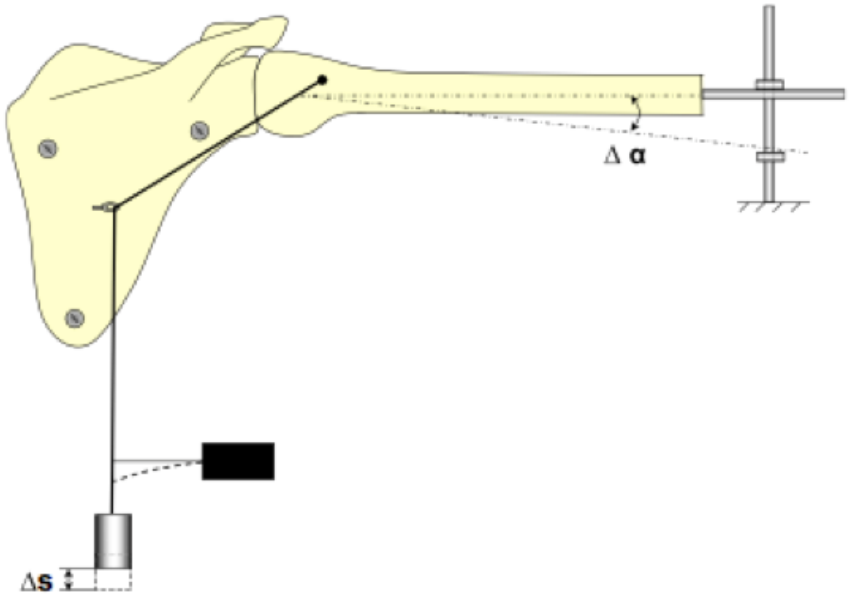

Figure 2 : *Modèle permettant d'analyser la variation de longueur du bras de levier. Anatomiquement, l'humérus est le levier et l'articulation glénohumérale le point d'appui. Ici le point d'appui a été modifié pour ne pas prendre en compte la position du centre de rotation instantané de la tête humérale. La rotation de la diaphyse humérale d'un angle* α *entraîne donc un déplacement du cylindre et permet de déterminer la variation du bras de levier du muscle correspondant*[15]*.*

1.2.4 La localisation et traction sur les pédicules neurovasculaires :

En prenant pour exemple le muscle Latissimus dorsi, son pédicule neurovasculaire est issu de l'artère et du nerf thoracodorsaux et vient en avant et en dehors vers le muscle. Une dissection fine est nécessaire et suffisante à assurer 8 cm de traction verticale sur le pédicule vasculo-nerveux[29,41,42] (Figure 3 et 4).

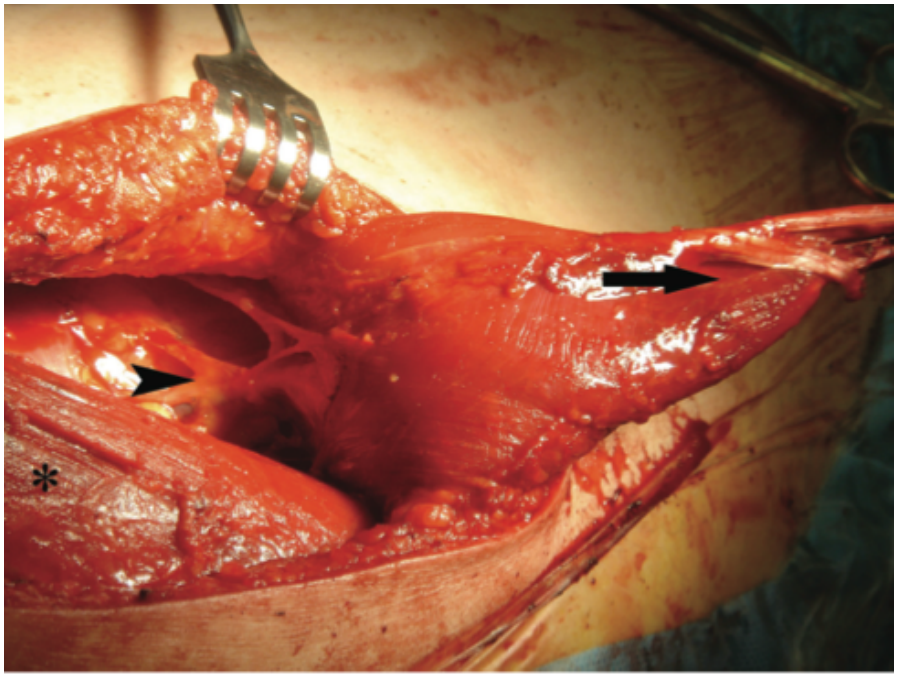

Figure 3 : *Image per opératoire montrant le Latissimus dorsi (Flèche) laissant découvrir le pédicule thoracodorsal (pointe de flèche). Le Teres major est encore en place*[42].

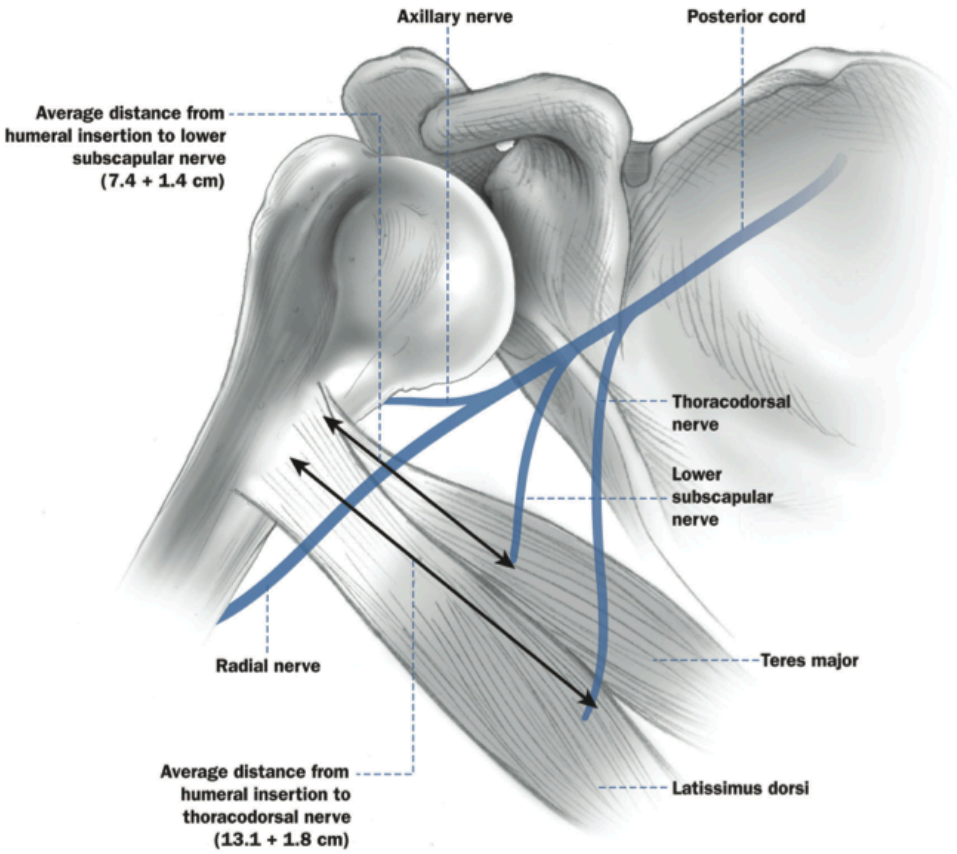

Figure 4 : *La proximité des nerfs radial et axillaire est à connaître afin d'éviter les complications*[42].

1.2.5 Prétension de l'unité musculotendineuse :

C'est la meilleure force qu'un muscle puisse produire. Elle est celle obtenue à la tension d'un muscle à sa longueur de repos (Figure 5).

Elle dépend donc de la longueur du muscle après transfert.

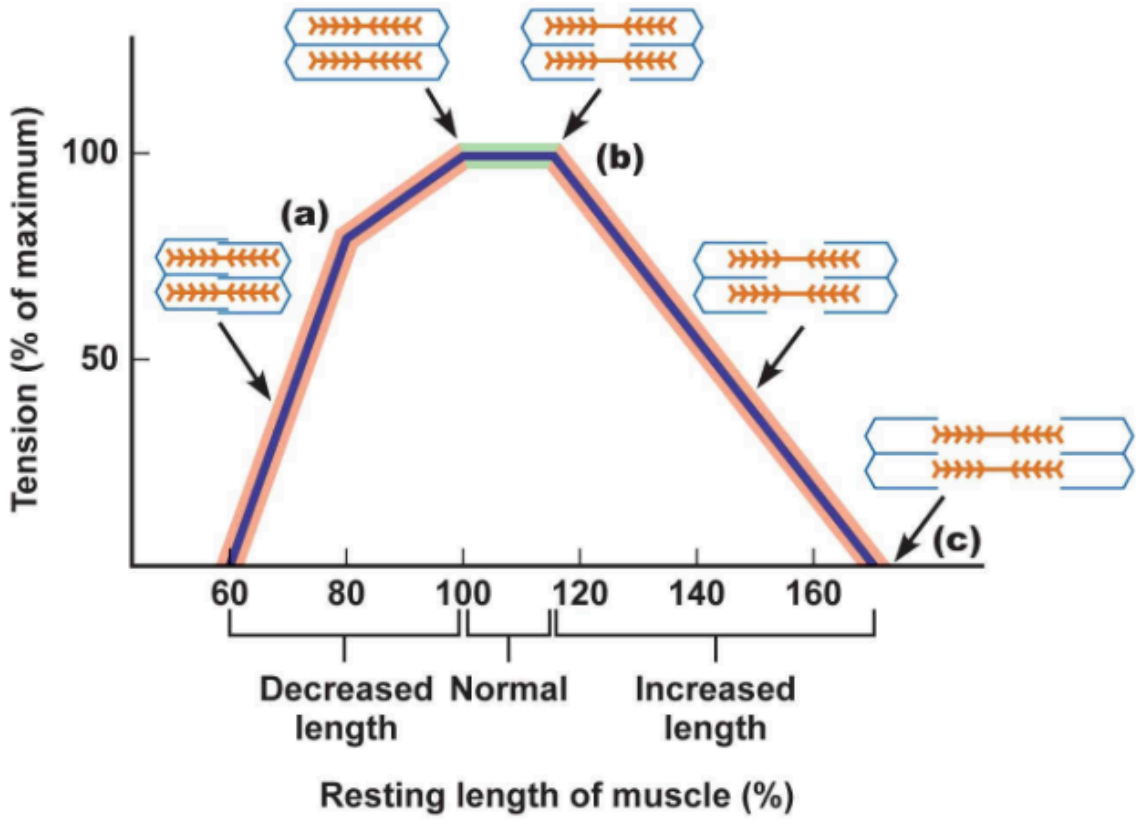

Figure 5 : *Courbe décrivant la prétension d'un muscle strié en fonction de sa longueur exprimée en pourcentage de sa longueur de repos.*

1.3 Arguments dans le choix du Latissimus dorsi et du Teres major dans la perte du contrôle spatial du membre supérieur.

1.3.1 Indications initiales et techniques dans les paralysies obstétricales :

Depuis le début du XXème siècle, de multiples méthodes ont été utilisées pour retrouver la rotation externe des enfants avec paralysie obstétricale du plexus brachial, le terme de paralysie est cependant simplificateur puisque les séquelles de paralysie obstétricale associent déformation de l'épaule et surtout asynergie ; ces deux phénomènes étant la conséquence d'une paralysie survenue précocement dans le stade de développement locomoteur du membre supérieur.

Sever le premier en 1918, proposait de sectionner le Subscapularis et le Pectoralis major pour relâcher la traction de ces 2 muscles rotateurs internes[46].

L'idée d'un transfert associé pour cette indication et l'utilisation du Teres major pour les transferts dans les pertes de rotation externe n'a été décrite qu'en 1934 sur 6 patients par J. B. L'Episcopo.

Si le Teres major a une moindre force que le Subscapularis (cela sera démontré plus tard[31]), il est postérieur et a une trajectoire potentielle plus longue que ce dernier (15cm vs 6cm).

Concernant le concept du transfert, J. B. L'Episcopo fait un constat en 5 points :

- La déformation résiduelle des paralysies obstétricales est essentiellement due à la rétraction des muscles rotateurs internes et adducteurs de l'épaule.
- Les multiples opérations décrites pour corriger cette déformation n'ont apporté aucune satisfaction.
- Les précédentes opérations avaient pour seul but uniquement de supprimer la rétraction musculaire.
- Sa nouvelle procédure chirurgicale a pour but de restaurer la balance musculaire, l'équilibre entre les rotateurs externes et internes.
- Cette opération a été effectuée sur 6 patients et apporte de bons résultats.

Plus tard, Zachary[54] modifie l'opération et surajoute à la procédure de L'Episcopo un transfert du Latissimus dorsi.

Le site d'insertion est aussi modifié : L'Episcopo réalise le transfert du Teres major sur le bord medial du chef du triceps alors que Zachary fait passer le transplant au travers d'une incision longitudinale dans l'origine du chef latéral du triceps.

En 1949, R. Merle d'Aubigné présente devant la Royal Society of Medicine à Londres, une technique permettant d'éviter une double incision (Figure 6). Il la décrit lui-même

comme une procédure plus simple et plus rapide mais aussi "plus esthétique chez les jeunes femmes pour lesquelles la cosmétique est aussi importante que la fonction"[39].

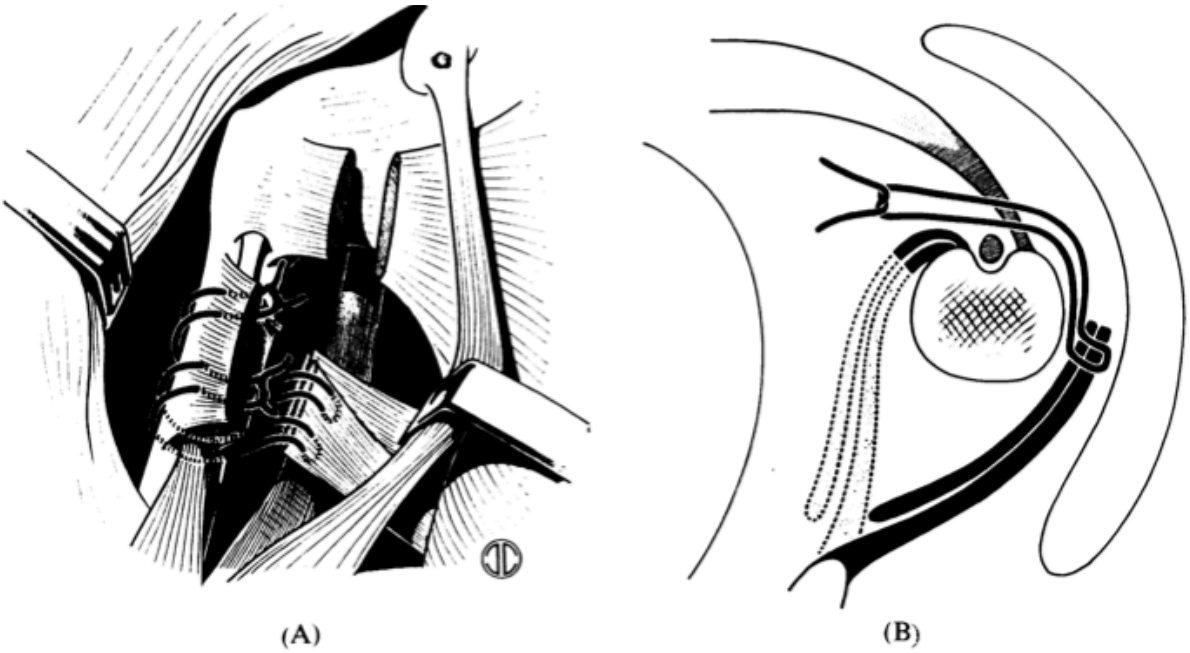

Figure 6 : *Schéma de R. Merle d'Aubigné (1949) représentant comment les tendons du Latissimus dorsi et du Teres major sont suturés, passés autour de la diaphyse humérale et fixés au tendon du Pectoralis major*[39]*.*

Cette opération permet de s'affranchir d'un abord postérieur et étendant la voie d'abord deltopectorale en inférieure et en abordant les tendons du Latissimus dorsi et du Teres major sous le Pectoralis major et après section de sa partie tendineuse supérieure.

1.3.2 Indication dans les ruptures de coiffe postéro-supérieures :

Par analogie, avec les paralysies d'origine obstétricale, on peut décrire la rupture de la coiffe postérosupérieure comme une "asynergie acquise".

C'est pourquoi, en 1988, l'indication du transfert bi-tendineux est posée par C. Gerber pour les patients souffrant d'une rupture de coiffe massive postéro supérieure[22] avec déficit de la rotation externe et de l'élévation antérieure (Figure 7).

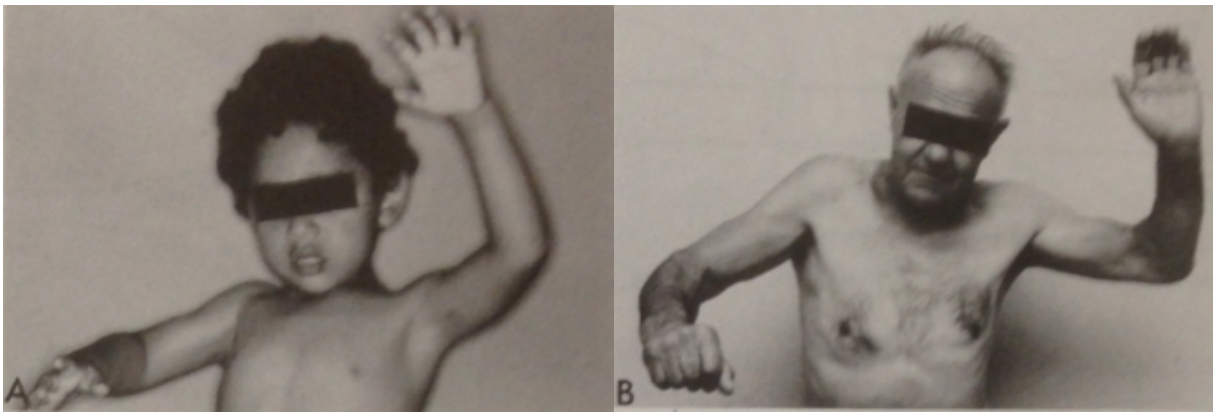

Figure 7 : *Déficit fonctionnel similaire à droite chez 2 patients avec perte de l'abduction et de la rotation externe, la physiopathologie est cependant différente A : séquelle de paralysie du nerf suprascapulaire (C5) secondaire à un traumatisme obstétrical, B : rupture massive de la coiffe des rotateurs*[22]*.*

Il décrit l'effet de ce transfert comme un abaisseur de la tête humérale du fait de sa situation verticale et comme un rotateur externe en relation à son insertion supérolatérale, idéalement située sur le trochiter sur la zone d'insertion du Supraspinatus[45].

Il a depuis été démontré qu'un transfert remplaçant la fonction de la coiffe postérosupérieure ne peut pas faire redescendre la tête humérale, tout juste peut-il stabiliser l'espace acromio-huméral permettant au deltoïde de compenser encore l'abduction et l'élévation antérieure[14,52].

Cependant cette opération nécessite 2 incisions (postérieure et supérolatérale nécessitant parfois une résection du quart externe de la clavicule), une dissection minutieuse et risquée du pédicule thoracodorsale avec des risques nerveux majeurs ainsi que la mobilisation peropératoire du patient et une anesthésie longue.

1.3.3 Indication du transfert associé à la prothèse inversée d'épaule

En 2007, P. Boileau décrit un transfert combiné du Latissimus dorsi et du Teres major associé à une prothèse d'épaule inversée dans les ruptures massives de coiffe postérosupérieure avec perte de l'élévation antérieure et de la rotation externe[5].

L'élévation antérieure active est rétablie par l'utilisation de la prothèse d'épaule inversée et n'est plus l'enjeu du transfert tendineux et le problème change d'un point de vue biomécanique.

P. Boileau propose de réinsérer le transfert bi-tendineux sur la diaphyse humérale où est implantée la prothèse en transformant son moment de force de rotateur interne à rotateur externe.

Cette opération s'affranchit donc de beaucoup des problèmes biomécaniques que pose un transfert plus agressif :

- sa trajectoire potentielle n'est plus un paramètre limitant : le transfert reste inséré sur la diaphyse et ne doit pas parcourir une distance importante jusqu'à sa nouvelle insertion comme c'est le cas pour le trochiter par exemple.
- sa tension relative est parfaitement utilisée puisque de rotateur interne, le transfert passe à rotateur externe.
- la direction de sa traction et son bras de levier restent sensiblement les mêmes puisque le transfert passe en arrière d'une diaphyse humérale cylindrique.
- les pédicules vasculo-nerveux ne sont pas abordés et donc la iatrogénie est minime.
- la « Pré-tension » de l'unité musculotendineuse reste optimale puisque la longueur de repos du transfert est la même que celle du muscle natif, le transfert est donc dans les meilleures conditions pour développer sa force.

2 ARTICLE

RESUME :

Introduction :

L'objectif est d' évaluer les résultats objectifs et subjectifs des prothèses totales inversées d'épaule (PTEI) associées à un transfert musculotendineux combiné du grand rond et du grand dorsal (transfert selon L'Episcopo Modifié) sur une large cohorte de patients et de déterminer si les résultats post-opératoires sont maintenus au long terme.

Méthode :

Cinquante-neuf patients consécutifs se sont présentés avec une perte combinée de l'élévation active et de la rotation externe active (CLEER), et ont été traité par PTEI et transfert selon L'Episcopo modifié. Les patients ont été ensuite suivis annuellement. L'évaluation clinique (SSV, score de Constant) et radiographique a été réalisée pour tous les patients à chaque visite.

Les mobilités pré et post opératoires en élévation et en rotation externe actives ont été comparées, ainsi que le score ADLER (Rotation Externe dans les Activités de la vie quotidienne), permettant de juger du bénéfice de l'intervention au plus long recul. Le suivi moyen était de 44 mois.

Résultats :

Deux patients ont été perdus de vue et 1 patient est décédé durant l'étude. Deux patients ont présenté une rupture objectivée du transfert et ont été exclus de l'analyse fonctionnelle. Cinquante-quatre patients ont été analysés d'un point de vue fonctionnel.

Le recul moyen était de 44 mois (12 – 111). Trente-six patients présentaient une arthropathie secondaire à une rupture de coiffe (omarthrose excentrée), 9 un échec de réparation de coiffe, 5 une rupture massive de coiffe, 4 un échec d'arthroplastie, 2 une séquelle de fracture (séquelle de type 4).

L'âge moyen à l'opération était de 70 ans (52-84).

Le gain moyen en élévation antérieure et en rotation externe actives était respectivement de 52° (+/-44°) et 28° (+/-17°), avec une valeur statistiquement significative.

Le SSV était significativement augmenté de 29% à 72% en post-opératoire. Le score ADLER et le Constant pondéré étaient aussi significativement améliorés.

Ces résultats étaient maintenus dans le temps.

Le taux de complication était de 19%.

Quarante neuf patients étaient satisfaits ou très satisfaits, 5 étaient déçus.

Conclusion :

La PTEI combinée au transfert du Latissimus dorsi et du Teres minor est une procédure efficace pour restaurer l'élévation antérieure et la rotation externe active chez les patients présentant un déficit combiné, quelque soit l'étiologie. Les résultats objectifs et subjectifs sont obtenus tôt après la chirurgie et sont maintenus à long terme.

2.1 Introduction

Les patients atteints d'une rupture massive de la coiffe des rotateurs peuvent présenter un tableau clinique très variable allant de l'absence complète de symptômes à une perte de fonction handicapante. Ceux présentant un déséquilibre à la fois dans le plan vertical et horizontal appartiennent au tableau syndromique de perte combinée de l'élévation antérieur et de la rotation externe (en anglo-saxon : CLEER pour Combined Loss of Elevation and External Rotation) [4,7]. Les patients avec CLEER peuvent être significativement affectés dans leurs activités de la vie quotidienne particulièrement quand elles recquièrent une rotation externe.

L'auteur senior (PB) a pour la première fois décrit une opération combinée associant prothèse totale d'épaule inversée (PTEI) et transfert selon L'Episcopo modifié des tendons Latissimus dorsi et Teres minor (Ld/Tm) pour restaurer à la fois l'élévation antérieure et la rotation externe chez ces patients [4,7]. Cette procédure combinée au travers d'une unique voie d'abord delto-pectorale restaure respectivement l'élévation antérieure avec la PTEI et la rotation externe avec le transfert tendineux (Ld/Tm). Celui-ci empêche notamment la rotation interne inéluctablement entrainée par la gravité lors de l'élévation antérieure ou l'abduction.

Les résultats démontrant l'efficacité de cette procédure sont publiés. [3,4,6,7]

L'Episcopo le premier, en 1934, décrivit le transfert combiné Ld/Tm pour le traitement des paralysie obstétricales[35]. Il transférait l'insertion des tendons sur la face postérieure de l'humérus au niveau diaphysaire au moyen de deux incisions antérieure et postérieure.

Nos modifications initiales sur le transfert Ld/Tm incluaient :

(1) l'utilisation d'une unique voie d'abord delto-pectorale (au lieu de deux incisions[22,23] ou d'une unique incision postérieure[2,27,32]) au travers d'une section partielle de la partie supérieure du tendon du Pectoralis major,

(2) la réinsertion des tendons au niveau diaphysaire (au lieu de métaphysaire) au niveau de leur insertion initiale.

Le but de notre étude était de rapporter les résultats objectifs et subjectifs de la PTEI associée au transfert Ld/Tm selon l'Episcopo modifié sur une large cohorte avec un plus long recul et de déterminer si ces améliorations étaient maintenues avec le temps.

2.2 Matériels et méthodes

Nous avons mené une étude sur des patients inclus de façon consécutive entre février 2004 et mars 2013, dont l'objectif était l'analyse des patients pris en charge par transfert combiné Ld/Tm associé à une PTEI.

Les patients étaient informés par écrit en préopératoire et acceptaient d'être suivis régulièrement en post opératoire.

Cette étude était validée par le comité d'éthique de notre centre.

Nous avons inclus les patients ayant bénéficié d'une PTEI associée à un transfert Ld/Tm, par une voie deltopectorale unique, avec un minimum de douze mois de recul et un suivi clinique et radiologique régulier.

Tous les patients souffraient d'une pathologie sévère de coiffe, avec ou sans omarthrose, mise en évidence cliniquement et radiologiquement. Le déficit en rotation externe était authentifié par la présence d'un signe du clairon et d'un signe du portillon, qui

traduisaient respectivement l'impossibilité de porter la main à la bouche sans mettre le bras en abduction et à maintenir une rotation externe coude au corps[51].

Tous les patients inclus avaient une rotation externe active négative et une limitation de l'élévation antérieure.

En les questionnant, tous les patients décrivaient une inaptitude à contrôler leur main dans l'espace, ainsi une élévation ou une abduction de l'épaule résultait en une rotation interne incontrôlée.

Les critères de non-inclusion étaient une procédure de l'Episcopo modifiée isolée, une PTEI avec transfert selon L'Episcopo modifié pour une reconstruction après tumeur, une PTEI associée à un transfert isolé du Latissimus dorsi (technique selon Gerber) [16,20,43].

Evaluation clinique

Les patients étaient revus en post opératoire selon un schéma prédéfini (J45, J60, J90, M6, M12 et annuellement). On étudiait les amplitudes actives et passives, le score de Constant-Murley[13] et le score ADLER[3,4,6]. Le score ADLER (Activity of Daily Living of External Rotation) est un outil de mesure permettant d'évaluer l'aptitude à accomplir des activités de la vie quotidienne nécessitant la rotation externe. Les résultats subjectifs incluaient l'EVA (Echelle Visuelle Analogique), le SSV (Subjective Score Value)[21] et une évaluation du degré de satisfaction suite à l'opération. Ces données étaient collectées au cours des différentes visites et utilisées pour vérifier la pérennité des résultats obtenus. Au dernier recul, l'analyse était menée par un seul observateur indépendant.

Evaluation radiologique

Le bilan radiologique pré-opératoire consistait en des radiographies (face en rotations interne, neutre et externe, profil) et une TDM ou une IRM pour évaluer le status de la coiffe des rotateur. La progression de l'arthropathie sur usure de coiffe était évaluée par la classification de Hamada[28], le degré d'infiltration graisseuse du supraspinatus et de l'infraspinatus était évaluée par la classification de Goutallier[25] et modifiée par Fuchs[18]. Le status du Teres minor était établi en utilisant la classification de Walch[38]. L'évaluation des images préopératoires est résumée dans le tableau I. Elle a été menée par un observateur indépendant.

Analyse statistique

Pour évaluer les différences entre les variables préopératoires et post opératoires, nous avons utilisé un test de rang signé de Wilcoxon. Les classements médians et interquartiles étaient utilisés pour décrire les tendances et la dispersion des variables étudiées. Un $p < 0,05$ était considéré comme significatif.

Technique chirurgicale

Toutes les interventions étaient réalisées par l'auteur sénior (PB) au travers d'une seule incision deltopectorale en position demi assise. L'incision s'étendait distalement et sectionnait la portion supérieure du Pectoralis major sur 1cm. Chez tous les patients, on effectuait une ténodèse du long biceps en le suturant au ligament transverse car quand elle n'est pas rompue, la portion intra-articulaire du biceps est invariablement pathologique[50]. Le Latissimus dorsi et le Teres major étaient identifiés derrière le Pectoralis major et sectionnés à leur insertion. Un soin particulier était apporté à identifier et protéger les nerfs radial et axillaire pendant la mobilisation et le transfert

tendineux. Quatre sutures solides non-résorbables étaient utilisées pour arrimer et fixer le transfert. Une dissection prudente était réalisée en arrière de l'humérus pour permettre le passage du transfert.

Nous préparions le transfert avant de réaliser la PTEI. Une fois la PTEI implantée, les tendons transférés étaient fixés à l'humérus.

Le patient était alors immobilisé dans une attelle d'abduction-rotation externe pendant 6 semaines, le temps de la cicatrisation.

Initialement nous transférions les deux tendons à la face antéro externe sur le bord latéral de la gouttière bicipitale pour maximiser la course en rotation externe. Cependant plusieurs patients se sont plaint d'une surtension qui limitaient significativement la rotation interne (effet ténodèse) et les empêchaient d'effectuer leurs activité de la vie quotidienne comme manipuler les boutons de leur pantalons. Chez certaines patientes nous avons aussi remarqué que les deux tendons étaient faibles (particulièrement le Teres major, qui avait une partie tendineuse très faible à son insertion sur l'humérus) et difficiles à réinsérer à l'os. Ceci nous a poussé à modifier la technique au cours du temps :

(1) emporter avec les 2 tendons des copeaux osseux pour renforcer la consolidation os-tendon,

(2) sécuriser le transfert dans des tunnels osseux pour apporter une solidité additionnelle d'un pont osseux,

(3) au vu de la diminution de la rotation interne après procédure, nous avons étudié l'implication du site de réinsertion sur l'arc de mobilité en rotation interne. Vingt-trois patients avaient donc eu une réinsertion antéro-latérale entre 2004 et 2008, 31 patients avaient eu une réinsertion postérolatérale diamétralement opposée à la gouttière après 2008.

Rationel de la procédure

Nous avons déjà souligné le rationnel dans nos précédents travaux[3,4,6,7]. La balance horizontale de l'épaule implique quatre rotateurs internes (latissimus dorsi, teres major, pectoralis major, and subscapularis) et seulement deux rotateurs externes (infraspinatus and teres minor). La rotation externe est compromise dans la mesure où la rupture de coiffe s'étend postérieurement. Dans cette situation, le muscle-clef maintenant l'équilibre horizontal est le Teres minor dont l'insertion à l'humérus est musculaire et non tendineuse. Toute lésion de ce muscle (désinsertion, atrophie ou infiltration graisseuse), a un retentissement clinique[47] car il n'y a pas d'autre muscle compétent pour assurer la rotation externe active.

Une PTEI médialise et abaisse l'humérus, ce qui place le deltoide en position optimale pour compenser le déficit de la coiffe des rotateurs. Bien que cette situation permette biomécaniquement une restauration de l'élévation antérieure active et une abduction (équilibre vertical), elle ne permet pas un retour de la rotation externe active (équilibre horizontal) quand l'Infraspinatus et le Teres minor sont fonctionnellement absents.

Dans nos précédentes séries, la présence d'une atrophie ou d'une infiltration du Teres minor s'est avérée être un facteur pronostic de mauvais résultats des PTEI dans les arthropathies post rupture de coiffe[8,9,53]. En réalisant un transfert Ld/Tm, nous restaurons l'équilibre de l'épaule en transformant deux rotateurs internes en deux rotateurs externes (Figure 1). En conséquent, le ratio des muscles rotateurs internes versus rotateurs externes passe de 4/0 à 2/2.

L'effet "ténodèse" permet d'obtenir une rotation neutre de repos, et la contraction isocinétique permet une rotation externe active, la conservation de cet effet et de cette activité après procédure a été démontré[30].

L'association des deux procedures (PTEI + transfert Ld/Tm) restaure simultanément les deux plans plans de mobilité (Figure 2).

2.3 Résultats

Cinquante-neuf patients se sont présentés dans notre centre entre février 2004 et mars 2013 avec une CLEER. Parmi les 59 patients, un patient est décédé et 2 ont été perdus de vue. Nous avons donc inclus 56 patients dans l'étude dont 33 femmes et 23 hommes.

Le transfert tendineux concernait 7,7% des patients opérés par PTEI pendant cette période.

L'âge moyen à la chirurgie était de 70 ans (52 à 84 ans). Le côté dominant était atteint dans 77% (43 patients) des cas.

Seize patients (29%) avaient eu au moins une opération antérieure sur l'épaule concernée.

Neuf patients avaient eu une opération antérieure : 6 réparations de coiffe des rotateurs, 1 ostéosynthèse par clou intramédullaire pour fracture 4 parts de l'extrêmité supérieure de l'humérus, 1 hémiarthoplastie pour fracture de l'extrêmité supérieure de l'humérus, 1 PTEI pour arthropathie secondaire à une rupture de coiffe.

Six patients avaient eu plus de 2 opérations antérieures : 5 avaient eu plusieurs opérations pour rupture de coiffe (parmi eux, un patient avait finalement été opéré pour PTEI) et un avait bénéficié d'une butée antérieure pour instabilité antéroinférieure avec ablation de matériel secondaire.

Le temps opératoire moyen "de la peau à la peau" était de 121 minutes (+/- 17 ; 90-120) incluant la courbe d'apprentissage.

Evaluation clinique

Le recul moyen était de 42 mois (12 à 111). Deux patients souffraient d'une rupture de leur transfert après la survenue d'un traumatisme. Ces deux patients présentaient un déficit persistant en rotation externe et ont été considérés comme des échecs de transferts tendineux et exclus de notre analyse statistique fonctionnelle.

Amplitudes

L'élévation antérieure et la rotation externe active progressaient respectivement de 91° (+/- 43° ; min : 20° - max : 180°) à 147° (+/- 34° ; 30° - 180°) et de -19° (+/- 10° ; -30 - 0°) à 10° (+/-16° ; -20 - 70°) après chirurgie.

Au repos aucun patient de présentait une attitude en rotation interne incoercible traduisant l'existence d'un effet ténodèse.

La rotation interne active, basée sur le score de Constant, montrait une diminution significative de 1,2 points (5 à 3,8).

Etude de l'influence du site de réinsertion sur la rotation interne active.

Chez les 21 patients ayant eu une réinsertion antérolatérale, la rotation interne diminuait de 1,8 points (+/- 2,9 ; -8 - +4) (basé sur le score de Constant) et de 0,3 (+/- 3,6 ; -8 - +8) points chez ceux ayant eu une réinsertion postéro-latérale. Cette différence était significative ($p<0,05$).

Par ailleurs, l'élévation antérieure active et la rotation externe active augmentaient respectivement de 54° (+/- 42° ; -20° - +140°) et de 27° (+/- 15,4° ; 0° - +60°) dans le premier groupe et de 58° (+/- 42,0° ; -30° - + 150°) et 29° (+/- 18,0 ; 0° - +90°) dans le deuxième. Les gains en élévation antérieure active et en rotation externe active ne présentaient pas de différence significative entre les 2 groupes.

Résultats fonctionnels

La douleur, le score de Constant et le score de Constant pondéré, le SSV étaient significativement amélioré (Tableau 2).

Enfin, 49 patients (91%) étaient satisfaits ou très satisfaits.

Le score ADLER était aussi amélioré significativement, passant de 9 points (+/-6,9 ; 0 - 20) sur 30 en préopératoire à 25 (+/- 8,5 ; 10 - 30).

Un tiers de nos patients conservaient un signe du portillon et/ou un signe du clairon.

Evaluation radiographique et scannographique

L'analyse des images préopératoires (classification d'Hamada et Fukuda[28]), excluant les patients ayant déjà une prothèse, retrouvaient 15 grade II, 22 grade III, 12 grade IV et 3 grade V.

L'analyse de la coiffe des rotateurs montraient que tous les supraspinatus et infraspinatus étaient rompus, 80% des Teres minor étaient atrophique ou absent selon la classification de Walch et 50% des patients avaient une lésion du Subscapularis (clivage ou rupture partielle).

En post opératoire, 14 patients (26%) présentaient un notching scapulaire avec sept patients de grade 1, trois patients de grade 2 et quatre patients de grade 3 selon la classification de Nérot-Sirveaux[48].

Les radiographies montraient vingt-six éperons du pilier de l'omoplate (47%).

Complications & reprises

Parmi les 56 patients, nous déplorons 11 complications (19%). Un patient souffrait d'une parésie transitoire de C7 attribuée à la position peropératoire dans un contexte de névralgie préexistante.

Cinq patients (dont 4 femmes) ont présenté une fracture humérale sous la prothèse, 3 sont survenus sur des tiges courtes et sur le site d'insertion du transfert 9, 10 et 12 mois après chirurgie. Les 2 autres sont survenues à 15 et 19 mois après la chirurgie sous un implant huméral à tige longue, une fracture concernait le site de fixation du transfert, l'autre non. Quatre des 5 fractures ont été synthésées à foyer ouvert avec maintien de la prothèse en place. Un patient a rompu son transfert lors de la fracture et a été exclu de l'étude fonctionnelle.

Dans tous les cas, l'humérus présentait un défect métaphysaire important s'étendant en distal jusqu'au niveau de l'insertion du grand pectoral, limitant la force de compression latérale exercée par le deltoïde.

Trois patients ont développé une instabilité prothétique, l'un d'eux avait eu une prothèse implantée dans un autre centre avant réalisation du transfert tendineux et présentait une rupture du transfert ; il a été exclu de l'analyse fonctionnelle.

Un patient a présenté une infection par Propionibacterium acnes nécessitant un changement total de la prothèse sans compromission du transfert.

Le dernier patient présentait une douleur persistante et une raideur ayant nécessité la reprise consistant en une résection acromio-claviculaire, un arthrolyse et une reprise de la ténodèse. Le taux de révision était de 12% (7/56).

Au final, deux patients présentaient une rupture de leur transfert, une après fracture et l'autre après luxation, objectivée lors de la chirurgie de reprise.

2.4 Discussion

Les patients présentant un tableau de CLEER constituent un faible pourcentage des patients souffrant d'une rupture de la coiffe. Cependant, leur degré de handicap fonctionnel peut être élevé. La combinaison d'un déficit en rotation externe et en élévation antérieure active conduit à l'incapacité à contrôler leur main dans l'espace. L'implantation d'une PTEI isolément ne résoud pas le problème, quand le patient élève le bras, le membre tourne automatiquement vers le tronc entraîné par le poids de l'avant bras et la faible friction dans la prothèse. L'impact sur les activités de la vie quotidienne (manger, boire, se coiffer,..) (Tableau 3) est important, et le problème est aggravé quand le patient porte des charges. La seule solution pour ces patients est de s'aider de son autre bras en portant son avant bras avec sa main controlatérale au moment où il éléve son bras. (Figure 4)

Nos études antérieures ont montré qu'en combinant une PTEI avec un transfert selon L'Episcopo modifié, cela restaurait l'élévation antérieure active et la rotation externe active chez les patient présentant un déficit mixte. Nous ne faisons pas de transfert sur le trochiter comme cela est décrit par ailleurs[10] parce que le but du transfert est de restaurer uniquement la rotation externe et non plus l'élévation antérieure puisque celle-ci est recouvrée par l'implantation d'une PTEI. Par ailleurs, le but étant d'obtenir une pérennité des résultats, nous avons analysé, dans la présente étude, la cinétique des résultats en terme de restauration de la mobilité et d'amélioration de la fonction globale de l'épaule à long-terme.

La PTEI avec transfert selon L'Episcopo modifié représente jusqu'à 8% de toute notre activité de pose de PTEI. Les autres centres trouvent le même ratio[10]. Ces données montrent qu'il ne s'agit pas d'une indication rare et qu'elle devrait être plus souvent

proposée. En effet, devant un tableau de perte de l'élévation antérieure active, il est indispensable de rechercher un perte de la rotation externe active au risque de méconnaître le diagnostic de CLEER et de ne pas proposer le traitement optimal.

Notre analyse démontre que non-seulement la mobilité de l'épaule est recouvrée mais que la douleur est diminuée et que la fonction est améliorée en rotation externe en particulier. Nos résultats confirment les conclusions de nos précédentes études. En isolant le résultat des patients avec un suivi supérieur à 5 ans, nous avons pu démontrer que l'amélioration objective et subjective surviennent tôt après chirurgie (6 mois) et sont maintenus dans le temps (Figure 5). Tous les patients ayant conservé un transfert intact et suivis après 5 ans post-opératoire étaient satisfaits du résultat de l'opération et aptes à accomplir plus d'activités de la vie quotidienne nécessitant la rotation externe.

Concernant la technique, la voie d'abord deltopectorale unique et la réinsertion sur la diaphyse humérale évite la iatrogénie induite par la dissection du pédicule vasculonerveux du Latissimus dorsi[1,29,33].

L'utilisation d'une simple voie deltopectorale a d'ailleurs commencé à être utilisée dans d'autres centres[26].

Par ailleurs, aucun de nos patients ne présentait de déficit neurologique persistant alors que d'autres articles rapportent des complications nerveuses persistantes[43,49].

Durant les 3 dernières années, notre technique a aussi été affinée pour améliorer l'efficacité de la procédure et optimiser les résultats. Pour améliorer la tenue des tendons du Latissimus dorsi et du Teres major, nous emportons des copeaux osseux lors du prélèvement du transfert comme nous le faisons régulièrement avec le Subscapularis lors de la pose de prothèses totale d'épaule anatomique. Ceci permet d'augmenter la résistance des sutures et diminue le risque de rupture secondaire du transfert à son insertion.

Nous avons aussi modifié le type de suture utilisé pour la fixation tendineuse. Initialement, nous utilisions 4 points de Mason-Allen. Nous avons constaté que la qualité des tissus aux bords supérieur et inférieur après prélèvement des tendons et mobilisation était moins bonne qu'au centre. Maintenant, nous utilisons les points de Krackow pour améliorer la tenue et renforcer les berges.

La dernière modification apportée est le remplacement des PTEI à tiges longues, cimentées. D'abord, nous avons déploré des fractures périprothétiques chez 5 patients, 4 d'entre eux ont nécessité une reprise chirurgicale pour ostéosynthèse. Nous souhaitions par l'utilisation d'une tige plus courte pouvoir diminuer les contraintes exercée en milieu de diaphyse humérale et limiter ce type de complications. Cependant, nous avons aussi constaté la survenue de fracture sous des tiges courtes et les contraintes exercées biomécaniquement en bout de tige se surajoutent à ce niveau à l'affaiblissement cortical secondaire au transfert (Figure 6). L'atteinte corticale doit être la moins iatrogène possible. En pratique, nous avivons l'os cortical au niveau du site de transfert afin de stimuler la cicatrisation, cependant, nous évitons une vraie décortication pour éviter l'affaiblissement cortical prédisposant aux fractures.

En second lieu, nous souhaitions par l'utilisation d'une tige courte améliorer la cicatrisation des tendons transférés. Alors que des patients nécessitaient la pose de tige longues cimentées basées sur un os de pauvre qualité, l'utilisation d'une tige courte, sans ciment, press fit quand cela est possible devrait épargner la vascularisation endostée et permettre un taux plus élevé de consolidation ostéotendineuse.

Concernant les instabilités post opératoires, nous avons retrouvé un taux de 5% équivalent à celui d'autres études comparables dans d'autres centres[43]. Ces patients présentaient un défect osseux métaphysaire soit post traumatique (séquelle de fracture de type IV) soit lié à une lyse apparue à moyen terme (24 et 26 mois post opératoire).

Cette perte de substance osseuse réduit la force de coaptation provenant du muscle deltoïde.

Les limites de notre étude résident dans l'absence de groupe contrôle. Cependant, plusieurs points en font une étude solide. Il s'agit d'une population de patients homogène avec des pathologies similaires et un traitement commun. Il s'agit d'une large cohorte pour une opération peu pratiquée malgré un taux important d'indication (8%). Toutes les opérations étaient effectuées par le même chirurgien, la technique est donc éprouvée tant en peropératoire que dans la rééducation post opératoire. Il s'agit enfin de la seule série avec un recul à moyen et long terme.

Le taux de Teres minor normaux retrouvés étaient les mêmes que dans les séries précédentes étudiant le status du Teres minor dans les ruptures de la coiffe[38].

En conclusion, nos données démontrent qu'une prothèse associée à un transfert selon L'Episcopo modifié donne de très bons résultats dans toute la fonction de l'épaule et notamment en restaurant l'élévation antérieure active et la rotation externe active. Les principales complications à redouter sont les fractures périprothétiques et l'instabilité.

Ces résultats sont conservés dans le temps. Ils devraient permettre aux chirurgiens de conseiller plus souvent cette opération aux patients.

2.5 LEGENDE

Figure 1. Vue postérieure schématique expliquant les principes du transfer selon L'Episcopo modifié. Les Latissimus dorsi (Ld) et Teres major (Tm) passent d'une fonction de rotateurs internes de l'humérus (A) à celle de rotateurs externes (B) en modifiant leur site d'insertion. Cette procédure permet de retrouver la rotation externe active perdue à cause du déficit de l'Infraspinatus et du Teres minor.

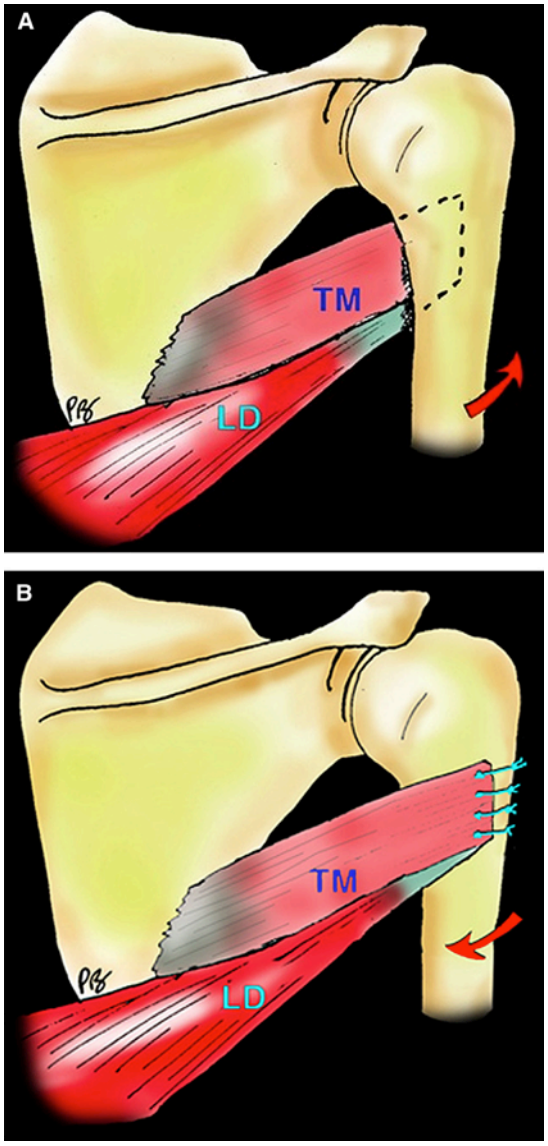

Figure 2. Schéma expliquant l'effet combiné de la prothèse totale d'épaule inversée avec le transfer Ld/Tm. Remarquer la restauration de l'équilibre vertical (élévation antérieure active, abduction) apportée par le deltoïde et le rétablissement de l'équilibre horizontal (rotation externe) apporté par le transfert tendineux.

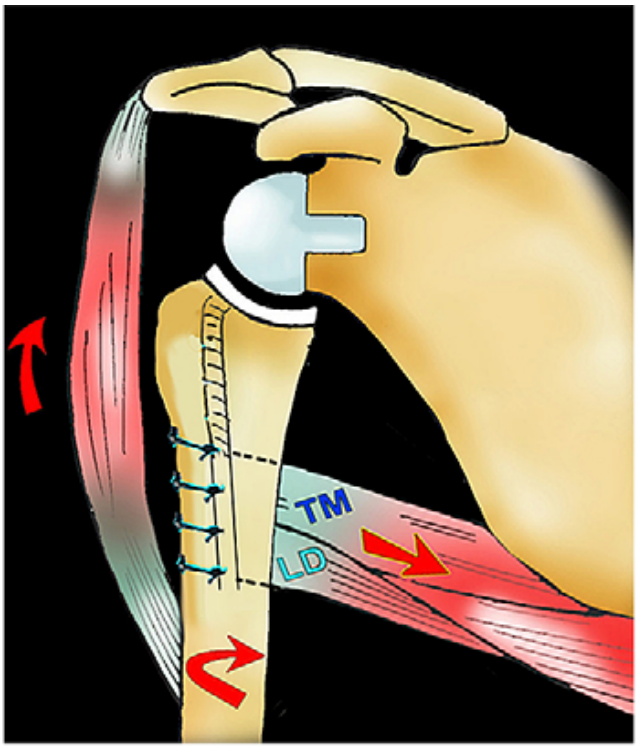

Figure 3. Image d'un examen clinique explicitant la perte du contrôle de la main dans l'espace.

En démembrant le déficit, on se rend effectivement compte que le patient est incapable d'effectuer une élévation antérieure active (A) et une rotation externe active (B). Ces 2 déficits constituent la présentation clinique de CLEER (C).

Le signe du Clairon (D) est un signe spécifique qui doit emmener à envisager un transfert associé à la pose de la prothèse d'épaule inversée.

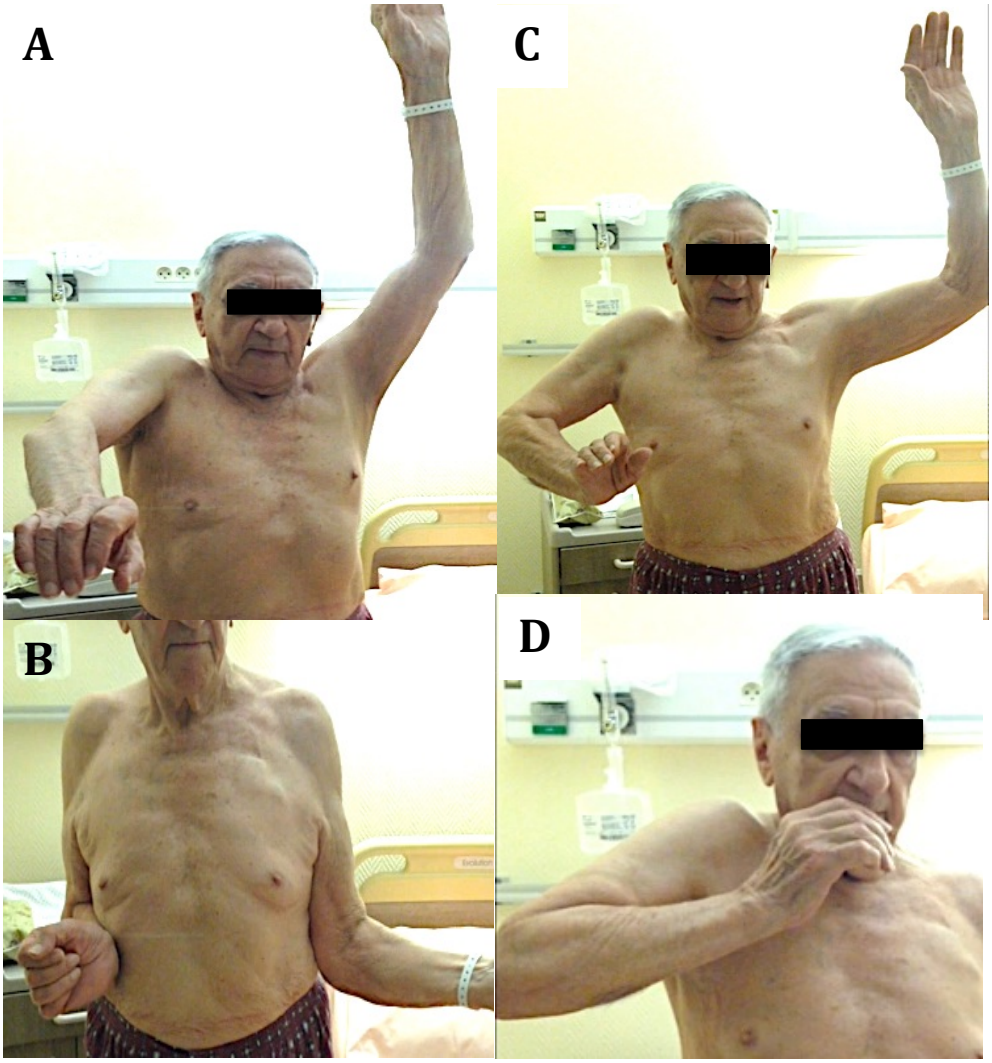

Figure 4. Elément du tableau clinique de la CLEER : le patient doit s'aider de sa main controlatérale afin d'éviter la chute en rotation interne de l'avant-bras et de porter sa main à la bouche.

Figure 5. Examen clinique d'un même patient revu à long terme à différents reculs.

Chez ce patients, on constate la pérennité du gain de fonction permis par l'association de la prothèse inversée d'épaule avec le transfert des muscles Latissimus dorsi et Teres major selon L'Episcopo modifié.

Figure 6. Radiographies de face et de profil d'une prothèse inversée d'épaule avec tige courte associée à un transfert. On remarque facilement sur la radiographie le site de réinsertion du transfert qui se projette en regarde de la pointe de la PTEI. Si une tige courte permet de préserver la vascularisation endostée, elle augmente cependant les contraintes exercée en regard du site de réinsertion du transfert qui présente un affaiblisement cortical. Un respect minutieux de la cortical et une cicatrisation protégée devrait éviter les fractures d'origine iatrogène.

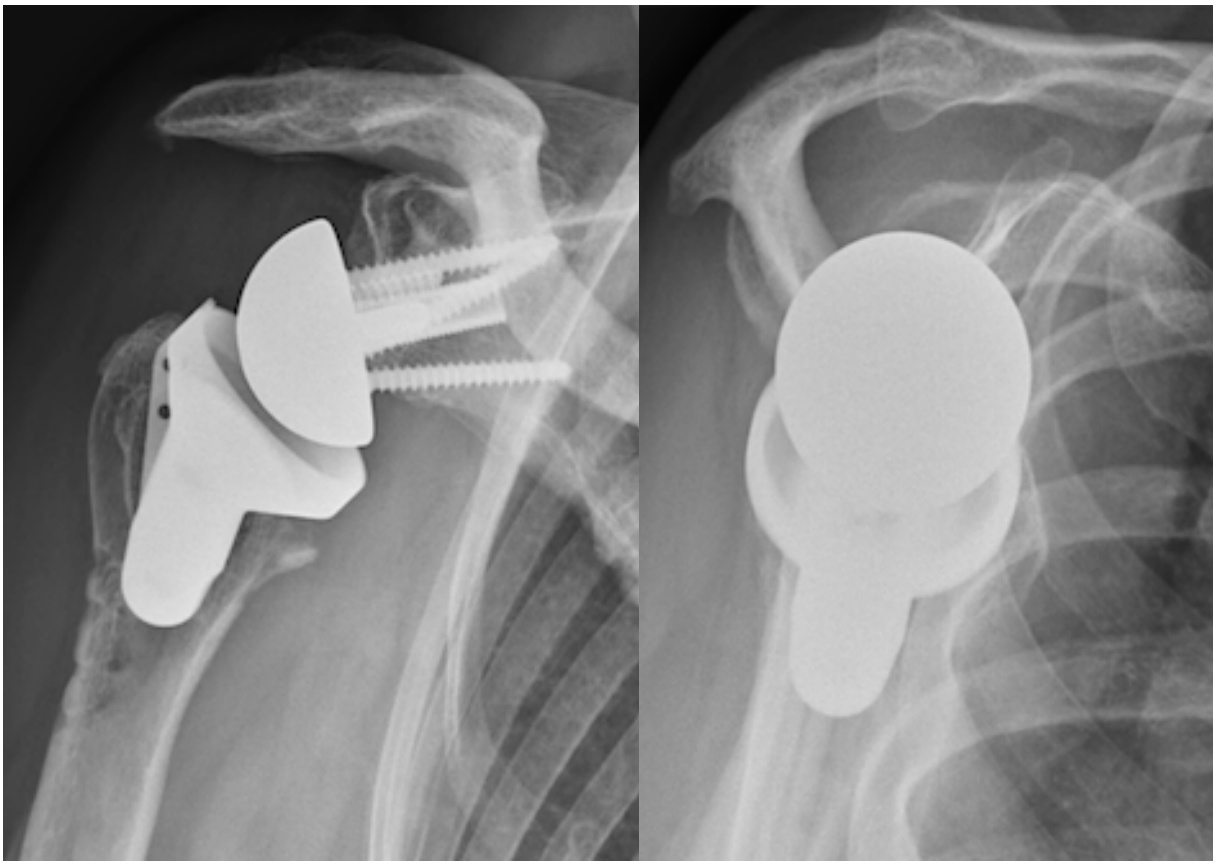

Tableau 1. Données de l'imagerie pré-opératoire. Note: La classification de Hamada & Fukuda n'a pas pu être appliquée aux 4 patients ayant une prothèse déjà en place.

Tableau 2. Comparaison des moyennes des amplitudes et scores pré et post-opératoires. Les valeurs étaient comparées en utilisant le test des rangs signés de Wilcoxon. DS = Déviation Standard, EAA = Elévation Antérieure Active, RE1 = Rotation Externe coude au corps, RI = Rotation Interne, EVA = Echelle Visuelle Analogique, SSV = Subjective Shoulder Value (Evaluation Subjective de l'Epaule), ADLER = Activities of Daily Living with External Rotation (Activités de la Vie Quotidienne utilisant la Rotation Externe).

Tableau 3. Détail du score ADLER décrivant les activités de la vie quotidienne impliquant la rotation externe

Tableau 1: Evaluation Radiographique - Classification Hamada

Hamada:	**n = 56**
I	0
II	15
III	22
IV	12
V	3
Supra & Infra spinatus (status)	
Rompu avec Goutallier stade III ou IV	100 %
Subscapularis:	
Intact	45 %
Clivage	25 %
1/3 rompu	20 %
2/3 rompu	10 %
Teres minor:	
Atrophié	52 %
Absent	31 %
Normal	17 %
Hypertrophique	0

Tableau 2: Résultats cliniques des PTEI avec transfert Ld/Tm

Variable	Pré-op (n = 56) Moyenne (DS)	Post-op (n = 54) Moyenne (DS)	Δ	p*
EAA (°)	91 (43)	147 (34)	56	< 0.05
RE1 (°)	-18 (10)	10 (16)	28	< 0.05
RI1 (Cs Pts)	5 (2.6)	3.8 (2.7)	-1.2	< 0.05
EVA	5.5 (2.9)	1.1 (1.9)	-4.4	< 0.05
SSV (%)	29 (15)	72 (19)	43	< 0.05
ADLER	9 (6.8)	25 (8.5)	16	< 0.05
Constant	32 (13)	64 (19)	32	< 0.05
Constant pondéré (%)	44 (18)	88 (28)	44	< 0.05

Tableau 3 : Détails du Score ADLER (Activités de la Vie Quotidienne impliquant la Rotation Externe)	
1. Se coiffer	/3
2. Se raser / Se maquiller	/3
3. Se brosser les dents	/3
4. S'habiller (ie mettre un pull ou un manteau sans aide	/3
5. Remplir un verre avec une bouteille pleine (étant assis à table)	/3
6. Boire (porter un verre à la bouche)	/3
7. Manger de la soupe (avec une cuillère pleine)	/3
8. Serrer la main à quelqu'un ou ouvrir une porte	/3
9. Utiliser un téléphone (au niveau de son oreille)	/3
10. Ecrire une lettre (ou signer un document ou utiliser un clavier, un piano)	/3

3 BIBLIOGRAPHIE

1. Ball CM, Steger T, Galatz LM, Yamaguchi K. The posterior branch of the axillary nerve: an anatomic study. J Bone Joint Surg Am. 2003 Aug;85-A(8):1497–1501.

2. Beauchamp M, Beaton DE, Barnhill TA, Mackay M, Richards RR. Functional outcome after the L'Episcopo procedure. J Shoulder Elbow Surg. 1998 Mar;7(2):90–96.

3. Boileau P, Chuinard C, Roussanne Y, Bicknell RT, Rochet N, Trojani C. Reverse Shoulder Arthroplasty Combined with a Modified Latissimus Dorsi and Teres Major Tendon Transfer for Shoulder Pseudoparalysis Associated with Dropping Arm. Clin. Orthop. Relat. Res. 2008 Jan 25;466(3):584–593. doi:10.1007/s11999-008-0114-x

4. Boileau P, Chuinard C, Roussanne Y, Neyton L, Trojani C. Modified latissimus dorsi and teres major transfer through a single delto-pectoral approach for external rotation deficit of the shoulder: as an isolated procedure or with a reverse arthroplasty. J Shoulder Elbow Surg. 2007 Nov;16(6):671–682. doi:10.1016/j.jse.2007.02.127

5. Boileau P, Roussanne Y, Chuinard C, Balg F, Trojani C. 77 Prothèse d'épaule inversée associée à un transfert du grand dorsal et du grand rond par une voie deltopectorale unique : une nouvelle technique combinée pour un problème d'épaule non résolu. Rev Chir Orthop Reparatrice Appar Mot. 2007 Nov;93(7):65. doi:10.1016/S0035-1040(07)79450-3

6. Boileau P, Rumian AP, Zumstein MA. Reversed shoulder arthroplasty with modified L'Episcopo for combined loss of active elevation and external rotation. J Shoulder Elbow Surg. 2010 Mar;19(2 Suppl):20–30. doi:10.1016/j.jse.2009.12.011

7. Boileau P, Trojani C, Chuinard C. Latissimus Dorsi and Teres Major Transfer With Reverse Total Shoulder Arthroplasty for a Combined Loss of Elevation and External Rotation. Techniques in Shoulder and Elbow Surgery. 2007 Mar;8(1):13–22. doi:10.1097/BTE.0b013e31802f5047

8. Boileau P, Watkinson D, Hatzidakis AM, Hovorka I. Neer Award 2005: The Grammont reverse shoulder prosthesis: results in cuff tear arthritis, fracture sequelae, and revision arthroplasty. J Shoulder Elbow Surg. 2006 Sep;15(5):527–540. doi:10.1016/j.jse.2006.01.003

9. Boileau P, Watkinson DJ, Hatzidakis AM, Balg F. Grammont reverse prosthesis: design, rationale, and biomechanics. J Shoulder Elbow Surg. 2005 Jan;14(1 Suppl S):147S–161S. doi:10.1016/j.jse.2004.10.006

10. Boughebri O, Kilinc A, Valenti P. Reverse shoulder arthroplasty combined with a latissimus dorsi and teres major transfer for a deficit of both active elevation and

external rotation. Results of 15 cases with a minimum of 2-year follow-up. Orthop Traumatol Surg Res. 2013 Apr;99(2):131–137. doi:10.1016/j.otsr.2012.11.014

11. Brand PW, Beach RB, Thompson DE. Relative tension and potential excursion of muscles in the forearm and hand. The Journal of Hand Surgery. 1981 May;6(3):209–219.

12. BUNNELL S. The management of the nonfunctional hand; reconstruction vs. prosthesis. Artif Limbs. 1957;4(1):76–102.

13. Constant CR, G Murley AH. A clinical method of functional assess... [Clin Orthop Relat Res. 1987] - PubMed - NCBI. Clin. Orthop. Relat. Res. 1987 Jan;&NA;(214):160???164.

14. Debeer P, De Smet L. Outcome of latissimus dorsi transfer for irreparable rotator cuff tears. Acta Orthop Belg. 2010 Aug;76(4):449–455.

15. Favre P, Jacob HAC, Gerber C. Changes in shoulder muscle function with humeral position: a graphical description. J Shoulder Elbow Surg. 2009 Jan;18(1):114–121. doi:10.1016/j.jse.2008.06.010

16. Favre P, Loeb MD, Helmy N, Gerber C. Latissimus dorsi transfer to restore external rotation with reverse shoulder arthroplasty: A biomechanical study. Journal of Shoulder and Elbow Surgery. 2008 Jul;17(4):650–658. doi:10.1016/j.jse.2007.12.010

17. Favre P, Sheikh R, Fucentese SF, Jacob HAC. An algorithm for estimation of shoulder muscle forces for clinical use. Clin Biomech (Bristol, Avon). 2005 Oct;20(8):822–833. doi:10.1016/j.clinbiomech.2005.04.007

18. Fuchs B, Weishaupt D, Zanetti M, Hodler J, Gerber C. Fatty degeneration of the muscles of the rotator cuff: assessment by computed tomography versus magnetic resonance imaging. J Shoulder Elbow Surg. 1999 Nov;8(6):599–605.

19. Gavriilidis I, Kircher J, Magosch P, Lichtenberg S, Habermeyer P. Pectoralis major transfer for the treatment of irreparable anterosuperior rotator cuff tears. Int Orthop. 2010 Jun;34(5):689–694. doi:10.1007/s00264-009-0799-9

20. Gerber C, Hersche O. Tendon transfers for the treatment of irreparable rotator cuff defects. Orthop. Clin. North Am. 1997 Apr;28(2):195–203.

21. Gerber C, Maquieira G, Espinosa N. Latissimus dorsi transfer for the treatment of irreparable rotator cuff tears. J Bone Joint Surg Am. 2006 Jan;88(1):113–120. doi:10.2106/JBJS.E.00282

22. Gerber C, VINH TS, HERTEL R, HESS CW. Latissimus Dorsi Transfer for the Treatment of Massive Tears of the Rotator Cuff A Preliminary Report. Clin. Orthop. Relat. Res. 1988 Jul 1;232:51.

23. Gerber C. Latissimus Dorsi Transfer for the Treatment of Irreparable Tears of the Rotator Cuff. Clin. Orthop. Relat. Res. 1992 Feb 1;275:152.

24. Goutallier D, De Abreu L, Postel J-M, Le Guilloux P, Radier C, Zilber S. Is the trapezius transfer a useful treatment option for irreparable tears of the subscapularis? Orthop Traumatol Surg Res. 2011 Nov;97(7):719–725. doi:10.1016/j.otsr.2011.05.012

25. Goutallier D, Postel J-M, Bernageau J, Lavau L, Voisin MC. Fatty muscle degeneration in cuff ruptures. Pre- and postoperative evaluation by CT scan. Clin. Orthop. Relat. Res. 1994 Jul;(304):78–83.

26. Grey SG. Combined latissimus dorsi and teres major tendon transfers for external rotation deficiency in reverse shoulder arthroplasty. Bull Hosp Jt Dis (2013). 2013;71 Suppl 2:82–87.

27. Habermeyer P, Magosch P, Rudolph T, Lichtenberg S, Liem D. Transfer of the tendon of latissimus dorsi for the treatment of massive tears of the rotator cuff: a new single-incision technique. J Bone Joint Surg Br. 2006 Feb;88(2):208–212. doi:10.1302/0301-620X.88B2.16830

28. Hamada K, Fukuda H, Mikasa M, Kobayashi Y. Roentgenographic findings in massive rotator cuff tears. A long-term observation. Clin. Orthop. Relat. Res. 1990 May;(254):92–96.

29. Henry PDG, Dwyer T, McKee MD, Schemitsch EH. Latissimus dorsi tendon transfer for irreparable tears of the rotator cuff: An anatomical study to assess the neurovascular hazards and ways of improving tendon excursion. Bone Joint J. 2013 Apr;95-B(4):517–522. doi:10.1302/0301-620X.95B4.30839

30. Henseler JF, Nagels J, Nelissen RGHH, de Groot JH. Does the latissimus dorsi tendon transfer for massive rotator cuff tears remain active postoperatively and restore active external rotation? J Shoulder Elbow Surg. 2014 Apr;23(4):553–560. doi:10.1016/j.jse.2013.07.055

31. Herzberg G, Urien JP, Dimnet J. Potential excursion and relative tension of muscles in the shoulder girdle: relevance to tendon transfers. J Shoulder Elbow Surg. 1999 Sep;8(5):430–437.

32. Iannotti JP, Hennigan S, Herzog R, Kella S, Kelley M, Leggin B, et al. Latissimus dorsi tendon transfer for irreparable posterosuperior rotator cuff tears. Factors affecting outcome. J Bone Joint Surg Am. 2006 Feb;88(2):342–348. doi:10.2106/JBJS.D.02996

33. Jerosch J, Sokkar SM, Neuhaeuser C, Abdelkafy A. Humeral resurfacing arthroplasty in combination with latissimus dorsi tendon transfer in patients with rotator cuff tear arthropathy and preserved subscapularis muscle function: preliminary report and short-term results. Eur J Orthop Surg Traumatol. 2014 Mar 25;doi:10.1007/s00590-014-1434-z

34. Kotwal PP, Mittal R, Malhotra R. Trapezius transfer for deltoid paralysis. J Bone Joint Surg Br. 1998 Jan;80(1):114–116.

35. L'Episcopo JB. Tendon transplantation in obstetrical paralysis. The American

Journal of Surgery. 1934 Jul;25(1):122–125. doi:10.1016/S0002-9610(34)90143-4

36. MacConaill MA. The movements of bones and joints; function of the musculature. J Bone Joint Surg Br. 1949 Feb;31B(1):100–104.

37. Magermans DJ, Chadwick EKJ, Veeger HEJ, van der Helm FCT, Rozing PM. Biomechanical analysis of tendon transfers for massive rotator cuff tears. Clin Biomech (Bristol, Avon). 2004 May;19(4):350–357. doi:10.1016/j.clinbiomech.2003.11.013

38. Melis B, DeFranco MJ, Lädermann A, Barthelemy R, Walch G. The teres minor muscle in rotator cuff tendon tears. Skeletal Radiol. 2011 Oct;40(10):1335–1344. doi:10.1007/s00256-011-1178-3

39. Merle d'Aubigné R. SYMPOSIUM ON RECONSTRUCTIVE SURGERY OF THE PARALYSED UPPER LIMB. Proceedings of the Royal Society of Medicine. 1949 Oct 1;42(10):831.

40. Nelson GN, Namdari S, Galatz L, Keener JD. Pectoralis major tendon transfer for irreparable subscapularis tears. J Shoulder Elbow Surg. 2014 Jun;23(6):909–918. doi:10.1016/j.jse.2013.12.035

41. Pearle AD, Kelly BT, Voos JE, Chehab EL, Warren RF. Surgical technique and anatomic study of latissimus dorsi and teres major transfers. J Bone Joint Surg Am. 2006 Jul;88(7):1524–1531.

42. Pearle AD, Voos JE, Kelly BT, Chehab EL, Warren RF. Surgical technique and anatomic study of latissimus dorsi and teres major transfers. Surgical technique. J Bone Joint Surg Am. 2007 Sep;89 Suppl 2 Pt.2:284–296. doi:10.2106/JBJS.G.00284

43. Puskas GJ, Catanzaro S, Gerber C. Clinical outcome of reverse total shoulder arthroplasty combined with latissimus dorsi transfer for the treatment of chronic combined pseudoparesis of elevation and external rotation of the shoulder. J Shoulder Elbow Surg. 2014 Jan;23(1):49–57. doi:10.1016/j.jse.2013.04.008

44. Routman H. Tendon transfers about shoulder. Current Orthopaedic Practice. 2010 Sep [cited 2014 Jul 7];21:453–461.

45. Schoierer O, Herzberg G, Berthonnaud E, Dimnet J, Aswad R, Morin A. Anatomical basis of latissimus dorsi and teres major transfers in rotator cuff tear surgery with particular reference to the neurovascular pedicles. Surg Radiol Anat. 2001;23(2):75–80.

46. SEVER JW. THE RESULTS OF A NEW OPERATION FOR OBSTETRICAL PARALYSIS. The Journal of Bone & Joint Surgery. 1918 Apr 1;s2-16(4):248–257.

47. Simovitch RW, Helmy N, Zumstein MA, Gerber C. Impact of fatty infiltration of the teres minor muscle on the outcome of reverse total shoulder arthroplasty. J Bone Joint Surg Am. 2007 May;89(5):934–939. doi:10.2106/JBJS.F.01075

48. Sirveaux F, Favard L, Oudet D, Huquet D, Walch G, Molé D. Grammont inverted total shoulder arthroplasty in the treatment of glenohumeral osteoarthritis with massive rupture of the cuff. Results of a multicentre study of 80 shoulders. J Bone Joint Surg Br. 2004 Apr;86(3):388–395.

49. Strecker WB, McAllister JW, Manske PR, Schoenecker PL, Dailey LA. Sever-L'Episcopo transfers in obstetrical palsy: a retrospective review of twenty cases. J Pediatr Orthop. 1990 Jul;10(4):442–444.

50. Szabó I, Boileau P, Walch G. The proximal biceps as a pain generator and results of tenotomy. Sports Med Arthrosc. 2008 Sep;16(3):180–186. doi:10.1097/JSA.0b013e3181824f1e

51. Walch G, Boulahia A, Calderone S, Robinson AH. The 'dropping' and 'hornblower's' signs in evaluation of rotator-cuff tears. J Bone Joint Surg Br. 1998 Jul;80(4):624–628.

52. Weening AA, Willems WJ. Latissimus dorsi transfer for treatment of irreparable rotator cuff tears. Int Orthop. 2010 Dec;34(8):1239–1244. doi:10.1007/s00264-010-0970-3

53. Werner CML, Steinmann PA, Gilbart M, Gerber C. Treatment of painful pseudoparesis due to irreparable rotator cuff dysfunction with the Delta III reverse-ball-and-socket total shoulder prosthesis. J Bone Joint Surg Am. 2005 Jul;87(7):1476–1486. doi:10.2106/JBJS.D.02342

54. ZACHARY RB. Transplantation of teres major and latissimus dorsi for loss of external rotation at shoulder. Lancet. 1947 Nov 22;2(6482):757.

4 ARTICLE SOUMIS

Original article (JSES)

LONG TERM OUTCOMES OF REVERSE TOTAL SHOULDER ARTHROPLASTY WITH MODIFIED L'EPISCOPO TRANSFER IN COMBINED LOSS OF ACTIVE ELEVATION AND EXTERNAL ROTATION

Author for correspondence/reprint requests :

Gauci MD

D'Ollonne MD

Mc Clelland MD

Rumian MD

Roussane MD

Boileau MD

Hôpital de l'Archet 2, University of Nice Sophia-Antipolis (UNSA),

151, Route de St Antoine de Ginestiere,

F-06202 Nice, France.

E-mail boileau.p@chu-nice.fr

Tél: +33 (0) 492 03 92 60

Running Title:

Mid-term outcomes of reverse total shoulder arthroplasty with modified L'Episcopo transfer in combined loss of active elevation and external rotation

ABSTRACT

Objective:

To assess subjective and objective results of reverse shoulder arthroplasty (RSA) combined with Latissimus dorsi and Teres major transfers (modified L'Episcopo transfer) in a large cohort and determine if postoperative improvements are maintained over time.

Methods:

Fifty-nine patients presented to our clinic with a combined loss of active elevation and external rotation (CLEER) and were treated with a combined RSA and modified L'Episcopo transfer. Patients were prospectively followed yearly. Clinical and radiographic evaluations were obtained in all patients at each visit. Two patients were unable to return for follow-up, 1 patient died. Follow-up averaged 44 months (12-111).

Results:

Two patients sustained traumatic tears of the transfer and were excluded from the functional analysis. Fifty-four patients were functionnally analysed. Age at surgery was 70 years (52-84). Thirty-six patients presented with a cuff tear arthropathy, 9 with a failed rotator cuff repair, 5 with a massive rotator cuff tear, 4 with a failed arthroplasty, 2 with fracture sequelae. Average gains in forward elevation and external rotation improved respectively by 56° (+/-44°) and 28° (+/-17°). SSV was significantly improved from 29% to 72%. ADLER and adjusted Constant scores were significantly improved. Complication rates was 19%. Improvements were maintained over time. Forty-nine patients were very satisfied or satisfied, 5 patients were disappointed.

Conclusion:

Combined RSA with modified L'Episcopo transfer is an effective procedure to restore forward elevation and external rotation in patients presenting with a combined deficit. Subjective and objective improvements are realized soon after surgery and are maintained with time.

Level of evidence: Level IV, Case series, treatment study

Word count : 248/250

Introduction

Patients with massive rotator cuff tears can present in a variety of ways, ranging from an absence of symptoms to significant loss of function. Those with both vertical and horizontal shoulder imbalance have been termed CLEER patients, indicating a Combined Loss of active Elevation and External Rotation.[3,5]. Patients with CLEER can be significantly limited in their day-to-day function (activities of daily living), particularly those requiring external rotation of the arm.

The senior author (PB) has previously proposed a combined reverse shoulder arthroplasty (RSA) combined with modified L'Episcopo transfer (latissimus dorsi and teres major) to restore elevation and external rotation in this patient population. [3,5]. This combined procedure, performed through a single deltopectoral approach, addresses both deficiencies in CLEER patients: the RSA restores the patient's active forward elevation, while the transfer of the latissimus dorsi and teres major (LD/TM) restores the patient's ability to actively externally rotate the shoulder and prevents gravity-driven internal rotation of the arm as the shoulder is elevated or abducted. Several reports have documented the early success of this procedure. [2-5]

L'Episcopo first, in 1934, described the LD/TM transfer for the treatment of obstetrical palsy.[23.] He transferred the tendon insertions to the posterior humerus at the epiphyseal level through a two-incision technique, combining both anterior and posterior approaches. Our initial modifications of the combined LD/TM transfer included: (1) use of a single-incision anterior deltopectoral approach instead of two incisions[14,15,21] or a posterior one[18](2) accessing the two tendons through a partial release of the pectoralis major tendon, and (3) reattachment of the two tendons at the diaphyseal level (instead of the epiphyseal level), at the same height as their native insertion.

The aim of our study was to report the subjective and objective results of RSA modified L'Episcopo transfer in a large cohort of patients with a longer follow-up and to determine if post-operative improvements are maintained over time.

Materials & Methods

Fifty-nine consecutive patients presenting to our center between February 2004 and March 2013 with CLEER were enrolled and prospectively followed. All patients provided informed written consent pre-operatively and agreed to return at regular intervals for post-operative evaluation. Our hospital system's ethics board provided approval for this study.

Inclusion criteria were patients undergoing a combined RSA associated with modified L'Episcopo transfer for CLEER with a minimum of twelve months follow-up and appropriate clinical and radiological documentation.

Exclusion criteria were those undergoing an isolated modified L'Episcopo procedure, L'Episcopo transfer with RSA for tumor reconstruction, or an RSA with isolated Latissimus Dorsi transfer (Gerber technique) [10,12,25,27].

Indication

All patients had pre-operative clinical and radiographic evidence of a rotator cuff deficient shoulder. Absence of functioning external rotators was demonstrated by the

presence of a Hornblower's and external rotation lag signs, as well as by the patients' inability to maintain external rotation with the arm at side.

All patients included for this combined procedure had a negative external rotation. Upon questioning, all patients described an inability to adequately control their hand in space (Figure 3), as elevation or abduction of the shoulder resulted in requisite internal rotation of the arm.

All patients had a failure of rehabilitation before surgery.

Clinical evaluation

Objective outcomes were evaluated regularly (D45, D60, D90, M6, M12 and yearly) by independent observers (MOG, WM, AR, YR). We used range of motion, the Constant-Murley score[2-5,9] and the ADLER score [2-4]. The ADLER Score is a metric created to evaluate a patient's ability to perform daily activities requiring external rotation. Subjective outcome measures included the Visual Analog Pain Score (VAS), the Subjective Shoulder Value (SSV)[13], and a patient rating of their level of satisfaction with their surgical result.

Those datas were collected during the various visits and used for checking the durability of the results throughout the follow-up

Radiological evaluation

Pre-operative radiographic evaluation consisted of X-rays to evaluate the bony architecture (true AP in neutral/internal/external rotation, outlet view) plus a CT-arthrogram or MRI to evaluate the rotator cuff status. The progression of cuff tear arthropathy was staged based on the Hamada classification [19], the degree of fatty infiltration of the supraspinatus and infraspinatus was graded according to the

Goutallier classification [16] and modification by Fuchs[11]. Teres minor status was established using the Walch classification[24]. Pre-operative imaging data are summarized in table 1.

Statistical Analysis

Based on the relatively small sample size and no prior basis to assume the variables analyzed form a normal distribution, we used non-parametric tests to assess whether there were any statistically significant differences. To evaluate differences between pre-operative and post-operative variables, a Wilcoxon signed rank test was used. Medians and interquartile ranges were used to describe the central tendency and dispersion for the variables under study. Statistical significance was set at the 0.05.

Surgical Technique

All procedures were performed by the senior author (PB) or under his direction through a deltopectoral approach in the beach chair position. The incision is extended distally from that of a standard RSA, allowing release of the upper half of the pectoralis major tendon. All patients with an intact biceps tendon at the time of surgery also underwent a biceps tenodesis because when present, the intra-articular portion of the biceps is invariably pathologic[29]. The latissimus dorsi and teres major tendons are identified posterior to the pectoralis and released from the humerus. Care is taken to identify and protect the radial and axillary nerves during mobilization of the transferred tendons. Four heavy non-absorbable sutures are used to capture the latissimus and teres major tendons to facilitate transfer and fixation. A "tunnel" is created through blunt dissection posterior to the humerus to allow for tendon passage. Our preference is to prepare the transfer prior to performing the RSA. Once the final RSA is implanted, the transferred

tendons are secured to the humerus. The patient is then immobilized in a position of 30° abduction and 30° external rotation for six weeks.

Our early practice was to transfer the two tendons to the anterolateral aspect of the humerus, bringing the two tendons to the lateral border of the bicipital groove to maximize the possible excursion that could result in external rotation. However, we had several patients who complained of an overtensioning effect that significantly limited internal rotation (tenodesis effect) and prevented them from performing basic daily functions, such as manipulating the zipper on their pants. In some female patients, we also noted that the two tendons were weak (particularly the teres major, which has very little tendon part at its humeral insertion) and difficult to reattach to the bone. These concerns led us to modify our technique through the years by: (1) harvesting the two tendons with a periosteal flap to reinforce the tendon-to-bone repair, (2) securing the transferred tendons through transosseous drill holes to provide the additional security of a bone bridge, and (3) we studied the importance of the reinsertion site on range of motion, knowing the decrease of internal rotation after our procedure. Between 2004 and 2008, twenty-three patients underwent an antero-lateral transfer. After 2008, 33 patients underwent a postero-lateral transfer on a site that is diametrically opposed to the groove.

Results

Among the 59 patients, one died and 2 were unavailable for follow-up. This left 56 patients for evaluation. There were thirty-three women and twenty-three men.

Tendon transfers represented 7.7% of patients operated by a RSA during this period.

Average age at surgery was 70 years (range: 52-84 yo). The dominant arm was affected in 77% (43/56) of patients. Twenty-nine percent of patients (16/56) had undergone one or two previous surgeries on the affected shoulder.

Nine patients underwent one previous surgery: 6 rotator cuff repairs, 1 intramedullary nail fixation for four-part proximal humerus fracture, 1 hemiarthroplasty for proximal humerus fracture, 1 RSA for Cuff Tear Arthropathy (CTA). Six patients underwent two previous surgeries: 5 had multiple attempts at rotator cuff tear (1 of whom was ultimately converted to RSA), and 1 had a bone-block procedure for anteroinferior instability with second stage material removal.

The mean operative time for those procedures was 121 minutes (range, 90 - 120 minutes) from skin incision to skin closure, including wound dressing.

Clinical Evaluation

Clinical follow-up averaged 42 months (range: 12-111). Two patients presented a rupture of their transfer after occurrence of complication. They both presented a persistent deficit in external rotation we considered as failures of the tendon transfer. Because our goals were to evaluate the results of a combined procedure, these patients were excluded from functional statistical analysis.

Range of Motion

Active anterior elevation and active external rotation significantly improved respectively from 91° (+/- 43° ; min : 20° - max : 180°) to 147° (+/- 34° ; 30° - 180°) and from -19° (+/- 10° ; -30 - 0°) to 10° (+/-16° ; -20 - 70°) after surgery.

Active internal rotation, based on Constant scale, showed a significant decrease of 1.2 points (5 to 3.8).

Study of the influence of reinsertion site on active internal rotation

Among the 21 patients with the anterolateral reinsertion, internal rotation decreased by 1.8 points (+/- 2.9 ; -8 - +4) based on Constant score and by 0.3 points (+/- 3.6 ; -8 - +8) among those who had a posterolateral one. This difference was significative ($p<0.05$). Moreover, active anterior elevation and external rotation increased respectively by 54° (+/- 42° ; -20° - +140°) and 27° (+/- 15.4° ; 0° - +60°) in the first group and by 58° (+/- 42.0° ; -30° - + 150°) and 29° (+/- 18.0 ; 0° - +90°) in the second group.

Gains in anterior active elevation and external rotation did not show any significative difference whatever was the reinsertion site.

Subscapularis preoperative status did not prevent the loss of internal rotation due to an overtensioned transfer (p=0,4).

Functional results

Pain, Constant score and adjusted Constant score, SSV were significantly improved (Table 2)

Finally, 49 patients (91%) were satisfied or very satisfied.

ADLER score was also significantly improved from 9 points (+/-6,9 ; 0 - 20) to 25 points (+/- 8,5 ; 10 - 30) over 30.

One third of our patients kept a lag sign and a hornblower sign and neither the status of the teres minor before surgery nor the reinsertion site was not found to be critical factors.

Radiographic and CT Evaluation

On preoperative imaging, excluded patients with previous prosthesis, no patients had grade I in classification of Hamada and Fukuda[19]. 15 were stage II, 22 stage III, 12 stage IV and 3 stage V.

Rotator cuff analysis showed that all supraspinatus and infraspinatus were ruptured. 83% of teres minor were atrophic or absent according to Walch classification and about 55% of subscapularis were damaged (clivage or partially ruptured). (Table 1)

Post operatively, fourteen patients (26%) demonstrated evidence of scapular notching, with seven patients rated as grade 1, three patients rated as grade 2, and four patients rated as grade 3, according to the Nerot-Sirveaux classification.[27]

Twenty-six patients (47%) demonstrated evidence of scapular spur formation.

Complications & Reoperations

Among the 56 included patients, we deplored nine complications in 11 patients (19%). One patient suffered a post-operative transient C7 palsy attributed to intra-operative positioning, which resolved with conservative treatment.

Five patients (4 women) experienced a humeral fracture under the prosthesis, 3 succeeded on a short stem on the binding site 9, 10 and 12 after surgery. The 2 others succeed after one year, 15 and 19 months after surgery below a long-stem implant, one was related to the transfer site of reinsertion, the other not. Four out of 5 were treated with fracture fixation and maintenance of the prosthesis. One had an actual ruptured transfer and were excluded from the functional study.

Three patients developed prosthetic instability, one had an RSA at another center before we performed his transfer, he present an actual ruptured transfer and was excluded from our functional study.

In all cases, the humerus had a significant metaphyseal defect toward the insertion of the Pectoralis major, restricting the lateral compression strenght exerted by the deltoid muscle.

One patient suffered from a deep Propionibacterium acnes infection requiring a complete prosthetic exchange but without compromise of the transfer.

The last patient presented with persistent pain and stiffness that required revision consisting of arthroscopic AC joint resection, arthrolysis, and revision biceps tenodesis.

The revision rate was 12% (7/56).

Finally, two patients objectively ruptured their tendon transfer, one after a fracture and one after shoulder dislocation. Those ruptures were objective during revision surgery.

Pronostic parameters

The age with a threshold of 70 was a significative prognostic parameter, before 70 years old the gain was 37° in external active rotation while it was 23° for patients older than 70 (p=0,007).

Previous surgery was also a critical parameter, indeed, patients without previous surgery had a gain of 34° in external active rotation while it was 26° for patients with one or more previous surgery (p=0,005).

Other factors as sex, preoperative Hamada stage whatever the threshold, bioRSA and the status of the Teres minor was not find as critical parameters.

Discussion

Patients with CLEER represent a small percentage of massive rotator cuff tear patients, but their level of functional shoulder impairment can be severe. The combination of external rotation deficit and loss of active elevation leads to an inability to control their hand in space. Implantation of an isolated RSA does not solve the problem, as each time the patient attempts to elevate the arm, the limb swings inward towards the trunk due to the weight of the forearm and the low friction of the prosthesis. The impact on basic ADLs (i.e., eating, drinking, combing hair) (Table 3) is significant, and the problem is worsened whenever the patient has weight in his hand. The only solution for these patients is to hold their forearm with their contralateral hand when attempting to elevate the arm above the horizontal (Figure 4).

Our previous studies have shown that a combined RSA with modified L'Episcopo transfer is an effective procedure for restoring both forward elevation and external rotation in patients presenting with a combined deficit. [2-5] We do not bind the transfer on the trochiter as described elsewhere[3,5,8] because the aim of the transfer is to restore only the external rotation while active anterior elevation recovery is obtained through the RSA. Because durability of clinical benefit is crucial in patients with rotator cuff deficit, the present study was performed to evaluate the mid- and long-term results of this combined procedure in terms of restoration of motion and improvement in global shoulder function.

RSA procedure combined with Modified L'Episcopo transfer is nearly 8% of our RSA procedure activity. Other centers find the same rate[3,5,8]. Those data shows that it is not a rare indication and it should be more regularly proposed.

In front of a clinical loss of active anterior elevation, it is essential to search a loss of active external rotation with lag sign and horn blower's sign that are very sensitive and specific tests[2-5,30] ; the risk is to fail to recognize a CLEER and not to offer the optimal treatment.

Our data demonstrates that not only the shoulder motion is restored, but also pain is diminished, and function is improved, especially in those activities requiring active external rotation. Our results reinforce the findings of earlier series. [2-5,23] In isolating the results of those patients with follow-up over 5 years, we were able to demonstrate that subjective and objective improvements are realized soon after surgery (at 6 months) and are maintained with time. All patients with intact transfers followed beyond five years post-op were pleased with their surgical outcomes and were able to accomplish most tasks of daily living requiring external rotation.

Concerning the technic, the single deltopectoral approach and reinsertion on humeral diaphysis avoid the iatrogenic driven by the vascular bundle dissection.

It decreases the number of incisions and allows easy transfer association with implant placement while the use of multiple approaches makes the technique harder and increases the risk of complications[1,14,15,20-22,28].

Other centers have begun to use our approach[17,18].

It should be specified that none of our patients showed any persistent neurological complications whereas others approaches publicated about transfers using posterior way report persistent nervous complications. [10,12,25]

Our technique has been refined to increase surgical efficiency and optimize surgical outcomes. In order to improve the handling of the Latissimus and Teres major tendons, we make a carefully freshening of the lateral humeral cortical. We routinely denude the lateral cortex at the transfer site to stimulate a healing response, but we avoid a formal decortication for fear that this might result in a stress riser and predispose to fracture.

According to complications we experienced, short stem prosthesis do not have to be used. Indeed, lateral cortex weakening associated with an increased stress in the stem end at the level of the reinsertion site lead to an increased risk of fracture under short stems. (Figure 5)

We have also altered our suture configuration used for tendon fixation. Early in our experience, we placed four modified Mason-Allen sutures in the transferred tendons. We found that the tissue quality at the superior and inferior borders following soft tissue release and mobilization was inferior to that located centrally. Therefore, we now utilize Krackow sutures at these locations to improve tissue grasp and fortify the margins.

Concerning instability, we find a 5% rate. It is the same as that found in other studies[9,25]. Those patients presented a metaphyseal defect either from a posttraumatic origin (type IV fracture sequelae) or from osteolysis occurred in the medium term (24 and 26 months postoperatively).

This osseous defect decreases the coaptation strength from the deltoid muscle.

The current project suffers from the lack of a control group. However, it also has several notable strengths. First, this is a homogeneous patient population with similar underlying pathology. Second, this is a large consecutive series for such a rare pathology

and infrequent surgical procedure. Third, all procedures were performed by the same surgeon, resulting in increased consistency in technique and post-operative rehabilitation. Fourth, while the short-term outcomes of this procedure have been described, this is the first series looking at mid- to long-term outcomes from this combined procedure.

Prognostic factors were the age with a 70 years old threshold and previous surgeries.
Patient's sex, Hamada preoperative stages, use of bioRSA or Teres minor are not critical parameters in function recovery.
However, concerning complication, elderly women seem to have more fractures and dislocations than others, probably due to a bad osseous status with osteoporosis.

The rate of normal Teres minor we find is the same that in previous series studying the status of the Teres minor in rotator cuff tears. [2-4,24] In previous series, absence or atrophy of the teres minor has proven to be a negative prognostic factor for outcomes of RSA in cuff tear arthropathy [6,7,13,26,31]. However, this study shows that the preoperative status of Teres minor is not a critical factor for recovering of external active rotation. In fact, the strength of LD/TM muscles transfered is more important than the one of the Teres minor.
A weakness of our study is the lake of measurement of external rotation in abduction that would maybe show different results with competent preoperative Teres minor status.

In summary, our data demonstrates that an RSA with modified L'Episcopo transfer is a successful and long-lasting procedure for restoring forward elevation and external

rotation, while also improving overall shoulder function and decreasing pain. Main complications are periprosthetic fractures and instability. The benefits of this procedure are realized soon after surgery, and appear to remain stable with time. This data should allow surgeons to appropriately counsel their patients with this surgery.

LEGEND

FIGURES

Figure 1. Schematic posterior view that demonstrates the principals of the modified L'Episcopo transfer. The Latissimus dorsi (LD) and Teres major (TM) are changed from internal rotators of the humerus (A) to external rotators of the humerus (B) by adjusting their point of insertion. This replaces the external rotation function lost by the deficient infraspinatus and teres minor.

Figure 2. Schematic demonstrating the combined effect of the reverse shoulder arthroplasty with Latissimus dorsi / Teres major transfer. Note the restoration of vertical balance (forward active elevation, abduction) provided by the deltoid and restoration of horizontal balance (external rotation) provided by the tendon transfer.

Figure 3. Clinical exam demonstrating loss of spatial control of the hand.
This patient is unable to make active anterior elevation (A) and active external rotation (B). Those combined deficits compose the clinical presentation termed CLEER (C).
The Horn blower's sign (D) is a specific sign that should lead to the realization of a transfer associated with the prosthesis.

Figure 4. Clinical presentation of CLEER : patient has to use her other hand to avoid the automatic internal rotation when elevating his arm and to bring something to her mouth.

Figure 5. Face view of reverse shoulder arthroplasty (short stem) combined with tendon transfer. We see the binding site of the transfer at the same level of the distal

extremity of the stem. Short stem can preserve the endosteal vascularization but increases stress on the reinsertion site. A careful respect for cortical and a protected cicatrisation should avoid complication such as iatrogenic fractures.

Figure 1 :

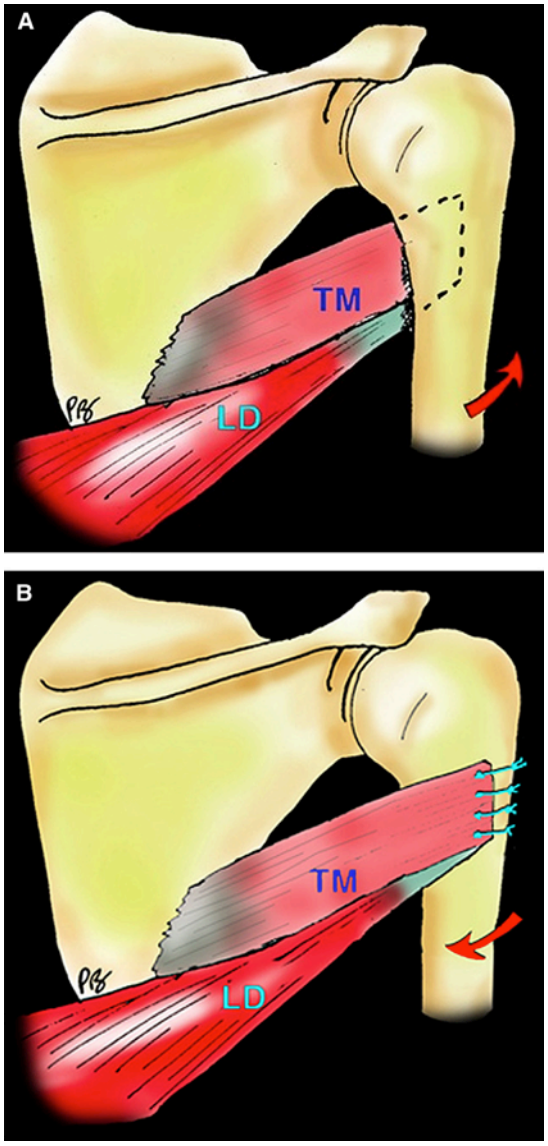

Figure 2:

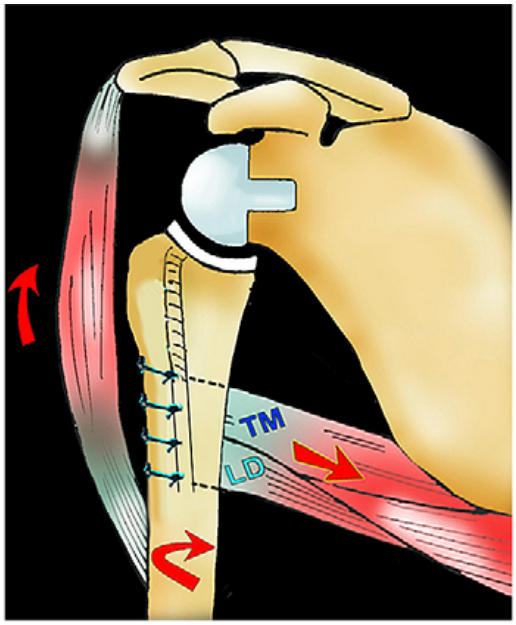

Figure 3:

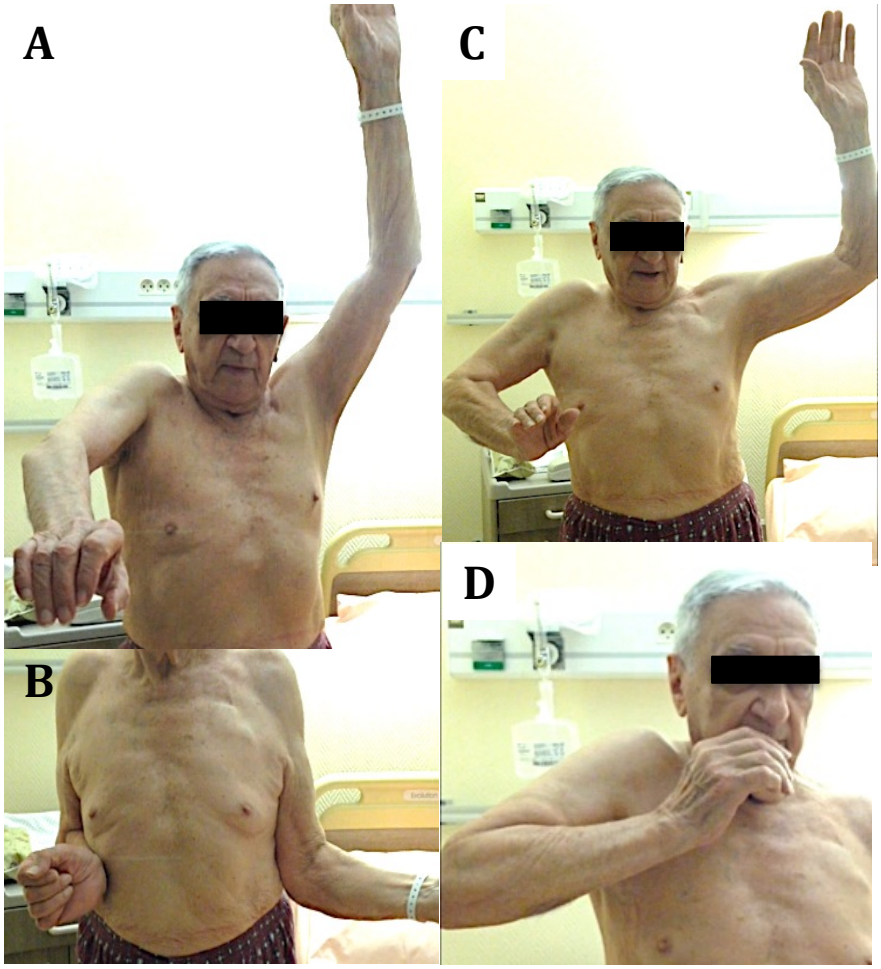

Figure 4

Figure 5

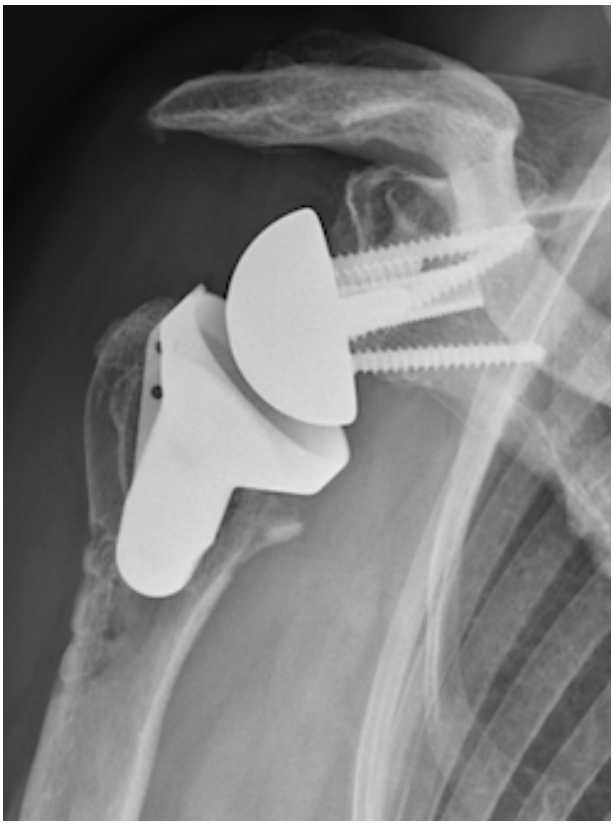

Table 1. Data of Preoperative Imaging. Note: The Hamada Classification could not be applied to 4 patients who had previously undergone an arthroplasty.

Table 2. Comparison of pre-operative and post-operative mean values. Values were compared using the Wilcoxon signed rank test and presented as median [interquartile range]. SD = Standard Deviation, AAE = Active Anterior Elevation, AER1 = Active External Rotation with the arm at side, AIR = Active Internal Rotation with the arm at side, VAS = Visual Analog Pain Score, SSV = Subjective Shoulder Value, ADLER = Activities of Daily Living with External Rotation

Table 3. Details from ADLER score

Table 1: Radiographic Evaluation - Hamada Classification

Hamada:	**n = 56**
I	0
II	15
III	22
IV	12
V	3
Supra & Infra spinatus status	
Ruptured with Goutallier III or IV	100 %
Subscapularis:	
Intact	45 %
Clivage	25 %
1/3 tear	20 %
2/3 tear	10 %
Teres minor:	
Atrophied	52 %
Absent	31%
Normal	17 %
Hypertrophic	0

Table 2: Clinical results of combined reverse shoulder arthroplasty and Ld/Tm transfer

Variable	Pre-op (n = 56) Mean (SD)	Post-op (n = 54) Mean (SD)	Δ	p*
AAE (°)	91 (43)	147 (34)	56	< 0.05
AER1 (°)	-19 (10)	10 (16)	29	< 0.05
AIR1 (Cs Pts)	5 (2.6)	3.8 (2.7)	-1.2	< 0.05
VAS	5.5 (2.9)	1.1 (1.9)	-4.4	< 0.05
SSV (%)	29 (15)	72 (19)	43	< 0.05
ADLER	9 (6.8)	25 (8.5)	16	< 0.05
Constant	32 (13)	64 (19)	32	< 0.05
Adjusted Constant (%)	44 (18)	88 (28)	44	< 0.05

Table 3 : Détails from ADLER Score (Activity* of Daily Living requiring External Rotation)	ADLER Score 0 to 3**
1. Comb hair ***	/3
2. Shave (men) or apply make-up (women)	/3
3. Brush teeth	/3
4. Dress (eg, put on a shirt or a coat unaided)	/3
5. Fill a glass from a full bottle whilst seated	/3
6. Drink by bringing a full glass to the mouth	/3
7. Eat a spoonful of soup	/3
8. Shake someone's hand or open door	/3
9. Use a phone at ear level	/3
10. Write a letter or sign a paper, or typewrite, or play the piano	/3
TOTAL:	**/30**

*All activities should be performed without flexing the neck or the trunk and without first abducting the elbow (ie, without a horn- blower's sign).
**Score: 0 1⁄4 impossible; 1 1⁄4 very difficult; 2 1⁄4 somewhat difficult; 3 1⁄4 not difficult at all.
***Example question: are you able to comb your hair without bending your neck or body, and without moving your elbow away from your side?

References

1. Ball CM, Steger T, Galatz LM, Yamaguchi K. The posterior branch of the axillary nerve: an anatomic study. J Bone Joint Surg Am. 2003 Aug;85-A(8):1497–1501.

2. Boileau P, Chuinard C, Roussanne Y, Bicknell RT, Rochet N, Trojani C. Reverse Shoulder Arthroplasty Combined with a Modified Latissimus Dorsi and Teres Major Tendon Transfer for Shoulder Pseudoparalysis Associated with Dropping Arm. Clin. Orthop. Relat. Res. 2008 Jan 25;466(3):584–593. doi:10.1007/s11999-008-0114-x

3. Boileau P, Chuinard C, Roussanne Y, Neyton L, Trojani C. Modified latissimus dorsi and teres major transfer through a single delto-pectoral approach for external rotation deficit of the shoulder: as an isolated procedure or with a reverse arthroplasty. J Shoulder Elbow Surg. 2007 Nov;16(6):671–682. doi:10.1016/j.jse.2007.02.127

4. Boileau P, Rumian AP, Zumstein MA. Reversed shoulder arthroplasty with modified L'Episcopo for combined loss of active elevation and external rotation. J Shoulder Elbow Surg. 2010 Mar;19(2 Suppl):20–30. doi:10.1016/j.jse.2009.12.011

5. Boileau P, Trojani C, Chuinard C. Latissimus Dorsi and Teres Major Transfer With Reverse Total Shoulder Arthroplasty for a Combined Loss of Elevation and External Rotation. Techniques in Shoulder and Elbow Surgery. 2007 Mar;8(1):13–22. doi:10.1097/BTE.0b013e31802f5047

6. Boileau P, Watkinson D, Hatzidakis AM, Hovorka I. Neer Award 2005: The Grammont reverse shoulder prosthesis: results in cuff tear arthritis, fracture sequelae, and revision arthroplasty. J Shoulder Elbow Surg. 2006 Sep;15(5):527–540. doi:10.1016/j.jse.2006.01.003

7. Boileau P, Watkinson DJ, Hatzidakis AM, Balg F. Grammont reverse prosthesis: design, rationale, and biomechanics. J Shoulder Elbow Surg. 2005 Jan;14(1 Suppl S):147S–161S. doi:10.1016/j.jse.2004.10.006

8. Boughebri O, Kilinc A, Valenti P. Reverse shoulder arthroplasty combined with a latissimus dorsi and teres major transfer for a deficit of both active elevation and external rotation. Results of 15 cases with a minimum of 2-year follow-up. Orthop Traumatol Surg Res. 2013 Apr;99(2):131–137. doi:10.1016/j.otsr.2012.11.014

9. Constant CR, G Murley AH. A clinical method of functional assess... [Clin Orthop Relat Res. 1987] - PubMed - NCBI. Clin. Orthop. Relat. Res. 1987 Jan;&NA;(214):160-164.

10. Favre P, Loeb MD, Helmy N, Gerber C. Latissimus dorsi transfer to restore external rotation with reverse shoulder arthroplasty: A biomechanical study. Journal of Shoulder and Elbow Surgery. 2008 Jul;17(4):650–658. doi:10.1016/j.jse.2007.12.010

11. Fuchs B, Weishaupt D, Zanetti M, Hodler J, Gerber C. Fatty degeneration of the muscles of the rotator cuff: assessment by computed tomography versus magnetic resonance imaging. J Shoulder Elbow Surg. 1999 Nov;8(6):599–605.

12. Gerber C, Hersche O. Tendon transfers for the treatment of irreparable rotator cuff defects. Orthop. Clin. North Am. 1997 Apr;28(2):195–203.

13. Gerber C, Maquieira G, Espinosa N. Latissimus dorsi transfer for the treatment of irreparable rotator cuff tears. J Bone Joint Surg Am. 2006 Jan;88(1):113–120. doi:10.2106/JBJS.E.00282

14. Gerber C, VINH TS, HERTEL R, HESS CW. Latissimus Dorsi Transfer for the Treatment of Massive Tears of the Rotator Cuff A Preliminary Report. Clin. Orthop. Relat. Res. 1988 Jul 1;232:51.

15. Gerber C. Latissimus Dorsi Transfer for the Treatment of Irreparable Tears of the Rotator Cuff. Clin. Orthop. Relat. Res. 1992 Feb 1;275:152.

16. Goutallier D, Postel J-M, Bernageau J, Lavau L, Voisin MC. Fatty muscle degeneration in cuff ruptures. Pre- and postoperative evaluation by CT scan. Clin. Orthop. Relat. Res. 1994 Jul;(304):78–83.

17. Grey SG. Combined latissimus dorsi and teres major tendon transfers for external rotation deficiency in reverse shoulder arthroplasty. Bull Hosp Jt Dis (2013). 2013;71 Suppl 2:82–87.

18. Habermeyer P, Magosch P, Rudolph T, Lichtenberg S, Liem D. Transfer of the tendon of latissimus dorsi for the treatment of massive tears of the rotator cuff: a new single-incision technique. J Bone Joint Surg Br. 2006 Feb;88(2):208–212. doi:10.1302/0301-620X.88B2.16830

19. Hamada K, Fukuda H, Mikasa M, Kobayashi Y. Roentgenographic findings in massive rotator cuff tears. A long-term observation. Clin. Orthop. Relat. Res. 1990 May;(254):92–96.

20. Henry PDG, Dwyer T, McKee MD, Schemitsch EH. Latissimus dorsi tendon transfer for irreparable tears of the rotator cuff: An anatomical study to assess the neurovascular hazards and ways of improving tendon excursion. Bone Joint J. 2013 Apr;95-B(4):517–522. doi:10.1302/0301-620X.95B4.30839

21. Iannotti JP, Hennigan S, Herzog R, Kella S, Kelley M, Leggin B, et al. Latissimus dorsi tendon transfer for irreparable posterosuperior rotator cuff tears. Factors affecting outcome. J Bone Joint Surg Am. 2006 Feb;88(2):342–348. doi:10.2106/JBJS.D.02996

22. Jerosch J, Sokkar SM, Neuhaeuser C, Abdelkafy A. Humeral resurfacing arthroplasty in combination with latissimus dorsi tendon transfer in patients with rotator cuff tear arthropathy and preserved subscapularis muscle function: preliminary report and short-term results. Eur J Orthop Surg Traumatol. 2014 Mar 25;doi:10.1007/s00590-014-1434-z

23. L'Episcopo JB. Tendon transplantation in obstetrical paralysis. The American Journal of Surgery. 1934 Jul;25(1):122–125. doi:10.1016/S0002-9610(34)90143-4

24. Melis B, DeFranco MJ, Lädermann A, Barthelemy R, Walch G. The teres minor muscle in rotator cuff tendon tears. Skeletal Radiol. 2011 Oct;40(10):1335–1344. doi:10.1007/s00256-011-1178-3

25. Puskas GJ, Catanzaro S, Gerber C. Clinical outcome of reverse total shoulder arthroplasty combined with latissimus dorsi transfer for the treatment of chronic combined pseudoparesis of elevation and external rotation of the shoulder. J Shoulder Elbow Surg. 2014 Jan;23(1):49–57. doi:10.1016/j.jse.2013.04.008

26. Simovitch RW, Helmy N, Zumstein MA, Gerber C. Impact of fatty infiltration of the teres minor muscle on the outcome of reverse total shoulder arthroplasty. J Bone Joint Surg Am. 2007 May;89(5):934–939. doi:10.2106/JBJS.F.01075

27. Sirveaux F, Favard L, Oudet D, Huquet D, Walch G, Molé D. Grammont inverted total shoulder arthroplasty in the treatment of glenohumeral osteoarthritis with massive rupture of the cuff. Results of a multicentre study of 80 shoulders. J Bone Joint Surg Br. 2004 Apr;86(3):388–395.

28. Strecker WB, McAllister JW, Manske PR, Schoenecker PL, Dailey LA. Sever-L'Episcopo transfers in obstetrical palsy: a retrospective review of twenty cases. J Pediatr Orthop. 1990 Jul;10(4):442–444.

29. Szabó I, Boileau P, Walch G. The proximal biceps as a pain generator and results of tenotomy. Sports Med Arthrosc. 2008 Sep;16(3):180–186. doi:10.1097/JSA.0b013e3181824f1e

30. Walch G, Boulahia A, Calderone S, Robinson AH. The 'dropping' and 'hornblower's' signs in evaluation of rotator-cuff tears. J Bone Joint Surg Br. 1998 Jul;80(4):624–628.

31. Werner CML, Steinmann PA, Gilbart M, Gerber C. Treatment of painful pseudoparesis due to irreparable rotator cuff dysfunction with the Delta III reverse-ball-and-socket total shoulder prosthesis. J Bone Joint Surg Am. 2005 Jul;87(7):1476–1486. doi:10.2106/JBJS.D.02342

Introduction :

L'objectif est d' évaluer les résultats objectifs et subjectifs des prothèses totales inversées d'épaule (PTEI) associées à un transfert musculotendineux combiné du grand rond et du grand dorsal (transfert selon L'Episcopo Modifié) sur une large cohorte de patients et de déterminer si les résultats post-opératoires sont maintenus au long terme.

Méthode :

Cinquante-neuf patients consécutifs se sont présentés avec une perte combinée de l'élévation active et de la rotation externe active (CLEER), et ont été traité par PTEI et transfert selon L'Episcopo modifié. Les patients ont été ensuite suivis annuellement. L'évaluation clinique (SSV, score de Constant) et radiographique a été réalisée pour tous les patients à chaque visite.

Les mobilités pré et post opératoires en élévation et en rotation externe actives ont été comparées, ainsi que le score ADLER (Rotation Externe dans les Activités de la vie quotidienne), permettant de juger du bénéfice de l'intervention au plus long recul. Suivi moyen de 44 mois.

Résultats :

Deux patients ont été perdus de vue et 1 patient est décédé durant l'étude. Deux patients ont présenté une rupture objectivée du transfert et ont été exclus de l'analyse fonctionnelle. Cinquante-quatre patients ont été analysés d'un point de vue fonctionnel. Le recul moyen était de 44 mois (12 – 111). Trente-six patients présentaient une arthropathie secondaire à une rupture de coiffe (omarthrose excentrée), 9 un échec de réparation de coiffe, 5 une rupture massive de coiffe, 4 un échec d'arthroplastie, 2 une séquelle de fracture (séquelle de type 4).

L'âge moyen à l'opération était de 70 ans (52-84).

Le gain moyen en élévation antérieure et en rotation externe actives était respectivement de 52° (+/-44°) et 28° (+/-17°), avec une valeur statistiquement significative.

Le SSV était significativement augmenté de 29% à 72% en post-opératoire. Le score ADLER et le Constant pondéré étaient aussi significativement améliorés.

Ces résultats étaient maintenus dans le temps.

Le taux de complication était de 19%.

Quarante neuf patients étaient satisfaits ou très satisfaits, 5 étaient déçus.

Conclusion :

La PTEI combinée au transfert du Latissimus dorsi et du Teres minor est une procédure efficace pour restaurer l'élévation antérieure et la rotation externe active chez les patients présentant un déficit combiné, quelque soit l'étiologie. Les résultats objectifs et subjectifs sont obtenus tôt après la chirurgie et sont maintenus à long terme.