HAL
open science

Thrombose du système porte au cours des maladies inflammatoires chroniques

Cécilia Marie Landman

To cite this version:

Cécilia Marie Landman. Thrombose du système porte au cours des maladies inflammatoires chroniques. Médecine humaine et pathologie. 2013. dumas-01162442

HAL Id: dumas-01162442

https://dumas.ccsd.cnrs.fr/dumas-01162442

Submitted on 10 Jun 2015

HAL is a multi-disciplinary open access archive for the deposit and dissemination of scientific research documents, whether they are published or not. The documents may come from teaching and research institutions in France or abroad, or from public or private research centers.

L'archive ouverte pluridisciplinaire **HAL**, est destinée au dépôt et à la diffusion de documents scientifiques de niveau recherche, publiés ou non, émanant des établissements d'enseignement et de recherche français ou étrangers, des laboratoires publics ou privés.

AVERTISSEMENT

Cette thèse d'exercice est le fruit d'un travail approuvé par le jury de soutenance et réalisé dans le but d'obtenir le diplôme d'Etat de docteur en médecine. Ce document est mis à disposition de l'ensemble de la communauté universitaire élargie.

Il est soumis à la propriété intellectuelle de l'auteur. Ceci implique une obligation de citation et de référencement lors de l'utilisation de ce document.

D'autre part, toute contrefaçon, plagiat, reproduction illicite encourt toute poursuite pénale.

Code de la Propriété Intellectuelle. Articles L 122.4

Code de la Propriété Intellectuelle. Articles L 335.2-L 335.10

UNIVERSITÉ PARIS DESCARTES
Faculté de Médecine PARIS DESCARTES

Année 2013 N°106

THÈSE
POUR LE DIPLÔME D'ÉTAT
DE
DOCTEUR EN MÉDECINE

Thrombose du système porte au cours des maladies inflammatoires chroniques

Présentée et soutenue publiquement
le 13 septembre 2013

Par

LANDMAN, Cécilia Marie
Née le 10 mars 1984 à Neuilly

Dirigée par M. Le Docteur Nahon, Stéphane, PH

Jury :

M. Le Professeur Marteau, Philippe, PU-PH ..... Président

M. Le Professeur Cosnes, Jacques, PU-PH ..... Membre

M. Le Professeur Seksik, Philippe, PU-PH ..... Membre

Except where otherwise noted, this work is licensed under
http://creativecommons.org/licenses/by-nc-nd/3.0/

REMERCIEMENTS

Au Professeur Philippe Marteau, merci pour l'honneur que vous me faites en présidant cette thèse, je vous suis très reconnaissante de m'avoir encadrée pour ce travail, je suis fière d'avoir pu bénéficier de votre avis et de vos conseils.

Au Docteur Stéphane Nahon, merci pour tes conseils toujours précieux, merci de m'avoir confié ce travail et de m'avoir aidé à le mener à bout, j'espère que j'ai été à la hauteur et qu'il reflète l'intérêt que nous y avons porté !

Au Professeur Jacques Cosnes, qui m'a fait l'honneur de participer à ce jury. Je vous remercie pour votre enseignement et votre soutien, je respecte et j'admire l'intégrité de votre jugement médical.

Au Professeur Philippe Seksik, pour ce juste mélange de rigueur et d'enthousiasme, merci de m'avoir fait découvrir la recherche et le langage du microbiote.

Au Professeur Laurent Beaugerie, qui m'a fait l'honneur de m'accepter comme chef de clinique, c'est une fierté d'avoir l'occasion de travailler de nouveau à vos côtés et de bénéficier de votre enseignement précieux.

Au Docteur Anne Bourrier, pour m'avoir accueillie dès le premier jour à Saint Antoine et toujours encouragée depuis.

A tous ceux sans qui ce travail n'aurait pas été possible :

A tous les membres du GETAID et aux médecins qui ont inclus des patients dans ce registre et plus particulièrement au Professeur Jacques Cosnes, au Professeur Yoram Bouhnik, au Docteur Hedia Brixi-Benmansour, au Docteur Guillaume Bouguen, au Professeur Jean-Frédéric Colombel, au Docteur Guillaume Savoye, au Professeur Benoit Coffin, au Docteur Vered Abitbol, au Docteur Jerôme Filippi, au Docteur David Laharie, au Docteur Jacques Moreau, au Professeur Michel Veyrac, au Professeur Matthieu Allez.

A Mme Patricia Détré et Mme Julie Démolin.

A mes maîtres d'internat et tout particulièrement :

L'équipe d'hépato-gastroentérologie de l'hôpital Le Raincy-Montfermeil (2009) qui a accompagné mes premiers pas d'internes avec enthousiasme et gentillesse : au Docteur Bruno Lesgourgues, au Docteur Bénédicte Delas, au Docteur Cécile Poupardin, au Docteur Vincent Jouannaud.

L'équipe de réanimation médicale de l'hôpital Saint-Antoine (2010) : au Professeur Georges Offenstadt, au Professeur Bertrand Guidet, au Professeur Eric Maury, au Docteur Arnaud Galbois, au Docteur Jean-Luc Baudel, au Docteur Hafid Ait Oufella, au Docteur Dimitri Margetis.

L'équipe de gastro-entérologie de l'hôpital Saint-Antoine (2011), pour tout ce que vous m'avez appris et pour le plaisir d'avoir l'occasion de travailler à vos côtés : au Docteur Isabelle Nion-Larmurier, au Docteur Harry Sokol, au Docteur Franck Bumsel, au Docteur Agnès Ruskone-Fourmestraux, au Docteur Maya Nourani.

L'équipe d'oncologie de l'hôpital Saint-Antoine (2011) : au Professeur Aimery de Gramont, au Professeur Thierry André, au Docteur Christophe Tournigand, au Docteur Frédérique Maindrault-Goebel, au Docteur Leila Bengrine, au Docteur Honorine Gervais, au Docteur Marie-Line Garcia, au Docteur Luis Teixeira et au Docteur Hélène Marijon.

L'équipe de gastro-entérologie et assistance nutritive de l'hôpital Beaujon (2013) pour ce dernier semestre enrichissant : au Professeur Yoram Bouhnik, au Professeur Francisca Joly, au Docteur Xavier Treton, au Docteur Olivier Corcos, au Docteur Carmen Stefanescu et au Docteur Vanessa Bondjemah.

A tous mes co-internes et plus particulièrement à ceux qui sont devenus mes amis :

Au Docteur Marie Trompette pour les bons moments et les galères partagées.

Aux Docteurs Estelle Boueyre, Fabienne Charbit, Hamza Boutaleb, Delphine Cochereau, Paul-Arthur Haineaux, Romain Cohen, Marie Dior, Marie Balladur, Sophie Scialom, Marianne Maillet, Mathurin Fumery et Maria Ispas.

A ceux de mes amis avec lesquels j'ai fait mes premiers pas en médecine, pour les bons souvenirs de P1 et de D4, aux Docteurs Pierre Delorme, Fleur Le Bourgeois, Mathieu Kerneis, Barbara Hersant et Frédérique Gay.

A Sarah Laval, bientôt docteur en droit, merci pour ton amitié et ton soutien, que cela te porte chance pour la dernière ligne droite !

A Léonore Dauzier, pour notre amitié toujours renouvelée depuis l'enfance.

A mon grand-père, le Docteur Philippe Landman, pour le courage que tu as eu d'entreprendre médecine, tu es un médecin formidable et un exemple pour nous tous.

A mes grands-parents, Jack Martinet, Jorge et Colette Semprun, j'aurai aimé vous rendre encore fiers.

A mon frère, le Docteur Thomas Landman, que j'aime, je ne peux pas rivaliser avec les remerciements de ta propre thèse.

A mon frère, Mathieu Landman, que j'aime et qui pose toujours les bonnes questions.

A ma petite sœur, Aurore, merci pour ton joli sourire.

A ma nièce Alexandra, qui s'engage dans les études médicales avec la maturité que je lui connais depuis longtemps, tu pourras toujours compter sur moi.

A mes beaux parents Jacques et Agnès, à ma belle sœur Marina, pour leur soutien.

A ma mère Dominique, dont j'admire l'intelligence et la force, merci pour ton intérêt, ton soutien et ton amour.

A mon père le Docteur Claude Landman, l'investissement et la passion que tu mets dans ton travail m'ont servi d'exemple, merci de m'avoir toujours incitée à faire mieux.

A mon mari Fabien que j'aime et sur qui je peux toujours compter.

TABLE DES MATIERES

LISTE DES ABBREVIATIONS 8

INTRODUCTION 9

PATIENTS ET METHODES 10

Méthodologie 10

Questionnaire 10

Caractéristiques des patients 10

Caractéristiques de la TPM 11

Analyse statistique 12

RESULTATS 13

Caractéristiques des patients 13

Caractéristiques de la TPM 15

Biologie 16

Facteurs de risque de TPM 17

Facteurs de risque de thrombose 17

Evolution sous traitement anticoagulant 18

DISCUSSION 20

CONCLUSION 24

REFERENCES 25

ANNEXES 29

LISTE DES ABBREVIATIONS

CRP : taux de protéine C réactive

ECCO : European Crohn's and Colitis Organisation

GETAID : Groupe d'Etude Thérapeutique des Affections Inflammatoires du Tube Digestif

MC : maladie de Crohn

MICI : maladie inflammatoire chronique intestinale

RCH : rectocolite hémorragique

SAPL : syndrome des antiphospholipides

TPM : thrombose porto-mésentérique

TVP : thrombose de la veine porte

INTRODUCTION

La thrombose du système porte ou thrombose porto-mésentérique (TPM) est l'obstruction par un thrombus du tronc porte et/ou de ses branches (droite ou gauche) qui peut s'étendre en amont à la veine splénique et à la veine mésentérique supérieure ou inférieure. La thrombose de la veine porte (TVP) de cause non tumorale reste rare dans les pays industrialisés[1], notamment en l'absence de cirrhose[2]. La TVP est souvent la conséquence de l'association de facteurs de risque systémique et local. Les facteurs de risque systémiques, présents dans 50 à 70% des cas[1, 2], sont les affections prothrombotiques héréditaires ou acquises telles que le syndrome myéloprolifératif, le syndrome des antiphospholipides et l'hyperhomocystéinémie. Un facteur de risque local est identifié chez 20 à 30% des patients présentant une TVP[1, 2].

De récentes études ont souligné le risque de complications thromboemboliques veineuses chez les patients atteints de maladie inflammatoire chronique intestinale (MICI)[3, 4]. Cependant, les données concernant les TPM au cours des MICI sont rares et proviennent essentiellement de cas cliniques et de séries chirurgicales rétrospectives[5, 6]. Le but de cette étude multicentrique était de décrire les caractéristiques, les facteurs de risque et l'évolution des TPM chez des patients atteints de MICI suivis dans des centres de référence.

PATIENTS ET METHODES

Méthodologie

Les gastroentérologues membres du GETAID (Groupe d'Etude Thérapeutique des Affections Inflammatoires du Tube Digestif) ont été sollicités afin de déclarer les cas de TPM survenus chez leurs patients atteints de MICI entre janvier 1995 et juin 2010. La TPM était définie par une thrombose impliquant une ou plusieurs des veines suivantes : la veine porte et ses branches, la veine mésentérique supérieure, la veine splénique, le confluent spléno-mésaraïque, et la veine mésentérique inférieure. Le diagnostic de TPM était radiologique : soit par échodoppler, soit par examen tomodensitométrique, soit par l'association des deux méthodes. Les données ont été recueillies pour chaque patient à l'aide d'un questionnaire standardisé et saisies dans une base de données informatique (FileMaker Pro V9.0).

Questionnaire

Caractéristiques des patients

Les données cliniques, les facteurs de risques de thrombose et les marqueurs biologiques d'inflammation (numération sanguine, albuminémie et taux de protéine C réactive (CRP)) ont été recueillis. Les données cliniques comprenaient les données démographiques, le phénotype de la MICI selon la classification de Montréal[7], sa durée d'évolution, les antécédents chirurgicaux, et l'activité de la MICI ainsi que le traitement en cours au moment de la survenue de la TPM. La MICI était considérée comme active si la dernière poussée datait de moins d'un mois et l'activité était classée en légère, modérée ou sévère selon les critères définis par le consensus de l'European Crohn's and Colitis Organisation (ECCO)[8, 9].

Les facteurs de risque de TPM comprenaient les antécédents personnels et familiaux de thrombose, le tabagisme, la prise d'un traitement hormonal chez les femmes, les antécédents d'hépatopathie ainsi que les résultats du bilan de thrombophilie lorsqu'il avait été réalisé. La thrombophilie désigne les anomalies de l'hémostase héréditaires ou acquises prédisposant aux thromboses. Ce bilan comportait la recherche d'au moins 2 des anomalies pro-thrombotiques suivantes : déficit en protéine C, déficit en protéine S, syndrome des anti-phospholipides (anticoagulant circulant de type lupique et/ou positivité des anticorps anti-cardiolipine et/ou des anticorps anti-β2-glycoprotéine-I par la méthode ELISA), déficit en antithrombine III, mutation du gène du facteur II (mutation FII 20210G>A), hyperhomocystéinémie (homocystéinémie supérieure ou égale à 15 µmol/L), mutation facteur V Leiden, mutation JAK2 (mutation V617F du gène de la thyrosine kinase JAK2).

Caractéristiques de la TPM

En l'absence de consensus international, la définition de TPM aigue était la présence d'un thrombus veineux[1, 10] sans signe de cavernome et sans signe clinique ou endoscopique d'hypertension portale. La TPM chronique était définie par une obstruction veineuse chronique, par la présence de signes cliniques ou morphologiques d'hypertension portale, ou par la formation de veines collatérales constituant le plus souvent un cavernome[1, 10].

Les circonstances de diagnostic de la TPM, les données biologiques incluant les enzymes hépatiques et le taux de prothrombine, la localisation et les caractéristiques de la thrombose, ainsi que les signes d'hypertension portale (tomodensitométriques et/ou endoscopiques) ont été consignés. Le diagnostic était considéré comme fortuit quand la TPM était asymptomatique et qu'elle était découverte lors d'un examen

radiologique réalisé pour une autre raison, principalement pour l'évaluation lésionnelle de la MICI. Le type et la durée du traitement anticoagulant ainsi que son efficacité (reperméabilisation de la veine) étaient également recueillis. Le type d'examen radiologique (échodoppler ou examen tomodensitométrique) et le rythme de la surveillance était variable selon les centres.

Analyse statistique

Les données ont été exprimées en moyennes +/- écart-type ou en médianes dans le cas de valeurs continues. Le test *t* de Student pour les variables quantitatives et le test du chi-2 ou le test exact de Fisher pour les variables qualitatives ont été utilisés pour comparer en analyse univariée les patients présentant une TPM aigue à ceux présentant une TPM chronique. La différence était considérée comme significative quand la valeur de p était inférieure à 0,05 avec un test bilatéral. Les analyses statistiques ont été réalisées avec le logiciel SPSS (version 12.0).

RESULTATS

Caractéristiques des patients

Cinquante cas de TPM (29 hommes et 21 femmes; âge médian 41 ans) ont été identifiés par 13 centres du GETAID. Quatorze patients avaient une rectocolite hémorragique (RCH) (28%) et 36 une maladie de Crohn (MC) (72%). Trente et un patients (62%) ont présenté une TPM aigue. Dix-sept cas ont été signalés à l'Hôpital St Antoine (Paris), 7 cas à l'Hôpital Beaujon (Paris), 6 cas à l'Hôpital Robert Debré (Reims), et 3 cas ou moins dans les 10 autres centres. Les principales caractéristiques démographiques et cliniques des patients au moment du diagnostic de la TPM sont présentées dans le Tableau 1. La durée médiane d'évolution de la MICI lors de la survenue de la thrombose était de 10,1 ans ; dans 2 cas, les diagnostics de TPM et de MICI étaient concomitants.

Vingt-quatre patients (48%) (17 présentant une MC et 7 une RCH) avaient un antécédent chirurgical : colectomie pour 10 patients (3 MC et 7 RCH), résection iléo-colique pour 9 patients atteints de MC, résections multiples du grêle pour 8 patients atteints de MC, chirurgie ano-périnéale pour 3 patients atteints de MC, et iléostomie pour 3 patients (2 MC et 1 RCH). Le délai médian entre la chirurgie et le diagnostic de TPM était de 3,9 ans (entre 0,1 et 25,8 ans). Huit patients ont développé une TPM dans le mois suivant l'intervention chirurgicale. Les caractéristiques cliniques, la topographie et l'évolution de la MICI au moment de la survenue de la TPM sont présentées dans le Tableau 1.

Tableau 1. Caractéristiques cliniques de la MICI et phénotype selon la classification de Montréal au moment du diagnostic de TPM

	Toutes les TPM	TPM aigue	TPM chronique	p
Patients (n (%))	50	31 (62%)	19 (38%)	
Sexe (n (%)) : M	29 (58%)	16 (52%)	13 (68%)	*0.2*
Age (ans) (médiane (extrêmes))	41 (19 à 69)	36.5 (21 à 69)	40 (19 à 69)	*0.9*
Durée d'évolution de la MICI (ans) (médiane (extrêmes))	10.1 (0-30.1)	11.3 (0-27.4)	15.7 (0-30.1)	*0.2*
Antécédent chirurgical (n (%))	24 (48%)	18 (58%)	6 (42%)	*0.07*
Phénotype de la MICI selon la classification de Montréal				
Maladie de Crohn (n (%))	36 (72%)	21 (68%)	15 (79%)	*0.8*
Age au diagnostic (n)	A1 (< 17 ans) : 3	2	1	*1.0*
	A2 (17-39 ans) : 28	15	13	*0.4*
	A3 (>39 ans): 5	4	1	*0.4*
Localisation (n)	L1 (iléale) : 17	9	8	*0.7*
	L2 (colique) : 6	5	1	*0.4*
	L3 (iléo-colique): 12	6	6	*0.5*
	L4 (tractus digestif supérieur) : 10	3	7	*0.06*
Phénotype (n)	B1 (non sténosant/pénétrant): 11	8	3	*0.3*
	B2 (sténosant): 17	6	11	*0.01*
	B3 (pénétrant): 8	7	1	*0.1*
	p (atteinte ano-périnéale) : 9	6	3	*0.7*
Rectocolite hémorragique (n (%))	14 (28%)	10 (32%)	4 (21%)	*0.4*
Etendue (n)	E1 (rectite): 0	0	0	-
	E2 (colite gauche): 5	3	2	*0.6*
	E3 (pancolite) : 9	7	2	*0.6*
Activité de la MICI				
Active (n (%))	32 (65%)	23 (77%)	9 (47%)	*0.04**

M: masculin, *: différence statistiquement significative.

Caractéristiques de la TPM

La localisation de la thrombose (Tableau 2) était la veine porte (n = 20) dans 40% des cas, la branche portale droite (n = 17) dans 34% des cas et la branche portale gauche (n = 18) dans 36% des cas. La thrombose pouvait atteindre la veine splénique (n = 11, 22%) ou le confluent spléno-mésaraïque (n = 6, 12%), et la veine mésentérique supérieure (n = 28, 56%) ou inférieure (n = 2, 4%). Plusieurs localisations thrombotiques pouvaient être associées chez un même patient.

Sept patients (14%) ont développé une pyléphlébite septique. Neuf patients (18%) avaient une thrombose veineuse associée d'un autre site : thrombose veineuse profonde du membre inférieure (n = 5), embolie pulmonaire (n = 2), thrombophlébite cérébrale (n = 2), et thrombose veineuse profonde pelvienne (n = 1).

Trente et un patients (62%) ont présenté une TPM aiguë, tandis que 19 patients (38%) avaient des signes de thrombose chronique, parmi lesquels 7 cavernomes. Le diagnostic de TPM était fortuit chez 20 patients (40%). Les circonstances de découverte avaient tendance à être plus souvent fortuites chez les patients présentant une thrombose chronique sans que cela ne soit significatif (47% versus 33% ; p = 0,4). La douleur de l''hypochondre droit était le symptôme le plus fréquent à la fois dans les TPM aigues (n = 15) et chroniques (n = 7). Les TPM aigues se manifestaient souvent par de la fièvre (n = 8) tandis que les formes chroniques se manifestaient par des signes cliniques d'hypertension portale (splénomégalie, n = 2 ; ascite, n = 2). Des signes radiologiques et endoscopiques d'hypertension portale ont été constatés chez 16 patients (84% des TPM chroniques) : réseau veineux collatéral avec shunt porto-cave (n = 9), splénomégalie (n = 9), ascite (n = 4), et signes endoscopiques (n = 10).

Deux patients ayant une thrombose aigue de la veine mésentérique supérieure présentaient des signes d'ischémie mésentérique, nécessitant pour l'un d'eux une résection intestinale étendue avec syndrome du grêle court. Deux autres patients ayant une thrombose chronique de la veine mésentérique supérieure présentaient un tableau d'entéropathie exsudative, et 2 patients ayant une thrombose splénique présentaient un infarctus splénique.

Biologie

Il n'y avait pas de différence significative entre thrombose aiguë et chronique concernant l'élévation des transaminases et il y avait une tendance à une augmentation des gammaglutamyl-transferases plus fréquente dans les TPM aiguës (62% versus 35%, p = 0,1). La CRP médiane était de 34,5 (1-307) mg/l et la numération plaquettaire médiane de 308 000/mm³ (43 000-794 000/mm³), sans qu'il y ait de différence significative entre les TPM aiguës et chroniques.

Tableau 2. Caractéristiques et circonstances de découverte de la TPM

	Toutes les TPM	TPM aiguë	TPM chronique	p
Patients (n (%))	50	31 (62%)	19 (38%)	
Localisation de la thrombose :				
Veine porte et/ou branches (n (%))	35 (70%)	23 (74%)	12 (63%)	*0.4*
Veine mésentérique inférieure et/ou supérieure (n (%))	30 (60%)	17 (55%)	13 (68%)	*0.3*
Veine splénique et/ou confluent spléno-mésaraïque (n(%))	16 (32%)	7 (26%)	9 (47%)	*0.07*
Circonstances de découverte (n (%)):				
Symptomatique	30 (60%)	20 (67%)	10 (53%)	*0.4*
Fortuite	20 (40%)	10 (33%)	9 (47%)	*0.4*
Post-opératoire (dans le mois suivant la chirurgie)	8	5	3	1.0

TPM : thrombose porto-mésentérique, *: différence statistiquement significative.

Facteurs de risque de TPM

Au moment du diagnostic de TPM, la MICI était inactive chez 17 patients (35%) et active chez 32 patients (65%) (Tableau 1). L'activité de la MICI n'a pu être déterminée chez un patient du fait du manque d'information pertinente. Parmi les patients présentant une TPM chronique, la MICI était inactive dans 53% des cas (n = 10) au moment du diagnostic de thrombose. Cependant il n'a pas été possible de déterminer si celle-ci n'était pas survenue lors d'une poussée antérieure. Vingt-trois cas de TPM aigue sont survenus alors que la MICI était en poussée (77%) et 7 alors qu'elle était inactive (23%). Parmi ces derniers, 3 patients avaient d'autres facteurs de risque identifiés (pilule contraceptive chez une patiente, tabagisme actif chez un patient et syndrome des antiphospholipides chez le troisième).

Cinq patients (10%) avaient une suspicion d'hyperplasie nodulaire régénérative. Six patients (12%) avaient un antécédent de maladie hépatique : stéato-hépatite non alcoolique (n = 2), hépatite virale C (n = 1), cholangite sclérosante primitive (n = 1), hépatite granulomateuse (n = 1) et hépatite virale C associée à une cirrhose alcoolique (n = 1).

Facteurs de risque de thrombose

Les facteurs de risque de thrombose sont exposés dans le Tableau 3. Dix-neuf patients (38%) étaient fumeurs actifs et seulement 2 patients (4%) avaient un antécédent familial de thrombose veineuse profonde. Parmi les 21 femmes, 6 (29%) prenaient un traitement hormonal et 2 TPM sont survenues en post-partum.

Un bilan à la recherche de facteurs de thrombophilie a été réalisé chez 43 patients (86%) : les résultats sont représentés dans la Figure 1. Au moins une anomalie prothrombotique a été identifiée chez 17 patients, soit 40% des patients chez

lesquels la recherche avait été effectuée. L'anomalie la plus fréquemment observée était une hyperhomocystéinémie mise en évidence chez 12 patients correspondant à un profil d'hyperhomocystéinémie modérée acquise, associée à une carence en folates et en vitamine B12 chez 8 patients (pas d'information sur les dosages vitaminiques pour les 4 autres patients). Parmi les patients présentant une hyperhomocystéinémie, 2 étaient atteints de RCH et 10 de MC avec une atteinte iléale. Quatre de ces patients avaient un antécédent de résection iléo-colique ou de résections multiples du grêle.

Figure 1. Résultats du bilan prothrombotique

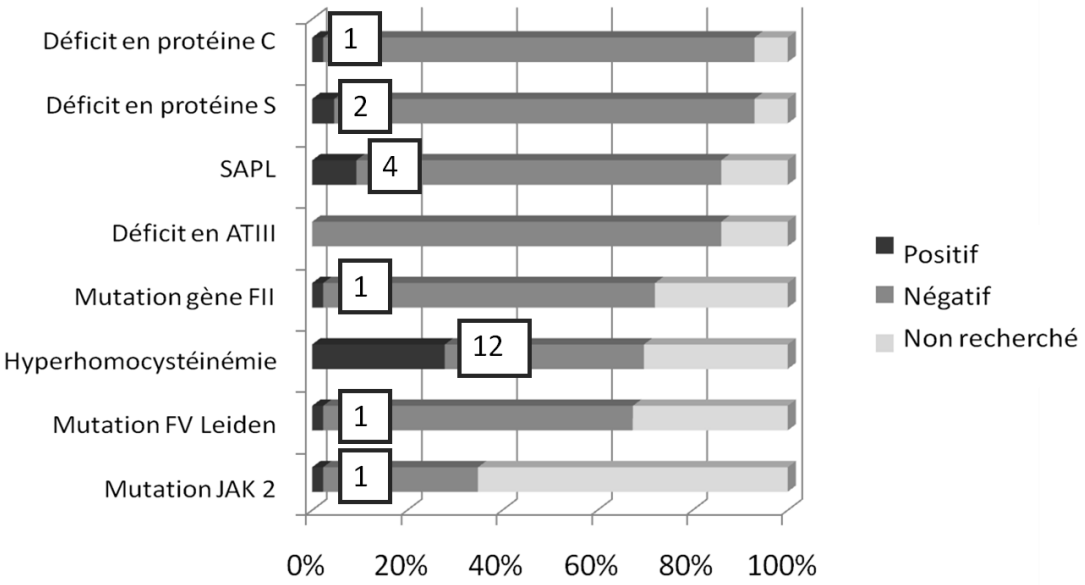

Cette figure représente les résultats des 43 patients chez lesquels un bilan de thrombophilie a été réalisé. Pour chaque facteur prothrombotique, le gris clair représente la proportion de patients pour lesquels ce facteur n'a pas été recherché, le gris foncé la proportion de patients pour lesquels la recherche était négative et le noir la proportion de patients pour lesquels elle était positive. Le nombre de patients chez lesquels l'anomalie prothrombotique a été identifiée est noté dans les encadrés.

Evolution sous traitement anticoagulant

Quarante-quatre patients (88%) ont reçu un traitement anticoagulant, majoritairement des antivitamines K (n = 40). La reperméabilisation de la veine sous anticoagulants a

été observée chez 27 patients (61%) (Tableau 3). Le taux de reperméabilisation était significativement plus élevé chez les patients présentant une TPM aigue (65% versus 37%, p = 0,05). Le délai médian de reperméabilisation était de 2 mois, et le délai maximal de 16 mois. Cependant, aucun examen radiologique systématique n'a été réalisé pour contrôler l'évolution de la thrombose, et la surveillance était très variable. Nous avons observé un cas de reperméabilisation spontanée à 4 ans chez un patient présentant une thrombose aigue de type pyléphlébite, mais il est difficile d'évaluer le taux de reperméabilisation spontanée dans cette étude puisque seulement 5 patients (dont 2 avec une thrombose aigue) n'ont pas reçu d'anticoagulants.

Il n'y a pas eu d'évènement majeur à type d'hémorragie digestive après anticoagulation, et il n'a pas été observé d'impact significatif de la TPM sur l'évolution de la MICI. Dix-neuf patients (43%) ont été traités par une anticoagulation au long cours, parmi lesquels 12 patients (63%) avec thrombophilie.

Tableau 3. Facteurs de risques de thrombose et évolution de la TPM

	Toutes les TPM	TPM aigue	TPM chronique	p
Patients (n (%))	50	31 (62%)	19 (38%)	
Tabagisme actif (n (%))	19 (38%)	12 (39%)	7 (37%)	*0.9*
Traitement oestrogénique (femmes) (n (%))	6 (29%)	6 (40%)	0	*0.07*
Postpartum (n (%))	2 (4%)	2	0	*0.5*
Antécédent familial de thrombose veineuse profonde (n (%))	3 (6%)	1	2	*0.5*
Au moins 1 anomalie prothrombotique (n(%))	17/43 (40%)	8/28 (29%)	9/15 (60%)	*0.04**
Reperméabilisation sous traitement (n (%))	27/44 (61%)	20/28 (65%)	7/16 (37%)	*0.05**

TPM : thrombose porto-mésentérique, *: différence statistiquement significative

DISCUSSION

Nous rapportons dans ce travail 50 cas de TPM chez des patients atteints de MICI et nous discutons ces données avec les 45 cas décrits dans la littérature[11-36] (Tableau 4). Les données démographiques et les caractéristiques de la MICI étaient très proches de celles de notre étude : sex ratio équilibré, âge médian de 37 ans et durée médiane d'évolution de la MICI de 8,5 ans.

Trente-huit pourcents des patients de notre série ont été diagnostiqués au stade de TPM chronique, et 36% dans la littérature[11-36] (Tableau 4). Dans ces cas, le diagnostic était souvent fortuit, et le taux de reperméabilisation sous anticoagulants était bas. La TPM peut être méconnue à sa phase aigue car ses symptômes peuvent être confondus avec ceux d'une poussée de la MICI. En effet, lorsque la TPM est symptomatique, les symptômes les plus fréquents sont des douleurs abdominales, de la fièvre et un syndrome inflammatoire, symptômes qui peuvent mimer une poussée de la MICI. Ainsi, l'évaluation de l'activité de la MICI est parfois difficile sur les seuls critères clinico-biologiques habituels. Par ailleurs, la distinction entre TPM aigue et chronique n'est pas aisée sur des données rétrospectives, notamment entre thromboses aigues asymptomatiques et thromboses chroniques sans cavernome.

La TPM était asymptomatique chez 40% des patients dans notre étude, ce qui laisse à penser que sa fréquence est sous-estimée. Il n'a pas été possible de calculer une prévalence ou une incidence précise de la TPM sur l'ensemble de notre série. Chez les patients diagnostiqués dans le centre de l'hôpital Saint Antoine, la prévalence a été estimée à 2,4 pour 1000 (17 cas de TPM sur une cohorte de 7000 patients atteints de MICI), cependant elle est probablement plus élevée. La TPM est souvent méconnue en l'absence d'examen radiologique systématique. Dans une série de 357

patients atteints de MC ayant bénéficié d'un entéroscanner, Bruning et al[37] ont retrouvé 6 cas (1,7%) de thrombose portale ou mésentérique.

Généralement, la TPM est causée par l'association de facteurs de risque systémique et local. Plusieurs études avaient décrit auparavant la survenue de TPM chez des patients atteints de MICI dans la période post-opératoire précoce[5, 6]. Dans la présente étude, seulement 8 patients ont présenté une TPM en post-opératoire. La cirrhose, un autre facteur confondant majeur, n'a été mise en évidence que chez un patient. Dans notre étude, la MICI était inactive chez 7 patients (23%) au moment de la survenue de la TPM aigue, ce qui est comparable aux 26% de la littérature[11-36] (Tableau 4). Les formes chroniques de TPM ont été diagnostiquées lorsque la MICI était inactive chez 10 patients (53%), mais la thrombose avait pu se constituer pendant une poussée antérieure et rester méconnue. Par ailleurs, le risque thrombo-embolique veineux est augmenté chez les patients atteints de MICI non seulement lors des poussées[3] mais également en période de rémission[3]. Au moins une anomalie prothrombotique a été identifiée chez un tiers des patients de notre série et dans 24% des cas publiés auparavant (Tableau 4). L'anomalie prothrombotique la plus fréquemment observée était une hyperhomocystéinémie. Elle peut être secondaire à une carence vitaminique (folates, vitamine B6 et vitamine B12), ce que l'on observe fréquemment au cours des MICI du fait d'une dénutrition, d'une malabsorption en cas d'atteinte ou de résection iléale ou encore d'un hypercatabolisme[38]. De ce fait, au cours des MICI, une carence vitaminique devrait être recherchée et traitée, sans que l'on sache dans quelle mesure cela pourrait diminuer le risque de complication thrombotique.

Nos données comme celles de la littérature montrent que le traitement anticoagulant est globalement efficace, permettant une reperméabilisation de la veine notamment

en cas de thrombose aigue. Dans les cas cliniques publiés jusqu'à présent, il y avait peu d'informations sur la reperméabilisation[11-36] (Tableau 4) puisqu'elle n'était recherchée que chez la moitié des patients. D'après ces données, le taux de reperméabilisation était de 50%. Chez les patients présentant une TPM aigue non cirrhotique, le taux de reperméabilisation est de 38 à 50%[1, 2]. Le taux de reperméabilisation observé dans notre étude était de 65% en cas de thrombose aigue. Ce taux élevé peut être attribué en partie à la forte prévalence de thromboses de la veine splénique et de la veine mésentérique supérieure, dont la reperméabilisation est plus fréquente[2]. Cela pourrait suggérer également que l'évolution des TPM est meilleure au cours des MICI que chez les autres patients.

Une limite de cette étude est son caractère rétrospectif et par conséquent, certains scores clinico-biologiques de l'activité de la MICI étaient soit indisponibles soit difficiles d'interprétation dans le contexte de TPM aigue. L'évaluation endoscopique aurait été plus intéressante mais manquait le plus souvent.

Tableau 4. Revue de la littérature sur les TPM au cours des MICI : caractéristiques démographiques, caractéristiques de la TPM et de la MICI, facteurs de thrombophilie et évolution

Référence	Sexe	Age	Type MICI	Durée de la MICI (ans)	Activité de la MICI	Post-opératoire	Localisation de la TPM	TPM symptomatique	TPM chronique	Facteurs de thrombophilie	Reperméabilisation
Crowe et al [11]	M	42	MC	27	A	Oui	VP, VMS, VS	Oui	Non	Non	ND
Mathieu et al[12]	F	19	MC	5	A	Non	BPG, VMS	Non	Oui	Non	ND
Yada et al[13]	M	35	MC	7	A	Non	BPD	Non	Oui	ND	Pas d'anticoagulation
Baddley et al[14]	M	41	MC	0	A	Non	VP, VMS	Oui	Non	ND	Pas d'anticoagulation
Farkas et al[15]	M	32	RCH	ND	A	Oui	VP, VMS, VS	Oui	Non	Non	Non
Hagimoto et al[16]	F	38	RCH	0.25	A	Non	VP	Non	Non	Non	Oui (3 mois)
Junge et al[17]	F	17	RCH	4	A	Non	VP, VS	Non	Oui	Oui: SAPL et DPC	Non
Mijnhout G et al[18]	M	42	RCH	1	A	Non	BPG, VP	Oui	Non	Non	Oui (2 mois)
Verna et al[19]	M	56	RCH	ND	A	Non	RBP	Oui	Non	Non	Non
Hatoum et al[20]	4F /2M	51* (24-79)	3RCH /3MC	ND	A: 2 I: 4	Oui : 4 Non : 2	VMS (6), VP (3), VCI (1)	Oui : 5 Non : 1	Oui : 2 Non : 4	Oui : 1, FVL; Non : 5	ND
Guglielmi et al[21]	F	40	RCH	0	A	Non	RBP, VMS, VP	Oui	Non	Non	Oui (6 mois)
Ross et al[22]	F	18	MC	1	I	Non	VMS	Oui	Non	ND	ND
Molina-Infante et al[23]	F	32	RCH	0	A	Non	VMS, VS, VP, VSH	Oui	ND	ND	Non
Shaked et al[24]	F	23	MC	10	A	Non	VMS, VS, VP	Oui	Non	Non	Oui (1 mois)
Ng et al[25]	M	19	MC	1	A	Non	VP	Non	Non	ND	Pas d'anticoagulation
Palkovits et al[26]	F	35	RCH	14	A	Non	VP, VMS, VS	Oui	Oui	Non	Non
Latzman et al[27]	F	27	MC	1	A	Oui	BPD, BPG, VMS, VP	Oui	Non	Oui, MFII	ND
Aguas et al[28]	M	25	MC	6	I	Non	VMS	Oui	Non	Non	Oui (1 mois)
Racine et al[29]	M	59	MC	6	I	Non	VP	Oui	Non	Oui : SAPL et HH	Oui (1mois)
McCabe et al[30]	F	35	MC	0	A	Non	VP, BPD, BPG, VS, VSH	Oui	Non	Non	ND
Di Fabio et al[31]	F	62	RCH	20	A	Non	VP, VS	Oui	Non	Non	ND
Georgescu et al [32]	M	42	MC	0	A	Non	VP	Non	Oui	Oui : SAPL et FVL	ND
Lefevre et al[33]	F	28	RCH	0.75	A	Non	LBP, VS	Non	Non	Non	Oui (16 mois)
Hagel et al[34]	M	24	MC	ND	I	Non	VP, VMS, VS	Oui	Oui	Non	ND
Jackson et al [35]	4F /4M	42,5* (22-65)	4RCH /4MC	22,5* (9-45)	A : 3 I : 5	ND	VP (3), VMS (5), VS (1)	Oui : 6 Non : 2	ND	Oui: 2: FVL (2), SAPL (1). Non : 6	ND
Maconi et al[36]	3F /5M	49* (35-59)	2RCH /6MC	15* (4-21)	A : 4 I : 4	Non (8)	VP (7), BPD ou BPG (3)	Oui : 1 Non : 7	Oui : 5 Non : 3	Oui: 5: AL (1), W(2), HH (4). Non : 3	Pas d'anticoagulation (4) Oui: 3. Non : 5

MICI: maladie inflammatoire chronique intestinale, TPM : thrombose porto-mésenterique, RCH: rectocolite hémorragique, MC: maladie de Crohn, ND: Non disponible, A: active, I: inactive, VP: veine porte, VMS: veine mésentérique inférieure, VS: veine splénique, BPG: branche portale gauche, BPD: branche portale droite, VSH: veines sus-hépatique, VCI: veine cave inférieure, DPC : déficit en protéine C, SAPL: syndrome des antiphospholipides, MFII : mutation du gène du facteur II, FVL : facteur V Leiden, AL: anticoagulant lupique, W: maladie de Willebrand, HH : hyperhomocystéinemie ◊: séries de cas, *: médiane (extrêmes).

CONCLUSION

En conclusion, la TPM au cours des MICI est probablement sous-estimée et peut survenir également en dehors d'une période d'activité de la MICI. Son diagnostic n'est pas toujours aisé pour 2 raisons principales : la TPM est souvent asymptomatique et lorsqu'elle ne l'est pas, ses symptômes peuvent mimer ceux d'une poussée de MICI. Dans notre étude, plus d'un tiers des TPM étaient diagnostiquées à un stade chronique lorsque les chances de reperméabilisation sont faibles. Pour ces raisons, lorsqu'une évaluation morphologique radiologique de la MICI est réalisée, une TPM devrait être systématiquement recherchée pour augmenter le diagnostic à un stade précoce. La réalisation d'un bilan de thrombophilie est essentielle, plus particulièrement à la recherche d'une hyperhomocystéinémie qui peut être prévenue par le dépistage systématique de carences vitaminiques. Le traitement anticoagulant permet un taux élevé de reperméabilisation notamment en cas de thrombose aigue.

REFERENCES

[1]. Condat B, Valla D. Nonmalignant portal vein thrombosis in adults. Nat Clin Pract Gastroenterol Hepatol 2006;3:505-15.

[2]. Plessier A, Darwish-Murad S, Hernandez-Guerra M, et al. Acute portal vein thrombosis unrelated to cirrhosis: a prospective multicenter follow-up study. Hepatology 2010;51:210-8.

[3]. Grainge MJ, West J, Card TR. Venous thromboembolism during active disease and remission in inflammatory bowel disease: a cohort study. Lancet 2010;375:657-63.

[4]. Danese S, Papa A, Saibeni S, et al. Inflammation and coagulation in inflammatory bowel disease: The clot thickens. Am J Gastroenterol 2007;102:174-86.

[5]. Remzi FH, Fazio VW, Oncel M, et al. Portal vein thrombi after restorative proctocolectomy. Surgery 2002;132:655-61; discussion 661-2.

[6]. Ball CG, MacLean AR, Buie WD, et al. Portal vein thrombi after ileal pouch-anal anastomosis: its incidence and association with pouchitis. Surg Today 2007;37:552-7.

[7]. Satsangi J, Silverberg MS, Vermeire S, et al. The Montreal classification of inflammatory bowel disease: controversies, consensus, and implications. Gut 2006;55:749-53.

[8]. Stange EF, Travis SP, Vermeire S, et al. European evidence based consensus on the diagnosis and management of Crohn's disease: definitions and diagnosis. Gut 2006;55 Suppl 1:i1-15.

[9]. Stange EF, Travis SP, Vermeire S, et al. European evidence-based Consensus on the diagnosis and management of ulcerative colitis: Definitions and diagnosis. J Crohns Colitis 2008;2:1-23.

[10]. DeLeve LD, Valla DC, Garcia-Tsao G. Vascular disorders of the liver. Hepatology 2009;49:1729-64.

[11]. Crowe A, Taffinder N, Layer GT, et al. Portal vein thrombosis in a complicated case of Crohn's disease. Postgrad Med J 1992;68:291-3.

[12]. Mathieu E, Fain O, Trinchet JC, et al. [Portal vein thrombosis: a rare complication of Crohn disease]. Rev Med Interne 1994;15:589-92.

[13]. Yada S, Hizawa K, Aoyagi K, et al. Portal hypertensive gastropathy due to chronic portal vein occlusion in Crohn's disease. Am J Gastroenterol 1998;93:1376-7.

[14]. Baddley JW, Singh D, Correa P, et al. Crohn's disease presenting as septic thrombophlebitis of the portal vein (pylephlebitis): case report and review of the literature. Am J Gastroenterol 1999;94:847-9.

[15]. Farkas LM, Nelson RL, Abcarian H. A case of portal venous system thrombosis in ulcerative colitis. J Am Coll Surg 2000;190:94.

[16]. Hagimoto T, Seo M, Okada M, et al. Portal vein thrombosis successfully treated with a colectomy in active ulcerative colitis: report of a case. Dis Colon Rectum 2001;44:587-90.

[17]. Junge U, Wienke J, Schuler A. Acute Budd-Chiari syndrome, portal and splenic vein thrombosis in a patient with ulcerative colitis associated with antiphospholipid antibodies and protein C deficiency. Z Gastroenterol 2001;39:845-52.

[18]. Mijnhout GS, Klinkenberg EC, Lycklama G, et al. Sepsis and elevated liver enzymes in a patient with inflammatory bowel disease: think of portal vein thrombosis. Dig Liver Dis 2004;36:296-300.

[19]. Verna EC, Larghi A, Faddoul SG, et al. Portal vein thrombosis associated with Fusobacterium nucleatum septicemia in a patient with ulcerative colitis. J Clin Gastroenterol 2004;38:611-2.

[20]. Hatoum OA, Spinelli KS, Abu-Hajir M, et al. Mesenteric venous thrombosis in inflammatory bowel disease. J Clin Gastroenterol 2005;39:27-31.

[21]. Guglielmi A, Fior F, Halmos O, et al. Transhepatic fibrinolysis of mesenteric and portal vein thrombosis in a patient with ulcerative colitis: a case report. World J Gastroenterol 2005;11:2035-8.

[22]. Ross AS, Gasparaitis A, Hurst R, et al. Superior mesenteric vein thrombosis after colectomy in a patient with Crohn's disease. Nat Clin Pract Gastroenterol Hepatol 2005;2:281-5; quiz 1 p following 285.

[23]. Molina-Infante J, Sanz-Garcia C, Catalina-Rodriguez MV, et al. [Massive abdominal vein thrombosis with acute liver failure and toxic megacolon as onset of ulcerative colitis]. Gastroenterol Hepatol 2005;28:551-4.

[24]. Shaked G, Czeiger D, Rozental A. Acute portal vein occlusion in a patient with Crohn's disease. J Gastroenterol Hepatol 2005;20:1472-3.

[25]. Ng SS, Yiu RY, Lee JF, et al. Portal venous gas and thrombosis in a Chinese patient with fulminant Crohn's colitis: a case report with literature review. World J Gastroenterol 2006;12:5582-6.

[26]. Palkovits J, Hafner M, Rand T, et al. Portal vein thrombosis in ulcerative colitis complicated by bleeding from gastric varices. Inflamm Bowel Dis 2007;13:365-6.

[27]. Latzman GS, Kornbluth A, Murphy SJ, et al. Use of an intravascular thrombectomy device to treat life-threatening venous thrombosis in a patient with Crohn's disease and G20210A prothrombin gene mutation. Inflamm Bowel Dis 2007;13:505-8.

[28]. Aguas M, Bastida G, Nos P, et al. Septic thrombophlebitis of the superior mesenteric vein and multiple liver abscesses in a patient with Crohn's disease at onset. BMC Gastroenterol 2007;7:22.

[29]. Racine A, Nahon S, Jouannaud V, et al. Portal vein thrombosis in a patient with quiescent Crohn's disease associated with hyperhomocysteinemia and antiphospholipid antibody syndrome 1-yr after an ileocecal resection. Am J Gastroenterol 2008;103:499-501.

[30]. McCabe JM, Mahadevan U, Vidyarthi A. An obscure harbinger. Difficult diagnosis of Crohn's Disease. Am J Med 2009;122:516-8.

[31]. Di Fabio F, Obrand D, Satin R, et al. Successful treatment of extensive splanchnic arterial and portal vein thrombosis associated with ulcerative colitis. Colorectal Dis 2009;11:653-5.

[32]. Georgescu E, Dumitrescu D, Ionescu R. Portal cavernoma in a patient with Crohn's disease associated with factor V Leiden mutation and antiphospholipid syndrome. J Gastrointestin Liver Dis 2010;19:449-52.

[33]. Lefevre A, Soyer P, Vahedi K, et al. Multiple intra-abdominal venous thrombosis in ulcerative colitis: role of MDCT for detection. Clin Imaging 2011;35:68-72.

[34]. Hagel S, Bruns T, Stallmach A, et al. A confocal view of the intestinal microcirculation in a patient with Crohn disease and portal vein thrombosis. Endoscopy 2011;43 Suppl 2 UCTN:E126-7.

[35]. Jackson CS, Fryer J, Danese S, et al. Mesenteric vascular thromboembolism in inflammatory bowel disease: a single center experience. J Gastrointest Surg 2011;15:97-100.

[36]. Maconi G, Bolzacchini E, Dell'Era A, et al. Portal vein thrombosis in inflammatory bowel diseases: A single-center case series. Journal of Crohn's and Colitis 2011.

[37]. Bruining DH, Siddiki HA, Fletcher JG, et al. Prevalence of penetrating disease and extraintestinal manifestations of Crohn's disease detected with CT enterography. Inflamm Bowel Dis 2008;14:1701-6.

[38]. Oussalah A, Gueant JL, Peyrin-Biroulet L. Meta-analysis: hyperhomocysteinaemia in inflammatory bowel diseases. Aliment Pharmacol Ther 2011;34:1173-84.

ANNEXES

Figure 2. Examen tomodensitométrique avec injection en coupes transversale et longitudinale montrant l'association d'une thrombose de la veine porte et d'une colite inflammatoire.

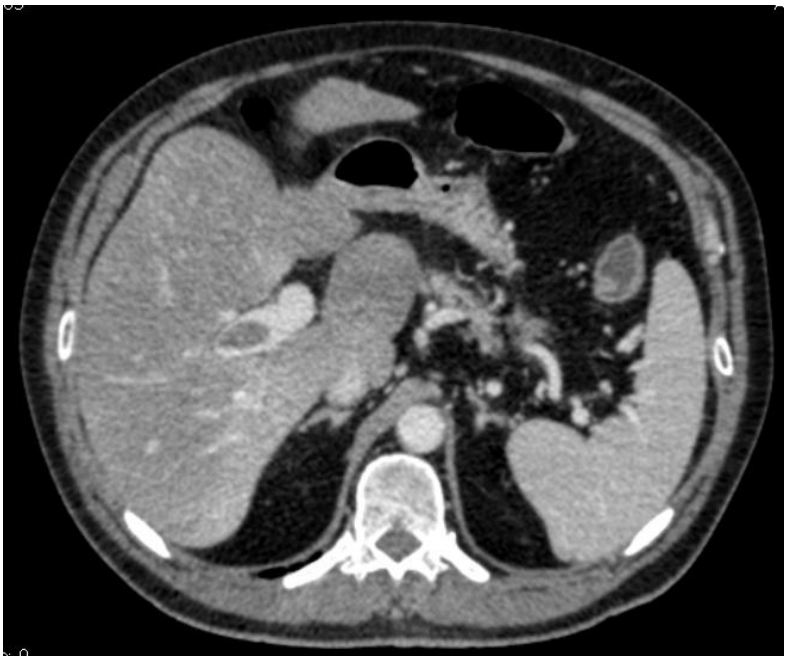

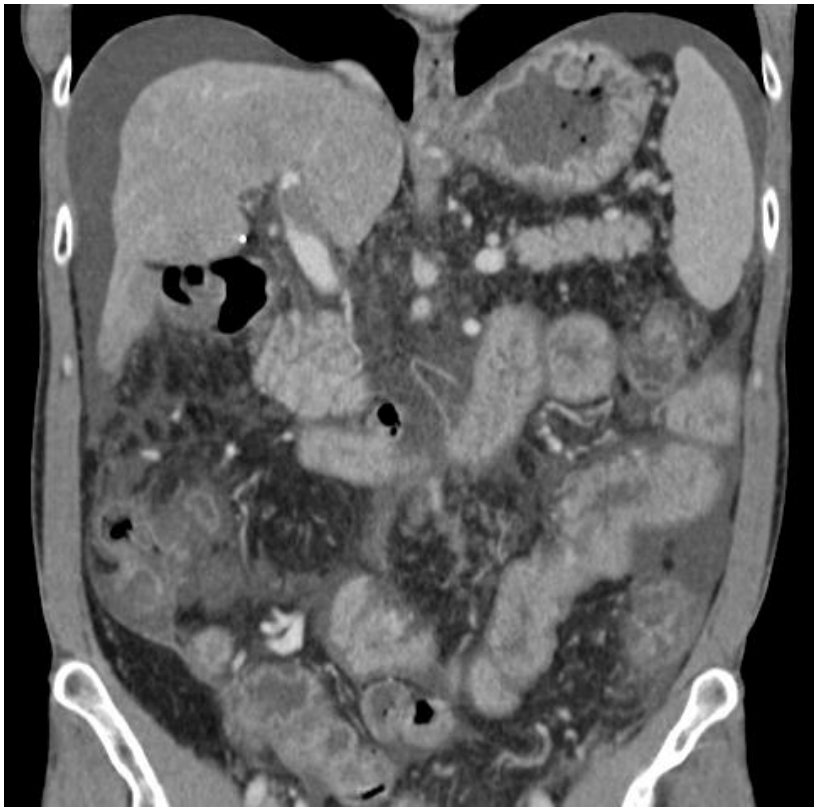

Figure 3. Différentes localisations des TPM

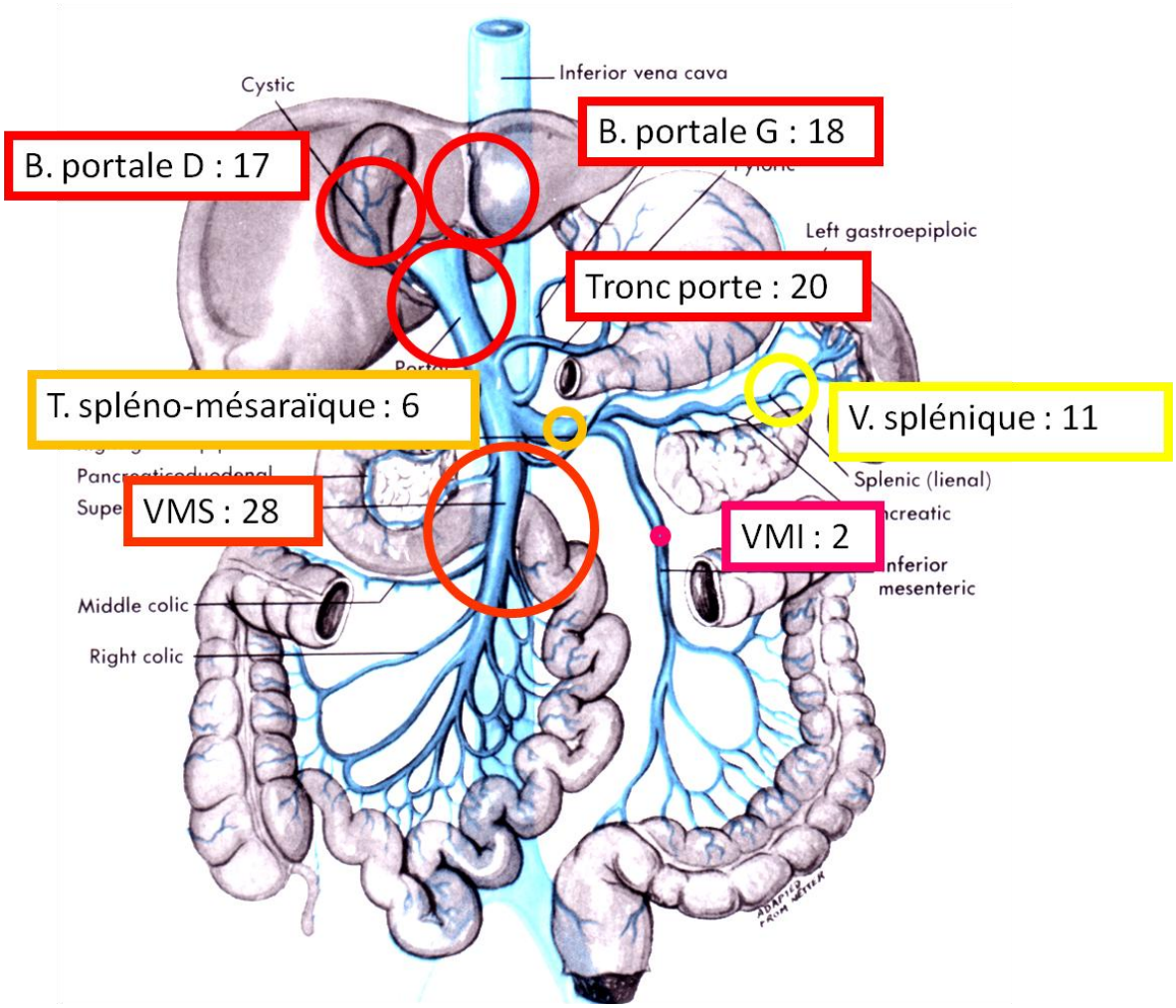
Inferior vena cava
Cystic
B. portale D : 17
B. portale G : 18
Left gastroepiploic
Tronc porte : 20
T. spléno-mésaraïque : 6
V. splénique : 11
Splenic (lienal)
VMS : 28
VMI : 2
Middle colic
Right colic

ORIGINAL ARTICLE

Portomesenteric Vein Thrombosis in Inflammatory Bowel Disease Patients

Cécilia Landman, Stéphane Nahon,* Jacques Cosnes,† Yoram Bouhnik,‡ Hedia Brixi-Benmansour,§ Guillaume Bouguen,‖ Jean-Frédéric Colombel,¶ Guillaume Savoye,** Benoit Coffin,†† Vered Abitbol,‡‡ Jerôme Filippi,§§ David Laharie,‖‖ Jacques Moreau,¶¶ Michel Veyrac,*** Matthieu Allez,††† and Philippe Marteau,‡‡‡ Groupe d'Etude Thérapeutique des Affections Inflammatoires du Tube Digestif*

Background: Inflammatory bowel disease (IBD) is associated with a high risk of deep venous thromboembolism. However, few data are available so far on portomesenteric vein thrombosis (PMVT). The aim of this study was to describe the characteristics of PMVT in patients with IBD.

Methods: A retrospective study was conducted at 13 GETAID (Groupe d'Etude Thérapeutique des Affections Inflammatoires du Tube Digestif) centers from January 1995 to June 2010. The following data were collected, using a standardized questionnaire: characteristics of IBD, disease status at the time of PMVT, PMVT characteristics and mode of discovery, concomitant prothrombotic disorders, anticoagulant therapy, and evolution of PMVT.

Results: Fifty cases (29 men and 21 women; median age, 41 years) were identified, including 14 patients with ulcerative colitis and 36 with Crohn's disease. Thirty-one patients (62%) presented with acute PMVT. Twenty-four patients had previously undergone surgical treatment, and IBD was active in 23 cases (77%) of acute thrombosis. The discovery of PMVT was fortuitous in 40% of our cases. Among the 43 patients screened for a prothrombotic disorder, abnormalities were observed in 17 patients (40%) (mainly hyperhomocysteinemia, $n = 12$). Forty-four patients (88%) were treated with anticoagulants. Recanalization of the vein was significantly more successful in patients with acute thrombosis (65% versus 37%, $P = 0.05$).

Conclusions: PMVT can occur when IBD is inactive, and its diagnosis was fortuitous in 40% of our cases. Screening for prothrombotic disorders is essential because it is positive in more than one third of cases.

(Inflamm Bowel Dis 2013;0:1–8)

Key Words: portomesenteric vein thrombosis, inflammatory bowel disease, hyperhomocysteinemia, anticoagulant therapy

Portomesenteric vein thrombosis (PMVT) is an obstruction of either the entire portal vein or its left or right branches, which sometimes extends to the splenic or mesenteric veins. Nonmalignant portal vein thrombosis (PVT) is rare in the industrialized countries,[1] and even rarer in patients without cirrhosis.[2] Usually, PVT is caused by a combination of local and general risk factors. The general risk factors, which are present in 50% to 70% of cases of PVT,[1,2] include inherited thrombophilia and acquired prothrombotic conditions, such as myeloproliferative diseases, antiphospholipid syndrome, and hyperhomocysteinemia. A local risk factor is identified in 20% to 30% of patients with PVT.[1,2]

Recent studies have emphasized the risk of venous thromboembolism in patients with inflammatory bowel disease (IBD),[3,4] but little is known about PMVT, which has mainly been reported as case report and in retrospective surgical studies.[5,6] The aim of this multicenter study was to describe the characteristics, risk factors, and outcome of PMVT in patients with IBD treated at referral centers.

PATIENTS AND METHODS

Study Design

In this retrospective multicenter study, all the gastroenterologists belonging to the GETAID (Groupe d'Etude Thérapeutique des Affections Inflammatoires du Tube Digestif) were contacted and requested to notify any cases of PMVT occurring among their patients with IBD from January 1995 to June 2010. PMVT was defined as thrombosis involving either one or several of the following veins: portal vein and its branches, superior mesenteric vein,

From the *Department of Hepato-Gastroenterology, Centre Hospitalier Intercommunal Le Raincy-Montfermeil, Montfermeil, France; †Department of Hepato-Gastroenterology, Hôpital Saint Antoine, Paris, France; ‡Department of Hepato-Gastroenterology, Hôpital Beaujon, Clichy, France; §Department of Hepato-Gastroenterology, Hôpital Robert Debré, Reims, France; ‖Department of Hepato-Gastroenterology, Hôpital Pontchaillou, Rennes, France; ¶Department of Hepato-Gastroenterology, Hôpital Huriez, Lille, France; **Department of Hepato-Gastroenterology, Hôpital Charles Nicolle, Rouen, France; ††Department of Hepato-Gastroenterology, Hôpital Louis Mourier, Colombes, France; ‡‡Department of Hepato-Gastroenterology, Hôpital Cochin, Paris, France; §§Department of Hepato-Gastroenterology, Hôpital de l'Archet, Nice, France; ‖‖Department of Hepato-Gastroenterology, Hôpital Haut–Lévêque, Pessac, France; ¶¶Department of Hepato-Gastroenterology, Hôpital Rangueil, Toulouse, France; ***Department of Hepato-Gastroenterology, Hôpital Saint–Eloi, Montpellier, France; †††Department of Hepato-Gastroenterology, Hôpital Saint Louis, Paris, France; and ‡‡‡Department of Hepato-Gastroenterology, Hôpital Lariboisière, Paris, France.

The authors have no conflicts of interest to disclose.

Reprints: Stéphane Nahon, Service d'hépatogastroentérologie, Centre Hospitalier Intercommunal Le Raincy-Montfermeil, 10 avenue du Général Leclerc, 93370 Montfermeil, France (e-mail: snahon@ch-montfermeil.fr).

Copyright © 2013 Crohn's & Colitis Foundation of America, Inc.

DOI 10.1097/MIB.0b013e31827eea5f

Published online.

splenic vein, splenic–mesenteric confluence, and inferior mesenteric vein. PMVT was diagnosed by a radiologist using ultrasound methods or computed tomography or both. Data on each patient were collected using a standardized questionnaire.

Questionnaire

Case Characteristics

Clinical data, risk factors for thrombosis, and inflammation markers (blood count, serum albumin, C-reactive protein level) were collected. Clinical data included demographics, IBD phenotype according to the Montreal system of classification,[7] disease duration, previous surgical history, and IBD activity and treatment at the onset of PMVT. The criterion for IBD activity was taken within 1 month of the last flare-up; disease activity was classified as mild, moderate, or severe according to European Crohn's and Colitis Organisation's grading of disease activity.[8,9]

PMVT Characteristics

Acute PMVT was defined as the demonstration of a thrombus within the vein[1] without any sign of cavernoma or without clinical or endoscopic signs of portal hypertension. Chronic PMVT was defined as a chronic obstruction of the vein, by the presence of clinical or morphologic signs of portal hypertension or collateral veins, often forming a portal cavernoma.[1]

The circumstances of diagnosis of PMVT, biological data including liver enzymes and prothrombin time, thrombosis site and characteristics, and portal hypertension signs (computed tomography and/or endoscopy) were reported. Diagnosis was considered fortuitous when PMVT was asymptomatic and discovered in a radiologic examination performed for another reason, mainly for the evaluation of IBD lesions. Type and duration of anticoagulant therapy and outcome (recanalization of the vein) were also assessed.

Statistical Analysis

Data were expressed as means ± standard deviations, or medians and ranges in the case of continuous data. Student's *t* test for quantitative variables and the chi-square test or Fisher's exact test for qualitative variables were used in the univariate analyses to compare patients with acute and chronic PMVT. A 2-tailed P value of <0.05 was taken to be statistically significant. Statistical analysis was performed using the SPSS software program (version 12.0).

RESULTS

Case Characteristics

Fifty cases of PMVT in patients with IBD (36 with Crohn's disease [CD] [72%] and 14 with ulcerative colitis [UC] [28%]), including 31 acute PMVT (62%), were identified by 13 centers. There were 17 cases notified in St. Antoine Hospital (Paris), 7 cases in Beaujon Hospital (Clichy), 6 cases in Robert Debré Hospital (Reims), and 3 cases or less in the 10 other centers. Main demographic and clinical characteristics of IBD at the time of PMVT diagnosis are presented in Table 1. PMVT occurred after a median disease duration of 10.1 years, but PMVT and IBD were diagnosed at the same time in 2 patients.

Twenty-four patients (48%) (17 with CD and 7 with UC) had a history of surgical treatment: colectomy in 10 patients (3 with CD and 7 with UC), ileocolic resection in 9 patients with CD, multiple small bowel resection in 8 patients with CD, anoperineal surgery in 3 patients with CD, and ileostomy in 3 patients (2 with CD and 1 with UC). The median time elapsing between surgical treatment and PMVT was 3.9 years (range, 0.1–25.8 years). Eight patients developed a PMVT within 1 month after the surgical treatment. The clinical characteristics, topography, and course of IBD at the onset of PMVT are shown in Table 1.

PMVT Characteristics

The site of thrombosis (Table 2) was the portal vein (n = 20, 40%), the right branch (n = 17, 34%), or the left branch (n = 18, 36%). Thrombosis could also involve the splenic vein (n = 11, 22%) or the splenomesenteric confluence (n = 6, 12%) and the superior (n = 28, 56%) or inferior mesenteric vein (n = 2, 4%). The same patient could have multiple thrombotic locations.

Seven patients presented with septic pylephlebitis. Nine patients (18%) had an associated thrombosis involving another site: deep leg vein thrombosis (n = 5), pulmonary embolism (n = 2), cerebral venous thrombosis (n = 2), and deep pelvic vein thrombosis (n = 1).

Thirty-one patients (62%) presented with acute PMVT, whereas 19 patients (38%) had signs of chronic thrombosis, including 7 cavernomas. The diagnosis of PMVT was fortuitous in 20 patients (40%). The circumstance of discovery tended to be more often fortuitous in patients with chronic thrombosis without significant differences (47% versus 33%; P = 0.4). Most frequent symptom was right upper quadrant pain in both acute (n = 15) and chronic (n = 7) thrombosis. Acute PMVT often presented with fever (n = 8), whereas chronic thrombosis with clinical signs of portal hypertension (splenomegaly, n = 2; ascites, n = 2). Radiologic and endoscopic signs of portal hypertension were detected in 16 patients (84% of chronic PMVT): portocaval collateral shunts (n = 9), splenomegaly (n = 9), ascites (n = 4), and endoscopic signs (n = 10).

Two patients with acute thrombosis of the superior mesenteric vein had features of intestinal ischemia; one of them underwent massive intestinal resection for this reason, which resulted in short bowel syndrome. Two others patients with chronic superior mesenteric vein thrombosis had signs of exudative enteropathy, and 2 patients with splenic thrombosis had splenic infarction.

There was no difference between acute and chronic thrombosis concerning the elevation of aminotransferases and a trend for more frequent elevation of gamma glutamyl transferase in acute PMVT (62% versus 35%; P = 0.1).

Risk factors of PMVT

When PMVT was diagnosed, IBD was inactive in 17 patients (35%) and active in 32 patients (65%) (Table 1). Activity

TABLE 1. IBD Clinical Characteristics and Phenotype According to the Montreal Classification at the Time of PMVT Diagnosis

	All PMVT	Acute PMVT	Chronic PMVT	*P*
Patients, *n* (%)	50	31 (62)	19 (38)	—
Sex: Male, *n* (%)	29 (58)	16 (52)	13 (68)	0.2
Age, median (range) (yr)	41 (19–69)	36.5 (21–69)	40 (19–69)	0.9
Disease duration, median (range) (yr)	10.1 (0–30.1)	11.3 (0–27.4)	15.7 (0–30.1)	0.2
Surgical history, *n* (%)	24 (48)	18 (58)	6 (42)	0.07
IBD phenotype according to the Montreal classification				
CD, *n* (%)	36 (72)	21 (68)	15 (79)	0.8
Age at diagnosis, *n*	A1 (<17 years): 3	2	1	1.0
	A2 (17–39 years): 28	15	13	0.4
	A3 (>39 years): 5	4	1	0.4
Disease location, *n*	L1 (ileal): 17	9	8	0.7
	L2 (colonic): 6	5	1	0.4
	L3 (ileocolonic): 12	6	6	0.5
	L4 (upper disease): 10	3	7	0.06
Disease behavior (*n*)	B1 (non stricturing/penetrating): 11	8	3	0.3
	B2 (stricturing): 17	6	11	0.01
	B3 (penetrating): 8	7	1	0.1
	p (perianal disease modifier): 9	6	3	0.7
Ulcerative colitis, *n* (%)	14 (28)	10 (32)	4 (21)	0.4
Extent (*n*)	E1 (proctitis): 0	0	0	—
	E2 (left-sided colitis): 5	3	2	0.6
	E3 (pancolitis): 9	7	2	0.6
IBD activity				
Active, *n* (%)	32 (65)	23 (77)	9 (47)	0.04*

*Statistically significant difference.

TABLE 2. Characteristics and Circumstances of Discovery of PMVT

	All PMVT	Acute PMVT	Chronic PMVT	*P*
Patients, *n* (%)	50	31 (62)	19 (38)	—
Site of thrombosis, *n* (%)				
Portal vein and/or its branches	35 (70)	23 (74)	12 (63)	0.4
Superior and/or inferior mesenteric vein	30 (60)	17 (55)	13 (68)	0.3
Splenic vein and/or splenomesenteric confluence	16 (32)	7 (26)	9 (47)	0.07
Circumstances of discovery, *n* (%)				
Symptomatic	30 (60)	20 (67)	10 (53)	0.4
Fortuitous	20 (40)	10 (33)	9 (47)	0.4
Postoperative: within 1 month of surgical treatment	8	5	3	—

PMVT, porto-mesenteric vein thrombosis, *: statistically significant difference.

TABLE 3. Prothrombotic Factors and Others Thrombosis Risk Factors, and Outcome of PMVT

	All PMVT	Acute PMVT	Chronic PMVT	*P*
Patients, *n* (%)	50	31 (62)	19 (38)	
Smokers, *n* (%)	19 (38)	12 (39)	7 (37)	0.9
Oestrogen therapy in females, *n* (%)	6 (29)	6 (40)	0	—
Postpartum, *n* (%)	2 (4)	2	0	—
Family history of deep vein thrombosis, *n* (%)	3 (6)	1	2	—
At least 1 prothrombotic factor, *n* (%)	17/43 (40)	8/28 (29)	9/15 (60)	0.04*
Recanalization rate of the vein during treatment, *n* (%)	27/44 (61)	20/28 (65)	7/16 (44)	0.06*

*Statistically significant difference.

of IBD could not be determined in 1 patient for the lack of relevant data. Chronic PMVT was diagnosed when IBD was inactive in 10 patients (53%), and we could not establish if it occurred during a period of activity. Twenty-three cases of acute PMVT occurred when IBD was active (77%) and 7 when IBD was inactive (77%). Among the later, 3 had other identified risk factors (contraceptive pill in 1 patient, smoking in 1 patient, hyperhomocysteinemia and antiphospholipid syndrome in the third patient).

Five patients (10%) had a suspicion of nodular regenerative hyperplasia of the liver. Six patients (12%) had a history of another liver disease: nonalcoholic steatohepatitis ($n = 2$), viral C hepatitis ($n = 1$), primary sclerosing cholangitis ($n = 1$), granulomatous hepatitis ($n = 1$), and viral C hepatitis associated with alcoholic cirrhosis ($n = 1$).

Thrombosis risk factors are presented in Table 3. Nineteen patients (38%) were current smokers and only 2 patients (4%) had a family history of deep vein thrombosis. Among women, 6 patients (29%) were taking oestrogen therapy and 2 PMVT occurred during postpartum.

A search for prothrombotic factors was conducted in the case of 43 patients (86%): the results are shown in Figure 1. At least 1 prothrombotic factor was detected in 17 patients, amounting to 40% of the patients who underwent this assessment. The most frequently observed risk factor was hyperhomocysteinemia, which was detected in 12 patients, corresponding to a profile of moderate acquired hyperhomocysteinemia associated with folate and vitamin B12 deficiency in 8 patients (no information about the vitamin levels was available in the case of the other 4 patients). Among the patients with hyperhomocysteinemia, 2 had UC and 10 had CD with ileal involvement. Four of these patients had history of ileocolic or multiple small bowel resection.

Outcome

Forty-four patients (88%) were given anticoagulant therapy, mostly in the form of vitamin K antagonists ($n = 40$). Recanalization of the vein with anticoagulation occurred in the case of 27 patients (61%) (Table 3). Recanalization was significantly more successful in patients with acute thrombosis (65% versus 37%; $P = 0.05$). The median time elapsing before recanalization was 2 months, and the maximum time was 16 months. However, no systematic radiological tests were performed to check the evolution of the thrombosis, and the rates of surveillance were very variable. There were no major episodes of gastrointestinal bleeding after anticoagulant therapy, and no significant impact of PMVT was observed on the course of IBD. Nineteen patients (43%) received long-term anticoagulant therapy, including 12 patients (63%) with thrombophilia.

DISCUSSION

We report herein 50 cases of PMVT in patients with IBD and discuss them together with 45 cases reported in the literature[10–35] (Table 4). The demographic data and disease characteristics are very close: no difference in gender, median age of 37 years, and median IBD duration of 8.5 years.

Thirty-eight percent of the patients in our series were diagnosed at a stage of chronic PMVT, and 36% in the literature[10–35] (Table 4). In these cases, diagnosis was often

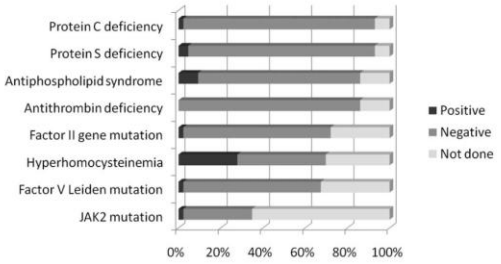

FIGURE 1. Results of the screening for prothrombotic factors. For the 43 patients who had a screening for prothrombotic factors, this figure represents the results. For each prothrombotic factor is represented: light gray, the proportion when it was not searched; dark gray, the proportion when it was negative; black, the proportion when it was positive. Squares represent the number of each positive abnormality.

TABLE 4. Review of the Literature on PMVT in Patients with IBD: Demographics, IBD and PMVT Characteristics, Prothrombotic Factors, and Outcome

Reference	Sex	Age	IBD Type	Disease Duration (yr)	IBD Activity	Postoperative	Thrombosis Site	Symptomatic PMVT	Chronic PMVT	Prothrombotic Factors	Recanalization
Crowe et al[10]	M	42	CD	27	A	Yes	PV, SMV, SV	Yes	No	No	NA
Mathieu et al[11]	F	19	CD	5	A	No	LPB, SMV	No	Yes	No	NA
Yada et al[12]	M	35	CD	7	A	No	RPB	No	Yes	NA	No anticoagulation
Baddley et al[13]	M	41	CD	0	A	No	PV, SMV	Yes	No	NA	No anticoagulation
Farkas et al[14]	M	32	UC	NA	A	Yes	PV, SMV, SV	Yes	No	No	No
Hagimoto et al[15]	F	38	UC	0.25	A	No	PV	No	No	No	Yes (3 mo)
Junge et al[16]	F	17	UC	4	A	No	PV, SV	No	Yes	Yes: APS and protein C deficiency	No
Mijnhout et al[17]	M	42	UC	1	A	No	LPB, PV	Yes	No	No	Yes (2 mo)
Verna et al[18]	M	56	UC	NA	A	No	RPB	Yes	No	No	No
Hatoum et al[19]	4F/2M	51 (24–79)	3 UC/3 CD	NA	A: 2 I: 4	Yes: 4 No: 2	SMV (6), PV (3), IVC (1)	Yes: 5 No: 1	Yes: 2 No: 4	Yes: 1, factor V Leiden; No: 5	NA
Guglielmi et al[20]	F	40	UC	0	A	No	RPB, SMV, PV	Yes	No	No	Yes (6 mo)
Ross et al[21]	F	18	CD	1	I	No	SMV	Yes	No	NA	NA
Molina-Infante et al[22]	F	32	UC	0	A	No	SMV, SV, PV, SHV	Yes	NA	NA	No
Shaked et al[23]	F	23	CD	10	A	No	SMV, SV, PV	Yes	No	No	Yes (1 mo)
Ng et al[24]	M	19	CD	1	A	No	PV	No	No	NA	No anticoagulation
Palkovits et al[25]	F	35	UC	14	A	No	PV, SMV, SV	Yes	Yes	No	No
Latzman et al[26]	F	27	CD	1	A	Yes	RPB, LPB, SMV, PV	Yes	No	Yes, factor II gene mutation	NA
Aguas et al[27]	M	25	CD	6	I	No	SMV	Yes	No	No	Yes (1 mo)
Racine et al[28]	M	59	CD	6	I	No	PV	Yes	No	Yes: APS and HH	Yes (1 mo)
McCabe et al[29]	F	35	CD	0	A	No	PV, RPB, LPB, SV, SHV	Yes	No	No	NA
Di Fabio et al[30]	F	62	UC	20	A	No	PV, SV	Yes	No	No	NA
Georgescu et al[31]	M	42	CD	0	A	No	PV	No	Yes	Yes: APS and factor V Leiden	NA
Lefevre et al[32]	F	28	UC	0.75	A	No	LPB, SV	No	No	No	Yes (16 mo)
Hagel et al[33]	M	24	CD	NA	I	No	PV, SMV, SV	Yes	Yes	No	NA

TABLE 4 (*Continued*)

Reference	Sex	Age	IBD Type	Disease Duration (yr)	IBD Activity	Postoperative	Thrombosis Site	Symptomatic PMVT	Chronic PMVT	Prothrombotic Factors	Recanalization
Jackson et al[34]	4F/4M	42.5 (22–65)	4 UC/4 CD	22.5 (9–45)	A: 3 I: 5	NA	PV (3), SMV (5), SV (1)	Yes: 6 No: 2	NA	Yes: 2: factor V Leiden (2), APS (1). No: 6	NA
Maconi et al[35]	3F/5M	49 (35–59)	2 UC/6 CD	15 (4–21)	A: 4 I: 4	No: 8	PV (7), RPB or LPB (3)	Yes: 1 No: 7	Yes: 5 No: 3	Yes: 5: LA (1), W (2), HH (4). No: 3	No anticoagulation (4); Yes: 3; No: 5

For case series, values are represented as median (range).

A, active; APS, antiphospholipid syndrome; HH, hyperhomocysteinemia; I, inactive; IVC, inferior vena cava; LA, lupus anticoagulant; LPB, left portal branch; NA, not available; PV, portal vein; RPB, right portal branch; SHV, sus-hepatic veins; SMV, superior mesenteric vein; SV, splenic vein; W, elevated von Willebrand factors levels.

fortuitous, and there was a low chance of venous recanalization after anticoagulation. One reason why PMVT may go unnoticed at the acute phase is that the symptoms of acute thrombosis can be mistaken with the signs of active IBD. Indeed, when the PMVT is symptomatic, the most frequent symptoms are abdominal pain, fever, and inflammatory syndrome (making difficult to assess IBD activity with only clinical and biologic signs). PMVT was found to be asymptomatic in 40% of our patients, which suggests that the occurrence of PMVT during IBD is probably underestimated. It was not possible to calculate precisely the prevalence or incidence of PMVT in our whole series. In the patients diagnosed at the St. Antoine Hospital, the prevalence was estimated to be approximately 2.4 per 1000 (17 PMVT cases in a cohort of 7000 patients with IBD), but it is probably underestimated. In fact, PMVT go often unnoticed, and there was no systematic radiologic screening. In a series of 357 patients with CD who had computed tomography enterography, Bruining et al[36] found 6 cases (1.7%) of portal or mesenteric thrombosis.

Usually, PMVT is caused by a combination of general and local risk factors. Several previous studies described PMVT in patients with IBD who had recently undergone operation.[5,6] In our study, only 8 patients presented with PMVT in the postoperative period. The presence of cirrhosis is another major confounding factor, but only 1 patient was diagnosed with cirrhosis. In our study, acute PMVT occurred when IBD was inactive in 7 patients (23%), which is similar to the 26% recorded in the literature[10–35] (Table 4). Chronic PMVT was diagnosed when IBD was inactive in 10 patients (53%), but thrombosis could have occurred during a previous flare and go unnoticed. Prothrombotic conditions were found in one third of the cases of PMVT in our series and 24% of cases in the literature (Table 4). Hyperhomocysteinemia is the most frequently observed prothrombotic condition. It can be caused by vitamin deficiency (folate, vitamin B6, and vitamin B12), which is often observed in IBD as the result of undernutrition, malabsorption of vitamins because of ileal disease or resection, or hypercatabolism.[38] Patients with IBD should be regularly screened and treated for vitamin deficiency, but it is presently unknown to which extent this would decrease the risk of thrombotic complications. The risk of venous thromboembolism is increased in patients with IBD not only at times of flare-up[3] but also during periods of remission.[3]

Our study and literature data show that anticoagulant therapy is generally effective, allowing recanalization of the vein, especially in patients with acute thrombosis. In the case reports published so far, few data were given on recanalization[10–35] (Table 4), as only half of the patients had a follow-up; based on these data, the recanalization rate was 50%. In patients with acute PVT not associated with cirrhosis, early anticoagulation therapy allows recanalization in 38% to 50%.[1,2] The rate of recanalization observed in the present study was even higher (65%) in the case of patients with acute thrombosis. This high rate of recanalization may be partly attributable to the high prevalence of superior mesenteric and splenic vein thrombosis, which give better chances of recanalization,[2] but it also suggests that

the outcome of PMVT is better in IBD than in other patients without IBD.

A limitation of this study is that it was a retrospective study in which some elements usually required to assess the clinicobiologic scores of IBD activity were either missing or difficult to interpret in the context of acute PMVT. Assessment of IBD activity with endoscopic would have been interesting but was most often missing.

In conclusion, PMVT during IBD is probably underestimated and do not always occur during the periods of activity. The diagnosis can be tricky, and PMVT is often asymptomatic. In this study, more than one third of PMVT are discovered at a chronic stage when the chances of recanalization are low. For these reasons, when performing a radiologic assessment of IBD, PMVT should be searched to increase early diagnosis. Screening for prothrombotic conditions is essential, especially hyperhomocysteinemia, which could be prevented by screening for vitamin deficiency. Anticoagulant therapy results in a high rate of recanalization, especially in case of patients with acute thrombosis.

ACKNOWLEDGMENTS

The authors thank Dr. Joana Torres and Dr. Bertrand Condat for their assistance in manuscript preparation as well as investigators B. Lesgourgues (Montfermeil), P. Seksik (Paris), L. Beaugerie (Paris), I. Nion-Larmurier (Paris), P. B. Messing (Clichy), C. Stefanescu (Clichy), O. Oueslati (Clichy), G. Cadiot (Reims), B. Bernard-Chabert (Reims), C. Castex (Reims), J. F. Bretagne (Rennes), A. Cortot (Lille), D. J. Branche (Lille), E. Jadot (Lille), A. Delommez (Lille), E. Lerebours (Rouen), J. M. Sabaté (Colombes), P. Jouët (Colombes), S. Chaussade (Paris), X. Hebuterne (Nice), J. Moreau (Toulouse). They also thank Mme P. Détré (Paris) and Mme J. Démolin (Lille) for their technical assistance.

Author Contributions: *Conception, design, collection and interpretation of data, and manuscript preparation:* Cécilia Landman. *Conception, design, interpretation of data and manuscript preparation:* Stéphane Nahon and Philippe Marteau. *Manuscript preparation:* Jacques Cosnes, Yoram Bouhnik, Hedia Brixi-Benmansour, Guillaume Bouguen, Guillaume Savoye, Benoit Coffin, Vered Abitbol, Jerôme Filippi, David Laharie, Jacques Moreau, Michel Veyrac, and Matthieu Allez. *Interpretation of data and manuscript preparation:* Jean-Frédéric Colombel.

REFERENCES

1. Condat B, Valla D. Nonmalignant portal vein thrombosis in adults. *Nat Clin Pract Gastroenterol Hepatol.* 2006;3:505–515.
2. Plessier A, Darwish-Murad S, Hernandez-Guerra M, et al. Acute portal vein thrombosis unrelated to cirrhosis: a prospective multicenter follow-up study. *Hepatology.* 2010;51:210–218.
3. Grainge MJ, West J, Card TR. Venous thromboembolism during active disease and remission in inflammatory bowel disease: a cohort study. *Lancet.* 2010;375:657–663.
4. Danese S, Papa A, Saibeni S, et al. Inflammation and coagulation in inflammatory bowel disease: the clot thickens. *Am J Gastroenterol.* 2007;102:174–186.
5. Remzi FH, Fazio VW, Oncel M, et al. Portal vein thrombi after restorative proctocolectomy. *Surgery.* 2002;132:655–661; discussion 661–662.
6. Ball CG, MacLean AR, Buie WD, et al. Portal vein thrombi after ileal pouch-anal anastomosis: its incidence and association with pouchitis. *Surg Today.* 2007;37:552–557.
7. Satsangi J, Silverberg MS, Vermeire S, et al. The Montreal classification of inflammatory bowel disease: controversies, consensus, and implications. *Gut.* 2006;55:749–753.
8. Stange EF, Travis SP, Vermeire S, et al. European evidence based consensus on the diagnosis and management of Crohn's disease: definitions and diagnosis. *Gut.* 2006;55:i1–i15.
9. Stange EF, Travis SP, Vermeire S, et al. European evidence-based consensus on the diagnosis and management of ulcerative colitis: definitions and diagnosis. *J Crohns Colitis.* 2008;2:1–23.
10. Crowe A, Taffinder N, Layer GT, et al. Portal vein thrombosis in a complicated case of Crohn's disease. *Postgrad Med J.* 1992;68:291–293.
11. Mathieu E, Fain O, Trinchet JC, et al. [Portal vein thrombosis: a rare complication of Crohn disease]. *Rev Med Interne.* 1994;15:589–592.
12. Yada S, Hizawa K, Aoyagi K, et al. Portal hypertensive gastropathy due to chronic portal vein occlusion in Crohn's disease. *Am J Gastroenterol.* 1998;93:1376–1377.
13. Baddley JW, Singh D, Correa P, et al. Crohn's disease presenting as septic thrombophlebitis of the portal vein (pylephlebitis): case report and review of the literature. *Am J Gastroenterol.* 1999;94:847–849.
14. Farkas LM, Nelson RL, Abcarian H. A case of portal venous system thrombosis in ulcerative colitis. *J Am Coll Surg.* 2000;190:94.
15. Hagimoto T, Seo M, Okada M, et al. Portal vein thrombosis successfully treated with a colectomy in active ulcerative colitis: report of a case. *Dis Colon Rectum.* 2001;44:587–590.
16. Junge U, Wienke J, Schuler A. Acute Budd-Chiari syndrome, portal and splenic vein thrombosis in a patient with ulcerative colitis associated with antiphospholipid antibodies and protein C deficiency. *Z Gastroenterol.* 2001;39:845–852.
17. Mijnhout GS, Klinkenberg EC, Lycklama G, et al. Sepsis and elevated liver enzymes in a patient with inflammatory bowel disease: think of portal vein thrombosis. *Dig Liver Dis.* 2004;36:296–300.
18. Verna EC, Larghi A, Faddoul SG, et al. Portal vein thrombosis associated with *Fusobacterium nucleatum* septicemia in a patient with ulcerative colitis. *J Clin Gastroenterol.* 2004;38:611–612.
19. Hatoum OA, Spinelli KS, Abu-Hajir M, et al. Mesenteric venous thrombosis in inflammatory bowel disease. *J Clin Gastroenterol.* 2005;39:27–31.
20. Guglielmi A, Fior F, Halmos O, et al. Transhepatic fibrinolysis of mesenteric and portal vein thrombosis in a patient with ulcerative colitis: a case report. *World J Gastroenterol.* 2005;11:2035–2038.
21. Ross AS, Gasparaitis A, Hurst R, et al. Superior mesenteric vein thrombosis after colectomy in a patient with Crohn's disease. *Nat Clin Pract Gastroenterol Hepatol.* 2005;2:281–285; quiz 1 p following 285.
22. Molina-Infante J, Sanz-Garcia C, Catalina-Rodriguez MV, et al. [Massive abdominal vein thrombosis with acute liver failure and toxic megacolon as onset of ulcerative colitis]. *Gastroenterol Hepatol.* 2005;28:551–554.
23. Shaked G, Czeiger D, Rozental A. Acute portal vein occlusion in a patient with Crohn's disease. *J Gastroenterol Hepatol.* 2005;20:1472–1473.
24. Ng SS, Yiu RY, Lee JF, et al. Portal venous gas and thrombosis in a Chinese patient with fulminant Crohn's colitis: a case report with literature review. *World J Gastroenterol.* 2006;12:5582–5586.
25. Palkovits J, Hafner M, Rand T, et al. Portal vein thrombosis in ulcerative colitis complicated by bleeding from gastric varices. *Inflamm Bowel Dis.* 2007;13:365–366.
26. Latzman GS, Kornbluth A, Murphy SJ, et al. Use of an intravascular thrombectomy device to treat life-threatening venous thrombosis in a patient with Crohn's disease and G20210A prothrombin gene mutation. *Inflamm Bowel Dis.* 2007;13:505–508.
27. Aguas M, Bastida G, Nos P, et al. Septic thrombophlebitis of the superior mesenteric vein and multiple liver abscesses in a patient with Crohn's disease at onset. *BMC Gastroenterol.* 2007;7:22.
28. Racine A, Nahon S, Jouannaud V, et al. Portal vein thrombosis in a patient with quiescent Crohn's disease associated with hyperhomocysteinemia and antiphospholipid antibody syndrome 1-yr after an ileocecal resection. *Am J Gastroenterol.* 2008;103:499–501.
29. McCabe JM, Mahadevan U, Vidyarthi A. An obscure harbinger. Difficult diagnosis of Crohn's disease. *Am J Med.* 2009;122:516–518.

30. Di Fabio F, Obrand D, Satin R, et al. Successful treatment of extensive splanchnic arterial and portal vein thrombosis associated with ulcerative colitis. *Colorectal Dis.* 2009;11:653–655.
31. Georgescu E, Dumitrescu D, Ionescu R. Portal cavernoma in a patient with Crohn's disease associated with factor V Leiden mutation and antiphospholipid syndrome. *J Gastrointestin Liver Dis.* 2010;19:449–452.
32. Lefevre A, Soyer P, Vahedi K, et al. Multiple intra-abdominal venous thrombosis in ulcerative colitis: role of MDCT for detection. *Clin Imaging.* 2011;35:68–72.
33. Hagel S, Bruns T, Stallmach A, et al. A confocal view of the intestinal microcirculation in a patient with Crohn disease and portal vein thrombosis. *Endoscopy*. 2011;43:E126–E127.
34. Jackson CS, Fryer J, Danese S, et al. Mesenteric vascular thromboembolism in inflammatory bowel disease: a single center experience. *J Gastrointest Surg.* 2011;15:97–100.
35. Maconi G, Bolzacchini E, Dell'Era A, et al. Portal vein thrombosis in inflammatory bowel diseases: a single-center case series. *J Crohns Colitis*. 2011.
36. Bruining DH, Siddiki HA, Fletcher JG, et al. Prevalence of penetrating disease and extraintestinal manifestations of Crohn's disease detected with CT enterography. *Inflamm Bowel Dis.* 2008;14:1701–1706.
37. Koutroubakis IE, Petinaki E, Anagnostopoulou E, et al. Anti-cardiolipin and anti-beta2-glycoprotein I antibodies in patients with inflammatory bowel disease. *Dig Dis Sci.* 1998;43:2507–2512.
38. Oussalah A, Gueant JL, Peyrin-Biroulet L. Meta-analysis: hyperhomocysteinaemia in inflammatory bowel diseases. *Aliment Pharmacol Ther.* 2011;34:1173–1184.
39. Tsiolakidou G, Koutroubakis IE. Thrombosis and inflammatory bowel disease-the role of genetic risk factors. *World J Gastroenterol.* 2008;14: 4440–4444.

Le risque de thrombose veineuse profonde est augmenté au cours des maladies inflammatoires chroniques intestinales (MICI). Cependant, les données concernant les thromboses porto-mésentériques (TPM) sont rares. Le but de cette étude était de décrire les caractéristiques des TPM au cours des MICI.

Patients et méthodes : une étude rétrospective a été menée dans 13 centres du GETAID, entre janvier 1995 et juin 2010. Les données suivantes ont été recueillies à partir d'un questionnaire standardisé : caractéristiques de la MICI, activité de la maladie au moment de la TPM, caractéristiques et mode de révélation de la TPM, facteurs de thrombophilie, traitement anticoagulant et évolution.

Résultats : 50 cas de TPM (29 hommes et 21 femmes; âge médian 41 ans) ont été identifiés. Quatorze patients avaient une rectocolite hémorragique et 36 une maladie de Crohn. Trente et un patients (62%) ont présenté une TPM aigue. La MICI était active dans 23 (77%) des 31 cas de TPM aigue. Les circonstances de diagnostic de la TPM étaient fortuites dans 40% des cas. Parmi les 43 patients chez lesquels un bilan de thrombophilie a été réalisé, au moins 1 anomalie prothrombotique a été identifiée chez 17 patients (40%) (principalement une hyperhomocystéinemie, n=12). Quarante-quatre patients (88%) ont reçu un traitement anticoagulant. Le taux de reperméabilisation était significativement plus élevé en cas de thrombose aigue (65% versus 37%, p=0,05).

Conclusion : dans cette série rétrospective, une TPM peut survenir lorsque la MICI est inactive et son diagnostic est fortuit dans 40% des cas. La recherche d'une anomalie prothrombotique est essentielle car elle est présente dans plus d'un tiers des cas.

MOTS CLEFS
Thrombose porto-mésentérique, maladie inflammatoire chronique intestinale, hyperhomocystéinémie, traitement anticoagulant.

PORTOMESENTERIC VEIN THROMBOSIS IN INFLAMMATORY BOWEL DISEASE PATIENTS

Background: Inflammatory bowel disease (IBD) is associated with a high risk of deep venous thromboembolism. However, few data are available so far on portomesenteric vein thrombosis (PMVT). The aim of this study was to describe the characteristics of PMVT in patients with IBD.

Methods: A retrospective study was conducted at 13 GETAID (Groupe d'Etude Thérapeutique des Affections Inflammatoires du Tube Digestif) centers from January 1995 to June 2010. The following data were collected, using a standardized questionnaire: characteristics of IBD, disease status at the time of PMVT, PMVT characteristics and mode of discovery, concomitant prothrombotic disorders, anticoagulant therapy, and evolution of PMVT.

Results: Fifty cases (29 men and 21 women; median age, 41 years) were identified, including 14 patients with ulcerative colitis and 36 with Crohn's disease. Thirty-one patients (62%) presented with acute PMVT. Twenty-four patients had previously undergone surgical treatment, and IBD was active in 23 cases (77%) of acute thrombosis. The discovery of PMVT was fortuitous in 40% of our cases. Among the 43 patients screened for a prothrombotic disorder, abnormalities were observed in 17 patients (40%) (mainly hyperhomocysteinemia, n = 12). Forty-four patients (88%) were treated with anticoagulants. Recanalization of the vein was significantly more successful in patients with acute thrombosis (65% versus 37%, P = 0.05).

Conclusions: PMVT can occur when IBD is inactive, and its diagnosis was fortuitous in 40% of our cases. Screening for prothrombotic disorders is essential because it is positive in more than one third of cases.

KEY WORDS
Portomesenteric vein thrombosis, inflammatory bowel disease, hyperhomocysteinemia, anticoagulant therapy.

UFR : Faculté de médecine Paris Descartes (Paris V), 15 rue de l'école de médecine, 75270 Paris cedex 06