



HAL
open science

Apport d'une technique de biologie moléculaire (ONYCHODIA[®], Bioadvance) dans le diagnostic biologique des onychomycoses

Catherine Rolland

► **To cite this version:**

Catherine Rolland. Apport d'une technique de biologie moléculaire (ONYCHODIA[®], Bioadvance) dans le diagnostic biologique des onychomycoses. Sciences pharmaceutiques. 2006. dumas-01165697

HAL Id: dumas-01165697

<https://dumas.ccsd.cnrs.fr/dumas-01165697>

Submitted on 19 Jun 2015

HAL is a multi-disciplinary open access archive for the deposit and dissemination of scientific research documents, whether they are published or not. The documents may come from teaching and research institutions in France or abroad, or from public or private research centers.

L'archive ouverte pluridisciplinaire **HAL**, est destinée au dépôt et à la diffusion de documents scientifiques de niveau recherche, publiés ou non, émanant des établissements d'enseignement et de recherche français ou étrangers, des laboratoires publics ou privés.

AVERTISSEMENT

Ce document est le fruit d'un long travail approuvé par le jury de soutenance et mis à disposition de l'ensemble de la communauté universitaire élargie.

Il n'a pas été réévalué depuis la date de soutenance.

Il est soumis à la propriété intellectuelle de l'auteur. Ceci implique une obligation de citation et de référencement lors de l'utilisation de ce document.

D'autre part, toute contrefaçon, plagiat, reproduction illicite encourt une poursuite pénale.

Contact au SICD1 de Grenoble : **thesebum@ujf-grenoble.fr**

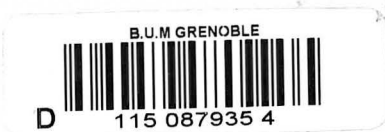LIENS

Code de la Propriété Intellectuelle. articles L 122. 4

Code de la Propriété Intellectuelle. articles L 335.2- L 335.10

<http://www.cfcopies.com/juridique/droit-auteur>

<http://www.culture.gouv.fr/culture/infos-pratiques/droits/protection.htm>



1^{er} exemplaire

**UNIVERSITE JOSEPH FOURIER
FACULTE DE PHARMACIE DE GRENOBLE**

Année 2006

N° 7033

**Apport d'une technique de biologie moléculaire
(ONYCHODIAG®, Bioadvance) dans le diagnostic biologique
des onychomycoses**

MEMOIRE

**PRESENTE POUR L'OBTENTION DU DIPLOME D'ETUDES SPECIALISEES
DE BIOLOGIE MEDICALE**

DIPLOME D'ETAT

Conformément aux dispositions du décret n°88.996 du 19 octobre 1998 tient lieu de

THESE

Présenté à la Faculté de Pharmacie de GRENOBLE

Et soutenu publiquement le 4 juillet 2006


Par Catherine ROLLAND

Née le 29 avril 1978 à Voiron (Isère)

DEVANT LE JURY COMPOSE DE

Président du jury : Monsieur le Professeur A.Favier

Membres : Monsieur le Professeur H.Pelloux
 Madame le Professeur M.T.Leccia
 Madame le Docteur O.Faure



UNIVERSITE JOSEPH FOURIER
FACULTE DE PHARMACIE DE GRENOBLE

Année 2006

N°

Apport d'une technique de biologie moléculaire
(ONYCHODIAG®, Bioadvance) dans le diagnostic biologique
des onychomycoses

MEMOIRE

**PRESENTE POUR L'OBTENTION DU DIPLOME D'ETUDES SPECIALISEES
DE BIOLOGIE MEDICALE**

DIPLOME D'ETAT

Conformément aux dispositions du décret n°88.996 du 19 octobre 1998 tient lieu de

THESE

Présenté à la Faculté de Pharmacie de GRENOBLE

Et soutenu publiquement le 4 juillet 2006

Par Catherine ROLLAND

Née le 29 avril 1978 à Voiron (Isère)

DEVANT LE JURY COMPOSE DE

Président du jury : Monsieur le Professeur A.Favier

Membres : Monsieur le Professeur H.Pelloux

Madame le Professeur M.T.Leccia

Madame le Docteur O.Faure



UNIVERSITE JOSEPH FOURIER
FACULTE DE PHARMACIE DE GRENOBLE
Domaine de la Merci 38700 LA TRONCHE

Doyen de la Faculté : M. le Professeur P. DEMENGE
Vice-Doyenne : Mme A. VILLET

PROFESSEURS DE PHARMACIE

BAKRI	Abdelaziz	Pharmacie Galénique
BURMEISTER	Wilhelm	Biophysique
CALOP	Jean	Pharmacie Clinique et Bio-Technique
DANEL	Vincent	Toxicologie
DECOUT	Jean-Luc	Chimie Bio-Inorganique
DEMENGE	Pierre	Physiologie / Pharmacologie
DROUET	Emmanuel	Immunologie / Microbiologie / Biotechnologie
FAVIER	Alain	Biochimie / Biotechnologie
GOULON	Chantal	Biophysique
GRILLOT	Renée	Parasitologie
LECLERC	Gérard	Chimie Organique
MARIOTTE	Anne-Marie	Pharmacognosie
PEYRIN	Eric	Chimie Analytique
RIBUOT	Christophe	Physiologie / Pharmacologie
ROUSSEL	Anne-Marie	Biochimie
SEIGLE-MURANDI	Françoise	Botanique et Cryptogamie
STEIMAN	Régine	Biologie Cellulaire
WOUESSIDJEW	Denis	Pharmacie Galénique

PROFESSEUR ASSOCIE (PAST)

CHAMPON	Bernard	Pharmacie Clinique
----------------	---------	--------------------

MAITRES DE CONFERENCES DE PHARMACIE

ALDEBERT	Delphine	Parasitologie
ALLENET	Benoît	Pharmacie Clinique
BARTOLI	Marie-Hélène	Pharmacie Clinique et Biotechn.
BOUMENDJEL	Ahcène	Pharmacognosie
BRETON	Jean	Parasitologie
CHOISNARD	Luc	Pharmacotechnie et génie de la formulation
DELETRAZ	Martine	Droit Pharmaceutique Economie
DEMEILLERS	Christine	Biochimie
DESIRE	Jérôme	Chimie Bioorganique
DIJOUX-FRANCA	Marie-Geneviève	Pharmacognosie
DURMORT-MEUNIER	Claire	Virologie
ESNAULT	Danielle	Chimie Analytique
FAURE	Patrice	Biochimie
FAURE-JOYEUX	Marie	Physiologie-Pharmacologie
FOUCAUD-GAMEN	Jacqueline	Immunologie
GEZE	Annabelle	Pharmacotechnie Galénique
GERMI	Raphaële	Bactériologie
GILLY	Catherine	Chimie Thérapeutique
GODIN-RIBUOT	Diane	Physiologie – Pharmacologie
GROSSET	Catherine	Chimie Analytique
GUIRAUD	Pascale	Biologie Cellulaire et Génétique
HININGER-FAVIER	Isabelle	Biochimie
KRIVOBOK	Serge	Botanique – Cryptogamie
MORAND	Jean-Marc	Chimie Thérapeutique
NICOLLE	Edwige	Chimie Organique / Chimie Thérapeutique
PINEL	Claudine	Parasitologie
RAVEL	Anne	Chimie Analytique
RAVELET	Corinne	Chimie Analytique
RIONDEL	Jacqueline	Physiologie - Pharmacologie
SEVE	Michel	Ens. Physique / Rech. Biochimie
TARBOURIECH	Nicolas	
VANHAVERBEKE	Cécile	Chimie Bio-Inorganique
VILLEMAIN	Danielle	Mathématiques / Informatique
VILLET	Annick	Chimie Analytique
PROFESSEUR AGREGE (PRAG)		
ROUTABOUL	Christel	Chimie Générale

Remerciements

A Monsieur le Professeur Alain Favier

pour l'honneur qu'il me fait de présider ce jury de thèse
pour m'avoir fait apprécier les cours de biochimie et découvrir la biologie médicale

A Monsieur le Professeur Hervé Pelloux

pour m'avoir permis de réaliser ce travail au sein du laboratoire de Parasitologie-
Mycologie
pour l'honneur qu'il me fait de juger ce travail

A Madame le Professeur Marie-Thérèse Leccia

pour avoir accepté de bien vouloir participer à ce jury de thèse et juger ce travail

A Madame le Docteur Odile Faure

pour sa disponibilité, ses conseils et m'avoir dirigée pendant ce travail
pour le temps qu'elle m'a consacré lors de mes stages au sein du laboratoire de
Parasitologie-Mycologie du CHU de Grenoble afin de me faire partager ses
connaissances

A mes parents

A Marie, Béatrice et Véronique

A mes grands-parents

A ma famille

A Virginie et Maxime, Céline et Gérard, Emilie, Marion, Brigitte, Florence, Aurélie :
pour les bons moments passés ensemble

Julien, Ariane, Raphaël, Nicolas : pour leur sympathie et leur bonne humeur

A l'ensemble du laboratoire de Parasitologie-Mycologie, biologistes, techniciennes ainsi
que Michèle, notamment le secteur Mycologie, Renée, Edith, et Ali : pour votre accueil
et votre expérience

INTRODUCTION	9
<u>SYNTHESE BIBLIOGRAPHIQUE</u>	10
1. EPIDEMIOLOGIE ET FACTEURS DE RISQUE	10
1.1. Fréquence	10
1.1.1. Dans la population générale	10
1.1.2. Selon la localisation de la lésion	11
1.2. Facteurs favorisants	12
1.2.1. Facteurs individuels	12
1.2.1.1. Age	
1.2.1.2. Sexe	
1.2.1.3. Facteurs génétiques	
1.2.2. Pathologies sous-jacentes	14
1.2.2.1. Trouble circulatoire et Tabagisme	
1.2.2.2. Diabète	
1.2.2.3. Psoriasis	
1.2.2.4. Déficits immunitaires	
1.2.2.4.1. sujet porteur du VIH	
1.2.2.4.2. Autres déficits immunitaires	
1.2.2.5. Maladies héréditaires	
1.2.2.6. Traumatismes et malposition des orteils	
1.2.3. Facteurs environnementaux	17
1.2.3.1. Facteurs climatiques	
1.2.3.2. Ports réguliers de chaussures et de gants	
1.2.3.3. Professions à risque	
1.2.3.4. Pratiques sportives	
1.2.3.5. Transmission intra-familiale	
1.2.3.6. Portage asymptomatique	
2. ESPECES FONGIQUES RENCONTREES	21
2.1. Les dermatophytes	22
2.1.1. Définition	22
2.1.2. Classification	22
2.1.3. Espèces rencontrées	24
2.2. Les levures	25
2.2.1. Définition	25

2.2.2. Espèces rencontrées	25
2.3. Les moisissures	26
2.3.1. Définition	26
2.3.2. Espèces rencontrées	26
3. L'ONGLE	27
3.1. Fonctions	28
3.2. Anatomie macroscopique	29
3.3. Croissance	31
4. MANIFESTATIONS CLINIQUES	32
4.1. Pénétration fongique sous-unguéale	32
4.1.1. Variété sous-unguéale disto-latérale	32
4.1.1.1. Avec onycholyse primitive	
4.1.1.2. Avec paronychie	
4.1.1.3. Avec atteinte endonyx	
4.1.2. Variété sous-unguéale proximale	36
4.1.2.1. Avec leuconychie	
4.1.2.2. Avec leuconychie et paronychie aiguë	
4.1.2.3. Avec onyxis latéral et paronychie chronique	
4.2. Pénétration fongique superficielle	39
4.3. Pénétration mixte	40
4.4. Onychomycodystrophie totale	40
4.5. Diagnostic différentiel	41
5. DIAGNOSTIC BIOLOGIQUE DES ONYCHOMYCOSES	42
5.1. Prélèvements mycologiques	42
5.2. Anamnèse et examen clinique	42
5.3. Technique de prélèvement	43
5.4. Examen microscopique	44

5.5. Culture mycologique	46
5.5.1. Milieux et conditions de cultures	45
5.5.2. Isolement d'un dermatophyte	48
5.5.2.1. <i>T.rubrum</i>	
5.5.2.2. <i>T.interdigitale</i>	
5.5.3. Isolement d'une levure	51
5.5.3.1. <i>C.albicans et C.parapsilosis</i>	
5.5.4. Isolement d'une moisissure	51
5.5.4.1. <i>Scopulariopsis brevicaulis</i>	
5.5.4.2. <i>Scytalidium dimidiatum</i>	
5.5.4.3. <i>Acremonium spp</i>	
5.5.4.4. <i>Fusarium spp</i>	
5.5.4.5. <i>Alternaria spp</i>	
5.6. Interprétation des résultats	55
5.7. Biologie moléculaire	57
6. TRAITEMENT	59
6.1. But du traitement	59
6.2. Antifongiques systémiques	61
6.2.1. Griseofulvine	61
6.2.2. Terbinafine	62
6.3. Antifongiques locaux	64
6.3.1. Amorolfine	64
6.3.2. Ciclopirox	65
6.3.3. Bifonazole	65
6.3.4. Tolnaftate	66
6.4. Interventions mécaniques et/ou chimiques	66
6.4.1. Abrasion unguéale	66
6.4.2. Avulsion chirurgicale	66
6.4.3. Avulsion à l'urée	67
6.4.4. Lasers	68
6.5. Prévention	68
7. ASPECTS PHARMACO-ECONOMIQUES	70

7.1. Définitions et principes	71
7.2. Etudes dans le traitement des onychomycoses	71
7.3. Conclusion	73
<u>PARTIE EXPERIMENTALE</u>	74
1. OBJECTIF DE L'ETUDE	74
2. MATERIELS ET METHODES	75
2.1. Population étudiée	75
2.2. Examen mycologique classique	76
2.3. Diagnostic par une technique de biologie moléculaire	77
2.3.1. Protocole d'extraction	77
2.3.2. Détection de l'ADN	78
2.3.2.1. Amplification par PCR	
2.3.2.2. Révélation	
2.3.2.3. Validation et interprétations des résultats	
3. RESULTATS	83
3.1. Résultats négatifs par PCR	85
3.2. Résultats douteux par PCR	87
3.3. Résultats positifs par PCR	88
DISCUSSION	91
CONCLUSION	96
<u>REFERENCES BIBLIOGRAPHIQUES</u>	98
<u>ANNEXES</u>	103

Figure 1 : Anatomie macroscopique de l'appareil unguéal : Vue supérieure et Coupe transversale.	29
Figure 2 : mode de pénétration des champignons dans une onychomycose de variété sous-unguéale disto-latérale.	33
Figure 3 : onychomycose sous-unguéale disto-latérale à composante hyperkératosique.	33
Figure 4 : onychomycose sous-unguéale disto-latérale avec onycholyse d'emblée.	35
Figure 5 : onychomycose sous-unguéale disto-latérale avec paronychie.	35
Figure 6 : onychomycose sous-unguéale disto-latérale avec atteinte endonyx.	36
Figure 7 : mode de pénétration des champignons dans une onychomycose de variété sous-unguéale proximale.	37
Figure 8 : onychomycose sous-unguéale proximale avec leuconychie.	37
Figure 9 : onychomycose sous-unguéale proximale avec leuconychie et paronychie aiguë à <i>Fusarium</i>	38
Figure 10 : mode de pénétration des champignons dans une onychomycose de variété superficielle.	39
Figure 11 : leucomycose superficielle.	40
Figure 12 : onychomycose dystrophique totale.	41
Figure 13 : <i>T.rubrum</i> ; Filaments mycéliens, quelques macroconidies. Objectif 100.	49
Figure 14 : colonies duveteuses en coupole de <i>T.rubrum</i>	49
Figure 15 : <i>T.interdigitale</i> ; microconidies nombreuses, disposées en croix de Lorraine. Objectif 40.	50
Figure 16 : <i>T.interdigitale</i> ; nombreuses macroconidies. Objectif 40.	50
Figure 17 : aspect de plâtre de colonies de <i>T.interdigitale</i>	50
Figure 18 : <i>Scopulariopsis brevicaulis</i> ; conidies. Objectif 40.	52
Figure 19 : <i>Scytalidium dimidiatum</i> ; hyphes. Objectif 10.	53
Figure 20 : <i>Acremonium</i> sp ; amas de conidies. Objectif 100.	53
Figure 21 : <i>Fusarium</i> spp ; macroconidies, chlamydospores et conidies. Objectif 40.	54
Figure 22 : colonies duveteuses de couleur rose-lilas de <i>Fusarium</i>	54
Figure 23 : <i>Alternaria</i> spp ; conidies. Objectif 10.	55
Figure 24 : biosynthèse de l'ergostérol et cibles des principaux antifongiques	61
Figure 25 : représentation schématique du gène de la sous-unité ribosomale 18S.	78
Figure 26 : principe de la détection de l'ADN de dermatophyte.	79

Tableau 1 : répartition de la population en fonction de l'âge.....	76
Tableau 2 : différentes étapes de la PCR.....	81
Tableau 3 : répartition des 100 échantillons testés	83
Tableau 4 : répartition des échantillons ayant un résultat PCR négatif	85
Tableau 5 : répartition des échantillons ayant une PCR douteuse.....	87
Tableau 6 : répartition des échantillons ayant une PCR positive	88

ABREVIATIONS

ADN : Acide désoxyribonucléique
AMM : Autorisation de mise sur le marché
ATP : Adénosine tri-phosphate
BSA : Albumine sérique bovine
CHU : Centre hospitalo-universitaire
CPAM : Caisse primaire d'assurance maladie
CTP: Cytosine tri-phosphate
CYP : Cytochrome P450
DO: Densité optique
dATP : Déoxyadénosine tri-phosphate
dCTP : Déoxycytosine tri-phosphate
dGTP : Déoxyguanosine tri-phosphate
dTTP : Déoxythymidine tri-phosphate
dUTP : Déoxyuracile-triphosphate
FDA : Food and Drug Administration
GTP : Guanosine tri-phosphate
HLA : Human Leucocytes Antigen
μL : microlitres
nm : nanomètres
NTP : Nucléotides tri-phosphate
PCR : Polymerase Chain Reaction
TTP : Thymidine tri-phosphate
UNG : Uracile-N-Glycosylase
UTP : Uracil tri-phosphate
VIH : Virus de l'immunodéficience humaine
VPN : Valeur prédictive négative
VPP : Valeur prédictive positive

ABREVIATIONS

C.albicans : *Candida albicans*

C.ciferrii : *Candida ciferrii*

C.famata : *Candida famata*

C.guillermundii : *Candida guillermundii*

C.haemulonii : *Candida haemulonii*

C. parapsilosis : *Candida parapsilosis*

C.tropicalis : *Candida tropicalis*

E.floccosum : *Epidermophyton floccosum*

M.canis : *Microsporum canis*

M.fulvum : *Microsporum fulvum*

M.gypseum : *Microsporum gypseum*

M.persicolor : *Microsporum persicolor*

S.dimidiatum : *Scytalidium dimidiatum*

T.equinum : *Trichophyton equinum*

T.erinacei : *Trichophyton erinacei*

T.mentagrophytes var interdigitale : *Trichophyton mentagrophytes variété interdigitale*

T.rubrum : *Trichophyton rubrum*

T.schoenleinii : *Trichophyton schoenleinii*

T.soudanense : *Trichophyton soudanense*

T.verrucosum : *Trichophyton verrucosum*

T.violaceum : *Trichophyton violaceum*

INTRODUCTION

Les onychomycoses représentent des pathologies unguéales fréquentes mais leur aspect clinique ne permet pas de les différencier facilement des autres étiologies d'onychopathie. Les nombreux facteurs de risque expliquent la part importante occupée en dermatologie par ces pathologies.

Le diagnostic clinique étant quelques fois délicat, il est nécessaire de s'appuyer sur le diagnostic biologique pour pouvoir identifier l'espèce fongique responsable de la lésion.

Cependant, le diagnostic biologique ne permet pas dans tous les cas d'isoler ce champignon, les techniques de biologie classiquement utilisées par le laboratoire de Parasitologie-Mycologie étant mises en défaut dans certaines situations.

Il peut alors paraître judicieux de s'intéresser aux techniques de biologie moléculaire qui s'attachant à mettre en évidence l'ADN fongique pourraient authentifier l'origine fongique de la pathologie.

Nous étudierons donc l'intérêt que peut constituer une telle technique, ONYCHODIAG®, commercialisée par la firme Bioadvance dans le diagnostic de ces pathologies et tenterons de définir sa place vis à vis des techniques biologiques classiques en pratique quotidienne.

SYNTHESE BIBLIOGRAPHIQUE

1. Epidémiologie et facteurs de risque

Parmi les onyxis, les onychomycoses sont les pathologies de l'ongle les plus répandues. A l'origine, le terme d'onychomycose décrit une infection de l'ongle par une espèce fongique, le terme « Tinea unguium » décrivant spécifiquement l'atteinte d'un ongle par un dermatophyte. Les onychomycoses représentent l'atteinte d'un ongle par un champignon quel qu'il soit. Les taux de prévalence varient d'un pays à l'autre et oscillent entre 2 et 18 % des populations étudiées, voire même 30 % pour les onyxis des pieds comme le montre une étude européenne (15). C'est donc un motif fréquent de consultation en dermatologie.

Pour les patients concernés, même si l'infection ne met pas en jeu le pronostic vital, cette pathologie doit être prise en charge, car le caractère récidivant et parfois douloureux, associé au risque de dissémination à distance de la lésion initiale ainsi que son aspect inesthétique, ont un impact sur la qualité de vie du patient (22). Ainsi, une douleur est ressentie chez 48% des patients et 74% décrivent une gêne importante, cette pouvant rendre difficile la préhension de petits objets chez 41% des patients atteints au niveau des ongles des mains (23).

1.1. Fréquence des onychomycoses

1.1.1. Dans la population générale

Elles peuvent être causées par 3 pathogènes différents. On définit ainsi les onychomycoses à dermatophytes, à levures et à moisissures. Ces pathologies représentent la principale étiologie d'onychopathie, les chiffres variant de 18 à 50 % selon les séries (16). L'atteinte unguéale, sous nos latitudes, représente ainsi la principale localisation des mycoses superficielles, de 30 à 40 % des dermatophyties.

Il apparaît difficile de se faire une idée exacte de la prévalence des onychomycoses dans la population générale. En effet, les études rapportent des chiffres

assez différents selon le recrutement, la pratique d'un examen mycologique, le type de consultation, généraliste ou dermatologique. Ainsi, les taux de prévalence oscillent de 1,6 à 26,3 % de cas cliniques. L'hétérogénéité des populations étudiées est un paramètre qui peut expliquer les différences parfois observées dans les résultats de ces études.

D'une façon générale, la prévalence paraît pourtant avoir augmenté ces dernières années (54). L'enquête épidémiologique appelée « projet Achille », réalisée dans 11 pays européens totalisant 20 000 patients (âge moyen 46,5 ans) consultant un dermatologue et 76 500 un généraliste, montre des prévalences élevées, respectivement de 29,6 % et 22,1 % selon le praticien consulté (15).

En Asie, le taux de prévalence des onychomycoses serait en moyenne de 22 %. Ainsi à Hong Kong, une étude récente annonce le chiffre de 16 %. Cette pathologie est également très présente au Japon où une enquête portant sur près de 15 000 observations révèle que 40 % des cas de lésions des pieds (en particuliers les ongles) sont d'origine fongique (17).

En Russie, les onychomycoses représentent 77 % de l'ensemble des mycoses et le nombre de cultures positives à partir d'onyxis est passé de 28,2 % en 1994 à 52,7 % en 2001 (97).

L'augmentation des onychomycoses dans les pays développés peut s'expliquer par un vieillissement de la population, mais aussi une meilleure prise en charge des patients ayant accès aux examens nécessaires au diagnostic spécifique de cette pathologie.

1.1.2. Selon la localisation de la lésion

La majorité des études s'accorde pour reconnaître la prédominance de l'atteinte des pieds par rapport aux mains. Le ratio varie de 4 : 1 en Espagne (79) à 19 : 1 au Canada (46). Parmi les orteils, la localisation préférentielle des onychomycoses à dermatophytes serait l'ongle du gros orteil, représentant jusqu'à 90 % de ces localisations (31).

Les principales raisons évoquées sont la pousse plus rapide de l'ongle au niveau des mains permettant une élimination plus rapide du champignon, mais aussi la fréquence de la contamination à partir de sols souillés par les dermatophytes anthropophiles, les microtraumatismes et l'humidité que subit le pied dans la chaussure. De plus, il faut noter que nos pieds sont moins facilement séchés que nos mains fournissant un environnement humide favorable au développement fongique.

Cependant les enquêtes menées en Espagne (90), en Grèce (75) et au Pakistan (12), mettent en évidence des localisations plus fréquentes au niveau des mains. Ces résultats pourraient s'expliquer par le recrutement d'une population à majorité féminine pour ces études. Les femmes présentent en effet plus fréquemment des onyxis candidosiques, favorisées probablement par des comportements socio-culturels, activités ménagères, manucures...

1.2. Facteurs favorisant les onychomycoses

Les causes de survenue sont multifactorielles. Ces facteurs peuvent être individuels comme l'âge ou le sexe, d'ordre génétique, immunitaire ou héréditaire, mais aussi des facteurs environnementaux tels que le mode de vie, la profession, la pratique d'un sport.

1.2.1. Facteurs individuels

1.2.1.1. Age

Toutes les études s'accordent à dire que la fréquence des onychomycoses augmente avec l'âge.

Chez l'enfant, l'onychomycose est une pathologie rare. Ainsi une étude américaine ne rapporte qu'un seul cas d'atteinte au niveau des ongles des mains et 10 cas d'atteinte des pieds pour 2500 enfants examinés rapportant une prévalence de l'ordre de 0,44% (50). Aux Etats-Unis, la prévalence des onychomycoses dans les tranches d'âge de 6-11 ans et 12-16 ans, est alors respectivement de 0.09 et 0.19 %, sans qu'aucun cas n'ait été identifié avant l'âge de 6 ans (71). Une étude polonaise portant sur 2320 enfants

âgés de moins 18 ans, rapporte des chiffres plus importants de l'ordre de 4,3 % pour une population présentant des anomalies unguéales (62). Cependant de rares cas d'onyxis à dermatophytes ont été décrits chez des nourrissons. Cette différence s'expliquerait par la rapidité de la pousse de l'ongle et la rareté des traumatismes des pieds chez l'enfant empêchant le champignon de s'implanter sur ce site.

Chez l'adulte jeune (20-30 ans), la prévalence s'élève avec l'âge et est comprise entre 0.44 et 3.6 % selon les études. Chez l'adulte, la prévalence est encore plus élevée pour osciller entre 15 et 20 % dans la tranche d'âge 40-60 ans.

Après 60 ans, cette prévalence dépasse 30 % voire plus, comme le montre une étude effectuée dans l'Ohio chez des sujets de plus de 70 ans où elle atteint 48 % (26). Cette fréquence plus élevée dans les populations âgées s'expliquerait par une pousse plus lente de l'ongle, la difficulté pour ces sujets âgés de maintenir une hygiène correcte des pieds, mais également l'association de facteurs de risque locaux tels que des troubles trophiques et une insuffisance circulatoire, et des facteurs de risque généraux tels les déficits de la fonction phagocytaire et de la réponse immunitaire à médiation cellulaire, habituels chez le sujet âgé.

1.2.1.2. Sexe

Selon une étude finlandaise, les hommes seraient quatre fois plus atteints que les femmes (56). Aux Etats-Unis, l'écart serait plus réduit, de même l'enquête multicentrique européenne du projet Achille confirme ces faibles différences : 26 et 27 % selon les séries chez les hommes, et 21 et 25 % chez les femmes (77).

En revanche, une prévalence plus élevée chez la femme est retrouvée par des études espagnoles (90), ainsi qu'au Pakistan, en Iran et Arabie Saoudite , où ce sont les mains qui sont alors les sites les plus souvent atteints. Cette différence entre les deux sexes pourrait s'expliquer par des facteurs culturels et/ou comportementaux tels que le port de gants, la réalisation de tâches ménagères (cuisine, pâtisserie, lessive), facteurs de risque d'onyxis de la main sans pouvoir cependant écarter un biais de recrutement des populations étudiées.

1.2.1.3. Facteurs génétiques

Tous les individus n'ont pas la même réceptivité vis à vis des dermatophytes. Les facteurs individuels entrant en jeu sont encore mal connus en dehors du rôle modulateur qu'assure le système immunitaire. Le lien avec le système HLA n'est pas prouvé. Certains auteurs attribuent à l'iso-antigène A une meilleure réceptivité mais qui n'est pas formellement démontrée pour les onychomycoses. En revanche, une étude de cas familiaux réalisée conjointement à Miami, Bologne et Cannes, a montré que l'atteinte unguéale distale à *T.rubrum* semble liée à une prédisposition familiale transmise selon un mode autosomal dominant (96).

1.2.2. Etats pathologiques sous-jacents

1.2.2.1. Troubles circulatoires et tabagisme

Les troubles circulatoires périphériques touchant surtout la microcirculation indépendamment d'une pathologie immunitaire ou de l'âge, sont en soi des facteurs favorisant les onychomycoses, surtout au niveau des pieds. Il en est de même pour les sujets présentant une insuffisance veineuse. Une équipe turque a relevé une relation entre ces 2 pathologies et recommande même d'effectuer un examen de routine tel qu'un Doppler veineux afin de détecter une éventuelle insuffisance veineuse chez les patients présentant des onychomycoses (60). De plus les troubles circulatoires et le tabagisme sont des facteurs prédictifs indépendants des onychomycoses. Ainsi, le fait de fumer plus d'un paquet par jour favorise et augmente ce risque (43).

1.2.2.2. Diabète

Cette pathologie, par ses effets sur la micro circulation, facilite la survenue d'onyxis. Elle pourrait toucher un tiers de ces patients. Une étude, réalisée à Londres, au Canada et aux Etats-Unis, met en évidence un taux d'onychomycose 2,7 fois plus élevé chez les patients diabétiques par rapport à une population contrôle du même âge, avec une fréquence trois fois plus élevée chez les hommes que chez les femmes. Chez ces patients, le pourcentage respectif des onyxis à levures, dermatophytes et moisissures est de 48,1, 37 et 14,8 %, alors que dans la population contrôle ces chiffres sont de 25, 62,5

et 12,5 %. Le diabète peut être un facteur favorisant en raison des troubles trophiques et des troubles circulatoires qu'il engendre, il représente surtout un facteur aggravant (45).

1.2.2.3. Psoriasis

Selon les études, 10 à 22 % des patients ayant un psoriasis unguéal associe une onychomycose à dermatophytes principalement aux orteils. En effet, l'ongle psoriasique serait plus facilement colonisé par des levures que l'ongle sain.

Une étude danoise rapporte une prévalence d'onychomycoses chez les psoriasiques de 21,5 % contre 12,7 % pour la population contrôle. L'association psoriasis unguéal et infection fongique en particulier à dermatophytes, ne serait donc pas exceptionnelle, ainsi que l'association psoriasis et levures (85).

Une étude, plus récente, menée au Canada et aux Etats Unis, rapporte un taux de prévalence des onychomycoses chez les psoriasiques variant de 8 à 11,2 % pour un taux n'excédant pas 6,2 % dans la population contrôle non psoriasique (48).

1.2.2.4. Déficits immunitaires

1.2.2.4.1. Sujet VIH positif

Les dermatomycoses (en particuliers les onychomycoses) sont plus fréquentes chez les sujets VIH positifs par comparaison aux patients VIH négatifs. Ainsi selon une étude, 30 % des patients VIH positifs ont un onyxis tandis que la population VIH négative présente une fréquence de l'ordre de 13,7 % (18) (38).

L'aspect clinique diffère peu entre les deux populations, les patients sidéens présentent le plus souvent des lésions au niveau des pouces et des orteils. Une onychomycose de type sous-unguéale proximale prenant l'aspect d'une leuconychie respectant la partie distale est retrouvée chez 88,7 % des patients sidéens. Cette forme clinique qui peut prendre un caractère aigu explosif serait un marqueur unguéal de l'intensité de l'immunodépression (80).

1.2.2.4.2. Autres dysfonctionnements immunitaires

De manière générale, les pathologies portant sur la réponse immunitaire favorisent l'implantation et le développement des mycètes à tropisme cutané.

Parmi les pathologies pouvant avoir un impact sur le système immunitaire dans le sens d'une immunodépression, l'hypercortisolisme ou maladie de Cushing, les corticoïdes prescrits sur de longue durée comme dans les maladies de système (lupus érythémateux disséminé, connectivites, sclérodermie, dermatomyosite) semblent favoriser l'implantation d'un champignon dans l'ongle.

Chez ces patients, ce sont les levures du genre *Candida* qui sont le plus souvent retrouvées dans les onyxis, touchant aussi bien les ongles des mains que des pieds (13).

1.2.2.5. Maladies héréditaires

Certaines affections héréditaires telles que le syndrome de Down lié à la trisomie 21, l'ichtyose de Rheydt et la kératodermie héréditaire palmo-plantaire, s'accompagnent d'une forte prévalence des onychomycoses. Les lésions unguéales sont alors associées à une importante hyperkératose des mains et des pieds favorisant l'implantation d'espèces kératinophiles.

1.2.2.6. Traumatismes et malposition des orteils

Un orteil traumatisé par des chocs répétés, le port de chaussures trop étroites, le chevauchement d'orteils ou, fréquemment sollicité par la pratique de certains sports, est à lui seul, indépendamment de l'existence de pathologie sous-jacente, un facteur favorisant cette pathologie.

L'hallux valgus comme la malposition permanente de la pulpe d'un orteil sur l'ongle voisin, favorisent à partir d'un foyer interorteil le développement des leuchonychies superficielles sur l'ongle recouvert. La correction de ces déformations est nécessaire pour empêcher tout risque de récurrence (26).

1.2.3. Facteurs environnementaux et comportementaux

1.2.3.1. Facteurs climatiques

Certaines espèces sont tributaires des climats tropicaux et subtropicaux. Il est bien admis actuellement que les moisissures kératinophiles du genre *Scytalidium* sont inféodés aux climats tropicaux (30).

Certaines études suggéreraient que c'est dans les régions chaudes et humides que l'on rencontre plus les *Candida*, à l'origine d'onychomycoses des mains mais aussi des pieds. En effet, ces levures sont impliquées plus fréquemment dans les onyxis des pieds en Arabie Saoudite, en Espagne et en Inde. Mais certaines études ne confirment pas ces résultats, en particuliers à Malte.

1.2.3.2. Port régulier de chaussures ou de gants

Il est admis que les atteintes dermatologiques des pieds, rencontrées avec une certaine fréquence dans les pays développés, sont principalement liées au port de chaussures fermées. Les matières utilisées pour la confection des chaussures et/ou des gants peuvent favoriser la germination fongique en constituant un environnement clos et non ventilé (78).

L'incidence dans les pays du Nord peut atteindre 15 % de la population générale, alors qu'elle n'est que de 2 à 3 % dans les pays économiquement pauvres, en particulier dans les zones intertropicales (94).

Il convient de noter que les études de ce genre sont rares dans ces régions. Cependant, une étude menée au Zaïre retrouve une différence notable entre la population villageoise et la population citadine. Ainsi, le taux de prévalence des onychomycoses est de 0.81 % chez les populations villageoises contre 2,8 à 4 % chez les citadins (89). Une étude plus récente du Malawi confirmerait ces résultats (72).

La survenue de cette pathologie serait donc le prix à payer pour ces populations qui accèdent au développement économique, c'est-à-dire à l'abandon de coutumes ancestrales liées à la marche habituelle pieds nus (11).

Au niveau des pieds, température et humidité seraient déterminantes pour assurer le développement des dermatophytes au niveau des ongles. L'environnement clos créé par le port des chaussures étanches maintient une atmosphère humide riche en dioxyde de carbone propice à la germination.

Au niveau des mains, le port répété de gants aurait un effet voisin permettant, grâce à la chaleur et la moiteur ainsi entretenues, le développement des onyxis à levures.

1.2.3.3. Professions et rites religieux

Ces pathologies sont classées au tableau n°77 de la CPAM dans le cadre des maladies professionnelles : onyxis et périonyxis chez les restaurateurs, fabricants de produits sucrés...

Les onychomycoses surviennent plus particulièrement dans certaines professions notamment les militaires, les mineurs, les ouvriers de cimenteries et les maîtres-nageurs.

Chez les mineurs de la Ruhr en Allemagne, la prévalence est élevée, près de 30 % des sujets sont atteints. En réalité, c'est plus la fréquentation répétée des installations sanitaires telles que des douches communes qui expliquerait cette forte prévalence. Ainsi, ce taux passerait de 31 % chez les utilisateurs réguliers à 8 % chez les non-utilisateurs réguliers des sanitaires collectifs (36).

L'atmosphère confinée, l'humidité, et la promiscuité de ces utilisations, expliquent en grande partie ces chiffres élevés comme on le constate chez les sportifs, les utilisateurs de saunas et les habitués des installations thermales. La fréquentation plus importante de ces lieux à risque est un des facteurs expliquant la prévalence plus importante des onychomycoses ces dernières années.

1.2.3.4. Pratiques sportives et fréquentation de douches collectives

Ce sont les adeptes de sports nautiques, de sports de combat, mais aussi les judokas et les marathoniens qui sont les plus touchés. Une étude islandaise montre une prévalence d'onychomycose de 15 % chez les femmes et 26 % chez les hommes, soit selon cette étude des taux trois fois plus élevés que ceux observés dans la population générale (39). Ce sont les sports pratiqués pieds nus qui présentent le plus grand risque pour les sportifs en raison d'un contact direct avec le sol contaminé, mais aussi à cause des traumatismes générés par la pratique sportive.

Pour les sports pratiqués avec chaussures, le pied semble protégé de la contamination, mais les pieds retrouvent une atmosphère chaude et humide favorable à l'implantation et au développement des champignons. Cette atmosphère est un facteur de risque de développement de trichophytie interdigito-plantaire, facteur de risque d'onychomycoses. Une étude portant sur 147 marathoniens retrouve des lésions interdigitales chez 66 d'entre eux, un dermatophyte est isolé chez 45 des coureurs et 12 sont asymptomatiques (61).

Les douches, vestiaires ou couloirs où le sportif circule pieds nus sont autant de lieux de contamination. Le risque étant d'autant plus grand que le nombre de sujets marchant pieds nus est important dans des endroits, de plus, chauds et humides. C'est pourquoi il faut rapprocher de ces endroits tous lieux similaires propices à la contamination inter humaine telle que les saunas, hammam, thermes, ainsi que les lieux publics ou privés où l'on fait sa toilette dans des lieux communs comme dans les casernes, internats, colonies de vacances (61).

De même l'échange de serviettes et de chaussettes faciliterait la contamination entre sportifs. Il est démontré que les propagules de *T.rubrum* et de *T.mentagrophytes* var *interdigitale* résisteraient à un blanchissage classique et qu'ils peuvent rester viables, dans les squames issues de l'épiderme déposées sur un support inerte, au moins cinq ans (14, 76).

1.2.3.5. Transmission intra familiale

Chez des patients porteurs d'une onychomycose des pieds une contamination familiale est suggérée dans une étude, pour 15 des 41 familles étudiées. Le taux d'incidence chez le conjoint du patient incriminé serait faible. Cependant, une étude italienne retrouve 5 couples parasités par le même champignon aux ongles des pieds, soit dix cas sur un total de 28 étudiés. Parmi les enfants de moins de 12 ans, près de 50 % d'entre eux avaient soit un frère, une sœur, soit encore un parent, porteur d'une authentique onychomycose (71).

1.2.3.6. Portage asymptomatique

Badillet *et al* avaient décrit la présence à plusieurs reprises de dermatophytes sur la peau et les phanères sans lésions cliniques (5). Un dermatophyte isolé à partir d'un ongle ne serait pas nécessairement pathogène. Il est admis que le renouvellement régulier des cornéocytes, comme la vitesse rapide de pousse de l'ongle, peuvent dans bien des cas suffire à éliminer le champignon avant sa pénétration et son établissement définitif dans les structures kératinisées de la peau ou des phanères. Le portage asymptomatique maintient ainsi la source de contamination par relargage continu sur le sol des squames issues de l'épiderme de sujets en apparence « sains » contenant les arthrospores ou propagules virulentes.

Chaque onychomycose est un réservoir de champignons pathogènes dont les propagules libérées dans les chaussettes, chaussures et environnement permettent la contamination d'une autre partie du corps ou d'un autre individu fréquentant le même club sportif, membre de la famille...les douches sont des endroits propices pour la dissémination.

1.2.3.7. Conclusions

Les principaux facteurs favorisant le développement d'une onychomycose des pieds sont :

- l'âge : fréquence moyenne 15 à 20 % entre 40 et 60 ans,
- la préexistence d'une trichophytie interdigito-palmaire (84) ,

- l'existence de troubles trophiques des membres inférieurs tels qu'une insuffisance circulatoire, une altération de la microcirculation,
- la répétition de microtraumatismes de l'ongle ou du pied, associés à l'excès de transpiration que favorise le port de chaussures ou de bottes fermées (militaires, mineurs...),
- la pratique d'un « sport à risque » : natation, judo, marathon,
- une consommation tabagique élevée,
- la présence d'une pathologie sous-jacente : diabète, psoriasis, état d'immunodépression (SIDA...),
- l'existence d'anomalies constitutionnelles ou héréditaires de l'ongle,
- la malposition des orteils (Hallux valgus),
- une hyperkératose palmoplantaire.

Les principaux facteurs favorisant le développement d'une onychomycose des mains sont :

- le sexe féminin, port prolongé de gants,
- des microtraumatismes répétés des ongles,
- l'utilisation manuelle excessive de détergent (lessives et autres produits corrosifs...),
- la manipulation de produits sucrés (bonbons, pâtisseries) : maladies professionnelles,
- les professions exposées (coiffeur, manucure, podologue...),
- l'existence de pathologie sous-jacente telles qu'une candidose vulvo-vaginale méconnue ou négligée, une candidose cutanéomuqueuse chronique, la présence de dermatophytes au niveau d'autres localisations, un psoriasis, une hyperkératose palmaire...

2. Espèces fongiques rencontrées

Au niveau des ongles, trois types de champignons peuvent être isolés à l'état parasitaire :

- des dermatophytes, principalement *Trichophyton rubrum* et *Trichophyton mentagrophytes* variété *interdigitale* (*T.interdigitale*),
- des levures, essentiellement *Candida albicans* et *Candida parapsilosis*,

-des champignons filamenteux ou moisissures.

Schématiquement, les dermatophytes se retrouvent le plus souvent au niveau des pieds que des mains. Inversement, les levures prédominent nettement au niveau des ongles des mains. Concernant les moisissures, leur fréquence est faible, moins de 10 % en général des isolats, mais leur localisation touche indistinctement les ongles des mains et des pieds. Des infections mixtes, dermatophytes associés à des levures ou des moisissures, sont également rapportées (57).

2.1. Dermatophytes

2.1.1. Définition

Les dermatophytes sont des champignons filamenteux, à thalle ou mycélium septé. Ils sont caractérisés par la production de spores diverses dénommées macroconidies, microconidies, arthrospores et chlamydoconidies. Ils appartiennent à trois genres différents, les genres *Microsporum*, *Trichophyton* et *Epidermophyton*, dont les formes parfaites quand elles sont connues, sont les Ascomycètes. Ils se sont bien adaptés à la vie parasitaire en assimilant la kératine humaine et animale, en produisant des protéases kératinolytiques.

2.1.2. Classification

Les 3 genres de dermatophytes sont définis d'après les caractères morphologiques des éléments de production asexuée rencontrés en culture.

Le genre *Epidermophyton* est caractérisé par des macroconidies en massue à parois et cloisons minces et par l'absence de microconidies.

Le genre *Microsporum* est caractérisé par des macroconidies en fuseau, de grande taille, avec une paroi épaisse à surface échinulée. Les microconidies sont piriformes quand elles sont présentes.

Le genre *Trichophyton* est caractérisé par des macroconidies fusiformes, à parois toujours minces. Ces macroconidies peuvent être rares, voire absentes sur les milieux de culture usuels. Les microconidies sont rondes ou piriformes.

Les dermatophytes sont également répartis en trois groupes : anthropophiles, zoophiles et géophiles.

Les espèces anthropophiles, parasites humains exclusifs, se transmettent soit directement par contact interhumain, soit indirectement par le linge, les vêtements, le sol des salles d'eau, des piscines ou des plages ...

Parmi ces espèces on retrouve *Trichophyton rubrum*, dermatophyte cosmopolite, très bien adapté à l'homme qui est l'espèce la plus fréquemment rencontrée. *T. mentagrophytes* variété *interdigitale*, *T. violaceum*, *T. schoenleinii*, *T. soudanense*, *M. audouinii*, *M. langeronii*, *E. floccosum* font également partie des dermatophytes anthropophiles.

Les espèces zoophiles se transmettent à l'homme par le contact d'un animal contaminé ou par l'intermédiaire de ses poils parasités.

M. canis, transmis le plus souvent par le chat, malade ou porteur sain, est l'espèce zoophile la plus souvent isolée en pathologie humaine.

T. mentagrophytes peut être transmis par les rongeurs, les lapins, les chevaux.

T. verrucosum ou *T. ochraceum* est transmis par les bovidés et peut contaminer une population rurale ou travaillant au contact de ces animaux.

M. persicolor est transmis par les petits rongeurs, *T. erinacei* par le hérisson, *T. equinum* par le cheval.

Les espèces géophiles, qui se trouvent dans le sol, sont impliquées plus rarement en pathologie humaine : *M. gypseum*, *M. fulvum*. *T. mentagrophytes* souche zoophile est également trouvée dans le sol.

2.1.3. Espèces rencontrées dans les onychomycoses

La majorité des onyxis des pieds à dermatophytes est due à *Trichophyton rubrum* qui représente à lui seul, sous nos climats, plus de la moitié du total des espèces fongiques incriminées dans les onychomycoses. Dans une étude américaine en 1997, il représentait à lui seul 97 % des dermatophytes isolés de l'ongle (27). Originaire d'Inde, du sud-est asiatique et d'Afrique de l'Ouest, ce champignon, pratiquement inexistant sur les autres continents au début du XX^e siècle s'est aujourd'hui largement imposé en Europe et sur le continent américain. Ce transfert sous nos latitudes se serait accéléré dès les années 1945 avec le retour des colons et des militaires de ces contrées lointaines dans leur pays d'origine. Aujourd'hui, *Trichophyton rubrum* est un parasite très actif de l'ongle et de l'épiderme, mais plus rarement du poil. Il représente 60 à 70 % des espèces de dermatophytes isolées en France (16).

Trichophyton mentagrophytes variété *interdigitale* est la deuxième espèce retrouvée. Outre l'onyxis, cette espèce est également responsable de lésions dysidrosiques des pieds et d'intertrigos interdigitaux plantaires. C'est l'espèce la plus fréquemment incriminée dans les leuconychies. En Suède, *T. rubrum* et *T. mentagrophytes* variété *interdigitale* représentent à eux deux 90% des étiologies (32).

Les autres dermatophytes d'origine humaine sont plus rarement isolés. *Trichophyton tonsurans*, *T. schoenleinii* mais aussi *T. violaceum* et *T. soudanense* peuvent être retrouvés au niveau des ongles des mains en association à une teigne du cuir chevelu causée par un de ces champignons. Dans ces cas, la localisation au niveau de l'ongle correspond à une auto-contamination à partir du cuir chevelu (69).

Les dermatophytes zoophiles peuvent aussi toucher les ongles des mains par contact direct avec un animal contaminé. On retrouve alors des espèces du genre *Trichophyton*, tel que *Trichophyton mentagrophytes*, *T. ericanei* et *T. verrucosum*, plus rarement des *Microsporium*, comme *M. canis* et *M. persicolor*.

2.2. Levures

2.2.1. Définition

Concernant les champignons levuriformes, le thalle se réduit à un état unicellulaire. Les levures ont une forme arrondie ou ovale et se reproduisent par bourgeonnement. Certaines peuvent donner naissance à un filament pseudo-mycélien issu de la levure mère, comme *C. albicans*.

2.2.2. Espèces rencontrées

Les onyxis à levures prédominent au niveau des mains tandis que les dermatophytes et moisissures siègent principalement au niveau des ongles des pieds. Cette notion classique reste valable aujourd'hui, comme la prédominance des onyxis et des périonyxis sur les mains des femmes.

Entre 5 et 40 % des atteintes unguéales, toutes séries confondues, sont attribuées aux levures dans une proportion de 7 fois sur 10 aux mains et 3 fois sur 10 aux pieds. La prédominance féminine est particulièrement nette pour les séries issues du bassin méditerranéen. En dehors de *C. albicans*, espèce prédominante des ongles des mains, *C. parapsilosis* devient en fréquence la deuxième espèce de levure pathogène de l'ongle (81). D'autres espèces colonisent aussi le lit de l'ongle comme *C. tropicalis*, *C. guilliermondii* et *C. famata* (68).

Certains *Candida* comme *C. haemulonii* et *C. ciferrii* affectionnent particulièrement l'ongle des personnes âgées ayant des troubles trophiques des membres inférieurs. D'autres levures appartenant aux genres *Trichosporon* et *Cryptococcus* sont aussi parfois incriminées à l'état parasitaire principalement au niveau des ongles des mains, dont l'origine peut être interne ou externe (68).

La paronychie chronique, après avoir longtemps été considérée comme d'origine candidosique, maintenant admise dans le sein des dermatites allergiques, a une prédilection pour les mains des ménagères et des chefs cuisiniers. Les levures retrouvées

à ces niveaux sont plus le fait d'une colonisation d'une lésion pré existante que d'une atteinte initiale.

2.3. Filamenteux ou moisissures

2.3.1. Définition

Les moisissures sont des champignons filamenteux ubiquitaires, saprophytes. La contamination par l'air est assurée par leur sporulation.

2.3.2. Espèces rencontrées

L'implication des moisissures dans la pathologie unguéale est très variable selon les auteurs. Les chiffres vont de 1.5 à 20 % selon les études publiées. Ces différences s'expliquent par le fait qu'il n'est pas toujours facile d'affirmer le caractère pathogène d'une moisissure retrouvée dans un prélèvement, sans un examen direct après prélèvement soigneux confirmant ainsi la présence du champignon *in situ* (87). Les résultats de culture positive sans un examen direct de l'ongle, ne permettent pas un diagnostic de certitude. Par ailleurs, près de 20 % des cultures concernant d'authentiques atteintes unguéales d'origine fongique restent négatives malgré l'examen direct positif.

Parmi, les nombreuses moisissures hyalines issues de l'environnement, le rôle de certaines est maintenant acquis. Il s'agit avant tout de *Scopulariopsis brevicaulis*, de certains *Fusarium*, d'*Aspergillus*, des *Paecilomyces* et des *Acremonium* (42). Les espèces appartenant aux champignons noirs ou dématiés sont plus rarement représentées.

Ces espèces peuvent se révéler redoutables chez l'immunodéprimé. Il est ainsi nécessaire de réaliser un examen rigoureux des ongles de ces populations, porte d'entrée possible d'une infection systémique à moisissures. Des fusarioses disséminées mortelles dont la porte d'entrée était un onyxis à *Fusarium* passé inaperçu ont été décrites (37).

Scytalidium hyalinum et *S. dimidiatum*, stade anamorphe de *Natrassia mangiferae*, sont assez régulièrement isolés chez des ressortissants antillais, africains et maghrébins. D'authentiques scytalidioses ont été diagnostiquées avec 90 % de

localisations au niveau des pieds. Tous les patients atteints avaient séjourné ou étaient originaires des tropiques. Ces moisissures se comportent comme des dermatophytes anthropophiles. Ces espèces fortement kératinophiles et kératinolytiques attaquent la tablette de l'ongle mais aussi la couche de kératine des plantes des pieds et des paumes des mains. Dans les zones d'endémie, ces champignons supplantent les dermatophytes.

A ces espèces il faut ajouter *Onychocola canadensis* qui parasite préférentiellement les ongles des pieds des femmes âgées souffrant de troubles trophiques et vasculaires. Ce champignon dont on ne connaît pas le biotope dans l'environnement, doit être considéré comme émergent. Tout d'abord isolé du Canada (83), il est ensuite décrit en France, Belgique, Angleterre et Turquie. Il parasite surtout le gros orteil, l'atteinte étant généralement latéro-distale (44).

D'autres espèces sont plus rarement retrouvées dans un ongle pathologique. Il convient de distinguer les champignons isolés à l'état parasitaire avec preuve histologique ou examen direct positif, de ceux dont l'absence de renseignements précis, sur l'examen direct ou sur l'étude anatomopathologique de l'ongle suspect, rendent discutable l'affirmation de leur pathogénicité (86).

Bien qu'il soit difficile chez toutes les espèces d'affirmer un rôle pathogène évident, il convient de ne pas négliger d'emblée leur existence, mais bien de confirmer leur présence à l'état parasitaire dans l'ongle (49).

3. Ongle

L'ongle est une tablette rectangulaire kératinisée. Sa face supérieure est translucide, lisse et brillante. Sa face inférieure est intimement liée à la face dorsale des dernières phalanges. L'ongle normal n'est pas pigmenté, sauf pour les populations africaines où la pigmentation se présente le plus souvent sous forme de stries, rarement diffuses, localisées plus particulièrement dans les couches profondes de la tablette.

3.1. Fonctions

L'ongle est une structure rencontrée exclusivement chez l'homme et les primates supérieurs. Son développement débute au cours de la neuvième semaine de gestation et arrive à sa conformation définitive à la vingtième semaine. L'ongle de l'enfant est comparable à celui de l'adulte. Il est plus mince et plus mou, la lunule est présente sur certains doigts.

Il joue un rôle important dans la sensibilité tactile de la pulpe. En effet, la première des fonctions de l'ongle est une fonction de pince pour la préhension des petits objets. Il permet des gestes précis et délicats. Les tablettes unguéales, comme des contreforts qui s'opposent aux extrémités pulpaire, augmentent les qualités discriminatoires de la pulpe lors de préhension entre deux doigts. Une telle pince est beaucoup plus efficace qu'un support arrondi et émoussé comme extrémité phalangienne. Cette discrimination sensorielle ainsi intensifiée autorise une dextérité supplémentaire lors de la préhension des outils et de petits objets, telles que les aiguilles par exemple ou la réalisation de gestes très fins comme le boutonnage.

Mais la fonction essentielle de l'ongle est de recouvrir et protéger la phalange terminale des traumatismes auxquels elle est régulièrement soumise. Il joue un rôle de protection contre les pressions des chaussures, les chocs, les agents chimiques, thermiques et microbiens.

Chez les humains, les ongles permettent également plus classiquement le grattage, dans le but de soulager un prurit, ils peuvent même s'avérer agressifs et peuvent jouer un rôle de défense, même s'ils ont perdu en partie la fonction première des griffes.

Enfin, ils ont également une valeur esthétique. Ils servent de support cosmétique. Pour démontrer leur oisiveté, les Mandarins chinois laissaient pousser leurs ongles qu'ils recouvraient d'un étui somptueusement orné.

3.2. Anatomie macroscopique

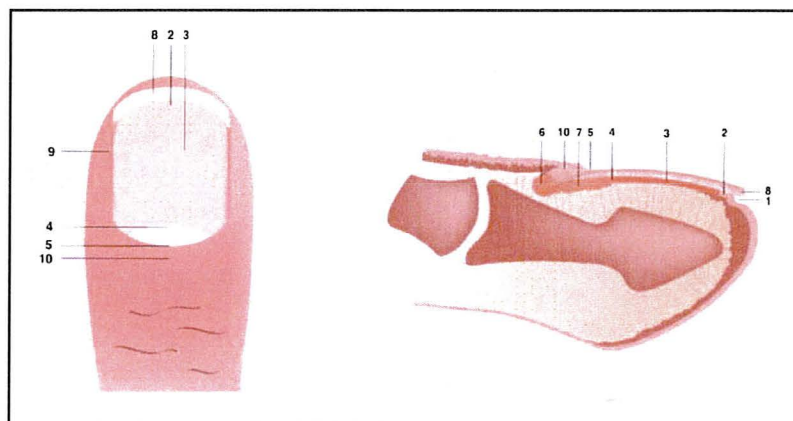


Figure 1 : Anatomie macroscopique de l'appareil unguéal : Vue supérieure et Coupe transversale.

Légendes : 1.Sillon distal. 2.Hyponychium. 3.Lit unguéal. 4.Limite distale de la lunule. 5.Cuticule. 6.Matrice proximale. 7.Matrice distale. 8.Bord libre. 9.Repli latéral. 10.Repli proximal

Les ongles des mains couvrent approximativement un septième de leur surface dorsale et plus de 50% de la surface du gros orteil.

La dénomination d'ongle, synonyme de tablette, plaque, lame unguéale, limbe corné, indique une structure cornée plate, d'aspect rectangulaire, translucide, lisse, à croissance constante tout au long de la vie et qui migre distalement avec la couche cornée du lit unguéal dont il se libère à l'extrémité de la phalange distale pour devenir le bord libre.

Son grand axe est longitudinal aux doigts, transversal aux orteils. Son épaisseur varie de 0.5 à 0.75 mm aux doigts et peut atteindre 1mm aux orteils.

Il est enchâssé dans les tissus mous de la face dorsale de l'extrémité digitale par trois de ses bords : deux bords latéraux logés dans les replis latéraux et une extrémité proximale qui émerge du sillon postérieur, le cul-de-sac unguéal, dont le toit constitue le repli proximal (synonymes : dorsal, postérieur ou sus-unguéal). L'ongle est intimement rattaché au périoste de la phalangette par des ligaments et les travées conjonctives.

Le repli sus-unguéal se termine en avant par la cuticule, expansion réalisée par les couches cornées ventrales et dorsales du repli postérieur, qui adhèrent à la tablette et scellent ainsi de manière étanche le cul-de-sac unguéal contenant la matrice unguéale.

Cette dernière est classiquement divisée en deux zones : la matrice proximale qui tapisse le quart postéro-inférieur de la face ventrale du repli sus-unguéal ; la matrice distale qui prolonge la précédente vers l'avant et se termine par la lunule, croissant blanchâtre à convexité distale, seule partie visible de la matrice par transparence. Elle se poursuit en avant par le lit unguéal qui se continue par l'hyponychium où l'ongle se détache de son lit.

La bande onychodermique ou onychocornée se situe à la limite distale du lit unguéal, au contact de l'hyponychium. Elle dessine une bande transversale d'environ 1 mm de large, de couleur rose-orangé chez la population blanche et brune chez la population noire. Elle s'observe chez plus de 90 % des adultes et constitue le point d'attache le plus distal de la tablette à son lit. Elle constitue une barrière importante contre les agressions extérieures physiques et chimiques.

L'examen macroscopique du lit unguéal après avulsion, découvre des crêtes longitudinales parallèles ; leur imbrication dans des structures identiques « en négatif » à la face profonde de la tablette est responsable de la forte adhérence de l'ongle à son lit. A noter toutefois, que dans les sillons latéraux cette adhérence est quasi-inexistante.

La forme générale de la tablette est déterminée par la forme de l'épithélium germinatif et la longueur du lit. Comme ces derniers doivent s'adapter à la largeur et la longueur de l'os sous-jacent, le rôle de la phalange distale est déterminant.

La lame unguéale présente une double convexité : la courbure transversale s'explique à la fois par la forme de la phalange osseuse terminale et l'existence d'une bande dorsale de tissu conjonctif dont les faisceaux relient les bords latéraux de la matrice au périoste sous-jacent. La courbure longitudinale serait due à l'existence d'un gradient entre les vitesses de déplacement des portions superficielles et profondes de la tablette : un compartiment superficiel rapide et un profond lent.

La convexité transversale de l'ongle permet à l'ongle d'être inséré de manière optimale dans les sillons latéraux, assurant ainsi une fixation solide au lit unguéal pouvant permettre au bord libre de jouer son rôle outil. Cet aspect est plus marqué aux orteils qu'aux doigts. Au gros orteil, les limites latérales de la matrice (et donc de l'ongle) s'étendent sur près de la moitié des faces latérales de la phalange distale.

L'appareil unguéal est vascularisé par deux artères digitales propres qui convergent vers la pulpe digitale et donnent naissance à la face dorsale à l'arcade sous-unguéale distale et proximale, cette dernière étant particulièrement riche en glomi de Masson, ces glomi intervenant essentiellement dans la régulation thermique.

Chaque doigt reçoit quatre rameaux nerveux collatéraux, deux palmaires et deux dorsaux. La région péri-unguéale est innervée par les branches dorsales au pouce et à l'annulaire et par les branches ventrales aux autres doigts.

3.3. Croissance unguéale

La vitesse de croissance unguéale moyenne aux mains est de 0.1 mm par jour soit environ 3mm par mois. Aux orteils, elle est réduite de 30 à 50 %. Le remplacement d'un ongle du pouce exige par conséquent 4 à 6 mois et celui d'un orteil de 12 à 18 mois.

De nombreux facteurs (physiologiques, individuels, physiques, climatiques, sexuels, médicamenteux, pathologiques) influencent la croissance unguéale. La matrice proximale produit les couches superficielles de l'ongle (33% de l'épaisseur) ; la matrice distale, les couches moyennes (47%) ; la couche profonde de l'ongle provient du lit de l'ongle (20%) : sa contribution à l'onchogénèse s'observe après avulsion : il génère une couche cornée épaisse et grossière parfois dénommée « le faux ongle du lit ». Cette répartition est importante à connaître pour localiser l'origine de certaines anomalies unguéales, notamment dans les pigmentations mélaniques et le psoriasis.

On comprend ainsi que les altérations de surface de la tablette, quand elles ne sont pas d'origine exogène, prennent leur origine dans la matrice proximale. L'épaisseur de l'ongle est conditionnée par la longueur de la matrice ; aux pouces, la matrice est longue,

comme le démontre la lunule, et l'ongle est épais. Les macrolunules, observées dans le refoulement maniaque des cuticules, s'accompagnent d'une tablette plus épaisse.

L'ongle adhère faiblement à la matrice, mais fortement au lit. Ceci explique la facilité avec laquelle il est possible de réaliser une avulsion proximale et permet également de comprendre le mécanisme de l'onychomadèse.

L'orientation de la pousse d'un ongle normal reste sous la dépendance de l'orientation des papilles matricielles et l'interaction avec la phalange sous-jacente, dont l'absence congénitale entraîne une anonychie (74).

4. Manifestations cliniques

Classiquement, quatre formes cliniques sont différenciées selon le mode de pénétration du champignon : la pénétration sous-unguéale, la pénétration superficielle, la pénétration mixte et l'onychomycodystrophie totale (8).

4.1. Pénétration fongique sous-unguéale

4.1.1. Variété sous-unguéale disto-latérale

L'onychomycose sous-unguéale distale avec hyperkératose est de très loin la plus commune des atteintes mycosiques. Elle est pratiquement toujours précédée d'une atteinte cutanée fongique de la plante des pieds ou, des 3^{ème} et 4^{ème} espaces interdigitaux plantaires, lorsque l'étiologie est dermatophytique. Le champignon produit parfois une ou plusieurs vésicules de 1-2 mm de diamètre qui laissent une collerette desquamative caractéristique. Le champignon envahit la couche cornée des tissus sous-unguéaux, l'hyponychium puis le lit de l'ongle, qui réagissent par une hyperkératose. L'ongle est opaque, de coloration blanchâtre ou noirâtre. L'épaississement du lit de l'ongle soulève progressivement la tablette qui finit par se détacher. L'hyperkératose sous-unguéale entraîne une onycholyse secondaire.

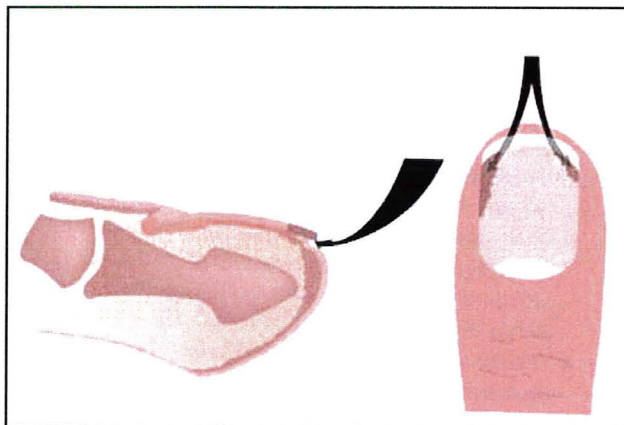


Figure 2 : mode de pénétration des champignons dans une onychomycose de variété sous-unguéal disto-latérale.

Hyperkératose et onycholyse sont souvent associés sous l'ongle et abritent dermatophytes surtout, plus rarement levures ou moisissures.

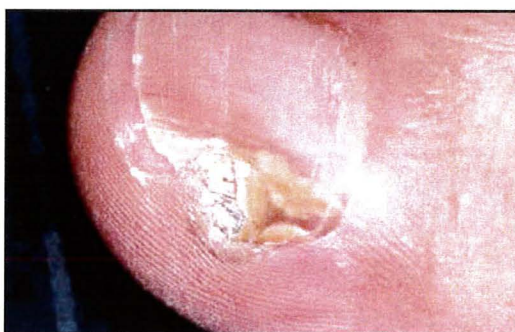

Figure 3 : onychomycose sous-unguéal disto-latérale à composante hyperkératosique.

La tablette prend souvent une coloration opaque ou blanchâtre. Elle se colore parfois en jaune, marron, vert ou même noir, traduisant une mélanonychie fongique. Une coloration profonde, jaune orangé, évoque une atteinte à *T. mentagrophytes* variété *nodulare* ; une atteinte cannelle la présence de *Scopulariopsis brevicaulis*. Les infections mixtes, fongiques et bactériennes (*Pseudomonas* par exemple) ne sont pas exceptionnelles et réalisent une chromonychie polychrome à prédominance verte noirâtre. La croissance normale de l'ongle ne modifie pas la progression mycosique à contre-courant, que l'on suit par transparence.

T. rubrum est susceptible de produire un syndrome dermatophytique chronique, sur une population généralement prédisposée génétiquement, avec une prévalence de 30 % (96). L'infection est familiale, initialement plantaire, durable, mais fréquemment discrète et asymptomatique. C'est à partir du tégument plantaire que l'infection peut être transmise aux plis inguinaux, à la peau glabre ou, aux follicules pileux des jambes en particulier, sans atteinte de la tige du poil.

Le syndrome dermatophytique chronique à *T. interdigitale* présente quelques différences avec l'aspect produit par *T. rubrum*, en plus de son affinité pour les couches superficielles de la tablette. On constate souvent l'apparition d'épisodes de vésicules prurigineuses de plus de 2 mm, sur la peau fine de l'arche médio-plantaire et des espaces interorteils où la desquamation est fréquente.

La maladie dermatophytique de Hadida et Schousboe, qui témoigne d'un déficit immunitaire héréditaire, est fort rare.

4.1.1.1. Avec onycholyse primitive

Contrairement à l'onycholyse succédant à l'hyperkératose sous-unguéale qui soulève la tablette, l'onycholyse primitive s'observe aux mains, en particulier dans les professions de la restauration. Elle est d'origine souvent candidosique par colonisation.

Les moisissures des genres *Aspergillus*, *Fusarium*, *Mucor* sont plus rarement responsables d'onycholyse disto-latérale.

Aux pieds, l'onycholyse dite primitive atteint généralement la région disto-latérale externe de la tablette du gros orteil chevauchée par le 2^{ème} orteil et est parfois, le siège d'une hémorragie de forme triangulaire. Bien que purement mécanique cette onycholyse peut révéler en culture, la présence de dermatophytes dont on peut discuter, dans certains cas, le rôle réellement pathogène.

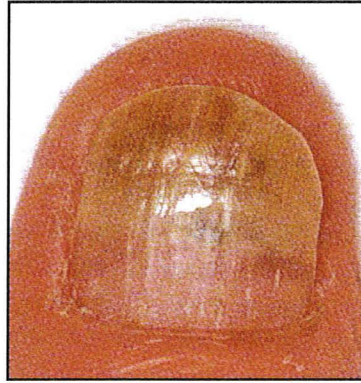

Figure 4 : onychomycose sous-unguëale disto-latérale avec onycholyse d'emblée.

4.1.1.2. Avec paronychie

L'association onyxis distolatéral, parfois de coloration brunâtre, et paronychie subaiguë aux mains en particulier, doit évoquer surtout chez un antillais ou un africain, une étiologie à dématiés comme *Scytalidium dimidiatum* et *Scytalidium hyalinum* essentiellement. Ces champignons se comportent cliniquement comme un dermatophyte (3).

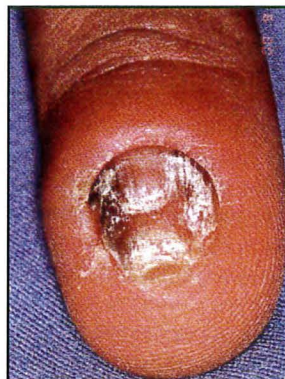

Figure 5 : onychomycose sous-unguëale disto-latérale avec paronychie.

4.1.1.3. Avec atteinte endonyx

Dans la forme endonyx ou médio-unguëale, des dermatophytes atteignent la tablette par l'intermédiaire de la pulpe comme dans la forme disto-latérale dont elle peut être considérée comme une variante. Toutefois, au lieu de parasiter le lit unguéal, les

champignons envahissent rapidement la tablette où ils forment des taches blanc laiteux, sans hyperkératose sous-unguéale ni onycholyse. Chez les sujets noirs, on remarque fréquemment des bandes mélanonychiques longitudinales qui pourraient évoquer une mélanonychie fongique, mais d'origine matricielle, elles ne traduisent probablement qu'une activation des mélanocytes de la région. Cette variété mycosique ne semble produite jusqu'ici que par des agents habituellement responsables de teignes anthropophiles tels que *T. soudanense* et *T. violaceum* (34).

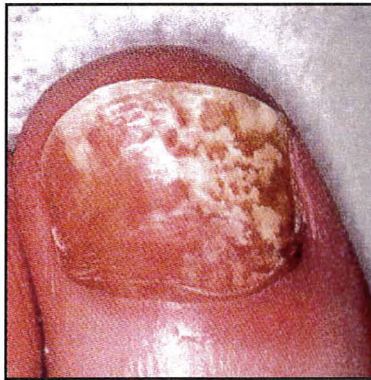

Figure 6 : onychomycose sous-unguéale disto-latérale avec atteinte endonyx.

4.1.2. Variété sous-unguéale proximale

4.1.2.1. Avec leuconychie

Les onychomycoses sous-unguéales proximales s'expliquent par le trajet qu'effectue le champignon, classiquement *T. rubrum* et plus rarement *E. floccosum* ou *T. schoenleinii*. Il pénètre sous le repli dorsal et gagne la face profonde de la région proximale de la tablette. Elle s'exprime au stade débutant par une arborescence blanchâtre discrète, évoluant progressivement en taches leuconychiques plus ou moins franches, confluentes ou sous forme de leuconychies transversales laiteuses. Parfois, à peine visibles par transparence, elles apparaissent comme un voile blanchâtre, imprécis, de diagnostic clinique délicat.

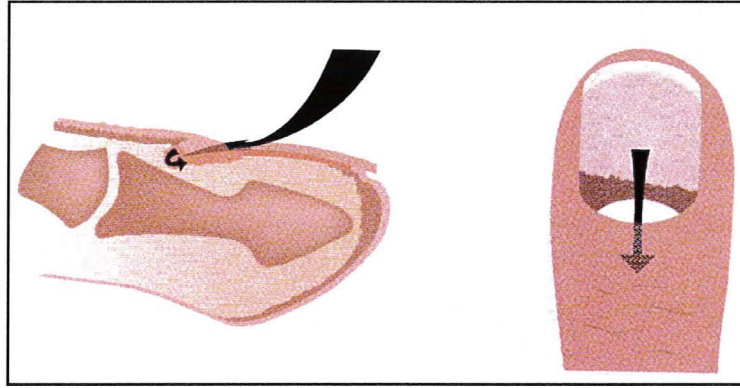


Figure 7 : mode de pénétration des champignons dans une onychomycose de variété sous-unguéale proximale.

Leur progression, distale, oppose cette variété à la progression proximale de la forme sous-unguéale disto-latérale. La variété sous-unguéale proximale avec leuconychie se rencontre plus particulièrement chez les immunodéprimés chez lesquels elle s'exprime de manière explosive et polydactylique. Une chute des CD4 chez les sujets VIH+ fait de cette forme aiguë un marqueur de la maladie (73).

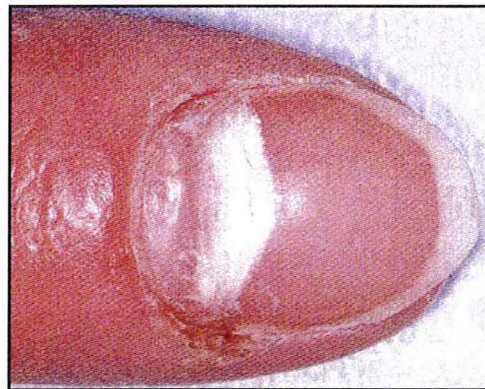

Figure 8 : onychomycose sous-unguéale proximale avec leuconychie.

4.1.2.2. Avec leuconychie et paronychie aiguë

L'association leuconychie sous-unguéale proximale et paronychie suggère, contrairement à la variété précédente, la présence de moisissures, un diagnostic à ne pas manquer, vu les difficultés thérapeutiques auxquelles elle expose. On note même parfois, une suppuration sous-unguéale dans la région proximale du lit qui plaide fortement pour une telle étiologie. On retrouve avec une certaine fréquence *Fusarium* spp, *Acremonium*

spp, plus rarement *Aspergillus* spp, voire *Penicillium* ou *Scopulariopsis brevicaulis*. Les immunodéprimés font les frais de ce type d'atteinte (41).

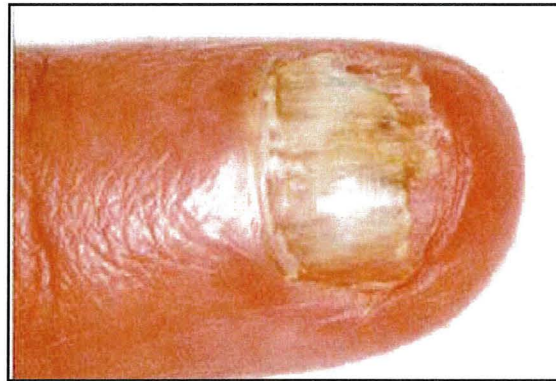

Figure 9 : onychomycose sous-unguëale proximale avec leuconychie et paronychie aiguë à *Fusarium*.

Elle touche également de manière préférentielle les immunodéprimés.

4.1.2.3. Avec onyxis latéral et paronychie chronique

Cette variété est d'une grande banalité et la paronychie est, le plus souvent, secondaire à une dermite de contact. La cuticule a disparu, ouvrant l'espace virtuel conduisant au cul-de-sac unguéal. L'inflammation chronique des replis péri-unguëaux, et avant tout du repli postérieur, produit un coussinet semi-circulaire bordant la base de l'ongle, rouge, tendu, plus ou moins saillant et secondairement rétracté. La tablette est souvent ciselée de sillons brefs, rapprochés, parallèles, étagés le long d'une bande brunâtre couvrant l'un des bords latéraux ou les deux. A la longue, des sillons transversaux, irréguliers, complètent la dystrophie unguéale.

La colonisation des replis par *Candida* spp, et des bactéries, généralement Gram négatif, est habituelle. Elles expliquent les poussées aiguës qui émaillent l'évolution chronique de la paronychie (19).

4.2. Pénétration fongique superficielle

Longtemps désignées sous le nom de « leuconychies trichophytiques » (*T.interdigitale* est le champignon responsable dans 90 % des cas), puis « mycosiques », elles sont souvent appelées « leuconychies superficielles mycosiques » ou « leuconychomycoses superficielles », depuis qu'on a démontré le caractère pathogène de certaines moisissures (*Acremonium roseogrisum*, *Fusarium oxysporum*, *Aspergillus terreus*) (95).

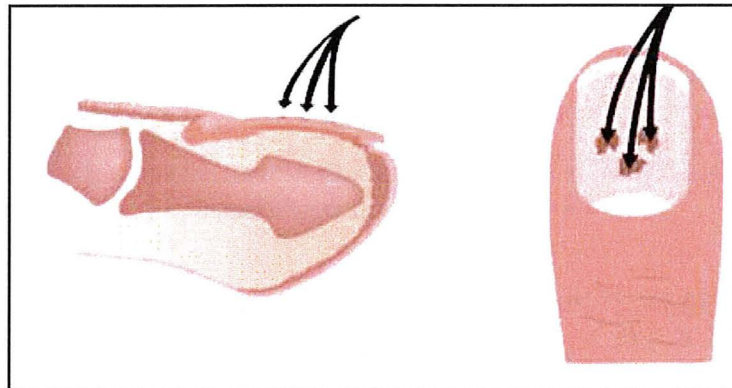


Figure 10 : mode de pénétration des champignons dans une onychomycose de variété superficielle.

Respectant habituellement les doigts, la pénétration du champignon a lieu par la surface de l'ongle, se manifestant au niveau de l'ongle sous forme de petits îlots blancs, opaques, à limites nettes qui, par coalescence, intéressent progressivement toute la surface de l'ongle. Celle-ci, rugueuse et de consistance plus molle que la normale, s'effrite facilement au grattage. Avec le temps, les lésions anciennes prennent parfois une teinte jaunâtre et ressemblent à de l'écorce d'arbre. Dans cette variété superficielle qui représente un des aspects du syndrome dermatophytique à *T. interdigitale*, le laboratoire montre la prédominance d'*Acremonium roseogriseum*, *Aspergillus terreus* et *Fusarium oxysporum*.

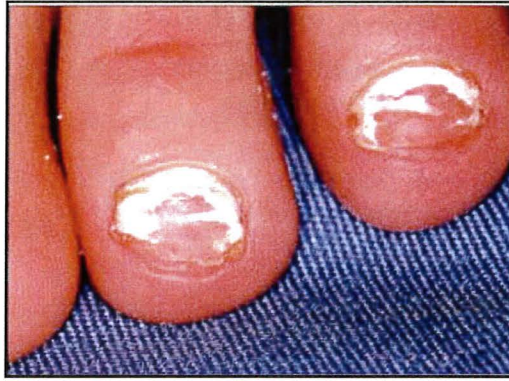

Figure 11 : leucomyose superficielle.

Une variété leuconychique par atteinte directe de la surface de l'ongle avec une pénétration profonde du champignon et extension secondaire sous le repli sus-unguéal est beaucoup plus rare.

4.3. Pénétration mixte

Au cours de ces atteintes l'envahissement peut être causé par le même organisme ou par des organismes différents. Ainsi, pour une population étudiée de 4411 patients, 39 patients (0.9 %) avaient une association disto-latérale et superficielle. On retrouvait le même champignon dans les deux variétés anatomiques chez 33 patients (84 %). La double atteinte sur le même ongle était observée chez 9 malades (0.2 %). Chez 23 patients (59 %), l'association disto-latérale et superficielle avait pour responsable *T. interdigitale*, tandis que *Fusarium spp*, *Aspergillus spp*, *T. rubrum* et *Onychochola canadensis* représentaient les autres étiologies retrouvées (51).

4.4. Onychomycodystrophie totale

La forme primitive s'observe d'emblée dans la candidose cutanéomuqueuse chronique avec envahissement fongique quasi-simultané de toutes les structures tissulaires de l'appareil unguéal. Le déficit immunitaire qui la caractérise explique son association possible, mais rare, à la maladie dermatophytique. Cette forme primitive, s'oppose ainsi à la variété dystrophique totale, dite « secondaire », qui traduit simplement la progression lente, mais inexorable vers l'aggravation des variétés précédentes, en

l'absence de traitement. Elle aboutit, à son stade ultime, à la formation d'un lit kératosique jonché de vestiges unguéaux avec une disparition complète de la tablette.

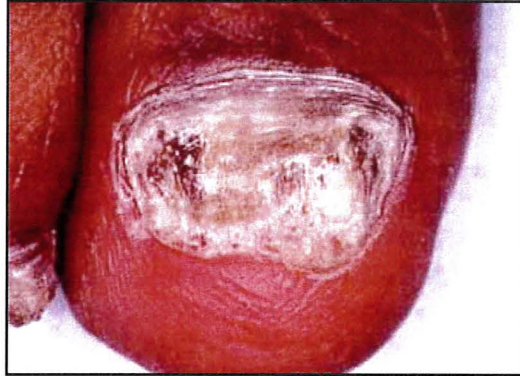

Figure 12 : onychomycose dystrophique totale.

4.5. Diagnostic différentiel

Tout ongle dystrophique n'est pas une onychomycose. Malgré l'aspect souvent très suggestif de certaines altérations unguéales, rien ne permet d'affirmer cliniquement l'existence d'une onychomycose.

Les principaux diagnostics différentiels à retenir sont le psoriasis, le lichen hyperkératosique, les infections bactériennes, les onychodystrophies traumatiques, la pachyonychie congénitale, les tumeurs sous-unguéales (28).

Chacune de ces pathologies peut s'exprimer cliniquement par des atteintes de l'ongle d'aspects plus ou moins différents, mais pouvant mimer les différentes formes cliniques rencontrées dans les onychomycoses.

5. Diagnostic biologique des onychomycoses

5.1. Prélèvements mycologiques

Idéalement, le prélèvement mycologique doit être pratiqué en tenant compte du mode d'évolution de l'onychomycose concernée afin de prélever la zone adéquate, là où le champignon est potentiellement vivant. Aucun traitement antifongique ne devrait avoir été utilisé dans les semaines précédentes. Les délais conseillés pour éviter les résultats mycologiques faussement négatifs ou discordants, vont d'une quinzaine de jours après application d'une crème antifongique ou kératolytique, jusqu'à 3 mois pour une solution filmogène ou, la prise orale d'antifongiques. Il est également important d'éviter tout soin de pédicurie au préalable. Un éventuel vernis cosmétique devrait être enlevé 48 heures avant. Il est indispensable de faire une toilette normale le jour du prélèvement afin d'éviter certains résultats faussement positifs dus à la présence de contaminants à la surface de l'ongle.

La procédure de prélèvement comprend plusieurs étapes qui débutent par l'interrogatoire et l'examen clinique de la lésion du patient. La confrontation clinico-mycologique peut en effet aider à une meilleure interprétation des résultats. Le prélèvement mycologique proprement dit est réalisé selon une méthode adaptée au type particulier de lésion observée. L'examen direct et la culture, confiés à des mains expertes en mycologie, sont les étapes ultimes sanctionnées par l'interprétation critique des résultats.

5.2. Anamnèse et examen clinique

L'anamnèse cherche à préciser l'ancienneté de l'onychopathie, ainsi que la durée, l'observance et l'efficacité apparente de traitements antérieurs. La progression de l'onychomycose dans le temps et l'évolution de l'aspect, sont également des informations précieuses. Les facteurs favorisants sont recherchés. L'âge et certaines maladies telles que le diabète, une immuno-dépression, une insuffisance vasculaire, influent sur la prévalence de l'onychomycose. Il faut y ajouter l'effet des activités professionnelles pour les onyxis des mains ou de la pratique de certains sports. Les antécédents dermatologiques peuvent éventuellement orienter un éventuel diagnostic

différentiel. La présence de lésions cutanées associées et/ou anciennes, peut nécessiter un prélèvement si elles sont de nature à modifier le traitement. L'examen podologique peut identifier une origine mécanique à certaines onycholyses et hyperkératoses sous-unguéales.

5.3. Technique de prélèvement

La manière de prélever un fragment de la partie infectée d'un ongle, dépend de l'aspect de la lésion. Pour l'examen mycologique standard, un fragment unguéal parasité devra être collecté là où le champignon est vivant afin que celui-ci puisse croître en culture. Ce geste, en général indolore, peut parfois s'avérer être malaisé à réaliser. Il est utile de disposer de pinces à ongles de tailles diverses, de curettes mousses et tranchantes, d'écouvillons stériles, de scalpels ou de vaccinostyles. Le matériel peut être collecté dans un sachet ou un flacon ne contenant pas de fixateur histologique. L'expédition vers le laboratoire ne nécessite aucune mesure d'urgence.

Dans une phase préliminaire, l'ongle est nettoyé à l'alcool. L'acétone est utilisée lorsque des traces de vernis à ongle sont encore présentes. Le matériel est ensuite prélevé au pourtour de la zone unguéale lésée. Il est utile de collecter des fragments sur toute l'épaisseur de l'ongle. Le champignon peut en fait être présent à des étages différents de l'appareil unguéal.

La découpe de l'ongle doit être particulièrement large afin de prélever à la jonction de la zone saine et de la zone pathologique. La forme la plus fréquente est l'onycholyse latéro-distale avec ou sans hyperkératose sous-unguéale. Le lit unguéal doit être découvert pour en recueillir la partie parasitée. La découpe devrait se faire jusqu'à la lunule en cas d'atteinte matricielle, ce qui peut être mal vécu sur le plan esthétique. Cela permet d'éliminer les contaminants accumulés sous l'ongle et qui profitent d'une altération unguéale préalable pour se développer. Le matériel corné parasité est ensuite collecté par grattage de l'ongle. En cas de fusée longitudinale, la découpe est plus difficile mais néanmoins nécessaire jusqu'à sa partie la plus proximale. En cas d'hypertrophie unguéale sans onycholyse, la partie unguéale supérieure doit être éliminée progressivement.

Les leuconychies superficielles sont d'accès facile puisqu'un grattage à la curette de la tablette externe suffit pour prélever le matériel parasité. L'ongle récupère alors transitoirement un aspect apparemment normal.

Le prélèvement des leuconychies profondes et de toutes onychomycoses proximales est en général moins aisé. Il est nécessaire de découper préalablement les parties saines jusqu'à visualisation de la tablette inférieure parasitée. L'utilisation d'une meule pour accéder à la zone parasitée n'est pas conseillée, car ce geste risque de favoriser la dissémination du champignon dans l'environnement.

Un périonyxis associé à une onychopathie peut laisser sourdre un pus blanchâtre à recueillir à l'écouvillon. En l'absence d'écoulement, il faut gratter sous le repli sus-unguéal proximal à l'aide d'un vaccinostyle, geste parfois ressenti comme étant désagréable, et qui nécessite un maximum de « doigté ». Un prélèvement bactériologique peut être réalisé (35).

5.4. Examen direct microscopique

Le matériel collecté doit être fragmenté le plus finement possible. Les débris unguéaux sont ensuite déposés sur une goutte d'une solution aqueuse à 30 % de potasse caustique (47), elle-même placée sur une lame porte-objet. De l'encre Parker Blue Track ou du colorant Noir Chlorazole ajouté à cette solution améliore la visibilité des agents mycéliens et la sensibilité de la lecture (53). Ce matériel est recouvert d'une lamelle couvre-objet et gardé quelques dizaines de minutes à température ambiante. L'examen de la préparation se fait à des grossissements de 10 à 40 fois sous faible luminosité afin de déceler la présence de filaments et de spores. La contre-coloration des éléments fongiques est utile car elle permet d'augmenter la sensibilité de la lecture pour des prélèvements pauvres en éléments fongiques et aussi d'éviter des résultats faussement positifs induits par la présence de fibres élastiques ou de coton au niveau du prélèvement, cette remarque étant seulement valable pour le Noir Chlorazole spécifique de la chitine (10).

L'examen direct permet, en cas de positivité, de mettre en évidence des cellules fongiques, qui peuvent, selon leur aspect, orienter le diagnostic. Des filaments mycéliens

septés suggèrent une infection dermatophytique. S'ils présentent un aspect chlamydosporé, c'est-à-dire irrégulier, la présence d'une moisissure peut être évoquée. Un aspect de filaments vides doit faire suspecter un champignon mort. La présence de nombreuses spores indique une phase quiescente, de réserve, du champignon qui lui permet de résister à un environnement inhospitalier, et en particulier à des traitements antifongiques. Des pseudo-filaments mycéliens associés à des levures signent une infection candidosique. La présence de levures seules, bourgeonnantes ou non, doit être signalée, ainsi que l'appréciation de leur abondance, bien que ce critère soit subjectif.

L'examen direct comporte cependant quelques limites. Ainsi, l'examen microscopique du prélèvement doit être minutieux et réalisé par un personnel entraîné. Le taux de résultats rendus faussement négatifs par cette technique reste malgré tout de l'ordre de 5 à 15 % (93). De plus le montage des squames dans la solution éclaircisante ne permet pas la conservation des lames.

L'examen histologique d'une rognure d'ongle est beaucoup plus performant, car il ne néglige aucune portion de l'ongle, permettant ainsi de déceler un champignon même au niveau d'une lame unguéale très épaisse et compacte.

D'autres méthodes d'examen, elles aussi plus sensibles et plus informatives que l'examen direct à la potasse permettent de mettre en évidence des champignons. Des fluorochromes (Calcofluor®, Fungiqua®) rendent fluorescente la paroi fongique. L'examen nécessite un microscope à fluorescence équipé de filtres optiques adéquats à 400-440 nm (67). Ces fluorochromes se fixent spécifiquement sur la chitine et les β 1-3 glucanes de la paroi fongique. Ces techniques sont appréciées lorsque les éléments fongiques sont peu nombreux et permettent une meilleure observation de la morphologie des champignons, même si l'examen microscopique ne permet pas d'identifier l'espèce en cause. Ces méthodes sont de réalisation rapide, la préparation est stable à température ambiante pendant au moins 3 mois à l'abri de la lumière, mais nécessite obligatoirement l'utilisation d'un microscope à fluorescence (10).

Le colorant vital rouge neutre ajouté à un matériel corné infecté permet de distinguer les champignons vivants qui apparaissent colorés de ceux qui sont morts et qui ne captent pas le colorant.

5.5. Culture mycologique

5.5.1. Milieux et conditions de culture

Comme dans toute infection fongique, la culture mycologique traditionnelle occupe une place de choix. Cependant, elle ne solutionne pas, à elle seule, le problème de diagnostic. En effet, dans la situation particulière des onychopathies, les cultures souffrent d'un taux exceptionnellement élevé de résultats faussement positifs et faussement négatifs. Les résultats faussement positifs représentent les cas de contamination de l'ongle par des propagules d'un champignon, sans que celui-ci manifeste un rôle pathogène dans la situation concernée. Tous les types de champignons-dermatophytes, levures et moisissures- peuvent être les acteurs d'une fausse imputabilité. Les résultats faussement négatifs ne sont pas rares, puisqu'ils représentent environ 30 % des cas (55). Ceci est dû en grande partie au fait que le champignon contenu dans certaines parties de l'ongle ne représente parfois que la partie morte d'un mycélium.

Malgré ces incertitudes, la culture est très fortement recommandée, car elle permet de déterminer dans des conditions optimales, si l'infection est due à un dermatophyte, une levure, une moisissure ou à une combinaison de certains de ces champignons. Un diagnostic mycologique adéquat est la condition même d'un traitement antifongique bien ciblé.

Les milieux de culture utilisés sont des milieux gélosés nutritifs comprenant, entre autre, de la peptone, du glucose et de l'agar-agar. Le plus utilisé en mycologie médicale est celui de Sabouraud. D'autres milieux de culture sont spécialement enrichis pour stimuler la croissance d'espèces déterminées de champignons. Des antibiotiques sont la plupart du temps ajoutés en vue d'inhiber la croissance des bactéries qui se développent beaucoup plus rapidement que les champignons. Le milieu classiquement utilisé est alors le milieu de Sabouraud-Chloramphénicol (50 mg/mL).

En pratique deux milieux de Sabouraud-Chloramphénicol sont ensemencés, l'un avec et l'autre sans cycloheximide (Actidione®) molécule utilisée à la concentration de 50-100 mg/mL, inhibant la croissance de nombreuses moisissures mais pas celle des

dermatophytes. Les fragments d'ongles sont déposés sur les milieux de culture choisis. On utilise des milieux en tubes pour des raisons de délai de conservation en prenant soin de ne pas visser complètement leur bouchon, les dermatophytes étant des organismes se développant en aérobie. Ce matériel est ensuite idéalement placé à environ 27 °C en atmosphère humide pour stimuler le développement des champignons.

Une incubation de 24 à 48 heures suffit pour la croissance et l'identification de levures. Huit à 10 jours peuvent être nécessaires pour le développement de moisissures, et 1 à 3 semaines pour les dermatophytes.

En pratique, les cultures sont conservées jusqu'à 3 semaines, et on effectue une lecture 2 fois par semaine.

L'identification des levures est facilitée par l'utilisation de kits ou de galeries testant leurs principaux caractères biochimiques. Le diagnostic de genre et d'espèce des champignons filamenteux, dermatophytes et moisissures, est obtenu par la confrontation des caractères macroscopiques et microscopiques des cultures. L'appréciation macroscopique comporte la vitesse de pousse, la couleur, la présence d'un pigment, la forme et la structure de la colonie. L'aspect microscopique complète cette orientation en observant l'organisation des filaments et par la recherche de micro et/ou macroconidies, ainsi que la présence d'éléments d'ornementations. Les principaux champignons retrouvés en pratique courante sont abordés à titre d'exemple dans les pages suivantes.

Les sensibilités associées à l'examen direct et à la culture sont respectivement de l'ordre de 50 à 60 % et de 20 à 70 % selon les équipes.

Enfin des tests complémentaires peuvent être effectués. Le plus utilisé est la recherche de l'activité uréasique des dermatophytes. L'activité uréasique des dermatophytes est plus ou moins active, permettant de différencier *T.rubrum* de *T.mentagrophytes* var. *interdigitale*, ce dernier ayant une activité positive en 48 heures maximum à la différence des autres, pour lesquels ce test se positive en 8 à 14 jours.

Par ailleurs, certains laboratoires proposent pour l'ensemencement des prélèvements, le milieu de Taplin commercialisé en tubes ou sous forme de lames

gélées. Ce milieu contient un indicateur coloré, et la croissance des dermatophytes entraînerait son virage au rouge. Il faut cependant signaler que certaines moisissures, strictement non pathogènes dans ce contexte, peuvent également faire virer le milieu de culture.

5.5.2. Isolement d'un dermatophyte

Les dermatophytes sont répartis en trois genres, *Trichophyton*, *Microsporum* et *Epidermophyton*, mais *Trichophyton spp* est de loin l'agent dominant en pathologie unguéale, avec une fréquence de 80 % pour *T. rubrum*. Les dermatophytes retrouvés dans l'ongle sont toujours pathogènes à de rares exceptions près. Le prélèvement d'un onyxis d'allure traumatique, tel qu'une onycholyse disto-latérale par le chevauchement des orteils peut aboutir à un examen direct négatif, alors que la culture est positive pour *T. rubrum*. La tentation est grande dans ce cas d'instaurer un traitement antifongique qui, même s'il est bien conduit, ne modifiera pas l'aspect clinique de la lésion. Il a été rapporté que 1 à 9 % des ongles apparemment normaux étaient infectés par *T. rubrum* (35). Il peut s'agir du début occulte du parasitisme du champignon ou d'un résultat mycologiquement défaillant lors d'un traitement antérieur.

5.5.2.1. *T. rubrum*

La croissance de ce dermatophyte est assez rapide. Sa difficulté d'identification réside dans le polymorphisme présenté par les colonies obtenues en culture. Au bout de 10 jours, les colonies peuvent apparaître soit duveteuses ou laineuses en coupole, soit épineuses, soit plus poudreuses et cérébriformes. Le recto de la colonie ne présente pas de coloration au début de la culture pour de nombreuses souches, au verso un pigment beige à jaune-orange ou bordeaux est souvent présent.

La microscopie est généralement pauvre. Il n'y a souvent pas d'ornementations. Les filaments sont fins, avec parfois des excroissances triangulaires. Les microconidies piriformes, en acladium, sont absentes ou rares. Les macroconidies sont également absentes ou présentes sous forme d'ébauches.

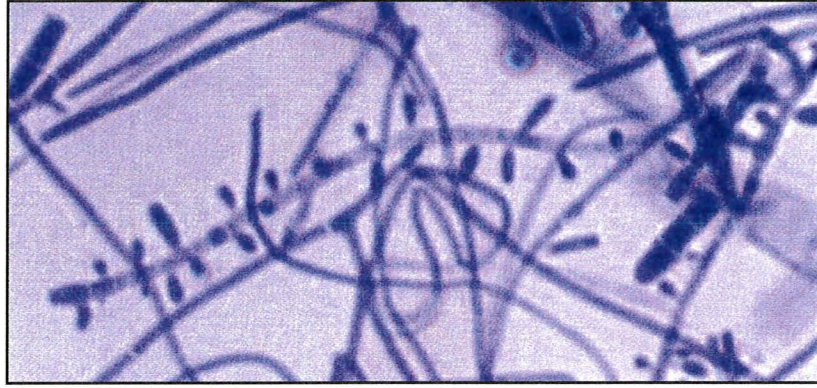


Figure 13 : *T.rubrum* ; Filaments mycéliens, quelques macroconidies. Objectif 100.

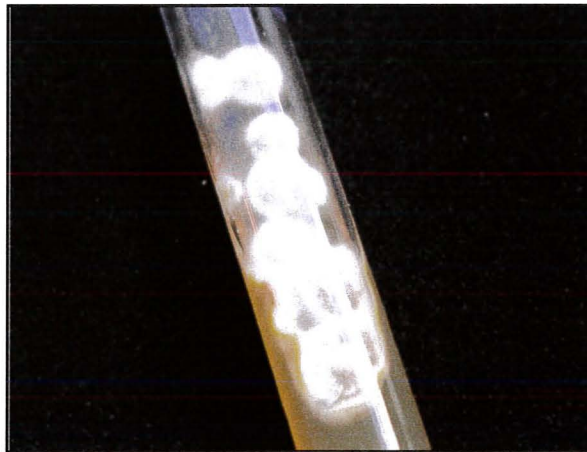


Figure 14 : colonies duveteuses en coupole de *T.rubrum*

5.5.2.2. *T.interdigitale*

La croissance des colonies est rapide. Elles sont extensives, discoïdes, plates et poudreuses. A 8 jours, elles prennent un aspect de plâtre ou de farine. Le recto de la colonie est de couleur blanchâtre à crème. Le verso peut être de couleur incolore à rouge brique.

En microscopie, on observe des ornements abondants. Les filaments ramifiés à angles droits appelés croix de Lorraine sont caractéristiques. Les microconidies sont abondantes le plus souvent rondes et disposées en buisson. Les macroconidies en massues, composées de 3 à 6 logettes à paroi fine sont également présentes en quantité importante. Il est possible d'observer des vrilles.

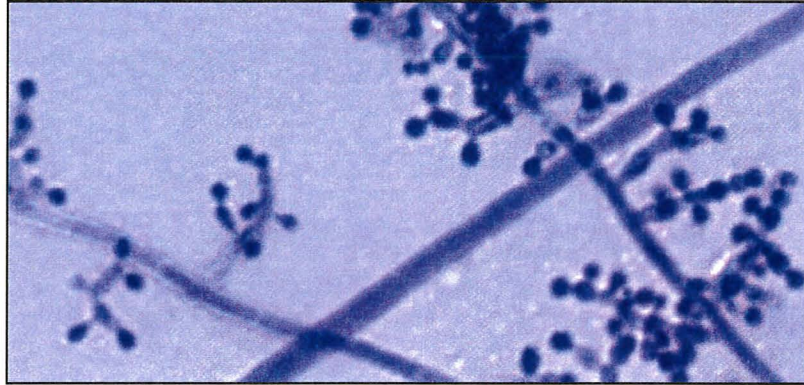


Figure 15 : *T.interdigitale* ; microconidies nombreuses, disposées en croix de Lorraine. Objectif 40.

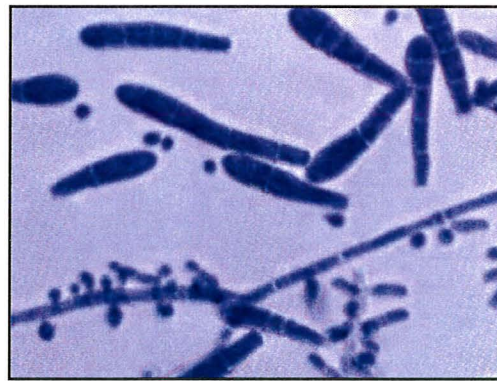

Figure 16 : *T.interdigitale* ; nombreuses macroconidies. Objectif 40.




Figure 17 : aspect de plâtre de colonies de *T.interdigitale*

5.5.3. Isolement d'une levure

L'isolement de *Candida albicans* en culture à partir d'ongles de mains est très suggestif d'une réelle candidose unguéale. En effet, cette levure n'est jamais retrouvée sur la peau saine. La pathogénicité de levures autres que *C. albicans* est incertaine au niveau des ongles. En effet, de nombreux *Candida* font partie de la flore saprophyte de la peau. Il n'est donc pas surprenant de les retrouver en culture. Néanmoins, leur présence en abondance et dans des prélèvements successifs est un argument pour envisager leur implication dans l'onychopathie. Cependant, ces levures peuvent simplement surinfecter une pathologie sous-jacente et ne sont donc pas nécessairement responsables des lésions initiales.

5.5.3.1. Cas particuliers de *C.albicans* et *C.parapsilosis*

Les levures ont une croissance très rapide, la culture est obtenue en 24-48 heures. Les colonies sont de couleur crème, sans pigmentation sur les milieux de cultures usuels, et d'aspect crémeux.

En microscopie, on observe des levures bourgeonnantes avec ou sans filaments. L'identification exacte de l'espèce nécessite l'étude des caractères biochimiques de la souche présente en culture, grâce à des galeries d'identification ou l'utilisation de tests rapides.

C.albicans est la seule levure non inhibée par l'actidione.

5.5.4. Isolement d'une moisissure

Les moisissures sont des champignons filamenteux ubiquitaires. Leur principal biotope est le sol. On les rencontre principalement dans les infections mycosiques de la plante et des ongles des pieds. Les genres et espèces les plus fréquemment isolées sont *Scopulariopsis brevicaulis*, *Scytalidium dimidiatum*, *Alternaria spp*, *Fusarium spp*, *Acremonium spp*. Ils seraient impliqués dans 2 à 25 % des onychomycoses. Les patients originaires de pays tropicaux sont plus à risque d'être infectés par un pseudo-dermatophytes (*Scytalidium spp*).

L'interprétation d'une culture positive pour une moisissure est malaisée. L'imputabilité en tant qu'agent pathogène repose sur la présence de plusieurs facteurs incluant un examen direct positif révélant des filaments mycéliens aux formes variables. La présence de la même moisissure en culture à plusieurs points d'ensemencement est attendue dans les prélèvements successifs. Certaines moisissures peuvent surinfecter une onychomycose à dermatophyte, réalisant alors le tableau d'une onychomycose mixte. C'est le cas en particulier de *Scopulariopsis brevicaulis*, qui pousse plus rapidement en culture que le dermatophyte, empêchant parfois de mettre ce dernier en évidence.

5.5.4.1. *Scopulariopsis brevicaulis*

Sa croissance est rapide sur milieux usuels mais ralentie en présence d'actidione. Les colonies sont poudreuses ou granuleuses, de couleur beige à brun noisette sur le recto de la colonie. Au recto, la colonie est incolore à crème.

En microscopie, l'ensemble des éléments évoque un pénicille, les conidies sont cylindriques, à base tronquée, en forme d'ampoule, échinulées et disposées en chaînes courtes.

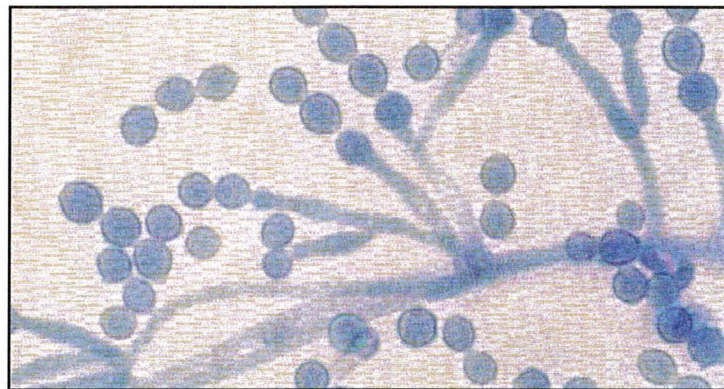


Figure 18 : *Scopulariopsis brevicaulis* ; conidies. Objectif 40.

5.5.4.2. *Scytalidium dimidiatum*

Sa croissance est rapide à 25 °C sur milieu sans actidione, mais cette croissance est encore plus rapide à 37 °C. Les colonies sont extensives aériennes, grises puis noires. Le verso de la colonie présente un pigment noir diffusible. En microscopie deux types d'hyphes sont observés, certains hyalins et étroits, d'autres larges et pigmentés.

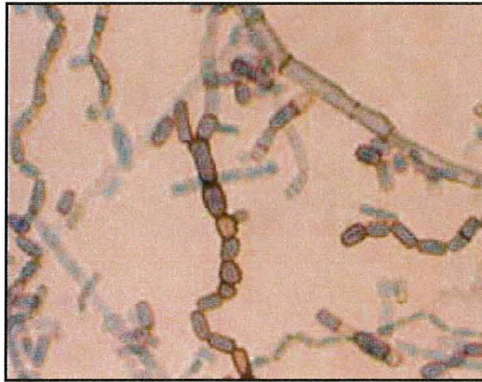

Figure 19 : *Scytalidium dimidiatum* ; hyphes. Objectif 10.

5.5.4.3. *Acremonium spp*

Les colonies sont finement poudreuses le plus souvent humides, muqueuses. La couleur varie du blanc au rose orangé. En microscopie, les filaments sont parallèles les uns aux autres portant à angle droit des phialides fines et plus étroites à l'extrémité apicale. Les conidies sont cylindriques ou elliptiques, groupées en amas au sommet des phialides.

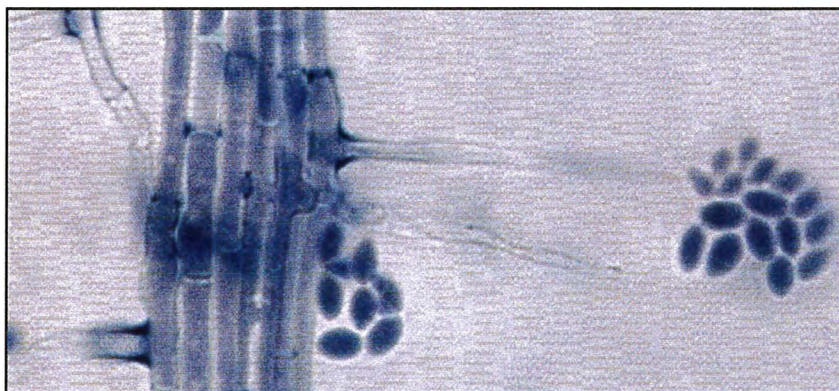


Figure 20 : *Acremonium sp* ; amas de conidies. Objectif 100.

5.5.4.4. *Fusarium spp*

Les colonies sont duveteuses ou cotonneuses de couleur variable, allant du blanc, crème, au rose ou lilas, avec ou sans pigment. Les conidiophores sont courts et souvent ramifiés. Les phialides sont longues et fines. Deux types de conidies sont produites,

d'une part des microconidies uni ou bi cellulaires isolées ou groupées et d'autre part des macroconidies fusiformes, courbées et pluricellulaires à cloison transversales. Des chlamydospores peuvent parfois être présentes.

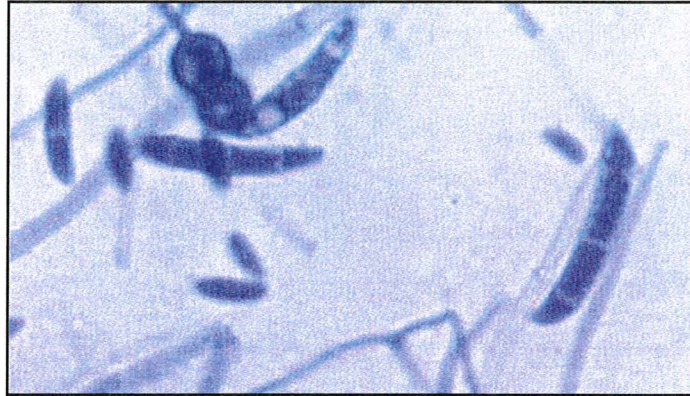

Figure 21 : *Fusarium* spp ; macroconidies, chlamydospores et conidies. Objectif 40.

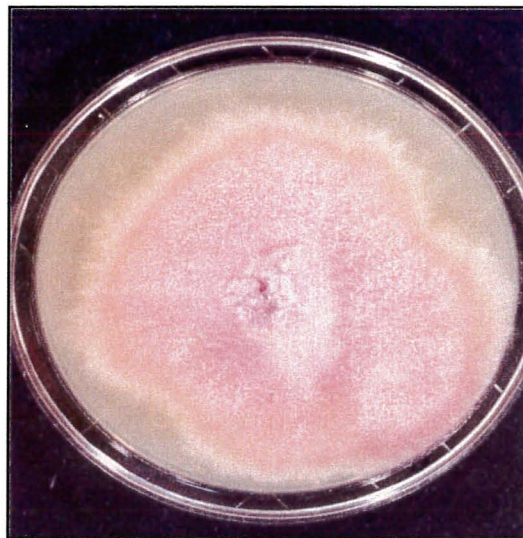

Figure 22 : colonies duveteuses de couleur rose-lilas de *Fusarium*

5.5.4.5. *Alternaria* spp

La culture est rapide à 30 °C. Les colonies sont duveteuses à laineuses, de couleur blanc gris à noir foncé ou noir-verdâtre, recto et verso. Les filaments sont septés, ramifiés, plus ou moins bruns. Les spores sont disposées en chaînes ramifiées à partir d'un conidiophore, piriformes à base élargie. Les septations sont transversales et longitudinales obliques.

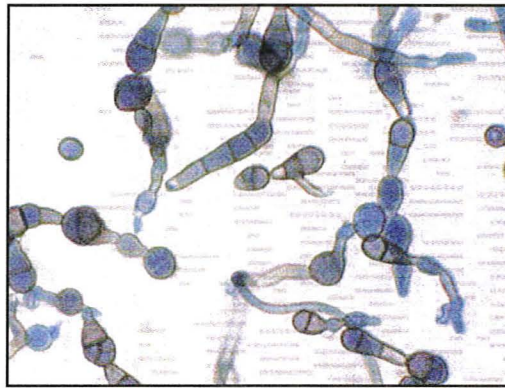


Figure 23 : *Alternaria spp* ; conidies. Objectif 10.

5.6. Interprétation des résultats

L'importance de l'identification du champignon reste un sujet débattu. Après une longue période de controverses, l'opinion prévaut aujourd'hui que des dermatophytes, des levures et des moisissures peuvent être isolées en culture à partir d'échantillons d'onychopathies. Des divergences persistent cependant dans l'interprétation à en donner. Certains cliniciens obéissent à un dogme sans fondement scientifique, selon lequel les onychomycoses seraient presque exclusivement dues aux dermatophytes. D'autres, présentant un faisceau d'arguments à l'appui, se refusent à éliminer de façon arbitraire la possibilité d'onychomycose à levures, à moisissures ou à formes mixtes associant plusieurs champignons.

Ainsi, l'interprétation à donner aux résultats positifs de laboratoire n'est pas simple et univoque. Diverses questions restent sans réponse. Nul ne peut certifier que le champignon qui pousse en culture est bien celui qui a été observé sous le microscope. Il ne peut en effet être exclu qu'un contaminant soit révélé par le milieu de culture, alors qu'un autre champignon est en fait le vrai pathogène. Même si le champignon observé sous le microscope est celui qui est identifié en culture, cela n'implique pas qu'il est responsable à lui seul de l'anomalie unguéale. Il pourrait s'agir d'un opportuniste facultatif qui trouve dans une onychodystrophie la niche adéquate pour s'accumuler et proliférer de manière passive. Ce problème est en partie lié à l'environnement dans lequel l'individu évolue. Parfois, il est possible de retrouver un champignon proliférant

dans un habitat humide ou dans des végétaux en décomposition. Comme la densité des propagules fongiques dans l'air est soumise à des fluctuations saisonnières, l'incidence des contaminations de l'ongle peut suivre le même décours chronobiologique. Les cultures faussement positives pour *Cladosporium* spp et *Alternaria* spp sont à ce titre plus fréquentes l'été.

Ces incertitudes peuvent être levées, du moins partiellement, par l'utilisation de méthodes sophistiquées de recherche qui ne peuvent cependant être appliquées en routine tant par leur complexité que par leur coût et leur accès limité à de rares centres spécialisés. Elles incluent l'histologie, l'immunohistochimie, la cytométrie de flux, l'hybridation de l'ADN et la microscopie confocale *in vivo*. Ces nouvelles techniques vont au-delà de l'aide directe aux patients. Elles lèvent les doutes étiologiques. La règle évidente est qu'une moisissure de l'environnement peut être simplement contaminante en certaines circonstances, mais que son caractère opportuniste ne peut être éliminé a priori.

Les résultats de l'examen direct et de la culture doivent être confrontés avec l'aspect clinique et épidémiologique du prélèvement afin d'en donner l'interprétation la meilleure possible.

On peut dans cette localisation, retrouver une flore fongique qui n'aurait eu aucune chance de se développer au niveau de la peau glabre. Concrètement, les ongles peuvent effectivement être infectés par des moisissures.

La synthèse des résultats entre examen direct et culture mycologique engendre souvent certains problèmes d'interprétation. En mycologie médicale, le résultat de l'examen direct prime sur la culture. Ainsi, il y a mycose dès lors que l'examen direct est positif. Dans tous les cas, la confirmation du diagnostic d'une onychomycose par le laboratoire est essentielle, et devrait être obtenue avant de débiter un traitement long, coûteux, et pouvant être à l'origine d'interactions médicamenteuses et d'effets secondaires potentiellement importants chez des patients pouvant être polymédiqués.

5.7. Biologie moléculaire

Devant les résultats parfois décevants des techniques de biologie classique, des techniques de biologie moléculaire basées sur l'amplification d'ADN de dermatophyte ont été mises au point. La séquence d'ADN des dermatophytes choisie pour être amplifiée varie selon les techniques et les équipes.

Ces techniques sont coûteuses et nécessitent un équipement spécialisé, donc réservé à des laboratoires spécialisés et manipulant un assez grand nombre d'échantillons permettant l'expertise de ces techniques (33).

Les équipes japonaises ont choisi de travailler sur le gène codant pour l'ADN topoisomérase II des dermatophytes. L'objectif est d'identifier la majorité des dermatophytes retrouvés en pathologie humaine telle que *T.rubrum*, *T.mentagrophytes*, *T.violaceum*, *M.gypseum*, *M.canis* et *E.floccosum*, en développant une technique PCR et PCR-RFLP. Dans cette étude, ces 6 espèces sont étudiées. Les résultats ainsi obtenus sont identiques aux résultats obtenus par la culture. L'identification des dermatophytes basée sur cette méthode PCR amplifiant la séquence du gène de l'ADN topoisomérase II, est donc présentée comme étant une méthode simple et rapide, et permettant l'identification de la majorité des espèces de dermatophytes rencontrées (58). Cette équipe a montré dans une étude ultérieure que cette technique était également reproductible et représentait une technique permettant l'étude étiologique des dermatophytoses en comparant les résultats obtenus par PCR, par PCR-RFLP aux résultats obtenus en culture (59).

Avec le même objectif, une technique PCR-RFLP est développée par une autre équipe asiatique, la séquence amplifiée étant ici différente. Quatre enzymes de restrictions sont utilisées et les différents fragments de restriction obtenus sont étudiés. Cette méthode permet une identification rapide de la majorité des espèces de dermatophytes (82).

Une technique plus récente mise au point par Gutzmer *et al* est une technique de PCR LightCycler ayant pour but une détection rapide et une différenciation des ADN fongiques à partir d'échantillons dermatologiques. Cette technique permet la

différenciation entre ADN de dermatophytes et ADN de levures ou moisissures, l'étude de 38 échantillons de patients ayant permis 9 nouveaux diagnostics par rapport à la culture (52).

Pour une équipe française, c'est le domaine V4 du gène de la sous-unité ribosomale 18S qui est choisi comme cible d'une amplification par PCR, cette séquence étant connue pour la plupart des champignons rencontrés dans les onychomycoses. Les séquences de 19 espèces fongiques, 9 dermatophytes, 2 *Scytalidium*, 6 moisissures et 2 levures, sont obtenues grâce aux bases de données ou déterminées par le laboratoire. Des amorces sont construites afin de permettre une amplification spécifique de l'ADN de dermatophyte et identifier des sites de restriction permettant l'analyse par RFLP. Les résultats obtenus par cette technique et par la culture sont concordants pour 74 des 75 échantillons testés. Cette méthode permet un diagnostic étiologique en 48 h, mais, elle ne permet pas de mettre en évidence une pathologie provoquée par des levures ou des moisissures, et ne fait pas de diagnostic d'espèces (64). Plus récemment, elle a été utilisée pour le diagnostic étiologique d'onychomycoses en comparant d'une part les résultats obtenus par cultures et par PCR (66).

Une autre équipe s'est attachée à l'amplification de l'ADN d'une séquence partielle codant pour la sous-unité ribosomale 28S. Après amplification par PCR, les produits d'amplification sont séquencés et comparés à une base de données permettant l'identification du dermatophyte. Cette technique présente une bonne sensibilité et spécificité et permet le diagnostic de l'espèce en cause. Les bases de données utilisées pourraient être complétées en incluant des espèces plus rares ou retrouvées en pathologie vétérinaire (70).

Enfin, une équipe danoise a publié une étude utilisant une PCR multiplexe permettant de détecter la présence ou non d'ADN de dermatophytes dans l'échantillon, mais également de savoir si *T.rubrum* est en cause grâce à l'utilisation de primers spécifiques de ce dermatophyte. La méthode d'extraction utilisée par cette équipe serait beaucoup plus rapide que celle que nous avons utilisée, puisqu'elle ne durerait que 15 minutes. Seules 4 heures supplémentaires seraient alors nécessaires pour obtenir le diagnostic final. La réaction de PCR est réalisée sur thermocycleur et les produits obtenus par PCR sont étudiés après électrophorèse sur gel d'agarose. Cette technique

semble donner des résultats plus précis que la technique testée dans notre travail et surtout la technique danoise semble beaucoup moins lourde et plus rapide.

6. Traitements

6.1. But du traitement

Les années 1990 ont ouvert de nouvelles perspectives dans le traitement des onychomycoses grâce au développement de nouveaux antifongiques topiques et systémiques, et la possibilité de schémas thérapeutiques innovants qui résultent d'une recherche tenant compte de la pharmacocinétique, la pharmacovigilance et l'aspect économique. Malheureusement, selon les pays, les médicaments antifongiques n'ont pas tous obtenu l'autorisation de mise sur le marché.

Le choix thérapeutique doit prendre en compte le spectre d'activité, la pharmacocinétique, la forme galénique, les effets secondaires et interactions médicamenteuses de la molécule.

Dans les onychomycoses à dermatophytes, les plus fréquentes, ils autorisent même l'espoir d'une guérison définitive. Cependant, malgré ces innovations thérapeutiques, le traitement des onychomycoses dues à des moisissures reste difficile.

L'efficacité du traitement dépend de trois facteurs. Le premier concerne l'établissement du diagnostic clinique, le second impose sa confirmation biologique, en l'absence d'un traitement antifongique récent et le troisième prend en compte les indications thérapeutiques. En effet, les meilleures estimations indiquent un taux incompressible d'échecs supérieur à 20 % tandis qu'à long terme, le taux de guérison ne dépasse pas 50% (7).

En traitant, le clinicien se fixe un objectif double : obtenir la négativité de l'examen mycologique et, cliniquement, un retour à la normale de l'ongle traité.

Malheureusement, ces critères simples sont loin de toujours satisfaire le praticien. En effet, un examen direct positif en fin de traitement, mais avec culture négative,

indique-t-il réellement la présence d'une mycose encore active ou rend-il simplement compte de l'élimination progressive des filaments mycéliens ?

Ainsi, les critères de guérison utilisant l'évaluation mycologique aussi bien que clinique, restent discutables. La FDA précise que la guérison clinique correspond à une tablette d'apparence saine à 100 % et parle de succès clinique lorsque l'anomalie unguéale reste égale ou inférieure à 10 % de la surface de la lame. Il faut accepter ainsi que cette lésion résiduelle puisse encore guérir avec le temps, à moins qu'elle ne corresponde à une dystrophie préexistant à l'onychomycose ou, qu'elle en soit la séquelle. Il est connu en effet qu'un traumatisme de l'appareil unguéal peut produire un dommage permanent de la tablette et, qu'à son tour, la dystrophie induite prédispose à l'onychomycose.

Certains patients ne paraissent pas intéressés par un traitement, qui d'ailleurs chez d'autres (personnages âgées, par exemple) ne semble pas toujours offrir une chance raisonnable de guérison ou, risque même d'interférer avec les co-prescriptions. Pourtant, la recherche d'une réduction de la prévalence des onychomycoses passe obligatoirement par un traitement qui vise à détruire les foyers mycosiques des sujets contaminés.

Pour qu'un antifongique s'avère efficace dans le traitement d'une onychomycose, il faut que le principe actif pénètre dans les différents tissus de l'appareil unguéal et y persiste à des concentrations permettant l'éradication totale de l'agent pathogène.

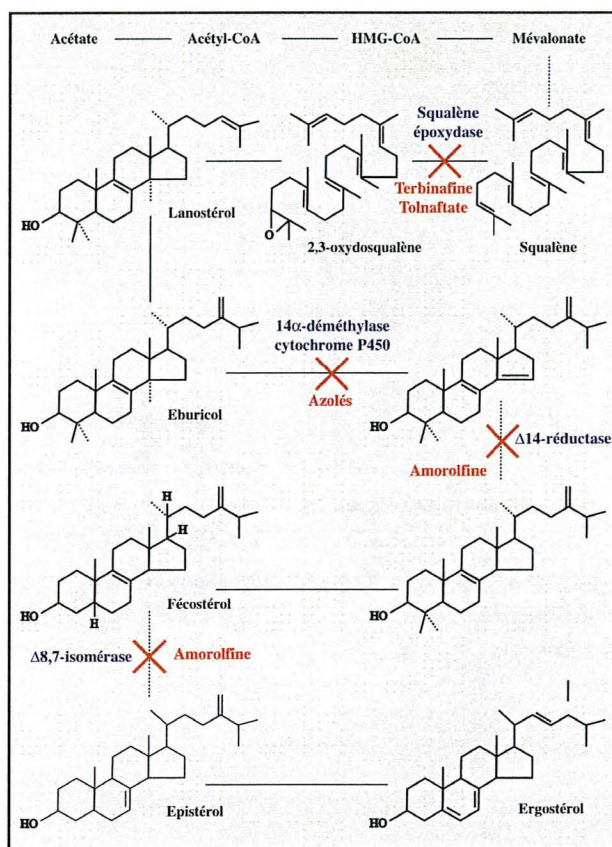


Figure 24 : biosynthèse de l'ergostérol et cibles des principaux antifongiques

6.2. Antifongiques systémiques

6.2.1. Griséofulvine

Elle a été le premier antimycosique systématique utilisé pour traiter les onychomycoses il y a plus de 40 ans. Cet antibiotique fongistatique (dérivé de *Penicillium griseofulvum*) a un spectre étroit, limité aux trois genres de dermatophytes. Il est inactif sur les levures et moisissures.

Son mode d'action et sa pharmacocinétique dans l'ongle sont mal connus. L'absorption est augmentée par l'ingestion concomitante d'un repas riche en lipides. Les formes ultramicronisés sont mieux absorbées que les formes micronisées. En France, elle est disponible sous forme micronisée en comprimés sécables de 250 à 500 mg : Griséfuline®. Son AMM a pour indication : mycoses à dermatophytes des cheveux, de la peau et des ongles. Certains pays l'ont retiré du marché ou achèvent leur stock compte tenu de l'efficacité des nouvelles molécules disponibles.

La molécule est déposée dans les cellules précurseurs de la kératine : elle élabore ainsi une barrière chimique s'opposant à une invasion mycosique proximale de la tablette. C'est la raison pour laquelle le traitement doit être poursuivi jusqu'à remplacement complet de l'ongle, soit environ 6 mois pour les ongles des mains et 12 à 18 mois pour les ongles des pieds. La bonne tolérance du produit et ses effets secondaires rares permettent un traitement de longue durée. Les céphalées constituent l'effet indésirable le plus fréquent chez l'adulte (15%). Chez l'enfant, ce sont plutôt les effets indésirables digestifs de type nausées et vomissements qui sont les plus rapportés (12%). La griséofulvine peut induire ou aggraver un lupus érythémateux et déclencher une crise chez les sujets souffrant de porphyrie cutanée tardive. Les atteintes hépatiques et hématologiques sont exceptionnelles et la nécessité d'une surveillance biologique pendant la durée du traitement est controversée.

La prise d'alcool peut être à l'origine d'un effet antabuse. La griséofulvine stimule les cytochromes P450 et augmente ainsi le métabolisme des anticoagulants oraux, diminuant alors leur efficacité. Son effet inducteur enzymatique peut également diminuer les taux plasmatiques de ciclosporine et de la zidovudine. La griséofulvine potentialise les effets hépatotoxiques du kétoconazole et un délai d'un mois doit être respecté entre les 2 traitements. Son usage lors de la grossesse est contre-indiqué. Le passage trans-placentaire a été démontré, mais il n'existe pas de données concernant le passage dans le lait maternel.

La dose journalière varie de 500mg à 1000mg, voire 2 g dans les cas résistants, avec prise au moment des repas.

La griséofulvine a longtemps été la molécule de référence pour évaluer l'efficacité des nouveaux antifongiques oraux. Elle reste la molécule de référence dans le traitement des teignes du cuir chevelu.

6.2.2. Terbinafine

C'est une allylamine à usage systémique et topique. Elle interfère sur le métabolisme des stérols en bloquant la squalène époxydase et s'avère sans action sur les systèmes enzymatiques CYP 450 dépendant.

La terbinafine possède *in vitro* une action fongicide surtout sur les dermatophytes et *Candida parapsilopsis*. Mais, l'efficacité antifongique au contact de composants unguéaux serait au moins 15 fois moins puissante que celle promise par les tests classiques de sensibilité *in vitro*. L'efficacité de la terbinafine s'exerce également sur certaines moisissures (*Aspergillus spp*). Elle est moindre sur *Candida albicans* où son action est fongistatique.

Commercialisée sous le nom de Lamisil® et indiqué dans les onychomycoses, la dose recommandée est de un comprimé de 250 mg par jour, théoriquement pendant 6 semaines à 3 mois dans les onychomycoses des doigts, et de 3 à 6 mois dans celle des orteils.

Ce traitement est aujourd'hui reconnu comme traitement de première intention par voie orale mais il faut préciser que, dans le cas d'une onychomycose sans atteinte matricielle, le prescripteur a le choix entre une monothérapie par terbinafine orale d'emblée, ou l'application de dispositifs transunguéaux antifongiques qui sont considérés comme le traitement de première intention.

A coté des manifestations cutanées banales de type éruption, prurit, urticaire, les effets indésirables sérieux sont très rares, leur fréquence étant inférieure à 0.01 %. Parmi les complications digestives, on relève rarement des nausées (1.3 %), diarrhées (0.8 %), douleurs abdominales (0.8 %), dyspepsie (0.6 %). Mais il convient de rechercher une pathologie hépatique avant d'instaurer un traitement par Lamisil®. Cette recherche passe par un interrogatoire, un examen clinique, complétés par un bilan biologique en fonction du contexte et des antécédents du patient. Une élévation asymptomatique du taux des enzymes hépatiques (3.3 %), une dysfonction hépato-biliaire (1 p 45 000), apparaissent approximativement entre la 4^{ème} et 6^{ème} semaine. Un contrôle biologique de la fonction hépatique n'est requis qu'en cas de signes évocateurs de dysfonctionnement hépatique. Une atteinte hépatique peut cependant survenir chez des patients avec ou sans maladie hépatique préexistante.

Des troubles du système nerveux, céphalées (12.9 %), sont signalés. Ils sont moins gênants que les troubles des sens, à type d'agueusie ou de dysgueusie habituellement transitoires.

Les complications hématologiques risquent d'être plus sérieuses. L'incidence d'une neutropénie grave est de l'ordre de 1p 400 000 patients. Mais l'existence de formes dégradées est plus commune. La fréquence de la thrombocytopénie est de 1p 200 000.

Les interactions médicamenteuses nécessitant une précaution d'emploi concernent la rifampicine et les médicaments métabolisés par le cytochrome 2D6 ayant une marge thérapeutique étroite, en l'occurrence : la propafénone, la flecaïnide et le métoprolol lorsqu'il est donné dans l'insuffisance cardiaque.

6.3. Antifongiques destinés au traitement local

L'inefficacité des traitements topiques traditionnels a conduit les chercheurs à mettre au point des dispositifs transunguéaux qui répondent au problème de la pénétration des antifongiques. En effet, les formes traditionnelles ne diffusent pas à travers la barrière unguéale, ne restent pas au contact de la tablette suffisamment longtemps, n'autorisent pas une libération prolongée du médicament à partir du réservoir unguéal et ne sont pas adaptées à la durée nécessaire pour l'obtention d'un ongle normal.

6.3.1. Amorolfine

Commercialisée en France sous le nom de Locéryl®, c'est un principe actif fortement kératinophile, à très large spectre, actif sur les dermatophytes, les levures, les moisissures et champignons dimorphes. Il est non seulement fongistatique, mais fongicide sur la plupart des espèces. L'activité fongicide est dépendante de la dose et de la durée du traitement. L'amorolfine interfère avec la biosynthèse de l'ergostérol à deux niveaux, la delta-14-réductase et la delta-7,8-isomérase en provoquant une hyperfluidité de la membrane du champignon par modification de sa perméabilité, avec pour conséquence la mort de la cellule fongique. Elle entraîne également un dépôt de chitine anormale ainsi que des troubles de croissance cellulaire.

L'amorolfine en solution à 5 % passe à 25 % dans la couche filmogène, après évaporation du solvant. Avec la triacétine qu'il convient, le Locéryl® forme un film plastifiant très résistant au-dessus de l'ongle, véritable occlusion isolant la tablette pathologique des ongles sains. De leur côté, les copolymères méthacryliques permettent

la diffusion constante de l'amorolfine jusqu'au lit unguéal pendant 14 jours. La fréquence d'application est d'une fois par semaine uniquement sur les ongles atteints.

6.3.2. Ciclopirox

Il n'influe pas sur la synthèse stéroliques des champignons. L'effet principal de ce dérivé de la pyridone consiste en une inhibition de l'absorption cellulaire d'éléments de synthèse importants. Des concentrations plus élevées entraînent une perméabilité accrue de la membrane cellulaire avec sortie des acides aminés, des peptides et du potassium. L'effet fongicide du ciclopirox, dont le nom commercial est Mycoster® vernis, est dû à la chélation de cations polyvalents tels que Fe^{3+} ou Al^{3+} , avec dissolution des peroxydes du champignon. Le spectre d'action antifongique est large, la molécule agissant sur les dermatophytes, les levures et certaines moisissures dont *Aspergillus spp*, *Fusarium oxysporum*, et *Scopulariopsis brevicaulis*. Le ciclopirox à 8 % dans la solution filmogène voit sa concentration s'élever à 34.8 % après évaporation du solvant. La fréquence des applications est quotidienne, sur tous les ongles.

6.3.3. Bifonazole

Présenté sous forme de crème, poudre et solution pour application locale, son nom commercial est Amycor®. Il doit être appliqué 1 fois par jour après la toilette et un séchage de la zone à traiter. La durée de traitement varie de 2 à 3 semaines. Antimycosique imidazolé, inhibant la 14 α -déméthylase intervenant dans la synthèse de l'ergostérol, le bifonazole possède un large spectre comprenant dermatophytes, levures et moisissures.

Les effets indésirables rapportés sont de type irritations locales, le plus souvent modérées et transitoires, cédant spontanément à l'arrêt du traitement.

La spécialité possède une AMM dans le traitement d'appoint des onyxis dermatophytiques, un traitement systémique antifongique est alors nécessaire, et dans le traitement d'appoint des onyxis et perionyxis à *Candida*, un traitement systémique antifongique pouvant être discuté.

6.3.4. Tolnaftate

Commercialisé sous forme de crèmes et lotion, le tolnaftate ou Sporiline® 1% possède une AMM dans le traitement d'appoint des onychomycoses dues aux dermatophytes.

Le traitement doit être appliqué 2 fois par jour, après lavage et séchage minutieux, directement sur la lésion. La durée du traitement est variable selon les indications, généralement de plusieurs semaines, il doit être poursuivi parfois au-delà de la guérison apparente pour éviter toute récurrence.

Antifongique de synthèse à spectre étroit, son activité *in vivo* s'exerce essentiellement sur les dermatophytes.

6.4. Interventions mécaniques et /ou chimiques

La suppression des foyers pathologiques est un geste parfaitement logique mais qui ne saurait suffire. Il ne doit être entrepris qu'en qualité d'adjuvant d'un traitement antifongique, aussi bien à l'égard des dermatophytes que des moisissures ou des levures. Il débute par le biais d'un prélèvement qui sera le plus généreux possible.

6.4.1. Abrasion unguéale

Déjà proposé par Sabouraud, l'abrasion unguéale de la kératine pathologique refait surface irrégulièrement. Elle constitue certainement une technique très valable entre des mains expertes, surtout si l'on fait appel aux turbines qui tournent à 350 000 tours/minute. L'arrivée d'eau sur les pièces à main permet de refroidir la tête des fraises ainsi que les tissus immédiatement à leur contact.

6.4.2. Avulsion chirurgicale

Appliquée aux onychomycoses elle n'est pas une nouveauté. Il a été démontré que l'avulsion partielle réduit de 50 % la durée de traitement par griséofulvine. Récemment, d'excellents résultats ont été obtenus en associant avulsion et antifongiques systémiques modernes, utilisés de façon intermittente ou pour une durée d'un mois.

Dans la technique d'avulsion chirurgicale classique, distale, un décolle dure-mère ou une spatule dentaire détache la tablette des tissus auxquelles elle adhère, c'est-à-dire le repli postérieur et le lit unguéal par mouvements antéro-postérieurs. Le décollement s'achève en poussant fermement l'instrument dans les angles postéro-latéraux. L'un des bords latéraux de la tablette est saisi entre les mors d'une pince hémostatique forte, et un mouvement circulaire vers le haut effectue l'avulsion unguéale.

Il est toujours préférable d'éviter une avulsion totale, compte tenu du risque d'incarnation distale ultérieure. Celle-ci peut, toutefois, être prévenue en plaçant un ongle artificiel à même le lit, maintenu par un sparadrap le temps nécessaire à la repousse. L'avulsion partielle paraît cependant particulièrement recommandable dans les atteintes limitées, car la partie unguéale résiduelle tient en respect les tissus distaux qui se relèveraient progressivement au cours de la marche.

En présence d'une onycholyse, habituellement à *Candida*, la section de la portion unguéale onycholytique permet d'exposer le lit afin de le traiter avec les topiques antifongiques.

6.4.3. Avulsion à l'urée

Chez les patients à risque (déficit immunitaire, insuffisance artérielle, diabète...), la kératinolyse chimio-antifongique est une méthode non douloureuse qui peut être répétée à volonté. L'urée à 40 %, sous occlusion, focalise ses effets sur les attaches sous-unguéales pathologiques de la tablette en épargnant celles de la kératine normale.

La formule classique comporte de l'urée (40 %), de la cire d'abeille (5 %), de la lamoline anhydre (20 %), de la vaseline blanche (25 %), du gel de silice micronisée (10 %), et peut être simplifiée en urée (40 %) et lanoline anhydre (60 %).

Après nettoyage soigneux de la région à l'aide d'un savon antiseptique, puis rinçage et séchage, tout l'orteil est badigeonné de lotion Bétadine®. La protection des tissus mous périunguéaux est le temps capital de l'intervention : une moleskine adhésive recouvre le repli sus-unguéal, la surface cutanée adjacente de la dernière phalange, et les replis latéraux. La tablette est alors enduite d'une épaisse couche de la préparation

kératolytique maintenue sous occlusion par un film plastique. Un sparadrap protège et fixe le tout. Après une huitaine de jours, l'ongle prend une consistance caoutchouteuse et seule la portion pathologique de la tablette peut être détachée du lit. Elle est sectionnée à ras du décollement à l'aide d'une pince. Des antifongiques locaux traditionnels doivent être appliqués quotidiennement pendant au moins 8 semaines, de préférence sous occlusion. Malheureusement, ce traitement n'est pas facile à réaliser chez le sujet âgé, a fortiori si plusieurs ongles sont atteints et si l'envahissement de la tablette sous le repli sus-unguéal est probable.

Si l'urée a rapidement obtenu droit de cité dans l'arsenal thérapeutique unguéal, de nombreuses variantes de la formule kératolytique ont été proposées : préparation associant urée à 40 % et bifonazole à 1 % (Amycor Onychoset).

6.4.4. Lasers

Pour être complet, il faut signaler que l'utilisation du laser s'est montrée décevante dans le traitement des onychomycoses.

6.5. Prévention

L'efficacité du traitement à long terme dépend de plusieurs facteurs. Parmi eux, le choix de l'antifongique systémique.

D'autres facteurs de récurrence doivent tenir compte, d'une immunodépression (sujets VIH +) et des gîtes fongiques inter-orteils qui méritent d'être traités une semaine par mois, matin et soir, avec une pommade antifongique. On s'accorde, maintenant, sur la transmission automatique dominante d'une prédisposition à l'infection par *T.rubrum* justifiant un traitement préventif par une application 2 fois par mois d'un dispositif transguéal sur les ongles guéris, le principe actif persistant dans la kératine de la lame jusqu'à 14 jours après l'interruption du traitement, en ce qui concerne les solutions filmogènes.

Les facteurs mécaniques favorisant la colonisation mycosique et les réinfections, doivent être pris en charge. Le phénomène de chevauchement sera corrigé ou atténué par

les orthèses. Elles sont amovibles, confectionnées en élastomère de silicone et destinées à faire céder toute douleur conflictuelle entre les orteils et la chaussure ou, les orteils entre eux.

Quant aux mesures collectives préventives, elles sont en général inefficaces car difficilement applicables ou mal respectées. Toutefois, de façon idéale, les sols carrelés des douches doivent être déclives de façon à permettre un écoulement efficace de l'eau et s'opposer à la stagnation de l'humidité, *T. rubrum* pouvant survivre pendant 25 jours dans l'eau stagnante à 23-25°C. Les claies de bois doivent être remplacées par des claies en matière plastique qui limitent l'adhésion des squames infectées, les sols des douches collectives doivent être lavés et désinfectés au moins une fois par jour, si possible après le passage de chaque équipe de travailleurs. L'hypochlorite de sodium à 7.5 % est le désinfectant habituellement recommandé. La désinfection préventive des chaussures de sécurité avec du formol à 3 ou 5 % est théoriquement possible, mais présente un risque de sensibilisation ou dermite irritative. L'efficacité des boules de naphthaline laisse perplexé. Les chaussettes doivent être stérilisées : si elles sont en coton, la stérilisation se fera par ébullition ou par lavage en machine à 60°C, si elles sont en textile synthétique, la stérilisation fera appel à des désinfectants. Un complément de toilette quotidienne à domicile est indispensable en séchant soigneusement les pieds rincés et notamment les espaces interdigitaux plantaires. Les ongles doivent être courts et le rester (88).

En conclusion, le traitement utilisé dépend du type d'atteinte. Ainsi, dans les onyxis à dermatophytes le traitement peut rester local en l'absence d'atteinte matricielle (25). Les vernis antifongiques à base d'amorolfine ou de ciclopirox sont les plus indiqués. Ils seront appliqués pendant une durée de 3 à 6 mois. En général, le traitement doit être poursuivi au-delà de la repousse de l'ongle sain. Une autre possibilité thérapeutique repose sur l'avulsion chimique de l'ongle par l'urée, en association avec un antifongique azolé, le bifonazole et l'élimination mécanique des lésions unguéales par le pédicure. En cas d'atteinte matricielle, il est nécessaire d'associer au traitement local de l'ongle, un traitement par voie générale telle l'association terbinafine par voie orale et ciclopirox en traitement local, leur action étant synergique permettant de diminuer la durée de traitement et donc les effets indésirables (40), cette association semblant plus efficace que le traitement orale seul spécialement chez les patients les plus jeunes (4). La terbinafine est la molécule de choix chez l'adulte. En cas d'intolérance ou de contre-

indication, le kétoconazole peut être utilisé après s'être assuré de l'intégrité des fonctions hépatiques.

En outre, un traitement concomitant des espaces inter-orteils est nécessaire pour éviter toute ré-infection, problème apparaissant lors de la prise en charge des onychomycoses (7).

Enfin, un certain nombre de molécules ont prouvé leur efficacité mais n'ont pas dans ces indications d'AMM en France. C'est le cas de l'itraconazole et du fluconazole (20). Ces molécules semblent bien tolérées et donner de bons résultats thérapeutiques dans le traitement des onychomycoses sous-unguéales distales causées par les dermatophytes, avec des schémas thérapeutiques intéressants où la molécule est prise une semaine par mois pendant plusieurs mois, la tolérance et l'observance étant alors meilleures (21) (53).

Il faut également noter que la prise en charge est très différente selon le clinicien consulté, le prélèvement mycologique n'étant effectué seulement que dans moins de la moitié des suspicions cliniques et le traitement pouvant même être débuté la plupart du temps avant d'avoir les résultats biologiques (24).

7. Aspects pharmaco-économiques des onychomycoses

Le coût global de la prise en charge est important surtout depuis que sont disponibles de nouveaux antifongiques plus performants. Le coût direct, pour les patients soignés aux Etats-Unis par le Medicare, est évalué à 43 millions de dollars par an [1]. Les dépenses consacrées à la santé augmentent d'années en années dans les pays développés, la consommation de soins médicaux est liée à une espérance de vie plus longue et à une meilleure couverture de la population, associée à des techniques de soins plus pointues et donc plus coûteuses. Des choix doivent donc être faits incluant paramètres cliniques, préférences du patient et paramètres économiques (2).

7.1. Définitions et principes

Dans une étude pharmaco-économique, sont analysés non seulement les coûts d'une stratégie thérapeutique, mais aussi les effets. Il est donc très important de bien définir quels coûts sont pris en considération. Aux coûts directs médicaux, comme les frais de consultation, les médicaments, l'hospitalisation...s'ajoutent des coûts indirects non-médicaux, l'acquisition de chaussures adaptées lors d'une pathologie du pied, des coûts indirects (salaire) et des coûts intangibles, comme la douleur (9).

La qualité de vie occupe une place de plus en plus importante dans les évaluations dermatologiques. L'exploration de la qualité de vie dans les onychomycoses est récente, elle a permis de comprendre que les onychomycoses sont plus un problème de santé avec des retentissements fonctionnels, psychosociaux et morbides qu'un simple problème esthétique.

7.2. Etudes dans le traitement des onychomycoses

Ce type d'évaluation est de plus en plus réalisée. L'objectif principal est de déterminer le traitement pour lequel le rapport coût-efficacité est le plus performant. En effet, les traitements montrant souvent la même efficacité, ces paramètres économiques sont à prendre en compte (29).

Chaque pays ayant son système de soins propre, des prix de médicaments différents, des traitements différents, des critères d'efficacité pouvant être différents, des pathologies plus ou moins importantes, il est cependant assez difficile de comparer ces études.

Des études récentes présentant les résultats d'une thérapie combinée à base d'antifongique local et oral, permettent de bien illustrer ces principes. La possible synergie de la terbinafine et de l'amorolfine a été étudiée (6). Trois groupes de patients sont comparés : le premier traité par terbinafine pendant 6 semaines associée à la laque amorolfine une fois par semaine pendant 15 mois, le deuxième groupe traité par terbinafine pendant 12 semaines et la laque amorolfine une fois par semaine pendant 15 mois, et enfin le dernier groupe traité par terbinafine seule pendant 12 semaines

constituant le groupe contrôle. Les patients inclus souffraient d'onychomycoses sévères avec atteinte de la région matricielle de l'ongle de l'orteil. Le taux de guérison globale (mycologique et clinique) constaté après 18 mois était de 44 % dans le premier groupe, 72.3 % dans le deuxième groupe et seulement de 37.5 % dans le dernier groupe. Le coût de traitement, par patient était de 170 euros pour le premier groupe, 256 euros pour le deuxième groupe et enfin 172 euros pour le groupe contrôle. Le coût moyen par patient guéri est de 387 euros pour le premier groupe, 354 euros pour le deuxième groupe et 460 euros pour le dernier groupe. On obtient donc une efficacité plus importante associée à un coût légèrement inférieur, pour le premier groupe ; l'évaluation du deuxième groupe est plus complexe car il associe un coût de traitement supérieur à une efficacité nettement supérieure. En prenant en considération les chiffres du coût par patient guéri, il faut constater que pour un budget déterminé par exemple de 10 000 euros, la stratégie thérapeutique du deuxième groupe permet de guérir le plus grand nombre de patients.

Une étude similaire compare la combinaison amorolfine et itraconazole versus itraconazole pour le traitement d'une onychomycose sévère de l'orteil. Les 108 patients sont divisés en trois groupes : le premier traité par itraconazole pendant 6 semaines et la laque amorolfine pendant 24 semaines, le deuxième traité par itraconazole pendant 12 semaines et la laque amorolfine une fois par semaine pendant 24 semaines et un troisième groupe traité par itraconazole seul pendant 12 semaines. Le taux de guérison globale était de 84 % dans le premier groupe, 94 % pour le second groupe et seulement de 69 % pour le dernier groupe ayant suivi une monothérapie. Le coût de traitement par patient était de 203 euros pour le premier groupe, 365 euros pour le second groupe et enfin 327 euros pour le groupe contrôle. Le coût moyen par patient guéri est de 243 euros pour premier groupe, 388 euros pour le second groupe et 476 euros pour le dernier groupe. La comparaison entre le premier groupe et le groupe traité par monothérapie permet de noter une efficacité supérieure du traitement dans le premier groupe pour un coût nettement inférieur. La comparaison entre le second groupe et le groupe traité par itraconazole seul est plus complexe car on observe une efficacité très supérieure pour le groupe traité par bithérapie mais un coût légèrement supérieur (63).

De même, le coût d'un traitement local par amorolfine 5 %, ciclopirox 8 % et tioconazole 28 % a fait l'objet d'une étude récente dans 4 pays européens : la France, le Royaume-Uni, l'Allemagne et l'Italie. L'amorolfine bénéficie d'un meilleur rapport coût-

efficacité par rapport aux 2 autres traitements. En France, le coût du traitement d'un patient par amorolfine est de 84 euros, celui par ciclopirox est de 252 euros. L'amorolfine présente donc un coût 3 fois moins important qu'un traitement par ciclopirox (65).

Une étude américaine confirme le point précédent. Cette étude a également comparé le rapport coût-efficacité de plusieurs traitements utilisés par voie orale. Les traitements par terbinafine, itraconazole, griséofulvine et fluconazole ont été comparés. C'est la terbinafine qui a présenté le meilleur rapport coût-efficacité quel que soit le schéma thérapeutique utilisé, c'est-à-dire en traitement continu, en cure ou en association avec d'autres traitements (91).

7.3. Conclusion

L'augmentation de l'espérance de vie et l'apparition de nouvelles technologies sont des éléments parmi d'autres, qui font continuellement augmenter les dépenses de santé. Ainsi, la réalité budgétaire nous oblige à faire des choix. Des études pharmaco-économiques bien menées peuvent aider les différents acteurs de la régulation du système de santé à prendre les meilleures décisions. Ces évaluations prennent en compte les coûts, mais également l'efficacité pragmatique. Cet intérêt reflète l'importance budgétaire de cette pathologie fréquente. Les résultats démontrent clairement que des stratégies thérapeutiques qui semblent plus chères à première vue, peuvent être nettement plus avantageuses si l'on prend en l'analyse coût-efficacité en considération. Cette conclusion est importante étant donné la fréquence des onychomycoses et le coût thérapeutique qui en suit.

PARTIE EXPERIMENTALE

1. Objectifs de l'étude

Les onychomycoses représentent 50 % des onychopathies. Leur traitement étant long et non dépourvu d'effets secondaires, il semble primordial de pouvoir confirmer l'étiologie mycologique de la pathologie avant de mettre en place le traitement le plus adapté.

Cependant, les méthodes diagnostiques classiquement utilisées en mycologie présentent certaines limites. C'est généralement l'étape du prélèvement qui va conditionner le diagnostic biologique, un prélèvement correctement effectué permettant la plupart du temps l'identification du champignon en cause. Mais les cultures peuvent demeurer faussement négatives si le site de prélèvement est mal choisi ou, si le patient a suivi un traitement antifongique dans les semaines précédentes.

Un certain nombre de laboratoires ont ainsi mis au point des méthodes de biologie moléculaire, présentées comme étant plus rapides et permettant d'affirmer la présence d'ADN de dermatophytes, de champignons non dermatophytes et, selon les techniques, pouvant aller même jusqu'à l'identification d'espèce du champignon en cause.

Le but de ce travail est donc d'étudier l'intérêt d'une technique de biologie moléculaire, par la mise en évidence d'ADN de dermatophytes dans le diagnostic des onychomycoses. Cette détection est réalisée sans préjuger des résultats obtenus lors du diagnostic mycologique. Les résultats ainsi obtenus seront comparés aux résultats mycologiques classiques et nous tenterons de définir les avantages et inconvénients ainsi que sa place éventuelle dans la stratégie du diagnostic des onychomycoses.

2. Matériels et méthodes

2.1. Population étudiée

Cette étude a concerné des patients qui se sont présentés au laboratoire de parasitologie-mycologie du CHU de Grenoble pour un prélèvement mycologique, et ceci dans le cadre d'une suspicion clinique d'onychomycose. Les prélèvements d'ongles ont été réalisés sur une période allant de Mai 2001 à Septembre 2005. Ces patients avaient préalablement consulté un dermatologue au CHU ou, un médecin du secteur libéral, et ont été dirigés vers le laboratoire pour le prélèvement.

Les patients présentaient donc, pour la plupart une anomalie des phanères évoquant une onychomycose et nécessitant une confirmation biologique.

Une autre population a été prélevée ne présentant pas de signes cliniques d'onychomycoses et constituant un groupe de témoins négatifs.

Le bilan d'investigation biologique comprenait :

-d'une part le diagnostic mycologique classique : examen direct après coloration au Noir Chlorazole, ensemencement des phanères prélevés sur un tube contenant le milieu Sabouraud-Chloramphénicol et un second tube contenant le milieu Sabouraud-Chloramphénicol-Actidione. Cette recherche était réalisée au fur et à mesure de la collecte des prélèvements, indépendamment les uns des autres.

-d'autre part, une recherche d'ADN de dermatophytes par méthode PCR. Cette recherche s'est déroulée de Décembre 2004 à Novembre 2005. Les prélèvements étaient conservés à + 4 °C pendant la période d'attente entre leur collecte et leur manipulation par cette technique.

Caractéristiques de la population

Cent prélèvements ont été étudiés correspondants à 74 patients. La population est constituée de 37 (50 %) hommes et 37 (50 %) femmes. L'âge moyen de la population est de 52 ans.

Le nombre de prélèvements est supérieur au nombre de patients car un même patient a pu être prélevé au niveau de plusieurs sites.

La répartition de la population selon les tranches d'âge est la suivante :

Classes d'âge (années)	Nombre de patients
< 20	1
20-29	11
30-39	11
40-49	10
50-59	19
60-69	10
70-79	8
> 80	4

Tableau 1 : répartition de la population en fonction de l'âge

2.2. Examen mycologique classique

Les prélèvements ont été effectués au sein du laboratoire pour 73 des 74 patients, un seul ayant été réalisé dans un service clinique de l'hôpital.

Les prélèvements effectués au laboratoire sont réalisés par un personnel expérimenté. Les fragments d'ongle sont prélevés à l'aide de ciseaux et de pinces dans les zones adaptées au diagnostic mycologique, c'est-à-dire au niveau du lit de l'ongle, à la limite de la zone saine et de la zone atteinte, correspondant à un site où le champignon est encore viable et donc cultivable. De plus, ces prélèvements sont recueillis en l'absence de tout traitement antifongique.

Les fragments d'ongle recueillis sont observés en microscopie après éclaircissement à la potasse et coloration au Noir Chlorazole. Est notée la présence de filaments mycéliens, de spores, de filaments de levures ou d'éléments plus caractéristiques, ou encore l'absence d'élément fongique.

La culture mycologique est effectuée sur 2 tubes, l'un contenant le milieu de Sabouraud-Chloramphénicol-Actidione l'autre le milieu de Sabouraud-Chloramphénicol. Les cultures, incubées à 27 °C, sont observées 2 fois par semaine pendant au moins 21 jours et rendues négatives en l'absence de croissance fongique au terme de cette période. Si une croissance fongique est observée, les colonies sont observées macroscopiquement et microscopiquement, après montage dans du bleu de lactophénol d'un fragment de colonie afin d'identifier l'espèce retrouvée. Des tests complémentaires peuvent également être mis en œuvre, tel que le test à l'urée, ou le repiquage sur des milieux riches ou spécifiques.

2.3. Diagnostic par une technique de biologie moléculaire

L'ADN contenu dans les fragments d'ongles est extrait et purifié dans une première étape grâce au High Pure PCR Template Preparation KIT® de ROCHE DIAGNOTICS. Ensuite la d'amplification de l'ADN par réaction PCR et la révélation seront réalisées en utilisant le kit ONYCHO DIAG® de BioAdvance.

2.3.1. Protocole d'extraction d'ADN issu d'un prélèvement d'ongle

Le kit utilisé est le suivant : High Pure PCR Template Preparation KIT® de ROCHE DIAGNOTICS.

Cette méthode permet de récupérer à la fois l'ADN humain et l'ADN fongique contenu dans les spores ou filaments parasitant les ongles. Elle est basée sur les propriétés sélectives de liaison de la membrane en gel de silice de la colonne du kit. Après lyse, l'échantillon est passé sur la colonne. L'ADN se fixe sur la membrane alors que les contaminants ne sont pas retenus sur celle-ci. Les inhibiteurs de PCR tels que les protéines, les cations divalents sont éliminés par des lavages. L'ADN pur est alors élué par un tampon de faible salinité.

Pour chaque série d'extraction, un témoin négatif d'extraction est techniqué avec les échantillons des patients.

Les fragments d'ongles sont déposés dans les tubes Eppendorf contenant un tampon de lyse et de la protéinase. Après 1 heure d'incubation à 55°C, de la ribonucléase A est ajoutée. Cette nouvelle incubation à 37°C dure 30 minutes. Après ajout d'isopropanol, la suspension digérée est déposée sur une colonne d'extraction. Après addition d'une succession de tampons permettant d'éliminer les inhibiteurs, de tampons de lavage, et enfin d'un tampon d'éluion, l'ADN est récupéré dans un tube Eppendorf et remis en suspension. Ces échantillons sont conservés à + 4°C quelques jours ou à - 20°C pour plusieurs mois.

2.3.2. Détection d'ADN dermatophytique

Cette étape a été réalisée grâce au kit ONYCHO DIAG® de BioAdvance. Il permet la détection semi-quantitative de produits d'amplification spécifiques des dermatophytes avec une révélation en format microplaque utilisant une sonde spécifique et une révélation ELISA. Cette technique de PCR utilise des amorces spécifiques d'une région du domaine V4 du gène de la sous-unité ribosomale 18S permettant une amplification préférentielle des champignons filamenteux.

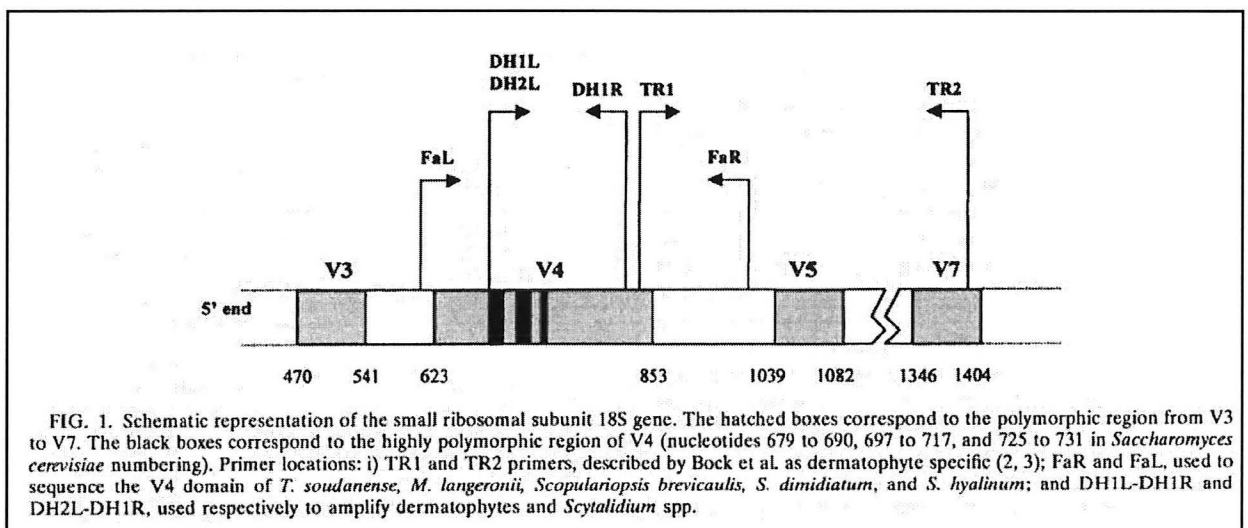


Figure 25 : représentation schématique du gène de la sous-unité ribosomale 18S.

Les produits d'amplification sont immobilisés par une sonde de capture couplée à la microplaque, complémentaire d'une partie interne de la séquence amplifiée, et identifiés par une sonde de révélation spécifique marquée. Les hybridations du produit

amplifié aux sondes de capture et de révélations sont simultanées. La sonde de capture est peu spécifique mais la spécificité de la technique est apportée par la sonde de révélation, spécifique des dermatophytes.

Les produits d'amplification non spécifiques n'hybrident pas les sondes de révélation et/ou la sonde de capture, et sont éliminés lors des étapes de lavages. Les produits d'amplifications spécifiques sont mis en évidence par le conjugué et le substrat colorimétrique. Une lecture de la densité optique (DO) est réalisée à 450 nm.

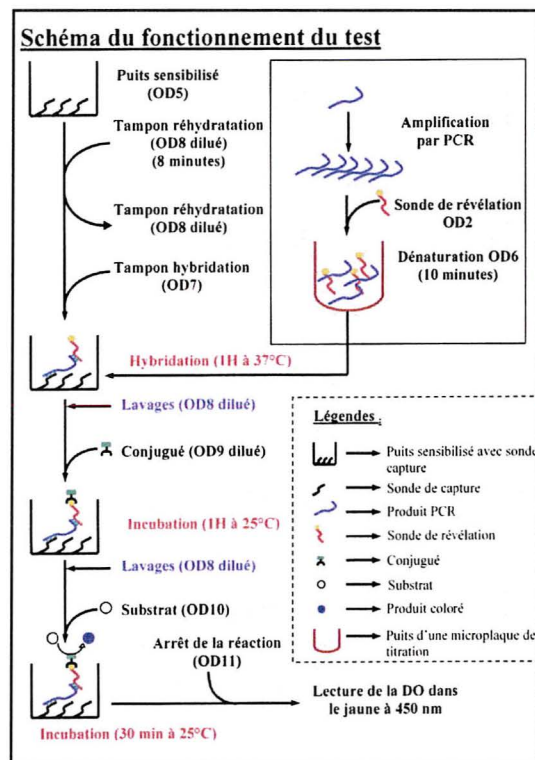


Figure 26 : principe de la détection de l'ADN de dermatophyte.

2.3.2.1. Amplification par PCR

Le protocole d'amplification mis au point pour le développement de ce kit a été développé pour des tubes de 200 μ L. Les microtubes disponibles à Grenoble étaient de 500 μ L, volume supérieur à ceux utilisés pour la méthode décrite. Le volume des différents réactifs utilisés lors de cette étape d'amplification a donc été doublé afin de compenser dans un premier temps, le volume plus important du microtube. Après

révélation de cette première manipulation, une absence d'amplification d'ADN concernant tous les microtubes y compris les témoins positifs de PCR a été observée. La visualisation sur gel des résultats d'amplification a montré en effet une absence d'amplicons spécifiques. Ce protocole n'était pas adapté au matériel mis à disposition au laboratoire de parasitologie du CHU de Grenoble. En effet, lors de l'amplification, le volume trop important des microtubes, a entraîné une évaporation des différents réactifs empêchant toute amplification.

Après plusieurs essais de mise au point, la technique initiale a été optimisée pour pouvoir être utilisée avec les tubes de 500 μL utilisés à Grenoble. Afin d'éliminer les éventuelles contaminations par des amplicons, nous avons choisi de travailler en utilisant de l'UNG. Deux étapes supplémentaires ont donc lieu avant la réaction de PCR classique correspondant à la digestion des amplicons non spécifiques par l'UNG et ensuite l'inactivation de l'UNG.

Le volume des différents réactifs intervenant dans l'étape d'amplification a donc du être doublé par rapport au protocole initial.

Les volumes de réactifs utilisés sont donc les suivants pour un tube de 500 μL :

- 5 μL de BSA
- 5 μL de Tampon
- 1 μL de Mix dNTP/dUTP : préparé en mélangeant 2 μL de Mix A (5 mM de dATP, dGTP et dCTP et 10 mM de dTTP) avec 98 μL de Mix B (5 mM de dATP, dGTP et dCTP et 10 mM de dUTP)
- 2 μL de MgCl_2
- 2 μL de ODL1 (amorces Left)
- 2 μL de ODR1 (amorces Right)
- 21,2 μL de H_2O
- 1 μL de UNG
- et 0,8 μL de *Taq* polymerase.

De plus, un volume de 10 μL d'extrait est ajouté à ce mélange réactionnel. Le volume initial préconisé était de 5 μL . Enfin, 20 μL d'huile minérale ont du être ajoutés dans chaque tube de 50 μL afin d'éviter toute évaporation du milieu réactionnel. Dans ces conditions expérimentales l'amplification a bien lieu, et la révélation du témoin

positif et négatif de PCR permet de valider la manipulation. Les résultats obtenus lors de manipulation utilisant les microtubes de 500 μ L sont donc équivalents aux résultats obtenus dans les tubes de 200 μ L préconisés dans la fiche technique du kit, à condition d'ajouter de l'huile minérale avant l'amplification et de doubler le volume des réactifs d'amplification.

Les tubes sont ensuite placés dans un thermocycleur, PTC-100 Thermal cycler (MJ Research Inc., Watertown, Massachusetts, USA) préalablement programmé pour que la PCR se déroule selon le schéma suivant :

Étape	Conditions	Nombre de cycles
Digestion avec UNG	10 minutes à 22°C	1
Inactivation de l'UNG	10 minutes à 94°C	1
Dénaturation initiale	5 minutes à 94°C	1
Dénaturation	1 minute à 94°C	40
Hybridation	40 secondes à 55°C	
Elongation	1 minute à 72°C	
Elongation finale	5 minutes à 72°C	1
Conservation	4°C	1

Tableau 2 : différentes étapes de la PCR

Pour chaque série d'échantillons traités, sont inclus un témoin positif et un témoin négatif de PCR, dont les résultats après révélation permettront de valider la manipulation. Un témoin négatif d'extraction peut être ajouté.

2.3.2.2. Révélation

Après l'étape d'amplification, 10 μ L de produit PCR de chaque échantillon sont mis en contact avec 50 μ L de dilution de la sonde de révélation. Ce mélange est transféré

dans les puits d'une barrette sensibilisée contenant du tampon d'hybridation. L'incubation se déroule à 37 °C pendant 1 heure sous agitation horizontale. Après un cycle de lavage, le conjugué est distribué, l'incubation se déroule à 25 °C pendant 1 heure sous agitation horizontale. Après un nouveau cycle de lavage, le substrat colorimétrique est ajouté, l'incubation a lieu à 25 °C à l'obscurité pendant 30 minutes. La réaction est alors arrêtée par addition de solution d'arrêt, la microplaque est légèrement agitée afin d'homogénéiser la couleur de chaque puits. La lecture de la densité optique se déroule à 450 nm au maximum 10 minutes après l'arrêt de la réaction.

2.3.2.3. Validation et interprétation des résultats

Pour pouvoir valider les résultats d'une manipulation, les résultats des témoins négatif et positif doivent avoir une valeur définie. Ainsi, la densité optique du témoin négatif doit être inférieure à 0,2 et la densité optique du témoin positif doit elle être supérieure à 0,7. En dehors de ces valeurs, les résultats sont invalides et le test est à refaire. La valeur de DO du témoin négatif d'extraction doit être inférieure à 0,3 prouvant l'absence de contamination lors de l'étape d'extraction.

L'interprétation des résultats se fait sur une densité optique corrigée correspondant à la différence entre la valeur de la densité optique de l'échantillon et celle du témoin négatif.

Trois zones sont alors définies en fonction des valeurs de la densité optique corrigée de l'échantillon, elles sont les suivantes :

- Cas 1 : si la DO corrigée est inférieure ou égale à 0,3 le résultat est négatif
- Cas 2 : si la DO corrigée est supérieure à 0,3 mais inférieure ou égale à 0,5, le résultat est douteux, un second prélèvement est préconisé
- Cas 3 : si la DO corrigée est supérieure à 0,5 le résultat est positif, l'échantillon contient de l'ADN de dermatophyte.

3. Résultats

Les résultats des 100 échantillons testés se répartissent en trois groupes en fonction des résultats obtenus par PCR : résultat négatif, douteux et positif.

En fonction de cette répartition, les échantillons sont ensuite classés selon le résultat de l'examen direct, positif ou négatif, et en fonction des résultats de la culture, c'est à dire l'absence de croissance fongique, l'identification d'une levure, d'une moisissure, d'un dermatophyte ou l'association de ceux-ci (Tableau 3).

Cultures	Examen direct	Nombre d'échantillons	Résultats de la PCR		
			positif	Zone grise	négatif
			DO>0,5	0,3<DO≤0,5	DO≤0,3
Stériles	Positif	21	13	4	4
	Négatif	23	2	0	21
	Total	44	15	4	25
Identification d'une levure	Positif	4	1	1	2
	Négatif	3	1	0	2
	Total	7	2	1	4
Identification d'une moisissure	Positif	5	1	1	3
	Négatif	2	0	1	1
	Total	7	1	2	4
Identification d'un dermatophyte	Positif	37	32	2	3
	Négatif	0	0	0	0
	Total	37	32	2	3
Cultures mixtes	Positif	5	2	0	3
	Négatif	0	0	0	0
	Total	5	2	0	3

Tableau 3 : répartition des 100 échantillons testés

Parmi les 100 échantillons étudiés, la culture s'est révélée positive pour 56 d'entre eux, l'isolement d'un dermatophyte est retrouvé pour 37 échantillons, l'identification d'une levure correspond à 7 échantillons, celle d'une moisissure à 7 échantillons également, et les 5 derniers sont associés à des cultures mixtes, un dermatophyte ainsi qu'une levure ou une moisissure étant identifiés au niveau des cultures.

Les cultures sont restées négatives pour 44 échantillons.

Les cultures positives sont associées à un examen direct positif pour 51 de ces 56 cultures soit 91% des cultures. Un dermatophyte est identifié dans 42 de ces échantillons, représentant 75% des espèces identifiées. A Grenoble, 2 dermatophytes ont été isolés : *T.rubrum* est majoritaire puisqu'il est présent dans 36 échantillons soit 64,3% des cultures positives et *T.interdigitale* est retrouvé dans 6 échantillons. Parmi les cultures où a été isolé un dermatophyte, il existe des associations dermatophytes et levures ou moisissures telles que l'association *T.rubrum* et *C.parapsilosis* (1/56), *T.rubrum* et *Fusarium spp* (2/56), ou *T.interdigitale* et *Fusarium spp* (2/56).

Onychodiag® est positif pour 34 des 42 échantillons pour lesquels a été identifié un dermatophyte soit 81% de ces cultures.

Les 8 échantillons pour lesquels un dermatophyte avait été identifié mais qui ne sont pas associés à un résultat de PCR positif, correspondent à 2 résultats en zones grises (1 *T.rubrum* et 1 *T.interdigitale*) et 6 résultats PCR négatifs (2 *T.rubrum* et 4 *T.interdigitale*).

Des levures ou des moisissures sont isolées dans 14 échantillons : *C.albicans* (n=2), *C.parapsilosis* (n=4), *C.famata* (n=1), *Penicillium spp* (n=1), *Fusarium spp* (n=1), *Scopulariopsis brevicaulis* (n=3), *Acremonium spp* (n=2). Un résultat PCR est positif pour 3 de ces échantillons.

Parmi les 44 échantillons ayant une culture stérile, 15 ont un résultat PCR positif mais 13 d'entre eux avaient un examen direct positif.

3.1. Résultats négatifs par PCR

39 échantillons (39%) regroupés dans le Tableau 4 ont un résultat de DO les plaçant dans le groupe de PCR négative, infirmant la présence d'ADN dermatophytique au niveau des échantillons testés.

PCR négative	Examen direct négatif	Examen direct positif	Nombre d'échantillons
Cultures négatives	21	4	25
Isolement d'une levure	2	2	4
Isolement d'une moisissure	1	3	4
Isolement d'un dermatophyte	0	3	3
Cultures mixtes	0	3	3
Nombres d'échantillons	24	15	39

Tableau 4 : répartition des échantillons ayant un résultat PCR négatif

Parmi ces échantillons, 25 (64%) avaient une culture mycologique négative après 21 jours d'incubation. Ces 25 échantillons peuvent se décomposer en 2 groupes. Le premier pour lequel 4 échantillons avaient un examen direct positif et le second groupe pour lequel 21 de ces échantillons avaient un examen direct négatif. La présence d'une levure ou d'un champignon filamenteux peut expliquer les résultats de ces 4 échantillons pour lesquels la PCR est bien négative. Nous avons prélevé 5 patients ne présentant aucune anomalie clinique constituant ainsi un groupe de 5 témoins négatifs. Pour ces témoins, l'absence d'éléments fongiques est observée à l'examen direct, associée à une culture demeurée stérile après 21 jours d'incubation. Les résultats obtenus en PCR sont également négatifs, confirmant l'absence d'ADN de champignons dermatophytes dans ces échantillons.

Une levure est retrouvée pour 4 échantillons, ces 4 résultats se répartissant de la manière suivante : 2 échantillons avaient un examen direct positif, pour l'un, on retrouvera *C.parapsilosis* en culture, pour l'autre *C.albicans*. Les 2 autres échantillons correspondent à des prélèvements pour lesquels l'examen direct était négatif. En culture, on retrouve les 2 espèces citées précédemment.

La PCR confirme ces résultats et l'absence d'association à un dermatophyte pour 4 des échantillons où ont été isolées des moisissures. Trois de ces échantillons avaient un examen direct positif, *Fusarium spp* est identifié en culture pour l'un d'entre eux, et *Scopulariopsis brevicaulis* pour les 2 autres. L'échantillon pour lequel l'examen direct était négatif, correspond à une culture positive en *Acremonium spp*.

Pour ces patients, l'hypothèse d'une onychomycose à dermatophytes a donc été exclue par le diagnostic biologique classique. Cependant, la technique de biologie moléculaire utilisée confirme l'absence d'ADN dermatophytique au niveau de ces 33 échantillons, mais un résultat discordant est retrouvé pour 6 échantillons où la culture a permis l'isolement d'un dermatophyte.

D'assez nombreuses colonies de *T.interdigitale* associées à de nombreuses spores et filaments mycéliens correspondent à 2 échantillons pourtant retrouvés négatifs par PCR, et de rares colonies de *T.rubrum* ainsi que de nombreux filaments mycéliens à l'examen direct sont retrouvés dans le troisième prélèvement discordant. Ces 3 échantillons discordants ont été contrôlés en PCR. Pour 2 de ces patients, d'autres prélèvements unguéaux ont également été rendus positifs en culture avec le même résultat mais n'ont pas pu être testés en PCR faute de matériel suffisant. Pour le troisième cas, *T.interdigitale* est également isolé au niveau d'un autre site mais le résultat obtenu par PCR est douteux.

Enfin, les 3 autres prélèvements discordants retrouvés correspondent à des cultures mixtes. Pour le premier, d'assez nombreux filaments mycéliens sont observés à l'examen direct, de très rares colonies de *T.rubrum* et de peu nombreuses colonies de *C.parapsilosis* sont isolées en culture. Pour 2 autres prélèvements on observe de nombreux filaments mycéliens à l'examen direct et une culture positive avec de

nombreuses colonies de *Fusarium spp* et de rares ou très rares colonies de *T.interdigitale*. Ils sont tous les 2 issus de la même patiente.

3.2. Résultats douteux par PCR

On retrouve ici 9 (9%) échantillons. Les résultats sont présentés dans le tableau suivant (Tableau 5).

PCR zone douteuse	Examen direct négatif	Examen direct positif	Nombre d'échantillons
Cultures négatives	0	4	4
Cultures positives en levures	0	1	1
Cultures positives en moisissures	1	1	2
Cultures positives en dermatophytes	0	2	2
Cultures mixtes	0	0	0
Nombres d'échantillons	1	8	9

Tableau 5 : répartition des échantillons ayant une PCR douteuse

Quatre échantillons avaient un examen direct positif et une culture négative. Pour 3 de ces patients, d'autres prélèvements ont permis l'isolement d'espèce fongique, mais ceux-ci n'ont pu être testés en PCR : pour un des patients on retrouvait *Scopulariopsis brevicaulis*, et pour 2 autres patients *T.rubrum* est retrouvé en culture au niveau d'autres sites de prélèvements.

Pour 1 échantillon, l'examen direct était positif, et en culture *C.famata* a été identifié. Ce résultat de PCR douteux correspond à une patiente pour laquelle *T.rubrum* est présent au niveau de 2 autres sites de prélèvement.

De nombreuses colonies de *Scopulariopsis brevicaulis* sont associées à un premier échantillon pour lequel, à l'examen direct, on retrouve de rares filaments

mycéliens et un résultat PCR douteux. Dans le second prélèvement de peu nombreuses colonies d'*Acremonium spp* sont associées à un examen direct négatif et un résultat PCR douteux. Pour ces 2 échantillons, on peut supposer, au vu des résultats bruts de la PCR, l'absence d'ADN de dermatophytes.

Enfin, un résultat de PCR est douteux pour 2 échantillons de dermatophytes : pour le premier de très rares colonies de *T.rubrum* sont isolées en culture, de nombreux filaments mycéliens sont observés à l'examen direct, et ce résultat mycologique est confirmé par un second site de prélèvement chez ce même patient pour lequel l'examen direct, la culture et la PCR confirment la présence de *T.rubrum*. Pour le second cas, de nombreuses colonies de *T.interdigitale* sont retrouvées en culture. Pour cette seconde patiente, un autre site avait été prélevé et testé en mycologie classique et PCR : de nombreuses colonies de *T.interdigitale* sont associées à un résultat PCR négatif.

3.3. Résultats positifs par PCR

Cinquante-deux (52%) des échantillons testés ont une DO les classant dans le groupe PCR positive, permettant d'affirmer la présence d'ADN dermatophytique dans l'échantillon (Tableau 6).

PCR positive	Examen direct négatif	Examen direct positif	Nombre d'échantillons
Cultures négatives	2	13	15
Cultures positives en levures	1	1	2
Cultures positives en moisissures	0	1	1
Cultures positives en dermatophytes	0	32	32
Cultures mixtes	0	2	2
Nombres d'échantillons	3	49	52

Tableau 6 : répartition des échantillons ayant une PCR positive

Quinze échantillons avaient une culture négative après 21 jours d'incubation. Cependant, un examen direct positif est associé à 13 de ces échantillons. L'examen direct conforte les résultats de la PCR et on peut supposer que la culture est restée négative du fait notamment d'un traitement antifongique préalable ou d'un échantillon contenant des éléments fongiques non viables prélevés dans un site non approprié. En effet, pour 4 de ces patients, *T.rubrum* a été identifié au niveau d'autres sites de prélèvement, laissant supposer que pour au moins ces 4 échantillons, la présence d'ADN dermatophytique ne peut être écartée. Pour les 2 autres prélèvements, les 2 techniques de mycologie classiques se sont révélées négatives mais la PCR indique la présence d'ADN de dermatophyte. On peut donc supposer que pour ces 2 échantillons les techniques classiques ont montré leurs limites. La présence, en trop faible quantité de l'espèce fongique au niveau du prélèvement, n'a sans doute pas permis de le mettre en évidence au niveau de l'examen direct et de l'isoler. La possibilité d'une contamination de l'échantillon lors de la technique PCR est écartée car ces 2 échantillons discordants ont été contrôlés lors d'une seconde manipulation.

Deux échantillons pour lesquels sont identifiées des levures en culture ont un résultat de PCR positif. Pour le premier, l'examen direct positif avec d'assez nombreux filaments mycéliens et de levures, peut faire suspecter une infection mixte associant une levure, *C.parapsilosis* retrouvée en culture et un dermatophyte non retrouvé. Pour le second patient, l'examen direct est négatif, mais la culture a permis de mettre en évidence la même levure. Pour ce patient, un second prélèvement a été étudié, l'examen direct et la culture étaient négatifs, mais la PCR était là aussi positive. Le résultat PCR de ces échantillons a également été contrôlé laissant supposer qu'un dermatophyte n'a pu être identifié par les techniques mycologiques classiques.

De très nombreuses colonies de *Penicillium spp* ont été identifiées en culture pour un échantillon pour lequel la PCR est positive. L'importante colonisation des cultures par une moisissure de l'environnement a pu masquer une réelle onychopathie à dermatophytes expliquant le résultat de la PCR.

Trente-deux échantillons où ont été identifiés des dermatophytes, ont un résultat PCR confirmant le résultat mycologique. Parmi ces échantillons, 31 cultures correspondent à *T.rubrum* et 1 échantillon à *T.interdigitale*.

Une association *Fusarium spp* et *T.rubrum* est retrouvée chez 2 patients différents pour lesquels les résultats de PCR confirment la présence du dermatophyte retrouvé en culture.

DISCUSSION

La sensibilité d'une technique est définie par la probabilité pour un patient diagnostiqué par la technique de référence d'être positif selon la technique testée. La sensibilité calculée à partir des manipulations faites à Grenoble est de 81 % voire 86 % si l'on inclut les résultats de la zone douteuse de PCR aux résultats définissant la positivité des échantillons. Le résultat retrouvé pour cette technique est supérieur aux sensibilités associées aux techniques de référence. Les sensibilités associées à l'examen direct et à la culture sont respectivement de l'ordre de 80 % et de 60 % selon les équipes (92).

La spécificité est définie par la probabilité pour un patient sain d'avoir un résultat négatif par la technique testée. La spécificité calculée à partir des manipulations faites à Grenoble est de 91 %. Les spécificités associées à l'examen direct et à la culture sont de l'ordre de 72% pour l'examen direct et 82% pour les cultures (92).

Cette technique de biologie moléculaire apparaît donc plus spécifique et plus sensible que l'examen direct et la culture.

Ces résultats sont comparables à ceux rapportés par le fabricant qui avance une sensibilité de 86 % voire 93 % en incluant les résultats de la zone douteuse de PCR aux résultats positifs en PCR, et une spécificité de 94 %.

La valeur prédictive positive correspond à la probabilité pour un sujet d'être vraiment atteint lorsque le résultat est rendu positif. La valeur prédictive positive calculée à Grenoble est de 94 %. Cette VPP est supérieure à la valeur rapportée par une étude américaine qui rapporte des valeurs de l'ordre de 88% pour l'examen direct par la potasse ou, 90% pour la culture mycologique (92).

La valeur prédictive négative correspond à la probabilité qu'a un sujet de ne pas être atteint alors que le résultat obtenu avec la méthode testée est négatif. La valeur obtenue à Grenoble est de 77 % à comparer à une VPN de 58% pour l'examen direct et de 43% pour la culture (92).

La méthode de PCR utilisée présente un certain nombre d'avantages par rapport aux résultats fournis par les techniques de mycologie classique.

Tout d'abord, un des avantages de cette technique est d'être l'une des premières techniques commercialisées dans ce domaine. Elle utilise des kits d'extraction et d'amplification commerciaux. Leur production est donc contrôlée et les protocoles standardisés si l'on utilise le matériel préconisé par les fabricants.

De plus, un de ses principaux avantages est de pouvoir affirmer l'étiologie dermatophytique d'une onychomycose pour les prélèvements pour lesquels la culture demeure négative alors que l'examen direct positif peut permettre de suspecter une telle étiologie. Les traitements antifongiques ou la mauvaise qualité du prélèvement en sont les principales causes et peuvent expliquer ces cultures faussement négatives.

Enfin, cette technique permet également en théorie de rendre dans un délai de 48h un résultat affirmant ou non la présence d'ADN de dermatophyte, alors qu'il est nécessaire d'attendre le résultat des cultures plusieurs semaines. Ceci peut permettre la mise en place du traitement adapté plus rapidement. En effet, il est important de pouvoir confirmer biologiquement la présence d'une onychomycose à dermatophyte avant de débiter un traitement médicamenteux qui, dans le cas de ces pathologies, va être long et n'est pas dénué d'effets secondaires.

Malgré ces différents points décrivant une méthode séduisante, des limites peuvent être apportées.

En effet, le temps monopolisé par la technique est un de ces inconvénients. L'extraction et la révélation font appel à des étapes manuelles dont la durée, de l'ordre de 2 à 3 heures selon le nombre d'échantillons manipulés, peut être un facteur limitant. Même s'il existe quelques temps d'attente, ce « temps technicien » peut paraître important dans les conditions actuelles de travail, ces temps d'attente n'étant souvent pas suffisant pour pouvoir entreprendre une autre tâche. De ce point de vue, les techniques classiques sont peu onéreuses par rapport à cette technique de biologie moléculaire, puisqu'elles nécessitent du personnel lors de la réalisation de l'examen direct, de l'ensemencement et pour le rendu des résultats au côté du biologiste, c'est-à-dire

l'observation des milieux de cultures 2 fois par semaines pendant 3 semaines. Le personnel intervenant à ces différentes étapes n'est donc pas sollicité longtemps car chacune de ces étapes est relativement courte, l'étape la plus importante étant l'identification correcte de colonies retrouvées en culture.

De plus, le coût de cette technique est non négligeable. En effet, il faut prendre en compte également le coût des réactifs et du matériel. Le matériel utilisé est comparativement moins onéreux pour la technique mycologique classique.

D'autre part, chaque extraction doit comporter un témoin négatif d'extraction et la réaction d'amplification-révélation inclut les témoins négatifs et positifs de PCR permettant de valider les résultats obtenus. Ainsi, pour permettre d'en diminuer le coût, il semble plus intéressant de travailler sur de grandes séries d'échantillons aussi bien en extraction qu'en amplification et révélation. De façon pratique, les barrettes sensibilisées utilisées pour la révélation contiennent 8 puits, il faut donc manipuler au minimum 5 échantillons lors d'une même manipulation, associés aux 3 témoins. Mais dans ce cas, le délai idéal de rendu de résultat avancé par le fabricant n'est plus respecté et ne peut être un vrai argument. Il faudrait alors recevoir assez d'échantillons, et ceci de façon régulière, pour pouvoir prévoir de manipuler régulièrement et rendre ainsi un premier résultat dans un délai minimum d'une semaine. Ceci est sans doute le cas dans de grands centres de Mycologie mais ne correspond pas à la réalité du laboratoire du CHU de Grenoble.

Ces remarques peuvent paraître limitantes par rapport aux techniques classiques de diagnostic mais ONYCHODIAG® est parmi les techniques de biologie moléculaire actuellement développées l'une des rares utilisable en routine. Les autres techniques paraissent encore trop lourdes pour une utilisation quotidienne.

Cette technique pourrait trouver sa place en tant que complément de méthodes de diagnostic classiquement utilisées, les cultures restant nécessaires et indispensables. Elle ne permet qu'une orientation diagnostique, permettant de confirmer ou non la présence d'ADN de dermatophyte dans l'échantillon. Dans le cas où cette recherche de dermatophyte serait positive, il est important de connaître le genre et l'espèce en cause d'un point de vue épidémiologique mais également au niveau prophylactique, mesures

devant être adaptées en fonction de l'origine anthropophile ou zoophile de l'espèce retrouvée même si on retrouve essentiellement *T.rubrum* au niveau des ongles. Mais cette remarque fait apparaître que cette technique est difficilement transposable aux autres prélèvements pouvant être infectés par des dermatophytes, tels que la peau et les cheveux où l'identification de l'espèce en cause est alors primordiale. Dans le cas où la recherche serait négative, la culture est également nécessaire puisque les onychomycoses peuvent être causées par des moisissures ou des levures, étiologie non exceptionnelle, et pouvant dans le cas de patients immunodéprimés être la porte d'entrée d'infection grave disséminée, ne pouvant être ignorée.

Ainsi, l'examen direct et la technique PCR donneraient dans un premier temps une orientation diagnostique qui serait, selon les cas, complétée par la mise en route de la culture. Quatre cas peuvent être définis.

Si l'examen direct et la PCR sont négatifs, la culture ne serait pas mise en route. Une origine dermatophytique serait exclue, ce cas correspond à 21 de nos cultures négatives, à 2 isollements de levures et 1 isolement de moisissures.

Si l'examen direct est négatif mais la PCR positive, un dermatophyte est présent dans l'échantillon. La culture ne semble pas nécessaire. Ce cas correspond à 2 de nos cultures négatives et à l'isolement d'une levure.

Si l'examen direct est positif et la PCR négative, l'échantillon ne contient pas de dermatophyte, mais une moisissure ou une levure peuvent être impliquée. Cette situation nécessite la mise en route de la culture pour pouvoir si possible identifier l'espèce fongique en cause. Ce cas correspond à 4 de nos cultures négatives, à 2 isollements de levures, à 3 isollements de moisissures, à 3 isollements de dermatophytes et 3 cultures mixtes.

Si l'examen direct et la PCR sont positifs, l'origine dermatophytique est authentifiée. Ce cas correspond à 13 cultures négatives, à l'isolement d'une levure, à l'isolement d'une moisissure. Trente-deux échantillons contiennent un dermatophyte et 2 sont des cultures mixtes. La culture permettrait d'identifier le dermatophyte en cause et vérifier qu'il n'est pas associé à une moisissure ou à une levure (87).

Reste le problème des prélèvements se trouvant en zone douteuse de la technique et qui nécessiteraient selon le fabricant un nouveau prélèvement. On peut imaginer que pour ces échantillons, la culture classique peut permettre d'apporter une réponse. Ce cas correspond dans notre étude à 4 cultures négatives, 1 échantillon avec une levure, 2 cultures avec une moisissure et 2 cultures où a été identifié un dermatophyte.

Enfin, c'est surtout le type de prélèvement reçu par le laboratoire qui peut amener au choix d'une technique de ce genre pour améliorer le diagnostic des onychomycoses. La technique de prélèvement est primordiale pour pouvoir effectuer un diagnostic mycologique correct. Ainsi, l'échantillon doit être prélevé au niveau proximal de la lésion, cet endroit correspondant à une zone où le champignon est en pleine croissance et pourra donc être cultivé sur les milieux mycologiques. Pour des échantillons qui ne seraient pas prélevés au niveau de cette zone, cette méthode PCR paraît alors très intéressante. En effet, dans ces prélèvements réputés de mauvaise qualité, le champignon est présent mais souvent on retrouve à ce niveau des filaments mycéliens morts et le champignon ne peut pas être mis en évidence sur les milieux de culture. Il semble alors logique que la PCR puisse donner pour ce type de prélèvement de meilleurs résultats que les techniques mycologiques classiques. Ainsi, lorsque le laboratoire ne maîtrise pas cette étape clé du diagnostic qu'est la réalisation du prélèvement, cette technique peut être intéressante. Les bonnes pratiques de prélèvements ne doivent pour autant pas être oubliées.

Mémoire soutenu par : Catherine ROLLAND

Sujet : Apport d'une technique de biologie moléculaire (ONYCHODIAG®, Bioadvance) dans le diagnostic biologique des onychomycoses

Les onychomycoses sont des pathologies fréquemment rencontrées en dermatologie, représentant jusqu'à 50% des onychopathies. Leur prévalence est en constante augmentation depuis quelques années, cette pathologie pouvant toucher plus de 30% de la population. Les facteurs de risque sont multiples. Ils peuvent être individuels tels que l'existence de facteurs génétiques. Des pathologies sous-jacentes, comme le diabète, les troubles de la circulation sanguine, l'existence d'un psoriasis unguéal, l'immunodépression sont également des situations prédisposant à ces pathologies. Enfin, le mode de vie peut favoriser les situations à risque de contamination.

Les onychomycoses peuvent être causées par trois étiologies fongiques. Dans la majorité des cas c'est un dermatophyte qui est identifié. Des levures et des moisissures peuvent être isolées en culture. Parmi les dermatophytes, *T.rubrum* représente à lui seul plus de la moitié des espèces fongiques incriminées, de 70% à plus de 90% des espèces selon les études. *T.mentagrophytes* variété *interdigitale* est la deuxième espèce rencontrée. *C.albicans* et *C.parapsilosis* sont les principales espèces de levures retrouvées. Il ne faut cependant pas négliger les moisissures telles que *Scopulariopsis brevicaulis*, *Fusarium*, *Paecilomyces* et les *Scytalidium*, qui peuvent représenter de 1,5 à 20% des cas d'onychomycoses.

Les manifestations cliniques sont représentées dans 85% des cas par une onychomycose sous-unguéale disto-latérale. Mais malgré l'aspect souvent très suggestif de certaines altérations unguéales, le diagnostic d'une onychopathie d'origine fongique nécessite l'identification du champignon en cause, afin de pouvoir mettre en place un traitement adapté souvent se déroulant sur plusieurs mois et non dénué d'effets indésirables.

Le laboratoire de Parasitologie-Mycologie a alors un rôle important dans l'identification de l'espèce en cause. Pour cela, le prélèvement est l'étape clé du diagnostic biologique. Cette étape consiste à prélever des fragments unguéaux dans une zone précise. Ces fragments seront dans un premier temps observés au microscope. L'examen direct permet dans un premier temps d'orienter vers la présence ou non d'une espèce fongique au niveau du prélèvement. Mais l'identification exacte de l'espèce en cause nécessite la mise en culture de l'échantillon. L'étude des caractéristiques macroscopiques et microscopiques des colonies permet une identification de genre et d'espèce. Mais ces techniques de biologie sont directement conditionnées par le mode de prélèvement. Dans le cas d'un prélèvement non conforme, il est souvent difficile de retrouver en culture le champignon qui aurait pu être observé à l'examen direct, les cultures pouvant être inhibées par un traitement antérieur antifongique. Enfin, la croissance des dermatophytes étant assez lente, le diagnostic peut être rendu dans un délai de deux à trois semaines après le prélèvement.

Les limites du diagnostic biologique classique ont amené différentes équipes à travailler sur des techniques de biologie moléculaire, dans l'espoir de pouvoir rendre un diagnostic précis et rapide. La technique que nous avons testée (ONYCHODIAG®, Bioadvance) est basée sur l'amplification par PCR du domaine V4 du gène de la sous-unité ribosomale 18S. La révélation de la présence d'ADN dermatophytique dans l'échantillon est ensuite effectuée en format microplaque de type ELISA, une lecture de densité optique permet ensuite de classer les échantillons en trois groupes, échantillon contenant de l'ADN de dermatophyte, échantillon situé dans une zone douteuse et échantillon ne contenant pas d'ADN de dermatophyte. Nous avons ensuite comparé les résultats obtenus par cette technique et ceux obtenus par les techniques classiques, examen direct et cultures.

Nous avons étudié 100 échantillons. Parmi ces échantillons, les cultures se sont révélées positives pour 56 d'autres eux.

Un dermatophyte est identifié dans 75% des cas, *T.rubrum* représentant 64,3% des cultures positives soit 36 échantillons et *T.mentagrophytes* variété *interdigitale* 6 échantillons. Le dermatophyte peut être retrouvé seul en culture ou associé à une levure ou à une moisissure. Onychodiag® authentifie la présence de dermatophyte pour 81% des cultures où avait été identifié un dermatophyte. Le résultat est discordant pour 8 cultures : 2 échantillons sont classés en zone grise selon la PCR et 6 échantillons sont rendus négatifs par la PCR alors qu'un dermatophyte avait été mis en évidence au niveau des cultures.

Des levures et des moisissures ont été identifiées dans 14 échantillons, selon la PCR la présence d'ADN de dermatophyte est mise en évidence pour 3 d'entre eux.

Enfin, la culture est restée stérile pour 44 échantillons, la PCR détecte la présence d'ADN de dermatophyte pour 15 de ces échantillons, mais 13 d'entre eux avaient un examen direct positif.

La spécificité et la sensibilité calculées pour cette technique PCR sont respectivement de 91% et 81%. Cette technique semble donc plus sensible et spécifique que les techniques de diagnostic classique. C'est l'une première technique mise sur le marché permettant un diagnostic par biologie moléculaire des dermatophytes. Cette technique, même si elle nécessite quelques matériels spécifiques de biologie moléculaire, reste accessible. Son avantage est de permettre un diagnostic rapide d'une onychomycose à dermatophyte par une mise en évidence de l'ADN fongique à partir de prélèvements. Le résultat peut être obtenu en 48h. Mais cette technique ne permet pas un diagnostic d'espèce du dermatophyte. Elle semble donc peu adaptable à d'autres prélèvements tels que la peau ou les cheveux, puisque dans ces dernières atteintes la prophylaxie et le traitement sont liés à l'espèce dont l'identification est ici indispensable. De plus, elle ne remplace pas la culture mais vient en complément de celle-ci, la PCR ne permettant pas de mettre en évidence la présence de levures et de moisissures, étiologie non exceptionnelle d'onychomycoses et ne pouvant être ignorée. Le coût certain est également un élément à prendre en compte. Mais cette technique est surtout intéressante pour les échantillons qui mettraient en défaut les techniques classiques de diagnostic, du fait d'un traitement par antifongique ou par la mauvaise qualité du prélèvement non effectué par un personnel expérimenté.

LU ET PERMIS D'IMPRIMER.

A Grenoble, le 12 Juin 2006.

Pr R. DEMENGE
(Doyen)



Pr A. FAVIER
(Président de thèse)

1. Al Sogar S.M., Oawad MK, Al Humaidan YM. 1991. Fungal infection as a cause of skin disease in the eastern province of Saudi-Arabia : prevailing fungi and pattern of infection *Mycoses* 34: 333-7
2. Arenas-Guzman R, Tosti A, Hay R, Haneke E. 2005. Pharmacoeconomics--an aid to better decision-making. *J Eur Acad Dermatol Venereol* 19 Suppl 1: 34-9
3. Arrese JE, Pierard-Franchimont C, Pierard J. 2001. *Scytalidium dimidiatum* melanonychia and scaly plantar skin in four patients from the Maghreb : imported disease or outbreak in a Belgian mosque. *Dermatology* 202: 183-5
4. Avner S, Nir N, Henri T. 2005. Combination of oral terbinafine and topical ciclopirox compared to oral terbinafine for the treatment of onychomycosis. *J Dermatolog Treat* 16: 327-30
5. Badillet, G., Panagiotidou D, Cabral O. 1981. Dermatophyties unguéales sans manifestations cliniques. *Bull Soc Fr Mycol Med* 10: 213-8
6. Baran R. 2001. Topical amorolfine for 15 months combined with 12 weeks of oral terbinafine, a cost-effective treatment for onychomycosis. *Br J Dermatol* 145 Suppl 60: 15-9
7. Baran R, Gupta AK, Pierard GE. 2005. Pharmacotherapy of onychomycosis. *Expert Opin Pharmacother* 6: 609-24
8. Baran R, Hay RJ, Tosti A, Haneke E. 1998. A new classification of onychomycosis. *Br J Dermatol* 139: 567-71
9. Baran R, Piérard GE. 2004. *Onychomycoses*: MASSON
10. Baudraz-Rosselet F, Panizzon RG, Monod M. 2005. [Diagnosis and treatment of onychomycosis]. *Rev Med Suisse* 1: 1069-70, 72-3
11. Bhutani LK, Mohapatra LN, Kandhari KC. 1971. Tinea pedis--a penalty of civilization. A sample survey of rural and urban population. *Mykosen* 7: 335-6
12. Bokhari, M.A., Hussain I, Jahangir M, Haroon TS, Aman S, Khurshid K. 1999. Onychomycosis in Lahore, Pakistan. *Int J Dermatol* 38: 591-5
13. Boonchai W, Kulthanan K, Maungprasat C, Suthipinittham P. 2003. Clinical characteristics and mycology of onychomycosis in autoimmune patients. *J Med Assoc Thai* 86: 995-1000
14. Broughton RM. 1955. Reinfection from socks and shoes in *Tinea pedis* *Br J Dermatol* 67: 249-54
15. Burzykowski T, Molenberghs G, Abeck D, Haneke E, Hay R, et al. 2003. High prevalence of foot diseases in Europe: results of the Achilles Project. *Mycoses* 46: 496-505
16. Chabasse D. 2003. [Can we evaluate the frequency of onychomycosis?]. *Ann Dermatol Venereol* 130: 1222-30
17. Cheng S, Chong L. 2002. A prospective epidemiological study on tinea pedis and onychomycosis in Hong Kong. *Chin Med J (Engl)* 115: 860-5
18. Cribier B, Mena ML, Rey D, Partisani M, Fabien V, et al. 1998. Nail changes in patients infected with human immunodeficiency virus. A prospective controlled study. *Arch Dermatol* 134: 1216-20
19. Daniel CR, 3rd, Daniel MP, Daniel CM, Sullivan S, Ellis G. 1996. Chronic paronychia and onycholysis: a thirteen-year experience. *Cutis* 58: 397-401
20. De Doncker P, Gupta AK, Cel Rosso JQ, Daniel CR, 3rd, Rosen T, et al. 1999. Safety of itraconazole pulse therapy for onychomycosis. An update. *Postgrad Med Spec No*: 17-25

21. Drake L, Babel D, Stewart DM, Rich P, Ling MR, et al. 1998. Once-weekly fluconazole (150, 300, or 450 mg) in the treatment of distal subungual onychomycosis of the fingernail. *J Am Acad Dermatol* 38: S87-94
22. Drake LA, Patrick DL, Fleckman P, Andr J, Baran R, et al. 1999. The impact of onychomycosis on quality of life: development of an international onychomycosis-specific questionnaire to measure patient quality of life. *J Am Acad Dermatol* 41: 189-96
23. Drake LA, Scher RK, Smith EB, Faich GA, Smith SL, et al. 1998. Effect of onychomycosis on quality of life. *J Am Acad Dermatol* 38: 702-4
24. Duhard E, Coudiere P, Voisard JJ, Allaert FA. 2006. [Management of presumed onychomycosis in private practice]. *Ann Dermatol Venereol* 133: 11-5
25. Effendy I, Lecha M, Feuilhade de Chauvin M, Di Chiacchio N, Baran R. 2005. Epidemiology and clinical classification of onychomycosis. *J Eur Acad Dermatol Venereol* 19 Suppl 1: 8-12
26. Elewski, B. E., Charif M. 1997. Prevalence of onychomycosis in patients attending a dermatology clinic in Northeastern Ohio for other conditions. *Arch Dermatol* 133: 1172-3
27. Elewski BE. 1997. Large-scale epidemiological study of the causal agents of onychomycosis: mycological findings from the Multicenter Onychomycosis Study of Terbinafine. *Arch Dermatol* 133: 1317-8
28. Elewski BE. 1998. Onychomycosis: pathogenesis, diagnosis, and management. *Clin Microbiol Rev* 11: 415-29
29. Elewski BE. 2000. Onychomycosis. Treatment, quality of life, and economic issues. *Am J Clin Dermatol* 1: 19-26
30. Elewski BE, Greer DL. 1991. *Hendersonula toruloidea* and *Scytalidium hyalinum*. Review and update. *Arch Dermatol* 127: 1041-4
31. Elewski BE, Leyden J., Rinaldi MG, Atillasoy E. 2002. Office practice-based confirmation of onychomycosis: a US nationwide prospective survey. *Arch Intern Med* 162: 2133-8
32. Faergemann J, Baran R. 2003. Epidemiology, clinical presentation and diagnosis of onychomycosis. *Br J Dermatol* 149 Suppl 65: 1-4
33. Feuilhade de Chauvin M. 2005. New diagnostic techniques. *J Eur Acad Dermatol Venereol* 19 Suppl 1: 20-4
34. Fletcher CL, Moore MK, Hay RJ. 2001. Endonyx onychomycosis due to *T.soudanense* in two Somalian sibilings. *Br J Dermatol* 145: 687-8
35. Foulet F, Cremer G. 2003. [Recommended techniques for obtaining nail specimens and mycologic diagnosis of onychomycosis]. *Ann Dermatol Venereol* 130: 1244-7
36. Gentle, J.C., Holmes JG. 1957. Foot ringworm in coal miners. *Br J Dermatol* 14: 22-9
37. Girmenia C, Arcese W, Micozzi A, Martino P, Bianco P, Morace G. 1992. Onychomycosis as a possible origin of disseminated *Fusarium solani* infection in a patient with severe aplastic anemia. *Clin Infect Dis* 14: 1167
38. Gregory N. 1996. Special patient populations: onychomycosis in the HIV-positive patient. *J Am Acad Dermatol* 35: S13-6
39. Gudnadottir G, Hilmarsdottir I, Sigurgeirsson B. 1999. Onychomycosis in Icelandic swimmers. *Acta Derm Venereol* 79: 376-7
40. Gupta AK, Baran R. 2000. Ciclopirox nail lacquer solution 8% in the 21st century. *J Am Acad Dermatol* 43: S96-102



41. Gupta AK, Baran R, Summerbell RC. 2000. *Fusarium* infections of the skin. *Curr Opin Infect Dis* 13: 121-8
42. Gupta AK, Elewski BE. 1996. Nondermatophyte causes of onychomycosis and superficial mycoses. *Curr Top Med Mycol* 7: 87-97
43. Gupta AK, Gupta MA, Summerbell RC, Cooper EA, Konnikov N, et al. 2000. The epidemiology of onychomycosis: possible role of smoking and peripheral arterial disease. *J Eur Acad Dermatol Venereol* 14: 466-9
44. Gupta AK, Horgan-Bell CB, Summerbell RC. 1998. Onychomycosis associated with *Onychocola canadensis*: ten case reports and a review of the literature. *J Am Acad Dermatol* 39: 410-7
45. Gupta AK, Jain HC, Lynde CW, Macdonald P, Cooper EA, Summerbell RC. 2000. Prevalence and epidemiology of onychomycosis in patients visiting physicians' offices: a multicenter canadian survey of 15,000 patients. *J Am Acad Dermatol* 43: 244-8
46. Gupta AK, Jain HC, Lynde CW, Watteel GN, Summerbell RC. 1997. Prevalence and epidemiology of unsuspected onychomycosis in patients visiting dermatologist's offices in Ontario Canada. A multicenter survey of 2001 patients. *Int J Dermatol* 36: 783-7
47. Gupta AK, Kohli Y, Batra R. 2005. In vitro activities of posaconazole, ravuconazole, terbinafine, itraconazole and fluconazole against dermatophyte, yeast and non-dermatophyte species. *Med Mycol* 43: 179-85
48. Gupta AK, Lynde CW, Jain HC, Sibbald RG, Elewski BE, et al. 1997. A higher prevalence of onychomycosis in psoriatics compared with non-psoriatics: a multicentre study. *Br J Dermatol* 136: 786-9
49. Gupta AK, Ryder JE, Baran R, Summerbell RC. 2003. Non-dermatophyte onychomycosis. *Dermatol Clin* 21: 257-68
50. Gupta AK, Sibbald RG, Lynde CW, Hull PR, Prussick R, et al. 1997. Onychomycosis in children: prevalence and treatment strategies. *J Am Acad Dermatol* 36: 395-402
51. Gupta AK, Summerbell RC. 1999. Combined distal and lateral subungual and white superficial onychomycosis in the toenails. *J Am Acad Dermatol* 41: 938-44
52. Gutzmer R, Mommert S, Kuttler U, Werfel T, Kapp A. 2004. Rapid identification and differentiation of fungal DNA in dermatological specimens by LightCycler PCR. *J Med Microbiol* 53: 1207-14
53. Hainer BL. 2003. Dermatophyte infections. *Am Fam Physician* 67: 101-8
54. Haneke E. 1999. Achilles foot-screening project: background, objectives and design. *J Eur Acad Dermatol Venereol* 12 Suppl 1: S2-5; discussion S17
55. Hay R. 2005. Literature review. Onychomycosis. *J Eur Acad Dermatol Venereol* 19 Suppl 1: 1-7
56. Heikkila H, Stubb S. 1995. The prevalence of onychomycosis in Finland. *Br J Dermatol* 133: 699-703
57. Ioannidou DJ, Maraki S, Krasagakis SK, Tosca A, Tselentis Y. 2006. The epidemiology of onychomycoses in Crete, Greece, between 1992 and 2001. *J Eur Acad Dermatol Venereol* 20: 170-4
58. Kamiya A, Kikuchi A, Tomita Y, Kanbe T. 2004. PCR and PCR-RFLP techniques targeting the DNA topoisomerase II gene for rapid clinical diagnosis of the etiologic agent of dermatophytosis. *J Dermatol Sci* 34: 35-48
59. Kanbe T, Suzuki Y, Kamiya A, Mochizuki T, Kawasaki M, et al. 2003. Species-identification of dermatophytes *Trichophyton*, *Microsporum* and *Epidermophyton*

- by PCR and PCR-RFLP targeting of the DNA topoisomerase II genes. *J Dermatol Sci* 33: 41-54
60. Kulac M, Acar M, Karaca S, Cetinkaya Z, Albayrak R, et al. 2005. Venous insufficiency in patients with toenail onychomycosis. *J Ultrasound Med* 24: 1085-9
 61. Lacroix C, Baspeyras M, de La Salmoniere P, Benderdouche M, Couprie B, et al. 2002. Tinea pedis in European marathon runners. *J Eur Acad Dermatol Venereol* 16: 139-42
 62. Lange M, Roszkiewicz J, Szczerkowska-Dobosz A, Jasiel-Walikowska E, Bykowska B. 2006. Onychomycosis is no longer a rare finding in children. *Mycoses* 49: 55-9
 63. Lecha M, Alsina M, Torres-Rodriguez JM, De Erenchun FR, Mirada A, Rossi AB. 2002. An open-label, multicenter study of the combination of amorolfine nail lacquer and oral itraconazole compared with oral itraconazole alone in the treatment of severe toenail onychomycosis. *Curr Ther Res* 63: 366-79
 64. Machouart-Dubach M, Lacroix C, de Chauvin MF, Le Gall I, Giudicelli C, et al. 2001. Rapid discrimination among dermatophytes, *Scytalidium* spp., and other fungi with a PCR-restriction fragment length polymorphism ribotyping method. *J Clin Microbiol* 39: 685-90
 65. Marty JP, Lambert J, Jackel A, Adjadj L. 2005. Treatment costs of three nail lacquers used in onychomycosis. *J Dermatolog Treat* 16: 299-307
 66. Menotti J, Machouart M, Benderdouche M, Cetre-Sossah C, Morel P, et al. 2004. Polymerase chain reaction for diagnosis of dermatophyte and *Scytalidium* spp. onychomycosis. *Br J Dermatol* 151: 518-9
 67. Monod M, Jaccoud S, Stirnimann R, Anex R, Villa F, et al. 2000. Economical microscope configuration for direct mycological examination with fluorescence in dermatology. *Dermatology* 201: 246-8
 68. Mugge C, Haustein UF, Nenoff P. 2006. [Causative agents of onychomycosis--a retrospective study]. *J Dtsch Dermatol Ges* 4: 218-28
 69. Nenoff P, Gebauer S, Wolf T, Haustein UF. 1999. *Trichophyton tonsurans* as a cause of onychomycosis. *Br J Dermatol* 140: 555-7
 70. Ninet B, Jan I, Bontems O, Lechenne B, Jousson O, et al. 2003. Identification of dermatophyte species by 28S ribosomal DNA sequencing with a commercial kit. *J Clin Microbiol* 41: 826-30
 71. Philpot CM, Shuttleworth D. 1989. Dermatophyte onychomycosis in children. *Clin Exp Dermatol* 14: 203-5
 72. Ponnighaus JM, Clayton Y, Warndorff D. 1996. The spectrum of dermatophytes in northern Malawi (Africa). *Mycoses* 39: 293-7
 73. Ravnborg L, Baastrup N, Svejgaard E. 1998. Onychomycosis in HIV-infected patients. *Acta Derm Venereol* 78: 151-2
 74. Richert, B., Baran R. 2002. *L'ongle de la clinique au traitement: MED'COM*
 75. Rigopoulos, D., Katsiboulas V, Koumantaki E, Emmanouil P, Papanicolaou A, Katsambas A. 1998. Epidemiology of onychomycosis in southern Greece. *Int J Dermatol* 37: 925-8
 76. Broughton, R.M. 1955. Reinfection from socks and shoes in *Tinea pedis* *Br J Dermatol* 67: 249-54
 77. Roseeuw D. 1999. Achilles foot screening project: preliminary results of patients screened by dermatologists. *J Eur Acad Dermatol Venereol* 12 Suppl 1: S6-9; discussion S17

78. Sahin I, Kaya D, Parlak AH, Oksuz S, Behcet M. 2005. Dermatophytoses in forestry workers and farmers. *Mycoses* 48: 260-4
79. Sais G, Jucgla, A, Peyri J. 1995. Prevalence of dermatophyte onychomycosis in Spain : A cross sectional study. *Br J Dermatol* 132: 758-61
80. Scher RK. 1996. Onychomycosis: a significant medical disorder. *J Am Acad Dermatol* 35: S2-5
81. Segal R, Kimchi A, Kritzman A, Inbar R, Segal Z. 2000. The frequency of *Candida parapsilosis* in onychomycosis. An epidemiological survey in Israel. *Mycoses* 43: 349-53
82. Shin JH, Sung JH, Park SJ, Kim JA, Lee JH, et al. 2003. Species identification and strain differentiation of dermatophyte fungi using polymerase chain reaction amplification and restriction enzyme analysis. *J Am Acad Dermatol* 48: 857-65
83. Sigler L, Abbott SP, Woodgyer AJ. 1994. News records of nail and skin infection due to *Onychocola canadensis* and description of its teleomorph *Arachnomyces nodosetosus* sp. *J Med Vet Mycol* 32: 275-85
84. Sigurgeirsson B, Steingrimsson O. 2004. Risk factors associated with onychomycosis. *J Eur Acad Dermatol Venereol* 18: 48-51
85. Stander, H., Stander M, Nolting S. 2001. Incidence of fungal involvement in nail psoriasis. *Hautarzt* 52: 418-22
86. Summerbell RC. 1997. Epidemiology and ecology of onychomycosis. *Dermatology* 194 Suppl 1: 32-6
87. Summerbell RC, Cooper E, Bunn U, Jamieson F, Gupta AK. 2005. Onychomycosis: a critical study of techniques and criteria for confirming the etiologic significance of nondermatophytes. *Med Mycol* 43: 39-59
88. Tosti A, Hay R, Arenas-Guzman R. 2005. Patients at risk of onychomycosis--risk factor identification and active prevention. *J Eur Acad Dermatol Venereol* 19 Suppl 1: 13-6
89. Vanbreuseghem R. 1977. [Prevalence of onychomycoses in Zaire, especially in sugar cane cutters]. *Ann Soc Belg Med Trop* 57: 7-15
90. Velez, A., Linares MJ, Fernandez-Roldan JC, Casal M. 1997. Study of onychomycosis in Cordoba, Spain : Prevailing fungi ant pattern of infection. *mycopathologia* 137: 1-8
91. Warshaw EM. 2006. Evaluating costs for onychomycosis treatments: a practitioner's perspective. *J Am Podiatr Med Assoc* 96: 38-52
92. Weinberg JM, Koestenblatt EK, Tutrone WD, Tishler HR, Najarian L. 2003. Comparison of diagnostic methods in the evaluation of onychomycosis. *J Am Acad Dermatol* 49: 193-7
93. Weitzman I, Summerbell RC. 1995. The dermatophytes. *Clin Microbiol Rev* 8: 240-59
94. Zaias N. 1985. Onychomycosis. *Dermatol Clin* 3: 445-60
95. Zaias N, Rebell G. 2003. Clinical and Mycological status of the *trichophyton mentagrophytes* (interdigitale) syndrome chronic dermatophytosis of the skin and nails. *Int J Dermatol* 42: 779-88
96. Zaias N, Tosti A, Rebell G, Morelli R, Bardazzi F, et al. 1996. Autosomal dominant pattern of distal subungual onychomycosis caused by *Trichophyton rubrum*. *J Am Acad Dermatol* 34: 302-4
97. Zharikowa, N.E., Sergeev AY, Malikou VE, Sergeev YV.. 2002. Etiology of onychomycoses in Russia ; new species, prevalence of yeast and milds and quality of mycological diagnosis. Poster 21-16. *JEADV Abstract of the 11th Congress of the EADV Prague: 16 (supp 1): 237*

Echantillon	Examen direct	Cultures	Résultat de la PCR
1	Négatif	Négatives	0,045
2	Rares filaments mycéliens	Négatives	0,467
3	Très nombreuses spores	Assez nombreuses colonies de <i>T.rubrum</i>	1,692
4	Nombreux filaments mycéliens	Très nombreuses colonies de <i>Penicillium</i>	1,970
5	Assez nombreux filaments mycéliens	Assez nombreuses colonies de <i>T.rubrum</i>	1,996
6	Peu nombreuses spores et filaments mycéliens	Très nombreuses colonies de <i>C.famata</i>	0,370
7	Assez nombreux filaments mycéliens	Négatives	1,068
8	Très nombreuses spores et filaments mycéliens	Très rares colonies de <i>T.rubrum</i>	0,964
9	Très nombreux filaments mycéliens	Assez nombreuses colonies de <i>T.rubrum</i>	1,541
10	Assez nombreux filaments mycéliens	Peu nombreuses colonies de <i>Fusarium sp</i>	0,000
11	Très nombreuses spores et filaments mycéliens	Assez nombreuses colonies de <i>T.rubrum</i>	0,766
12	Nombreuses spores et filaments mycéliens	Assez nombreuses colonies de <i>T.rubrum</i>	1,377
13	Assez nombreux filaments mycéliens	Assez nombreuses colonies de <i>T.rubrum</i>	0,956
14	Négatif	Négatives	0,000
15	Assez nombreuses spores et filaments mycéliens	Assez nombreuses colonies de <i>T.rubrum</i>	1,166
16	Nombreux filaments mycéliens	Très rares colonies de <i>T.rubrum</i>	1,051
17	Très nombreuses spores et filaments mycéliens	Très nombreuses colonies de <i>T.rubrum</i>	1,818
18	Assez nombreux filaments mycéliens	Très rares colonies de <i>T.rubrum</i> et <i>C.parapsilosis</i>	0,290
19	Rares filaments mycéliens	Négatives	0,308
20	Très nombreux filaments mycéliens	Nombreuses colonies de <i>T.rubrum</i>	0,757
21	Nombreux filaments mycéliens	Très rares colonies de <i>T.rubrum</i>	0,451
22	Assez nombreux filaments mycéliens	Négatives	0,000
23	Très nombreuses spores et filaments mycéliens	Négatives	0,000
24	Nombreuses spores et filaments mycéliens	Assez nombreuses colonies de <i>T.rubrum</i>	2,588
25	Nombreux filaments mycéliens	Rares colonies de <i>T.rubrum</i>	1,346
26	Très nombreux filaments mycéliens	Rares colonies de <i>T.rubrum</i>	1,909
27	Nombreuses spores et filaments mycéliens	Très nombreuses colonies de <i>Fusarium</i> et rares colonies de <i>T.rubrum</i>	0,703
28	Très nombreux filaments mycéliens	Rares colonies de <i>Fusarium</i> et très rares colonies de <i>T.rubrum</i>	1,235
29	Négatif	Négatives	0,000
30	Négatif	Négatives	0,060

Echantillon	Examen direct	Cultures	Résultat de la PCR
31	Très nombreuses spores et filaments mycéliens	Négatives	1,593
32	Très nombreuses spores et filaments mycéliens	Négatives	0,328
33	Très rares filaments mycéliens	Négatives	0,013
34	Négatif	Négatives	0,023
35	Nombreux filaments mycéliens	Très nombreuses colonies de <i>T.rubrum</i>	0,579
36	Très nombreuses spores et filaments mycéliens	Très nombreuses colonies de <i>T.rubrum</i>	0,708
37	Très nombreux filaments mycéliens	Peu nombreuses colonies de <i>T.rubrum</i>	0,589
38	Très nombreux filaments mycéliens	Peu nombreuses colonies de <i>T.rubrum</i>	0,636
39	Très nombreuses spores et filaments mycéliens	Très nombreuses colonies de <i>Scopulariopsis brevicaulis</i>	0,014
40	Très nombreuses spores et filaments mycéliens	Assez nombreuses colonies de <i>T.interdigitale</i>	0,054
41	Nombreux filaments mycéliens	Rares colonies de <i>T.rubrum</i>	0,171
42	Rares filaments mycéliens	Nombreuses colonies de <i>Scopulariopsis brevicaulis</i>	0,388
43	Assez nombreuses spores et filaments mycéliens	Négatives	0,447
44	Très nombreux filaments et levures	Très nombreuses colonies de <i>C.parapsilosis</i>	0,002
45	Négatif	Négatives	0,006
46	Peu nombreux filaments mycéliens	Nombreuses colonies de <i>T.interdigitale</i>	0,342
47	Très nombreux filaments mycéliens	Négatives	1,030
48	Rares spores et filaments mycéliens	Assez nombreuses colonies de <i>T.rubrum</i>	1,564
49	Négatif	Négatives	0,004
50	Négatif	Négatives	0,160
51	Assez nombreux filaments mycéliens	Nombreuses colonies de <i>T.interdigitale</i>	0,299
52	Négatif	Négatives	0,000
53	Nombreux filaments mycéliens	Négatives	1,229
54	Assez nombreux filaments mycéliens	Très nombreuses colonies de <i>T.rubrum</i>	1,703
55	Très nombreuses spores et filaments mycéliens	Rares colonies de <i>Scopulariopsis brevicaulis</i>	0,000
56	Nombreux filaments et levures	Nombreuses colonies de <i>C.albicans</i>	0,043
57	Nombreux filaments mycéliens	Peu nombreuses colonies de <i>T.rubrum</i>	1,915
58	Négatif	Négatives	0,018
59	Assez nombreuses levures	Nombreuses colonies de <i>C.parapsilosis</i>	1,841
60	Nombreux filaments mycéliens	Négatives	1,135
61	Peu nombreux filaments mycéliens	Négatives	2,343

Echantillon	Examen direct	Cultures	Résultat de la PCR
62	Assez nombreux filaments mycéliens	Peu nombreuses colonies de <i>T.rubrum</i>	2,466
63	Peu nombreux filaments mycéliens	Très nombreuses colonies de <i>Fusarium</i> et très rares colonies de <i>T.interdigitale</i>	0,242
64	Négatif	Négatives	0,116
65	Très nombreux filaments mycéliens	Très nombreuses colonies de <i>T.rubrum</i>	2,571
66	Très nombreux filaments mycéliens	Très nombreuses colonies de <i>Fusarium</i> et rares colonies de <i>T.interdigitale</i>	0,161
67	Nombreuses spores et filaments mycéliens	Très nombreuses colonies de <i>T.rubrum</i>	2,397
68	Nombreux filaments mycéliens	Peu nombreuses colonies de <i>T.interdigitale</i>	0,619
69	Négatif	Négatives	0,812
70	Négatif	Nombreuses colonies de <i>C.parapsilosis</i>	0,641
71	Négatif	Négatives	0,942
72	Nombreux filaments mycéliens	Très nombreuses colonies de <i>T.rubrum</i>	2,286
73	Négatif	Négatives	0,010
74	Négatif	Négatives	0,231
75	Très nombreux filaments mycéliens	Négatives	0,707
76	Rares filaments mycéliens	Négatives	0,004
77	Négatif	Nombreuses colonies de <i>C.parapsilosis</i>	0,000
78	Nombreux filaments mycéliens	Très nombreuses colonies de <i>T.rubrum</i>	1,772
79	Rares filaments mycéliens	Très nombreuses colonies de <i>T.rubrum</i>	1,177
80	Négatif	Négatives	0,107
81	Négatif	Négatives	0,071
82	Négatif	Négatives	0,086
83	Rares filaments mycéliens	Négatives	0,593
84	Nombreux filaments mycéliens	Négatives	2,337
85	Négatif	Assez nombreuses colonies de <i>C.albicans</i>	0,253
86	Très nombreuses spores et filaments mycéliens	Nombreuses colonies de <i>T.rubrum</i>	1,514
87	Nombreux filaments mycéliens	Négatives	1,518
88	Peu nombreux filaments mycéliens	Négatives	0,716
89	Peu nombreux filaments mycéliens	Négatives	0,861
90	Négatif	Peu nombreuses colonies d' <i>Acremonium</i>	0,000
91	Négatif	Peu nombreuses colonies d' <i>Acremonium</i>	0,396

Echantillon	Examen direct	Cultures	Résultat de la PCR
92	Très rares filaments mycéliens	Très rares colonies de <i>T.rubrum</i>	1,218
93	Négatif	Négatif	0,051
94	Négatif	Négatif	0,002
95	Négatif	Négatif	0,000
96	Négatif	Négatif	0,000
97	Négatif	Négatif	0,000
98	Nombreux filaments mycéliens	Très rares colonies de <i>T.rubrum</i>	1,166
99	Assez nombreux filaments mycéliens	Assez nombreuses colonies de <i>T.rubrum</i>	1,970
100	Assez nombreux filaments mycéliens	Négatives	1,375

Annexe 1 : Résultats de l'examen direct, la culture et la PCR des 100 échantillons testés.



Serment des Apothicaires


Je jure, en présence des maîtres de la faculté, des conseillers de l'ordre des pharmaciens et de mes condisciples :

D'honorer ceux qui m'ont instruit dans les préceptes de mon art et de leur témoigner ma reconnaissance en restant fidèle à leur enseignement.

D'exercer, dans l'intérêt de la santé publique, ma profession avec conscience et de respecter non seulement la législation en vigueur, mais aussi les règles de l'honneur, de la probité et du désintéressement.

De ne jamais oublier ma responsabilité et mes devoirs envers le malade et sa dignité humaine ; en aucun cas je ne consentirai à utiliser mes connaissances et mon état pour corrompre les mœurs et favoriser des actes criminels.

Que les hommes m'accordent leur estime si je suis fidèle à mes promesses. Que je sois couvert d'opprobres et méprisé de mes confrères si j'y manque.



Titre : Apport d'une technique de biologie moléculaire (ONYCHODIAG®, Bioadvance) dans le diagnostic biologique des onychomycoses

Résumé : Les onychomycoses sont des pathologies fréquemment rencontrées en dermatologie, représentant jusqu'à 50% des onychopathies. Leur prévalence est en constante augmentation depuis quelques années. Les facteurs de risque en sont multiples. Dans la majorité des cas c'est un dermatophyte qui est identifié, mais des levures et des moisissures peuvent également être isolées en culture. Parmi les dermatophytes, *T.rubrum* représente à lui seul de 70% à plus de 90% des identifications selon les études. Mais malgré l'aspect souvent très évocateur de certaines altérations unguéales, le diagnostic d'une onychopathie d'origine fongique nécessite l'identification du champignon en cause, afin de pouvoir mettre en place un traitement adapté.

L'examen direct et la mise en culture de l'échantillon sont les deux techniques classiquement employées, mais directement conditionnées par la qualité du prélèvement. La technique que nous avons étudiée (ONYCHODIAG®, Bioadvance) est basée sur l'amplification, par PCR, du domaine V4 du gène de la sous-unité ribosomale 18S. La révélation de la présence d'ADN dermatophytique dans l'échantillon est ensuite effectuée en format microplaque de type ELISA. Une lecture de densité optique permet ensuite de classer les échantillons en trois groupes : échantillon contenant de l'ADN de dermatophyte, échantillon situé dans une zone douteuse et échantillon ne contenant pas d'ADN de dermatophyte. Nous avons comparé les résultats obtenus par cette technique à ceux des techniques classiques. Parmi les 100 échantillons étudiés, 56 se sont révélés positifs en culture. Un dermatophyte a été identifié dans 75% des cas, *T.rubrum* représentant 64,3% des cultures positives (36 échantillons) et *T.mentagrophytes* variété *interdigitale* (6 échantillons). Le dermatophyte peut être retrouvé seul, associé à une levure ou, à une moisissure. Onychodiag® confirme la présence de dermatophyte pour 81% des cultures ayant permis leur isolement. Le résultat est discordant pour 8 cultures : 2 échantillons sont classés en zone grise et 6 échantillons sont rendus négatifs par la PCR alors qu'un dermatophyte avait été mis en évidence en culture.

Des levures et des moisissures ont été isolées dans 14 échantillons, la présence d'ADN de dermatophyte par PCR est mise en évidence pour 3 d'entre eux.

Enfin, pour 44 échantillons dont la culture est restée stérile, la PCR détecte la présence d'ADN de dermatophyte pour 15 d'entre eux, 13 ayant un examen direct positif.

La spécificité de 91 % et la sensibilité de 81% pour cette technique PCR la rendent donc plus sensible et spécifique que les techniques de diagnostic classique. Même si elle nécessite quelques matériels spécifiques de biologie moléculaire, elle reste accessible. Son avantage est de permettre un diagnostic rapide d'une onychomycose à dermatophyte, par la mise en évidence de l'ADN fongique directement à partir du prélèvement. Le résultat peut être obtenu en 48h, mais elle ne permet pas un diagnostic d'espèce. Elle semble donc peu adaptable à d'autres prélèvements tels que la peau ou les cheveux, pour lesquels l'identification est indispensable. La PCR ne permettant pas de mettre en évidence la présence de levures et de moisissures, étiologie non exceptionnelle d'onychomycoses et ne pouvant être ignorée, elle ne remplace pas la culture mais vient en complément de celle-ci. Le coût élevé est également un élément à prendre en compte. Par contre, cette technique présente un grand intérêt pour les échantillons qui mettraient en défaut les techniques classiques de diagnostic, du fait d'un traitement antifongique ou par la mauvaise qualité du prélèvement effectué par du personnel non expérimenté.

Mots-clés : diagnostic, onychomycose, dermatophytes, PCR

Auteur : Catherine ROLLAND, 4 Place du Grésivaudan, 38000 GRENOBLE