



**HAL**  
open science

# Étude d'une nouvelle approche thérapeutique des cellulites cervico-faciales d'origine dentaire : à propos de 50 cas

Élodie Carlot

► **To cite this version:**

Élodie Carlot. Étude d'une nouvelle approche thérapeutique des cellulites cervico-faciales d'origine dentaire : à propos de 50 cas. Médecine humaine et pathologie. 2014. dumas-01168599

**HAL Id: dumas-01168599**

**<https://dumas.ccsd.cnrs.fr/dumas-01168599v1>**

Submitted on 26 Jun 2015

**HAL** is a multi-disciplinary open access archive for the deposit and dissemination of scientific research documents, whether they are published or not. The documents may come from teaching and research institutions in France or abroad, or from public or private research centers.

L'archive ouverte pluridisciplinaire **HAL**, est destinée au dépôt et à la diffusion de documents scientifiques de niveau recherche, publiés ou non, émanant des établissements d'enseignement et de recherche français ou étrangers, des laboratoires publics ou privés.

UNIVERSITÉ NICE-SOPHIA ANTIPOLIS  
FACULTÉ DE CHIRURGIE DENTAIRE  
24 Avenue des Diabls Bleus, 06357 Nice Cedex 04

**ETUDE D'UNE NOUVELLE APPROCHE  
THERAPEUTIQUE DES CELLULITES CERVICO-FACIALES  
D'ORIGINE DENTAIRE :  
A PROPOS DE 50 CAS**

Année 2014

Thèse n°42-57-14-19

**THÈSE**

Présentée et publiquement soutenue devant  
la Faculté de Chirurgie Dentaire de Nice  
Le 14 novembre 2014 Par

**Mademoiselle Elodie CARLOT**

Née le 13 juin 1989 à Toulon  
Pour obtenir le grade de :

**DOCTEUR EN CHIRURGIE DENTAIRE (Diplôme d'État)**

---

Examineurs :

Madame le Professeur  
Madame le Professeur  
Madame le Docteur  
Madame le Docteur  
Madame le Docteur

Laurence LUPI-PEGURIER  
Marie-France BERTRAND  
Christine VOHA  
Catherine PESCI-BARDON  
Laurence LONGIN-FERRO

Président du jury  
Assesseur  
Assesseur  
Directeur de thèse  
Membre invité

---



UNIVERSITÉ NICE-SOPHIA ANTIPOLIS  
FACULTÉ DE CHIRURGIE DENTAIRE  
24 Avenue des Diabes Bleus, 06357 Nice Cedex 04

**ETUDE D'UNE NOUVELLE APPROCHE  
THERAPEUTIQUE DES CELLULITES CERVICO-FACIALES  
D'ORIGINE DENTAIRE :  
A PROPOS DE 50 CAS**

Année 2014

Thèse n°42-57-14-19

**THÈSE**

Présentée et publiquement soutenue devant  
la Faculté de Chirurgie Dentaire de Nice  
Le 14 novembre 2014 Par

**Mademoiselle Elodie CARLOT**

Née le 13 juin 1989 à Toulon  
Pour obtenir le grade de :

**DOCTEUR EN CHIRURGIE DENTAIRE (Diplôme d'État)**

---

Examineurs :

Madame le Professeur  
Madame le Professeur  
Madame le Docteur  
Madame le Docteur  
Madame le Docteur

Laurence LUPI-PEGURIER  
Marie-France BERTRAND  
Christine VOHA  
Catherine PESCI-BARDON  
Laurence LONGIN-FERRO

Président du jury  
Assesseur  
Assesseur  
Directeur de thèse  
Membre invité

---

## CORPS ENSEIGNANT

### 56<sup>ème</sup> section : DEVELOPPEMENT, CROISSANCE ET PREVENTION

#### **Sous-section 01 : ODONTOLOGIE PEDIATRIQUE**

Professeur des Universités : Mme MULLER-BOLLA Michèle  
Maître de Conférences des Universités : Mme JOSEPH Clara  
Assistant Hospitalier Universitaire : Mme CALLEJAS Gabrièle

#### **Sous-section 02 : ORTHOPEDIE DENTO-FACIALE**

Professeur des Universités : Mme MANIERE-EZVAN Armelle  
Maître de Conférences des Universités : M. FAVOT Pierre  
Assistant Hospitalier Universitaire : Mme TABELT Caroline  
Assistant Hospitalier Universitaire : Mme AUBRON Ngoc-Mai

#### **Sous-section 03 : PREVENTION, EPIDEMIOLOGIE, ECONOMIE DE LA SANTE, ODONTOLOGIE LEGALE**

Professeur des Universités : Mme LUPI-PEGURIER Laurence  
Assistant Hospitalier Universitaire : Mme CUCCHI Céline

### 57<sup>ème</sup> section : SCIENCES BIOLOGIQUES, MEDECINE ET CHIRURGIE BUCCALE

#### **Sous-section 01 : PARODONTOLOGIE**

Maître de Conférences des Universités : M. CHARBIT Yves  
Maître de Conférences des Universités : Mme VINCENT-BUGNAS Séverine  
Assistant Hospitalier Universitaire : M. SURMENIAN Jérôme  
Assistant Hospitalier Universitaire : Mme LAMURE Julie

#### **Sous-section 02 : CHIRURGIE BUCCALE, PATHOLOGIE ET THERAPEUTIQUE, ANESTHESIE ET REANIMATION**

Maître de Conférences des Universités : M. COCHAIS Patrice  
Maître de Conférences des Universités : M. HARNET Jean-Claude  
Assistant Hospitalier Universitaire : M. BENHAMOU Yordan  
Assistant Hospitalier Universitaire : M. SAVOLDELLI Charles

#### **Sous-section 03 : SCIENCES BIOLOGIQUES**

Professeur des Universités : Mme PRECHEUR Isabelle  
Maître de Conférences des Universités : Mme RAYBAUD Hélène  
Maître de Conférences des Universités : Mme VOHA Christine

### 58<sup>ème</sup> section : SCIENCES PHYSIQUES ET PHYSIOLOGIQUES ENDODONTIQUES ET PROTHETIQUES

#### **Sous-section 01 : ODONTOLOGIE CONSERVATRICE, ENDODONTIE**

Professeur des Universités : Mme BERTRAND Marie-France  
Professeur des Universités : M. ROCCA Jean-Paul  
Professeur des Universités : M. MEDIONI Etienne  
Maître de Conférences des Universités : Mme BRULAT-BOUCHARD Nathalie  
Assistant Hospitalier Universitaire : Mme DESCHODT-TOQUE Delphine  
Assistant Hospitalier Universitaire : M. SIONNEAU Rémi  
Assistant Hospitalier Universitaire : M. CEINOS Romain

#### **Sous-section 02 : PROTHESES**

Professeur des Universités : Mme LASSAUZAY Claire  
Maître de Conférences des Universités : M. ALLARD Yves  
Maître de Conférences des Universités : Mme POUYSSEGUR-ROUGIER Valérie  
Maître de Conférences des Universités : M. LAPLANCHE Olivier  
Assistant Hospitalier Universitaire : Mme CERETTI Léonor  
Assistant Hospitalier Universitaire : Mme LONGIN Laurence  
Assistant Hospitalier Universitaire : M. OUDIN Antoine  
Assistant Hospitalier Universitaire : M. SABOT Jean-Guy

#### **Sous-section 03 : SCIENCES ANATOMIQUES ET PHYSIOLOGIQUES**

Professeur des Universités : M. BOLLA Marc  
Professeur des Universités : M. MAHLER Patrick  
Maître de Conférences des Universités : M. LEFORESTIER Eric  
Maître de Conférences des Universités : Mme EHRMANN Elodie  
Assistant Hospitalier Universitaire : Mme CANCEL Bénédicte

# **Remerciements**

## **A Madame le Professeur Laurence LUPI-PEGURIER**

Docteur en Chirurgie Dentaire

Professeur des Universités – Praticien hospitalier

Responsable de la sous-section Prévention, Epidémiologie, Economie de la Santé,  
Odontologie légale

Je vous remercie de m'avoir fait l'honneur de présider le jury de ma thèse.

Soyez assurée de toute ma reconnaissance pour la richesse de votre enseignement, ainsi que pour vos précieux conseils. Votre écoute, votre bonne humeur et votre gentillesse font de vous une enseignante et une praticienne de très grande qualité. J'ai été très sensible à votre bienveillance à mon égard.

Veillez trouver dans ce travail, l'expression de mon plus profond respect et de ma profonde estime.

## **A Madame le Professeur Marie-France BERTRAND**

Docteur en Chirurgie Dentaire

Professeur des Universités - Praticien hospitalier

Responsable de la sous-section Odontologie conservatrice, Endodontie

C'est avec une très grande joie que je vous compte parmi les membres de ce jury.

Le temps passé à vos côtés m'a permis d'apprécier votre rigueur et votre professionnalisme. Je vous remercie du temps que vous m'avez accordé, ainsi que de votre patience. Je n'oublierai pas nos vacations d'urgences du lundi, ainsi que votre accompagnement durant toutes mes années d'études. Ce fut un grand plaisir de travailler à vos côtés, d'apprendre et de progresser grâce à votre enseignement.

Je vous prie de trouver dans ce travail toute ma reconnaissance et ma sincère considération.

**A Madame le Docteur Christine VOHA**

Docteur en Chirurgie Dentaire  
Maitre de Conférences des Universités- Praticien hospitalier  
Sous-section Sciences Biologiques

C'est un réel plaisir pour moi que vous siégiez dans ce jury. Je n'ai eu que rarement l'occasion de travailler avec vous, mais la rigueur et la grande qualité de votre enseignement a permis de rendre plus abordable la complexité des sciences biologiques, sans oublier votre expérience clinique faite de compétence et de gentillesse.

Veillez recevoir mes sincères remerciements et toute mon estime.

**A Madame Catherine PESCI-BARDON**

Docteur en Chirurgie-Dentaire  
Docteur de l'Université de Nice Sophia-Antipolis  
Praticien hospitalier  
Spécialiste qualifiée en médecine bucco-dentaire

Je vous remercie d'avoir dirigé ce travail et de la confiance que vous m'avez toujours accordée. J'ai eu un réel plaisir à travailler à vos côtés, j'admire vos très grandes connaissances et compétences professionnelles qui font de vous une praticienne remarquable. Votre enthousiasme, votre énergie et votre passion pour ce métier ont été communicatives et ont rendu mes vacances cliniques tellement plus agréables. Je n'oublierai jamais les moments partagés les mardi après-midi, qui auront marqué mes études. Je vous suis reconnaissante pour tout ce que vous m'avez appris, vos bons conseils, votre gentillesse, votre disponibilité et votre dévouement à mon égard, ainsi que votre soutien.

Je vous prie de trouver dans ce travail toute ma gratitude et ma respectueuse affection.

**A Madame Laurence LONGIN-FERRO**

Docteur en Chirurgie-Dentaire  
Assistante hospitalo-universitaire  
Sous-section Prothèse

Je vous remercie d'avoir accepté de faire partie de ce jury, j'en suis très heureuse.

Je vous suis reconnaissante de la confiance que vous m'avez accordée lors du remplacement, ainsi que de votre bienveillance. J'ai eu la chance de bénéficier de votre expérience et de tous vos conseils.

Veillez trouver dans ce travail mes remerciements et toute ma sympathie.

## Je dédie cette thèse :

A ma **Maman**, à qui je dois tout. Tu m'as permis et donné l'envie de faire ce métier. Merci pour ton soutien inconditionnel, pour avoir toujours été à mes côtés et avoir cru en moi.

A **Thomas**, pour m'avoir soutenue et supportée durant toutes ces années. Merci pour tous tes encouragements et ton amour sans faille. J'ai beaucoup de chance de t'avoir à mes côtés.

A ma **sœur Delphine**, notre complicité a été d'une grande aide, notamment durant toutes mes années d'études. Merci pour tous tes appels qui m'ont redonné de l'énergie.

A mon **Père**, pour ton appui et ta confiance.

A mon **frère Pierre-Olivier, Sylvie, Vanessa, Pascal et ma Tata**, pour votre soutien et vos encouragements.

**A tout le reste de ma famille.**

**A mes amis : Florence, Maeva, Solenne, Anne-Laure, Liora, Delphine et Cyrille**, pour toutes ces années passées ensemble. Vous les avez rendues inoubliables. Le meilleur de cette amitié reste à venir.



# Table des matières

|  |           |
|--|-----------|
| <b>TABLE DES FIGURES.....</b>                                  | <b>6</b>  |
| <b>TABLE DES TABLEAUX .....</b>                                | <b>7</b>  |
| <b>INTRODUCTION .....</b>                                      | <b>8</b>  |
| <b>1 -LES CELLULITES CERVICO-FACIALES .....</b>                | <b>9</b>  |
| 1.1. DEFINITION.....   | 9         |
| 1.2. CLASSIFICATION DES CELLULITES CERVICO-FACIALES.....       | 9         |
| 1.2.1. <i>En fonction du stade clinique</i> .....              | 9         |
| 1.2.1.1. Cellulite circonscrite aiguë.....                     | 9         |
| 1.2.1.2. Cellulites circonscrites subaigües et chroniques..... | 12        |
| 1.2.1.2.1. <i>Formes communes</i> .....                        | 12        |
| 1.2.1.2.2. <i>Forme spécifique</i> .....                       | 13        |
| 1.2.1.3. Les cellulites diffuses.....                          | 13        |
| 1.2.2. <i>En fonction de la topographie</i> .....              | 14        |
| 1.2.2.1. Formes péri-maxillaires.....                          | 14        |
| 1.2.2.2. Formes péri-mandibulaires.....                        | 18        |
| 1.2.2.3. Formes pour les cellulites diffuses.....              | 20        |
| 1.2.3. <i>Diagnostics différentiels</i> .....                  | 20        |
| 1.3. FACTEURS FAVORISANTS LES CELLULITES CERVICO-FACIALES..... | 21        |
| 1.3.1. <i>Facteurs généraux</i> .....                          | 21        |
| 1.3.2. <i>Facteurs locaux</i> .....                            | 21        |
| 1.3.3. <i>Facteurs médicamenteux</i> .....                     | 22        |
| 1.4. COMPLICATIONS DES CELLULITES.....                         | 22        |
| 1.5. BACTERIOLOGIE.....  | 23        |
| 1.6. ANTIBIOTIQUES UTILISES.....                               | 24        |
| <b>2-ETUDE CLINIQUE, A PROPOS DE 50 CAS.....</b>               | <b>27</b> |
| 2.1. INTRODUCTION.....   | 27        |
| 2.2. MATERIELS ET METHODES.....                                | 27        |
| 2.3. RESULTATS.....  | 27        |
| 2.4. DISCUSSION.....   | 35        |
| 2.5. CONCLUSION.....   | 42        |
| <b>CONCLUSION .....</b>  | <b>43</b> |
| <b>BIBLIOGRAPHIE .....</b>                                     | <b>44</b> |
| <b>ANNEXES .....</b>   | <b>50</b> |

## Table des figures

|   |    |
|---|----|
| Figure 1 : Cellulite séreuse, dent causale 36 (collection Dr Pesci-Bardon Catherine) .....  | 10 |
| Figure 2 : Cellulite suppurée avec fistulisation à la peau (collection Dr Pesci-Bardon Catherine) .....   | 11 |
| Figure 3 : Cellulite actinomycosique <sup>[15]</sup> .....  | 13 |
| Figure 4 : Cellulite diffuse <sup>[2]</sup> .....   | 14 |
| Figure 5 : Abscess palatin (collection Dr Pesci-Bardon Catherine).....  | 15 |
| Figure 6 : Diffusion de l'infection dans le cas d'une cellulite vestibulaire supérieure <sup>[56]</sup> .....   | 15 |
| Figure 7 : Cellulite naso-labiale <sup>[3]</sup> (a : diffusion vers la lèvre supérieure, b: diffusion vers le nez, c: vue clinique).....                                   | 16 |
| Figure 8 : Cellulite naso-génienne avec œdème palpébral : dent causale 23 (collection Dr Pesci-Bardon Catherine) .....  | 16 |
| Figure 9 : Cellulite génienne haute, diffusion de l'infection à partir des apex vestibulaires de la molaire <sup>[3]</sup> .....  | 17 |
| Figure 10 : Cellulite génienne haute, dent causale 16 (collection Dr Pesci-Bardon Catherine).....   | 17 |
| Figure 11 : Cellulite labio-mentonnière <sup>[3]</sup> , a: vue clinique, b et c : schématisation de l'infection.....   | 18 |
| Figure 12 : Cellulite génienne basse <sup>[56]</sup> .....  | 18 |
| Figure 13 : Cellulite génienne basse ayant pour origine la 45 (collection Dr Pesci-Bardon Catherine) .....  | 19 |
| Figure 14 : Cellulite sous mylohyoïdienne (a) et sus mylohyoïdienne (b) (sublinguale) <sup>[3]</sup> .....  | 19 |
| Figure 15 : Cellulite cervico-faciale avec, a : fistule et b : cicatrice suite à cette fistule (collection Dr Pesci-Bardon Catherine).....                                  | 23 |
| Figure 16 : Drainage avec lame de Delbet <sup>[2]</sup> .....   | 26 |
| Figure 17 : Répartition des facteurs favorisants des cellulites cervico-faciales d'origine dentaire .....   | 28 |
| Figure 18 : Facteurs aggravants des cellulites .....  | 29 |
| Figure 19 : Répartition des cellulites cervico-faciales d'origine dentaire en fonction de leurs stades. ....  | 30 |
| Figure 20 : Cellulite génienne basse avec fistule et tissu induré (collection Dr Pesci-Bardon Catherine) .....  | 30 |
| Figure 21 : Rapport entre le pourcentage de dents atteintes au maxillaire et à la mandibule .....   | 31 |
| Figure 22 : Répartition des principales atteintes dentaires à l'origine des cellulites cervico-faciales d'origine dentaire .....  | 32 |
| Figure 23 : Cellulite génienne basse (collection Dr Pesci-Bardon Catherine) .....   | 33 |
| Figure 24 : Radiographie panoramique cellulite génienne basse, dents causales 34 et 35 (collection Dr Pesci-Bardon Catherine) .....   | 33 |
| Figure 25 : Cellulite naso-génienne (dent causale 23), a : avant avulsion et b : deux jours après avulsion et antibiothérapie (collection Dr Pesci-Bardon Catherine).....   | 35 |
| Figure 26 : Cellulite génienne haute, a : avant avulsion de la dent causale et b : deux jours après avulsion de la dent causale (collection Dr Pesci-Bardon Catherine)..... | 39 |
| Figure 27 : Position finale de l'aiguille dans la technique d'Akinosi-Vazirani <sup>[52]</sup> .....  | 40 |
| Figure 28 : Repère osseux pour la technique d'Akinosi-Vazirani <sup>[52]</sup> .....  | 40 |
| Figure 29 : Point d'insertion de l'aiguille pour la méthode d'Akinosi-Vazirani <sup>[52]</sup> .....  | 41 |

## Table des tableaux

|  |    |
|--|----|
| Tableau I : Principales bactéries retrouvées dans les cellulites d'après Sandor GK <sup>[23]</sup> ..... | 24 |
| Tableau II : Pourcentage de type de dent atteinte en fonction de la localisation buccale .....           | 31 |
| Tableau III : Répartition des dents causales en fonction du maxillaire ou de la mandibule .....          | 32 |
| Tableau IV : Thérapeutique médicamenteuse post interventionnelle mise en place chez les 50 patients..... | 34 |

# Introduction

Les cellulites cervico-faciales d'origine dentaire sont de véritables urgences, que l'odontologiste doit savoir prendre en charge. Ces infections s'étendent aux tissus de la face et du cou et peuvent donc mettre en jeu le pronostic vital <sup>[1 2 3 4 14 53 56 57]</sup>.

Ces pathologies nécessitent la mise en place d'une thérapeutique appropriée le plus rapidement possible, de par leur apparition et évolution fulgurantes. Il faut que le chirurgien-dentiste sache reconnaître le plus précocement les signes cliniques de ce type d'atteinte, et ainsi mettre en place le traitement le plus adapté. En fonction du stade et de la localisation, une prise en charge hospitalière dans un service spécialisé peut être requise <sup>[1 2 3 4 14]</sup>.

Le but de cette étude est d'établir l'approche thérapeutique à adopter par tout odontologiste face aux cellulites cervico-faciales. Nous avons inclus 50 patients qui ont été pris en charge entre septembre 2013 et septembre 2014. Le traitement de la dent causale a été réalisé dès la première consultation, c'est-à-dire « à chaud », suivi d'une antibiothérapie. L'avulsion étant la décision thérapeutique la plus souvent appliquée. Une guérison totale a été obtenue dans 100% des cas.

Ainsi les cellulites cervico-faciales nécessitent la mise en place d'une antibiothérapie qui doit absolument être associée, dans la majorité des cas, à un geste chirurgical qui permet de supprimer la cause de l'infection. En effet, la seule prescription d'antibiotique est insuffisante et entraîne des récives <sup>[2]</sup>.

# 1 -Les cellulites cervico-faciales

## 1.1. Définition

Les cellulites cervico-faciales d'origine dentaire sont des infections qui se caractérisent au départ par « un abcès ostéo-sous périosté, qui diffuse dans un second temps aux tissus cellulo-graisseux de la face, mais également aux tissus profonds musculaires des voies aérodigestives supérieures »<sup>[4]</sup>. Elles sont poly microbiennes entraînant une destruction tissulaire, qui en fonction du stade sera la cause de mutilations (présence de tissus nécrotique)<sup>[4 14 23 53]</sup>.

La diffusion de l'infection est rapide car les espaces aponévrotiques, qui ont pour rôle « de constituer un plan de glissement pour les masses musculaires, sont interconnectés »<sup>[14]</sup>.

On observe dans des stades avancés une dégradation de l'état de santé général (fièvre, asthénie), et l'apparition de complications graves mettant en jeu le pronostic vital et nécessitant une prise en charge dans un service hospitalier spécialisé<sup>[1 2 3 5 14 17 53]</sup>. Outre l'altération de l'état général, des atteintes locorégionales sont également observées<sup>[4 14]</sup>.

Les cellulites touchent toutes les catégories de patients, néanmoins force est de constater une nette « prédominance masculine »<sup>[1 2 27 48]</sup>. Bien qu'elles puissent survenir chez des patients en bonne santé ou atteints de pathologies, et ceci indépendamment de l'âge, il existe des facteurs favorisant mais aussi des facteurs aggravants<sup>[1 2 3 4 6 12]</sup>.

« Le développement des antibiotiques a permis de modifier radicalement l'évolution de ces cellulites à condition que leur utilisation soit précoce, adaptée et ne fasse pas oublier le traitement étiologique »<sup>[2]</sup>.

## 1.2. Classification des cellulites cervico-faciales

### 1.2.1. En fonction du stade clinique

#### 1.2.1.1. Cellulite circonscrite aigüe

- **Stade séreux**

Ce stade correspond au point de départ de toute cellulite<sup>[3 4]</sup>.

A ce stade, les signes cliniques sont avant tout locaux, avec au niveau exobuccal une tuméfaction arrondie, sans limites nettes, comblant les sillons et dépressions avec un

effacement des méplats. Lors d'un examen par palpation, cette tuméfaction se révèle légèrement douloureuse. La peau en regard est chaude, tendue, lisse et érythémateuse avec un signe du godet négatif et l'absence de fluctuation (figure 1). Au niveau endobuccal, on note une gencive œdématisée et rouge autour de la dent causale, ainsi qu'une légère mobilité de cette dernière, alors que la réponse au test de percussion est positive (douloureuse) et la réponse au test de vitalité négative sur cette même dent <sup>[1 2 3 4 19 53 57 59]</sup>.

Au stade séreux, on ne note pas de réelle altération de l'état général, on peut cependant observer dans certains cas une légère hyperthermie avec parfois un léger trismus lors de l'atteinte d'une dent postérieure <sup>[4]</sup>.

En l'absence de traitement correct, l'évolution se fait vers le stade suppuré (3 à 4 jours plus tard) qui se caractérise par la suppuration/l'abcédation <sup>[1 3 4 53 57]</sup>.

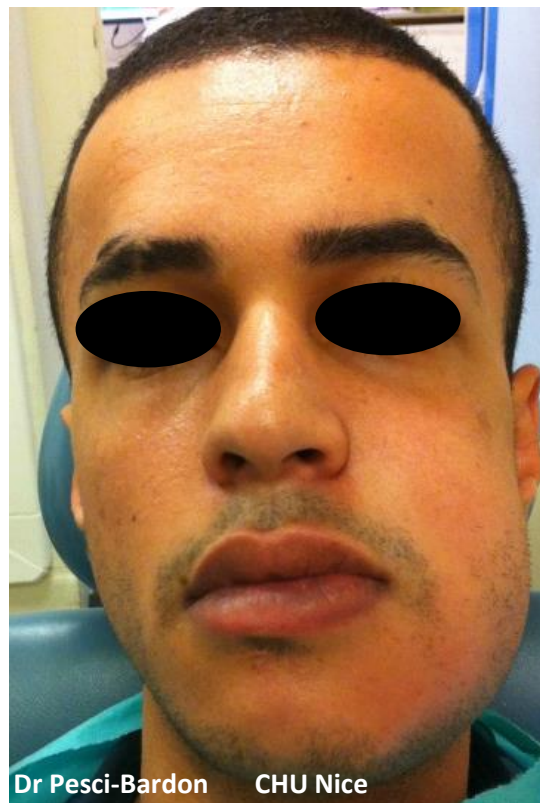

Figure 1 : Cellulite séreuse, dent causale 36 (collection Dr Pesci-Bardon Catherine)

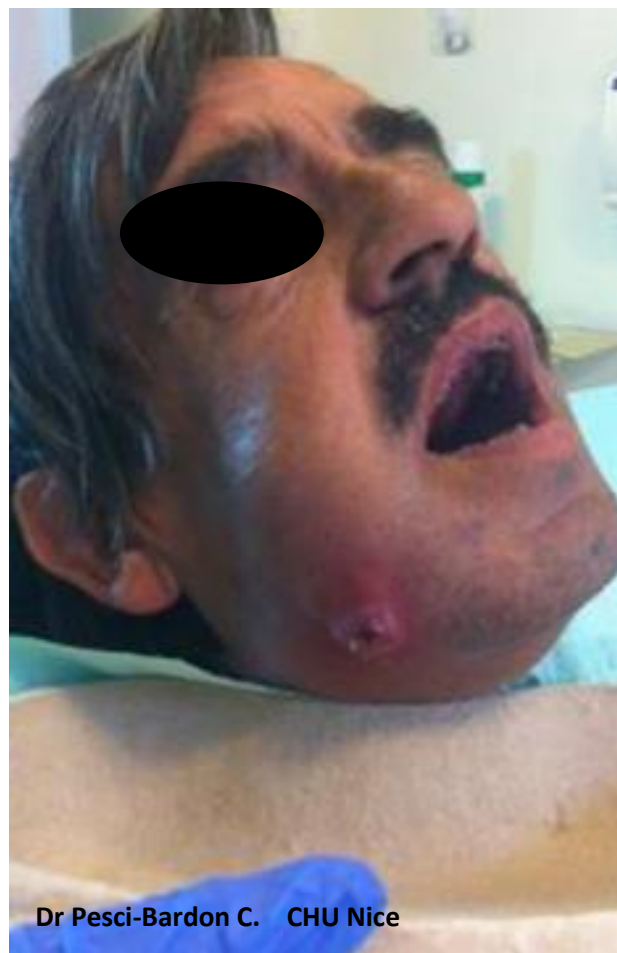#### ● **Stade Suppuré**

Ce stade se caractérise par l'abcédation (présence de pus) avec notamment une aggravation des signes cliniques rencontrés dans le stade précédent <sup>[3 4 53]</sup>.

Au niveau exobuccal, il existe une tuméfaction bien limitée avec désormais la présence d'une fluctuation et un signe du godet positif. La peau est également tendue, érythémateuse, luisante et chaude. La douleur à la palpation est importante. La tuméfaction est adhérente au plan cutané et au plan osseux. Au niveau endobuccal, l'inflammation gingivale est toujours présente. On note l'existence d'un œdème, notamment au niveau du palais ou du plancher buccal. On constate la présence de pus (amas tissulaires nécrosés) crémeux, épais, fétide, verdâtre et provoquant un soulagement immédiat pour le patient lors de son drainage. Un écoulement purulent peut exister au niveau du collet de la dent causale. Celle-ci est douloureuse à la percussion et présente une mobilité. La douleur est spontanée, lancinante et rebelle aux antalgiques <sup>[1 2 3 4 19 53]</sup>.

Au stade suppuré, l'altération de l'état de santé général est plus franche avec apparition de fièvre (38C°-39C°), asthénie, dysphagie, dysphonie, pâleur, insomnie, céphalées, haleine fétide et hyper-salivation. Lorsque que la dent causale est postérieure, le trismus est plus développé que dans le stade précédent <sup>[1 2 3 4 19 53 58]</sup>.

En absence de traitement, l'évolution se fait vers la fistulisation (figure 2) ou vers un stade gangréneux. La survenue d'une fistule soulage le patient mais n'est pas sans risque : évolution vers la chronicité ou vers la survenue d'une cellulite diffuse <sup>[1 3 4 16 53]</sup>.



**Dr Pesci-Bardon C. CHU Nice**

Figure 2 : Cellulite suppurée avec fistulisation à la peau (collection Dr Pesci-Bardon Catherine)

### • **Stade gangréneux**

Le stade gangréneux fait suite aux deux stades précédents et dans certains cas peut apparaître directement <sup>[4]</sup>.

Au niveau exobuccal, on constate la présence d'une tuméfaction extrêmement indurée et très douloureuse, rapidement extensible. La peau peut être nécrotique avec présence d'un pus brunâtre, nauséabond. On observe lors de la palpation, une crépitation sous cutanée due à la présence de gaz. Un trismus très développé est quasiment de règle <sup>[3 4 17 18 55 56]</sup>.

Les symptômes observés lors du stade suppuré sont aggravés avec une dégradation importante de l'état de santé général c'est à dire « fièvre à 40°C, asthénie très marquée et pâleur » <sup>[15]</sup>, pouvant entraîner une septicémie voire un choc septique <sup>[4 19 53 55]</sup>.

La prise en charge médicale dans un service hospitalier spécialisé le plus rapidement possible est impérative, le pronostic vital du patient étant engagé. La thérapeutique est chirurgicale, accompagnée d'une antibiothérapie par voie intraveineuse. Le risque est celui d'une migration de l'infection principalement au niveau cervico-médiastinal <sup>[3 4 17 18 53 55]</sup>.

### **1.2.1.2. Cellulites circonscrites subaigües et chroniques**

Ces types de cellulites sont moins virulents que les cellulites aigües, elles se répartissent en deux catégories. : les formes communes et les formes spécifiques.

#### **1.2.1.2.1. Formes communes**

Elles apparaissent suite à :

- une antibiothérapie mal adaptée <sup>[53 59]</sup>;
- la persistance de germes à faible virulence <sup>[19 59]</sup>;
- un acte chirurgical mal conduit, comme un drainage incomplet, ou l'absence d'intervention au niveau de la dent causale <sup>[19 53 59]</sup>.

On note « la persistance de la porte d'entrée de l'infection qui provoque une évolution lente pendant plusieurs mois » <sup>[53]</sup>, avec un phénomène de sclérose des tissus de granulation et formation d'une barrière fibreuse isolant le noyau purulent. La peau est fortement rigide présentant un petit nodule. Les tissus sont minces et violacés. La gencive au niveau de la dent causale est rouge et tuméfiée. Le patient ne présente pas d'altération de l'état général ni de douleur si ce n'est au niveau de la muqueuse gingivale en regard de la dent causale avec absence de trismus. Ce type de cellulite peut s'aggraver et s'étendre aux tissus environnants, ou évoluer en cellulite aigüe ou encore provoquer une fistule <sup>[15 19]</sup>.



#### 1.2.1.2.2. Forme spécifique

##### ☞ **Les cellulites actinomycosiques :**

Elles sont rares. Elles touchent principalement le sujet jeune à mauvaise hygiène bucco-dentaire. Elles sont causées par la présence d'actinomycètes dont l'espèce type est *l'Actinomyces israeli* (germe saprophyte de la cavité buccale) <sup>[19 20 54 60 61]</sup>. Ce type de cellulite se caractérise essentiellement par une tuméfaction dans l'angle mandibulaire, la forme cervicale étant la plus fréquente. « Dans sa forme typique, l'actinomyose cervico-faciale passe par trois stades cliniques : un stade d'infiltration qui évolue vers l'abcédation, puis vers la fistulisation à la peau » <sup>[20]</sup>. Cette tuméfaction est ferme, douloureuse à la palpation et existe aussi au niveau buccal, « elle évolue à la peau sous la forme d'une série de mamelons séparés par un sillon » <sup>[15]</sup>. Une fistule peut se créer avec apparition de pus présentant des grains jaunes et blancs (évocateurs mais non pathognomoniques) (figure 3). Afin d'établir un diagnostic positif il faut effectuer un prélèvement bactériologique à la recherche d'actinomycètes. Ces cellulites peuvent être aiguës (inflammation, fièvre, douleur, fistule...) ou chroniques (indolores, absence de fistule). Ces types de pathologies, si elles ne sont pas prises à temps entraînent la mort du patient <sup>[20 40 60 61]</sup>.

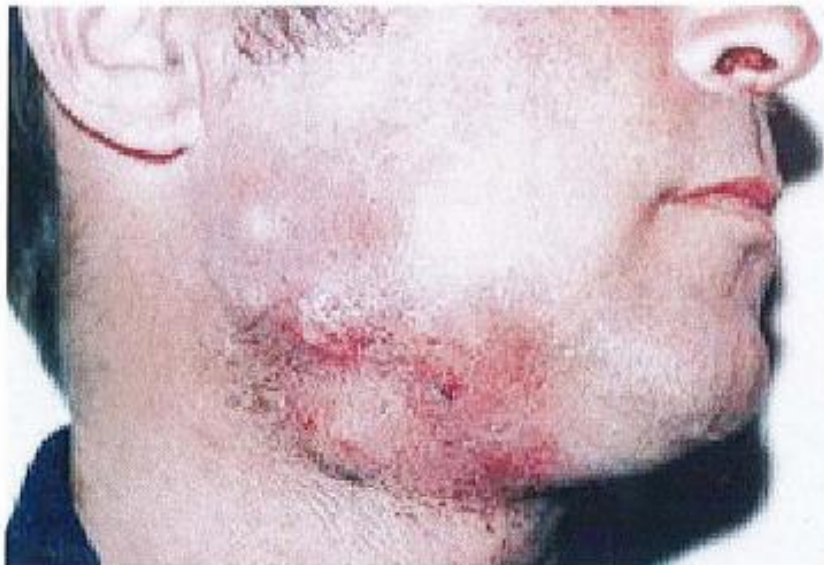

Figure 3 : Cellulite actinomycosique <sup>[15]</sup>

#### 1.2.1.3. Les cellulites diffuses

Les cellulites diffuses sont responsables d'une altération gravissime de l'état de santé général, elles évoluent rapidement. Elles font suite à une cause dentaire et apparaissent principalement chez des patients présentant un déficit immunitaire. Ces infections s'étendent à l'ensemble des tissus de la face et du cou, et se traduisent par la présence de

tuméfactions développées, provoquant des destructions musculaires, des troubles respiratoires, des atteintes méningées, des troubles cardiaques, des troubles hémorragiques... résultat d'un véritable choc septique<sup>[2 3 4 5 19 36 45 47 62]</sup>.

Lors de la consultation, le patient est extrêmement pâle et fébrile (sueurs, frissons). Il peut présenter des vomissements, des diarrhées ainsi qu'une tension artérielle diminuée<sup>[15]</sup>.

Sur le plan clinique local, il existe une tuméfaction bien délimitée et fluctuante. Celle-ci est dans un premier temps de consistance molle, puis par la suite indurée. La peau est tendue et grisâtre et le trismus constant (figure 4). Au bout de plusieurs jours, ces cellulites deviennent suppurées avec un écoulement croissant dans le temps<sup>[2 3 4 5]</sup>. Il faut donc intervenir le plus rapidement possible, ces pathologies mettant en jeu le pronostic vital<sup>[2 3 4 5]</sup>.

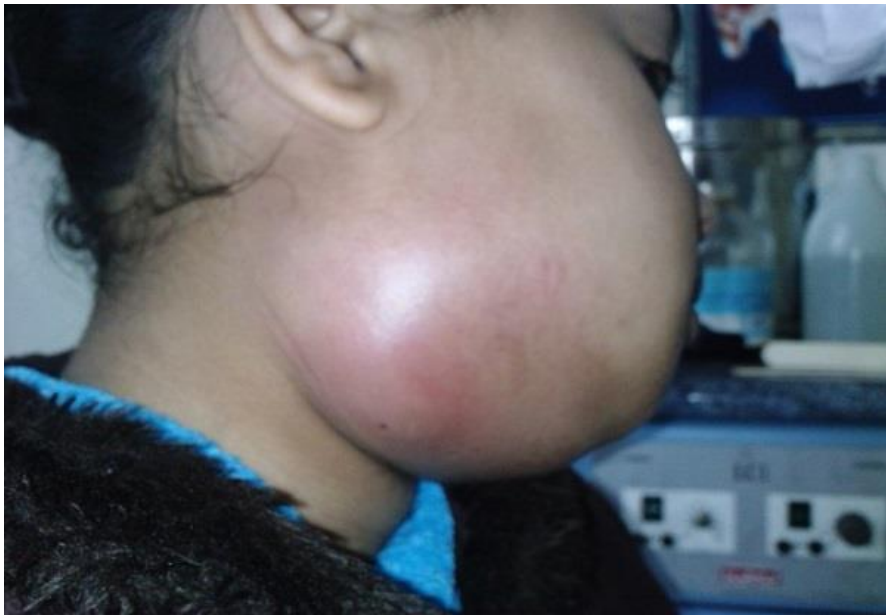
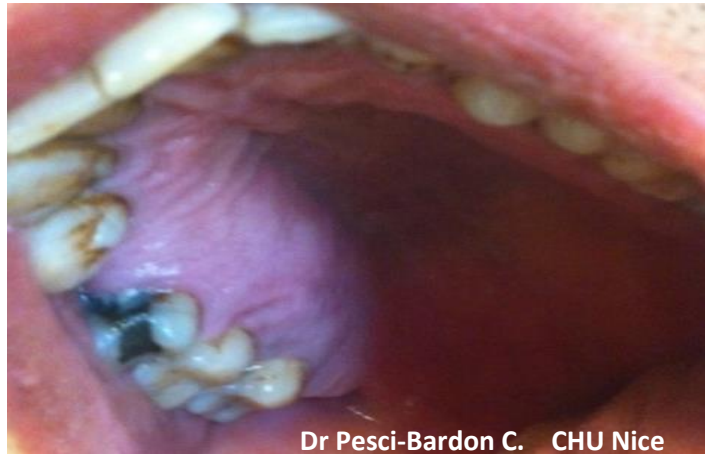
Figure 4 : Cellulite diffuse<sup>[2]</sup>

## 1.2.2. En fonction de la topographie

### 1.2.2.1. Formes péri-maxillaires

- Abscess palatin (figure 5) : souvent dû aux incisives latérales et aux racines palatines des prémolaires et molaires<sup>[53 56 62 63]</sup>.



Dr Pesci-Bardon C. CHU Nice

Figure 5 : Abscès palatin (collection Dr Pesci-Bardon Catherine)

- **La cellulite vestibulaire supérieure** : infection en regard de la dent causale entre la muqueuse et le muscle buccinateur <sup>[53 56 63]</sup> (figure 6).

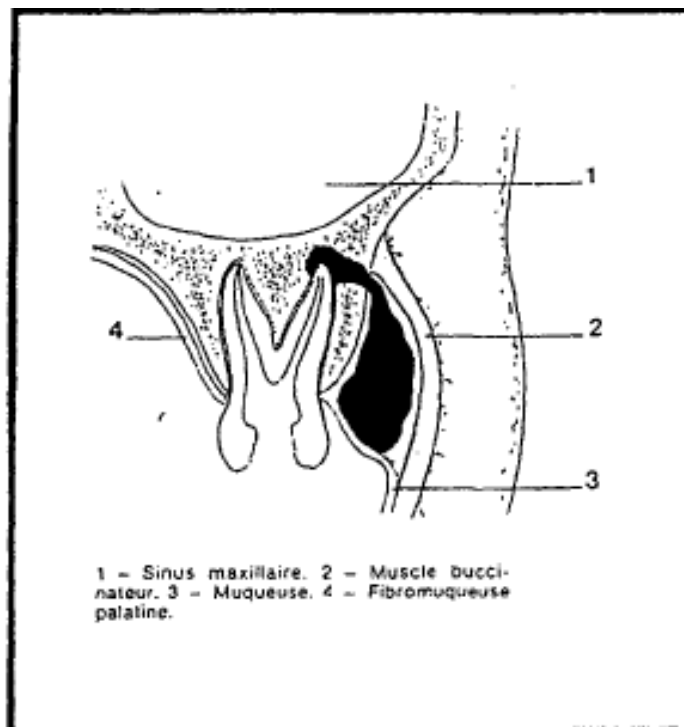


Figure 6 : Diffusion de l'infection dans le cas d'une cellulite vestibulaire supérieure <sup>[56]</sup>

- **La cellulite labio-narinaire** : apparait lorsque les incisives sont touchées. On observe un œdème au niveau de la lèvre supérieure et des narines. (figure 7 a, b, c). Elle se localise au-dessous du muscle abaisseur du septum nasal (muscle myrtiliforme) pour la lèvre et en dessus pour le nez <sup>[3 53 56 63]</sup>.

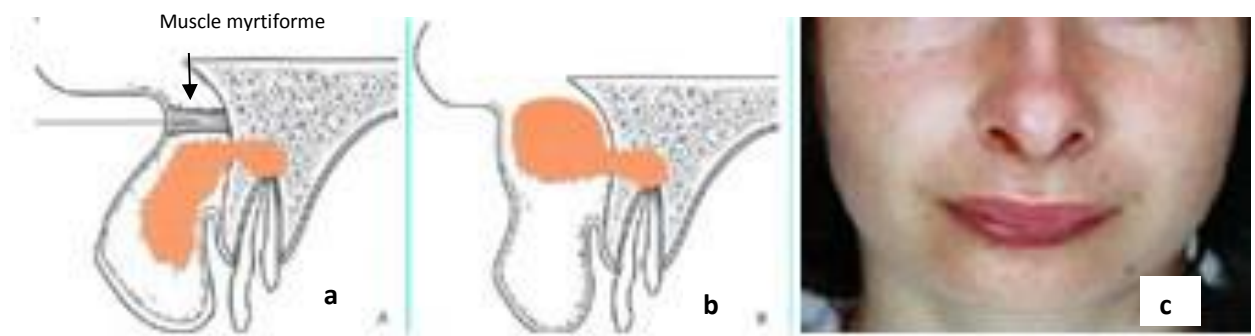


Figure 7 : Cellulite naso-labiale <sup>[3]</sup> (a : diffusion vers la lèvre supérieure, b: diffusion vers le nez, c: vue clinique)

- **La cellulite naso-génienne** : apparaît notamment lorsque les canines sont infectées, et se caractérise par une invasion du sillon naso-génien et par un œdème palpébral inférieur <sup>[3]</sup> (figure 8). La tuméfaction se situe au-dessus des insertions du muscle buccinateur <sup>[3 53 56 63]</sup>.

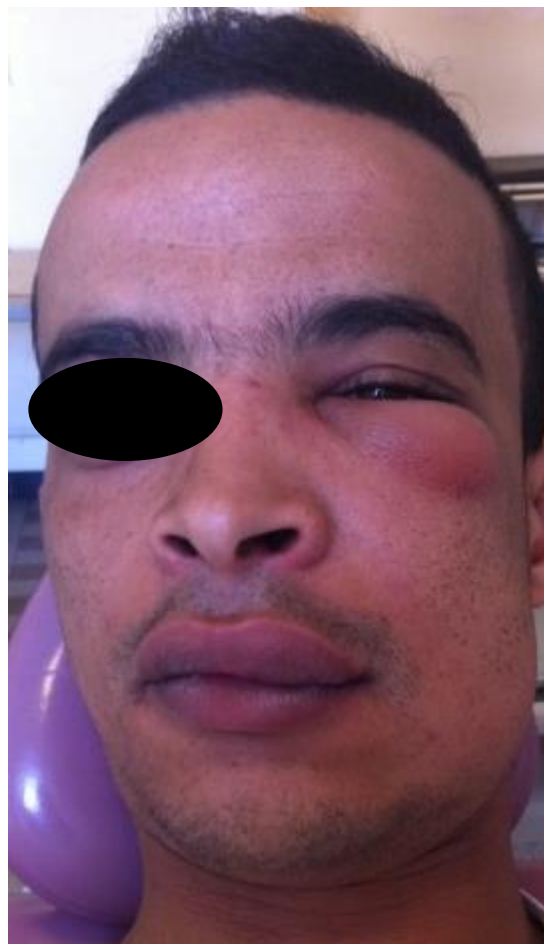

Figure 8 : Cellulite naso-génienne avec œdème palpébral : dent causale 23 (collection Dr Pesci-Bardon Catherine)

- **La cellulite génienne haute** : apparaît principalement quand les prémolaires et molaires sont en cause. On sait qu'une cellulite naso-génienne peut évoluer en cellulite génienne haute (figures 9 et 10) <sup>[3 53 56 63]</sup>.

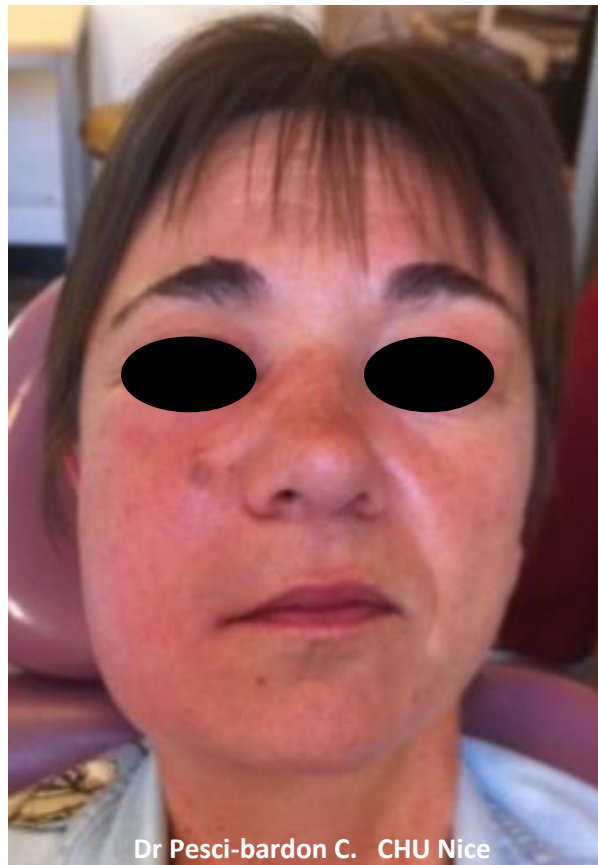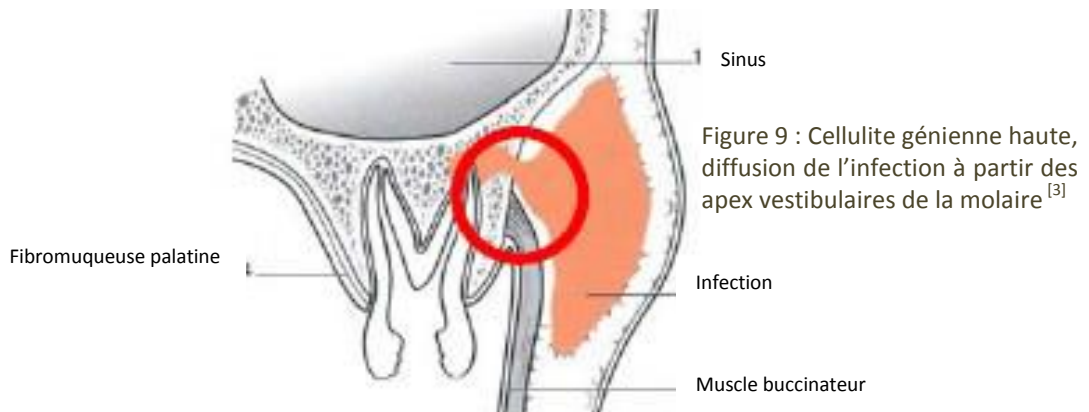


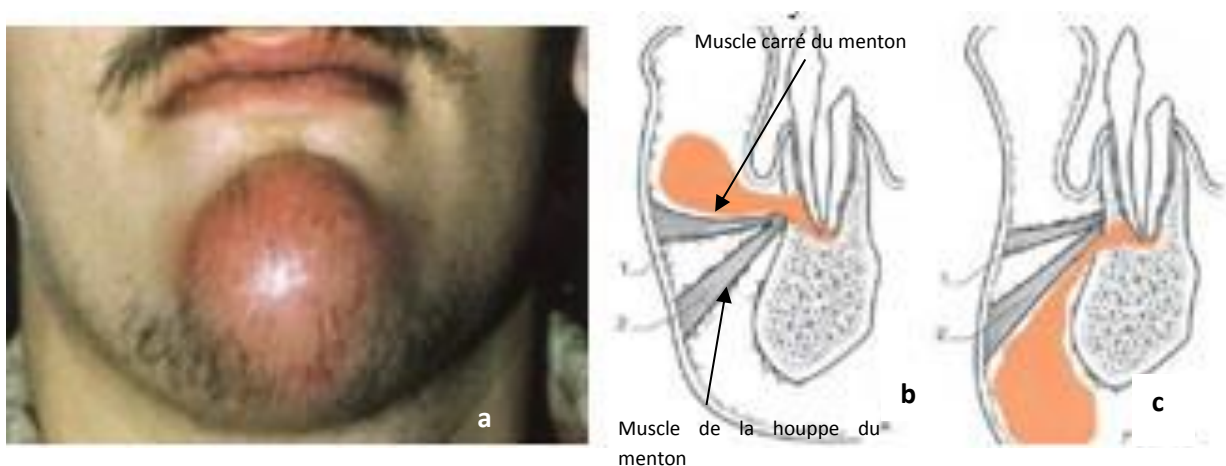
Figure 10 : Cellulite génienne haute, dent causale 16 (collection Dr Pesci-Bardon Catherine)

- **La cellulite temporale**: celle-ci est extrêmement rare. Elle est responsable d'un trismus important. On constate un effacement du méplat supra zygomatique. Elle concerne la dent de sagesse et se situe au niveau de la région postéro-latérale à la tubérosité <sup>[3 40]</sup>.

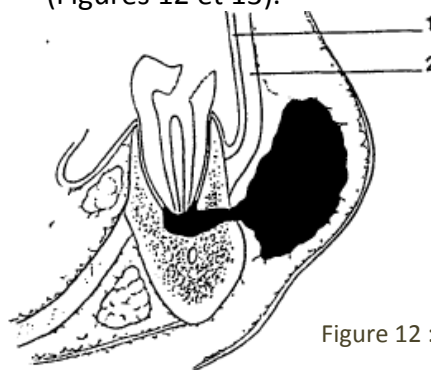
- **La cellulite ptérygomaxillaire** : elle est rare et principalement due à des infections au niveau des dents de sagesse. Elle se situe derrière la tubérosité. On peut observer un léger œdème palpébral, en effet c'est une infection profonde pouvant se manifester en superficie. On note la présence d'un trismus, de douleur, de fièvre. Cette cellulite est en général diffuse <sup>[30 40 53 63]</sup>.

### 1.2.2.2. Formes péri-mandibulaires

- **La cellulite vestibulaire inférieure** <sup>[53]</sup>.
- **La cellulite labio-mentonnaire** : ayant pour origine une infection du secteur incisivo-canin mandibulaire qui se développe au-dessus des muscles carrés et de la houppe du menton, tandis que la cellulite mentonnaire s'inscrit en dessous de ces mêmes muscles <sup>[3 53]</sup> (figure 11 a, b, c).



- **La cellulite génienne basse** : se traduisant par l'atteinte infectieuse des prémolaires et/ou molaires <sup>[3 56 58 63]</sup> (Figures 12 et 13).



Cellulite vestibulaire et génienne basse  
 1 - Muqueuse vestibulaire.  
 2 - Muscle buccinateur.

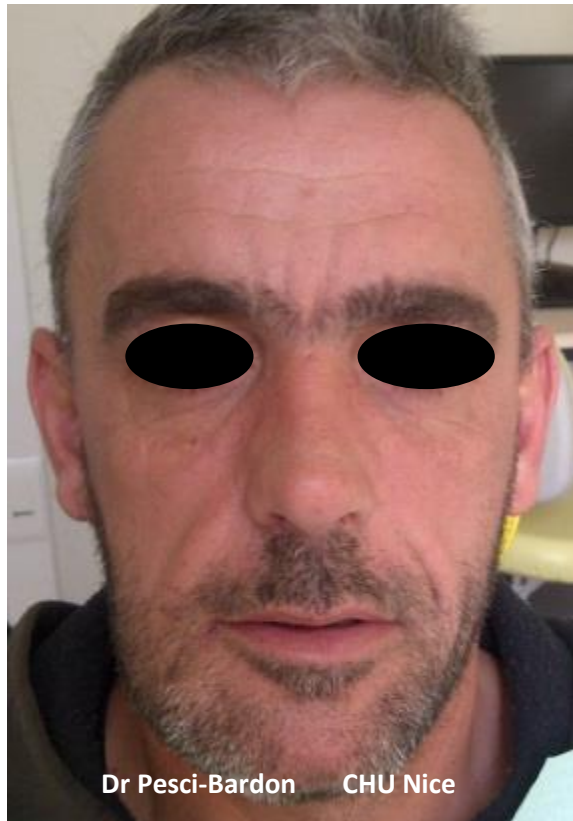

Figure 13 : Cellulite génienne basse ayant pour origine la 45 (collection Dr Pesci-Bardon Catherine)

- **La cellulite sous mandibulaire** : représentée par la cellulite sus mylohyoïdienne ou sub-linguale (principalement au niveau des prémolaires mandibulaires) et la cellulite sous mylohyoïdienne (secteur molaire mandibulaire). Ces cellulites sont gravissimes dûes au fait qu'une « tuméfaction apparait au niveau du plancher buccal pouvant entrainer une bascule postérieure de la langue et donc une dyspnée et un risque d'asphyxie »<sup>[3]</sup> Le patient a des difficultés à parler et a déglutir<sup>[53 56]</sup> (figures 14 a et b).

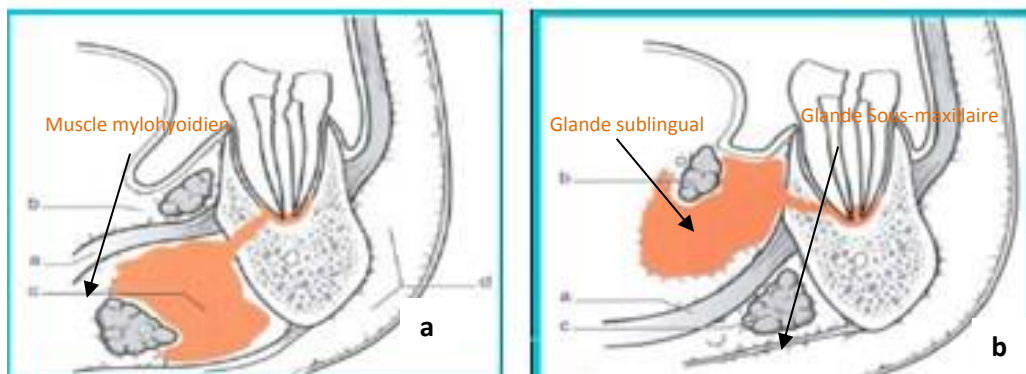


Figure 14 : Cellulite sous mylohyoïdienne (a) et sus mylohyoïdienne (b) (sublinguale)<sup>[3]</sup>

- **Cellulite due à la dent de sagesse :**

- La cellulite ptérygo pharyngienne : région amygdalienne, risque d'asphyxie et présence de trismus<sup>[53 64]</sup>;
- La cellulite ptérygomandibulaire d'ESCAT : elle se situe entre la branche montante de la mandibule et le muscle masséter côté externe<sup>[40 53 64]</sup>;
- La cellulite de la base de la langue : rarissime, présente un risque d'asphyxie. Elle se situe entre les deux muscles génioglosses ou entre le hyoglosse (en dehors) et génioglosse (en dedans)<sup>[40 53 64]</sup>;
- La cellulite massétérine : on la trouve aussi au niveau de la deuxième molaire mandibulaire. Elle se situe dans l'espace sous masséterin<sup>[53 64]</sup>;
- L'abcès migrateur de Chompret l'Hirondel : représenté par une tuméfaction sous le muscle buccinateur<sup>[3 58 63]</sup>.

### 1.2.2.3. Formes pour les cellulites diffuses

- Région sus mylohyoïdienne : phlegmon du plancher buccal de Gensoul ou Angine de Ludwig<sup>[64]</sup>;
- Cellulite diffuse péripharyngienne : Angine de Senator<sup>[64]</sup>;
- Cellulite diffuse faciale : phlegmon diffus de Petit-Dutaillis, phlegmon de Lemaitre et Ruppe, Leibovici et Lattes, Cauhépé<sup>[64]</sup>.

### 1.2.3. Diagnostics différentiels

- Pathologie glandulaire : parotidite, adéno-phlegmon, adénite, lithiase<sup>[3 64]</sup>;
- Affections cutanées surinfectées : furoncle, kyste sébacé, anthrax<sup>[3 64]</sup>;
- Atteinte de la région orbitaire : dacryocystite, thrombophlébite primitive de la veine faciale, phlegmon de l'orbite<sup>[4 64]</sup>;
- Atteinte primitive de l'oropharynx : Phlegmon de l'amygdale<sup>[4 64]</sup>;
- Surinfection d'un cancer de la cavité buccale<sup>[4 64]</sup>;
- Autres atteintes cervicales : surinfections de kystes congénitaux<sup>[4 64]</sup>;
- Kyste d'origine dentaire, ostéite<sup>[64]</sup>.



## 1.3. Facteurs favorisant les cellulites cervico-faciales

La moyenne d'âge obtenue dans l'ensemble des études est d'une trentaine d'année. Ainsi ce type d'affection est constaté principalement chez le sujet jeune. De plus la prédominance masculine est quasiment toujours retrouvée<sup>[1 2 6 27 45 47]</sup>.

Nous savons que les cellulites cervico-faciales peuvent apparaître aussi bien chez un sujet sain que chez un sujet pathologique, et que les patients atteints d'un déficit immunitaire ont tendance à développer des cellulites gangréneuses<sup>[4]</sup>. Cependant de nombreuses études ont permis de mettre en évidence des facteurs favorisant<sup>[1 2 3 4 7 9 18]</sup>.

### 1.3.1. Facteurs généraux

Ont été recensés :

- *le diabète* : on observe un processus de cicatrisation plus lent avec une diminution de la réponse immunitaire (réduction de la fonction phagocytaire due à l'hyperglycémie)<sup>[1 2 3 6 7 18 26 29 32 46 47 48 57]</sup>;
- *la toxicomanie (tabac, alcool, injection de drogues en intraveineuse)*<sup>[1 2 3 18 34 38 39 41 42 43 44 47 48 57 64]</sup>.
  - diminution de l'action des lymphocytes chez les patients se droguant<sup>[38 39]</sup>;
  - diminution de l'action des polynucléaires chez les patients alcooliques<sup>[43 44]</sup>;
  - Diminution de la quantité de lymphocytes, de certains anticorps et des neutrophiles chez les fumeurs<sup>[41 42]</sup>.
- *le VIH*<sup>[3 15 21 36 48 64]</sup>;
- *la malnutrition* : carences vitaminiques et protidiques<sup>[3 8 64]</sup>;
- *l'obésité*<sup>[3]</sup>;
- *la grossesse* : les modifications physiologiques inhérentes à cet état pouvant diminuer la réponse immunitaire<sup>[3 64]</sup>.

L'âge des patients est un facteur non négligeable selon certaines études, cependant aucune preuve scientifique n'est établie à ce jour. L'âge avancé aurait tendance à favoriser la survenue de formes graves<sup>[3 6 13]</sup>.

### 1.3.2. Facteurs locaux

Les principaux facteurs locaux sont :

- *le mauvais état bucco-dentaire* <sup>[1 2 3 6 16 34 45 47 64]</sup>;
- *la négligence au niveau des soins buccodentaires* <sup>[1 2 3 6]</sup>;
- *la nécrose pulpaire* <sup>[4 53 64]</sup>; par
  - *présence d'une carie* <sup>[3 4 16 27 47 53 64]</sup>;
  - *échauffement lors du fraisage* <sup>[66]</sup>;
  - *échauffement lors de l'utilisation de certains biomatériaux* <sup>[66]</sup>;
- *un traitement endodontique mal conduit* <sup>[64 67 68]</sup>;
- *une extraction réalisée sans couverture antibiotique* alors qu'elle l'aurait nécessité <sup>[9 16]</sup>;
- *les parodontopathies* <sup>[33 53 64]</sup>;
- *un traumatisme dentaire* (fêlure, fracture...) <sup>[53 56 64]</sup>;
- *des anomalies d'éruptions au niveau de la troisième molaire* <sup>[30 65]</sup>.

### 1.3.3. Facteurs médicamenteux

Les facteurs médicamenteux sont les suivants :

- *la corticothérapie* : entraîne une action immunosuppressive <sup>[57 69 70]</sup>;
- *la chimiothérapie* : provoque une diminution des leucocytes <sup>[15]</sup>;
- *les antibiotiques* : l'absence de prescription ou une antibiothérapie inadaptée (en dose et durée) <sup>[1 3 5 64]</sup>;
- *les anti-inflammatoires non stéroïdiens (AINS)* : ils agissent sur les quatre signes cardinaux de l'inflammation (douleur, œdème, chaleur, rougeur), et masquent ainsi l'infection, favorisant donc son évolution. De plus ils diminuent l'action des polynucléaires <sup>[1 2 3 5 10 27 29 31 34 35 36 37 45 47 48 51 54 57 64]</sup>.

## 1.4. Complications des cellulites

Les cellulites péri-maxillaires peuvent être responsables de troubles méningés. On retrouve une « thrombophlébite suppurée de la veine faciale, qui peut donner lieu à une thrombose du sinus caverneux, dont les signes cliniques associent un syndrome de la fente sphénoïdale (atteinte des nerfs III, IV, VI et V1), une exophtalmie majeure, un œdème palpébral et des signes d'atteinte méningée, avec un syndrome septique majeur. Cette complication, rarissime sous nos latitudes depuis l'avènement des antibiotiques, est en général mortelle » <sup>[4 29 31]</sup>.

Les cellulites péri-mandibulaires sont responsables de troubles au niveau des voies aéro-digestives supérieures et également au niveau du médiastin supérieur. En effet, lorsque ces pathologies sont à extension linguale la tuméfaction au niveau du plancher buccal entraîne

un recul de la langue, un trismus, une dysphagie et une hypersalivorrhée, pouvant conduire à un arrêt respiratoire. On rencontre également des médiastinites entraînant une « défaillance cardiaque par compression ou syndrome septique »<sup>[4]</sup>. Ainsi on constate principalement des complications médiastino-pleuro-péricardique, avec des défaillances multiviscérales. Des risques hémorragiques sont également présents<sup>[1 2 4 5 6 8 11]</sup>.

Des mutilations peuvent exister dans les cas de fistule (figure 15 a,b).

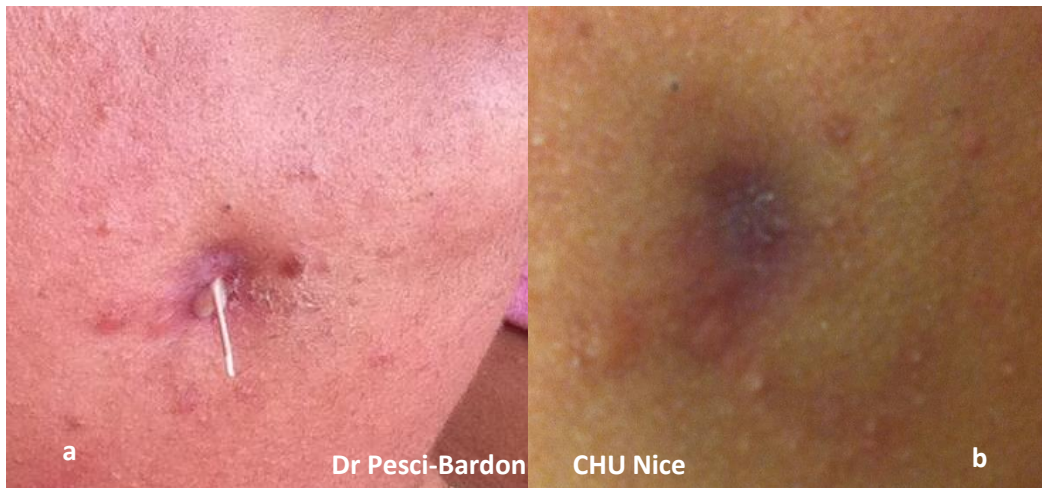

Figure 15 : Cellulite cervico-faciale avec, a : fistule et b : cicatrice suite à cette fistule (collection Dr Pesci-Bardon Catherine)

## 1.5. Bactériologie

Les cellulites cervico-faciales trouvent leurs origines à partir de bactéries provenant de la flore endogène de la cavité buccale (germes saprophytes). Ce sont des infections polymicrobiennes avec une prédominance de germes anaérobies (tableau I)<sup>[1 2 23]</sup>.

L'antibiogramme révèle principalement des Streptococcus-Staphylococcus et des germes anaérobies (Bacteroides Prevotella, Fusobacterium...)<sup>[4 6 7 12 13 14 22 23 29 47 48 57]</sup>.

|               |         | <b>Aérobies</b>                                   | <b>Anaérobies</b>  |
|---------------|---------|---|--|
| <b>Gram +</b> | Cocci   | <i>Streptococcus sp.</i><br><i>Staphylococcus</i> | <i>Peptostreptococcus</i><br><i>Peptococcus</i><br><i>Streptococcus</i>  |
|               | Bacilli | <i>Lactobacillus</i><br><i>Corynebacterium</i>    | <i>Lactobacillus</i><br><i>Actinomyces</i><br><i>Eubacterium</i><br><i>Leptotrichia</i><br><i>Clostridium</i>    |
| <b>Gram -</b> | Cocci   | <i>Moraxella</i>                                  | <i>Veillonella</i>   |
|               | Bacilli | <i>Enterobacteriaceae</i><br><i>Eikenella</i>     | <i>Bacteroides</i><br><i>Porphyromonas</i><br><i>Prevotella</i><br><i>Fusobacterium</i><br><i>Capnocytophaga</i> |

Tableau I : Principales bactéries retrouvées dans les cellulites d'après Sandor GK<sup>[23]</sup>

## 1.6. Antibiotiques utilisés

L'antibiothérapie est à la base de tout traitement, cependant elle ne peut se substituer au geste clinique. L'absence de traitement étiologique déclenche des phénomènes de chronicité, ou provoque une aggravation de l'infection présente, en entraînant des complications gravissimes<sup>[2 3 4]</sup>.

Il convient d'utiliser des antibiotiques ayant une action sur l'ensemble des germes retrouvés dans ces infections poly microbiennes, et notamment sur les germes anaérobies<sup>[2 4 5 7 25 53 57]</sup>.

Les antibiotiques principalement utilisés sont les suivants :

- *B Lactamines* : les Pénicillines (A, G). Celles-ci agissent sur les cocci gram+, les bacilles gram + et sur les bactéries anaérobies<sup>[2 3 4 23 24 27 28 50 53]</sup>,

- *Macrolides* : comme la Clindamycine. Ils agissent sur les Streptocoques, les Staphylocoques et anaérobies gram + et – <sup>[2 3 4 15 23 24 27 28 50 53]</sup>,
- *Imidazolés* : le métronidazole (Flagyl®). Ils agissent sur les germes anaérobies stricts <sup>[2 3 4 22 24 27 28 50 53]</sup>,
- *Aminosides* : la Gentamycine®. Elles agissent sur les bacilles gram – et les staphylocoques <sup>[1 2 8 18 29 53]</sup>.

L'acide Clavulanique couplé à l'Amoxicilline (Augmentin®) trouve aussi son indication. Cette association agit notamment sur les germes anaérobies <sup>[3]</sup>.

Si le patient présente une allergie, ou une résistance aux Pénicillines la Clindamycine (Dalacine®) est préconisée <sup>[23]</sup>.

Dans le cas de cellulites bénéficiant d'une prise en charge ambulatoire, le traitement est le suivant :

- Amoxicilline (2g/ 24H) <sup>[3 4 24]</sup>;
- Métronidazole (1,5 g/24h) <sup>[3 4 24]</sup>;
- Antalgiques <sup>[3 4]</sup>.

Cette antibiothérapie doit absolument être **associée à l'acte chirurgical** (incision, drainage si possible, avulsion/traitement de la dent causale) <sup>[7 8 11 16 25 53]</sup>.

De nombreux auteurs parlent aussi de la mise en place d'une trithérapie avec Pénicilline Métronidazole et Aminoside (160 mg / 24h) <sup>[1 2 8 16 29]</sup>.

Dans le cas de cellulites plus graves, altérant l'état de santé général et mettant en jeu le pronostic vital du patient, une prise en charge dans un service hospitalier spécialisé (réanimation) est nécessaire, et ceci le plus rapidement possible. « Cette prise en charge en milieu de réanimation générale est nécessaire pour les patients présentant des cellulites diffuses compliquées » <sup>[1]</sup>. L'antibiothérapie est donnée par voie intraveineuse. « Le traitement chirurgical est nécessaire en cas de collections suppurées ou de plages de nécrose. L'intervention doit être la plus complète possible et la voie d'abord large et extensible; il s'agit de drainer mais aussi d'exciser la nécrose et de mettre à plat toutes les zones cellulitiques. En cas de médiastinite associée, un drainage par voie de thoracotomie au cours du même temps opératoire sera envisagé. La trachéotomie s'impose dans les cellulites rétro-pharyngées à cause du risque de rupture des abcès lors des manœuvres d'intubation » <sup>[2]</sup>. Le drainage est réalisé notamment avec la mise en place de lames de drainage appelées lames de Delbet (figure 16). Des lavages à la Bétadine, à l'eau oxygénée et au sérum physiologique sont réalisés <sup>[1 2 3 4 53]</sup>.

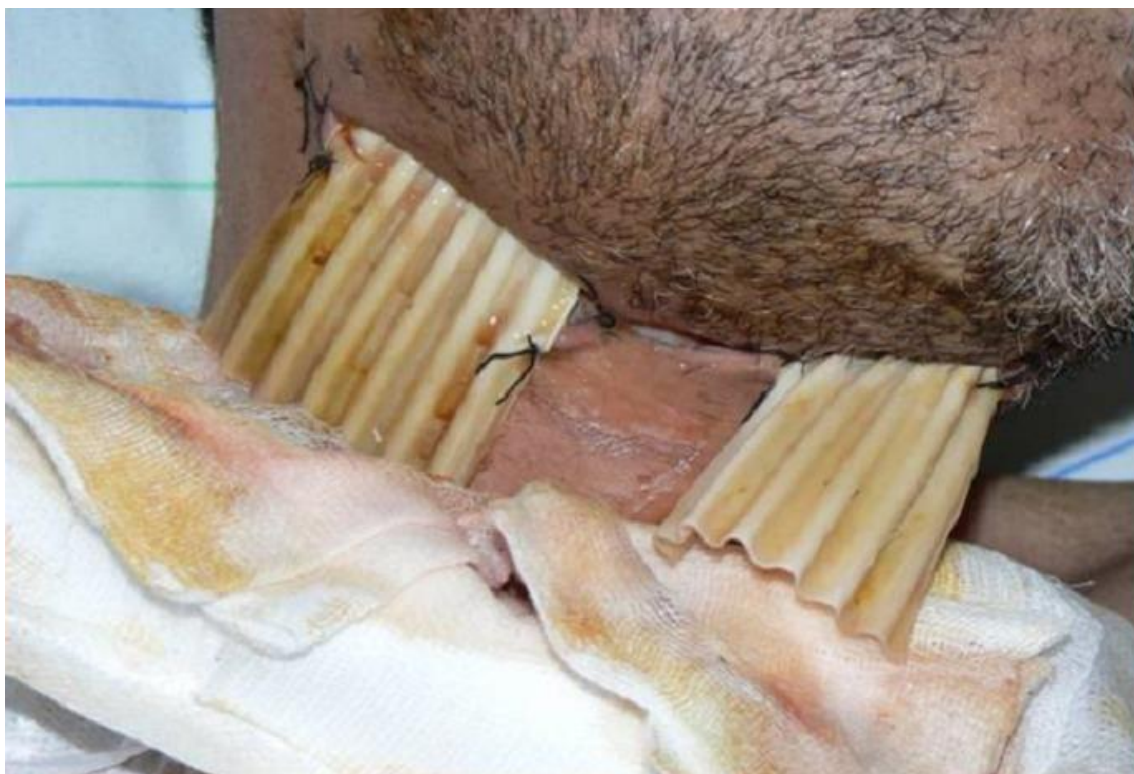

Figure 16 : Drainage avec lame de Delbet <sup>[2]</sup>

## **2-Etude clinique, à propos de 50 cas**

### **2.1. Introduction**

Comme détaillé dans la première partie, les cellulites cervico-faciales d'origine dentaire font partie des urgences que l'odontologiste rencontre dans sa pratique quotidienne, et qui, si elles ne sont pas prises en charge rapidement entraînent des complications gravissimes, mettant en jeu le pronostic vital.

Face à ce type d'infection, le praticien doit savoir appliquer le traitement le plus approprié de façon rapide.

Ainsi, le but de cette étude est d'aborder une nouvelle approche thérapeutique de ces pathologies. L'idée est que même si une prise en charge par antibiothérapie est nécessaire et indispensable, elle ne se substitue absolument pas au traitement étiologique, c'est-à-dire à la nécessité et à l'efficacité de procéder à l'avulsion ou au traitement de la dent causale « à chaud ».

### **2.2. Matériels et méthodes**

Une étude prospective s'intéressant au traitement « à chaud » des cellulites cervico-faciales a été réalisée au CHU de Nice (au service des urgences odontologiques de l'hôpital de St Roch : UF 1941) entre septembre 2013 et septembre 2014. Elle se proposait d'inclure tous les patients nécessitant une prise en charge en urgence pour ce type de pathologie.

Les critères d'exclusion retenus étaient : refus du patient de participer à l'étude, difficulté ou impossibilité de donner un consentement éclairé.

### **2.3. Résultats**

Sur l'ensemble des patients représentant l'effectif de la population, 50 individus ont été retenus, 3 ayant été considérés comme inaptes à participer en raison de critères médicaux (incohérence dans le discours, démence). L'échantillon se répartit en 33 hommes et 17 femmes d'un âge moyen de  $37,38 \pm 12,89$  ans. L'âge moyen des hommes ( $37,51 \pm 13,2$  ans)

et celui des femmes ( $36,29 \pm 12,58$  ans) n'est pas significativement différent. En revanche, nous constatons une prédominance masculine (66%) avec un sex-ratio de 1,9.

### Facteurs Favorisants

Trente-deux patients (64%) présentaient des pathologies générales ou des habitudes néfastes, à savoir : diabète dans 4 cas (8%), consommation de tabac ou de cannabis dans 17 cas (34%), consommation d'alcool dans 3 cas (6%), prise d'anti-inflammatoires stéroïdiens dans 8 cas (16%). En revanche, dix-huit patients (38%) ne présentaient aucun antécédent (figure 17).

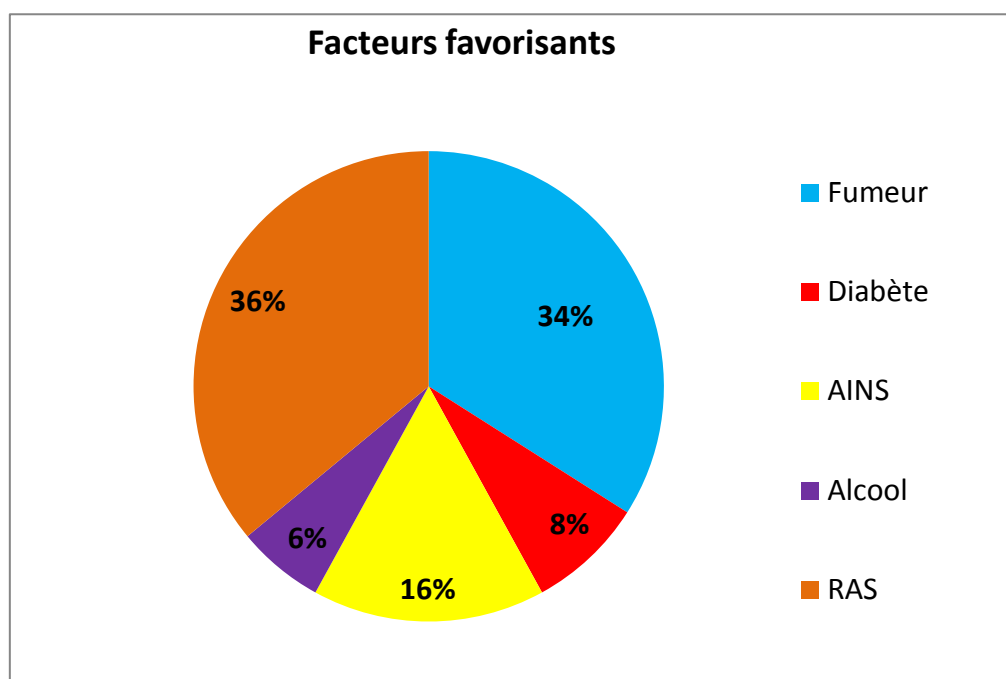


Figure 17 : Répartition des facteurs favorisants des cellulites cervico-faciales d'origine dentaire

### Facteurs aggravants

Trente-neuf patients (78%) présentaient divers facteurs aggravants repartis de la façon suivante : mauvaise hygiène bucco-dentaire : 5 cas (10%), négligence dans le suivi : 14 cas (28%), mauvaise hygiène bucco-dentaire + négligence dans le suivi: 20 cas (40%). Onze patients (22%) ne présentaient aucun facteur aggravant (Figure 18).



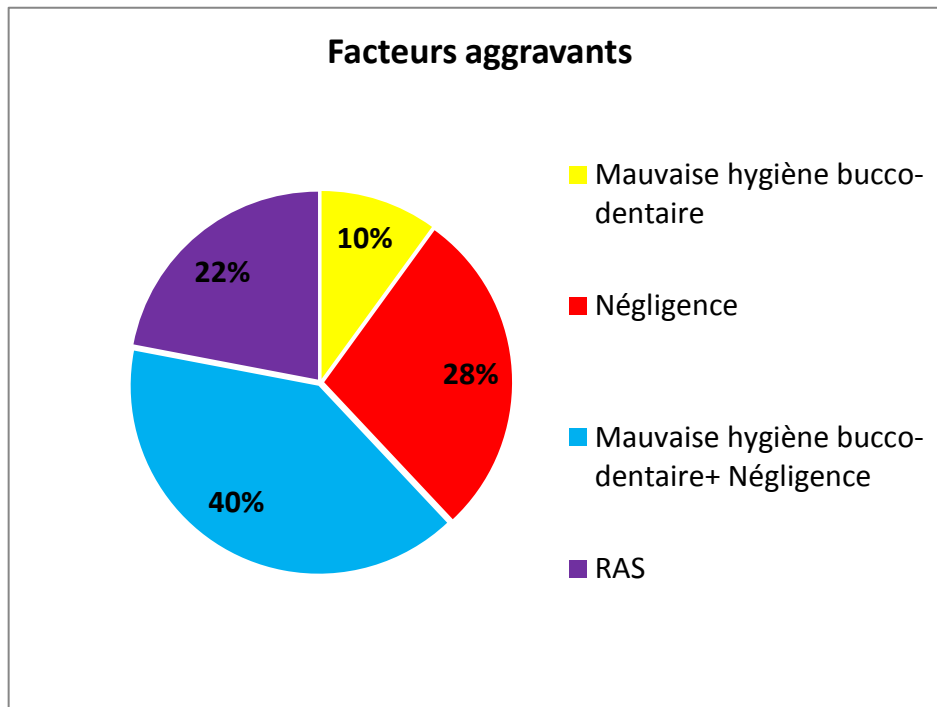


Figure 18 : Facteurs aggravants des cellulites

### Délai de consultation et signes fonctionnels

Le délai moyen de consultation des patients, après apparition d'une tuméfaction, était en moyenne de 2-3 jours. Trois individus (6%) avaient attendu plusieurs semaines. Le principal signe fonctionnel ayant amené les patients à se présenter aux urgences était la présence d'une tuméfaction, douloureuse à la palpation, au niveau facial et/ou d'un trismus chez 25 d'entre eux (50%).

Les autres signes fonctionnels objectivés se résumaient à : des algies dentaires notamment lors d'un test à la percussion, une fistule extériorisée à la peau dans 3 cas (6%). Quinze patients (30%) étaient fébriles au moment de leur arrivée dans le service, et 5 (10%) présentaient une altération de l'état général, qui a nécessité une prise en charge dans un service hospitalier spécialisé.

### Localisations faciales

L'examen de la région cervico-faciale a mis en évidence: 4 cas (8%) de cellulites nasogéniennes, dont 2 avec atteinte palpébrale inférieure, 17 cas (34%) de cellulites géniennes hautes, 27 cas (54%) de cellulites géniennes basses, et 2 cas (4%) d'extension palatine.

## Stades

Toutes les cellulites étaient aiguës et circonscrites (figure 19). Parmi celles-ci, 36 cas (72%) se présentaient au stade séreux, et 14 cas (28%) au stade suppuré, dont 3 cas avec présence d'une fistule (figure 20).

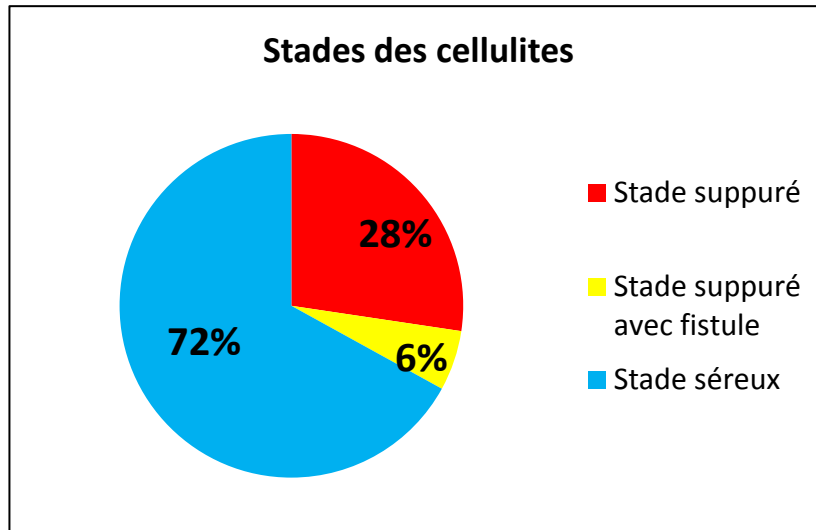


Figure 19 : Répartition des cellulites cervico-faciales d'origine dentaire en fonction de leurs stades

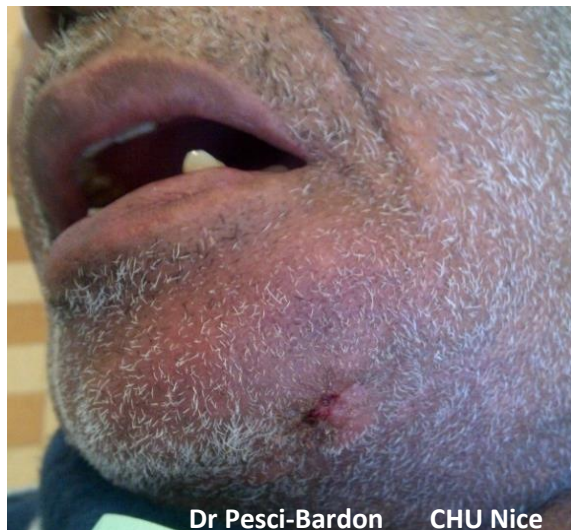

Figure 20 : Cellulite génienne basse avec fistule et tissu induré (collection Dr Pesci-Bardon Catherine)

### Dent causale et secteur concerné

Chez 23 patients (46%) l'origine de la cellulite était une dent maxillaire, pour 15 individus (65%) dans le secteur 1 et pour 8 (35%) dans le secteur 2. En revanche, vingt-sept cas (54%) étaient d'origine mandibulaire, dont 11 cas (41%) dans le secteur 3 et 16 (59%) dans le secteur 4 (figure 21).

Dans l'ensemble de la cavité buccale, la dent causale était chez 32 consultants (64%) une molaire, chez 15 patients (30%) une prémolaire et chez 3 individus (6%) une canine.

Au niveau maxillaire, l'étiologie était chez 11 patients (48%) une molaire, chez 9 patients (39%) une prémolaire et chez 3 patients (13%) une canine.

Au niveau mandibulaire : la dent causale était dans 21 cas (78%) une molaire et dans 6 cas (22%) une prémolaire. Nous n'avons eu aucun cas de cellulite ayant pour origine une incisive (tableau II).

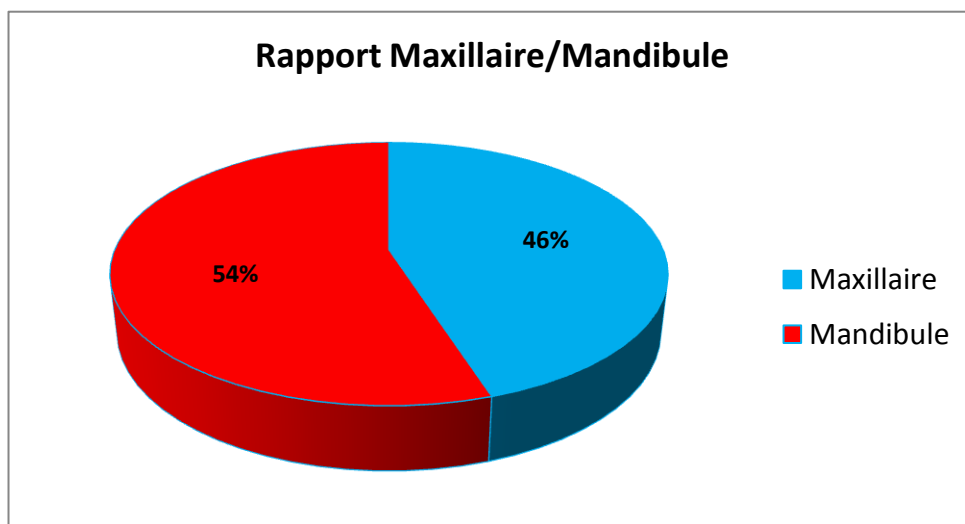


Figure 21 : Rapport entre le pourcentage de dents atteintes au maxillaire et à la mandibule

| Type de dent \ Localisation | Maxillaire | Mandibulaire |
|-----------------------------|------------|--------------|
| Molaire                     | 48%        | 78%          |
| Prémolaire                  | 39%        | 22%          |
| Canine                      | 13%        | 0%           |

Tableau II : Pourcentage de type de dent atteinte en fonction de la localisation buccale

Dans notre étude, les résultats (tableau III) montrent une évolution vers le stade cellulitique significativement plus fréquente à la mandibule et essentiellement en rapport avec des molaires ( $p < 0,05$ ).

| Dent causale et maxillaire concerné |         |              |       |
|-------------------------------------|---------|--------------|-------|
| Dent causale                        | molaire | PM ou canine | Total |
| max                                 | 11      | 12           | 23    |
|                                     | 14,72   | 8,28         |       |
| mand                                | 21      | 6            | 27    |
|                                     | 17,28   | 9,72         |       |
| Total                               | 32      | 18           | 50    |

Tableau III : Répartition des dents causales en fonction du maxillaire ou de la mandibule

### Etiologie

Les atteintes au niveau des dents causales se sont réparties comme suit : présence de

- racine résiduelle : 12 cas (24%);
- carie : 20 cas (40%);
- parodontite terminale: 4 cas (8%);
- restauration coronaire avec dent nécrosée : 3 cas (6%);
- traitement endodontique : 7 cas (14%), dont 2 cas (29%) présentant un traitement correct radiographiquement, et 5 cas (71%) un traitement endodontique incorrect radiographiquement;
- traumatisme : 2 cas (4%);
- nécrose sans étiologie apparente, deux cas (4%) (Figure 22).

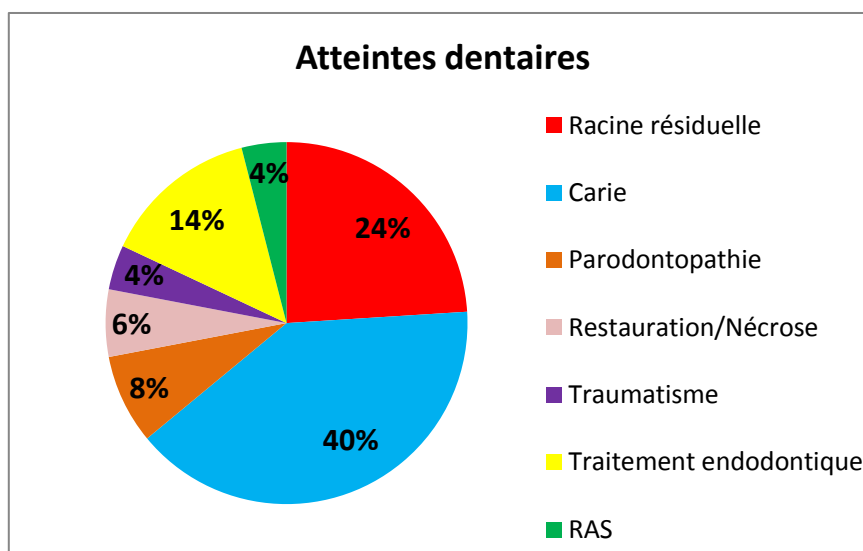


Figure 22 : Répartition des principales atteintes dentaires à l'origine des cellulites cervico-faciales d'origine dentaire

### Examens complémentaires

Trois patients (6%) ont bénéficié d'un prélèvement bactériologique. En fait, il s'agissait d'infections poly-microbiennes incriminant des streptocoques et des germes anaérobies. Le bilan radiologique a comporté des radiographies retro-alvéolaires chez l'ensemble des patients, et une radiographie panoramique chez 3 d'entre eux (6%) afin de mieux localiser la dent en rapport avec l'infection. Il a permis d'objectiver la présence d'images radio-claires au niveau des apex des dents causales (Figures 23 et 24).

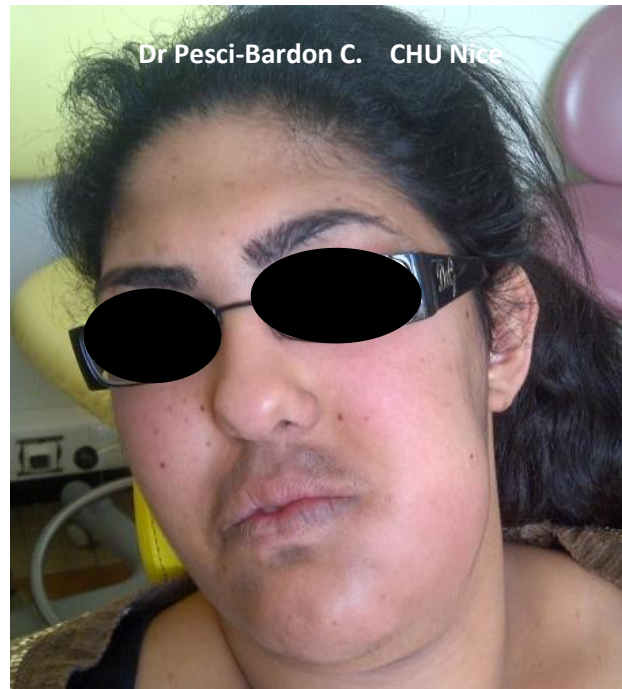

Figure 23 : Cellulite génienne basse (collection Dr Pesci-Bardon Catherine)

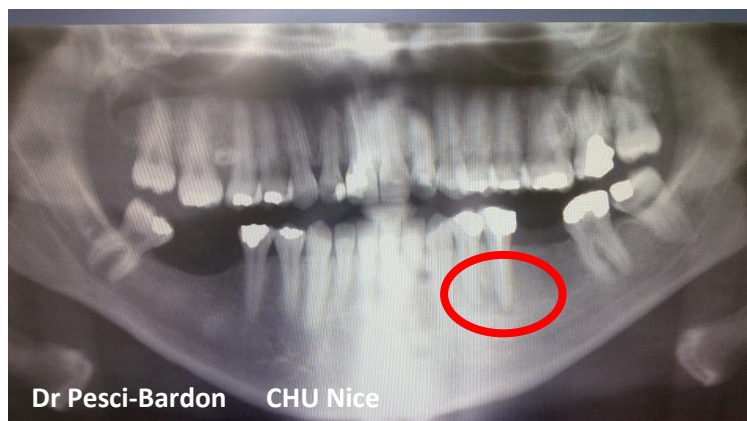


Figure 24 : Radiographie panoramique cellulite génienne basse, dents causales 34 et 35 (collection Dr Pesci-Bardon Catherine)

## Traitement

Un drainage chirurgical a été réalisé chez 14 patients (28%), par une incision au bistouri avec évacuation du pus, en revanche 36 individus (72%) n'ont bénéficié d'aucun drainage. Tous les malades ont subi une intervention « à chaud », c'est-à-dire le jour de la première consultation aux urgences. Une avulsion « à chaud » a été réalisée chez 48 d'entre eux (96%), et un traitement endodontique dans 2 cas (4%). Trois des consultants ont dû subir une intervention chirurgicale sous anesthésie générale, afin de retirer l'ensemble des tissus indurés.

Nous avons obtenu une réussite de l'anesthésie dans 100% des cas, avec absence totale de diffusion aux tissus environnants. Même si vingt-cinq patients présentaient un trismus, nous avons réalisé une anesthésie loco-régionale à l'épine de Spix afin de débloquer celui-ci. Après le soin ou l'acte chirurgical, tous les patients ont été mis sous antibiothérapie par voie orale : Amoxicilline 1 g deux fois par jour pendant 7 jours, Métronidazole (Flagyl®) 500 mg trois fois par jour pendant 7 jours, Paracétamol 1 g trois fois par jour pendant 5 jours et Acide Tiaprofénique (Surgam®) 200 mg trois fois par jour pendant 4 jours. Quarante-huit patients (96%) ont bénéficié de cette prescription, et 2 (4%) étant allergiques aux pénicillines ont pris de la Clindamycine 600 mg 2 fois par jour pendant 7 jours, le reste de la prescription étant similaire (tableau IV).

| <b>Protocole chirurgical « à chaud »</b>   | Nombre de patients | Pourcentage(%) |
|--|--------------------|----------------|
| Avulsion   | 47                 | 96             |
| Drainage   | 14                 | 29             |
| <i>Traitement endodontique</i>   | 2                  | 4              |
| <b>Protocole médicamenteux</b>   |                    |                |
| <i>Amoxicilline 2g/j + Métronidazole (Flagyl®)<br/>1,5g/j + Acide Tiaprofénique(Surgam®)<br/>600mg/j + Paracétamol 3/J</i>   | 47                 | 96             |
| <i>Clindamycine1,2g/j+<br/>Métronidazole(Flagyl®)1,5g/j+Acide<br/>Tiaprofénique (Surgam®) 600mg/j +<br/>Paracétamol 3g/j</i> | 2                  | 4              |

Tableau IV : Thérapeutique médicamenteuse post interventionnelle mise en place chez les 50 patients

## Complications

Aucune complication majeure ou mineure n'a eu lieu. En effet, il n'y a pas eu d'atteinte des voies aérodigestives supérieures, médiastinale, ou méningée (thrombophlébite de la veine faciale...). Les 3 patients qui ont développé une fistule ont gardé des mutilations (cicatrices).

## Evolution

L'évolution a été favorable chez 50 patients (100%), avec un taux de mortalité nul. En moyenne, 48 heures après notre intervention, la tuméfaction et la douleur avaient disparu chez l'ensemble des patients (figure 25).

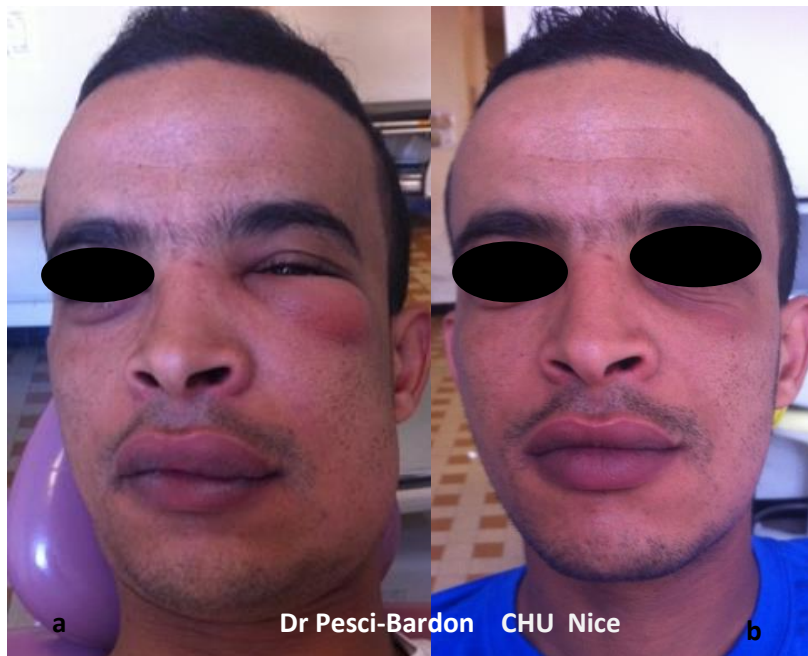

Figure 25 : Cellulite naso-génienne (dent causale 23), a : avant avulsion et b : deux jours après avulsion et antibiothérapie (collection Dr Pesci-Bardon Catherine)

## 2.4. Discussion

Dans notre travail, force est de constater que les cellulites cervico-faciales d'origine dentaire se manifestent principalement chez le sujet jeune d'une trentaine d'année, ce qui concorde avec le résultat de la majorité des études <sup>[1 2 3 4 27 29]</sup>. La prédominance masculine qui fait quasiment l'unanimité pour tous les auteurs <sup>[1 2 6 27 29 45]</sup> a également été constatée dans l'échantillon.

## Facteurs favorisants et aggravants

La présence de facteurs favorisants est de règle, comme évoquée dans de nombreuses études :

- diabète <sup>[1 2 3 4 6 16 29 45 46 47 48 57]</sup>,
- intoxication alcoolo-tabagique <sup>[1 2 3 4 6 16 34 43 41 42 44 47 48 57 64]</sup> ;
- prise d'anti-inflammatoires non stéroïdiens <sup>[1 2 3 4 6 16 27 29 31 34 35 37 45 47 48 51 54 57]</sup> .

Ainsi pour **le diabète**, Simmonds et col. <sup>[26]</sup> en 2013 ont démontré qu'une glycémie élevée engendre un affaiblissement chronique du système immunitaire. En effet, les cellules du système immunitaire NK (Natural killer) sont moins actives et en moins grand nombre. Ces constatations sont corroborées par l'étude de Hodgson et col. <sup>[32]</sup> en 2014 qui met en évidence une déficience des cellules tueuses et un état inflammatoire chronique (augmentation du stress oxydatif), ce qui entraîne une diminution des interférons gamma nécessaires à la fonction des macrophages, résultat d'une réponse immunitaire déficiente.

Dans le cas de **l'alcool**, la réponse immunitaire est également altérée (Szabo et Mandrekar, 2009 <sup>[43]</sup>), se traduisant par un défaut de fonctionnement des polynucléaires neutrophiles, et une déficience du complément. On a donc une diminution de la réponse immunitaire humorale et cellulaire, et donc une diminution pour l'organisme de la capacité à se protéger <sup>[44]</sup> .

Pour le **tabac**, il a été démontré <sup>[41, 42]</sup> que sa consommation, entraîne une déflation de l'activité et du nombre de lymphocytes ainsi que de la fonction phagocytaire des neutrophiles (engendrant donc une baisse de la réponse immunitaire). Comme il a été montré <sup>[38 39]</sup>, le cannabis dont le principe actif est le THC (tétrahydrocannabinol) a une action immunodépressive par diminution du nombre de lymphocytes et induit une plus grande susceptibilité aux infections. Il affaiblit le système immunitaire, avec destruction de cellules du thymus et de la rate (production de cellules de défense).

La prise d'**anti-inflammatoires non stéroïdiens** est considérée par l'ensemble des auteurs comme un des facteurs favorisants prédominants dans la survenue des cellulites cervico-faciales. En effet, ils masquent les quatre signes cardinaux de l'inflammation (douleur, chaleur, rougeur, œdème) entraînant ainsi l'aggravation de l'infection. De plus, ils provoquent une altération des défenses immunitaires (diminution de la fonction phagocytaire). Cependant l'étude de Nicot et col. en 2014 <sup>[34]</sup> montre que la prise d'AINS n'est pas liée à la sévérité de l'infection, même si elle peut être à l'origine de son apparition.

Ainsi tout déficit immunitaire est un facteur favorisant, comme le montre de nombreuses études <sup>[1 2 3 4 6 16 27 29 34 36 45 46 47 48]</sup>, le tabac étant celui principalement retrouvé dans notre échantillon. Quant aux facteurs aggravants, ils se résument pour la majorité des auteurs <sup>[1 2 3 4 6 16 34 45 47]</sup> essentiellement à la mauvaise hygiène bucco-dentaire, et à la négligence dans le suivi. L'association de ces deux facteurs étant pratiquement constante dans l'échantillon.



### Délai de consultation et signes fonctionnels

Dans notre série, le délai moyen de consultation était d'environ 48 à 72 heures, une fois la tuméfaction apparue. La visite relativement précoce correspondait sûrement au fait que l'étude s'est déroulée dans le service odontologique hospitalier d'une grande ville (dans laquelle la densité médicale est importante). On peut penser que dans certaines zones rurales, les patients soient amenés à consulter plus tardivement, à l'origine de complications graves.

Comme constaté par Benzarti et col en 2007<sup>[1]</sup> et Rouadi et col en 2013<sup>[2]</sup> « le diagnostic d'une cellulite cervico-faciale est clinique, basé sur la conjonction d'un état infectieux grave et de signes physiques cervico-faciaux. La tuméfaction cervico-faciale, quasi constante, est inflammatoire et douloureuse. A elle seule, elle est fort évocatrice de la pathologie». A l'instar de nombreux auteurs<sup>[1 2 3 4 17 18 29 40 45 47 48]</sup>, on constate dans notre étude la possible apparition d'un trismus, d'une fébrilité, voire même d'une altération de l'état général.

### Dent causale, secteur concerné et localisation faciale

Rejoignant les études Adja Bintou Sarr en 2008<sup>[40]</sup> Ali El Ayoubi 2009<sup>[45]</sup>, Diallo et col. 2006<sup>[46]</sup>, J El Azizi El Alaoui et col. 2008<sup>[47]</sup>, dans notre échantillon les molaires sont significativement les dents principalement atteintes ( $p < 0,05$ ). On peut expliquer ce phénomène par l'anatomie occlusale de ces dents (anfractuosités, sillons plus ou moins profonds) à l'origine d'un risque plus élevé d'atteintes carieuses<sup>[62]</sup>. Mais aussi par le fait que les molaires sont pluriradiculées (en général 3 canaux), ainsi elles présentent plus de tissu pulpaire global, leur nécrose augmentant le nombre de bactéries à l'intérieur du logement canalaire, et donc l'ampleur de l'infection locale.

Il existe dans notre série, une prédominance significative de cellulites géniennes basses ( $p < 0,05$ ) comme retrouvé dans de nombreuses études (Adja Bintou Sarr 2008<sup>[40]</sup>, Ali El Ayoubi 2009<sup>[45]</sup>, Diallo et col. 2006<sup>[46]</sup>, J El Azizi El Alaoui et col. 2008<sup>[47]</sup>).

A l'instar de l'avis de beaucoup d'auteurs<sup>[40, 45, 46, 47]</sup>, nous constatons que l'apparition de ces infections est majoritairement observée au niveau mandibulaire ( $p < 0,05$ ). En effet, nous pouvons expliquer cela par une vascularisation moindre que celle rencontrée au maxillaire (comme Adja Bintou Sarr<sup>[40]</sup>) et une densité osseuse supérieure « retenant l'infection ».

### Stades et Etiologie

Comme retrouvé dans de nombreux textes<sup>[1 2 40]</sup>, le stade séreux est le plus souvent rencontré (figure 19). Confortant de nombreuses études<sup>[3 4 16 40 47]</sup> la maladie carieuse est la principale étiologie de ces pathologies, cependant on rencontre aussi d'autres causes infectieuses (figure 22).

## Examens complémentaires

Les trois cas de notre étude, ayant bénéficié d'une recherche bactériologique, ont révélé la présence de streptocoques et de germes anaérobies. En effet, les germes responsables de ces infections sont variables, ce sont des germes saprophytes de la cavité buccale. Elles sont poly microbiennes, avec la présence de streptocoques et germes anaérobies cités dans toutes les études <sup>[1 2 6 7 12 13 14 22 23 27 29 47 48]</sup>.

Nous savons, comme préconisé par Benzarti et col.en 2007 <sup>[1]</sup>, Rouadi et col.en 2013 <sup>[2]</sup>, Kettaney en 2012 <sup>[3]</sup>, Bertolus en 2011 <sup>[4]</sup>, Lakouichmi et col.en 2012 <sup>[29]</sup>, Alaoui et col.en 2008 <sup>[47]</sup>, Boucher et Cohen en 2007 <sup>[53]</sup>, puis Perrin et col en 2008 <sup>[64]</sup>, qu'en complément de l'examen clinique, la réalisation de radiographies rétro alvéolaires (voire panoramique) est indispensable, pour objectiver avec certitude la ou les dents causales (caries, images apicales radioclares, kystes, racines résiduelles). Ce que nous avons effectué dans notre étude pour déterminer l'étiologie.

## Traitement, complications et évolutions

Notre approche est basée sur une antibiothérapie associée **impérativement** à l'élimination de l'étiologie, c'est-à-dire au traitement de la dent causale dans la séance, autrement dit « à chaud », dans le sillage de l'équipe soignante de l'hôpital parisien la Pitié Salpêtrière, (Dr **Vianney Descroix** et Dr **Rafael Toledo-Arenas**). Cette solution a déjà été adoptée avec succès, notamment par Benzarti et col <sup>[1]</sup>, chez 2 patients gravement atteints (hospitalisés) et s'est soldée par une évolution favorable.

Nous avons pu constater, comme Kettaney en 2012 <sup>[3]</sup>, que le **traitement local** le plus précoce possible de l'étiologie permet un amendement des symptômes en 48 heures à 72 heures. Nous avons ainsi procédé :

☞ le plus souvent à l'avulsion de la dent causale, les facteurs décisionnels étant les suivants :

- la catégorie socio-économique des patients;
- la négligence/mauvaise hygiène bucco-dentaire;
- le délabrement important de l'organe dentaire concerné;
- la gravité et l'étendue de l'infection.

Dans de nombreux cas, l'avulsion « à chaud » a permis un drainage par l'alvéole, qu'aucun antibiotique n'aurait pu effectuer de manière aussi efficace et dans un temps aussi réduit. L'antibiothérapie, notamment orale, montre donc ses limites dans ce type d'infections fortement extensives. Ainsi, comme déjà constaté par Benzarti et col.en 2007 <sup>[1]</sup>, nous limitons considérablement le risque de propagation et de complications infectieuses en rapport avec les cellulites cervico-faciales d'origine dentaire en évitant tout choc septique.

☞ Au stade suppuré, à un drainage, par incision au niveau de la muqueuse en regard de la dent atteinte, comme préconisé dans la littérature <sup>[1 2 3 27 29 47 53 64]</sup>. Celle-ci doit par la suite être immédiatement traitée, en accord avec de nombreuses études <sup>[2 3 4 5 27 29 36 47 51 53]</sup>.

Il faut noter que dans le cas des cellulites débutantes (à un stade précoce), la mise en place d'une antibiothérapie sans procéder à l'avulsion de la dent causale dans la séance, peut entraîner une récurrence cyclique des symptômes, avec des patients perdus de vue entre chaque épisode infectieux. L'élimination de la tuméfaction et de la douleur par la prescription médicamenteuse, incite les individus négligents à se considérer comme guéris et à ne pas poursuivre les soins, cette attitude entraînant de nombreuses récurrences pouvant être gravissimes. L'avulsion de la dent causale « à chaud » permet en général une guérison, définitive, en 48 heures dans la majorité des cas (Figure 26).

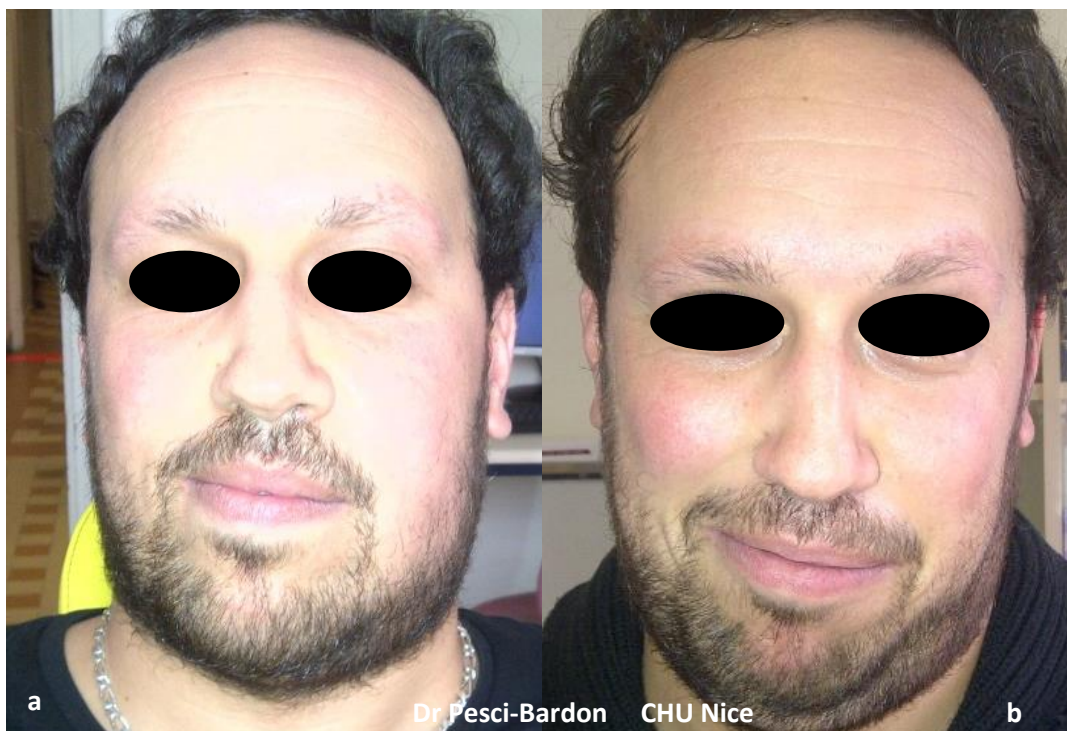

Figure 26 : Cellulite génienne haute, a : avant avulsion de la dent causale et b : deux jours après avulsion de la dent causale (collection Dr Pesci-Bardon Catherine)

### Cas particulier des patients avec trismus serré

Dans notre série 50% des patients présentaient un trismus, comme il est souvent évoqué dans ces pathologies <sup>[1 2 3 4 29 47 48]</sup>. Afin de procéder à l'extraction de la dent causale « à chaud », il est souvent nécessaire d'avoir recours à la technique de Akinosi-Vazirani qui, comme l'expliquent les études de Mgbeokwere en 2012 <sup>[52]</sup> et Haas en 2011 <sup>[49]</sup>, permet la réalisation d'une anesthésie loco-régionale bouche fermée (dents serrées) (figures 27 à 39). L'anesthésie entraîne la levée du trismus par décontraction des muscles masticateurs et suppression de l'arc douloureux. Une para-apicale a aussi été réalisée autour de la dent infectée. Aucune diffusion aux tissus environnants ne s'est produite, suite à l'injection du

produit anesthésiant, contrairement à ce qui est communément admis, et l'obtention d'un silence opératoire a été obtenue.

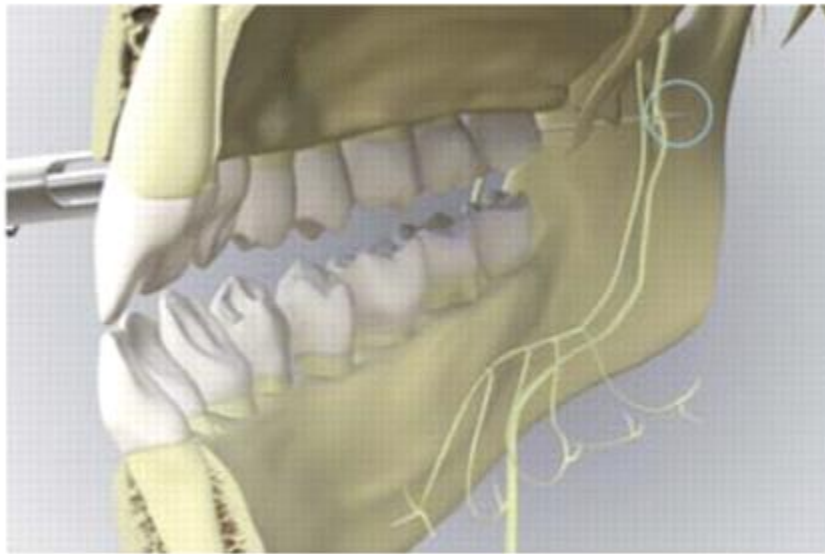


Figure 27 : Position finale de l'aiguille dans la technique d'Akinosi-Vazirani <sup>[52]</sup>

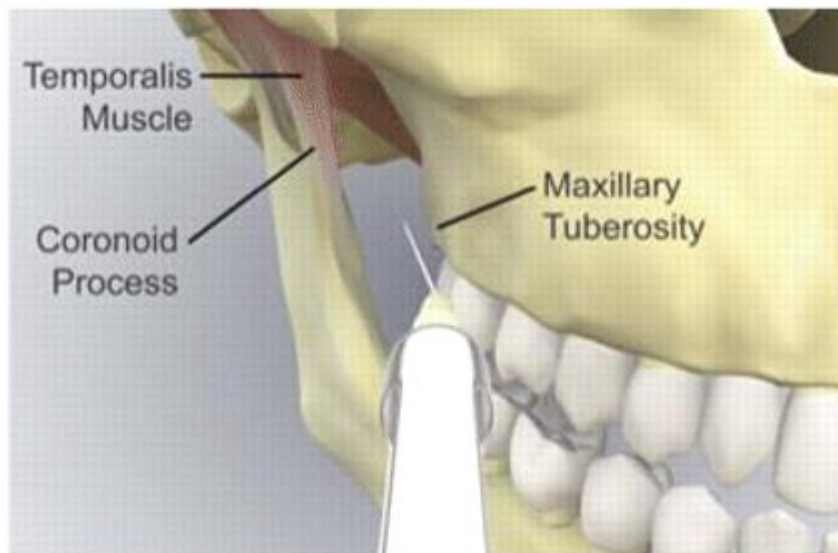


Figure 28 : Repère osseux pour la technique d'Akinosi-Vazirani <sup>[52]</sup>

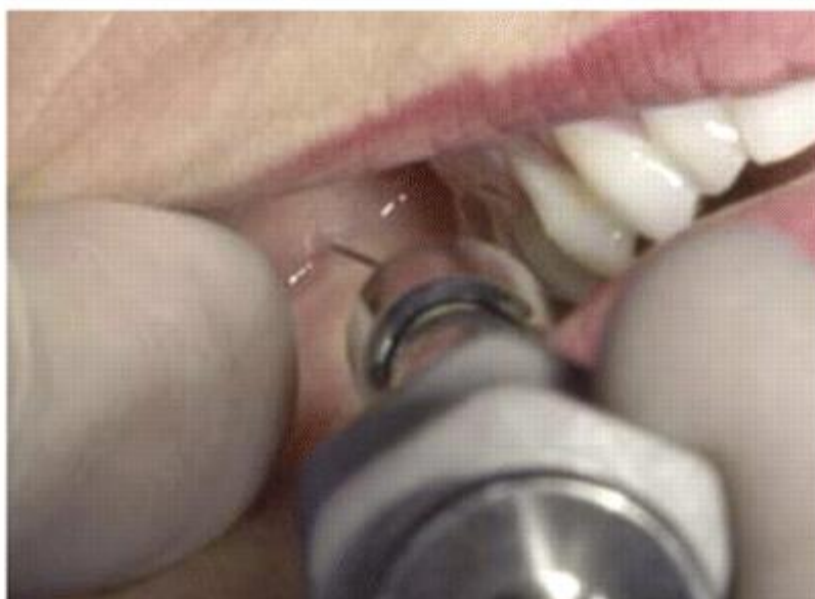

Figure 29 : Point d'insertion de l'aiguille pour la méthode d'Akinosi-Vazirani <sup>[52]</sup>

Un traitement par antibiothérapie s'est avéré nécessaire à la suite de l'intervention, celui-ci est variable selon la littérature <sup>[1 2 4 29 47 57]</sup>. Dans notre série, nous avons prescrit une bithérapie antibiotique, un anti-inflammatoire et un antalgique:

- Amoxicilline 1g 2 fois par jour ;
- Métronidazole (Flagyl®) 500 mg 3 fois par jour;
- Acide tiaprofénique (Surgam®) 200mg 3 fois par jour ;
- Paracétamol 1g 3 fois par jour.

En cas d'allergie aux B lactamines, la Clindamycine (600 g 2 fois par jour) est l'antibiotique de choix. Ce type de prescription, comme déjà observé par Kettaney en 2012 <sup>[3]</sup> et Bertolus en 2011 <sup>[4]</sup>, a été parfaitement efficace dans nos cas de cellulites aux stades séreux et suppuré, et ceci d'autant plus que l'extraction a été réalisée « à chaud ». De nombreux auteurs parlent de trithérapie <sup>[1 2 8 16 29]</sup>: «Bétalactamines (pénicilline G à la dose de 6 à 20M UI/24h en intraveineuse lente), aminosides qui possèdent un effet synergique efficace sur le staphylocoque et sur certains bacilles gram négatif (Gentamycine à la dose de 160mg/24h) et Métronidazole réputé actif sur les anaérobies à la dose de 1,5g/24h. La dose et la durée du traitement dépendent du type et de l'évolution de la cellulite », comme expliqué par Rouadi et col.en 2013 <sup>[2]</sup>. Confortant de nombreuses études <sup>[1, 2, 3]</sup>, un lavage à la bétadine peut également être effectué.

Ainsi, en procédant à l'extraction « à chaud », il s'en suit une réduction du temps de prescription des antibiotiques, grâce à l'efficacité du geste thérapeutique sur l'infection. Comme l'expliquent Sandor et col <sup>[23]</sup>, on note une résistance aux antibiotiques croissante, notamment au B lactamines, ainsi l'avulsion « à chaud » permet de diminuer la survenue de

résistance par une moindre prescription. On note ainsi un bénéfice pour la santé publique avec, une économie pour la sécurité sociale. En effet, en suivant ce principe, nos patients ont été sous antibiotiques durant 7 jours, tandis qu'en refroidissant le site les patients sont sous antibiotiques pendant 15 jours.

Dans notre étude, on note l'absence totale de complication et une évolution favorable chez tous les patients de l'échantillon.

L'ensemble des auteurs <sup>[1 2 40 53]</sup>, s'accorde à dire que le traitement médicamenteux ne doit pas faire oublier le traitement étiologique. L'approche thérapeutique de choix est donc : lavage, drainage, traitement « à chaud » et antibiothérapie.

## 2.5. Conclusion

Bien que controversée, cette nouvelle approche thérapeutique procure un soulagement immédiat au patient. La guérison survient en moyenne 48 heures après l'intervention. Le traitement « à chaud » permet l'élimination rapide de l'infection qui, si elle n'est pas maîtrisée, peut être responsable d'un choc septique et/ou d'autres complications mettant en jeu le pronostic vital.

Cette étude a permis de mettre en évidence l'efficacité d'une intervention rapide, dans la séance, avec 100% de réussite et l'absence totale de récurrence, et de complications post opératoires.

L'élimination de l'étiologie très rapidement, permet d'envisager une évolution favorable, réduit la durée de mise sous antibiotiques et autorise une reprise de l'activité professionnelle assez rapide (grâce à la disparition de l'œdème et de la tuméfaction).

Il est donc légitime de penser que le traitement « à chaud » de la ou des dents causales représente la conduite à tenir de choix face aux cellulites cervico-faciales d'origine dentaire.

## Conclusion

Les cellulites cervico-faciales d'origine dentaire ne sont pas rares et mettent souvent en jeu le pronostic vital.

Le chirurgien-dentiste est fortement impliqué dans la prise en charge de patients atteints par ce type d'infection. Il joue un rôle dans le diagnostic et l'évolution de ces pathologies.

Par la mise en place d'une thérapeutique appropriée, il permet d'éviter les complications de ces atteintes fortement extensibles, en reconnaissant les facteurs favorisants et aggravants afin de pouvoir les prévenir. Face à des cas de cellulites cervico-faciales, il faut en fonction de l'étendue de l'infection, du délabrement de la dent, de la catégorie socio-économique du patient choisir la meilleure thérapeutique possible, à savoir l'avulsion de la dent causale ou bien la mise en place d'un traitement conservateur (traitement endodontique, couronne...).

Cette étude a permis de mettre en évidence une nette prédominance d'atteinte au niveau mandibulaire, et notamment au niveau molaires ( $p < 0,05$ ). De plus, nous savons désormais l'intérêt et l'efficacité d'un traitement « à chaud », l'avulsion étant la décision thérapeutique la plus souvent appliquée en vue d'enrayer l'extension de ce type d'infection. En effet, l'avulsion « à chaud » de la dent causale, permet un amendement des symptômes en environ 48 heures, et souvent un drainage qu'aucun antibiotique ne pourrait réaliser. De plus cela entraîne un moindre coût pour la sécurité sociale mais aussi joue un rôle vis-à-vis du risque de résistance aux antibiotiques, tous deux réels problèmes de santé publique de nos jours.

Tout risque de récurrence, ainsi que de choc septique ou autres complications gravissimes sont ainsi écartés. Aussi, le traitement approprié face aux cellulites cervico-faciales doit être le plus rapide, afin d'éviter toutes diffusions aux tissus environnants.

Il ne faut cependant pas oublier l'essentiel, à savoir que le traitement le plus efficace reste la prévention.

## Bibliographie

- (1) **S. Benzarti, A. Mardassi, R. Ben Mhamed, A. Hachicha, H. Brahem, Akkari, I. Miled, M. K. Chebbi, Service d'ORL et de chirurgie maxillo-faciale de l'hôpital militaire de tunis** : Les cellulites cervico-faciales d'origine dentaire à propos de 150 cas. *J. tun orl - n° 19 décembre 2007*
- (2) **Rouadi S, Ouaisi L, El Khiati R, Abada R, Mahtar M, Roubal M, Janah A, Essaadi M, Kadiri F** : Cervicofacial cellulitis: about 130 cases. *Pan Afr Med J; 2013, 14:88*
- (3) **Dr Kettaney Y. ch.Dentiste service des U.M.C.E.P.H Guerrara** : Les cellulites cervico-faciales d'origine dentaire. *Stomatologie conduite à tenir ; juillet 2012 Guerrara santé*
- (4) **CH Bertolus** : Celulite cervico-faciale. *Urgences 2011 ; Chapitre 52*
- (5) **Bado F, Fleuridas G, Lockhart R, Chikhani L, Favre-Dauvergne E, Bertrand JC, Guilbert F** : Diffuse cervical cellulitis à propos of 15 case. *Rev Stomatol Chir Maxillofac; 1997 Oct*
- (6) **Huang TT, Liu TC, Chen PR, Tseng FY, Yeh TH, Chen YS**: Deep neck infection: analysis of 185 cases. *Head Neck; 2004 Oct;26(10)854-60*
- (7) **Hasegawa J, Hidaka H, Tateda M, Kudo T, Sagai S, Miyazaki M, Katagiri K, Nakanome A, Ishida E, Ozawa D, Kobayashi T**: An analysis of clinical risk factors of deep neck infection. *Auris Nasus Larynx; 2011Feb;Feb;38(1):101-7*
- (8) **Guittard P, Ducasse JL, Jorda MF, Eschapasse H, Lareng L** : Mediastinitis caused by odontogenic anaerobic bacteria. *Ann Fr Anesth Reanim; 1984 3(3):216-8*
- (9) **Boca P, Moreau P**: Cervical complications in dental infections. Causes--diagnosis--treatment. *Acta Otorhinolaryngol Belg ; 1995 ; 49(1):37-44*
- (10) **ANSM** Rappel des règles de bon usage des anti-inflammatoires non stéroïdiens. *Juillet 2013*
- (11) **Gehanno P, Saint-Guily JL, Régnier B, Vachon F**: Cellulitis of the neck due to anaerobic germs: report of 10 cases. *Ann Otolaryngol Chir Cervicofac; 1982; 99(1-2):41-6*
- (12) **Rega AJ1, Aziz SR, Ziccardi VB**: Microbiology and antibiotic sensitivities of head and neck space infections of odontogenic origin. *J Oral Maxillofac Surg; 2006 Sep ;64(9):1377-80*
- (13) **Kouassi YM, Janvier B, Dufour X, Bouche G, Klossek JM**: Microbiology of facial cellulitis related to dental infection. *Med Mal Infect. 2011 Oct; 41(10):540-5*



- (14) **J.-P. Blancala, R. Kaniaa, E. Sauvageta, P. Tran Ba Huya, J. Mateob J.-P. Guichardc, A. Fraticelli b, A. Mebazaab, P. Hermana**: Prise en charge des cellulites cervicofaciales en réanimation Surgical and critical care treatment of cervico-facial fasciitis. *Publié par Elsevier Masson SAS pour la Société de réanimation de langue française ; doi:10.1016/j.reaurg.2010.04.001*
- (15) **Thèse pour le diplôme d'état de docteur en chirurgie dentaire par David Brunato** : Les cellulites d'origine dentaire : classification, étiologie, bactériologie et traitement. Illustrations cliniques. *Présentée et soutenue publiquement le 28 juin 2005*
- (16) **Kpemissi E**: Cervico-facial cellulitis of oral and dental origin: study of 26 cases at the Lomé University Hospital. *Rev Laryngol Otol Rhinol (Bord); 1995; 116(3):195-7*
- (17) **Verdalle PB, Roguet E, Raynal M, Briche T, Rouquette I, Brinquin L, Jancovici R, Poncet JL**: Necrotizing cervico-mediastinal cellulitis. A propos of 3 cases. *Ann Otolaryngol Chir Cervicofac; 1997 ;114(7-8):302-9*
- (18) **Lin C, Yeh FL, Lin JT, Ma H, Hwang CH, Shen BH, Fang RH**: Necrotizing fasciitis of the head and neck: an analysis of 47 cases. *Plast Reconstr Surg; 2001 Jun ;107(7):1684-93*
- (19) **J.M Peron, Professeur, Service de chirurgie maxillo-faciale et stomatologie, Centre hospitalier universitaire de Rouen, Hôpital Charles-Nicolle**: Cellulites et fistules d'origine dentaire. *Éditions Scientifiques et Médicales Elsevier SAS 2002*
- (20) **Badre B, Essaadi M, El Arabi S**: Cervicofacial actinomycosis: report of a case. *Pan Afr Med J. 2013 Apr 14, 14:147*
- (21) **Vuillecard E, Herve V, Martin P, Georges AJ**: Diffuse gangrenous cervicofacial cellulitis of stomatologic origin in 7 patients with HIV-1 infection. *Rev Stomatol Chir Maxillofac; 1989, 90(4):268-73*
- (22) **Bahl R, Sandhu S, Singh K, Sahai N, Gupta M**: Odontogenic infections: Microbiology and management. *Contemp Clin Dent; 2014 Jul; 5(3):307-11*
- (23) **Sandor GK, Low DE, Judd PL, Davidson RJ**: Antimicrobial treatment options in the management of odontogenic infections. *J Can Dent Assoc; 1998 Jul-Aug; 64(7):508-14*
- (24) **AFSSAPS** : Recommandation des antibiotiques en pratique bucco-dentaire. *Juillet 2011*
- (25) **Scheffer P, Ouazzani A, Esteban J, Lerondeau JC**: Serious cervicofacial infections of dental origin. *Rev Stomatol Chir Maxillofac; 1989 ; 90(2):115-8*
- (26) **Georges Simmonds**: Le diabète altère le système immunitaire. *Rédigé pour RT Flash; 18 juin 2013*

- (27) **RA Rakotoarison, NP Ramarozatovo, FA Rakoto et FJ Rakotovao** Service d'Oto-Rhino-Laryngologie et de Chirurgie Cervico-Maxillo-Faciale du CH de Soavinandriana-Antananarivo, Madagascar: Cervicofacial cellulitis: report of 41 cases. *Med Buccale Chir Buccale* 2008
- (28) **Société française d'anesthésie et de réanimation (SFAR)**: Antibiothérapie probabiliste des états septiques graves. *CE* 2004
- (29) **Mohammed Lakouichmi, Khalid Tourabi, Bader-eddine Abir, Said Zouhair, Saad Lahmiti, Nadia Mansouri Hattab**: Les cellulites cervico-faciales graves, facteurs et critères de gravité. *The Pan African Medical Journal*; 2014
- (30) **J.M Peron, Professeur de chirurgie, Service de chirurgie maxillo-faciale et stomatologie, Centre hospitalier universitaire de Rouen, Hôpital Charles-Nicolle**: Accidents d'évolution des dents de sagesse. *Éditions Scientifiques et Médicales Elsevier SAS* 2003
- (31) **Thiebaut S, Duvillard C, Romanet P, Folia M**: Management of cervical cellulitis with and without mediastinal extension: report of 17 cases. *Rev Laryngol Otol Rhinol (Bord)*; 2010 ;131(3):187-92
- (32) **Hodgson K, Morris J, Bridson T, Govan B, Rush C, Ketheesan N**: Immunological mechanisms contributing to the double burden of diabetes and intracellular bacterial infections. *Immunology*; 2014 Sep 29 doi: 10.1111/imm.1239
- (33) **Chan CH, McGurk M**: Cervical necrotising fasciitis a rare complication of periodontal disease. *Br Dent J*; 1997 Oct 25 ;183(8):293-6
- (34) **Nicot R, Hippy C, Hochart C, Wiss A, Brygo A, Gautier S, Caron J, Ferri J, Raoul G**: Do anti-inflammatory drugs worsen odontogenic cervico-facial cellulitis. *Rev Stomatol Chir Maxillofac Chir Orale*; 2014 Sep 8 doi: 10.1016/j.revsto.2013.07.020
- (35) **Chaplain A. ; Gouello J. P. ; Dubin J** : Cellulites cervicales nécrosantes aiguës à porte d'entrée pharyngée : rôle possible des anti-inflammatoires stéroïdiens et non stéroïdiens. A propos de 5 observations. *Rev Laryngol Otol Rhinol* ; 1996 117(5):377-80
- (36) **Miloundja J, Assini Eyogho SF, Mandji Lawson JM, Ondounda M, Koumba JS, Lekassa P, Inibend M, N'zouba L** : Diffuse cervico-facial cellulitis: 32 cases in Libreville. *Sante* ; 2011 Jul-Sep 21(3):153-7

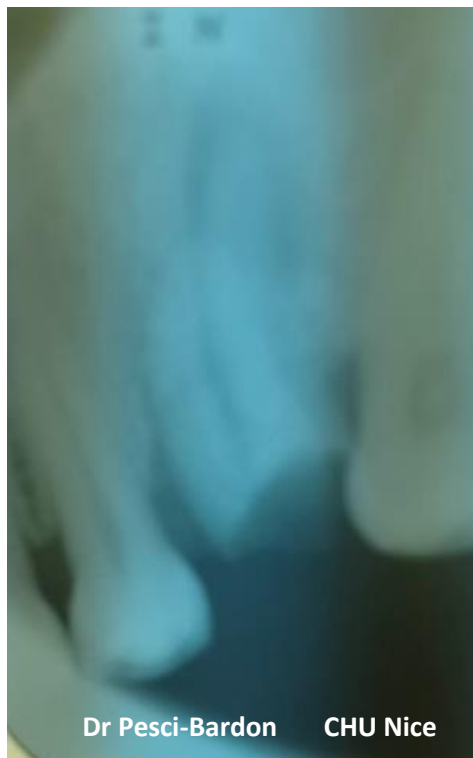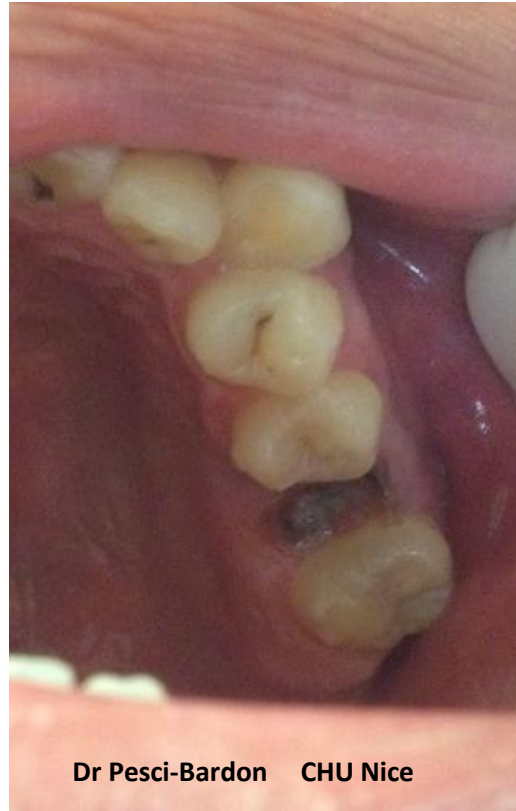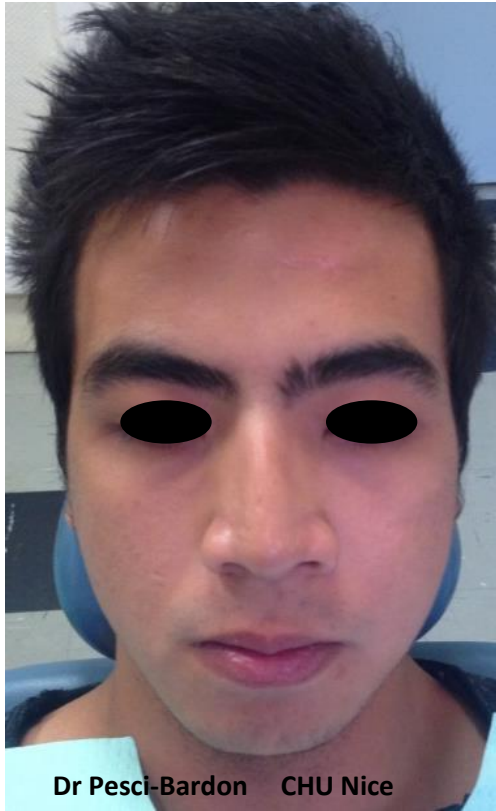- (37) **Smith RJ, Berk SL:** Necrotizing fasciitis and nonsteroidal anti-inflammatory drugs. *South Med J*; 1991 Jun 84(6):785-7
- (38) **Cabral GA, Jamerson M:** Marijuana use and brain immune mechanisms. *Int Rev Neurobiol*; 2014 ;118:199-230
- (39) **Khalsa JH:** Sy14-2management of medical consequences of cannabis: research at national institute on drug abuse. *Oxford Journals, Alcohol Alcoholism ; Volume 49, Issue suppl 1, 2014 Sep*
- (40) **Thèse pour le diplôme d'état de docteur en chirurgie dentaire par Adja Bintou Sarr :** Aspects cliniques et thérapeutiques des cellulites péri maxillaires dans le département de Mback. *Présentée et soutenue publiquement le 09 février 2008*
- (41) **Anne Kennel de March, Marie-Christine Béné, Sophie Derniame, Frédéric Massin , Patricia Aguilar , Gilbert Faure :** Tabac et immunité muqueuse: Inflammation ou déficit immunitaire acquis. *Publié par Elsevier Masson SAS 2004*
- (42) **Nikitina OV, Chaïnikova IN, Skachkova MA, Barsukova SV:** Features of immunity in tobacco smoking among adolescents. *Gig Sanit; 2012 May-Jun (3):59-61*
- (43) **Szabo G, Mandrekar P:** A recent perspective on alcohol, immunity, and host defense. *Alcohol Clin Exp Res; 2009 Feb 33(2):220-32*
- (44) **Pavia CS, La Mothe M, Kavanagh M:** Influence of alcohol on antimicrobial immunity. *Biomed Pharmacother; 2004 Mar 58(2):84-9*
- (45) **Ali el Ayoubi, Fahd el Ayoubi, Emmanuel Mas, Ahmed Guertite, Mohamed Boulaïch, Laïla Essakalli, Anas Benbouzid et Mohammed Kzadri:** Diffuse cervico-facial cellulitis of dental origin: about a 60 case study. *Med Buccale Chir Buccale 2009*
- (46) **Diallo O.R., Balde N.M, Conde B, Camara S.A.T, Bah A.T:** Les cellulites cervico-faciales chez le patient diabétique au CHU de Conakry. *Rev. Col. odonto-stomatol. afr. chir. maxillo-fac, vol. 13, n° 3, 2006*
- (47) **J EL Azizi EL Alaoui, A Ayoubi, H Hadjkacem, A Benbouzid, M Kzadri, N Chakir, MR EL Hassani, M Jiddane:** Imagerie des Cellulites cervico-faciales diffuses A propos de 43 cas. *Service d'imagerie médicale hôpital des spécialités Rabat Maroc, Service d'ORL hôpital des spécialités Rabat Maroc; 2008*

- (48) **Patrice Tran Ba Huy, Jean-Philippe Blancal , Benjamin Verillaud , Alexandre Mebazaa , Philippe Herman** : Cervico-facial fasciitis. A major ENT emergency. *Bull. Acad. Natle Méd;* 2011, 195(3):661-76; discussion 676-8
- (49) **Haas DA**: Alternative mandibular nerve block techniques: a review of the Gow-Gates and Akinosi-Vazirani closed-mouth mandibular nerve block techniques. *J Am Dent Assoc;* 2011 Sep 142 Suppl 3:8S-12S
- (50) **Dr Hedi Mammeri, MCU-PH, Service de Bactériologie, CHU Amiens** : Mode d'action des antibiotiques.
- (51) **Rose C, Tellion C, Ferri F, Donazzan M**: Severe diffuse facial cellulitis. *Rev Stomatol Chir Maxillofac;* 1997 Oct 98(4):269-71
- (52) **Mgbeokwere U**: Akinosi (tuberosity) technique: a verity but under-utilised mandibular nerve block technique. *Niger J Med ;* 2012 Jan-Mar 21(1):89-91
- (53) **Yves Boucher, Edouard Cohen** : Urgences dentaires et médicales conduites à tenir, prévention chez le patient à risque. *Chapitre 12 Cellulites de Bruno Courier, Rafael Toledo-Arenas et Nicolas Davido ; Collection JPIO, 2007*
- (54) **Assa. A., Adoua. A., Crezoit. G., et All** : Les cellulites diffuses et anti-inflammatoires. *Revue du COSA- chirurgie maxillo-faciale 1996*
- (55) **Akallal N., Achir A., Regragui W., Farik M, Zidouh S., Benchekroun B. A.**: Descending necrotizing mediastinitis: a diagnosis not to miss. *Rev. Pneumol. Clin ;* 2002 Dec;58(6 Pt 1):355-8
- (56) **Karengera D., Mir Mouhamed H., Lambert S., Reychler H**: Cellulites faciales odontogène. *Act. Odontostomatol;* 1996
- (57) **Issam Serghini, Younés Aissaoui, Youssef Quamouss, Rachid Sedikki, Karim Filali, Mohamed Zoubir, et Mohamed Boughanem** : Médiastinite compliquant une cellulite cervicale à porte d'entrée dentaire: à propos d'un cas et revue de la littérature. *Pan Afr Med J.* 2011 ; 8 :25
- (58) **Fave A** : Les cellulites cervico faciales d'origine dentaire. *Encyclo. Méd. Chir. (Paris)* 1966
- (59) **Gill Y., Scully C**: Orofacial odontogenic infections. *Oral Surg. Oral Med. Oral Pathol;* 1990 Aug;70(2):155-8

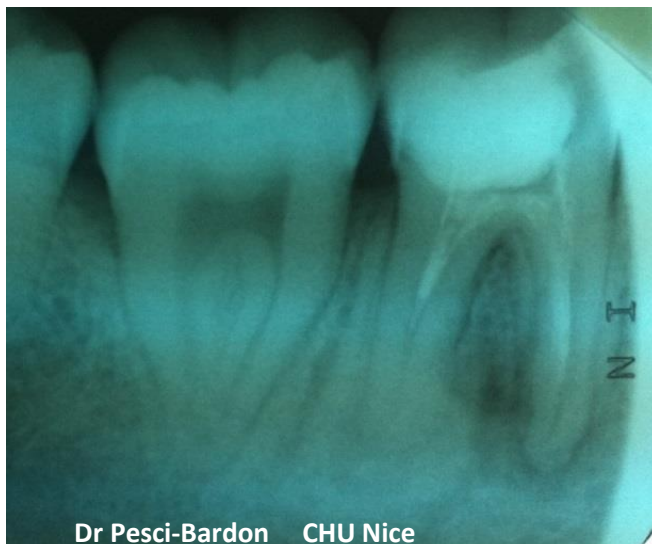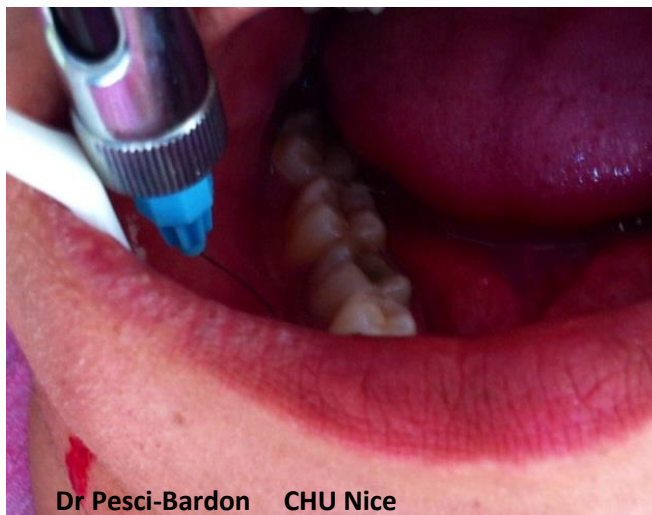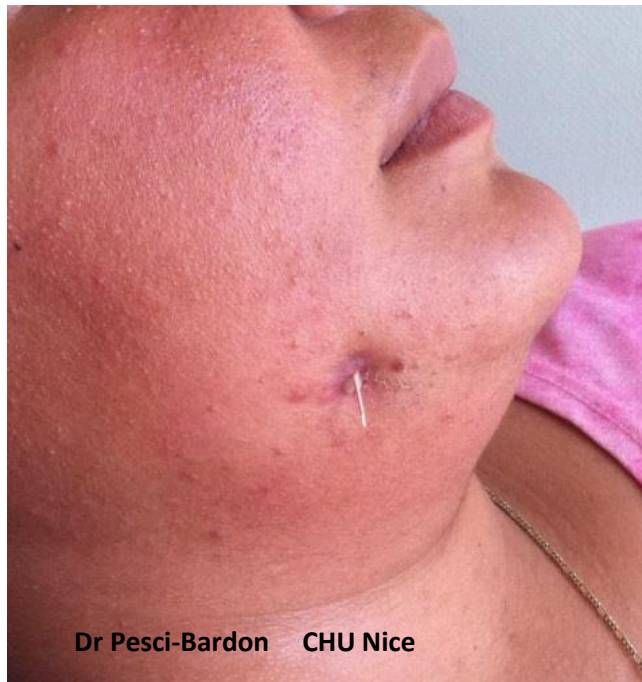- (60) **Pulverer G, Schütt-Gerowitt H, Schaal KP**: Human cervicofacial actinomycoses: microbiological data for 1997 cases. *Clin Infect Dis*; 2003 Aug 15; 37(4):490-7. Epub 2003 Jul 30
- (61) **Driss N, Lahmar I**: Actinomycose En Orl. A Propos De 4 Cas. *Jforl*; 2003
- (62) **P. Revol, A. Gleizal, T. Kraft, P. Breton, M. Freidel, P. Bouletreau**: Abscess intracérébral et cellulite cervico-faciale diffuse. *STO-12-2003, Elsevier Malson 2003*
- (63) **Reychler H., Chausse J. M** : Pathologie infectieuse d'origine dentaire.  
*In Piette E., Reychler H : Traité de pathologie buccale et maxillo faciale, Bruxelles, de BoeckWesmael 1991*
- (64) **D. Perrin, V.Ahossi, P. Larras, M. Paris** : L'urgence en odontologie. *Momento Edition CdP 2008*
- (65) **Pons J., Pasturel** : Cellulites d'origine dentaire. *Encycl. Med. Chir. Odontol. Stomatol ; 1977*
- (66) **G.J Mount et W.R Hume** : Préservation et restauration de la structure dentaire.  
*DeBoeck université; 2002*
- (67) **Touré B., Azogui-Lévy S., Dzara I., Azérad J. Boucher Y.** : Qualité des traitements endodontiques dans un échantillon de patients consultant en urgence dans le service d'odontologie du GHPS. *Revue d'odonto-stomatologie; Pages 280-292 décembre 2011*
- (68) **HAS : Haute Autorité de Santé** : Traitement endodontique rapport d'évaluation technologique. *Septembre 2008*
- (69) **H. Dussauze, I. Bourgault, L.-M. Doleris, J. Prinseau, A. Baglin, T. Hanslik** : Corticothérapie systémique et risque infectieux. *Publié par Elsevier Malson 2007 Doi : 10.1016/j.revmed.2007.05.030*
- (70) **Philippe Reinert**, Pédiatre, hôpital intercommunal, Créteil, France : Corticoïdes. *Développement et Santé ; n° 145, février 2000*

## Annexes

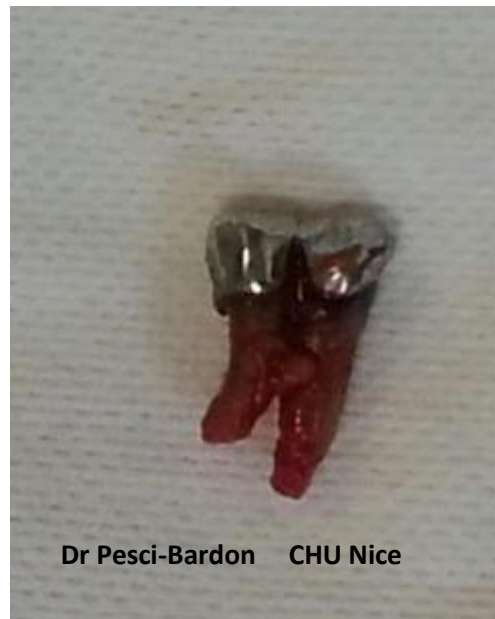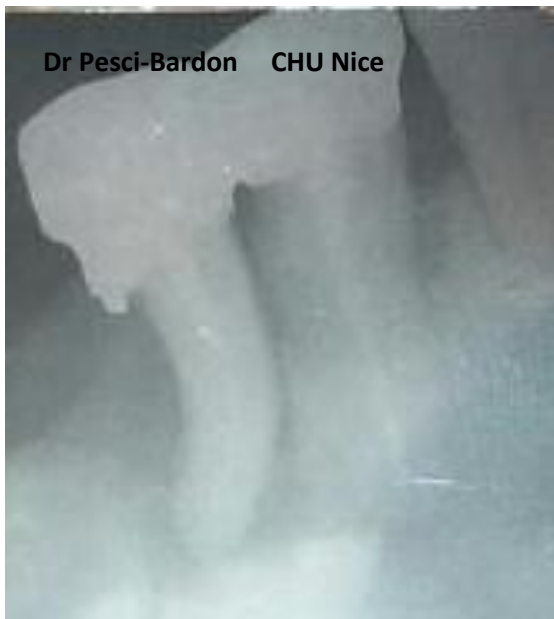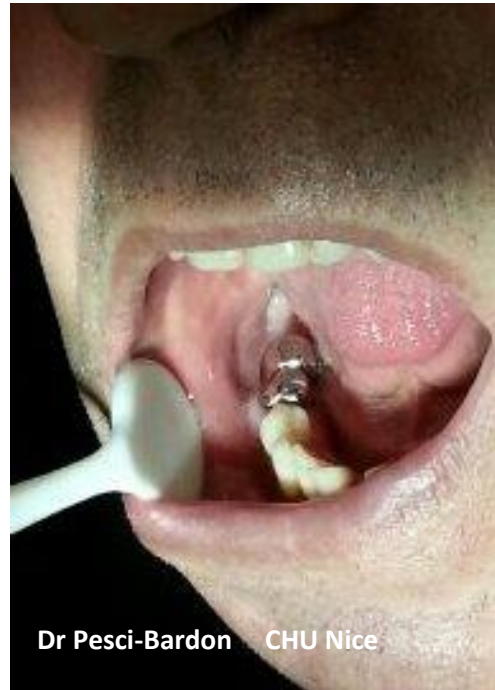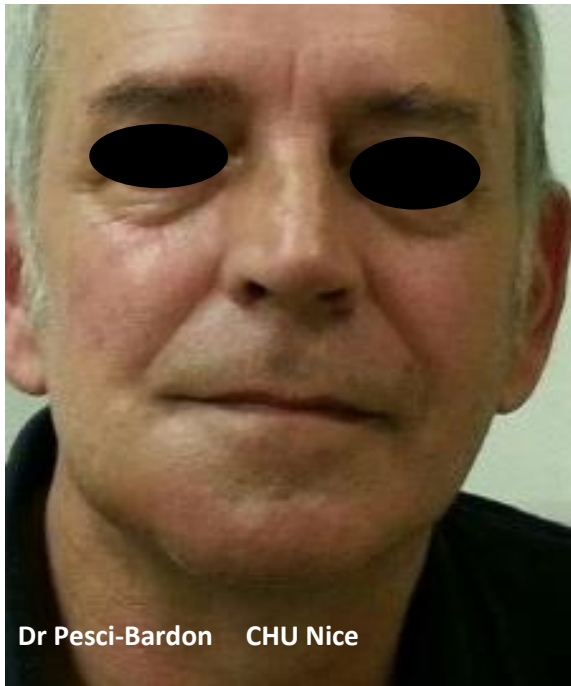Cas 1 : Monsieur A.R 22ans (collection Dr Pesci-Bardon Catherine)



Cas 2 : Madame D.D 30ans (collection Dr Pesci-Bardon Catherine)

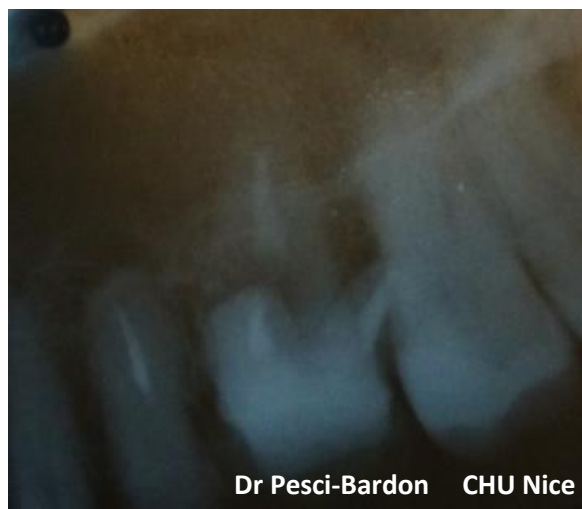
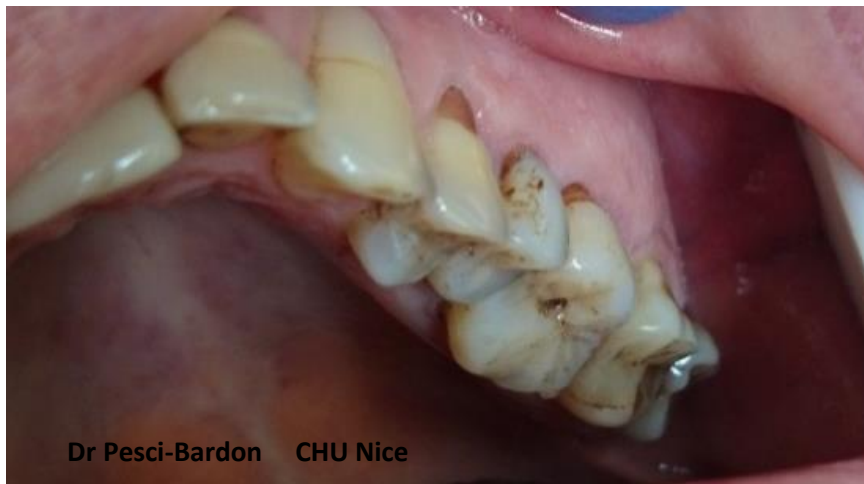
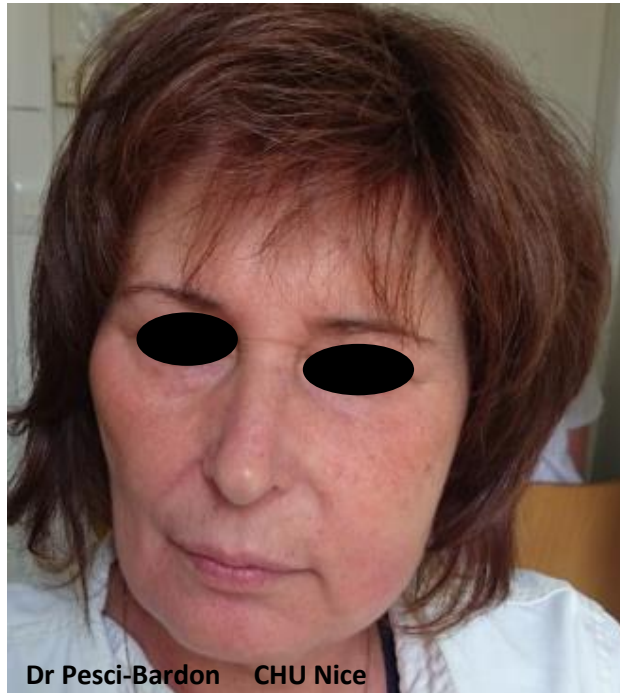Cas 3 : Monsieur J.F 52 ans (collection Dr Pesci-Bardon Catherine)

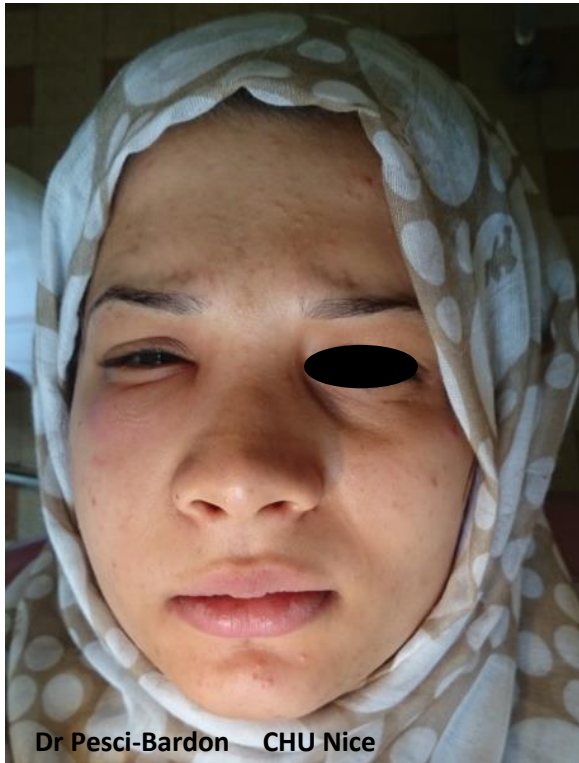




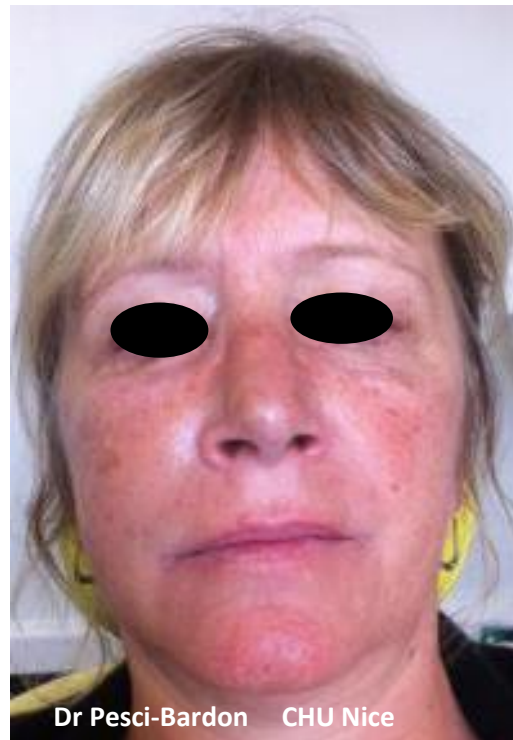Cas 4 : Madame C.O 57 ans (collection Dr Pesci-Bardon Catherine)

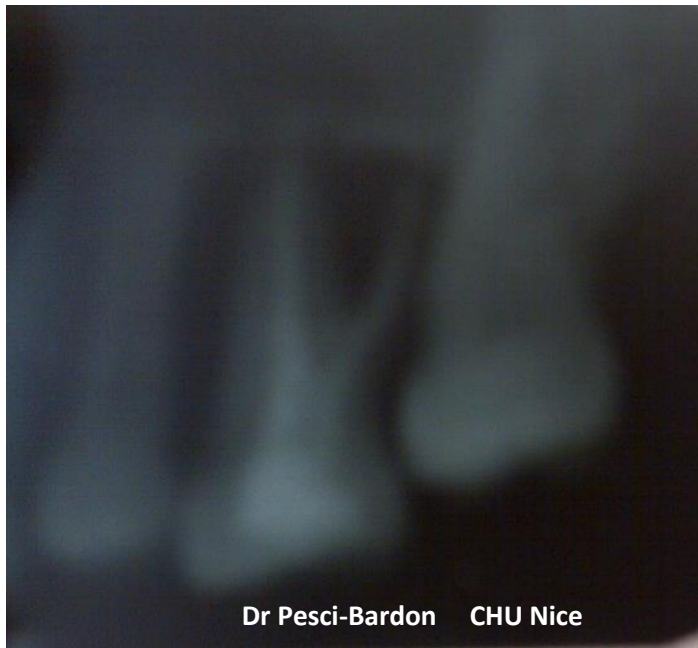
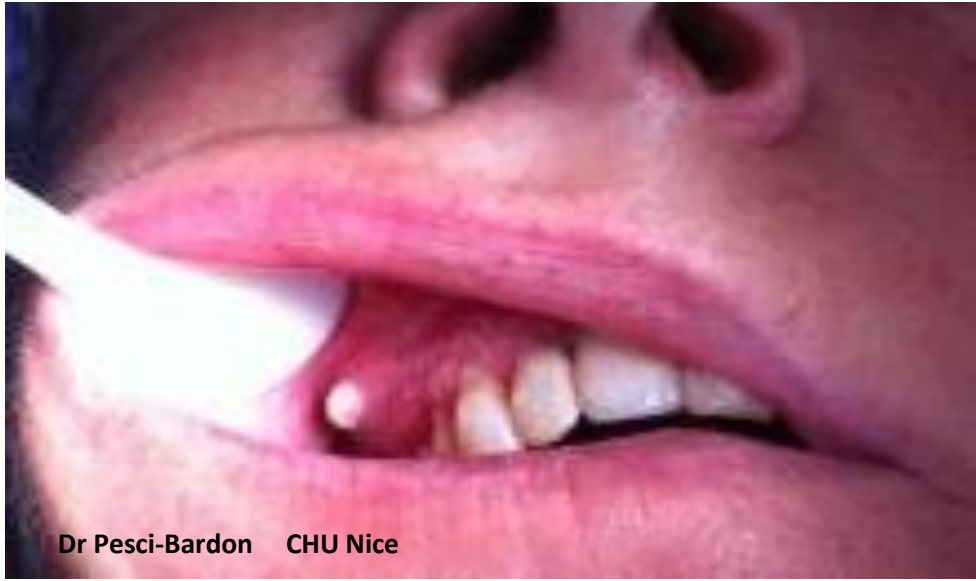
Cas 5 : Madame F. A 22 ans (collection Dr Pesci-Bardon Catherine)

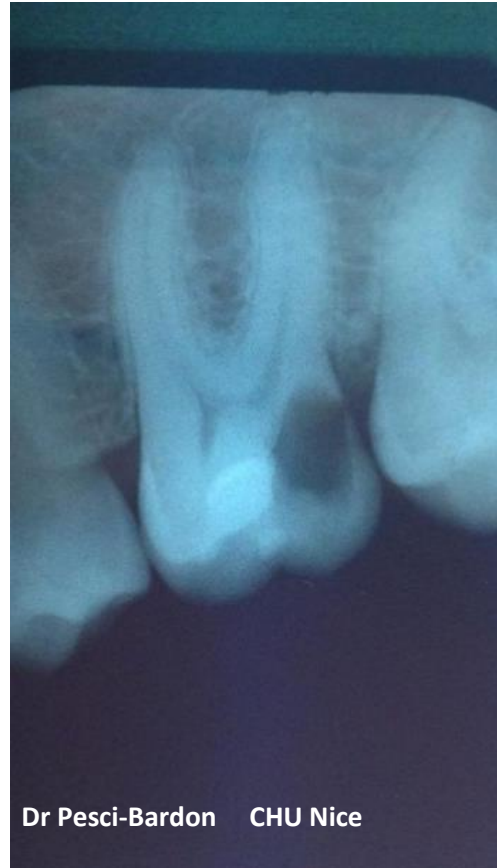
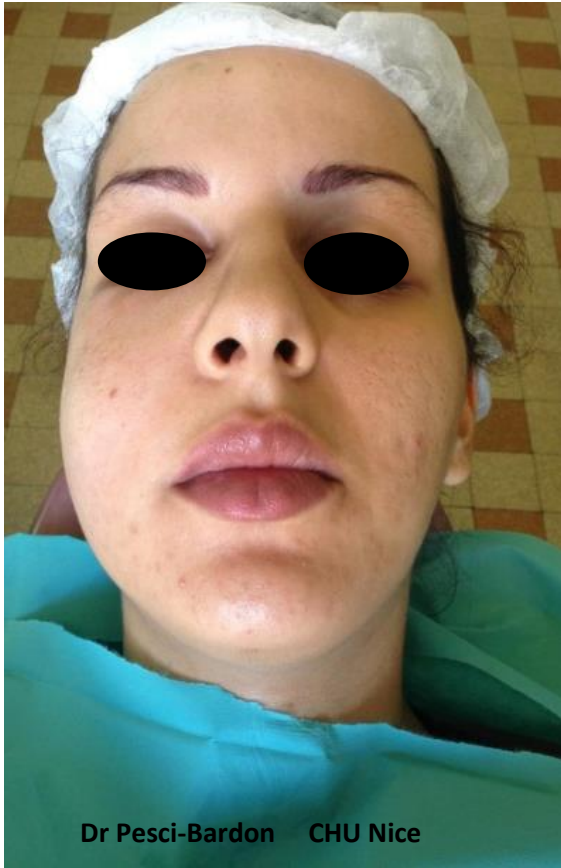
Cas 6 : Madame J.B 45 ans (collection Dr Pesci-Bardon Catherine)

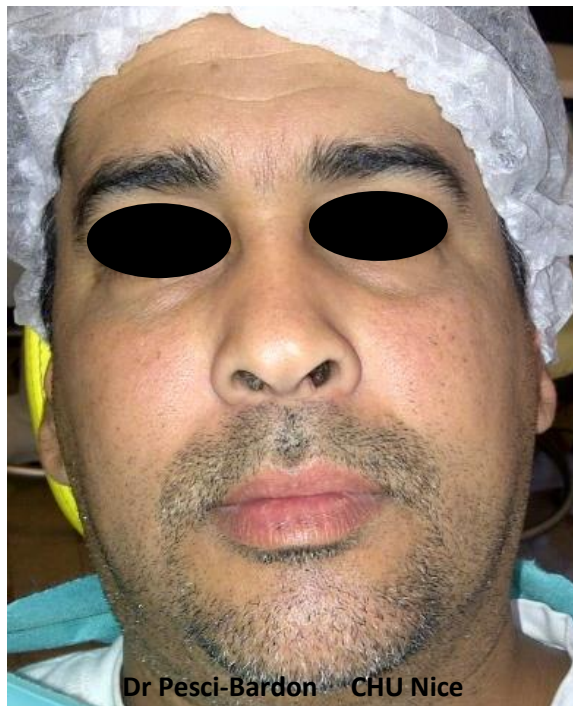


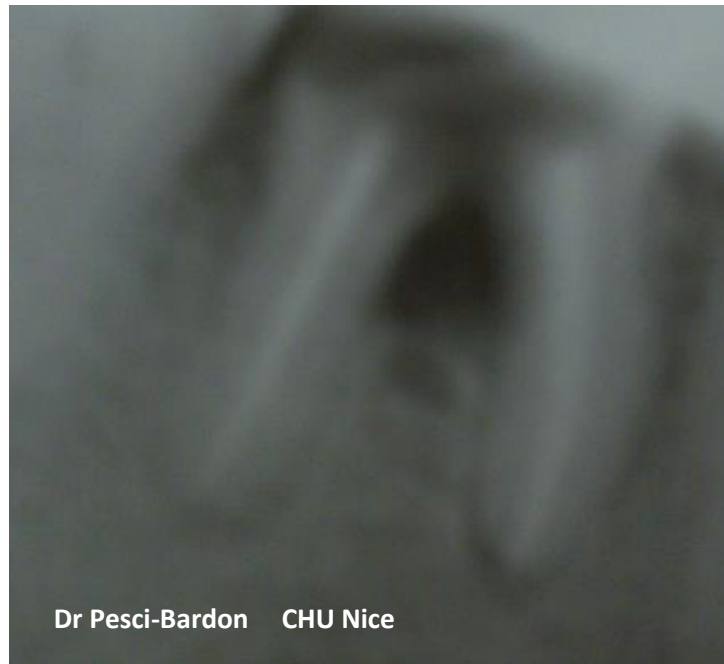
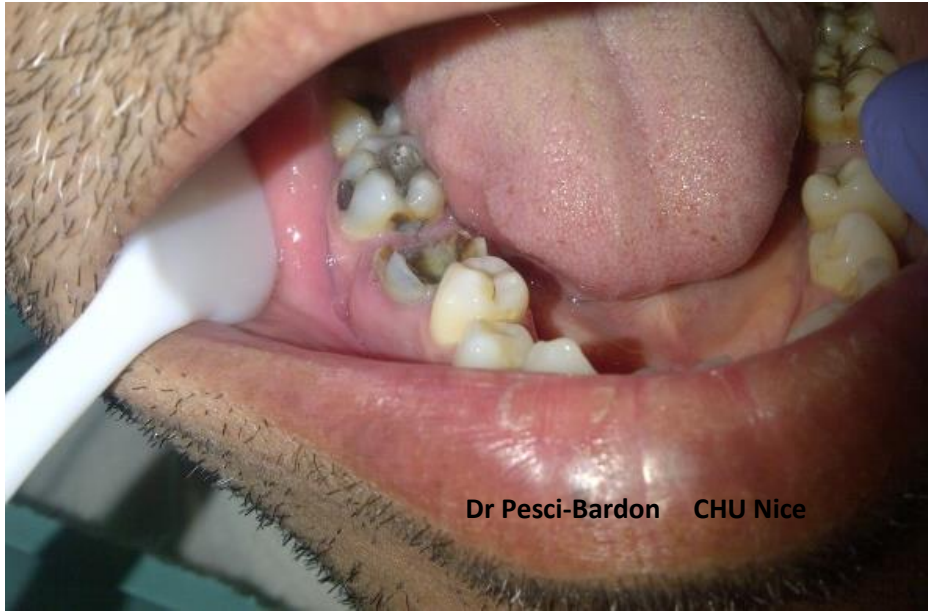Cas 7 : Madame A.B 27 ans (collection Dr Pesci-Bardon Catherine)

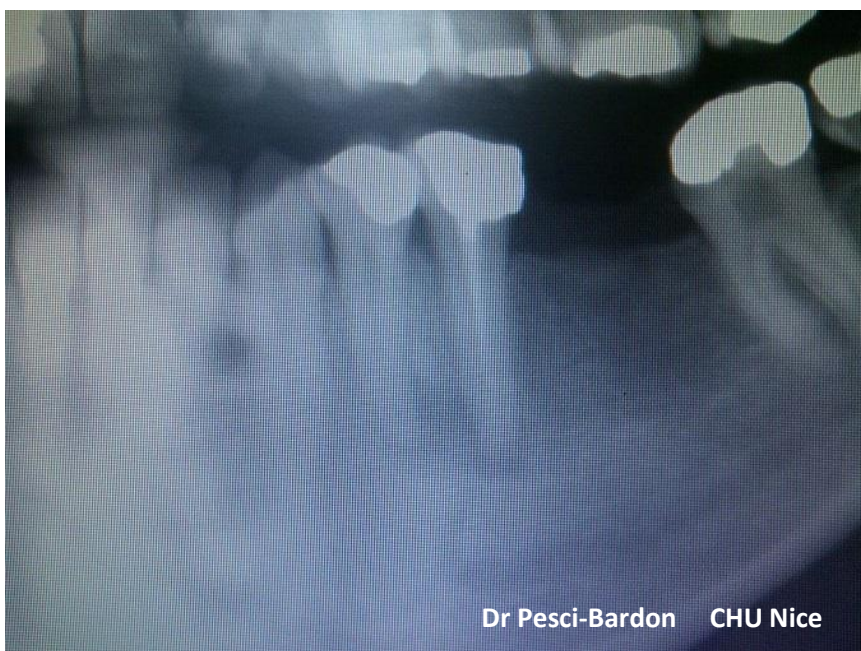
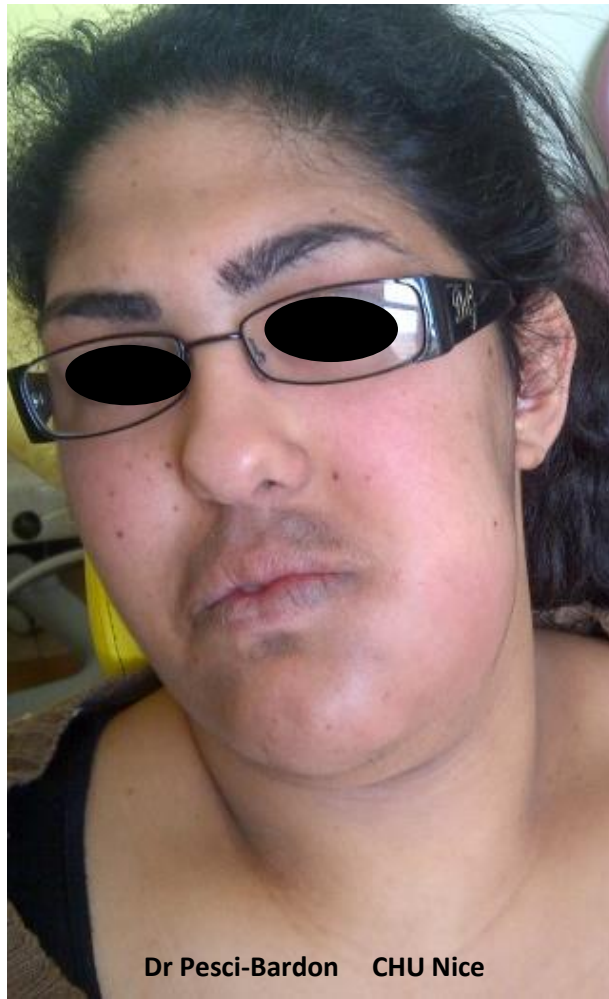

Cas 8 : Monsieur L.A 38 ans (collection Dr Pesci-Bardon Catherine)

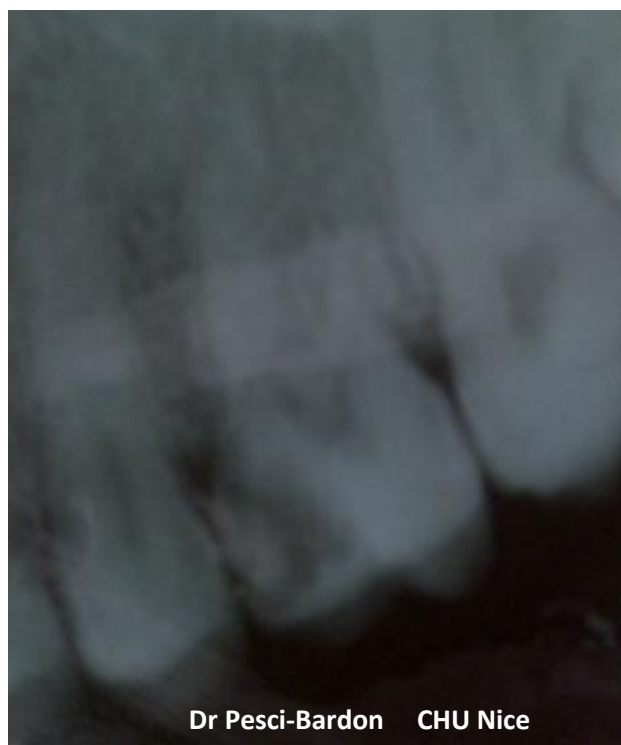
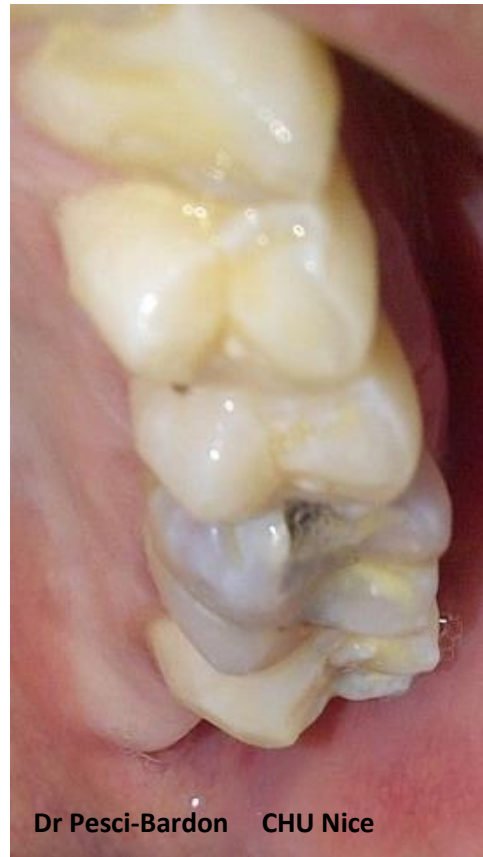
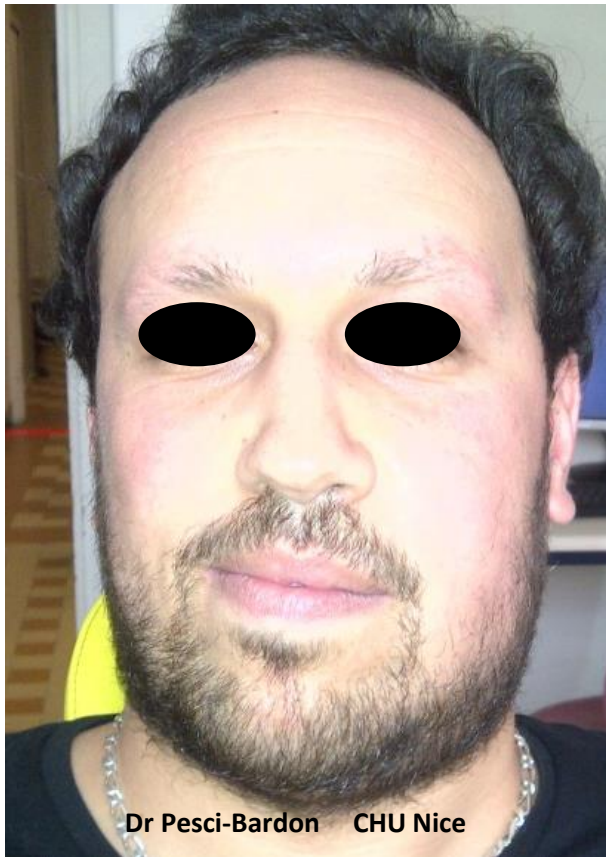

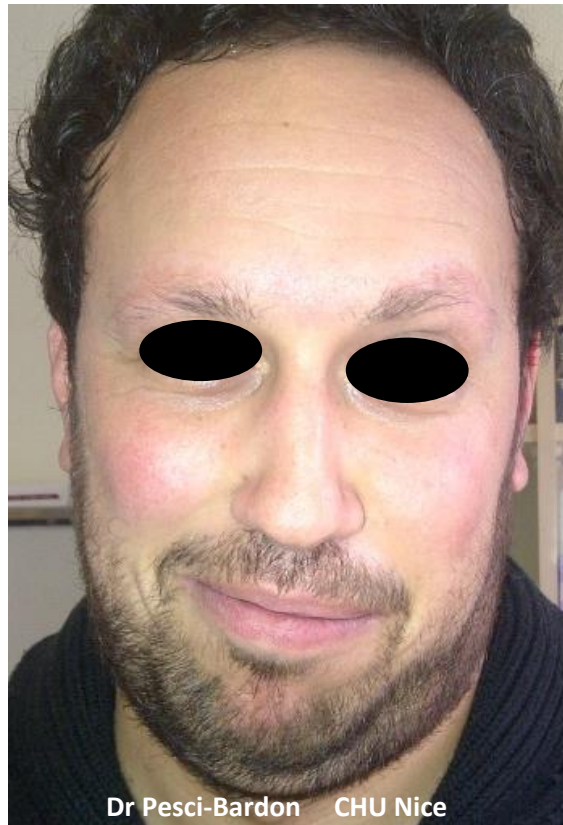Cas 9 : Madame C.G 18 ans (collection Dr Pesci-Bardon Catherine)



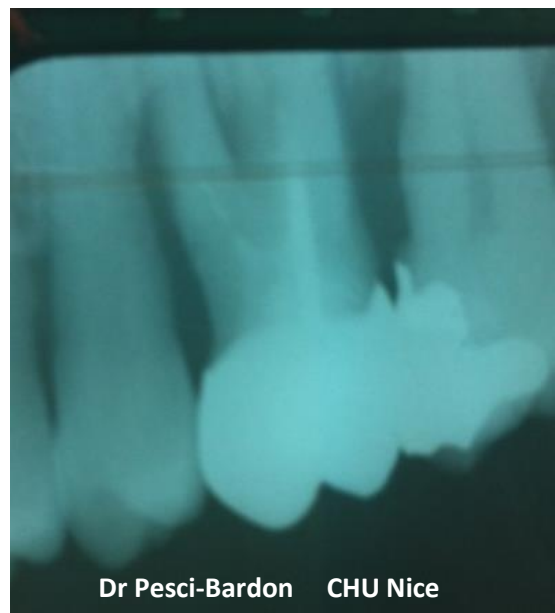
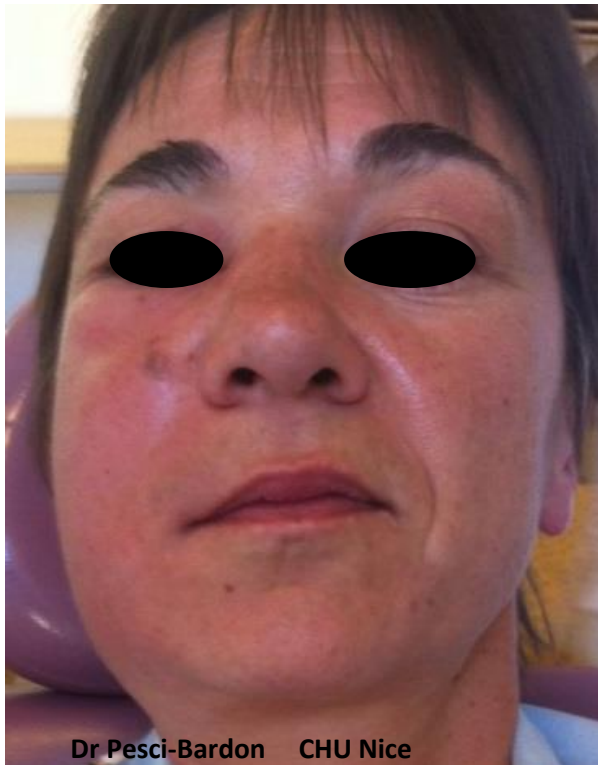Cas 10 : Monsieur A.M 30ans (collection Dr Pesci-Bardon Catherine)



48h après l'extraction :

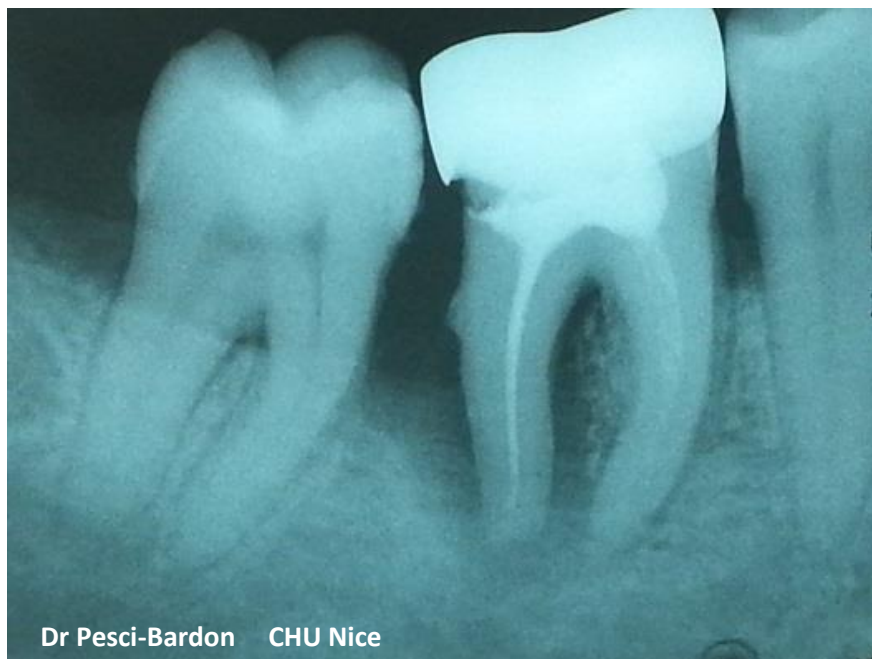
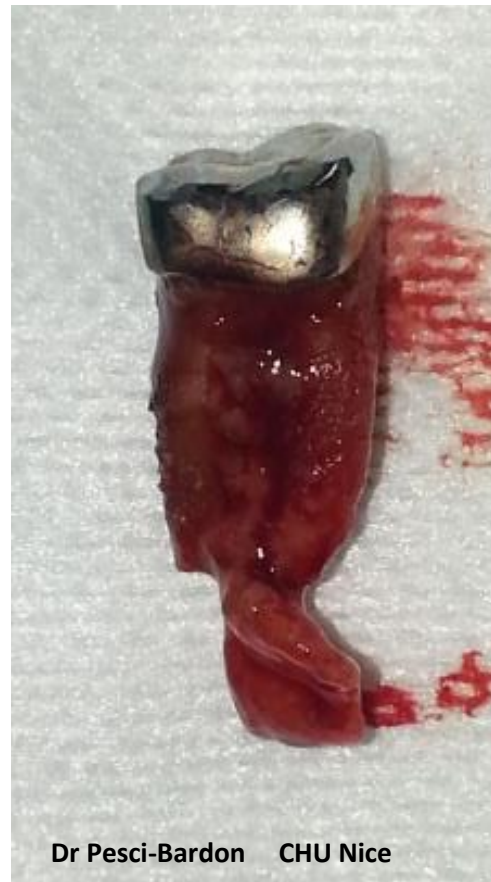
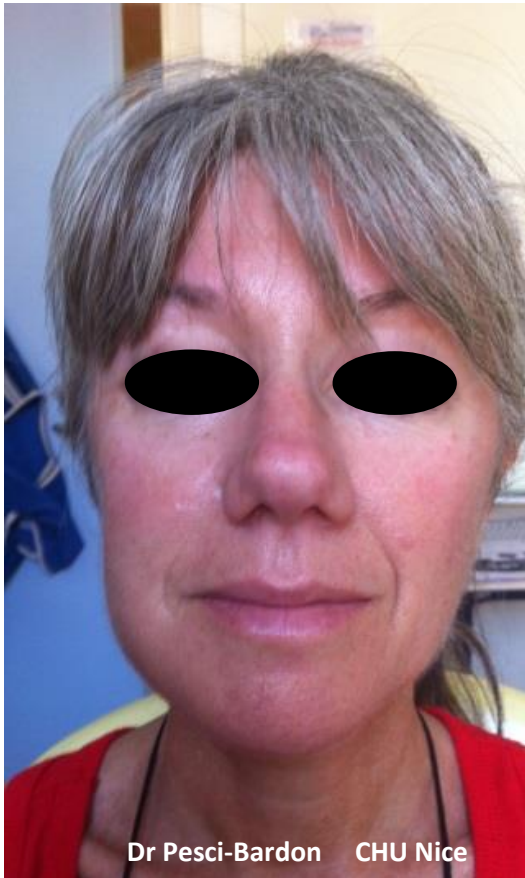Cas 11 : Madame R.V 45 ans (collection Dr Pesci-Bardon Catherine)

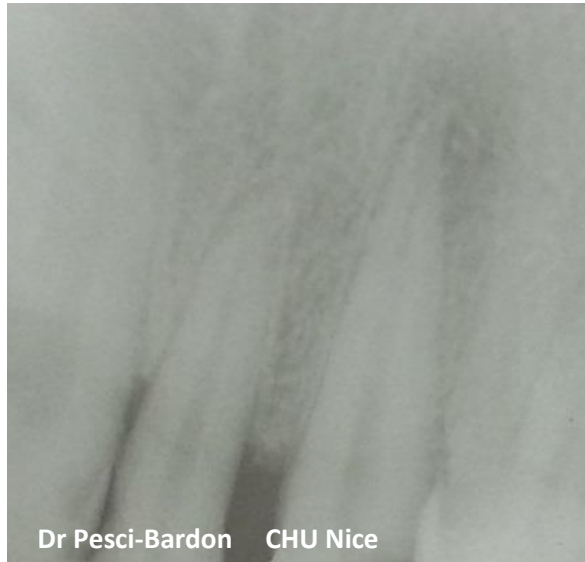
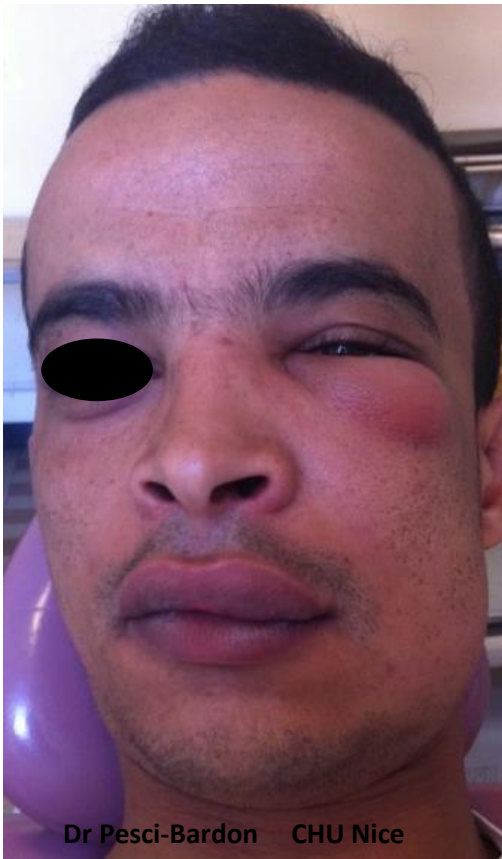



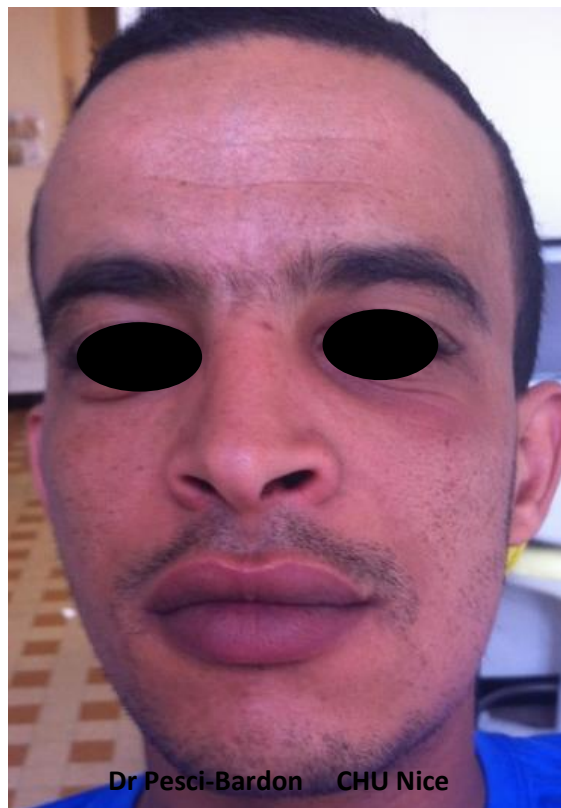Cas 12 : Madame M.F 47 ans (collection Dr Pesci-Bardon Catherine)



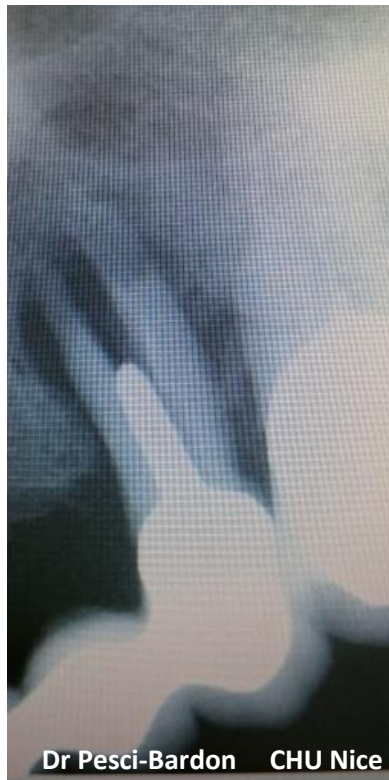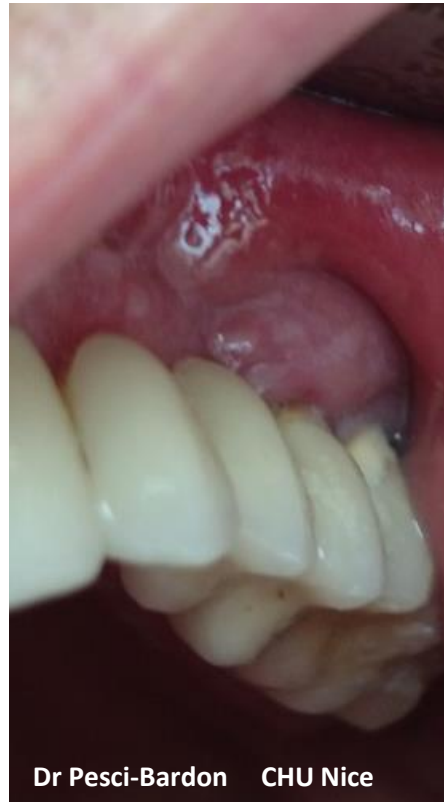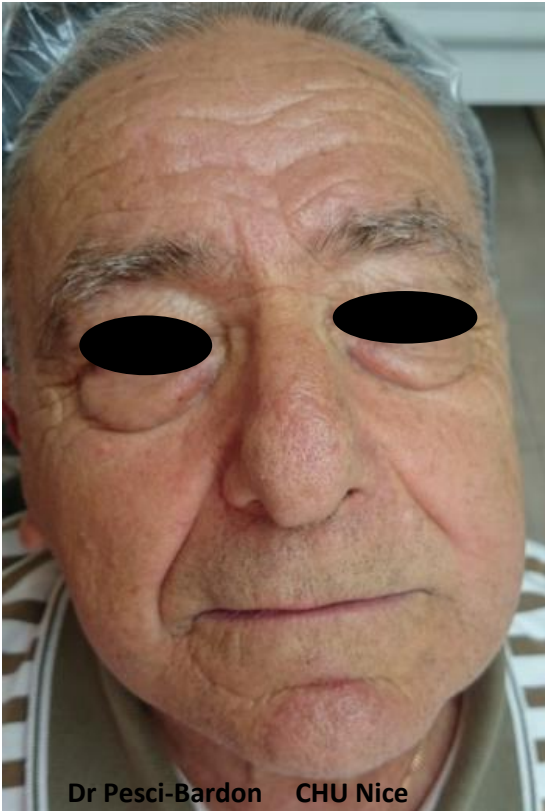Cas 13 : Monsieur H.K 31 ans (collection Dr Pesci-Bardon Catherine)



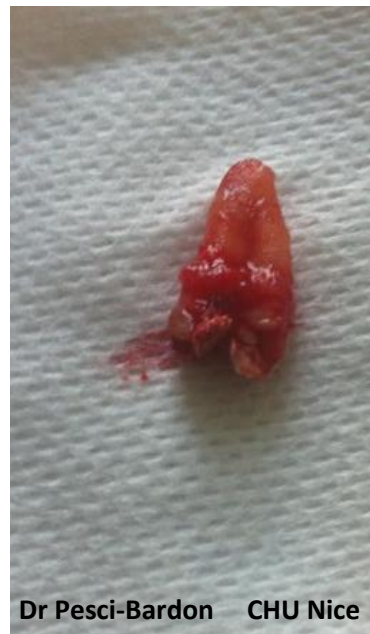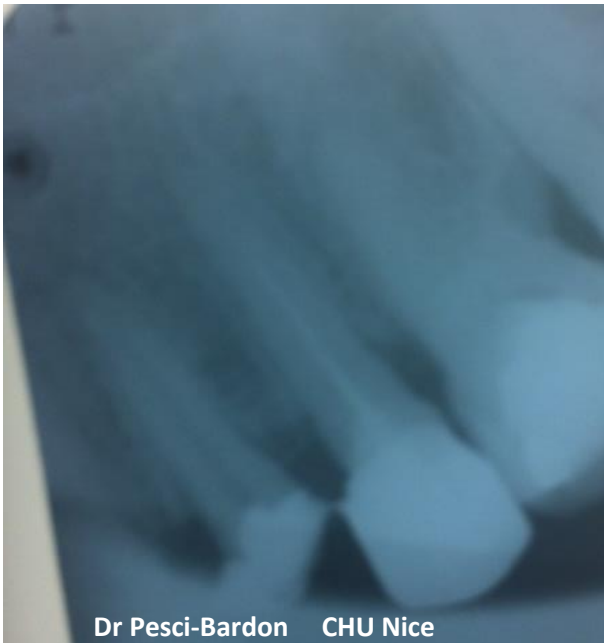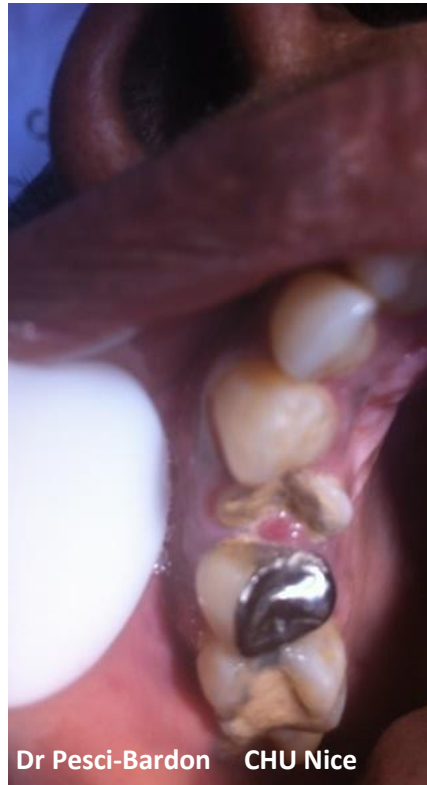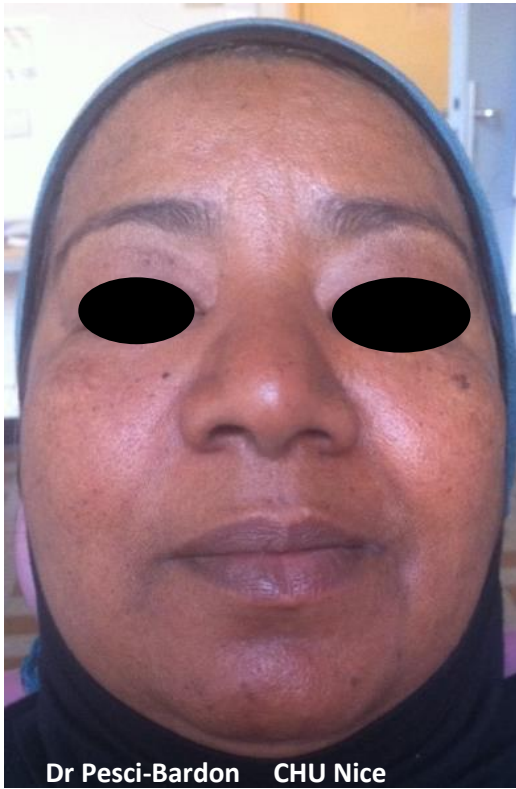48h après l'extraction



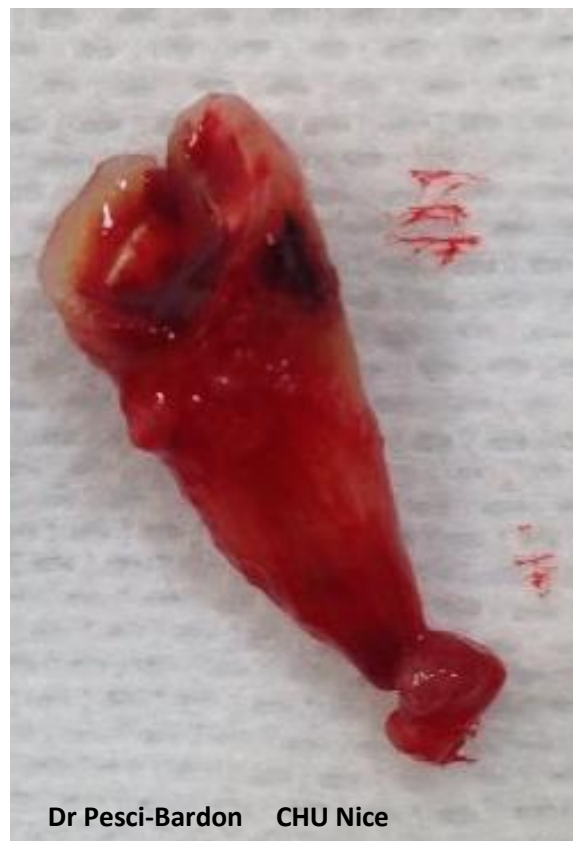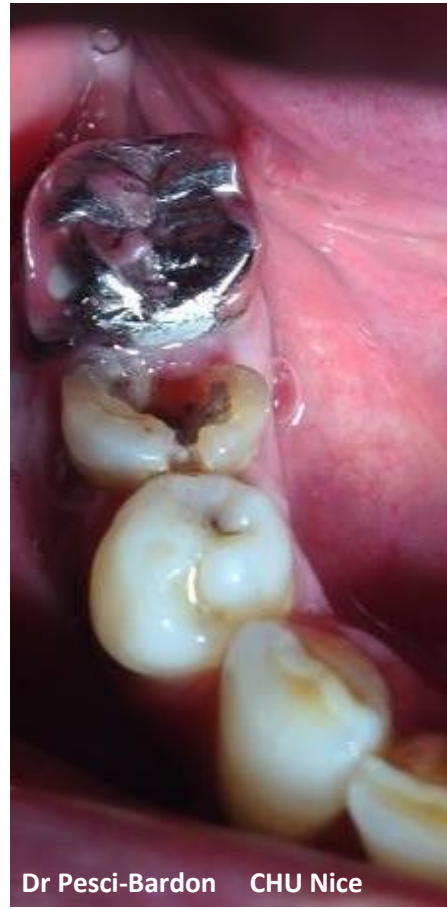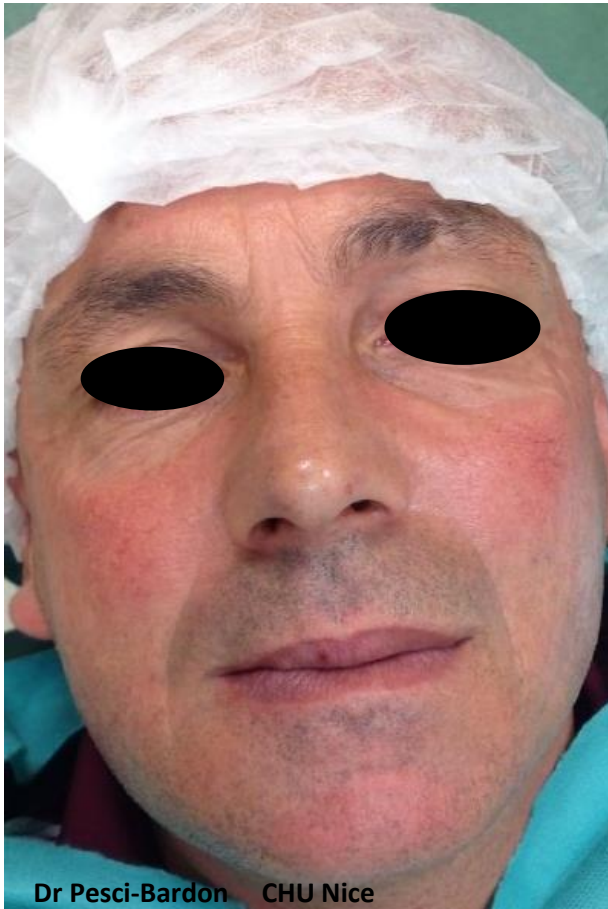Cas 14 : Monsieur M.E 77 ans (collection Dr Pesci-Bardon Catherine)



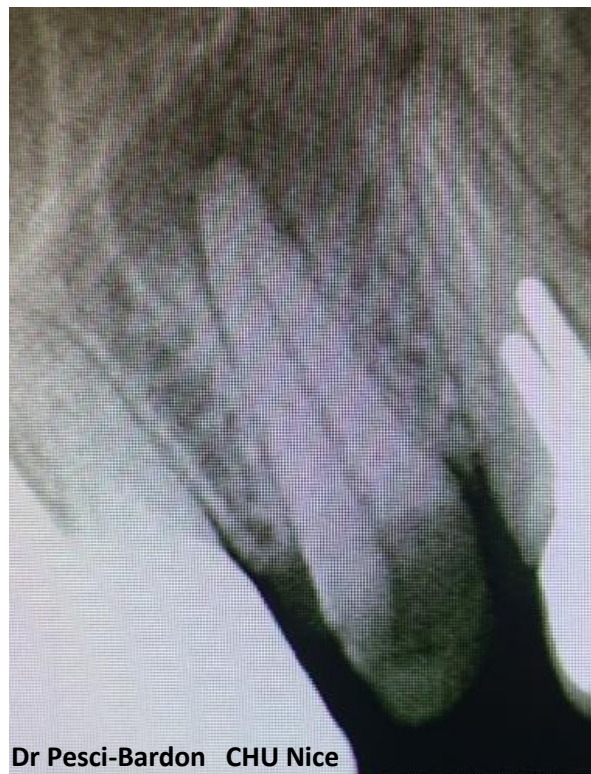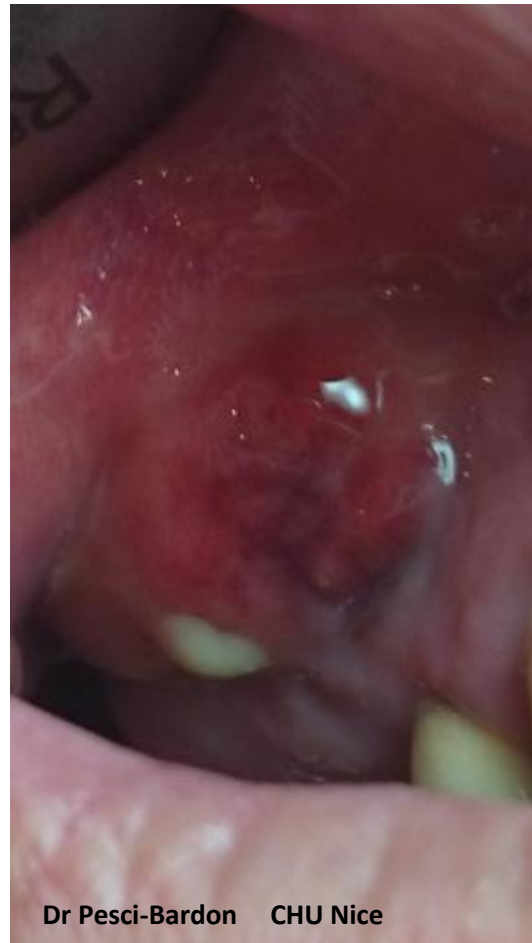
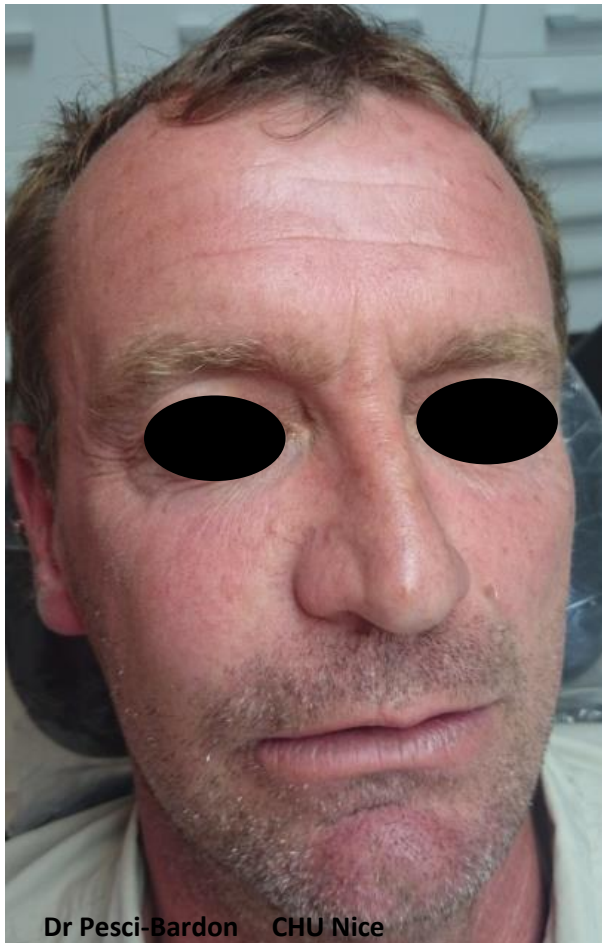Cas 15 : Madame S.M.H 51 ans (collection Dr Pesci-Bardon Catherine)



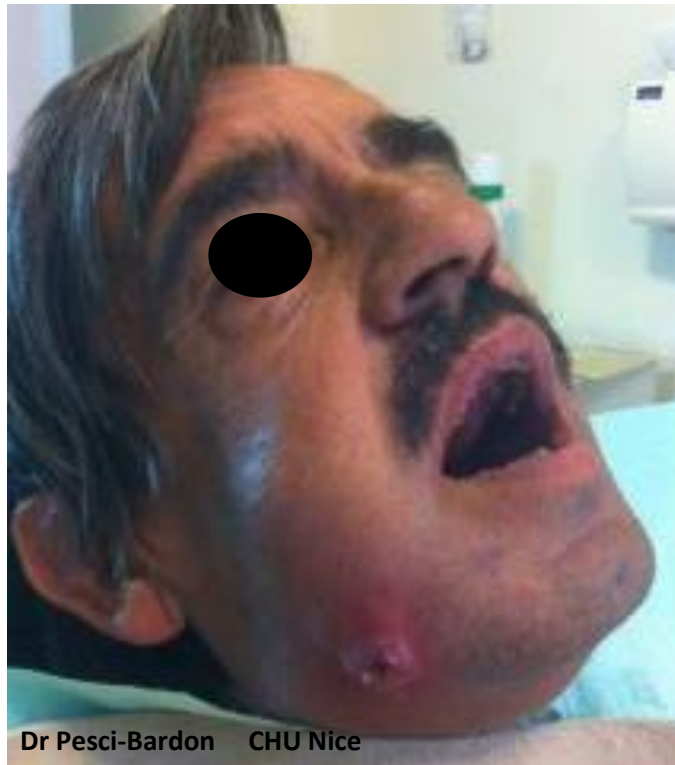Cas 16 : Monsieur M.C 45 ans (collection Dr Pesci-Bardon Catherine)



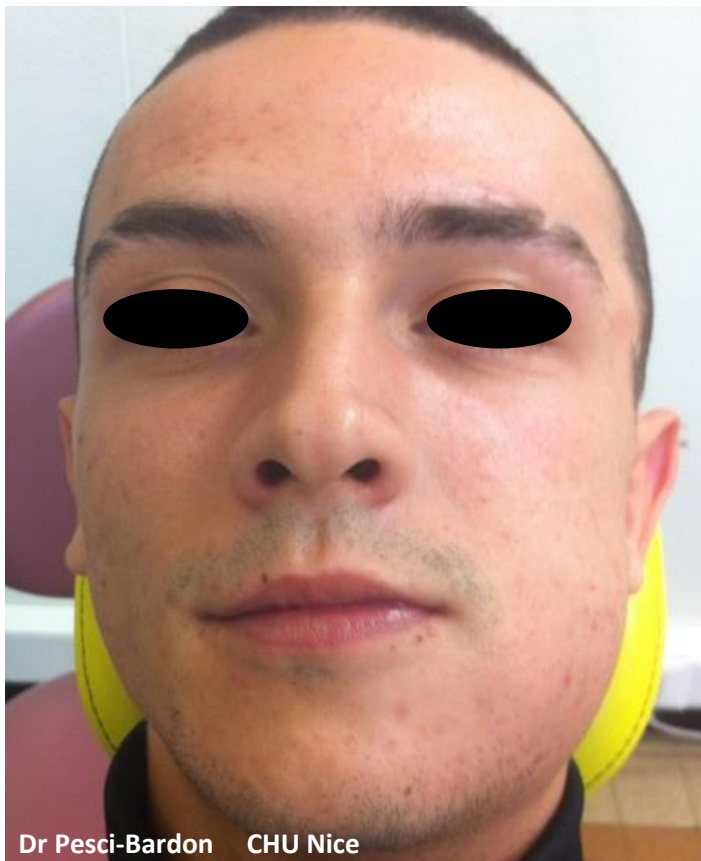Cas 17 : Monsieur L.E 42 ans (collection Dr Pesci-Bardon Catherine)

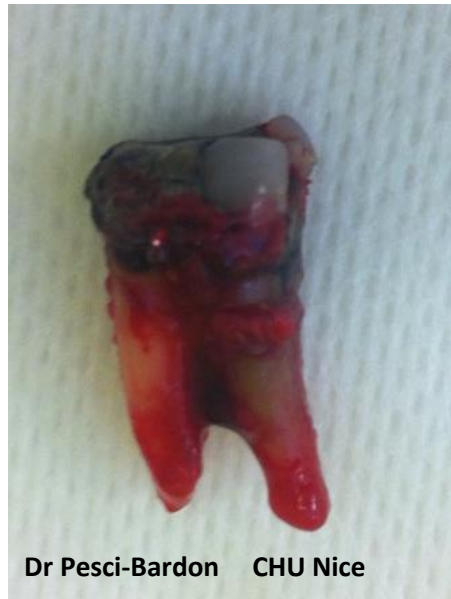
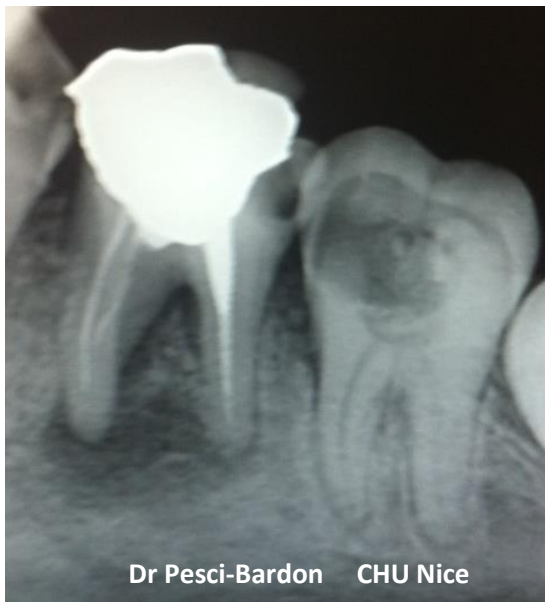
Cas 18 : Monsieur M.R 58 ans (collection Dr Pesci-Bardon Catherine)

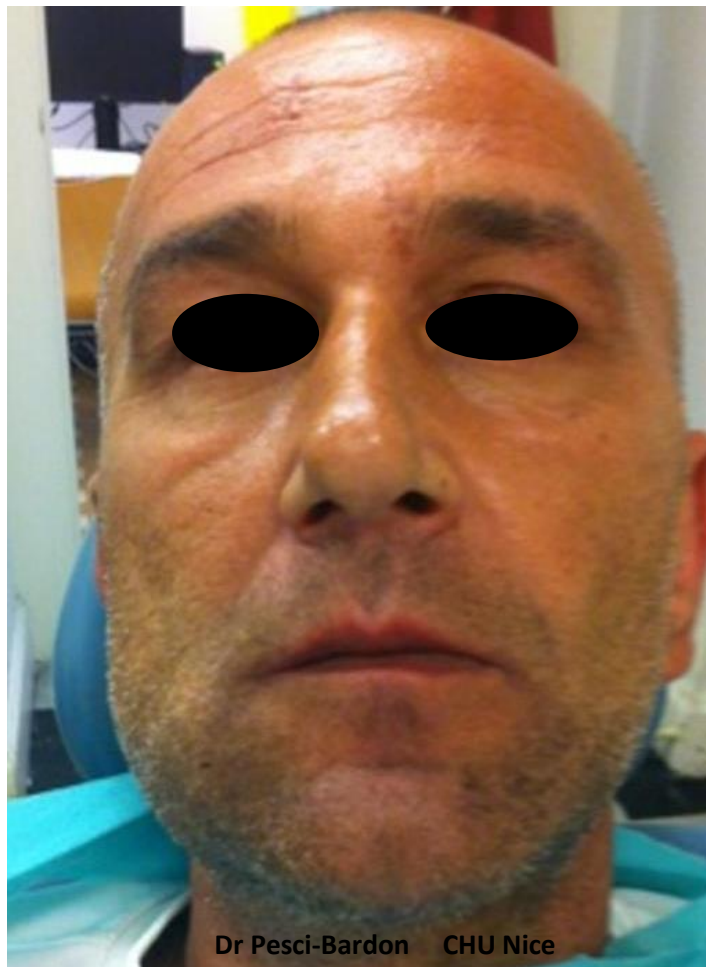

Cas 19 : Monsieur D.B 21 ans (collection Dr Pesci-Bardon Catherine)

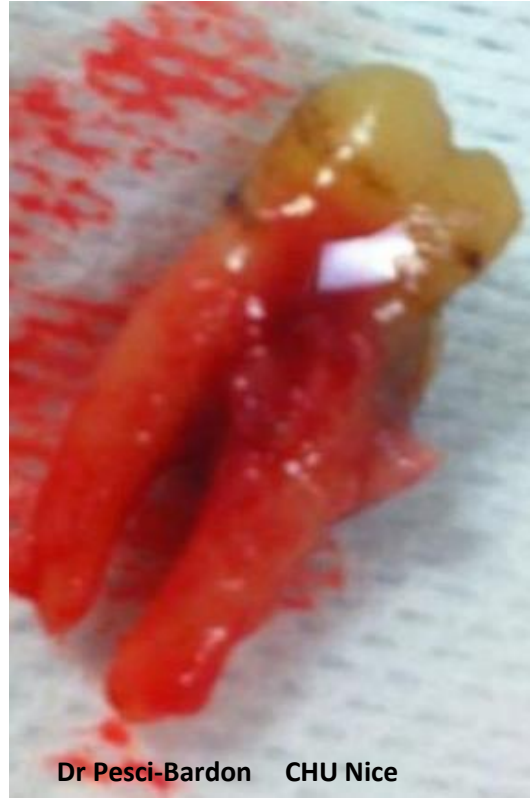
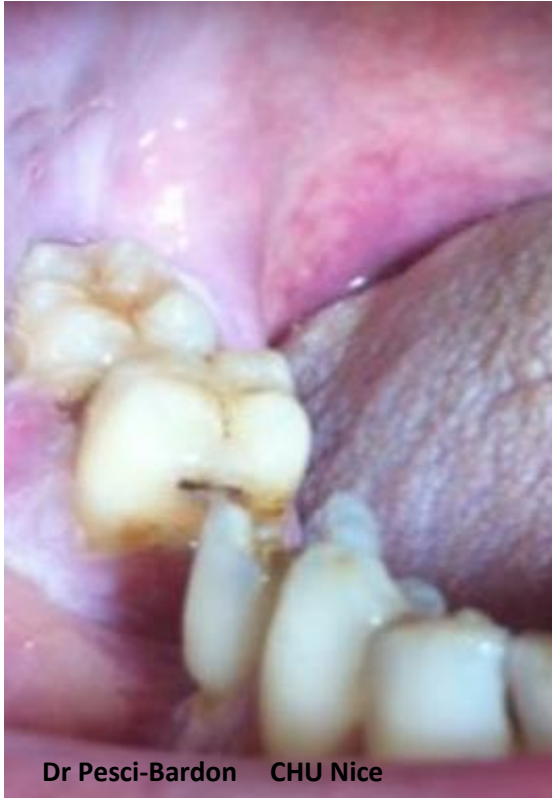



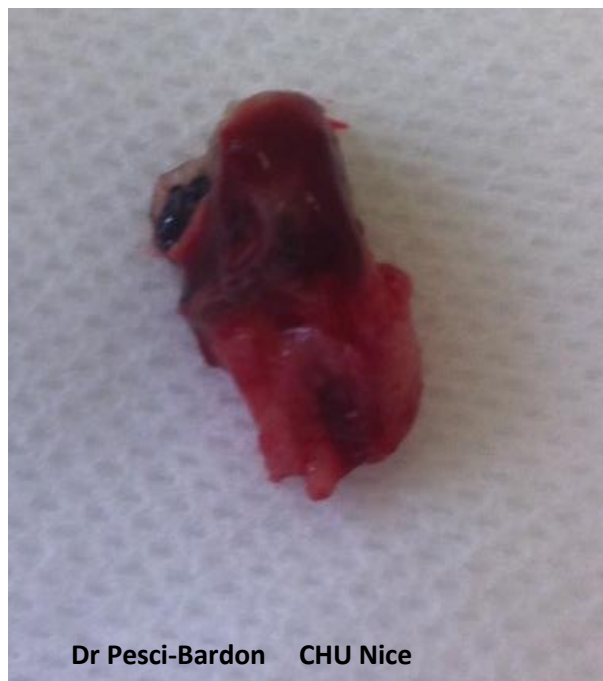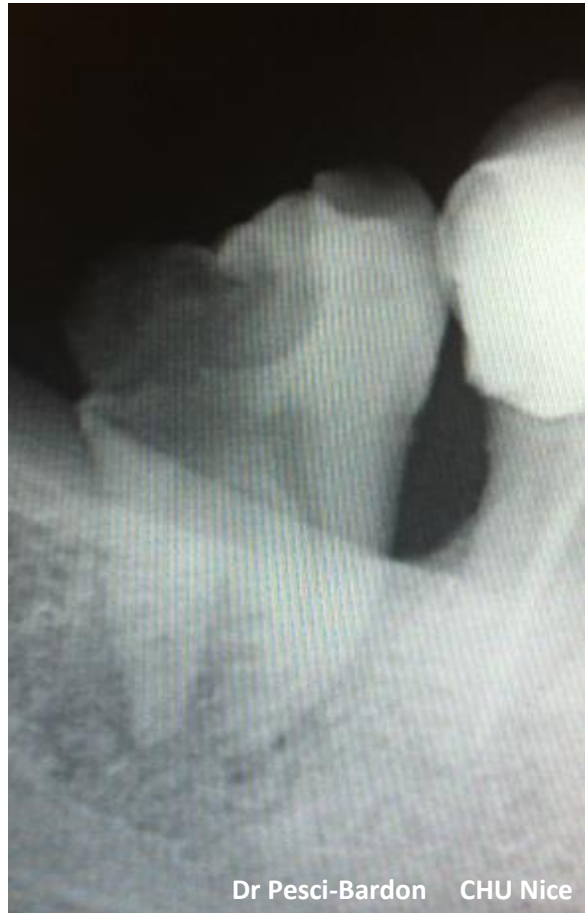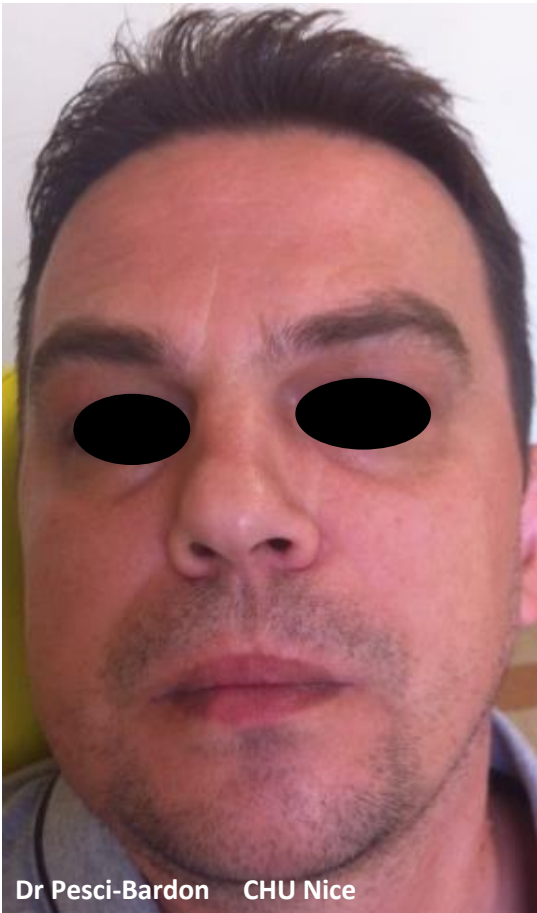Cas 20 : Monsieur J.D 45 ans (collection Dr Pesci-Bardon Catherine)



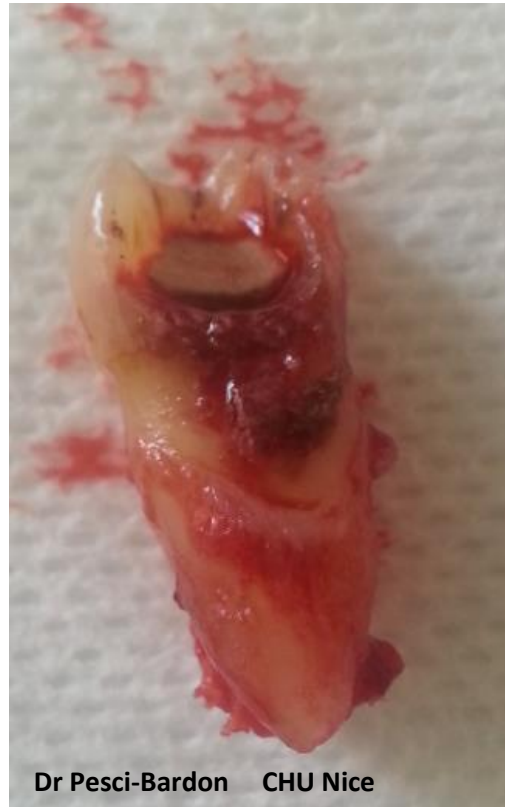
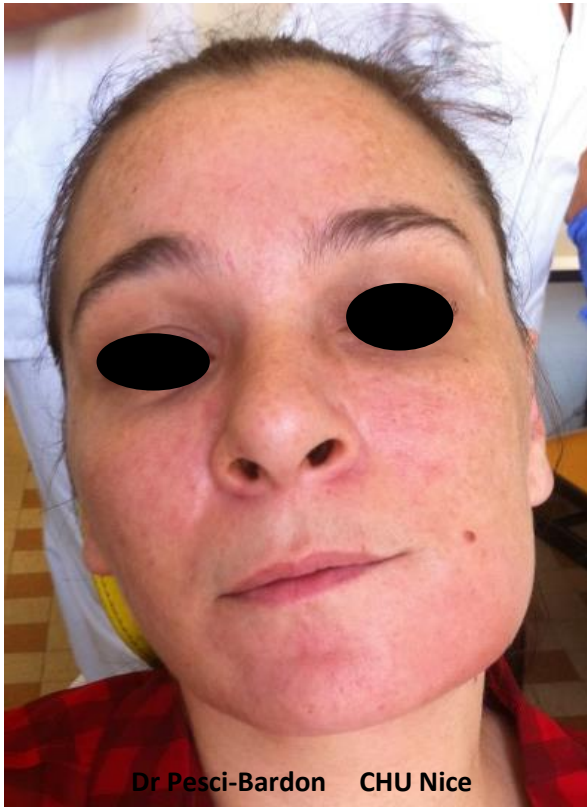


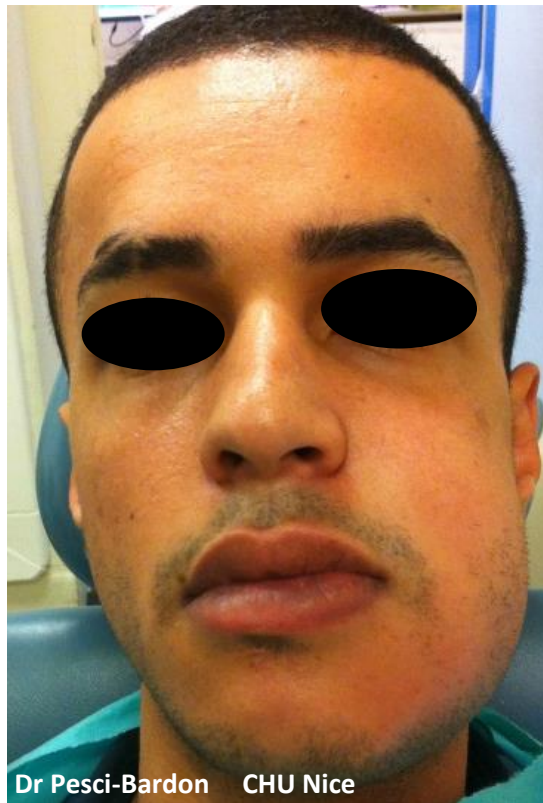Cas 21 : Monsieur B.B 38 ans (collection Dr Pesci-Bardon Catherine)

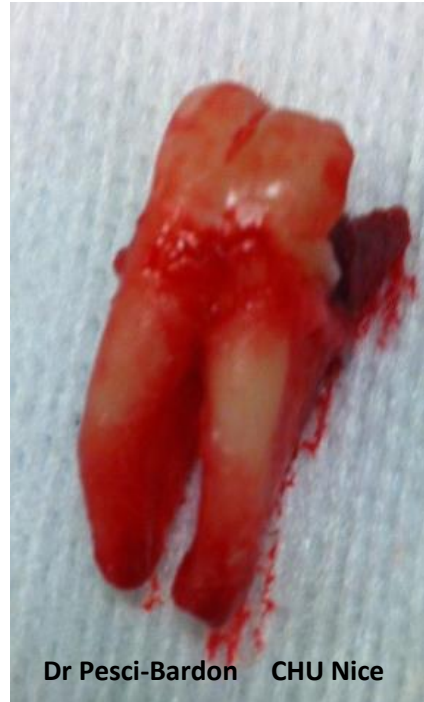
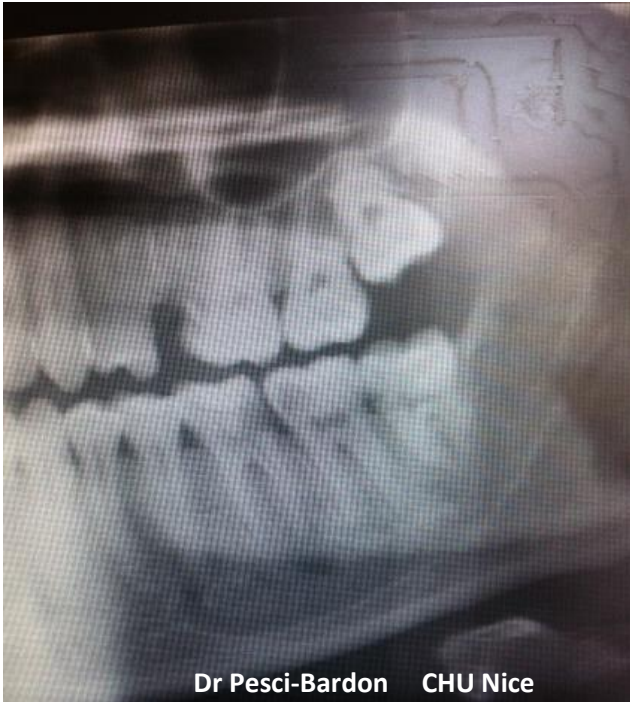
Cas 22 : Madame F.S 39ans (collection Dr Pesci-Bardon Catherine)

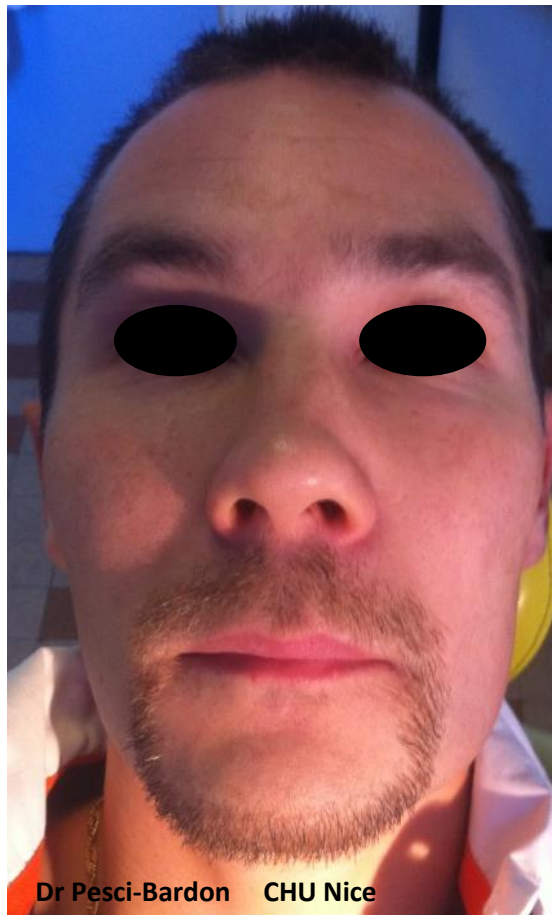

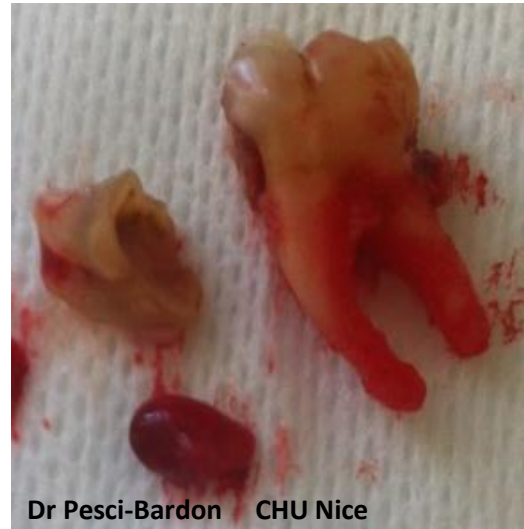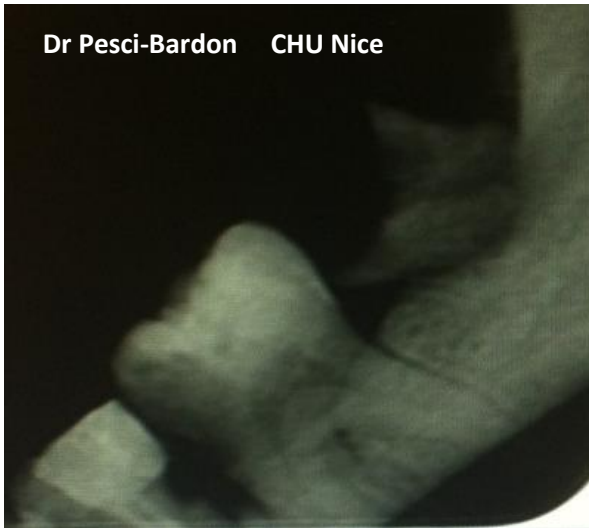Cas 23 : Monsieur K.M 22 ans (collection Dr Pesci-Bardon Catherine)



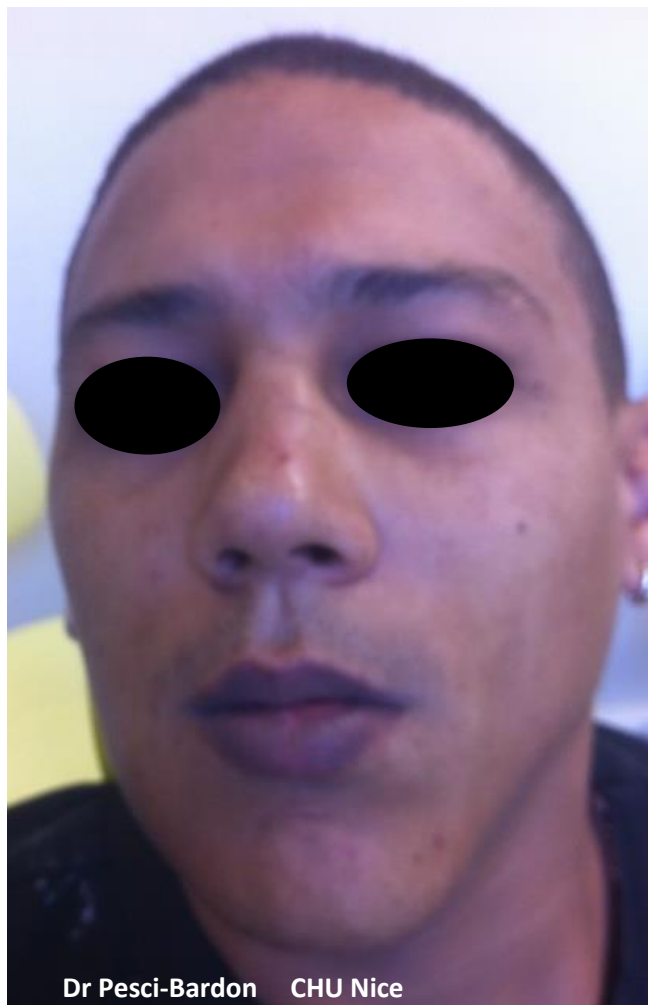

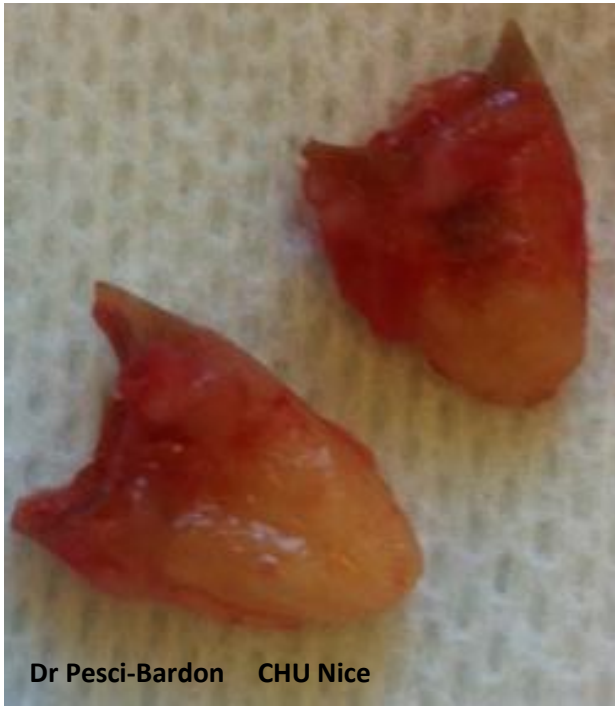Cas 24 : *Monsieur D.P 35 ans (collection Dr Pesci-Bardon Catherine)*



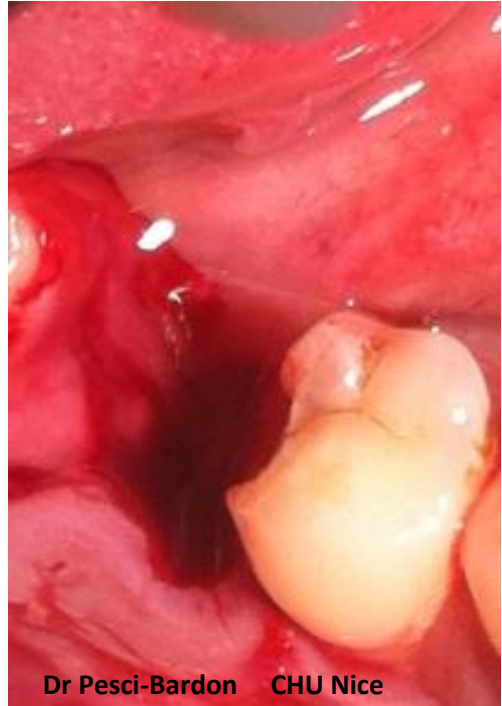

Cas 25 : Monsieur C.K 29 ans (collection Dr Pesci-Bardon Catherine)



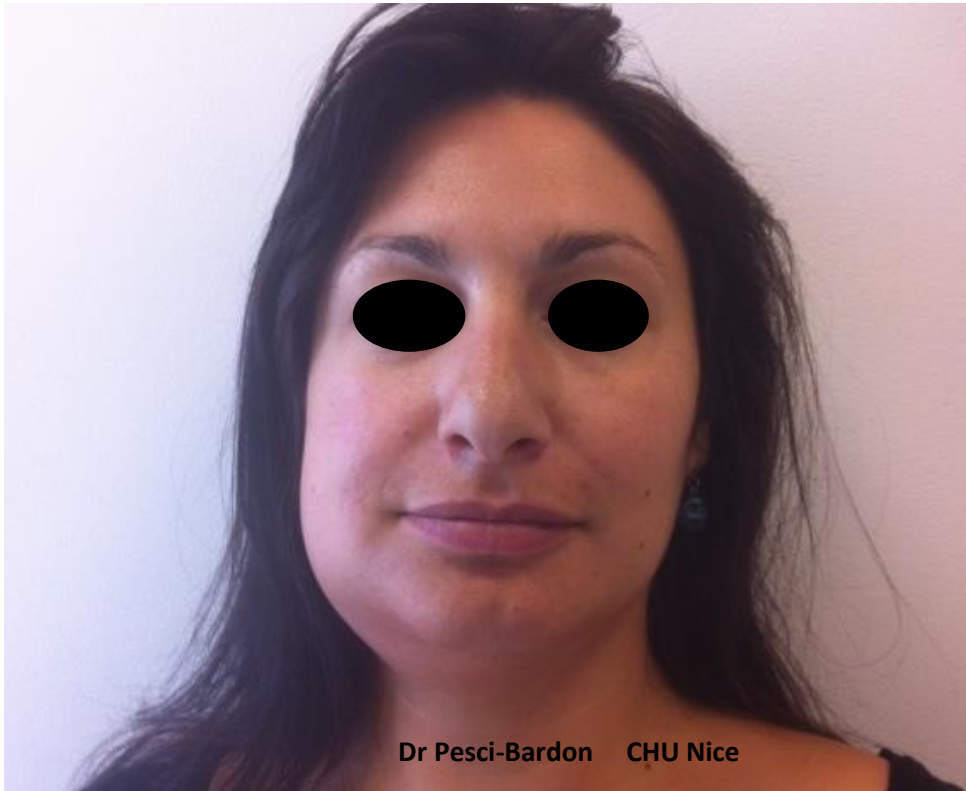

Dr Pesci-Bardon CHU Nice

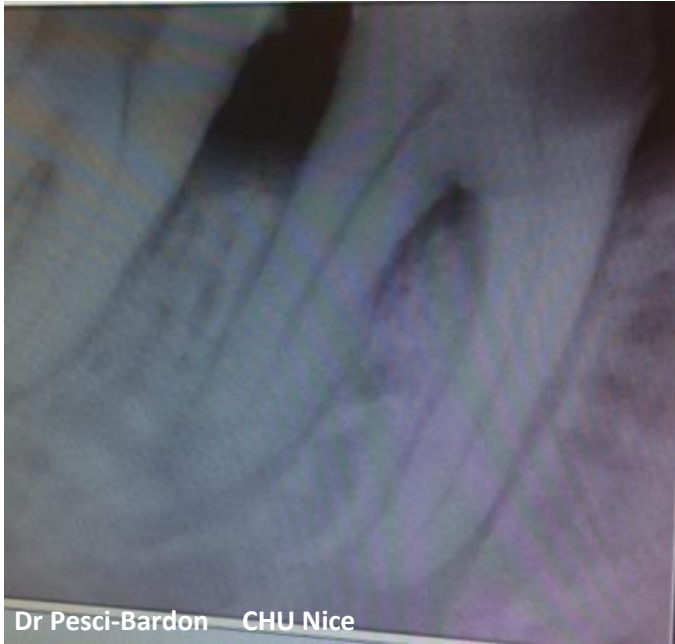

Dr Pesci-Bardon CHU Nice

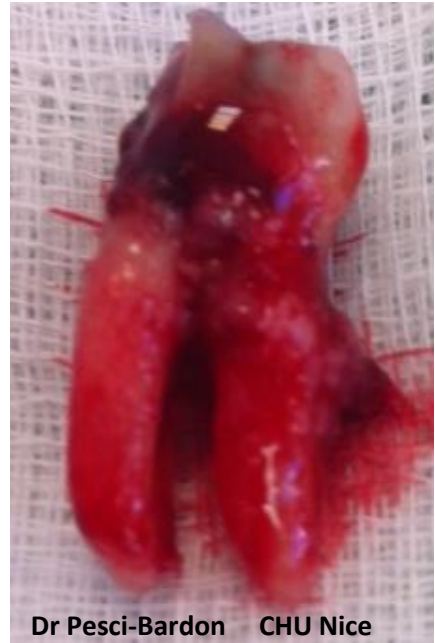Cas 26 : *Madame P.T 31 ans (collection Dr Pesci-Bardon Catherine)*



Dr Pesci-Bardon CHU Nice

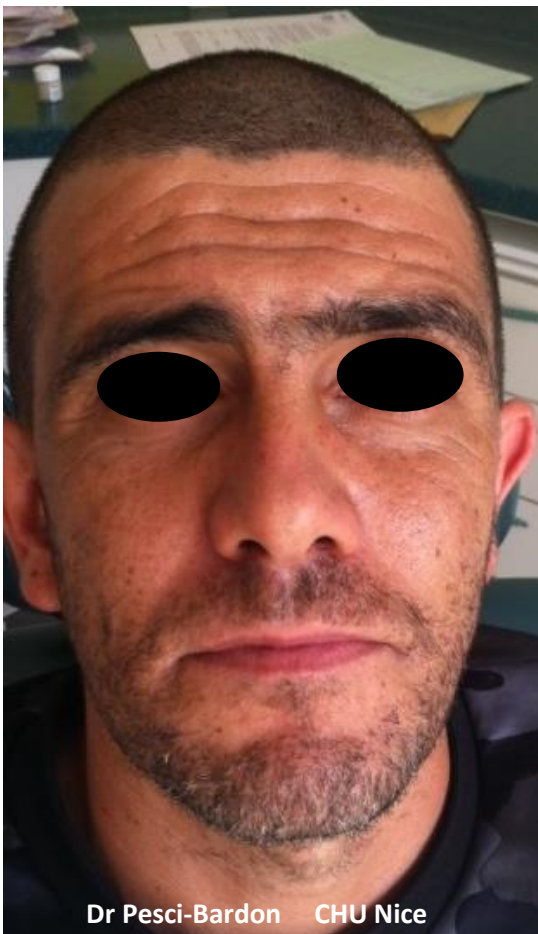

Dr Pesci-Bardon CHU Nice

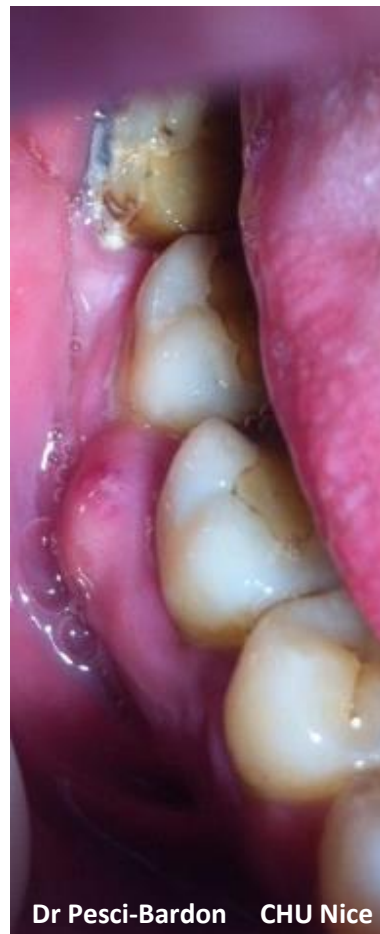

Dr Pesci-Bardon CHU Nice

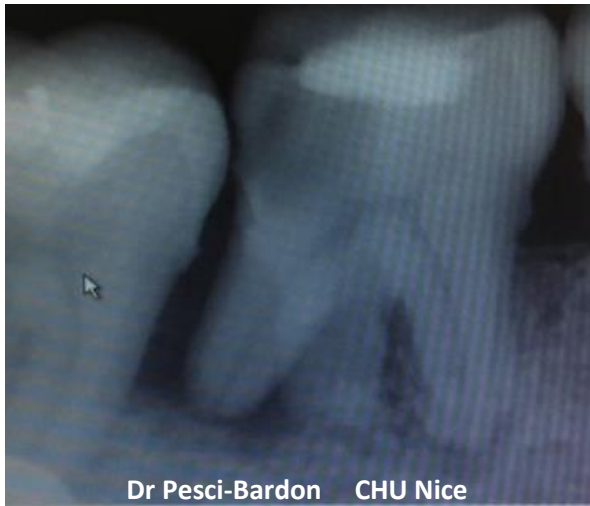Cas 27 : Monsieur C.L 38 ans (collection Dr Pesci-Bardon Catherine)



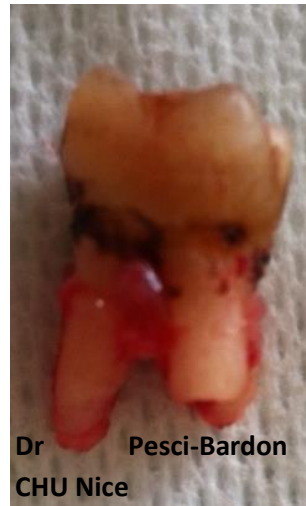Dr Pesci-Bardon CHU Nice



Dr Pesci-Bardon CHU Nice

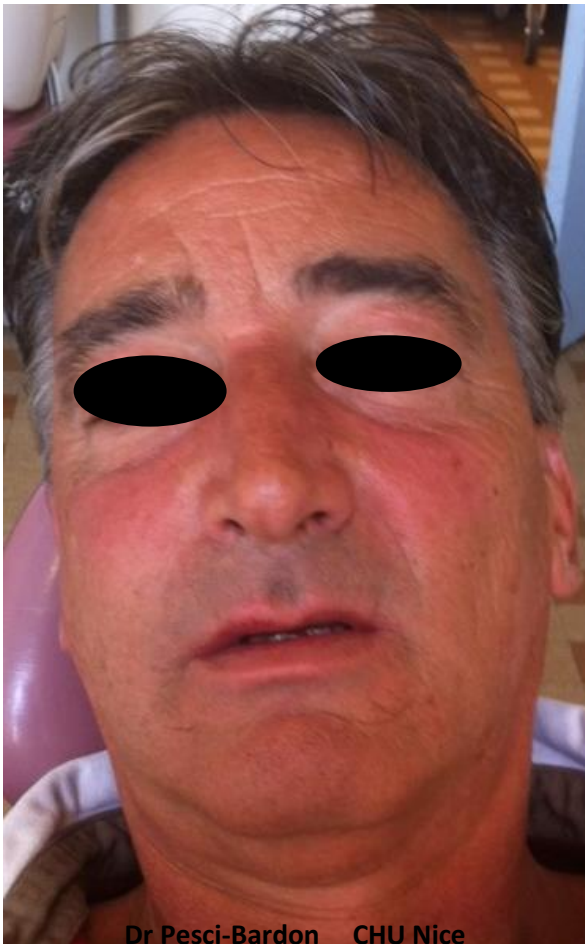

Dr Pesci-Bardon CHU Nice

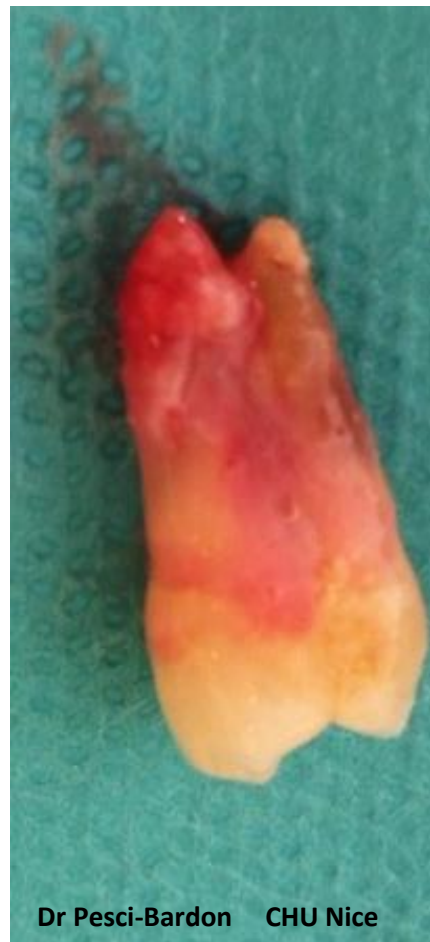

Dr Pesci-Bardon  
CHU Nice

Cas 28 : Monsieur M.C 54 ans (collection Dr Pesci-Bardon Catherine)

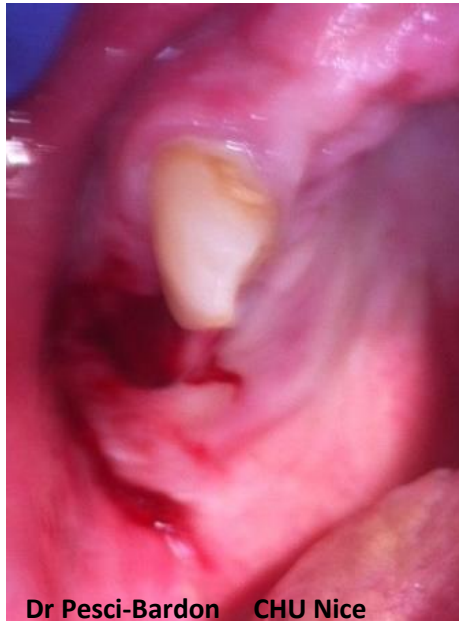

Dr Pesci-Bardon CHU Nice



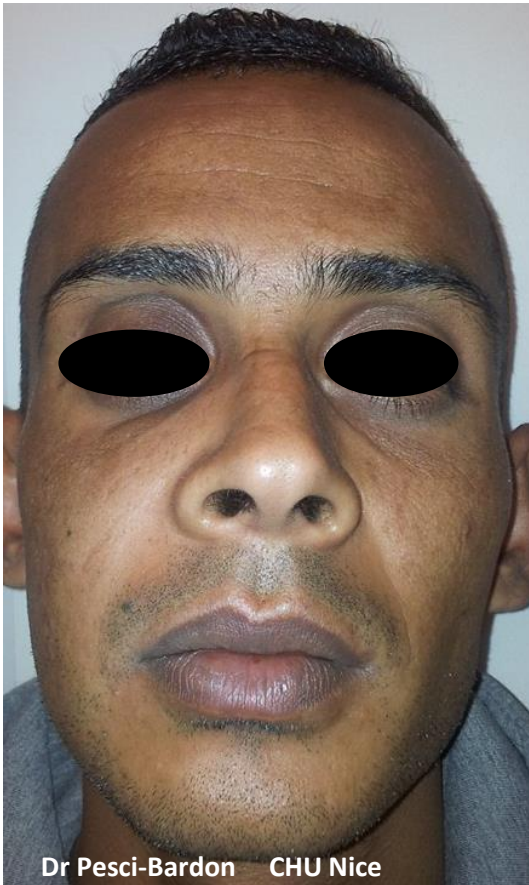Dr Pesci-Bardon CHU Nice



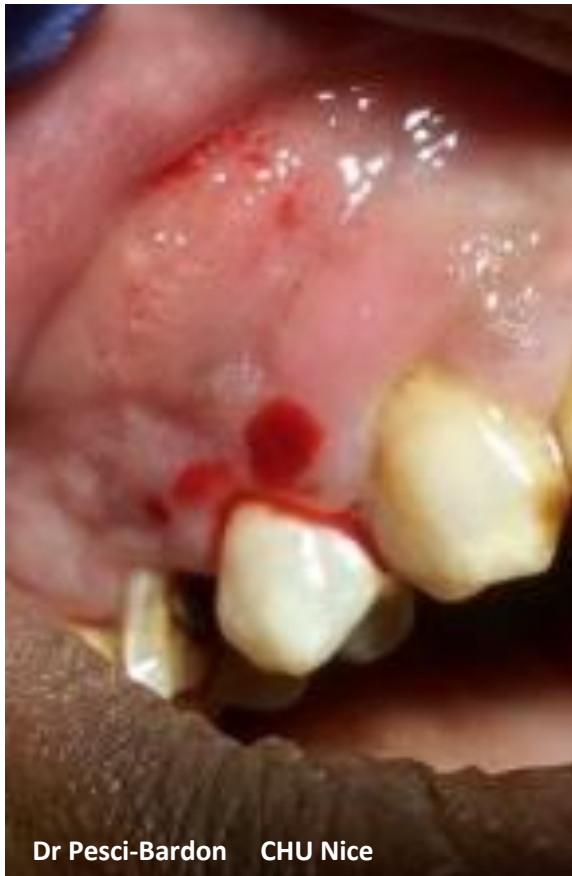

Dr Pesci-Bardon CHU Nice

Cas 29 : Monsieur A.C 28ans (collection Dr Pesci-Bardon Catherine)



Dr Pesci-Bardon CHU Nice

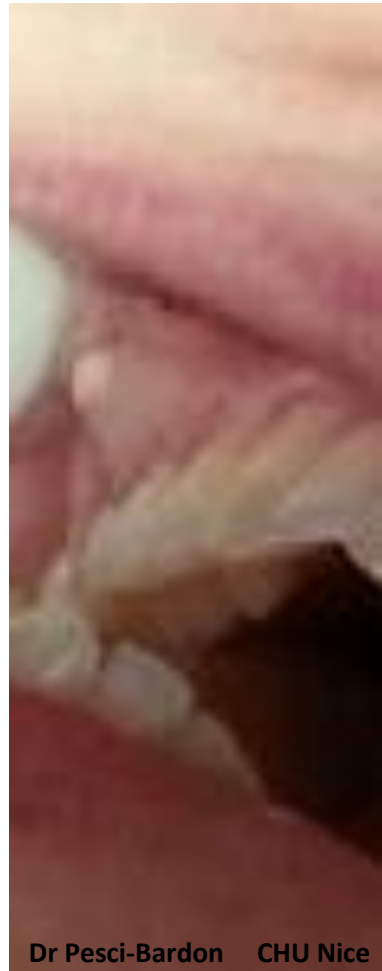

Dr Pesci-Bardon CHU Nice

Cas 30 : Madame HF 22 ans (collection Dr Pesci-Bardon Catherine)

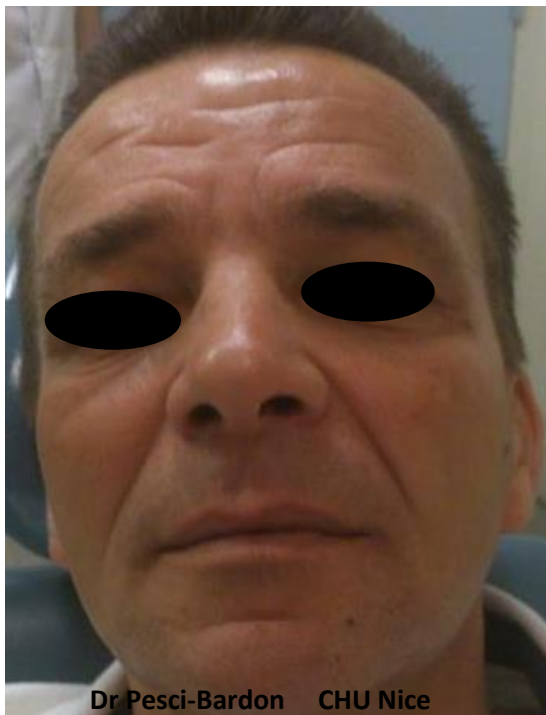

Dr Pesci-Bardon CHU Nice



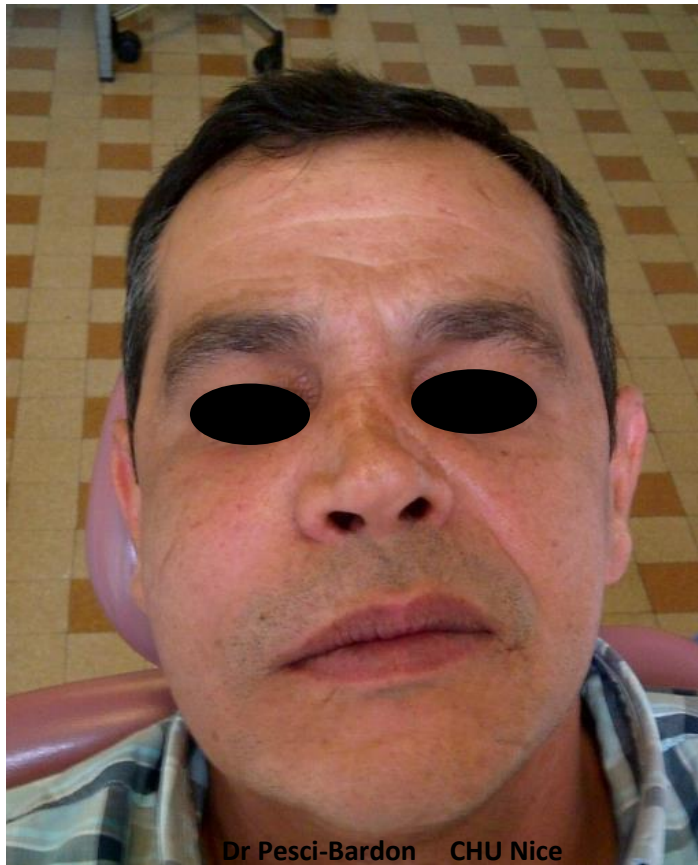Dr Pesci-Bardon CHU Nice

Cas 31 : Monsieur R.N 48 ans (collection Dr Pesci-Bardon Catherine)

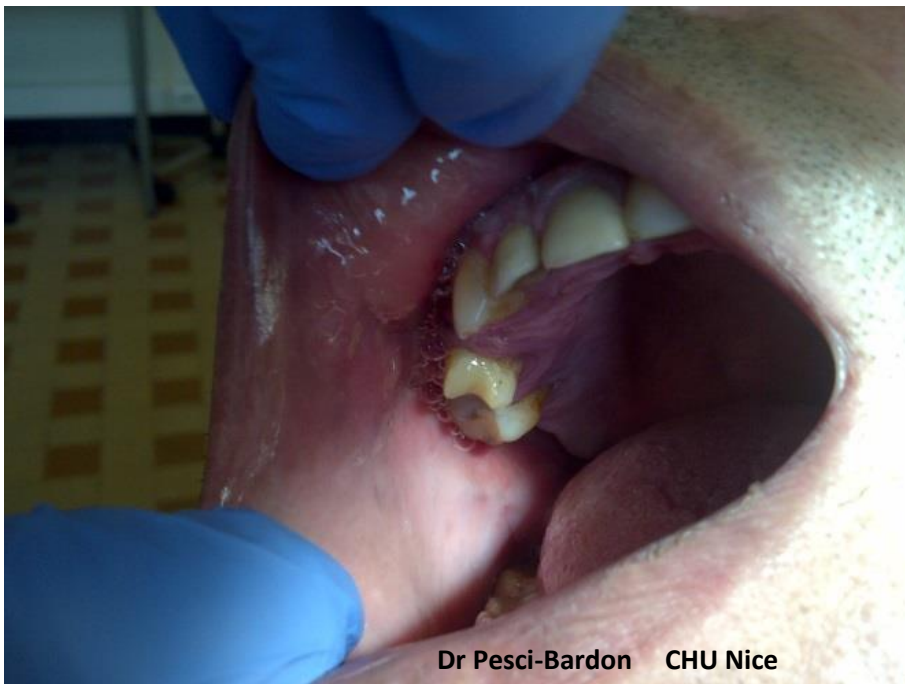

Dr Pesci-Bardon CHU Nice

Cas 32 : Monsieur A.K 45 ans (collection Dr Pesci-Bardon Catherine)

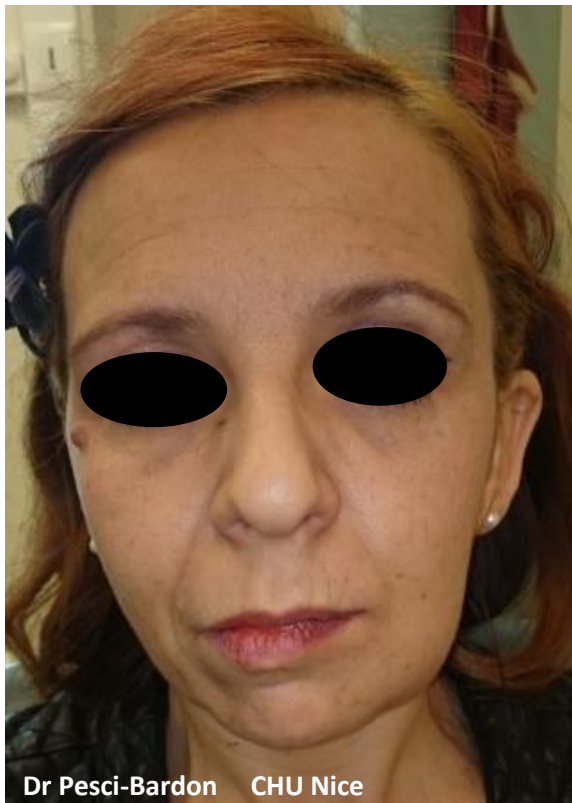

Dr Pesci-Bardon CHU Nice

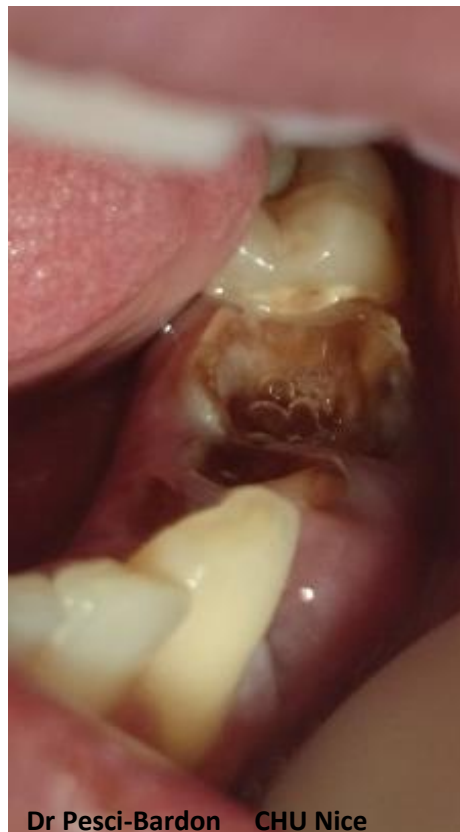
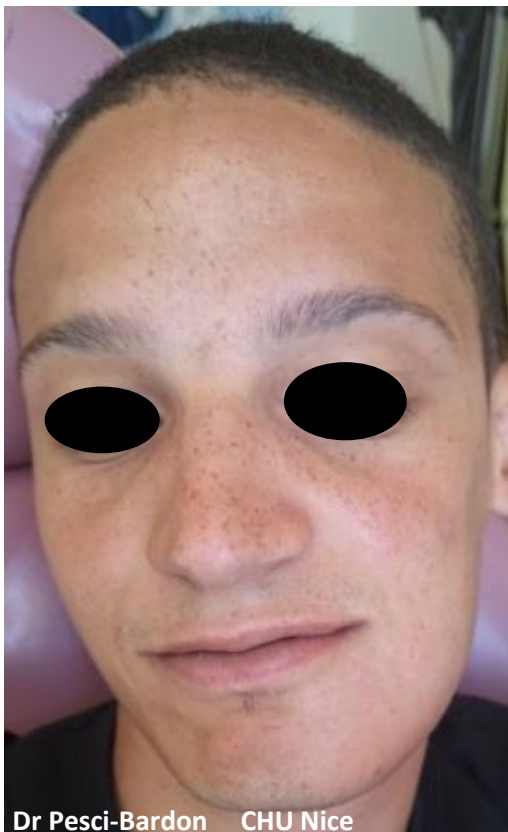
Dr Pesci-Bardon CHU Nice

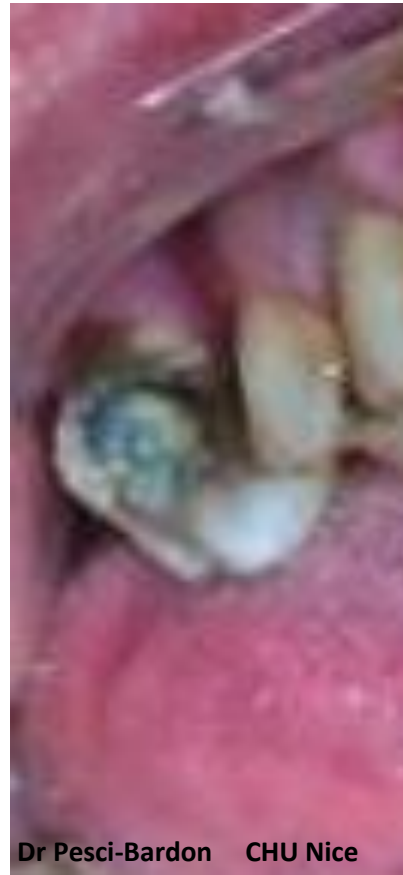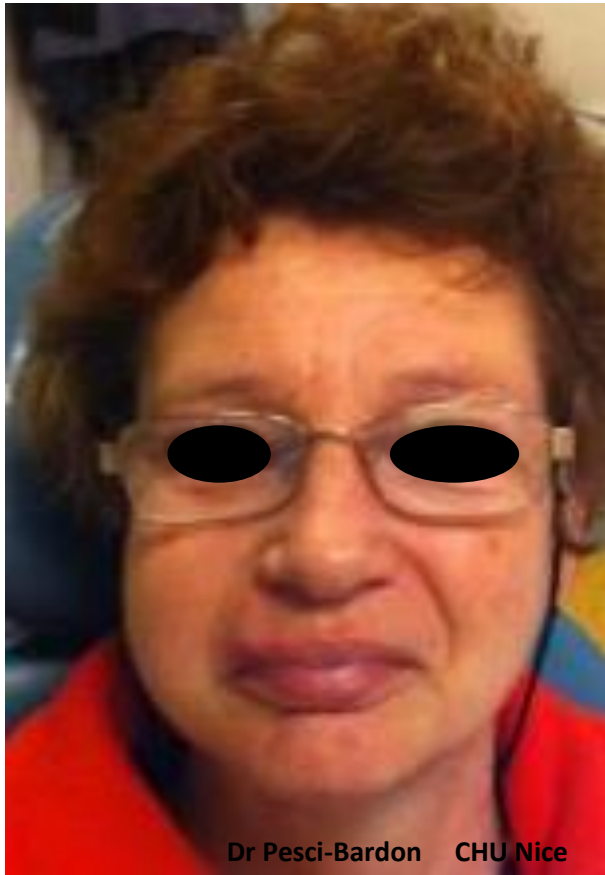Cas 33 : Madame A.M 41ans (collection Dr Pesci-Bardon Catherine)



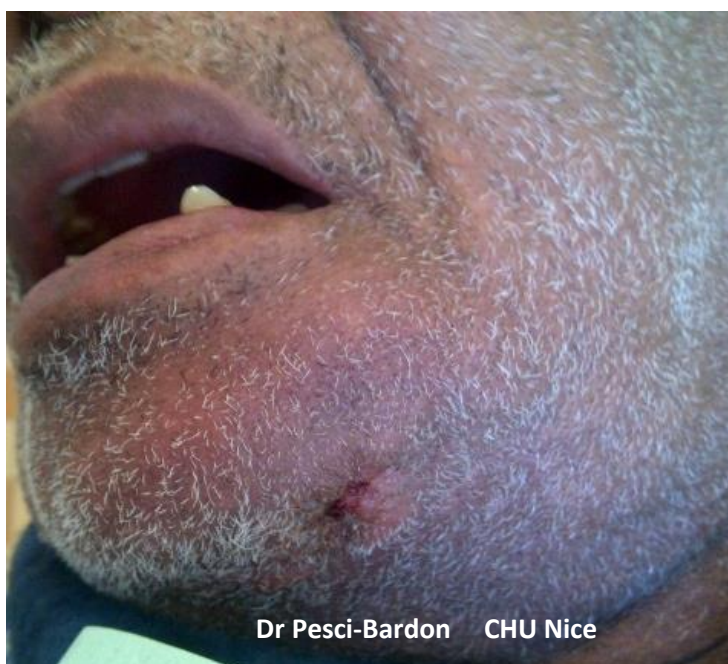Cas 34 : Monsieur G.J 26ans (collection Dr Pesci-Bardon Catherine)

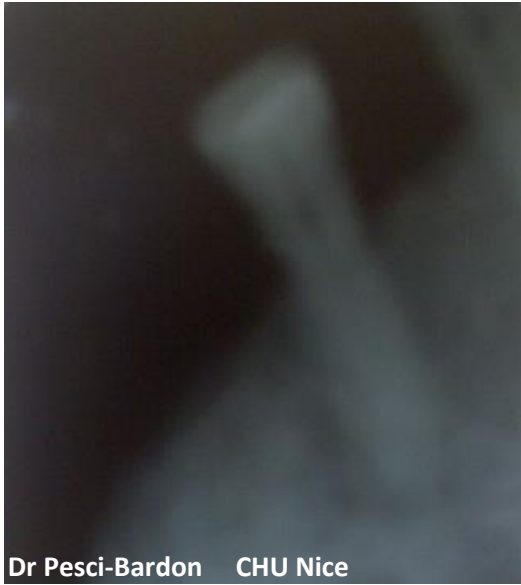

Cas 35 : Madame G.V 58 ans (collection Dr Pesci-Bardon Catherine)

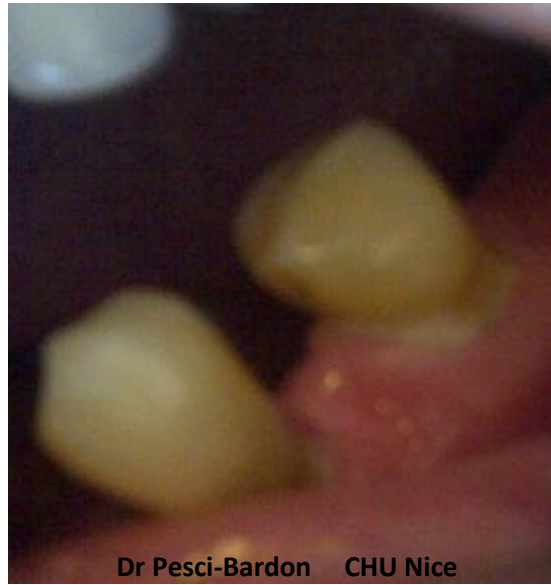


Cas 36 : Monsieur F.K 62 ans (collection Dr Pesci-Bardon Catherine)



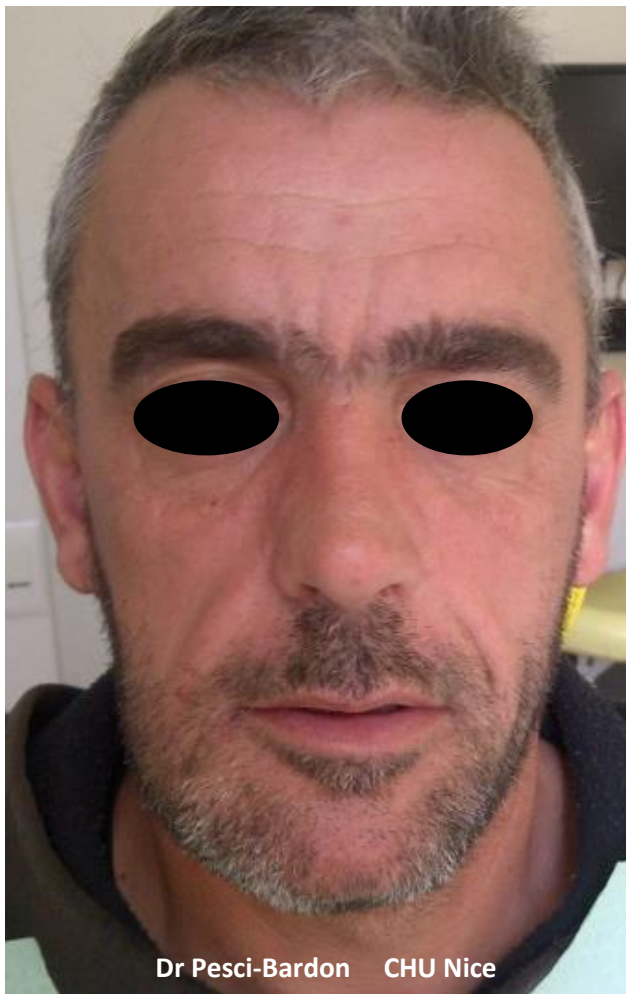

Dr Pesci-Bardon CHU Nice

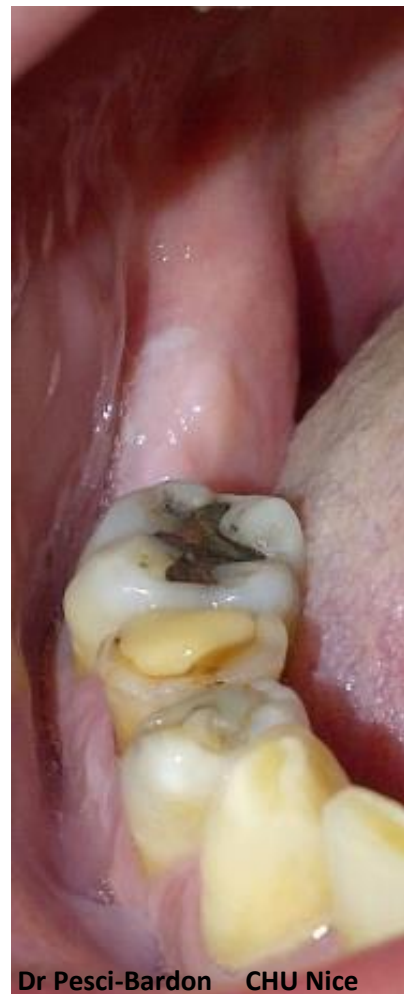

Dr Pesci-Bardon CHU Nice

Cas 37 : Monsieur B.L 42ans (collection Dr Pesci-Bardon Catherine)

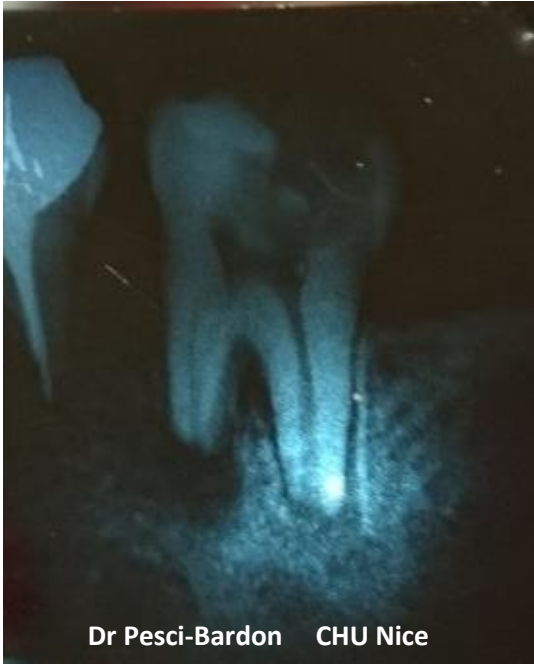
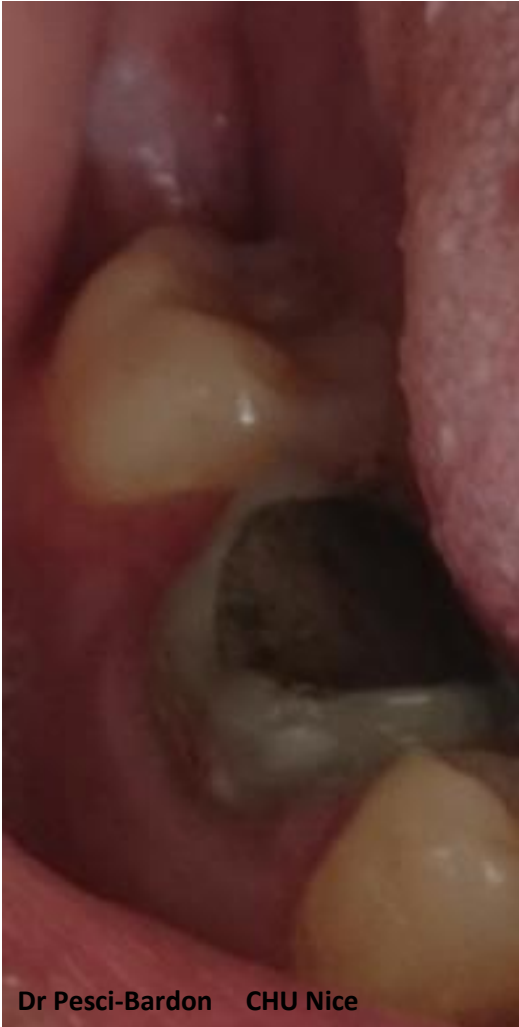
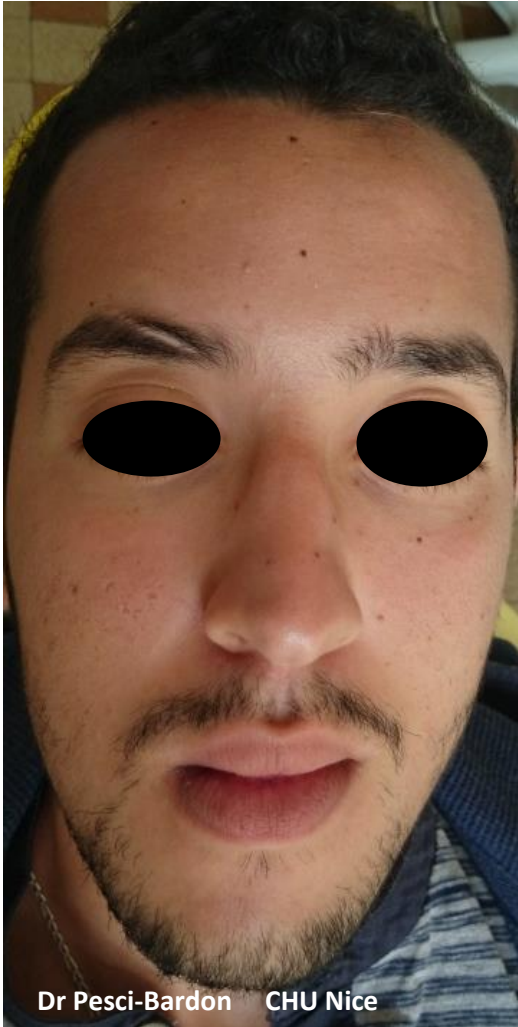Dr Pesci-Bardon CHU Nice

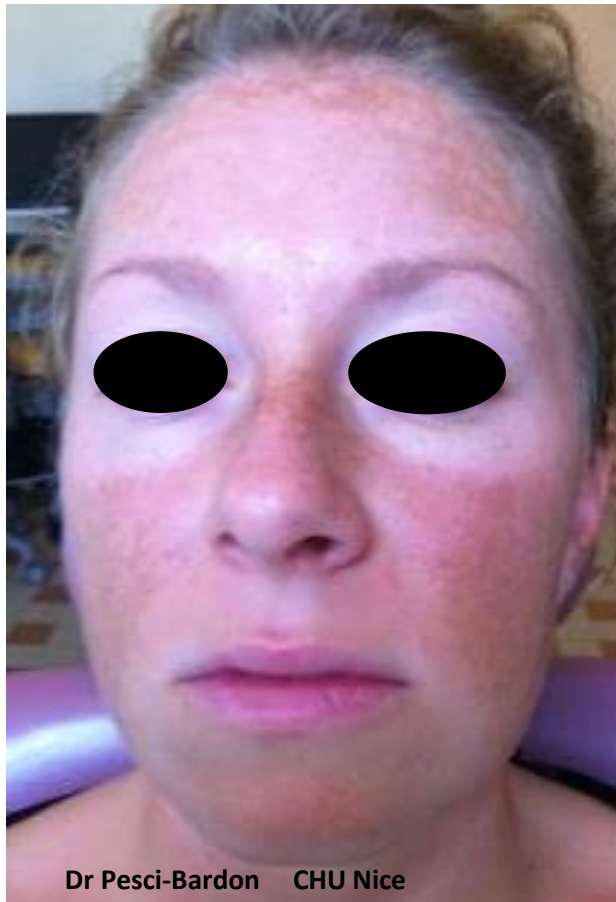

Dr Pesci-Bardon CHU Nice

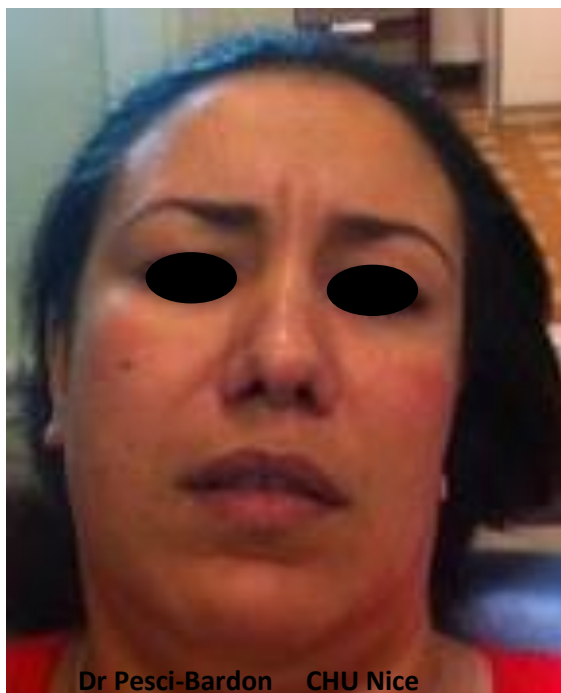Cas 38 : Monsieur O.N 32 ans (collection Dr Pesci-Bardon Catherine)



Cas 39 : Madame F.L 28 ans (collection Dr Pesci-Bardon Catherine)

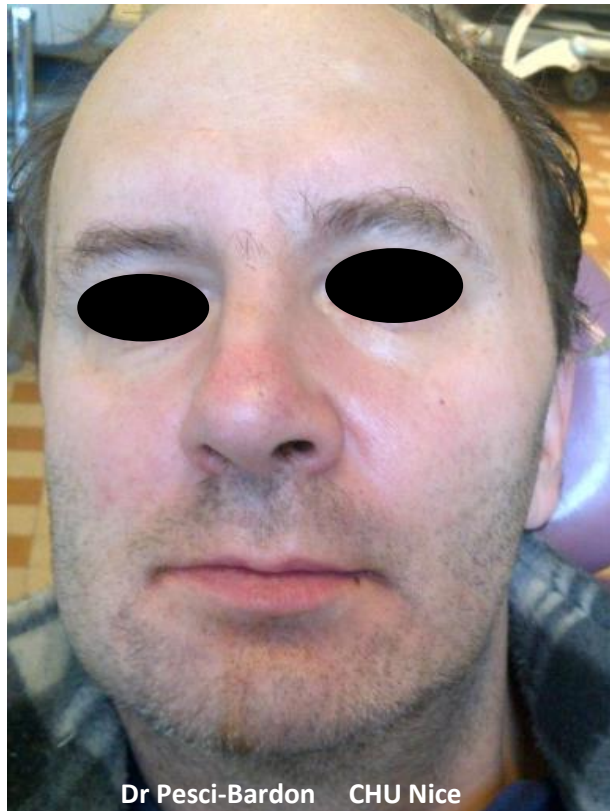

Cas 40 : Madame G.M 31ans (collection Dr Pesci-Bardon Catherine)

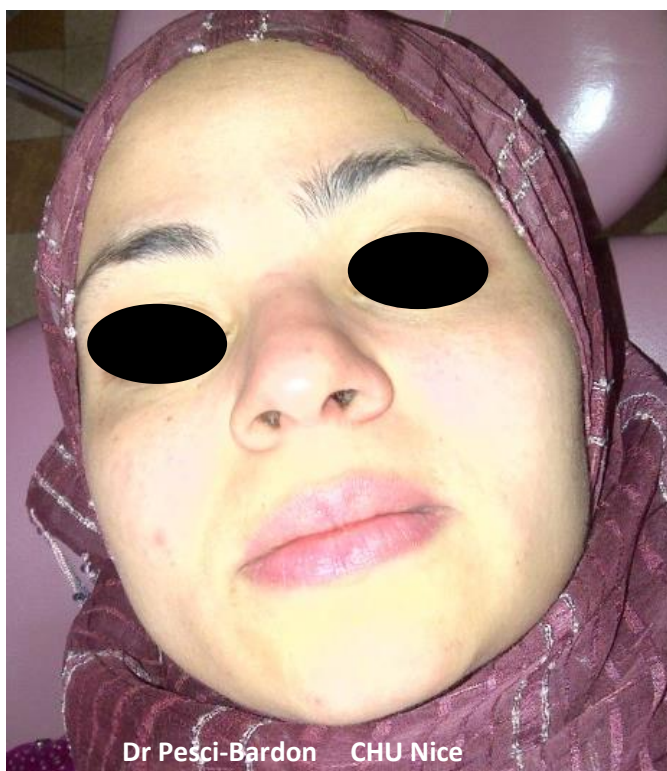



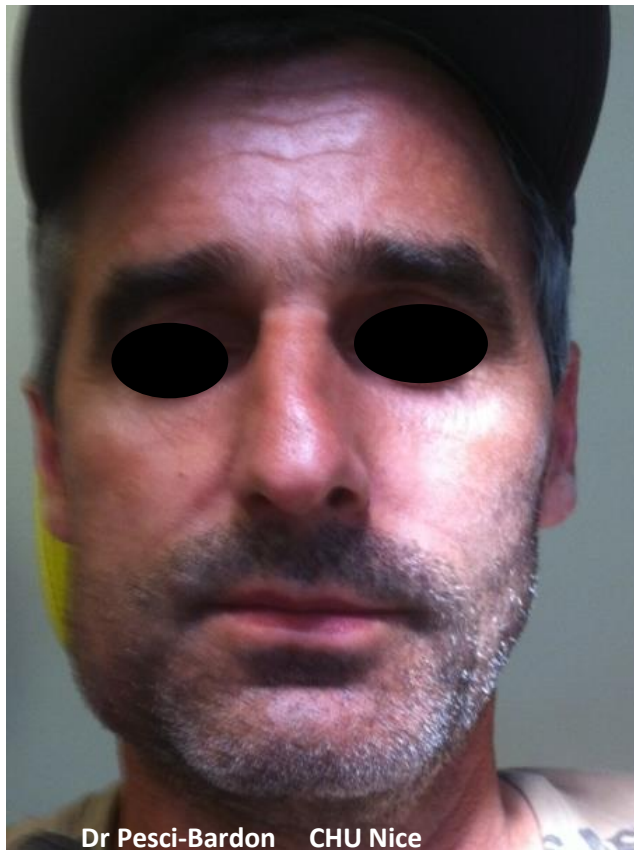Cas 41 : Monsieur Y.D 39ans (collection Dr Pesci-Bardon Catherine)



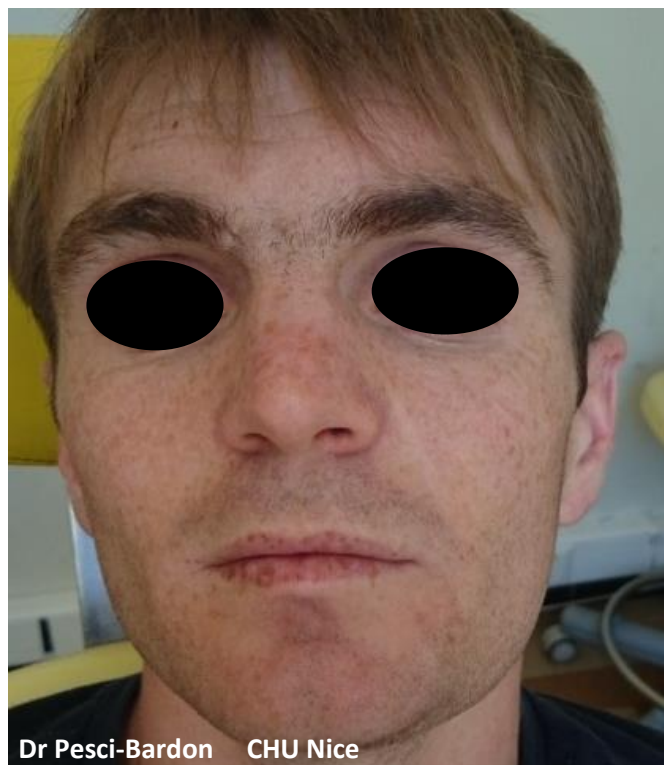Cas 42 : Madame B.S 25 ans (collection Dr Pesci-Bardon Catherine)



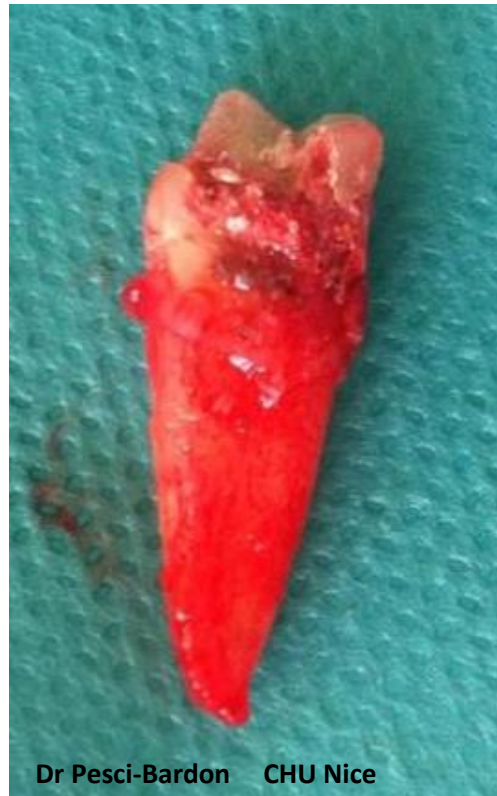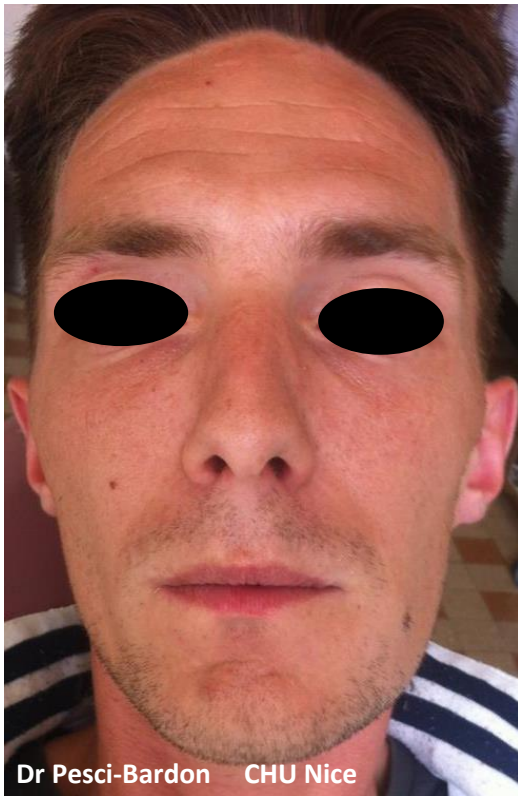Cas 43 : Monsieur D.F 41 ans (collection Dr Pesci-Bardon Catherine)



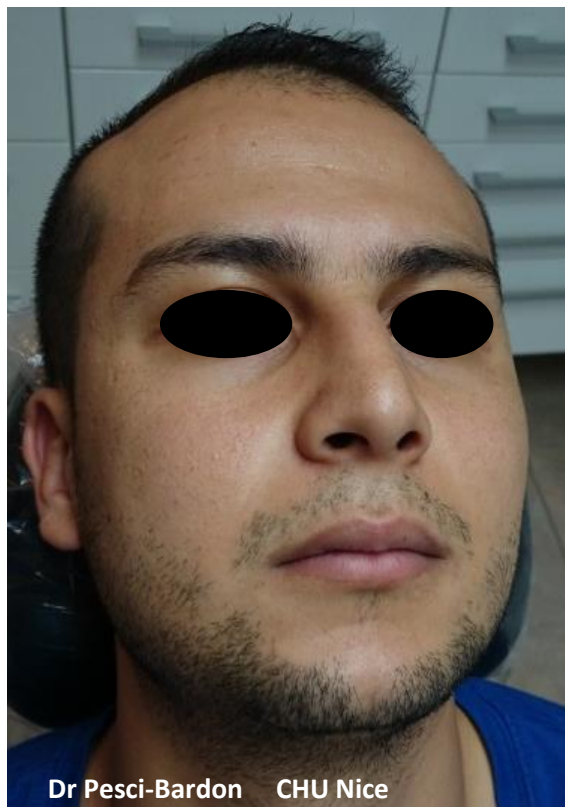Cas 44 : Monsieur V.P 29ans (collection Dr Pesci-Bardon Catherine)



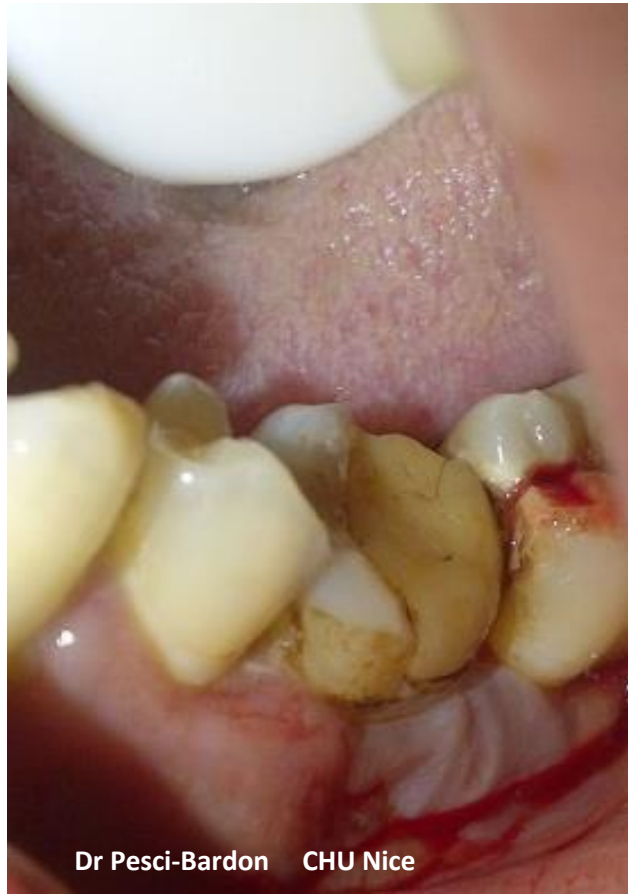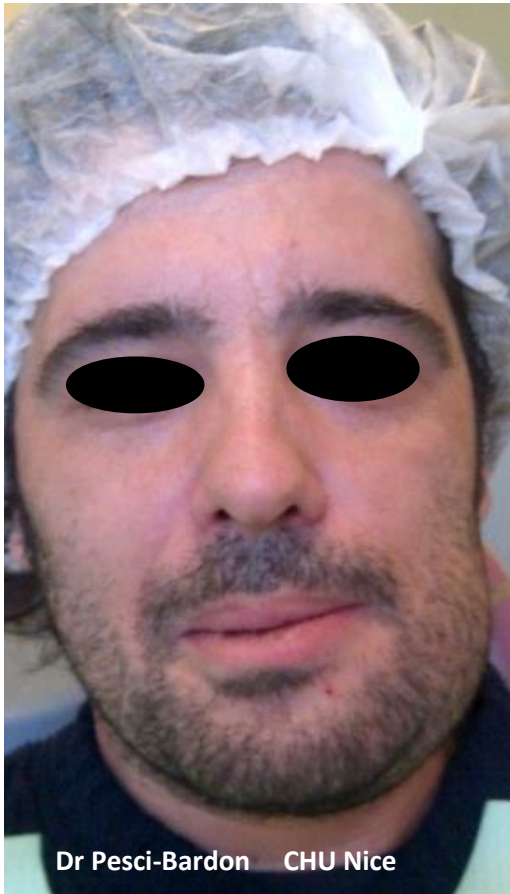Cas 45 : Monsieur A.S 29 ans (collection Dr Pesci-Bardon Catherine)



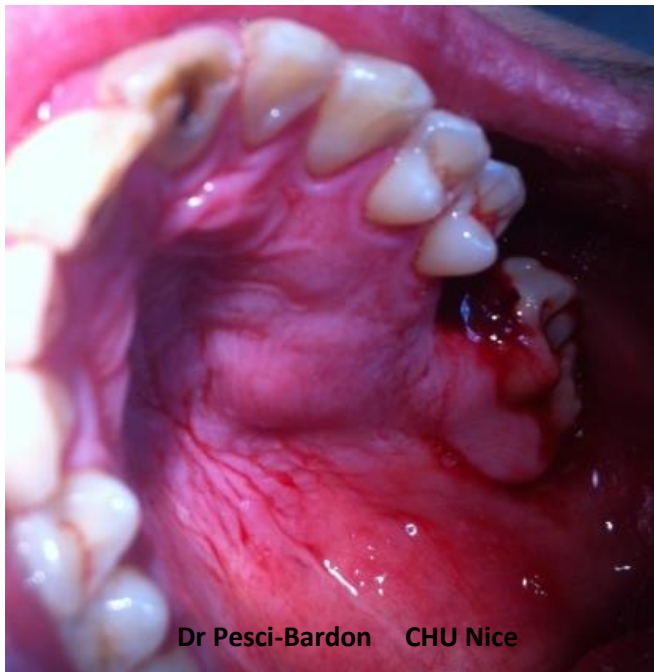Cas 46 : Monsieur R.M 24 ans (collection Dr Pesci-Bardon Catherine)

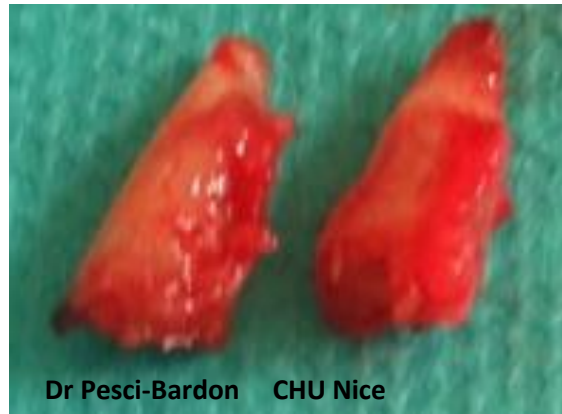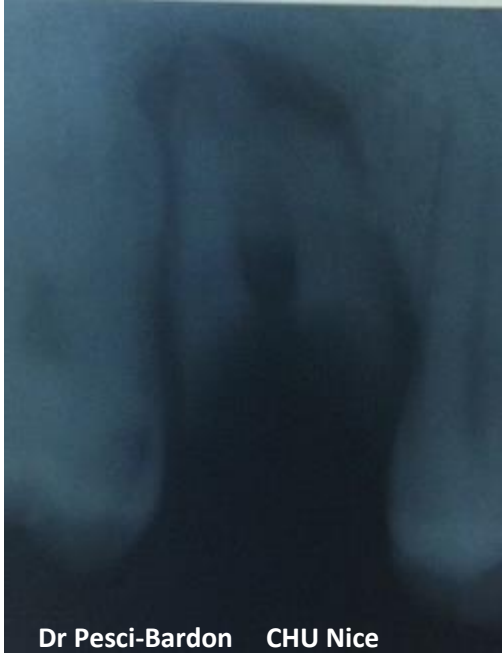


Cas 47 : Monsieur E.O 32 ans (collection Dr Pesci-Bardon Catherine)

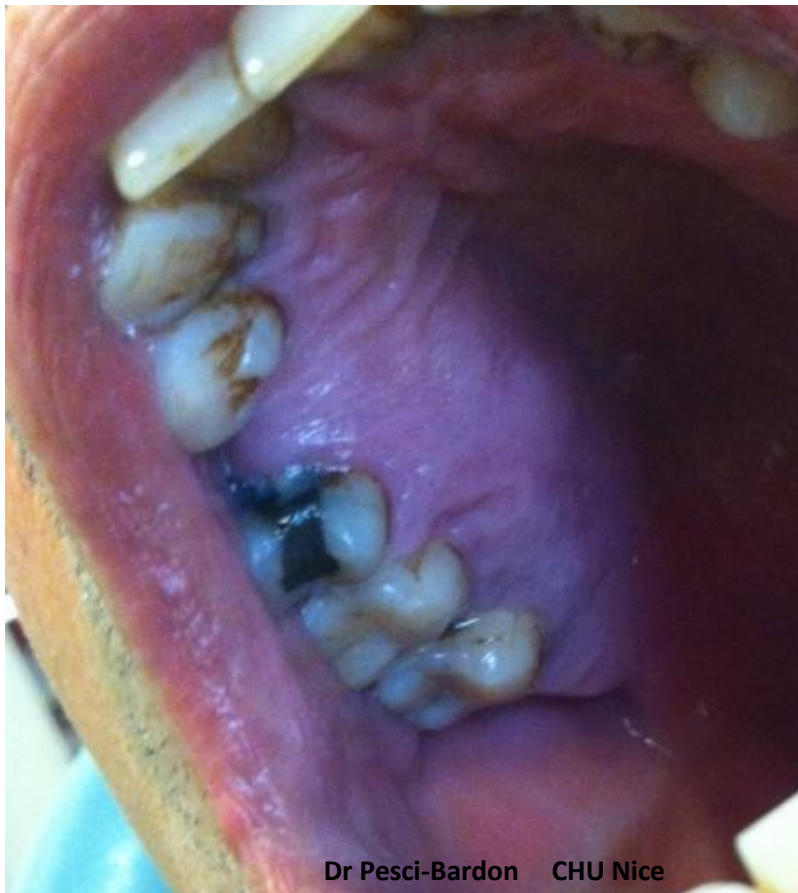

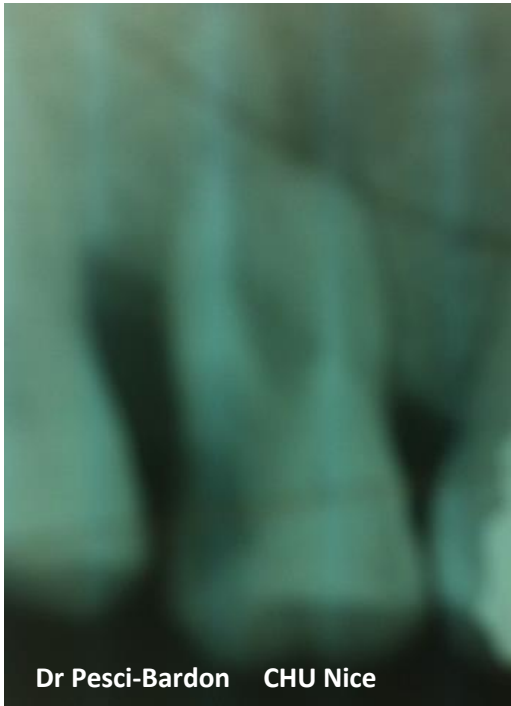Cas 48 : Monsieur J.C 24 ans (collection Dr Pesci-Bardon Catherine)



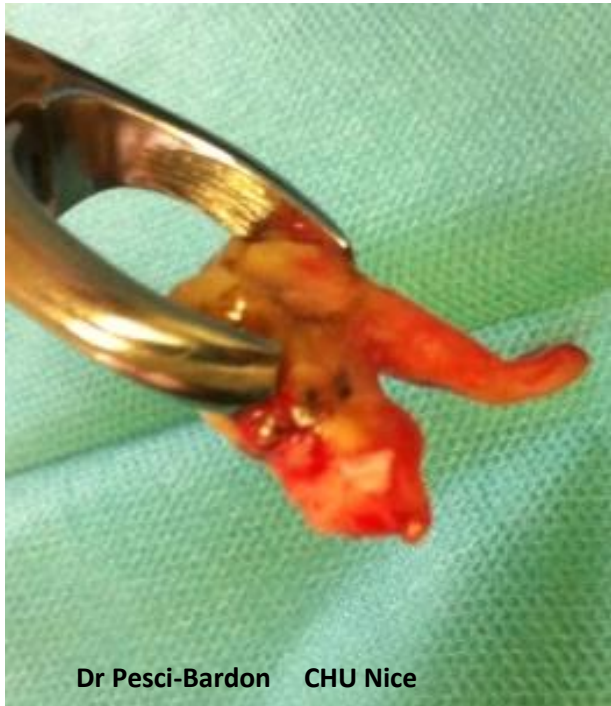

Cas 49 : Monsieur R. A 48 ans (collection Dr Pesci-Bardon Catherine)



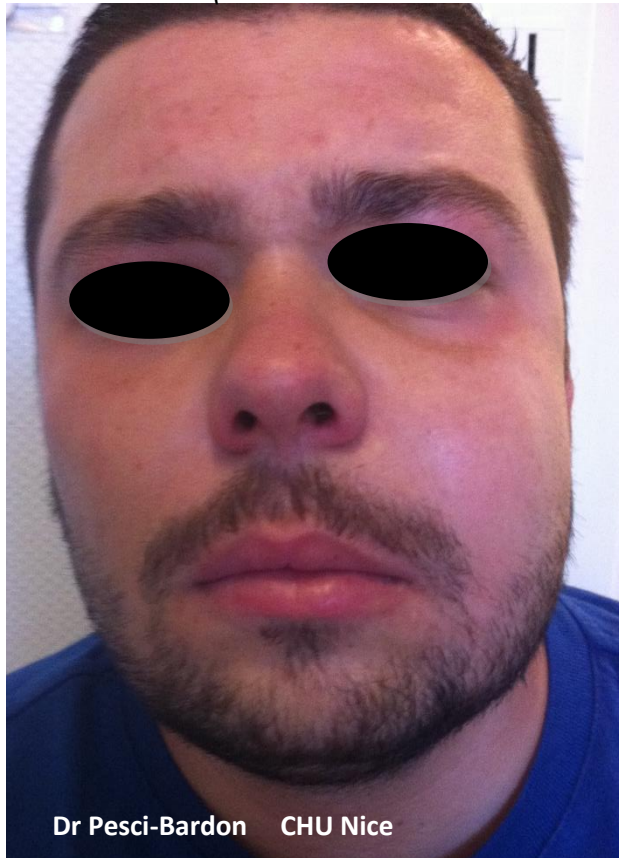

Dr Pesci-Bardon CHU Nice

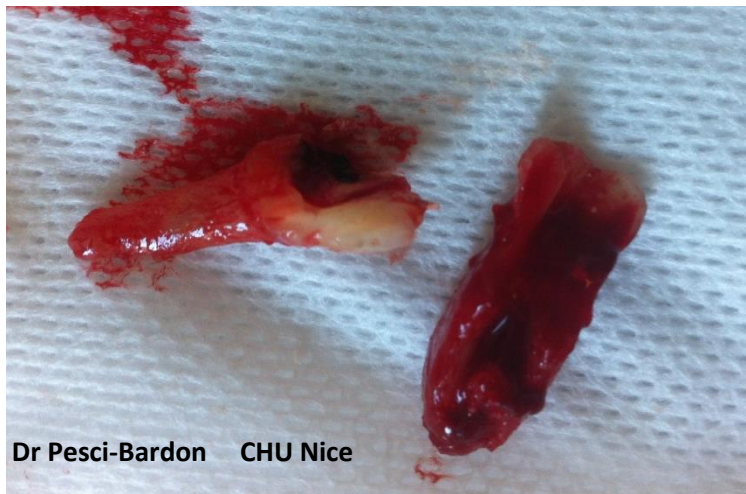
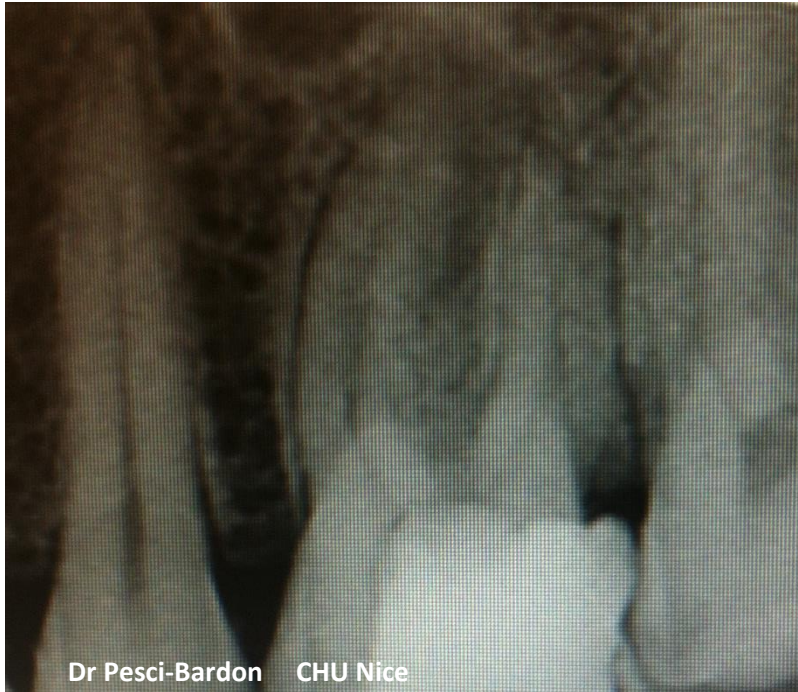
Dr Pesci-Bardon CHU Nice

Cas 50 : Monsieur A.M 31 ans (collection Dr Pesci-Bardon Catherine)



Dr Pesci-Bardon CHU Nice





## Approbation – Improbation

Les opinions émises par les dissertations présentées, doivent être considérées comme propres à leurs auteurs, sans aucune approbation ou improbation de la Faculté de Chirurgie dentaire (1).

Lu et approuvé,

Vu,  
Nice, le

Le Président du jury,

Le Doyen de la Faculté de  
Chirurgie Dentaire de l'UNS

Professeur Laurence LUPI-PEGURIER

Professeur Armelle MANIERE

(1) Les exemplaires destinés à la bibliothèque doivent être obligatoirement signés par le Doyen et par le Président du Jury.



## *Serment d'Hippocrate*

*En présence des Maîtres de cette Faculté, de mes chers condisciples, devant l'effigie d'Hippocrate,*

*Je promets et je jure, au nom de l'Être Suprême, d'être fidèle aux lois*

*de l'Honneur et de la probité dans l'exercice de La Médecine Dentaire.*

*Je donnerai mes soins gratuits à l'indigent et n'exigerai jamais un salaire au-dessus de mon travail, je ne participerai à aucun partage clandestin d'honoraires.*

*Admis dans l'intérieur des maisons, mes yeux ne verront pas ce qui se passe, ma langue taira les secrets qui me seront confiés et mon état ne servira pas à corrompre les mœurs ni à favoriser le crime.*

*Je ne permettrai pas que des considérations de religion, de nation, de race, de parti ou de classe sociale viennent s'interposer entre mon Devoir et mon patient.*

**Elodie CARLOT**

**ETUDE CLINIQUE D'UNE NOUVELLE APPROCHE  
THERAPEUTIQUE DES CELLULITES CERVICO-FACIALES : A  
PROPOS DE 50 CAS**

**Thèse** : Chirurgie Dentaire, Nice, 2014, n°42-57-14-19

**Directeur de thèse** : PESCI-BARDON Catherine

**Mots-clés** : cellulites cervico-faciales, antibiothérapie, traitement « à chaud », avulsions

**Résumé**:

L'odontologiste est confronté dans sa pratique quotidienne à la gestion de différentes urgences. Parmi elles, les cellulites cervico-faciales d'origine dentaire sont sans nul doute les plus dangereuses. Ce sont des infections de la face et du cou fortement extensives, qui si elles ne sont pas traitées à temps mettent en jeu le pronostic vital.

Le but de ce travail est d'évaluer une nouvelle approche thérapeutique de ce type d'infections.

Notre étude prospective a porté sur 50 cas de cellulites cervico-faciales d'origine dentaire collectés entre septembre 2013 et septembre 2014. La prise en charge thérapeutique consistait dans la grande majorité des cas à l'avulsion « à chaud » de la dent causale, suivie d'une antibiothérapie de 7 jours.

Cette nouvelle approche thérapeutique visant à éliminer l'étiologie de l'infection le plus précocement possible permet une prise en charge rapide et efficace, et donc la disparation des symptômes cliniques en moyenne en 48 heures, et ainsi l'éradication définitive de l'infection. Elle revêt un caractère intéressant en ce sens qu'elle procure un soulagement rapide de la douleur et un amendement des signes cliniques dans les 48 heures. Elle présente de plus, un intérêt certain en terme de santé publique, en réduisant le temps de prise d'antibiotiques (7 jours versus 14 jours pour la méthode habituellement appliquée qui consiste à « refroidir » la lésion avant toute intervention clinique).

Cette optique « écologique » ouvre une nouvelle voie sur le traitement de ces affections, en bousculant les règles établies.

**Adresse de l'auteur** : 43, boulevard Gorbella, Les jardins de Gorbella, 06100 Nice