



HAL
open science

Évaluation volumétrique du prélèvement osseux rétro-molaire après examen tomодensitométrique, à l'aide du logiciel EasyGuide®

Guillaume Böcker

► **To cite this version:**

Guillaume Böcker. Évaluation volumétrique du prélèvement osseux rétro-molaire après examen tomодensitométrique, à l'aide du logiciel EasyGuide®. Chirurgie. 2015. dumas-01169939

HAL Id: dumas-01169939

<https://dumas.ccsd.cnrs.fr/dumas-01169939>

Submitted on 30 Jun 2015

HAL is a multi-disciplinary open access archive for the deposit and dissemination of scientific research documents, whether they are published or not. The documents may come from teaching and research institutions in France or abroad, or from public or private research centers.

L'archive ouverte pluridisciplinaire **HAL**, est destinée au dépôt et à la diffusion de documents scientifiques de niveau recherche, publiés ou non, émanant des établissements d'enseignement et de recherche français ou étrangers, des laboratoires publics ou privés.

Université de Bordeaux
Collège des Sciences de Santé
UFR des Sciences Odontologiques

Année 2015

N°50

Thèse pour l'obtention du
DIPLOME d'ETAT de DOCTEUR EN CHIRURGIE DENTAIRE

Présentée et soutenue publiquement
Par Guillaume BÖCKER
Né le 28/11/1988 à Saint-Michel (16)
Le 22 juin 2015

**Evaluation volumétrique du prélèvement osseux
rétro-molaire après examen tomодensitométrique,
à l'aide du logiciel EasyGuide®**

Directeur de thèse
Dr Cyril SEDARAT

Membres du Jury

Président	Mme V. DUPUIS	Professeur des Universités
Directeur	M. C. SEDARAT	Maître de Conférences des Universités
Rapporteur	M. B. ELLA NGUEMA	Maître de Conférences des Universités
Assesseur	M. E. D'INCAU	Maître de Conférences des Universités

UNIVERSITE DE BORDEAUX

Président	M.	Manuel TUNON de LARA
Directeur de Collège des Sciences de la Santé	M.	Jean-Luc PELLEGRIN

COLLEGE DES SCIENCES DE LA SANTE UNITE DE FORMATION ET DE RECHERCHE DES SCIENCES ODONTOLOGIQUES

Directrice	Mme	Caroline BERTRAND	58-02
Directrice Adjointe – Chargée de la Formation initiale	Mme	Dominique ORIEZ	58-01
Directeur Adjoint – Chargé de la Recherche	M.	Jean-Christophe FRICAIN	57-02
Directeur Adjoint – Chargé des Relations Internationales	M.	Jean-François LASSERRE	58-02

ENSEIGNANTS DE L'UFR

PROFESSEURS DES UNIVERSITES

Mme	Caroline	BERTRAND	Prothèse dentaire	58-02
Mme	Marie-José	BOILEAU	Orthopédie dento-faciale	56-02
Mme	Véronique	DUPUIS	Prothèse dentaire	58-02
M.	Jean-Christophe	FRICAIN	Chirurgie buccale – Pathologie et thérapeutique	57-02

MAITRES DE CONFERENCES DES UNIVERSITES

Mme	Elise	ARRIVÉ	Prévention épidémiologie – Economie de la santé – Odontologie légale	56-03
Mme	Cécile	BADET	Sciences biologiques	57-03
M.	Etienne	BARDINET	Orthopédie dento-faciale	56-02
M.	Michel	BARTALA	Prothèse dentaire	58-02
M.	Cédric	BAZERT	Orthopédie dento-faciale	56-02
M.	Jean-Pierre	BLANCHARD	Prothèse dentaire	58-02
M.	Christophe	BOU	Prévention épidémiologie – Economie de la santé – Odontologie légale	56-03
Mme	Sylvie	BRUNET	Chirurgie buccale – Pathologie et thérapeutique	57-02
M.	Sylvain	CATROS	Chirurgie buccale – Pathologie et thérapeutique	57-02
M.	Stéphane	CHAPENOIRE	Sciences anatomiques et physiologiques	58-03
M.	Jacques	COLAT PARROS	Sciences anatomiques et physiologiques	58-03
M.	Reynald	DA COSTA NOBLE	Parodontologie	57-01
M.	François	DARQUE	Orthopédie dento-faciale	56-02
M.	François	DE BRONDEAU	Orthopédie dento-faciale	56-02
M.	Yves	DELBOS	Odontologie pédiatrique	56-01
M.	Raphael	DEVILLARD	Odontologie conservatrice- Endodontie	58-01
M.	Emmanuel	D'INCAU	Prothèse dentaire	58-02
M.	Bruno	ELLA NGUEMA	Sciences anatomiques et physiologiques	58-03
M.	Dominique	GILLET	Odontologie conservatrice – Endodontie	58-01

M.	Jean-François	LASSERRE	Prothèse dentaire	58-02
M.	Yves	LAUVERJAT	Parodontologie	57-01
Mme	Odile	LAVIOLE	Prothèse dentaire	58-02
M.	Jean-Marie	MARTEAU	Chirurgie buccale – Pathologie et thérapeutique	57-02
Mme	Javotte	NANCY	Odontologie pédiatrique	56-01
Mme	Dominique	ORIEZ	Odontologie conservatrice – Endodontie	58-01
M.	Jean-François	PELI	Odontologie conservatrice – Endodontie	58-01
M.	Philippe	POISSON	Prévention épidémiologie – Economie de la santé – Odontologie légale	56-03
M.	Patrick	ROUAS	Odontologie pédiatrique	56-01
M.	Johan	SAMOT	Sciences biologiques	57-03
Mme	Maud	SAMPEUR	Orthopédie dento-faciale	56-02
M.	Cyril	SEDARAT	Parodontologie	57-01
Mme	Noélie	THEBAUD	Sciences biologiques	57-03
M.	Eric	VACHEY	Odontologie conservatrice – Endodontie	58-01

ASSISTANTS

Mme	Audrey	AUSSEL	Sciences biologiques	57-03
M.	Terence	BARSBY	Odontologie conservatrice – Endodontie	58-01
Mme	Aurélie	BARSBY-EL- KHODER	Prothèse dentaire	58-02
M.	Julien	BROTHIER	Prothèse dentaire	58-02
M.	Mathieu	CLINKEMAILLIE	Prothèse dentaire	58-02
M.	Mathieu	CONTREPOIS	Prothèse dentaire	58-02
M.	Guillaume	CRESTE	Prothèse dentaire	58-02
Mme	Clarisse	DE OLIVEIRA	Orthopédie dento-faciale	56-02
Mme	Hélène	DENOST	Prévention épidémiologie – Economie de la santé – Odontologie légale	56-03
M.	Guillaume	FENOUL	Odontologie conservatrice – Endodontie	58-01
Mme	Elsa	GAROT	Odontologie pédiatrique	56-01
M.	Nicolas	GLOCK	Sciences anatomiques et physiologiques	58-03
Mme	Sandrine	GROS	Orthopédie dento-faciale	56-02
Mme	Olivia	KEROUREDAN	Odontologie conservatrice – Endodontie	58-02
Mme	Alice	LE NIR	Sciences anatomiques et physiologiques	58-03
Mme	Karine	LEVET	Prévention épidémiologie – Economie de la santé – Odontologie légale	56-03
M.	Alexandre	MARILLAS	Odontologie conservatrice – Endodontie	58-01
M.	Matthieu	MEYER	Chirurgie buccale – Pathologie et thérapeutique	57-02
Mme	Darrène	NGUYEN	Sciences biologiques	57-03
Mme	Virginie	PANNEREC	Chirurgie buccale – Pathologie et thérapeutique	57-02
Mme	Chloé	PELOURDE	Orthopédie dento-faciale	56-02
Mme	Candice	PEYRAUD	Odontologie pédiatrique	56-01
M.	Jean-Philippe	PIA	Prothèse dentaire	58-02
M.	Mathieu	PITZ	Parodontologie	57-01
M.	Clément	RIVES	Odontologie conservatrice – Endodontie	58-01
M.	François	VIGOUROUX	Parodontologie	57-01

Remerciements

A notre Présidente de thèse

Madame le Professeur Véronique DUPUIS

Professeur des Universités – Praticien Hospitalier

Sous-section Prothèse – 58-02

*Je vous remercie de me faire l'honneur de présider ce jury.
Votre grande expérience dans le domaine de la prothèse aura été source de nombreux conseils en clinique.*

A notre Directeur de thèse

Monsieur le Docteur Cyril SEDARAT

Maître de Conférences des Universités – Praticien Hospitalier

Sous-section Parodontologie – 57-01

*Je tiens à vous remercier chaleureusement de m'avoir proposé ce sujet puis encadré tout au long de son avancée.
Ce fût un réel plaisir de vous côtoyer en clinique pendant ces deux années passées à Xavier Arnozan. Votre grand savoir, votre disponibilité et votre légendaire courtoisie ont toujours été indéfectibles.*

A notre Rapporteur de thèse

Monsieur le Docteur Bruno ELLA NGUEMA

Maître de Conférences des Universités – Praticien Hospitalier

Sous-section Sciences anatomiques et physiologiques – 58-03

Je vous remercie d'avoir été le rapporteur de ma thèse.

Je n'ai malheureusement pas eu l'occasion d'être encadré par vous en clinique, j'ai toutefois pu assister à vos cours où vous partagez vos connaissances impressionnantes en anatomie.

A notre Assesseur

Monsieur le Docteur Emmanuel Emmanuel D'INCAU

Maître de Conférences des Universités – Praticien Hospitalier

Sous-section Prothèse dentaire – 58-02

Je vous remercie d'avoir accepté de participer à ce jury. Ce fût un réel plaisir de travailler en clinique avec vous, en pouvant partager votre vision de l'odontologie, entre pragmatisme et efficacité. Votre présence à notre remise de diplômes fût également très sympathique.

Au Docteur Hauret

Je vous remercie de m'avoir gracieusement fourni les documents radiologiques nécessaires à ce travail.

A la société Keystone Dental

Et particulièrement à Daniel Legros, son responsable régional. Je vous remercie de nous avoir fourni le logiciel nécessaire à ce travail et très chaleureusement accueilli chez vous pour nous présenter le logiciel.

Je tiens aussi à remercier le Professeur David, le Docteur Marret, le Docteur Samot, le Docteur Marteau, le Docteur Verdalle qui m'ont énormément appris en clinique en restant toujours très agréables et pédagogues.

Sommaire

I)	Introduction.....	8
1)	La place et les spécificités des prélèvements d'origine rétro-molaire dans les reconstructions osseuses pré et péri-implantaires.....	9
2)	Méthode de quantification du volume de prélèvement rétro-molaire à l'aide de logiciels d'analyse.....	11
II)	Matériel et méthode	14
1)	Définition des critères d'inclusion et sélection des scanners	14
2)	Analyse volumétrique des scanners à l'aide du logiciel d'analyse radio.....	15
2.1)	Description des fonctionnalités du logiciel utilisées.	15
2.2)	Description de la méthode.....	17
2.2.1)	Détermination de la limite apicale	19
2.2.2)	Détermination de la limite mésiale	20
2.2.3)	Détermination de la limite distale.....	21
2.2.4)	Détermination de la limite coronaire.....	22
2.2.5)	Détermination de l'épaisseur de prélèvement	23
2.2.6)	Détermination du volume	23
III)	Présentation des résultats	25
IV)	Discussion.....	26
V)	Conclusion.....	29
VI)	Liste des figures.....	30
VII)	Liste des schémas.....	31
VIII)	Bibliographie	32

I) Introduction

Le traitement implantaire est actuellement une des techniques de référence dans le traitement d'un édentement¹.

Des études à long terme ont permis de montrer des taux de survie élevés de l'ordre de 93,3 à 100%²³⁴⁵.

Cependant l'insertion d'implants en position optimale d'un point de vue prothétique exige un volume osseux suffisant, pour permettre d'avoir une longueur et un diamètre suffisant de l'implant, et ceci en respectant les structures anatomiques. Certains auteurs ont montré qu'il fallait au minimum 1mm de largeur d'os vestibulaire et linguale à la surface de l'implant pour assurer sa pérennité⁶.

Dans certains cas, pour des raisons locales (extractions, épisode infectieux, parodontite...) ou générales (pathologies systémiques (diabète), lyse osseuse physiologique liée à l'âge), le volume osseux minimum requis sur le site implantaire n'est pas présent.

En partant de ce constat deux solutions sont envisageables : abandonner la solution implantaire ou recourir à des techniques de chirurgies reconstructrices.

Ces techniques pourront être la régénération osseuse guidée⁷⁸⁹¹⁰¹¹¹²¹³¹⁴¹⁵, l'expansion crestale¹⁶¹⁷¹⁸¹⁹²⁰²¹²²²³²⁴²⁵²⁶²⁷²⁸²⁹, la distraction alvéolaire³⁰³¹³²³³³⁴, l'ostéotomie segmentaire³⁵³⁶³⁷, ou la greffe d'apposition³⁸³⁹⁴⁰⁴¹⁴²⁴³⁴⁴.

Ces techniques peuvent impliquer l'utilisation d'un matériau de comblement ou de reconstruction crestale.

Le matériau utilisé pourra être de l'os autogène, de l'os allogène⁴⁵⁴⁶⁴⁷, les matériaux de comblement d'origine animale déprotéinés et lyophilisés⁴⁸ ou un matériau de substitution synthétique⁴⁹⁵⁰⁵¹.

Parmi ces matériaux, la technique de référence reste l'os autogène⁵²⁵³.

Si tous ces matériaux possèdent des propriétés d'ostéoconduction, seul l'os autogène possède des propriétés ostéoinductrices⁵⁴.

L'os autogène pourra être prélevé en fonction des cas et impératifs au niveau intra ou extra oral, les sites intra-oraux étant préférés pour des reconstitutions de faible à moyenne étendue, les sites extra-oraux le sont pour des reconstitutions de grande étendue. Les types d'os obtenus étant variables en fonction des sites de prélèvement.

Au niveau intra-oral il s'agit de la zone rétro molaire ⁵⁵⁵⁶⁵⁷⁵⁸⁵⁹⁶⁰⁶¹ ou de la symphyse mandibulaire ⁶²⁶³.

Au niveau extra oral les principaux sites sont l'os pariétal ⁶⁴, l'os tibial ⁶⁵ et la crête iliaque ⁶⁶⁶⁷⁶⁸

L'évaluation pré opératoire du défaut osseux, son volume et sa morphologie va guider le chirurgien dans la décision du geste opératoire et dans le choix du site et de la quantité d'os à prélever, il est donc indispensable de prévoir le volume osseux qu'il sera possible de prélever.

Cette analyse est actuellement faite en combinant une analyse clinique et une analyse radiologique (tomographie ou scanner).

Cependant à l'heure actuelle aucun moyen de quantification n'existe pour évaluer avec exactitude le volume et la dimension du greffon, et guider le geste chirurgical.

L'essor des techniques informatiques a permis depuis quelques années l'apparition d'un outil dédié aux chirurgiens dentistes, il s'agit des logiciels d'assistance à la pose d'implants ⁶⁹. Ces logiciels, parmi lesquels existe le logiciel « EasyGuide », permettent d'apporter des éléments au praticien, tant lors de l'analyse pré opératoire que lors de l'acte lui même.

Cependant aucun de ces logiciels n'est actuellement prévu pour apporter une aide à l'évaluation pré-opératoire de la quantité d'os à prélever au niveau du site rétro molaire.

Dans un premier temps, un rappel des techniques reconstructrices osseuses sera effectué, puis les spécificités du greffon rétro molaire seront présentées et enfin nous verrons l'intérêt des logiciels d'assistance à la pose d'implants, surtout le logiciel « EasyGuide ». Nous verrons ensuite la méthodologie établie pour déterminer le volume osseux à partir des coupes tomographiques, ainsi que les résultats. Enfin nous discuterons des intérêts et des limites de cette méthode.

1) La place et les spécificités des prélèvements d'origine rétro-molaire dans les reconstructions osseuses pré et péri-implantaires.

L'implantologiste utilisera de préférence les sites intra oraux pour les défauts de faible à moyenne étendue.

Les prélèvements intra-oraux concernent la zone rétro molaire et la zone de la symphyse mandibulaire principalement, d'autres sites de prélèvement tels que les tubérosités maxillaires ⁷⁰, l'os malaire ⁷¹ ou encore les tori mandibulaires ⁷².

Tout d'abord, leur localisation anatomique permet la proximité des sites donneurs et des sites receveurs, réduisant la durée de l'intervention chirurgicale et améliorant le confort des patients, la morbidité étant également réduite par rapport aux prélèvements extra-oraux ⁷³⁷⁴.

Ils présentent une origine embryologique commune avec le site receveur, à savoir membraneuse, avec une plus faible résorption par rapport à un os enchondral ⁷⁵.

De plus il est acquis que pour augmenter les chances de succès de l'intervention, le temps entre le prélèvement et la mise en place du greffon doit être le plus court possible et donc cet aspect plaide pour une localisation intra orale du prélèvement osseux.

Ils sont relativement faciles à mettre en œuvre, et sont réalisables en ambulatoire, sous anesthésie locale ou sous neuroleptanalgie.

Le bloc osseux obtenu est principalement corticalisé, de l'os spongieux pouvant être obtenu selon la profondeur du prélèvement. Le tissu cortical permet d'assurer la résistance mécanique aux contraintes imposées par les implants, il présente également moins de résorption qu'un os spongieux, ainsi qu'un taux plus élevé de protéines morphogéniques (BMP essentielles à la néo-formation osseuse) ⁷⁶. Le tissu spongieux quant à lui est plus riche en cellules et en éléments vasculo-nerveux, permettant une revascularisation des remaniements osseux plus rapides ⁷⁷.

Les prélèvements au niveau rétro molaire et symphysaires sont considérés comme sûrs et efficaces, les résultats étant prédictibles et reproductibles ⁷⁸⁷⁹.

Néanmoins, le site rétro-molaire reste le site de choix.

Les prélèvements symphysaires présenteraient des complications dans 67% des cas, qui persistent à six mois dans 20% des cas ⁸⁰. Les prélèvements rétro molaires présenteraient eux des complications dans 13% des cas, totalement résolues six mois plus tard ⁸¹⁸²⁸³.

Il est à noter des risques de complication possibles ⁸⁴ tels que :

- une lésion du nerf alvéolaire inférieur et du nerf lingual
- un trismus post-opératoire
- une lésion de l'artère faciale

- une fracture de l'angle mandibulaire
- une absence de consolidation ou une infection et nécrose du greffon.

Le prélèvement dans le site rétro-molaire n'engendre aucun préjudice esthétique à long terme, en effet aucune cicatrice n'est visible⁸⁵.

Il est à noter que le site rétro-molaire est un choix particulièrement intéressant lorsque la troisième molaire est absente et que peu de volume d'os est nécessaire, c'est-à-dire pour des reconstructions jusqu'à trois dents⁸⁶. Cette région permet d'obtenir un greffon plus large et plus long par rapport à la symphyse mentonnière mais moins profond que celui-ci, ceci étant limité par le nerf alvéolaire inférieur. Sa taille est en moyenne de 10 à 15mm/40mm⁸⁷. Un prélèvement bilatéral peut être envisagé.

La réussite de la greffe nécessite que l'adaptation du greffon au site receveur soit parfaite, ainsi que celui-ci soit totalement immobilisé pendant la période de cicatrisation⁸⁸.

Une faible ouverture buccale augmentera les difficultés de l'abord chirurgical⁸⁹.

Le choix du site dépendra:

- de l'anatomie du patient (la présence de dents de sagesse peut diminuer la quantité d'os prélevable en rétro molaire, une grande hauteur et épaisseur mentonnière augmentera la quantité d'os prélevable au niveau symphysaire⁹⁰)
- de la situation du nerf alvéolaire inférieur
- de l'ouverture buccale du patient
- du volume osseux nécessaire et disponible

Les critères médicaux et médicaux-légaux dont il faut tenir compte pour toute intervention de chirurgie orale doivent être exigés de manière la plus stricte possible⁹¹.

2) Méthode de quantification du volume de prélèvement rétro-molaire à l'aide de logiciels d'analyse.

L'essor des techniques informatiques a permis depuis quelques années l'apparition d'un outil dédié aux chirurgiens dentistes, il s'agit des logiciels d'assistance à la pose d'implants⁹².

Ces logiciels permettent d'apporter des éléments au praticien, tant lors de l'analyse pré-opératoire que lors de l'acte lui-même⁹³.

Les avantages du logiciel d'aide à la chirurgie sont :

- aspect médico-légal
- chirurgical (exploitation idéale du volume osseux, étude de la qualité de l'os, approche de la biomécanique implantaire)
- communication avec le patient (aspect didactique, consentement éclairé)
- économique (diminution du stock d'implants au cabinet car le praticien détermine avec précision avant la chirurgie le type d'implant souhaité)
- rapidité
- précision
- reproductibilité
- sécurité
- la chirurgie est guidée par la prothèse
- moins invasif
- moins de suites post-opératoires (absence de sutures, meilleure cicatrisation, diminution du temps d'intervention...)
- pas de nécessité d'un matériel spécialisé (un ordinateur classique est suffisant)

Les inconvénients du logiciel d'aide à la chirurgie sont :

- coût total du projet (logiciel, analyse, guide chirurgical, forage...) qui n'est pas négligeable
- nécessité de faire confiance à un système informatique
- même si la précision est grande, les possibilités d'erreurs sont présentes, par exemple en cas de mauvais positionnement du guide. Le praticien doit être rigoureux dans le protocole afin de s'assurer une précision optimale
- le volume du guide chirurgical peut entraîner une difficulté per-opératoire lorsque le patient présente une diminution de l'ouverture buccale
- le délai de traitement est plus long car il y a plus d'intermédiaires entre la réalisation de l'imagerie et le temps chirurgical

Ces logiciels d'assistance à la chirurgie implantaire devront trouver leur place en chirurgie reconstructrice pré-implantaire afin d'affiner l'analyse préopératoire et assister et sécuriser le geste du chirurgien.

Cependant aucun de ces logiciels n'est actuellement prévu pour apporter une aide à l'évaluation pré-opératoire de la quantité d'os à prélever au niveau du site rétro molaire.

L'objectif de notre étude est de proposer une méthode d'évaluation du volume osseux prélevable au niveau de la zone rétro molaire, en se servant du logiciel « EasyGuide » de Keystone Dental initialement prévu pour l'assistance à la pose d'implants⁹⁴.

L'hypothèse de recherche de ce travail est que l'utilisation de ce logiciel d'assistance à la pose d'implant va permettre une évaluation pré opératoire précise de la quantité d'os à prélever au niveau du site rétro molaire.

La méthode de travail va être l'utilisation du logiciel « EasyGuide » pour l'adapter à une évaluation pré opératoire du site rétro molaire, et ceci à partir d'une série de scanners.

II) Matériel et méthode

1) Définition des critères d'inclusion et sélection des scanners

Les images radiologiques servant à notre étude sont des images tomodensitométriques numérisées obtenues sous format DICOM, qui est le format utilisé par la plupart des fabricants de matériel d'imagerie médicale.

Ces images proviennent de données radiologiques anonymisées provenant d'examens pré-implantaires mises à notre disposition gracieusement par le Dr Hauret.

DICOM signifie Digital Imaging and Communication in Medicine, cette norme suit des directives strictes établies par le comité ISO.

Les critères d'inclusion des cas sont :

- absence de la troisième molaire
- au minimum 8 mm entre la face distale de la dernière molaire et le début de la branche montante.

Ces critères sont mis en place de façon à avoir des cas ayant un volume suffisant d'os prélevable, et ainsi permettre des mesures sur le logiciel claires et lisibles, afin d'obtenir une meilleure précision et répétabilité des relevés.

Les limites de prélèvement ont été définies de telle manière que :

- la limite mésiale du prélèvement correspond au point le plus distal de la dernière molaire auquel on ajoute 3mm de sécurité, cette distance ne faisant l'objet d'aucun consensus mais nous permet d'avoir un protocole reproductible pour nos mesures, en conservant une marge de sécurité.
- la limite distale correspond à une ligne verticale, localisée au début de la branche montante, à la fin du corps mandibulaire, cette étude portant sur le prélèvement rétro-molaire et non sur le prélèvement ramique. Ces limites sont mises en place pour notre étude afin de montrer les capacités du logiciel à évaluer un volume osseux de façon fiable et reproductible, et non pas de calculer des volumes osseux maximaux prélevables.

Cette limite est visualisée sur les coupes sagittales du logiciel par l'apparition d'un « éperon » osseux supérieur.

La limite apicale ou inférieure correspond à la projection du canal mandibulaire sur la corticale vestibulaire, auquel on ajoute 2mm de sécurité, qui est la distance de sécurité préconisée habituellement pour les poses d'implant.

La limite coronaire ou supérieure correspond au rebord osseux supérieur du corps mandibulaire, de façon à obtenir un quadrilatère, dont la forme se rapproche d'un parallélogramme.

La profondeur de prélèvement correspond à la totalité de l'épaisseur corticale vestibulaire, nous n'incluons aucune part d'os spongieux dans notre étude.

2) Analyse volumétrique des scanners à l'aide du logiciel d'analyse radio.

2.1) Description des fonctionnalités du logiciel utilisées.

Tout d'abord on sélectionne un cas à partir de l'onglet fichier et on ouvre le document DICOM.

Le logiciel se présente alors sous la forme suivante (Figure 1) :

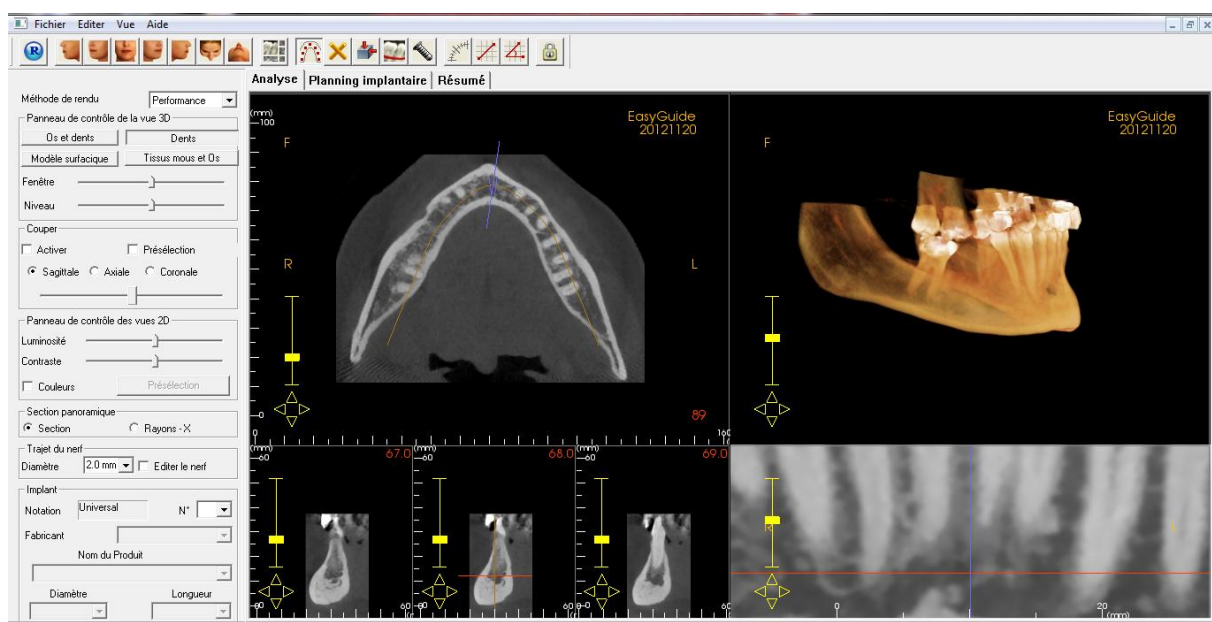


Figure 1 : Vue générale du logiciel

Pendant toutes les manipulations on reste dans l'onglet « analyse », les onglets « planning implantaire » et « résumé » n'étant pas utilisés dans notre étude.

Le mode de rendu choisi est « qualité » et on sélectionne « os et dent » afin d'avoir un meilleur rendu de nos tracés sur la vue 3D.

On peut observer que le logiciel nous permet d'avoir en simultanément quatre vues différentes :

- une coupe axiale, en haut à gauche
- trois coupes sagittales espacées d'1mm, en bas à gauche
- une vue en trois dimensions, en haut à droite
- une vue panoramique, en bas à droite

Il est à noter que chaque vue peut être zoomée, chaque coupe déplacée selon son plan, et que la visualisation 3D peut être déplacée et orientée dans tous les sens.

Les outils utilisés :

- « créer l'arc », (Figure 2) qui permet de créer un arc maxillaire sur la coupe axiale, qui suit la crête point par point. En utilisation standard du logiciel il est placé au niveau de la position idéale des dents prothétiques, dans notre étude il nous sert seulement de repère grâce aux graduations

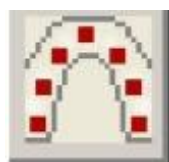

Figure 2 : Bouton créer l'arc

- « Graduation de l'arc », (Figure 3) crée des graduations sur l'arc tous les millimètres. Cette règle nous permet de positionner nos coupes sagittales par rapport aux repères anatomiques mésiaux et distaux (respectivement la dernière molaire plus 3mm et le début de la branche montante).

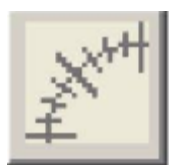

Figure 3 : Bouton graduations de l'arc

Il est à noter que la position des coupes sagittales est rappelée en haut à droite de celles-ci, ce qui nous donne un moyen de contrôler qu'il n'y a pas d'erreur lors du défilement des coupes.

- « mesure de distance » (Figure 4) qui nous permet de déterminer une distance à partir de deux points notés sur la même coupe / vue.



Figure 4 : Bouton mesure de distance

- « mesure d'angle » (Figure 5) qui permet de mesurer un angle en plaçant trois points sur la même coupe / vue, il mentionne aussi les longueurs des deux droites créées.



Figure 5 : Bouton mesure d'angle

- « créer le nerf », (Figure 6) cette fonctionnalité est normalement utilisée pour marquer le nerf alvéolaire inférieur, il s'agit d'un trait rouge qui suit le curseur de la souris, il nous permet de réaliser nos repères sur les coupes sagittales qui sont reportés sur la visualisation en 3D, rendant alors possible de mesurer notre surface puis notre volume d'os prélevable.



Figure 6 : Créer le nerf

2.2) Description de la méthode.

Les mesures ont été réalisées séparément par deux opérateurs différents (GB et CB).

Chaque cas a été réinitialisé de façon à ce qu'il n'y ait plus aucun repère ou marqueur présent.

Dix cas ont été sélectionnés en fonction des critères d'inclusion sur une quarantaine de tomographies, sur dix patients différents, aucun ne présentant les critères d'inclusion pour les secteurs 3 et 4.

Un seul cas sera exposé pour visualiser la méthode utilisée, celle-ci étant identique pour tous les autres cas.

La première étape consiste en la création de l'arc (Figure 7). Pour cela on fait défiler la coupe axiale avec la molette de la souris selon un axe apico-coronaire, afin de bien visualiser l'arcade avec l'intégralité des corticales.

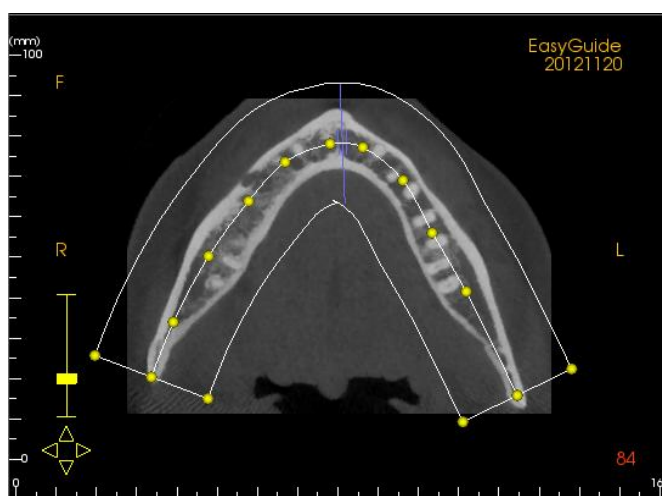


Figure 7 : Création de l'arc

Point par point on crée l'arc qui suit la forme de notre arcade, puis on fait apparaître les graduations de l'arc (Figure 8).

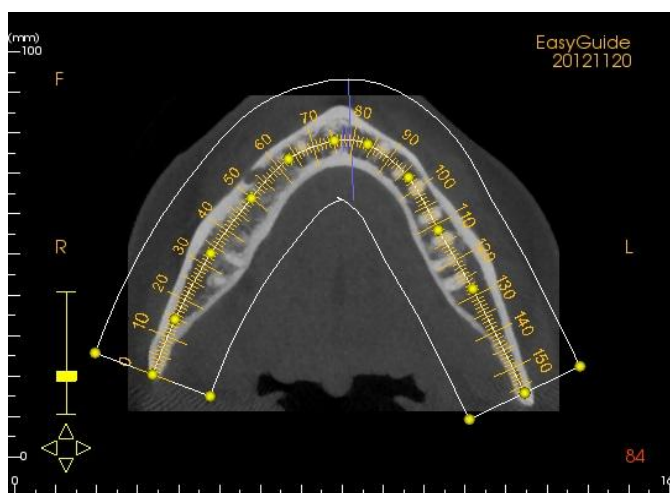


Figure 8 : Graduations de l'arc

Cet arc ne sera plus bougé lors des mesures, il fait objet de référence.

2.2.1) Détermination de la limite apicale

La limite apicale correspond à la projection du canal mandibulaire sur la corticale vestibulaire à laquelle on soustrait 2mm pour la marge de sécurité.

Pour cela sur la coupe sagittale qui correspond à la limite mésiale, on trace le grand axe de la crête grâce à la mesure de distance, puis toujours avec cette mesure on crée un tracé de 2mm qui part du canal mandibulaire en direction coronaire (Figure 9).

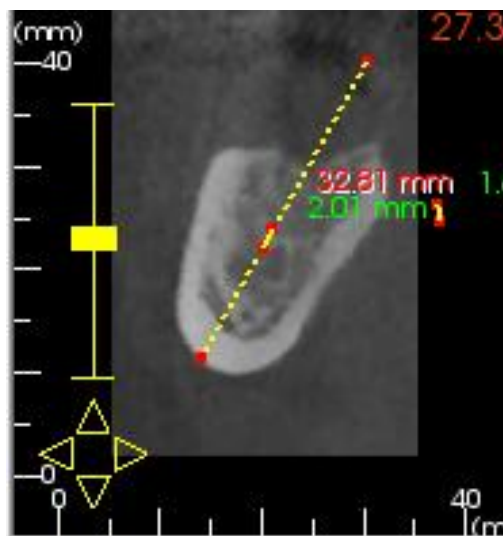


Figure 9 : 2 mm de sécurité par rapport au canal mandibulaire

Enfin on crée la projection orthogonale sur la corticale vestibulaire du point supérieur du tracé des 2mm, grâce à la mesure d'angle (Figure 10).

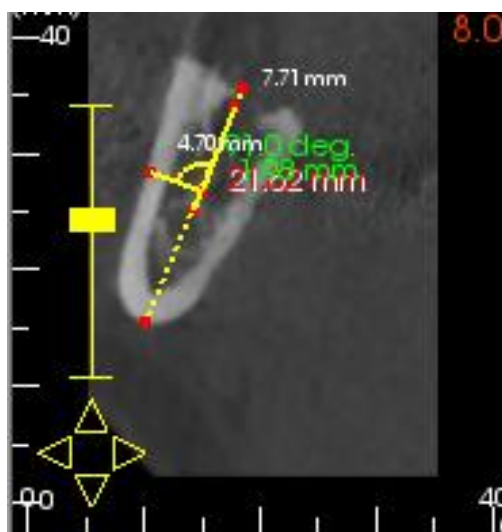


Figure 10 : Projection orthogonale sur la corticale vestibulaire

On obtient donc la marge de sécurité de 2mm sur notre corticale vestibulaire.

On réalise cette même action au niveau de la limite distale.

Pour terminer cette limite on rejoint les points corticaux créés grâce à la fonction « créer le nerf », en faisant un clic gauche sur le premier point et en faisant défiler les coupes sagittales avec la molette jusqu'à arriver au point cortical distal où on fait un clic droit pour finaliser le trait.

2.2.2) Détermination de la limite mésiale

Sur la coupe axiale nous repérons à quelle graduation se situe la face distale de la dernière molaire (Figure 11), puis nous allons à la coupe sagittale correspondante. Nous nous assurons sur cette coupe que plus aucune portion de dent n'y figure (Figure 12), ensuite nous faisons défiler 3mm soit trois crans de molette, qui correspond à notre marge de sécurité.

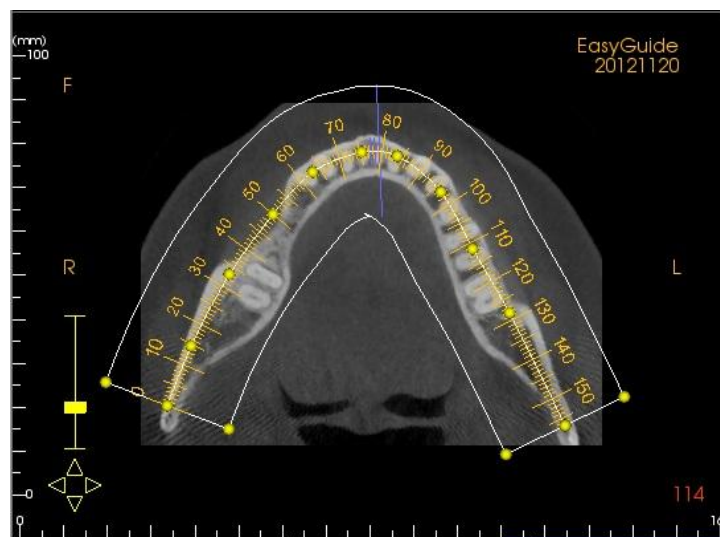

Figure 11 : Position de la dernière dent sur la coupe axiale

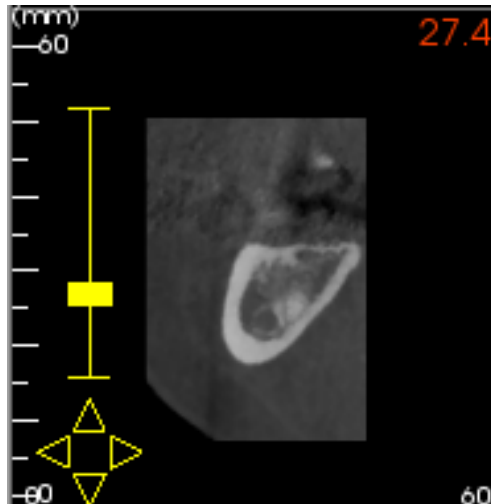


Figure 12 : Position de la dernière dent sur la coupe sagittale

Nous contrôlons la position grâce à la numérotation de la coupe pour s'assurer que 3mm ont bien été parcourus.

Puis on trace notre limite grâce au bouton « créer le nerf » en suivant la corticale externe, le tracé se faisant en cliquant une première fois avec le clic gauche, en suivant la corticale avec le curseur puis en finalisant la tracé avec un clic droit (Figure 13).

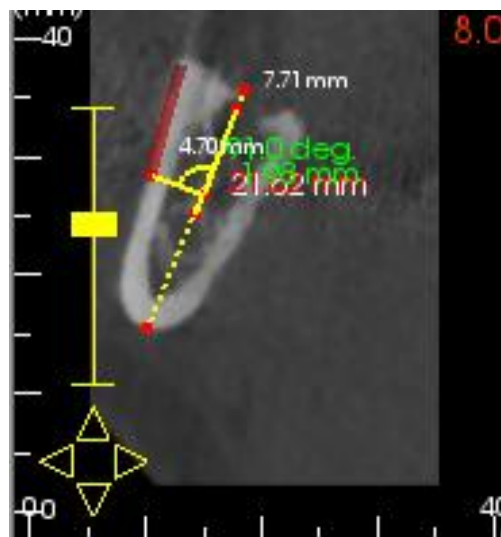


Figure 13 : Création de la limite mésiale

2.2.3) Détermination de la limite distale

La limite distale correspond à une ligne verticale qui part coronairement au début de la branche montante.

Pour cela on fait défiler les coupes sagittales avec la molette de la souris jusqu'à voir l'apparition d'un « éperon » osseux, marquant le début de la branche montante (Figure 14).

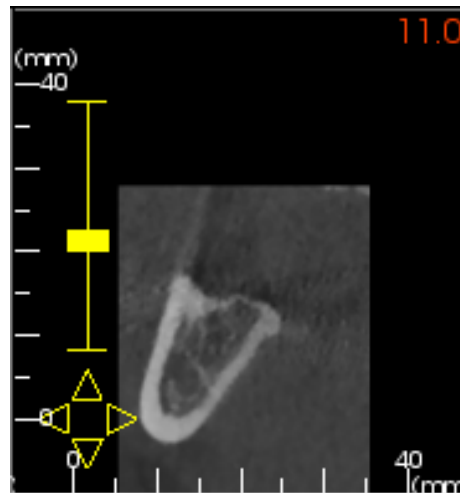


Figure 14 : « éperon » osseux marquant le début de la branche montante

On trace ensuite notre limite en suivant la corticale de la même façon que précédemment.

2.2.4) Détermination de la limite coronaire.

La limite coronaire correspond à la partie supérieure du corps mandibulaire. Elle est tracée en reliant les points les plus coronaires des limites mésiale et distale, en faisant défiler les coupes sagittales grâce à la molette de la souris, comme expliqué pour la limite apicale.

On obtient une figure géométrique, un quadrilatère dont la forme se rapproche d'un parallélogramme (Figure 15).

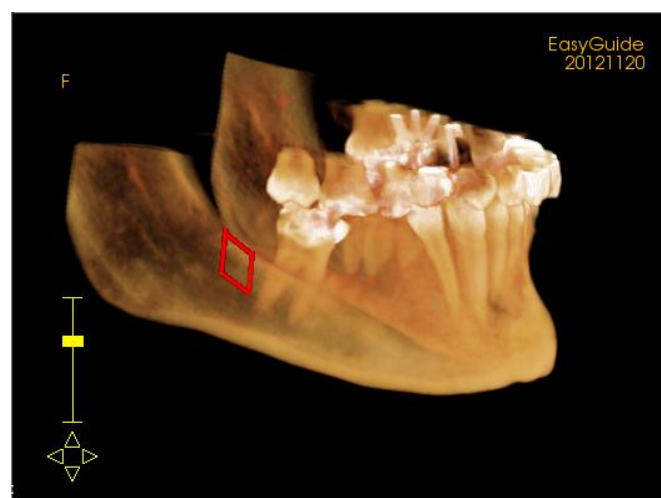


Figure 15 : Limites de prélèvement

2.2.5) Détermination de l'épaisseur de prélèvement

La corticale vestibulaire est mesurée en plusieurs points sur plusieurs coupes sagittales afin de déterminer là où elle est la plus fine, grâce au bouton de mesure de distance (Figure 16). C'est l'épaisseur la plus fine trouvée qui fait office d'épaisseur.

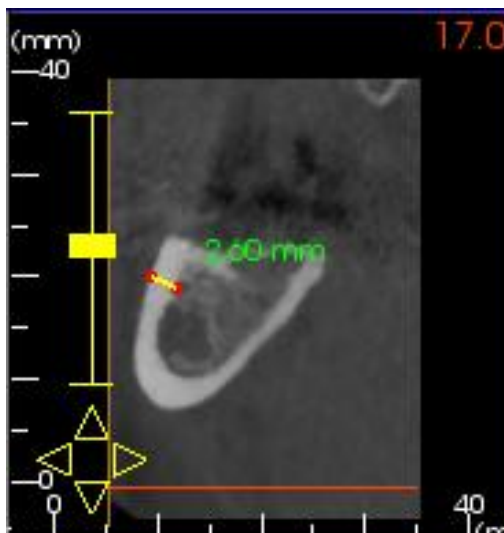


Figure 16 : Epaisseur de prélèvement

2.2.6) Détermination du volume

Le volume est déterminé par l'aire du parallélogramme trouvé multiplié par l'épaisseur minimale de corticale.

L'aire du parallélogramme est calculée en suivant la formule Aire = CD*h (Schéma 1).

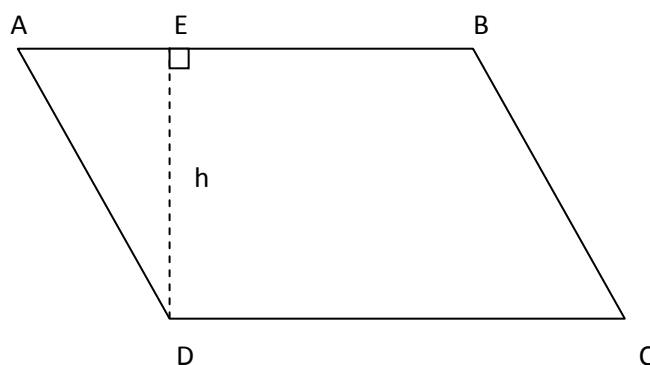


Schéma 1 : Parallélogramme géométrique

Pour cela on utilise la mesure d'angle en plaçant le premier point en C, le second en D, on déplace le pointeur jusqu'à obtenir un angle de 90° et on place le dernier point en E (Figure 17).

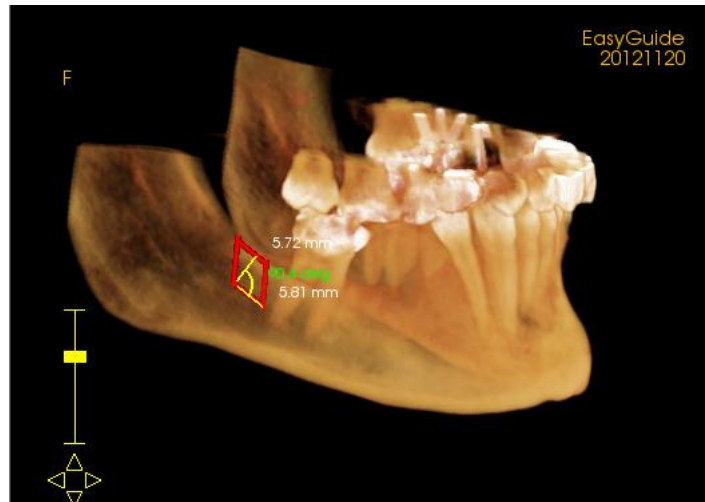


Figure 17 : Mesure de surface du parallélogramme obtenu

Les distances AB et h sont alors marquées ainsi que l'angle de 90° .

On obtient ainsi nos volumes, en millimètres cube.

Il est à noter que pour améliorer la reproductibilité des mesures, celles-ci sont faites en prenant les distances maximales par rapport au trait rouge qui nous sert de limite, soit systématiquement la limite extérieure du trait.

III) Présentation des résultats

Nous avons réalisé ces mesures sur dix cas chaque opérateur.

Le volume moyen des greffons obtenus est de 216,6mm³ pour le premier opérateur, et de 209,4mm³ pour le second opérateur, soit un volume moyen de 213,0mm³.

Le volume minimal mesuré étant de 127,1mm³, et le maximal de 370,9mm³.

Les résultats sont présentés dans le Tableau 1.

Tableau 1 : Volumes osseux déterminés pour chaque opérateur

Patient	Volume mesuré (mm ³)	
	Opérateur 1	Opérateur 2
1	157,6	127,1
2	370,9	332,7
3	86,4	98,3
4	261,9	277,2
5	228,4	216,6
6	279,6	221,8
7	235,5	204,2
8	154,0	127,3
9	193,7	205,2
10	197,9	283,1
Moyenne	216,6	209,4

IV) Discussion

Concernant les résultats obtenus, l'écart de résultats entre les deux opérateurs est significatif et s'élève à 3,32% en moyenne. Cet écart semble plus système-dépendant que opérateur-dépendant.

L'écart maximal de volume a été de 85mm³, soit 30,1% d'écart.

Le nombre trop faible de cas étudiés n'a pas permis de réaliser une étude statistique.

Par ailleurs un certain nombre de biais ont été découverts lors de cette étude. Ils concernent les variations des volumes mesurés, et sont inhérents au logiciel qui a été détourné de son utilisation première, à savoir l'étude et la planification pré-implantaire.

La précision des mesures a été difficile à obtenir.

Les difficultés rencontrées vont donc être présentées :

- Tout d'abord, le trait rouge déterminant les limites de prélèvement, obtenu avec la fonction création du nerf, est trop large pour permettre un placement de celui-ci et des mesures précises, et ce même en réglant sa largeur au minimum. Car même en suivant la corticale avec le curseur, le trait va dépasser la limite anatomique ; et tenter de décaler notre trait pour que l'extérieur de celui-ci corresponde au rebord cortical n'est pas réalisable avec précision. De même lorsqu'on rejoint les limites mésiales et distales pour réaliser nos limites apicales et coronaires, les angles sont grossiers et la mesure de distance approximative, de l'ordre d'1mm à chaque angle. Il fallait donc essayer de mesurer au milieu de l'angle à chaque fois.
- La superposition des valeurs indiquées par les mesures de distance et d'angle rend leur lecture parfois très difficile, de surcroît dans l'étape de la création de la limite apicale avec la projection orthogonale des 2mm de marge de sécurité par rapport au nerf alvéolaire inférieur sur la corticale vestibulaire. Cela gênait également lors des mesures de la surface du parallélogramme.
- La création d'une distance ou d'un angle précis, dans notre étude les 2mm de sécurité ou la projection orthogonale déjà décrits, était très difficile à obtenir exactement. Le réglage de la sensibilité de la souris a pu être mis au minimum, et

cela a amélioré la précision des distances et des angles. La précision motrice de l'opérateur est également un facteur impliqué.

- L'établissement de la limite distale était parfois difficile à déterminer. Celle-ci correspond à la ligne verticale qui part à la jonction corps mandibulaire/début de la branche montante, et se voit par l'apparition de « l'éperon » osseux lors du défilement des coupes sagittales de mésial à distal. Or dans certains cas on ne voit pas l'apparition de cet « éperon », le corps mandibulaire s'incline de plus en plus mais de façon trop régulière pour marquer le début de la branche montante. Il fallait alors contrôler sur la vue en 3D et souvent recommencer le tracé.
- La détermination de notre limite mésiale, à 3mm de distance de la dernière molaire, n'avait une précision que de l'ordre d'1 mm, en effet le défilement des coupes sagittales se fait mm par mm, et donc la première coupe où l'on ne voit plus la dent pouvait être entre 0,01 et 0,99 mm de cette même dent, notre distance de sécurité étant donc de 3,00 à 3,99mm.
- Une importante source d'imprécision concernait le calcul du volume. Tout d'abord le calcul de la surface a été fait en considérant que la figure géométrique obtenue était un parallélogramme. Certes il s'agissait du type de quadrilatère le plus proche permettant un calcul simple de la surface, mais les limites mésiales-distales et apicales-coronaires n'étaient pas parfaitement parallèles, d'où une imprécision des calculs. De plus l'épaisseur de corticale a été choisie là où elle était la plus faible, et ceci a été fait par des mesures sur les coupes sagittales. Cependant c'est l'acuité visuelle de l'opérateur qui lui a permis de voir où l'épaisseur lui semblait la plus faible, et non une évaluation exhaustive des épaisseurs sur toutes les coupes. Or l'épaisseur de corticale n'est pas égale sur toute sa longueur.

Notre protocole est donc reproductible, mais plusieurs facteurs interviennent et limitent la précision des mesures. Ces facteurs sont à mettre en corrélation avec le fait que le logiciel a été détourné de son utilisation première, qu'il n'est pas prévu pour faire ce type de mesures, pour le faire il nécessiterait plusieurs ajustements et adjonctions de fonctions, il pourrait notamment détecter les différences de densités à partir des unités Hounsfield (UH) afin de faciliter et d'améliorer la précision du

placement des repères. Il affiche déjà les unités Hounsfield, qui représentent la densité à travers l'atténuation des rayons X sur une échelle, qui est graduée de -500 à +2500.

Cette échelle permet d'apprécier le type d'os rencontré :

- Le noir représente l'air (-500 UH)
- L'évolution des gris représente les tissus mous (entre -100UH et +100UH) et l'os spongieux (entre -100UH et +1000UH)
- Le blanc représente l'os cortical (entre +800UH et +2000UH)

Le logiciel pourrait idéalement calculer les volumes de façon automatique après avoir marqué nos limites et repères anatomiques, en instaurant les marges de sécurité dans le logiciel qui seraient déduites par le logiciel lors des calculs de volumes.

V) **Conclusion**

L'évolution technologique et informatique est présente dans tous les domaines.

Au niveau de la chirurgie implantaire, les logiciels de planification et d'aide à la chirurgie existent et permettent au praticien d'être plus précis dans sa chirurgie.

Ces logiciels, tels le EasyGuide, remplissent leur rôle, cependant ils ne permettent pas à l'heure actuelle de déterminer le volume d'os prélevable au niveau rétro-molaire de façon absolument fiable et reproductible. Quelques modifications et ajustements du logiciel seraient nécessaires pour cela.

Les innovations continues des matériels et des techniques rendront sans doute ce type de mesures possibles dans un avenir proche.

VI) Liste des figures

Figure 1 : Vue générale du logiciel	15
Figure 2 : Bouton créer l'arc	16
Figure 3 : Bouton graduations de l'arc	16
Figure 4 : Bouton mesure de distance	17
Figure 5 : Bouton mesure d'angle	17
Figure 6 : Créer le nerf	17
Figure 7 : Création de l'arc	18
Figure 8 : Graduations de l'arc.....	18
Figure 9 : 2 mm de sécurité par rapport au canal mandibulaire	19
Figure 10 : Projection orthogonale sur la corticale vestibulaire	19
Figure 11 : Position de la dernière dent sur la coupe axiale.....	20
Figure 12 : Position de la dernière dent sur la coupe sagittale.....	21
Figure 13 : Création de la limite mésiale	21
Figure 14 : « éperon » osseux marquant le début de la branche montante	22
Figure 15 : Limites de prélèvement	22
Figure 16 : Epaisseur de prélèvement	23
Figure 17 : Mesure de surface du parallélogramme obtenu	24

VII) Liste des schémas

Schéma 1 : Parallélogramme géométrique.....	23
---	----

VIII) Bibliographie

-
- ¹ Adell, R., B. Eriksson, U. Lekholm, P. I. Brånemark, et T. Jemt. « Long-Term Follow-up Study of Osseointegrated Implants in the Treatment of Totally Edentulous Jaws ». *The International Journal of Oral & Maxillofacial Implants* 5, n° 4 (1990): 347-59
- ² Lindquist, L. W., G. E. Carlsson, et T. Jemt. « A Prospective 15-Year Follow-up Study of Mandibular Fixed Protheses Supported by Osseointegrated Implants. Clinical Results and Marginal Bone Loss ». *Clinical Oral Implants Research* 7, n° 4 (décembre 1996): 329-36.
- ³ Leonhardt, Asa, Kerstin Gröndahl, Christina Bergström, et Ulf Lekholm. « Long-Term Follow-up of Osseointegrated Titanium Implants Using Clinical, Radiographic and Microbiological Parameters ». *Clinical Oral Implants Research* 13, n° 2 (avril 2002): 127-32
- ⁴ Krebs, Mischa, Kai Schmenger, Konrad Neumann, Paul Weigl, Walter Moser, et Georg-Hubertus Nentwig. « Long-Term Evaluation of ANKYLOS® Dental Implants, Part I: 20-Year Life Table Analysis of a Longitudinal Study of More Than 12,500 Implants ». *Clinical Implant Dentistry and Related Research*, 17 septembre 2013. doi:10.1111/cid.12154
- ⁵ Behneke, A., N. Behneke, et B. d' Hoedt. « The Longitudinal Clinical Effectiveness of ITI Solid-Screw Implants in Partially Edentulous Patients: A 5-Year Follow-up Report ». *The International Journal of Oral & Maxillofacial Implants* 15, n° 5 (octobre 2000): 633-45
- ⁶ Nedir, Rabah, Mark Bischof, Jean-Marie Briaux, Stephan Beyer, Serge Szukler-Moncler, et Jean-Pierre Bernard. « A 7-Year Life Table Analysis from a Prospective Study on ITI Implants with Special Emphasis on the Use of Short Implants. Results from a Private Practice ». *Clinical Oral Implants Research* 15, n° 2 (avril 2004): 150-57 .
- ⁷ Dahlin, C., A. Linde, J. Gottlow, et S. Nyman. « Healing of Bone Defects by Guided Tissue Regeneration ». *Plastic and Reconstructive Surgery* 81, n° 5 (mai 1988): 672-76.
- ⁸ Fugazzotto, Paul A. « GBR Using Bovine Bone Matrix and Resorbable and Nonresorbable Membranes. Part 1: Histologic Results ». *The International Journal of Periodontics & Restorative Dentistry* 23, n° 4 (août 2003): 361-69.
- ⁹ Buser, D., K. Dula, U. C. Belser, H. P. Hirt, et H. Berthold. « Localized Ridge Augmentation Using Guided Bone Regeneration. II. Surgical Procedure in the Mandible ». *The International Journal of Periodontics & Restorative Dentistry* 15, no 1 (février 1995): 10-29.
- ¹⁰ Dahlin, C., L. Andersson, et A. Linde. « Bone Augmentation at Fenestrated Implants by an Osteopromotive Membrane Technique. A Controlled Clinical Study ». *Clinical Oral Implants Research* 2, no 4 (décembre 1991): 159-65.

-
- ¹¹ Nevins, M., et J. T. Mellonig. « Enhancement of the Damaged Edentulous Ridge to Receive Dental Implants: A Combination of Allograft and the GORE-TEX Membrane ». *The International Journal of Periodontics & Restorative Dentistry* 12, n° 2 (1992): 96-111.
- ¹² Lang, N. P., C. H. Hämmeler, U. Brägger, B. Lehmann, et S. R. Nyman. « Guided Tissue Regeneration in Jawbone Defects prior to Implant Placement ». *Clinical Oral Implants Research* 5, n° 2 (juin 1994): 92-97.
- ¹³ Chiapasco, M., S. Abati, E. Romeo, et G. Vogel. « Clinical Outcome of Autogenous Bone Blocks or Guided Bone Regeneration with E-PTFE Membranes for the Reconstruction of Narrow Edentulous Ridges ». *Clinical Oral Implants Research* 10, n° 4 (août 1999): 278-88.
- ¹⁴ Zitzmann, N. U., P. Schärer, et C. P. Marinello. « Long-Term Results of Implants Treated with Guided Bone Regeneration: A 5-Year Prospective Study ». *The International Journal of Oral & Maxillofacial Implants* 16, n° 3 (juin 2001): 355-66.
- ¹⁵ Hämmeler, Christoph H. F., Ronald E. Jung, et Andreas Feloutzis. « A Systematic Review of the Survival of Implants in Bone Sites Augmented with Barrier Membranes (guided Bone Regeneration) in Partially Edentulous Patients ». *Journal of Clinical Periodontology* 29 Suppl 3 (2002): 226-31; discussion 232-33.
- ¹⁶ Summers, R. B. « The Osteotome Technique: Part 2--The Ridge Expansion Osteotomy (REO) Procedure ». *Compendium (Newtown, Pa.)* 15, n° 4 (avril 1994): 422, 424, 426, passim; quiz 436.
- ¹⁷ Scipioni, A., G. B. Bruschi, et G. Calesini. « The Edentulous Ridge Expansion Technique: A Five-Year Study ». *The International Journal of Periodontics & Restorative Dentistry* 14, n° 5 (octobre 1994): 451-59.
- ¹⁸ Blus, Cornelio, et Serge Szmukler-Moncler. « Split-Crest and Immediate Implant Placement with Ultra-Sonic Bone Surgery: A 3-Year Life-Table Analysis with 230 Treated Sites ». *Clinical Oral Implants Research* 17, n° 6 (décembre 2006): 700-707. doi:10.1111/j.1600-0501.2006.01206.x
- ¹⁹ Bravi, Fabrizio, Giovanni B. Bruschi, et Francesco Ferrini. « A 10-Year Multicenter Retrospective Clinical Study of 1715 Implants Placed with the Edentulous Ridge Expansion Technique ». *The International Journal of Periodontics & Restorative Dentistry* 27, n° 6 (décembre 2007): 557-65.
- ²⁰ Coatoam, Gary W., et Angelo Mariotti. « The Segmental Ridge-Split Procedure ». *Journal of Periodontology* 74, n° 5 (mai 2003): 757-70. doi:10.1902/jop.2003.74.5.757.
- ²¹ Basa, Selcuk, Altan Varol, et Neslihan Turker. « Alternative Bone Expansion Technique for Immediate Placement of Implants in the Edentulous Posterior Mandibular Ridge: A Clinical Report ». *The International Journal of Oral & Maxillofacial Implants* 19, n° 4 (août 2004): 554-58.

-
- ²² Ferrigno, Nicola, et Mauro Laureti. « Surgical Advantages with ITI TE Implants Placement in Conjunction with Split Crest Technique. 18-Month Results of an Ongoing Prospective Study ». *Clinical Oral Implants Research* 16, n° 2 (avril 2005): 147-55. doi:10.1111/j.1600-0501.2005.01125.x.
- ²³ Chiapasco, Matteo, Francesco Ferrini, Paolo Casentini, Stefano Accardi, et Marco Zaniboni. « Dental Implants Placed in Expanded Narrow Edentulous Ridges with the Extension Crest Device. A 1-3-Year Multicenter Follow-up Study ». *Clinical Oral Implants Research* 17, n° 3 (juin 2006): 265-72. doi:10.1111/j.1600-0501.2005.01196.x.
- ²⁴ Koo, Samuel, Serge Dibart, et Hans-Peter Weber. « Ridge-Splitting Technique with Simultaneous Implant Placement ». *Compendium of Continuing Education in Dentistry (Jamesburg, N.J.: 1995)* 29, n° 2 (mars 2008): 106-10.
- ²⁵ Lalo, J., V. Chassignolle, M. Beleh, et M. Djemil. « [Maxillary ridge expansion for dental implant placement with alveolar corticotomy] ». *Revue De Stomatologie Et De Chirurgie Maxillo-Faciale* 109, n° 5 (novembre 2008): 316-22. doi:10.1016/j.stomax.2008.07.006.
- ²⁶ Scipioni, Agostino, Gaetano Calesini, Costanza Micarelli, Stefano Coppè, et Luca Scipioni. « Morphogenic Bone Splitting: Description of an Original Technique and Its Application in Esthetically Significant Areas ». *The International Journal of Prosthodontics* 21, n° 5 (octobre 2008): 389-97.
- ²⁷ Demarosi, Federica, Giulio Cesare Leghissa, Andrea Sardella, Giovanni Lodi, et Antonio Carrassi. « Localised Maxillary Ridge Expansion with Simultaneous Implant Placement: A Case Series ». *The British Journal of Oral & Maxillofacial Surgery* 47, n° 7 (octobre 2009): 535-40. doi:10.1016/j.bjoms.2008.11.012.
- ²⁸ Jensen, Ole T., Daniel R. Cullum, et David Baer. « Marginal Bone Stability Using 3 Different Flap Approaches for Alveolar Split Expansion for Dental Implants: A 1-Year Clinical Study ». *Journal of Oral and Maxillofacial Surgery: Official Journal of the American Association of Oral and Maxillofacial Surgeons* 67, n° 9 (septembre 2009): 1921-30. doi:10.1016/j.joms.2009.04.017.
- ²⁹ Cortes, Arthur Rodriguez Gonzalez, et Djalma Nogueira Cortes. « Nontraumatic Bone Expansion for Immediate Dental Implant Placement: An Analysis of 21 Cases ». *Implant Dentistry* 19, n° 2 (avril 2010): 92-97. doi:10.1097/ID.0b013e3181d46f46.
- ³⁰ Chin, M., et B. A. Toth. « Distraction Osteogenesis in Maxillofacial Surgery Using Internal Devices: Review of Five Cases ». *Journal of Oral and Maxillofacial Surgery: Official Journal of the American Association of Oral and Maxillofacial Surgeons* 54, n° 1 (janvier 1996): 45-53; discussion 54.
- ³¹ Garcia-Garcia, Abel, Manuel Somoza-Martin, Pilar Gandara-Vila, Nikola Saulacic, et Jose Manuel Gandara-Rey. « Horizontal Alveolar Distraction: A Surgical Technique with the Transport Segment Pedicled to the Mucoperiosteum ». *Journal of Oral and*

Maxillofacial Surgery: Official Journal of the American Association of Oral and Maxillofacial Surgeons 62, n° 11 (novembre 2004): 140812.

- ³² Hwang, Soon-Jung, Jong-Geul Jung, Ji-Ung Jung, et Seung-Hyun Kyung. « Vertical Alveolar Bone Distraction at Molar Region Using Lag Screw Principle ». *Journal of Oral and Maxillofacial Surgery: Official Journal of the American Association of Oral and Maxillofacial Surgeons* 62, n° 7 (juillet 2004): 78794.
- ³³ Moore, Cody, Phillip M. Campbell, Paul C. Dechow, Michael L. Ellis, et Peter H. Buschang. « Effects of Latency on the Quality and Quantity of Bone Produced by Dentoalveolar Distraction Osteogenesis ». *American Journal of Orthodontics and Dentofacial Orthopedics: Official Publication of the American Association of Orthodontists, Its Constituent Societies, and the American Board of Orthodontics* 140, n° 4 (octobre 2011): 47078. doi:10.1016/j.ajodo.2011.05.016.
- ³⁴ Laster, Zvi, Younis Reem, et Rafael Nagler. « Horizontal Alveolar Ridge Distraction in an Edentulous Patient ». *Journal of Oral and Maxillofacial Surgery: Official Journal of the American Association of Oral and Maxillofacial Surgeons* 69, no 2 (février 2011): 5026. doi:10.1016/j.joms.2010.10.008.
- ³⁵ Jensen, Ole T. « Alveolar Segmental “Sandwich” Osteotomies for Posterior Edentulous Mandibular Sites for Dental Implants ». *Journal of Oral and Maxillofacial Surgery: Official Journal of the American Association of Oral and Maxillofacial Surgeons* 64, n° 3 (mars 2006): 47175. doi:10.1016/j.joms.2005.11.030.
- ³⁶ Jensen, Ole T., Lee Kuhlke, Jean-Francois Bedard, et Dawn White. « Alveolar Segmental Sandwich Osteotomy for Anterior Maxillary Vertical Augmentation prior to Implant Placement ». *Journal of Oral and Maxillofacial Surgery: Official Journal of the American Association of Oral and Maxillofacial Surgeons* 64, n° 2 (février 2006): 29096. doi:10.1016/j.joms.2005.10.021.
- ³⁷ Marchetti, Claudio, Stefano Trasarti, Giuseppe Corinaldesi, et Pietro Felice. « Interpositional Bone Grafts in the Posterior Mandibular Region: A Report on Six Patients ». *The International Journal of Periodontics & Restorative Dentistry* 27, n° 6 (décembre 2007): 54755.
- ³⁸ Brånemark, P. I., J. Lindström, O. Hallén, U. Breine, P. H. Jeppson, et A. Ohman. « Reconstruction of the Defective Mandible ». *Scandinavian Journal of Plastic and Reconstructive Surgery* 9, n° 2 (1975): 11628.
- ³⁹ Dahlin, C., L. Andersson, et A. Linde. « Bone Augmentation at Fenestrated Implants by an Osteopromotive Membrane Technique. A Controlled Clinical Study ». *Clinical Oral Implants Research* 2, n° 4 (décembre 1991): 15965.
- ⁴⁰ Misch, C. M., C. E. Misch, R. R. Resnik, et Y. H. Ismail. « Reconstruction of Maxillary Alveolar Defects with Mandibular Symphysis Grafts for Dental Implants: A Preliminary Procedural Report ». *The International Journal of Oral & Maxillofacial Implants* 7, n° 3 (1992): 36066.

-
- ⁴¹ Jensen, J., S. Sindet-Pedersen, et A. J. Oliver. « Varying Treatment Strategies for Reconstruction of Maxillary Atrophy with Implants: Results in 98 Patients ». *Journal of Oral and Maxillofacial Surgery: Official Journal of the American Association of Oral and Maxillofacial Surgeons* 52, n° 3 (mars 1994): 21016; discussion 21618.
- ⁴² Misch, C. M., et C. E. Misch. « The Repair of Localized Severe Ridge Defects for Implant Placement Using Mandibular Bone Grafts ». *Implant Dentistry* 4, n° 4 (1995): 26167.
- ⁴³ Lustmann, J., et I. Lewinstein. « Interpositional Bone Grafting Technique to Widen Narrow Maxillary Ridge ». *The International Journal of Oral & Maxillofacial Implants* 10, n° 5 (octobre 1995): 56877.
- ⁴⁴ Fiorellini, Joseph P., et Marc L. Nevins. « Localized Ridge Augmentation/preservation. A Systematic Review ». *Annals of Periodontology / the American Academy of Periodontology* 8, n° 1 (décembre 2003): 32127. doi:10.1902/annals.2003.8.1.321.
- ⁴⁵ Barone, Antonio, Paolo Varanini, Bruno Orlando, Paolo Tonelli, et Ugo Covani. « Deep-Frozen Allogeneic Onlay Bone Grafts for Reconstruction of Atrophic Maxillary Alveolar Ridges: A Preliminary Study ». *Journal of Oral and Maxillofacial Surgery: Official Journal of the American Association of Oral and Maxillofacial Surgeons* 67, n° 6 (juin 2009): 13001306. doi:10.1016/j.joms.2008.12.043.
- ⁴⁶ Liu, ChangKui, XinYing Tan, JinChao Luo, HuaWei Liu, Min Hu, et Wen Yue. « Reconstruction of Beagle Hemi-Mandibular Defects with Allogenic Mandibular Scaffolds and Autologous Mesenchymal Stem Cells ». *PloS One* 9, n° 8 (2014): e105733. doi:10.1371/journal.pone.0105733.
- ⁴⁷ Jo, Ji-Ho, Su-Gwan Kim, et Ji-Su Oh. « Bone Graft Using Block Allograft as a Treatment of Failed Implant Sites: Clinical Case Reports ». *Implant Dentistry* 22, n° 3 (juin 2013): 21923. doi:10.1097/ID.0b013e3182885f8e.
- ⁴⁸ Panda, Saurav, N. D. Jayakumar, M. Sankari, Sheeja S. Varghese, et D. Siva Kumar. « Platelet Rich Fibrin and Xenograft in Treatment of Intrabony Defect ». *Contemporary Clinical Dentistry* 5, n° 4 (octobre 2014): 55054. doi:10.4103/0976-237X.142830.
- ⁴⁹ Bosshardt, Dieter D., Michael M. Bornstein, Jean-Pierre Carrel, Daniel Buser, et Jean-Pierre Bernard. « Maxillary Sinus Grafting with a Synthetic, Nanocrystalline Hydroxyapatite-Silica Gel in Humans: Histologic and Histomorphometric Results ». *The International Journal of Periodontics & Restorative Dentistry* 34, n° 2 (avril 2014): 25967.
- ⁵⁰ Kattimani, Vivekanand S., P. Srinivas Chakravarthi, Narasimha Reddy Kanumuru, Vummidisetti V. Subbarao, A. Sidharthan, T. S. Sampath Kumar, et L. Krishna Prasad. « Eggshell Derived Hydroxyapatite as Bone Graft Substitute in the Healing of Maxillary Cystic Bone Defects: A Preliminary Report ». *Journal of International Oral*

- ⁵¹ Ella, Bruno, Mathieu Laurentjoye, Cyril Sedarat, Jean-Christophe Coutant, Emmanuel Masson, et André Rouas. « Mandibular Ridge Expansion Using a Horizontal Bone-Splitting Technique and Synthetic Bone Substitute: An Alternative to Bone Block Grafting? ». *The International Journal of Oral & Maxillofacial Implants* 29, n° 1 (février 2014): 13540.
- ⁵² Cancian, Daniela Cristina Joannitti, Eduardo Hochuli-Vieira, Rosemary Adriana Chiérici Marcantonio, et Idelmo Rangel Garcia Júnior. « Utilization of Autogenous Bone, Bioactive Glasses, and Calcium Phosphate Cement in Surgical Mandibular Bone Defects in Cebus Apella Monkeys ». *The International Journal of Oral & Maxillofacial Implants* 19, n° 1 (février 2004): 7379.
- ⁵³ Burchardt, H. « The Biology of Bone Graft Repair ». *Clinical Orthopaedics and Related Research*, n° 174 (avril 1983): 2842.
- ⁵⁴ Burchardt, H. « The Biology of Bone Graft Repair ». *Clinical Orthopaedics and Related Research*, n° 174 (avril 1983): 2842.
- ⁵⁵ Ueki, K., K. Nakagawa, K. Marukawa, M. Shimada, et E. Yamamoto. « Use of the Sonopet Ultrasonic Curettage Device in Intraoral Vertical Ramus Osteotomy ». *International Journal of Oral and Maxillofacial Surgery* 36, n° 8 (août 2007): 74547. doi:10.1016/j.ijom.2007.01.022.
- ⁵⁶ Clavero, Jaime, et Stefan Lundgren. « Ramus or Chin Grafts for Maxillary Sinus Inlay and Local Onlay Augmentation: Comparison of Donor Site Morbidity and Complications ». *Clinical Implant Dentistry and Related Research* 5, n° 3 (2003): 15460.
- ⁵⁷ Misch, C. M. « Use of the Mandibular Ramus as a Donor Site for Onlay Bone Grafting ». *The Journal of Oral Implantology* 26, n° 1 (2000): 4249. doi:10.1563/1548-1336(2000)026<0042:UOTMRA>2.3.CO;2.
- ⁵⁸ Misch, C. M. « Comparison of Intraoral Donor Sites for Onlay Grafting prior to Implant Placement ». *The International Journal of Oral & Maxillofacial Implants* 12, n° 6 (décembre 1997): 76776.
- ⁵⁹ Misch, C. M., et C. E. Misch. « The Repair of Localized Severe Ridge Defects for Implant Placement Using Mandibular Bone Grafts ». *Implant Dentistry* 4, n° 4 (1995): 26167.
- ⁶⁰ Güngörmüş, Metin, et M. Selim Yavuz. « The Ascending Ramus of the Mandible as a

Donor Site in Maxillofacial Bone Grafting ». *Journal of Oral and Maxillofacial Surgery: Official Journal of the American Association of Oral and Maxillofacial Surgeons* 60, n° 11 (novembre 2002): 131618.

- ⁶¹ Proussaefs, Periklis, Jaime Lozada, Alejandro Kleinman, et Michael D. Rohrer. « The Use of Ramus Autogenous Block Grafts for Vertical Alveolar Ridge Augmentation and Implant Placement: A Pilot Study ». *The International Journal of Oral & Maxillofacial Implants* 17, n° 2 (avril 2002): 23848.
- ⁶² Montazem, A., D. V. Valauri, H. St-Hilaire, et D. Buchbinder. « The Mandibular Symphysis as a Donor Site in Maxillofacial Bone Grafting: A Quantitative Anatomic Study ». *Journal of Oral and Maxillofacial Surgery: Official Journal of the American Association of Oral and Maxillofacial Surgeons* 58, n° 12 (décembre 2000): 136871. doi:10.1053/joms.2000.18268.
- ⁶³ Misch, C. M. « Comparison of Intraoral Donor Sites for Onlay Grafting prior to Implant Placement ». *The International Journal of Oral & Maxillofacial Implants* 12, n° 6 (décembre 1997): 76776.
- ⁶⁴ Harsha, B. C., T. A. Turvey, et S. K. Powers. « Use of Autogenous Cranial Bone Grafts in Maxillofacial Surgery: A Preliminary Report ». *Journal of Oral and Maxillofacial Surgery: Official Journal of the American Association of Oral and Maxillofacial Surgeons* 44, n° 1 (janvier 1986): 1115.
- ⁶⁵ Breine, U., et P. I. Brånemark. « Reconstruction of Alveolar Jaw Bone. An Experimental and Clinical Study of Immediate and Preformed Autologous Bone Grafts in Combination with Osseointegrated Implants ». *Scandinavian Journal of Plastic and Reconstructive Surgery* 14, n° 1 (1980): 2348.
- ⁶⁶ Keller, E. E., N. B. Van Roekel, R. P. Desjardins, et D. E. Tolman. « Prosthetic-Surgical Reconstruction of the Severely Resorbed Maxilla with Iliac Bone Grafting and Tissue-Integrated Prostheses ». *The International Journal of Oral & Maxillofacial Implants* 2, n° 3 (1987): 15565.
- ⁶⁷ Listrom, R. D., et J. M. Symington. « Osseointegrated Dental Implants in Conjunction with Bone Grafts ». *International Journal of Oral and Maxillofacial Surgery* 17, n° 2 (avril 1988): 11618.
- ⁶⁸ Schwartz-Arad, D., et S. Dori. « [Intraoral autogenous onlay block bone grafting for implant dentistry] ». *Refuʾat Ha-Peh Yeha-Shinayim (1993)* 19, n° 2 (avril 2002): 3539, 77.

-
- ⁶⁹ Fortin, Thomas, Guillaume Champleboux, Silvio Bianchi, Hervé Buatois, et Jean-Loup Coudert. « Precision of Transfer of Preoperative Planning for Oral Implants Based on Cone-Beam CT-Scan Images through a Robotic Drilling Machine ». *Clinical Oral Implants Research* 13, n° 6 (décembre 2002): 65156.
- ⁷⁰ Ten Bruggenkate, C. M., H. A. Kraaijenhagen, W. A. van der Kwast, G. Krekeler, et H. S. Oosterbeek. « Autogenous Maxillary Bone Grafts in Conjunction with Placement of I.T.I. Endosseous Implants. A Preliminary Report ». *International Journal of Oral and Maxillofacial Surgery* 21, n° 2 (avril 1992): 8184.
- ⁷¹ Kainulainen, Vesa T., George K. B. Sándor, Robert P. Carmichael, et Kyösti S. Oikarinen. « Safety of Zygomatic Bone Harvesting: A Prospective Study of 32 Consecutive Patients with Simultaneous Zygomatic Bone Grafting and 1-Stage Implant Placement ». *The International Journal of Oral & Maxillofacial Implants* 20, n° 2 (avril 2005): 24552.
- ⁷² Ganz, S. D. « Mandibular Tori as a Source for Onlay Bone Graft Augmentation: A Surgical Procedure ». *Practical Periodontics and Aesthetic Dentistry: PPAD* 9, n° 9 (décembre 1997): 97382; quiz 984.
- ⁷³ Baccar, M.-N., B. Laure, F. Sury, G. Romieux, B. Bonin, et D. Goga. « [Pre-implantation apposition grafts for edentulous anterior maxillary. Retrospective study of 36 patients] ». *Revue De Stomatologie Et De Chirurgie Maxillo-Faciale* 106, n° 3 (juin 2005): 14951.
- ⁷⁴ Kaufman, Eliaz, et Peter D. Wang. « Localized Vertical Maxillary Ridge Augmentation Using Symphyseal Bone Cores: A Technique and Case Report ». *The International Journal of Oral & Maxillofacial Implants* 18, n° 2 (avril 2003): 29398.
- ⁷⁵ Schwartz-Arad, Devorah, et Liran Levin. « Intraoral Autogenous Block Onlay Bone Grafting for Extensive Reconstruction of Atrophic Maxillary Alveolar Ridges ». *Journal of Periodontology* 76, n° 4 (avril 2005): 63641. doi:10.1902/jop.2005.76.4.636.
- ⁷⁶ Seban Alfred, Bonnaud Patrick, Pratiques clinique des greffes osseuses et implants, modalités thérapeutiques et prise en charge des complications. Elsevier, Masson (janvier 2012). Elsevier, Masson (janvier 2012).
- ⁷⁷ Reddi, A. H., S. Wientroub, et N. Muthukumar. « Biologic Principles of Bone Induction ». *The Orthopedic Clinics of North America* 18, n° 2 (avril 1987): 20712.
- ⁷⁸ Misch, C. M. « Comparison of Intraoral Donor Sites for Onlay Grafting prior to Implant Placement ». *The International Journal of Oral & Maxillofacial Implants* 12, n° 6

(décembre 1997): 76776.

- ⁷⁹ KHOURY Fouad, *Greffe osseuse en implantologie*. Quintessence Pub Co (septembre 2010), 536p.
- ⁸⁰ Misch, C. M. « Comparison of Intraoral Donor Sites for Onlay Grafting prior to Implant Placement ». *The International Journal of Oral & Maxillofacial Implants* 12, n° 6 (décembre 1997): 76776.
- ⁸¹ Jarrosson, C., P. Corcia, et D. Goga. « [Evaluation of sensory deficit of the inferior alveolar nerve after mandibular osteotomy] ». *Revue De Stomatologie Et De Chirurgie Maxillo-Faciale* 106, n° 3 (juin 2005): 13945.
- ⁸² Misch, C. M. « Use of the Mandibular Ramus as a Donor Site for Onlay Bone Grafting ». *The Journal of Oral Implantology* 26, n° 1 (2000): 4249. doi:10.1563/1548-1336(2000)026<0042:UOTMRA>2.3.CO;2.
- ⁸³ Misch, C. M. « Comparison of Intraoral Donor Sites for Onlay Grafting prior to Implant Placement ». *The International Journal of Oral & Maxillofacial Implants* 12, n° 6 (décembre 1997): 76776.
- ⁸⁴ Seban Alfred, Bonnaud Patrick, *Pratiques clinique des greffes osseuses et implants, modalités thérapeutiques et prise en charge des complications*. Elsevier, Masson (janvier 2012).
- ⁸⁵ Locatelli L-H. « Greffes osseuses autogènes à vidée implantaire ». Thèse d'exercice, NANCY 1, 2010.
- ⁸⁶ Daulton Keith J, « Augmentation localisée du volume de crête avec une greffe en bloc suivie d'une implantation ». *Parodontie Dentisterie Restauratrice* (2004), volume 24.
- ⁸⁷ Schwartz-Arad, Devorah, et Liran Levin. « Multitier Technique for Bone Augmentation Using Intraoral Autogenous Bone Blocks ». *Implant Dentistry* 16, n° 1 (mars 2007): 512. doi:10.1097/ID.0b013e3180327595.
- ⁸⁸ Seban Alfred, Bonnaud Patrick, *Pratiques clinique des greffes osseuses et implants, modalités thérapeutiques et prise en charge des complications*. Elsevier, Masson (janvier 2012).
- ⁸⁹ Khoury Fouad, *Greffe osseuse en implantologie*. Quintessence Pub Co (septembre 2010), 536p.
- ⁹⁰ Khoury Fouad, *Greffe osseuse en implantologie*. Quintessence Pub Co (septembre 2010), 536p.
- ⁹¹ Locatelli L-H. « Greffes osseuses autogènes à vidée implantaire ». Thèse d'exercice, NANCY 1, 2010.

-
- ⁹² Widmann, Gerlig, et Reto Josef Bale. « Accuracy in Computer-Aided Implant Surgery--a Review ». *The International Journal of Oral & Maxillofacial Implants* 21, n° 2 (avril 2006): 30513.
- ⁹³ Fortin, Thomas, Guillaume Champleboux, Silvio Bianchi, Hervé Buatois, et Jean-Loup Coudert. « Precision of Transfer of Preoperative Planning for Oral Implants Based on Cone-Beam CT-Scan Images through a Robotic Drilling Machine ». *Clinical Oral Implants Research* 13, n° 6 (décembre 2002): 65156.
- ⁹⁴ KOSINSKI Timothy, « the Use of Keystone EasyGuide CT Scanning Software for Diagnosis, Direction and Depthdetermination »

Vu, Le Président du Jury,

Date, Signature :

Vu, la Directrice de l'UFR des Sciences Odontologiques,

Date, Signature :

Vu, le Président de l'Université de Bordeaux,

Date, Signature :

Böcker Guillaume

22 juin 2015

Thèse pour l'obtention du DIPLOME d'ETAT de DOCTEUR EN CHIRURGIE DENTAIRE 2015 – n°50

Implantologie

Evaluation volumétrique du prélèvement osseux rétro-molaire après examen tomодensitométrique, à l'aide du logiciel EasyGuide®

Résumé

But : L'os autogène possède les meilleures propriétés pour la réalisation de greffes en vue d'un traitement implantaire. Cependant, à l'heure actuelle, aucun élément ne permet d'évaluer précisément le volume disponible au niveau du site rétro-molaire. Le logiciel EasyGuide® utilisé en chirurgie guidée implantaire pourrait servir à la détermination de ce volume d'os au niveau du site donneur. **Matériel et méthode** : certaines fonctionnalités du logiciel ont été détournées de leur utilisation d'origine pour réaliser les mesures, faites par deux opérateurs indépendamment. **Résultats** : il n'est pas possible de prédire le volume d'os prélevable de façon absolument fiable et reproductible. **Conclusion** : le logiciel EasyGuide® nécessite des adaptations spécifiques pour permettre l'évaluation du volume de prélèvement osseux rétro-molaire.

Mots-clés

Implantologie – greffe osseuse – prélèvement rétro-molaire – logiciel de chirurgie implantaire guidée – tomographie numérisée

Volumetric evaluation of retromolar bone harvesting after CT scan with the software EasyGuide®

Summary

Purpose : The autogenous bone has the best properties for making grafts in order to do implant treatment. But for now no element can predict with precision the volume available in retromolar site. The software EasyGuide, used in implant guided surgery might be used for the determination of this bone's volume on the donor site. **Material and method** : Some of the software functionalities were diverted from their original use to attain measurement, made by two operators independently. **Results** : It's not possible to predict the harvestable bone volume in retromolar site, in an absolutely reliable and reproductible way. **Conclusion** : The EasyGuide software requires specific adaptations to allow the evaluation of the retromolar bone prelevement's volume.

Key-words

Implantology-bone graft-retromolar prelevement-implant guided surgery software-digital tomography

Université de Bordeaux – Collège des Sciences de la Santé

UFR des Sciences Odontologiques

16 – 20 Cours de la Marne

33 082 BORDEAUX CEDEX