



HAL
open science

Évaluation mono-centrique du traitement des Anévrismes Aortiques Abdominaux juxta-rénaux par voie endovasculaire

Caroline Caradu

► **To cite this version:**

Caroline Caradu. Évaluation mono-centrique du traitement des Anévrismes Aortiques Abdominaux juxta-rénaux par voie endovasculaire. Médecine humaine et pathologie. 2015. dumas-01187914

HAL Id: dumas-01187914

<https://dumas.ccsd.cnrs.fr/dumas-01187914>

Submitted on 28 Aug 2015

HAL is a multi-disciplinary open access archive for the deposit and dissemination of scientific research documents, whether they are published or not. The documents may come from teaching and research institutions in France or abroad, or from public or private research centers.

L'archive ouverte pluridisciplinaire **HAL**, est destinée au dépôt et à la diffusion de documents scientifiques de niveau recherche, publiés ou non, émanant des établissements d'enseignement et de recherche français ou étrangers, des laboratoires publics ou privés.



université
de **BORDEAUX**

U.F.R DES SCIENCES MEDICALES

N° 3048

Thèse pour l'obtention du

DIPLOME d'ETAT de DOCTEUR EN MEDECINE

Présentée et soutenue publiquement

Par CARADU Caroline

Née le 18 août 1985 à Niort

Le 10 juillet 2015

**Evaluation mono-centrique du traitement des
Anévrismes Aortiques Abdominaux juxta-
rénaux par voie endovasculaire**

Directeur de thèse

Monsieur le Professeur Eric DUCASSE

Jury

Monsieur le Professeur Dominique MIDY

Monsieur le Professeur Ian LOFTUS

Monsieur le Professeur Eugénio ROSSET

Monsieur le Docteur Mathieu POIRIER

Monsieur le Professeur Eric DUCASSE

Président

Juge

Juge

Juge

Juge

Rapporteur

Monsieur le Professeur Pascal DESGRANGES

A notre Président du jury

Monsieur le Professeur Dominique MIDY
Professeur des Universités
Praticien Hospitalier
Chef de service de Chirurgie Vasculaire du CHU de Bordeaux

Vous me faites un grand honneur en acceptant de présider cette thèse. J'ai eu la chance de pouvoir apprécier dès mes premières années de médecine puis durant mon internat votre bienveillance, votre disponibilité et vos grandes qualités d'anatomiste. Je vous suis particulièrement reconnaissante de m'avoir accueillie dans cette merveilleuse famille de la chirurgie vasculaire et j'espère être digne de la confiance que vous m'avez accordée. Soyez assuré de mon respect le plus sincère.

A notre directeur de thèse

Monsieur le Professeur Eric DUCASSE
Professeur des Universités
Praticien Hospitalier
Service de Chirurgie Vasculaire du CHU de Bordeaux

Dès le début vous avez su me faire apprécier la beauté de cette chirurgie vasculaire que nous aimons tant. Je tiens avant tout à vous remercier de m'avoir donné l'envie de choisir cette voie. Merci de m'avoir confié ce sujet de thèse et bien d'autres projets, d'être resté disponible et de m'avoir fait l'honneur de partager avec moi vos connaissances. Les mots ne suffiront pas pour vous témoigner toute ma gratitude, mon plus grand respect et ma dévotion.

A notre rapporteur de thèse

**Monsieur le Docteur Pascal DESGRANGES
Professeur des Universités
Praticien Hospitalier
Service de chirurgie vasculaire du CHU Henri-Mondor
Créteil**

Vous m'avez fait l'honneur d'accepter d'apporter votre expertise à ce travail. Je vous remercie profondément pour votre aide précieuse. Veuillez trouver dans cette thèse l'expression de ma profonde reconnaissance.

A nos juges

Monsieur le Docteur Ian LOFTUS
Professeur des Universités
Praticien Hospitalier
Saint Georges's University Hospitals
Londres, Angleterre

I am extremely grateful to have the privilege to count you as one of the committee members of this jury. It is an honor for me that you took the time to read this work and join us all the way from London. I would like to express my deepest thanks and appreciation.

Monsieur le Docteur Eugénio ROSSET
Professeur des Universités
Praticien Hospitalier
CHU de Clermont-Ferrand

J'ai eu la chance de pouvoir apprécier votre expertise et votre volonté de la transmettre au cours des sessions du DU de chirurgie endovasculaire. Aussi je vous remercie de me faire l'honneur d'accepter d'évaluer ce travail en tant que membre du jury.

Monsieur le Docteur Mathieu POIRIER
Praticien Hospitalier
Service de Chirurgie Vasculaire du Centre Hospitalier de
Mont-de- Marsan

Je te remercie infiniment pour ta patience envers moi et la richesse de la formation que tu as commencé à m'offrir. J'ai hâte de pouvoir travailler à nouveau à tes côtés et profiter de ces fameux « conseils du chef ».

Tu as accepté de juger ce travail, reçois ici l'expression de toute ma gratitude.

A ma Famille

A ma Mamie, qui nous a quittées trop tôt. Tu me manques tous les jours, j'aurais tant aimé partager ce moment, et tellement d'autres, avec toi...

A toi Maman, c'est grâce à toi que j'en suis là aujourd'hui. Mon cursus médical a été long et parfois délicat entre le concours de 1ère année, l'internat et maintenant la thèse, mais tu as toujours su être présente et me remotiver dans les moments difficiles ! Merci pour tout ce que tu m'apportes. Je serais toujours là pour toi.

A ma Tatie, pour m'avoir soutenue et supportée pendant toutes ces années...
Merci.

A mon oncle, mes cousines et mon cousin.

A mes amis

A Camille, parce que tu es toujours là, que tu m'apportes ta joie de vivre et ton enthousiasme dans les moments heureux et ton écoute lorsque ça va moins bien, je suis fière de t'avoir comme amie ;

A Pauline, parce que sans ton soutien je n'en serai probablement pas là, j'ai eu la chance de t'avoir à mes côtés et d'apprécier ta douceur et ta gentillesse si souvent... je t'en remercie ;

A Maïté, parce que malgré nos caractères opposés je n'imagine pas ces années sans toi, merci pour ta patience et ta disponibilité à toute heure ;

A Béné, pour ton calme et ta douceur ;

A Claudia, parce que malgré la distance et le fait que nous ne soyons pas du même côté du champ, chaque fois que l'on se retrouve c'est comme si on ne s'était jamais quittées ;

A Aude, ma maîtresse préférée (une petite virgule ?), parce que tu nous as épaulées pendant toutes ces années « médecine » et que tu nous as fait découvrir tant d'autres choses ;

A Yves-Marie, parce que nous supporter toutes n'a pas du être facile tous les jours mais tu y es arrivé ; merci pour ta tendresse et ton écoute ;

A Hélène, Sarah, et tous les autres, parce que vous avez fait de mon externat une période heureuse malgré les embuches ;

A mes co-internes, et amis

A Anne-So et Charlotte, Nous avons déjà partagé tant de choses durant cet internat. Mamie Charlotte, Anne-So(domie)...merci pour votre soutien, et merci d'avoir été mes co-internes et surtout mes amies pendant ces années.

A Emilie, parce que la chirurgie cardiaque crée des liens qui ne s'expliquent pas...

A Céline, « l'hyper-fun » pour sa joie de vivre.

A Aurélie, j'ai appris à apprécier ta rigueur et ta bonne humeur et j'aurai plaisir à travailler à nouveau à tes côtés.

A Louis, le petit dernier.

A mes compagnons de spécialité, parce que vous retrouver au sein de la famille de chirurgie vasculaire bordelaise est toujours un plaisir.

Aux Pak-Pak : Alex, Clément, Yohan, mais aussi à **Olivier, Thomas, Antoine et Romain,** l'internat n'aurait pas été pareil sans vous.

A mes assistantes,

Julie, je t'ai d'abord connue comme co-interne puis comme assistante. Merci pour ta rigueur, ta gentillesse et nos rires partagés.

Héloïse, ton accueil chaleureux lors de nos premières rencontres et ta volonté de transmettre tes connaissances sont pour moi un exemple.

A mes maîtres

Docteur Xavier Bérard, Votre pédagogie et votre disponibilité sont un atout inestimable à notre formation et je vous en remercie. Vos connaissances sont un exemple pour tous que je m'attacherai à suivre.

Vous me faites l'honneur de juger cette thèse, soyez assuré de ma reconnaissance.

Docteur Gérard Sassoust, pour votre sagesse et vos conseils avisés et parce que chaque conversation avec vous, qu'il s'agisse de musique, de chirurgie ou de tout autre chose est toujours un plaisir ;

Docteur Vincenzo Brizzi, merci pour votre confiance et votre gentillesse ;

Docteur Vincent Dubuisson, pour ses merveilleux surnoms figurant sur le mur au fil des années, pour votre humour mais aussi pour votre savoir et toutes ses choses que j'ai pu apprendre à vos côtés ;

Docteur Gaël Ledoyer, parce que la chirurgie ouverte garde encore sa place et qu'à vos côtés cela semblerait presque facile ;

A mes chefs de clinique

Dorothee, pour ta rigueur chirurgicale, ta patience et toutes ces choses que tu m'as apprises avec tant de douceur et de rires, merci !

Julien, pour toutes ces connaissances que tu as plaisir à transmettre, ton calme en toute circonstance et ton compagnonnage, je te dois beaucoup et je t'en remercie infiniment.

Jérémie, pour ta culture et cet esprit critique qui te caractérisent.

Coline, même si je n'ai que très peu eu l'occasion de travailler avec toi.

Anaëlle, pour ta joie de vivre et ta contribution à ma formation en chirurgie viscérale.

TABLE DES MATIERES

ABREVIATIONS	12
I. INTRODUCTION	13
1. PREVALENCE, MORBI-MORTALITE ET FACTEURS DE RISQUE DES ANEVRYSMES DE L’AORTE ABDOMINALE	13
2. RECOMMANDATIONS SUR LA PRISE EN CHARGE DES ANEVRYSMES DE L’AORTE ABDOMINALE	13
2.1. DEPISTAGE ET TRAITEMENT MEDICAL	13
2.2. TRAITEMENT CHIRURGICAL DE REFERENCE : LA MISE A PLAT-GREFFE	14
2.3. TRAITEMENT ENDOVASCULAIRE	18
EVALUATION MONO-CENTRIQUE DU TRAITEMENT DES ANEVRYSMES AORTIQUES ABDOMINAUX JUXTA-RENAUX PAR VOIE ENDOVASCULAIRE - A PROPOS DE 121 CAS :	37
II. MATERIEL ET METHODE	37
1. SCHEMA DE L’ETUDE	37
2. CRITERES DE SELECTION	37
2.1. CRITERES D’INCLUSION	37
2.2. CRITERES D’EXCLUSION	38
3. INTERVENTION	38
3.1. F-EVAR	41
3.2. C-EVAR	42
4. SUIVI	42
5. CRITERES DE JUGEMENT	45
6. L’ANALYSE STATISTIQUE	45
7. DEFINITIONS	45
III. RESULTATS	46
1. RESULTATS GENERAUX	46
1.1 CARACTERISTIQUES DE LA POPULATION ETUDIEE	46
1.2. CARACTERISTIQUES ANATOMIQUES	47
2. RESULTATS PERI-OPERATOIRES	49
2.1. INTERVENTION	49
2.2. CARACTERISTIQUES DU MATERIEL IMPLANTE	50
2.3. DUREE DU SEJOUR	51
2.4. MORBI-MORTALITE PERI-OPERATOIRE	51
3. RESULTATS A MOYEN TERME	56
IV. DISCUSSION	65
V. CONCLUSION	72
BIBLIOGRAPHIE	74
SERMENT D’HIPPOCRATE	79
ABSTRACT :	80
RESUME :	81

ABREVIATIONS

AAA :	Anévrisme de l'aorte abdominale
ACR :	Arrêt cardio-respiratoire
AKI :	« Acute kidney injury », insuffisance rénale aigüe
AMI :	Artère mésentérique inférieure
AMS :	Artère mésentérique supérieure
ANSM :	Agence nationale de sécurité des médicaments
AOMI :	Artériopathie oblitérante des membres inférieurs
ARA :	Artère rénale accessoire
ARD :	Artère rénale droite
ARG :	Artère rénale gauche
ASA :	American society of anesthesiologists
ATCD :	Antécédent
BPCO :	Bronchite chronique obstructive
C-EVAR :	Réparation endovasculaire aortique avec cheminées
CHU :	Centre hospitalier-universitaire
CKD :	« Chronic kidney disease », insuffisance rénale chronique
CVF :	Capacité vitale forcée
DFG :	Débit de filtration glomérulaire
EF :	Endofuite
EVAR :	Réparation endovasculaire aortique
EVAS :	Endovascular aortic sealing
FA :	Fibrillation auriculaire
FDA :	Food and drug administration
F-EVAR :	Réparation endovasculaire aortique avec fenestrations
HAS :	Haute autorité de santé
HM :	Home made fenestration
HTA :	Hypertension artérielle
IDM :	Infarctus du myocarde
IMC :	Indice de masse corporelle
IRC :	Insuffisance rénale chronique
JR-AAA :	Anévrisme de l'aorte abdominale juxta-rénal
LATA :	Limitation et arrêt des thérapeutiques actives
MASS :	Multicenter Aneurysm Screening Study
MDRD :	Modification of diet in renal disease
PTFE :	Polytetrafluoroethylene
RIFLE :	« Risk, injury, failure, loss, end stage »
SCr :	Créatinine sérique
SDRA :	Syndrome de détresse respiratoire aigüe
TC :	Tronc coeliaque
TDM :	Tomodensitométrie
VEMS :	Volume expiratoire maximal par seconde

I. INTRODUCTION

1. Prévalence, morbi-mortalité et facteurs de risque des anévrismes de l'aorte abdominale

Le « Ad Hoc Committee on Reporting standards of the Society for vascular surgery » définit un anévrisme comme une dilatation supérieure ou égale à 50% par rapport au diamètre de référence d'un vaisseau. Pour l'aorte, le terme d'anévrisme est donc employé à partir de 3 cm. 80% des anévrismes aortiques sont de localisation abdominale. 5 à 15% sont des anévrismes juxta-rénaux (c'est à dire avec moins de 15 mm d'aorte saine entre l'extrémité proximale de l'anévrisme de l'aorte abdominale (AAA) et l'artère rénale la plus basse) ou para-rénaux (englobant les artères rénales). Selon la haute autorité de santé (HAS), l'incidence en France est de 7000 AAA par an avec une mortalité estimée à 80% en cas d'anévrismes rompus contre moins de 5% dans le cadre d'une chirurgie réglée.

Les principaux facteurs de risque sont représentés par l'âge > 65 ans, le sexe masculin, le tabagisme, l'hypercholestérolémie et l'histoire familiale mais aussi les inflammations locales et infections, les traumatismes, les dissections, les faux anévrismes, et les causes congénitales avec notamment les maladies de Marfan et d'Elhers-Danlos.

Toute la difficulté diagnostique tient au fait que 75% des anévrismes sont asymptomatiques, avec une majorité de découvertes fortuites. Dès lors qu'ils deviennent symptomatiques, il convient d'envisager un traitement, quel que soit le diamètre. En effet 50% des anévrismes symptomatiques vont se manifester par des douleurs, le plus souvent épigastriques ou lombaires, qui doivent faire craindre un syndrome fissuraire ou une rupture. Les autres signes de complication sont en rapport avec des fistules aorto-digestives ou aorto-caves, des embolies périphériques ou des syndromes compressifs.

2. Recommandations sur la prise en charge des anévrismes de l'aorte abdominale

2.1. Dépistage et traitement médical

L'échographie abdominale est un excellent examen diagnostique avec une spécificité et une sensibilité avoisinant les 100%. L'étude MASS (Multicenter Aneurysm Screening Study) a démontré qu'un dépistage échographique systématique chez les plus de 50 ans permettrait une réduction de 50% de la prévalence des décès liés aux anévrismes et un dépistage de plus de 90% des anévrismes aortiques à risque de rupture.[1]

Depuis, la société française de médecine vasculaire a publié des recommandations préconisant un dépistage chez tous les patients de plus de 50 ans présentant des antécédents familiaux d'anévrisme aortique ou chez tous les hommes tabagiques de plus de 60 ans. Il est ensuite recommandé de répéter cet examen tous les 3 ans pour les anévrismes < 35 mm, tous les ans pour les anévrismes < 40 mm et tous les 6 mois pour les anévrismes > 45 mm.

L'approche globale de la prise en charge thérapeutique des AAA recommandée par l'HAS consiste à réduire les facteurs de risque d'AAA et les comorbidités du patient afin de limiter le risque opératoire lorsque la taille de l'anévrisme ou la symptomatologie justifieront une approche curative chirurgicale.

L'enjeu consiste principalement en l'arrêt du tabagisme, qui est un facteur de risque majeur, et la réduction des autres facteurs de risque cardiovasculaires tels que l'hypertension artérielle, la dyslipidémie, le diabète ainsi que le surpoids ou l'obésité.

2.2. Traitement chirurgical de référence : la mise à plat-greffe

2.2.1. Recommandations

Il est admis, suite à l'étude « U.K. Small aneurysm », que le traitement chirurgical doit être proposé pour tous les anévrysmes à risque élevé de rupture, c'est à dire les AAA > 50 mm ou ceux présentant une croissance anévrysmale > 0.5 cm par an, ou encore les AAA symptomatiques quel que soit le diamètre.[2] Le **tableau 1** montre les taux de rupture par année en fonction du diamètre anévrysmal.[3] Le choix du traitement dépend ensuite essentiellement de l'espérance de vie du patient et du risque opératoire. Un bilan complet pré-opératoire est nécessaire. Celui-ci doit notamment comporter une tomodensitométrie (TDM) en coupes fines (0.5 à 1 mm) afin de planifier précisément l'intervention. Il permet de préciser le diamètre de l'AAA, le diamètre, l'angulation et la longueur du collet proximal, le nombre d'artères viscérales englobées dans l'anévrisme ou incluses dans le collet, le thrombus mural ainsi que les calcifications pariétales.

Tableau 1. Taux de rupture par année selon le diamètre anévrysmal.

Diamètre anévrysmal	Taux de rupture (%/année)
< 4 cm	0%
4-4.9 cm	0.5-5%
5-5.9 cm	3-15%
6-6.9 cm	10-20%
7-7.9 cm	20-40%
> 8 cm	30-50%

Le « gold standard » en matière de traitement des anévrysmes aortiques para-rénaux reste la chirurgie ouverte avec mise à plat-greffe décrite par Crawford et Kieffer dans les années 1970. [4,5]

2.2.2. Modalités du traitement par mise à plat-greffe

La laparotomie médiane est la voie d'abord habituelle des AAA. Le malade est en décubitus dorsal, un billot transversal sous la pointe des omoplates. Une incision verticale est réalisée depuis l'appendice xiphoïde jusqu'en sous-ombilical. Le colon transverse et les anses grêles sont réclinés puis une incision latéro-duodénale du péritoine pariétal postérieur est réalisée et poursuivie jusqu'en iliaque droit afin d'exposer l'aorte, en prenant garde au pédicule urétéral.

La voie rétropéritonéale par lombotomie gauche sur la 11^{ème} ou la 12^{ème} côte est un peu plus complexe à réaliser mais, compte tenu de nombreux avantages, est de plus en plus souvent utilisée. En effet elle est techniquement plus facile chez le malade obèse ou en cas de JR-AAA, elle serait mieux tolérée sur le plan respiratoire, permet une reprise plus précoce du transit intestinal, évite une viscérolyse en cas d'abdomen hostile, et se complique moins d'éventrations. Le malade est en décubitus latéral, avec un billot transversal sous le rebord costal. L'incision est réalisée de la ligne axillaire moyenne jusqu'au bord gauche du muscle grand droit. Les plans musculaires sont incisés au bistouri électrique à l'extrémité antérieure de la côte, puis l'espace rétropéritonéal est décollé au doigt en passant en arrière du rein, de l'uretère et du côlon gauche. Le tissu graisseux péri-aortique est alors incisé pour exposer l'aorte.

En cas d'anévrisme thoraco-abdominal une voie d'abord par thoraco-phréno-laparotomie peut être nécessaire afin d'offrir un meilleur champ opératoire. Il s'agit de l'intervention de Crawford, décrite pour la première fois en 1986. Les complications post-opératoires sont alors dominées par le risque élevé de paraplégie et d'ischémie mésentérique. L'une des solutions proposées pour réduire ces risques, consiste à réaliser le geste en hypothermie profonde. L'ensemble des voies d'abord est repris sur la **figure 1**.

La mise à plat-greffe de l'AAA consiste ensuite en une anévrysmorrhaphie de la poche anévrysmale avec interposition d'une prothèse entre les extrémités de l'anévrisme à l'intérieur de la poche, qui est ensuite refermée autour de la prothèse après exérèse du thrombus mural et envoi en anatomopathologie et bactériologie.

Il peut s'agir d'un tube aorto-aortique avec anastomoses termino-terminales ou d'une prothèse bifurquée aorto-biliaque ou aorto-bifémorale selon l'étendue de l'anévrisme et les lésions d'artériopathie associées. Dans ce cas, il est préférable de revasculariser au moins une des deux artères hypogastriques. Pour ce faire, elles peuvent être anastomosées en latéro-terminal à la prothèse ou simplement revascularisées par flux rétrograde en provenance de l'artère fémorale commune et de l'artère iliaque externe.

Cette procédure a l'avantage de permettre la ligature des artères lombaires à l'aide de points en X de monofil 2.0 par l'intérieur du sac anévrysmal.

En présence d'un anévrisme juxta-rénal, le clampage de l'aorte est effectué au-dessus des artères rénales ou en inter-rénal et la prothèse est anastomosée au ras des ostia des artères rénales. Dès que l'anastomose proximale est terminée, l'aorte est déclampée et le clampage est effectué sur la prothèse afin de reperfusionner les

reins. La morbi-mortalité de cette chirurgie est voisine de celle de la chirurgie de l'aorte sous-rénale.

En cas d'anévrisme para-rénal, la prothèse peut être anastomosée à l'aorte supra-rénale en termino-terminal, avec réimplantation intra-prothétique des artères rénales. Lorsque les ostia du tronc coeliaque (TC) et de l'AMS sont assez distants, il est possible d'isoler le TC avec une collerette de paroi aortique et de reporter sa réinsertion après la réimplantation d'une palette viscérale comprenant l'AMS et l'artère rénale droite. Cet artifice permet de réduire le temps d'ischémie mésentérique et rénale, tout en limitant le risque d'évolution anévrysmale en réalisant le surjet au plus près des ostia. De même, une palette comprenant le TC, l'AMS et l'artère rénale droite peut parfois être réalisée (**figure 1**). La dernière possibilité est de réaliser une palette viscérale englobant l'AMS et les deux artères rénales, et de biseauter l'extrémité proximale de la prothèse afin de réaliser une anastomose termino-terminale. Dans ce cas, le clampage de l'aorte est réalisé en supra-mésentérique ou même en supra-coeliaque le temps de l'anastomose proximale.

En cas de rupture anévrysmale, un premier clampage au niveau de l'aorte coeliaque est le plus souvent nécessaire en première intention. Secondairement, le clampage pourra ensuite être descendu en fonction des possibilités per-opératoires.

L'artère mésentérique inférieure (AMI) est souvent occluse à son origine et ne reflue pas. Lorsqu'elle est perméable, il est de règle de la respecter en début de procédure et de la clamber. A la fin de la réparation aortique, elle est déclampée. Lorsque le reflux reste médiocre, baveux, il est recommandé de la réimplanter quel que soit son diamètre. Lorsque le reflux est excellent et que l'artère est petite (2 à 3 mm), elle peut être suturée par un point en X par l'intérieur du sac anévrysmal de monofil 2.0.

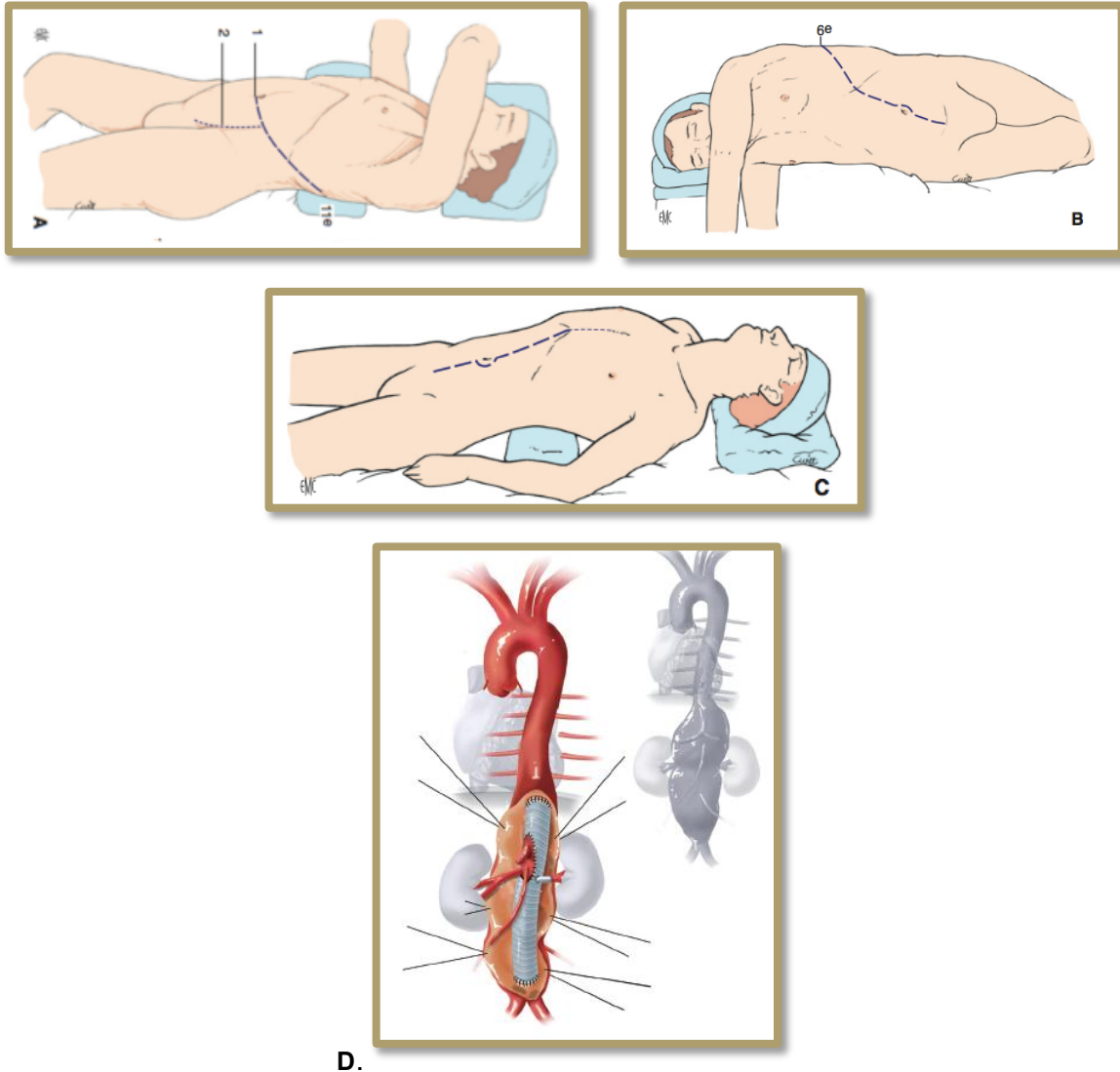
Selon les équipes, les artères viscérales peuvent être maintenues en perfusion chaude par une circulation extracorporelle ou bien perfusées par une solution de Ringer lactate à 4°C, afin de limiter les séquelles d'une ischémie prolongée selon le temps de clampage nécessaire à la reconstruction.

Le sac anévrysmal est ensuite refermé sur la prothèse afin de limiter les risques de fistule aorto-digestive. Selon les habitudes un lambeau d'épiploon pédiculisé ou libre peut ensuite être interposé entre la coque anévrysmale et le tube digestif.

Dans tous les cas, la réanimation per-opératoire est extensive avec une nécessité de transfusion et de réanimation post-opératoires.

Figure 1. Voies d'abord en chirurgie conventionnelle

- A. Voie rétro-péritonéale
- B. Thoraco-phréno-laparotomie
- C. Laparotomie
- D. Exemple de palette viscérale type Crawford



2.2.3. Résultats

Une étude récente de 2014 sur la comparaison des techniques de mise à plat-greffe par mini-laparotomie avec les traitements de réparation endovasculaire aortique avec fenestrations (F-EVAR) retrouvait des taux de complications cardiaques péri-opératoires de l'ordre de 10% dans le groupe mini-laparotomie, comparables à ceux du groupe F-EVAR. En revanche, les taux d'insuffisance rénale avec nécessité d'hémodialyse au long cours étaient significativement plus élevés dans le groupe mini-laparotomie avec 14% versus (vs.) 2% ($p < 0.027$), ainsi que les taux de complication respiratoire avec 32% vs. 2% ($p < 0.0001$). Les taux de réintervention étaient comparables, à environ 10%. Les taux de mortalité à 30 jours (8% vs. 4%), 6

mois (10% vs. 4%), 1 an (10% vs. 4%) et 2 ans (16% vs. 6%) étaient comparables tandis que les taux de mortalité à 3 ans (26% vs. 6% ; $p < 0.006$), 4 ans (30% vs. 14% ; $p < 0.005$) et 5 ans (35% vs. 23%, $p < 0.003$) étaient significativement plus élevés dans le groupe mini-laparotomie.[6]

Le clampage aortique est également un élément critique de la procédure. En effet, un clampage en amont de l'AMS augmente le risque de mortalité (OR 6,1 ; IC 95% : 1,1-32,9) et d'insuffisance rénale post-opératoire (OR 3,3 ; IC 95% : 1,4-7,8) en comparaison à un clampage en amont des artères rénales mais en aval de l'AMS.[7]

Ces gestes ont donc pour avantage une bonne durabilité à long terme, mais au prix d'une mortalité péri-opératoire et d'un taux de complications sévères non négligeables.[8,9] Les mécanismes de ces complications sont aujourd'hui mieux compris, aboutissant à des progrès indiscutables. Un des points majeurs a été l'utilisation systématique de la perfusion des artères rénales et digestives par des solutés de conservation cellulaire ou par des shunts durant le clampage aortique pour prévenir les nécroses tubulaires aiguës d'origine ischémique, la cytolyse hépatique et les lésions d'ischémie/reperfusion. Il est à noter que les patients bénéficiant d'une chirurgie conventionnelle sont rarement assujettis à un suivi aussi strict et rapproché que les patients bénéficiant d'un traitement endovasculaire. Ceci pourrait expliquer la mortalité tardive plus élevée retrouvée dans cette série.

Résultats de la mise à plat-greffe :

Insuffisance rénale avec nécessité d'hémodialyse au long cours : 14%

Complications respiratoires : 32%

Complications cardiaques péri-opératoires : 10%

Réinterventions : 10%

Taux de mortalité :

à 30 jours : 8%

à 1 an : 10%

à 2 ans : 16%

à 3 ans : 26%

à 5 ans : 35%

2.3. Traitement endovasculaire

2.2.1. Recommandations

Sur les 15 dernières années, la prise en charge des AAA s'est considérablement modifiée. Le traitement de référence, qui était longtemps resté le traitement par chirurgie ouverte dite "conventionnelle", a peu à peu été supplanté par la réparation endovasculaire des AAA (EVAR).[10] Cette dernière avait été décrite pour la

première fois par Nicholas Volodos en 1988 à Kharkov, en union soviétique, sur une aorte thoracique.[11] Puis Juan Carlos Parodi en 1991, en Argentine, avait décrit la première endoprothèse aortique abdominale tubulaire.[12] Enfin Timothy Chuter, à l'université de Rochester, avait été le premier à utiliser un module aortique bifurqué puis à publier sa série en 1994 à Nottingham.[13] Ainsi le traitement a pu être étendu à des patients plus âgés, atteints de plus de comorbidités avec une incidence élevée de tabagisme, de pathologie coronarienne, d'insuffisance cardiaque et de broncho-pneumopathie chronique obstructive (BPCO). Ces derniers auraient probablement été récusés pour un traitement par chirurgie conventionnelle. Les critères plaçant un patient à risque chirurgical élevé pour un traitement conventionnel sont regroupés dans le **tableau 2**.

Tableau 2. Critères plaçant un patient à risque élevé pour une chirurgie ouverte selon l'ANSM (agence nationale de sécurité du médicament)

Critères de l'ANSM

- 1. Age \geq 80 ans**
- 2. Comorbidités cardio-pulmonaires :**
 - coronaropathie avec lésions coronariennes pour lesquelles un geste de revascularisation est impossible ou non indiqué
 - insuffisance cardiaque avec manifestations cliniques patentes
 - rétrécissement aortique serré non opérable
 - fraction d'éjection ventriculaire gauche $<$ 40%
 - insuffisance respiratoire chronique objectivée
- 3. Insuffisance rénale si créatininémie $>$ 200 μ mol/L avant injection de produit de contraste**
- 4. Abdomen hostile, y compris ascite ou hypertension portale**

Au début de l'expérience endovasculaire, le traitement était réservé aux AAA sous rénaux. Les premiers résultats de l'étude EVAR 1 démontraient alors une réduction de la morbi-mortalité à court terme d'EVAR comparée au traitement conventionnel avec une mortalité à 30 jours de 1.8% vs. 4.3% respectivement ($p = 0.02$), notamment grâce à une réduction du risque opératoire.[14] Cependant, cet avantage en terme de mortalité précoce liée à l'AAA ne persistait pas au delà des premières années post-opératoires ($p = 0.73$) avec un coût qui restait plus important dans le groupe EVAR. Les patients qui n'étaient pas éligibles à un traitement conventionnel bénéficiaient d'une diminution significative à long terme du taux de mortalité liée à l'AAA.

Les limitations de cette technique étaient alors liées aux contraintes anatomiques au niveau du collet proximal. Le plus souvent, les conditions d'utilisation des endoprothèses aortiques ne permettent pas de traiter les patients présentant un collet conique, de longueur $<$ 10 mm, de diamètre $>$ 28 mm, avec une angulation $>$ 60°, ou présentant des calcifications ou un thrombus mural sur plus de 50% de la circonférence.[15] Ainsi environ 40% des patients ne pouvaient pas bénéficier de ce traitement. Pour y palier, des techniques hybrides sont apparues, proposant un « debranching » des vaisseaux viscéraux, c'est à dire un pontage préalable des

vaisseaux se situant dans la zone d'étanchéité puis une couverture par EVAR de leurs ostia.[16,17] Cependant, la morbi-mortalité liée à ces techniques reste non négligeable.

Puis des techniques ont été développées afin de permettre un traitement exclusivement endovasculaire.[18] La première publication sur l'implantation d'une endoprothèse fenestrée pour le traitement des anévrysmes para-rénaux remonte à 1999. [19]

Il s'agit d'une procédure endovasculaire qui reste complexe et qui doit être réalisée par des opérateurs entraînés, dans le cadre d'un bloc opératoire équipé d'un amplificateur de brillance permettant une imagerie de qualité, ainsi qu'une connaissance de la technique et du matériel dédié. [20-27]

La zone d'étanchéité proximale liée à l'application de la prothèse au niveau du collet a été identifiée comme étant un facteur prédictif important du succès à long terme après EVAR et l'apparition de toutes ces nouvelles techniques a permis d'élargir les indications tout en maintenant une zone d'étanchéité suffisante.[28] Ainsi environ 58% des patients sont traités en dehors des conditions d'utilisation des endoprothèses aortiques.[29]

En effet cette technique reste encore limitée par des critères anatomiques, des coûts élevés et un délai de commande encore trop important pour pouvoir l'envisager comme un traitement d'urgence.

Greenberg a été le premier à décrire l'utilisation de stents rénaux en parallèle d'une endoprothèse aortique chez des patients présentant un collet proximal trop court pour obtenir l'étanchéité. Depuis la technique cheminée a été rapportée comme une alternative possible dans le traitement des AAA complexes para-rénaux. L'un des avantages de cette technique est sa disponibilité immédiate. Cependant, il persiste des incertitudes quant à la perméabilité à long terme des vaisseaux reconstruits et au risque d'endofuites (EF) de type la par l'intermédiaire des gouttières (espace entre l'aorte, le stent destiné à l'artère viscérale et l'endoprothèse aortique).[18,30]

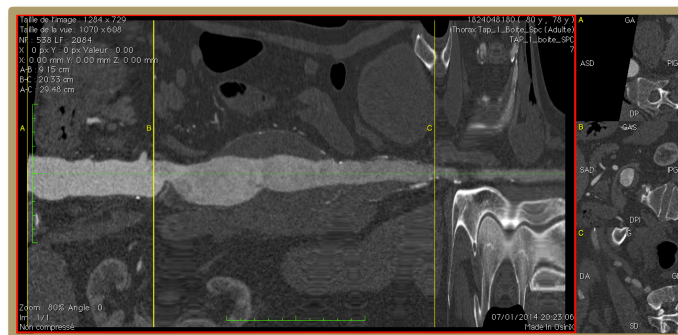
2.2.2. Modalités

La planification préopératoire avec une prise des mesures minutieuse (ou « sizing ») est un des prérequis essentiels à la réalisation de ce type de procédure, afin d'assurer la pérennité du montage.[31] Les mesures de diamètre et de longueur aortique, de l'anévrysme, des accès ilio-fémoraux, ainsi que des artères cibles, de même que les angulations du collet, des accès ilio-fémoraux et des artères cibles sont prises. Cette planification est rendue possible par la qualité de l'imagerie actuellement disponible avec des TDM en coupes fines et des reconstructions précises comme sur la **figure 2**. En général il est préférable de respecter une zone d'étanchéité > 2 cm avec des parois aortiques parallèles, sans thrombus et avec un minimum de tortuosité. Le surdimensionnement de la prothèse (ou « oversizing ») par rapport au collet aortique est, selon les recommandations, compris entre 10 et 20%. Le choix du collet est modifié par rapport aux AAA sous rénaux en raison de la présence de vaisseaux viscéraux en regard du collet proximal. Au départ, ceci faisait craindre une complexification trop importante de la procédure s'il était choisi d'incorporer ces vaisseaux dans la reconstruction endovasculaire. Cependant, il a

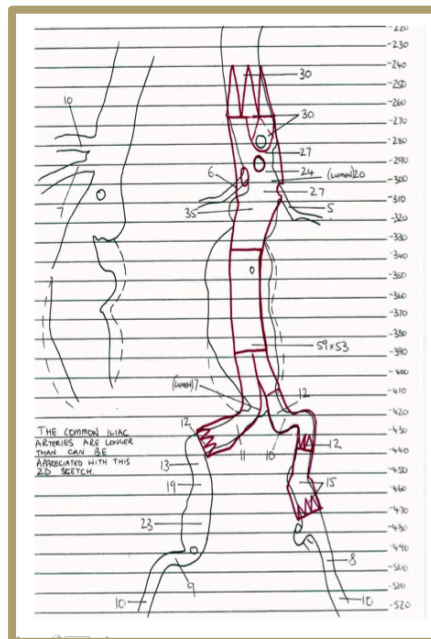
été rapidement démontré que les compromis réalisés sur la qualité de la zone d'étanchéité au niveau du collet proximal, indépendamment du nombre de vaisseaux inclus dans la réparation, posaient de nombreux problèmes en terme d'EF et de risque de migration lors du suivi à moyen et long terme.[32,33] Dans les anévrysmes extensifs thoraco-abdominaux cette zone d'étanchéité doit malgré tout être mise en balance avec le risque de paraplégie qui s'accroît avec la proximalisation de la réparation endovasculaire le long de l'aorte.

Figure 2. Planification pré-opératoire et mesures

- a. *exemple de ligne centrale (ou « centerline »)*
- b. *exemple de « sizing » pré-opératoire*



a.



b.

Par ailleurs, des mesures précises en terme de longueur de couverture aorto-iliaque ont un impact important sur le choix de la longueur du module distal et/ou des jambages. La ligne centrale (ou « centerline ») calculée sur les logiciels de lecture d'imagerie, correspondant à la ligne passant par le centre de l'aorte et des accès ilio-fémoraux, peut parfois être trompeuse avec jusqu'à 15% d'erreur de mesure, en raison d'une trajectoire le plus souvent tangentielle des guides et du matériel prothétique. En effet, la présence des guides rigides modifie les angulations des

artères et la prothèse ne se déploie pas toujours selon les courbes dessinées préalablement, modifiant ainsi les longueurs prothétiques nécessaires. Or, l'« overlap » entre les modules ne doit être ni trop court ni trop important, au risque d'engendrer des complications à types d'EF, de thrombose de jambage, ou de couverture des artères hypogastriques.

2.2.3. Résultats

▪ Les Endofuites (EF)

Elles ont été décrites pour la première fois par Geoffrey H. White en 1998 comme la persistance d'un flux artériel en dehors de la lumière de l'endoprothèse mais à l'intérieur du sac anévrysmal ou d'un segment artériel adjacent traité par la prothèse.[34] Une classification est désormais bien établie et reprise en **figure 3** :

- **type I** : Défaut d'étanchéité du montage

- **IA** : au collet proximal
- **IB** : au collet distal

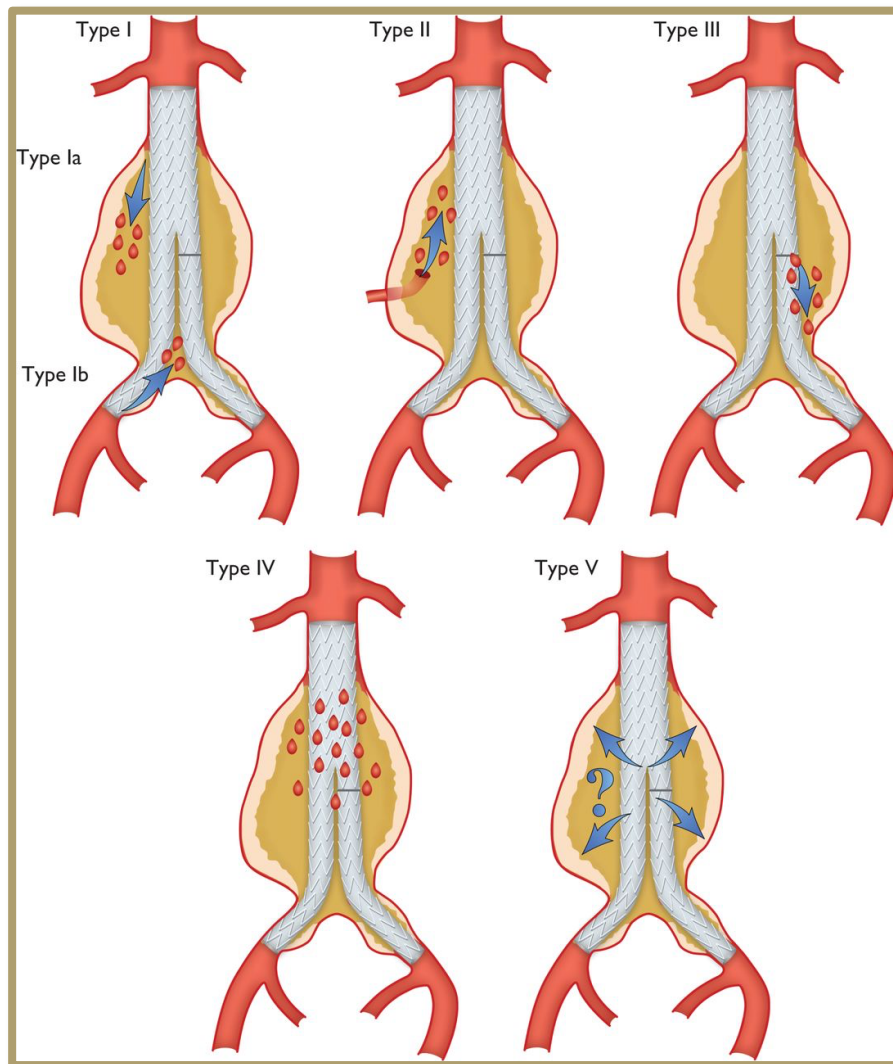
Elles sont liées à un risque de rupture non négligeable même si des cas de disparition spontanée ont été décrits, et doivent être traitées sans délai. [35]

- **type II** : Persistance d'un flux sanguin dans le sac anévrysmal par une circulation rétrograde à partir d'une ou plusieurs branches artérielles de l'aorte native, toujours connectées avec le sac anévrysmal (AMI, artères lombaires...). Il existe toujours une entrée et une sortie responsables de la persistance de ce flux. Les EF de type II sont les plus fréquentes, atteignant jusqu'à 20%. Une approche conservatrice première est le plus souvent possible. En cas d'augmentation de la taille du sac anévrysmal (> 5 mm en 6 mois), une embolisation peut alors être discutée.[36]
- **type III** : Déconnection mécanique entre deux segments d'une endoprothèse modulaire. Le risque de rupture est proche de celui des EF de type I ce qui justifie un traitement dans les plus brefs délais.[37]
- **type IV** : Porosité de l'endoprothèse, cette dernière n'est plus retrouvée avec les endoprothèses de nouvelle génération.[38]
- **type V** : Endotension avec maintien d'une pression élevée au sein du sac anévrysmal après mise en place de l'endoprothèse sans visualisation d'EF sur l'artériographie ou l'angio-scanner.[39]

Deux catégories peuvent ensuite être dégagées :

- **les EF primitives** : présentes au moment de l'implantation ou diagnostiquées pendant la période péri-opératoire de 30 jours.
- **les EF secondaires ou tardives** : apparaissant dans un second temps alors qu'elles n'étaient pas détectables lors de l'implantation ou de la période péri-opératoire.

Figure 3. Représentation schématique des endofuites



- **F-EVAR**

En 2012 la Food and Drug Administration (FDA) approuvait aux Etats-Unis les endoprothèses fenestrées fabriquées sur mesure avec la ZFEN[®] (Cook Medical, Bloomington, Ind), permettant une alternative totalement endovasculaire pour le traitement des AAA à collet court, juxta-rénaux voire même thoraco-abdominaux, mais aussi le traitement de faux-anévrysmes anastomotiques proximaux après réparation chirurgicale conventionnelle et le traitement d'EF de type IA après EVAR standard.

Le terme de fenêtre correspond à une ouverture réalisée dans la prothèse en regard de l'ostium d'une artère cible, renforcée par un surjet et des marqueurs radio-opaques. La prothèse peut comporter jusqu'à 4 fenêtres. Le modèle le plus utilisé étant deux fenêtres pour les artères rénales et une encoche (ou scallop) pour l'AMS, visibles sur la **figure 4**.

La première série portait sur l'exclusion endovasculaire d'anévrismes infra-rénaux à collet court chez 13 patients en 2001 et rapportait une mortalité péri-opératoire (à 30 jours) de 0% et une perméabilité des vaisseaux cibles de 100% à court terme. [40]

F-EVAR est maintenant largement reconnue avec plusieurs grandes séries montrant des résultats satisfaisants à court et moyen terme.[9,21]

Actuellement, la principale série publiée dans le traitement des anévrismes para-rénaux par F-EVAR est celle de la Cleveland Clinic. Sur l'ensemble des branches viscérales revascularisées, une seule artère rénale n'avait pu être cathétérisée, la mortalité à 30 jours était de 0,84%, et au cours du suivi le taux de mortalité était de 12%, chez des patients au risque opératoire élevé.[8,41]

Une méta-analyse publiée par Sun *et al.* reprenait 6 études répondant aux mêmes critères d'inclusion. Les résultats étaient proches de ceux de la Cleveland Clinic. Ils révélaient en effet que l'exclusion endovasculaire des anévrismes para-rénaux par F-EVAR peut constituer une alternative intéressante chez les patients à haut risque chirurgical, avec probablement une diminution de la mortalité péri-opératoire par rapport au traitement conventionnel.[42]

Cette technique consiste à réaliser un cathétérisme premier des artères cibles viscérales, permettant ainsi une visualisation précise sous fluoroscopie de l'ostium de l'artère. Il permet aussi une sécurité pour un éventuel « bail-out » avec un stenting de cette artère en cas de couverture involontaire de l'ostium lors du largage de la prothèse. L'endoprothèse fenestrée est ensuite positionnée, en alignant de la manière la plus précise possible les fenêtres avec l'ostium des artères cibles. Elle est partiellement déployée et les artères cibles sont à nouveau cathétérisées mais cette fois-ci au travers de la fenêtre. Un stent acier serti sur ballon de diamètre et longueur adaptés est monté dans l'artère de manière protégée. L'endoprothèse peut alors être entièrement déployée et appliquée par un ballon semi-compliant. Le stent acier est ensuite riveté (ou « flaré ») par un ballon dans l'aorte afin d'assurer l'étanchéité du montage.

Le ballonnement standard est le plus souvent suffisant afin de permettre une apposition correcte du montage sur la paroi aortique au niveau du collet. Cependant, afin de diminuer le risque d'EF de type Ia en cas de collet difficile, un stent de Palmaz® (Cordis Corporation, Bridgewater, NJ) peut parfois être utilisé. Il permet de redresser en partie l'angulation du collet aortique et améliore l'étanchéité entre la prothèse et le mur aortique.

De nombreuses études sur les F-EVAR ont démontré des résultats à court et moyen terme tout à fait satisfaisants avec un taux de mortalité à 30 jours de 2.1%, comparable aux 2.7% après EVAR standard ou aux 2.9% après chirurgie conventionnelle infra-rénale.[15,43-47] De plus, il ne semble pas qu'il existe de différence significative sur la morbi-mortalité à court et moyen terme entre les procédures ne comportant que la reconstruction des artères rénales et celles comportant une reconstruction associée de l'AMS.[48] F-EVAR reste plus complexe qu'une procédure EVAR standard et nécessite une expérience accrue en terme de cathétérisme et de « sizing » pré-opératoire. Un mauvais « sizing » peut en effet entraîner un mauvais alignement de la fenêtre avec l'ostium et ainsi aboutir à la perte

de l'artère cible. De plus, un surdimensionnement trop important au niveau du collet proximal peut entraîner des difficultés lors du positionnement des fenestrations.

Par ailleurs, les effets à long terme d'un « oversizing » excessif pour prévenir la migration prothétique restent controversés. Ainsi, certains laboratoires ont développé récemment des agrafes endovasculaires (endostaples ou endoanchors) pour aider à la fixation prothétique dans les collets difficiles, comme sur la **figure 5**. L'HeliFX aortic securement system[®] (Aptus Endosystems, Inc., Sunnyvale, CA) a obtenu une autorisation d'utilisation en Europe et aux Etats-Unis dans le cadre d'un traitement complémentaire durant la procédure initiale ou lors de reprises chirurgicales afin de diminuer le risque de migration par défaut d'apposition proximale. Les résultats préliminaires de cette technique semblent prometteurs.[49]

F-EVAR est limitée par des contraintes anatomiques, un coût élevé et un délai de fabrication entre 4 et 6 semaines ce qui la rend inenvisageable en cas d'urgence.

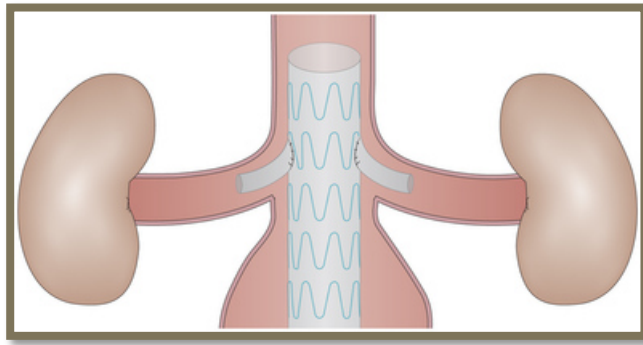
Des fenestrations Home Made (HM) ont alors été imaginées. Elles sont réalisées au bloc opératoire par le chirurgien grâce aux mesures prises sur le TDM. L'endoprothèse aortique est déployée sur table et les fenêtres HM sont réalisées par un thermocutter puis cousues par un fil vasculaire avec un marqueur radio-opaque créé à partir d'un lasso (**Figure 6**).[18]

La création de matériel standardisé « off-the-shelf » répondant aux anatomies les plus classiquement rencontrées dans ce type de procédure est en cours de développement. Des endoprothèses Ventana[®] (Endologix, Inc., Irvine, CA) et Anaconda[®] (Vascutek Ltd., Inchinnan, UK) ont été développées sur la base d'études anatomiques aortiques avec une standardisation de la position des fenestrations.[50] Ainsi, la plupart des prothèses présenteraient une scallop d'environ 4 cm de long pour l'AMS et le TC, et deux fenestrations de 3 mm de diamètre non renforcées afin de permettre de les étendre à 10 mm de diamètre et éventuellement de les déplacer dans le but de correspondre à une majorité d'implantation des artères rénales. Les études récentes montrent que ce type de prothèse pourrait permettre de traiter plus de 70% des patients présentant des JR-AAA et serait donc disponible même en cas d'urgence.[51] Cependant, la généralisation de cette technique semble encore difficile et ses conséquences sur la perméabilité des artères cibles sont encore inconnues. [52]


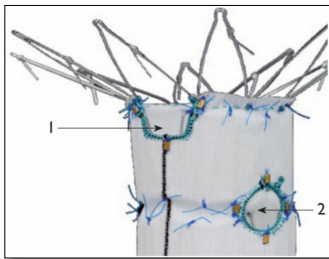
Les fenestrations HM restent malgré tout d'actualité, notamment avec la possibilité de les réaliser sur du matériel « low profile » avec l'Endurant[®] (Medtronic, Inc., Minneapolis, MN), permettant ainsi de réduire la morbidité liée aux abords vasculaires.

Figure 4. F-EVAR

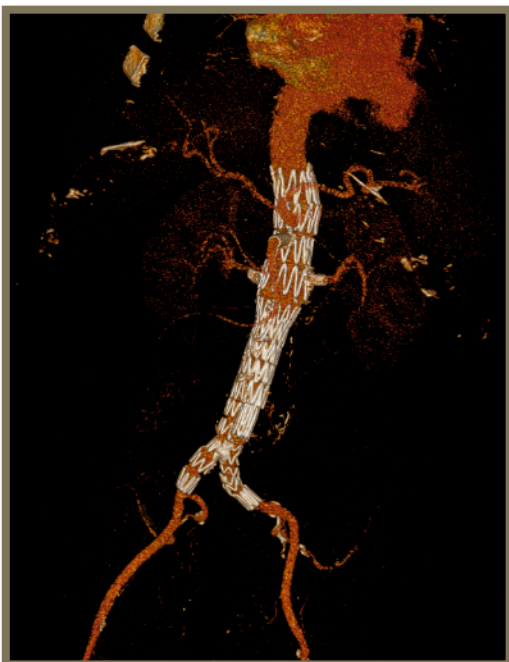a. modèle d'endoprothèse aortique avec une fenêtre pour chaque artère rénale, b. prothèse aortique avec en 1. Une scallop ou encoche et en 2. Une fenêtre, c. exemple de patient traité dans notre unité avec une scallop pour le tronc coeliaque, et 3 fenêtres pour l'artère mésentérique supérieure et les deux artères rénales, d. exemple de largage in vitro d'une endoprothèse fenestrée



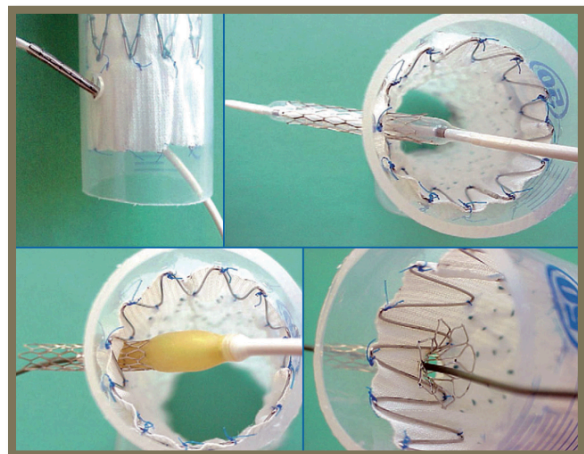
a.



b.



c.



d.

Figure 5. Endoanchors

a. modèle d'endoanchors

b. à gauche résultats d'une cheminée sans les endoanchors et à droite résultats avec endoanchors, permettant de limiter les gouttières

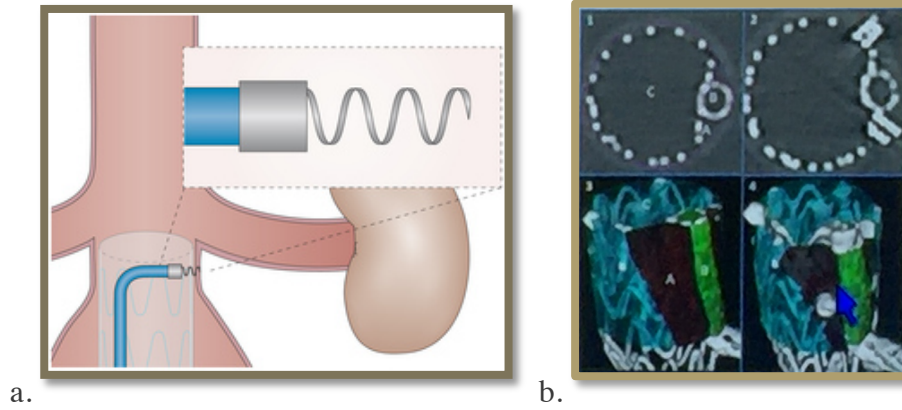



Figure 6. Exemple de fenestration home made



- C-EVAR (réparation endovasculaire aortique avec cheminées)

Lorsque Greenberg a décrit cette technique, il s'agissait initialement d'un traitement de sauvetage (ou « bail-out » stenting) afin de garder perméable une artère qui aurait été accidentellement couverte sans l'adjonction de cette procédure.[18] Les opérateurs ont ensuite réalisé que la longueur de la zone d'étanchéité proximale pouvait ainsi être théoriquement allongée, permettant d'étendre les indications aux patients non éligibles à un traitement conventionnel et nécessitant un traitement en urgence (**Figure 7**). Cette technique a même été évoquée comme une possible alternative intéressante pour les patients non éligibles à un traitement conventionnel et présentant une anatomie non favorable pour un traitement par F-EVAR, dans le cadre de chirurgies réglées. Lachat a décrit plus tard l'utilisation de périsopes pour étendre la zone d'étanchéité distale.[53]

La technique cheminée consiste à déployer des stents dans les artères viscérales puis à déployer l'endoprothèse aortique de manière à placer les stents parallèlement au mur aortique et à l'endoprothèse aortique. La plupart du temps il est préférable d'augmenter la force radiale en doublant les stents c'est à dire en rajoutant un stent auto-expansible en nitinol à l'intérieur du premier stent déployé. Le terme cheminée ou périscope dépend de la position des stents des artères viscérales par rapport au flux aortique. Si ils sont dans le sens du flux, ils réalisent des cheminées, tandis que si ils sont dans le sens opposé au flux, ils réalisent alors des périsopes. En effet, les artères rénales formant le plus souvent un angle aigu avec le mur aortique, il est parfois plus facile de les cathétériser par voie fémorale plutôt que par voie humérale. Initialement la technique était décrite avec des stents couverts. Puis, des cheminées dites ouvertes, avec des stents nus, ont ensuite été réalisées dans certains cas. Elles permettent de favoriser la perméabilité des artères lorsque celles-ci sont proches de la partie proximale de la prothèse et de ne reconstruire que l'artère rénale la plus basse lorsque l'anévrisme n'englobe pas les artères rénales, là où une technique F-EVAR aurait nécessité une scallop et deux fenêtres. Par ailleurs, cette méthode permet la réduction de la taille des introducteurs utilisés.[54]

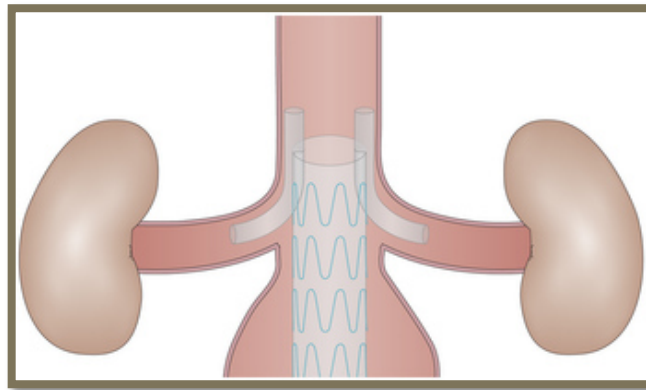
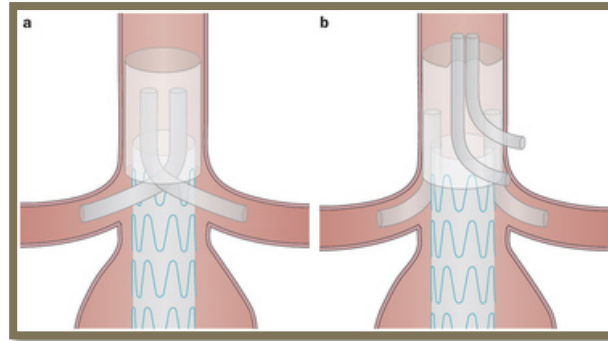
Ainsi, l'étanchéité proximale dépend de la conformation de la prothèse aortique et du mur aortique autour des cheminées. Le risque principal étant l'apparition d'EF de type Ia par les « gouttières » entre ces différents éléments. Il est d'ailleurs préférable de surdimensionner la prothèse légèrement plus que dans les F-EVAR afin de permettre au matériau prothétique aortique de s'envelopper autour des stents des cheminées.

Les avantages principaux de cette technique sont sa disponibilité même en cas d'urgence et son faible coût. Elle est de plus en plus acceptée comme une alternative intéressante dans le traitement des JR-AAA.[55,56] Les résultats à moyen terme retrouvent des taux de morbi-mortalité et de succès technique comparables avec les techniques décrites précédemment.[57,58] Cependant, il s'agit d'une technique encore récente avec peu de données publiées dans la littérature.[59,60] Un suivi à plus long terme est nécessaire afin notamment de déterminer comment limiter le risque d'EF de type I, pouvant atteindre 10%, en fonction du choix des stents (couverts ou non), du nombre de cheminées (certains auteurs suggèrent en effet de limiter le nombre de cheminées à deux maximum pour ne pas compromettre l'étanchéité proximale), de l'anatomie du collet proximal mais

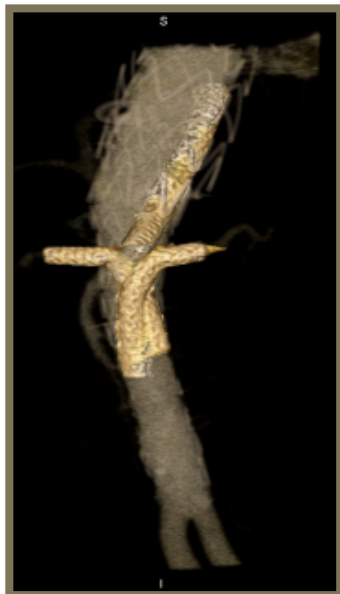aussi du risque de thrombose des vaisseaux cibles.[30]

Figure 7. C-EVAR

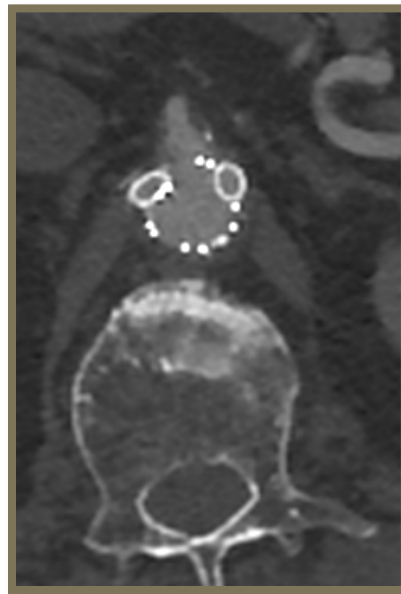a. b. c. différentes possibilités de positionnement des cheminées par rapport au mur aortique et à la prothèse aortique, d. périscope ou snorkel, e. coupe transversale de scanner d'un patient de notre unité traité par deux cheminées couvertes pour les artères rénales, f. g. reconstructions 3D pour ce même patient.



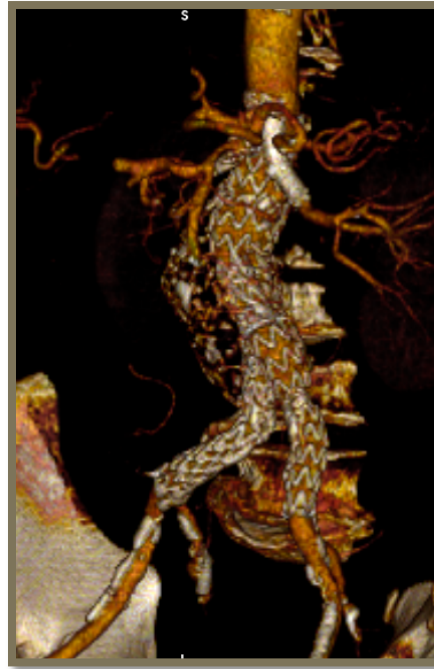
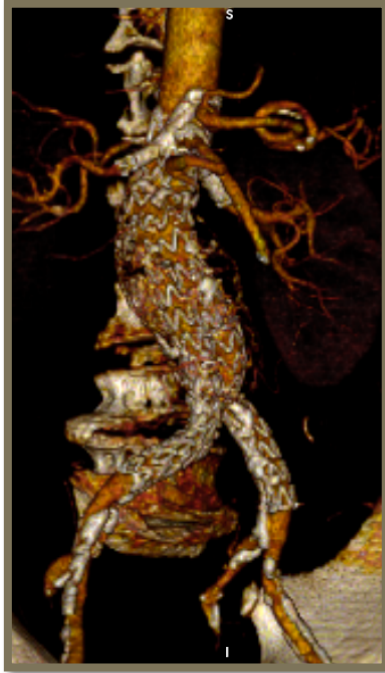
c.



d.



e.



f.

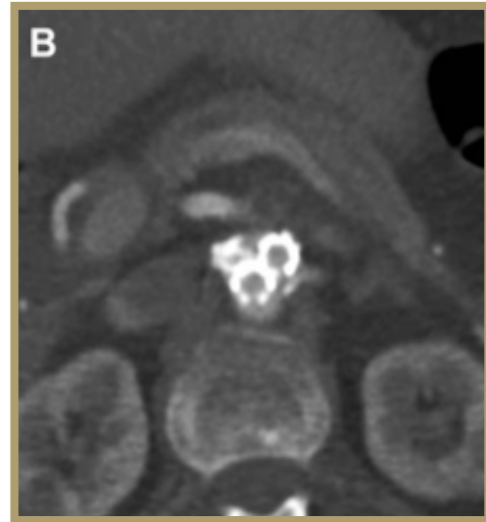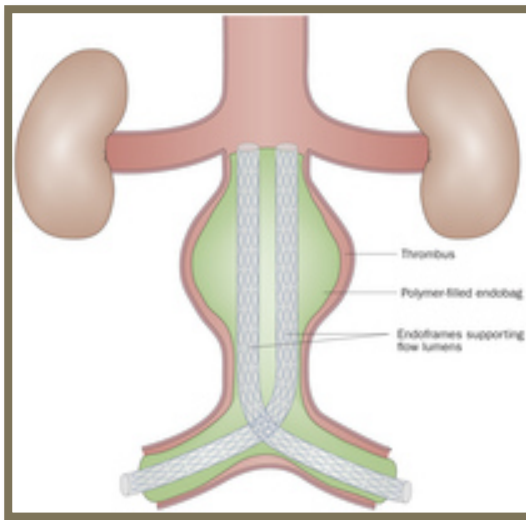
g.

Les possibilités d'embolisation des EF liées à ces nouvelles techniques sont actuellement en plein développement avec des résultats qui semblent encourageants puisque 59% des embolisations présentent un succès technique avec absence d'EF au contrôle et 71% présentent un bon résultat clinique, c'est à dire une absence d'augmentation du Delta sac anévrysmal.[61]

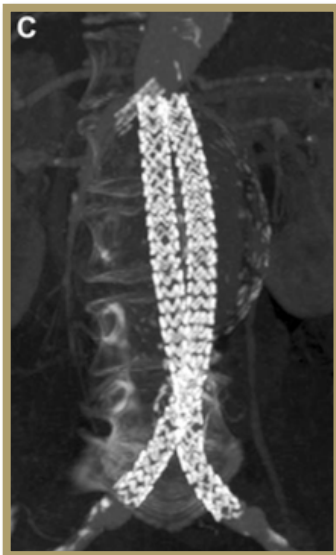Une autre solution envisageable est l'utilisation associée des cheminées et de l'« endovascular aortic sealing » (EVAS) avec la prothèse Nellix® EndoVascular Aneurysm Sealing System (Endologix, Inc., Irvine, California) (**Figure 8**).[62] La faisabilité technique a déjà été démontrée sur quelques cas, cependant des études sur des effectifs plus larges restent bien sûr nécessaires afin de confirmer cette faisabilité ainsi que d'obtenir des résultats à moyen et long terme sur les bénéfices et les risques de ce nouveau concept.[63] Cependant, cette technique semble pour l'instant difficile à envisager en cas d'urgence.[64]

Figure 8. EVAS (endovascular aortic sealing)

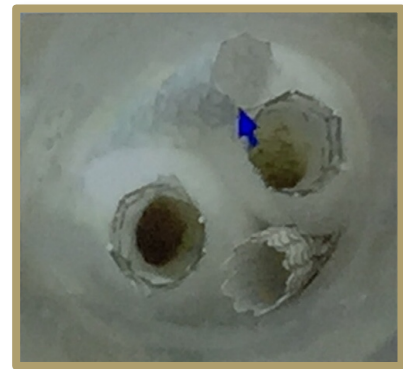
- a. modèle d'EVAS sous rénal
- b. coupe transversale d'EVAS avec une cheminée pour l'artère rénale droite réalisée avec un stent Advanta V12® [63]
- c. reconstruction longitudinale d'EVAS pour le même patient [63]
- d. reconstruction tridimensionnelle d'EVAS avec des cheminées pour les artères rénales
- e. modèle tridimensionnel d'EVAS avec des cheminées pour les artères rénales



a.



d.



e.

- **Technique Sandwich**

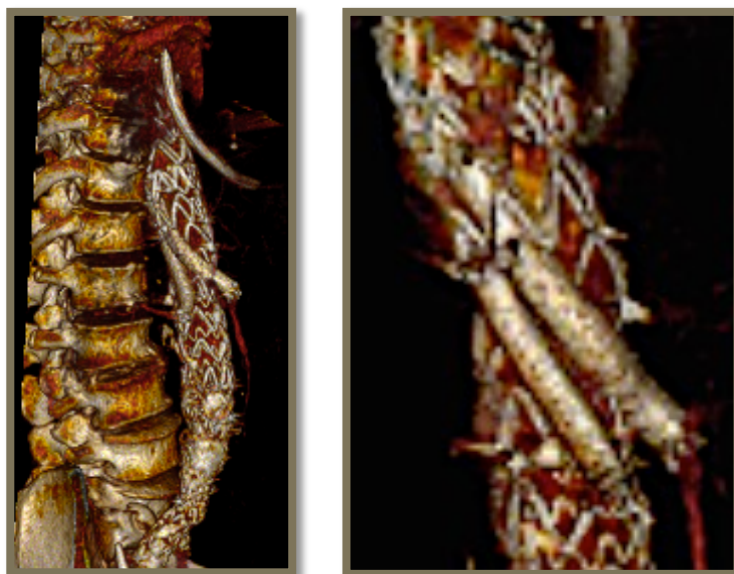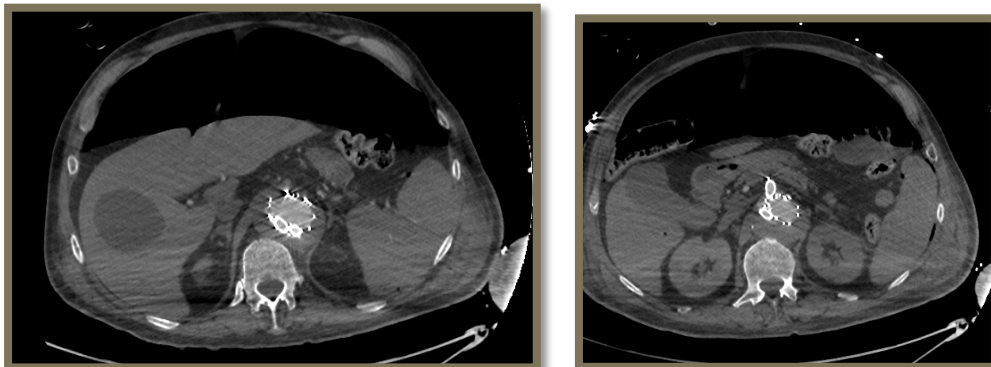
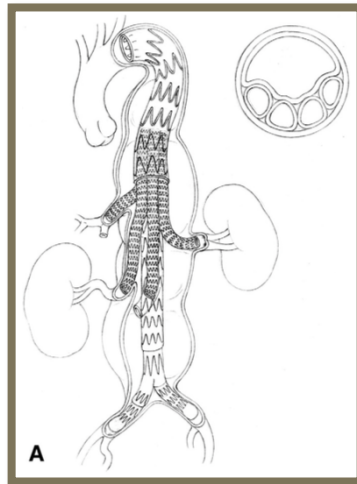
La technique sandwich a été introduite afin d'offrir une possibilité de traitement endovasculaire même en cas d'urgence pour les anévrysmes thoraco-abdominaux, en alternative à un traitement HM.[65] Elle reprend le principe de la technique cheminée, cependant le stent permettant la vascularisation de l'artère cible se retrouve dans sa partie distale dans l'artère cible et dans sa partie proximale entre deux endoprothèses (**Figure 9**).

Le module thoracique est toujours déployé en premier, par un abord fémoral, en positionnant la prothèse au plus proche de l'ostium du TC. La seconde étape consiste à positionner l'endoprothèse bifurquée en position infra-rénale et à canuler le moignon iliaque controlatéral afin de déployer l'ensemble de la prothèse pour stabiliser le montage. Ensuite, les artères viscérales et rénales peuvent être cathétérisées comme décrit précédemment. Les cheminées sont par la suite larguées, elles sont le plus souvent réalisées à l'aide de Viabahn® de taille appropriée (W. L. Gore and Associates Inc, Flagstaff, Ariz), et il est là aussi préférable de les renforcer par des stents auto-expansibles en nitinol. Puis un ballon est laissé en place à l'intérieur des cheminées jusqu'au déploiement du module aortique intermédiaire. La zone de chevauchement (ou « overlap ») entre la cheminée et le module thoracique doit mesurer entre 7 et 9 cm. Il est aussi décrit la réalisation de périscope permettant alors un cathétérisme des artères rénales par voie fémorale. Le déploiement du module aortique intermédiaire constitue la dernière étape de la procédure, il doit couvrir de la portion proximale à la portion distale des cheminées, sans pour autant les obstruer. Le surdimensionnement utilisé est important et peut atteindre jusqu'à 30%.[66,67]

L'avantage de cette technique est sa disponibilité même en cas d'urgence, avec un coût acceptable. Il s'agit d'une technique qui a démontré sa faisabilité, et qui semble bien tolérée avec des taux de mortalité et d'ischémie médullaire rapportés de 6.6% et 4% respectivement dans les centres spécialisés avec de larges séries. Il s'agit donc d'un outil intéressant dans l'arsenal endovasculaire même si plus de recul reste nécessaire sur la durabilité du montage et les risques d'EF.

Figure 9. Technique sandwich

- a. exemple de montage schématique avec 4 cheminées pour le tronc coeliaque, l'artère mésentérique supérieure et les deux artères rénales*
- c. coupes natives d'un montage réalisé dans notre centre avec une cheminée pour l'artère mésentérique supérieure et les deux artères rénales*
- b. reconstructions tridimensionnelles pour ce même patient*

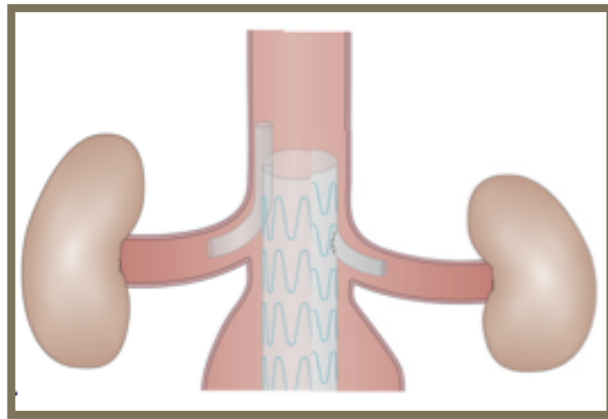


▪ Combinée F-EVAR et C-EVAR

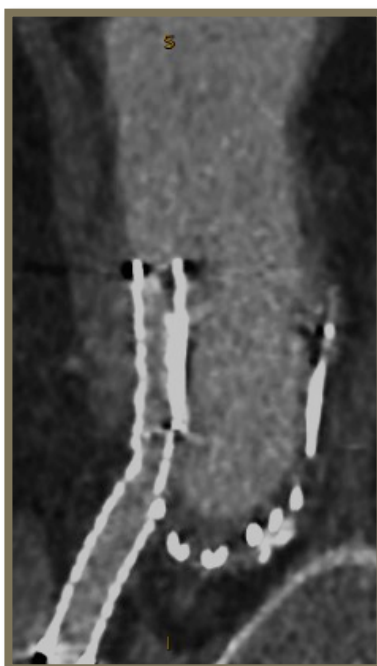
Une dernière possibilité consiste à associer les deux techniques C-EVAR et F-EVAR afin de limiter le nombre de cheminées, d'élargir les indications et ainsi de s'affranchir au maximum des écueils de chaque technique (**Figure 10**). La réalisation de fenestrations HM rend cette technique réalisable en cas d'urgence. Les résultats préliminaires semblent encourageants en terme de taux d'EF et de perméabilité primaire des artères cibles. Cependant, des résultats à moyen et long terme sont encore nécessaires.

Figure 10. Combinée C-EVAR et F-EVAR

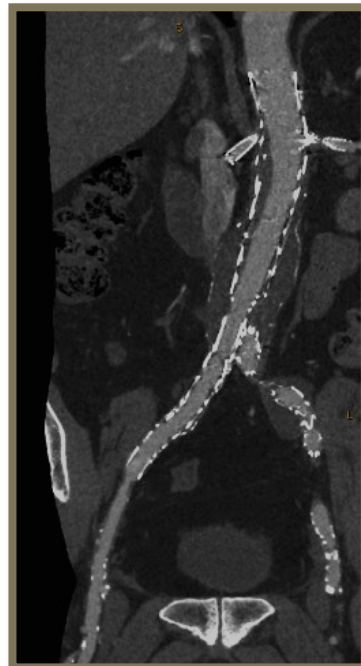
- a. exemple schématique de technique combinée avec une cheminée pour l'artère rénale droite et une fenêtre pour l'artère rénale gauche*
b. cheminée artère rénale droite chez un patient de notre unité traité par une scallop sur l'artère mésentérique supérieure, une cheminée rénale droite et une fenêtre rénale gauche,
c. d. e. reconstruction sur ce même patient



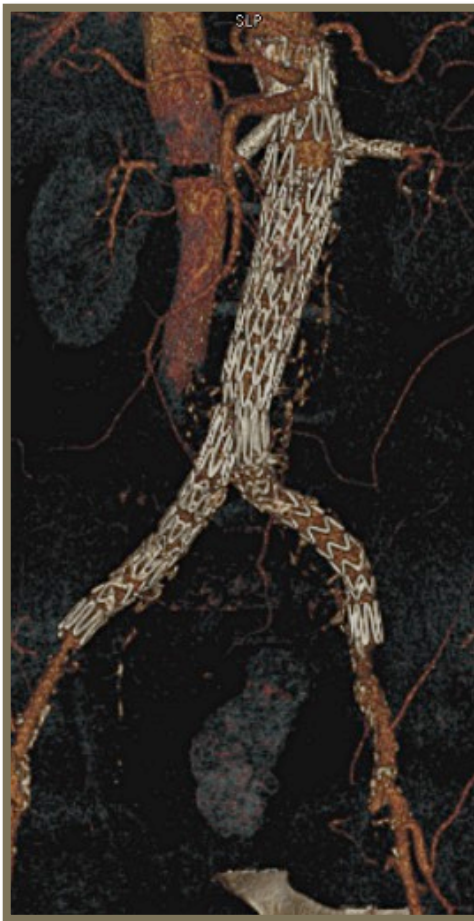
a.



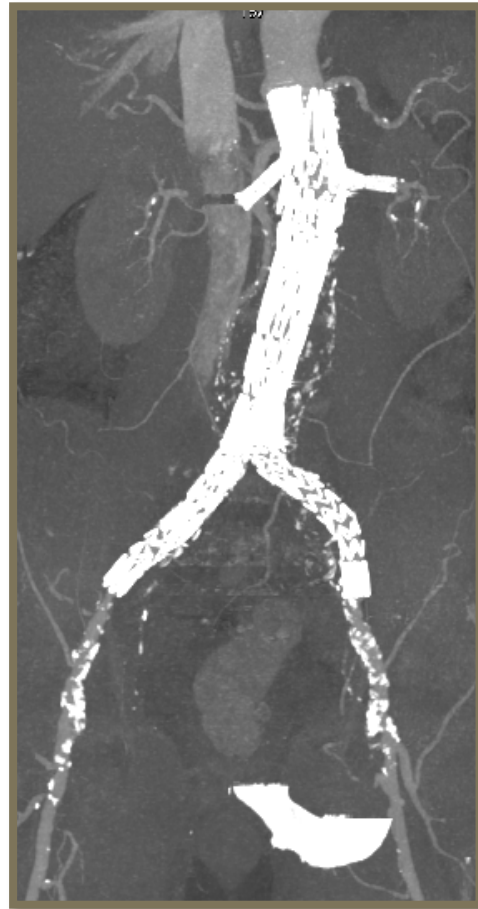b.



c.



d.



e.

- **Résultats sur la comparabilité des différentes techniques**

Actuellement, très peu d'études ont déjà comparé les deux techniques permettant d'augmenter la zone d'étanchéité (ou « landing zone ») en cas de collet insuffisant, à savoir F-EVAR et C-EVAR.

Donas *et al.* a publié en 2012 une étude comparant 30 C-EVAR, 29 F-EVAR et 31 chirurgies conventionnelles incluses de janvier 2008 à décembre 2010.[68] La comparaison entre traitement endovasculaire et chirurgie conventionnelle permettait de démontrer que les patients bénéficiant d'un traitement par C-EVAR et F-EVAR avaient significativement plus d'antécédents d'insuffisance coronarienne que les patients bénéficiant d'une chirurgie conventionnelle (10 et 12 vs. 2 patients, respectivement, $p = 0.03$). Ils constituaient donc une population plus à risque de complications post-opératoires. Cependant, la mortalité à 30 jours était significativement plus élevée dans le groupe chirurgie conventionnelle par rapport aux groupes C-EVAR et F-EVAR (2 vs. 0 et 0 respectivement, $p = 0.023$), cela rend compte du caractère beaucoup plus invasif d'une procédure conventionnelle. Par ailleurs, la comparaison entre les groupes C-EVAR et F-EVAR ne permettait pas de retrouver de différence significative en terme de nombre de vaisseaux reconstruits, de quantité de produit de contraste utilisé, de temps de fluoroscopie ou d'EF. Seule

la durée d'intervention était significativement plus faible dans le groupe C-EVAR (89 ± 21 vs. 290 ± 122 min, p = 0.04).

Banno *et al.* a publié en 2014 dans « Journal of Vascular Surgery » une étude rétrospective avec des résultats à court et moyen terme sur 80 patients (72 hommes) ayant bénéficié d'un traitement par F-EVAR et 38 patients (34 hommes) ayant bénéficié d'un traitement par C-EVAR.[69] Toutes les F-EVAR étaient implantées dans un contexte d'intervention réglée, tandis que 6 C-EVAR ont été implantées dans le cadre d'urgences (p = 0.002). Le diamètre anévrysmal antéro-postérieur maximal était significativement plus petit dans le groupe F-EVAR par rapport au groupe C-EVAR (58.6 mm vs 65.9 mm respectivement, p = 0.003). Le nombre moyen de vaisseaux reconstruits par patient était de 2.4 pour le groupe F-EVAR contre 1.6 pour le groupe C-EVAR (p < 0.0001). Il n'y avait pas de différence significative en terme de mortalité à 30 jours ou de complications sévères. A 2 ans les taux de survie (77.3% vs 71.8%), de survie sans réintervention (71.4% vs 72.0%), de survie sans complication sur les vaisseaux reconstruits (90.5% vs 84.1%), et de perméabilité primaire des vaisseaux reconstruits (97.1% vs 87.6%) n'étaient pas significativement différents. Durant le suivi, la diminution du diamètre anévrysmal (> 5 mm) a été retrouvée dans 43.4% des patients F-EVAR contre 30.6% des patients C-EVAR (pas de différence significative). La technique C-EVAR apparaitrait donc comme une solution séduisante dans le traitement des anévrysmes aortiques, cependant les données disponibles sur cette technique encore récente sont peu nombreuses et un recul à plus long terme reste nécessaire.

Evaluation mono-centrique du traitement des Anévrysmes Aortiques Abdominaux juxta-rénaux par voie endovasculaire - A propos de 121 cas :

L'objectif principal de cette étude était d'évaluer les résultats péri-opératoires et à moyen terme du traitement des JR-AAA par F-EVAR ou C-EVAR chez des patients contre-indiqués pour une chirurgie ouverte. Les caractéristiques anatomiques pré-opératoires favorisant le choix de l'une ou l'autre technique étaient aussi analysées afin d'aider à la décision thérapeutique.

II. MATERIEL ET METHODE

1. Schéma de l'étude

De janvier 2010 à janvier 2015, les patients consécutifs ayant nécessité un traitement par F-EVAR ou C-EVAR pour la prise en charge de JR-AAA au sein de l'unité de chirurgie vasculaire du CHU Pellegrin sur Bordeaux ont été inclus.

Les inclusions étaient rétrospectives jusqu'en novembre 2014 puis prospectives. La base de données était mise à jour et les statistiques étaient analysées prospectivement, en se focalisant sur : les caractéristiques anatomiques, les antécédents cliniques, l'évolution de la fonction rénale, les caractéristiques du matériel implanté et du déroulement de la procédure ainsi que la morbi-mortalité péri- et post-opératoire (présence d'endofuites, diminution de la taille du sac anévrysmal et perméabilité des artères cibles viscérales).

2. Critères de sélection

2.1. Critères d'inclusion

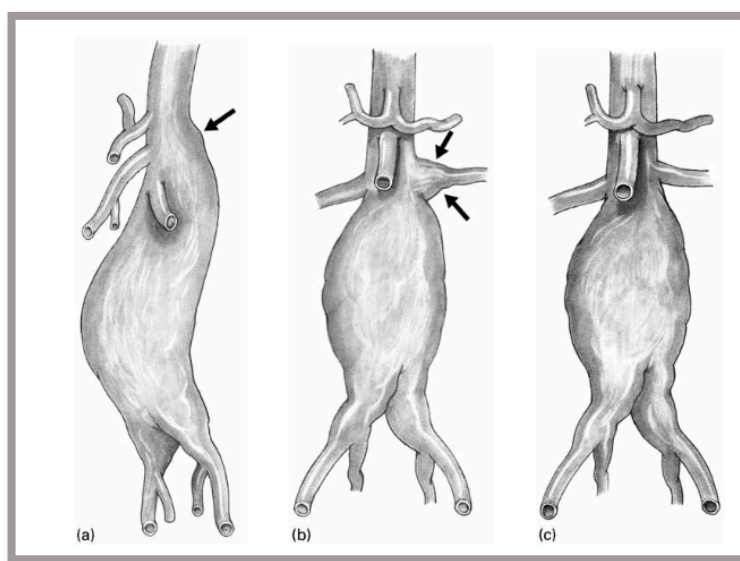
Les critères d'inclusion étaient :

- La présence d'un JR-AAA d'un diamètre transversal > 55 mm,
 - étaient considérés comme JR-AAA, les anévrysmes sous-rénaux avec un collet < 10 mm, et les anévrysmes englobant une ou plusieurs artères viscérales telles que les artères rénales, l'AMS, ou le tronc coeliaque (TC), comme montré **figure 11**.
- Leur prise en charge au CHU Pellegrin sur Bordeaux de janvier 2010 à janvier 2015,
- Les patients considérés comme non éligibles à un traitement par chirurgie conventionnelle par mise à plat-greffe.
 - cette décision étaient prise après discussion au cours d'un staff pluri-

disciplinaire hebdomadaire avec angiologues, anesthésistes et chirurgiens, pour cause de risque opératoire élevé en raison de comorbidités importantes telles qu'un surpoids ou une obésité, une insuffisance respiratoire chronique, une cardiopathie ou un abdomen hostile.

Figure 11. Anévrysmes considérés comme juxta-rénaux [70]

- a. anévrysme para-rénal s'étendant plus ou moins à l'aorte supra-rénale avec une dilatation englobant le mur aortique postérieur
- b. aorte para-rénale normale avec atteinte anévrysmale d'une ou deux artères rénales à l'ostium.
- c. aorte para-rénale normale sans atteinte anévrysmale des artères rénales



2.2. Critères d'exclusion

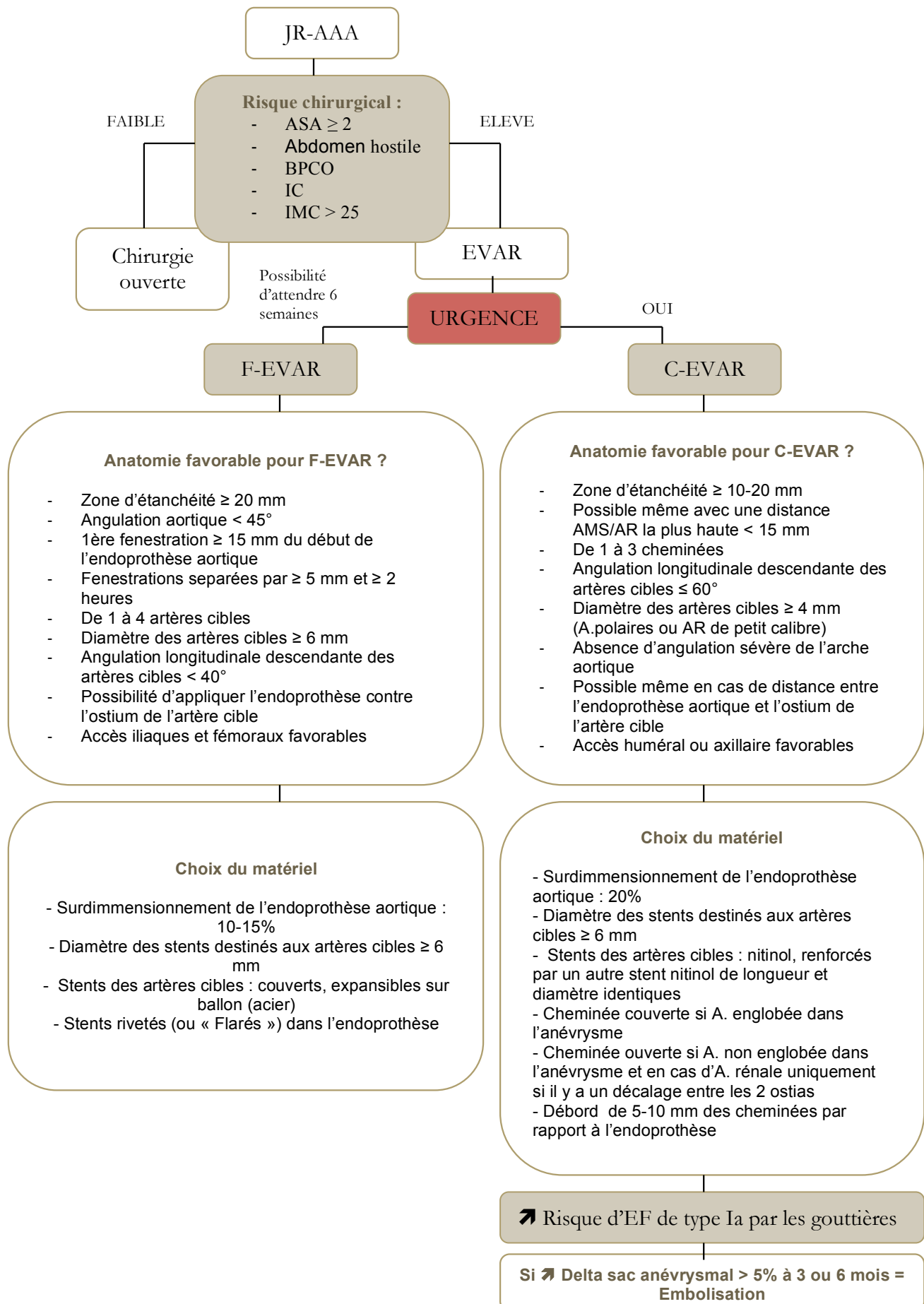
Les patients ayant nécessité une « bail-out » cheminée en cas de couverture accidentelle d'une artère viscérale étaient exclus, ainsi que tous les patients ayant bénéficié d'une méthode combinée (associant un traitement par C-EVAR et F-EVAR), de fenestrations HM ou les patients ayant bénéficié d'une endoprothèse branchée.

3. Intervention

Un collet de 15 mm d'aorte saine était mesuré au dessus de la zone anévrysmale. Si celui-ci englobait des artères viscérales elles étaient reconstruites soit par des fenêtres soit par des cheminées.

Le choix entre un traitement par F-EVAR ou C-EVAR était déterminé selon les caractéristiques cliniques et anatomiques du patient comme montré dans le flow chart **figure 12**.

Figure 12. Flow chart



Anévrysme de l'aorte abdominale juxta-rénal (JR-AAA), American society of anesthesiologists (ASA), bronchopneumopathie chronique obstructive (BPCO) insuffisance cardiaque (IC) indice de masse corporelle (IMC) endovascular aortic repair

En effet, pour être éligibles à un traitement par F-EVAR, les critères anatomiques retenus, selon les instructions d'utilisation des fabricants et selon l'expérience du service, étaient :

- une angulation vers le bas de l'artère cible < 40°
- un diamètre de l'artère cible ≥ 5-6 mm
- une première fenestration débutant ≥ 15 mm du début de l'endoprothèse (ou « graft »)
- une distance entre l'AMS et l'artère rénale la plus haute > 5-7 mm
- des fenestrations séparées les unes des autres de ≥ 5 mm et de ≥ 2 heures
- préférentiellement ≤ 3 fenestrations avec au maximum deux types de fenestrations différentes (petite, large ou scallop)
- une angulation aortique < 45°
- une zone d'étanchéité de ≥ 20 mm d'aorte saine
- des accès iliaques suffisants ≥ 7 mm pour monter le matériel
- la possibilité d'attendre le délai de fabrication de 6 semaines répondant au « sizing » précis pré-opératoire

Le traitement par C-EVAR était réalisé :

- en cas de contre-indications anatomiques pour F-EVAR
 - une angulation vers le bas de l'artère cible > 40°
 - un diamètre de l'artère cible compris entre 4 et 5 mm
 - une zone d'étanchéité comprise entre 10 et 20 mm d'aorte saine, notamment en cas d'antécédents de chirurgie aortique avec une longueur trop courte de prothèse aortique ne permettant pas la mise en place d'une cuff proximale
 - un diamètre d'accès ilio-fémoral < 7 mm
- en cas de caractère d'urgence ne permettant pas d'attendre les 4-8 semaines de délai de fabrication des endoprothèses F-EVAR.

De plus pour être éligibles à un traitement par C-EVAR les patients devaient présenter des accès brachiaux satisfaisants et nécessiter préférentiellement ≤ 3 cheminées.

La revascularisation des vaisseaux cibles était réalisée à l'aide de trois catégories de stents :

- *dans le groupe F-EVAR :*
 - des stents couverts en polytétrafluoroéthylène (PTFE) expansibles sur ballon Advanta V12[®] (Atrium Medical, Hudson, NH) ou Lifestream[®] (Bard, Tempe, Ariz)
- *dans le groupe C-EVAR :*
 - des stents nus auto-expansibles, en nitinol, pour les cheminées ouvertes. De nombreux stents différents étaient utilisés : Astron Pulsar[®] (Biotronik, Berlin, Allemagne), Complete SE[®] (Medtronic, Minneapolis, US), Absolute Pro[®] (Abbott Vascular, Rungis, France), Lifestent[®] (Bard, Tempe, Ariz), E-Luminexx[®] (Bard, Tempe, Ariz), Misago[®] (Terumo Europe, Leuven, Belgium).
 - des stents couverts auto-expansibles, en nitinol, pour les cheminées

couvertes

- Fluency[®] (Bard, Tempe, Ariz)
- Ou Viabahn[®] (Gore, Newark, Delaware, US)
- Ces deux types de stents étaient renforcés pour la plupart par un second stent nu auto-expansible afin d'accroître la force radiale

Le choix du stent à l'intérieur d'une même catégorie était réalisé en fonction des préférences du chirurgien, de l'anatomie des vaisseaux cibles mais aussi selon les caractéristiques spécifiques de chaque stent (force radiale, limitation de la stimulation de l'hyperplasie myo-intimale, flexibilité longitudinale, radio-opacité, facilité de déploiement avec absence de raccourcissement et positionnement précis, coût).

Chaque procédure était réalisée au bloc opératoire, sous anesthésie générale et sous héparinisation systémique à 0.5 mg/kg.

Les accès vasculaires étaient réalisés par voie fémorale et/ou humérale, soit par ponction percutanée, soit par l'intermédiaire d'un court abord.

Le nombre ainsi que les caractéristiques des artères reconstruites étaient rapportés. Les données per-opératoires recueillies étaient : le temps opératoire total, le temps de fluoroscopie et la quantité de produit de contraste utilisée mais aussi le type et la configuration du matériel implanté (endoprothèses pour F-EVAR ou C-EVAR et stents utilisés pour la reconstruction des artères cibles (soit par des fenêtres soit par des cheminées)).

3.1. F-EVAR

Les endoprothèses utilisées étaient des endoprothèses Zénith fenestrated[®] (Cook Medical, Bloomington, Ind) ou des Anaconda fenestrated[®] (Vascutek Terumo, Inchinnan, United Kingdom). Un système en trois modules avec une « cuff » proximale contenant les fenestrations, un module distal bifurqué et un jambage controlatéral était utilisé dans la majorité des cas.

Lorsque les artères cibles étaient reconstruites par des fenestrations, le cathétérisme et le déploiement du stent étaient réalisés par voie fémorale controlatérale. Le terme « fenestration » inclut les petites et grandes fenestrations, ainsi que les scallops.

Un cathétérisme premier des artères cibles viscérales était réalisé avec un guide 0.035 Terumo[®] (Terumo Europe, Leuven, Belgium), permettant ainsi une visualisation précise sous fluoroscopie de l'ostium de l'artère, mais aussi une sécurité pour un éventuel « bail-out stenting » de cette artère en cas de couverture involontaire de l'ostium lors du largage de la prothèse.

L'endoprothèse fenestrée était ensuite positionnée, en alignant de la manière la plus précise possible les fenêtres avec l'ostium des artères cibles. Elle était partiellement déployée et les artères cibles étaient à nouveau cathétérisées mais cette fois-ci au travers de la fenêtre, toujours à l'aide d'un guide Terumo[®] et d'une sonde d'angulation adaptée, le plus souvent une KMP[®] ou une VS1[®] (Cook Medical, Bloomington, IN, US). Le guide était ensuite échangé pour un guide Rosen[®] (Cook Medical Bloomington, IN, US) qui permettait de monter un introducteur long 7F

(KCFW[®], Cook Medical, Bloomington, IN, US). Un stent acier serti sur ballon de type Advanta V12[®] (Atrium Medical, Hudson, NH) ou Lifestream[®] (Bard, Tempe, Ariz) de diamètre et longueur adaptés était monté dans l'artère de manière protégée. L'endoprothèse pouvait alors être entièrement déployée et appliquée par un ballon Coda[®] (Cook Medical). Le stent acier était ensuite « flaré » par un ballon dans l'aorte afin d'assurer l'étanchéité du montage. Le reste de la procédure était similaire à une procédure EVAR standard.

3.2. C-EVAR

Les endoprothèses utilisées étaient des endoprothèses AFX[®] (Endologix international Bv, Pays Bas), Gore[®] (WL gore and associates, Newark, DE, USA), Medtronic[®] (Minneapolis, Mn, Irlande) ou Cook[®]. Lorsqu'une seule artère cible était reconstruite par une cheminée, le cathétérisme et le déploiement du stent étaient réalisés par voie axillaire ou humérale gauche. Lorsque deux ou trois artères cibles devaient être traitées, deux abords axillaires/huméraux étaient utilisés pour assurer l'accès à au moins deux artères jusqu'à l'artériographie finale.

Chaque artère cible était cathétérisée par un guide hydrophile 0.035 Terumo[®] monté sur un introducteur long 7F de 90 cm Pinnacle[®] Destination[®] (Terumo Europe, Leuven, Belgium). Selon l'angulation des artères cibles, une sonde KMP[®] ou VS1[®] était choisie pour réaliser le cathétérisme, puis stabilisée à l'intérieur de l'artère cible. Le guide Terumo[®] était alors échangé pour un guide Rosen[®] afin d'obtenir un support suffisant pour monter puis déployer le stent. Le stent choisi pour reconstruire l'artère était ensuite mis en position pour n'être déployé qu'après avoir monté le corps prothétique aortique. Le plus souvent le stent était renforcé par un second stent auto-expansible. Puis l'endoprothèse aortique pouvait alors être entièrement déployée et appliquée par un ballon Coda[®] (Cook Medical). Le reste de la procédure était similaire à une procédure EVAR standard.

4. Suivi

Après la procédure, chaque patient bénéficiait d'une prise en charge en soins intensifs pendant 24 à 48 heures minimum. Une anticoagulation efficace était maintenue pendant au moins 48 heures. Une double antiagrégation plaquettaire orale et un traitement par statine étaient administrés au patient avant l'intervention et pour une période de 3 mois. Ensuite un seul antiagrégant plaquettaire était poursuivi au long cours.

Tous les patients bénéficiaient d'un angio-TDM en coupes fines de l'aorte thoraco-abdominale et des vaisseaux iliaques en pré-opératoire et avant la sortie d'hospitalisation, en l'absence de contre-indication (clairance de la créatinine < 30 mL/min). Puis le suivi était assuré par un angio-TDM à 6 mois, à 1 an puis annuellement, associés à une consultation chirurgicale pour lecture des résultats et évaluation clinique. En cas de contre-indication, ce suivi était assuré par une échographie doppler associée si besoin à un TDM non injecté.

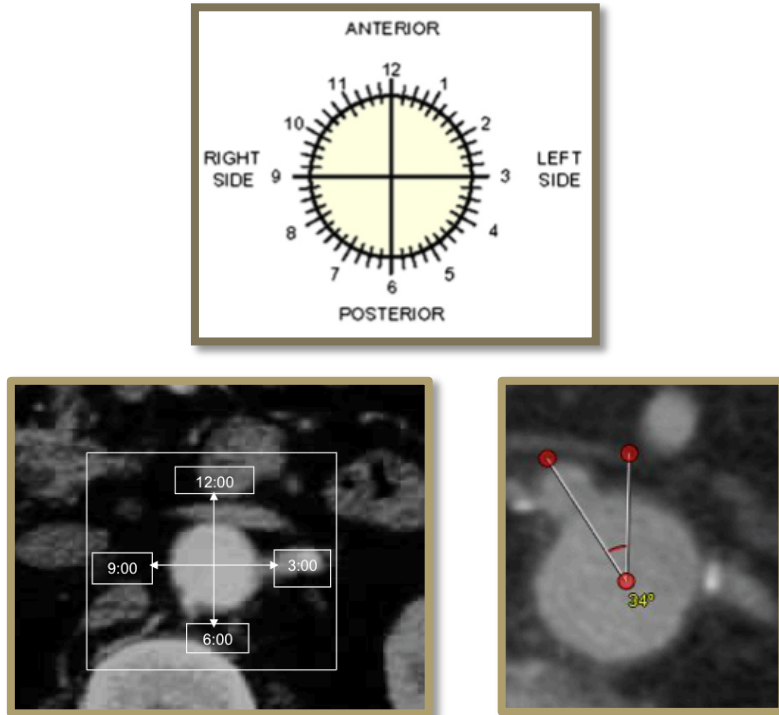
Le scanner pré-opératoire était utilisé pour définir :

- la morphologie de l'anévrisme
- le nombre, la position horaire (comme définie en **figure 13**) et l'angulation

longitudinale (comme défini sur la **figure 14**) des artères cibles perméables à reconstruire

- le diamètre et la tortuosité des accès iliaques.

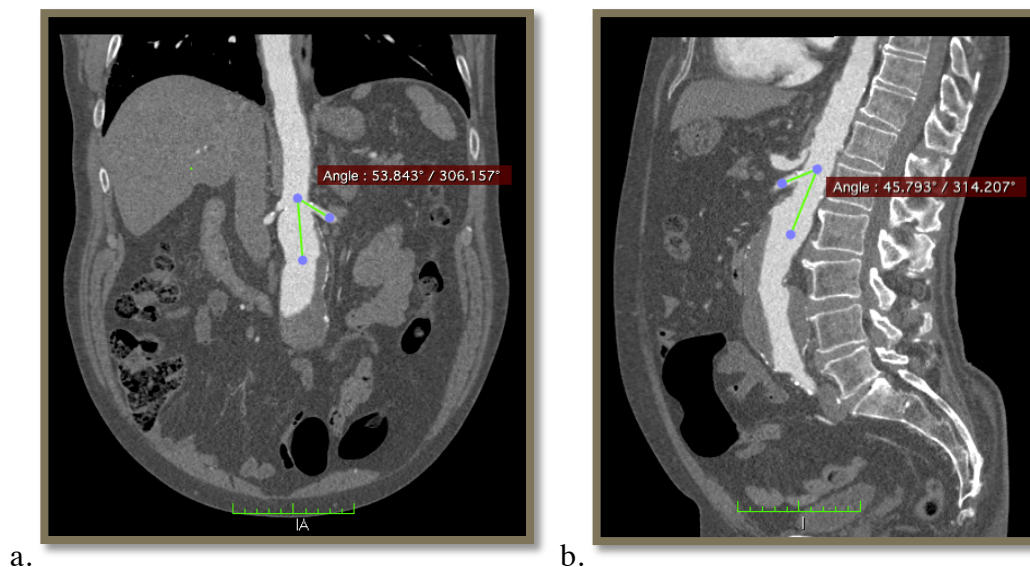
Figure 13. Représentation des positions horaires des artères viscérales en coupe transversale [71]



Les positions horaires sont séparées par des graduations toutes les 15 minutes

Figure 14. Représentation des angulations longitudinales des artères viscérales

- reconstructions coronales pour la mesure des angulations longitudinales entre l'aorte et les artères rénales*
- reconstructions sagittales pour la mesure des angulations longitudinales entre l'aorte et l'artère mésentérique supérieure*



a.

b.

La planification et le « sizing » pré-opératoires étaient réalisés en utilisant DxWin® (Medasys Inc, Clamart, France), une station de travail dédiée. Le scanner pré-opératoire était aussi utilisé pour définir le nombre, la position, le diamètre et l'angulation des artères cibles à l'aide du logiciel Osirix® (Pixmeo SARL, Bernex, GE).

La formule « modification of diet in renal disease » (MDRD) pour créatinine sérique (SCr) était utilisée pour estimer le débit de filtration glomérulaire (DFG) : $DFG (mL/min/1.73 m^2) = 175 \times SCr^{-1.154} \times \text{âge}^{-0.203} \times 1.212$ [pour les Afro-Américains] $\times 0.742$ [pour les femmes]. Cette équation a été choisie en raison de son évaluation extensive dans la littérature pour l'estimation précise du DFG, particulièrement dans les populations avec un faible DFG (<90 mL/min/1.73 m²). [72,73] Des prélèvements sanguins étaient analysés en pré-opératoire, à J0, J1, J2 et J5.

Pour l'insuffisance rénale aigüe post-opératoire, la définition du « consensus for acute kidney injury » (AKI), du RIFLE système, proposée par le groupe « Acute Dialysis Quality Initiative » était utilisée. Elle classe l'AKI en 5 stades : « risk » (R), « injury » (I), « failure » (F), « loss » (L), et « end stage » (E), comme reporté **Tableau III**. [74] Cette classification était utilisée sur les DFG calculés durant le suivi post-opératoire du séjour hospitalier.

Tableau III. Classification RIFLE (Risk, Injury, Failure, Loss, End stage) pour l'insuffisance rénale aigüe ou “acute kidney injury” (AKI)

Stade	Critères de classification
Risk (R)	Augmentation de la SCr 1.5x ou diminution du DFG >25%
Injury (I)	Augmentation de la SCr 2x ou diminution du DFG >50%
Failure (F)	Augmentation de la SCr 3x ou diminution du DFG >75% ou SCr > 4 mg/dL
Loss (L)	Insuffisance rénale aigüe persistante; perte complète de la fonction rénale > 4 semaines
End stage (E)	Perte complète de la fonction rénale avec nécessité de dialyse > 3 mois

DFG, débit de filtration glomérulaire; SCr, créatinine sérique.

Pour le déclin chronique, le système de classification largement employé de « chronic kidney disease » (CKD) développé par la fondation nationale du rein était utilisé comme décrit **tableau IV**. [75]

Tableau IV. National Kidney Foundation staging system for chronic kidney disease (CKD)

Stade	Critères de classification
1	DFG ≥ 90
2	60 ≤ DFG ≤ 90
3	30 ≤ DFG ≤ 59
4	15 ≤ DFG ≤ 29
5	DFG ≤ 5 ou dialyse

DFG, débit de filtration glomérulaire.

5. Critères de jugement

Les résultats péri-opératoires et à moyen terme du traitement des JR-AAA par F-EVAR et C-EVAR étaient analysés :

- Succès technique
- Taux de mortalité à 30 jours
- Morbidité péri-opératoire (ischémies digestives, insuffisance rénale aigüe temporaire, complications des voies d'abord)
- Taux de survie globale
- Taux de survie sans réintervention
- Taux de survie sans complication sur les vaisseaux reconstruits
- Perméabilité primaire des artères cibles
- Taux d'EF
- Delta sac anévrysmal (= [diamètre maximal pré-opératoire – diamètre maximal à la date du suivi] / [diamètre maximal pré-opératoire])
- Caractère d'urgence
- Nombre moyen de vaisseaux cibles reconstruits

Les caractéristiques anatomiques pré-opératoires orientant vers le choix d'une technique F-EVAR ou C-EVAR étaient également analysées afin d'aider à la décision thérapeutique.

6. L'analyse statistique

Toutes les distributions statistiques suivaient une loi normale. Les analyses statistiques ont été réalisées à l'aide du logiciel XLStats® (ADDINSOFT, rue Damrémont, Paris, France). Les analyses de Kaplan-Meier ont été réalisées pour étudier les taux de mortalité, de survie sans réintervention, de perméabilité des vaisseaux cibles, et d'EF durant le suivi. Le test de Student était utilisé pour les valeurs paramétriques et les résultats sont présentés sous forme de moyenne et d'écart-type. Le test de Wilcoxon était utilisé pour les valeurs non paramétriques et les résultats sont présentés sous forme de nombre et pourcentage de patients présentant cette variable. Le niveau de significativité choisi pour tous les tests était $\alpha = 0.05$.

7. Définitions

JR-AAA était défini comme un AAA avec un collet aortique sain < 10 mm ou une extension de l'anévrysme au niveau des artères rénales, de l'AMS ou du TC.

Le succès technique était défini comme l'exclusion anévrysmale sans EF et avec une perméabilité de tous les vaisseaux cibles.

Chaque vaisseau prévu pour être cathétérisé était défini comme une artère cible et était analysé spécifiquement.

La revascularisation de l'artère cible était considérée comme un succès lorsque l'artère cible était perméable avec une cheminée ou une fenestration en place sur le contrôle artériographique per-opératoire.

La perméabilité primaire des vaisseaux cibles était définie comme l'absence d'occlusion sans réintervention.

Le diamètre de chaque artère cible était mesuré en direction antéro-postérieure en coupes transversales sur le TDM.

Les angulations longitudinales étaient définies comme l'angle descendant formé entre la « centerline » de l'aorte et la « centerline » de l'artère cible sur les reconstructions TDM multiplanaires.

Le Delta sac AAA était défini comme suit : $\text{Delta sac AAA} = (\text{Diamètre AAA pré-opératoire} - \text{Diamètre AAA au suivi}) / (\text{Diamètre AAA pré-opératoire})$

La cardiopathie était définie comme un antécédent d'infarctus du myocarde, de chirurgie coronarienne ouverte ou per-cutanée ou d'insuffisance cardiaque avec une fraction d'éjection < 30%.

La BPCO était définie par un ratio de Tiffeneau (Volume expiratoire maximal par seconde (VEMS) / capacité vitale forcée (CVF) < 70% ou un VEMS < 80%), la présence d'emphysème sur une radiographie pulmonaire, ou la nécessité d'un traitement médical par bronchodilatateurs, anticholinergiques, beta-2-agonistes ou une oxygénothérapie au long cours.

L'hypertension artérielle, la dyslipidémie, et le diabète étaient identifiés chez les patients sous traitement médical ou régime alimentaire.

Le surpoids était défini comme un IMC ≥ 25 et l'obésité comme un IMC ≥ 30 .

Un abdomen hostile était défini comme un abdomen avec antécédents de laparotomie, de péritonite, de pancréatite aiguë sévère ou de traumatisme abdominal ouvert.

Les antécédents de chirurgie aortique incluaient les chirurgies aortiques ouvertes ou endovasculaires.

L'insuffisance rénale pré-opératoire était définie comme un débit de filtration glomérulaire (DFG) < 60 mL/min/1.73m² selon la formule MDRD.

III. RESULTATS

1. Résultats généraux

1.1 Caractéristiques de la population étudiée

121 patients ont été inclus, 90 dans le groupe F-EVAR (88 hommes) et 31 dans le groupe C-EVAR (26 hommes) respectivement. Les caractéristiques démographiques sont reprises **tableau V**.

Le traitement par F-EVAR était toujours réalisé dans un contexte d'intervention réglée, tandis que 13% (4 patients) ont bénéficié d'un traitement par C-EVAR en urgence ($p = 0.001$).

L'âge moyen était de 71.33 ± 8.16 vs. 75.26 ± 6.52 ans respectivement ($p = 0.021$).

Les patients n'étaient pas éligibles pour un traitement par mise à plat-greffe en raison de comorbidités lourdes avec 51% de patients ASA ≥ 3 dans le groupe F-EVAR vs. 55% dans le groupe C-EVAR, 23% de patients BPCO vs. 32%, 17% d'abdomens hostiles vs. 29% et 71% de patients avec un IMC ≥ 25 vs. 52% respectivement.

Le nombre de patients présentant un antécédent de chirurgie aortique était significativement plus élevé dans le groupe C-EVAR 16% vs. 3 % respectivement ($p = 0.013$).

Tableau V. Caractéristiques cliniques de la population étudiée

<i>Variables</i>	<i>F-EVAR</i> <i>n = 90</i>	<i>C-EVAR</i> <i>n = 31</i>	<i>p</i>
Sexe masculin	88 (98)	26 (84)	0.013
Age (ans)	71.33 ± 8.16	75.26 ± 6.52	0.021
Cardiopathie	33 (37)	12 (39)	0.78
HTA	72 (80)	22 (74)	0.72
Dyslipidémie	55 (61)	21 (68)	0.57
Diabète	14 (16)	3 (10)	0.37
IMC ≥ 25	63 (70)	16 (52)	0.055
AOMI	8 (9)	2 (6)	0.70
IRC	11 (12)	8 (26)	0.067
Hémodialyse	1 (1)	1 (3)	0.42
ATCD de chir. aortique	3 (3)	5 (16)	0.013
Abdomen hostile	16 (18)	6 (19)	0.81
Tabagisme actif	22 (24)	9 (29)	0.57
BPCO	21 (23)	10 (32)	0.30
ASA ≥ 3	47 (52)	17 (55)	0.72
Urgence	0 (0)	4 (13)	0.001

HTA, hypertension artérielle, IMC, indice de masse corporelle, AOMI, artériopathie oblitérante des membres inférieurs, IRC, insuffisance rénale chronique, chir., chirurgie, ATCD, antécédent, BPCO, broncho-pneumopathie chronique obstructive, ASA, american society of anesthesiologists.

Les données sont présentées en moyenne \pm écart type ou en nombre (pourcentage) selon le type de variable.

1.2. Caractéristiques anatomiques

Le diamètre anévrysmal moyen était significativement plus petit dans le groupe F-EVAR avec 58.29 ± 9.78 vs. 67.58 ± 17.48 mm respectivement ($p = 0.0004$). Aucune différence significative n'était retrouvée en terme de diamètre moyen de collet aortique.

Tableau VI. Caractéristiques anatomiques pré-opératoires des artères cibles

<i>Variables</i>	<i>F-EVAR</i>	<i>C-EVAR</i>	<i>p</i>
Nb vx cibles/patient	-	-	-
1	0	23	-
2	16	7	-
3	56	1	-
4	18	0	-
Nb moyen/patient	3.02 ± 0.61	1.29 ± 0.52	< 0.0001
Diamètre interne	-	-	-
AMS	7.88 ± 1.18	7.83 ± 0.45	0.95
Min.	4.9	7.2	-
Max.	11.0	8.2	-
ARG	6.09 ± 0.97	5.19 ± 0.87	< 0.0001
Min.	4	3	-
Max.	9.3	6.8	-
ARD	5.92 ± 0.92	5.20 ± 0.76	0.008
Min.	3.5	3.6	-
Max.	8.1	6.1	-
Distance AMS/AR la plus haute	14.06 ± 5.83	11.33 ± 5.19	0.039
Min.	3	2	-
Max.	36	22	-
Position horaire	-	-	-
AMS	12 :06 ± 00 :18	12 :30 ± 00 :07	0.81
ARG	03 :33 ± 02 :44	02 :57 ± 00 :33	0.33
ARD	09 :55 ± 00 :37	10 :15 ± 00 :28	0.029
Angulation longitudinale	-	-	-
AMS	54.77 ± 12.49	50.33 ± 5.44	0.62
Min.	26.00	24.00	-
Max.	106.00	80.00	-
ARG	68.89 ± 16.11	58.55 ± 14.79	0.002
Min.	33.00	23.00	-
Max.	123.00	89.00	-
ARD	63.78 ± 16.67	60.1 ± 14.95	0.38
Min.	28.00	32.00	-
Max.	129.00	126.00	-
Diamètre du collet aortique	26.26 ± 2.95	25.73 ± 2.84	0.47
Diamètre anévrysmal	58.29 ± 9.78	67.58 ± 17.48	0.0004

Nb, nombre ; vx, vaisseaux, min, minimum, max, maximum, AMS, artère mésentérique supérieure, ARG, artère rénale gauche, ARD, artère rénale droite, AR artère rénale
Les données sont présentées en moyenne ± écart type ou en nombre (pourcentage) selon le type de variable.

Le nombre moyen de vaisseaux cibles reconstruits par patient était significativement supérieur dans le groupe F-EVAR avec 3.02 ± 0.61 vs. 1.29 ± 0.52 vaisseaux respectivement ($p < 0.0001$) pour un total de 271 vaisseaux cibles dans le groupe F-EVAR et 39 dans le groupe C-EVAR (**tableau VI**).

Le diamètre des artères rénales cibles était significativement plus faible dans le groupe C-EVAR avec une moyenne de 5.19 ± 0.87 vs. 6.09 ± 0.96 mm à gauche ($p = < 0.0001$) et 5.20 ± 0.76 vs. 5.92 ± 0.92 mm à droite ($p = 0.008$) respectivement. Cette différence n'était pas retrouvée pour les AMS.

La distance entre l'AMS et l'AR la plus haute était significativement plus faible dans le groupe C-EVAR avec une moyenne de 11.33 ± 5.19 vs. 14.06 ± 5.83 mm respectivement ($p = 0.039$).

L'angulation longitudinale mesurée entre l'aorte et les artères rénales gauches était significativement plus fermée dans le groupe C-EVAR avec 58.55 ± 14.79 vs. $68.89 \pm 16.11^\circ$ respectivement ($p = 0.002$). Cette différence n'était pas retrouvée pour les artères rénales droites ni pour les AMS.

2. Résultats péri-opératoires

2.1. Intervention

La durée opératoire et le temps de fluoroscopie étaient significativement plus courts dans le groupe C-EVAR avec 139.65 ± 55.68 vs. 181.69 ± 90.71 minutes et 45.95 ± 22.76 vs. 63.93 ± 33.32 minutes respectivement ($p = 0.019$ et $p = 0.022$). La quantité de produit de contraste iodé utilisé était significativement plus faible dans le groupe C-EVAR avec 92.11 ± 32.04 vs. 135.67 ± 59.41 mL respectivement ($p = 0.001$) (**Tableau VII**).

Tableau VII. Données per-opératoires

<i>Variables</i>	<i>F-EVAR</i>	<i>C-EVAR</i>	<i>p</i>
Temps opératoire (min)	181.69 ± 90.71	139.65 ± 55.68	0.019
Quantité de produit de contraste iodé (mL)	135.67 ± 59.41	92.11 ± 32.04	0.001
Dosimétrie (cGy/cm ²)	19739 ± 15055	16605 ± 17540	0.41
Temps de fluoroscopie (min)	63.93 ± 33.32	45.95 ± 22.76	0.022

Les données sont présentées en moyenne \pm écart type ou en nombre (pourcentage) selon le type de variable.

Les techniques de reconstruction des vaisseaux cibles sont représentées **tableau VIII**.

Sur les 271 artères cibles du groupe F-EVAR : 73 ont été revascularisées par des scallops ou des larges fenêtres non stentées (14 TC, 59 AMS) et 196 par des fenestrations classiques avec stents (4 TC, 14 AMS, 89 ARG, 89 ARD).

Tableau VIII. Techniques de reconstruction des vaisseaux cibles

<i>Variables</i>	<i>TC</i>	<i>AMS</i>	<i>ARG</i>	<i>ARD</i>	<i>Total</i>
F-EVAR	-	-	-	-	271
Scallop/fenêtre non stentée	14	59	0	0	73
Fenestration	4	14	89	89	196
Ostium couvert	0	0	1	1	2
C-EVAR	-	-	-	-	39
Cheminée ouverte	0	3	17	8	28
Cheminée couverte	0	0	6	4	10
Ostium couvert	0	0	1	0	1

TC, tronc coeliaque, AMS, artère mésentérique supérieure, ARG, artère rénale gauche, ARD, artère rénale droite

Les données sont présentées en nombre.

Deux artères cibles ont été perdues :

- 1 artère rénale droite (ARD) qui avait été cathétérisée avec succès. Cependant il avait été impossible de faire progresser le stent dans l'artère avec des bascules itératives du guide malgré l'essai de différents types de guides et stents
- 1 artère rénale gauche (ARG) qui n'avait pas pu être cathétérisée, il avait alors été décidé de mettre en place une cuff de couverture au niveau de la zone d'implantation de la fenêtre et de ne conserver que l'ARD du patient qui avait pu être revascularisée par une technique fenêtrée avec succès.

Sur les 39 artères cibles du groupe C-EVAR : 28 ont été revascularisées par des cheminées ouvertes (3 AMS, 17 ARG et 8 ARD) et 10 par des cheminées couvertes (6 ARG et 4 ARD).

Une artère cible a été perdue :

- 1 ARG qui avait été cathétérisée avec succès puis stentée tout d'abord par un Fluency[®]. Ce dernier s'était cassé mais avait pu être récupéré. Un second stent différent, un Viabhan[®], avait alors été mis en place mais avait basculé dans le sac anévrysmal
- il est à noter que trois autres artères rénales ont été couvertes en raison d'une décision pré-opératoire devant des reins atrophiques et n'ont donc pas été incluses.

2.2. Caractéristiques du matériel implanté

Les caractéristiques du matériel implanté sont représentées **tableau IX**. Il n'y avait pas de différence significative entre les deux groupes en terme de diamètre de stents pour les artères cibles ou les endoprothèses aortiques, ni en terme d'oversizing aortique.

Tableau IX. Caractéristiques du matériel implanté durant les procédures

<i>Variables</i>	<i>F-EVAR</i>	<i>C-EVAR</i>	<i>p</i>
Diamètre des stents (mm)	-	-	-
AR	6.57 ± 0.77	6.51 ± 0.61	0.70
AMS	8.13 ± 0.99	9.33 ± 1.15	0.079
Endoprothèse aortique	30.72 ± 3.65	29.97 ± 3.49	0.39
Oversizing aortique (%)	14.3 ± 5.4	14.1 ± 4.4	0.93
Endoprothèse	-	-	-
Cook [®]	66 (74)	22 (71)	-
Anaconda [®]	24 (26)	0 (0)	-
Gore [®]	0 (0)	1 (3)	-
AFX [®]	0 (0)	1 (3)	-
Medtronic [®]	0 (0)	7 (23)	-

AR, artères rénales ; AMS, artère mésentérique supérieure

Les données sont présentées en moyenne ± écart type ou en nombre (pourcentage) selon le type de variable.

2.3. Durée du séjour

La durée moyenne de séjour en soins intensifs était de 1.86 ± 3.38 [0 ; 24] vs. 2.81 ± 6.69 [0 ; 30] jours respectivement (p = 0.30).

La durée moyenne de séjour en secteur d'hospitalisation traditionnelle était de 8.03 ± 5.51 [4 ; 37] vs. 37.04 ± 97.08 [5 ; 373] jours respectivement avec une durée significativement plus courte dans le groupe F-EVAR (p = 0.006).

2.4. Morbi-mortalité péri-opératoire

Le taux de mortalité péri-opératoire était significativement plus élevé dans le groupe C-EVAR avec 16% (5 patients) vs. 3% (3 patients) respectivement (p = 0.015).

Dans le groupe F-EVAR :

- Le patient 12 est décédé à J10. Il a présenté une insuffisance rénale aigüe secondaire à un infarctus rénal droit massif en raison de la couverture de l'ARD au cours de la procédure. En effet cette dernière avait pu être cathétérisée mais il avait été impossible de monter les stents en place. Les suites ont alors été compliquées d'un syndrome de détresse respiratoire aigüe (SDRA) et d'une acidose métabolique avec hyperkaliémie. Une mise en LATA avait alors été décidée.
- Le patient 19 est décédé à J6 suite à une rhabdomyolyse majeure compliquée d'hyperkaliémie. Une épuration extra-rénale a été débutée mais le patient a présenté un ACR réfractaire avec dissociation électro-mécanique probablement en rapport avec un infarctus du myocarde (IDM) chez un patient déjà porteur de pontages aorto-coronariens.
- Le patient 68 est décédé à J15. Il a présenté un passage en FA mal toléré, résolu médicalement puis une thrombo-immunoallergie à l'héparine. Cette

dernière s'est compliquée d'une ischémie digestive aiguë avec reprise chirurgicale à J6 pour colectomie droite et gauche, cholécystectomie et splénectomie, puis à J14 pour colostomie et anastomose iléo-colique. Devant la dégradation post-opératoire rapide une mise en LATA a été décidée.

Dans le groupe C-EVAR :

- Le patient 9 est décédé à J4 d'une ischémie mésentérique aiguë suite à une thrombose précoce du stent de l'AMS. Ceci malgré un traitement par kardégic et une anticoagulation curative efficace. Il a nécessité une reprise chirurgicale à J2 pour pontage ilio-mésentérique par voie rétro-péritonéale puis à J3 pour thrombectomie de ce pontage associée à une résection grélique et colique droite. Les suites post-opératoires ont été compliquées d'une insuffisance rénale aiguë et d'un foie de choc avec décision de mise en limitation et arrêt des thérapeutiques actives (LATA).
- Le patient 12 avait été pris en charge en urgence avec nécessité de pré-dilatation de l'artère iliaque externe droite pour monter les modules prothétiques. Il a présenté une rupture iliaque externe droite en post-opératoire précoce avec reprise chirurgicale pour mise en place d'un stent couvert dans l'artère iliaque externe. Cependant, il a présenté un choc hémorragique associé à un syndrome du compartiment abdominal et est décédé à J1.
- Le patient 15 a présenté un premier arrêt cardio-respiratoire (ACR) récupéré lors de l'induction anesthésique chez un homme de 83 ans, ASA 3, avec antécédents de myocardopathie ischémique et BPCO sur tabagisme actif. Il a ensuite présenté une thrombose des deux jambages en fin de procédure, probablement en raison d'une compétition de jambages sur un D4 à 18 mm au minimum avec thrombus circonférentiel. Une thrombectomie à la sonde de Fogarty et un stenting des jambages ont alors été réalisés. Au réveil une ischémie de membre inférieur droit avait motivé une reprise chirurgicale pour thrombectomie mais au moment de l'induction le patient a présenté un nouvel ACR non récupéré et est décédé à J0.
- Le patient 19 est décédé à J31. Il a présenté des embolies cérébraux multiples post-opératoires, probablement secondaires à la navigation dans le thrombus anévrysmal (la crosse aortique ne semblait pas emboligène). Suite à la dégradation neurologique il a présenté une pneumopathie d'inhalation avec nécessité d'intubation, sur des antécédents de BPCO avec tabagisme actif. De plus il a présenté une hématurie macroscopique importante secondaire à un infarctus rénal droit massif sur thrombose de stent précoce avec apparition d'une insuffisance rénale aiguë. Il s'agissait d'une cheminée ouverte, non renforcée par un second stent en nitinol. Devant ces complications multiples une mise en LATA avait donc été décidée.
- Le patient 24 est décédé à J51. Il a présenté un accès de fibrillation auriculaire (FA) mal toléré, chez un patient aux antécédents de FA, associé à une pneumopathie gauche dans un contexte de sevrage tabagique. Rapidement une défaillance hémodynamique est apparue sur un coeur pulmonaire aigu avec choc septique. Il a présenté deux ACR récupérés mais devant la dégradation clinique une mise en LATA a été décidée.

Aucune différence significative n'a été retrouvée en terme de taux de complications post-opératoires représentées par les hématomes parenchymateux, les ischémies

digestives aiguës, les hématomes et faux anévrysmes aux voies d'abord, les dissections et ruptures iliaques, les rhabdomyolyses majeures et les décompensations de comorbidités.

Les échecs de cathétérisme et de stenting des vaisseaux cibles ont déjà été décrits précédemment.

Dans le groupe F-EVAR :

- Une dissection d'ARD a été retrouvée sur le scanner de contrôle post-opératoire. Cette dernière avait été revascularisée par une technique fenêtrée et un flap intimal apparaissait en aval du stent, avant la bifurcation artérielle, sans retentissement majeur sur la fonction rénale du patient.
- Un hématome péri-rénal gauche important a été observé chez un patient ayant bénéficié d'une fenêtre rénale gauche avec pour seul facteur de risque une simple antiagrégation plaquettaire. Ce dernier était probablement dû à une lésion parenchymateuse par le guide rigide en per-opératoire. Les suites ont malgré tout été favorables avec une sortie d'hospitalisation à J36.
- Deux ischémies digestives aiguës ont été retrouvées :
 - La première a nécessité une reprise chirurgicale à J2 pour intervention de Hartmann dans les suites d'un bas débit post-IDM à J1. L'AMS et le TC étaient perméables. L'évolution a ensuite été favorable avec une sortie d'hospitalisation à J30.
 - La seconde concerne le patient 68 déjà décrit.
- Trois patients ont présenté des hématomes au niveau des voies d'abord fémorales et humérales. Ils ne présentaient pas de facteur de risque particulier, en dehors d'une antiagrégation par kardégic en pré-opératoire pour le premier, d'une association kardégic et anticoagulation curative pour un antécédent d'embolie pulmonaire pour le second, et d'une anticoagulation curative pour trouble du rythme pour le troisième. Aucun n'a nécessité de reprise chirurgicale.
- Une dissection iliaque externe gauche a nécessité une reprise endovasculaire au cours de la même hospitalisation pour stenting avec un bon résultat final mais nécessité d'aponévrotomies de décharge.
- Deux ischémies aiguës de membre inférieur ont été retrouvées :
 - la première a nécessité une thrombectomie per-opératoire d'un pontage fémoro-poplité gauche chez un patient aux antécédents d'AOMI. Le temps opératoire lors de la procédure EVAR était de 180 minutes.
 - la seconde était liée à une plicature de jambage gauche sur une endoprothèse Cook® avec reprise au cours de la même hospitalisation pour pontage fémoro-fémoral droit-gauche.
- Deux patients ont présenté des rhabdomyolyses majeures. Le premier cas a été résolutif sous traitement médical seul. Le second cas (patient 19) a nécessité la réalisation d'aponévrotomies de décharge. Ils avaient bénéficié de procédures EVAR de 180 et 420 minutes respectivement.
- Un patient a présenté un ulcère duodénal hémorragique ainsi qu'un hématome péri-rénal gauche. Il était sous antiagrégation pré-opératoire par kardégic et sous anticoagulation curative post-opératoire associée au kardégic. L'ulcère a été traité par des pansements hémostatiques placés sous fibroscopie et a nécessité un arrêt des anticoagulants. Il a présenté

dans les suites une embolie pulmonaire massive sur thrombose veineuse profonde et est décédé à J79.

- Un patient tabagique sevré a présenté une pneumopathie lobaire inférieure droite résolutive sous Augmentin® avec une durée de séjour en secteur conventionnel légèrement augmentée, à 11 jours.

Tableau X. Morbi-mortalité péri-opératoires

<i>Variables</i>	<i>F-EVAR</i>	<i>C-EVAR</i>	<i>p</i>
Vaisseaux cibles	-	-	-
Echec de cathétérisme	1 (0.37)	0 (0)	0.71
Echec de stenting	1 (0.37)	1 (3.1)	0.11
Dissection	1 (0.37)	0 (0)	0.71
Organes cibles	-	-	-
Hématome parenchymateux	1 (1.1)	0 (0)	0.57
Ischémie digestive aigüe	2 (2.2)	1 (3.1)	0.77
Voies d'abord	-	-	-
Hématomes	3 (3.3)	2 (6.2)	0.47
Faux anévrisme	1 (1.1)	2 (6.2)	0.105
Dissection iliaque	1 (1.1)	0 (0)	0.57
Rupture iliaque	0 (0)	1 (3.1)	0.094
Ischémie aigüe de membre inférieur	2 (2.2)	2 (6.2)	0.27
Rhabdomyolyse majeure	2 (2.2)	0 (0)	0.41
Décompensation de comorbidités	-	-	-
Saignement digestif	1 (1.1)	0 (0)	0.57
Pneumopathie	1 (1.1)	2 (6.2)	0.105
AVC	0 (0)	1 (3.1)	0.094
Mortalité péri-opératoire	3 (3.3)	5 (15.6)	0.015

Les données sont présentées en moyenne ± écart type ou en nombre (pourcentage) selon le type de variable.

Dans le groupe C-EVAR :

- Le cas d'ischémie digestive aigüe a déjà été décrit précédemment (patient 9).
- Deux hématomes de scarpas ont été retrouvés. Le premier patient était sous anticoagulation curative et simple antiagrégation plaquettaire, aucune reprise chirurgicale n'a été nécessaire. Le patient 30 a nécessité une reprise chirurgicale à J24 pour évacuation d'hématome, tous les anticoagulants et anti-agrégants ont alors été stoppés.
- Deux faux anévrysmes des artères fémorales communes ont été retrouvés. L'un d'eux a été résolutif par simple pansement compressif. Le patient était alors sous anticoagulation curative et double antiagrégation plaquettaire. Le patient 30 a nécessité une reprise chirurgicale à J27 pour évacuation d'hématome et point d'hémostase artérielle.
- Le cas de rupture iliaque a déjà été décrit précédemment (patient 12).
- Deux ischémies aigües de membre ont été retrouvées. La première correspond au patient 15 déjà décrit. La seconde était liée à une plicature du jambage gauche avec thrombose à J7 et reprise chirurgicale pour

thrombectomie à la sonde de Fogarty associée à un stenting par deux Luminexx® (Bard, diamètre 12, longueur 40 mm et diamètre 14, longueur 60 mm) avec un résultat satisfaisant.

- Les deux cas de pneumopathie ont déjà été décrits précédemment (patients 19 et 24).
- Le cas d'AVC a déjà été décrit précédemment (patient 19).

Les analyses statistiques sur l'évolution post-opératoire de la fonction rénale sont représentées sur le **tableau IX**.

Tableau XI. Evolution de la fonction rénale

<i>Variables</i>	<i>F-EVAR</i>	<i>C-EVAR</i>	<i>p</i>
DFG	-	-	-
J-1	82.92 ± 25.29	72.48 ± 27.77	0.064
J0	76.60 ± 24.91	71.14 ± 28.03	0.31
J1	73.77 ± 30.53	70.62 ± 33.08	0.62
J2	72.03 ± 33.17	55.08 ± 22.49	0.041
J5	73.22 ± 33.14	59.06 ± 34.69	0.108
J-1 vs. J0	p = 0.126	p = 0.86	-
J-1 vs. J5	p = 0.024	p = 0.143	-
DFG < 60 mL/min	-	-	-
J-1	13 (14.5)	10 (31.2)	0.033
J0	24 (26.7)	10 (31.2)	0.58
J1	32 (35.6)	12 (37.5)	0.78
J2	31 (34.5)	9 (28.1)	0.56
J5	27 (30.0)	12 (37.5)	0.40
HF	5 (5.6)	5 (15.6)	0.07
Bascule en HD	1 (1.1)	1 (3.1)	0.44
AKI	-	-	-
Risk	20 (22.2)	6 (18.7)	0.72
Injury	5 (5.6)	2 (6.2)	0.87
Failure	2 (2.2)	1 (3.1)	0.77
Loss	0 (0)	0 (0)	-
End stage	0 (0)	1 (3.1)	0.094
CKD	-	-	-
CKD diminution x1	3 (3.3)	0 (0)	0.31
CKD diminution x2	2 (2.2)	2 (6.2)	0.27

AKI, Acute kidney injury; DFG, débit de filtration glomérulaire; SCr, créatinine sérique; HD hémodialyse, HF, hémofiltration, CKD, chronic kidney disease, x1, diminution d'un stade de CKD, x2, diminution de 2 stades de CKD

Un patient du groupe F-EVAR et un patient du groupe C-EVAR étaient déjà dialysés en pré-opératoire et ont poursuivi une dialyse post-opératoire. La fonction rénale de ces deux patients n'a pas été analysée en terme d'AKI mais seulement de CKD.

Aucune différence significative n'était observée entre les deux groupes en terme de DFG à J-1, J0, J1, J2 et J5. La comparaison à l'intérieur d'un même groupe entre les

DFG à J-1 et à J0 ne retrouvait aucune différence significative. En revanche, une différence significative était retrouvée, uniquement dans le groupe F-EVAR, entre le DFG à J-1 et à J5 ($p = 0.024$).

En pré-opératoire il y avait significativement plus de patients insuffisants rénaux, définis comme présentant un DFG < 60 mL/min, dans le groupe C-EVAR avec 31.2% vs. 14.1% respectivement ($p = 0.033$). Cependant, aucune différence significative n'était retrouvée entre les deux groupes à J0, J1, J2 et J5. De même, il n'y avait pas de différence significative en terme de nécessité de recours à l'hémodilution, ou de bascule en hémodialyse. Aucune différence significative n'était retrouvée entre les deux groupes en terme de taux d'AKI ou de diminution de classe de CKD lors du suivi.

Sur les scanners post-opératoires immédiats étaient retrouvées :

- *Dans le groupe F-EVAR* : 21 EF (2 type Ia, 16 type II et 3 type III)
- *Dans le groupe C-EVAR* : 12 EF (3 type Ia et 9 type II).

3. Résultats à moyen terme

Le suivimoyen était de 16.45 vs. 15.46 mois avec un taux de survie globale de 86.2% vs. 72.2% ($p = 0.171$) et de survie sans réintervention de 91.9% vs. 77.7% ($p = 0.298$) respectivement selon les analyses de Kaplan-Meier, sans différence significative.

La perméabilité primaire globale des artères cibles était de 96.6% vs. 85.3% ($p = 0.015$) respectivement. Le taux de perméabilité de l'AMS était significativement plus élevé dans le groupe F-EVAR avec 98.4% vs. 66.7% respectivement ($p < 0.0001$). Cependant, il n'y avait que 3 AMS reconstruites dans le groupe C-EVAR. Pour les artères rénales il n'y avait pas de différence significative entre les deux groupes. La perméabilité des ARG était de 96.2% vs. 88.5% ($p = 0.41$) et celle des ARD était de 96.3% vs. 85.7% ($p = 0.26$) selon les analyses de Kaplan-Meier. Les courbes de survie sont représentées **Figure 15**.

Dans le groupe F-EVAR :

- Une thrombose précoce à J7 d'ARG a été observée. Il s'agit du patient 5 déjà décrit. Au contrôle TDM le stent V12 Atrium[®] 7x22mm apparaissait mal ouvert dans la fenêtre. Le patient était alors sous simple antiagrégation plaquettaire.
- Une thrombose précoce à J4 d'ARD a été observée. La reconstruction avait été effectuée avec un V12 Atrium[®] 7x38mm. Le patient était alors sous double antiagrégation plaquettaire. Aucun retentissement sur la fonction rénale n'a été observé et la fenêtre ARG est toujours parfaitement perméable.
- Une thrombose à 3 mois d'ARD a été observée sur rein unique. En effet, la patiente n'avait pas pu bénéficier du cathétérisme de son ARG en per-opératoire et cette dernière avait été abandonnée. Elle était alors sous simple antiagrégation plaquettaire. La patiente a donc basculé en dialyse. La scallop du TC et la fenêtre non stentée de l'AMS sont toujours perméables.
- Une thrombose à 3 mois d'ARG a été découverte lors d'une consultation en urgence pour douleurs abdominales. La reconstruction avait été réalisée par un V12 Atrium[®] 7x38mm et le patient était alors sous double antiagrégation

plaquettaire. La scallop du TC, et les fenêtres AMS et ARD sont toujours perméables et aucune altération de la fonction rénale n'a été observée.

- Une thrombose de TC a été découverte fortuitement à 3 mois. Il s'agissait d'un patient présentant en pré-opératoire une image de ligament arqué avec sténose serrée du TC. La revascularisation avait été effectuée par un V12 Atrium® 7x22mm. Le patient était sous double antiagrégation plaquettaire et les fenêtres AMS, ARD et ARG sont restées parfaitement perméables.
- Une thrombose à 36 mois d'une ARG a été découverte, sans altération de la fonction rénale. La revascularisation avait été effectuée avec un V12 Atrium® de 8x38mm. Le patient était alors sous double antiagrégation plaquettaire et la fenêtre ARD est toujours parfaitement perméable.

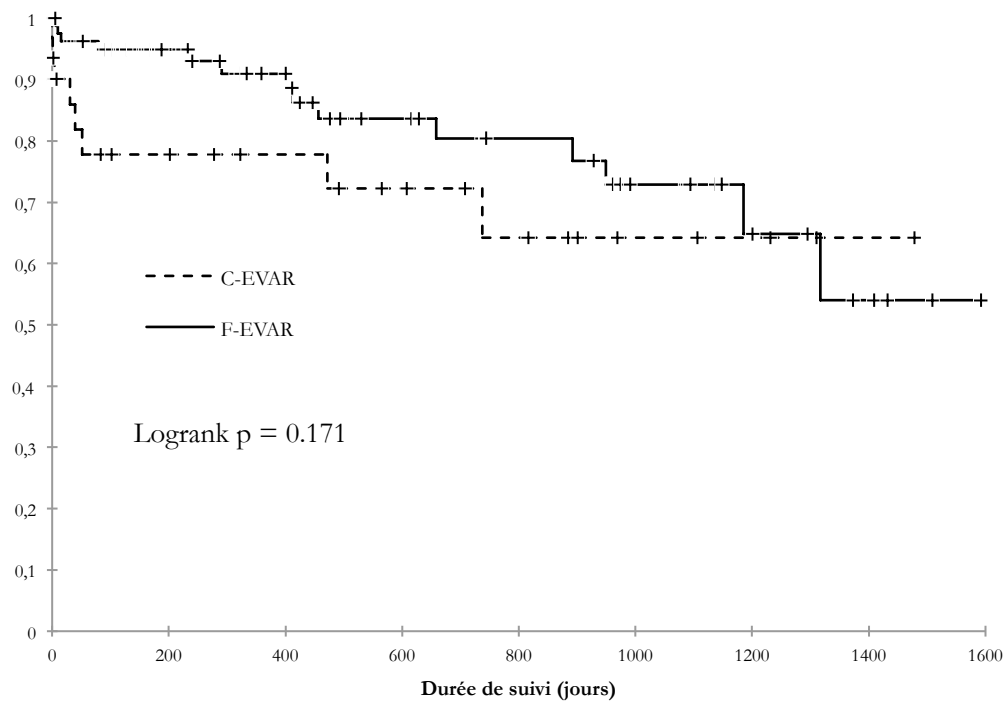
Dans le groupe C-EVAR :

- Une thrombose précoce d'AMS a été observée à J2, il s'agit du patient 9 déjà décrit. La reconstruction avait été effectuée avec un Lifestent® 10x40mm non renforcé par un second stent en nitinol. Le patient était alors sous anticoagulation curative et simple antiagrégation plaquettaire.
- Une thrombose précoce d'ARD a été observée, il s'agit du patient 19 déjà décrit. La reconstruction avait été effectuée avec un Astron Pulsar® 6x60mm non renforcé par un second stent en nitinol. Le patient était alors sous anticoagulation curative sans antiagrégant plaquettaire devant la crainte d'un ramollissement hémorragique de son AVC post-opératoire.
- Une thrombose à 6 mois a été observée sur une ARG avec un retentissement sur la fonction rénale. En effet, ce patient qui avait une clairance normale en pré-opératoire, présente au dernier suivi une clairance < 30 mL/min, sans nécessité de dialyse pour l'instant. L'ARD n'avait pas nécessité de reconstruction endovasculaire puisque l'implantation prothétique s'était faite en aval de son ostium et le rein semble toujours bien perfusé au dernier échodoppler. Une première tentative de reconstruction de l'ARG avait d'abord été effectuée avec un Fluency® 6x60mm mais ce dernier avait basculé dans le sac anévrysmal. La reconstruction avait finalement été effectuée avec un Luminexx® 6x60mm non renforcé par un second stent en nitinol.

Au dernier suivi 14 EF (12 type II (16%) et 2 type III (2%)) vs. 7 EF (2 type II (9%) et 5 type I (22%)) ont été retrouvées respectivement. Il y avait significativement plus d'EF de type I dans le groupe C-EVAR ($p = 0.015$). Il n'y avait pas de différence significative entre les deux groupes en ce qui concerne les taux d'EF de type II et III. L'évolution des EF est représentée **Figure 16**.

Figure 15. Courbes de survie selon Kaplan-Meier

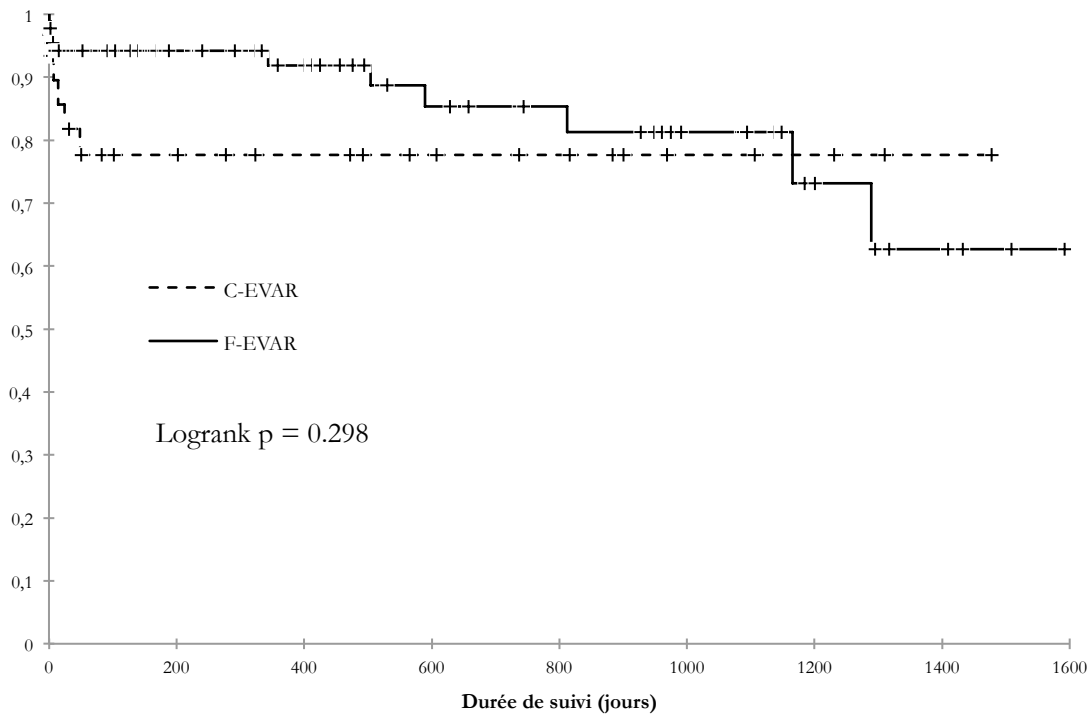
a. survie globale



<i>Taux de survie</i>	<i>F-EVAR</i>	<i>C-EVAR</i>
6 mois	94.9 [90.0-99.8]	77.8 [61.9-93.7]
12 mois	91.0 [83.9-98.1]	77.8 [61.9-93.7]
15 mois	86.2 [77.0-95.5]	72.2 [54.2-90.3]

<i>Nombre à risque</i>	<i>F-EVAR</i>	<i>C-EVAR</i>
J0	90	31
6 mois	56	18
12 mois	40	15
15 mois	34	14

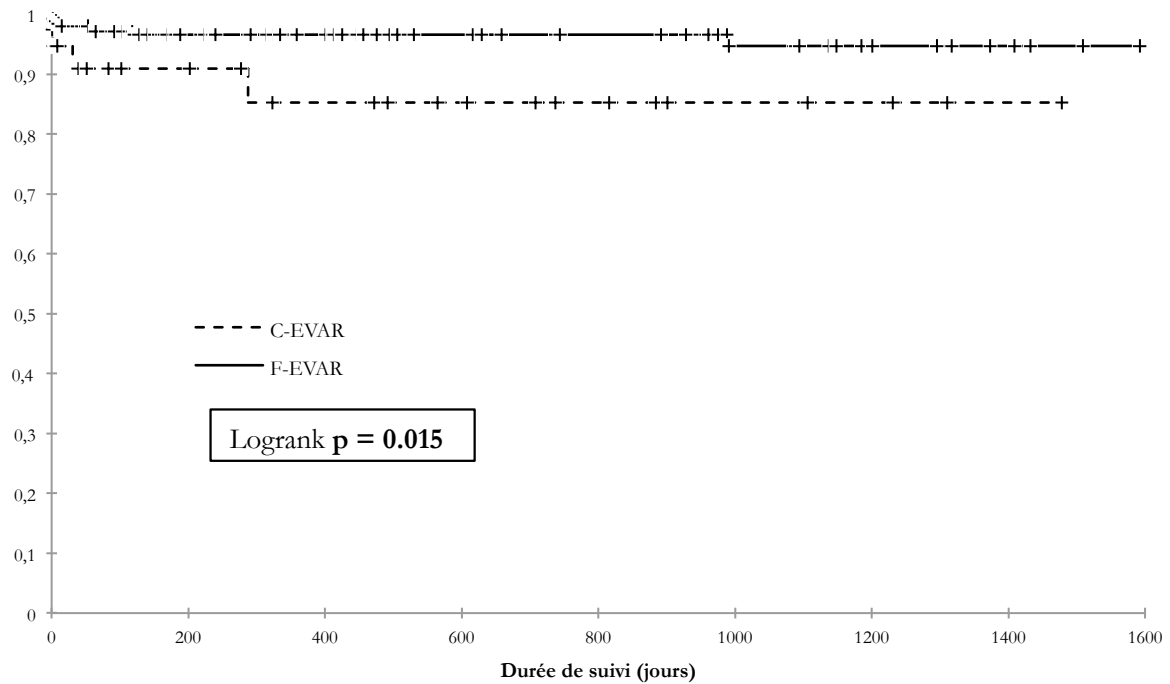
b. survie sans réintervention



<i>Taux de survie sans réintervention</i>	<i>F-EVAR</i>	<i>C-EVAR</i>
6 mois	94.3 [89.4-99.2]	77.7 [61.8-93.6]
12 mois	91.9 [85.4-98.5]	77.7 [61.8-93.6]
15 mois	91.9 [85.4-98.5]	77.7 [61.8-93.6]

<i>Nombre à risque</i>	<i>F-EVAR</i>	<i>C-EVAR</i>
J0	90	31
6 mois	56	17
12 mois	39	14
15 mois	34	14

c. perméabilité primaire globale des artères cibles

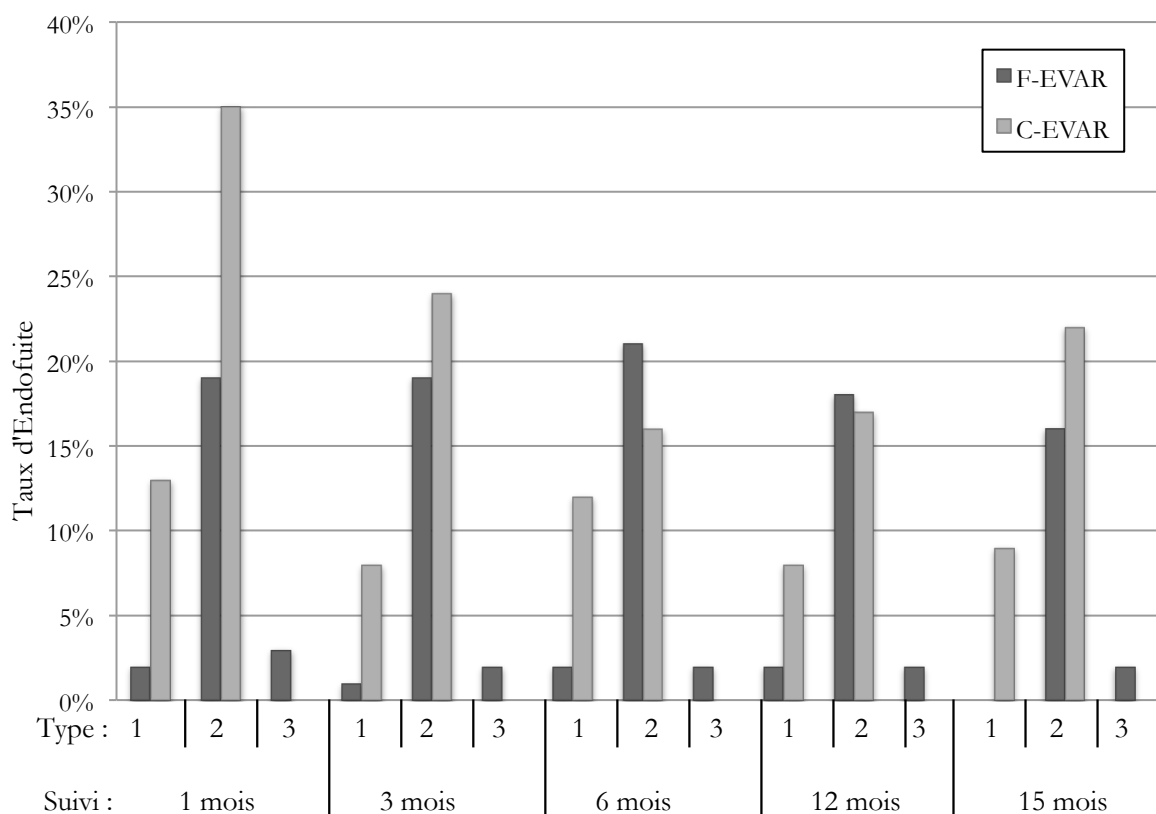


<i>Perméabilité primaire des artères cibles</i>	<i>F-EVAR</i>	<i>C-EVAR</i>
6 mois	96.6 [94.3-98.9]	90.9 [81.0-100]
12 mois	96.6 [94.3-98.9]	85.3 [71.0-99.5]
15 mois	96.6 [94.3-98.9]	85.3 [71.0-99.5]

<i>Nombre à risque</i>	<i>F-EVAR</i>	<i>C-EVAR</i>
J0	271	39
6 mois	168	20
12 mois	120	15
15 mois	102	14

<i>Perméabilité primaire/artère à 15 mois</i>	<i>F-EVAR</i>	<i>C-EVAR</i>	<i>Logrank</i>
AMS	98.4 [95.4-100]	66.7 [13.3-100]	< 0.0001
ARG	96.2 [92.0-100]	88.5 [72.7-100]	0.41
ARD	96.3 [92.2-100]	85.7 [59.8-100]	0.26
TC	94.1 [82.9-100]	-	-

Figure 16. Evolution des endofuites



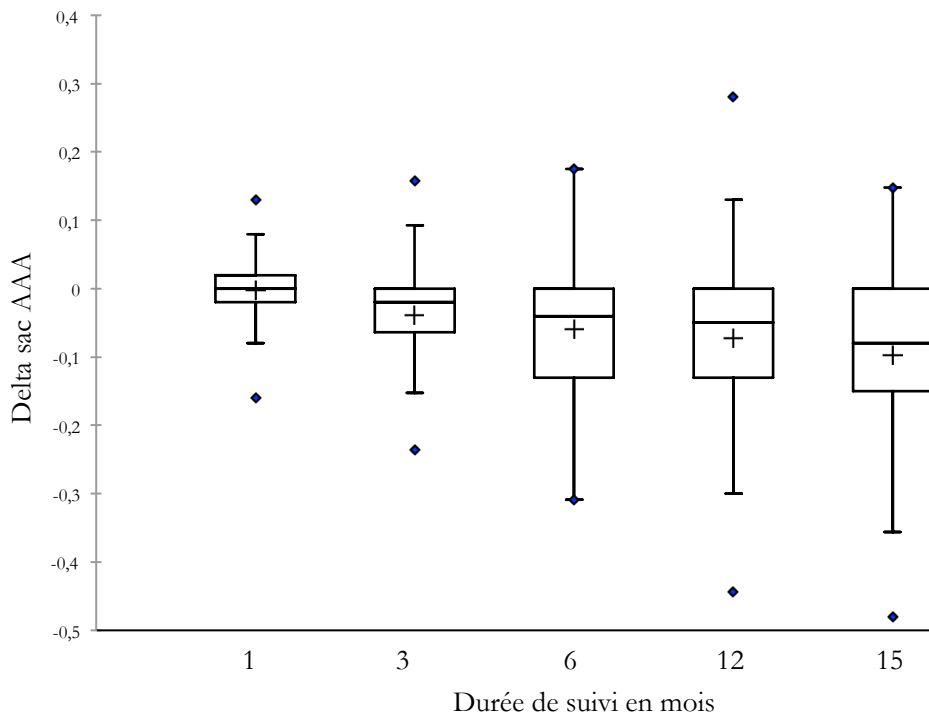
<i>EF</i>	<i>F-EVAR</i>	<i>C-EVAR</i>	<i>P</i>
Type 1	-	-	-
1 mois	2 (2)	4 (13)	0.017
3 mois	1 (1)	2 (8)	0.098
6 mois	2 (2)	3 (12)	0.07
12 mois	2 (2)	2 (8)	0.251
15 mois	0 (0)	2 (9)	0.015
Type 2	-	-	-
1 mois	16 (19)	9 (35)	0.217
3 mois	16 (19)	6 (24)	0.918
6 mois	17 (21)	4 (16)	0.407
12 mois	14 (18)	4 (17)	0.655
15 mois	12 (16)	5 (22)	0.79
Type 3	-	-	-
1 mois	3 (3)	0 (0)	0.316
3 mois	2 (2)	0 (0)	0.417
6 mois	2 (2)	0 (0)	0.417
12 mois	2 (2)	0 (0)	0.417
15 mois	2 (2)	0 (0)	0.417

L'exclusion anévrysmale, avec une diminution ou stabilité de la taille du sac anévrysmal, a été retrouvée dans 76.9% vs. 83.3% des cas respectivement selon les analyses de Kaplan-Meier ($p = 0.55$), sans différence significative. Une augmentation de la taille du sac a été retrouvée dans 6 vs. 1 cas respectivement. Dans le groupe F-EVAR 3 étaient liées à une EF de type II, et 1 à une association EF de type II et III. Dans 2 cas la cause n'a pas été retrouvée. Dans le groupe C-EVAR il s'agissait d'une EF de type II. L'évolution du delta sac AAA est représentée **Figure 17**.

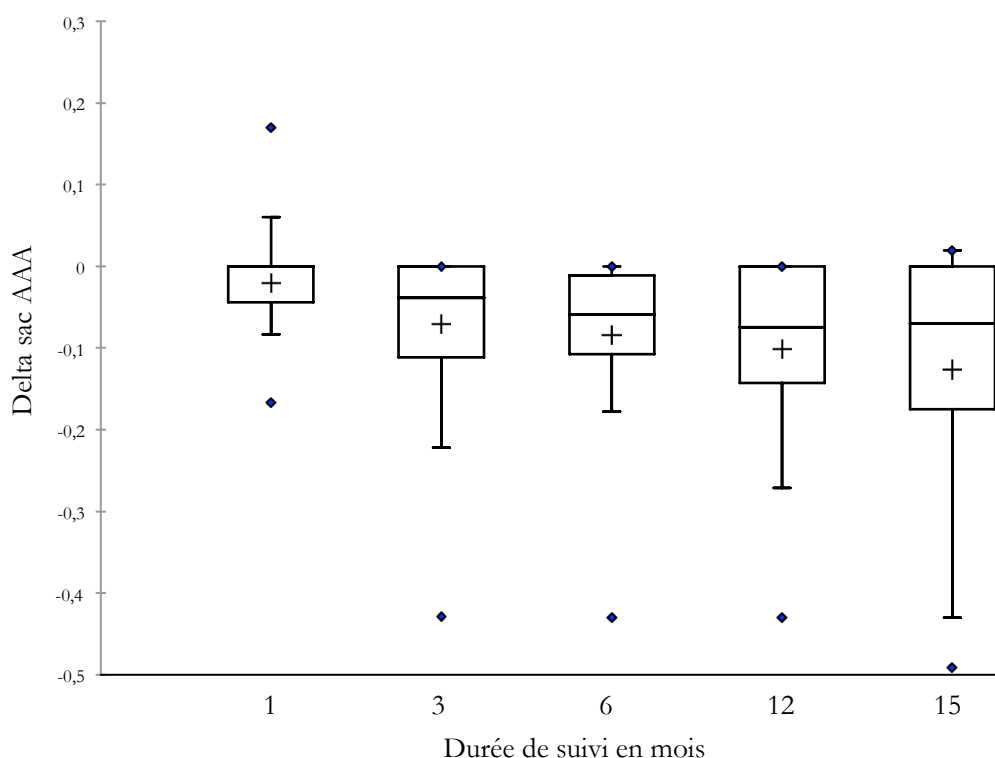
Dans les groupes F-EVAR et C-EVAR, une différence significative était observée à l'intérieur d'un même groupe entre les Delta sac AAA à 1 mois et 15 mois, en faveur d'une diminution de ce Delta sac ($p < 0.0001$ et $p = 0.002$, respectivement).

Figure 17. Evolution du delta sac anévrysmal

a. Groupe F-EVAR



b. Groupe C-EVAR



Delta sac AAA (%)	F-EVAR	C-EVAR	p
1 mois	0 ± 6	-2 ± 6	0.142
3 mois	-4 ± 7	-7 ± 10	0.783
6 mois	-6 ± 9	-8 ± 10	0.302
12 mois	-7 ± 11	-10 ± 11	0.257
15 mois	-10 ± 12	-13 ± 15	0.344
1 mois vs. 15 mois	p < 0.0001	p = 0.002	-
Taux Delta sac AAA ≤ 0 à 15 mois	76.9	83.3	0.55

Les réinterventions sont représentées **tableau IX**. Il n'y avait pas de différence significative en terme de taux global de réintervention entre les deux groupes avec 14.5 vs. 19.3% respectivement (p = 0.0491).

Dans le groupe F-EVAR :

- Le patient 30 a bénéficié à J0 d'aponévrotomies de décharge gauches sur syndrome des loges, puis à J1 d'un stenting iliaque externe gauche.
- Le patient 55 a bénéficié à J3, suite à une bascule de plaque au niveau du carrefour fémoral droit associée à un faux anévrysme fémoral commun droit, d'une thrombo-endarterectomie de carrefour avec évacuation d'hématome. Une nouvelle reprise à J27 a été nécessaire devant un lâchage de suture artérielle au niveau du carrefour fémoral droit sur infection de scarpa, traitée par irrigation/lavage et double antibiothérapie.
- Le patient 66 a présenté à J2 une ischémie mésentérique aiguë avec

nécessité de réalisation d'une intervention de Hartmann. Ceci a permis sa sortie d'hospitalisation à J30 en bon état général.

- Le cas d'ischémie mésentérique aiguë du patient 68 a déjà été décrit.
- Le patient 8 a présenté à 2 ans, une évolution anévrysmale sur l'aorte coeliaque et thoracique, avec nécessité d'extension proximale de l'endoprothèse. Il a présenté dans les suites une ischémie mésentérique aiguë sur thrombose de l'AMS et a bénéficié de plusieurs reprises chirurgicales pour résections digestives. Cependant, le patient est décédé dans les suites.
- Le patient 22 ayant bénéficié de deux fenêtres larges non stentées au niveau de l'AMS et du TC a présenté à 3 ans un angor mésentérique. Il a bénéficié d'une tentative d'angioplastie de l'AMS et du TC par les radiologues interventionnels. Devant l'échec de la procédure, une reprise chirurgicale pour pontage ilio-mésentérique est actuellement en cours de discussion.
- Le patient 65 a été repris à J7 pour EF de type III sur désinsertion du stent au niveau de l'ostium de l'ARG. Un nouveau cathétérisme de la fenêtre et de l'ARG avec mise en place d'un stent V12 Atrium[®] de 7x22mm a permis de traiter avec succès cette EF.
- Le patient 83 a été repris à J3 pour une EF de type III par désinsertion de la fenêtre ARD. Un nouveau cathétérisme de la fenêtre et de l'ARD avec mise en place d'un stent V12 Atrium[®] de 6x38mm a permis de traiter avec succès cette EF.
- Le patient 7 a été repris à 4 ans pour embolisation d'une EF de type II responsable d'une augmentation importante du delta sac AAA. Une embolisation par Onyx[®] des artères ilio-lombaires a permis de résoudre le problème d'EF de type II, cependant une EF de type Ib à gauche a alors été dépistée. Une intervention est programmée pour extension du jambage iliaque.
- Le patient 45, chez qui une EF de type I était suspectée, a bénéficié à 1 an d'une artériographie qui a permis de diagnostiquer la présence d'une EF de type II par les A. lombaires gauches, sans EF de type I associée. Une embolisation par Onyx[®] a été réalisée dans le même temps, permettant de traiter avec succès cette EF.
- Le patient 86 a bénéficié d'une artériographie diagnostique à J9 pour caractérisation d'une EF devant une suspicion d'EF de type III sur la partie inférieure de la fenêtre ARD au scanner de contrôle post-opératoire. Cependant, aucune EF de type III n'a été retrouvée sur le contrôle.
- Le patient 41 a bénéficié à 1 an d'une embolisation hypogastrique gauche avec extension de jambage sur l'iliaque externe gauche devant l'évolution anévrysmale iliaque gauche avec un bon résultat chirurgical, compliqué cependant d'une claudication fessière.
- Le patient 20 a présenté à 2 ans un anévrysme iliaque droit évolutif, traité par embolisation de l'artère hypogastrique droite par coils et extension de jambage sur l'artère iliaque externe droite.

Dans le groupe C-EVAR :

- Le patient 17 a été repris à J7 pour thrombectomie de jambage iliaque gauche avec stenting par Luminexx[®] devant une ischémie aiguë de membre inférieur.
- Le patient 29 a été repris à J14 pour stenting de l'extrémité distale du jambage iliaque droit devant un « kinking » (une plicature de jambage) asymptomatique découvert au scanner de contrôle post-opératoire.

- Le cas de thrombectomie des deux jambages avec stenting du patient 15 a déjà été décrit.
- Le cas de rupture iliaque et syndrome du compartiment du patient 12 a déjà été décrit.
- Le patient 30 a été repris à J24 pour évacuation d'un hématome de scarpa droit, sans fuite artérielle active retrouvée en per-opératoire, puis à J27 pour évacuation d'un hématome de scarpa gauche avec faux anévrisme fémoral superficiel gauche compressif.
- Le cas d'ischémie mésentérique aigue du patient 9 a déjà été décrit.

Tableau IX. Réinterventions

<i>Variables</i>	<i>F-EVAR</i>	<i>C-EVAR</i>	<i>p</i>
Ischémie mésentérique aigüe	2 (2.2)	1 (3.2)	0.752
Angor mésentérique	1 (1.1)	0 (0)	0.574
Extension proximale d'EVAR pour EF	1 (1.1)	0 (0)	0.574
Extension distale d'EVAR pour EF	2 (2.2)	0 (0)	0.417
Stenting pour EF de type 3	2 (2.2)	0 (0)	0.417
Embolisation d'EF	2 (2.2)	0 (0)	0.417
Syndrome des loges	1 (1.1)	0 (0)	0.574
Faux anévrisme fémoral	1 (1.1)	1 (3.2)	0.425
Rupture iliaque	0 (0)	1 (3.2)	0.088
Kinking de jambage iliaque	1 (1.1)	1 (3.2)	0.425
Ischémie aigüe de membre inférieur	0 (0)	2 (6.4)	0.015
Total	13 (14.5)	6 (19.3)	0.491

Les données sont présentées en moyenne \pm écart type ou en nombre (pourcentage) selon le type de variable.

IV. DISCUSSION

La comparaison entre F-EVAR et C-EVAR semble difficilement réalisable en raison des différences en terme d'indications et de caractéristiques anatomiques. En effet, les deux groupes sont difficilement comparables du fait d'un âge plus élevé, d'un nombre d'ATCD de chirurgie aortique plus important, et d'une prise en charge réalisée plus fréquemment en urgence de façon significative dans le groupe C-EVAR. De ce fait, il s'agit de patients plus fragiles pour lesquels les résultats peuvent difficilement égaler ceux des patients du groupe F-EVAR.

Malgré les limitations sus-citées, certains paramètres peuvent malgré tout être comparés avec précaution.

C-EVAR semble associée à un taux significativement plus important d'EF de type Ia. Certaines de ces EF liées aux gouttières semblent être des EF à bas débit, pouvant disparaître spontanément au cours du suivi. En revanche, d'autres peuvent rapidement devenir plus importantes et être à l'origine d'une endotension et d'une

rupture secondaire d'anévrisme. Leur embolisation semble alors essentielle en cas d'augmentation du Delta sac anévrysmal > 5% lors du contrôle à 3 ou 6 mois.

Une série de 11 patients présentant des EF de type Ia embolisées en radiologie interventionnelle a été réalisée sur notre centre avec un taux de succès de 50%, correspondant à une absence d'EF au contrôle. Le taux de bons résultats cliniques était de 75%, correspondant à une absence d'augmentation du Delta sac anévrysmal. Ces taux semblent comparables à ceux d'autres séries qui retrouvaient 59% de succès et 71% de bons résultats cliniques à 6 mois.[76] Ceci permettrait alors de ramener les taux d'EF de type Ia à des taux comparables à ceux des F-EVAR, moyennant une survie sans réintervention plus limitée.

L'oversizing du groupe C-EVAR n'apparaît pas significativement plus important par rapport au groupe F-EVAR, malgré une volonté des opérateurs d'avoir un oversizing supérieur dans ce type de procédure. En effet, ce dernier permettrait une meilleure conformabilité de l'endoprothèse aortique autour de la cheminée et ainsi limiterait le risque d'EF de type Ia par les gouttières. Il semble donc qu'un oversizing entre 10 et 15% soit à respecter dans le cadre d'une procédure F-EVAR tandis qu'un oversizing entre 15 et 20% serait plutôt préférable dans le cadre d'une procédure C-EVAR.

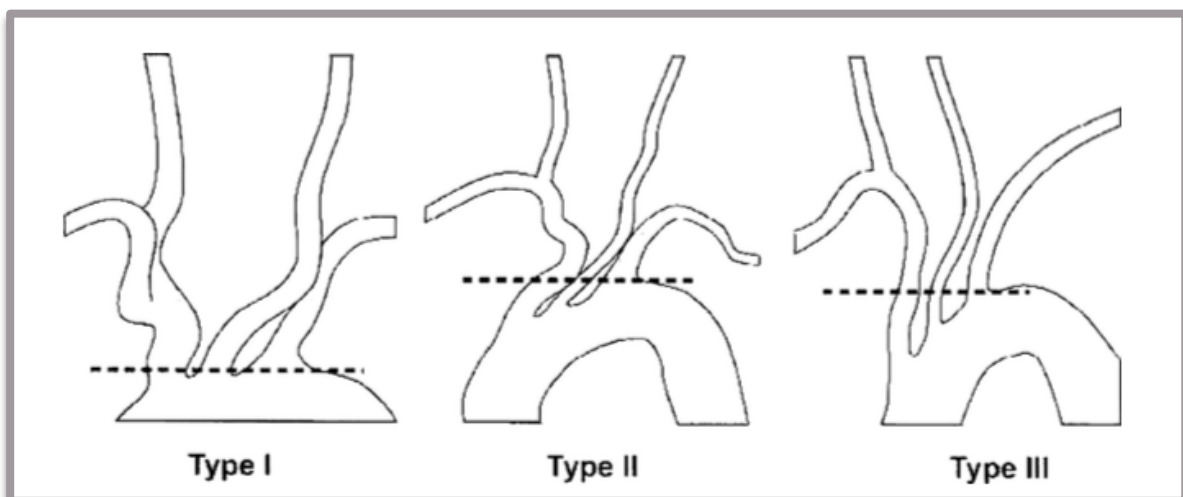
La perméabilité globale des artères cibles est satisfaisante dans les deux techniques. Cependant, le nombre d'artères cibles viscérales à revasculariser est significativement plus faible dans le groupe C-EVAR, ce qui confirme les différences de configuration anatomique. En effet, une angulation sévère de l'arche aortique et de l'aorte thoracique descendante avec un type II ou III illustrés **Figure 18**, est une contre-indication relative à une technique C-EVAR alors qu'elle n'a aucune incidence dans le cadre d'un traitement par F-EVAR.

Figure 18. Types d'arches aortiques

Type I : origines des 3 vaisseaux du cou sur un même plan horizontal

Type II : origines du tronc artériel brachio-céphalique (TABC) au milieu des plans horizontaux passant par la courbe externe et interne de l'arche aortique

Type III : origine du TABC en dessous des plans horizontaux passant par la courbe externe et interne de l'arche aortique, aussi qualifiée « d'arche gothique »



De même, le cathétérisme d'artères viscérales présentant une angulation longitudinale descendante importante ($\leq 60^\circ$) est beaucoup plus facile par une technique C-EVAR en raison de sa réalisation par voie haute, humérale ou axillaire (**Figure 19**).

Dans cette série il n'a pas été retrouvé d'augmentation du risque neurologique dans le groupe C-EVAR, malgré la nécessité d'une navigation dans la crosse aortique, ce qui s'explique par un effectif réduit. En effet, le taux d'AVC lié à une navigation dans la crosse aortique est désormais bien connu en raison des investigations réalisées sur les procédures de coronarographie par voie radiale avec environ 0.18% d'AVC [0.15-0.21].^[77]

De plus, la technique C-EVAR semble permettre de tolérer un diamètre d'artères cibles natives plus faible, pouvant aller jusqu'à 4 mm, sans altérer pour autant la perméabilité artérielle ou la fonction rénale. Tandis que la technique F-EVAR est essentiellement réservée à des artères cibles ≥ 6 mm (**Figure 20**). De ce fait, des artères polaires ou même de petites artères rénales principales peuvent être conservées par une technique C-EVAR alors qu'elles auraient dû être sacrifiées par une technique F-EVAR. Il est à noter que malgré un diamètre natif réduit, les artères cibles bénéficiaient de stents de diamètre ≥ 6 mm par crainte d'une perméabilité altérée en cas de diamètre inférieur. Il n'apparaît pas que cet oversizing soit à l'origine de plus de complications à type de dissection ou de thrombose notamment.

Une distance entre l'AMS et l'AR la plus haute < 15 mm était plutôt en faveur d'une technique de reconstruction par C-EVAR de l'AMS et de l'artère rénale en raison des limites imposées par les conditions d'utilisation de F-EVAR. Ceci est représenté **Figure 21**.

Cette série limitée n'a pas permis de mettre en évidence de bénéfices d'un type de stent par rapport à un autre en terme de perméabilité. Il nous semble important de conserver des stents autoexpansibles dans la technique cheminée afin de ne pas risquer une compression irréversible des stents viscéraux lors du déploiement de l'endoprothèse aortique. De plus, devant la thrombose précoce des premières cheminées non renforcées par un second stent en nitinol au début de notre expérience, le reste de la série a bénéficié exclusivement de stents renforcés. Ainsi, un stent autoexpansible couvert était renforcé par un stent nu en nitinol ou bien deux stents nus en nitinol étaient utilisés. Chaque fois, il s'agissait de deux stents de diamètre et de longueur identiques, permettant ainsi de conserver une perméabilité satisfaisante.

Les cheminées couvertes étaient préférentiellement choisies lorsque l'ostium de l'artère cible était englobé dans l'anévrisme, afin de limiter les risques d'EF de type I. Cependant, aucune différence de perméabilité ou de taux d'EF de type I n'a pu être retrouvée dans cette série entre les cheminées couvertes ou ouvertes. Ceci peut être lié au faible effectif de la série avec seulement 9 patients ayant bénéficié de cheminées couvertes.

Figure 19. Angulation longitudinale des artères cibles selon la technique choisie

Une angulation $\leq 60^\circ$ serait plutôt en faveur d'un traitement par C-EVAR

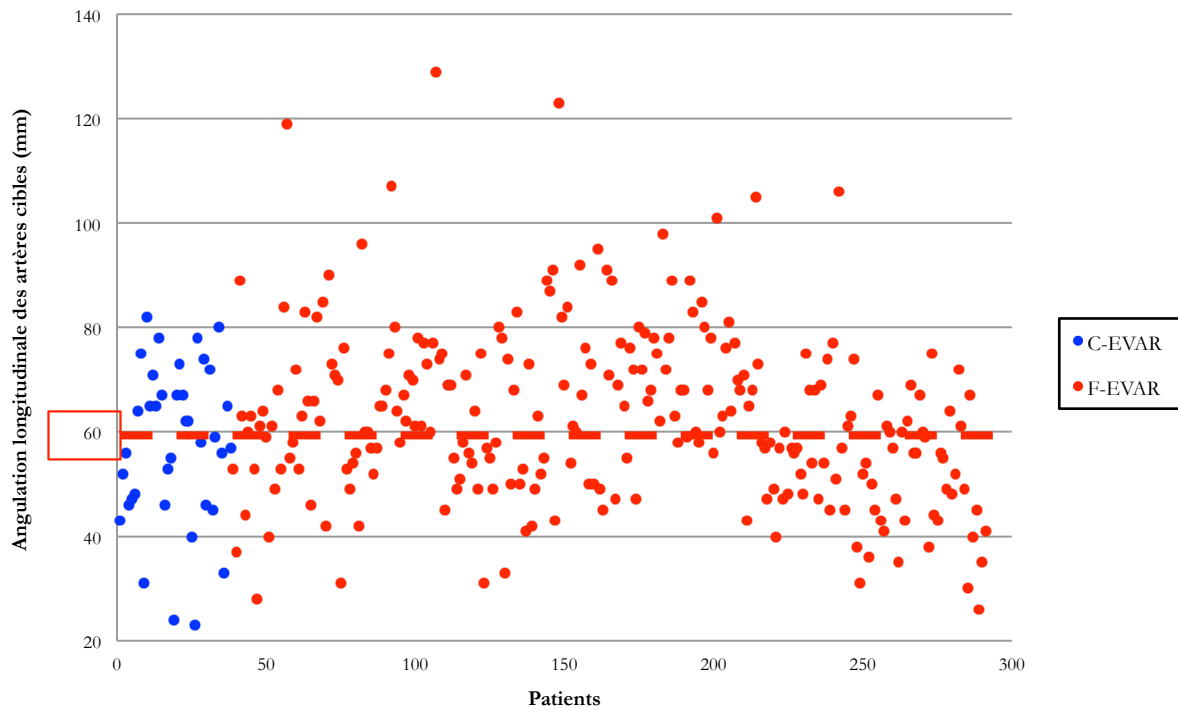


Figure 20. Diamètres des artères rénales natives selon la technique de reconstruction utilisée

Un diamètre ≤ 6 mm est plutôt en faveur d'une technique C-EVAR

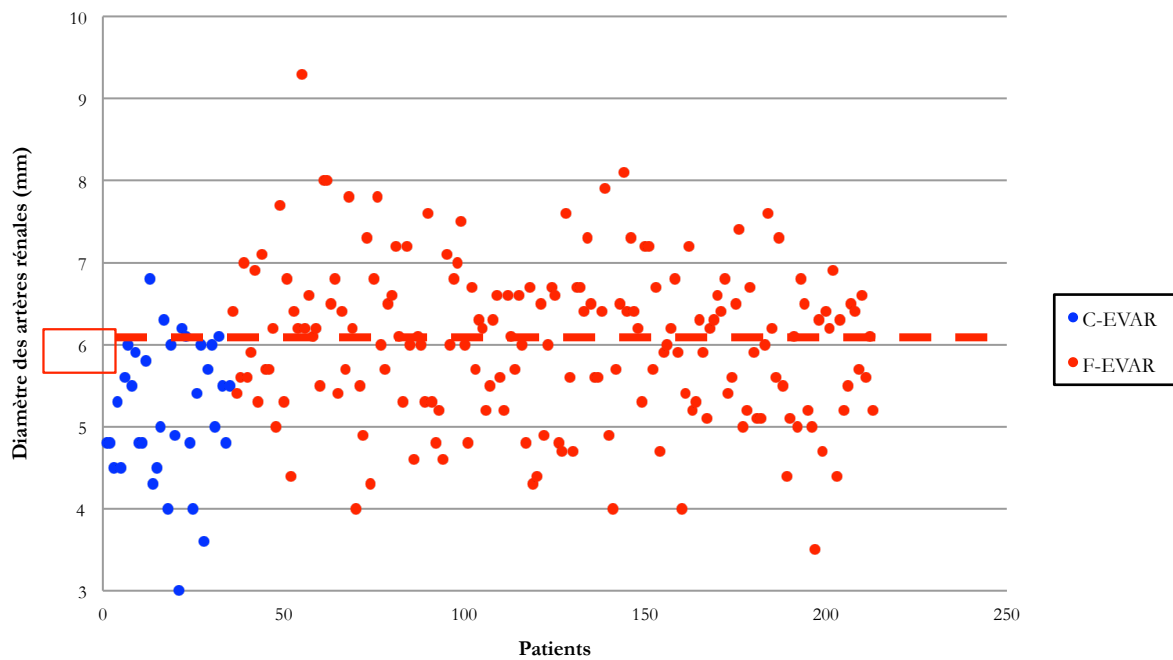
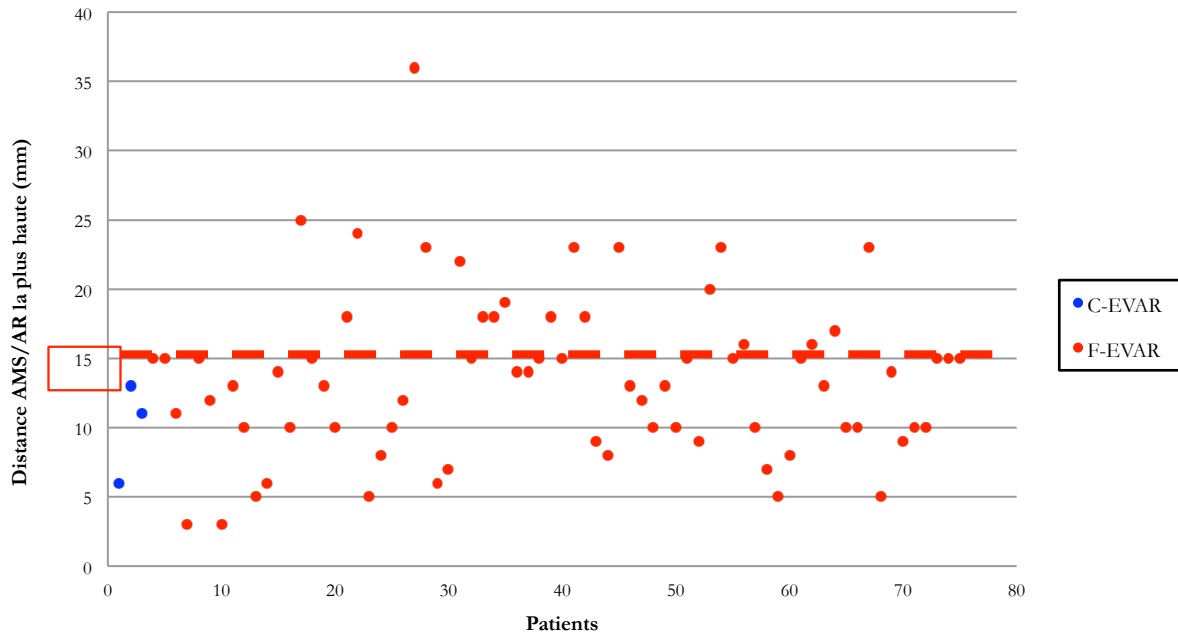


Figure 21. Diagramme représentant la distance entre l'AMS (artère mésentérique supérieure) et l'artère rénale la plus haute

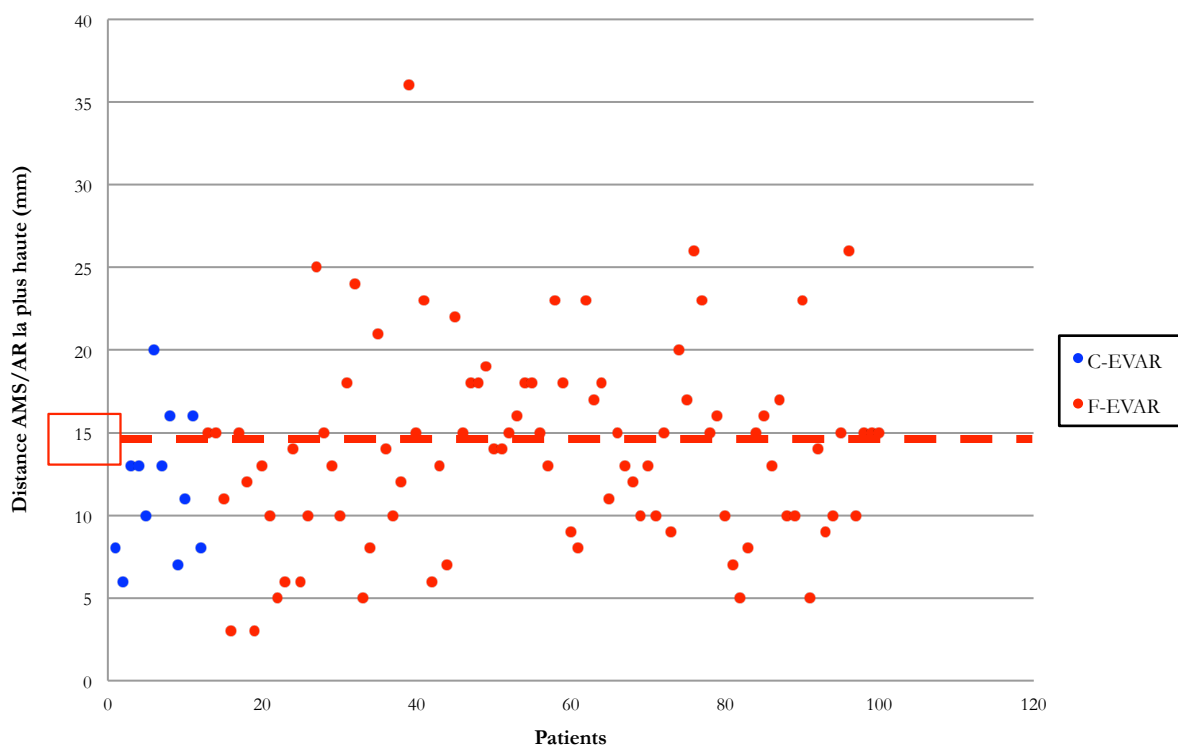
a. *Mode de revascularisation de l'AMS :*

Une distance < 15 mm est plutôt en faveur d'une revascularisation par technique cheminée de l'AMS



b. *Mode de revascularisation de l'artère rénale la plus haute :*

Une distance < 15 mm est plutôt en faveur d'une revascularisation par technique cheminée de l'artère rénale la plus haute



La longueur moyenne des stents utilisés pour la réalisation des cheminées était de 49.43 ± 11.20 mm (minimum 30 mm, maximum 60 mm) pour les artères rénales et de 53.33 ± 9.43 mm (minimum 40 ; maximum 60 mm) pour l'AMS. Les cheminées dépassaient de 5 à 10 mm de l'endoprothèse aortique afin d'assurer leur perméabilité ainsi que de limiter les risques d'EF de type Ia, sans pour autant prendre de risque de bascule ou de thrombose liés à une longueur excessive. Pour ce faire, la position définitive des cheminées lors du largage de la prothèse aortique doit être anticipée car dans la majorité des cas elles viennent se positionner en hélices de façon oblique et ne restent pas parallèles à la prothèse aortique. Ceci est représenté **Figure 22**. Ce positionnement semble malgré tout plus adapté hémodynamiquement que celui qui avait été imaginé au départ. En effet un flux d'abord parallèle à l'aorte puis suivant une direction perpendiculaire vers le vaisseau cible poserait des problèmes hémodynamiques et de perméabilité.[58]

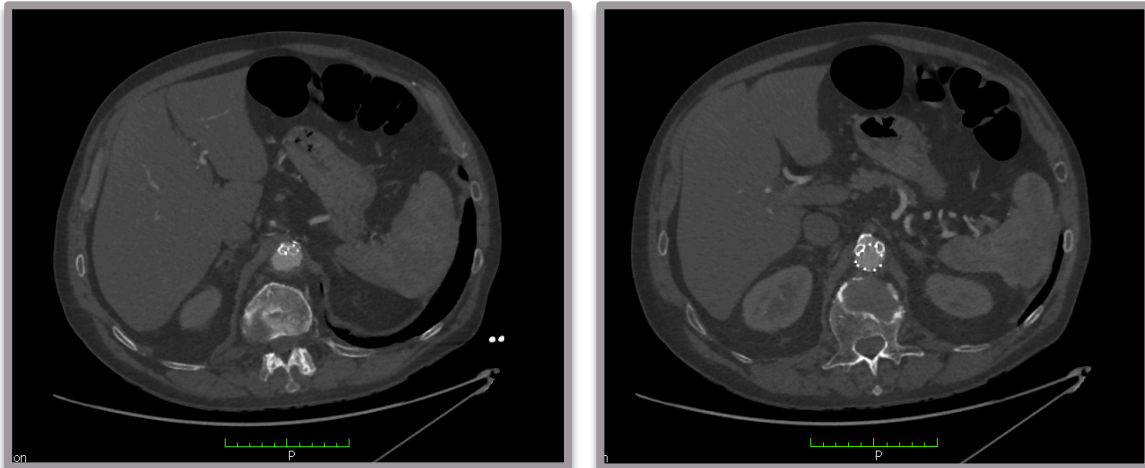
De nombreuses difficultés inhérentes au traitement par C-EVAR doivent encore être résolues, comme le taux optimal d'oversizing à appliquer, les stents les plus adaptés à utiliser dans la confection des cheminées, ainsi que l'attitude optimale à adopter face aux EF de type Ia liées aux gouttières.

Par ailleurs, la validation de la technique F-EVAR est basée sur une expérience de plus de 6000 patients traités sur une période de plus de 10 ans, tandis que le nombre global de cas traités par C-EVAR n'excède pas les 200 patients, avec seulement un suivi à court terme. La durabilité du montage par C-EVAR reste ainsi une question importante à résoudre qui nécessite un suivi rigoureux dans le temps des patients porteurs de ce type de montage.

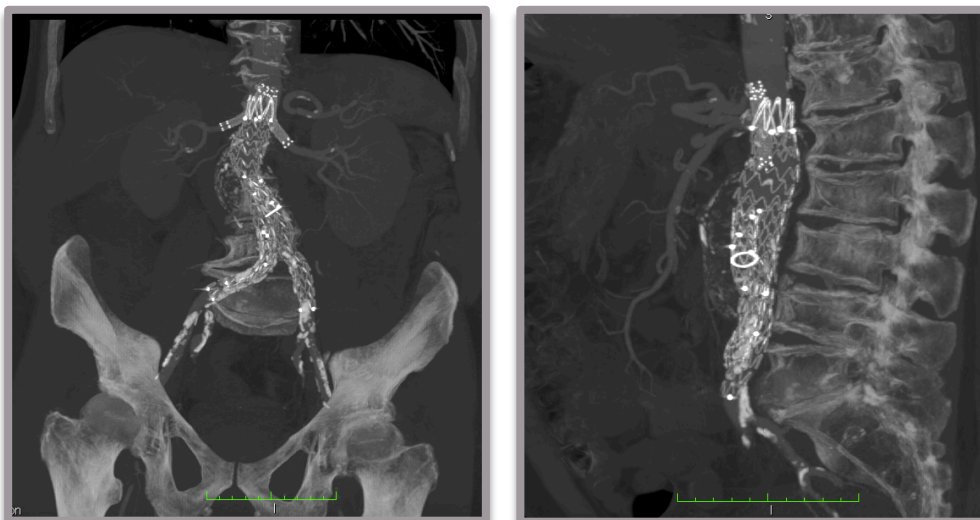
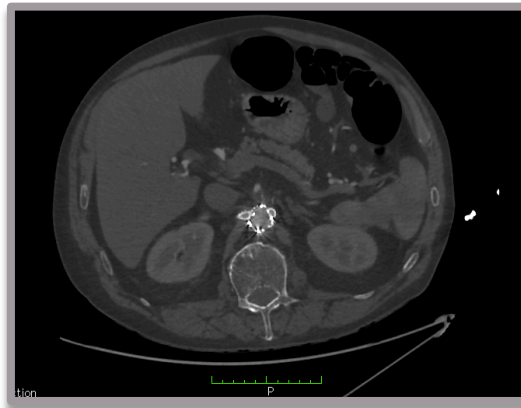
Malgré tout un traitement par F-EVAR standard nécessite une durée de fabrication de 4-8 semaines tandis qu'un traitement par C-EVAR offre une solution intéressante pour des patients nécessitant une prise en charge en urgence. En effet, les solutions d'endoprothèses « off the shelf », permettant d'adapter la structure de l'endoprothèse à l'anatomie du patient, sont en cours de développement. Elles pourraient rendre accessible un traitement par F-EVAR même en urgence, avec des résultats primaires qui sont encourageants. Cependant, pour l'instant ce type de prothèse ne semble pas pouvoir remplacer F-EVAR ou C-EVAR.

Figure 22. Positionnement des cheminées par rapport à la prothèse aortique

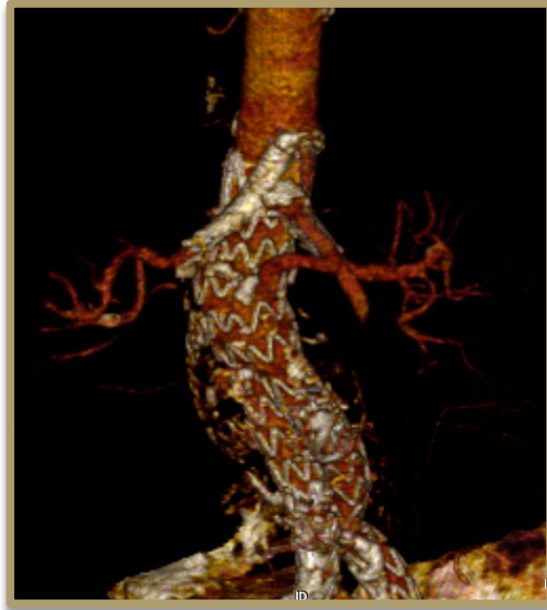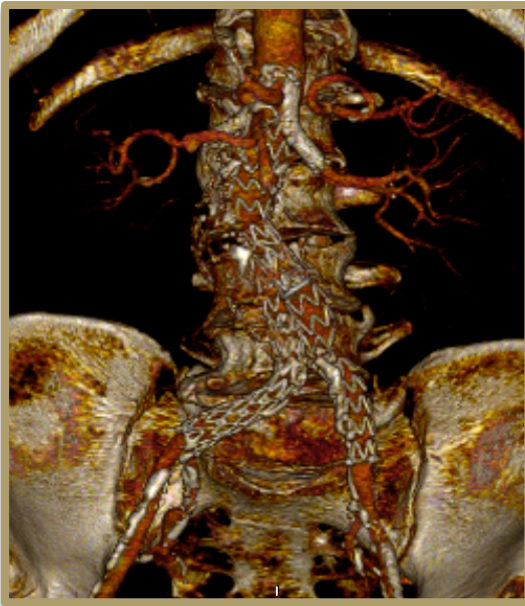- a. coupes transversales permettant de visualiser de cranial en caudal la position des cheminées par rapport à la prothèse aortique, avec l'extrémité proximale des cheminées dépassant la prothèse aortique puis se positionnant le long de cette dernière sur plusieurs millimètres avant de pénétrer dans les ostia des artères rénales.
- b. Visualisation en coupes sagittale et coronale de ce positionnement, avec des cheminées ne restant pas parallèles à la prothèse aortique
- c. Visualisation sur des reconstructions tridimensionnelles de ce positionnement



a.



b.



c.

V. CONCLUSION

Le bénéfice à long terme après traitement endovasculaire reste discutable dans le cadre des JR-AAA et la chirurgie conventionnelle garde une place importante chez les patients avec une espérance de vie et un risque opératoire acceptables. D'une part, le bénéfice sur la survie n'est pas maintenu à moyen et surtout long terme après EVAR. D'autre part, un taux plus élevé de réinterventions est nécessaire afin d'obtenir une pérennité du montage, ce qui justifie la nécessité d'une surveillance régulière par imagerie. Le coût à long terme semble en conséquence plus élevé pour EVAR comparé au traitement conventionnel. Les techniques endovasculaires offrent cependant des avantages non négligeables face aux techniques conventionnelles dont notamment l'élargissement des indications opératoires, la réduction de la durée de séjour en soins intensifs, de la durée d'hospitalisation ainsi que de la morbi-mortalité immédiate.

F-EVAR est maintenant une technique largement validée permettant une approche mini-invasive pour les patients présentant un JR-AAA à moyen et haut risque chirurgical. La faisabilité technique de C-EVAR dans le traitement des JR-AAA a déjà été démontrée, cependant les résultats actuels n'ont pas encore permis d'élargir ses indications à l'ensemble des patients éligibles à un traitement programmé par F-EVAR. C-EVAR n'est actuellement validée que dans le cadre de chirurgies en urgence chez des patients à haut risque chirurgical, non éligibles à un traitement par F-EVAR, ou dans le cadre d'un traitement de sauvetage (ou « bail-out ») en cas de couverture accidentelle d'une artère viscérale lors d'un traitement par EVAR standard.

La supériorité d'une technique par rapport à l'autre n'a pas été retrouvée dans cette série rétrospective limitée. Aussi, C-EVAR peut représenter une alternative intéressante et efficace pour le traitement des JR-AAA, non seulement dans les cas d'urgence, mais également lors de chirurgies réglées lorsque F-EVAR semble

techniquement difficile ou contre-indiquée. Cette technique permet ainsi d'augmenter le nombre de patients éligibles à un traitement endovasculaire. Cependant, les données disponibles sont encore peu nombreuses. Des résultats à plus long terme restent nécessaires. De plus, l'utilisation des endoprothèses en dehors des instructions d'utilisation doit être maniée avec précaution afin de ne pas risquer de compromettre les résultats d'EVAR.

Par ailleurs, la complexité des traitements endovasculaires disponibles dans le traitement des JR-AAA oblige à réserver actuellement ces techniques à certains centres spécialisés et nécessite une équipe chirurgicale entraînée. Malgré tout, l'amélioration constante des prothèses avec une meilleure conformabilité, une meilleure fixation et des systèmes de déploiements plus précis promettent un bel avenir aux traitements par F-EVAR et C-EVAR. Des améliorations restent encore nécessaires dans les techniques opératoires et les modèles prothétiques afin de simplifier au maximum les planifications pré-opératoires et les procédures. De plus, des investigations à plus long terme sont indispensables afin de confirmer la durabilité des montages.

BIBLIOGRAPHIE

1. Vallabhaneni SR. Final follow-up of the Multicentre Aneurysm Screening Study (MASS) randomized trial of abdominal aortic aneurysm screening (Br J Surg 2012; 99: 1649-1656). Br J Surg. 2012 Dec;99(12):1656.
2. Powell JT, Brown LC, Forbes JF, Fowkes FGR, Greenhalgh RM, Ruckley CV, et al. Final 12-year follow-up of surgery versus surveillance in the UK Small Aneurysm Trial. Br J Surg. 2007 Jun;94(6):702–8.
3. Anévrismes de l'aorte abdominale : connaissance actuelles et traitement endovasculaire Rev Med Suisse 2012 ;8 :1564-1568
4. Sarac TP, Clair DG, Hertzner NR, Greenberg RK, Krajewski LP, O'Hara PJ, et al. Contemporary results of juxtarenal aneurysm repair. J Vasc Surg 2002;36:1104-11.
5. Jean-Claude JM, Reilly LM, Stoney RJ, Messina LM. Pararenal aortic aneurysms: the future of open aortic aneurysm repair. J Vasc Surg 1999;29:902-12.
6. Barillà D, Sobocinski J, Stilo F, Maurel B, Spinelli F, Haulon S. Juxtarenal aortic aneurysm with hostile neck anatomy: midterm results of minilaparotomy versus f-EVAR. Int Angiol. 2014 Oct;33(5):466–73.
7. Jongkind V, Yeung KK, Akkersdijk GJM, Heidsieck D, Reitsma JB, Tangelder GJ, et al. Juxtarenal aortic aneurysm repair. Journal of Vascular Surgery. 2010 Sep 1;52(3):760–7.
8. Greenberg rk et al. Intermediate results of a United States multicenter trial of fenestrated endograft repair for juxtarenal abdominal aortic aneurysms. J Vasc Surg, 2009; 50: 730-737.
9. O'Neill S et al. Prospective analysis of fenestrated endovascular grafting : intermediate-term outcomes. Eur J Vasc Endovasc Surg, 2006 ; 32 : 115-123
10. Sarac TP, Clair DG, Hertzner NR, Greenberg RK, Krajewski LP, O'Hara PJ, et al. Contemporary results of juxtarenal aneurysm repair. J Vasc Surg 2002;36:1104-11.
11. Volodos' NL, Karpovich IP, Shekhanin VE, Troian VI, Iakovenko LF (1988). "[A case of distant transfemoral endoprosthesis of the thoracic artery using a self-fixing synthetic prosthesis in traumatic aneurysm]" (6). pp. 84–6. PMID 3220297.
12. Parodi JC, Palmaz JC, Barone HD. Transfemoral intraluminal graft implantation for abdominal aortic aneurysms. Ann Vasc Surg. 1991 Nov;5(6):491–9.
13. Chuter TA, Green RM, Ouriel K, Fiore WM, DeWeese JA (August 1993). "Transfemoral endovascular aortic graft placement". J. Vasc. Surg. 18 (2): 185–95; discussion 195–7. PMID 8350427.
14. Brown LC, Powell JT, Thompson SG, Epstein DM, Sculpher MJ, Greenhalgh RM. The UK EndoVascular Aneurysm Repair (EVAR) trials: randomised trials of EVAR versus standard therapy. Health Technol Assess. 2012;16(9):1–218.
15. Green RM. Patient selection for endovascular abdominal aortic aneurysm repair. J Am Coll Surg 2002;194:S67-73.
16. Shahverdyan R, Gawenda M, Brunkwall J. Five-year patency rates of renal and visceral bypasses after abdominal debranching for thoraco-abdominal aortic aneurysms. Eur J Vasc Endovasc Surg. 2013 Jun;45(6):648–56.
17. Rosset E, Ben Ahmed S, Galvaing G, Favre JP, Sessa C, Lermusiaux P, et al. Editor's choice--hybrid treatment of thoracic, thoracoabdominal, and abdominal aortic aneurysms: a multicenter retrospective study. Eur J Vasc Endovasc Surg. 2014 May;47(5):470–8.
18. Greenberg RK, Clair D, Srivastava S, Bhandari G, Ture A, Hampton J, et al. Should patients with challenging anatomy be offered endovascular aneurysm repair? J Vasc Surg 2003;38:990-6.

19. Faruqi RM, Chuter TA, Reilly LM, et coll. Endovascular repair of abdominal aortic aneurysm using a pararenal fenestrated stent-graft. *J Endovasc Surg* 1999;6:354-358.
20. Scali ST, Feezor RJ, Huber TS, Beck AW. Acute bilateral renal artery chimney stent thrombosis after endovascular repair of a juxtarenal abdominal aortic aneurysm. *J Vasc Surg*. 2013 Nov 16;
21. Haulon S, Amiot S, Magnan P-E, Becquemin J-P, Lermusiaux P, Koussa M, et al. An analysis of the French multicentre experience of fenestrated aortic endografts: medium-term outcomes. *Ann Surg*. 2010 Feb;251(2):357-62.
22. Stark M, Suresh A, Alexander J, Cragg A. An analysis of variables affecting aortic neck length with implications for fenestrated endovascular repair of abdominal aortic aneurysm. *Ann Vasc Surg*. 2014 May;28(4):808-15.
23. Azzaoui R, Sobocinski J, Maurel B, D'Elia P, Perrot C, Bianchini A, et al. Anatomic study of juxta renal aneurysms: impact on fenestrated stent-grafts. *Ann Vasc Surg*. 2011 Apr;25(3):315-21.
24. Donas KP, Bisdas T, Osada N, Pitoulias GA, Torsello G. Between-study variability of short-term mortality in patients with pararenal aortic pathologies treated with chimney or fenestrated endografts. Reply. *J Endovasc Ther*. 2013 Apr;20(2):255-6.
25. D' Utra G, O'Brien N, Maioli F, Perot C, Bianchini A, Maurel B, et al. Challenging treatment of a secondary endoleak in a fenestrated endograft. *J Endovasc Ther*. 2010 Aug;17(4):458-61.
26. Lachat M, Veith FJ, Pfammatter T, Glenck M, Bettex D, Mayer D, et al. Chimney and periscope grafts observed over 2 years after their use to revascularize 169 renovisceral branches in 77 patients with complex aortic aneurysms. *J Endovasc Ther*. 2013 Oct;20(5):597-605.
27. Lachat M, Bisdas T, Rancic Z, Torsello G, Mayer D, Gil-Sales J, et al. Chimney endografting for pararenal aortic pathologies using transfemoral access and the lift technique. *J Endovasc Ther*. 2013 Aug;20(4):492-7.
28. Schanzer A, Greenberg RK, Hevelone N, Robinson WP, Eslami MH, Goldberg RJ, et al. Predictors of abdominal aortic aneurysm sac enlargement after endovascular repair. *Circulation* 2011;123:2848-55.
29. Lee JT, Ullery BW, Zarins CK, Olcott C, Harris EJ, Dalman RL. EVAR deployment in anatomically challenging necks outside the IFU. *Eur J Vasc Endovasc Surg* 2013;46:65-73.
30. Katsargyris A, Oikonomou K, Klonaris C, Töpel I, Verhoeven EL. Comparison of outcomes with open, fenestrated, and chimney graft repair of juxtarenal aneurysms: are we ready for a paradigm shift? *J Endovasc Ther* 2013;20:159-69.
31. Malkawi AH, Resch TA, Bown MJ, Manning BJ, Poloniecki JD, Nordon IM, et al. Sizing fenestrated aortic stent-grafts. *Eur J Vasc Endovasc Surg*. 2011 Mar;41(3):311-6.
32. Mohan IV, Laheij RJ, Harris PL. Risk factors for endoleak and the evidence for stent-graft oversizing in patients undergoing endovascular aneurysm repair. *Eur J Vasc Endovasc Surg* 2001;21:344-9.
33. Sternbergh WC 3rd, Carter G, York JW, Yoselevitz M, Money SR. Aortic neck angulation predicts adverse outcome with endovascular abdominal aortic aneurysm repair. *J Vasc Surg* 2002;35:482-6.
34. White GH, Yu W, May J, Chaufour X, Stephen MS. Endoleak as a complication of endoluminal grafting of abdominal aortic aneurysms: classification, incidence, diagnosis, and management. *J Endovasc Surg*. 1997 May;4(2):152-68.
35. Harris PL, Vallabhaneni SR, Desgranges P, Becquemin JP, van Marrewijk C, Laheij RJ. Incidence and risk factors of late rupture, conversion, and death after endovascular

- repair of infrarenal aortic aneurysms: the EUROSTAR experience. European Collaborators on Stent/graft techniques for aortic aneurysm repair. *J Vasc Surg.* 2000 Oct;32(4):739–49.
36. Ellozy SH, Carroccio A, Lookstein RA, Jacobs TS, Addis MD, Teodorescu VJ, et al. Abdominal aortic aneurysm sac shrinkage after endovascular aneurysm repair: correlation with chronic sac pressure measurement. *J Vasc Surg.* 2006 Jan;43(1):2–7.
 37. Carpenter JP, Neschis DG, Fairman RM, Barker CF, Golden MA, Velazquez OC, et al. Failure of endovascular abdominal aortic aneurysm graft limbs. *J Vasc Surg.* 2001 Feb;33(2):296–302; discussion 302–303.
 38. Zarins CK, White RA, Schwarten D, Kinney E, Diethrich EB, Hodgson KJ, et al. AneuRx stent graft versus open surgical repair of abdominal aortic aneurysms: multicenter prospective clinical trial. *J Vasc Surg.* 1999 Feb;29(2):292–305; discussion 306–308.
 39. Gilling-Smith GL, Martin J, Sudhindran S, Gould DA, McWilliams RG, Bakran A, et al. Freedom from endoleak after endovascular aneurysm repair does not equal treatment success. *Eur J Vasc Endovasc Surg.* 2000 Apr;19(4):421–5.
 40. Anderson JL, Berce M, Hartley DE, et coll. Endorenal aortic grafting with renal and superior mesenteric artery incorporation by graft fenestration. *J Endovascular Ther* 2001;8: 3-15.
 41. Greenberg RK, Haulon S, Lyden SP, et coll. Endovascular management of juxtarenal aneurysms with fenestrated endovascular grafting. *J Vasc Surg* 2004;39:279-287.
 42. Sun Z, Mwipatayi BP, Semmens JB, Lawrence-Brown MM. Short to midterm outcomes of fenestrated endovascular grafts in the treatment of abdominal aortic aneurysms: a systematic review. *J Endovasc Ther* 2006;13:747-753.
 43. Verhoeven EL, Vourliotakis G, Bos WT, et al. Fenestrated stent grafting for short-necked and juxtarenal abdominal aortic aneurysm: an 8-year single-centre experience. *Eur J Vasc Endovasc Surg.* 2010;39:529-536.
 44. Amiot S, Haulon S, Becquemin JP, et al. Fenestrated endovascular grafting: the French multicentre experience. *Eur J Vasc Endovasc Surg.* 2010;39:537-544.
 45. Greenberg RK, Haulon S, Lyden S, Srivasta SD, Turc A, Eagleton MJ, et al. Endovascular management of juxtarenal aneurysms with fenestrated endovascular grafting. *J Vasc Surg* 2004;39:279-87.
 46. Greenberg RK, Sternberg C, Makaroun M, Ohki T, Chuter T, Bharadwaj P, et al. Intermediate results of a United States multicenter trial of fenestrated endograft repair for juxtarenal abdominal aortic aneurysms. *J Vasc Surg* 2009;50:730-7.
 47. Linsen MA, Jongkind V, Nio D, Hoksbergen AW, Wisselink W. Par-arenal aortic aneurysm repair using fenestrated endografts. *J Vasc Surg* 2012;56:238-46.
 48. Metcalfe MJ, Holt PJ, Hinchliffe RJ, Morgan R, Loftus IM, Thompson MM. Fenestrated Endovascular Aneurysm Repair: Graft Complexity Does Not Predict Outcome. *J Endovasc Ther.* 2012 Aug 1;19(4):528–35.
 49. Perdikides T, Melas N, Lagios K, et al. Primary endoanchoring in the endovascular repair of abdominal aortic aneurysms with an unfavorable neck. *J Endovasc Ther.* 2012;19:707-715.
 50. Mertens R, Bergoeing M, Mariné L, et al. Ventana fenestrated stent-graft system for endovascular repair of juxtarenal aortic aneurysms. *J Endovasc Ther.* 2012;19:173-178.
 51. Sobocinski J, d’Utra G, O’Brien N, et al. Off-the-shelf fenestrated endografts: a realistic option for more than 70% of patients with juxtarenal aneurysms. *J Endovasc Ther.* 2012;19:165-172.

52. Nordon IM, Hinchliffe RJ, Manning B, Ivancev K, Holt PJ, Loftus IM, et al. Toward an “Off-the-Shelf” Fenestrated Endograft for Management of Short-Necked Abdominal Aortic Aneurysms: An Analysis of Current Graft Morphological Diversity. *Journal of Endovascular Therapy*. 2010 Feb 26;17(1):78–85.
53. Rancic Z, Pfammatter T, Lachat M, Hechelhammer L, Frauenfelder T, Veith FJ, et al. Periscope graft to extend distal landing zone in ruptured thoracoabdominal aneurysms with short distal necks. *J Vasc Surg*. 2010 May;51(5):1293–6.
54. Ducasse E, Lepidi S, Brochier C, Deglise S, Berard X, Alberti D, et al. The “open” chimney graft technique for juxtarenal aortic aneurysms with discrepant renal arteries. *Eur J Vasc Endovasc Surg*. 2014 Feb;47(2):124–30.
55. Moulakakis KG, Mylonas SN, Avgerinos E, Papapetrou A, Kakisis JD, Brountzos EN, et al. The chimney graft technique for preserving visceral vessels during endovascular treatment of aortic pathologies. *J Vasc Surg* 2012;55:1497-503.
56. Coscas R, Kobeiter H, Desgranges P, Becquemin JP. Technical aspects, current indications, and results of chimney grafts for juxtarenal aortic aneurysms. *J Vasc Surg* 2011;53:1520-7.
57. Lachat M, Veith FJ, Pfammatter T, Glenck M, Bettex D, Mayer D, et al. Chimney and periscope grafts observed over 2 years after their use to revascularize 169 renovisceral branches in 77 patients with complex aortic aneurysms. *J Endovasc Ther* 2013;20:597-605.
58. Coscas R, Kobeiter H, Desgranges P, Becquemin J-P. Technical aspects, current indications, and results of chimney grafts for juxtarenal aortic aneurysms. *Journal of Vascular Surgery*. 2011 Jun 1;53(6):1520–7.
59. Mohabbat W, Greenberg RK, Mastracci TM, Cury M, Morales JP, Hernandez AV. Revised duplex criteria and outcomes for renal stents and stent grafts following endovascular repair of juxtarenal and thoracoabdominal aneurysms. *J Vasc Surg* 2009;49:827-37.
60. Wilson A, Zhou S, Bachoo P, Tambyraja AL. Systematic review of chimney and periscope grafts for endovascular aneurysm repair. *Br J Surg* 2013;100:1557-64.
61. Maldonado TS, et al, Initial successful management of type I endoleak after endovascular aortic aneurysm repair with n-butyl cyanoacrylate adhesive, *J Vasc Surg*. 2003
62. Dijkstra ML, Lardenoye JW, van Oostayen JA, Zeebregts CJ, Reijnen MMPJ. Endovascular aneurysm sealing for juxtarenal aneurysm using the Nellix device and chimney covered stents. *J Endovasc Ther*. 2014 Aug;21(4):541–7.
63. Malkawi AH, Bruin JL de, Loftus IM, Thompson MM. Treatment of a Juxtarenal Aneurysm With the Nellix Endovascular Aneurysm Sealing System and Chimney Stent. *J Endovasc Ther*. 2014 Aug 1;21(4):538–40.
64. Loftus IM, Böckler D. Commentary: endovascular aneurysm sealing and chimney grafts: an emergency kit for ruptured pararenal aortic aneurysms? *J Endovasc Ther*. 2015 Jun;22(3):295–6.
65. Lobato AC, Camacho-Lobato L. Endovascular treatment of complex aortic aneurysms using the sandwich technique. *J Endovasc Ther* 2012;19:691-706.
66. Lobato AC, Camacho-Lobato L. A new technique to enhance endovascular thoracoabdominal aortic aneurysm therapy-the sandwich procedure. *Semin Vasc Surg*. 2012 Sep;25(3):153–60.
67. Kolvenbach RR, et al. Urgent endovascular treatment of thoraco-abdominal aneurysms using a sandwich technique and chimney grafts – a technical description. *Eur J Vasc Endovasc Surg* 2011;41:54-60.
68. Donas KP, Eisenack M, Panuccio G, Austermann M, Osada N, Torsello G. The role of

- open and endovascular treatment with fenestrated and chimney endografts for patients with juxtarenal aortic aneurysms. *J Vasc Surg* 2012;56:285-90.
69. Banno H, Cochenec F, Marzelle J, Becquemin J-P. Comparison of fenestrated endovascular aneurysm repair and chimney graft techniques for pararenal aortic aneurysm. *J Vasc Surg*. 2014 Feb 20;
 70. Ayari R, Paraskevas N, Rosset E, Ede B, Branchereau A. Juxtarenal aneurysm. Comparative study with infrarenal abdominal aortic aneurysm and proposition of a new classification. *Eur J Vasc Endovasc Surg*. 2001 Aug;22(2):169–74.
 71. Azzaoui R, Sobocinski J, Maurel B, D’Elia P, Perrot C, Bianchini A, et al. Anatomic study of juxta renal aneurysms: impact on fenestrated stent-grafts. *Ann Vasc Surg*. 2011 Apr;25(3):315–21.
 72. Levey AS, Coresh J, Greene T, Stevens LA, Zhang Y, Hendriksen S, et al. Using standardized serum creatinine values in the Modification of Diet in Renal Disease study equation for estimating glomerular filtration rate. *Ann Intern Med* 2006;145:247-54.
 73. Poggio ED, Wang X, Greene T, Van Lente F, Hall PM. Performance of the Modification of Diet in Renal Disease and Cockcroft-Gault equations in the estimation of GFR in health and in chronic kidney disease. *J Am Soc Nephrol* 2005;16:459-66.
 74. Bellomo R, Kellum J, Ronco C. Defining and classifying acute renal failure: from advocacy to consensus and validation of the RIFLE criteria. *Intensive Care Med* 2007;33:409-13.
 75. National Kidney Foundation. K/DOQI clinical practice guidelines for chronic kidney disease: evaluation, classification, and stratification. *Am J Kidney Dis* 2002;39(Suppl 1):S1-266.
 76. Maldonado TS, Rosen RJ, Rockman CB, Adelman MA, Bajakian D, Jacobowitz GR, et al. Initial successful management of type I endoleak after endovascular aortic aneurysm repair with n-butyl cyanoacrylate adhesive. *J Vasc Surg*. 2003 Oct;38(4):664–70.
 77. Wong SC, Minutello R, Hong MK. Neurological complications following percutaneous coronary interventions (a report from the 2000-2001 New York State Angioplasty Registry). *Am J Cardiol*. 2005 Nov 1;96(9):1248–50.

SERMENT D'HIPPOCRATE

En présence des Maîtres de cette école, et de mes condisciples, je promets et je jure d'être fidèle aux lois de l'honneur et de la probité dans l'exercice de la Médecine.

Mon premier souci sera de rétablir, de préserver ou de promouvoir la santé dans tous ses éléments, physiques et mentaux, individuels et sociaux.

Je respecterai toutes les personnes, leur autonomie et leur volonté, sans aucune discrimination selon leur état ou leurs convictions. J'interviendrai pour les protéger si elles sont affaiblies, vulnérables ou menacées dans leur intégrité ou leur dignité. Même sous la contrainte, je ne ferai pas usage de mes connaissances contre les lois de l'humanité.

J'informerai les patients des décisions envisagées, de leurs raisons et de leurs conséquences.

Je ne tromperai jamais leur confiance et n'exploiterai pas le pouvoir hérité des circonstances pour forcer les consciences.

Je donnerai mes soins à l'indigent et à quiconque me les demandera.

Je ne me laisserai pas influencer par la soif du gain ou la recherche de la gloire.

Admis dans l'intimité des personnes, je tairai les secrets qui me seront confiés. Reçu à l'intérieur des maisons, je respecterai les secrets des foyers et ma conduite ne servira pas à corrompre les mœurs.

Je ferai tout pour soulager les souffrances. Je ne prolongerai pas abusivement les agonies. Je ne provoquerai jamais la mort délibérément.

Je préserverai l'indépendance nécessaire à l'accomplissement de ma mission.

Je n'entreprendrai rien qui dépasse mes compétences. Je les entretiendrai et les perfectionnerai pour assurer au mieux les services qui me seront demandés.

J'apporterai mon aide à mes confrères ainsi qu'à leurs familles dans l'adversité.

Que les hommes et mes confrères m'accordent leur estime si je suis fidèle à mes promesses; que je sois déshonoré et méprisé si j'y manque.

Monocentric evaluation of juxta-renal endovascular abdominal aortic aneurysm repair

ABSTRACT :

Objectives :

The objective was to evaluate anatomic characteristics and midterm results of juxta-renal abdominal aortic aneurysm endovascular repair (JR-AAA) by fenestrated grafts (F-EVAR) or chimney grafts (C-EVAR) in patients contraindicated for open surgery.

Methods :

From January 2010 to January 2015, consecutive patients with JR-AAA who underwent F-EVAR or C-EVAR in the vascular surgery unit of CHU Pellegrin, Bordeaux, France, were included. Data were updated and analyzed in a prospective manner, especially focusing on anatomic characteristics, morbi-mortality, presence of endoleaks, aneurysm sac shrinkage and visceral target vessels patency.

Results:

121 patients were included in the CHU Bordeaux, 90 F-EVAR (88 men) and 31 C-EVAR (26 men with 13% treated on emergent setting ($p=0.001$)). Mean age was 71.33 versus (vs.) 75.26 respectively ($p=0.021$). Mean aneurysm diameter was significantly smaller in F-EVAR (58.29 ± 9.78 vs. 67.58 ± 17.48 mm respectively ($p=0.0004$)). Mean number of reconstructed target vessels per patient was significantly higher in F-EVAR (3.02 ± 0.61 vs. 1.29 ± 0.52 ($p < 0.0001$)) with 271 vessels vs. 39. Peri-operative mortality rate was significantly higher in C-EVAR with 16 vs. 3% respectively ($p=0.015$). Complications rates were comparable. Mean follow-up was 16.45 vs. 15.46 months with an overall survival rate of 86.2 vs. 72.2% ($p=0.171$) and survival without reintervention of 91.9 vs. 77.7% ($p=0.298$), respectively with no significant difference. The target vessels overall primary patency rate was 96.6 vs. 85.3% ($p=0.015$) respectively. At last follow-up there was significantly more type I endoleaks (EL) in C-EVAR (14 EL (12 type II, 2 type III) vs. 7 EL (2 type I, 5 type II)). Aneurysm exclusion was found in 76.9 vs. 83.3% respectively, with no significant difference.

Conclusion : C-EVAR presented with more type I EL and lower primary patency rates. However, complications rates, survival and survival without reintervention were comparable. C-EVAR could represent an interesting and effective alternative in the treatment of JR-AAA in emergent settings but also on elective surgery when F-EVAR seems technically challenging or contraindicated, allowing an enlargement of eligible patients for endovascular repair. However available data are still scarce and long-term results are still needed.

Key words :

Aneurysm, aorta, abdominal, juxta-renal, endovascular repair, chimney, fenestration, endoleaks, patency, renal impairment

RESUME :

Objectif :

L'objectif était d'évaluer les caractéristiques anatomiques et résultats à moyen terme du traitement des anévrysmes aortiques abdominaux juxta-rénaux (JR-AAA) par réparation endovasculaire fenestrée (F-EVAR) ou cheminée (C-EVAR) chez des patients à haut risque chirurgical.

Matériel et Méthode :

De janvier 2010 à janvier 2015, les patients consécutifs ayant nécessité un traitement par F-EVAR ou C-EVAR pour la prise en charge de JR-AAA au sein de l'unité de chirurgie vasculaire du CHU Pellegrin sur Bordeaux ont été inclus. Les données étaient mises à jour et analysées prospectivement, en se focalisant sur les caractéristiques anatomiques, la morbi-mortalité, la présence d'endofuites, la diminution de la taille du sac anévrysmal et la perméabilité des artères cibles viscérales.

Résultats :

121 patients ont été inclus au CHU de Bordeaux, 90 F-EVAR (88 hommes) et 31 C-EVAR (26 hommes, dont 13% réalisées en urgence ($p=0.001$)). L'âge moyen était 71.33 versus (vs.) 75.26 ans respectivement ($p=0.021$). Le diamètre anévrysmal était significativement plus petit pour F-EVAR (58.29 ± 9.78 vs. 67.58 ± 17.48 mm ($p=0.0004$)). Le nombre de vaisseaux reconstruits par patient était significativement supérieur pour F-EVAR (3.02 ± 0.61 vs. 1.29 ± 0.52 ($p<0.0001$)) soit 271 vaisseaux vs. 39. La mortalité péri-opératoire était significativement plus élevée dans le groupe C-EVAR (16% vs. 3% ($p=0.015$)). Les taux de complications étaient comparables. Le suivi moyen était de 16.45 vs. 15.46 mois avec un taux de survie de 86.2% vs. 72.2% ($p = 0.171$) et de survie sans réintervention de 91.9% vs. 77.7% ($p=0.298$), respectivement sans différence significative. La perméabilité primaire globale des artères cibles était de 96.6% vs. 85.3% ($p = 0.015$) respectivement. Au dernier suivi il y avait significativement plus d'endofuites (EF) de type I dans le groupe C-EVAR (14 EF (12 type II, 2 type III) vs. 7 EF (2 type I, 5 type II)). Le taux d'exclusion anévrysmale était comparable (76.9 vs. 83.3%).

Conclusion : Le groupe C-EVAR présentait plus d'EF de type I et une perméabilité primaire des artères cibles inférieure. Cependant, les taux de complication, survie et survie sans réintervention étaient comparables. C-EVAR peut représenter une alternative intéressante et efficace pour le traitement des JR-AAA en cas d'urgence mais aussi en chirurgie réglée lorsque F-EVAR est techniquement difficile ou contre-indiquée. Cette technique augmente ainsi le nombre de patients éligibles à un traitement endovasculaire. Des résultats à plus long terme restent nécessaires.

Mots clés :

Anévrysme, aorte, abdominale, juxta-rénal, réparation endovasculaire, cheminée, fenestrée, endofuites, perméabilité, fonction rénale