

Traitement chirurgical des diverticules de zenker : résultats à court et long terme à propos de 70 cas

Arnaud Casanova

► **To cite this version:**

Arnaud Casanova. Traitement chirurgical des diverticules de zenker : résultats à court et long terme à propos de 70 cas. Médecine humaine et pathologie. 2015. dumas-01199214

HAL Id: dumas-01199214

<https://dumas.ccsd.cnrs.fr/dumas-01199214>

Submitted on 15 Sep 2015

HAL is a multi-disciplinary open access archive for the deposit and dissemination of scientific research documents, whether they are published or not. The documents may come from teaching and research institutions in France or abroad, or from public or private research centers.

L'archive ouverte pluridisciplinaire **HAL**, est destinée au dépôt et à la diffusion de documents scientifiques de niveau recherche, publiés ou non, émanant des établissements d'enseignement et de recherche français ou étrangers, des laboratoires publics ou privés.

UNIVERSITE DE BORDEAUX
UFR des sciences médicales

Année 2015

No 3007

Thèse pour l'obtention du
DIPLOME D'ETAT DE DOCTEUR EN MÉDECINE

Présentée publiquement le 02 Avril 2015 à Pessac par

Arnaud Casanova

Née le 16 Novembre 1985 à Marseille

TRAITEMENT CHIRURGICAL DES DIVERTICULES DE ZENKER :
RESULTATS A COURT ET LONG TERME A PROPOS DE 70 PATIENTS

Jury:

Président du Jury: Monsieur Le Professeur Velly

Directeur de Thèse : Monsieur le Professeur Jougon

Membres du jury : Monsieur le Professeur Collet, Monsieur le Professeur Zerbib, Le Docteur Rodriguez

Résumé

Objectif :

Le traitement des diverticules de Zenker peut être chirurgical ou endoscopique. L'objectif de ce travail était d'évaluer les résultats du traitement chirurgical par cervicotomie avec diverticulectomie et myotomie.

Méthode :

Nous avons étudié rétrospectivement les dossiers de 70 patients (43 hommes et 27 femmes ; âge moyen, 73,5 ans ; extrêmes : 16-92 ans) opérés consécutivement pour diverticule oesophagien entre 2001 et 2012. La technique opératoire était une diverticulectomie associée à une myotomie large avec calibrage œsophagien. Les résultats immédiats et à distance ont été analysés et comparés à ceux publiés de séries de patients traités endoscopiquement par œsophagodiverticulostomie par agrafage mécanique ou laser.

Résultats :

Les manifestations cliniques étaient une dysphagie (98,6 %), des régurgitations (45,7 %), des fausses routes (4,3 %), un amaigrissement (21,4 %), des pneumopathies (7,1 %). Il n'y a pas eu de décès postopératoire et le taux de morbidité a été de 17,1 % (12 patients). La durée moyenne de reprise de l'alimentation orale et d'hospitalisation ont été respectivement de moins de 3 j et 8,2 j. Lors de l'évaluation à distance de l'intervention (recul moyen, 2 ans ; extrêmes, 9 mois-11 ans), 62 (88,6 %) patients étaient satisfaits de l'opération et 8 (11,4 %) patients se disaient amélioré partiellement.

Conclusion :

Le traitement chirurgical des diverticules de Zenker est efficace et pérenne. Il permet un traitement optimal définitif avec une morbi-mortalité faible et des résultats fonctionnels qui semblent supérieurs à ceux du traitement endoscopique.

Remerciements

A Monsieur Le Professeur Jean-François Velly,

Vous me faites l'honneur de présider cette thèse. Merci de m'avoir permis de partager votre savoir et votre expérience.

Soyez assuré de mon plus profond respect et de mon admiration.

A Monsieur Le Professeur Jacques Jougon,

Merci d'avoir dirigé ce travail avec bienveillance, patience et efficacité. Grâce à vous, j'ai découvert toute la richesse de la chirurgie thoracique dans sa diversité et son intensité. Votre détermination et votre engagement professionnel sont un exemple. Soyez assuré de mon plus profond respect et de mon admiration.

A Monsieur Le Professeur Denis Collet,

Qui a l'amabilité de faire partie du jury. Merci d'avoir accepté de juger ce travail.

Recevez ma gratitude et mon respect.

A Monsieur Le Professeur Frank Zerbib,

Qui a l'amabilité de faire partie du jury. Merci d'avoir accepté de juger ce travail.

Recevez ma gratitude et mon respect.

A Monsieur Le Docteur Arnaud Rodriguez,

Qui a l'amabilité de faire partie du jury. Merci d'avoir accepté de juger ce travail.
Recevez ma gratitude et mon respect.

Au Docteur Mathieu Besnard,

Vous m'avez fait comprendre la chirurgie, vous m'avez appris sa rigueur et ses exigences. Merci de votre soutien et de m'avoir aidé à trouver ma voie dans ce métier. Soyez assurée de ma profonde admiration.

Au Docteur Delphine Mitilian,

Merci de m'avoir aidé avec bienveillance dans ce travail. Merci de me permettre de bénéficier de ton savoir et de ton expérience. Sois assurée de ma gratitude et de mon profond respect.

A ma famille,

Mes parents,

Merci de votre soutien indéfectible. Sans votre amour et votre dévouement, je n'aurai pas gravi toutes ces étapes.

Sommaire

Résumé

Remerciements

1. Introduction
2. Généralités
 - a. Anatomie
 - b. Physiologie
 - c. Histologie
3. Les diverticules œsophagiens
 - a. Types
 - b. Présentations cliniques et histoire naturelle
 - c. Explorations diagnostiques
 - d. Hypothèses physiopathologiques
 - e. Diagnostiques différentiels
 - f. Principes du traitement
 - i. Indications
 - ii. Principes
 - iii. Traitement endoscopique
 - iv. Traitement chirurgical
4. Patients et Méthodes
 - a. Patients
 - b. Diagnostic clinique
 - c. Examens paracliniques
 - d. Traitement chirurgical
 - e. Suivi
5. Résultats
 - a. Présentations cliniques
 - b. Explorations pré-thérapeutiques
 - i. Endoscopie
 - ii. Imagerie
 - c. Traitement chirurgical
 - i. Résultats à court terme
 - ii. Résultats à long terme

6. Discussion
7. Annexes
 - a. Tableau 1 : résultats des séries endoscopiques
 - b. Tableau 2 : résultats des séries chirurgicales
8. Conclusion
9. Bibliographie

1. Introduction

Le diverticule de Zenker représente la majorité des diverticules pharyngo-œsophagiens et œsophagiens. C'est une hernie de la muqueuse pharyngée par pulsion, développée à travers une déhiscence de la paroi musculaire de la jonction pharyngo-œsophagienne au-dessus du sphincter supérieur de l'œsophage.

En l'absence de traitement, le diverticule de Zenker entraîne des troubles de la déglutition et des pneumopathies d'inhalation.

Le traitement des diverticules de Zenker symptomatiques peut être chirurgical, par diverticulectomie et myotomie du crico-pharyngien, ou endoscopique par diverticulostomie. L'objectif de ce travail était d'évaluer les résultats du traitement chirurgical par cervicotomie en terme de morbi-mortalité et de résultats fonctionnels à long terme.

2. Généralités

a. Anatomie

Anatomie du sphincter supérieur de l'œsophage

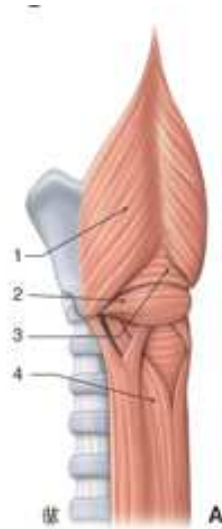
Le diverticule de Zenker est une hernie de la muqueuse de la face postérieure de l'hypopharynx développé à travers la paroi musculaire dans une zone de faiblesse appelée le Triangle de Killian, située à la jonction pharyngo-œsophagienne. Le Triangle de Killian est délimité en haut par les fibres obliques orientées de dehors en dedans et de haut en bas du faisceau moyen du muscle constricteur inférieur du pharynx et en bas par les fibres horizontales du faisceau inférieur du muscle constricteur inférieur du pharynx ou muscle crico-pharyngien. Actuellement, on considère que le diverticule de Zenker serait dû à un défaut d'ouverture du muscle crico-pharyngien, muscle prépondérant du sphincter supérieur de l'œsophage (*schéma*) qui encercle la bouche œsophagienne. Ce muscle se compose d'une portion horizontale, hémicirculaire (muscle cricopharyngien proprement dit) et d'une portion oblique qui se confond avec le constricteur inférieur du pharynx (CIP) vers le haut ; vers le bas, le cricopharyngien est intimement uni à la couche musculuse horizontale de l'œsophage. La zone de haute pression du SSO s'étend sur 2 à 4 cm de hauteur.

1-constricteur inférieur du pharynx

2-muscle cricopharyngien

3-point faible de Killian

4-fibres œsophagiennes longitudinales



Topographie des diverticules pharyngo-œsophagiens

Il existe plusieurs zones de faiblesses pariétales qui peuvent être le siège des diverticules pharyngo-œsophagiens.

Le triangle de Killian est situé sur la ligne médiane postérieure au bord supérieur du cricopharyngien entre les fibres horizontales de ce dernier et les fibres obliques du CIP. C'est le siège le plus fréquent du diverticule de Zenker qui est le plus fréquent des diverticules hypopharyngiens.

Le triangle de Laimer est situé au bord inférieur du cricopharyngien entre les fibres horizontales du cricopharyngien et la musculature circulaire de l'œsophage.

D'autres points de faiblesse sont situés entre le CIP et le constricteur moyen du pharynx (CMP) ou au niveau du point de pénétration de l'artère thyroïdienne inférieure.

b. Physiologie œsophagienne

La déglutition est définie depuis Magendie (1808) comme la propulsion des aliments de la cavité buccale dans l'estomac. Elle comprend trois temps : un temps buccal, un tempspharyngolaryngé puis un temps oesophagien. Le premier temps buccal est volontaire, c'est-à-dire à déclenchement cortical, que la déglutition se fasse à vide ou pour des aliments. À partir du temps pharyngolaryngé, la déglutition devient involontaire c'est-à-dire à déclenchement réflexe. L'initiation de ce réflexe répond à l'arrivée du bol alimentaire ou de la salive sur la zone réflexogène de Wassilief, composée de la base de la langue, de la face antérieure du voile, de la margelle du larynx, de la paroi postérieure du pharynx. Ainsi, à partir de la bouche de l'œsophage, la

déglutition dépend d'un arc réflexe comportant des fibres végétatives afférentes et efférentes, associées à un centre nerveux dans la moelle allongée (bulbe du tronc cérébral). Cette organisation nerveuse réflexe est à l'origine du péristaltisme du corps de l'oesophage, encadré par deux systèmes sphinctériens, le sphincter supérieur pharyngo-oesophagien et le sphincter inférieur œsogastrique. Manométrie, électromyographie, radiographie et endoscopie sont les principales méthodes pour l'étude de ces phénomènes contractiles. Le péristaltisme oesophagien dépend classiquement de l'innervation vagale motrice cholinergique, agissant directement sur le muscle strié, et indirectement sur le muscle lisse, par l'intermédiaire des plexus myentériques. La musculature striée de l'oesophage proximal a un péristaltisme, déclenché notamment par la déglutition, sous la dépendance des neurones moteurs du noyau ambigu. La musculature lisse du corps de l'oesophage et du sphincter inférieur dépend du noyau moteur dorsal du vague : les fibres excitatrices (acétylcholine, substance P) proviennent de la partie rostrale du noyau ; les fibres inhibitrices (oxyde nitrique [NO], vasoactive intestinal polypeptide [VIP], adénosine triphosphate [ATP]) proviennent de la partie caudale du noyau.

c. Histologie

Chez l'homme, l'oesophage a une épaisseur pariétale moyenne de 3 mm. Il se compose de quatre zones tissulaires concentriques : une zone interne très plissée muqueuse, une zone sous-muqueuse intermédiaire lâche celluleuse, une zone externe musculieuse épaisse, recouverte par une tunique conjonctivo-élastique fine adventicielle .

3. Les diverticules œsophagiens

a. Types

On peut les classer de différentes façons : diverticule de traction ou de pulsion.

Les diverticules de traction

Les diverticules de traction sont des diverticules vrais : leur origine est congénitale ou acquise résultant de la cicatrisation rétractile d'une adénite granulomateuse

(tuberculose, histoplasmose). Ils sont constitués de toute la paroi œsophagienne et siègent volontiers au tiers moyen de l'œsophage, le plus souvent à développement droit, lorsqu'ils siègent sous la bifurcation bronchique ; à développement gauche s'ils siègent au-dessus. Ils sont devenus exceptionnels. Ils sont le plus souvent asymptomatiques et ne sont pas accompagnés de troubles moteurs de l'œsophage dans la plus part des cas. Aucun traitement chirurgical n'est nécessaire dans la plupart des cas.

Les diverticules de pulsion

Les diverticules de pulsion sont aussi appelés faux diverticule, car seules la muqueuse et la sous-muqueuse font hernie au travers de la musculuse. Ils sont acquis et il est maintenant admis qu'ils sont la conséquence de troubles de la motilité de l'œsophage. Les diverticules de l'œsophage peuvent se localiser à différents niveaux : la jonction pharyngo-œsophagienne (diverticule de Zenker) et au niveau du tiers moyen et distal de l'œsophage (épiphrenique).

b. Présentations cliniques et histoire naturelle

Les diverticules de Zenker touchent préférentiellement les hommes de plus de 70 ans. Ils surviennent rarement avant l'âge de 40 ans. Leur prévalence dans la population générale varie entre 0,01 % et 0,11 %. Leur incidence varie selon les régions géographiques, peut-être en raison de différences anatomiques. Les diverticules de Zenker seraient plus fréquents dans le Nord que dans le Sud de l'Europe, aux États-Unis, au Canada, en Australie qu'au Japon ou en Indonésie [1]. Cependant, l'incidence réelle des diverticules de Zenker est difficile à établir le nombre de patients asymptomatiques étant inconnu.

L'évolution naturelle est controversée : elle se ferait vers une augmentation non systématique du volume du diverticule s'accompagnant d'une aggravation des symptômes.

Lors du diagnostic, les symptômes évoluent depuis plusieurs semaines ou années. L'ensemble de la symptomatologie et leur évolution sont caractéristiques et quasi pathognomoniques. Les patients se plaignent de dysphagie dans 80 % à 90 % des cas. Des régurgitations d'aliments non digérés, une halitose, des troubles de déglutition avec

fausses routes pouvant engendrer une toux chronique et des épisodes répétés de bronchopneumonie d'inhalation sont rencontrées dans 30 % à 40 % des cas. Plus tardivement, lorsque la poche s'élargit, les symptômes s'aggravent, aboutissant à une perte de poids et une malnutrition dont le pronostic est potentiellement sévère. L'aggravation de la dysphagie brutale ou le développement de symptômes d'alarme tels qu'une douleur locale ou une hématurie peut signaler la présence d'un épithélioma épidermoïde dans la poche du Zenker qui peut se rencontrer dans 0,4 % à 1,5 % des cas de diverticule de Zenker [2]. Dans ce cas, il s'agit d'une pathologie coexistante, non causée directement par le diverticule de Zenker en lui-même, mais qui constitue une cause additionnelle de dysphagie chez les patients porteurs d'un diverticule de Zenker. Le reflux gastro-œsophagien a été impliqué dans la genèse du diverticule de Zenker qui est très peu commun dans les pays où le reflux gastro-œsophagien est rare [3].

c. Explorations diagnostiques. Bilan pré opératoire spécifique du diverticule de Zenker.

Le transit baryté œsophagien

C'est un excellent test pour diagnostiquer les diverticules de Zenker et pour déterminer leur taille et leur emplacement.

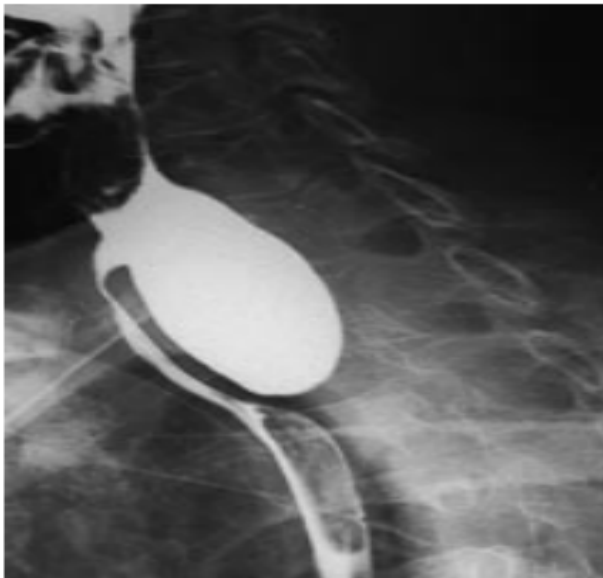


Figure 1 : TOGD montrant un diverticule de Zenker.

Endoscopie digestive haute

Elle est indiquée en cas de signes cliniques évoquant un diverticule de Zenker. Elle permet de faire le diagnostic et éliminer un diagnostic différentiel (néoplasie).

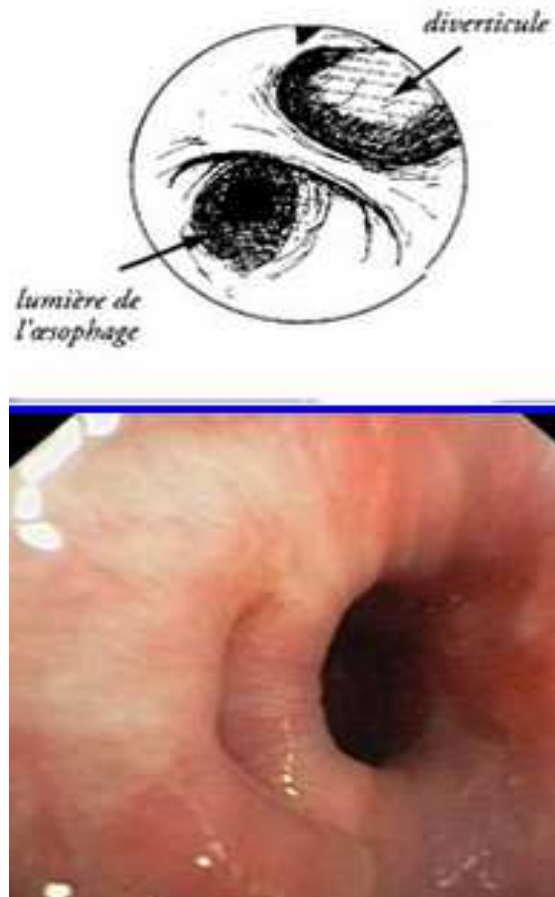


Figure 2 : schéma et vue endoscopique d'un diverticule de Zenker.

Manométrie œsophagienne:

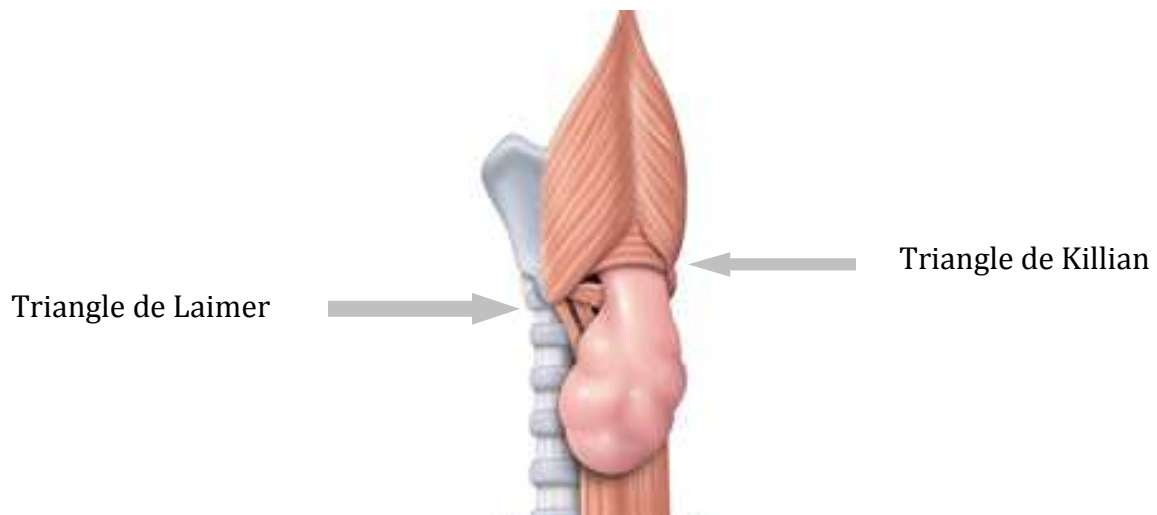
C'est l'examen de référence pour le diagnostic des troubles moteurs de l'œsophage associés. Une manométrie œsophagienne n'est demandée qu'en présence de signes cliniques faisant évoquer une autre maladie motrice œsophagienne associée.

PH-métrie

La maladie de reflux gastro-œsophagien est fréquemment associée au diverticule de Zenker jusqu'à 95 % des cas [4]. La surveillance du pH est indiquée pour les patients symptomatiques pour permettre la planification d'une procédure combinée ou guider le traitement médical.

d. Hypothèses physiopathologiques

Le nom de Zenker est universellement associé au diverticule pharyngo-œsophagien bien que la première publication en ait été faite par Ludlow [5] en 1769. C'est Zenker qui a donné son nom à cette pathologie lors d'une publication en 1877 où il rapportait 27 cas [6]. Il présumait à l'époque que ces diverticules étaient la conséquence de forces dans la lumière de l'œsophage contre une restriction à l'extérieur de celui-ci. Cette hypothèse est remarquable étant donné que la radiologie et l'endoscopie n'avaient pas encore été inventées. Le mécanisme n'a été décrit que vers la fin du vingtième siècle avec l'avènement de la radiologie, de l'endoscopie et de la manométrie. Il a donc été admis que le diverticule pharyngo-œsophagien était la conséquence d'un spasme du muscle cricopharyngien, la cause exacte de ce spasme étant encore inconnue [7].

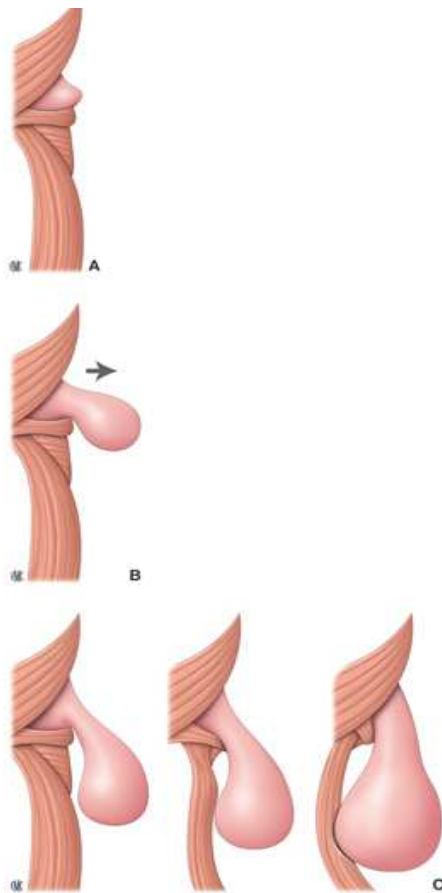


Vue postérieure du diverticule dont l'origine se situe dans le triangle de Killian et le collet à la hauteur du triangle de Laimer au bord inférieur du cricopharyngien.

Ces diverticules naissent aux points de faiblesse de la musculature pharyngo-œsophagienne décrits plus hauts où se produit une hernie de la muqueuse à travers la musculature.

Evolution des diverticules pharyngo œsophagien :

Ces diverticules se développent en plusieurs stades : au début, il s'agit d'une simple protrusion muqueuse, puis se crée un sac à développement horizontal situé dans le prolongement du collet, enfin le diverticule occupe une localisation postéro-inférieure par rapport à la jonction pharyngo-œsophagienne, refoulant et comprimant l'œsophage d'arrière en avant. Plusieurs classifications ont été décrites selon l'importance de la hernie.



A-protrusion muqueuse

B-développement horizontal

C-développement parallèle à l'œsophage qui est peu à peu refoulé en avant.

Classifications :

Classification de Negus

stade I simple image de hernie postérieure inconstante et passagère

stade II : image du diverticule constante à développement selon un axe horizontal avec amorce du bas fond

stade III : sac plus volumineux, il se verticalise et progresse dans la région cervicale basse voire médiastinale.

T. De Meester *J. Am. Coll. Surg* 2003

Classification de Van Overbeek

| | |
|--------------------|---|
| Grade I ➤ | Diamètre maximal inférieur à la hauteur d'un corps vertébral de vertèbre thoracique. Petit diverticule inférieur à 2 cm. |
| Grade II ➤ | Diamètre maximal compris entre une et trois hauteurs de corps vertébraux de vertèbre thoracique. Diverticule moyen compris entre 2 et 4 cm . |
| Grade III ➤ | Diamètre maximal supérieur à la hauteur de trois corps vertébraux de vertèbre thoracique. Large diverticule supérieur à 4 cm . |

J.-C. Pignat A. Cosmidis and O. Merrot *chir ORL* 2005

Physiopathogénie :

Plusieurs hypothèses sont proposées dans la physiopathogénie des diverticules de Zenker. Toutes invoquent un dysfonctionnement physiologique ou structurel du muscle cricopharyngien. La taille du triangle de Killian varie d'un sujet à l'autre. La présence d'un triangle de Killian de grande taille constitue un facteur prédisposant certain au développement d'un diverticule de Zenker. L'âge joue également un rôle indubitable

dans la physiopathogénie du diverticule de Zenker via une perte d'élasticité et une altération du tonus du muscle cricopharyngien [8]. Un dysfonctionnement du muscle cricopharyngien (hypertonie, défaut de relaxation ou contraction prématurée) serait responsable d'une hyperpression intraluminale et favoriserait le développement du diverticule au travers de la zone de faiblesse de la musculature (triangle de Killian). Les études manométriques relèvent des dysfonctions du sphincter oesophagien supérieur associées au diverticule de Zenker telles une hyperpression basale ou une contraction incoordonnée par rapport à la déglutition [9, 10]. Les résultats obtenus par la réalisation d'une manométrie montrent un relâchement incomplet du sphincter supérieur de l'œsophage et une augmentation de la pression pharyngée [11, 12]. Belafsky et al. [13] ont démontré une dilatation pharyngée à la fluoroscopie chez les patients avec un diverticule de Zenker suggérant une obstruction fonctionnelle du muscle cricopharyngien.

Les études histologiques montrent en outre, qu'au niveau du muscle cricopharyngien, il existe une involution dégénérative avec nécrose, inflammation (inconstante) et toujours une fibrose des fibres musculaires du cricopharyngien (que l'on retrouve cependant également jusqu'à un certain degré - 40 % - chez le sujet normal) [14, 15]. Cependant, les résultats des études manométriques et histopathologiques de patients souffrant de diverticules de Zenker sont variables d'une cohorte à l'autre et non spécifiques, de telle manière que l'implication unique d'un trouble fonctionnel neurologique ou musculaire du muscle cricopharyngien dans la pathogénie du diverticule de Zenker reste controversée à l'heure actuelle [16].

Certains auteurs pensent que la pathophysiologie des diverticules de Zenker est basée sur une faiblesse musculaire. L'association entre le RGO et le développement de diverticule de Zenker suggère une relation de cause à effet. Une lésion chronique de la muqueuse de l'œsophage pourrait être induite par l'acide du RGO et provoquer son raccourcissement longitudinal, ce qui induirait une diminution de la distance entre le muscle et constricteurs et cricopharyngien. Ceci aurait pour conséquence d'induire une zone de faiblesse entre les deux structures spatialement liés, ouvrant la voie à l'élaboration d'un diverticule de Zenker. [17]. Ce RGO pourrait être responsable de spasme (ou fibrose) du sphincter supérieur de l'œsophage et induirait une augmentation de la pression d'amont [18].

e. Diagnostics différentiels

Obstacles mécaniques tumoraux le long du tractus digestif.

- Les cancers du pharynx et de l'œsophage.
C'est la première recherche étiologique. Ils sont la première cause de troubles de déglutition et doivent être recherchés avant toute autre exploration. Leur recherche impose un examen ORL complet quel que soit le contexte. L'examen à demander de première intention est une fibroscopie.
- Les tumeurs bénignes de l'œsophage
Elles sont rares (fibromes, léiomyomes).
- Les causes compressives extrinsèques
- Cancer de la thyroïde

Atteintes du sphincter supérieur de l'œsophage

- Achalasie du sphincter supérieur de l'œsophage
- Causes neurologiques ou neuro-musculaires.

En fonction de l'histoire clinique on peut évoquer (AVC, une sclérose latérale amyotrophique, une myasthénie...)

Sténoses œsophagiennes

- Sténose œsophagienne caustique
- Sténose œsophagienne post radique
- Sténose œsophagienne post chirurgicale

f. Traitement du diverticule de Zenker

i. Indications opératoires :

L'indication chirurgicale est retenue en cas de complications du diverticule ou, en cas de dysphagie isolée, lorsque le diagnostic de spasme du sphincter supérieur de l'œsophage est confirmé sans tenir compte de la taille du diverticule. Les petits diverticules (< 2 cm) peuvent être laissés en place car le risque de cancérisation est faible [20,21,22]. Les petits diverticules (< 2 cm) vont involués après une myotomie isolée; Les diverticules de taille supérieure peuvent être réséqués [21,22] ou fixés vers le haut sur le fascia prévertébral [21,22] (diverticulopexie).

ii. Principes du traitement

Le traitement a évolué au cours du vingtième siècle passant par la diverticulectomie isolée (traitement de la conséquence sans le traitement de la cause) à une diverticulectomie ou diverticulopexie associée à une myotomie du muscle cricopharyngien. La myotomie du muscle cricopharyngien constitue le principe essentiel du traitement du diverticule pharyngo-oesophagien de Zenker [19] car l'hypothèse selon laquelle il existe un dysfonctionnement du sphincter supérieur de l'œsophage fait partie de la physiopathologie de la maladie. La myotomie du muscle cricopharyngien doit donc toujours faire partie de la procédure de base.

Le choix entre la résection et la pexie est basé sur des préférences personnelles, bien que la diverticulopexie pour les diverticules de grandes tailles puisse créer une masse volumineuse comprimant le pharynx ; ils devraient probablement être réséqués. La résection peut être accomplie avec suture manuelle ou à l'aide d'agrafeuses [23,24]. Certains auteurs adoptent une approche sur mesure en choisissant parmi les thérapies antérieures basées sur la taille du diverticule [22].

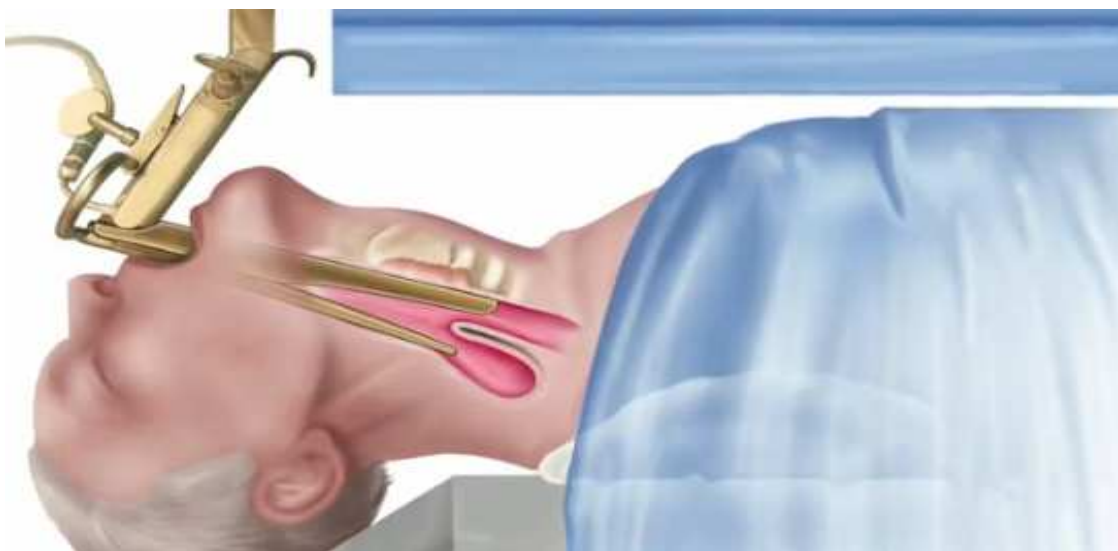
Actuellement, le traitement des diverticules de Zenker peut être endoscopique ou chirurgical.

iii. Traitements endoscopiques

Le traitement endoscopique vise à créer une cavité commune entre l'œsophage et le diverticule en prévention de l'accumulation de nourriture dans le diverticule. Le septum

entre les deux structures contient le muscle cricopharyngien ; une myotomie au moins partielle est donc automatiquement réalisée lors de la procédure. Elle peut être réalisée avec différentes techniques basées sur la coagulation ou l'agrafage [24]. Repici et al. [25] entre les deux techniques pour 58 patients consécutifs (électrocoagulation vs agrafeuse). Les auteurs n'ont pas trouvé de différences en ce qui concerne les résultats symptomatique, le temps d'hospitalisation, et les complications. De même, Verhaegen et al. [26] comparaison des résultats des diverticulostomies laser (n = 72) par rapport à l'agrafage endoscopique (n = 35) avec des résultats similaires bien que la fièvre et l'emphysème sous-cutané étaient plus fréquents après traitement au laser. Les petits diverticules (< 3 cm) ont une paroi souvent trop courte pour permettre une bonne communication entre le diverticule et l'œsophage et de permettre une myotomie suffisante du sphincter [21,24] . Les autres facteurs prédictifs de mauvais résultats ou de mauvaise exposition par voie transorale sont : cou court [27] , une diminution de la distance hyomental [27,28] , une limitation de l'ouverture de bouche [28] , les grands ostéophytes [28] , l'obésité [27] , et un excès de muqueuse [28] . Certains auteurs indiquent que le traitement endoscopique est réservé aux patients à haut risque seulement tandis que d'autres croient qu'il peut être un traitement de premier choix.

- Traitement endoluminal par diverticuloscope rigide



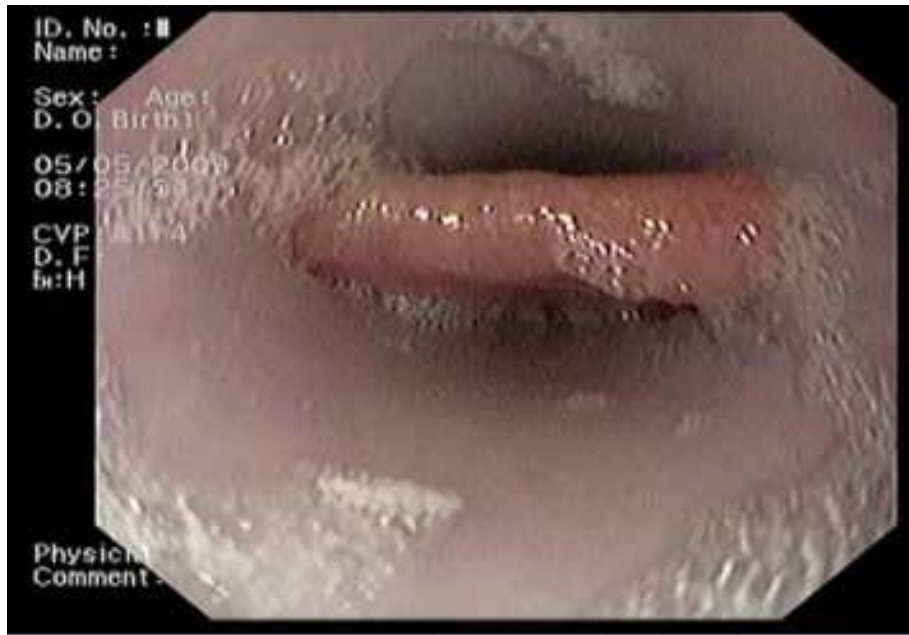
Cette technique, réalisée sous anesthésie générale par les chirurgiens ORL, est pratiquée couramment depuis les années 1960, en particulier en Allemagne et en Autriche où la première série portant sur 100 patients fut publiée par Dohlman en 1960 [29].

L'exposition du septum séparant la lumière du diverticule de la lumière oesophagienne est réalisée à l'aide d'un diverticuloscope métallique rigide. Le septum est ensuite sectionné à l'aide de laser CO₂ ou par diathermie [30]. L'introduction dans les années 1990 d'une pince coupante-autosuturante [31], permettant une dissection précise, linéaire et complète jusqu'au bout du diverticule réduit la morbidité aux alentours de 7 % à 14 % (médiastinite, fistule, sténose) tout en assurant un taux de succès immédiat de l'ordre de 90 % sans mortalité. Aussi, elle offre un temps opératoire et une durée d'hospitalisation plus courts que la chirurgie classique [32]. Malgré l'absence d'études prospectives comparant les diverses techniques, l'approche microchirurgicale par pince coupante-autosuturante est certainement une bonne alternative :

- au traitement chirurgical classique par voie latérocervicale gauche, excepté pour les diverticules de petite taille (< 3 cm) ne permettant pas l'introduction complète de la pince coupante-autosuturante [33, 34] ;
- Aux procédures endoluminales initiales utilisant le laser CO₂ [35]. Au long terme, le taux de récurrence des traitements endoluminaux par pince coupante-autosuturante est d'environ 15 %, mais ces dernières sont en général traitées avec succès par une seconde procédure endoscopique [34].

Depuis 1995, le développement de traitement par voie endoluminale à l'aide d'endoscopes flexibles a permis de répondre aux contre-indications de la voie endoluminale rigide qui sont : contre-indication à l'anesthésie générale, impossibilité d'hyperextension cervicale en raison d'arthrose, limitation de l'ouverture buccale, diverticule de petite taille de moins de 3 cm.

- Traitement endoluminal par endoscopie souple



Introduite en 1995, cette technique présente l'avantage d'être moins invasive que la voie endoluminale rigide. En effet, le traitement peut être réalisé sans anesthésie générale et sans intubation chez des patients à haut risque opératoire, n'est pas limité par l'existence d'une arthrose cervicale sévère et annule le risque de fracture des incisives supérieures qui existe lors de l'introduction du diverticuloscope métallique rigide. Divers procédés de section du pont musculaire et muqueux séparant le diverticule de l'oesophage sont utilisés (*needle knife* avec courant endocut, *argon plasmajet*, *argon plasma coagulation*). Depuis le début des années 2000, le « champ opératoire visuel » a pu être amélioré, soit par l'utilisation d'une « cap » oblique ou droite transparente attachée au bout de l'endoscope [36], soit par l'application d'un « overtube » - appelé aussi diverticuloscope souple - en plastique aux bras asymétriques placés à cheval de part et d'autre du septum [37]. Cette dernière technique, décrite initialement en 2003, permet une meilleure exposition et stabilité du septum. Une étude récente montre que l'utilisation du diverticuloscope plastique réduit le taux de complications (0 % versus 18 % ; $p = 0,04$) et augmente le taux de rémissions cliniques (29 % versus 82 % ; $p = 0,004$) par rapport à l'utilisation de la « cap » attachée au bout de l'endoscope [38]. Le champ de vision large permet également un contrôle aisé des saignements pouvant survenir durant l'incision du septum. Ceux-ci peuvent être contrôlés par coagulation à la pince ou application d'hémoclips ou l'injection d'épinéphrine [37].

Globalement, les procédures endoscopiques flexibles permettent d'obtenir une rémission clinique dans plus de 80 % des cas. Des récurrences, si elles surviennent, peuvent être traitées par la même voie (environ 20 % des cas). Le taux de complications varie de 0 % à 20 % et celles-ci sont mineures dans la grande majorité des cas (température, emphysème cervical sous-cutané, pneumonie, saignement). La perforation du diverticule compliquée de médiastinite est considérée comme une complication majeure ; elle est décrite dans 3 % des cas [37,38, 39, 40, 41]. Le risque de perforation s'est réduit depuis l'application systématique, après l'incision du septum, de clips réunissant la paroi postérieure de l'oesophage et la paroi antérieure du septum. Ceux-ci migrent spontanément dans les semaines qui suivent leur application [37,38].

iv. Traitement chirurgical

Historique du traitement chirurgical

Zenker présumait à l'époque que ces diverticules étaient la conséquence de forces dans la lumière de l'oesophage contre une restriction à l'extérieur de celui-ci. La technique chirurgicale a donc évolué au cours du vingtième siècle passant d'une diverticulotomie (traitement de la conséquence sans le traitement de la cause) à une diverticulectomie ou diverticulopexie associée à une myotomie du muscle cricopharyngien, qui constitue le principe essentiel du traitement du diverticule pharyngo-oesophagien de Zenker

Technique opératoire :

Pour éviter l'inhalation bronchique du contenu diverticulaire, l'induction anesthésique et l'intubation trachéale sont effectuées avec le patient en position semi-assise. Une antibioprophylaxie est réalisée 30 min avant la chirurgie (une injection unique de 2 g de céfazoline).

Une œsophagoscopie au tube rigide est ensuite effectuée. Elle permet d'aspirer les débris alimentaires dans le diverticule et de laver celui-ci au sérum physiologique. Cette technique permet de diminuer le risque de contamination du champ opératoire par la flore bactérienne intra diverticulaire [42].

L'œsophage est ensuite cathétérisé et exploré. Avant le retrait de l'œsophagoscope, une sonde gastrique est poussée jusqu'à l'estomac à travers la lumière de l'endoscope rigide. Après le retrait de l'endoscope, la sonde gastrique dont l'extrémité est positionnée dans l'estomac sert de guide pour enfoncer délicatement dans la lumière œsophagienne une sonde d'intubation trachéale de calibre n° 7. Cette sonde trachéale positionnée dans l'œsophage permet de calibrer la lumière œsophagienne de manière à éviter la création malencontreuse d'une sténose œsophagienne lors de la résection du diverticule à son collet.

L'opération est ensuite menée selon une technique déjà décrite [43] par une cervicotomie oblique gauche. La myotomie œsophagienne est débutée du collet diverticulaire et prolongée sur au moins 5 cm sur l'œsophage cervical vers l'orifice supérieur du thorax, puis également 3 cm environ en amont vers le pharynx. La résection du diverticule est réalisée après suture du collet à la pince à suture mécanique renforcée par quelques points séparés de fil résorbable. La suture muqueuse œsophagienne est laissée sans recouvrement. Un drain aspiratif de redon est positionné en arrière de l'œsophage devant l'aponévrose prévertébrale et l'abord cervical est refermé en 2 plans. La sonde d'intubation qui sert de mandrin dilatateur dans la lumière œsophagienne est retirée du côté anesthésique, alors que la sonde gastrique est laissée en place après avoir passé par l'une des fosses nasales. Elle permet de débiter une alimentation entérale dès le lendemain si besoin (l'alimentation par la sonde gastrique a été progressivement abandonnée). La reprise alimentaire est autorisée au cinquième jour postopératoire après un contrôle œsophagographique aux hydrosolubles.

4. Patients et Méthodes

a. Patients

Nous avons étudié rétrospectivement tous les patients traités consécutivement dans notre service pour diverticule de Zenker entre janvier 2001 et décembre 2012. Tous les patients hospitalisés ou vus en consultation pour cette pathologie ont été inclus dans l'étude.

b. Diagnostic clinique

A l'examen clinique, l'interrogatoire recherchait :

- une dysphagie
- Des régurgitations d'aliments non digérés
- une halitose
- des troubles de déglutition avec fausses routes pouvant engendrer une toux chronique
- épisodes répétés de pneumopathies d'inhalation
- une perte de poids et une malnutrition

c. Examens paracliniques

Le diagnostic de diverticule œsophagien était systématiquement établi par une oesophagographie.

Cet examen permettait de poser le diagnostic de diverticule de Zenker. Il apparaît sous forme d'une image d'addition œsophagienne médiane ou paramédiane gauche sur les clichés de face. Cet examen permet d'apprécier le volume du diverticule.

Une manométrie œsophagienne n'était demandée qu'en présence de signes cliniques faisant évoquer une autre maladie motrice œsophagienne associée. Il était également recherché un reflux gastro-œsophagien, en fonction de la symptomatologie clinique, par l'oesophagoscopie préopératoire ou par pHmétrie. Si un geste chirurgical à visée antireflux était indiqué, celui-ci n'était jamais effectué dans le même temps opératoire que le traitement du diverticule de Zenker.

d. Traitement chirurgical

L'indication chirurgicale était retenue en cas de complications du diverticule ou, en cas de dysphagie isolée, lorsque le diagnostic de spasme du sphincter supérieur de l'œsophage était confirmé sans tenir compte de la taille du diverticule. Le but du traitement chirurgical est de supprimer cette hyperpression intra luminale lors du

passage du bol alimentaire en réalisant une myotomie du sphincter supérieur de l'œsophage.

La diverticulectomie permet une disparition de la poche diverticulaire et donc des symptômes associés (régurgitation, halitose...)

e. Suivi

Tout événement survenu durant la période postopératoire et responsable d'une prolongation de l'hospitalisation a été considéré comme une complication. Les patients étaient revus systématiquement autour du troisième mois postopératoire et plus tard si besoin. Lors de cette consultation, une oesophagographie était systématiquement effectuée. À la date de point, soit en 19/08/2013, des nouvelles ont été obtenues pour les patients dont on n'avait pas de nouvelles post opératoires soit par contact téléphonique direct soit par l'intermédiaire de leurs médecins traitants. Il était demandé notamment une appréciation de l'évolution des symptômes antérieurs à l'intervention ou si de nouveaux symptômes étaient apparus. Tenant compte du résultat symptomatique et du contrôle oesophagographique réalisé au troisième mois, les patients ont été classés en :

- résultat satisfaisant (aucune symptomatologie oesophagienne persistante et oesophagographie normale) ;
- amélioration (persistance de quelques gênes à la déglutition et/ou oesophagographie anormale) ;
- ou échec (aucune amélioration voire aggravation).

Les critères d'évaluation tels que le taux de complications péri-opératoire, la date de reprise de l'alimentation per os, la durée d'hospitalisation, et le résultat fonctionnel à long terme des patients ont été comparés aux résultats des principales séries de traitement endoscopique récemment publiées et aux autres séries chirurgicales.

5. Résultats

a. Présentations cliniques

Il s'agissait de 70 patients (43 hommes et 27 femmes ; âge moyen, 73,5 ans ; extrêmes : (16-92,4). Dans le cas du patient âgé de 16 ans il s'agissait probablement d'un diverticule congénital. Les manifestations cliniques étaient une dysphagie dans 69 cas (98,6 %), des régurgitations dans 32 cas (45,7 %), des fausses routes dans 3 cas (4,3 %), un amaigrissement dans 15 cas (21,4 %), des infections respiratoires dans 5 cas (7,1 %), ou une halitose dans 0 cas (0 %), bruits à la déglutition 11 cas (15,7%). Le diverticule était de petite taille (moins de 2 cm) dans 17 (24,3%) cas, de taille moyenne dans 12 cas (17,1%) et grande dans 41 cas (58,6%). Des signes cliniques ou endoscopiques d'un reflux gastro-œsophagien étaient retrouvés dans 15 cas (21,4 %).

Les patients ont été tous vus au préalable en consultation externe à l'exception de 4 patients opérés en urgence.

b. Explorations pré-opératoires.

L'œsophagoscopie et l'oesophagographie ont mis en évidence une hernie hiatale dans 10 cas (14,3%) et 1 endobrachyoesophage et étaient normales dans tous les autres cas. 67 patients ont eu une oesophagoscopie préopératoire pour nettoyer la poche diverticulaire et mise en place de la sonde naso-gastrique sous contrôle de la vue.

3 manométries œsophagiennes ont été réalisées en cas de suspicion d'une autre maladie motrice de l'œsophage; celle-ci n'a pas montré d'anomalie motrice dans 2 cas et une fois a été retrouvé une hypertonie du sphincter supérieur de l'œsophage.

c. Traitement chirurgical

De 01/01/2001 à 31/12/2012, tous les patients pour lesquels le diagnostic de diverticule de Zenker avait été porté, ont été ainsi opérés. Aucune contre-indication à l'anesthésie générale n'a été retenue, eu égard à la gêne fonctionnelle et aux

complications vitales potentielles du diverticule non traité. Aucun patient n'a été exclu de l'étude. Une myotomie œsophagienne a été réalisée dans 69 cas (98,6%) (elle n'a pas été réalisée en urgence lors d'une reprise pour médiastinite), associée à une diverticectomie dans 59 cas. Il n'y a pas eu de diverticulopexie (fixation de la poche diverticulaire au fascia pré vertébrale). Pour 11 cas restants soit la cure diverticulaire avait déjà été faite au cours d'une chirurgie préalable ou il s'agissait de petits diverticules (dans ce cas la poche diverticulaire peut être laissée en place à condition de réaliser une myotomie). Il y a eu 55 sutures mécaniques et 4 manuelles.

4 patients ont été opérés en urgence :

- reprise chirurgicale d'une cure de diverticule de Zenker pris en charge dans un autre centre compliqué d'une fistule et d'une paralysie récurrentielle,
- une pneumopathie post chirurgie cardiaque dû à une inhalation secondaire à la vidange d'un volumineux diverticule de Zenker,
- une perforation d'un diverticule de Zenker par un corps étranger compliqué d'une médiastinite.
- une altération de l'état générale sévère avec aphagie et alimentation par une gastrostomie.

i. Résultats péri-opératoires (<30 jours post-opératoires)

- Mortalité

Aucun patient n'est décédé.

- Morbidité

Chez 7 patients sont survenus des complications post-opératoires :

- 3 infections du site opératoire sans fistule, traitées médicalement (dont un abcès sous cutané ponctionné au lit)
- 1 fistule œsophagienne traitée médicalement.
- 1 hématome post opératoire nécessitant une reprise chirurgicale à J 2 (patient sous anticoagulants)
- 1 paralysie récurrentielle et 1 parésie récurrentielle

- une pneumopathie ayant nécessité un séjour en réanimation et une trachéotomie.
- autres : 4 cas de confusion spontanément résolutive, 2 globes vésicaux, 1 dysphonie post intubation et une avulsion dentaire post intubation.
- Reprise chirurgicale

Un seul patient a été repris chirurgicalement pour une persistance de sa dysphagie (amélioration complète après cette reprise).

- Reprise de l'alimentation

Pour l'ensemble de la série, le délai moyen de reprise de l'alimentation per os a été de 4 jours. Il a été considéré comme reprise alimentaire, l'alimentation per os et non une alimentation par la sonde naso gastrique.

- Durée d'hospitalisation

La durée moyenne d'hospitalisation a été de 8,15 jours.

ii. Suivi à long terme

Tous les patients ont été vus en consultation au troisième mois postopératoire. Le suivi moyen a été de 2 ans (extrêmes : 9 mois-11 ans). Nous n'avons pas de perdus de vue dans notre série.

- Récidives

Il n'y a eu aucune récurrence.

- Résultats fonctionnels

L'appréciation du résultat à long terme est représentée par le Tableau 1. Nous avons relevés 62 améliorations complètes (88,6%) et 8 partielles (11,4%) avec une amélioration partielle de la dysphagie et 0 patient non amélioré.

- Anatomopathologie

L'examen anatomopathologique systématique des diverticules réséqués n'a retrouvé que des aspects inflammatoires bénins et dans 1 cas un aspect de nécrose (patient opéré en urgence pour diverticule œsophagien cervical perforé sur un corps étranger).

6-Discussion

Nous avons observé 10% de complications péri-opératoires et 88,6% des patients étaient satisfaits de l'intervention. Toutefois, notre série se caractérise également par une durée moyenne de reprise de l'alimentation per os et d'hospitalisation respectivement de 4 et 8 jours.

Le bon résultat à distance que nous avons observé nous conforte dans notre choix de l'abord par cervicotomie. Celui-ci initialement rapporté par Harrison en 1958 [44] reste un traitement bien validé. L'abord endoscopique, initialement décrit en 1917 par Mosher, fut réintroduit en 1960 sous l'impulsion de Dohlman et Mattsson [29] puis popularisé par les chirurgiens otorhinolaryngologistes [45]. La technique endoscopique consiste à sectionner le pont musculomuqueux entre la lumière œsophagienne et la cavité diverticulaire puisque une partie de la sangle musculaire cricopharyngienne se trouve dans cette « pseudomembrane ». Cette section est effectuée endoscopiquement par laser CO₂ ou par cautérisation. Le risque de complications infectieuses médiastinales a probablement limité la diffusion du traitement endoscopique au profit de l'abord chirurgical externe. En 1990, certains auteurs [31, 33] ont eu l'idée d'utiliser les nouvelles pinces à suture mécanique, miniaturisées et adaptées pour la chirurgie vidéo-assistée : la section du pont musculo-muqueux était effectuée, par voie endoscopique, à la pince à suture mécanique réalisant ainsi une oesophagodiverticulostomie dont les berges étaient suturées par agrafage. La sûreté de cette approche était liée à la fiabilité de ce nouvel instrument. Depuis, cette technique endoscopique a été diffusée et de nouvelles séries de traitement endoscopiques ont été ainsi publiées insistant sur la simplicité des suites opératoires avec dans certaines d'entre elles une reprise de l'alimentation per os le lendemain de l'intervention.

Importance de la myotomie

L'étendue de la myotomie est différente selon que l'intervention est réalisée par voie endoscopique ou par abord externe. Lors de l'abord externe, la myotomie est étendue en

amont et également en aval autour du diverticule ce qui est concordant avec la stabilité à long terme des résultats que nous rapportons, comme ceux d'autres séries [43]. Par l'abord endoscopique, seule la sangle musculaire pincée entre le diverticule et la lumière œsophagienne est sectionnée. En outre, malgré les modifications apportées par Collard et al. [31], la section est arrêtée quelques millimètres au-dessus de l'extrémité de l'agrafe mécanique. C'est également pour cette raison que l'abord endoscopique est contre-indiquée pour les petits diverticules du fait de l'impossibilité d'enfoncer suffisamment les mors de la pince à suture mécanique [46]. La désunion secondaire de la ligne d'agrafes, complication déjà rapportée [47,48], pourrait s'expliquer par une poussée du bol alimentaire sur une lumière œsophagienne encore spasmodique ce qui suggère que la sangle musculaire responsable de la dysphagie est plus étalée et ne se limite pas aux fibres musculaires situées entre le diverticule et l'œsophage. Ceci pourrait également expliquer les moins bons résultats fonctionnels à distance après traitement endoscopique. C'est ainsi qu'une série endoscopique a rapporté un taux de récurrence de la dysphagie de 20,7% [49]. Un autre inconvénient du traitement endoscopique est représenté par la difficulté de l'exposition du diverticule par le diverticuloscope en cas de rétrognathie et des fractures dentaires ont été rapportées dans cette circonstance [46].

Le traitement chirurgical permet de réaliser systématiquement une diverticulotomie, que nous préférons à la diverticulopexie [50]. La diverticulotomie permet une étude histologique de la poche diverticulaire et supprime le rare mais réel risque de cancérisation du diverticule [51]. Quel que soit l'abord, les risques de l'anesthésie générale sont identiques. Nous ne sommes pas favorables à la réalisation d'une anesthésie locale, considérant que notre technique nous permet d'effectuer au préalable une vidange et un lavage du diverticule en toute sécurité pour prévenir l'inhalation trachéobronchique et l'infection du site opératoire. En outre, le calibre œsophagien nous paraît être une sécurité pour éviter une sténose secondaire. On peut reprocher à la cervicotomie de laisser une cicatrice cutanée. Celle-ci est oblique et latérale, restant peu visible surtout dans la population plutôt âgée atteinte de cette affection. Cette incision laisse en revanche, une hypo-esthésie en avant de la berge antérieure de la cicatrice en raison de la section du rameau cervical transverse du plexus cervical superficiel.

La principale réserve qui peut être formulée au vu des résultats de notre série est une durée d'hospitalisation moyenne de 8 j, bien supérieure à celle rapportée par les séries

endoscopiques récentes. Le résultat que nous avons observé est principalement lié au caractère tardif de la reprise de l'alimentation per os que nous autorisons au troisième ou quatrième jour postopératoire après contrôle par oesophagographie. En effet, l'étanchéité de la suture, faite à la pince à suture mécanique, est théoriquement identique qu'elle soit faite par voie endoscopique ou externe. Notre taux de complications de 10% est comparable à Gutschow et al. (2002) et Leporrier et al. (2001) qui est respectivement de 13 et 10%. Ces séries ont également rapporté des résultats satisfaisants à long terme. Nous avons observé un seul cas de paralysie récurrentielle symptomatique, complication classique et spécifique à la voie d'abord externe.

Ce résultat est à mettre en balance avec le fait que dans la série nous avons 6 cas de chirurgie de rattrapage: 5 patients opérés par cervicotomie (dont 2 compliqués d'une fistule) et un traité par endoscopie. Parmi ces 6 cas de rédup 2 ont eu une amélioration partielle dont une à nécessité une reprise chirurgicale. Il est à noter également que 4 patients ont été opérés dans le cadre de l'urgence (médiastinite, pneumopathie d'inhalation).

Les résultats des principales séries de la littérature sont présentés dans le Tableau 2 . Les durées moyennes de reprise alimentaire et d'hospitalisation rapportées dans les séries endoscopiques étaient plus courtes que notre série.

Cette durée d'hospitalisation plus longue s'explique par la surveillance de l'abord cervical et la nécessité de réaliser une oesophagographie à J2 pour s'assurer de l'absence de fistule.

En résumé, une approche multidisciplinaire et collégiale du traitement du diverticule de Zenker par endoscopistes et chirurgiens permettrait idéalement une prise en charge optimale.

7. Annexes

a. Tableau 1 : résultats des séries endoscopiques

| ETUDE | PROCEDURE UTILISEE | NOMBRE DE PATIENTS | % DE SATISFACTION INITIALE | MORBIDITE | PERFORATION FISTULE | DUREE HOSPITALISATION | RECURENCE DES SYMPTOMES | DUREE DE SUIVI |
|------------------------|-----------------------------------|--------------------|----------------------------|-----------|---------------------|-----------------------|-------------------------|------------------|
| Taylor (2013) | Endoscopie laser CO2 ou agrafage | 153 | 88,2% | 10,5% | 1 cas | 1,8 J | 8,9% | NR |
| Huberty (2013) | Diverticuloscope et endoclip | 150 | 90,3% | 2,2% | 0 cas | 1J (0-14) | 20,7% | 43 mois (13-121) |
| Chad Whited (2012) | Endoscopie harmonique ou agrafage | 65 | 97% | 12% | 3 cas | <1J | 3% | NR |
| Samuel (2012) | endoscopie | 585 | 90% | 9,6% | 27 cas | 1j | 12,8% | 1-79 mois |
| Wasserzug et al (2010) | Endoscopie rigide | 55 | 90% | 4% | 1 cas | 1j | 9% | 33 mois |

b. Tableau 2 : résultats des séries chirurgicales

| ETUDE | TECHNIQUE | PATIENTS | SATISFACTION INITIALE % | MORBIDITE % | FISTULE % | RECURENCE DES SYMPTOMES % | DUREE DE SUIVI |
|-------------------------------|-----------------|----------|-------------------------|-------------|-----------|---------------------------|----------------------|
| Rizzetto et al. (2008) | DM, DpM et M | 77 | 95% | 13% | 4% | 5% | 41mois |
| Colombo-Benkman et al. (2003) | D et DM | 79 | 99% | 4% | 3% | 3% | NR |
| Gutschow et al. (2002) | M, D, DM et DpM | 101 | 98% | 13% | 13% | 8% | NR |
| Leporrier et al. (2001) | DM et DpM | 40 | 92 | 10% | 3% | 0% | 36 mois |
| Jougon et al. (2002) | DM et M | 73 | 99% | 4% | 1,4% | 1,4% | 6 ans (3mois-13 ans) |

D: Diverticulectomie; DM: Diverticulectomie/myotomie; DpM: Diverticulopexie/myotomie; IM: Invagination/myotomie; M: Myotomie

8. Conclusion

En conclusion, l'abord externe par cervicotomie sous anesthésie générale permet de réaliser un traitement chirurgical chez tous les patients ayant un diverticule de Zenker symptomatique, quel que soit leur âge et leur comorbidité éventuelle. Cet abord est associé à une faible morbidité. La myotomie étendue de part et d'autre de la jonction pharyngo-oesophagienne permet, avec la diverticulectomie qui n'est impossible qu'en cas de diverticule de moins de 2 cm, d'obtenir un excellent résultat à long terme.

9. Bibliographie

- [1] Van Overbeek J.J.M. Meditation on the pathogenesis of hypopharyngeal (Zenker's) diverticulum and a report of endoscopic treatment in 545 patients *Ann Otol Rhinol Laryngol* 1994 ; 103 : 178-185
- [2] Sauvanet A., Gayet B., Lemee J., Fekete F. Les cancers sur diverticules de l'oesophage *Presse Med.* 1992 ; 21 : 305-308
- [3] Sen P., Kumar G., Bhattacharyya A.K. Pharyngeal pouch: associations and complications *Eur. Arch. Otorhinolaryngol.* 2006 ; 263 : 463-468
- [4] Resouly A, Braat J, Jackson A, Evans H (1994) Pharyngeal pouch: link with reflux and oesophageal dysmotility. *Clin Otolaryngol Allied Sci* 19(3):241-242
- [5] Ludlow A. A case of obstructed deglutition, from a preter-natural dilatation of and bag formed in the pharynx. *Med Obs Inquiries* 1764 ; 3 : 85-101
- [6] Zenker F, Von Ziemssen H : Krankheiten des oesophagus. In :von Ziemssen H,ed. Handbuch der speciellen pathologie un therapie, Leipzig :FCW Vogel ; 1877 :1-87
- [7] Fergusson M.K. Evolution of therapy for pharyngoesophageal (Zenker's) diverticulum. *Ann Thorac Surg* 1991 ; 51 : 848-852
- [8] Van Overbeek J.J.M. Pathogenesis and methods of treatment of Zenker's diverticulum *Ann Otol Rhinol Laryngol* 2003 ; 112 : 583-593
- [9] Fulp S.R., Castell D.O. Manometric aspects of Zenker's diverticulum *Hepatogastroenterology* 1992 ; 39 : 123-126
- [10] Cook I.J., Gabb M., Panagopoulos V., Jamieson G.G., Dodds W.J., Dent J., et al. Pharyngeal (Zenker's) diverticulum is a disorder of upper esophageal sphincter opening *Gastroenterology* 1992 ; 103 : 1229-1235
- [11]. Zaninotto G, Costantini M, Boccù C et al (1996) Functional and morphological study of the cricopharyngeal muscle in patients with Zenker's diverticulum. *Br J Surg* 83(9):1263-1267
- [12]. Ferreira LE, Simmons DT, Baron TH (2008) Zenker's diverticula: pathophysiology, clinical presentation, and flexible endoscopic management. *Dis Esophagus* 21(1):1-8
- [13]. Belafsky PC, Rees CJ, Allen J, Leonard RJ (2010) Pharyngeal dilation in cricopharyngeus muscle dysfunction and Zenker diverticulum. *Laryngoscope* 120(5):889-894
- [14] Kristmundsdottir F., Mahon M., Froes M.M., Cumming W.J. Histomorphometric and histopathological study of the human cricopharyngeus

muscle: in health and in minor neuron disease *Neuropathol. Appl. Neurobiol.* 1990 ; 16 : 461-475

[15] Cook I.J., Blumbergs P., Cash K., Jamieson G.G., Shearman D.J. Structural abnormalities of cricopharyngeus muscle in patients with pharyngeal (Zenker's) diverticulum *J. Gastroenterol. Hepatol.* 1992 ; 7 : 556-562

[16] Peters J.H., Mason R. The physiopathological basis for Zenker's diverticulum *Chirurg* 1999 ; 70 : 741-746

[17]. Sasaki CT, Ross DA, Hundal J (2003) Association between Zenker diverticulum and gastroesophageal reflux disease: development of a working hypothesis. *Am J Med* 115(Suppl 3A):169S–171S

[18]. Veenker EA, Andersen PE, Cohen JI (2003) Cricopharyngeal spasm and Zenker's diverticulum. *Head Neck* 25:681–694

[19] Duranceau A.C., Jamieson G.G., Beauchamp G. The technique of cricopharyngeal myotomy. *Surg Clin N Am* 1983; 63: 833

[20]. Herbella FA, Dubecz A, Patti MG (2011) Esophageal diverticula and cancer. *Dis esophagus* (in press)

[21]. Gutschow CA, Hamoir M, Rombaux P, Otte JB, Goncette L, Collard JM (2002) Management of pharyngoesophageal (Zenker's) diverticulum: which technique? *Ann Thorac Surg* 74 (5):1677–1682, discussion 1682–3

[22]. Rizzetto C, Zaninotto G, Costantini M, Ancona E et al (2008) Zenker's diverticula: feasibility of a tailored approach based on diverticulum size. *J Gastrointest Surg* 12(12):2057–2064, discussion 2064–5

[23]. do Nascimento FA, Lemme EM, Costa MM (2006) Esophageal diverticula: pathogenesis, clinical aspects, and natural history. *Dysphagia* 21(3):198–205

[24]. Bonavina L, Bona D, Abraham M, Saino G, Abate E (2007) Long-term results of endoscopic and open surgical approach for Zenker diverticulum. *World J Gastroenterol* 13(18):2586–2589

[25] Repici A, Pagano N, Fumagalli U, Peracchia A, Narne S, Malesci A, Rosati R (2011) Transoral treatment of Zenker diverticulum: flexible endoscopy versus endoscopic stapling. A retrospective comparison of outcomes. *Dis Esophagus* 24(4):235–239

[26] Verhaegen VJ, Feuth T, van den Hoogen FJ, Marres HA, Takes RP (2011) Endoscopic carbon dioxide laser diverticulostomy versus endoscopic staple-assisted diverticulostomy to treat Zenker's diverticulum. *Head Neck* 33(2):154–159

- [27] Bloom JD, Bleier BS, Mirza N, Chalian AA, Thaler ER (2010) Factors predicting endoscopic exposure of Zenker's diverticulum. *Ann Otol Rhinol Laryngol* 119(11):736-741
- [28] Visosky AM, Parke RB, Donovan DT (2008) Endoscopic management of Zenker's diverticulum: factors predictive of success or failure. *Ann Otol Rhinol Laryngol* 117(7):531-537
- [29] Dohlman G., Mattsson O. The endoscopic operation for hypopharyngeal diverticula *Arch. Otolaryngol.* 1960 ; 71 : 744-752
- [30] Van Overbeek J.J.M., Hoeksema P.E., Edens E.T. Microendoscopic surgery of the hypopharyngeal diverticulum using electrocoagulation and carbon dioxide laser *Ann Otol Rhinol Laryngol* 1984 ; 93 : 34-36
- [31] Collard J.M., Otte J.B., Kestens P.J. Endoscopic stapling technique of oesophagodiverticulostomy for Zenker's diverticulum *Ann. Thorac. Surg.* 1993 ; 56 : 573-576
- [32] Lang R.A., Spelsberg F.W., Winter H., Jauch K.W., Huttli T.P. Transoral diverticulostomy with a modified Endo-Gia stapler: results after 4 years of experience *Surg. Endosc.* 2007; 21: 532-536
- [33] Counter P.R., Hilton M.L., Baldwin D.L. Long-term follow-up of endoscopic stapled diverticulotomy *Ann. R. Coll. Surg. Engl.* 2002 ; 84 : 89-92
- [34] Bonavina L., Bona D., Abraham M., Saino G., Abate E. Long-term results of endosurgical and open surgical approach for Zenker diverticulum *World J. Gastroenterol.* 2007 ; 13 : 2586-2589
- [35] Miller F.R., Bartley J., Otto R.A. The endoscopic management of Zenker diverticulum: CO2 laser versus endoscopic stapling *Laryngoscope* 2006 ; 116 : 1608-1611
- [36] Sakai P., Ischioka S., Maluf-Filho F., Chaves D., Moura E. Endoscopic treatment of Zenker's diverticulum with an oblique-end hood attached to the endoscope *Gastrointest. Endosc.* 2001 ; 54 : 760-763
- [37] Evrard S., Le Moine O., Hassid S., Devière J. Zenker's diverticulum: a new treatment with a soft diverticuloscope *Gastrointest. Endosc.* 2003 ; 58 : 116-120
- [38] Costamagna G., Iacopini F., Tringali A., Marchese M., Spada C., Familiari P., et al. Flexible endoscopic Zenker's diverticuotomy: cap-assisted technique vs. diverticuloscope-assisted technique *Endoscopy* 2007 ; 39 : 146-152
- [39] Volgelsang A., Preiss C., Neuhaus H., Schumaker B. Endotherapy of Zenker's diverticulum using the needle-knife technique: long-term follow-up *Endoscopy* 2007 ; 39 : 131-136

- [40] Christiaens P., De Roock W., Van Olmen A., Moons V., D'Haens G. Treatment of Zenker's diverticulum through a flexible endoscope with a transparent oblique-end hood attached to the tip and a monopolar forceps *Endoscopy* 2007 ; 39 : 137-140
- [41] Rabenstein T., May A., Michel J., Manner H., Pech O., Gossner L. , et al. Argon plasma coagulation for flexible endoscopic Zenker's diverticulotomy *Endoscopy* 2007 ; 39 : 141-145
- [42] Jougon J, Dubois G, Delcambre F, Velly JF Combination of surgical and endoscopic approach for Zenker's diverticulum. *Interact Cardiovasc Thorac Surg*. 2006 Jun; 5(3):261-2. Epub 2006 Feb 17.
- [43] Jougon J, Le Taillandier-de-Gabory L, Raux F, Delcambre F, Mac Bride T, Velly JF. Plea in favour of external cervicotomy approach of Zenker's diverticulum:73 cases reported].*Ann Chir*. 2003 Apr; 128(3):167-72
- [44] Harrison M.S. The etiology, diagnosis, and surgical treatment of pharyngeal diverticula. *J Laryngol Otol* 1958 ; 72 : 523-534
- [45] Von Doersten P., Bil F. Endoscopic Zenker's diverticulotomy (Dolhman procedure): 40 cases reviewed. *Otolaryngol Head Neck Surg* 1997 ; 116 : 209-212
- [46] Scher R.L., Richtsmeier R. Long-term experience with endoscopic staple-assisted oesophagodiverticulostomy for Zenker's diverticulum. *Laryngoscope* 1998 ; 108 : 200-205
- [47] Nix P.A. Delayed esophageal perforation following endoscopic stapling of a pharyngeal pouch. *J Laryngol Otol* 2001 ; 115 (8) : 668
- [48] Arunachalam P.S., Cameron D.S. Persistent foreign body sensation and pharyngeal pain due to retention of staples. An interesting sequelae of endoscopic staples procedure *J Laryngol Otol* 2001 ; 115 : 425-427
- [49] Huberty V, El Bacha S, Endoscopic treatment for Zenker's diverticulum: long-term results *Gastrointestinal endoscopy* 2013
- [50] Leporrier J., Salamé E., Gignoux M., Ségol P. Diverticule de Zenker : diverticulopexie contre diverticulectomie. *Ann Chir* 2001 ; 126 : 42-45
- [51] Huang B., Unni K., Payne S. Long term survival following diverticulectomy for cancer in pharyngoesophageal (Zenker's) diverticulum. *Ann Thorac Surg* 1984 ; 38 : 207-210