



HAL
open science

Utilisation hors AMM du tacrolimus dans le traitement du vitiligo

Laure Carlier

► **To cite this version:**

Laure Carlier. Utilisation hors AMM du tacrolimus dans le traitement du vitiligo. Sciences pharmaceutiques. 2015. dumas-01202657

HAL Id: dumas-01202657

<https://dumas.ccsd.cnrs.fr/dumas-01202657>

Submitted on 21 Sep 2015

HAL is a multi-disciplinary open access archive for the deposit and dissemination of scientific research documents, whether they are published or not. The documents may come from teaching and research institutions in France or abroad, or from public or private research centers.

L'archive ouverte pluridisciplinaire **HAL**, est destinée au dépôt et à la diffusion de documents scientifiques de niveau recherche, publiés ou non, émanant des établissements d'enseignement et de recherche français ou étrangers, des laboratoires publics ou privés.

Université de Bordeaux
U.F.R DES SCIENCES PHARMACEUTIQUES

Année 2015

Thèse N°107

Thèse pour l'obtention du
DIPLOME d'ETAT de DOCTEUR EN PHARMACIE

Présentée et soutenue publiquement

Par Laure CARLIER
Née le 6 juin 1988 à Pessac

Le Vendredi 4 septembre 2015

UTILISATION HORS AMM DU TACROLIMUS DANS LE
TRAITEMENT DU VITILIGO

Directeur de thèse :
Madame le Docteur Katia BONIFACE

Jury :

Monsieur le Professeur T. NOËL	Président
Madame le Docteur K. BONIFACE	Juge
Madame le Docteur M. MAMANI MATSUDA	Juge
Monsieur le Docteur J. SENESCHAL	Juge

REMERCIEMENTS

Remerciements aux membres du jury

A Monsieur le Professeur Thierry NOËL,

d'avoir accepté de présider ce jury. Soyez assuré de mon profond respect.

A Madame le Docteur Maria Mamani Matsuda,

d'avoir accepté avec enthousiasme de juger ce travail. Soyez assurée de ma profonde reconnaissance.

A Monsieur le Docteur Julien Seneschal,

d'avoir accepté de juger ce travail et pour les photos que vous m'avez fournies pour illustrer ce travail. Soyez assuré de ma profonde reconnaissance.

A Monsieur le Docteur Khaled Ezzedine,

d'avoir accepté dans un premier temps de diriger cette thèse. Soyez assuré de mon profond respect.

A Madame le Docteur Katia Boniface,

d'avoir accepté de prendre le relais et de diriger cette thèse. Merci pour vos conseils avisés, votre disponibilité et votre soutien. Soyez assurée de mon profond respect et de ma profonde reconnaissance.

TABLE DES MATIERES

TABLE DES FIGURES.....	6
TABLE DES TABLEAUX.....	7
INTRODUCTION.....	8
1ère PARTIE : La peau et la mélanogénèse.....	9
I. Structure de la peau (1) (2).....	9
A. Structure générale.....	9
B. L'épiderme.....	10
i. Les kératinocytes.....	10
ii. Les mélanocytes.....	11
iii. Les cellules de Langherans.....	12
iv. Les cellules de Merkel.....	12
C. Le derme.....	13
D. L'hypoderme.....	13
II. La mélanogénèse (1) (2) (3).....	14
A. Les mélanocytes.....	14
B. La mélanine.....	15
C. La synthèse de la mélanine.....	15
2ème PARTIE : Le Vitiligo.....	17
I. Définition.....	17
II. Épidémiologie.....	18
III. Physiopathologie.....	18
A. La théorie génétique.....	19
B. La théorie auto immune.....	21
C. La théorie neurale.....	24
D. La théorie oxydative.....	26
E. Le phénomène de Koebner.....	27
IV. Classification du vitiligo.....	31
A. Le vitiligo segmentaire.....	31
B. Le vitiligo non segmentaire.....	34
C. Notion de surface corporelle atteinte.....	36
i. L'échelle VASI (« Vitiligo Area Scoring Index »).....	36

ii.La règle des neuf.....	36
V.Diagnostic différentiel.....	37
3ème PARTIE : Les traitements traditionnels du Vitiligo.....	39
I.Les traitements topiques locaux.....	41
A. Les corticostéroïdes locaux.....	41
B. Les analogues de la vitamine D.....	44
C. Les inhibiteurs de la calcineurine.....	44
II. Les traitements par la photothérapie.....	45
A.UVA thérapie.....	45
i.PUVA orale.....	45
ii.PUVA topique.....	48
iii.KUVA.....	49
B.UVB à spectre étroit.....	50
C.Le laser à excimère.....	51
III.Les traitements chirurgicaux.....	53
A. Transplantation de cellules.....	53
i.Suspension de cellules épidermiques autologues non cultivées.....	53
ii.Suspension de culture de mélanocytes.....	54
B. Transplantation de Tissus.....	54
i.La greffe des toits de cloques.....	55
ii. La greffe de peau mince et demi épaisse.....	56
iii. Minigreffe.....	56
iv. La greffe ultra-mince.....	57
C. Protocoles de greffe.....	57
IV.La supplémentation en vitamines et antioxydants.....	58
A.La vitamine B12 et l'acide folique.....	58
B.L'acide para-aminobenzoïque.....	59
C.La L-phénylalanine.....	60
D.Les antioxydants.....	61
V.Les traitements combinés.....	62
A.Les corticostéroïdes locaux associés à la photothérapie.....	62
B.Les analogues de la vitamine D topiques associés à la photothérapie.....	62
C.Les inhibiteurs de la calcineurine associés à la photothérapie.....	63
D.La chirurgie associée à la photothérapie.....	63

E. La chirurgie associée aux corticostéroïdes.....	63
F. Les antioxydants associés à la photothérapie.....	64
VI. La dépigmentation.....	64
A. La méthode chimique	65
B. La méthode physique.....	66
VII. Le camouflage.....	67
4ème PARTIE : Le Tacrolimus et le vitiligo.....	68
I. Le tacrolimus par voie topique, indication de l'AMM.....	68
A. Indication.....	68
B. Modalités d'administration.....	68
C. Mécanisme d'action.....	69
D. Pharmacocinétique.....	72
E. Effets indésirables.....	72
F. Précautions d'emploi.....	74
G. Interactions médicamenteuses, contre-indications.....	75
II. Utilisation du tacrolimus dans le traitement du Vitiligo.....	75
A. Mécanisme d'action dans le traitement du Vitiligo.....	76
B. Utilisation du Tacrolimus seul.....	76
i. Modalité d'administration	76
ii. Effets indésirables.....	78
C. Utilisation du tacrolimus associé à une photothérapie.....	79
D. Etudes cliniques.....	80
i. Monothérapie par le tacrolimus pommade.....	80
ii. Association tacrolimus pommade et photothérapie.....	84
E. Triple association tacrolimus pommade, corticostéroïdes oraux et photothérapie : ..	86
CONCLUSION.....	88
ANNEXES.....	89
LISTE DES ABREVIATIONS.....	92
BIBLIOGRAPHIE.....	94

TABLE DES FIGURES

Figure 1 : Structure de la peau d'après « Universalis : PEAU ».....	9
Figure 2 : Structure microscopique de l'épiderme d'après « Universalis : PEAU ».....	10
Figure 3 : Voie de synthèse des mélanines.	16
Figure 4 : Illustration d'une macule de Vitiligo	17
Figure 5 : La réponse des lymphocytes T dans une lésion périphérique de vitiligo active.....	23
Figure 6 : Synthèse de novo / recyclage / régulation du 6BH4 dans la production de la L-tyrosine en tant que substrat pour la mélanogénèse et la synthèse des catécholamines	25
Figure 7 : Différentes voies de pertes de mélanocytes	27
Figure 8: Illustration du phénomène de Koebner au cours du vitiligo.....	30
Figure 9 : Illustration du vitiligo segmentaire.....	32
Figure 10 : les six sous-types de vitiligo segmentaire sur le visage	33
Figure 11 : Illustration d'un vitiligo non segmentaire	34
Figure 12 : Illustration d'un vitiligo mixte.....	35
Figure 13 : Illustration d'une lampe de Wood.....	37
Figure 14 : Illustration d'une plaque de vitiligo sous lampe de Wood.....	38
Figure 15 : Algorithme de traitement pour la prise en charge du vitiligo	40
Figure 16 : Structure chimique du 8-méthoxyypsoralène.....	46
Figure 17 : Structure chimique du 8-méthoxyypsoralène et de de la Khelline	49
Figure 18 : Classification des greffes de peau suivant leur épaisseur histologique.....	54
Figure 19 : Dispositif d'aspiration de cloque appliquée sur la face latérale de cuisse par un vide de -200 à -300 mmHg pendant 1 à 2 h, puis découpe du toit de la cloque afin de récupérer le greffon	55
Figure 20 : Structure chimique de l'acide para-aminobenzoïque.....	59
Figure 21 : Structure chimique de la L-phénylalanine.....	60
Figure 22 : structure chimique du monobenzylether d'hydroquinone.....	65
Figure 23 : Une lésion de vitiligo avant et après camouflage	67
Figure 24 : Structure chimique du tacrolimus.....	69
Figure 25 : Mécanisme d'action du tacrolimus d'après Gupta et al.(77).....	71
Figure 26 : Illustration du traitement par protopic® 0,03% sous occlusion durant 7 semaines	77

<i>Figure 27 : étude en double aveugle randomisée, contrôlée par placebo du protopic® 0,1% vs dermoval® 0,05% dans le cadre du vitiligo de l'enfant</i>	83
<i>Figure 28 : Photographie de patients présentant un vitiligo segmentaire avant et après traitement</i> :	87

TABLE DES TABLEAUX

Tableau 1 : Gènes et régions génomiques au cours du vitiligo (d'après Spritz 2010) (16).....	20
Tableau 2 : Maladies auto-immunes/inflammatoires associées au Vitiligo (d'après Mauro Picardo, Alain Taïeb) (16).....	22
Tableau 3 : Classification proposée par le VETF pour le phénomène de Koebner (32).....	28
Tableau 4 : Effets indésirables des corticostéroïdes locaux	43
Tableau 5 : Effets indésirables du tacrolimus pommade.....	73
Tableau 6 : Compte rendu d'étude clinique sur le traitement du vitiligo par du tacrolimus pommade d'après Mauro Picardo, Alain Taïeb. (80).....	81
Tableau 7 : Compte rendu d'étude clinique sur le traitement du vitiligo par les inhibiteurs de la calcineurine associés aux UVB	85

INTRODUCTION

Le vitiligo est une affection dermatologique, connu sous différents noms et craint depuis des siècles. Il en est fait mention pour la première fois 2200 ans avant Jésus Christ durant la période d'Aushooryan d'après la littérature ancienne d'Iran « Tarkh-e-Tibble ».

Le nom vitiligo a été utilisé pour la première fois par Celsus un physicien romain au 2ème siècle de notre ère. Le vitiligo était alors souvent confondu avec la lèpre, ce qui était source d'une importante stigmatisation, qui n'a malheureusement toujours pas disparu. La première description précise du vitiligo a été faite par Pearson en 1911, il fait mention sous le terme « leukoderma » d'une maladie qui semble être le vitiligo.

Le vitiligo est une leucodermie circonscrite acquise qui se caractérise par la disparition progressive des mélanocytes au sein de l'épiderme formant des macules dépigmentées de tailles variables. On distingue deux types de vitiligo : le vitiligo segmentaire et le vitiligo non segmentaire. Il touche aussi bien les hommes que les femmes, c'est une maladie qui n'est ni infectieuse, ni contagieuse, ni douloureuse mais qui peut entraîner une détresse psychologique importante chez les patients.

C'est pourquoi il est nécessaire de prendre en charge cette pathologie. Néanmoins il n'y a actuellement aucun traitement réellement efficace. Toujours à la recherche d'innovation, ont été introduits dernièrement les inhibiteurs de la calcineurine et plus particulièrement le tacrolimus au sein de l'arsenal thérapeutique du vitiligo.

Ce travail se veut être une revue de la littérature scientifique concernant le vitiligo, plus précisément de sa prise en charge à l'aide du tacrolimus par voie topique malgré son absence d'autorisation de mise sur le marché pour cette pathologie.

Dans une première partie, nous réaliserons un rappel concernant la structure de la peau afin d'expliquer ensuite la mélanogenèse. Puis nous évoquerons le vitiligo, sa physiopathologie, sa classification et son diagnostic. Ensuite nous détaillerons les différents traitements utilisés traditionnellement pour traiter le vitiligo. Pour finir nous aborderons le tacrolimus de manière générale et enfin son intérêt pour le traitement du vitiligo.

1ère PARTIE : La peau et la mélanogénèse

I. Structure de la peau (1) (2)

A. Structure générale

La peau, aussi appelée tégument, est l'organe le plus important du corps aussi bien en terme de poids (il représente environ 10% de la masse corporelle soit entre 2 et 3 kilogrammes) qu'en terme de superficie (sa surface est d'environ 2m²). Son épaisseur est très variable, de 0,5mm au niveau des paupières à 4-5 mm au niveau du haut du dos.

La peau est un organe aux multiples facettes, il s'agit d'un organe frontière entre le corps de l'homme et le milieu extérieur. Elle protège l'organisme des agressions de l'environnement (biologique, chimique et physique), des variations de température et d'humidité, c'est également un organe de contact sensoriel (chaleur, tact, douleurs...).

Elle participe également à la communication sociale, c'est un organe miroir qui va réagir aux maladies internes et aux modifications de l'environnement notamment les émotions. Elle est le reflet de notre corps (âge, maladie).

La peau est constituée de la réunion de trois tissus, l'épiderme en surface, le derme et enfin l'hypoderme ainsi que d'annexes, les glandes sudoripares et les follicules pilo-sébacés (Figure 1).

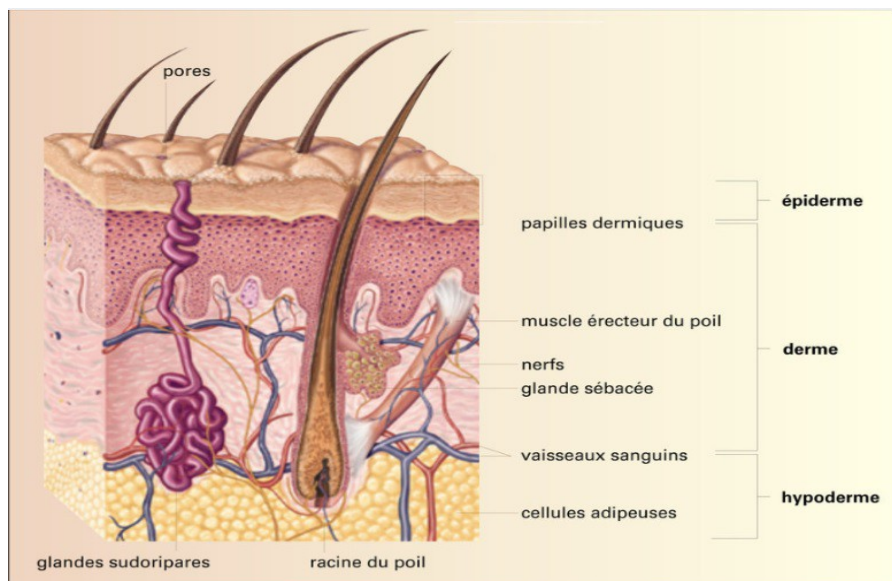


Figure 1 : Structure de la peau d'après « Universalis : PEAU ».

B. L'épiderme

L'épiderme est un épithélium pavimenteux kératinisé. Il est localisé à la surface de la peau et mesure suivant les zones de l'organisme de 0.05 à 1 millimètre, il n'est pas vascularisé. Il est le plus fin au niveau des paupières et le plus épais au niveau palmo-plantaire.

Il est en constant renouvellement et est constitué de quatre couches : la couche basale, la couche muqueuse, la couche granuleuse et la couche cornée (Figure 2). Ces couches sont composées de quatre principales populations cellulaires : les kératinocytes, les mélanocytes, les cellules de Langherans et les cellules de Merkel.

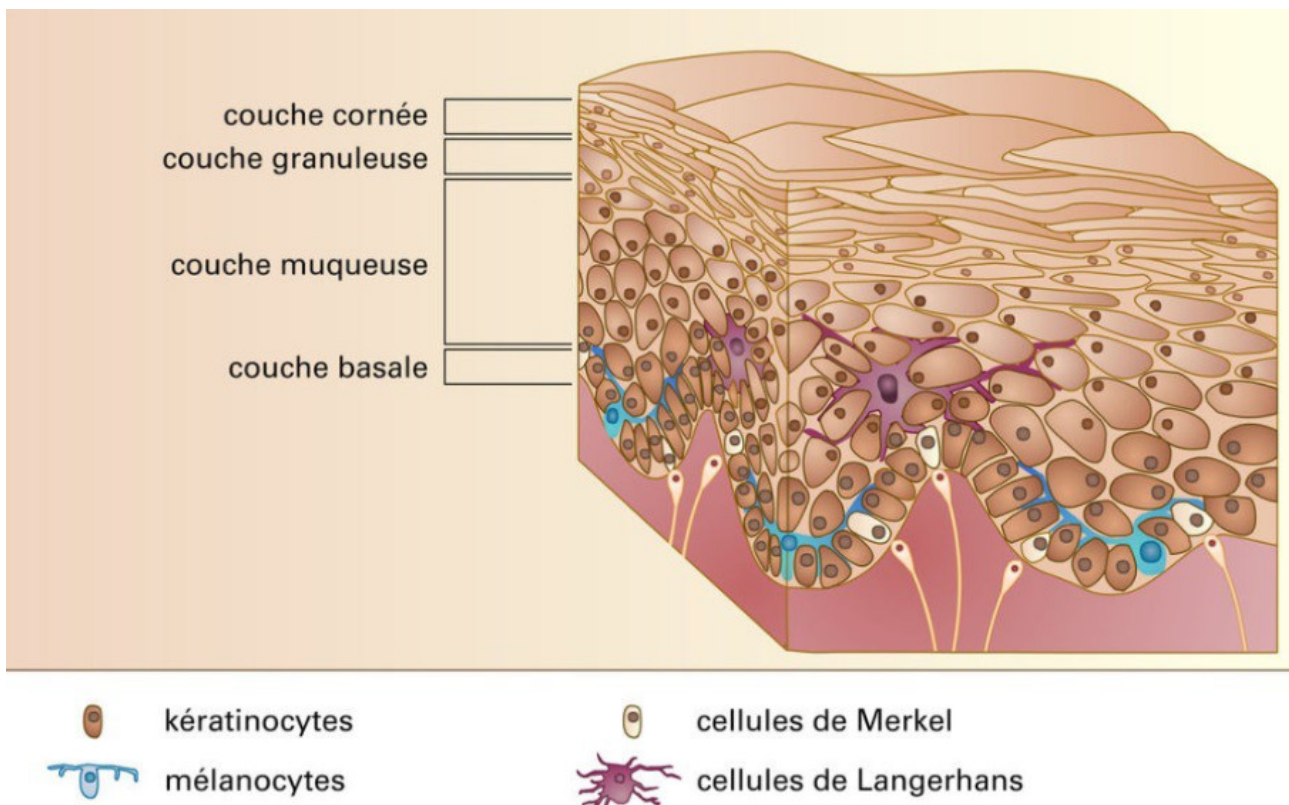


Figure 2 : Structure microscopique de l'épiderme d'après « Universalis : PEAU ».

i. Les kératinocytes

Les kératinocytes (du grec keras, « corne ») représentent 80% de la population cellulaire de l'épiderme. Ils assurent les fonctions de cohésion de l'épiderme, d'isolement du milieu intérieur, de protection contre les rayons solaires grâce aux pigments mélaniques transmis par les mélanocytes. Mais leur fonction ne se limite pas à un rôle de barrière, ils ont également une activité immunologique à part entière, ils peuvent exprimer certaines

molécules d'adhésion comme ICAM1 (« InterCellular Adhesion Molecule 1») et peuvent produire de nombreuses cytokines inflammatoires (Interleukine-1 ou IL-1, IL-8, IL-6, le facteur de nécrose tumoral ou TNF).

Les kératinocytes sont en permanent renouvellement. Ils évoluent sur quatre couches de la profondeur vers la surface, c'est la kératinisation qui dure de 21 à 28 jours environ. Ces cellules se divisent au niveau de la couche basale dite germinative puis migrent vers la surface par la naissance de nouvelles cellules qui vont « pousser » les plus anciennes vers la surface. Les kératinocytes basaux se connectent entre eux et avec la jonction dermo-épidermique par des desmosomes et des hémi-desmosomes. Le cytoplasme des kératinocytes basaux est riche en organites et en mélanosomes qui sont des organites intracellulaires siège de la production de mélanine. Puis lors de la migration il y aura une différenciation progressive au cours de laquelle les kératinocytes se transforment progressivement en cornéocytes avec accumulation de kératine (protéine fibreuse qui protège la peau et les tissus contre la chaleur, les micro-organismes). Arrivés au niveau de la couche cornée, les kératinocytes sont complètement aplatis et ne contiennent plus que de la kératine, puis sont éliminés par desquamation.

La vitesse de migration peut être modifiée par les agressions physiques, l'inflammation, la cicatrisation, le vieillissement et certaines dermatoses comme le psoriasis.

ii. Les mélanocytes

Les mélanocytes (du grec melas, « noir » et kutos, « cellule ») sont la deuxième plus grande population cellulaire de l'épiderme. Ils sont issus des mélanoblastes, apparaissent dans la partie dorsale de la crête neurale, puis vont migrer, se multiplier et se différencier en mélanocytes dans l'épiderme et dans la partie inférieure des follicules pileux. Ce sont des cellules d'aspect dendritique distribuées régulièrement au niveau de la couche basale de l'épiderme. Ils sont en connexion avec les kératinocytes, il y a un mélanocyte pour 36 kératinocytes. Les mélanocytes contiennent en plus des organites habituels des mélanosomes au sein desquels va se dérouler la mélanogenèse. Leur répartition à la surface du corps n'est pas homogène, en plus de l'épiderme ils sont présents au niveau des follicules pileux, et dans certains organes sensoriels tels que la rétine, l'oreille interne ou les leptoméniges.

iii. Les cellules de Langherans

Les cellules de Langherans sont des cellules dendritiques, on les appelle également macrophage intra-épidermique. Ce sont des cellules présentatrices des antigènes aux lymphocytes T. Elles représentent la troisième population cellulaire de l'épiderme (environ 3 à 8% des cellules de l'épiderme). Elles sont situées dans la couche du corps muqueux de Malpighi et envoient de longs prolongements entre les kératinocytes jusque sous la couche cornée.

Leur rôle est de capter les antigènes exogènes, d'en assurer l'endocytose et de les apprêter grâce au complexe majeur d'histocompatibilité (CMH ou HLA chez l'homme). Elles migrent ensuite vers le système lymphatique au niveau des ganglions ou des tissus où elles présentent les antigènes aux lymphocytes T.

iv. Les cellules de Merkel

Les cellules de Merkel constituent la quatrième population cellulaire de l'épiderme, elles se situent au niveau de la couche basale. Leur distribution corporelle est variable, elles sont particulièrement abondantes au niveau des lèvres, des paumes, de la pulpe des doigts et du dos du pied. Ce sont des cellules neuroépithéliales.

Leur rôle est d'enregistrer les vibrations puis de les transmettre à un neurone sensitif, elles sont responsables du tact.

C. Le derme

Le derme est responsable de la résistance et de la souplesse de la peau, c'est un tissu conjonctif dense, fibreux, élastique plus épais que l'épiderme ; il comporte des vaisseaux sanguins, des fibres nerveuses et des récepteurs sensoriels. Il est séparé de l'épiderme par la jonction dermo-épidermique qui est le siège des échanges entre le derme et l'épiderme. Il est composé de fibroblastes qui synthétisent la matrice extracellulaire composée de collagène et d'élastine. Le derme est divisé en deux zones :

- Le derme papillaire est constitué de papilles dermiques et de tissu conjonctif lâche (riches en collagène). On y retrouve les follicules pilo-sébacés et les glandes sudoripares. Il est très vascularisé et contient de nombreuses terminaisons nerveuses sensibles.
- Le derme réticulaire est constitué de tissu conjonctif dense (filament de collagène plus épais).

D. L'hypoderme

Il s'agit de la couche la plus profonde de la peau, c'est un tissu conjonctif lâche qui prolonge le derme sans limite franche. Il est constitué de tissus adipeux plus ou moins épais selon les localisations, selon le sexe et selon les individus. Ce tissu adipeux représente une part importante de la masse corporelle (entre 15 et 20%).

Ses fonctions principales sont d'amortir les chocs et de réguler la température corporelle. C'est aussi une véritable réserve d'énergie car les adipocytes sont capables de stocker et libérer les lipides en fonction des besoins de l'organisme.

II. La mélanogenèse (1) (2) (3)

La mélanogenèse est le processus de synthèse de la mélanine ainsi que sa distribution au sein de l'épiderme.

A. Les mélanocytes

Ces cellules d'aspect dendritique ont pour rôle de synthétiser la mélanine au sein des mélanosomes. La mélanine est le pigment qui est responsable du phototype de la peau (sa couleur) et permet l'absorption des rayons UV nocifs.

La pigmentation est génétiquement déterminée mais elle est régulée par des facteurs extérieurs (UV, hormones, médiateurs chimiques) qui sont capables de stimuler ou d'inhiber la pigmentation cutanée. La variation de couleur observée entre les individus s'explique quant à elle par la quantité et le type de pigment, par la répartition des mélanosomes dans l'épiderme et par la taille des mélanosomes. Les mélanosomes sont des organites qui font parties de la famille des lysosomes sécrétoires, ils découlent de l'association de protéines de structure membranaire et des différentes enzymes mélanogéniques.

On distingue 6 phototypes cutanés différents :

- Phototype I : peau blanche, brûle toujours ne bronze jamais
- Phototype II : peau blanche, brûle facilement, bronze peu et avec difficulté
- Phototype III : peau blanche, brûle peu, bronze progressivement
- Phototype IV : peau mate, brûle peu, bronze toujours bien
- Phototype V : peau brune, brûle rarement, bronze intensément
- Phototype VI : peau brune foncée à noire, ne brûle jamais, bronze intensément et profondément

B. La mélanine

La mélanine est le pigment responsable de la couleur de la peau, des cheveux, des poils et des yeux.

Il y a deux types de mélanine :

- L'eumélanine, de couleur brune ou noire, elle a un haut poids moléculaire et est insoluble dans la plupart des solvants.
- La phéomélanine, de couleur jaune orangé, est soluble dans les bases.

Leur rôle principal est la protection contre les rayonnements UV, en effet leur synthèse est augmentée sous l'effet des UV ainsi que leur transfert aux kératinocytes. Au moindre rayon de soleil, les mélanines vont se rassembler au dessus du noyau cellulaire afin de le protéger. Chaque mélanocyte est responsable de la protection de 36 kératinocytes (unité épidermique de mélanisation).

C. La synthèse de la mélanine

La fonction principale des mélanocytes matures est la synthèse de la mélanine ou mélanogenèse.

La synthèse de la mélanine à partir de la tyrosine utilise plusieurs enzymes qui catalysent chacune des réactions qui vont conduire à la formation des pigments mélaniques au sein des mélanosomes (Figure 3). Ces enzymes sont notamment : la tyrosinase, la « tyrosinase related protein 1 » (TRP-1) et la « Dopachrome-tautomérase ou tyrosinase related protein 2 » (TRP-2). La tyrosinase est l'enzyme limitante de la mélanogenèse, elle intervient à trois niveaux, elle catalyse les deux premières réactions de la voie de synthèse des mélanines : l'hydroxylation de la tyrosine en dihydroxyphénylalanine (DOPA), et l'oxydation de la DOPA en DOPA-quinone puis plus loin, dans la synthèse, elle oxyde la dihydroxyindole (DHI) en indole quinone. La TRP-2 quant à elle, possède aussi un rôle essentiel puisqu'elle permet l'isomérisation du DOPA-chrome en 5,6-dihydroxyindole-2-carboxylic acide (DHICA) qui va ensuite se transformer en DHICA-mélanine ou mélanine brune. En son absence, la DOPA-chrome va spontanément former le DHI qui donnera la DHI-mélanine ou mélanine noire. En fait elle régule le type de mélanine synthétisée. La fonction principale de la TRP-1 est d'oxyder la DHICA en acide indole-5,6-quinone-2-carboxylique.

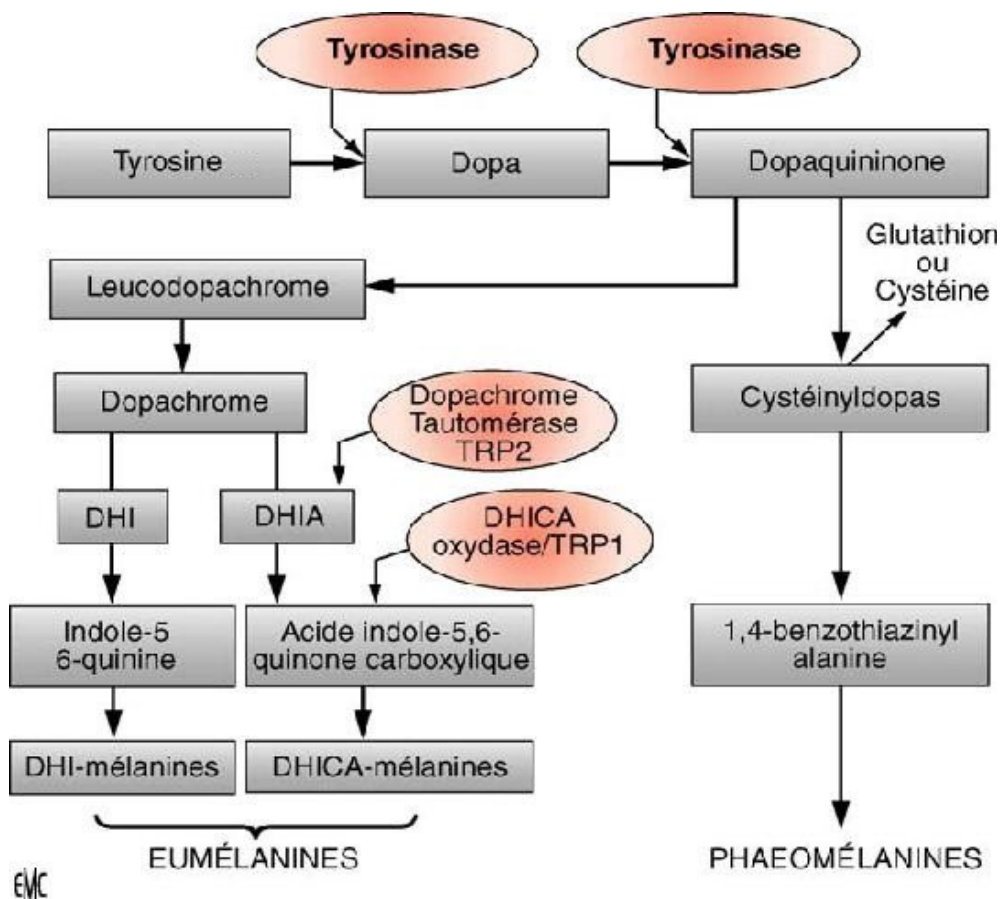


Figure 3 : Voie de synthèse des mélanines.

Dopa : dihydroxyphénylalanine; *DHI* : 5,6-dihydroxyindole ; *DHICA* : 5,6-dihydroxyindole-2 carboxylique; *TRP* : tyrosinase-related protein. D'après Passeron et al. (3)

Des troubles de la synthèse de mélanine peuvent conduire à l'apparition d'une hyperpigmentation comme lors de la maladie d'Addison ou d'un masque de grossesse ou au contraire d'une hypopigmentation chez les personnes atteintes d'albinisme ou de vitiligo.

2ème PARTIE : Le Vitiligo

I. Définition

Le vitiligo est une maladie chronique pigmentaire acquise dont l'étiologie est encore inconnue, il s'agit de la plus fréquente des pathologies de dépigmentation à travers le monde. Le vitiligo est caractérisé cliniquement par le développement de macules blanches laiteuses, non squameuses (figure 4). Ces macules résultent de la perte de fonctionnement des mélanocytes de la peau, des cheveux ou plus rarement des muqueuses.

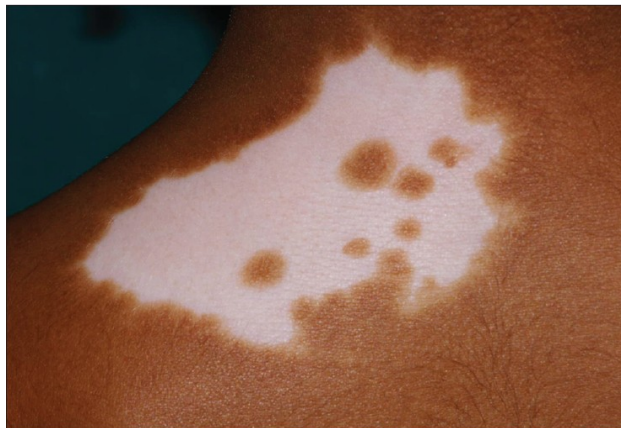

Figure 4 : Illustration d'une macule de Vitiligo

D'après Khaitan et al.(4)

Selon un consensus international récent on classe le vitiligo en deux grandes formes, le vitiligo segmentaire et le vitiligo non segmentaire qui est la forme la plus commune de la maladie. La distinction entre ces deux formes est primordiale car les options thérapeutiques et le pronostic seront différents d'une forme à l'autre. Il n'existe actuellement aucun traitement efficace pour cette maladie.

La dépigmentation peut être la source d'une détresse psychologique sévère, stigmatisante et entraîner une qualité de vie diminuée, c'est pourquoi la compréhension et la prise en charge précoce des patients atteints est essentielle.

II. Épidémiologie

On peut considérer que le vitiligo n'est pas une maladie rare ; en effet sa fréquence est de 0,5 à 1% de la population générale avec 10 à 30% de forme familiale (5).

L'incidence est comparable pour les hommes et les femmes. On peut cependant noter que les femmes consultent plus que les hommes, ceci est sûrement dû à un impact social plus important de la maladie que chez les hommes. Il n'y a également aucune distinction de race ou d'ethnie, mais il reste beaucoup plus visible chez le sujet à peau pigmentée, même dans les formes modérées (6).

L'âge d'apparition est variable, mais près de la moitié des cas se manifestent avant l'âge de 20 ans, et entre 70 et 80% des patients sont diagnostiqués avant l'âge de 30 ans (6).

III. Physiopathologie

On considère que le vitiligo est une dermatose caractérisée par la perte progressive et localisée des mélanocytes au niveau de l'épiderme. Son étiologie est encore aujourd'hui mal connue, mais plusieurs théories ont été proposées pour expliquer la disparition des mélanocytes, soit par « mort », soit par détachement puis migration transépidermique on parle alors de mélanocythorragie.

Les théories envisagées sont les suivantes :

- La théorie génétique
- La théorie auto-immune
- La théorie neurale
- La théorie oxydative ou métabolique
- Les autres théories tels que les facteurs environnementaux (stress, phénomène de Koebner), le vieillissement précoce des mélanocytes, l'hypothèse du vitiligo induit par l'ADN du cytomégalovirus (CMV), une déficience dans l'évacuation des fragments apoptotiques.

A. La théorie génétique

Beaucoup d'études génétiques ont montré l'existence d'antécédents positifs du vitiligo (20 à 30% des personnes atteintes) ce qui suggère qu'il y aurait une transmission génétique du vitiligo (5). Une étude sur la population chinoise a montré que pour le vitiligo vulgaire, le vitiligo acrofacial et le vitiligo segmentaire un modèle de transmission polygénique héréditaire était présent dans environ 50% des cas (7). Le vitiligo a également été signalé chez des jumeaux monozygotes.

La transmission du vitiligo serait non mendélienne et de nature polygénétique avec plusieurs gènes candidats. Des études génétiques réalisées chez des personnes d'une même famille présentant un vitiligo ont montré des locus de susceptibilité : AIS1 (1p31), AIS2 (7q), AIS3 (8p) et SLEV1 (17p) localisés sur les chromosomes 1, 7, 8 et 17 (Nath *et al.*(8), 2001 ; Alkhateeb *et al.*(9), 2002 ; Spritz *et al.*(10), 2004). Certaines études ont également permis d'associer le vitiligo à certains loci de gènes du HLA, ces loci semblent différents d'un groupe ethnique à l'autre (Tableau 1) (11) (12) (13) (14).

Enfin, en 2007 le gène NALP1 (NALP1 = NACHT « leucine-rich-repeat protein 1 ») codant un régulateur du système immunitaire inné a été décrit comme étant un gène majeur de susceptibilité du vitiligo ainsi que pour d'autres pathologies du système immunitaire associées au vitiligo (15).

Une proportion importante des gènes impliqués dans le vitiligo sont liés à l'auto-immunité.

Chromosome	Gène ou Locus	Commentaire
1p36		Population chinoise
1p31.3-p32.2	AIS1 (FOXD3?)	Rare, phénotype atypique autosomique dominant, auto-immunité associée
1p13	PTPN22	Association à des pathologies auto-immunes
1q316q32	IL10	
2q33	CTLA4	Données contradictoires
3p21.3	GPX1	
3p14.16p12.3	MITF	Gène candidat
6p21.3	MHC(HLA-DRB1 ; HLA-DRB4 ; HLA-DQB1)	Association à des pathologies auto-immunes
6p21.3	LMP/TAP	
6p21-p22		Population chinoise
6q24-q25		Population chinoise
6q25.1	ESR	
7	AIS2	Auto-immunité associée, caucasiens
8	AIS3	Caucasiens
10q11.2-q21	MBL2	
12q12-q14	VDR	
12q13	MYG1	
14q12-q13		Population chinoise
17p13	NALP1 (SLEV1)	Auto-immunité associée
17q23	ACE	Données contradictoires
21q22.3	AIRE	Cause des syndromes auto-immuns autosomiques récessifs
22q11.2		Population chinoise
22q12	COMT	

Tableau 1 : Gènes et régions génomiques au cours du vitiligo (d'après Spritz 2010) (16)

B. La théorie auto immune

Il s'agit de la théorie la plus décrite dans la littérature.

L'implication du système immunitaire est de plus en plus démontrée dans le vitiligo, en effet d'autres maladies auto-immunes sont souvent associées au vitiligo (dans 20 à 30% des cas). Il s'agit par exemple de maladies thyroïdiennes, de la maladie d'Addison, du lupus, ou d'anémies pernicieuses (Tableau 2). De la même manière on peut noter des antécédents familiaux de psoriasis, d'arthrite rhumatoïde ou de diabète de type 1 chez les patients atteints de vitiligo. On peut en conclure que certaines personnes sont prédisposées à être atteintes par certaines maladies auto-immunes dont le vitiligo (17).

Maladie	Association au Vitiligo
Maladie d'Addison	Démontrée/possible
Syndrome d'Alezzandrini	Dépigmentation, mais probablement pas un Vitiligo
Alopécie de type areata	Démontrée/possible
Polyendocrinopathie auto-immune	Démontrée
Hépatite chronique active	Aucune association clairement démontrée
Diabète de type 1	Démontrée/possible
HIV	Des associations ont été rapportées
Ichtyose	Des associations ont été rapportées
Maladie inflammatoire de l'intestin	Aucune association clairement démontrée
Lichen plan	Des associations ont été rapportées
Mélanome malin	Des associations ont été rapportées
Multiples maladies auto-immunes	Cas particulier/rare
Sclérose multiple	Aucune association clairement démontrée
Myasthenia gravis	Aucune association clairement démontrée
Anémie pernicieuse	Démontrée/possible
Psoriasis	Démontrée/possible
Arthrite rhumatoïde	Démontrée/possible
Sarcoïdose	Cas particulier/rare
Sclérodermie systémique	Aucune association clairement démontrée
Syndrome de Sjörgen	Aucune association clairement démontrée
Lupus érythémateux disséminé	Démontrée/possible
Maladie Thyroïdienne	Démontrée/possible
Urticaire	Des associations ont été rapportées
Syndrome de Vogt-Koyanagi-Harada	Dépigmentation, mais probablement pas un Vitiligo

Tableau 2 : Maladies auto-immunes/inflammatoires associées au Vitiligo (d'après Mauro Picardo, Alain Taïeb) (16)

L'efficacité des traitements immunosuppresseurs au cours du vitiligo tendrait à appuyer cette théorie.

Même si les mécanismes auto-immuns impliqués dans la perte des mélanocytes dans

le vitiligo restent imparfaitement connus, deux mécanismes sont soupçonnés : humoraux et/ou à médiation cellulaire (18).

L'implication du système immunitaire humoral peut s'expliquer par la détection d'anticorps anti-mélanocytes dans le sérum des patients (anticorps dirigés contre les protéines des mélanocytes TRP1 et TRP2, « melanocyte protein 17 » ou Pmel 17, le facteur de transcription SOX , « melanin-concentrating hormone receptor 1 » MCHR1) (17). Même si des études *in vitro* ont démontré la capacité cytotoxique de ces anticorps, leur manque de spécificité pour les mélanocytes et leur diversité montre qu'ils jouent un rôle mineur dans la dépigmentation, un second phénomène entre donc en jeu.

L'immunité à médiation cellulaire ; implique des lymphocytes T CD8 cytotoxiques contre les mélanocytes (Figure 5). Il a été décrit un infiltrat inflammatoire lymphocytaire au niveau de la peau atteinte par le vitiligo et en périphérie immédiate des lésions actives de vitiligo (au niveau de la zone péri-lésionnelle). Il a été montré la présence de macrophages, lymphocytes T CD4 et CD8, de cellules dendritiques plasmacytoïdes productrice d'interféron α ou IFN α au niveau de la zone péri-lésionnelle (18).

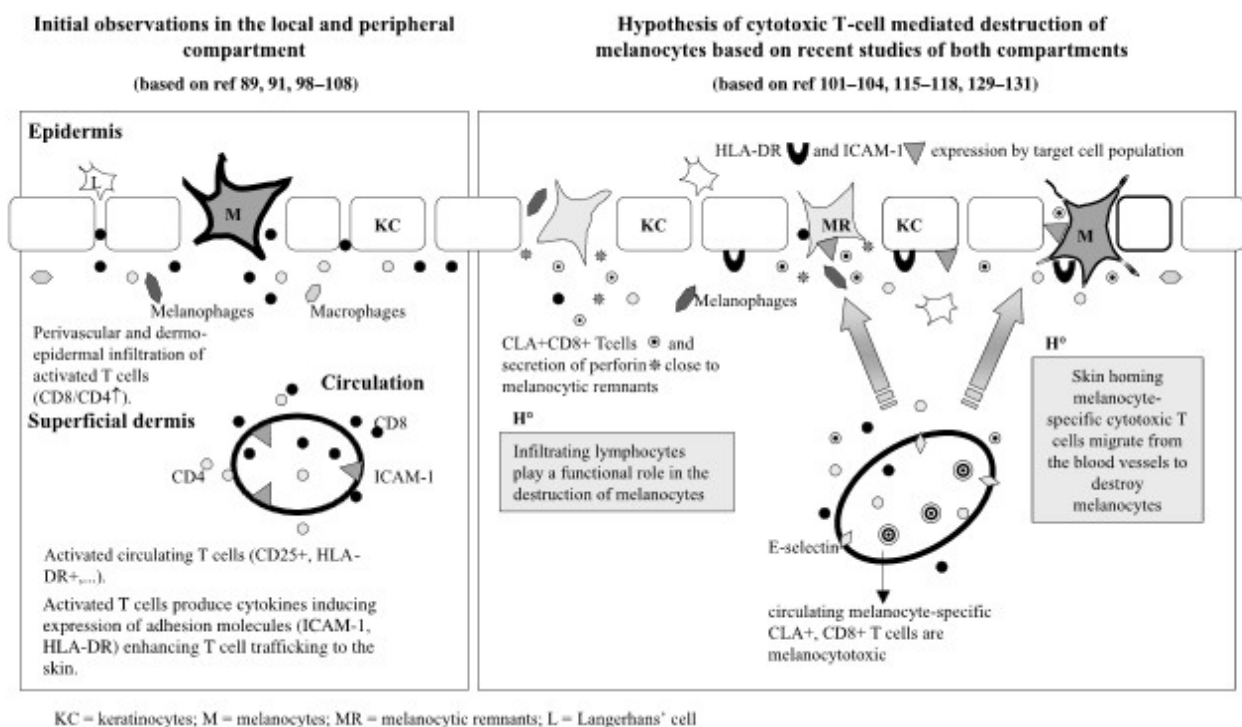


Figure 5 : La réponse des lymphocytes T dans une lésion périphérique de vitiligo active d'après Ongena K, Van Geel N, Naeyaert JM (18)

Les lymphocytes expriment des molécules telles que le récepteur à l'IL-2, le complexe majeur histocompatibilité de type 2 et des cytokines pro-inflammatoires comme l'interféron γ IFN γ .

Il a également été mis en évidence en périphérie immédiate des lésions actives une expression anormale du complexe majeur d'histocompatibilité et une sécrétion augmentée d'ICAM-1 qui jouent un rôle dans l'activation des lymphocytes T et dans la présentation antigénique ce qui pourrait contribuer à une réaction immunitaire locale dirigée contre les mélanocytes pigmentaires (18).

Sur la base des données disponibles on peut ainsi conclure qu'une réaction immunitaire cellulaire d'origine primaire ou secondaire (l'immunité innée et l'immunité adaptative) est impliquée dans la perte des mélanocytes ce qui crée la lésion de vitiligo.

C. La théorie neurale

Cette théorie a été évoquée quand des données cliniques ont rapporté que le déclenchement ou l'aggravation du vitiligo pouvait se faire au cours d'un stress psychologique (décès récent, stress au travail...) (19).

Elle se fonde sur l'interaction entre les mélanocytes et les cellules nerveuses adjacentes ; on constate en effet que certains cas de vitiligo segmentaire, la dépigmentation suit la distribution des nerfs (20) (21). L'altération des mélanocytes serait provoquée par leur réaction inadaptée à l'exposition de neuropeptides tels que la dopamine et la norepinéphrine. Différentes études ont rapporté des concentrations plasmatiques élevées de dopamine et de norepinéphrine ainsi que des concentrations urinaires élevées de leurs métabolites, l'acide homovanilique et l'acide vanylmandélique, au déclenchement de la pathologie et lors des phases actives (22) (23).

L'épiderme humain est capable de synthétiser les catécholamines à partir de phénylalanine et d'un cofacteur essentiel, le 6(er)5,6,7,8-tetra-hydrobiopterine (6BH4). Il a été rapporté, chez certains patients atteints de vitiligo, une altération de la synthèse de ce cofacteur, ce qui entraînerait une accumulation d'un produit intermédiaire, le 7-tetrahydrobiopterine (7BH4) (Figure 6) (19). Le 7BH4 est capable d'inhiber la synthèse de mélanine et est toxique pour les mélanocytes. L'accumulation de ces biopterines va inhiber la production de tyrosine et créer un raccourci dans leur recyclage ce qui va entraîner une accumulation de peroxyde d'oxygène H₂O₂ (24).

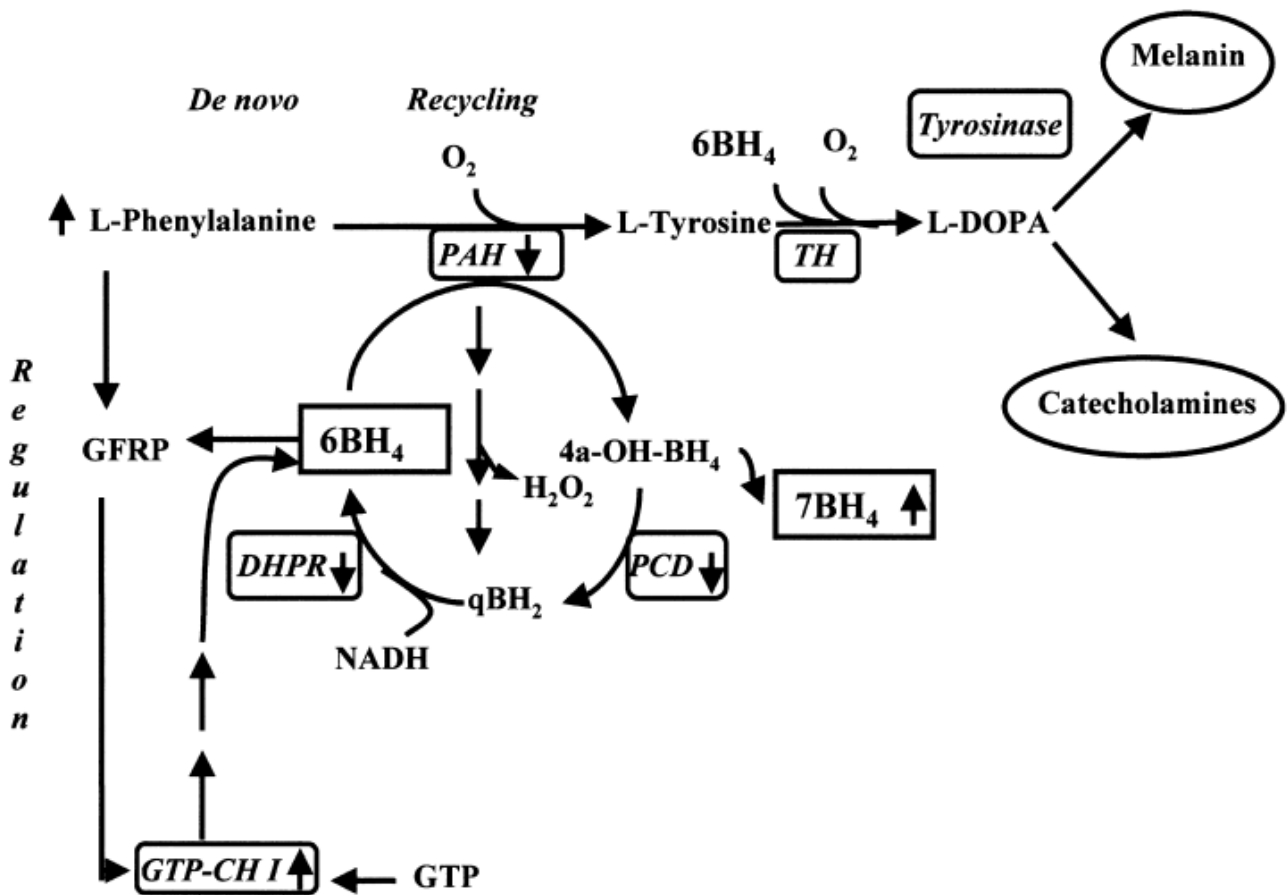


Figure 6 : Synthèse de novo / recyclage / régulation du 6BH₄ dans la production de la L-tyrosine en tant que substrat pour la mélanogénèse et la synthèse des catécholamines d'après Sybille Hasse et al. (24)

Deux mécanismes ont été suggérés pour expliquer l'altération des mélanocytes : l'un direct par toxicité des radicaux oxydatifs générés par l'oxydation des catécholamines et l'autre indirect par vasoconstriction associée à la libération de norepinéphrine qui en excès va provoquer la production de radicaux libres (19).

L'accumulation de 6BH₄ et de 7BH₄ pourrait inhiber les enzymes antioxydantes et la synthèse de mélanine. Les mélanocytes sont donc privés d'un précurseur essentiel pour la synthèse de mélanine, la tyrosine, et sont exposés à des intermédiaires toxiques.

D. La théorie oxydative

Cette théorie implique l'action de métabolites oxydatifs cytotoxiques ainsi qu'une sensibilité accrue des mélanocytes à ces métabolites.

Les données de la littérature montrent un stress oxydatif dans l'ensemble de l'épiderme des patients atteints de vitiligo, une vacuolisation et des dommages au niveau des mélanocytes et des kératinocytes ainsi que des taux élevés de H_2O_2 (25).

Des cultures de mélanocytes de patients atteints de vitiligo ont montré un faible taux de réplifications, un besoin supplémentaire en catalase pour la croissance des cellules et un taux élevé de dérivés réactifs de l'oxygène ou ROS (« reactive oxygen species »). Cette augmentation des taux de ROS va entraîner une altération de l'expression et/ou de l'activité des systèmes antioxydants (19). Il y aura donc un besoin en catalase plus important qui s'explique par les taux élevés de H_2O_2 , en effet la catalase est l'enzyme qui métabolise le H_2O_2 .

La DOPA va en présence de H_2O_2 créer un complexe secondaire qui, en se fixant à la tyrosinase, va l'inhiber et ainsi empêcher la synthèse de mélanine (26).

Il a également été montré, dans les peaux atteintes de vitiligo des taux bas d'antioxydants (Superoxyde dismutase (SOD), Glutathion peroxidase (Gpx), Malondialdéhyde (MAD), Oxyde Nitrique (NO) et Catalase) (27). Ce déséquilibre (oxydant/antioxydant) est associé à une production accrue de ROS due à un dysfonctionnement des mitochondries (Figure 7) (28).

Ce stress oxydatif (par les ROS et le H_2O_2) va provoquer des dommages nucléaires et à l'ADN mitochondrial, une altération des lipides constituant des membranes cellulaires ainsi qu'une altération des protéines ce qui va entraîner la libération immédiate de cytokines pro-inflammatoires (19) (29). Ces protéines altérées pourront montrer une perte partielle ou complète de leur fonction et entraîner un signal de mort cellulaire (26).

Les hauts taux intracellulaires de H_2O_2 et des ROS augmentent également la réponse à des cytokines $TNF\alpha$ et $TGF\beta$ (« Transforming Growth Factor ») puissantes inhibitrices de la mélanogénèse, ainsi que les taux d'IL-2 (26).

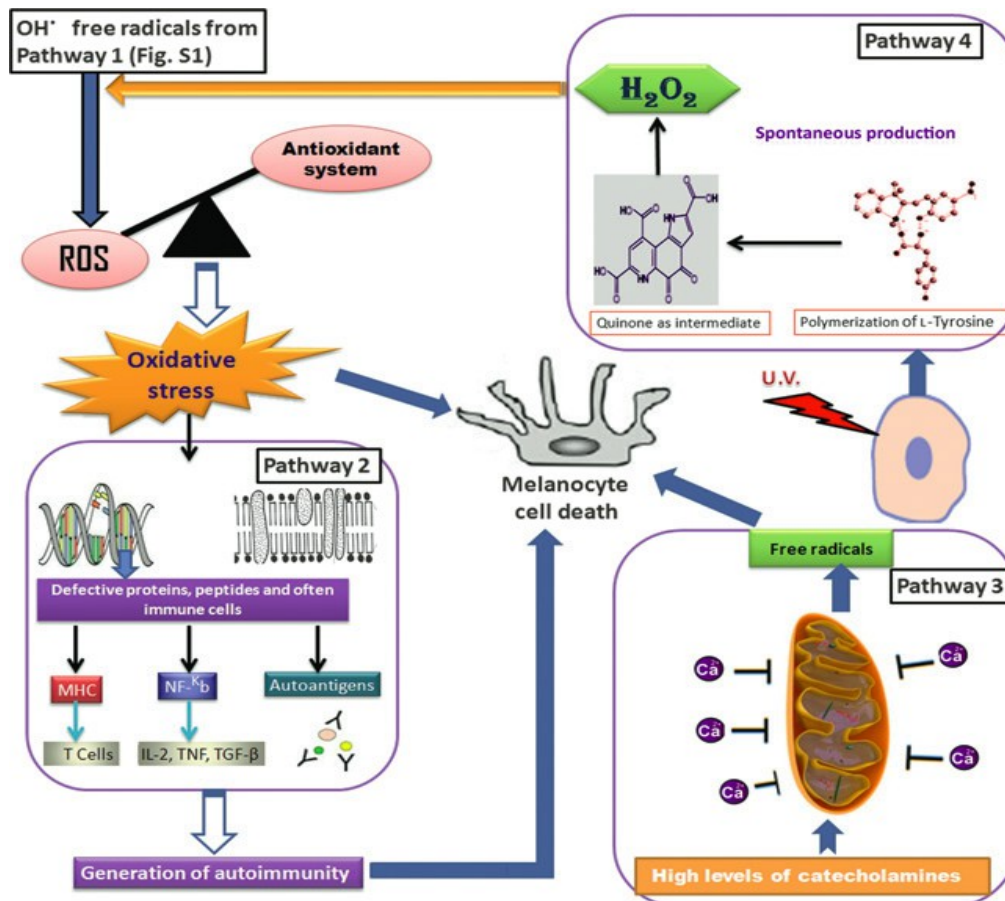


Figure 7 : Différentes voies de pertes de mélanocytes
d'après Laddha, et al. (26)

On peut envisager une interaction entre les théories oxydatives et neurales.

E. Le phénomène de Koebner

Heinrich Koebner était un dermatologue allemand né en 1838 à Breslau. On parle du phénomène de Koebner à partir de 1877. Il a été initialement décrit au cours du psoriasis et est appelé « réponse isomorphe ». Il correspond à l'apparition de nouveaux éléments d'une dermatose préexistante au niveau d'un traumatisme telles que des frictions, une plaie ou une irritation, ces éléments seront cliniquement et histopathologiquement semblables à la maladie de peau d'origine (30).

Le phénomène de Koebner se retrouve également au cours du Lichen plan et du vitiligo (31). Il se produirait chez 21 à 62% des patients atteints de vitiligo, cet écart reflète les difficultés et l'absence de consensus dans les méthodes d'évaluation du phénomène de

Koebner (32). Le VETF (Vitiligo European Task Force) a introduit une méthode de classification du phénomène de Koebner dans le vitiligo ; trois facteurs différents entrent en considération : l'histoire du patient (phénomène de Koebner de type 1 ou KP1), l'examen clinique (phénomène de Koebner de type 2A ou KP2A, les lésions se retrouvent sur des zones de frottement et KP2B, les lésions sont induites par un traumatisme) et l'induction de la lésion de manière expérimentale (KP3) (Tableau 3). Le phénomène de Koebner de type 3 est principalement limité aux essais cliniques (33).

	Évaluation
Type 1 : Histoire	<p>La dépigmentation est-elle liée à un traumatisme qui s'est produit dans le courant de l'année? Quel type de traumatisme?</p> <ol style="list-style-type: none"> 1. Physique (plaie, grattage) 2. Mécanique (friction) 3. Chimique/ thermique (brûlures) 4. Allergique (dermatite de contact ou irritation) 5. Pression chronique 6. Dermatoses inflammatoires 7. Thérapeutique (radiothérapie, photothérapie)
Type 2 : Clinique	<p>A. La dépigmentation correspond à des zones exposées à des pressions et des frictions répétées (genoux, coudes) ou à des zones exposées à des frictions répétées dues aux vêtements, bijoux ou accessoires.</p> <p>B. La dépigmentation est clairement induite par un traumatisme (linéaire, ponctiforme, crénelé)</p>
Type 3 : Expérimentalement induit	<ol style="list-style-type: none"> I. Pressions ou frictions répétées II. Traumatisme superficiel (épidermique) III. Traumatisme dermoépidermique

Tableau 3 : Classification proposée par le VETF pour le phénomène de Koebner (32)

Chez les patients atteints de vitiligo les lésions dépigmentées liées au phénomène de Koebner sont cliniquement et histologiquement indiscernables de celles du vitiligo (Figure 8). Le phénomène de Koebner peut revêtir trois aspects cliniques : (34)

- Les macules dépigmentées correspondent à la forme du traumatisme infligé, elles seront linéaires et allongées.
- Elles auront un aspect de vitiligo trichrome avec des frontières de pigmentation intermédiaire.
- Les macules dépigmentées dépassent légèrement les dimensions du traumatisme tout en préservant la forme de l'agent en contact avec le tégument (montre, bracelet)

Le phénomène de Koebner évoque donc une participation des traumatismes mécaniques au cours du vitiligo, en effet certains patients évoquent l'apparition des lésions après des traumatismes et on note une fréquence accrue de macules dépigmentées au niveau de zones de pression et de frictions chroniques comme lors de la toilette et de l'habillement. (34)

Le phénomène de Koebner a été classé par Ueki en deux phases. Au cours de la première phase, un stimulus environnemental tel qu'un traumatisme induirait la libération de plusieurs facteurs inflammatoires (TNF α , IL-1, IL-6, ICAM-1). Au cours de la deuxième phase, il y aurait une production d'auto-antigènes spécifiques aboutissant aux lésions cutanées de la pathologie.

La physiopathologie du phénomène de Koebner reste cependant obscure et différents mécanismes sont évoqués :

- Autoimmunité : cellules T CD8 circulantes, cytokines inflammatoires (IFN γ , TNF α , IL-1, et IL-6)
- Stress oxydatif : il a été suggéré que des traumatismes mécaniques ou chimiques pouvaient entraîner un stress oxydatif et une accumulation d'H₂O₂.
- Déficit d'adhésion des mélanocytes. (34)

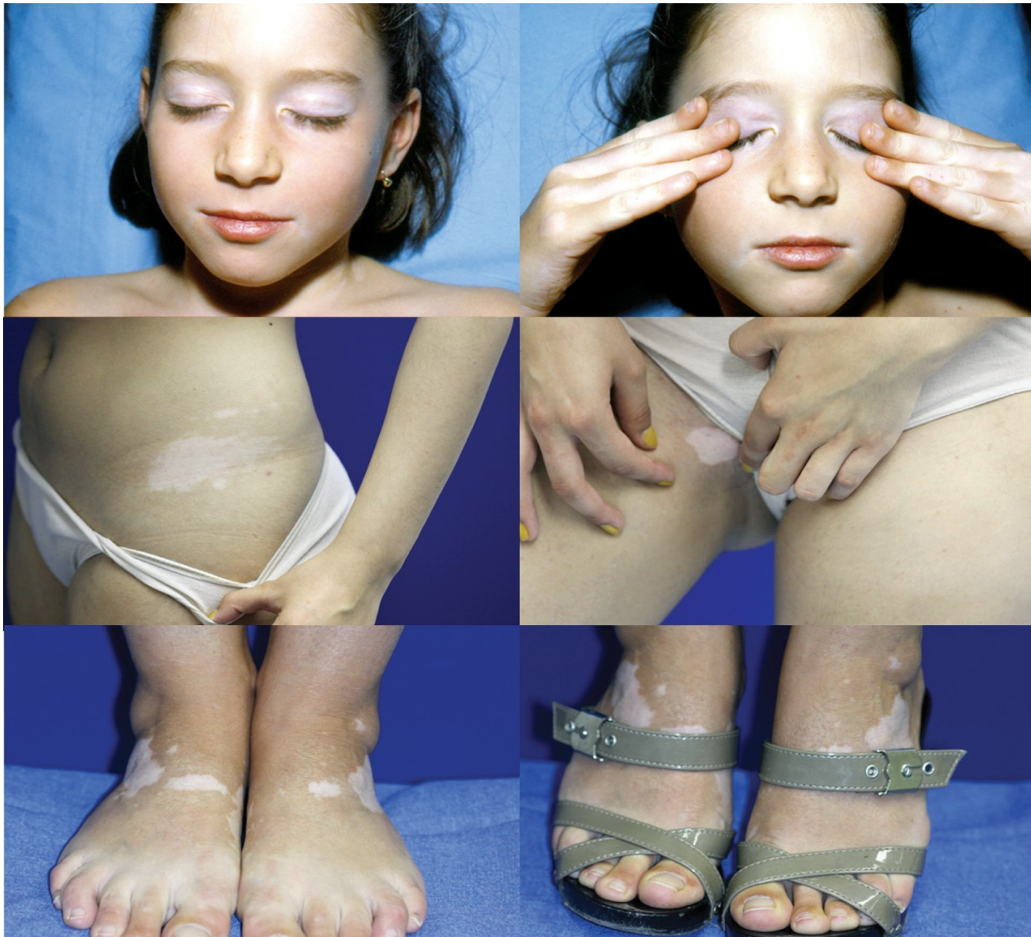

Figure 8: Illustration du phénomène de Koebner au cours du vitiligo

D'après Ezzedine et al. the lancet (35)

En haut : frottements des yeux

Au centre : marques des sous vêtements

En bas : marques des chaussures

IV. Classification du vitiligo

Il a été proposé pour la première fois par Koga en 1977 qu'il existait deux types de vitiligo, le vitiligo segmentaire et le vitiligo non segmentaire et qu'ils avaient tous deux différentes pathogénies et étiologies (36).

A. Le vitiligo segmentaire

Le vitiligo segmentaire correspond à une dépigmentation unilatérale, localisée au niveau d'un ou plusieurs dermatomes (territoire de peau innervé par un nerf donné) (Figure 9) (37).

L'incidence du vitiligo segmentaire varie de 5 à 16.1% selon les études, il affecte préférentiellement le sujet jeune, il se développe généralement avant l'âge de 30 ans dans 87% des cas et dans 41,3% des cas avant l'âge de 10 ans (38) (39).

Le vitiligo segmentaire a une évolution rapide mais limitée, la dépigmentation se propage au niveau du dermatome sur une période comprise entre 6 et 24 mois, puis reste stable durant la vie du patient ; de nouvelles extensions sont rares (36). Cette propagation laisse la peau partiellement ou complètement dépigmentée au niveau du dermatome, la dépigmentation n'est pas aggravée par les microtraumatismes locaux. Il est rare pour un patient atteint d'un vitiligo segmentaire d'évoluer vers un vitiligo généralisé. Si c'est le cas on évoquera plutôt un vitiligo mixte (37).

Le visage est touché dans plus de 50% des cas de vitiligo segmentaire quel que soit le sexe du patient, on retrouve ensuite dans l'ordre le tronc, les bras et les jambes, les extrémités et le cou chez les hommes. Chez les femmes, le cou est plus touché que les extrémités. Le territoire le plus touché est celui du nerf trijumeau, ceci chez les deux sexes, un seul dermatome est atteint dans 75% des cas (38). Le Vitiligo segmentaire résulterait d'un dysfonctionnement du système nerveux sympathique (39) (21).

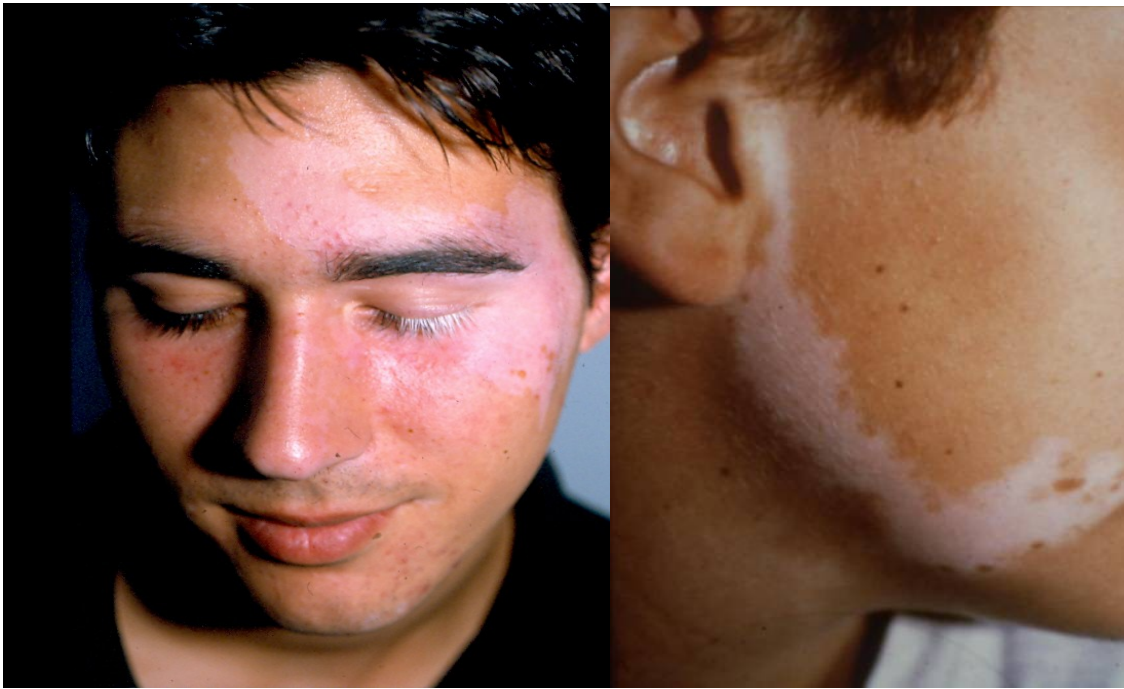

Figure 9 : Illustration du vitiligo segmentaire

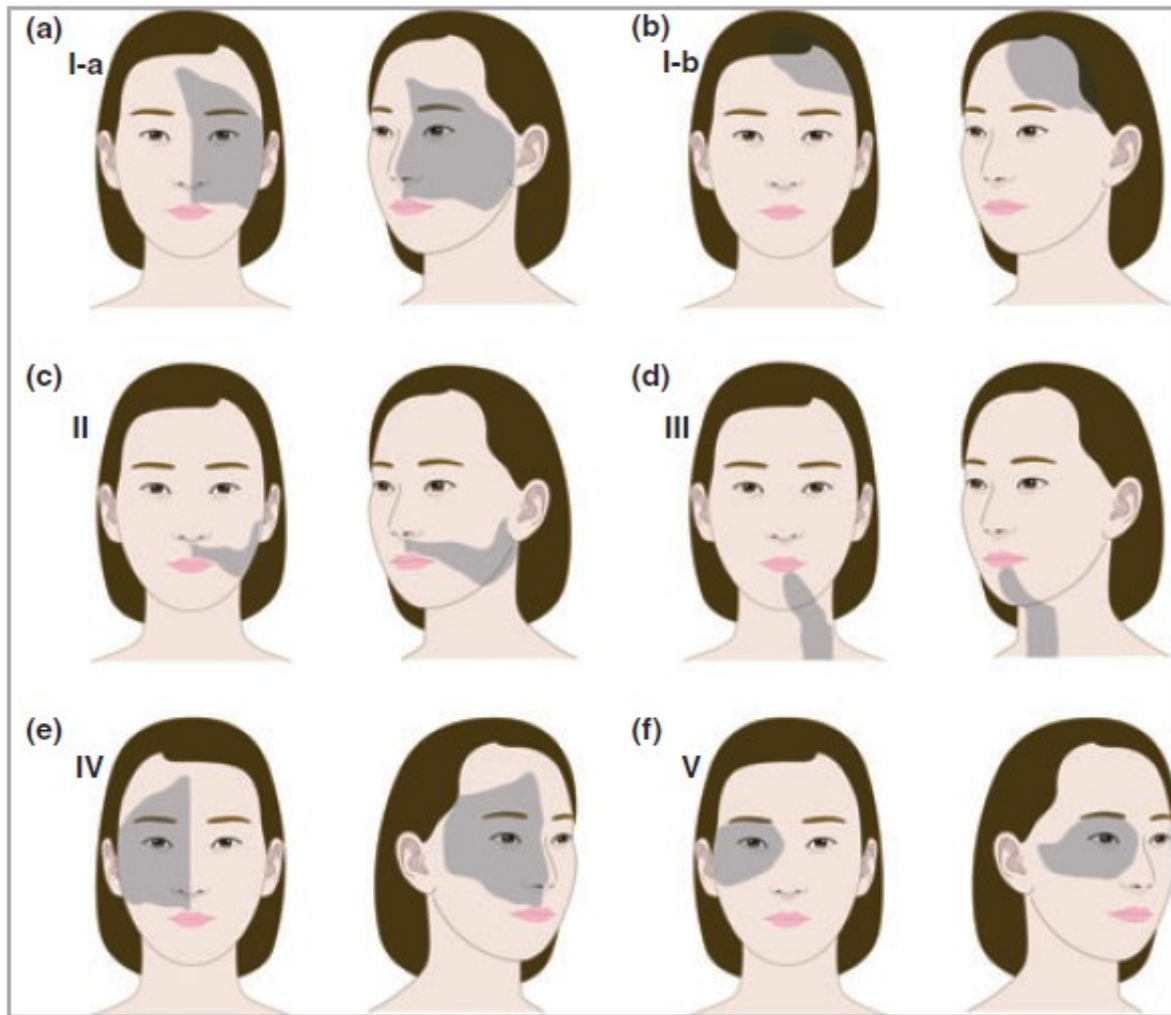
D'après Yvon Gauthier Pigmentary disorders outpatient clinic Hôpital Saint-André Bordeaux

Une première classification du vitiligo segmentaire du visage a été proposée par Hann (Figure 10) :

- Type I : Ia. La lésion commence sur le côté droit du front, traverse la ligne médiane du visage et descend sur les paupières, l'aile du nez et la joue du côté gauche du visage.

Ib. Comme la lésion Ia, mais à l'inverse la lésion commence sur le côté gauche du front et redescend sur le côté droit du visage.

- Type II: La lésion débute dans la zone entre le nez et les lèvres puis remonte vers la région pré-auriculaire
- Type III : La lésion démarre de la lèvre inférieure et continue vers le menton et le cou.
- Type IV : La lésion commence du côté droit du front et se propage vers le bas aux zones du nez, des joues et des yeux sans franchir la ligne médiane du visage.
- Type V : La lésion est sur la joue gauche.



*Figure 10 : les six sous-types de vitiligo segmentaire sur le visage
d'après Kim D, Oh S, Hann S (40)*

Dans 64% des cas de vitiligo segmentaire les lésions ne suivent pas un seul dermatome mais en chevauchent un, deux voire trois. Une nouvelle classification suivant cinq modèles topographiques a ensuite été proposée par Gauthier (37).

- Type I : Correspond au dermatome ophtalmique
- Type II : Correspond au dermatome maxillaire
- Type II : Correspond au dermatome mandibulaire
- Type IV : Correspond à une répartition de la lésion sur plusieurs dermatomes, 4a : Ophtalmique et maxillaire, 4b : Maxillaire et mandibulaire, 4c : ophtalmique, maxillaire et mandibulaire
- Type V : Correspond au dermatome cervicofacial

B. Le vitiligo non segmentaire

On utilise « vitiligo non segmentaire » comme un terme générique pour désigner différents types de vitiligo (acrofacial, généralisé, universalis) distinct du vitiligo segmentaire. (36)

Le vitiligo non segmentaire est la forme la plus commune, il est d'évolution imprévisible, il peut évoluer durant toute la vie du patient, il est souvent associé au phénomène de Koebner ainsi qu'à une manifestation auto-immune (41).

Il est caractérisé par des macules et des plaques dépigmentées symétriques et bilatérales, blanches et dont les tailles varient de quelques à plusieurs centimètres de diamètre. Ces macules sont réparties sur l'ensemble du corps (42). Les zones atteintes par le vitiligo non segmentaire sont le plus souvent localisées au niveau des zones de frottement, la face dorsale des extrémités (coudes, genoux...), au niveau du visage et au niveau génital (Figure 11).

Contrairement au vitiligo segmentaire les poils restent en général pigmentés néanmoins la dépigmentation des cheveux peut arriver avec la progression de la maladie.

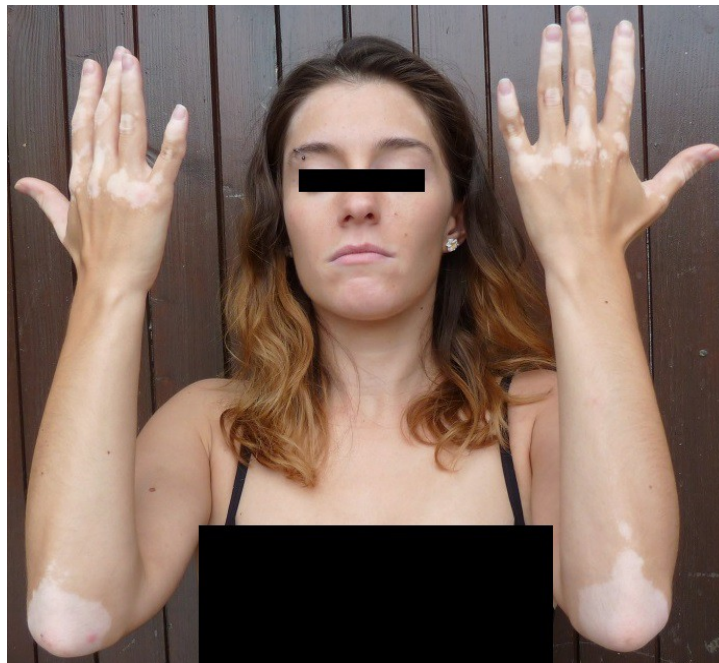

Figure 11 : Illustration d'un vitiligo non segmentaire

On peut considérer deux phénotypes pour le vitiligo non segmentaire ; le premier d'apparition précoce (avant l'âge de 12 ans) est souvent associé à un halo naevus, le second d'apparition plus tardive est souvent de type acrofacial. Ces deux phénotypes sont

probablement associés à des voies physiopathologiques distinctes (35). Deux sous-types cliniques ont été décrits : Le premier stable et amélanotique avec des lésions dont les bords sont nets et définis, le second, vaste et hypomélanotique avec des lésions dont les bords sont mal définis (42).

On appelle vitiligo mixte la coexistence d'un vitiligo non segmentaire et d'un vitiligo segmentaire chez un même patient (figure 12).

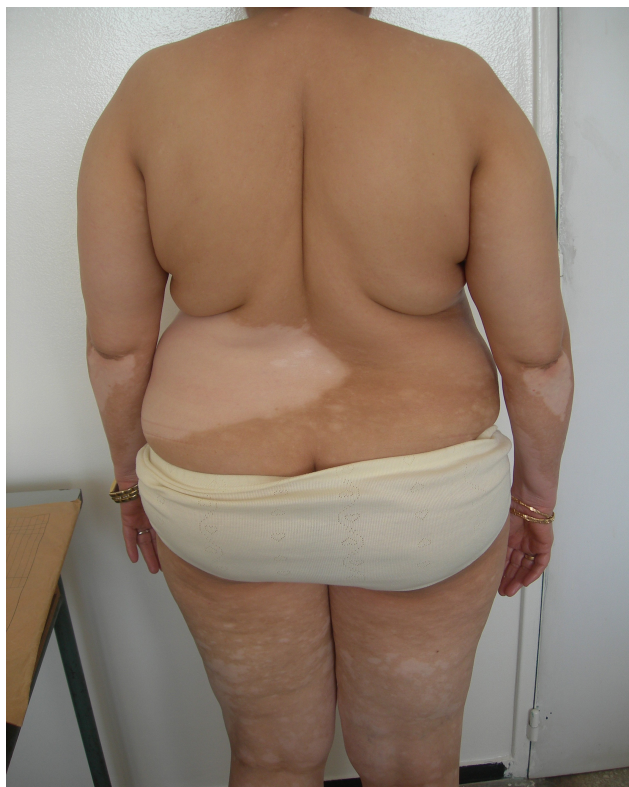

Figure 12 : Illustration d'un vitiligo mixte

D'après Yvon Gauthier Pigmentary disorders outpatient clinic Hôpital Saint-André Bordeaux

C. Notion de surface corporelle atteinte

Il est important de déterminer la surface corporelle atteinte par le vitiligo, ceci afin d'en mesurer l'évolution, sa régression et sa réponse aux différents traitements.

i. L'échelle VASI (« Vitiligo Area Scoring Index »)

L'échelle VASI (« Vitiligo Area Scoring Index ») élaborée par Hamsavi *et al.*, est dérivée de l'échelle PASI (« Psoriasis Area and Severity Index »). Le VASI est une méthode standardisée pour mesurer l'ampleur et le pourcentage de dépigmentation/repigmentation. Le corps est divisé en cinq régions : les extrémités supérieures (sauf les mains), le tronc, les membres inférieurs (sauf les pieds), les mains et les pieds. La tête et le cou sont considérés séparément. Pour chaque région du corps le VASI est déterminé par le produit de l'étendue de la tache en unité de main (une main correspond à 1% de la surface corporelle) et la gravité de la dépigmentation à l'intérieur de chaque plaque (10, 25, 50, 75, 90 ou 100% illustré par un descriptif). Le VASI appliqué à l'ensemble du corps est calculé selon la formule suivante $VASI = \sum(\text{étendue de chaque région} \times \text{gravité})$. Le VASI est compris entre 0 et 100 (Annexe 1) (43) (44).

ii. La règle des neuf

La règle des neuf développée par le VETF (« Vitiligo European Task Force ») est dérivée de la règle des neuf de Wallace utilisée pour mesurer l'étendue de la surface corporelle atteinte chez un patient brûlé. Elle est utilisée pour évaluer l'étendue de la dépigmentation. Elle attribue des multiples de 9% de la surface corporelle totale à quatre différents territoires cutanés : 9% pour la tête et le cou, 9% pour chaque membre supérieur, 18% pour chaque membre inférieur, 18% pour chaque face du tronc et 1% pour le périnée. Les mains et les pieds sont considérés séparément et globalement comme une seule aire. Deux autres paramètres sont également pris en compte : le « staging » ou sévérité de la plus large macule de chaque région, notée de 0 (pigmentation normale) à 4 (dépigmentation totale) et le « spreading » ou progression de la maladie évaluée sur une échelle de -1 à +1 (-1 régressive, 0 stable, +1 progressive). Il est recommandé d'évaluer les lésions à l'aide de la lampe de Wood (Annexe 1) (43) (44).

V.Diagnostic différentiel

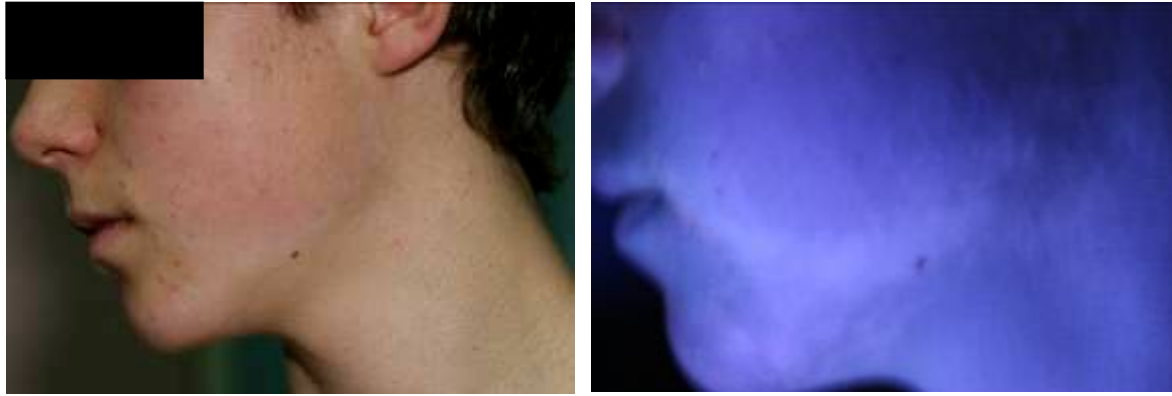Le diagnostic du vitiligo non segmentaire est clinique, il est simple et peut se faire en ville. Chez les patients présentant un vitiligo atypique il est recommandé de faire appel à un dermatologue (45).

Plusieurs maladies peuvent être confondues avec le vitiligo, tels le halo naevus, la lèpre, le piebaldisme, le pityriasis versicolor et des dépigmentations post inflammatoires comme lors du psoriasis ou de l'eczéma, pour ne citer qu'elles.

On considère la perte inégale et progressive de la pigmentation de la peau, des cheveux et parfois des muqueuses comme la base du diagnostic du vitiligo. Il peut être fait avec l'aide de la lampe de Wood (figure 13). Il s'agit d'une lampe qui émet de la lumière ultraviolette avec une longueur d'onde d'environ 365nm, elle permet d'observer la peau en profondeur ; ainsi de visualiser les manifestations, dont certaines invisibles à l'oeil nu, l'étendue et l'évolution de la maladie (figure 14). La lampe de Wood est également utile pour le suivi de la réponse au traitement.



Figure 13 : Illustration d'une lampe de Wood



*Figure 14 : Illustration d'une plaque de vitiligo sous lampe de Wood
A Gauche la lésion sous lumière normale, à droite la même lésion sous lampe de Wood
D'après Taïeb et al, PCMR 2008 Hôpital Saint-André Bordeaux*

Pour le vitiligo de l'adulte il est également utile de faire un test sanguin pour vérifier la fonction de la thyroïde, on retrouve en effet fréquemment des troubles thyroïdaires chez les patients atteints de vitiligo (45).

3ème PARTIE : Les traitements traditionnels du Vitiligo

Il existe plusieurs traitements disponibles pour traiter les lésions de vitiligo. Des traitements topiques d'une part avec les corticostéroïdes locaux, les analogues de la vitamine D et les inhibiteurs de la calcineurine, la photothérapie d'autre part avec l'UVA thérapie, les UVB à spectres étroits et le laser à excimer et enfin la supplémentation en vitamine et antioxydant. Néanmoins aucun de ces traitements n'est entièrement satisfaisant, c'est pourquoi les traitements combinés sont souvent utilisés. Lorsque les patients ne sont répondeurs à aucun de ces traitements, que leur vitiligo est stable depuis au moins un an et qu'il n'y a pas de phénomène de Koebner, il pourra être envisagé un traitement chirurgical ou un traitement dépigmentant (Figure 15).

Dans tous les cas les patients pourront bénéficier d'un suivi psychologique.

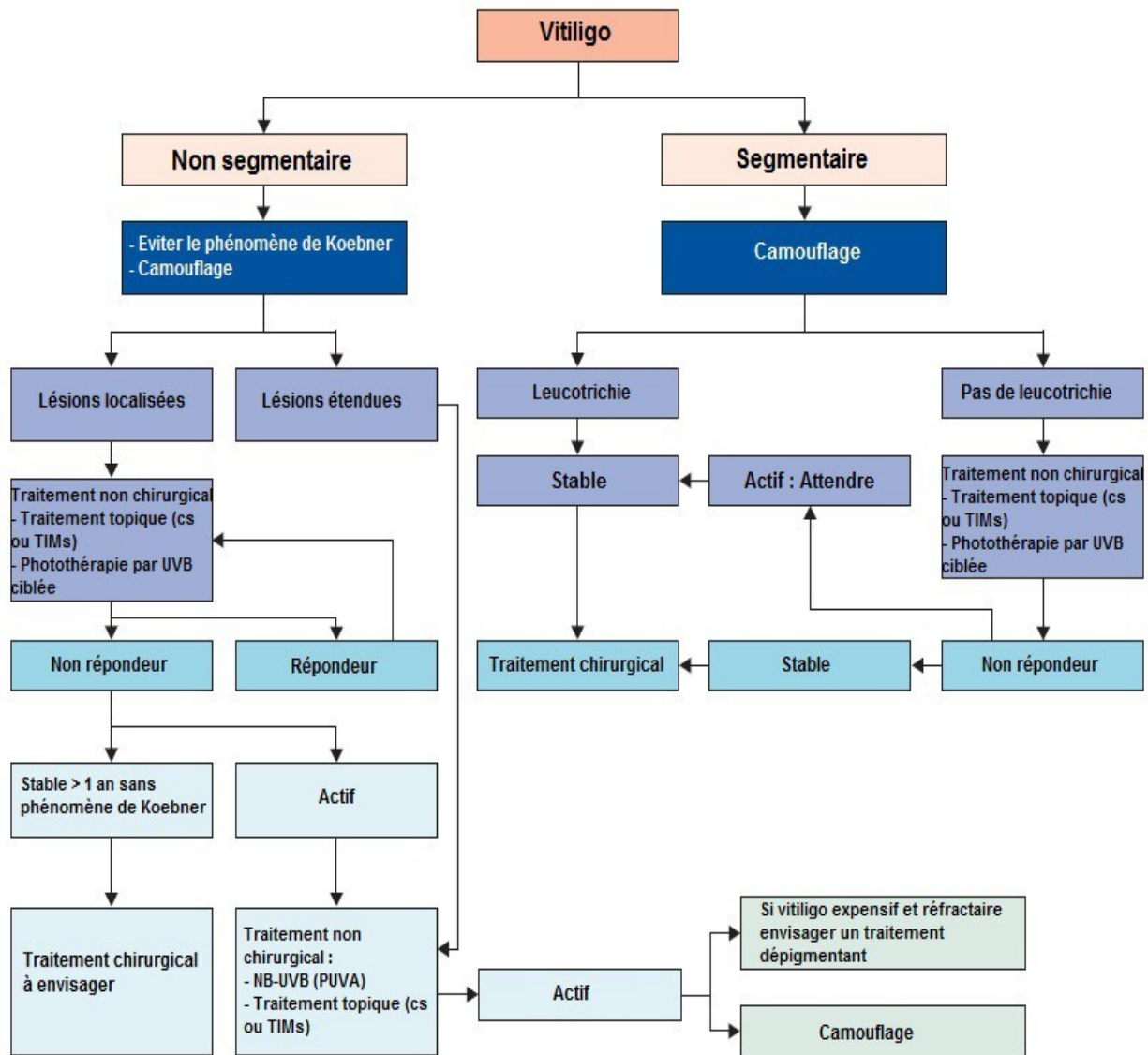


Figure 15 : Algorithme de traitement pour la prise en charge du vitiligo

Cs : corticostéroïde TIM : Topical immunomodulator (tacrolimus) PUVA : psoralène+UVA
thérapie NB-UVB : narrow band UVB (UVB à spectre étroit)

d'après Ezzedine K et al. (35)

I. Les traitements topiques locaux

Lors de la prise en charge du vitiligo, le médecin fait généralement une évaluation initiale avec le patient et lui soumet les options de traitement. Généralement le traitement de première ligne implique des médicaments en application topique ; corticostéroïdes locaux, analogues de la vitamine D ou des inhibiteurs de la calcineurine. Dans la plupart des cas les patients se voient également offrir des conseils sur l'utilisation d'écrans solaires et de produits cosmétiques de camouflage y compris des auto-bronzants (45).

A. Les corticostéroïdes locaux

La théorie selon laquelle le vitiligo aurait une composante auto-immune et inflammatoire a conduit à l'utilisation de corticostéroïdes pour son traitement. Ils sont utilisés en première intention dans le vitiligo pour les lésions du visage, les petites lésions et chez l'enfant.

Ils sont classés en quatre niveaux d'activité :

- Classe 1 : activité faible (hydrocortisone)
- Classe 2 : activité modérée (désoside)
- Classe 3 : activité forte (valérate de bétaméthasone, dipropionate de bétaméthasone, valérate de diflucortolone, acéponate d'hydrocortisone)
- Classe 4 : activité très forte (propionate de clobétasol, dipropionate de bétaméthasone)

Les corticostéroïdes topiques sont considérés comme la première ligne du traitement médicamenteux du vitiligo. Il a été prouvé que les corticostéroïdes puissants ou très puissants permettent la repigmentation des lésions de vitiligo, néanmoins les effets secondaires sont très fréquents si le traitement dure plus de quelques semaines. La repigmentation atteint rarement plus de 50 à 75%, la prise en charge est lourde et peut nécessiter un an ou plus pour noter une amélioration significative. Chez les enfants et les adultes dont l'apparition du vitiligo est récente, un traitement avec un corticostéroïde puissant ou très puissant pourra être pris en considération sur une période d'essai d'au plus deux mois (45).

Quelle que soit leur voie d'administration, le mécanisme d'action des corticostéroïdes passe par l'activation d'un récepteur spécifique (récepteur aux glucocorticoïdes), qui permettra l'activation ou l'inhibition de gènes cibles. Ils agissent par action directe du récepteur activé

sur la transcription en se liant à l'ADN au niveau de sites spécifiques, les éléments de réponse aux glucocorticoïdes ou GRE qui conduit à une augmentation de la production de protéines anti-inflammatoires, il s'agit de la transactivation. Ou par action indirecte sur la transcription par l'intermédiaire des facteurs de transcription ; il y aura inhibition de certains facteurs de transcription, en particulier l'activator protein 1 ou AP-1, dont la fonction est d'inhiber la synthèse de certaines cytokines et de collagénases, ainsi que le « nuclear factor- κ B » (NF- κ B) qui lui, est considéré comme un régulateur essentiel des gènes impliqués dans la réponse à l'infection, à l'inflammation et au stress. Il y aura donc inhibition de la synthèse de cytokines pro-inflammatoires (IL-1, IL-2, , IL-6, IL-8, IL-11, IL-12, TNF- α , IFN- γ), inhibition de la libération de l'acide arachidonique qui est un médiateur de l'inflammation, inhibition de l'expression de molécules d'adhésion (ICAM-1), diminution de la différenciation et de l'activité anti-infectieuse des macrophages, diminution du nombre de lymphocytes circulants notamment des lymphocytes T, diminution de la perméabilité vasculaire et de l'activation des cellules endothéliales ce qui va inhiber l'afflux des leucocytes et inhiber l'expression des antigènes HLA de classe II. Les corticostéroïdes locaux auront donc des propriétés anti-inflammatoires, immunosuppressives et antiprolifératives (46).

Pour le traitement du vitiligo, des corticostéroïdes locaux de classe 3 et de classe 4 sont utilisés : le valérate de bétaméthasone 0,10% (Betneval®) ou le propionate de clobétasol 0,05% (Derموال®). Il faudra surveiller la quantité de corticostéroïdes (par exemple en contrôlant le nombre de tubes de crème utilisé par mois). Les corticostéroïdes de classe 3 devront être utilisés en premier, si après trois mois de traitement aucun résultat n'est observé, les corticostéroïdes de classe 4 pourront être indiqués, si aucun effet indésirable n'a été noté ou dans le cas contraire il faudra considérer l'arrêt du traitement par les corticostéroïdes locaux (47). L'application se fera généralement une fois par jour mais il est recommandé d'utiliser un système d'application discontinu (15 jours par mois) pour éviter les effets indésirables des corticoïdes tels que l'atrophie de l'épiderme, des dermatites du visage lorsque le vitiligo est situé au niveau du visage (Tableau 4) (35). Ils peuvent également être utilisés sous pansement occlusif, en effet, l'occlusion augmente la pénétration cutanée des dermocorticoïdes en augmentant l'hydratation, la température locale et la durée de contact entre le dermocorticoïde et la peau ce qui augmente leur efficacité mais peut également augmenter le risque de survenue d'effets indésirables. L'occlusion peut être réalisée à l'aide de films plastiques, de pansements hydrocolloïdes ou de bandages (46).

	Effets-indésirables
Atrophie	Epidermique, réversibles Dermique : retard de cicatrisation, télangiectasies, purpura ecchymotique, vergetures (non réversibles)
Dermatites du visages	Acné induite Aggravation d'une rosacée Dermite périorale
Infections cutanées	Aggravation d'une infection (herpès...) Infection secondaire d'une dermatose
Effets secondaires oculaires	Glaucome Cataracte
Effets hormonaux	Hypertrichose Hyperplasie sébacée Généraux : rares
Dermatose de cause non contrôlée	Phénomène de rebond Dépendance
Divers	Hypopigmentation Granulome glutéal infantile Eczéma de contact allergique au dermocorticoïde ou à l'excipient

Tableau 4 : Effets indésirables des corticostéroïdes locaux

B. Les analogues de la vitamine D

Les analogues de la vitamine D sont utilisés en monothérapie ou en association avec la photothérapie pour le traitement du vitiligo (48). Ils ont été considérés comme une option de traitement pour le vitiligo lorsqu'il a été rapporté l'apparition d'une hyperpigmentation péri-lésionnelle lors de leur application associée à une photothérapie dans le cadre du psoriasis (49). Pour le vitiligo sont utilisés le calcipotriol (Daivonex®) et le tacalcitol (Apsor®).

Les kératinocytes, les mélanocytes et les fibroblastes dermiques possèdent tous des récepteurs à la vitamine D, l'activation de ces récepteurs va réguler l'expression de gènes impliqués dans la prolifération, la différenciation et les réactions inflammatoires. En ce qui concerne les kératinocytes, leur exposition aux analogues de la vitamine D va conduire à une diminution de la prolifération et de la libération de cytokines pro-inflammatoires (IL-8, IL-6) et augmenter la synthèse d'IL-10, connue pour ses propriétés anti-inflammatoires. Pour ce qui est des mélanocytes, leur exposition aux analogues de la vitamine D va augmenter l'activité de la tyrosinase et donc la mélanogénèse. Les analogues de la vitamine D sont également soupçonnés d'interférer dans la réponse immunitaire en agissant sur les lymphocytes T activés et en inhibant l'expression de gènes codant certaines cytokines telles que le TNF- α et l'IFN- γ . (49)

Les effets indésirables qui peuvent survenir durant le traitement sont des irritations transitoires au niveau des sites d'application, plus rarement un érythème, des brûlures ou des réactions eczématiformes qui peuvent motiver l'arrêt du traitement. L'application du calcipotriol sur le visage est contre-indiquée car elle peut engendrer une dermatite faciale ou péri-orale.

L'utilisation du calcipotriol topique en monothérapie n'est pas recommandée (45).

C. Les inhibiteurs de la calcineurine

Depuis 2002, il a été rapporté que les inhibiteurs de la calcineurine, le tacrolimus (Protopic®) et le pimecrolimus (Elidel®) ont un rôle bénéfique dans le traitement du vitiligo notamment au niveau des zones où les dermocorticoïdes sont contre-indiqués.

L'Elidel® n'étant pas commercialisé en France, seul le Protopic® sera abordé en quatrième partie de ce travail.

II. Les traitements par la photothérapie

On considère que les rayonnements ultraviolets agissent de deux façons sur les lésions de vitiligo, ils possèdent une action immunosuppressive en inhibant l'activation des lymphocytes T et des cellules de Langerhans notamment et ils stimulent la production de mélanine et la migration des mélanocytes résiduels.

A. UVA thérapie

Historiquement le concept de cette thérapie date de plus de 3000 ans, elle était déjà utilisée en Égypte ancienne et en Inde. Il s'agissait alors d'ingérer des extraits de plantes : la *Psoralea coryfolia* Linnaeus en Inde et l'*Ammi majus* Linnaeus en Égypte. Puis en 1948, a été introduite la PUVA thérapie ; on utilise le terme de PUVA thérapie lors de l'association de psoralène et d'une irradiation par des UVA. El Mofty a démontré que l'extrait de la plante *Ammi majus* Linnaeus contenait du 8-méthoxypsoralène qui, utilisé oralement ou de manière topique en combinaison avec un rayonnement solaire ou UV, permet une repigmentation des macules de vitiligo. Enfin en 1974 est introduit le terme de photochimiothérapie qui consiste pour le patient à recevoir plusieurs fois par semaine une irradiation par des UVA (320-400nm) après avoir pris un photosensibilisateur. Le photosensibilisateur le plus souvent utilisé est le psoralène : 8-méthoxypsoralène ou 8-MOP (50) (51).

i. PUVA orale

Le psoralène appartient à la famille des furanocoumarines qui résulte de la fusion d'un noyau furane et d'une coumarine (Figure 16). On le retrouve largement dans la nature mais il est aussi synthétisé. Dans le cadre du vitiligo on utilise en particulier le 8-méthoxypsoralène (Méladinine®).

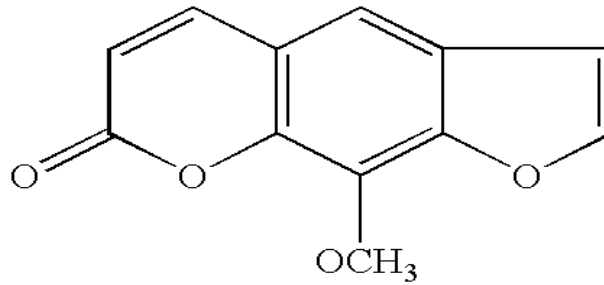


Figure 16 : Structure chimique du 8-méthoxypsoralène

Le méthoxypsoralène va s'intercaler entre les bases de la double hélice puis après photoactivation forme un pontage entre les deux brins de l'ADN ce qui conduit à l'arrêt de la réplication de l'ADN et donc à l'arrêt du cycle cellulaire, ce mécanisme serait à l'origine de l'effet thérapeutique dans le traitement du psoriasis, et peut également expliquer le risque de mutagenicité avec un risque d'induction tumorale. Le psoralène interagit également avec l'ARN et d'autres composants cellulaires, ce qui va indirectement modifier les lipides et les protéines de la cellule par des réactions à médiation oxydative ou en générant des radicaux libres. Enfin, le psoralène stimule la mélanogénèse grâce à la photoconjugaison du psoralène avec l'ADN des mélanocytes, ce qui induit par mitose la prolifération des mélanocytes, et permet une augmentation de la mélanisation des mélanosomes ainsi qu'une augmentation du transfert de ces mélanosomes aux kératinocytes et une augmentation de la synthèse de la tyrosinase par l'intermédiaire de la stimulation de l'AMPc (50). Le 8-MOP est utilisé dans le cadre de la photochimiothérapie pour le traitement du vitiligo mais également d'autres dermatoses comme le psoriasis, le lichen plan et le lymphome T cutané.

La PUVA thérapie doit être considérée pour le traitement du vitiligo chez les patients adultes qui ont résisté aux autres méthodes de traitement, le traitement par UVB sera préféré par rapport aux UVA car il présente moins de toxicité. Elle n'est pas recommandée pour le vitiligo de l'enfant. On envisagera la PUVA thérapie pour les adultes atteints de vitiligo généralisé, ou pour un vitiligo localisé qui a un impact significatif sur la qualité de vie du patient. Idéalement elle est réservée aux patients présentant un phototype sombre (IV à VI). Avant de démarrer le traitement, le patient doit être conscient que tous les patients ne répondent pas à ce traitement et que certaines régions du corps y répondent mal. Il doit également être informé que le nombre de séances est limité en raison des effets indésirables, par exemple, une limite arbitraire de 150 traitements pour les patients présentant un phototype de type I-III a été fixée. Enfin il est recommandé pour les médecins prescripteurs d'effectuer

des photographies des lésions afin d'évaluer la réponse du patient au traitement. Le traitement doit être poursuivi pendant au moins 6 mois avant de considérer le patient non répondeur à cette méthode. On considère qu'une durée de 12 à 24 mois de thérapie en continu est nécessaire pour avoir la repigmentation maximale (45).

L'administration du 8-MOP (méladinine®) doit être suivie, deux à trois heures plus tard d'une exposition solaire progressive ou d'une irradiation UVA. La posologie recommandée est de 0,6 à 0,8mg/kg. La dose de psoralène, la dose d'UVA, ainsi que le délai entre l'administration et l'exposition aux UV varieront en fonction de la sensibilité du patient et de son phototype. La dose initiale d'UVA est déterminée en fonction du phototype du patient ou par la DPM (dose phototoxique minimale). La DPM est définie par la quantité minimale d'UVA qui provoque un érythème de grade I, 48 à 72h après l'exposition. Cette dose est généralement comprise entre 0,5 et 5 J/cm², la dose initiale sera de 70% de la DPM et augmente par palier de 0,5 J/cm² par rapport au traitement antérieur jusqu'à obtenir un léger érythème asymptomatique sur la lésion de vitiligo. La dose maximale d'UVA par session ne doit pas dépasser 10 J/cm². Le rythme des séances est de 2 à 3 par semaine, chacune espacée d'au minimum un jour. Après la séance, une crème solaire protectrice devra être appliquée pour éviter de développer une réaction de phototoxicité, l'exposition aux UV devra être limitée pendant 24 à 48h après la séance, il faut également conseiller au patient de porter des lunettes de soleil protectrices efficaces pendant les 18 à 24h après avoir ingéré les comprimés de psoralène pour éviter les dommages oculaires (50) (51) (52).

Les contre-indications de la PUVA thérapie sont, soit dues au 8-MOP (hypertension artérielle, insuffisance cardiaque, insuffisance hépatique ou rénale), soit dues au rayonnement UVA (cataracte, antécédent de cancer cutané, traitement antérieur par des agents arsenicaux ou par des radiations ionisantes et chez l'enfant). Il faudra éviter l'emploi concomitant de médicaments photosensibilisants. Les effets indésirables éventuels seront : des brûlures pouvant être graves, des effets liés au surdosage en UVA tels que, un prurit, un érythème post-PUVA-thérapie, une réaction photo-allergique, un phénomène de Koebner, une induction de pemphigoïde bulleuse ou de lupus érythémateux. La prise orale de 8-MOP peut entraîner des gastralgies, un inconfort abdominal et des nausées qui pourront être atténuées en prenant une collation avec le comprimé, notamment du lait (52).

ii. PUVA topique

La PUVA topique est l'utilisation de psoralène par voie topique associée à une irradiation par des UVA. Elle est indiquée chez les adultes et les enfants âgés de plus de deux ans, présentant un vitiligo localisé. On peut l'utiliser chez l'enfant car elle offre une meilleure sécurité d'utilisation par rapport à la PUVA orale, en effet, la dose d'UVA cumulée est moindre et l'absorption systémique du psoralène est négligeable. Dans les recommandations pour le traitement du vitiligo publié par Njoo *et al.* (53), la PUVA topique est considérée en deuxième ligne, elle doit être initiée si aucune réponse n'est obtenue après 6 mois de traitement par l'application de corticostéroïdes de classe 3 combinés à un rayonnement UVA.

Il existe deux formulations du 8-MOP par voie topique (Méladinine®), la solution faible à 0,1% et la solution forte à 0,75%, dans le cas du vitiligo on utilisera de préférence la solution faible (52).

La PUVA topique doit être effectuée avec prudence afin d'éviter toute phototoxicité ou koebnérisation (apparition de nouvelles lésions au niveau des sites où il y a eu des cloques). La solution est appliquée à l'aide d'un tampon de coton directement sur la lésion qui sera ensuite exposée aux UVA une trentaine de minutes plus tard. La première dose d'UVA est comprise entre 0,12 et 0,25 J/cm², une à deux séances par semaine sont recommandées et chaque semaine une augmentation des doses d'UVA pourra être envisagée de 0,12 à 0,25 J/cm² en fonction de la tolérance du patient et de son phototype. Une hyperpigmentation périphérique inesthétique pourra apparaître autour de la lésion. Après le traitement, la peau devra être nettoyée et un écran total devra être appliqué.

Les avantages de cette thérapie topique sont un besoin de moins de séances ainsi que des doses beaucoup plus faibles d'UVA, ce qui par conséquent induit une phototoxicité systémique et oculaire moindre. Néanmoins les brûlures sévères avec apparition de cloques, la réaction d'hyperpigmentation péri-lésionnelle ainsi que son manque d'efficacité à limiter la progression du vitiligo peuvent limiter l'utilisation de cette méthode de traitement.

iii. KUVA

La khelline est un furanochromone (5,8 diméthoxy-2-méthyl-4,5-fura-6,7-chromone) extrait du fruit de la plante méditerranéenne *Ammi visnaga*. Elle est photosensibilisante et possède des similitudes structurales au 8-MOP (Figure 17).

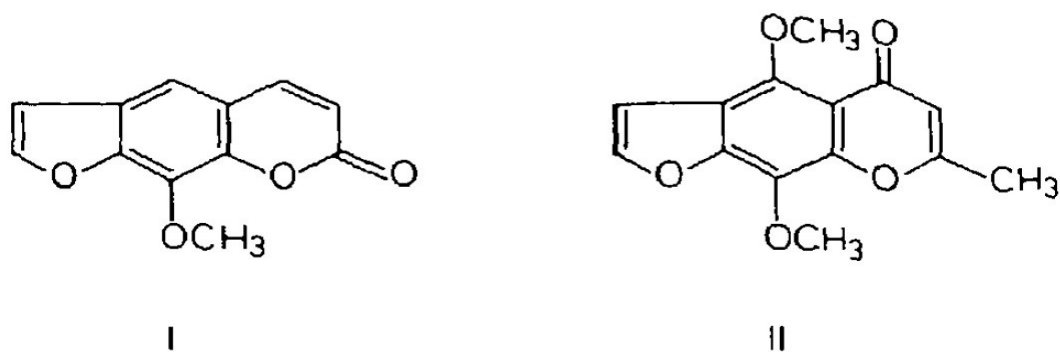


Figure 17 : Structure chimique du 8-méthoxypsoralène et de de la Khelline

I : 8-MOP II : Khelline

Initialement, elle était utilisée en tant que vasodilatateur dans le traitement de maladies coronariennes et de l'asthme. La khelline a ensuite été utilisée en association avec les UVA dans le traitement du vitiligo. L'administration peut se faire de manière orale ou locale par voie topique. L'un des avantages de la khelline est qu'elle est beaucoup moins phototoxique que le psoralène ce qui permet une utilisation avec une exposition solaire, de manière sécurisée, à domicile. Elle est également moins mutagène que le psoralène et entraîne moins d'hyperpigmentations périphériques.

La khelline peut donc être administrée oralement, la dose est de 100 mg deux heures avant la thérapie UVA ou l'exposition solaire. Il a été constaté que l'efficacité de ce traitement était comparable à celle de la PUVA, néanmoins 30% des patients ont présenté un accroissement des niveaux de transaminases, c'est pourquoi la voie orale n'est utilisée qu'exceptionnellement.

On peut également utiliser la khelline par voie topique ceci dans une crème contenant entre 3 et 5% de khelline. L'application se fait 30 minutes avant une exposition solaire de 10 à 15 minutes. On peut également l'utiliser associée aux UVA, la dose initiale d'UVA sera de 0,25 à 0,5 J/cm², dose qui sera augmentée chaque séance de 0,25 J/cm² jusqu'à obtenir une dose de 2-3 J/cm².

L'application de khelline associée à une exposition solaire est très utile pour le

traitement des enfants et des zones découvertes qui répondent bien au traitement surtout dans les pays ensoleillés. Cependant son efficacité en comparaison à la PUVA orale ou à d'autre modalité de traitement n'a pas été établie.

Aucune spécialité contenant de la khelline n'est commercialisée en France.

B. UVB à spectre étroit

Les UVB à spectre étroit (310-315 nm) sont utilisés pour traiter plusieurs dermatoses inflammatoires cutanées comprenant le psoriasis, la dermatite atopique, la désensibilisation de certaines photodermatoses et le vitiligo.

Les UV à spectre étroit (NB-UVB) sont choisis de manière préférentielle pour le traitement du vitiligo ; en effet, leur efficacité est au moins équivalente à la PUVA thérapie avec moins de risque d'effets indésirables ; il n'y a pas d'utilisation de photosensibilisant, les patients ne seront donc pas obligés de porter des lunettes de protection et ne présenteront pas d'effet indésirable gastro-intestinal (54).

La NB-UVB thérapie est utilisée comme premier choix pour induire la repigmentation chez un patient présentant un vitiligo généralisé qui affecte de grandes surfaces du corps, elle peut également être utilisée pour arrêter la progression d'un vitiligo progressif (54).

Le mécanisme d'action de la thérapie par les UVB à spectre étroit reste encore aujourd'hui non élucidé. La repigmentation lorsqu'elle a lieu débute au niveau des follicules pileux, par l'action des UVB, les mélanocytes amélanotiques des follicules sont activés, vont synthétiser de la mélanine et vont proliférer puis migrer au niveau des plaques de vitiligo. La migration est due à la sécrétion par les kératinocytes de cytokines pro-inflammatoires (TNF- α , IL-1) et de l'ET-1 (endothéline-1) qui est un peptide vasoconstricteur puissant qui présente des propriétés mitotiques et mélanogènes (51).

Avant de démarrer le traitement les patients devront être informés qu'il n'y a aucune preuve que la NB-UVB thérapie modifie l'histoire naturelle du vitiligo. Ils devront être conscients que tous les patients ne répondent pas à cette thérapie et que certaines zones du corps telles que les mains et les pieds répondent mal à ce traitement. Ils devront également être alertés du nombre limité de séances en raison du risque de survenue d'effets indésirables. Compte tenu de la plus grande vulnérabilité de la peau vitiligineuse aux coups de soleil et au photovieillissement, des limites plus strictes pour la NB-UVB thérapie que dans le cadre du psoriasis ont été imposées. Ainsi une limite arbitraire de 200 traitements pour les patients avec une carnation comprise entre I et III a été donnée, cela peut être plus élevé chez les patients

présentant un phototype plus foncé, ceci à la discrétion du médecin et avec le consentement du patient (45).

En terme de photosensibilité, les patients présentant un vitiligo sont considérés comme étant de phototype I au niveau de leurs lésions et sont traités avec des doses initiales de NB-UVB faibles autour de 150 à 250 mJ/cm² pour éviter des réactions de photosensibilité trop importantes. De nouvelles études ont démontré que l'apparition d'un érythème était fonction du phototype du patient, les doses de NB-UVB sont calculées en fonction de la DPM, généralement 50% de la DPM. Les doses sont ensuite ajustées en fonction de la photoadaptation de la peau, elles sont généralement augmentées de 10 à 20% pour induire et maintenir une réaction érythémateuse au niveau des plaques de vitiligo. Ce traitement est usuellement donné deux à trois fois par semaine et est poursuivi tant qu'une repigmentation est observée. Le traitement sera interrompu si aucune repigmentation n'est constatée après 3 mois de traitement ou si après 6 mois de traitement seul une repigmentation minimale est atteinte (54).

Les effets indésirables pouvant survenir suite à la photothérapie UVB sont : un érythème pouvant être grave, une réactivation du virus de l'herpès, des mesures de précaution devront être mises en place pour les patients présentant ce risque, des effets potentiels sur les yeux notamment des conjonctivites liées à l'exposition aux UVB et des kératites ; les patients traités pour des lésions péri-oculaires devront être surveillés. La cancérogénicité du traitement par NB-UVB à long terme reste floue. Il n'existe actuellement aucune preuve que les patients atteints de vitiligo aient un risque accru de cancer par rapport aux autres patients recevant un traitement par NB-UVB (51).

La NB-UVB thérapie est considérée comme moins cancérogène que la PUVA thérapie mais les patients recevant ce traitement doivent néanmoins être suivis de manière régulière et tous les efforts doivent être faits pour maintenir les doses cumulatives d'UV aux niveaux les plus bas (51).

C. Le laser à excimère

Il a été développé des dispositifs thérapeutiques qui fournissent de la lumière de manière sélective et ciblée aux lésions pour épargner la peau non atteinte.

Le laser à excimère représente la dernière avancée en matière de photothérapie sélective. Les excimères sont des molécules particulières qui n'existent que dans leur état excité, l'excimère utilisé est un halogénure de gaz rare : le chlorure de xénon (XeCl). Il est

engendré par une décharge énergétique dans un mélange des gaz composants. Le fonctionnement de ce laser n'est possible qu'en impulsion, la lumière est une lumière ultraviolette à 308nm, elle est délivrée par une fibre optique (utilisant un guide de lumière liquide) dont la taille varie de 10 à 30 mm et l'énergie d'impulsion est de 3 à 6,5mJ/cm² en fonction du modèle utilisé (55) (56).

Deux à trois sessions par semaine sont effectuées, la dose initiale utilisée est fonction de la DPM est de 100 à 200 mJ/cm². Les doses suivantes sont basées sur la durée de l'érythème, l'augmentation se fait par palier de 50mJ/cm² si aucun érythème n'a été observé lors de la session précédente. La dose maximale atteinte est généralement comprise entre 2000 et 3000 mJ/cm². L'apparition d'un érythème léger est considéré comme le traitement optimum, la même fluence (il s'agit de l'énergie délivrée par unité d'aire) devra être conservée pour la session suivante, mais si l'érythème persiste plus de 48h, il faudra considérer une diminution de la fluence de 50 mJ/cm². Si des cloques apparaissent ou une sensation de brûlure persistante se fait sentir, le traitement devra être interrompu ; lors de sa reprise une diminution de 50 mJ/cm² devra être observée. Le taux de repigmentation ne semble pas lié à la fréquence des sessions mais plutôt à leur nombre total. Le patient et le personnel médical devront porter des lunettes de protection durant la session (56).

La longueur d'onde du laser à excimère (308 nm) et celle des NB-UVB (310-315 nm) sont très proches, le mode d'action de ces deux thérapies pourrait être semblable et a été discuté dans la partie II.B. Néanmoins, le laser émet une lumière monochromatique cohérente par de courtes impulsions, il peut donc délivrer des doses élevées sur un court intervalle de temps, ceci pourrait expliquer sa plus grande efficacité dans le traitement du vitiligo. De plus, il a été montré que la longueur d'onde de 308nm avait une action pro-apoptotique intense sur les lymphocytes T (51).

Les effets indésirables éventuels sont légers, transitoires et localisés. Il s'agira d'érythèmes, de cloques et d'une hyperpigmentation péri-lésionnelle (peu fréquente). Aucune phototoxicité ou réaction photo-allergique n'a été observée.

Ce traitement est utilisé en premier choix pour un vitiligo localisé, une meilleure réponse est observée sur les zones découvertes sensibles aux UV tels que le visage et le cou. L'avantage de ce traitement est qu'il nécessite moins de séances, et la dose cumulée d'UV sera moins importante.

III. Les traitements chirurgicaux

Les méthodes chirurgicales figurent parmi les plus efficaces, elles sont limitées par leur nature invasive et sont proposées chez les patients atteints de vitiligo segmentaire et chez les patients atteints de vitiligo non segmentaire dont la maladie est stable depuis au moins un an, lorsque les autres traitements ont échoué et en l'absence de phénomène de Koebner. Les traitements chirurgicaux donnent un taux élevé de succès et la repigmentation semble être durable. La sélection des patients est importante (35) (45).

Le patient doit être conscient que seuls les symptômes sont traités et non la maladie sous-jacente (57). Le but des traitements chirurgicaux est de transférer des mélanocytes de la peau saine (site donneur) vers la peau affectée par le vitiligo.

Les traitements chirurgicaux sont divisés en deux types de procédures ; la transplantation de cellules ou de suspension de cellules et la transplantation de tissus (58).

A. Transplantation de cellules

i. Suspension de cellules épidermiques autologues non cultivées

Pour ce type de greffe, un kit pour la réalisation d'une suspension cellulaire, le VITICELL® est utilisé. À partir d'une biopsie de peau, une suspension cellulaire constituée de cellules basales, de kératinocytes, de cellules de langerhans, de mélanocytes et de fibroblastes, sera obtenue par désagrégation du greffon en présence d'une solution enzymatique. Cette suspension permettra d'ensemencer la surface d'une plaie chez ce même patient.

Un prélèvement de 4 à 10 cm² de peau fine (0,2-0,3 mm) est pratiqué sur un site donneur dont la pigmentation et la texture sont similaires à celles du site de traitement. La biopsie se fait à l'aide d'un dermatome pour qu'elle soit suffisamment mince ce qui permet de faciliter sa digestion et favorise la guérison sans cicatrice du site donneur. La surface à traiter ne doit pas dépasser un ratio de 10, le ratio recommandé est de 5 fois la taille de la biopsie.

Après la greffe il faut appliquer un pansement pour maintenir un milieu humide (pansement à pore fin non adhérent de faible absorption) pendant une semaine.

La suspension cellulaire ne devra en aucun cas être appliquée sur une plaie infectée ou nécrotique, et le Viticell® ne doit pas être utilisé chez des patients hypersensibles à l'acide hyaluronique ou à la trypsine (59).

ii. Suspension de culture de mélanocytes

Pour la greffe de suspension de culture de mélanocytes, la technique pour obtenir la suspension de cellules est similaire à celle décrite plus haut. Mais lorsque la suspension de cellules est obtenue, elle est mise en culture. La culture cellulaire sera contrôlée tous les jours par microscopie afin de s'assurer que les cellules sont saines, que leur morphologie est correcte et qu'il n'y a aucun signe d'infection.

Durant les premières semaines, la zone transplantée est érythémateuse, mais une repigmentation peut être observée après 2 à 3 semaines sous lampe de Wood. Il n'est pas rare d'observer dans un premier temps une hyper ou une hypo-pigmentation, mais la pigmentation va petit à petit devenir homogène avec celle de la peau saine. Le résultat final est généralement observé un an et demi après la chirurgie (57).

B. Transplantation de Tissus

La plupart des transplantations de peau sont faites avec des tissus autologues, c'est à dire venant du même patient. Il existe plusieurs méthodes de transplantation de tissus : la greffe des « toits » de cloque, la greffe de peau mince et demi épaisse, la minigreffe et la greffe ultra-mince (Figure 18).

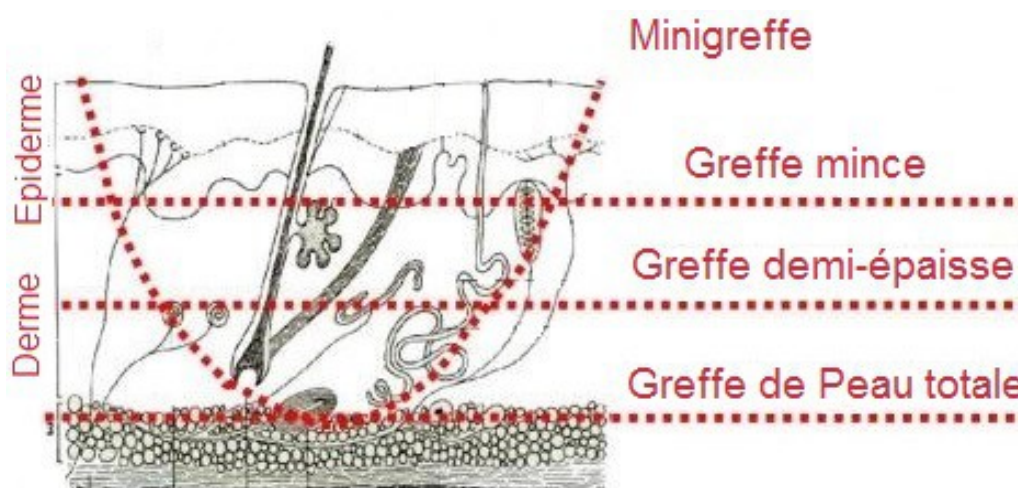


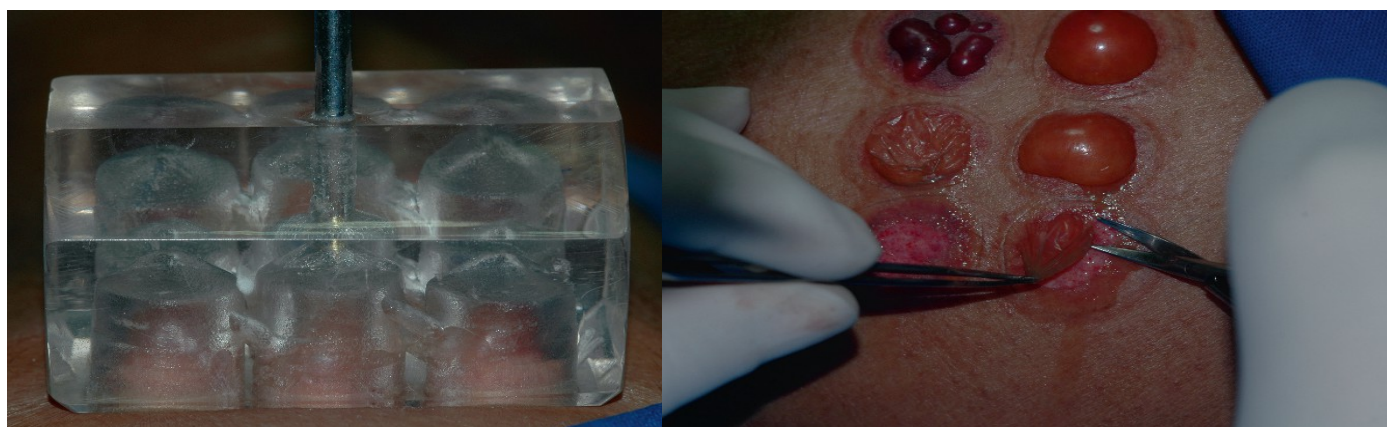
Figure 18 : Classification des greffes de peau suivant leur épaisseur histologique

D'après www.cicatrisation.info, Marc REVOL, Jean-Marie SERVANT les greffes cutanées

i. La greffe des toits de cloques

La greffe des toits de cloques est une technique utilisée pour créer un tissu donneur pour une greffe épidermique. Au niveau de la zone donneuse pigmentée, des bulles de succion de taille variable sont induites à l'aide d'une capsule perforée reliée à une pompe à vide. Les toits des cloques sont découpés chirurgicalement et vont servir secondairement de greffes au niveau de la zone receveuse. Deux jours avant la transplantation, des cloques, au niveau de la zone dépigmentée, sont induites afin de préparer la zone à greffer pour une meilleure adhérence du greffon. Après la formation des toits, l'épithélium dépigmenté est retiré et les toits prélevés au niveau de la zone donneuse pigmentée sont greffés sur ces zones (Figure 19). Pour les grandes lésions, plusieurs greffons pourront être placés de manière adjacente. Aucune cicatrice au niveau du site donneur n'est à prévoir, une infection peut parfois se produire sur le site destinataire de la greffe. Un pansement est mis en place durant une dizaine de jours, après cicatrisation une pigmentation centrifuge s'établit à partir des zones greffées (60) (61).

Il s'agit d'une méthode simple qui peut facilement être effectuée en ambulatoire.



*Figure 19 : Dispositif d'aspiration de cloque appliquée sur la face latérale de cuisse par un vide de -200 à -300 mmHg pendant 1 à 2 h, puis découpe du toit de la cloque afin de récupérer le greffon
d'après K. Gupta Microskin grafting for Vitiligo.(62)*

ii. La greffe de peau mince et demi épaisse

Le principe des greffes de peau mince est de laisser intacte une couche profonde de derme, celle-ci doit être suffisante pour contenir des enclaves épithéliales à partir desquelles surviendra l'épidermisation (0,2-0,45 mm). Ce procédé utilise un couteau spécial ou dermatome afin de récolter une biopsie de tissu dermo-épidermique uniforme qui sera directement transférée et fixée au niveau du site receveur. La biopsie se fera au niveau de zones peu visibles, car après la guérison il peut y avoir une pigmentation et une texture anormale. Le principal avantage de cette méthode est qu'elle est capable de couvrir de grandes surfaces avec une seule intervention chirurgicale, c'est également une méthode relativement simple et peu coûteuse (57).

iii. Minigreffe

Cette technique est comparable à celle utilisée pour les greffes de cheveux. Il s'agit d'une des méthodes de greffe les plus couramment utilisées. La durée de l'intervention est souvent longue et dépasse plusieurs heures. Les minigreffes, des poinçons de petite taille (1 à 1,2 mm), sont récoltées à partir d'un site donneur où la peau est normalement pigmentée. Elles sont récoltées par perforation du site donneur puis sont implantées au niveau de la zone achromique dans des puits pratiqués avec un punch d'un diamètre légèrement inférieur.

La repigmentation se produit plusieurs mois après par coalescence de la pigmentation provenant des petits îlots greffés, les zones greffées pourront être irradiées par des UVA (10 J/cm²) deux fois par semaine afin de stimuler cette repigmentation. Dans les mois qui suivent, une pigmentation centrifuge s'établit mais au sein d'un diamètre de 4-5 mm au maximum. Les complications éventuelles au niveau du site donneur pouvant apparaître sont : des cicatrices, une hyper ou une hypopigmentation post inflammatoire et une infection. Au niveau du site receveur, un effet moucheté et des infections sont les effets indésirables les plus couramment observés (60) (61) (63).

iv. La greffe ultra-mince

Cette méthode supprime l'épiderme et le derme papillaire superficiel des lésions de vitiligo par dermabrasion et le remplace par de très fines greffes dermo-épidermiques (0,08-0,15 mm) récoltées à partir d'un greffon de peau normalement pigmentée récolté à l'aide d'un dermatome (64). Cette technique est moins hypopigmentante pour le site donneur et de nouvelles récoltes peuvent être effectuées si nécessaire.

La greffe ultra-mince est possible pour tous les types de vitiligo stable, elle est rapide, efficace et appropriée pour des zones étendues où la dépigmentation est homogène, qui peuvent être immobilisées et où les frottements peuvent être évités durant la phase de cicatrisation. Les bords de la macule à traiter sont marqués à l'aide d'un stylo puis transférés sur un film plastique afin de calculer la surface de greffon nécessaire. Le site receveur est ensuite anesthésié avant de procéder à la dermabrasion, une surface correspondante au site receveur sera récoltée à l'aide d'un dermatome de Zimmer® puis appliquée sur la surface à traiter. Les pansements sont enlevés après 8 à 9 jours et une visite de contrôle devra être effectuée 5 à 8 mois après la greffe. Durant la première année on pourra observer une hypo ou une hyper-pigmentation, mais elle est transitoire et au bout d'une à deux années la pigmentation correspond à celle du reste du corps (57).

C. Protocoles de greffe

Le protocole de greffe est similaire qu'il s'agisse d'une greffe de cellules ou d'une greffe de tissu :

- Prélèvement d'un échantillon sur une zone saine
- La couche supérieure de l'épiderme est retirée de la zone à traiter par dermabrasion mécanique ou laser généralement, sous anesthésie locale
- Application de la greffe ou de la suspension de cellules
- Pansement durant au moins une semaine

Une semaine après le retrait du pansement, il doit être conseillé au patient de s'exposer au soleil pendant quelques minutes deux fois par semaine pendant environ 2 mois, afin de stimuler les mélanocytes.

IV. La supplémentation en vitamines et antioxydants

A. La vitamine B12 et l'acide folique

La vitamine B12 ou cobalamine est une vitamine hydrosoluble qui intervient avec l'acide folique dans le métabolisme des bases puriques et pyrimidiques.

La vitamine B12 et l'acide folique sont diminués dans le sérum des patients atteints de vitiligo. Mais le mécanisme initial principalement responsable de cette diminution n'a pas été évalué correctement. Les dérivés de l'acide folique et de la vitamine B12 interagissent dans le cycle à un carbone, la forme folate du N-N-méthylène tétrahydrofolate transfère un groupe méthyle à la l'homocystéine pour produire la méthionine, ceci étant dépendant de la vitamine B12. Cette réaction enzymatique détermine le niveau d'homocystéine et la dépigmentation peut être due à une diminution de la synthèse de méthionine et une accumulation d'homocystéine. L'accumulation d'homocystéine peut entraîner un syndrome dit de « dilution pigmentaire » caractérisé par une peau et des cheveux clairs et le taux d'homocystéine dans le sérum des patients atteints de vitiligo est augmenté et est proportionnel à l'activité de la maladie (65).

Les taux bas de ptéridine inhibent la mélanogénèse, ceci peut être compensé par un apport en acide folique, ce dernier contenant un groupement ptéridine. En effet, la ptéridine de l'acide folique permet le recyclage du 6BH4 et du 7BH4 empêchant leur accumulation.

La combinaison de la vitamine B12 et de l'acide folique a été étudiée par Tijoe *et al.* lors d'un essai clinique conduit sur 100 patients atteints de vitiligo. Ils étaient traités par 5 mg d'acide folique et 1 mg de vitamine B12 par jour pendant 3 mois, il leur a été conseillé dans un même temps d'exposer leur peau au soleil. Une repigmentation a été observée chez 52% des patients (66).

La combinaison de la vitamine B12 et de l'acide folique peut être utilisée en association avec la photothérapie (65).

B. L'acide para-aminobenzoïque

L'acide para-aminobenzoïque (PABA), parfois appelé vitamine B10 est une vitamine hydrosoluble (Figure 20). Pour ce qui est de la peau, l'acide para-aminobenzoïque possède une action antiactinique (se dit d'une substance qui s'oppose au rayonnement) de par sa capacité d'absorption élevée des rayonnements UV, notamment entre 290 et 320 nm (67). Il est également connu que le PABA induit une pigmentation de la peau et des cheveux, pas spécifiquement chez les patients atteints de vitiligo mais chez des patients qui sont traités pour différentes maladies (65).

Le PABA est commercialisé en France à 500 mg sous deux dénominations Pabasun® et Paraminan 500®, leur posologie est pour les adultes de 4 à 6 comprimés par jour en deux ou trois prises et pour les enfants de plus de 6 ans, 2 comprimés par jour en deux prises. Les effets indésirables éventuels seront des manifestations allergiques localisées voire généralisées (dermites allergiques type urticaire). Les contre-indications sont: l'hypersensibilité à l'un des constituants, notamment à l'acide para-aminobenzoïque ou à une substance contenant un groupement amine en « para » (sulfamides, certains anesthésiques locaux, certains conservateurs et colorants...) et les enfants de moins de 6 ans en raison du risque de fausse-route (68) (69).

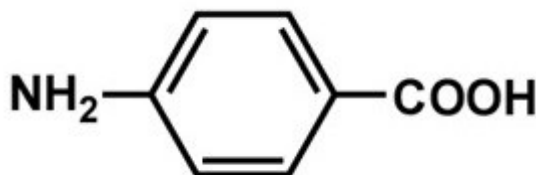


Figure 20 : Structure chimique de l'acide para-aminobenzoïque

C. La L-phénylalanine

La phénylalanine est un acide aminé essentiel pour l'initiation de la mélanogénèse dans les mélanocytes (Figure 21). On remarque chez les patients atteints de vitiligo un taux d'absorption du calcium diminué au niveau des mélanocytes, ce taux d'absorption est L-phénylalanine dépendant. Même si la L-phénylalanine n'est pas un photosensibilisant classique, on remarque un taux augmenté de phénylalanine hydroxylase, enzyme convertissant la phénylalanine en tyrosine et qu'elle a une activité augmentée après exposition aux UVB.

La L-phénylalanine peut être appliquée par voie topique ou prise par voie orale (50-100 mg/kg). La plupart des études ont évalué l'efficacité de la L-phénylalanine associée à une photothérapie et ont constaté entre 30 et 90% de repigmentation chez 25-60% des patients. Les lésions du visage sont celles qui répondent le mieux à ce traitement.

Le traitement par la L-phénylalanine semble sans danger et peut être utilisé chez tous les patients avec un accès à la lumière naturelle ou aux UVA. Les patients avec moins de 25% de surface corporelle atteinte, dont la maladie est apparue avant 21 ans, et avec des lésions généralisées et symétriques répondent mieux à ce traitement (65) (60).

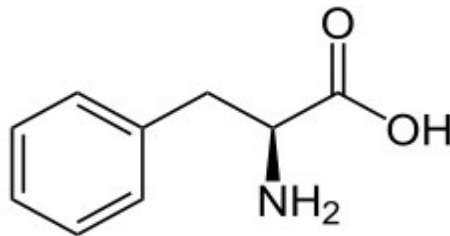


Figure 21 : Structure chimique de la L-phénylalanine

D. Les antioxydants

Les antioxydants topiques et oraux peuvent avoir un rôle de protection contre la destruction des mélanocytes par les radicaux libres oxygénés. Les antioxydants pouvant être utilisés pour le vitiligo sont par exemple : la vitamine E, la vitamine C, l'acide alpha-lipoïque, le ginkgo biloba, la catalase, la superoxyde dismutase (60).

Comme nous l'avons vu, le stress oxydatif pourrait être impliqué dans le vitiligo. On note en effet une importante diminution des taux de méthioninesulfoxyde réductase qui est une enzyme permettant la réparation des dommages causés par les radicaux libres oxygénés. On remarque une balance oxydant/réducteur déséquilibrée, en effet il y a une surproduction de radicaux libres oxygénés qui n'est pas associée de manière adéquate à une augmentation de l'activité antioxydante. Les systèmes glutathion/glutathion peroxydase, la catalase, la superoxyde dismutase, l'acide lipoïque, la vitamine E et la vitamine C sont les principaux acteurs de l'activité antioxydante. Ces concentrations basses augmentent la sensibilité des mélanocytes au stress oxydatif et donc à terme à la mort cellulaire. La thérapie par les antioxydants est basée sur la supplémentation en molécules antioxydantes afin de rééquilibrer la balance oxydant/réducteur (60) (65).

Le rôle de la supplémentation en antioxydants pour le traitement du vitiligo n'est pas encore bien défini. Des études montrent qu'il s'agit d'un traitement efficace, bien toléré et peu coûteux (60).

On trouve commercialisé en France le Vitix® sous forme de crème à appliquer deux fois par jour à base d'extrait de melon ou le Vitix® sous forme de comprimé à prendre une fois par jour dont la composition est la suivante : vitamine C (acide ascorbique), gluconate de zinc, vitamine E, levure enrichie en sélénium, vitamine B9 (acide folique), extrait de melon, vitamine B12 (cyanocobalamine) (70) (71).

V. Les traitements combinés

La plupart des études sur les nouvelles approches de traitements combinés confirment l'effet synergique des différents traitements. Il faut donc soit cibler différentes voies de traitement soit développer de nouvelles thérapies afin de promouvoir une meilleure repigmentation.

Des études devront encore être menées pour trouver la combinaison optimale afin de maximiser la repigmentation.

A. Les corticostéroïdes locaux associés à la photothérapie

Il a été montré que la combinaison du traitement par le propionate de fluticasone (dermocorticoïde de classe III, Flixovate®) appliqué une fois par jour avec une irradiation par les UVA (10 J/cm²) deux fois par semaine est une méthode efficace et bien tolérée pour la repigmentation de lésions vitiligineuses localisées. Le pourcentage de repigmentation est plus élevé en utilisant cette combinaison que chacun des traitements seuls (61).

L'application quotidienne de stéroïde topique associé à la photothérapie par des sources d'UVB augmente la vitesse et le taux de repigmentation. C'est une méthode particulièrement utile pour les zones difficiles à traiter comme les articulations (70).

B. Les analogues de la vitamine D topiques associés à la photothérapie

Plusieurs études ont montré que les patients traités par PUVA en association avec le calcipotriol présentaient une repigmentation plus rapide et meilleure que ceux traités par monothérapie (45). Mais l'efficacité de ce traitement n'a pas été clairement établie, c'est pourquoi il est peu utilisé (70).

C. Les inhibiteurs de la calcineurine associés à la photothérapie

D'après la littérature scientifique, la monothérapie par les inhibiteurs de la calcineurine a montré une meilleure repigmentation au niveau des zones exposées au soleil. C'est pourquoi a été introduite l'association d'inhibiteurs de la calcineurine et de la photothérapie afin d'obtenir de meilleurs résultats.

Ce type de traitement sera développé dans la quatrième partie de ce travail.

D. La chirurgie associée à la photothérapie

La plupart des dermatologues ajoutent des séances de photothérapie entre trois et quatre semaines après l'intervention chirurgicale, ils utilisent le protocole standard de traitement détaillé dans la deuxième partie II (70).

Lors du traitement par greffes de suspension de mélanocytes cultivés, la repigmentation est atteinte plusieurs mois après la chirurgie ; l'utilisation de la PUVA thérapie contribue à fournir une repigmentation plus rapide et plus profonde.

Il a été démontré que la combinaison d'une greffe épaisse à semi-épaisse à une exposition post-chirurgicale au laser à excimère à 308nm pouvait conduire à une restauration plus rapide et plus durable de la pigmentation.

La photothérapie peut être utilisée après des interventions chirurgicales afin d'accélérer et d'améliorer les résultats esthétiques (51).

E. La chirurgie associée aux corticostéroïdes

Bien que la plupart des traitements combinés aux traitements chirurgicaux concernent la photothérapie, les corticostéroïdes par voie orale et topique ont également été évalués. Dans une étude prospective réalisée sur 50 patients atteints de vitiligo, la combinaison de mini-greffes associées à l'application d'acétonide de fluocinolone à 0,1% a montré la même efficacité que la mini-greffe suivie d'une PUVA thérapie.

Plus récemment, il a été suggéré que de faibles doses de stéroïdes par voie orale pourraient être bénéfiques en plus d'une intervention chirurgicale.

Mais toutes ces données devront être confirmées par des essais cliniques (70).

F. Les antioxydants associés à la photothérapie

Ce traitement est basé sur l'application deux fois par jour d'une crème à base de pseudocatalase et une exposition aux UVB deux fois par semaine. Selon une étude ce traitement a abouti à plus de 90% de repigmentation des mains et du visage. Néanmoins cette étude n'était pas contrôlée et il n'a pas été prouvé que la repigmentation observée résultait de la combinaison de la catalase et de la thérapie UVB (61).

Récemment il a été rapporté que la supplémentation orale en antioxydants augmentait l'efficacité de la photothérapie par les UVB mais cette étude concernait un petit nombre de patients dont seuls 80% ont terminé le traitement.

Même si ces résultats sont encourageants, il faudrait réaliser de nouvelles études sur un panel de patients plus élevé pour confirmer ces résultats (70).

VI. La dépigmentation

La dépigmentation ne doit être envisagée qu'en dernier recours, lorsque le vitiligo est généralisé, que plus de 50% de la surface corporelle est atteinte, que le vitiligo est réfractaire aux autres traitements disponibles et qu'il est défigurant ou très visible (mains, visage). En effet, si les lésions sont très étendues, les traitements repigmentants n'entraîneront qu'une accentuation de l'effet inesthétique, car lorsqu'une repigmentation a lieu, elle est plus ou moins régulière et non confluyente sur les macules dépigmentées. Il est également indispensable que les patients avec un type de peau foncée soient au fait des implications culturelles de cette dépigmentation. Le patient doit être conscient que la dépigmentation est définitive, qu'ils ne bronzeront plus et qu'elle implique une photoprotection importante dans le futur. Elle n'est donc proposée qu'à titre exceptionnel, la motivation du patient doit être très importante (35) (45).

Deux méthodes de blanchiment sont disponibles, la méthode chimique grâce aux dérivés de l'hydroquinone et la méthode physique qui utilise la technique du laser.

A. La méthode chimique

Le monobenzylether d'hydroquinone (MBEH) est le produit utilisé de référence, il est utilisé sous forme de crème à la concentration de 20% (Figure 22).

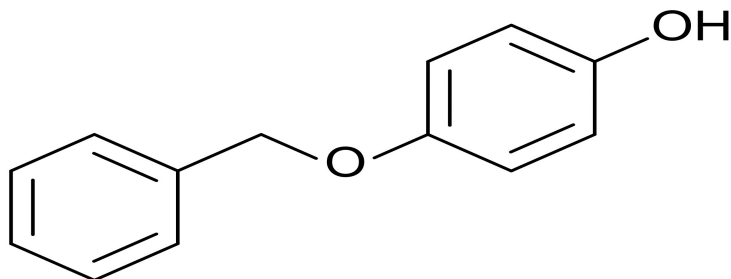


Figure 22 : structure chimique du monobenzylether d'hydroquinone

L'effet dépigmentant du MBEH a été rapporté pour la première fois dans les années 1930, le MBEH était présent dans les gants en caoutchouc en tant que conservateur pour son effet anti-oxydant ; il a été constaté chez les personnes portant ces gants une apparition de tâches dépigmentées au niveau des mains et des avant-bras, zones en contact direct avec les gants. Il est apparu ensuite logique d'utiliser le MBEH pour traiter les hyperpigmentations.

Le MBEH est un dérivé des hydroquinones, il est métabolisé par les cellules et forme l'hydroquinone correspondante. Les hydroquinones appartiennent à la famille des phenols/catechols, elles sont capables de diminuer le contenu épidermique en mélanine par inhibition compétitive de la tyrosinase, par similitude avec la tyrosine elles vont être oxydées sans formation de pigment. Il y aura également diminution du glutathion intracellulaire et production de radicaux libres oxygénés, ce qui affectera la croissance cellulaire. Elles interfèrent également avec l'ARN, la synthèse de l'ADN et oxydent la TRP1 (72). Le mécanisme d'action du MBEH implique ainsi une destruction sélective des mélanocytes par l'action des radicaux libres et l'inhibition compétitive de la tyrosinase (73).

La première application se fait sur une petite surface pour écarter d'éventuelles réactions allergiques ; si après 48h aucune réaction n'est apparue, le traitement peut être initié sur une plus grande surface. L'application se fait uniformément au niveau de la plaque pigmentée deux à trois fois par jour. Il faut en moyenne entre 1 et 4 mois pour obtenir une dépigmentation, néanmoins si aucune dépigmentation n'est obtenue après 4 mois il faudra envisager l'arrêt du traitement. Lorsque le degré de dépigmentation est satisfaisant, la crème devra être appliquée aussi souvent que nécessaire pour maintenir la dépigmentation. Pendant le protocole, le patient devra éviter l'exposition au soleil ou utiliser une protection solaire

efficace qui devra être poursuivie après le traitement (73).

Les effets indésirables éventuels de ce traitement sont ; une irritation modérée et transitoire, une hypersensibilité incluant un érythème ou un eczéma. Le traitement devra être interrompu en cas d'irritation, de sensation de brûlure ou d'une dermatite. Quelques effets indésirables oculaires ainsi qu'une dépigmentation à distance du site d'application ont été rapportés, le mécanisme d'action de cette dépigmentation est encore non élucidé.

Les patients devront être au fait qu'une repigmentation spontanée de leur plaque de vitiligo peut apparaître ce qui les obligera à redémarrer un protocole de dépigmentation (73).

B. La méthode physique

Le laser Q-switched rubis peut également être utilisé seul ou associé au traitement topique. Le faisceau laser émet à une longueur d'onde de 694nm, il est capable de détruire sélectivement les mélanocytes et les structures cellulaires contenant de la mélanine et n'induit pas de lésion des capillaires cutanés donc un risque de formation de cicatrice minime (73).

Une à trois séances sont nécessaires, les fluences utilisées doivent être élevées et une séance d'entretien annuelle est généralement nécessaire pour traiter les repigmentations (74).

Les effets indésirables éventuels de ce traitement sont ; une douleur, des cloques, des saignements et un gonflement, ils sont souvent transitoires. Si le traitement est trop douloureux, les patients pourront appliquer une crème anesthésiante type EMLA® avant la séance.

Dans tous les cas une photoprotection doit être conseillée aux patients durant toute l'année.

VII. Le camouflage

Il est possible de masquer les lésions de vitiligo grâce à du maquillage, on parle alors de camouflage ou de maquillage médical (Figure 23). La maladie en elle-même n'est pas traitée mais cela permet d'améliorer la qualité de vie des patients et le regard qu'ils portent sur eux-mêmes.

Les produits utilisés sont spécialement conçus pour camoufler tout type de lésion inesthétique, ils nécessitent une technique d'application spécifique. Ces techniques de maquillage peuvent être expliquées aux patients lors d'ateliers maquillage proposés par l'Association Française du Vitiligo ou par certains laboratoires pharmaceutiques tel que le laboratoire Avène (Annexe 2). Les produits utilisés sont formulés sans parfum ni conservateur, ne doivent pas être comédogènes et doivent pouvoir s'appliquer sur des peaux lésées et fragiles sans faire courir un risque d'irritation ou de sensibilisation au patient.

Les patients pourront utiliser comme produit de maquillage :

- Des fonds de teint
- Des crayons correcteurs
- Des autobronzants
- Le tatouage

Vitiligo

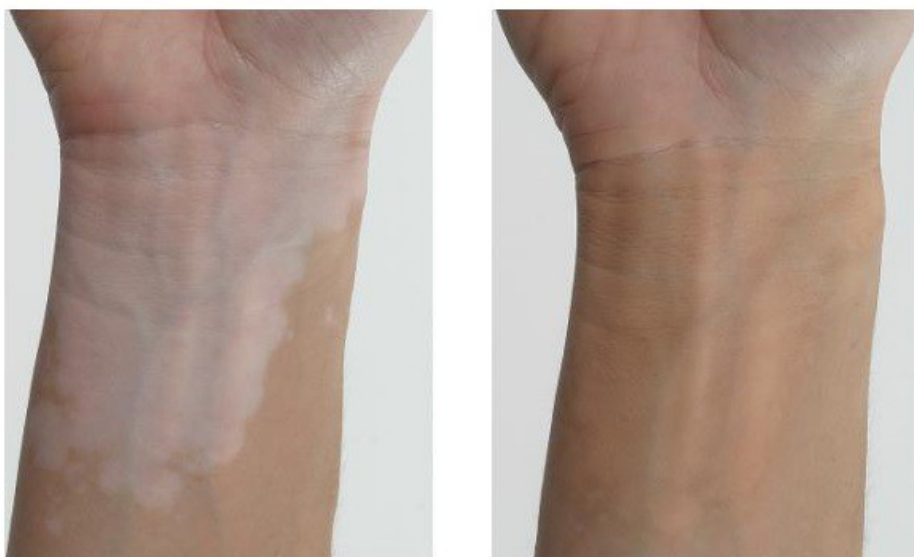

Figure 23 : Une lésion de vitiligo avant et après camouflage

Laboratoire Avène

4ème PARTIE : Le Tacrolimus et le vitiligo

Le tacrolimus est un immunosuppresseur principalement utilisé par voie orale pour la prévention du rejet de greffe, il est commercialisé sous plusieurs dosages et sous plusieurs noms (adoport®, advagrad®, envarsus®, modigraf® et prograf®). Il est également utilisé en dermatologie par voie topique pour le traitement de la dermatite atopique, il est commercialisé par le laboratoire Astellas sous la dénomination protopic® (75).

I. Le tacrolimus par voie topique, indication de l'AMM

A. Indication

Le Tacrolimus monohydraté est commercialisé depuis 2002 sous le nom protopic® par le laboratoire Astellas sous deux présentations, à 0,03% pour les adultes, adolescents et les enfants à partir de 2 ans et à 0,1% pour les adultes et les adolescents ; il s'agit d'un médicament d'exception de liste 1 qui nécessitera une surveillance particulière durant le traitement. Sa prescription est réservée aux dermatologues et aux pédiatres sur une ordonnance d'exception, et doit être conforme à la fiche d'information thérapeutique.

Il est indiqué pour le traitement de la dermatite atopique modérée à sévère de l'adulte et de l'enfant, en cas de réponse inadéquate ou d'intolérance aux traitements conventionnels, les dermocorticoïdes. Il est utilisé en traitement des poussées ainsi qu'en traitement d'entretien pour la prolongation des intervalles sans poussées. Ce traitement d'entretien est initié chez les patients présentant au moins quatre poussées par an et qui ont eu une réponse adéquate à un premier traitement par le protopic® (75) (76).

B. Modalités d'administration

Le traitement doit être initié par un médecin dermatologue possédant une expérience dans le diagnostic et le traitement de la dermatite atopique.

Le traitement ne doit pas être continu mais intermittent, il devra être débuté dès l'apparition des premiers symptômes jusqu'à disparition ou quasi disparition des lésions.

L'application se fait deux fois par jour en couche mince sur toutes les surfaces à traiter,

protopic® peut être appliqué sur toutes les parties du corps à l'exception des muqueuses.

Une amélioration est généralement constatée dès la première semaine de traitement. Dans le cas où aucune amélioration n'est visible au bout de deux semaines, un autre traitement devra être envisagé. Si les symptômes réapparaissent le traitement pourra être redémarré.

Un traitement d'entretien peut également être mis en place afin de prévenir l'apparition de poussées chez les patients qui répondent à un traitement initial ; la pommade devra alors être appliquée deux fois par jour, et ce, deux fois par semaine, avec un délai de 2-3 jours sans application sur les zones habituellement affectées pendant 6 semaines maximum. Au-delà de 12 mois de traitement, le patient devra être revu par son médecin afin de décider de la poursuite ou non de ce traitement d'entretien (75) (76).

C. Mécanisme d'action

Le Tacrolimus ou FK-506 est un macrolide (macrocycle avec 1 lactone), c'est un inhibiteur de la calcineurine (Figure 24). Il est produit par extraction à partir d'une souche de *Streptomyces tsukubaensis*. Son mécanisme d'action s'apparente à celui d'une cyclosporine.

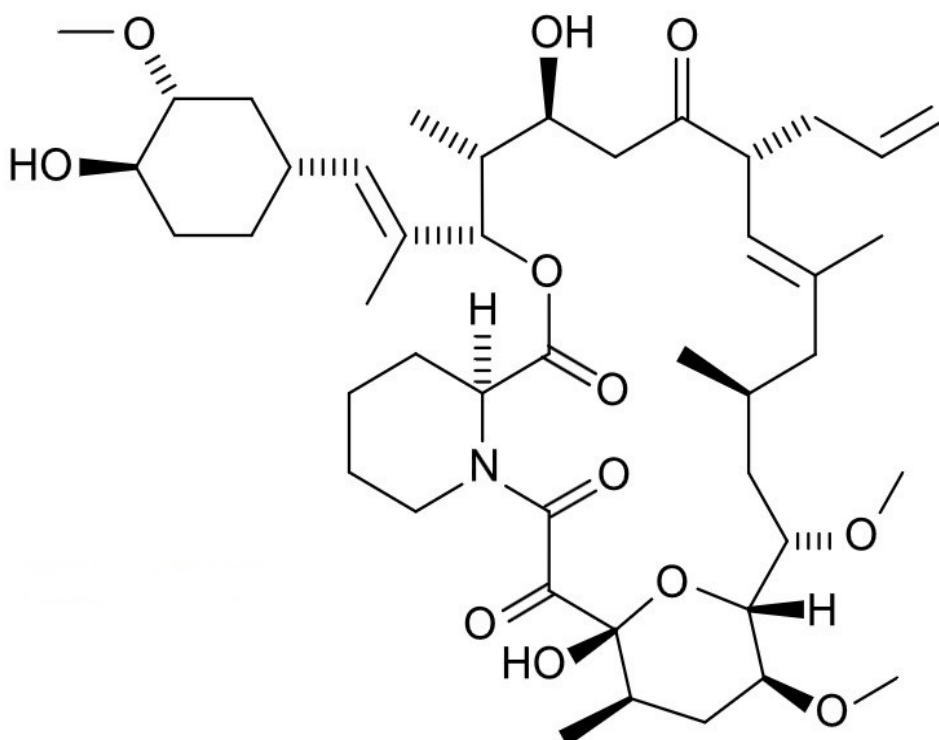


Figure 24 : Structure chimique du tacrolimus

Dans une réaction immunitaire, lorsqu'un antigène présenté par une cellule présentatrice d'antigène se lie à un récepteur des cellules T, celles-ci sont activées. Lors de cette activation, le niveau de Ca^{2+} est augmenté, les ions Ca^{2+} vont se lier à la calmoduline qui va à son tour activer la calcineurine. La calcineurine va agir sur une sous-unité d'un facteur nucléaire préexistant le NF-ATP qu'elle va déphosphoryler (NF-AT). Sous cette forme, le NF-AT va entrer dans le noyau où il va former un complexe avec une sous-unité nucléaire. Ce complexe est capable de se lier à des régions promotrices de nombreux gènes de cytokines et induire la synthèse de cytokines telles que l'IL-2, IL-3, IL-4 et le TNF- α .

L'immunomodulation par le tacrolimus se fait par les voies de transduction du signal et inhibition de la transcription de gènes.

Le tacrolimus est une prodrogue qui pénètre dans la cellule T et inhibe la voie de la calcineurine. Il se fixe sur une immunophiline cytoplasmique spécifique FKBP (« FK Binding Protein »), cette fixation va former un complexe compétitif et inhiber des signaux intracellulaires de transduction calcium dépendants des lymphocytes T par blocage de la calmoduline (Figure 25), ce qui va inhiber l'expression des gènes codants diverses cytokines, par exemple l'IL-2, IL-3, IL-4, IL-5, GM-CSF (« Granulocyte Macrophage Colony Stimulating Factor »), TNF- α et IFN- γ . Le tacrolimus réduit l'expression du récepteur à l'IL-2 ce qui supprime l'activation et la prolifération des lymphocytes T. Il a été établi que le tacrolimus peut également exercer une vaste gamme d'effets immunomodulateurs en se liant à des récepteurs aux stéroïdes et diminuer la libération des médiateurs inflammatoires par les mastocytes cutanés, les basophiles et les éosinophiles (77).

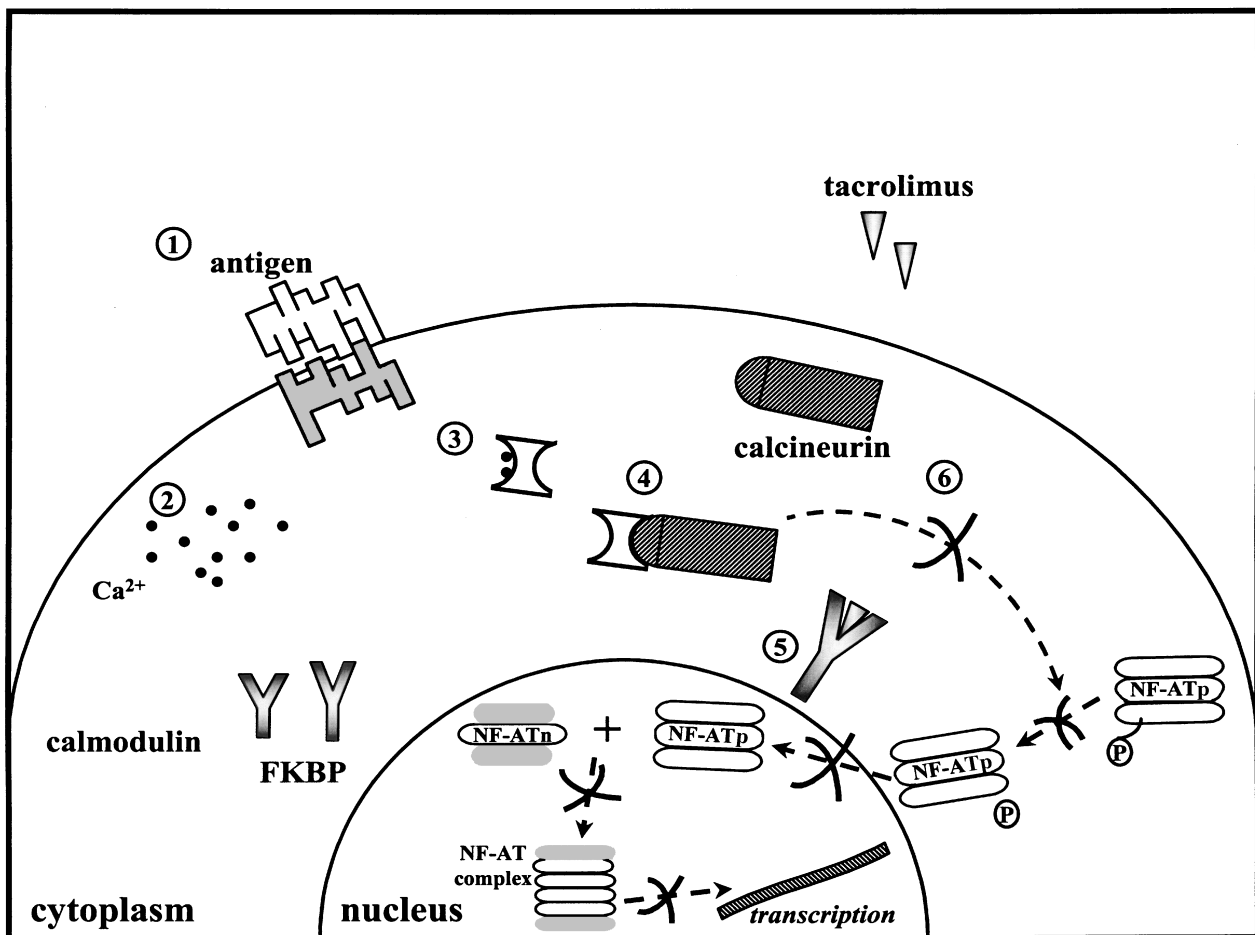


Figure 25 : Mécanisme d'action du tacrolimus d'après Gupta et al.(77)

- (1) Liaison de l'antigène ; (2) Augmentation du taux cellulaire de Ca^{2+} ; (3) liaison du Ca^{2+} à la calmoduline ; (4) la calcineurine est activée ; (5) le tacrolimus se lie à la protéine de lésion FK (FKBP) ; (6) inhibition de la déphosphorylation de la NF-ATp qui ne peut plus entrer dans le noyau, le complexe NF-AT n'est pas formé, la transcription est inhibée

D. Pharmacocinétique

Les données pharmacocinétiques montrent que l'absorption systémique est faible voire nulle (concentration sanguine inférieure à 1 ng/mL) et que l'exposition systémique quand elle a lieu est transitoire. Après son application topique le protopic® est sélectivement distribué dans la peau avec un passage minimum dans la circulation générale. Son métabolisme par la peau est indétectable, son élimination est de 75h chez l'adulte et 65h chez l'enfant lorsque l'application est répétée (75).

E. Effets indésirables

Durant les études cliniques, pour environ 50% des patients traités par le protopic®, ont été observées des irritations cutanées au site d'application. Des sensations de brûlures et du prurit qui régressent généralement dans la semaine suivant le début de traitement, une irritation cutanée de type érythème, des sensations de chaleur, douleur, paresthésie et éruption au site d'application ont été également fréquemment observées. Certains patients ont présenté une rougeur du visage ou une irritation de la peau après la consommation de boissons alcoolisées caractérisant une intolérance à l'alcool. On pourra également observer un risque accru chez les patients traités de folliculite, d'acné et d'infections à herpès virus (Tableau 5).

Après la mise sur le marché, il a été rapporté des cas de tumeurs malignes, incluant des lymphomes cutanés ou d'autres types de lymphomes, et de cancers cutanés (78).

Dans le cadre d'un traitement d'entretien, ont fréquemment été rapportés un impétigo et des infections au site d'application.

Classe de système d'organe	Très fréquent $\geq 1/10$	Fréquent $\geq 1/100, < 1/10$	Peu fréquent $\geq 1/1000, < 1/100$	Inconnu (ne peut être évalué à partir des données disponibles)
Infections et infestations		Infection cutanée locale indépendamment d'une étiologie spécifique comprenant entre autres : Eczéma herpeticum, folliculite, herpès simplex, infection à herpès virus, éruption varicelliforme de Kaposi		
Troubles du métabolisme de nutritifs		Intolérance à l'alcool (rougissement facial ou irritation cutanée après consommation d'une boisson alcoolisée)		
Troubles du système nerveux		Paresthésie et dysesthésie (hyperesthésie, sensation de brûlure)		
Troubles cutanés et des tissus sous-cutanés		Prurit	Acné	Rosacée
Troubles généraux et états du site d'administration	Brûlure au site d'application, prurit au site d'application	Chaleur au site d'application, érythème au site d'application, douleur au site d'application, irritation au site d'application, paresthésie au site d'application, éruption au site d'application		Oedème au site d'application
Investigations				Augmentation du taux sanguin de tacrolimus

Tableau 5 : Effets indésirables du tacrolimus pommade

d'après Haute autorité de santé : Commission de la transparence avis 28 mai 2008 (JO du 15 mai 2003) PROTOPIC 0,03%, pommade PROTOPIC 0,1%, pommade ASTELLAS

F. Précautions d'emploi

Durant toute la durée du traitement, il faudra réduire l'exposition au soleil, éviter l'exposition aux ultraviolets en solarium ainsi qu'aux UVB ou UVA en association avec des psoralènes dans le cadre de PUVA-thérapie. Une protection solaire adéquate devra être conseillée par le médecin ou le pharmacien : utilisation d'écran solaire adapté, réduction du temps d'exposition de la peau au soleil, protection de la peau par des vêtements.

Le protopic® ne doit pas être appliqué sur des lésions potentiellement malignes ou précancéreuses. Son utilisation n'est pas recommandée chez des patients atteints d'anomalie de la barrière cutanée en raison du risque d'absorption systémique du tacrolimus. Il convient également d'être prudent chez les patients appliquant le protopic® sur une surface cutanée étendue et sur une longue période. Après des années de traitement, le risque éventuel d'infections ou de cancers cutanés liés à l'immunosuppression locale induite par le tacrolimus n'est pas connu.

Le protopic® ne doit pas être utilisé chez les patients présentant un déficit immunitaire congénital ou acquis, ainsi que chez les patients suivant un traitement qui induit une immunosuppression.

L'effet sur un système immunitaire en développement de l'enfant notamment en dessous de 2 ans n'a pas été établi.

Tout signe clinique d'infection au niveau des zones à traiter nécessite un traitement préalable avant l'application du protopic®. En présence de folliculite, d'infections à l'herpès virus, le rapport bénéfice risque doit être évalué.

Un délai de 2 h entre l'application d'une préparation émollissante et du protopic® sur la même zone doit être respecté. En effet, l'usage concomitant d'autres produits topiques n'a pas été évalué.

Il conviendra d'éviter tout contact avec les yeux et les muqueuses. En cas de contact, essuyer et rincer soigneusement à l'eau. L'utilisation du protopic® sous pansements occlusifs n'est pas recommandée. En dehors du cas où les mains sont la zone à traiter, bien se laver les mains après chaque application. Le protopic® devra être utilisé avec précaution chez le patient insuffisant hépatique (75) (76).

G. Interactions médicamenteuses, contre-indications

Aucune étude n'a été réalisée en ce qui concerne les interactions du tacrolimus avec d'autres médicaments.

Le tacrolimus pommade n'étant pas métabolisé par la peau, il n'y a pas de risque d'interaction qui pourrait affecter le métabolisme du tacrolimus.

Le Protopic® ne devra pas être utilisé chez la femme enceinte à moins d'une nécessité absolue. Même si l'absorption systémique du tacrolimus est limitée après application de la pommade (<1.0 ng/mL), l'allaitement est déconseillé pendant le traitement car, lors de l'administration systémique, il a été montré que le tacrolimus est excrété dans le lait maternel.

L'application de Protopic® sera contre-indiquée en cas d'hypersensibilité au tacrolimus ou à l'un de ses excipients, mais également en cas d'hypersensibilité aux macrolides en général (75).

II. Utilisation du tacrolimus dans le traitement du Vitiligo

Les traitements utilisés en première intention au cours du vitiligo sont les dermocorticoïdes locaux mais ils ne sont pas entièrement satisfaisants voire décevants. C'est pourquoi toujours à la recherche de nouvelles avancées thérapeutiques le protopic® a récemment été ajouté à l'arsenal thérapeutique contre ce trouble pigmentaire. Il est utilisé au même titre que les dermocorticoïdes en tant que traitement de première intention. Le protopic® est utilisé comme alternative aux dermocorticoïdes, il présente moins d'effets indésirables tels que l'atrophie cutanée, les dermatites du visage et peut être utilisé sur de plus longues périodes. De plus il est utilisé de manière préférentielle pour traiter des zones cutanées sensibles comme le visage, les paupières, le cou, les plis et au niveau génital. Le mécanisme d'action du protopic® dans le cadre du vitiligo fait toujours débat.

Malgré des résultats encourageants, il ne possède toujours pas d'autorisation de mise sur le marché pour le traitement du vitiligo (79) (80).

A. Mécanisme d'action dans le traitement du Vitiligo

On considère le protopic® comme une option thérapeutique pour la gestion du vitiligo car il a été établi qu'il agit par inhibition de la calcineurine, ce qui va affecter l'activation et la maturation des lymphocytes T et par conséquent inhiber la production de cytokines (IL-2, TNF- α et IFN- γ). Ce qui a conduit à la spéculation que le tacrolimus pourrait interférer avec le mécanisme auto-immun/inflammatoire de perte des mélanocytes au niveau des lésions de vitiligo.

Certains auteurs ont également suspectés que le tacrolimus inhibait la production de TNF- α , facteur particulièrement important au cours du vitiligo. En effet le TNF- α peut inhiber la prolifération des mélanocytes et le processus de mélanogénèse, induire l'expression des ICAM-1 grâce auxquelles les lymphocytes T vont conduire à la disparition des mélanocytes.

Néanmoins, chez certains patients on note l'absence de l'infiltrat lymphocytaire au niveau de la peau péri-lésionnelle ; un autre mécanisme pourrait ainsi intervenir dans la repigmentation. Il a été montré récemment qu'une interaction directe entre le tacrolimus et les kératinocytes créait un milieu favorable à la croissance mélanocytaire ainsi qu'à leur migration en créant un microenvironnement propice pour le repeuplement des mélanocytes dans la peau vitiligineuse (79) (81) (70).

B. Utilisation du Tacrolimus seul

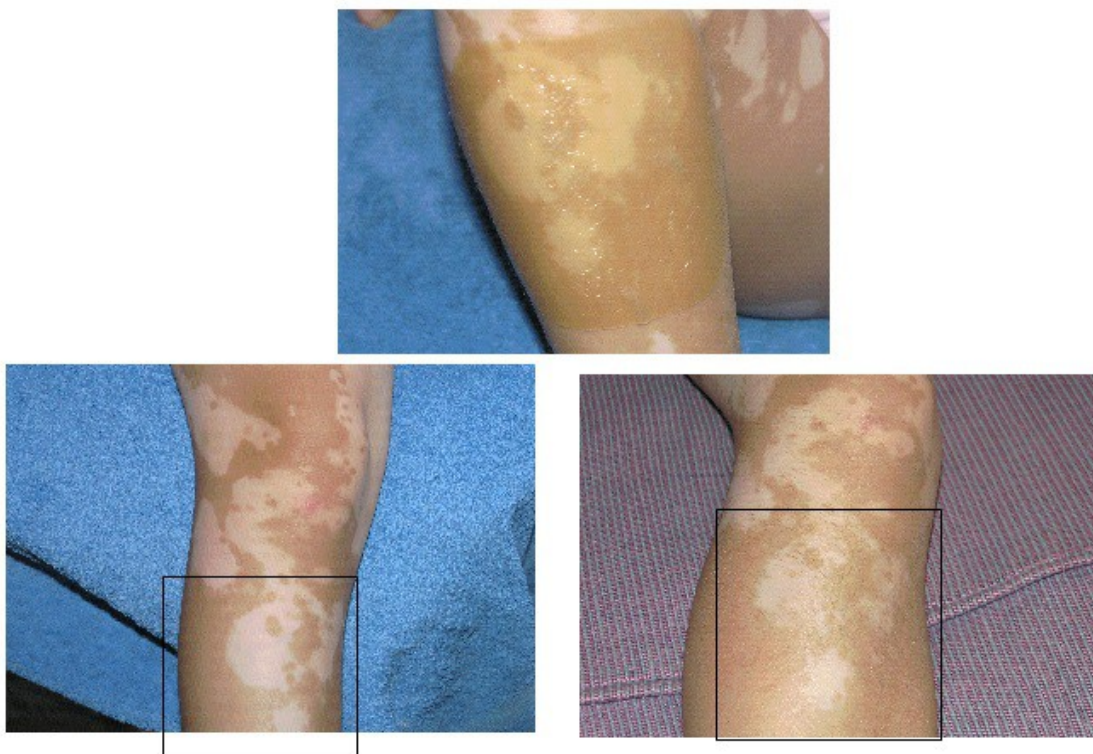i. Modalité d'administration

L'utilisation du protopic® seul a été étudiée chez des patients atteints de vitiligo, enfants et adultes. Le dosage utilisé est généralement à 0,1% même si certains auteurs ont rapporté des résultats positifs avec le protopic® 0,03% notamment chez les enfants. Il est surtout utilisé pour les patients présentant un vitiligo non segmentaire progressif (78) (82) (83).

Les données sur le schéma d'application le plus efficace du protopic® ne sont pas encore connues précisément. Les études disponibles proposent une application entre une et deux fois par jour, la durée du traitement indiquée par ces études se situe entre 10 semaines et 18 mois. La comparaison entre les fréquences d'application deux fois par jour et une fois par jour du protopic® 0,1% a été effectuée dans le cadre d'une étude, celle-ci a montré une

supériorité de la fréquence deux applications par jour (84). Une autre revue rétrospective sur 57 cas pédiatriques a également révélé une proportion de répondeur plus importante avec un schéma d'application de deux fois par jour plutôt qu'une fois par jour (78). De plus, les résultats à long terme sur l'évolution de la maladie après une interruption du traitement sont soit manquants soit incomplets (80).

Généralement il est recommandé de faire une application deux fois par jour pendant 6 mois pour démarrer (35). Le protopic® peut également être appliqué sous pansement occlusif (Figure 26) (77). Une amélioration plus importante a été observée au cours de l'été par rapport à l'hiver, probablement liée à l'exposition plus importante au soleil activant la mélanogenèse (86).



Traitement par le Protopic 0,03% sous occlusion durant 7 semaines

Figure 26 : Illustration du traitement par protopic® 0,03% sous occlusion durant 7 semaines

A gauche : avant traitement A droite : après traitement

D'après Hartmann A et Al (87)

Le risque de rechute après un traitement satisfaisant étant de 40% dans la première année, une étude de Cavalié *et al* a étudié le protopic® en monothérapie en tant que traitement d'entretien sur des lésions préalablement repigmentées. En effet, pour la dermatite atopique sont utilisés en continu des corticostéroïdes par voie topiques ou du protopic® afin de prévenir l'apparition de nouvelles éruptions. L'hypothèse, qu'une application deux fois par semaine de protopic® 0,1% pourrait être efficace pour maintenir la repigmentation et pour éviter les rechutes, a été posée et étudiée. 35 patients ont été inclus dans cette étude, après randomisation ils ont été inclus dans 2 groupes, 16 dans le groupe placebo, 19 dans le groupe protopic®, cette étude s'est déroulée sur 24 semaines de traitement. Les résultats ont montré respectivement dans le groupe placebo et protopic®, une dépigmentation pour 48,2% des patients contre 10,4%, aucun changement pour 40,7% des patients contre 58,6% et une repigmentation chez 11,1% des patients contre 31%. Cette étude montre que l'application deux fois par semaine du protopic® 0,1% est efficace pour la prévention de la dépigmentation de lésions qui ont été précédemment repigmentées. D'autres études devront être conduites afin de déterminer la thérapie optimale, le calendrier d'application et la durée des traitements d'entretien (88).

ii. Effets indésirables

Les effets indésirables locaux sont moindres par rapport à ceux des dermocorticoïdes, c'est pourquoi le protopic® est parfois préféré.

Les plus communs arrivent dans les premiers jours du traitement : ce sont des réactions locales au site d'application tels que des sensations de brûlure, un prurit et un érythème. Cependant ces effets secondaires sont moindres sur les patients atteints de vitiligo par rapport aux patients atteints de dermatite atopique ; en effet les patients vitiligineux ont un épiderme intact alors que celui des patients atteints de dermatite atopique est lésé. Le traitement par le protopic® n'a pas été associé à une augmentation significative des infections de peau ou d'infection systémique (80).

Une hyperpigmentation de la région infra-orbitaire a été rapportée, celle-ci pourrait être liée à une exposition aux UV solaires. Cette hyperpigmentation est temporaire avec réapparition de la dépigmentation le mois suivant l'arrêt de l'application du protopic®.[84] Des effets secondaires moins fréquents au niveau du visage ont été rapportés il s'agit d'acné et d'éruptions cutanées rosacéiformes (80).

C. Utilisation du tacrolimus associé à une photothérapie

Le protopic® a montré des résultats intéressants pour le traitement du vitiligo mais les meilleurs résultats ont été obtenus au niveau des zones exposées au soleil, particulièrement le visage. Le traitement par monothérapie avec le protopic® sur les zones non exposées a mené à des résultats décevants. C'est pourquoi il a été introduit le traitement combiné protopic® et photothérapie (80).

Deux études ont eu pour but de déterminer si la combinaison du laser excimer et du protopic® pouvait être synergique. Elles ont comparé l'efficacité du laser combiné avec le protopic® d'une part et le laser associé à un placebo, à raison de trois séances par semaine jusqu'à un total de 24 séances combinées à l'application deux fois par jour du protopic® ou du placebo. Les résultats de ces deux études ont été similaires et ont confirmé l'augmentation de la réponse lorsqu'il y avait un traitement combiné photothérapie et protopic® (89) (90). La tolérance des patients était bonne et les effets secondaires se sont limités à un erythème ou des lésions bulbeuses.

Dans une autre étude la NB-UVB a été associée au protopic® sur 110 patients atteints de vitiligo ; les auteurs de l'étude ont observé plus de 50% de repigmentation sur 42% des lésions après 16 semaines de traitement. Le taux de repigmentation semble étroitement lié à la localisation des taches : une importante amélioration a été obtenue sur les lésions du visage (83%) suivi des membres (68%) et du tronc (53,5%) comparée aux lésions sur les extrémités ou les organes génitaux où les résultats ont été plus décevants (91). Le traitement par photothérapie UVB à spectre étroit 311nm, ainsi que d'autres traitements administrés seuls ou en association avec le protopic® 0,1% deux fois par jour, ont été essayés. Les auteurs ont conclu que les associations thérapeutiques sont considérablement plus efficaces que les traitements en monothérapie : 61% des patients traités par le protopic® seul ont obtenu une repigmentation supérieure à 75% contre 77% des patients avec le traitement combiné, les patients étaient traités sur 6 mois (92).

Cependant un risque accru de cancer de la peau dû à la combinaison de deux traitements immunosuppresseurs devrait être prise en compte. Mais ce risque est à vérifier, car comme l'immunosuppresseur est administré par voie cutanée et que l'absorption systémique est faible, une surveillance des patients traités devrait être mise en place (93) (70).

D. Etudes cliniques

D'une manière générale, la réponse au traitement a semblé plus importante au niveau des zones exposées au soleil (visage, cou) que sur les zones non exposées (tronc, extrémités).

i. Monothérapie par le tacrolimus pommade

Le premier essai clinique de l'efficacité du protopic® a été effectué par Sardana *et al.* sur 6 patients atteints de vitiligo généralisé, 5 des 6 patients ont atteint plus de 50% de repigmentation sur les zones traitées en utilisant le protopic® pendant 1 à 5 mois (94).

Dans l'étude réalisée par Baldo *et al.* sur 60 patients l'efficacité et l'innocuité du protopic® ont été étudiés (95). Sur ces 60 patients il y avait 39 femmes et 21 hommes âgés entre 6 et 67 ans, leur vitiligo bilatéral était stable et persistant depuis 5 ans. Ils ont été séparés en 4 groupes I, II, III, IV, respectivement les groupes « visage » (28 patients), « tronc » (11 patients), « main » (12 patients) et « jambe et bras » (9 patients). Il a été décidé de les traiter uniquement sur le côté droit du corps en utilisant les lésions de gauche comme point de contrôle. Les lésions choisies ont été traitées par du protopic® à 0,1% deux fois par jour durant 9 mois, des contrôles ont été effectués à 3, 6 et 9 mois. Une bonne réponse au traitement était considérée lorsque la repigmentation atteignait entre 51 et 75%. Une repigmentation partielle a été observée chez 46 des 60 patients, 23 ont obtenu une bonne repigmentation, 23 une excellente repigmentation, 12 n'ont obtenu aucune repigmentation et 2 ont arrêté le traitement. Le protopic® pommade peut être considéré comme une alternative efficace et sûre pour le traitement du vitiligo, en particulier chez les patients qui n'ont pas répondu aux traitements par les corticostéroïdes ou par la photothérapie (95).

D'autres études ont été publiées et sont résumées dans le tableau 7.

Type d'étude	Nombre de patient et durée de l'étude	Traitement	Resultat
Sardana <i>et al.</i> Etude pilote (94)	6 patients sur 4 à 6 mois	Tacrolimus à 0,1%	Repigmentation chez 5/6 patients. Plus de 25% de repigmentation chez 3/6 patients au niveau de zone recouverte
Almeida <i>et al.</i> Etude pilote (96)	12 patients sur 8 mois	Tacrolimus à 0,1% deux fois par jour	Bonne à excellente repigmentation chez 50% des patients
Kanwar <i>et al.</i> Etude pilote (82)	25 enfants sur 12 semaines	Tacrolimus à 0,3% deux fois par jours	Repigmentation complète chez 57,9% des patients, les résultats étaient meilleurs au niveau du visage et de l'oreille
Silverberg <i>et al.</i> Etude retrospective (78)	57 enfants sur 3 mois	Tacrolimus à 0,03 ou 0,1% une à deux fois par jour	Au moins une repigmentation partielle chez 84% des patients, meilleurs résultats au niveau du visage et du cou
Grimes <i>et al.</i> Etude prospective ouverte (97)	23 patients sur 24 semaines	Tacrolimus à 0,1% deux fois par jour	Résultats variés chez 89% des patients meilleurs résultats au niveau de la tête et du cou
Lepe <i>et al.</i> Etude comparative en double aveugle randomisée (98)	20 enfants sur 2 mois	Tacrolimus à 0,1% comparé au propionate de clobétasol 0,05%	Le tacrolimus est au moins aussi efficace que le propionate de clobetasol
Travis <i>et al.</i> Etude de cas (99)	3 patients sur 2 à 4 mois	Tacrolimus à 0,1% deux fois par jour	Repigmentation complète chez 100% des patients
Tanghetti <i>et al.</i> Etude pilote (86)	15 patients sur 1 mois et demi à 9 mois et demi	Tacrolimus à 0,1% deux fois par jour et exposition solaire pour certains patients	Au moins une repigmentation partielle chez 87% des patients au niveau de différentes zones du corps
Grimes <i>et al.</i> Etude pilote (100)	6 patients sur 1 à 5 mois	Tacrolimus à 0,03 ou 0,1% deux fois par jour	Repigmentation modérée à excellente chez 83% des patients
Smith <i>et al.</i> Etude de cas (101)	1 patient sur 18 mois	Tacrolimus à 0,1% deux fois par jour	90% de repigmentation au niveau du visage et du cuir chevelu

Tableau 6 : Compte rendu d'étude clinique sur le traitement du vitiligo par du tacrolimus. pommade d'après Mauro Picardo, Alain Taïeb. (80)

L'étude de Ho *et al.* s'est proposée de comparer l'efficacité et l'innocuité du protopic® et du propionate de clobetasol (dermoval®) et comparé à un placebo, chez les enfants. Dans cette étude prospective, les enfants âgés de 2 à 16 ans ont été dans un premier temps séparés de manière aléatoire en deux groupes « facial » (n=55) et « non facial » (n=45) puis randomisés en trois groupes chacun des groupes devaient appliquer leur pommade deux fois par jour : un groupe étant traité par le propionate de clobetasol 0,05% de manière intermittente (n=30), un groupe par le protopic® 0,1% deux applications par jour (n=31) et un groupe placebo « traité » par de la vaseline deux fois par jour (n=29) pendant 6 mois. Le succès de la repigmentation a été considéré dans cette étude comme une amélioration de plus de 50%, il a été évalué en comparant des photos prises au départ, à 2, 4 puis 6 mois. Dans le groupe « facial », 58% des patients traités par le propionate de clobetasol ont répondu, 58% de répondeur également dans le groupe protopic®. Dans le groupe « non facial » 39% des patients traités par le propionate de clobetasol ont été considérés répondeur au traitement contre 23% dans le groupe protopic® (Figure 27). Une repigmentation spontanée a été observée chez 2,4% des patients. Aucun effet indésirable significatif n'a été noté dans les différents groupes. Les deux pommades présentent des effets similaires pour le vitiligo pédiatrique qu'il s'agisse d'un vitiligo facial ou non facial, néanmoins les lésions faciales répondent plus rapidement que les lésions non faciales (102).

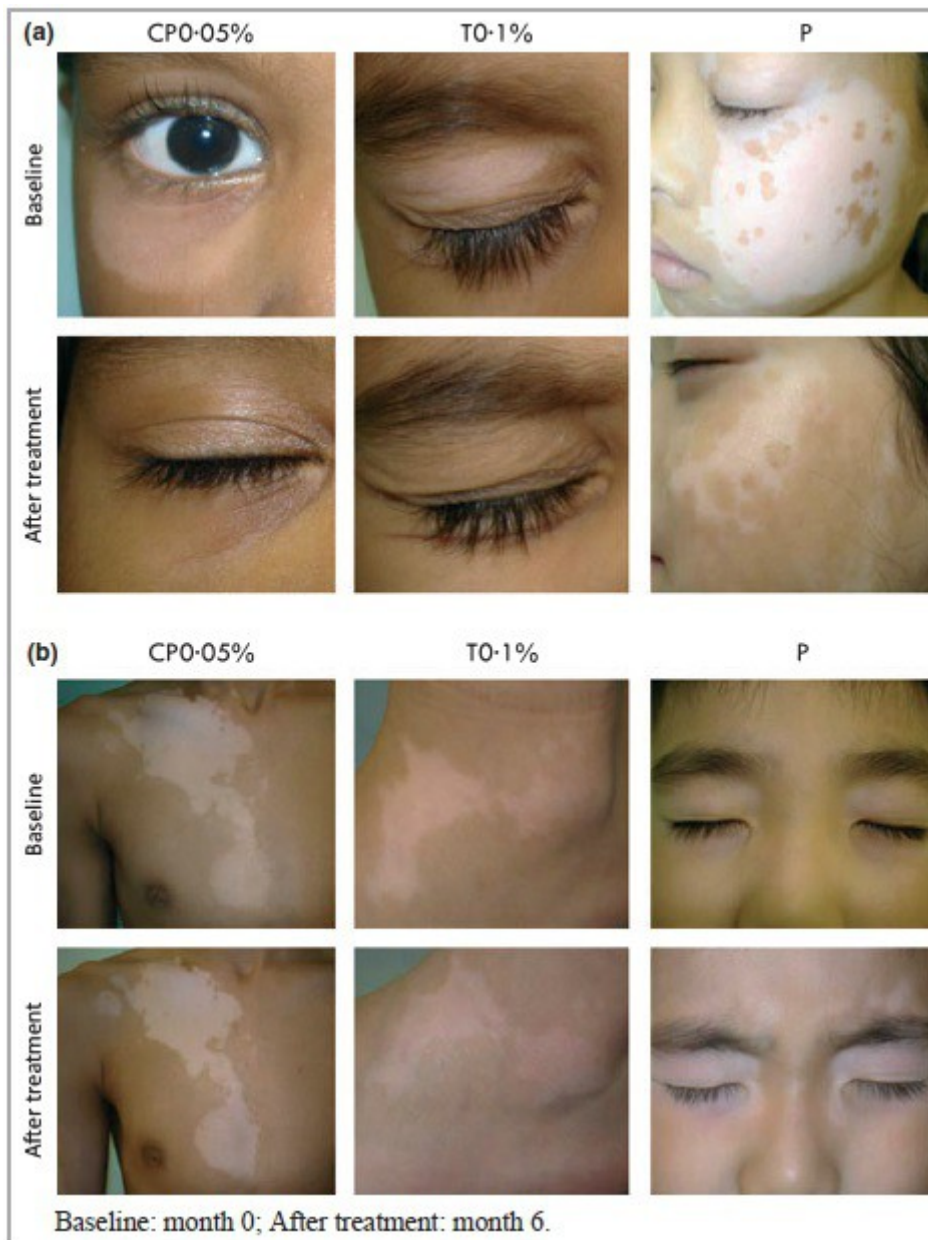


Figure 27 : étude en double aveugle randomisée, contrôlée par placebo du protopic® 0,1% vs dermoval® 0,05% dans le cadre du vitiligo de l'enfant

d'après Ho et al. Br J Dermatol. Sept 2011(102)

(a) Illustration du succès du traitement dans les trois groupe (b) Illustration de l'échec du traitement dans les trois groupes avec aggravation de celui-ci. CP : propionate de clobetasol 0,05%, T : tacrolimus 0,1%, P : placebo

ii. Association tacrolimus pommade et photothérapie

L'étude clinique de Fai *et al.* a étudié l'efficacité et la tolérance du traitement par le protopic® combiné à une photothérapie par NB-UVB, cette étude a été réalisée sur 110 patients présentant un vitiligo non segmentaire chronique et récalcitrants aux traitements conventionnels. Sur ces 110 patients dont l'âge moyen était de 42 ans, 403 lésions ont été analysées. Le traitement consistait en l'application une fois par jour, le soir, de protopic® 0,03% sur les lésions du visage et 0,1% sur les lésions du corps. Cette application était concomitante à une photothérapie NB-UVB deux fois par semaine pendant 16 semaines. La dose initiale d'UV était de 0,40 J/cm² augmentée graduellement de 0,10 J/cm² en fonction de la tolérance du patient sans jamais excéder 0,91 J/cm². Ils ont considéré que les lésions qui répondaient à ce traitement étaient celles dont la repigmentation atteignait plus de 50% par rapport aux photos prises en début de traitement. Durant les 16 semaines de traitement, une repigmentation a été constatée sur plus de 70% des lésions étudiées, une réponse clinique a été observée sur 42% des lésions (repigmentation >50%). La qualité de repigmentation était dépendante de l'emplacement de la lésion, l'amélioration était meilleure pour les lésions du visage (73%), suivie des membres (68%) et enfin le tronc (53,5%). Le résultat était décevant au niveau des extrémités et des parties génitales. Cette étude suggère que l'association du protopic® à une photothérapie NB-UVB peut représenter une alternative thérapeutique lorsque les lésions sont réfractaires et situées au niveau du visage, du tronc et des membres (103).

D'autres études ont été réalisées au sujet de la combinaison protopic® et NB-UVB, leurs résultats sont résumés dans le tableau 8.

Type d'étude	Nombre de patients et durée de l'étude	Traitement	Résultat
Fai <i>et al.</i> Étude prospective ouverte (103)	110 patients sur 16 semaines	Tacrolimus pommade à 0,03 ou 0,1% une fois par jour + UVB	Repigmentation à plus de 50% de 42% des lésions, meilleurs résultats au niveau du visage (83%)
Mehrabi <i>et al.</i> Étude randomisée en double aveugle vs placebo (104)	8 patients sur 12 semaines	Tacrolimus pommade à 0,1% + UVB vs placebo + UVB	Pas de différence statistique au niveau du visage
Ostoyari <i>et al.</i> Étude prospective comparative (non aveugle) (105)	9 patients sur 12 semaines	Tacrolimus pommade à 0,1% deux fois par jour + UVB vs monothérapie tacrolimus 0,1%	Pas de repigmentation avec le tacrolimus en monothérapie au niveau des zones couvertes
Passeron <i>et al.</i> Étude comparative prospective randomisée intra-individuelle (90)	14 patients sur 12 semaines	Tacrolimus pommade à 0,1% deux fois par jour + laser excimer vs laser excimer	La thérapie combinée a des résultats supérieurs à la monothérapie par le laser au niveau des zones UV-résistantes
Kawalek <i>et al.</i> Étude prospective en double aveugle vs placebo (89)	8 patients sur 10 semaines	Tacrolimus pommade 0,1% deux fois par jour + laser excimer vs placebo + laser excimer	Le degré de repigmentation est significativement supérieur avec la thérapie combinée au niveau des coudes et des genoux
Castanedo-Cazares <i>et al.</i> Étude de cas (91)	1 patient sur 4 mois	Tacrolimus pommade 0,1% deux fois par jour + UVB	95% de repigmentation au niveau du visage

Tableau 7 : Compte rendu d'étude clinique sur le traitement du vitiligo par les inhibiteurs de la calcineurine associés aux UVB

d'après Mauro Picardo, Alain Taïeb. *Vitiligo* (80)

Néanmoins toutes ces études se sont déroulées soit sur de petites périodes (entre 2 et 4 mois), soit sur un petit nombre de patients, d'autres études pourraient compléter ces résultats afin de déterminer l'efficacité de ces traitements à long terme.

E. Triple association tacrolimus pommade, corticostéroïdes oraux et photothérapie :

Récemment, deux études ont étudié l'efficacité d'un traitement utilisant la triple association corticostéroïdes systémiques, laser excimer et protopic® chez des patients présentant un vitiligo localisé récent.

La photothérapie induit une repigmentation principalement périfolliculaire tandis que les agents topiques induisent une repigmentation diffuse, c'est pourquoi on peut considérer qu'ils agissent de manière synergique. Quant à la corticothérapie par voie orale elle est utilisée car il a été suggéré qu'elle permettait de limiter la progression de la maladie sans apparition d'effets indésirables notables.

Dans le cadre de la première étude de Jang *et al.*, 5 patients présentaient un vitiligo segmentaire, les 9 autres un vitiligo focal. Ces 14 patients étaient traités par de faibles doses de prednisolone orale (Solupred®) 0,3 mg/Kg/jour pendant 4 à 8 semaines, du protopic® à 0,1% deux fois par jour et des séances de laser excimer deux fois par semaine pendant 12 semaines avec une dose de départ de 100 à 200 mJ/cm² augmentant de 50 mJ/cm². Une repigmentation initiale a été observée chez la plupart des patients (85,7%) dans les 2 semaines après l'initiation du traitement, celle-ci a été confirmée par l'examen des zones traitées sous lampe de Wood. Le traitement a été arrêté chez les patients montrant une repigmentation complète avant les 12 semaines de traitement prévu. Parmi les 14 patients présents dans cette étude, la repigmentation a été considérée comme complète chez 5 patients (35,7%), excellente chez 4 patients (28,6%), bonne chez 1 patient (7,1%), modérée chez 2 patients (14,3%) et faible chez 2 patients (14,3%). Tous les patients ont ensuite été suivis durant 7 mois afin d'évaluer la stabilité de la repigmentation ; à la fin de l'étude la pigmentation est restée stable chez 13 patients, le dernier patient qui présentait une thyroïdite d'Hashimoto a quant à lui montré une dépigmentation sur des zones qui avaient préalablement repigmentées (106).

Dans une autre étude réalisée par Bae *et al.* chez 159 patients présentant un vitiligo segmentaire récent, 50,3% de ces patients ont atteint un taux de repigmentation de 75% ou plus ; 36,5% des patients présentaient une repigmentation presque complète (entre 75 et 99%) et 13,8% une repigmentation complète sur une durée médiane de traitement de 12,1 mois (Figure 28). Pour ce traitement, une histoire de la maladie supérieure à 12 mois, la présence de décoloration des cheveux et l'atteinte de plusieurs segments représentent des facteurs de mauvais pronostic pour les patients. Le traitement doit donc être initié le plus rapidement possible dans le cas du vitiligo segmentaire (107).

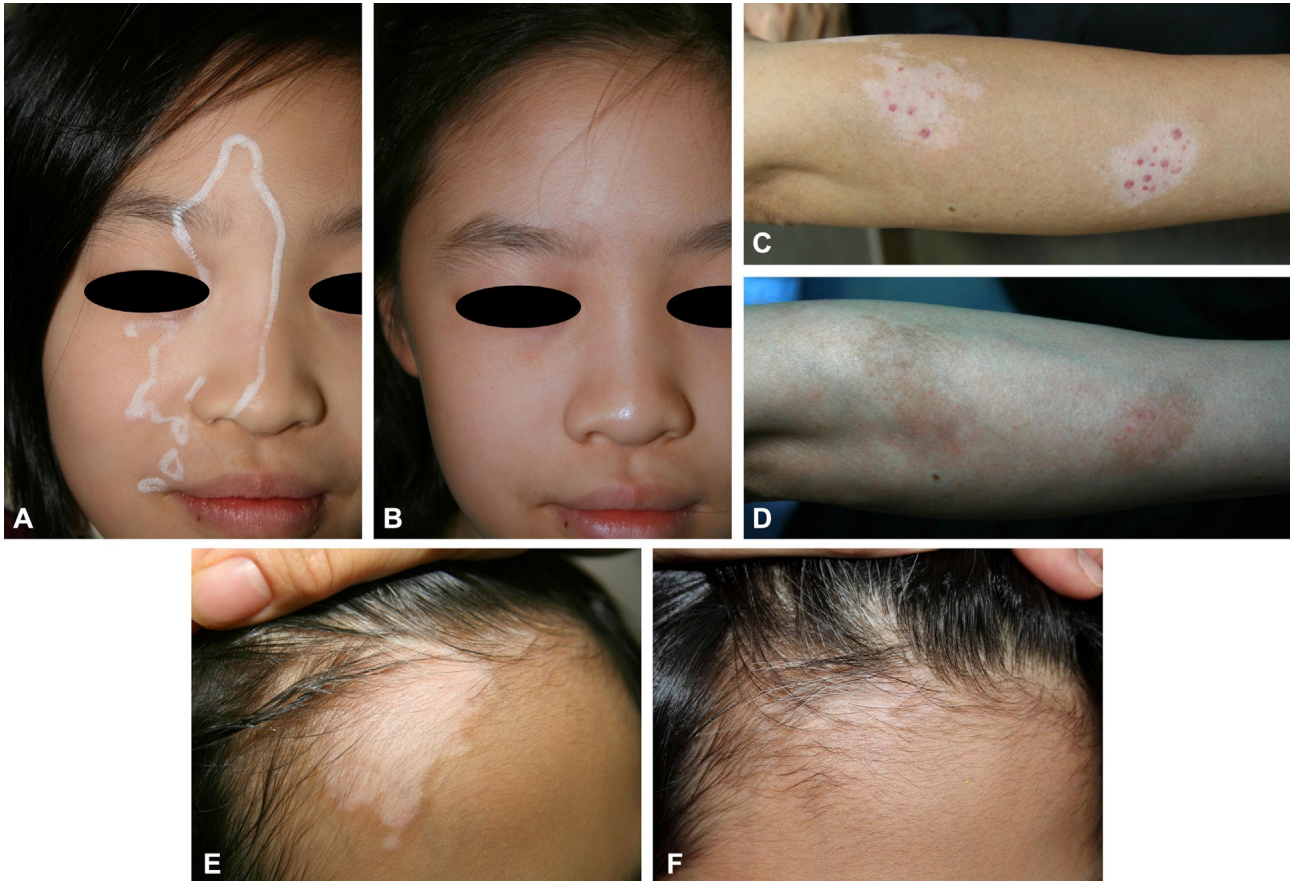

Figure 28 : Photographie de patients présentant un vitiligo segmentaire avant et après traitement :

A et B patiente de 9 ans dont la repigmentation a été complète après 5,1 mois de traitement par trithérapie protopic®, laser excimer et corticothérapie orale. *C et D* patient de 55 ans dont la repigmentation a été complète après 28 mois de trithérapie. *E et F* les lésions comprenant des cheveux blancs sont restées dépigmentées malgré le traitement alors que les autres lésions ont repigmenté. *D* 'après Bae et al.(107)

CONCLUSION

Même si le vitiligo est une maladie de mieux en mieux caractérisée sur le plan clinique et physiopathologique, de nombreuses zones d'ombre persistent : on peut noter l'absence de consensus pour ce qui est de sa définition, sa classification ainsi que des incertitudes quant à sa physiopathologie. En effet, celle-ci ne repose que sur des hypothèses : sommes-nous face à une maladie génétique, auto-immune ou encore multifactorielle? Mais la littérature scientifique penche de plus en plus vers une maladie multifactorielle.

Ces incertitudes conduisent à une prise en charge imparfaite, en effet aucun traitement n'est entièrement satisfaisant. De plus, ils nécessitent un engagement et une observance du patient, qui sont difficiles aux vues des résultats souvent décevants. Certains patients sont donc réticents à débiter une thérapie, d'autres sont néanmoins prêts à tout essayer pour trouver le traitement qui marche.

Néanmoins, même si on peut considérer cette maladie comme non grave car non mortelle, il est important de prendre en charge les patients atteints. En effet, la dépigmentation peut être source d'une détresse psychologique sévère et entraîner une qualité de vie diminuée.

On peut considérer les nouveaux traitements par les inhibiteurs de la calcineurine comme une innovation thérapeutique dans la mesure où ils peuvent se substituer aux corticostéroïdes en limitant les effets secondaires. Les résultats encourageant laissent penser qu'une future autorisation de mise sur le marché pourrait être accordée, pour le vitiligo, par les autorités compétentes.

Les recherches doivent continuer tant en matière de physiopathologie que de traitement afin de trouver une thérapeutique qui soit réellement efficace et sûre pour les patients. En attendant, le rôle du pharmacien d'officine est de conseiller les patients sur les bonnes pratiques afin de prévenir le phénomène de Koebner, l'orienter vers des spécialistes et les associations de patients et bien sûr de se tenir informé des progrès de la recherche.

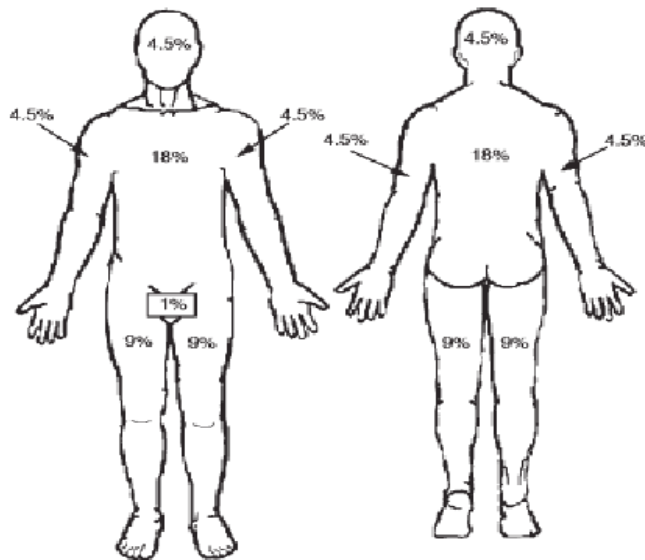
ANNEXES

ANNEXE 1 : échelle VETF et VASI

VETF (Vitiligo European Task Force):

The patient's palm including digits averages 1% of BSA (body surface area).

First draw the patches and mark the evaluated patches (largest patch in each area) on figure; if any, indicate halo nevi. Then fill in the % area column in the VETF table.



Now fill in the VETF table. When the table is unclear, please read the instructions.

Area	% area (hand units)	Staging * (0-4)	Spreading * (-1+1)
Head and neck (0-9%)			
Trunk (0-36%)			
Arms (0-18%)			
Legs (0-36%)			
Hands and feet			
Totals	0-100%	0-20	-5+5
* largest patch in each area			

General recommendations

Hands and feet are included in evaluation of extent in arms and legs, but evaluated separately and globally for staging and spreading (i.e. ands and feet must be staged seperately/globally as one area). Staging and Spreading can be assessed simulataneously using a Wood's lamp. Use largest patch in each territory.

Recommendations to assess extent:

The patient's palm including digits averages 1% of BSA (body surgace area). Please dwaw the patches and mark the evaluated patches on figure; if any, indicate halo nevi. If child under 5, head and neck totals 18% (9% front and back); legs 13,5% each (6,75 front and back); no change in other parts.

Recommendation to assess stage using Wood's lamp (with magnifying

Stage 0: normal pigmentation (no depigmentation in area graded)

Stage 1: incomplete pigmentation (incl. spottly depigmentation, trichome and homogeneous pigmentation. A few white hairs at this stage do not change stage grading

Stage 2: complete depigmentation; a few white hairs at this stage do not change stage grading

Stage 3: partial hair whitening <30%;

Stage 4: complete hair whitening

Recommendation to assess spreading

First, look at patch limits using natural light. Second compare with Wood's lamp limits. In case of indistinctness between stage 1 and -1 the patient may be asked about alteration in the lesions.

Score: 0 means similar limits

Score: 1 means progressive vitiligo (ongoing subclinical depigmentation)

Score: -1 means regressive vitiligo (ongoing subclinical repigmentation)

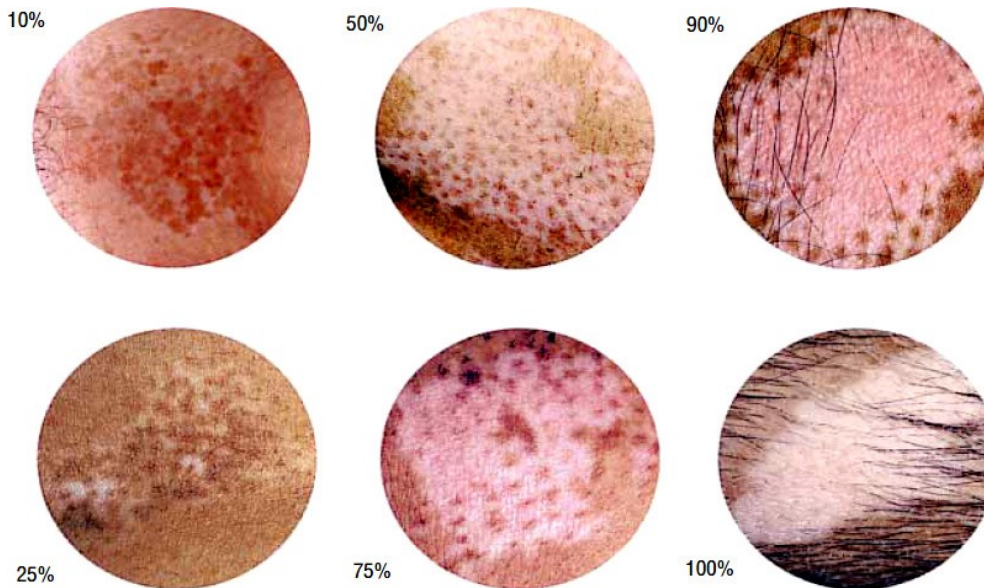
VASI (Vitiligo Area Scoring Index):


Please determine the total of hand units within each body region. To determine the extension of the lesion (hand units) a Woodslamp may be used. Then assess the depigmented area within each hand unit by comparing to the examples showed below (also with Woodslamp). If the patches are smaller than 1 hand, you can also fill in ½ or ¼.

Body region	Tot.	Depigmentation within each hand unit	# hand units
Trunk	0.05	10%	½
	0.125	25%	½
	1	50%	2
	0.75	75%	1
	-----	90%	
	1.925	100%	


Example:

Body region	Total of Hand units (%)	Depigmentation within each hand unit	# hand units	Body region	Total of Hand units (%)	Depigmentation within each hand unit	# hand units
Hands		10%		Lower extremities		10%	
		25%				25%	
		50%				50%	
		75%				75%	
		90%				90%	
		100%				100%	
Upper extremities		10%		Feet		10%	
		25%				25%	
		50%				50%	
		75%				75%	
		90%				90%	
		100%				100%	
Trunk		10%		Face and neck		10%	
		25%				25%	
		50%				50%	
		75%				75%	
		90%				90%	
		100%				100%	






Maquillage médical du vitiligo




STATION THERMALE
Avène


La Protection solaire



Appliquer l'Emulsion ou la Crème solaire SPF50+ sur le visage et le cou, sans oublier les zones exposées telles que les mains

Astuce: utiliser la crème ou l'émulsion solaire 50+ comme base de maquillage






En cas d'exposition prolongée, se maquiller avec le Compact teinté minéral SPF 50

Astuce: retirer l'excédent avec un mouchoir en papier et ré-appliquer toutes les 2h

Le maquillage médical


1 - Unifier



Unifier le teint en appliquant la Crème de teint compacte

Astuce: Pour un fini plus couvrant, tapoter sur les zones à corriger


2 - Corriger



Intensifier la couleur des zones dépigmentées en appliquant localement le Crayon correcteur sourcil blond

Astuce: Estomper en tapotant du bout du doigt ou avec un pinceau fin

3 - Fixer




Fixer en appliquant la Poudre mosaïque translucide sur tout le visage

Astuce: Pour augmenter la tenue du maquillage, terminer par une fine brumisation d'Eau Thermale à 20 cm du visage

L'Autobronzant


1 - Colorer durablement (visage et corps)



Appliquer l'autobronzant une fois par jour à l'aide d'un pinceau sur les zones dépigmentées

Astuce: pour maintenir la coloration, renouveler l'application 2 fois par semaine

2 - Homogénéiser



Renouveler l'application jusqu'à l'obtention de la bonne teinte

Il est possible de compléter la correction en maquillant le visage, les mains ou le corps

Page 91

Pour plus de conseils, contacter l'atelier de maquillage médical de l'établissement thermal d'Avène:
 +33(0)4.67.23.41.87 – ateliers.thermes.avenne@pierre-fabre.com

LISTE DES ABREVIATIONS

ICAM	InterCellular Adhesion Molecule 1
IL	Interleukine
TNF	Facteur de nécrose tumoral
HLA ou CMH II	Complexe majeur d'histocompatibilité
TRP1	Tyrosinase related protein
TRP2	Dopachrome-tautomérase ou tyrosinase related protein 2
DOPA	Dihydroxyphénylalanine
DHI	Dihydroxyindole
DHICA	5,6-dihydroxyindole-2-carboxylic acide
CMV	Cytomégalovirus
NALP-1	NACHT leucine-rich-repeat protein 1
Pmel17	Melanocyte protein 17
MCHR1	Melanin-concentrating hormone receptor 1
IFN γ	Interféron γ
6BH4	6(er)5,6,7,8-tetra-hydrobiopterine
7BH4	7-tetrahydrobiopterine
H ₂ O ₂	Peroxyde d'oxygène
ROS	Reactive oxygen species
SOD	Superoxide dismutase
Gpx	Glutathion peroxidase
MAD	Malondialdehyde
NO	Oxyde Nitrique
TGF β	Transforming Growth Factor
VASI	Vitiligo Area Scoring Index
PASI	Psoriasis Area and Severity Index
VETF	Vitiligo European Task Force
Cs	Corticostéroïde
TIM	Topical immunomodulator
Nf κ B	Nuclear factor- κ B
PUVA	Psoralène+UVA thérapie
NB-UVB	Narrow band UVB (UVB à spectre étroit)

DPM	Dose phototoxique minimale
8-MOP	8-méthoxypsoralène
KUVA	Khelline + UVA thérapie
ET-1	Endothéline-1
XeCl	Chlorure de xénon
PABA	Acide Para-aminobenzoïque
MBEH	Monobenzylether d'hydroquinone
FKBP	FK Binding Protein
GM-CSF	Granulocyte Macrophage Colony Stimulating Factor

BIBLIOGRAPHIE

1. Dréno B. Anatomie et physiologie de la peau et de ses annexes. *Dermatol Esthét* Correctrice Actual Journ Nantes 2007 Bordx 2008. oct 2009;136, Supplement 6(0):S247-51.
2. Universalis : PEAU [Internet]. [cité 14 juill 2015]. Disponible sur: <http://www.universalis-edu.com.docelec.u-bordeaux.fr/encyclopedie/peau/>
3. Passeron T, Ballotti R, Ortonne J-P. Mélanogenèse. *EMC - Dermatol-Cosmétologie*. nov 2005;2(4):204-16.
4. Khaitan B, Kathuria S, Ramam M. A descriptive study to characterize segmental vitiligo. *Indian J Dermatol Venereol Leprol*. 2012;78(6):715.
5. Nordlund JJ. The epidemiology and genetics of vitiligo. *Clin Dermatol*. déc 1997;15(6):875-8.
6. Sehgal VN, Srivastava G. Vitiligo: compendium of clinico-epidemiological features. *Indian J Dermatol Venereol Leprol*. juin 2007;73(3):149-56.
7. Zhang X-J, Liu J-B, Gui J-P, Li M, Xiong Q-G, Wu H-B, et al. Characteristics of genetic epidemiology and genetic models for vitiligo. *J Am Acad Dermatol*. sept 2004;51(3):383-90.
8. Nath SK, Kelly JA, Namjou B, Lam T, Bruner GR, Scofield RH, et al. Evidence for a susceptibility gene, SLEV1, on chromosome 17p13 in families with vitiligo-related systemic lupus erythematosus. *Am J Hum Genet*. déc 2001;69(6):1401-6.
9. Alkhateeb A, Stetler GL, Old W, Talbert J, Uhlhorn C, Taylor M, et al. Mapping of an autoimmunity susceptibility locus (AIS1) to chromosome 1p31.3-p32.2. *Hum Mol Genet*. 15 mars 2002;11(6):661-7.
10. Spritz RA, Gowan K, Bennett DC, Fain PR. Novel vitiligo susceptibility loci on chromosomes 7 (AIS2) and 8 (AIS3), confirmation of SLEV1 on chromosome 17, and their roles in an autoimmune diathesis. *Am J Hum Genet*. janv 2004;74(1):188-91.

11. al-Fouzan A, al-Arbash M, Fouad F, Kaaba SA, Mousa MA, al-Harbi SA. Study of HLA class I/IL and T lymphocyte subsets in Kuwaiti vitiligo patients. *Eur J Immunogenetics Off J Br Soc Histocompat Immunogenetics*. avr 1995;22(2):209-13.
12. Ando I, Chi HI, Nakagawa H, Otsuka F. Difference in clinical features and HLA antigens between familial and non-familial vitiligo of non-segmental type. *Br J Dermatol*. oct 1993;129(4):408-10.
13. Buc M, Fazekasová H, Cechová E, Hegyi E, Kolibásová K, Ferencík S. Occurrence rates of HLA-DRB1, HLA-DQB1, and HLA-DPB1 alleles in patients suffering from vitiligo. *Eur J Dermatol EJD*. févr 1998;8(1):13-5.
14. Buc M, Busová B, Hegyi E, Kolibásová K. Vitiligo is associated with HLA-A2 and HLA-Dw7 in the Slovak populations. *Folia Biol (Praha)*. 1996;42(1-2):23-5.
15. Jin Y, Mailloux CM, Gowan K, Riccardi SL, LaBerge G, Bennett DC, et al. NALP1 in vitiligo-associated multiple autoimmune disease. *N Engl J Med*. 22 mars 2007;356(12):1216-25.
16. Picardo M, Taieb A. *Vitiligo*. 2010. 483 p.
17. Rezaei N, Gavalas NG, Weetman AP, Kemp EH. Autoimmunity as an aetiological factor in vitiligo. *J Eur Acad Dermatol Venereol JEADV*. août 2007;21(7):865-76.
18. Ongenaes K, Van Geel N, Naeyaert J-M. Evidence for an autoimmune pathogenesis of vitiligo. *Pigment Cell Res Spons Eur Soc Pigment Cell Res Int Pigment Cell Soc*. avr 2003;16(2):90-100.
19. Picardo M, Taieb A. Oxidative stress. In: *Vitiligo*. p. 231-7.
20. Alikhan A, Felsten LM, Daly M, Petronic-Rosic V. Vitiligo: a comprehensive overview Part I. Introduction, epidemiology, quality of life, diagnosis, differential diagnosis, associations, histopathology, etiology, and work-up. *J Am Acad Dermatol*. sept 2011;65(3):473-91.
21. Picardo M, Taieb A. The Neurogenic Hypothesis in Segmental Vitiligo. In: *Vitiligo*. p. 302-5.

22. Cucchi ML, Frattini P, Santagostino G, Orecchia G. Higher plasma catecholamine and metabolite levels in the early phase of nonsegmental vitiligo. *Pigment Cell Res Spons Eur Soc Pigment Cell Res Int Pigment Cell Soc.* févr 2000;13(1):28-32.
23. Shahin Z, Leheta TM, Abdel Hay RM, Abdel Aal HM, Rashed LA. Detection of plasma and urinary monoamines and their metabolites in nonsegmental vitiligo. *Acta Dermatovenerol Croat ADC.* 2012;20(1):14-20.
24. Hasse S, Gibbons NCJ, Rokos H, Marles LK, Schallreuter KU. Perturbed 6-tetrahydrobiopterin recycling via decreased dihydropteridine reductase in vitiligo: more evidence for H₂O₂ stress. *J Invest Dermatol.* févr 2004;122(2):307-13.
25. Schallreuter KU. Successful treatment of oxidative stress in vitiligo. *Skin Pharmacol Appl Skin Physiol.* juin 1999;12(3):132-8.
26. Laddha NC, Dwivedi M, Mansuri MS, Gani AR, Ansarullah M, Ramachandran AV, et al. Vitiligo: interplay between oxidative stress and immune system. *Exp Dermatol.* avr 2013;22(4):245-50.
27. Eskandani M, Golchai J, Pirooznia N, Hasannia S. Oxidative stress level and tyrosinase activity in vitiligo patients. *Indian J Dermatol.* 2010;55(1):15-9.
28. Dell'Anna ML, Maresca V, Briganti S, Camera E, Falchi M, Picardo M. Mitochondrial impairment in peripheral blood mononuclear cells during the active phase of vitiligo. *J Invest Dermatol.* oct 2001;117(4):908-13.
29. Glassman SJ. Vitiligo, reactive oxygen species and T-cells. *Clin Sci Lond Engl* 1979. févr 2011;120(3):99-120.
30. Kuner DN, Hartschuh W, Khan-Durani B. Heinrich Köbner und der « isomorphe Reizeffekt ». *Hautarzt.* 13 févr 2003;54(3):274-8.
31. Weiss G, Shemer A, Trau H. The Koebner phenomenon: review of the literature. *J Eur Acad Dermatol Venereol JEADV.* mai 2002;16(3):241-8.
32. van Geel N, Speeckaert R, De Wolf J, Bracke S, Chevolet I, Brochez L, et al. Clinical significance of Koebner phenomenon in vitiligo. *Br J Dermatol.* nov 2012;167(5):1017-24.

33. Kanwar AJ, Mahajan R, Parsad D. Koebner phenomenon in vitiligo in an Indian population. *Clin Exp Dermatol.* juill 2013;38(5):554-5.
34. van Geel N, Speeckaert R, Taieb A, Picardo M, Böhm M, Gawkrödger DJ, et al. Koebner's phenomenon in vitiligo: European position paper. *Pigment Cell Melanoma Res.* juin 2011;24(3):564-73.
35. Ezzedine K, Eleftheriadou V, Whitton M, van Geel N. Vitiligo. *Lancet Lond Engl.* 4 juill 2015;386(9988):74-84.
36. Ezzedine K, Lim HW, Suzuki T, Katayama I, Hamzavi I, Lan CCE, et al. Revised classification/nomenclature of vitiligo and related issues: the Vitiligo Global Issues Consensus Conference. *Pigment Cell Melanoma Res.* mai 2012;25(3):E1-13.
37. Picardo M, Taieb A. Segmental Vitiligo. In: *Vitiligo.* p. 42-9.
38. Hann SK, Lee HJ. Segmental vitiligo: clinical findings in 208 patients. *J Am Acad Dermatol.* nov 1996;35(5 Pt 1):671-4.
39. Hann SK, Park YK, Chun WH. Clinical features of vitiligo. *Clin Dermatol.* déc 1997;15(6):891-7.
40. Kim D-Y, Oh SH, Hann S-K. Classification of segmental vitiligo on the face: clues for prognosis. *Br J Dermatol.* mai 2011;164(5):1004-9.
41. Yaghoobi R, Omidian M, Bagherani N. Vitiligo: a review of the published work. *J Dermatol.* mai 2011;38(5):419-31.
42. Ezzedine K, Le Thuaut A, Jouary T, Ballanger F, Taieb A, Bastuji-Garin S. Latent class analysis of a series of 717 patients with vitiligo allows the identification of two clinical subtypes. *Pigment Cell Melanoma Res.* janv 2014;27(1):134-9.
43. Alghamdi KM, Kumar A, Taïeb A, Ezzedine K. Assessment methods for the evaluation of vitiligo. *J Eur Acad Dermatol Venereol JEADV.* déc 2012;26(12):1463-71.
44. Komen L, da Graça V, Wolkerstorfer A, de Rie MA, Terwee CB, van der Veen JPW. Vitiligo Area Scoring Index and Vitiligo European Task Force assessment: reliable and responsive instruments to measure the degree of depigmentation in vitiligo. *Br J*

- Dermatol. févr 2015;172(2):437-43.
45. Gawkrödger DJ, Ormerod AD, Shaw L, Mauri-Sole I, Whitton ME, Watts MJ, et al. Guideline for the diagnosis and management of vitiligo. *Br J Dermatol.* nov 2008;159(5):1051-76.
 46. Lebrun-Vignes B, Chosidow O. Dermocorticoïdes. /data/revues/01519638/01310001/39/ [Internet]. 29 avr 2008 [cité 3 août 2015]; Disponible sur: <http://www.em-consulte.com/en/article/154838>
 47. Picardo M, Taieb A. Topical corticosteroids. In: *Vitiligo.* p. 327-30.
 48. Zhang Y, Mooneyan-Ramchurn JS, Zuo N, Feng Y, Xiao S. Vitiligo nonsurgical treatment: a review of latest treatment researches. *Dermatol Ther.* oct 2014;27(5):298-303.
 49. Picardo M, Taieb A. Vitamine D analogues. In: *Vitiligo.* p. 339-42.
 50. Picardo M, Taieb A. PUVA and related treatments. In: *Vitiligo.* p. 345-51.
 51. Pacifico A, Leone G. Photo(chemo)therapy for vitiligo. *Photodermatol Photoimmunol Photomed.* oct 2011;27(5):261-77.
 52. eVIDAL Méladinine [Internet]. [cité 4 août 2015]. Disponible sur: <http://www.evidal.fr/showProduct.html?productId=10695>
 53. Njoo MD, Westerhof W, Bos JD, Bossuyt PM. The development of guidelines for the treatment of vitiligo. Clinical Epidemiology Unit of the Istituto Dermopatico dell'Immacolata-Istituto di Recovero e Cura a Carattere Scientifico (IDI-IRCCS) and the Archives of Dermatology. *Arch Dermatol.* déc 1999;135(12):1514-21.
 54. Picardo M, Taieb A. UVB total Body and Targeted phototherapies. In: *Vitiligo.* p. 353-65.
 55. Universalis : LASERS [Internet]. [cité 3 août 2015]. Disponible sur: <http://www.universalis-edu.com.docelec.u-bordeaux.fr/encyclopedie/lasers/>
 56. Alhowaish AK, Dietrich N, Onder M, Fritz K. Effectiveness of a 308-nm excimer laser in treatment of vitiligo: a review. *Lasers Med Sci.* mai 2013;28(3):1035-41.

57. Picardo M, Taieb A. Surgical therapies. In: Vitiligo. p. 393-415.
58. Nordlund JJ. Surgical management of vitiligo. *J Am Acad Dermatol*. 1 déc 2007;57(6):1105-6.
59. eVIDAL Viticell [Internet]. [cité 4 août 2015]. Disponible sur: <http://www.evidal.fr/showPack.html?packId=573485>
60. Felsten LM, Alikhan A, Petronic-Rosic V. Vitiligo: a comprehensive overview Part II: treatment options and approach to treatment. *J Am Acad Dermatol*. sept 2011;65(3):493-514.
61. Njoo MD, Westerhof W. Vitiligo. Pathogenesis and treatment. *Am J Clin Dermatol*. 2001;2(3):167-81.
62. Gupta DK. Microskin grafting for Vitiligo.
63. Gupta DK. Thin and Ultra Thin Split Thickness Skin Grafts (STSG-UT, STSG-T). In: Microskin grafting for Vitiligo.
64. Gupta DK. Split Thickness Skin Sheet Grafting. In: Microskin grafting for Vitiligo.
65. Picardo M, Taieb A. Vitamins and Antioxydants : topical and systemic. In: Vitiligo. p. 369-74.
66. Tjioe M, Gerritsen MJP, Juhlin L, van de Kerkhof PCM. Treatment of vitiligo vulgaris with narrow band UVB (311 nm) for one year and the effect of addition of folic acid and vitamin B12. *Acta Derm Venereol*. 2002;82(5):369-72.
67. Roelandts R, Vanhee J, Bonamie A, Kerkhofs L, Degreef H. A survey of ultraviolet absorbers in commercially available sun products. *Int J Dermatol*. mai 1983;22(4):247-55.
68. eVIDAL Paraminan [Internet]. [cité 4 août 2015]. Disponible sur: <http://www.evidal.fr/showProduct.html?productId=12737>
69. eVIDAL Pabasun [Internet]. [cité 4 août 2015]. Disponible sur: <http://www.evidal.fr/showProduct.html?productId=12589>

70. Picardo M, Taieb A. Combined Therapies for Vitiligo. In: Vitiligo. p. 417-21.
71. eVIDAL Vitix [Internet]. [cité 4 août 2015]. Disponible sur:
<http://www.evidal.fr/showPack.html?packId=567331>
72. Picardo M, Taieb A. Occupational Vitiligo. In: Vitiligo. p. 175-80.
73. Picardo M, Taieb A. Depigmenting Agents. In: Vitiligo. p. 439-42.
74. Dahan S, Cartier H, Toubel G. Les lasers en dermatologie. *Ann Dermatol Vénéréologie*. 2011;138(11):807.
75. eVIDAL Protopic [Internet]. [cité 3 août 2015]. Disponible sur:
<http://www.evidal.fr/showProduct.html?productId=19560>
76. Haute Autorité de Santé - PROTOPIC [Internet]. [cité 4 août 2015]. Disponible sur:
http://www.has-sante.fr/portail/jcms/c_1106822/en/protopic
77. Gupta AK, Adamiak A, Chow M. Tacrolimus: a review of its use for the management of dermatoses. *J Eur Acad Dermatol Venereol JEADV*. mars 2002;16(2):100-14.
78. Silverberg NB, Lin P, Travis L, Farley-Li J, Mancini AJ, Wagner AM, et al. Tacrolimus ointment promotes repigmentation of vitiligo in children: a review of 57 cases. *J Am Acad Dermatol*. nov 2004;51(5):760-6.
79. Lan C-CE, Chen G-S, Chiou M-H, Wu C-S, Chang C-H, Yu H-S. FK506 promotes melanocyte and melanoblast growth and creates a favourable milieu for cell migration via keratinocytes: possible mechanisms of how tacrolimus ointment induces repigmentation in patients with vitiligo. *Br J Dermatol*. sept 2005;153(3):498-505.
80. Picardo M, Taieb A. Calcineurin inhibitors. In: Vitiligo. p. 331-8.
81. Kang HY, Choi YM. FK506 increases pigmentation and migration of human melanocytes. *Br J Dermatol*. nov 2006;155(5):1037-40.
82. Kanwar AJ, Dogra S, Parsad D. Topical tacrolimus for treatment of childhood vitiligo in Asians. *Clin Exp Dermatol*. nov 2004;29(6):589-92.
83. De D, Kanwar AJ. Tacrolimus-induced hyperpigmentation in a patch of vitiligo.

Skinmed. avr 2008;7(2):93-4.

84. Radakovic S, Breier-Maly J, Konschitzky R, Kittler H, Sator P, Hoenigsmann H, et al. Response of vitiligo to once- vs. twice-daily topical tacrolimus: a controlled prospective, randomized, observer-blinded trial. *J Eur Acad Dermatol Venereol JEADV*. août 2009;23(8):951-3.
85. Hartmann A, Bröcker E-B, Hamm H. Repigmentation of pretibial vitiligo with calcineurin inhibitors under occlusion. *J Dtsch Dermatol Ges J Ger Soc Dermatol JDDG*. mai 2008;6(5):383-5.
86. Tanghetti EA. Tacrolimus ointment 0.1% produces repigmentation in patients with vitiligo: results of a prospective patient series. *Cutis*. févr 2003;71(2):158-62.
87. Hartmann A, Bröcker E-B, Hamm H. Occlusive treatment enhances efficacy of tacrolimus 0.1% ointment in adult patients with vitiligo: results of a placebo-controlled 12-month prospective study. *Acta Derm Venereol*. 2008;88(5):474-9.
88. Cavalié M, Ezzedine K, Fontas E, Montaudié H, Castela E, Bahadoran P, et al. Maintenance therapy of adult vitiligo with 0.1% tacrolimus ointment: a randomized, double blind, placebo-controlled study. *J Invest Dermatol*. avr 2015;135(4):970-4.
89. Kawalek AZ, Spencer JM, Phelps RG. Combined excimer laser and topical tacrolimus for the treatment of vitiligo: a pilot study. *Dermatol Surg Off Publ Am Soc Dermatol Surg Al*. févr 2004;30(2 Pt 1):130-5.
90. Passeron T, Ostovari N, Zakaria W, Fontas E, Larrouy J-C, Lacour J-P, et al. Topical tacrolimus and the 308-nm excimer laser: a synergistic combination for the treatment of vitiligo. *Arch Dermatol*. sept 2004;140(9):1065-9.
91. Castanedo-Cazares JP, Lepe V, Moncada B. Repigmentation of chronic vitiligo lesions by following tacrolimus plus ultraviolet-B-narrow-band. *Photodermatol Photoimmunol Photomed*. févr 2003;19(1):35-6.
92. Lotti T, Buggiani G, Troiano M, Assad GB, Delescluse J, De Giorgi V, et al. Targeted and combination treatments for vitiligo. Comparative evaluation of different current modalities in 458 subjects. *Dermatol Ther*. juill 2008;21 Suppl 1:S20-6.

93. Protopic (tacrolimus) (0,03 % et 0,1 %) pommade - Recommandations importantes de bon usage afin de minimiser les risques - Lettre aux professionnels de santé - ANSM : Agence nationale de sécurité du médicament et des produits de santé [Internet]. [cité 4 août 2015]. Disponible sur: <http://www.ansm.sante.fr/S-informer/Informations-de-securite-Lettres-aux-professionnels-de-sante/Protopic-tacrolimus-0-03-et-0-1-pommade-Recommandations-importantes-de-bon-usage-afin-de-minimiser-les-risques-Lettre-aux-professionnels-de-sante>
94. Sardana K, Bhushan P, Kumar Garg V. Effect of tacrolimus on vitiligo in absence of UV radiation exposure. *Arch Dermatol.* janv 2007;143(1):119; author reply 120.
95. Baldo, Casula, Prizio, Porzio, Monfrecola. Topical tacrolimus and vitiligo: Our experience in sixty cases. *G Ital Dermatol Venereol.* 2007;142(6):621-5.
96. Almeida P, Borrego L, Rodríguez-López J, Luján D, Cameselle D, Hernández B. [Vitiligo. Treatment of 12 cases with topical tacrolimus]. *Actas Dermo-Sifiliográficas.* avr 2005;96(3):159-63.
97. Grimes PE, Morris R, Avaniss-Aghajani E, Soriano T, Meraz M, Metzger A. Topical tacrolimus therapy for vitiligo: therapeutic responses and skin messenger RNA expression of proinflammatory cytokines. *J Am Acad Dermatol.* juill 2004;51(1):52-61.
98. Lepe V, Moncada B, Castanedo-Cazares JP, Torres-Alvarez MB, Ortiz CA, Torres-Rubalcava AB. A double-blind randomized trial of 0.1% tacrolimus vs 0.05% clobetasol for the treatment of childhood vitiligo. *Arch Dermatol.* mai 2003;139(5):581-5.
99. Travis LB, Weinberg JM, Silverberg NB. Successful treatment of vitiligo with 0.1% tacrolimus ointment. *Arch Dermatol.* mai 2003;139(5):571-4; discussion 573.
100. Grimes PE, Soriano T, Dytoc MT. Topical tacrolimus for repigmentation of vitiligo. *J Am Acad Dermatol.* nov 2002;47(5):789-91.
101. Smith DA, Tofte SJ, Hanifin JM. Repigmentation of vitiligo with topical tacrolimus. *Dermatol Basel Switz.* 2002;205(3):301-3.
102. Ho N, Pope E, Weinstein M, Greenberg S, Webster C, Krafchik BR. A double-blind, randomized, placebo-controlled trial of topical tacrolimus 0.1% vs. clobetasol

- propionate 0.05% in childhood vitiligo. *Br J Dermatol.* sept 2011;165(3):626-32.
103. Fai D, Cassano N, Vena GA. Narrow-band UVB phototherapy combined with tacrolimus ointment in vitiligo: a review of 110 patients. *J Eur Acad Dermatol Venereol JEADV.* août 2007;21(7):916-20.
104. Mehrabi D, Pandya AG. A randomized, placebo-controlled, double-blind trial comparing narrowband UV-B Plus 0.1% tacrolimus ointment with narrowband UV-B plus placebo in the treatment of generalized vitiligo. *Arch Dermatol.* juill 2006;142(7):927-9.
105. Ostovari N, Passeron T, Lacour J-P, Ortonne J-P. Lack of efficacy of tacrolimus in the treatment of vitiligo in the absence of UV-B exposure. *Arch Dermatol.* févr 2006;142(2):252-3.
106. Jang YH, Jung S-E, Shin J, Kang HY. Triple combination of systemic corticosteroids, excimer laser, and topical tacrolimus in the treatment of recently developed localized vitiligo. *Ann Dermatol.* févr 2015;27(1):104-7.
107. Bae JM, Yoo HJ, Kim H, Lee JH, Kim GM. Combination therapy with 308-nm excimer laser, topical tacrolimus, and short-term systemic corticosteroids for segmental vitiligo: A retrospective study of 159 patients. *J Am Acad Dermatol.* juill 2015;73(1):76-82.

TITRE :

Utilisation hors AMM du tacrolimus dans le traitement du vitiligo

RESUME :

Le vitiligo est une maladie chronique pigmentaire acquise caractérisée cliniquement par le développement de macules blanches laiteuses, non squameuses. Ces macules résultent de la perte de fonctionnement des mélanocytes.

Bien qu'il s'agisse de la plus fréquente des pathologies de dépigmentation, son étiologie est encore mal connue. Les traitements actuellement utilisés pour la repigmentation des macules dépigmentées sont les corticoïdes locaux, des techniques de photothérapie ou des greffes de peau ou de cellules.

Néanmoins, aucun de ces traitements n'est réellement efficace. C'est pourquoi, il a récemment été introduit les inhibiteurs de la calcineurine et plus particulièrement le tacrolimus au sein de l'arsenal thérapeutique du vitiligo.

TITRE EN ANGLAIS :

The off-label indication of tacrolimus in vitiligo management

RESUME EN ANGLAIS :

Vitiligo is an acquired, chronic pigmentary disorder clinically characterised by the development of white non-scaly macules. The white macules are due to the loss of functioning melanocytes.

Even though it is the most common depigmentary disease, its etiology remains unclear. The treatments currently in use consist in topical steroids, phototherapy and skin or stem grafts.

None of these treatments has been proved entirely satisfactory. However, the implementation of calcineurin inhibitors, such as tacrolimus, in the management of the disease has shown promising results.

MOTS CLES :

Vitiligo, Tacrolimus, Dépigmentation, Protopic®, Mélanocytes, Peau