



HAL
open science

Correction du syndrome de l'énuclée par injection d'hydrogel

Élodie Maringe

► **To cite this version:**

Élodie Maringe. Correction du syndrome de l'énuclée par injection d'hydrogel. Médecine humaine et pathologie. 2015. dumas-01214539

HAL Id: dumas-01214539

<https://dumas.ccsd.cnrs.fr/dumas-01214539>

Submitted on 12 Oct 2015

HAL is a multi-disciplinary open access archive for the deposit and dissemination of scientific research documents, whether they are published or not. The documents may come from teaching and research institutions in France or abroad, or from public or private research centers.

L'archive ouverte pluridisciplinaire **HAL**, est destinée au dépôt et à la diffusion de documents scientifiques de niveau recherche, publiés ou non, émanant des établissements d'enseignement et de recherche français ou étrangers, des laboratoires publics ou privés.

FACULTE MIXTE DE MEDECINE ET DE PHARMACIE DE ROUEN

Année 2015

THESE POUR LE DIPLOME D'ETAT DE DOCTEUR EN MEDECINE

**CORRECTION DU SYNDROME DE L'ENUCLEE
PAR INJECTION D'HYDROGEL**

Présentée et soutenue publiquement le 2 Septembre 2015

Par

Elodie MARINGE

Née le 10 février 1986 à CLICHY

PRESIDENT DU JURY :

Monsieur le Professeur Marc MURAINÉ

DIRECTEUR DE THESE :

Monsieur le Docteur Alain RETOUT

MEMBRES DU JURY :

Madame le Professeur Solange MILAZZO

Monsieur le Professeur Pierre FREGER

ANNEE UNIVERSITAIRE 2014 - 2015
U.F.R. DE MEDECINE ET DE PHARMACIE DE ROUEN

DOYEN : **Professeur Pierre FREGER**

ASSESSEURS : **Professeur Michel GUERBET**
Professeur Benoit VEBER
Professeur Pascal JOLY
Professeur Stéphane MARRET

I - MEDECINE

PROFESSEURS DES UNIVERSITES – PRATICIENS HOSPITALIERS

Mr Frédéric ANSELME	HCN Cardiologie
Mme Isabelle AUQUIT AUCKBUR	HCN Chirurgie plastique
Mr Bruno BACHY (<i>surnombre</i>)	HCN Chirurgie pédiatrique
Mr Fabrice BAUER	HCN Cardiologie
Mme Soumeya BEKRI moléculaire	HCN Biochimie et biologie
Mr Jacques BENICHOU informatique médicale	HCN Bio statistiques et
Mr Jean-Paul BESSOU cardio-vasculaire	HCN Chirurgie thoracique et
Mme Françoise BEURET-BLANQUART Pôle Qualité (<i>surnombre</i>)	HCN Commission E.P.P. D.P.C.

Mr Guy BONMARCHAND (<i>surnombre</i>)	HCN Réanimation médicale
Mr Olivier BOYER	UFR Immunologie
Mr Jean-François CAILLARD (<i>surnombre</i>)	HCN Médecine et santé au travail
Mr François CARON	HCN Maladies infectieuses et tropicales
Mr Philippe CHASSAGNE	HCN Médecine interne (gériatrie)
Mr Vincent COMPÈRE réanimation chirurgicale	HCN Anesthésiologie et
Mr Antoine CUVELIER	HB Pneumologie
Mr Pierre CZERNICHOV la santé	HCH Epidémiologie, économie de la santé
Mr Jean-Nicolas DACHER médicale	HCN Radiologie et imagerie médicale
Mr Stéfan DARMONI techniques de communication	HCN Informatique médicale et techniques de communication
Mr Pierre DECHELOTTE	HCN Nutrition
Mme Danièle DEHESDIN (<i>surnombre</i>)	HCN Oto-rhino-laryngologie
Mr Frédéric DI FIORE	CB Cancérologie
Mr Fabien DOGUET	HCN Chirurgie Cardio Vasculaire
Mr Jean DOUCET interne et gériatrie	SJ Thérapeutique - Médecine interne et gériatrie
Mr Bernard DUBRAY	CB Radiothérapie
Mr Philippe DUCROTTE	HCN Hépto-gastro-entérologie
Mr Frank DUJARDIN Traumatologique	HCN Chirurgie orthopédique - Traumatologique
Mr Fabrice DUPARC orthopédique et traumatologique	HCN Anatomie - Chirurgie orthopédique et traumatologique
Mr Eric DURAND	HCN Cardiologie
Mr Bertrand DUREUIL réanimation chirurgicale	HCN Anesthésiologie et réanimation chirurgicale
Mme Hélène ELTCHANINOFF	HCN Cardiologie
Mr Thierry FREBOURG	UFR Génétique

Mr Pierre FREGER	HCN Anatomie - Neurochirurgie
Mr Jean François GEHANNO	HCN Médecine et santé au travail
Mr Emmanuel GERARDIN	HCN Imagerie médicale
Mme Priscille GERARDIN	HCN Pédiopsychiatrie
Mr Michel GODIN (<i>surnombre</i>)HB	Néphrologie
M. Guillaume GOURCEROL	HCN Physiologie
Mr Philippe GRISE (<i>surnombre</i>)	HCN Urologie
Mr Olivier GUILLIN	HCN Psychiatrie Adultes
Mr Didier HANNEQUIN	HCN Neurologie
Mr Fabrice JARDIN	CB Hématologie
Mr Luc-Marie JOLY	HCN Médecine d'urgence
Mr Pascal JOLY	HCN Dermato - Vénérologie
Mme Annie LAQUERRIERE pathologiques	HCN Anatomie et cytologie
Mr Vincent LAUDENBACH chirurgicale	HCN Anesthésie et réanimation
Mr Xavier LE LOET	HCN Rhumatologie
Mr Joël LECHEVALLIER	HCN Chirurgie infantile
Mr Hervé LEFEBVRE métaboliques	HB Endocrinologie et maladies
Mr Thierry LEQUERRE	HB Rhumatologie
Mr Eric LEREBOURS	HCN Nutrition
Mme Anne-Marie LEROI	HCN Physiologie
Mr Hervé LEVESQUE	HB Médecine interne
Mme Agnès LIARD-ZMUDA	HCN Chirurgie Infantile
Mr Pierre Yves LITZLER	HCN Chirurgie cardiaque
Mr Bertrand MACE cytogénétique	HCN Histologie, embryologie,
M. David MALTETE	HCN Neurologie
Mr Christophe MARGUET	HCN Pédiatrie
Mme Isabelle MARIE	HB Médecine interne

Mr Jean-Paul MARIE	HCN Oto-rhino-laryngologie
Mr Loïc MARPEAU	HCN Gynécologie - Obstétrique
Mr Stéphane MARRET	HCN Pédiatrie
Mme Véronique MERLE	HCN Epidémiologie
Mr Pierre MICHEL	HCN Hépto-gastro-entérologie
Mr Bruno MIHOUT (<i>surnombre</i>)	HCN Neurologie
Mr Jean-François MUIR	HB Pneumologie
Mr Marc MURAINÉ	HCN Ophtalmologie
Mr Philippe MUSETTE	HCN Dermatologie - Vénérologie
Mr Christophe PEILLON	HCN Chirurgie générale
Mr Jean-Marc PERON (<i>surnombre</i>)	HCN Stomatologie et chirurgie maxillo-faciale
Mr Christian PFISTER	HCN Urologie
Mr Jean-Christophe PLANTIER	HCN Bactériologie - Virologie
Mr Didier PLISSONNIER	HCN Chirurgie vasculaire
Mr Bernard PROUST	HCN Médecine légale
Mr François PROUST	HCN Neurochirurgie
Mme Nathalie RIVES	HCN Biologie du développement et de la reproduction
Mr Jean-Christophe RICHARD (<i>détachement</i>)	HCN Réanimation médicale - Médecine d'urgence
Mr Horace ROMAN	HCN Gynécologie - Obstétrique
Mr Jean-Christophe SABOURIN	HCN Anatomie - Pathologie
Mr Guillaume SAVOYE	HCN Hépto-gastrologie
Mme Céline SAVOYE-COLLET	HCN Imagerie médicale
Mme Pascale SCHNEIDER	HCN Pédiatrie
Mr Michel SCOTTE	HCN Chirurgie digestive
Mme Fabienne TAMION	HCN Thérapeutique
Mr Luc THIBERVILLE	HCN Pneumologie
Mr Christian THUILLEZ	HB Pharmacologie
Mr Hervé TILLY	CB Hématologie et transfusion

Mr Jean-Jacques TUECH	HCN Chirurgie digestive
Mr Jean-Pierre VANNIER	HCN Pédiatrie génétique
Mr Benoît VEBER Réanimation chirurgicale	HCN Anesthésiologie -
Mr Pierre VERA l'image	CB Biophysique et traitement de
Mr Eric VERIN de réadaptation	CRMPR Médecine physique et
Mr Eric VERSPYCK	HCN Gynécologie obstétrique
Mr Olivier VITTECOQ	HB Rhumatologie
Mr Jacques WEBER	HCN Physiologie

MAITRES DE CONFERENCES DES UNIVERSITES – PRATICIENS HOSPITALIERS

Mme Noëlle BARBIER-FREBOURG	HCN Bactériologie – Virologie
Mr Jeremy BELLIEN	HCN Pharmacologie
Mme Carole BRASSE LAGNEL	HCN Biochimie
Mme Valérie BRIDOUX HUYBRECHTS	HCN Chirurgie Vasculaire
Mr Gérard BUCHONNET	HCN Hématologie
Mme Mireille CASTANET	HCN Pédiatrie
Mme Nathalie CHASTAN	HCN Physiologie
Mme Sophie CLAEYSSENS moléculaire	HCN Biochimie et biologie
Mr Moïse COEFFIER	HCN Nutrition
Mr Stéphane DERREY	HCN Neurochirurgie
Mr Manuel ETIENNE tropicales	HCN Maladies infectieuses et
Mr Serge JACQUOT	UFR Immunologie
Mr Joël LADNER la santé	HCN Epidémiologie, économie de
Mr Jean-Baptiste LATOUCHE	UFR Biologie cellulaire

Mr Thomas **MOUREZ**

HCN Bactériologie

Mr Jean-François **MENARD**

HCN Biophysique

Mme Muriel **QUILLARD**
moléculaire

HCN Biochimie et biologie

Mr Vincent **RICHARD**

UFR Pharmacologie

Mr Mathieu **SALAUN**

HCN Pneumologie

Mme Pascale **SAUGIER-VEBER**

HCN Génétique

Mme Anne-Claire **TOBENAS-DUJARDIN**

HCN Anatomie

Mr Olivier **TROST**
Faciale

HCN Chirurgie Maxillo

PROFESSEURS AGREGES OU CERTIFIES

Mme Dominique **LANIEZ**

UFR Anglais

Mr Thierry **WABLE**

UFR Communication

II - PHARMACIE

PROFESSEURS

Mr Thierry BESSON	Chimie Thérapeutique
Mr Jean-Jacques BONNET	Pharmacologie
Mr Roland CAPRON (PU-PH)	Biophysique
Mr Jean COSTENTIN (Professeur émérite)	Pharmacologie
Mme Isabelle DUBUS	Biochimie
Mr Loïc FAVENNEC (PU-PH)	Parasitologie
Mr Jean Pierre GOULLE	Toxicologie
Mr Michel GUERBET	Toxicologie
Mme Isabelle LEROUX - NICOLLET	Physiologie
Mme Christelle MONTEIL	Toxicologie
Mme Martine PESTEL-CARON (PU-PH)	Microbiologie
Mme Elisabeth SEGUIN	Pharmacognosie
Mr Rémi VARIN (PU-PH)	Pharmacie clinique
Mr Jean-Marie VAUGEOIS	Pharmacologie
Mr Philippe VERITE	Chimie analytique

MAITRES DE CONFERENCES

Mme Cécile BARBOT	Chimie Générale et Minérale
Mme Dominique BOUCHER	Pharmacologie
Mr Frédéric BOUNOURE	Pharmacie Galénique
Mr Abdeslam CHAGRAOUI	Physiologie
Mr Jean CHASTANG	Biomathématiques

Mme Marie Catherine CONCE-CHEMTOB et économie de la santé	Législation pharmaceutique
Mme Elizabeth CHOSSON	Botanique
Mme Cécile CORBIERE	Biochimie
Mr Eric DITTMAR	Biophysique
Mme Nathalie DOURMAP	Pharmacologie
Mme Isabelle DUBUC	Pharmacologie
Mr Abdelhakim ELOMRI	Pharmacognosie
Mr François ESTOUR	Chimie Organique
Mr Gilles GARGALA (MCU-PH)	Parasitologie
Mme Najla GHARBI	Chimie analytique
Mme Marie-Laure GROULT	Botanique
Mr Hervé HUE	Biophysique et mathématiques
Mme Laetitia LE GOFF	Parasitologie - Immunologie
Mme Hong LU	Biologie
Mme Sabine MENAGER	Chimie organique
Mr Mohamed SKIBA	Pharmacie galénique
Mme Malika SKIBA	Pharmacie galénique
Mme Christine THARASSE	Chimie thérapeutique
Mr Frédéric ZIEGLER	Biochimie

PROFESSEURS ASSOCIES

Mme Cécile GUERARD-DETUNCQ	Pharmacie officinale
Mr Jean-François HOUIVET	Pharmacie officinale

PROFESSEUR CERTIFIE

Mme Mathilde GUERIN	Anglais
----------------------------	---------

ASSISTANT HOSPITALO-UNIVERSITAIRE

Mr Jérémie MARTINET	Immunologie
----------------------------	-------------

ATTACHES TEMPORAIRES D'ENSEIGNEMENT ET DE RECHERCHE

Mr Romy **RAZAKANDRAINIBE**

Parasitologie

Mr François **HALLOUARD**

Galénique

LISTE DES RESPONSABLES DES DISCIPLINES PHARMACEUTIQUES

Mme Cécile BARBOT	Chimie Générale et minérale
Mr Thierry BESSON	Chimie thérapeutique
Mr Roland CAPRON	Biophysique
Mr Jean CHASTANG	Mathématiques
Mme Marie-Catherine CONCE-CHEMTOB santé	Législation et économie de la
Mme Elisabeth CHOSSON	Botanique
Mr Jean-Jacques BONNET	Pharmacodynamie
Mme Isabelle DUBUS	Biochimie
Mr Loïc FAVENNEC	Parasitologie
Mr Michel GUERBET	Toxicologie
Mr François ESTOUR	Chimie organique
Mme Isabelle LEROUX-NICOLLET	Physiologie
Mme Martine PESTEL-CARON	Microbiologie
Mme Elisabeth SEGUIN	Pharmacognosie
Mr Mohamed SKIBA	Pharmacie galénique
Mr Philippe VERITE	Chimie analytique

III – MEDECINE GENERALE

PROFESSEUR

Mr Jean-Loup **HERMIL**

UFR Médecine générale

PROFESSEURS ASSOCIES A MI-TEMPS

Mr Emmanuel **LEFEBVRE**

UFR Médecine Générale

Mr Alain **MERCIER**

UFR Médecine générale

Mr Philippe **NGUYEN THANH**

UFR Médecine générale

MAITRES DE CONFERENCES ASSOCIES A MI-TEMPS

Mr Pascal **BOULET**

UFR Médecine générale

Mme Elisabeth **MAUVIARD**

UFR Médecine générale

Mme Yveline **SEVRIN**

UFR Médecine générale

Mme Marie Thérèse **THUEUX**

UFR Médecine générale

ENSEIGNANTS MONO-APPARTENANTS

PROFESSEURS

Mr Serguei FETISSOV (med)	Physiologie (ADEN)
Mr Paul MULDER (phar)	Sciences du Médicament
Mme Su RUAN (med)	Génie Informatique

MAITRES DE CONFERENCES

Mr Sahil ADRIOUCH (med) moléculaire (Unité Inserm 905)	Biochimie et biologie
Mme Gaëlle BOUGEARD-DENOYELLE (med) moléculaire (UMR 1079)	Biochimie et biologie
Mme Carine CLEREN (phar) (Néovasc)	Neurosciences
Mme Pascaline GAILDRAT (phar) humaine (UMR 1079)	Génétique moléculaire
Mr Nicolas GUEROUT (phar)	Neurophysiologie
Mr Antoine OUVRARD-PASCAUD (med) Inserm 1076)	Physiologie (Unité
Mr Frédéric PASQUET orthophonie	Sciences du langage,
Mme Isabelle TOURNIER (phar)	Biochimie (UMR 1079)

CHEF DES SERVICES ADMINISTRATIFS : Mme Véronique
DELAFONTAINE

HCN - Hôpital Charles Nicolle

HB - Hôpital de BOIS GUILLAUME

CB - Centre Henri Becquerel

CHS - Centre Hospitalier Spécialisé du Rouvray

CRMPPR - Centre Régional de Médecine Physique et de Réadaptation SJ – Saint Julien Rouen

Par délibération en date du 3 mars 1967, la faculté a arrêté que les opinions émises dans les dissertations qui lui seront présentées doivent être considérées comme propres à leurs auteurs et qu'elle n'entend leur donner aucune approbation ni improbation.

Remerciements

A mon Maitre, Monsieur le Professeur Marc Muraine

Vous me faites l'honneur de présider cette thèse.

Merci pour votre disponibilité et votre écoute.

J'ai été heureuse de pouvoir apprendre à vos côtés.

Veillez trouver dans ce travail toute ma reconnaissance.

Monsieur le Docteur Alain Retout

Vous me faites l'honneur de diriger cette thèse.

Merci pour votre patience et votre écoute pour mes nombreuses allées et venues
dans votre bureau.

Etre au bloc avec vous était toujours un moment de plaisir alliant à la fois
apprentissage et humour.

Veillez trouver dans ce travail toute ma reconnaissance.

A mon Maitre, Madame le Professeur Solange Milazzo

Vous me faites l'honneur de juger cette thèse.

Veillez trouver dans ce travail mon profond respect.

A mon Maitre, Monsieur le Professeur Pierre Freger

Vous me faites l'honneur de juger ce travail.

Dans votre service, j'ai hésité à rejoindre le camp des neurochirurgiens...

Veillez trouver ici, le témoignage de mon profond respect.

A ma famille

A mes parents : vous êtes les deux êtres les plus chers à mon cœur. Vous êtes sans aucun doute mes modèles à suivre. Votre soutien infailible m'a fait devenir la femme que je suis aujourd'hui, je n'aurais pas pu avoir de plus belle preuve d'amour.

A ma sœur : six ans nous séparent, mais plus le temps passe et plus nous nous rapprochons. Ton récent bonheur me remplit de joie. Je suis tellement fière de toi, tu as toujours été un modèle pour moi.

A ma grand-mère : ton parcours professionnel est un bel exemple pour moi. J'espère que tu es fière de moi.

A Jean-Pierre : le plus aventurier de la famille.

Aux Deguise/Thévenot : ma tante Martine, mon oncle Gérard, ma cousine Laure, mon cousin Thierry, ma filleule Charline et Louise le bébé écureuil quel bonheur de se retrouver à chaque fois, les occasions devraient se faire plus fréquentes.

A ma belle-famille : merci de m'avoir acceptée au sein de votre famille.

A mes amis

Ceux du Saint Rosaire : Chantal, Amélie, Hélène, Joëlle et Aurélia, le temps passe, nous évoluons chacune dans des domaines différents mais nous avons su conserver notre amitié entre Paris, Rouen, Madrid, Toulouse et même le Mexique... grâce à nos soirées/week-end filles qui le sont de moins en moins...n'est ce pas Thibault, Julien, Damien, Greg, Pierre et Gaspard.

A Lucie : Quiberon et mon adolescence n'auraient pas été les mêmes sans toi.

A Sarah : que le temps passe vite depuis cette fameuse P1 où nous nous sommes rencontrées (bien sûr sur les 1ers rangs de l'amphi...). Nous ne nous sommes plus quittées jusqu'à ces terrible sous-colles de D4... Puis nous avons grandi un peu séparément en tant qu'internes. Mais nous sommes ou allons devenir médecins comme nous l'avons toujours rêvé ensemble et ce sera à Paris...

A Clémentine : que de bons moments passés ensemble depuis ce fameux WEI...

J'ai hâte de te retrouver... tu es une amie très chère pour moi.

JB et Elodie : nos amiénois préférés. On a toujours su se retrouver ! La prochaine fois cela sera peut être en Bretagne...

Lolo et Arthur : nos gentils déjantés, toujours la main sur le cœur.

A Léna, Thibault, Rémiane, Macha, et au groupe Laennec

Aux Rouennais

Alexis : merci à la neurochir ! C'est ensemble que l'on a essuyé les plâtres du début de l'internat. Cela n'aurait pas été pareil sans toi. Tu m'as aussi permis de faire la rencontre de **Marie** et plus tard de la petite **Sarah**. J'espère que l'on restera des amis fidèles. Restez comme vous êtes.

Flore : tu fais presque partie de la famille des ophtalmo.... Tu es une des premières personnes dont j'ai fait la connaissance à Rouen, et tu nous as tout de suite tendu les bras. Reste comme tu es.

Pierre et Julia : de bons moments passés ensemble, peut être que le 31 décembre prochain sera encore une fois avec vous...

Aux Saint-Hilairiens :

Olivier : comment ne pas te dire merci ! Mon internat n'aurait pas été le même sans toi. Tu as toujours su être disponible et de bons conseils et ça jusqu'au bout du bout. N'est pas une pépite qui veut !

Philippe : le parrain ! Tu as su mettre de la couleur dans ces 5 années d'internat. Toujours attentif et avec la main sur le cœur. Reste comme tu es.

Olivier : ta gentillesse n'a d'égal que ta rigueur. Tu as été un chef de clinique patient, bienveillant et tu es un ami sincère.

A l'équipe

A mes co-internes :

Aux vieux : Olivier et Bad merci pour votre disponibilité quand j'ai débuté et qui n'a jamais failli par la suite. Hélène merci pour ta douceur.

Héla : on s'est suivi tout au long de notre internat. Ravie d'avoir joué les entremetteuses...

Admir : quelle force de caractère, je suis admirative de ton parcours.

Etienne : le meilleur co-interne que l'on puisse rêver. Je suis heureuse de t'avoir comme ami.

Guillaume : le champion des ophtalmo.

Alex : la relève de la neuro-ophtalmologie est entre tes mains...

Laura : merci pour ta bonne humeur et ta simplicité.

Thibault : le prez des ophtalmo. Toujours prêt à rendre service et à faire la fête.

William : le super papa du groupe.

A la relève : Chloé, les pauses infos me manqueront, Elodie, mon double, on n'a pas le même prénom pour rien...Edouard le prochain professeur! Daniel le bébé ophtalmo.

Aux chefs :

Julie : tu es pour moi un exemple de rigueur et de professionnalisme.

Alex : toujours à refaire le monde. Ces discussions me manqueront.

Alice : c'est toujours un plaisir de faire de la pédiatrie avec toi.

Perrine : bien plus qu'une chef. Que de bons moments partagés ensemble. Tous les projets dont tu rêvais se réalisent un à un... je suis heureuse pour toi.

A la consult' : quelle équipe de choc... toujours là pour vos filles. Magali, Chantal, Laurence, Nathalie, Catherine, Sophie et la petite Nathalie vous allez réellement me manquer. Impossible de retrouver autant de tendresse.

A l'hospit' : que de fous rires entre la salle de soins et l'office...

Aux orthoptistes : merci à Sophie, Dany, Marie-Paule et Sophie pour votre disponibilité toujours avec le sourire.

Au bloc : toujours des bons moments partagés entre les petits conseils perso et les derniers ragots autour des lavabos...

Aux secrétaires : Véro, Myriam, Malika, Angèle toujours si patientes et disponibles pour nous.

Remerciements particuliers à :

André : pour ton aide précieuse pour la réalisation des statistiques.

Aux ocularistes, Mr et Mme Durand et Mr Quentin : merci pour votre aide des mesures des prothèses.

A mon mari Damien

Te rencontrer, il y a bientôt 10 ans a été la plus belle chose qui puisse m'arriver.

Je ne pourrais imaginer ma vie sans toi. Que d'étapes déjà parcourues à tes cotés... et il en reste encore tant à partager et à réaliser. J'ai tellement hâte de fonder notre propre petite famille...

Personne ne me comprend aussi bien que toi. Tu es là à chaque instant, avec toi la vie est si facile... tu es mon cap au jour le jour.

Reçois ici toute la preuve de mon amour.

Correction du syndrome de l'énuclée par
injection d'hydrogel

Sommaire

Remerciements.....	15
Sommaire.....	29
Introduction.....	31
I/ Rappels.....	33
1/ Anatomie.....	33
1.A / Mensurations.....	34
1.B / Les parois de l'orbite.....	35
1.C / Les bords ou angles de l'orbite.....	38
1.D / Orifice antérieur ou base de l'orbite	39
1.E / Sommet ou apex orbitaire	39
1.F / Orifices de l'orbite	39
1.G / Périoste orbitaire.....	40
1.H / Les rapports internes	41
2/ Indications des énucléations-éviscérations	49
3/ Description des énucléations-éviscérations.....	50
3.A / Eviscération.....	50
3.B / Enucléation.....	59
4/ Implants	61
4.A / Implants orbitaires.....	61
4.B / Prothèses.....	64
5/ Complications.....	66

5.A / Exposition et extrusion de l'implant.....	66
5.B /Ptosis	67
5.C / Ectropion sur cavité anophtalme	68
5.D / Entropion du bord ciliaire	68
5.E / Rétraction des cavités et contracture de fornix conjonctivaux	69
6/ Prise en charge du syndrome de l'énucléé.....	72
6.A / Implantation sous-périostée	72
6.B /Les Implants intra-orbitaires.....	74
6.C / La greffe dermo-graisseuse extra-conique	77
6.D / Les injections intra-orbitaires	79
II/ Etude clinique.....	90
Objectifs de l'étude	90
Matériels et Méthodes.....	90
Résultats	98
Discussion.....	106
Conclusion	118
Références.....	119
Résumé	127

Introduction

Le syndrome de l'énucléé survient très fréquemment dans les suites d'une énucléation ou d'une éviscération, même avec un implant ténonien de volume correct. Il comporte une énoptalmie, une bascule postéro-supérieure de la prothèse oculaire avec majoration du creux sus-palpébral, et un ptosis à l'origine de retentissements esthétiques et psychosociaux.

La fréquence de ce syndrome et ses répercussions sociales nécessitent une thérapeutique adaptée et personnalisée en fonction de son importance.

La prise en charge classique de ces patients se fait habituellement par les implants sous périostés, les greffes dermo-graisseuses ou lipostructures et les injections d'acide hyaluronique (1-3). Ces techniques peuvent être utilisées seules et également de façon additionnelle ou successive.

Les implants en hydrogel sont connus depuis les années 1990 (4,5) et sont utilisés pour la correction des microphthalmies sévères et des anophthalmies avec d'assez bons résultats dans la littérature.

L'hydrogel est un matériau hautement hydrophile composé de N-vinylpyrrolidone et de méthyl méthacrylate. L'eau du tissu environnant est donc attirée par osmose permettant l'auto-expansibilité de l'implant. Lespanseurs sont minimalement invasifs, faciles à installer, et biocompatibles (6).

Différentes formes sont à notre disposition actuellement dans le cadre de la croissance orbitaire, parmi elles les demi-sphères, les sphères et les pellets. Elles participent aux différentes étapes de la reconstruction de ces orbites

microphthalmes, au cours des 1ères années de vie grâce au caractère peu traumatisant de cette chirurgie et à sa rapidité d'exécution. La procédure de cette réhabilitation est bien codifiée avec comme première étape, la prise en charge de la croissance des paupières et des culs de sac grâce aux demi-sphères expansives et avec comme deuxième étape, la croissance osseuse qui sera gérée par la mise en place d'une sphère expansive (4,5,7-15). Les pellets sont utilisés en rétro-oculaire afin de majorer le volume orbitaire (8-10).

Concernant la correction des syndromes de l'énucléé avec un implant ténonien de volume correct, aucune étude n'évalue la pertinence de la technique des grains d'hydrogel. Dans cette indication, l'objectif n'est pas d'induire une croissance osseuse puisqu'il s'agit le plus souvent de cavités « matures » ayant eu une croissance complète mais bien de combler un déficit volumétrique séquellaire.

Pour cette technique d'injection de grains d'hydrogel, les seuls résultats décrits dans la littérature évaluent la correction des enophthalmies des cavités microphthalmes et semblent très prometteurs avec très peu d'effets secondaires (7-10,16,17).

Cette méthode d'injection de grains d'hydrogel semble au même titre que les autres techniques déjà connues et utilisées en pratique courante, compenser une perte de volume orbitaire modérée chez des patients présentant un syndrome de l'énucléé.

L'objectif de ce travail est de présenter les résultats des injections de grains d'hydrogel dans les cavités présentant un syndrome de l'énucléé.

I/ Rappels

1/ Anatomie

Les cavités orbitaires sont situées de chaque côté des fosses nasales, entre l'étage antérieur du crâne et le massif facial. Elles contiennent et protègent les organes de l'appareil de la vision, en particulier les globes oculaires et les muscles oculomoteurs. Chacune des orbites a la forme d'une pyramide quadrangulaire dont la base est en avant et le sommet en arrière. Sept os appartenant aux massifs faciaux et crâniens participent à sa constitution. On décrit pour chaque orbite 4 parois réunies par 4 angles ou bords, une base et un sommet. De nombreux orifices creusés dans les parois osseuses mettent en communication l'orbite et les régions voisines et permettent le passage des artères, des veines et des nerfs destinés au globe oculaire et à ses annexes (figure 1).

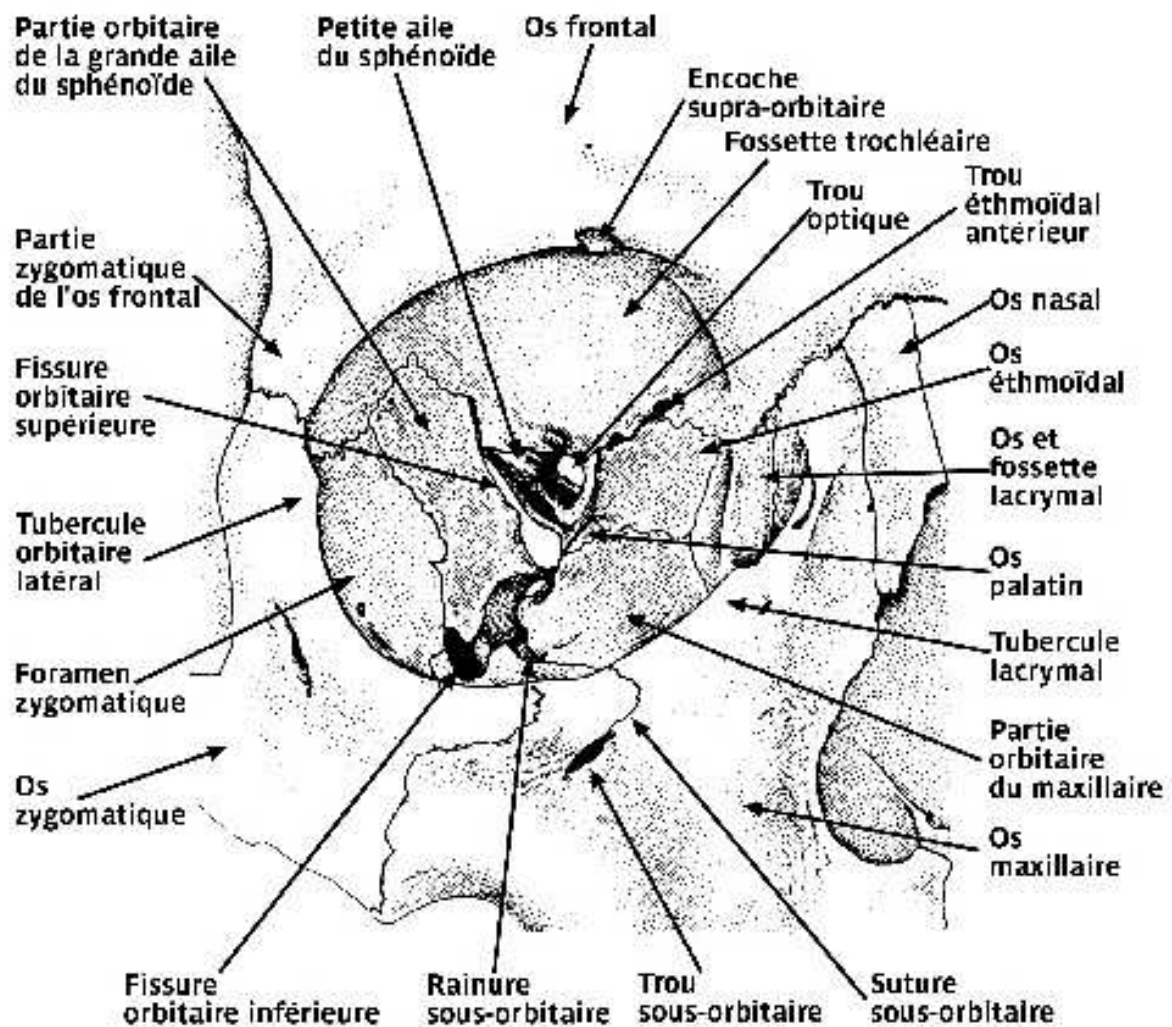


Figure 1 : anatomie osseuse de l'orbite (18)

1.A / Mensurations

Dans le sens antéro-postérieur, la profondeur de l'orbite est de 45 mm en moyenne.

L'orifice antérieur ou base de l'orbite mesure 40 mm de large pour 35 mm de haut.

La distance séparant les 2 orbites est de 27 à 33 mm chez l'adulte.

Le volume de la cavité orbitaire est estimé en moyenne de 26 à 28 cm³.

1.B / Les parois de l'orbite

1.B.1 / Paroi supérieure ou plafond de l'orbite

Triangulaire à base antérieure, elle est formée par 2 os (figure 2) :

L'os frontal en avant

La petite aile du sphénoïde en arrière

Elle sépare l'orbite de l'étage antérieur de la base du crâne et du sinus frontal.

Dans sa partie antérieure, elle présente en dehors la fosse lacrymale où se loge la glande lacrymale et en dedans la fossette trochléaire où s'insère la trochlée du muscle oblique supérieur.

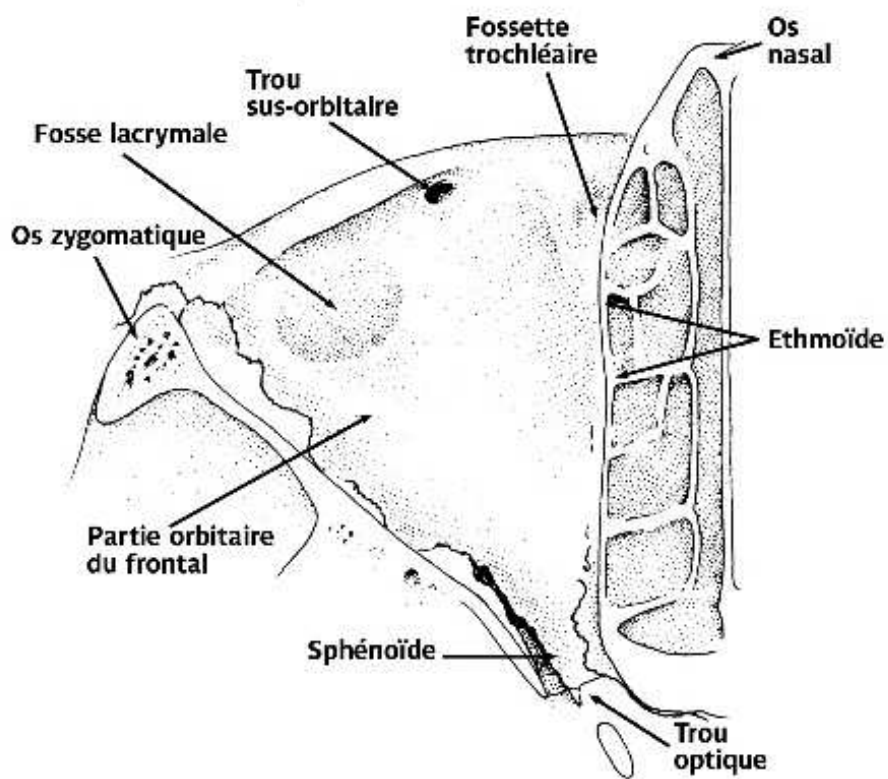


Figure 2 : dessin anatomique du toit de l'orbite (18)

1.B.2 / Paroi externe ou latérale

Triangulaire à base antérieure, elle est constituée par 3 os (figure 3) :

En haut et en avant, l'os frontal

En haut et en bas, l'os zygomatique

En arrière, la grande aile du sphénoïde

Elle sépare l'orbite de la fosse temporale en avant et de l'étage moyen de la base du crâne en arrière.

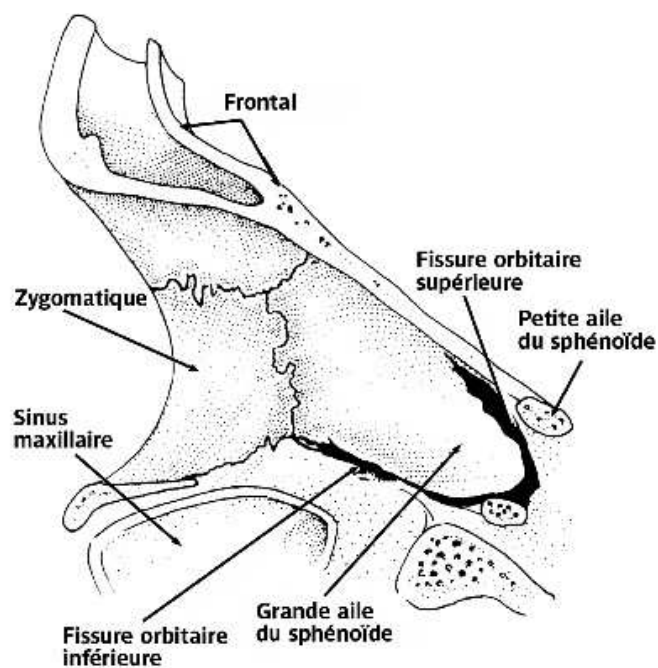


Figure 3 : dessin anatomique de la paroi externe de l'orbite (18)

1.B. 3 / Paroi inférieure ou plancher de l'orbite

Triangulaire à base antérieure, elle est formée par 3 os (figure 4) :

L'os zygomatique en avant et en dehors

Le maxillaire supérieur en avant et en dedans

L'os palatin en arrière

Elle sépare l'orbite du sinus maxillaire.

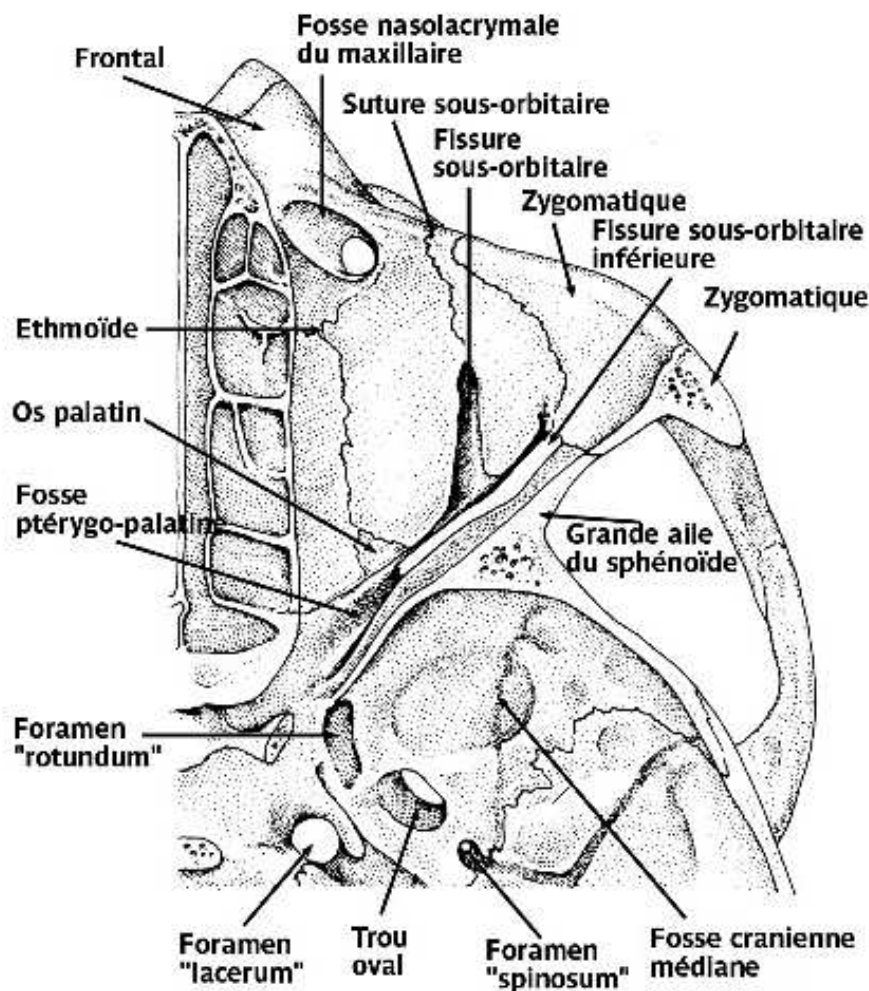


Figure 4 : dessin anatomique du plancher de l'orbite (18)

1.B.4 / Paroi interne ou médiale

Quadrilatère, elle est constituée par 4 os. D'avant en arrière, ce sont le maxillaire supérieur, l'os lacrymal, l'ethmoïde et le sphénoïde (figure 5). Elle sépare l'orbite des fosses nasales, des sinus ethmoïdaux et sphénoïdaux.

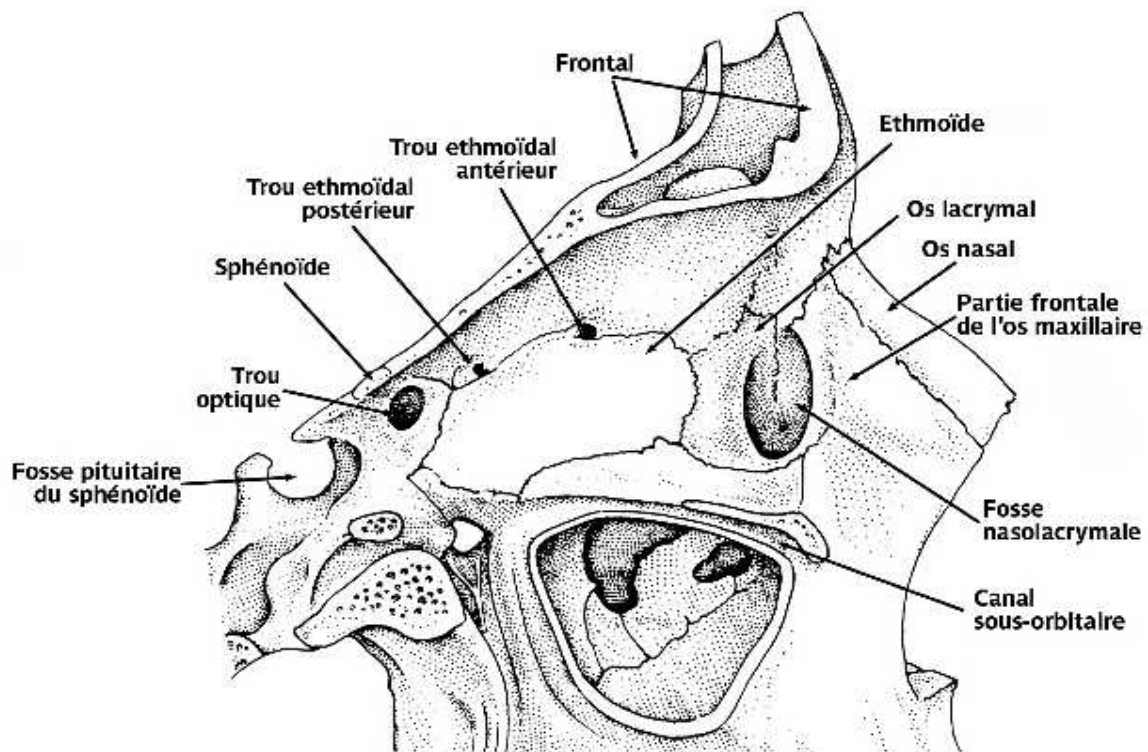


Figure 5 : dessin anatomique de la paroi interne de l'orbite (18)

1.C / Les bords ou angles de l'orbite

Les 4 parois orbitaires sont réunies entre elles par des bords qui les unissent 2 à 2 :

Bord supéro-externe, présentant en arrière la fissure orbitaire supérieure

Bord inféro-externe, présentant en arrière la fissure orbitaire inférieure

Bord inféro-interne, comprenant en avant l'orifice du canal lacrymo-nasal

Bord supéro-interne.

1.D / Orifice antérieur ou base de l'orbite

La base de l'orbite a la forme d'un quadrilatère. Son contour appelé rebord orbitaire est constitué :

En haut par l'arcade orbitaire de l'os frontal

En dehors par l'os frontal en haut et l'os zygomatique en bas

En bas par l'os zygomatique en dehors et le maxillaire supérieur en dedans

En dedans par la crête lacrymale antérieure.

1.E / Sommet ou apex orbitaire

Il répond à l'extrémité interne de la fissure orbitaire supérieure. Un peu au-dessus et en dedans de lui se trouve l'orifice du canal optique.

1.F / Orifices de l'orbite

1.F.1 / Le canal optique

Creusé entre les deux racines de la petite aile du sphénoïde, il fait communiquer l'orbite et l'étage antérieur de la base de crâne. Il livre passage au nerf optique, entouré de ses méninges et à l'artère ophtalmique.

1.F.2 / La fissure orbitaire supérieure ou fente sphénoïdale

Oblique en haut, en avant et en dehors, elle fait communiquer l'orbite avec l'étage moyen de la base de crâne. Elle livre passage à de nombreux éléments :

Les branches supérieure et inférieure du nerf oculomoteur commun (III)

Le nerf oculomoteur externe (VI)

Le nerf pathétique (IV)

Le nerf naso-ciliaire

Les nerfs lacrymal et frontal (branches du V). Ce sont des branches de division du nerf ophtalmique qui naît de la partie antéro-interne du ganglion de Gasser

Les veines ophtalmiques supérieure et inférieure.

1.F.3 / La fissure orbitaire inférieure ou fente sphéno-maxillaire

Elle fait communiquer l'orbite avec la fosse ptérygo-palatine. Les trous ethmoïdaux antérieur et postérieur, livrent passage aux artères et aux nerfs ethmoïdaux, le nerf antérieur et le nerf postérieur.

1.G / Périoste orbitaire

C'est une membrane fibreuse et mince qui tapisse l'ensemble des parois de l'orbite. Ce périoste forme un véritable sac périosté qui limite le contenu orbitaire.

1.H / Les rapports internes

1.H.1 / La graisse orbitaire

La graisse orbitaire ou coussinet adipeux de l'orbite remplit les espaces intra et périmusculaires. Elle est formée de lobules adipeux séparés les uns des autres par de minces cloisons conjonctivales.

1.H.2 / Les muscles oculomoteurs

La motilité du globe oculaire est assurée par 6 muscles oculomoteurs (figure 6), comprenant 4 muscles droits et 2 muscles obliques. Ces muscles forment un cône à sommet postérieur et à base antérieure.

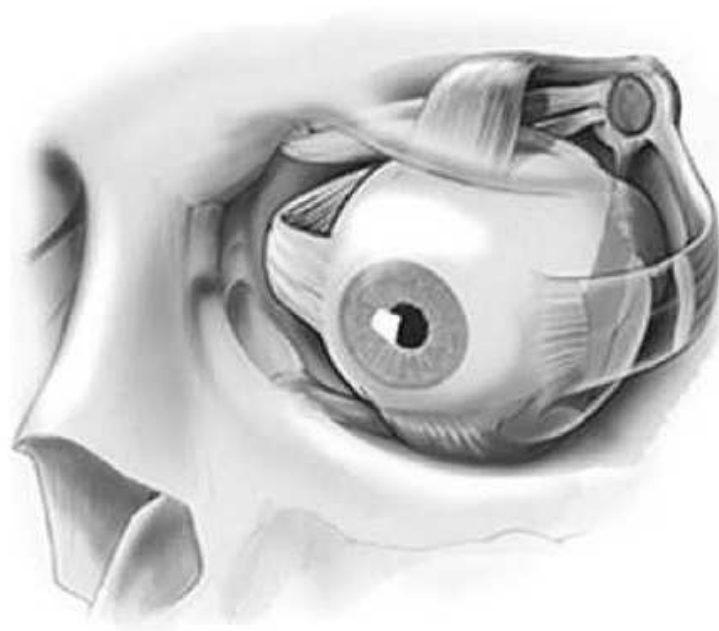


Figure 6 : les muscles oculomoteurs (19)

a- Les muscles droits

Ils sont au nombre de 4 : droit médial, droit inférieur, droit latéral et droit supérieur.

Origine : ces muscles prennent origine au sommet de l'orbite par un tendon commun appelé tendon de Zinn qui s'insère sur le corps du sphénoïde, au niveau du tubercule sous optique. Ce tendon se divise en 4 bandelettes, chaque muscle droit s'insère sur 2 bandelettes adjacentes. Le faisceau d'origine du droit latéral présente en regard de la portion élargie de la fente sphénoïdale un orifice appelé l'anneau de Zinn qui livre passage aux 2 branches du nerf moteur oculaire commun (III), au nerf moteur oculaire externe (VI) et le nerf nasal (figure 7).

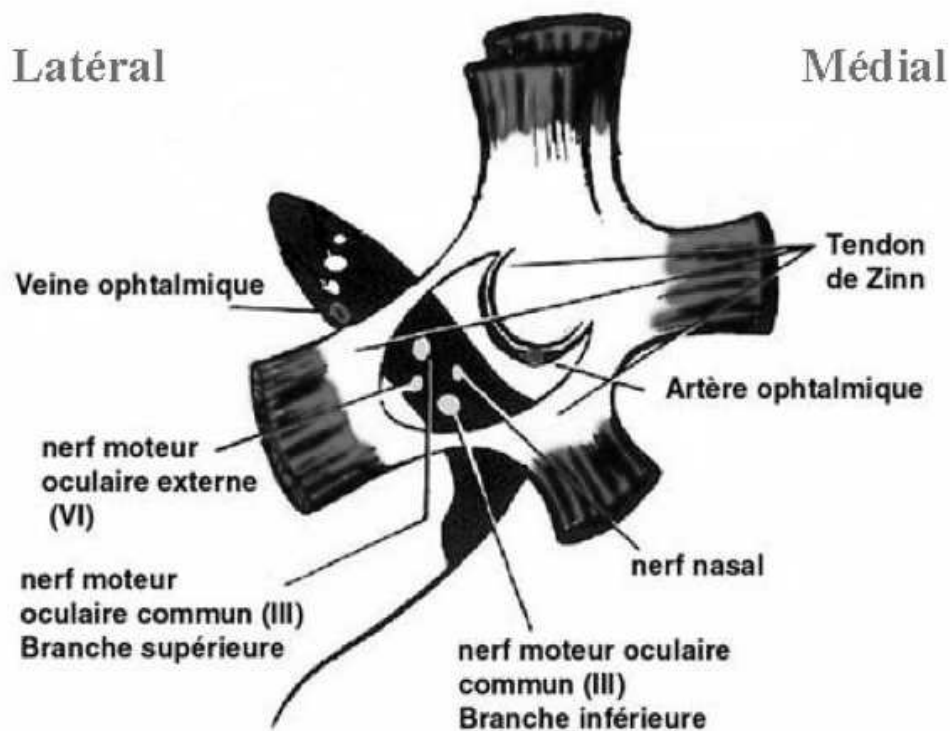


Figure 7 : vue de face du tendon et de l'anneau de Zinn (19)

Trajet : les muscles droits se dirigent d'arrière en avant, dans la loge postérieure de l'orbite.

Terminaison : se fait sur la partie antérieure de la sclérotique, à proximité du limbe (figure 8).

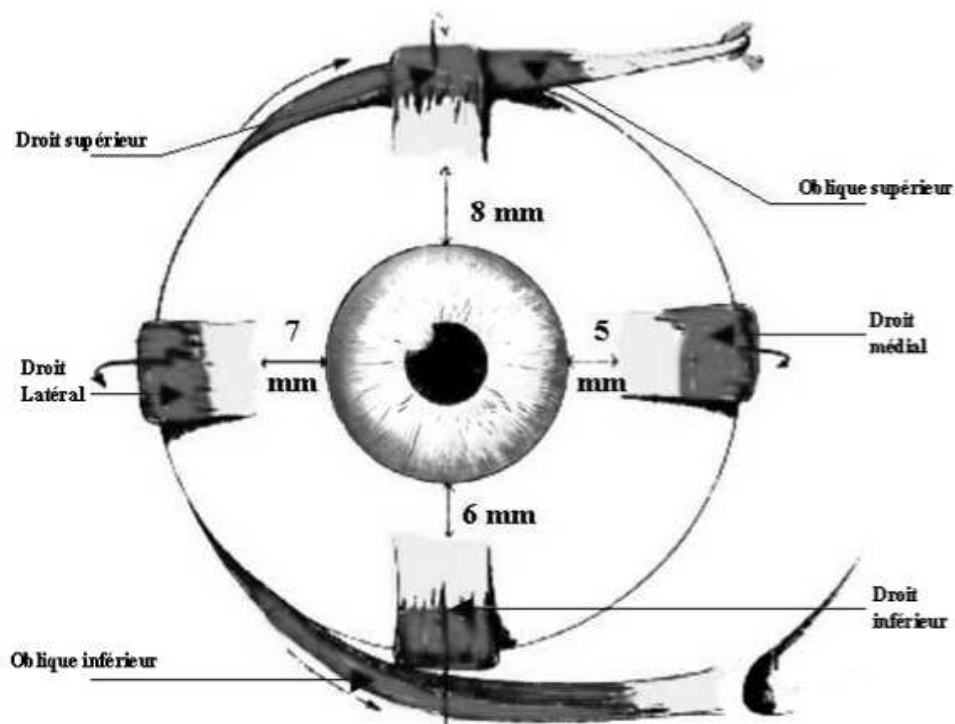


Figure 8 : la spirale de Tillaux, avec l'insertion sclérale des muscles droits (19)

Innervation : le droit inférieur et le droit médial sont innervés par la branche inférieure du III. Le droit supérieur par la branche supérieure du III et le droit latéral par le VI.

Action : le droit supérieur est élévateur, il agit en synergie avec le muscle releveur de la paupière supérieure.

Le droit inférieur est abaisseur, il est antagoniste du droit supérieur.

Le droit latéral est abducteur.

Le droit médial est adducteur.

b- Les muscles obliques

Sont au nombre de deux, croisant obliquement l'axe antéro-postérieur du globe oculaire.

Le muscle oblique supérieur

Il est le plus long de tous les muscles de l'orbite (figure 9).

Origine : par un court tendon, fixé en dedans et au-dessus du trou optique.

Trajet : il longe l'angle supéro-interne de l'orbite, et donne un tendon qui se réfléchit à angle aigu dans une poulie de réflexion fibro-cartilagineuse, implantée dans la fossette trochléaire du frontal; puis il redevient musculaire, et contourne la partie supérieure du globe en se plaçant sous le droit supérieur.

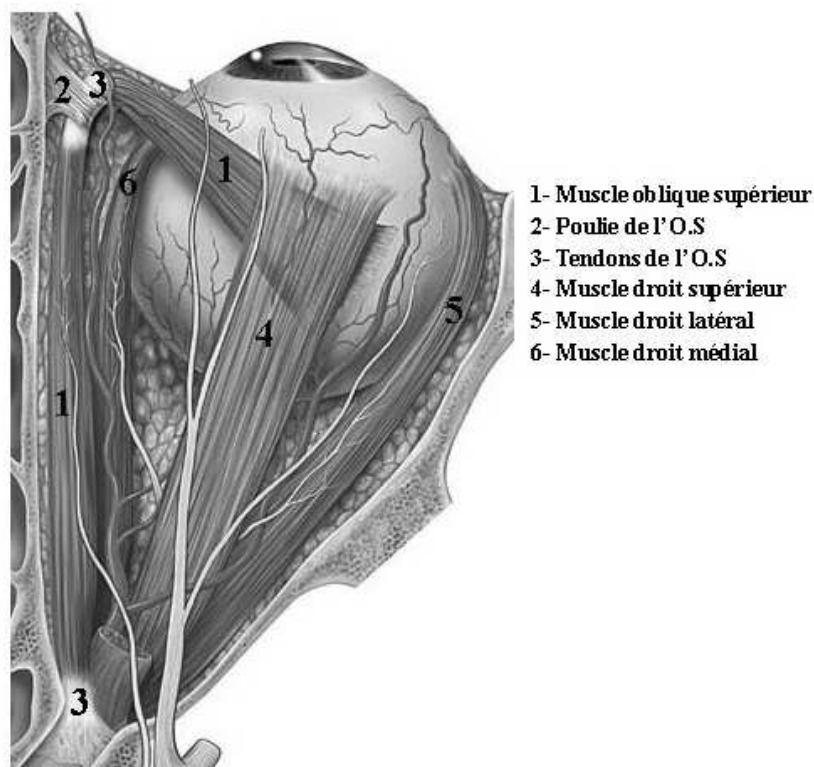


Figure 9 : le muscle oblique supérieur (19)

Terminaison : par une portion élargie, sur la face supéro-externe de l'hémisphère postérieur de l'œil.

Innervation : par le nerf trochléaire (IV).

Action : lorsque l'œil est en adduction : le muscle oblique supérieur est abaisseur, lorsque l'œil est en abduction le muscle oblique supérieur est rotateur interne.

Le muscle oblique inférieur

Beaucoup plus court ; c'est le seul muscle qui ne se détache pas du fond de l'orbite.

Origine : en dehors de l'orifice orbitaire du canal lacrymo-nasal.

Trajet : dirigé en dehors et en arrière, passant sous le droit inférieur.

Terminaison : sur la face inféro-externe de l'hémisphère postérieur de l'œil.

Innervation : par la branche inférieure du nerf moteur oculaire Commun (III).

Action: lorsque l'œil est en adduction le muscle oblique inférieur est élévateur, lorsque l'œil est en abduction le muscle oblique inférieur est rotateur externe. C'est l'antagoniste du muscle oblique supérieur.

c- Les gaines musculaires et la capsule de Tenon

Les gaines musculaires

Elles s'étalent d'avant en arrière sur chacun des muscles de l'orbite. Celle du releveur de la paupière supérieure est reliée à celle du droit supérieur, ce qui permet la synergie fonctionnelle des deux muscles. Celles des muscles droits sont réunies entre elles par des membranes inter-musculaires qui complètent le cône

musculaire. Elles présentent des prolongements orbitaires qui se fixent sur le rebord de l'orbite : ce sont les ailerons musculaires.

La capsule de Tenon

En continuité en arrière avec la gaine du nerf optique, elle entoure en avant l'hémisphère postérieur de l'œil et est séparée de la sclérotique par un tissu cellulaire très lâche (l'espace de Tenon). Ainsi est réalisée entre la capsule et le globe une véritable articulation en rotule qui permet les mouvements de rotation de l'œil. Plus en avant, la capsule de Tenon se mêle aux gaines musculaires et envoie des expansions antérieures aux paupières et à la conjonctive (figure 10).

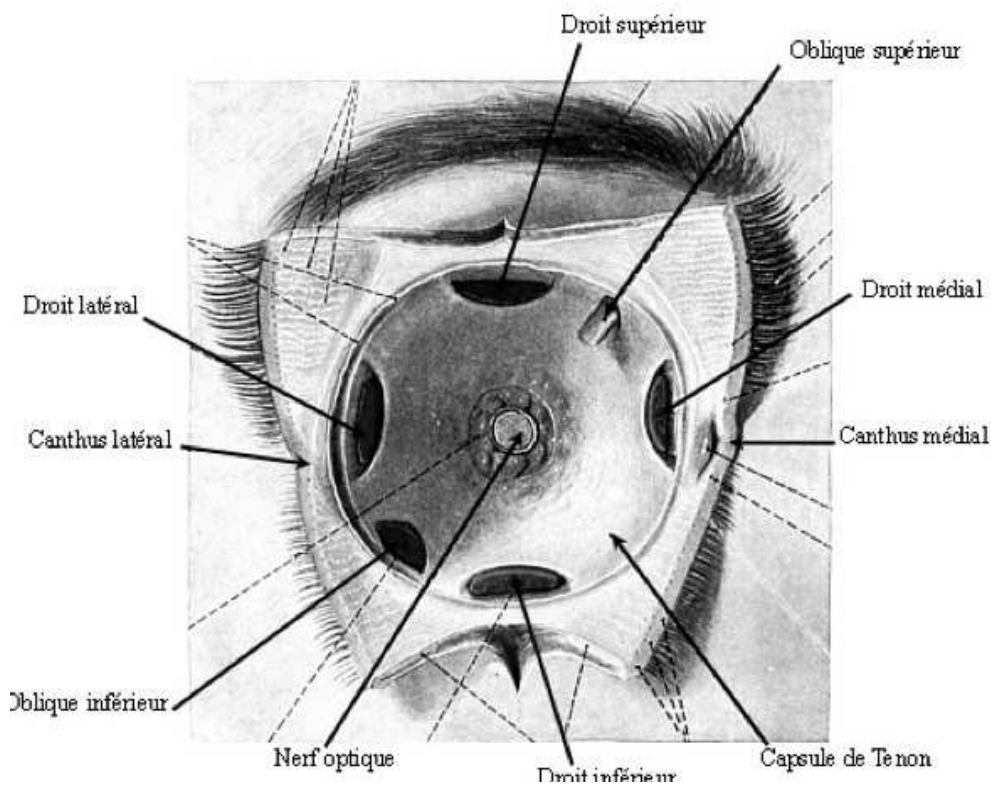


Figure 10 : la cavité ténonienne (19)

1.H.3 / Le globe oculaire

Organe noble de la vision, il est protégé par la conjonctive, les paupières, les muscles oculomoteurs et la cavité orbitaire.

Il s'agit d'une sphère de 6,5 cm³ avec une longueur axiale de 23 mm.

Trois tuniques le composent de dehors en dedans : la sclère, l'uvée composée par la choroïde, les corps ciliaires et l'iris et enfin la rétine.

La propriété réfractive de l'œil est assurée par les milieux transparents qui sont constitués d'avant en arrière par la cornée, le cristallin et le vitré (figure 11).

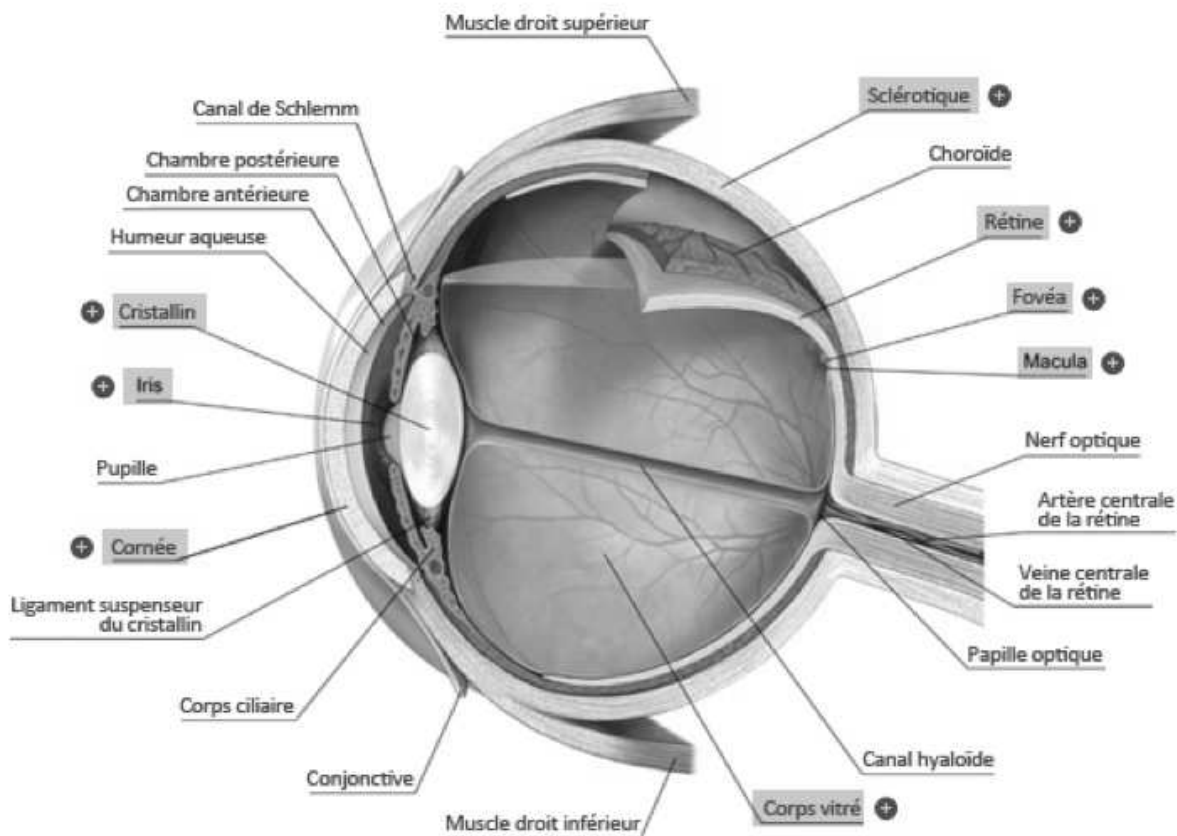


Figure 11 : coupe sagittale du globe oculaire (19)

1.H.4 / La glande lacrymale

C'est une glande en grappe, située sous le rebord orbitaire supéro-externe. L'aileron externe du muscle releveur de la paupière supérieure la divise en deux portions inégales, la portion orbitaire, la plus volumineuse, qui est logée dans la fossette lacrymale de l'os frontal et la portion palpébrale, située dans l'épaisseur de la paupière supérieure, sous la portion orbitaire qu'elle rejoint en arrière. Chaque portion possède des canaux excréteurs qui s'ouvrent dans le fond du cul-de-sac conjonctival supérieur.

L'innervation de la glande lacrymale principale est assurée par le nerf lacrymal qui est une branche de l'ophtalmique de Willis (V₁).

La glande lacrymale est une glande exocrine de type tubulo-acineux et à structure lobulaire (figure 12).

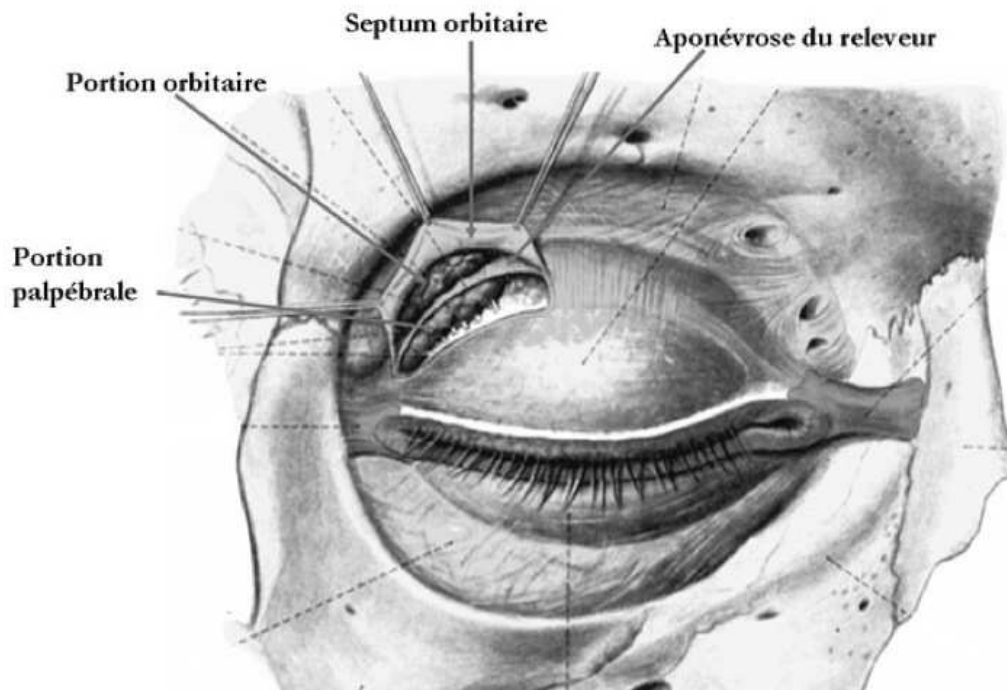


Figure 12 : la glande lacrymale principale (19)

2/ Indications des énucléations-éviscérations

Concernant un œil non fonctionnel, il est parfois nécessaire d'enlever son contenu ou la totalité de l'œil pour différentes raisons, vitale, esthétique et antalgique.

Les principales causes que l'on rencontre sont (20):

La phtyose du globe à l'origine de douleurs spontanées et d'atrophie avec une diminution disgracieuse du volume

Le glaucome néovasculaire réfractaire très douloureux et inesthétique

Les tumeurs (mélanome choroïdien, rétinoblastome)

Les plaies du globe perforantes ou pénétrantes avec ou sans corps étranger

Le décollement de rétine chronique

Les malformations congénitales

La prévention d'une ophtalmie sympathique

En cas d'œil indolore et en dehors de pathologie tumorale, on essaiera au maximum de conserver le globe. D'une part, on peut utiliser des moyens de réfection cosmétique conservant les tissus oculaires, si le volume et le tonus sont stables depuis des années et en absence de signe inflammatoire, comme le verre scléral associé ou non à un recouvrement conjonctival. D'autre part, en cas d'échec ou d'impossibilité de ces techniques on peut avoir recours à une éviscération minimisant la perte de volume lorsque la sclère est intacte. Dans le cas contraire, on aura recours à une énucléation. En cas de pathologie tumorale, l'énucléation avec analyse anatomopathologique est médico-légale.

3/ Description des énucléations-éviscérations

3.A / Eviscération

C'est l'ablation du contenu oculaire en gardant la sclère, les muscles oculomoteurs, le nerf optique et éventuellement, la partie postérieure de la cornée. Cette intervention est réalisée sous anesthésie générale le plus souvent. On distingue 2 techniques d'éviscération, celle réséquant la cornée et celle conservant la cornée.

3.A.1 / Avantages

On retrouve moins de modifications de l'anatomie orbitaire. Les rapports entre les muscles, le globe, les paupières et les fornix demeurent inchangés, permettant une grande stabilité de la cavité. Cette technique permet une bonne motilité de la prothèse, les muscles oculomoteurs restants attachés à la sclère. Il s'agit d'une procédure technique simple (20).

3.A.2 / Inconvénients

Cette technique n'est pas envisageable si l'on suspecte une pathologie tumorale, elle peut augmenter le risque d'ophtalmie sympathique et ne permet pas d'analyse anatomopathologique complète (20).

3.A.3 / Différentes techniques chirurgicales

Eviscération non conservatrice (exérèse de la cornée), technique princeps

- 1°) Ouverture de la conjonctive sur 360°
- 2°) Libération du plan ténonien
- 3°) Ablation de la cornée
- 4°) Ablation de tout le tissu uvéal
- 5°) Après ablation de la cornée, de petits traits de refend sont pratiqués autour de l'ouverture sclérale pour permettre l'introduction d'un matériau inerte soit en verre ou en méthacrylate de forme ovale ou ronde de taille inférieure ou égale à 18 mm. Ainsi la sclère est intacte mais avec une diminution des volumes implantables.
- 6°) Fermeture hermétique de la sclère par des points de vicryl 5/0
- 7°) Fermeture sans tension du plan ténonien par des points en U de Vicryl 5/0
- 8°) Puis fermeture de la conjonctive après clivage du plan conjonctive/ ténon.

Cette technique n'est plus utilisée actuellement, car depuis l'avènement des biomatériaux colonisables on préfère d'autres techniques qui permettent d'implanter des volumes plus importants ce qui donne un meilleur résultat à long terme et évite davantage le syndrome de l'énucléé.

Éviscération non conservatrice par la technique des bandelettes

Elle ne conserve pas la totalité du segment antérieur de l'œil (21).

Il s'agit de la technique que nous utilisons actuellement dans le service.

Avantages : aisée techniquement et rapide, elle permet l'insertion d'implants de taille suffisante même en cas de phtyose importante, et permet le nettoyage complet de la sclère des résidus uvéaux.

Inconvénients : risque d'exposition du matériel plus important qu'avec une technique conservatrice.

Temps opératoires :

1°) Péritomie conjonctivale limbique sur 360° (figure 13 a)

2°) Repérage des muscles droits sur soie (figure 13 b)

3°) Exérèse de la cornée (figure 13 c)

4°) Incision de la sclère entre les muscles droits sur quelques millimètres

(figure 13 d)

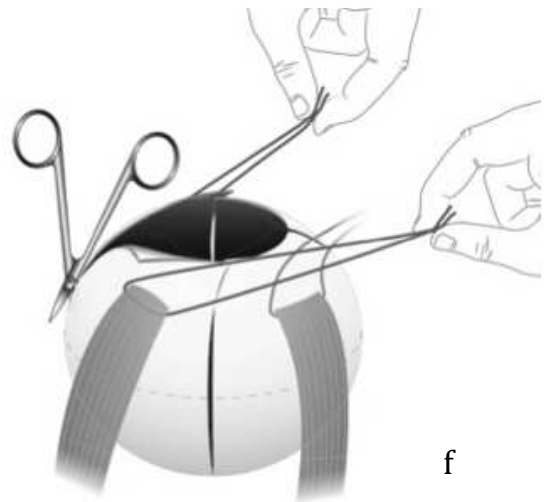
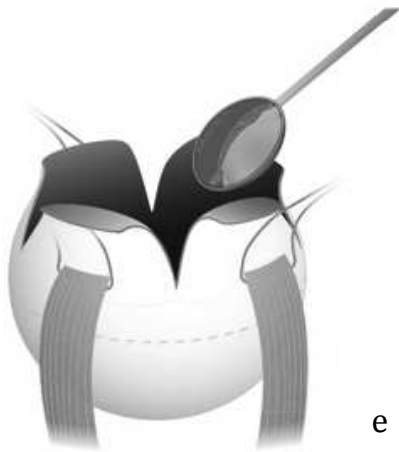
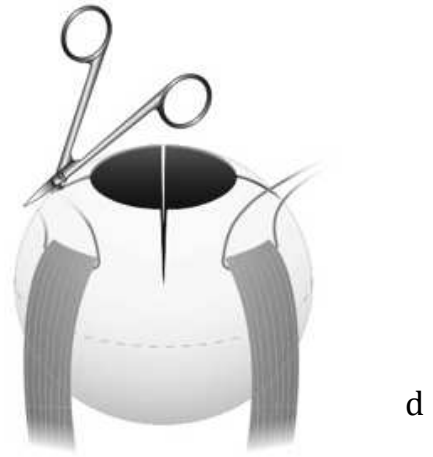
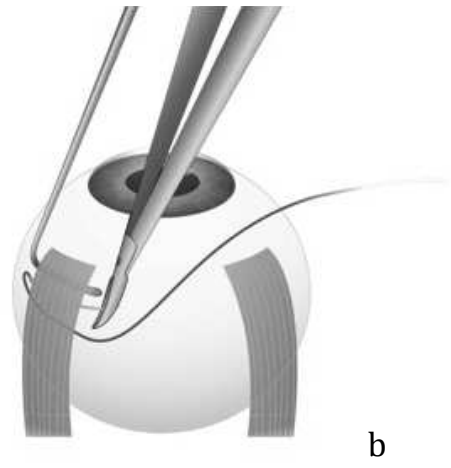
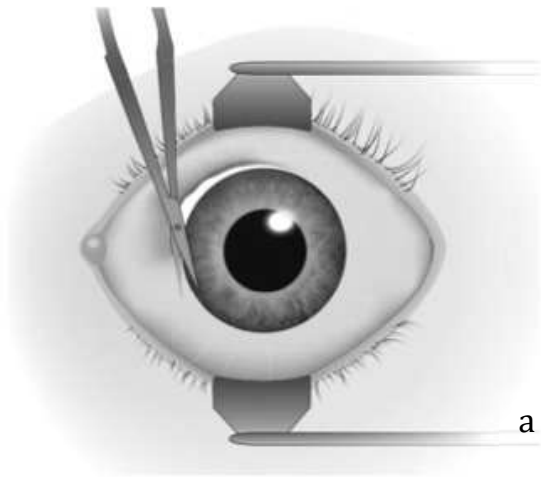
5°) Décollement méticuleux de l'uvée antérieure et postérieure puis éviscération proprement dite (figure 13 e)

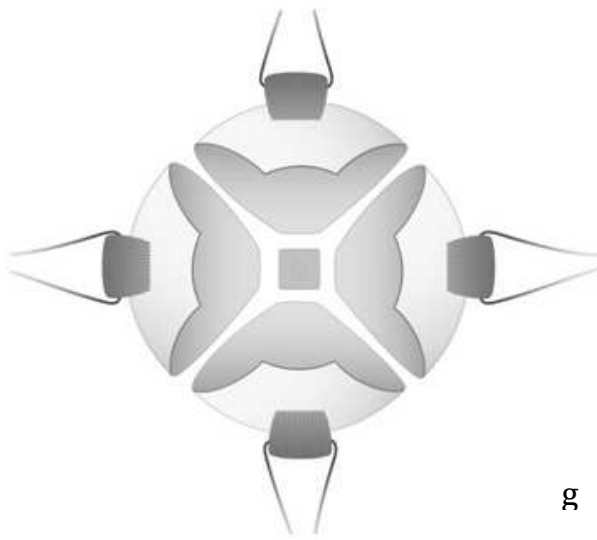
6°) Prolongement des incisions sclérales jusqu'au nerf optique puis incision circulaire de la sclère en avant du nerf optique pour obtenir 4 lambeaux scléraux pédiculés sur un muscle droit (figure 13 f et g)

7°) Nettoyage minutieux de la sclère des résidus uvéaux si nécessaire

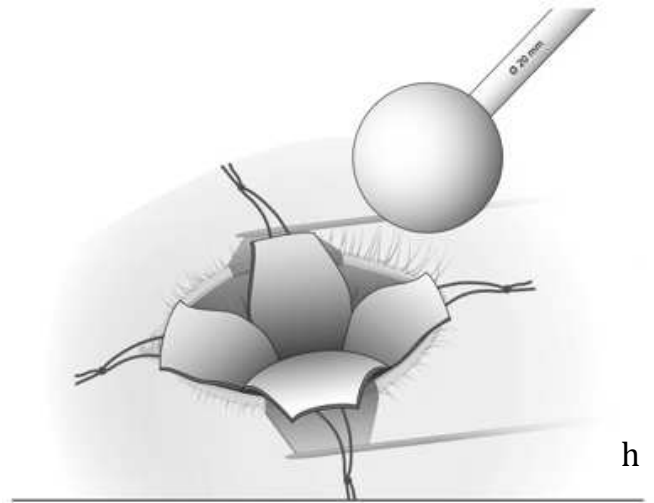
8°) Insertion de l'implant avec une pince à sucre dont la taille a été déterminée au préalable par un gabarit (figure 13 h et i)

- 9°) Fermeture du plan scléral au vicryl 5/0 en commençant par les lambeaux supérieurs et inférieurs
- 10°) Fermeture des 2 autres lambeaux scléraux qui viennent chevaucher les précédents. Le double rideau scléral diminue le risque d'exposition secondaire de l'implant sans retentissement sur la mobilité (figure 13j et k)
- 11°) Fermeture de la tenon par des points en U par du vicryl 5/0 après individualisation et clivage par injection de sérum physiologique du plan conjonctival
- 12°) Fermeture de la conjonctive au vicryl 6/0 (figure 13 l et m)
- 13°) Mise en place d'un conformateur jusqu'à la réalisation d'une prothèse.

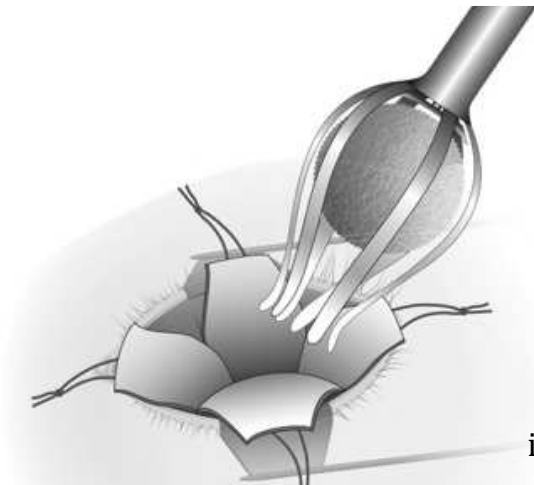




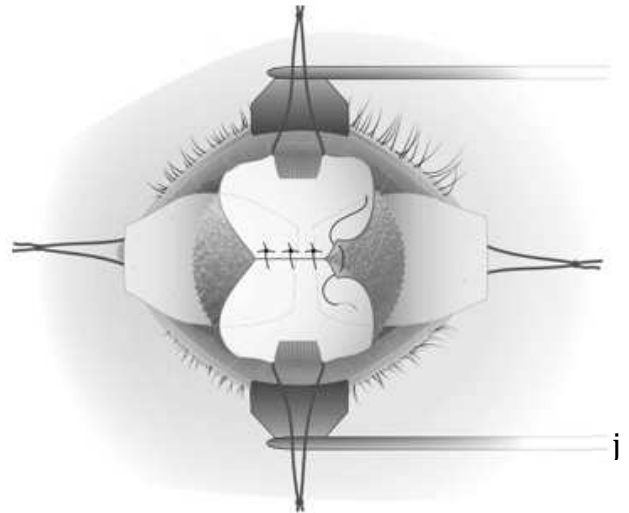
g



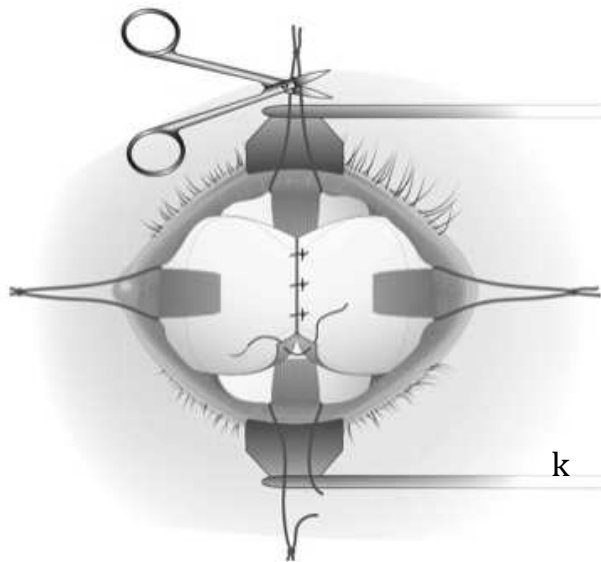
h



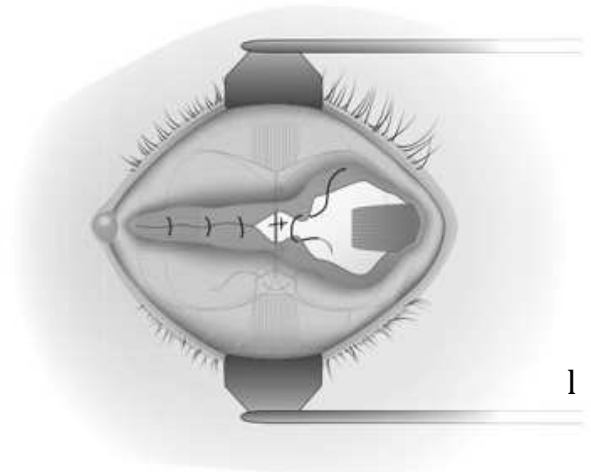
i



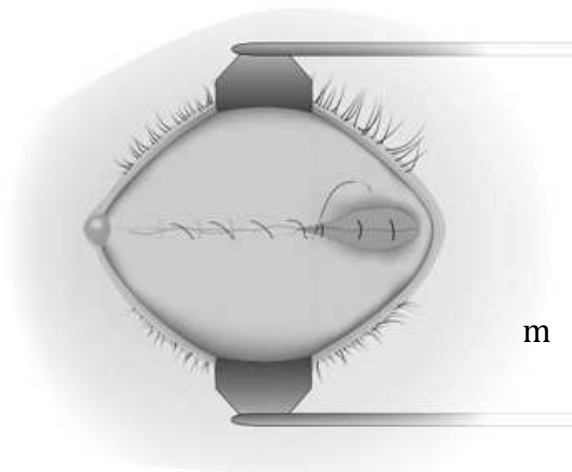
j



k



l



m

Figure 13 : les différentes étapes de la technique d'éviscération par bandelettes (images issues de la société FCI)

Éviscération conservatrice (conservation de la cornée)

Avantages : pas de cicatrice antérieure profonde et donc moins de risque d'exposition de l'implant orbitaire. Implantation d'une bille de plus grand diamètre que lors d'une éviscération non conservatrice.

Inconvénients : plus difficile techniquement et plus longue. Nettoyage uvéal complet plus difficile à contrôler. Colonisation de la bille plus difficile car la sclère est largement conservée.

Temps opératoires : après péritomie limbique, on réalise une kératectomie lamellaire sur toute la cornée.

Initialement, une ouverture sclérale était réalisée en temporal sous le droit latéral assez large pour permettre l'introduction d'une bille colonisable ou non. Des fenêtres de sclère étaient découpées sous chaque muscle droit pour permettre la colonisation de la bille lorsqu'une bille colonisable est mise en place.

C'est pour cette raison que d'autres techniques ont été développées pour ces matériaux colonisables afin d'améliorer la colonisation de la bille et d'implanter des billes de tout diamètre.

De nos jours, la sclère est incisée de manière circulaire sur 360° en arrière de l'insertion des muscles droits (figures 14 et 15) et l'éviscération proprement dite est pratiquée. La portion sclérale postérieure est :

-soit conservée, c'est la technique de la poupée russe : introduction d'une bille à l'aide d'une pince à sucre entre la coque sclérale postérieure et le segment antérieur, permettant une moins bonne colonisation du biomatériau (figure 14).

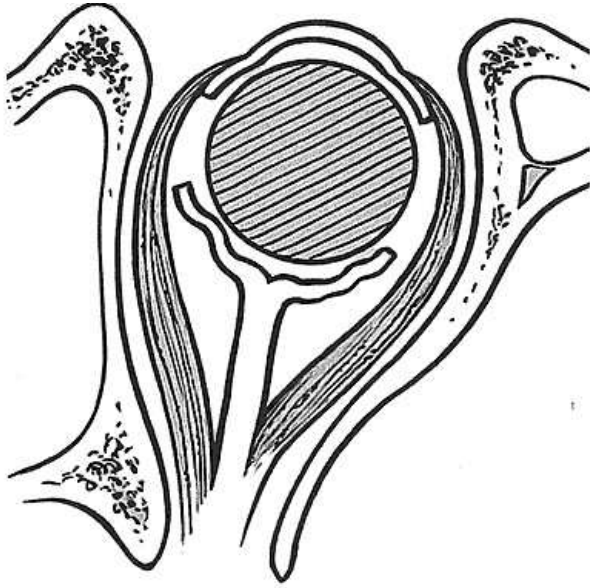


Figure 14 : Selon la technique de la «poupée», mise en place d'une bille entre la coque cornéo-sclérale antérieure maintenue en place par ses muscles et la coque sclérale postérieure maintenue en place par le nerf optique (22)

-soit réséquée, c'est la technique du parachute : la partie postérieure de la sclère et le nerf optique sont sectionnés et enlevés, puis la bille est fixée entre les muscles, sous la cornée et la sclère restante (21,22) (figure 15).

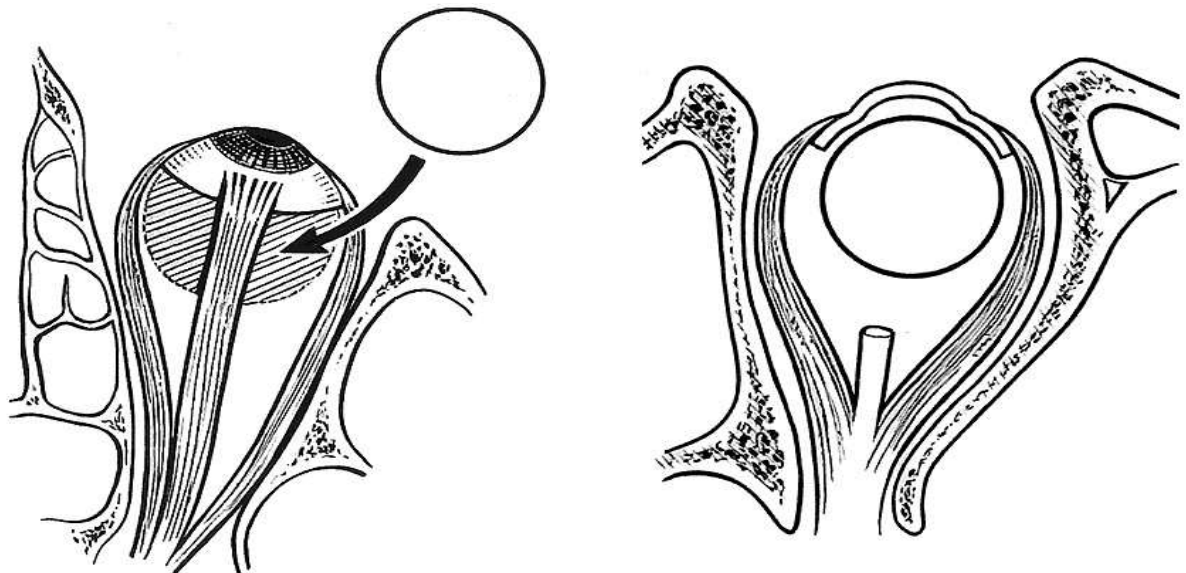


Figure 15 : selon la technique du «Parachute», mise en place d'une bille en arrière de la coque cornéo-sclérale antérieure en passant en temporal supérieur à l'aide d'une pince à sucre (22)

Eviscération avec énucléation sur table

Elle se rapproche de la technique d'énucléation décrite ci-dessous. Elle consiste à pratiquer une énucléation puis à réaliser l'éviscération sur table pour en récupérer la sclère et en envelopper l'implant orbitaire après avoir pratiqué les ouvertures nécessaires à la biocolonisation (figure 16) (21).

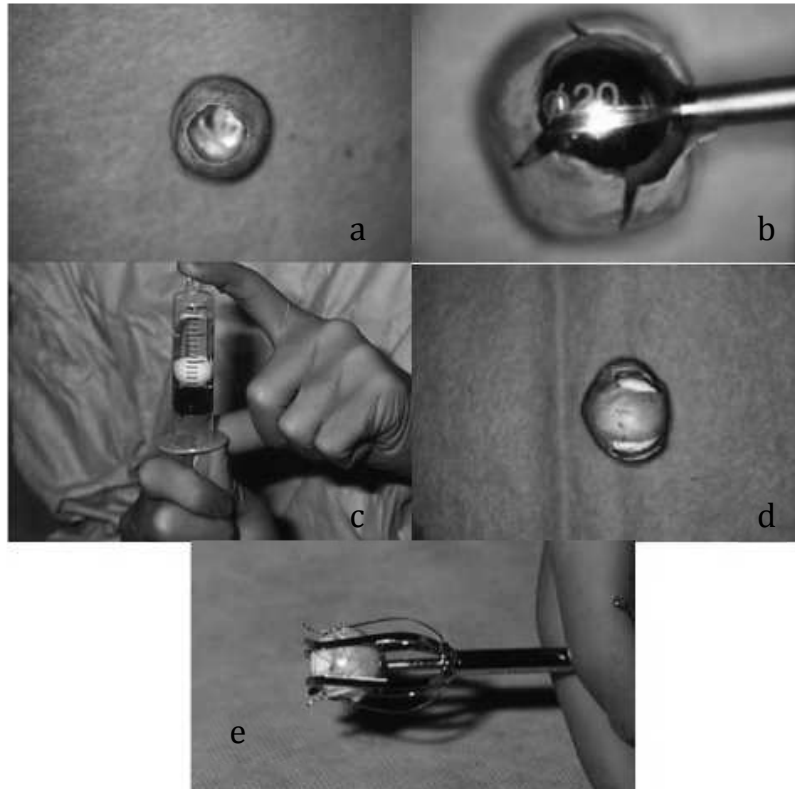


Figure 16 : éviscération sur table (images du service),

- a) récupération de la sclère,
- b) choix de l'implant à l'aide d'un gabarit,
- c) remplissage de la bille sous vide par de l'anesthésique,
- d) recouvrement de la bille par la sclère,
- e) insertion dans l'orbite à l'aide d'une pince à sucre

3.B / Enucléation

L'enucléation consiste en l'ablation du globe oculaire en respectant les muscles oculomoteurs, et en sectionnant en arrière le nerf optique à distance du pôle postérieur (20).

Elle se pratique le plus souvent sous anesthésie générale (21).

Avantages : elle permet une analyse anatomopathologique complète et réduit le risque d'ophtalmie sympathique.

Inconvénients : perte de volume, car le plus souvent la sclère n'est pas réutilisable.

Temps opératoires :

1°) Possibilité de prélever du fascia et de l'aponévrose temporale pour recouvrir l'implant colonisable. Incision au dessus du tragus pour ne pas léser les rameaux terminaux de la branche temporo-faciale du nerf facial

2°) Puis habillage de l'implant, suture au vicryl 5/0. La partie postérieure de l'implant doit rester découverte pour favoriser sa colonisation

3°) On procède comme pour l'éviscération (figure 17a) mais les muscles droits sont désinsérés du globe après fixation sur 2 brins de vicryl 5/0. Les obliques sont désinsérés du globe (figure 17b)

4°) Enucléation proprement dite en coupant le nerf optique en arrière. Vérification de la longueur du nerf optique (figure 17c)

5°) Hémostase

6°) Insertion de la bille et suture des muscles, si la bille est enveloppée d'aponévrose une fenêtre est pratiquée à 6-8 mm du centre de la bille afin de

suturer les muscles. Les muscles sont implantés de manière à venir au contact de l'implant orbitaire et favoriser la vascularisation de l'implant

7°) Fermeture antérieure en 2 plans comme précédemment avant l'insertion d'un conformateur

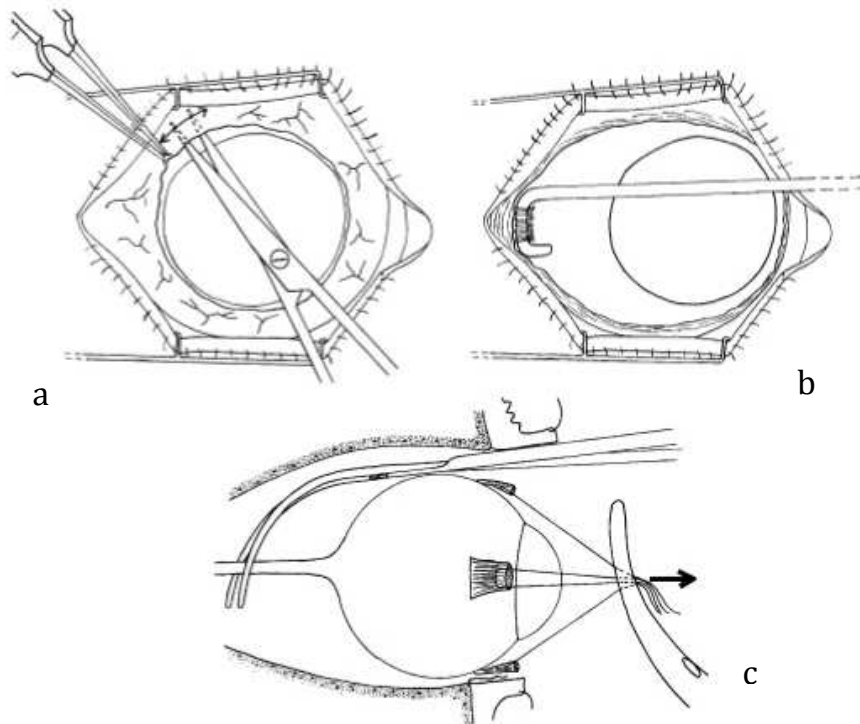


Figure 17: énucléation, a) dissection aux ciseaux de la conjonctive, poursuivie en arrière jusqu'à l'équateur du globe, b) prise d'un muscle droit avec un crochet à strabisme, c) section du nerf optique avec des ciseaux courbes à bout mousse. Une traction exercée sur les muscles droits permet de sectionner plus facilement le nerf près de l'apex orbitaire (23)

Variante chirurgicale la greffe dermo-graisseuse

Une greffe dermo-graisseuse prélevée dans le quadrant supéro-externe de la fesse peut remplacer l'implant après énucléation. Cette technique présente un intérêt lorsque l'on ne dispose pas de tissu autologue pour recouvrir un implant biocolonisable, notamment chez le très jeune enfant.

4/ Implants

4.A / Implants orbitaires

Lors d'une énucléation/éviscération, il faut remplacer le volume oculaire déficitaire par un équivalent sphérique correspondant à 6 mL environ. Sachant que le volume de la prothèse oculaire représente 1,5 à 2,5 ml, l'implant ténonien devra compenser un volume allant de 4,5 à 3,5 ml. Les différents diamètres disponibles permettant de compenser au mieux le volume de l'œil correspondent à des diamètres allant de 18 à 21 mm (figure 18).

Diamètre de la bille	Volume compensé
14 mm	1,4 ml
16 mm	2,2 ml
18 mm	3,1 ml
19 mm	3,6 ml
20 mm	4,2 ml
22 mm	5,6 ml

Figure 18 : correspondance entre les diamètres des implants ténoniens et les volumes compensés (24)

Un globe oculaire pèse 7,5 grammes et une prothèse entre 2,5 et 5 grammes pour des implants orbitaires entre 18 et 21 mm de diamètre. L'avantage d'utiliser de gros implants est d'utiliser une prothèse la plus légère possible et donc d'améliorer la tolérance et la mobilité. Le choix de l'implant dépendra également des constatations per opératoires et de l'aspect controlatéral.

Dans la majorité des cas on s'efforcera donc d'implanter une bille entre 18 et 21 mm de diamètre (25). On distingue 2 types d'implants intra-orbitaires en fonction du matériau qui les compose (20) :

- Les implants inertes (verre, silicone, PMMA.....)

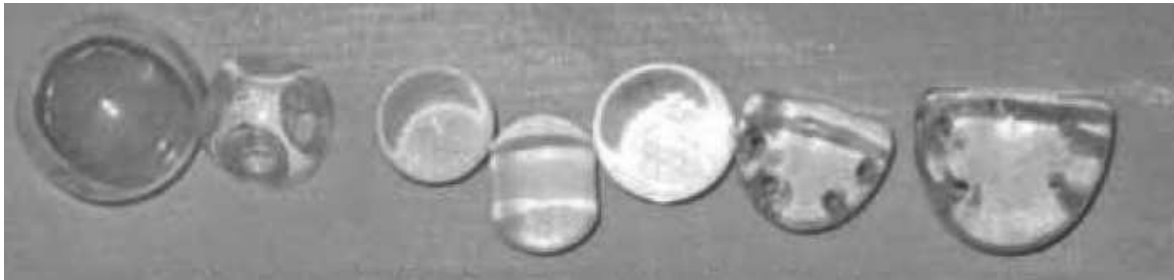


Figure 19 : différents types d'implants intra-téniens inertes (24)

- Les implants biocolonisables (hydroxyapatite, alumine, céramique, polyéthylène...) (26)

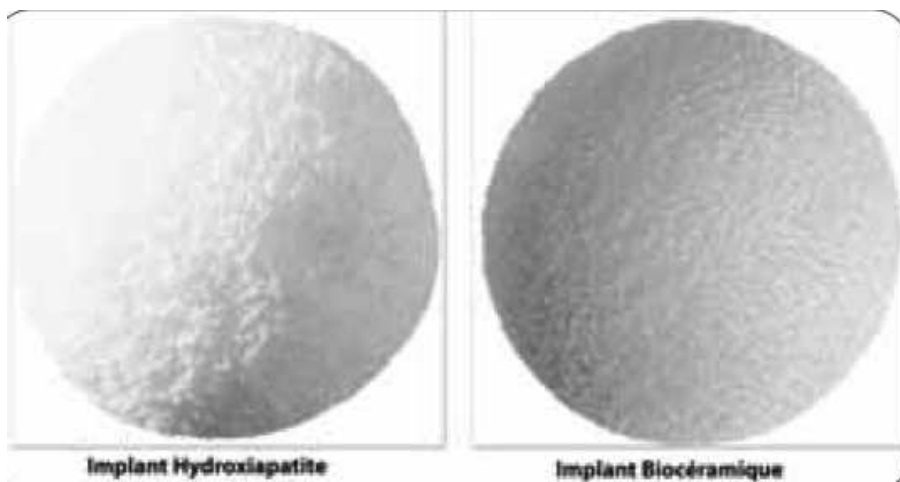


Figure 20 : deux types d'implants téniens biocolonisables (24)

De nombreuses avancées ont été réalisées concernant les matériaux utilisés. Les 1ers implants sont introduits depuis 1885 (Mules et al. (27)), ils étaient constitués de verre et ont révolutionné les suites des énucléations puis les implants en PMMA (polyméthylmétacrylate) sont arrivés dans les années 1940 (28). Les principaux inconvénients de ces implants inertes étaient la migration, l'exposition et la correction de faible volume.

Puis dès les années 1980, l'aire des implants biocolonisables débute (26). Parmi eux, on retrouve les implants en hydroxyapatite corallien ou synthétique, en polyéthylène, en alumine et en céramique. Pour ceux-ci, grâce à la colonisation des pores de l'implant par un tissu fibro-vasculaire, le risque d'extrusion, de migration et d'infection est diminué à long terme (20). D'autres avantages sont la mobilité de la prothèse grâce à la fixation des muscles droits oculomoteurs sur l'implant (21) et le large choix de volume implantable.

A l'inverse, les matériaux inertes doivent être complètement entourés de tissu autologue afin d'éviter leur extrusion même à très long terme ce qui va réduire le diamètre des sphères implantées dans les éviscérations. Ceci va diminuer également la motilité de la prothèse car ils transfèrent la motilité de la prothèse seulement à travers un mouvement passif de la cavité. C'est pourquoi ils sont abandonnés depuis plus de 15 ans au profit des implants biocolonisables. Néanmoins, ils peuvent toutefois être considérés comme un choix approprié sur le plan de la rentabilité chez des patients à espérance de vie courte (<10 ans) qui ne nécessitent pas une intégration d'implant.

Pour favoriser la prolifération fibro-vasculaire, les implants biocolonisables doivent être largement ouverts vers l'arrière de la cavité orbitaire, ce qui permet d'en augmenter la taille.

Les localisations des implants sont à l'intérieur de la capsule de tenon ou en arrière de celle-ci dans le cône musculaire. Les sphères peuvent être recouvertes par d'autres structures tels que la sclère ou du fascia autologue qui servent de barrière ultérieure pour la migration et l'extrusion.

4.B / Prothèses

Une prothèse oculaire est réalisée dans les 4 à 8 semaines après la chirurgie. La prothèse idéale est réalisée aux dimensions exactes de l'orbite après que l'œdème post-opératoire ait diminué, par moulage de la cavité et réalisation d'un contretype essayé par le patient. La capsule irienne est ensuite centrée sur le contretype et la prothèse peut être réalisée (figure 21). Les prothèses oculaires préfabriquées sont esthétiquement moins satisfaisantes et elles limitent la motilité oculaire. De plus, elles peuvent retenir les sécrétions entre la prothèse et la cavité.

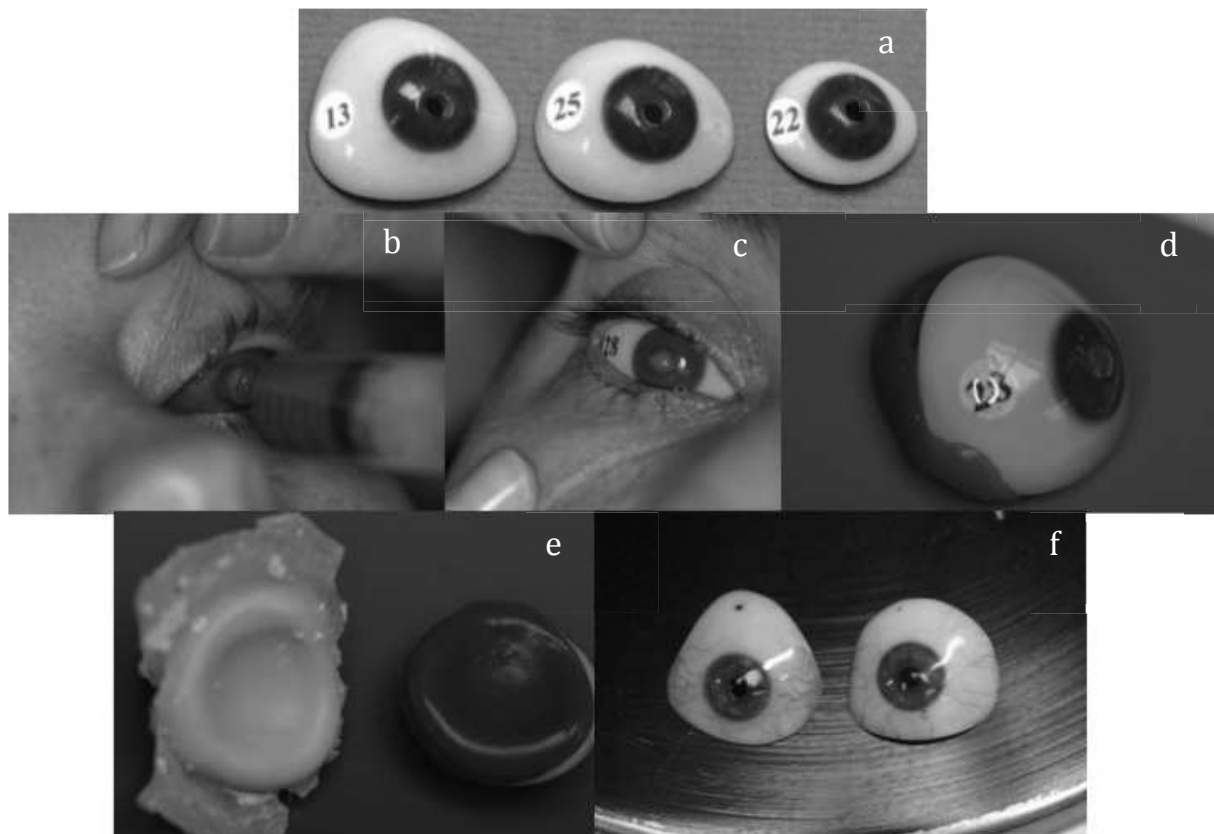


Figure 21 : réalisation d'une prothèse sur mesure (images du service),

- a) modèles de gabarits,
- b) réalisation de l'empreinte sclérale à l'aide d'un gel en silicone,
- c & d) empreinte sclérale réalisée,
- e) formes des contretypes bruts,
- f) aspect final des prothèses.

5/ Complications (21)

5.A / Exposition et extrusion de l'implant

De façon précoce, à cause d'un défaut de technique, les implants peuvent s'extérioriser s'ils sont placés trop loin en avant ou si la fermeture de la capsule de Tenon en avant n'est pas satisfaisante. Une infection postopératoire peut également engendrer une extériorisation. De façon tardive, une mauvaise cicatrice, une prothèse ou des conformateurs mal taillés et des points de pression entre l'implant et la prothèse peuvent également contribuer à l'extrusion de l'implant. Les implants exposés sont sujets à infection. Bien que de petits défauts en avant d'implants poreux puissent rarement se fermer spontanément, la plupart des expositions devront être recouvertes avec des greffons scléreaux ou des tissus autologues pour favoriser une guérison conjonctivale à condition qu'il n'y ait pas d'infection (20).

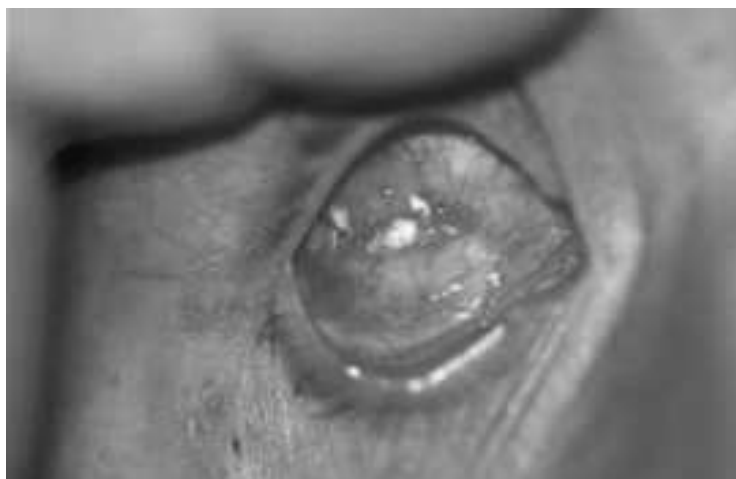

Figure 22 : extrusion d'un implant (image du service)

5.B /Ptosis

Le ptosis sur cavité anophtalme résulte

- d'un déficit du volume vers le haut entraînant un allongement du muscle releveur
- d'une prothèse mal adaptée
- d'un petit volume ténonien, à l'origine du syndrome de l'énucléé

Il faut donc dans un 1^{er} temps, réussir à augmenter le volume de l'orbite puis adapter la prothèse et si besoin réaliser un geste complémentaire sur le releveur.

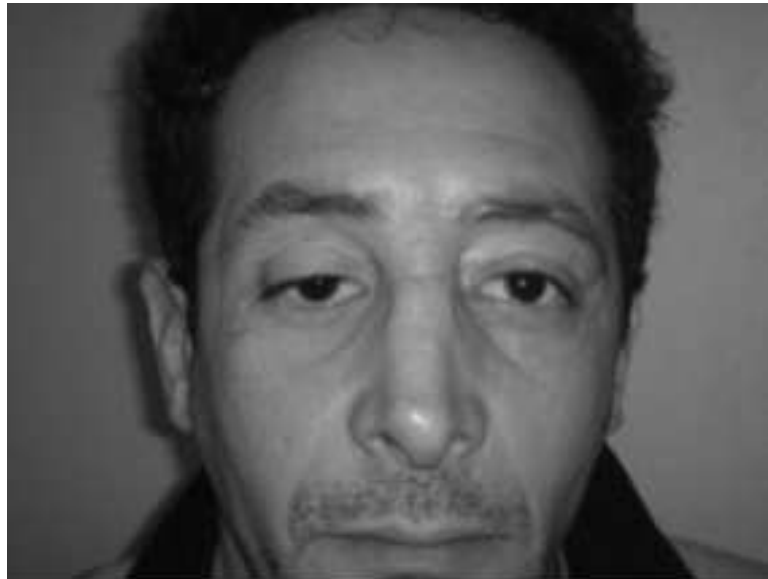

Figure 23 : ptosis droit sur cavité anophtalme (image du service)

5.C / Ectropion sur cavité anophtalme

Il peut survenir par perte de support de la paupière inférieure sous le poids d'une prothèse. C'est pourquoi la prothèse doit être la plus fine possible et donc cela implique d'avoir corrigé au plus juste le volume oculaire déficitaire. Malgré cela une résection pentagonale ou un réamarrage canthal externe peut être nécessaire.

5.D / Entropion du bord ciliaire

L'entropion du bord ciliaire, le trichiasis et le ptosis des cils sont fréquents en cas de cavité anophtalme. La contracture des fornix par brièveté des cils de sac ou un tissu cicatriciel près du bord ciliaire contribuent à ces anomalies. Afin d'y remédier une greffe des cils de sac par muqueuse buccale associée plus ou moins à une éversion du sol ciliaire peut être réalisée.



Figure 24 : entropion du bord ciliaire gauche (images du service)

5.E / Rétraction des cavités et contracture de fornix conjonctivaux

Les cavités sont considérées comme étant rétractées quand les fornix sont trop petits pour retenir une prothèse. La contraction des fornix seuls est associée habituellement à des degrés plus faibles de rétraction de cavités.

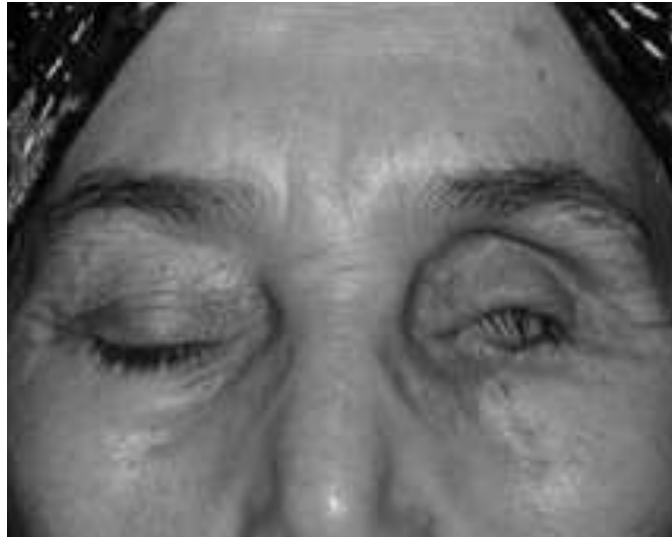

Figure 25 : rétraction des cavités (image du service)

Les causes sont :

- Un traitement par radiations ionisantes,
- L'extrusion d'un implant d'énucléation,
- Un traumatisme initial sévère,
- Les mauvaises techniques chirurgicales réduisant les culs de sac,
- Les opérations multiples de la cavité,
- L'ablation du conformateur ou de la prothèse pendant de longues périodes.

5.F / Syndrome de l'énucléé

Après énucléation ou éviscération, la restauration du volume initial du globe peut rester insuffisante et les patients présentent des symptômes disgracieux qui s'intègrent dans le cadre du syndrome de l'orbite après énucléation ou éviscération (SOEE).

L'orbite anophtalme est différente de l'orbite normale. Les modifications post-opératoires sont esthétiques, mais aussi anatomiques, physiologiques et fonctionnelles. C'est en 1976, que Vitnes et al. (29) introduisent la notion de syndrome de l'orbite anophtalme, repris en 1982 par Tyers et al. et Collin et al. (30) sous le terme anglais de post-énucléation socket syndrome, dans la description des symptômes inesthétiques rencontrés chez les patients anophtalmes.

Ces symptômes généralement plus marqués après les énucléations qu'après les éviscérations se définissent par (20,31) (figure 26) :

Une énophtalmie

Une bascule postérieure de la prothèse vers le haut

Un approfondissement du creux sus-palpébral

Un ptosis ou un rétraction de la paupière supérieure

Un affaissement de la paupière inférieure

Il peut s'y associer un entropion ou un ectropion

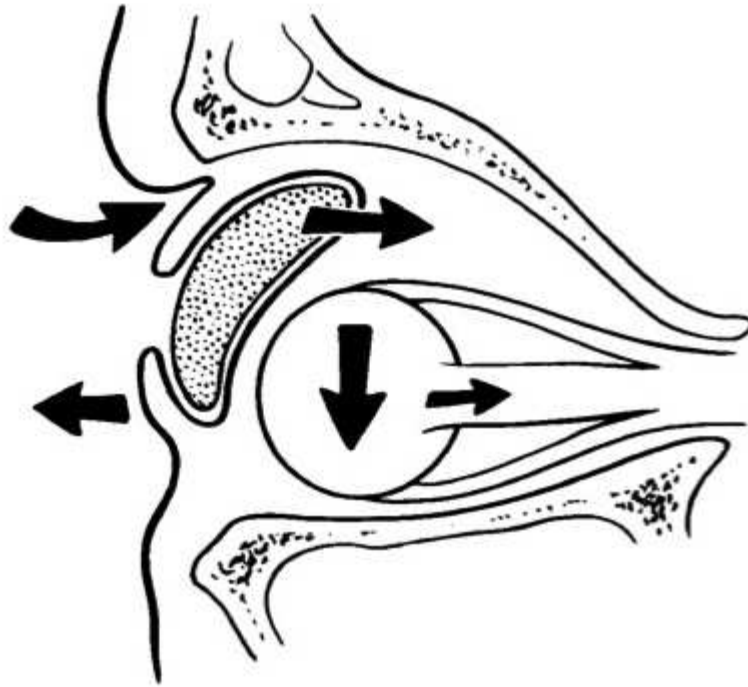


Figure 26 : physiologie du syndrome de l'énucléé (32)

Plusieurs mécanismes physiopathologiques ont été proposés (20,32–35) :

La perte du volume liée à la suppression du globe partiellement compensée par l'implant

Une atrophie de la graisse orbitaire liée au traumatisme chirurgical

Une rétraction tissulaire responsable de la perte de volume, liée à la présence active de myofibroblastes dans les cavités anophtalmes

Une rotation du contenu orbitaire vers l'arrière pouvant expliquer les principaux signes du SOEE (1).

6/ Prise en charge du syndrome de l'énucléé

Il faut dans un premier temps évaluer la taille de l'implant ténonien.

Si celui-ci est de taille trop petite, il convient de le remplacer par un implant de volume supérieur si cela est possible et sinon habiller l'implant ténonien par du tissu autologue ou un biomatériau.

Par contre, si celui-ci est de bonne taille, différentes techniques que nous allons exposer par la suite, sont à notre disposition afin de combler ce manque de volume orbitaire.

6.A / Implantation sous-périostée

Le principe de l'implantation sous-périostée est de combler l'orbite dans sa partie inférieure de manière à rehausser son contenu et de le pousser vers l'avant. Celle-ci permet alors de ce fait, de réduire non seulement l'énoptalmie mais aussi la dépression sus-palpébrale (figure 27). Pour placer un implant dans l'espace sous-périosté, le contenu orbitaire peut être abordé de deux manières : par voie transcutanée ou par voie transconjonctivale (1,35-41).

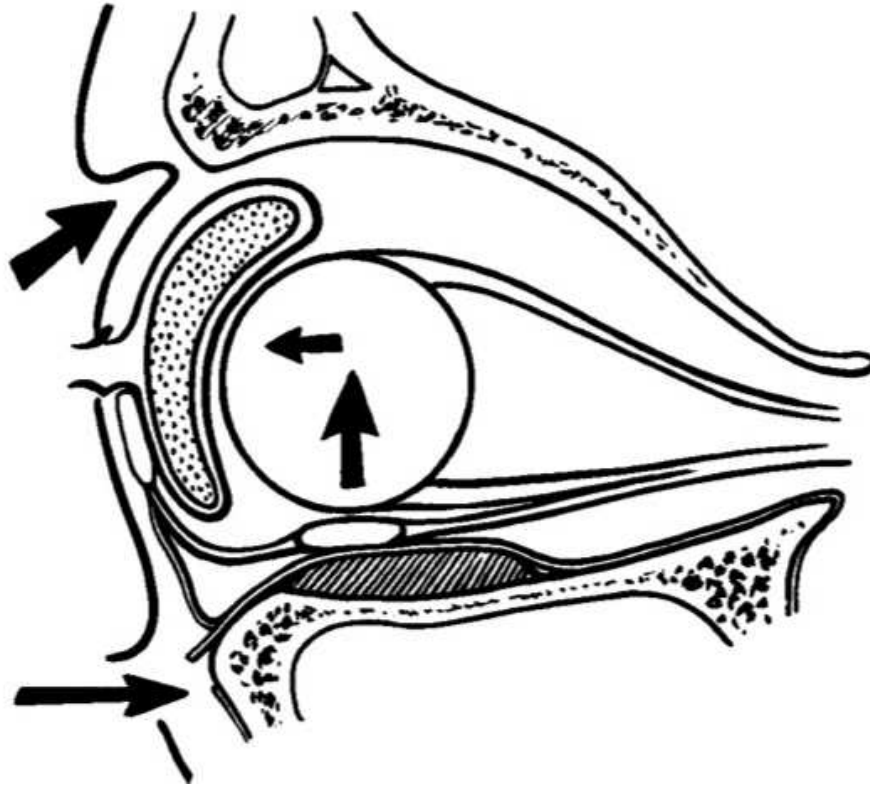


Figure 27 : mécanisme de l'implant sous-périosté dans le syndrome de l'énucléé
(32)

6.A.1 / Voie transcutanée

La voie transcutanée consiste à réaliser une incision sous-ciliaire haut située à 2 mm du bord ciliaire. Elle ne dépasse pas le point lacrymal inférieur en dedans et ne franchit pas la projection du rebord latéro-orbitaire en dehors. La dissection est menée jusqu'au rebord infra-orbitaire en préservant le septum orbitaire. Le périoste est incisé, puis décollé d'avant en arrière. Après mise en place du matériel en position sous-périostée, le périoste est suturé puis la peau, au mieux par un surjet.

6.A.2 / Voie transconjonctivale

La voie transconjonctivale est rapide, ne laisse pas de cicatrice et permet une excellente exposition du contenu orbitaire, tout en donnant moins de malposition de la paupière inférieure et moins de rétraction que la voie d'abord cutanée. La conjonctive et la lame des rétracteurs sont incisées à 2 mm du bord inférieur du tarse. L'incision peut se prolonger en dehors par une canthotomie pour obtenir une meilleure exposition de la région. Une dissection pré-septale est alors menée jusqu'au rebord infra-orbitaire.

6.B / Les Implants intra-orbitaires (32,42,43)

6.B.1 / La technique d'implantation

L'implantation intra-orbitaire est une autre façon de combler l'énophtalmie. Lorsqu'il s'agit d'implanter des morceaux de biomatériaux ne permettant pas des micro-incisions, la voie d'abord consiste à individualiser la lamelle antérieure musculo-cutanée et la lamelle postérieure septo-tarso-conjonctivale, le septum est repéré puis ouvert environ 3 mm au-dessous du rebord orbitaire pour séparer la graisse intra-orbitaire du périoste du plancher et la décoller jusqu'au fond de l'orbite en prenant soin de ne pas léser le muscle oblique inférieur. Une fois individualisée, la graisse est réclinée vers l'avant puis le haut à l'aide d'une spatule mousse. Cette manœuvre permet à la prothèse qui avait été laissée en place de se propulser vers l'avant diminuant l'énophtalmie. Les biomatériaux peuvent alors être introduits en extra-conique dans l'espace

séparant la graisse du périoste, sur le plancher orbitaire ou en intra-conique (figure 28).

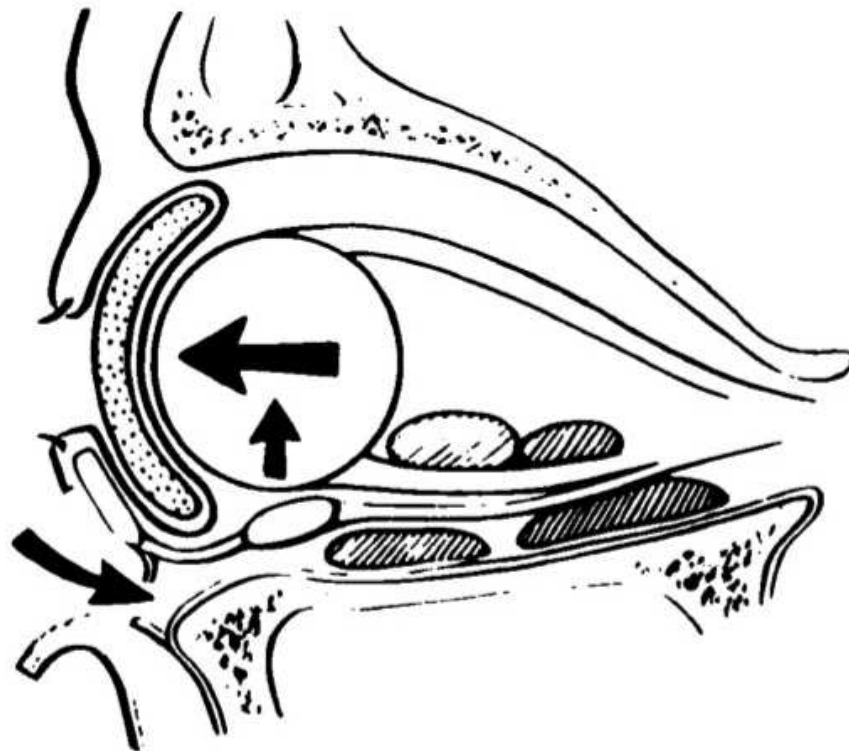


Figure 28 : mécanismes des implants intra-orbitaires dans le syndrome de l'énucléé (32)

6.B.2 / Les matériaux

De nombreux matériaux ont été utilisés principalement en position sous périostée ou directement dans la graisse orbitaire afin de minimiser l'effet esthétique et d'augmenter le volume orbitaire en propulsant en haut et en avant le contenu orbitaire. Parmi eux, on retrouve les implants en hydroxyapatite (32,44), en polyéthylène poreux (Medpor) (36,45), en silicone (37,38), les blocs de silastic (1), en teflon (41) ou proplast (39,40).

Les morceaux d'hydroxyapatite tricalcium phosphate (HA-TCP) issus de plaques d'HA-TCP sont des bio-matériaux de choix à implanter en position sous-périostée ou en intra-orbitaire (figure 29). De par leur biocompatibilité (composition et structures identiques à celle de la phase minérale de l'os humain), et la prolifération fibrovasculaire complète en 4 semaines (36), ils sont mieux intégrés dans les tissus et donc mieux tolérés. Ils offrent de plus l'avantage d'un matériel malléable, facilement découpable. Lorsqu'ils sont utilisés, ils donnent de bons résultats sur l'énophtalmie et le creux sus-tarsal (32,43). Le risque infectieux existe avec ces derniers car bien que plongés dans une solution de Bétadine® ou d'antibiotique dilué, ils sont préparés sur table avec une voie d'implantation qui reste large comparée aux micro-incisions qui sont réalisées pour les "injections intra-orbitaires" citées ci-dessous.




Figure 29 : plaque en hydroxy-apatite (46)

6.C / La greffe dermo-graisseuse extra-conique

La greffe dermo-graisseuse est une technique qui permet de restaurer ou d'augmenter le volume des cavités anophtalmes par apport de tissus autologues, c'est-à-dire prélevés sur le malade lui-même. Le but de l'intervention est ici de combler un déficit volumétrique partiel, situé soit au niveau du creux supra-tarsal (47,48), soit plus rarement au niveau de la partie pré-septale de la paupière inférieure, entre le bord inférieur du tarse et la région du rebord infra-orbitaire (creux infra-tarsal) (47).

Le site de prélèvement sera localisé, en fonction des habitudes du chirurgien, au niveau de la fosse iliaque droite ou gauche. Le greffon, d'une forme elliptique, mesurera selon l'importance du creux à corriger, entre 3 et 5cm de long pour 1 à 2cm d'épaisseur (figure 30 a et b) (49,50).

Au niveau du creux supra-tarsal, l'incision franche cutané-orbitaire sera réalisée dans le pli palpébral jusqu'au bord supérieur du tarse. Après dissection de la face antérieure de ce dernier et section du septum, la région du creux supra-tarsal sera disséquée entre le bord supérieur du tarse en bas, le rebord supra-orbitaire en haut et les extrémités de l'espace retro-septal de chaque côté (47). En paupière inférieure, l'incision sera sous-ciliaire d'un canthus à l'autre, de manière, après avoir exposé la face antérieure du tarse et sectionné le septum, d'aborder la région du creux infra-tarsal, située en « miroir » par rapport à celle du creux supra-tarsal, c'est à dire limitée en haut par le bord inférieur du tarse, en bas par le rebord infra-orbitaire et latéralement par les mêmes structures que celles décrites pour le creux supra-tarsal (47).

Le greffon est alors positionné dans la région du creux à traiter, parfois retaillé et ajusté, puis suturé avec du Vicryl 5/0, le derme contre le périoste du rebord supra-orbitaire en respectant le paquet vasculo-nerveux supra-trochléen pour le creux supra-tarsal, (figure 30 c) et contre les plans retro-septaux profonds en paupière inférieure, les extrémités latérales du greffon étant suturées au périoste du rebord latéro et médio-orbitaire, le pourtour inférieur de la partie dermique du greffon à la région du rebord infra-orbitaire.

Il est important de bien veiller à ce que la course du releveur ne soit pas entravée par la masse du greffon en paupière supérieure, en fixant minutieusement le greffon au périoste du toit de l'orbite afin que ce dernier soit en quelque sorte « suspendu » au plafond orbitaire. La suture de l'incision cutanée doit être rigoureuse afin d'éviter tout contact des lobules graisseux avec la surface cutanée, limitant ainsi les risques infectieux. C'est ainsi qu'un surjet de Vicryl 6/0 sera mis en place de manière étanche entre les deux parties du muscle orbiculaire sectionné, un surjet de Soie 6/0 suturant la peau (figure 30 d).

Le volume du greffon est susceptible de « fondre » d'environ 20 à 30% dans les 6 mois, ce dont il faudra tenir compte en surcorrigeant légèrement le volume de ce dernier au moment de l'intervention initiale (47).

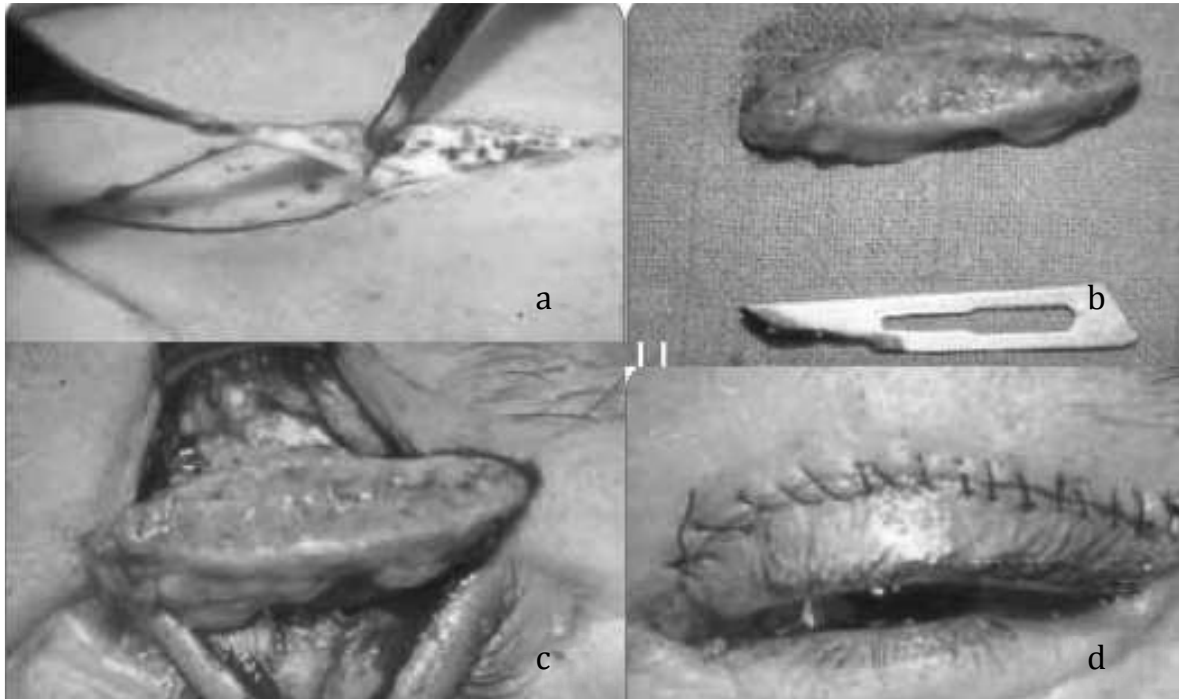


Figure 30 : greffe dermo-graisseuse extra-conique, greffe supra-tarsale (24)

- a) prélèvement du greffon
- b) greffon elliptique
- c) positionnement du greffon en supra-tarsal
- d) aspect final après suture

6.D / Les injections intra-orbitaires

Différentes injections intra-orbitaires peuvent être utilisées dans la prise en charge de l'énophtalmie. Ce sont soit des biomatériaux avec les expanders orbitaires en hydrogel de type implants cylindriques de la société Osmed (pins 0,024 ml) ou les fillers de type acide hyaluronique ou hydroxy-apatite de calcium injectable; soit du matériel autologue avec la graisse autologue selon la technique de Coleman (51,52).

6.D.1 / Les Adipocytes purifiés selon la technique de Coleman (51,52)

Le prélèvement

Il s'agit d'une lipoaspiration à l'aide de canules d'aspiration à bords mousses atraumatiques (longueur 15 cm, diamètre 3 mm) montées sur des seringues vissées de 10 ml (figure 31 c). Après la réalisation de micro-incisions, celle-ci est effectuée soit en graisse abdominale, soit au niveau de la fesse, soit au niveau de la face externe de la cuisse ou interne du genou via de multiples tunnels de prélèvement. De la xylocaïne 1 % non adrénalinée diluée dans 250 ml de sérum physiologique est injectée en éventail au niveau des sites de prélèvement, facilitant le geste chirurgical et le rendrait moins traumatisant. Réaliser un vide limité lors du prélèvement pour prélever sous faible pression s'avère être également un gage de sécurité : laisser 0,5 à 1 ml d'air comme amortisseur. Les micro-incisions seront suturées avec un point séparé de soie 6,0 par exemple.

La purification

Elle peut être réalisée soit par centrifugation (figure 31 a) (52,53), soit par sédimentation ou décantation ce qui correspond en fait à un lavage au sérum salé (BSS) (54,55). Actuellement, la question centrifugation versus lavage au BSS de la graisse prélevée pour un meilleur résultat postopératoire et une moindre résorption graisseuse, n'est pas complètement résolue. Après centrifugation, trois phases sont obtenues (figure 31 b) et après élimination des phases supérieure et inférieure, les adipocytes "purifiés" sont transférés dans des seringues de 1 ml.

On estime après la centrifugation à ces paramètres, une réduction du volume graisseux de 30 % environ.

Le paramètre vitesse de centrifugation de 3 000 tours/minute prôné par Coleman (52) lors de la description de la technique est remis en cause, 1 200 tours/minute serait moins délétère (56,57). Le paramètre de trois minutes comme durée de centrifugation semble validé par la plupart des auteurs (2,53). Cependant à ce jour, la majorité d'entre eux tendent à abandonner la centrifugation (54,55).

Le transfert

L'injection consiste à déposer délicatement des fragments graisseux de petite taille pour limiter au maximum la résorption. Selon Coleman et al. (51,52), l'idéal en théorie serait de réaliser une série de dépôts d'un volume de 0,1 à 0,2ml chacun pour un résultat optimal.

Ils doivent être réalisés de façon rétrograde, rétro-traçante tel un réel "truffage" respectant le principe des "tunnélisations" (2). L'inconvénient de cette technique est l'impossibilité de prédire le résultat. La technique de Coleman peut également intervenir en complément d'une première prise en charge chirurgicale ayant conduit à un résultat insuffisant. La limite principale de la technique est la résorption de graisse totalement imprévisible : certains patients ne présenteront aucune résorption alors que d'autres perdront plus ou moins rapidement tout

bénéfice de la technique alors que les autres se situeront en moyenne à 30 % de résorption graisseuse à 1 an (2,53,55,58,59).

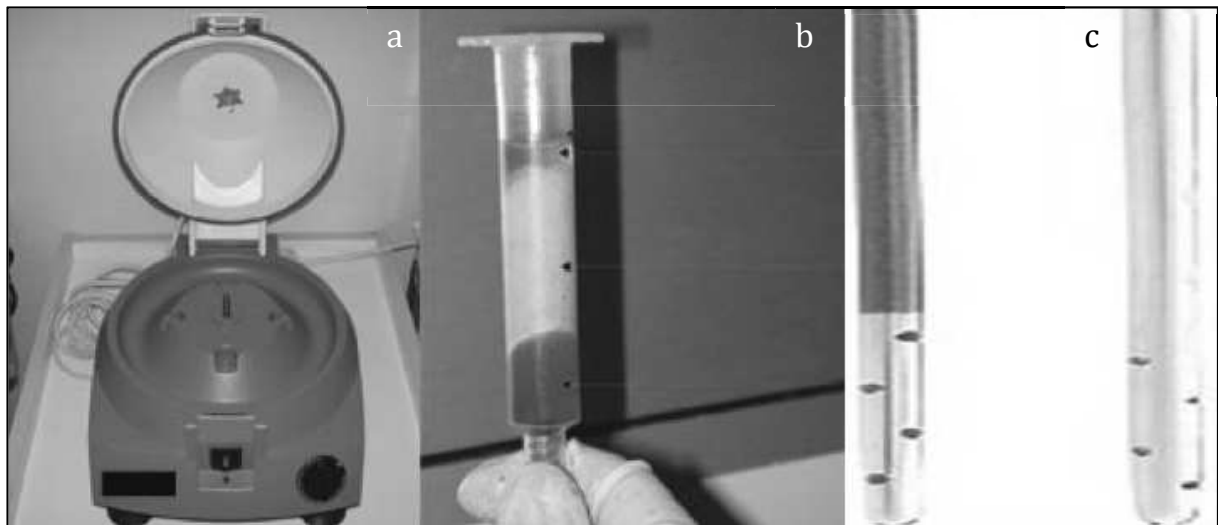


Figure 31 : injection intra-orbitaire de graisse (60)

- a) centrifugeuse
- b) phases après centrifugation
- c) canules de prélèvement

6.D.2 / Les fillers

Concernant l'injection intra-orbitaire, deux ont été plusieurs fois testés, utilisés et publiés : il s'agit de l'hydroxyapatite de calcium (Radiesse®) et d'un acide hyaluronique réticulé dont le marquage CE date de 1996 (Suède) et a obtenu l'approbation FDA (Food and Drug Administration) en 2003 : le RestylaneSubQ®. Sa réticulation est chimique. Il ne présente pas selon la documentation du laboratoire de résidu protéique et son taux de stabilisation serait identique à tous les produits Restylane®, ne différant que par la taille et le nombre de particules. Le produit est mis dans une seringue de 2 ml et il est injecté via une canule mousse de 18 ou 16 G.

Les acides hyaluroniques (ex : restylane®)

Naturellement synthétisé dans le derme et fabriqué par génie génétique, il peut être utilisé dans sa composition fortement réticulée dans la prise en charge des orbites énoptalmes étant donné sa forte densité et sa durabilité dans le temps. L'acide hyaluronique est très hydrophile et peut absorber jusqu'à 1 000 fois son poids en eau. Malgré un risque allergique faible, les contre-indications classiques sont cependant la femme enceinte ou allaitante, les antécédents d'hypersensibilité à l'une des molécules et les infections ou inflammations au niveau du site d'injection. Le résultat obtenu est immédiat avec un renforcement de l'effet volumateur dans les 72 h, ses effets dureront environ 6 mois à 1 an (produit résorbable) avec une bonne tolérance (61-64).

L'hydroxy-apatite de calcium injectable (radiess®)

Elle est comme l'acide poly-L-lactique, un filler résorbable contenant des microsphères (figure 32) qui stimulent la production endogène de collagène (65). Utilisé avec succès dans les lipodystrophies chez le patient VIH+, il doit être utilisé avec précaution dans le domaine de l'esthétique à cause de la possibilité d'effets secondaires de types nodules et granulomes. Par contre, il semble donner de bons résultats dans la prise en charge de l'énoptalmie. Une étude pilote sur son utilisation dans la prise en charge des orbites anoptalmes sur une série de quatre patients a été publiée par Vagefi et al. et montrent une efficacité d'approximativement une année (figure 33) (66). D'autres études viennent

confirmer cette durabilité dans le temps, ainsi que son faible taux de complications (67,68).




Figure 32: microsphères de calcium d'hydroxyapatite de 25 à 45 microns associées au gel de Carboxymethylcellulose(65)

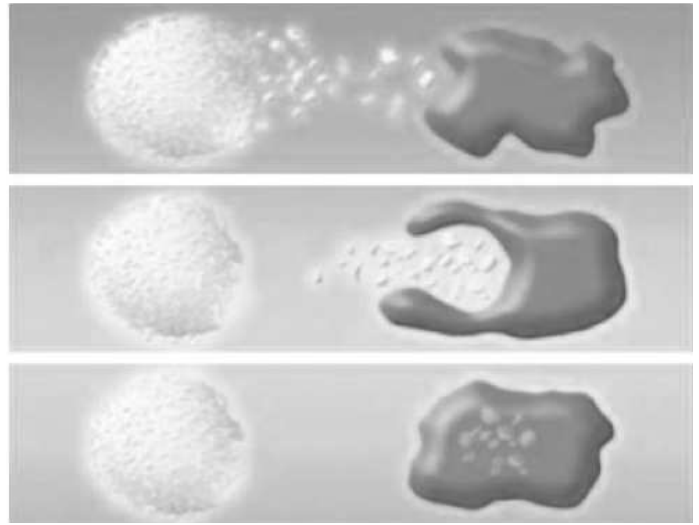


Figure 33 : dégradation des sphères en ions calcium et phosphate (65)

Les avantages

Les avantages de ces deux techniques sont : leur facilité d'injection (absence de larges abords chirurgicaux), leur durabilité, leur sécurité, leur réalisation "prothèse oculaire en place" pour une meilleure appréciation per-opératoire du résultat, la possibilité d'une anesthésie locale et donc la possibilité de répéter les injections pour un résultat optimal sans sur-correction. Les autres points intéressants sont la possibilité d'utiliser un agent antagoniste en cas de surcorrection par de l'acide hyaluronique : la hyaluronidase (3) et de pouvoir réaliser une titration en per-opératoire (66,68).

6.D.3 / Les grains d'hydrogel

Ils sont composés d'un copolymère de méthylmétacrylate et de vinylpyrrolidone. Chaque pin réalise à l'expansion un maximum de pression de 243 mmHg et une taille de pore de 3 nm à l'état initial, soit déshydraté, et de 10 nm, sa taille maximale, une fois hydraté. A l'état déshydraté, donc à l'état pré-implantation, les dimensions d'un pin sont les suivantes : 2 mm x 8 mm (diamètre x longueur) correspondant à un volume de 0,025 ml autorisant le passage dans un trocart 12 Gauges. In vitro, une fois immergé dans une solution isotonique de NaCl, chaque pin atteint son volume final en 24 à 48 heures. Le volume final de chaque pin utilisé à l'état hydraté est de 0,24 ml soit presque 10 fois (9,6 fois pour être exact) le volume initial avec des mesures de: 4mm x 15mm (diamètre x longueur) (figures 34 à 36). Ainsi, 4 pins dans l'orbite ont un volume approximatif de 1 cc sachant qu'il existe une corrélation entre le phénomène d'expansion in vitro (NaCl isotonique) et in vivo. Wiese et al. (69) ont publié que la durée nécessaire à l'expansion totale des expanders orbitaires sphériques était le double que la durée retrouvée in vitro.

Les implants et le matériel d'injection

Les pins sont injectés par voie conjonctivale derrière l'implant intra-orbitaire en arrière du septum. Selon les opérateurs, ils sont injectés via un ou plusieurs sites d'injection. L'ensemble trocart-injecteur est poussé 3 cm à l'intérieur de l'orbite en s'aidant des marques gravées sur le guide en métal et espacées par convention de 1 cm les unes des autres. Lorsqu'il est inséré en intra-

orbitaire via un site conjonctival situé dans un quadrant latéral, son bout doit être dirigé vers la portion médiale postérieure de l'orbite et vice versa de façon à ce que les implants soient disposés dans l'orbite de manière oblique. La facilité de la technique et de son apprentissage, la préparation des produits hautement contrôlés par le laboratoire, leur bonne visualisation en imagerie, le taux négligeable de complications, sont d'autres arguments favorables à ces techniques. Toutefois, comme tout nouveau matériel et toute nouvelle technique, il est possible d'assister sur le long terme à des conséquences non anticipées et inattendues.




Figure 34 : pellet non hydraté et après hydratation, canule d'injection avec trocart (46)

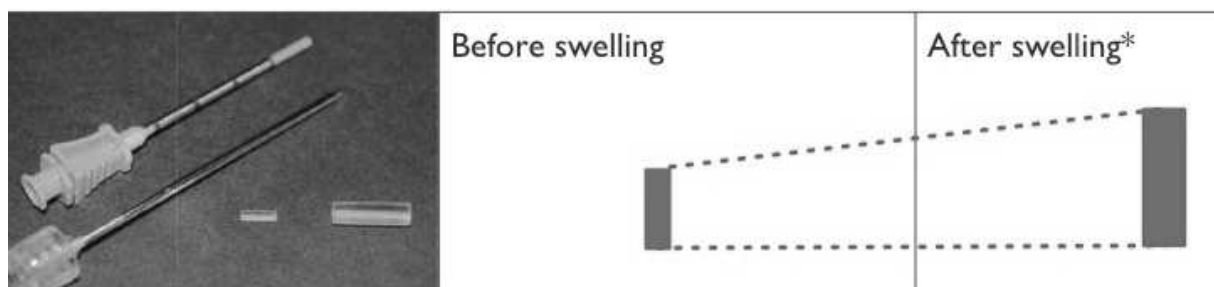


Figure 35 : expansion du pellet en hydrogel après hydratation (46)

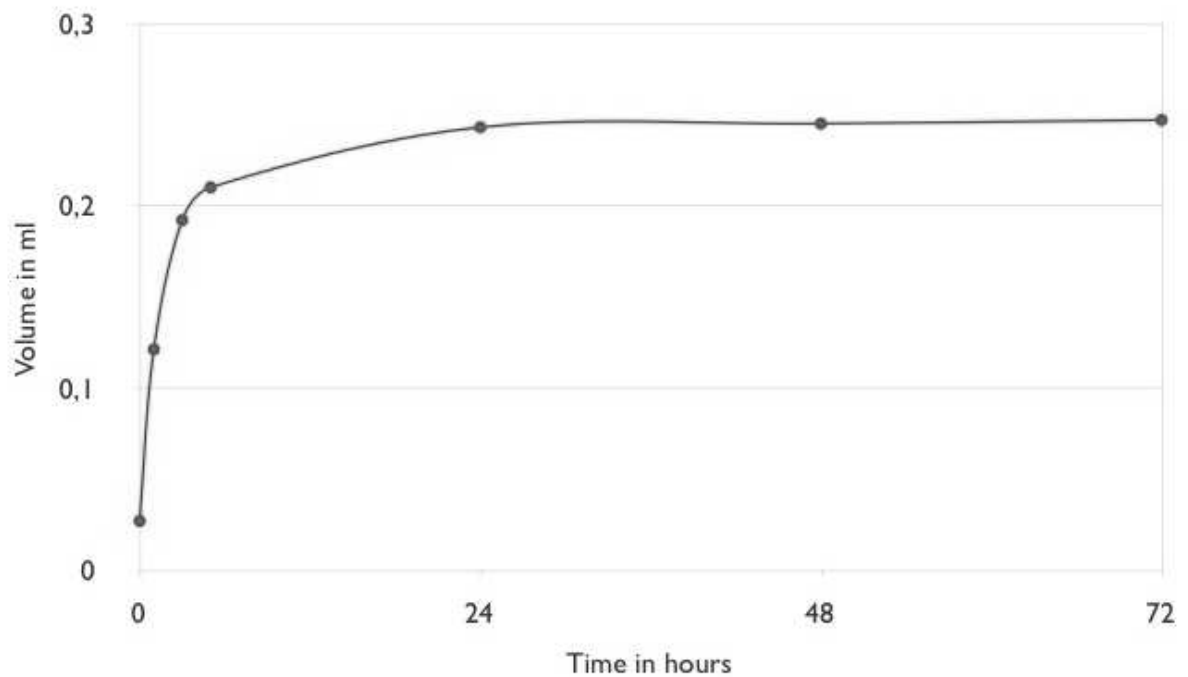


Figure 36 : temps d'expansion du pellet en hydrogel après hydratation (société OSMED)

Dans un deuxième temps, il faut évaluer l'importance de ce syndrome. En effet la prise en charge sera différente entre un syndrome de l'énucléé minime, modéré ou sévère (tableau I).

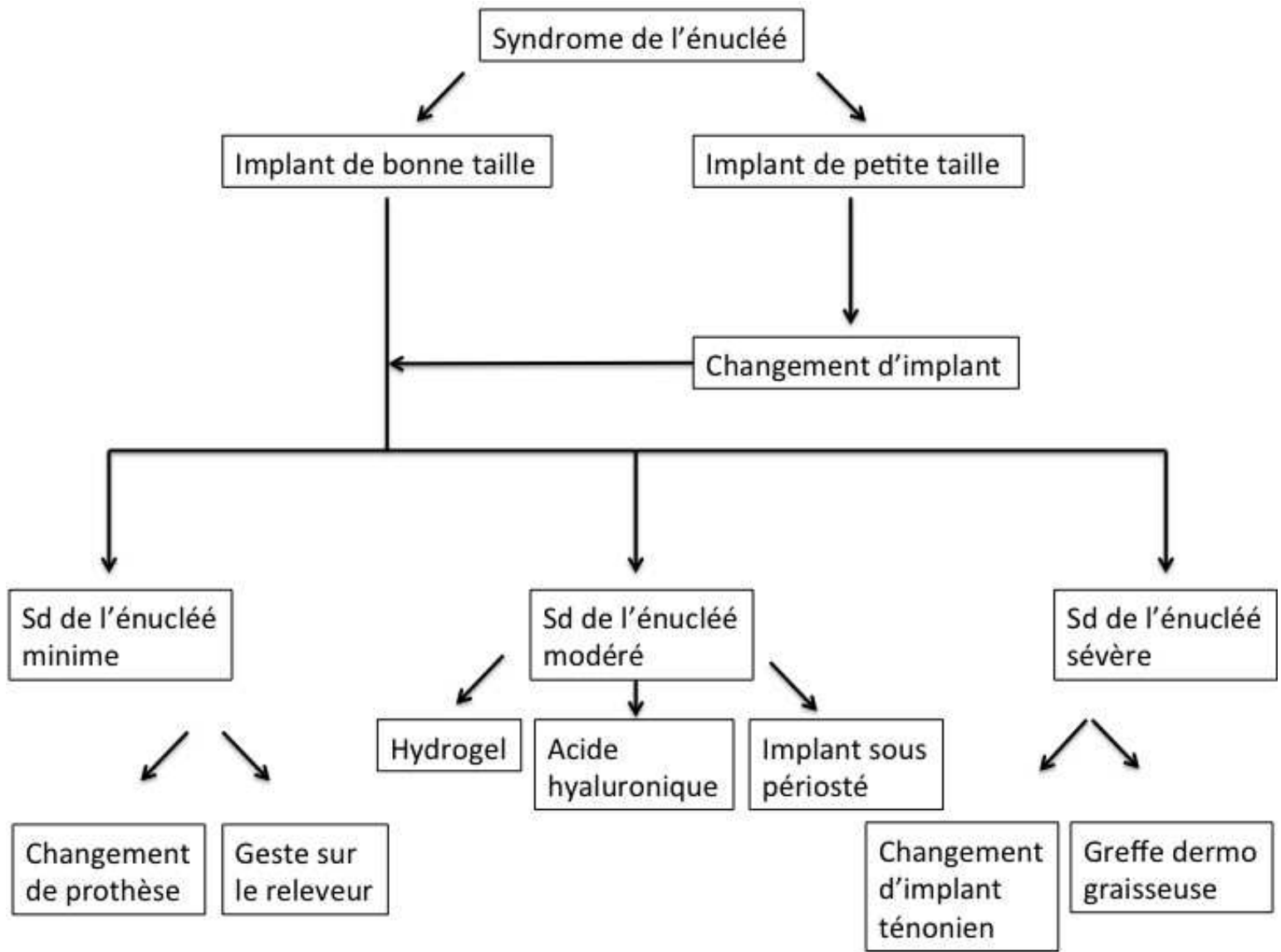


Tableau I : possibilités de prise en charge du syndrome de l'énucléé en fonction de son importance

Etude clinique sur la correction du
syndrome de l'énucléé au CHU de Rouen
par injection d'hydrogel

II/ Etude clinique

Objectifs de l'étude

L'objectif principal de cette étude est d'étudier la technique d'injection d'hydrogel en pellet dans la prise en charge des déficits de volume orbitaire existants dans les cavités implantées de l'adulte ou de l'enfant présentant un syndrome de l'énucléé et avec un implant ténonien de volume correct.

L'objectif secondaire de cette étude est d'évaluer cette technique dans les cavités microphthalmes non implantées.

Matériels et Méthodes

Cette étude est rétrospective, mono centrique, réalisée au CHU de ROUEN de décembre 2011 à janvier 2015.

Tous les patients présentant un syndrome de l'énucléé dans une cavité implantée ou microphthalmie et ayant bénéficié d'injection d'hydrogel durant cette période ont été inclus.

Déroulement de la chirurgie

La chirurgie était réalisée sous anesthésie locale ou générale.

Un grain d'hydrogel mesure à l'état sec 8 mm de longueur, 2 mm de diamètre, avec un volume de 0,025 ml. In vitro, l'état hydraté est obtenu après 24-48 heures. Les dimensions sont augmentées avec 15 mm de longueur, 4 mm de diamètre et avec un volume final de 0,24 ml. Le gonflement est donc de l'ordre de 9,6 fois. C'est la propriété hautement hydrophile de ce matériau, composé de N-vinylpyrrolidone et de méthyl méthacrylate qui permet cette expansion par phénomène osmotique.

Le volume déficient peut être calculé en per opératoire grâce à l'injection d'une solution saline ou d'anesthésique local à l'aide d'une aiguille dans l'espace rétrobulbaire jusqu'à obtention d'une symétrie par rapport au côté sain (figure 37). Le volume injecté a été divisé par le potentiel final du volume d'expansion de 0,24 ml pour donner le nombre de grains nécessaire pour l'injection. Les grains ont été injectés via la même approche cutanée à l'aide d'un trocart.

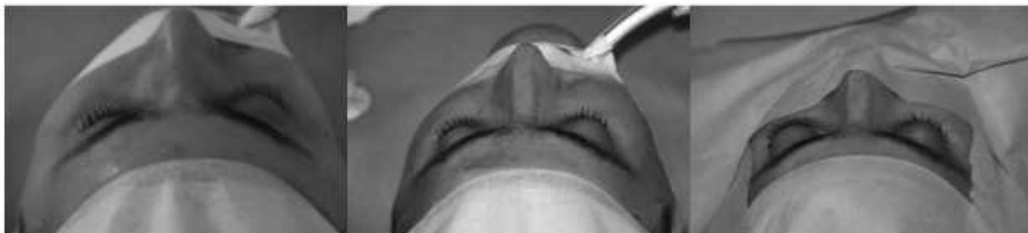

Figure 37 : calcul du volume à injecter en per-opératoire par injection de sérum physiologique (images du service)

Cinq à 15 grains d'hydrogel ont été injectés dans l'espace intra-conique à l'aide d'un trocart dans un ou plusieurs sites d'injection soit en temporal inférieur, soit en nasal supérieur (figure 38).

En cas de rétraction des culs de sac associée au syndrome de l'énucléé, une chirurgie de restauration à l'aide de muqueuse buccale pouvait être réalisée dans le même temps opératoire.

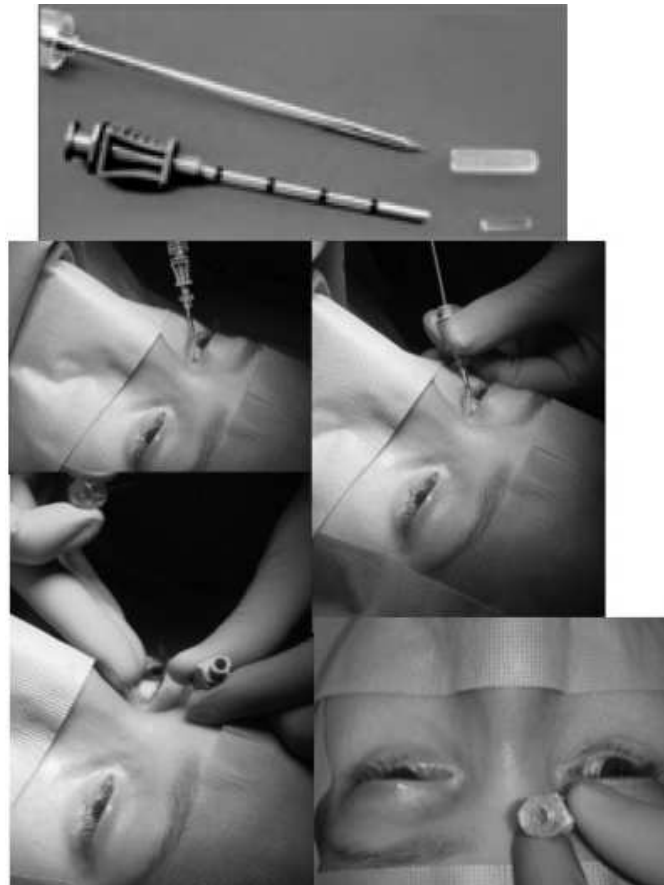

Figure 38 : injection de pellet en hydrogel à l'aide de Trocarts inféro-temporal ou supéro-nasal (images du service)

Mesures scannographiques

Tous les patients ont bénéficié d'un scanner pré et post-opératoire afin d'analyser les volumes orbitaires.

L'hétérogénéité des différentes structures orbitaires (muscle, os, graisse, eau...) rend difficile voire impossible la segmentation par techniques semi-automatiques habituelles s'appuyant sur les caractéristiques des valeurs propres de densités des tissus.

Nous avons utilisé dans notre étude la technique de segmentation manuelle par ROI (Region Of Interest) fermée à l'aide du logiciel d'imagerie Osirix pro. Cette technique implique de disposer des coupes natives de l'examen et a pour principe de réaliser une topographie volumique de l'orbite en mettant en correspondance les contours 2D définis manuellement.

La segmentation a été effectuée sur les coupes natives axiales en fenêtre « parties molles ». Sur chaque coupe passant par la cavité orbitaire, une ROI polygonale fermée a été réalisée, incluant la prothèse, et s'étendant en avant jusqu'à la région sous-palpébrale (figure 39). Les limites latérales étaient naturellement définies par les parois osseuses et en arrière jusqu'aux fissures orbitaires supérieure et inférieure et le canal optique. L'ensemble des ROI ainsi obtenu était groupé puis le volume de l'ensemble des ROI calculé à l'aide de l'outil « Compute Volume ». Le volume ainsi obtenu était exprimé en cm³.

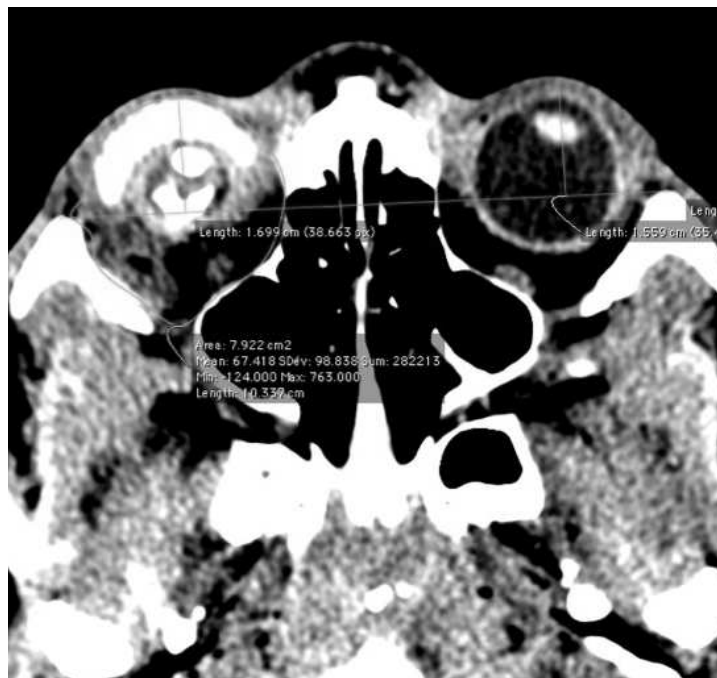


Figure 39 : ROI polygonale fermée (image du service)

Lorsque nous n'avions pas à disposition les coupes natives de l'examen scannographique, seules les reconstructions étaient fournies, ce qui rendait impossible la réalisation de la segmentation par technique manuelle.

Dans ces cas, le calcul de volume a donc été effectué à l'aide du plugin Segmentix qui est une méthode de segmentation semi-automatique par sélection d'une densité à segmenter. Ce plugin nous permet également d'obtenir une région segmentée à l'aide d'un pinceau dont l'épaisseur, réglable, permet de sélectionner sur chaque coupe une surface précise. Le volume segmenté est ensuite calculé en groupant l'ensemble des surfaces délimitées.

Cette méthode de segmentation semi-automatique par Segmentix a également été testée sur les examens scannographiques avec coupes natives et nous permettait d'obtenir des résultats similaires à la technique habituelle par segmentation manuelle.

Ces mesures volumétriques ont toujours été réalisées par le même radiologue expérimenté.

Mesures prothétiques

Nous avons également mesuré les volumes prothétiques pré et post-opératoires pour chaque patient à l'aide d'une seringue de 60 ml remplie d'un même volume arbitraire d'eau pour chaque mesure de 20 ml (figure 40).




Figure 40 : mesure des volumes prothétiques (images du service)

Suivi

Les patients étaient revus à 1, 3 et 6 mois de l'intervention par le chirurgien et le prothésiste.

Les prothèses étaient ajustées par le prothésiste à partir de la 4^{ème} semaine post-opératoire.

La survenue de complications était évaluée à l'aide des données des dossiers médicaux durant la période de suivi.

Autoévaluation

Afin d'évaluer la satisfaction esthétique des patients un questionnaire de 4 niveaux leur était remis après l'adaptation prothétique. Les patients devaient indiquer leur taux de satisfaction : très satisfait, satisfait, peu satisfait, insatisfait.

Les douleurs per-opératoire et post-opératoire dans les 7 jours suivant la chirurgie étaient évaluées par chaque patient à l'aide de l'échelle visuelle analogique (EVA) (figure 41).

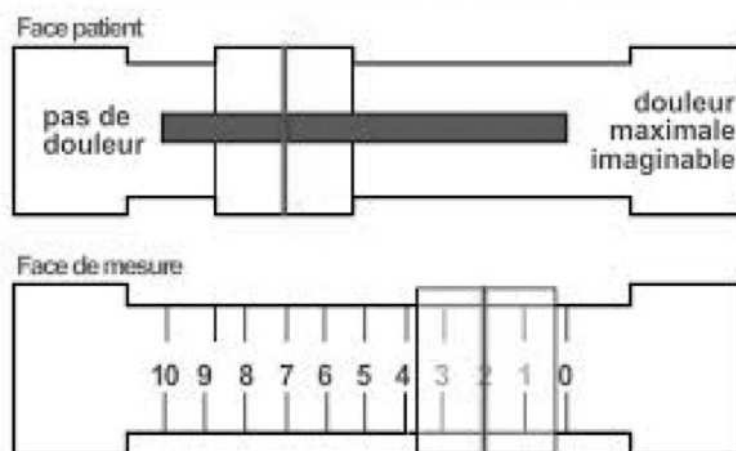


Figure 41 : Echelle Visuelle Analogique (EVA) de la douleur

Critères de jugement

Les critères de jugement prenaient en compte pour chaque patient :

- la différence du volume orbitaire pré et post opératoire par mesure scannographique
- la différence du volume prothétique pré et post opératoire
- l'existence ou non de complications en post-opératoire
- et l'aspect esthétique ressenti par le patient

Statistiques

Les comparaisons avant et après des volumes scannographiques et prothétiques ont été réalisées à l'aide du test de Wilcoxon sur série appariée. L'estimation des proportions a été faite par la loi binomiale exacte avec la méthode de Blaker.

Une douleur supérieure ou égale à 5 était considérée comme moyenne ou forte.

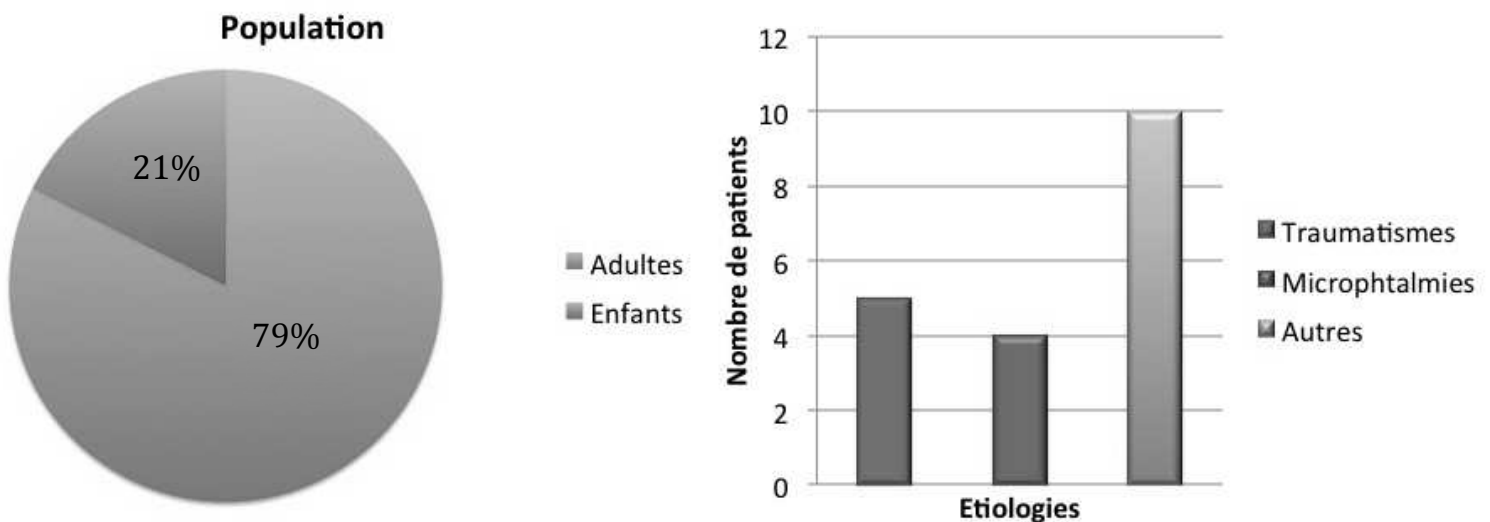
L'estimation des intervalles de confiance de valeurs quantitatives continues était faite par la distribution de Student après vérification de la condition de normalité par le test de Shapiro-Wilk et un qq-plot.

Résultats

Caractéristiques de la population

Dix neuf patients ont été inclus dans l'étude. Un patient a été perdu de vue dans les suites de la chirurgie. Pour un patient, les données scannographiques étaient non analysables.

Parmi ces patients, 15 ont bénéficié de cette chirurgie à l'âge adulte (23 à 79 ans). Les causes retrouvées étaient une endophtalmie, 2 glaucomes congénitaux, 5 traumatismes perforants, un mélanome, une phtyze sur une polychondrite atrophiante, 2 décollements de rétine, une microphthalmie, 2 rétinoblastomes. Quatre enfants ont bénéficié de cette technique (3 à 13 ans) les causes retrouvées étaient 3 microphthalmies et une maladie de Coats (graphiques 1 et 2).



Graphique I : répartition de la population en fonction de l'âge

Graphique II : répartition de la population en fonctions des étiologies

Dans notre étude, 6 patients n'avaient pas un volume orbitaire normal, c'est-à-dire identique à l'orbite adelphe (chirurgie mutilante avant 3-4 ans ou microphthalmie) : 4 microphthalmies, un rétinoblastome et un traumatisme à globe ouvert survenu avant l'âge de 2 ans.

A noter que dans notre population, on retrouve trois cas complexes ayant bénéficié de chirurgies antérieures. Un patient avait été pris en charge pour une correction de volume des culs de sac, deux patients avaient déjà été opérés dans le cadre d'un syndrome de l'énucléé, l'un par une greffe dermo-graisseuse intra-conique et l'autre par une correction de son creux sus-tarsal par une greffe dermo-graisseuse extra-conique.

Neuf yeux droits et 10 yeux gauches ont été inclus.

Sur les 15 formes adultes, l'âge médian était de 50 ans avec un minimum de 23 ans et un maximum de 79 ans et sur les 4 formes de l'enfant l'âge médian était de 9,5ans avec un minimum de 3 ans et un maximum de 13 ans.

L'âge moyen de notre population était de 44 ans et le suivi moyen était de 28 mois.

Tous les patients implantés avaient un implant ténonien poreux de volume correct entre 18 et 21 mm de diamètre sauf pour une patiente qui avait un greffon dermo-graisseux.

Volume injecté

Un volume moyen de 2,29 mL a été injecté en per opératoire en intra conique (min : 1,2 ; max : 3,6) soit un nombre injecté moyen de pellet de 9,53 (min : 5 ; max : 15).

Chirurgie associée

Trois patients ont bénéficié dans le même temps opératoire d'une chirurgie des culs de sac.

Satisfaction esthétique

Dix-huit patients ont complété le questionnaire de satisfaction de 4 niveaux avec un recul minimum de 1 mois après l'adaptation prothétique. La majorité rapportait un bon taux de satisfaction esthétique (figure 42), en effet, 16 patients étaient satisfaits ou très satisfaits du résultat esthétique, soit 89% de satisfaction (IC95 = (67% ; 98%)).

Aucune réinjection n'a été nécessaire dans notre étude.

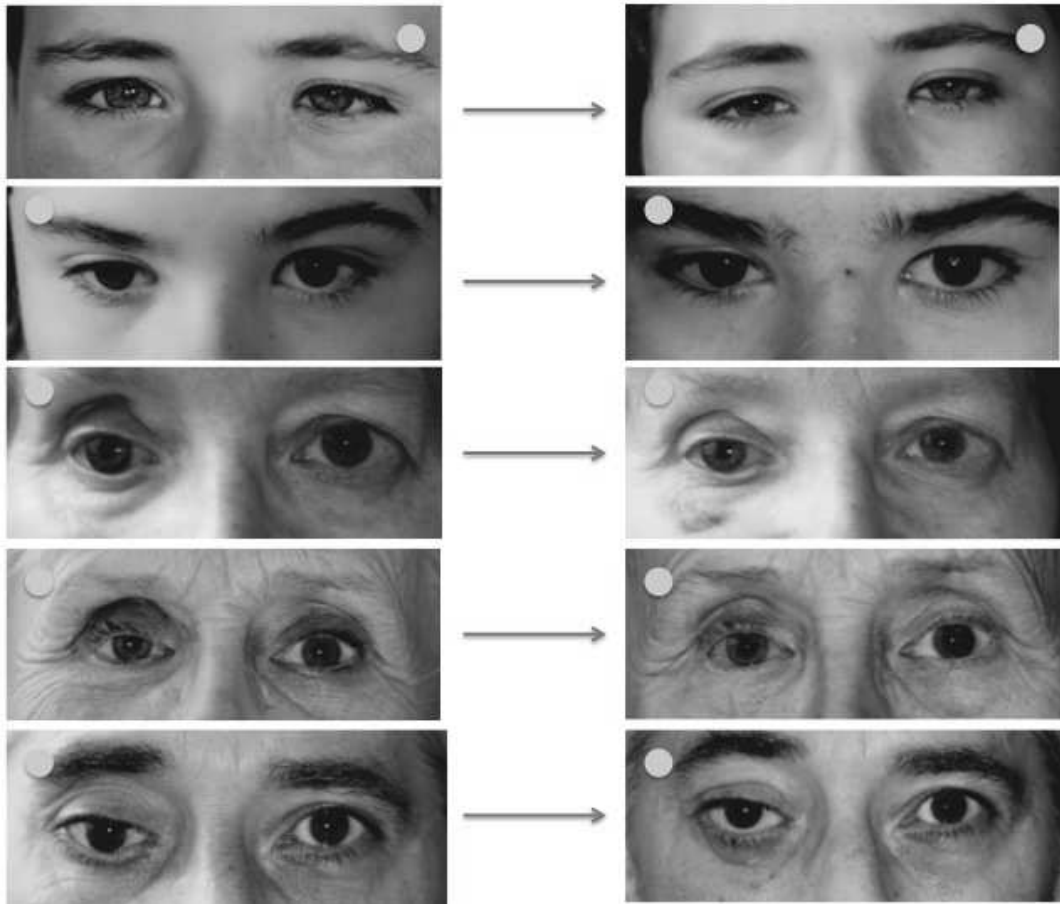


Figure 42 : photographies avant et après chirurgie par grains d'hydrogel (images du service)

Volume orbitaire

Concernant l'analyse des volumes orbitaires scannographiques après intervention chirurgicale on retrouve chez les 17 patients présentant des données complètes (données non analysables pour un patient) une augmentation statistiquement significative ($p=5.10^{-6}$), en passant en moyenne d'un volume de 20,75 cm³ en pré-opératoire à 22,28 cm³ en post-opératoire (figure 43 et 44). En essayant de faire une estimation de l'augmentation de volume, le gain moyen est évalué à +1.5 cm³, IC95 = [+1.0 ; +2.0].

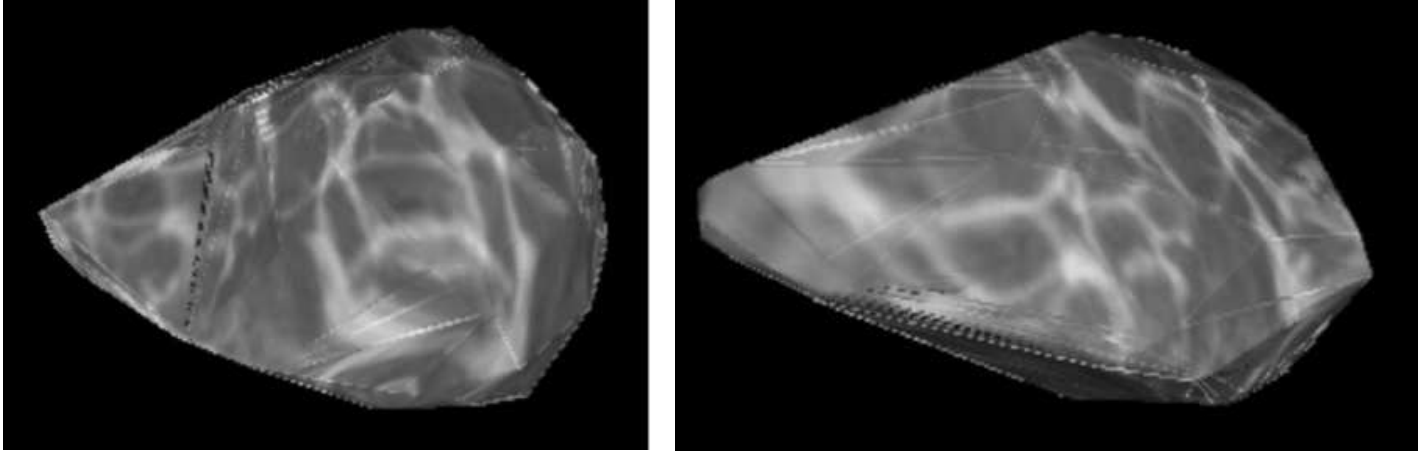


Figure 43 : reconstruction du volume en 3 dimensions des orbites avant et après injection des pellets en hydrogel (images du service)

Une des mesures pré-opératoire d'un patient pour lequel nous ne disposons pas d'examen scanographique a été effectuée sur une IRM à l'aide de la même méthode de segmentation manuelle.

Pour trois mesures pré opératoires nous ne disposons pas des coupes natives de l'examen scanographique. Seules les reconstructions étaient fournies. Les mesures ont donc été réalisées à l'aide du plugin Segmentix.

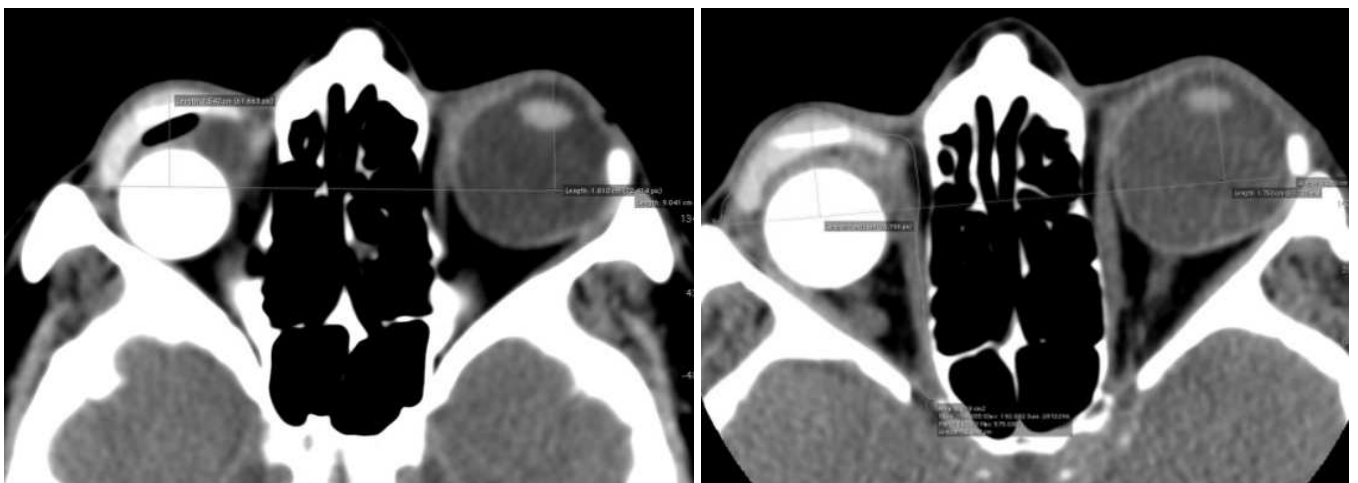


Figure 44 : ROI polygonales fermées en pré et post opératoire (images du service)

Volume prothétique

La comparaison des volumes prothétiques pré et post-opératoires chez l'ensemble des patients soit 18 au total (aucune donnée manquante), retrouve une baisse statistiquement significative ($p=0,02$).

L'estimation de la différence de volume des prothèses entre le pré et le post opératoire, retrouve une baisse moyenne de $-0,8\text{ml}$ IC95 = $[-1.4 ; -0.17]$, en passant d'un volume de $2,76\text{ ml}$ en pré-opératoire à 2 ml en post-opératoire.

Douleur

Après la première intervention réalisée sous anesthésie locale, le patient s'est plaint de douleur intense ce qui nous a incité à modifier nos pratiques ultérieures en proposant systématiquement des anesthésies générales aux patients. L'évaluation de la douleur post opératoire dans un délai maximal d'une semaine suivant l'intervention, retrouve $5/18$ douleurs moyennes ou fortes, soient 28% IC95 = $(12\% ; 53\%)$. Par conséquent, pour la majorité des patients (72%) la douleur ressentie est minime voir absente.

Complications

Sur les 18 patients étudiés, une seule complication a été recensée, il s'agissait d'une migration de grain d'hydrogel en sous cutané au niveau palpébral supérieur (figure 45). Celle-ci n'était pas à l'origine d'effet secondaire invalidant et n'a donc pas nécessité de prise en charge particulière. Aucun cas de cellulite, d'œdème, d'expulsion ou de sur correction n'a été retrouvé.

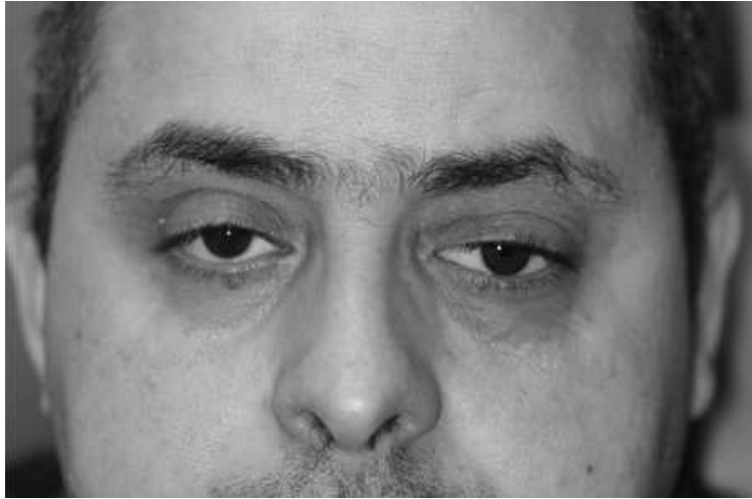

Figure 45 : migration d'un pellet en hydrogel en sous cutané à gauche (image du service)

Suivi

Avec un recul s'échelonnant entre un et deux ans, on constate que parmi les 18 patients étudiés, 7 ont présenté un ptosis. Tous ont bénéficié d'une chirurgie du ptosis dans l'année suivant la chirurgie soit un taux de 39% IC95 = (17% ; 64%) (figure 46).



Figure 46 : ptosis après injection d'hydrogel et après chirurgie du releveur à gauche (images du service)

Corrélation entre le volume injecté et l'augmentation de volume

La différence entre le volume injecté et le gain scannographique post-opératoire correspondant respectivement à 2,29mL et 1,5 cm³ ne retrouve pas de différence statistiquement significative (tau = 0.28 et p = 0.15).

La différence entre le gain de volume scannographique et la diminution du volume prothétique correspondant respectivement à 1,5 cm³ et 0,8 mL ne retrouve pas de différence statistiquement significative (tau =-0.06 et p =0.76).

Discussion

Le syndrome de l'énucléé

Le syndrome de l'énucléé survient très fréquemment après une énucléation ou une éviscération. Il comporte une énoptalmie, une bascule postéro-supérieure de la prothèse, un approfondissement du creux sus-palpébral, un ptosis ou un rétraction de la paupière supérieure, un affaissement de la paupière inférieure, et il peut s'y associer un entropion ou un ectropion (20).

Tous ces changements orbitaires sont à l'origine de challenges esthétiques et psychosociaux.

De nombreuses causes sont à l'origine de ce syndrome comme un implant ténonien de volume insuffisant ne compensant pas la suppression du globe; une atrophie graisseuse orbitaire au décours du traumatisme d'une chirurgie mutilante ; une rétraction tissulaire responsable de la perte de volume. Cette rétraction est liée à la présence active dans les cavités anophtalmes de myofibroblastes stimulés notamment lors de chirurgies antérieures multiples et enfin une rotation du contenu orbitaire vers l'arrière pouvant expliquer les principaux signes du syndrome de l'énucléé (20,33,34).

La chirurgie primaire joue également un rôle primordial dans la survenue de ce syndrome. La maîtrise des différentes techniques chirurgicales est essentielle pour la préservation des tissus orbitaires et leur bonne évolution dans le temps (20-22).

L'autre point important, est l'utilisation d'un implant ténonien de volume suffisant, c'est à dire le plus proche possible de 20 mm, l'implant peut être

entouré par du matériel autologue (sclère, fascia), ce qui va majorer le volume implanté (25,26,30). L'importance de la restitution adéquate du volume orbitaire est primordiale. En effet, la taille de la prothèse dépend du volume de l'implant ténonien, plus celui-ci est important, plus la prothèse sera mince, mobile et donc plus esthétique et inversement en cas de petit implant. De plus, une taille inadaptée de la prothèse favorise le traumatisme conjonctival et donc la survenue de rétraction des fornix (70).

Lorsque l'implant ténonien est de bon volume et qu'une intervention de restauration de volume orbitaire est quand même nécessaire, celle-ci doit être la plus « sécurisante » possible avec une technique simple, rentable, amenant un résultat prévisible tout en apportant un minimum d'inconfort pour le patient, une récupération rapide et avec une adaptation prothétique rapide.

Plusieurs techniques peuvent parfois être nécessaires et complémentaires avant d'obtenir un résultat satisfaisant.

Les différentes techniques chirurgicales

Dans le syndrome de l'énucléé, qui a un implant ténonien de volume correct, les différentes procédures chirurgicales couramment utilisées pour la restauration d'un volume suffisant sont nombreuses.

Les greffes dermo-graisseuses

Les greffes dermo-graisseuses offrent 2 techniques permettant la correction des énoptalmies, la lipostructure (2,51,53-55,59) et la greffe supra tarsale (47,48). Le principal avantage des ces techniques est la possibilité de les utiliser chez des patients conservant une acuité visuelle fonctionnelle et utile avec de bons résultats dans la littérature mais sans suivi pertinent pour le devenir à long terme (2,53-55,59). La possibilité d'utilisation de gros volumes leur permettent d'être proposées pour des corrections des syndromes de l'énucléé sévères. Cependant, les inconvénients de ces techniques sont multiples c'est pourquoi elles sont délaissées de nos jours. En effet, on retrouve les traumatismes opératoires (durée d'intervention et prélèvement de graisse dans un autre site opératoire), le manque de stabilité dans le temps avec une atrophie graisseuse allant de 20 à 50% de perte dans un délai allant de 3 mois à plusieurs années nécessitant une surcorrection per-opératoire à l'origine d'œdème et de majoration transitoire du ptosis, avec un délai d'adaptation de la prothèse qui est plus long que les autres techniques (2,47,48,51,53-55,58,59). Toutes ces raisons jouent en sa défaveur. Certes les réinjections sont faciles mais celles-ci nécessitent tout de même un autre site de prélèvement et entraînent une autre cicatrice. Certains auteurs proposent de coupler les adipocytes avec des facteurs de croissance afin de rallonger la durée de vie des greffes avec des résultats assez prometteurs mais leur durée n'excède pas 120 jours de suivi (58). Cette imprédictibilité des résultats est frustrante à la fois pour le patient et le chirurgien.

Les implants sous-périostés

Concernant les implants utilisés en sous périosté qu'ils soient poreux (hydroxyapatite ou polyéthylène poreux) ou non (silicone, silastic, teflon...), le principal désavantage est la limitation des volumes possibles. Cela rend cette technique limitée à des reconstructions minimales. Ce point peut être réfuté par une technique modifiée qui consiste à insérer directement dans la graisse orbitaire des fragments d'hydroxyapatite-tricalcium-phosphate ; Adenis et al. rapportent des gains de volume orbitaire tout à fait intéressants (32,43). L'autre point négatif de cette technique, est la voie d'abord nécessitant une large incision soit cutanée ou soit conjonctivale contrairement aux micro-incisions des grains d'hydrogel ou de l'acide hyaluronique. La migration de ces implants n'est plus un facteur limitant depuis l'utilisation des matériaux poreux bio-intégrables (hydroxyapatite ou polyéthylène) (32,36,43). Cette technique conserve malgré tout de nombreux avantages. En effet, il s'agit d'un geste technique rapide à réaliser sous anesthésie générale et la grande stabilité dans le temps du matériau ne nécessite pas de sur ou sous-correction per-opératoire permettant ainsi une réadaptation prothétique rapide.

Les injections d'acide hyaluronique

Sur de nombreux points, l'injection d'acide hyaluronique est une technique comparable à l'injection des grains d'hydrogel. En effet, elle comporte de nombreux avantages car elle est micro-invasive, rapide, indolore, présente un coût peu élevé, peut être titrée en per-opératoire et la réalisation du geste

« prothèse en place » permet d'éviter une exclusion socio-professionnelle. Un autre avantage est la possibilité de l'utiliser sur des yeux fonctionnels sans retentissement sur l'acuité visuelle grâce à son caractère non expansif (3,63).

Contrairement à l'hydrogel, en cas de sur-correction, un inhibiteur (la hyaluronidase) permet de surseoir à une nouvelle intervention chirurgicale (3,62). Son principal désavantage est le manque de stabilité dans le temps les différentes études rapportent une longévité allant de 6 mois à plus de 19 mois (3,61-64,66-68). A l'instar des injections de pellets en hydrogel, des cas d'aggravation de ptosis ont été répertoriés avec comme principales hypothèses des phénomènes mécaniques causés par l'œdème palpébral post-opératoire ou par compression mécanique indirect des releveurs (3,62).

Les résultats de l'hydrogel dans les microphthalmies

Dans les microphthalmies sévères et anophthalmies congénitales, le problème de la prise en charge réside dans le défaut de développement osseux et tissulaire orbitaire. Leur traitement se déroule en 2 temps.

Comme nous allons le voir, dans la littérature les résultats rapportés sont prometteurs.

Le 1^{er} temps a pour objectif d'augmenter progressivement le volume des culs de sac et des paupières (conformateur statique, greffe de muqueuse buccale). A cette étape, les demi-sphères d'hydrogel peuvent être utiles, car elles permettent, une croissance beaucoup plus rapide que les conformateurs statiques et une mise en place plus précoce des implants (71,72). Cependant, cette

technique nécessite une tarsoraphie temporaire d'une semaine soit par méthode standard avec des sutures soit par colle cyanoacrylate. En effet, à ce stade le risque d'expulsion de l'implant est important (4,5,7-10,12-15,17). Dès que cette expansion est satisfaisante, le comblement du déficit du volume orbitaire peut être entrepris dans un 2^{ème} temps par des implants statiques ou dynamiques.

Tout l'intérêt ici est d'utiliser des sphères expansives en hydrogel afin de permettre une croissance de l'orbite osseuse. Les limites de cette technique sont la difficulté de prévoir la direction de l'expansion, de maintenir une pression d'expansion dans toutes les directions, et le risque d'atrophie des tissus environnants (9,10). Les effets secondaires retrouvés dans la littérature sont plus nombreux avec le risque d'expulsion ou de déplacement du conformateur (9) et le risque de migration inférieure ou inféro-latérale (7-11,15,73). Quant à eux, les grains d'hydrogel seront utilisés principalement en complément des déficits volumétriques et pas dans un seul but de croissance osseuse (7-10,16).

Guthoff et al. (16) sont les premiers à avoir étudié plus particulièrement l'utilisation des pellets dans ces situations qu'ils décrivent comme sûres et efficaces.

L'utilisation d'implant en hydrogel (sphère, demi-sphère et pellet) fait donc partie des chirurgies préliminaires permettant une croissance de l'orbite en complément de l'appareillage prothétique itératif.

Les résultats de l'étude et de la littérature

Dans notre étude, on retrouve une majoration statistiquement significative du volume orbitaire grâce aux mesures scannographiques ($p=5.10^{-6}$). Cette augmentation est associée de façon inverse à la baisse du volume prothétique ($p=0,02$). Ces résultats sont bien corrélés à l'aspect esthétique ressenti par le patient. En effet, la majorité de notre cohorte était satisfaite à très satisfaite par cette procédure. Aucune étude dans la littérature ne traite du même sujet. Cependant une étude de Kustner et al. (74) rapporte des résultats concernant la correction d'enophtalmies post-traumatiques par grains d'hydrogel sur des yeux voyants. Les premiers patients présentaient de nombreux effets secondaires en post opératoire avec la survenue de diplopie, d'hypertropie ou de limitation de la motilité oculaire le plus souvent temporaires nécessitant par la suite une évaluation adaptée du nombre de grains à injecter. Il rapporte néanmoins de bons résultats esthétiques, cependant la survenue potentielle d'une neuropathie compressive nécessite un suivi strict par évaluation du champ visuel.

Tout comme la littérature le rapporte, les effets secondaires sont peu nombreux et sont comparables à ceux de notre étude (9,16). La seule complication que nous avons retrouvée est la migration d'un pellet en sous cutané palpable mais sans retentissement esthétique ou fonctionnel pour le patient.

La douleur per opératoire sous anesthésie locale peut être intense surtout si l'on dépasse 1 mL d'injection (10), c'est pourquoi nous recommandons une

anesthésie générale pour les patients. En règle générale, des antalgiques de pallier 1 ou 2 suffisent à calmer les douleurs post-opératoires (9,10,16,74).

Nous notons une différence entre le volume injecté en per opératoire et le gain de volume retrouvé en post opératoire par les mesures scanographiques même si celle si n'est pas significative. La compression, l'atrophie de la graisse orbitaire par le matériau pourraient expliquer cette différence (9,10). On pourrait également évoquer des erreurs de calcul inhérentes aux mesures manuelles des volumes scannographiques orbitaires.

Par ailleurs, l'écart retrouvé entre le gain de volume orbitaire et la perte du volume prothétique pourrait être expliqué soit par des erreurs de calculs manuels des volumes orbitaires et prothétiques, soit par la présence de chirurgie des culs de sac faussant les résultats en majorant les volumes des prothèses post-opératoires, soit enfin par une volonté de réduire le ptosis en majorant de façon réfléchie le volume de la prothèse

Les limites de l'étude

Le faible effectif de la population

La première limite de notre étude est son nombre limité de patients inclus. Ceci ne nous a pas permis de réaliser nos analyses statistiques en sous-groupes, comparant les groupes adultes/enfants et les groupes volumes orbitaires osseux normaux/anormaux. Ils auraient apporté plus de pertinence à nos résultats.

On peut imaginer que les résultats esthétiques et volumétriques auraient été meilleurs dans une population constituée uniquement de patients adultes

ayant subi une chirurgie mutilante sur une cavité dont la croissance est arrivée à son terme. Ce n'est pas le cas dans les chirurgies mutilantes de l'enfant de moins de 3 ans ou dans les pathologies congénitales où l'orbite est loin d'atteindre les 30 cm³ comme chez l'adulte. En effet, le traitement par grains d'hydrogel dans les cavités microphthalmes, anophtalmes n'arrive qu'en dernière position de la prise en charge de reconstruction orbitaire, une fois que la croissance des annexes et de l'orbite est satisfaisante. On peut imaginer que le déficit de volume est trop important dans ces cavités où le volume orbitaire est déjà assez limité. L'intérêt est plutôt dans ces cas de permettre une meilleure adaptation prothétique, l'exigence et l'attente esthétique n'étant pas la même que pour l'adulte.

L'absence d'analyse contrôlée

L'objectif était d'analyser l'intérêt d'une nouvelle procédure chirurgicale dans la prise en charge des syndromes de l'énucléé et non pas de comparer plusieurs techniques entre elles ou de faire une analyse de supériorité, c'est pourquoi il n'y a pas eu de cas contrôlé.

Les mesures scannographiques

Un des biais de notre étude est l'utilisation de deux logiciels pour la mesure des volumes orbitaires scannographiques. Afin de limiter ce biais, la méthode de segmentation semi-automatique par Segmentix a également été testée sur les examens scannographiques avec coupes natives et nous permettait d'obtenir des résultats similaires à la technique habituelle par segmentation manuelle.

De plus, la réalisation de mesures manuelles pour évaluer les volumes prothétiques et scannographiques peut représenter un biais supplémentaire mais afin de le limiter, ces mesures étaient effectuées toujours par le même opérateur.

Le manque de recul

L'autre point important est le manque de recul concernant la stabilité à long terme de ce matériau et sa tolérance. Notre crainte fait référence à la récente vague de complications des éponges en MIRAGEL utilisées à l'époque des années 1980 dans la chirurgie des décollements de rétine rhéomatogène par voie ab-externo (75-78). Elles s'avèrent très difficiles à extraire, car très friables. Cependant, notre matériau diffère chimiquement du MIRAGEL en ayant une structure beaucoup plus réticulée ce qui le rend beaucoup plus stable mécaniquement. Néanmoins, un suivi attentif est obligatoire pour surveiller les éventuels effets secondaires (15,16).

Les avantages de la technique

Concernant la technique d'injection d'hydrogel plusieurs points positifs ressortent de l'étude.

D'une part, le volume à injecter en per opératoire peut être déterminé à l'aide d'injection au niveau de l'espace intra-conique de solution saline ou anesthésique jusqu'à l'obtention d'une symétrie par rapport au côté sain ou controlatéral. Afin d'obtenir le nombre de pellets d'hydrogel à introduire, il suffit de diviser le volume injecté obtenu par 0,24 (soit le volume d'un grain après

expansion). Le trocart utilisé à cet effet sera réutilisé pour l'injection des grains (16).

D'autre part, la technique est simple et reproductible, on ne retrouve pas de courbe d'apprentissage. Ce point confère un très grand avantage à cette méthode.

La réadaptation prothétique est rapide car il n'y a pas de cicatrisation à attendre et pas d'œdème du sac conjonctival. Dès la 2 ou 3^{ème} semaine, le prothésiste peut réaliser les moulages, ce qui rajoute un avantage esthétique pour le patient.

De plus, la stabilité du volume en post-opératoire ne nécessite pas de surcorrection per-opératoire, d'autant plus qu'une nouvelle intervention si le volume s'avérait insuffisant est facilement acceptée par le patient car la technique opératoire est rapide et peu traumatisante.

Le ptosis post-opératoire

Dans notre étude, nous avons constaté que 7 patients avaient bénéficié d'une chirurgie du ptosis dans l'année suivant l'injection des grains d'hydrogel. Le faible effectif de notre étude ne nous a pas permis de conclure entre un effet secondaire manifeste de cette chirurgie ou un aléa statistique.

Néanmoins, il s'agit d'un des signes fonctionnels composant le syndrome de l'énucléé et préexistant à l'injection des grains d'hydrogel.

La majoration du ptosis en post-opératoire a déjà été décrite dans la littérature au cours de traitement par acide hyaluronique (3,62).

Ce phénomène, pourrait s'expliquer par une migration de grain, ou par l'œdème palpébral réactionnel induit par la chirurgie mais ceci n'a pas été mis en évidence dans notre étude. Une autre possibilité serait la compression indirecte du releveur par la majoration du volume orbitaire ou directe par un grain en contact du bloc releveur-droit supérieur.

Conclusion

La méthode par pellet en hydrogel est une procédure sûre comportant de nombreux avantages.

D'une part elle apporte une stabilité de volume ne nécessitant pas de sur-correction immédiate en per opératoire, d'autre part les réinjections sont facilement acceptées par le patient car la chirurgie est rapide et peu douloureuse, et enfin cette technique simple permet une réadaptation prothétique rapide en post opératoire.

Le seul point d'ombre de cette chirurgie reste la longévité et l'évolution du matériau à long terme qui n'ont pas été étudiées.

Par conséquent, la technique par injection de grains d'hydrogel utilisée dans le traitement du syndrome de l'énucléé est intéressante pour les patients ayant un implant ténonien de volume correct avec un volume modéré à corriger.

Cette procédure est donc une alternative aux autres méthodes déjà pratiquées.

Références

1. Rose GE, Sigurdsson H, Collin R. The volume-deficient orbit: clinical characteristics, surgical management, and results after extraperiorbital implantation of Silastic block. *Br J Ophthalmol.* 1990;74:545-50.
2. Hardy TG, Joshi N, Kelly MH. Orbital volume augmentation with autologous micro-fat grafts. *Ophthal Plast Reconstr Surg.* 2007;23:445-9.
3. Crochelet O, Maalouf T, Duron S, Froussart F, Rigal-Sastourné J-C, George J-L. [Efficacy and tolerability of highly crosslinked hyaluronic acid injections in the management of the enophthalmous orbit]. *J Fr Ophtalmol.* 2012;35:441.e1-7.
4. Downes R, Lavin M, Collin R. Hydrophilic expanders for the congenital anophthalmic socket. *Adv Ophthalmic Plast Reconstr Surg.* 1992;9:57-61.
5. Wiese KG, Vogel M, Guthoff R, Gundlach KK. Treatment of congenital anophthalmos with self-inflating polymer expanders: a new method. *J Cranio-Maxillo-fac Surg Off Publ Eur Assoc Cranio-Maxillo-fac Surg.* 1999;27:72-6.
6. Wiese KG, Heinemann DE, Ostermeier D, Peters JH. Biomaterial properties and biocompatibility in cell culture of a novel self-inflating hydrogel tissue expander. *J Biomed Mater Res.* 2001;54:179-88.
7. Hou Z, Yang Q, Chen T, Hao L, Li Y, Li D. The use of self-inflating hydrogel expanders in pediatric patients with congenital microphthalmia in China. *J Am Assoc Pediatr Ophthalmol Strabismus.* 2012;16:458-63.
8. Li D, Hou Z, Hao L, Chen T, Qin Y, Li Y. [Efficacy of reconstruction for congenital microphthalmos]. *Zhonghua Yan Ke Za Zhi Chin J Ophthalmol.* 2011;47:693-7.
9. Quaranta-Leoni FM. Congenital anophthalmia: current concepts in management. *Curr Opin Ophthalmol.* 2011;22:380-4.

10. Bernardino CR. Congenital anophthalmia: a review of dealing with volume. *Middle East Afr J Ophthalmol*. 2010;17:156-60.
11. Tao JP, LeBoyer RM, Hetzler K, Ng JD, Nunery WR. Inferolateral migration of hydrogel orbital implants in microphthalmia. *Ophthalm Plast Reconstr Surg*. 2010;26:14-7.
12. Schittkowski M, Hingst V, Knaape A, Gundlach K, Fichter N, Guthoff R. [Orbital volume in congenital clinical anophthalmos]. *Klin Monatsblätter Für Augenheilkd*. 2004;221:898-903.
13. Schittkowski MP, Gundlach KKH, Guthoff RF. [Treatment of congenital clinical anophthalmos with high hydrophilic hydrogel expanders]. *Ophthalmol Z Dtsch Ophthalmol Ges*. 2003;100:525-34.
14. Schittkowski MP, Gundlach KKH, Guthoff RF. [Congenital clinical anophthalmia and blind microphthalmia]. *Ophthalmol Z Dtsch Ophthalmol Ges*. 2003;100:507-17.
15. Mazzoli RA, Raymond WR, Ainbinder DJ, Hansen EA. Use of self-expanding, hydrophilic osmotic expanders (hydrogel) in the reconstruction of congenital clinical anophthalmos. *Curr Opin Ophthalmol*. 2004;15:426-31.
16. Schittkowski MP, Guthoff RF. Injectable self inflating hydrogel pellet expanders for the treatment of orbital volume deficiency in congenital microphthalmos: preliminary results with a new therapeutic approach. *Br J Ophthalmol*. 2006;90:1173-7.
17. Qin Y, Li D. [Factors affecting orbital abnormal development and its relevant treatments]. *Zhonghua Yan Ke Za Zhi Chin J Ophthalmol*. 2007;43:1144-8.
18. Pêchereau J, Pêchereau A, Santallier M, Anatomie 1.0, Editor Alain & Jocelyne Pêchereau, pages 27-28 [Internet]. [cité 13 juill 2015]. Disponible sur: <http://www.fnro.net/ophtalmologie/Telechargement/files/Anatomie.pdf>
19. Lezrek M. Anatomie des muscles oculomoteurs [Internet]. *Ophtazone*. [cité 13

juill 2015]. Disponible sur: <http://ophtazone.no-ip.com/Anatomie/MOM.htm>

20. Bilyk JR. Enucleation, evisceration, and sympathetic ophthalmia. *Curr Opin Ophthalmol.* 2000;11:372-86.
21. Barraco P, Morax S. Chirurgie mutilante du globe (énucléation, éviscération, exentération). [Httpwwwem-Premiumcomdatatraitesop21-15337](http://www.em-premium.com/consultation/21-15337) [Internet]. [cité 17 mai 2015]; Disponible sur: <http://www.em-premium.com.ezproxy.unr-runn.fr/article/7756/resultatrecherche/2>
22. Adenis JP, Rulfi JY, Robert PY. [Evisceration using the Russian doll or the parachute technique]. *J Fr Ophtalmol.* 2001;24:887-92.
23. Chirurgie Oculaire Sous Les Climats Chauds [Internet]. [cité 13 juill 2015]. Disponible sur: <http://www.cehjournal.org/wp-content/uploads/chirurgie-oculaire-sous-les-climats-chauds-10.pdf>
24. JM Ruban, Baggio E, Stork L. Les cavités. *Cavités.* déc 2010;140(Tome 15):15-27.
25. Adenis JP, Robert PY, Boncoeur-Martel MP. Abnormalities of orbital volume. *Eur J Ophthalmol.* 2002;12:345-50.
26. Perry AC. Integrated orbital implants. *Adv Ophthalmic Plast Reconstr Surg.* 1990;8:75-81.
27. Mules PH. Evisceration of the globe with artificial vitreous. 1884-1895. *Adv Ophthalmic Plast Reconstr Surg.* 1990;8:69-72.
28. Ruedemann AD. Plastic eye implant. *Am J Ophthalmol.* 1946;29:947-52.
29. Vistnes LM. Mechanism of upper lid ptosis in the anophthalmic orbit. *Plast Reconstr Surg.* 1976;58:539-45.
30. Tyers AG, Collin JR. Orbital implants and post enucleation socket syndrome. *Trans Ophthalmol Soc U K.* 1982;102 (Pt 1):90-2.
31. Smerdon DL, Sutton GA. Analysis of the factors involved in cosmetic failure

following excision of the eye. *Br J Ophthalmol*. 1988;72:768-73.

32. Adenis JP, Bertin P, Lasudry JG, Boncoeur-Martel MP, Leboutet MJ, Robert PY. Treatment of the postenucleation socket syndrome with a new hydroxyapatite tricalcium phosphate ceramic implant. *Ophthal Plast Reconstr Surg*. 1999;15:277-83.

33. Smit TJ, Koornneef L, Zonneveld FW, Groet E, Otto AJ. Computed tomography in the assessment of the postenucleation socket syndrome. *Ophthalmology*. 1990;97:1347-51.

34. Choi B, Lee S, Chung W. Correction of superior sulcus deformity and enophthalmos with porous high-density polyethylene sheet in anophthalmic patients. *Korean J Ophthalmol KJO*. 2005;19:168-73.

35. Dresner SC, Codère F, Corriveau C. Orbital volume augmentation with adjustable prefabricated methylmethacrylate subperiosteal implants. *Ophthalmic Surg*. 1991;22:53-6.

36. Jordan DR, Brownstein S, Dorey M, Yuen VH, Gilberg S. Fibrovascularization of porous polyethylene (Medpor) orbital implant in a rabbit model. *Ophthal Plast Reconstr Surg*. 2004;20:136-43.

37. Nasr AM, Jabak MH, Batainah Y. Orbital volume augmentation with subperiosteal room-temperature-vulcanized silicone implants: a clinical and histopathologic study. *Ophthal Plast Reconstr Surg*. 1994;10:11-21; discussion 22-3.

38. Neuhaus RW, Shorr N. The use of room temperature vulcanizing silicone in anophthalmic enophthalmos. *Am J Ophthalmol*. 1982;94:408-11.

39. Shah S, Rhatigan M, Sampath R, Yeoman C, Sunderland S, Brammer R, et al. Use of Proplast II as a subperiosteal implant for the correction of anophthalmic enophthalmos. *Br J Ophthalmol*. 1995;79:830-3.

40. Ma L, Wong SP, Wu CY, Yao SJ. Orbital reconstruction with proplast. *Ophthal Plast*

Reconstr Surg. 1987;3:151-7.

41. Hneleski IS, Shannon GM. Orbital floor implant. *Am J Ophthalmol.* 1973;76:540-2.
42. Adenis JP, Bertin P, Robert PY. [Secondary reconstruction of anophthalmic orbits by intraorbital biomaterial implantation]. *J Fr Ophtalmol.* 1999;22:269-73.
43. Adenis JP, Camezind P, Petit B, Pilon F, Robert PY, Boncoeur-Martel MP, et al. Bone formation in hydroxyapatite tricalcium phosphate ceramic implants used in the treatment of the postenucleation socket syndrome. *Orbit Amst Neth.* 2003;22:183-91.
44. Kazim M, Katowitz JA, Fallon M, Piest KL. Evaluation of a collagen/hydroxylapatite implant for orbital reconstructive surgery. *Ophthal Plast Reconstr Surg.* 1992;8:94-108.
45. Harris GJ, Bair RL. Bone wax template for the correction of enophthalmos with porous polyethylene implants. *Am J Ophthalmol.* 1995;120:536-8.
46. Mercé E, Adenis JP, *Pratiques en Ophtalmologie*, Déc 2011, Vol.5, N°49 [Internet]. [cité 13 juill 2015]. Disponible sur: http://ophtalmologies.org/files/2011/12/PO49_P250A255.pdf
47. Van Gemert JV, Leone CR. Correction of a deep superior sulcus with dermis-fat implantation. *Arch Ophthalmol Chic Ill 1960.* 1986;104:604-7.
48. Lisman RD, Smith BC, Nassif J. Current concepts in dermis-fat grafting. *Int Ophthalmol Clin.* 1989;29:252-64.
49. Aggarwal H, Singh K, Kumar P, Alvi HA. A multidisciplinary approach for management of postenucleation socket syndrome with dermis-fat graft and ocular prosthesis: a clinical report. *J Prosthodont Off J Am Coll Prosthodont.* 2013;22:657-60.
50. Sihota R, Sujatha Y, Betharia SM. The fat pad in dermis fat grafts. *Ophthalmology.* 1994;101:231-4.
51. Coleman SR. Long-term survival of fat transplants: controlled demonstrations.

Aesthetic Plast Surg. 1995;19:421-5.

52. Coleman SR. Facial recontouring with lipostructure. Clin Plast Surg. 1997;24:347-67.

53. Cervelli D, Gasparini G, Moro A, Grussu F, Boniello R, Pelo S. Retrobulbar lipofilling to correct the enophthalmos. J Craniofac Surg. 2011;22:1918-22.

54. Metzler P, Ezaldein HH, Pfaff MJ, Parsaei Y, Steinbacher DM. Correction of severe enophthalmos by simultaneous fat grafting and anatomic orbital reconstruction. J Craniofac Surg. 2014;25:1829-32.

55. Hunter PD, Baker SS. The treatment of enophthalmos by orbital injection of fat autograft. Arch Otolaryngol Head Neck Surg. 1994;120:835-9.

56. Çetinkaya A, Devoto MH. Periocular fat grafting: indications and techniques. Curr Opin Ophthalmol. 2013;24:494-9.

57. Boschert MT, Beckert BW, Puckett CL, Concannon MJ. Analysis of lipocyte viability after liposuction. Plast Reconstr Surg. 2002;109:761-5; discussion 766-7.

58. Nakamura S, Ishihara M, Takikawa M, Murakami K, Kishimoto S, Nakamura S, et al. Platelet-rich plasma (PRP) promotes survival of fat-grafts in rats. Ann Plast Surg. 2010;65:101-6.

59. Brown M, Lee M, Zwiebel S, Adenuga P, Molavi S, Gargesha M, et al. Augmentation of intraorbital volume with fat injection. Plast Reconstr Surg. 2014;133:1098-106.

60. Iconographies supplémentaires de l'article : Comblement d'une cavité orbitaire éviscérée par greffe d'adipocytes selon la technique de Coleman, après expulsion d'implant - EM|Premium [Internet]. [cité 13 juill 2015]. Disponible sur: <http://www.em-premium.com.ezproxy.unr-runn.fr/article/113497/iconosup/resultatrecherche/1>

61. Zamani M, Thyagarajan S, Olver JM. Adjunctive use of hyaluronic acid gel (Restylane Sub-Q) in anophthalmic volume deficient sockets and phthisical eyes.

Ophthal Plast Reconstr Surg. 2010;26:250-3.

62. Malhotra R. Deep orbital Sub-Q restylane (nonanimal stabilized hyaluronic acid) for orbital volume enhancement in sighted and anophthalmic orbits. Arch Ophthalmol. 2007;125:1623-9.

63. Tay E, Olver J. Intraorbital hyaluronic acid for enophthalmos. Ophthalmology. 2008;115:1101-1101.e2.

64. Mavrikakis I, Detorakis ET, Yiotakis I, Kandiloros D. Nonsurgical management of silent sinus syndrome with hyaluronic acid gel. Ophthal Plast Reconstr Surg. 2012;28:e6-7.

65. Ridenour B, Kontis TC. Injectable calcium hydroxylapatite microspheres (Radiesse). Facial Plast Surg FPS. 2009;25:100-5.

66. Vagefi MR, McMullan TFW, Burroughs JR, White GL, McCann JD, Anderson RL. Injectable calcium hydroxylapatite for orbital volume augmentation. Arch Facial Plast Surg. 2007;9:439-42.

67. Kotlus BS, Dryden RM. Correction of anophthalmic enophthalmos with injectable calcium hydroxylapatite (Radiesse). Ophthal Plast Reconstr Surg. 2007;23:313-4.

68. Vagefi MR, McMullan TFW, Burroughs JR, Georgescu D, McCann JD, Anderson RL. Orbital augmentation with injectable calcium hydroxylapatite for correction of postenucleation/evisceration socket syndrome. Ophthal Plast Reconstr Surg. 2011;27:90-4.

69. Wiese KG. Osmotically induced tissue expansion with hydrogels: a new dimension in tissue expansion? A preliminary report. J Cranio-Maxillo-fac Surg Off Publ Eur Assoc Cranio-Maxillo-fac Surg. 1993;21:309-13.

70. Kim HE, Jang SY, Yoon JS. Combined orbital floor wedge implant and fornix reconstruction for postenucleation sunken socket syndrome. Plast Reconstr Surg.

2014;133:1469-75.

71. Tucker SM, Sapp N, Collin R. Orbital expansion of the congenitally anophthalmic socket. *Br J Ophthalmol*. 1995;79:667-71.
72. Bacskulin A, Vogel M, Wiese KG, Gundlach K, Hingst V, Guthoff R. New osmotically active hydrogel expander for enlargement of the contracted anophthalmic socket. *Graefes Arch Clin Exp Ophthalmol Albrecht Von Graefes Arch Für Klin Exp Ophthalmol*. 2000;238:24-7.
73. Schittkowski MP. Re: « Inferolateral migration of hydrogel orbital implants in microphthalmia ». *Ophthal Plast Reconstr Surg*. 2010;26:503; author reply 503-4.
74. Küstner M, Riebeling P, Podmelle F, Kaduk W, Tost F. [Volume overload from hydrogel expander after treatment for enophthalmos]. *Ophthalmol Z Dtsch Ophthalmol Ges*. 2009;106:1126-9.
75. Kearney JJ, Lahey JM, Borirakchanyavat S, Schwartz DM, Wilson D, Tanaka SC, et al. Complications of hydrogel explants used in scleral buckling surgery. *Am J Ophthalmol*. 2004;137:96-100.
76. Li K, Lim KS, Wong D. Miragel explant fragmentation 10 years after scleral buckling surgery. *Eye Lond Engl*. 2003;17:248-50.
77. Le Rouic J-F, Bettembourg O, D'Hermies F, Azan F, Renard G, Chauvaud D. Late swelling and removal of Miragel buckles: a comparison with silicone indentations. *Retina Phila Pa*. 2003;23:641-6.
78. Brown SL, Bloom SM. Spontaneous expulsion of a radial miragel scleral buckle. *Retina Phila Pa*. 2004;24:306-7.

Résumé

Introduction : le syndrome de l'énucléé survient fréquemment après énucléation ou éviscération et ceci même avec un implant ténonien de volume correct.

L'impact esthétique est à l'origine de retentissements psycho-sociaux importants chez ces patients mutilés. Sa prise en charge se fait habituellement par les implants sous périostés ou par injection intra ou extra-conique (graisse, acide hyaluronique ou implant d'hydroxyapatite). Les implants en hydrogel sont utilisés depuis les années 1990 avec d'assez bons résultats dans la correction des microphthalmies.

Objectif : évaluer la technique d'injection d'hydrogel en pellet dans la prise en charge des déficits de volume orbitaire existants dans les cavités implantées présentant un syndrome de l'énucléé ou dans les microphthalmies.

Matériels : tous les patients ayant bénéficié d'injection de pellets en hydrogel durant la période de décembre 2011 à janvier 2015 ont été inclus. Les critères de jugement prenaient en compte pour chaque patient, la différence du volume orbitaire pré et post-opératoire par mesure scannographique, la différence du volume prothétique pré et post-opératoire, l'existence ou non de complications et l'aspect esthétique ressenti par le patient.

Résultats : dix-neuf patients ont été inclus, parmi eux 4 microphthalmies et 15 cavités implantées présentant un syndrome de l'énucléé chez l'adulte ou l'enfant. L'analyse des volumes orbitaires scannographiques retrouve une augmentation statistiquement significative ($p=5.10^{-6}$) en passant d'un volume de 20,75 cm³ en pré-opératoire à 22,28 cm³ en post-opératoire. L'estimation moyenne de l'augmentation de volume orbitaire est évaluée à +1,5 cm³, IC95 = [+1.0 ; +2.0]. La comparaison des volumes prothétiques pré et post-opératoires retrouve une baisse statistiquement significative ($p=0,02$). L'estimation moyenne de la différence de volume des prothèses entre le pré et le post opératoire est de -0,8 ml IC95= [-1.4 ; -0.17], en passant d'un volume de 2,76 ml en pré-opératoire à 2 ml en post-opératoire. Pour la majorité des patients (72%) la douleur ressentie est minime voir absente. La seule complication retrouvée est la migration d'un pellet d'hydrogel. Enfin, cette technique rapporte un taux de satisfaction de 89%.

Conclusion : à ce jour, la méthode par pellets en hydrogel est une procédure sûre comportant de nombreux avantages. Elle fait partie des techniques pour la correction de syndrome de l'énucléé modéré.