



**HAL**  
open science

# Hémi-arthroplasties et prothèses inversées à tige verrouillée sans ciment dans les fractures complexes de l'humérus proximal. Évaluation prospective multicentrique continue

Damien Potage

► **To cite this version:**

Damien Potage. Hémi-arthroplasties et prothèses inversées à tige verrouillée sans ciment dans les fractures complexes de l'humérus proximal. Évaluation prospective multicentrique continue. Médecine humaine et pathologie. 2015. dumas-01216347

**HAL Id: dumas-01216347**

**<https://dumas.ccsd.cnrs.fr/dumas-01216347>**

Submitted on 16 Oct 2015

**HAL** is a multi-disciplinary open access archive for the deposit and dissemination of scientific research documents, whether they are published or not. The documents may come from teaching and research institutions in France or abroad, or from public or private research centers.

L'archive ouverte pluridisciplinaire **HAL**, est destinée au dépôt et à la diffusion de documents scientifiques de niveau recherche, publiés ou non, émanant des établissements d'enseignement et de recherche français ou étrangers, des laboratoires publics ou privés.

FACULTÉ MIXTE DE MÉDECINE ET DE PHARMACIE DE ROUEN

Année 2015

N :

**THÈSE POUR LE DOCTORAT EN MÉDECINE**

(Diplôme d'Etat)

PAR

**Damien POTAGE**

**Né le 4 Octobre 1984 à Eaubonne**

Présentée et soutenue publiquement le 15 Septembre 2015

Hémi-arthroplasties et prothèses inversées à tige verrouillée sans  
ciment dans les fractures complexes de l'humérus proximal :  
Évaluation prospective multicentrique continue

PRESIDENT DU JURY :

Monsieur le Professeur Franck DUJARDIN

DIRECTEUR DE THESE :

Monsieur le Docteur Tristan LASCAR

MEMBRES DU JURY :

Monsieur le Professeur Fabrice DUPARC

Monsieur le Professeur Didier PLISSONNIER

Monsieur le Docteur Olivier COURAGE



**ANNEE UNIVERSITAIRE 2014 - 2015**

**U.F.R. DE MEDECINE ET DE PHARMACIE DE ROUEN**

-----

DOYEN : **Professeur Pierre FREGER**

ASSESEURS : **Professeur Michel GUERBET**  
**Professeur Benoit VEBER**  
**Professeur Pascal JOLY**  
**Professeur Stéphane MARRET**

**I - MEDECINE**

**PROFESSEURS DES UNIVERSITES – PRATICIENS HOSPITALIERS**

Mr Frédéric <b>ANSELME</b>	HCN	Cardiologie
Mme Isabelle <b>AUQUIT AUCKBUR</b>	HCN	Chirurgie plastique
Mr Bruno <b>BACHY</b> ( <i>surnombre</i> )	HCN	Chirurgie pédiatrique
Mr Fabrice <b>BAUER</b>	HCN	Cardiologie
Mme Soumeya <b>BEKRI</b>	HCN	Biochimie et biologie moléculaire
Mr Jacques <b>BENICHOU</b>	HCN	Bio statistiques et informatique médicale
Mr Jean-Paul <b>BESSOU</b>	HCN	Chirurgie thoracique et cardio-vasculaire
Mme Françoise <b>BEURET-BLANQUART</b> ( <i>surnombre</i> )	HCN	Commission E.P.P. D.P.C. Pôle Qualité
Mr Guy <b>BONMARCHAND</b> ( <i>surnombre</i> )	HCN	Réanimation médicale
Mr Olivier <b>BOYER</b>	UFR	Immunologie

Mr Jean-François <b>CAILLARD</b> ( <i>surnombre</i> )	HCN	Médecine et santé au travail
Mr François <b>CARON</b>	HCN	Maladies infectieuses et tropicales
Mr Philippe <b>CHASSAGNE</b>	HCN	Médecine interne (gériatrie)
Mr Vincent <b>COMPERE</b>	HCN	Anesthésie - Réanimation chirurgicale
Mr Antoine <b>CUVELIER</b>	HB	Pneumologie
Mr Pierre <b>CZERNICHOW</b>	HCH	Epidémiologie, économie de la santé
Mr Jean-Nicolas <b>DACHER</b>	HCN	Radiologie et imagerie médicale
Mr Stéfan <b>DARMONI</b>	HCN	Informatique médicale et techniques de communication
Mr Pierre <b>DECHELOTTE</b>	HCN	Nutrition
Mme Danièle <b>DEHESDIN</b> ( <i>surnombre</i> )	HCN	Oto-rhino-laryngologie
Mr Frédéric <b>DI FIORE</b>	CB	Cancérologie
Mr Fabien <b>DOGUET</b>	HCN	Chirurgie Cardio-Vasculaire
Mr Jean <b>DOUCET</b>	SJ	Thérapeutique - Médecine interne - Gériatrie
Mr Bernard <b>DUBRAY</b>	CB	Radiothérapie
Mr Philippe <b>DUCROTTE</b>	HCN	Hépto-gastro-entérologie
Mr Frank <b>DUJARDIN</b>	HCN	Chirurgie orthopédique - Traumatologique
Mr Fabrice <b>DUPARC</b> traumatologique	HCN	Anatomie – Chirurgie orthopédique -
Mr Eric <b>DURAND</b>	HCN	Cardiologie
Mr Bertrand <b>DUREUIL</b>	HCN	Anesthésie - Réanimation chirurgicale
Mme Hélène <b>ELTCHANINOFF</b>	HCN	Cardiologie
Mr Thierry <b>FREBOURG</b>	UFR	Génétique
Mr Pierre <b>FREGER</b>	HCN	Anatomie - Neurochirurgie
Mr Jean François <b>GEHANNO</b>	HCN	Médecine et santé au travail
Mr Emmanuel <b>GERARDIN</b>	HCN	Imagerie médicale
Mme Priscille <b>GERARDIN</b>	HCN	Pédopsychiatrie
Mr Michel <b>GODIN</b> ( <i>surnombre</i> )	HB	Néphrologie
M. Guillaume <b>GOURCEROL</b>	HCN	Physiologie
Mr Philippe <b>GRISE</b> ( <i>surnombre</i> )	HCN	Urologie
Mr Olivier <b>GUILLIN</b>	HCN	Psychiatrie Adultes
Mr Didier <b>HANNEQUIN</b>	HCN	Neurologie
Mr Fabrice <b>JARDIN</b>	CB	Hématologie
Mr Luc-Marie <b>JOLY</b>	HCN	Médecine d'urgence
Mr Pascal <b>JOLY</b>	HCN	Dermato - Vénérologie

Mme Annie <b>LAQUERRIERE</b>	HCN	Anatomie et cytologie pathologiques
Mr Vincent <b>LAUDENBACH</b>	HCN	Anesthésie et réanimation chirurgicale
Mr Xavier <b>LE LOET</b>	HCN	Rhumatologie
Mr Joël <b>LECHEVALLIER</b>	HCN	Chirurgie infantile
Mr Hervé <b>LEFEBVRE</b>	HB	Endocrinologie et maladies métaboliques
Mr Thierry <b>LEQUERRE</b>	HB	Rhumatologie
Mr Eric <b>LEREBOURS</b>	HCN	Nutrition
Mme Anne-Marie <b>LEROI</b>	HCN	Physiologie
Mr Hervé <b>LEVESQUE</b>	HB	Médecine interne
Mme Agnès <b>LIARD-ZMUDA</b>	HCN	Chirurgie Infantile
Mr Pierre Yves <b>LITZLER</b>	HCN	Chirurgie cardiaque
Mr Bertrand <b>MACE</b>	HCN	Histologie, embryologie, cytogénétique
M. David <b>MALTETE</b>	HCN	Neurologie
Mr Christophe <b>MARGUET</b>	HCN	Pédiatrie
Mme Isabelle <b>MARIE</b>	HB	Médecine interne
Mr Jean-Paul <b>MARIE</b>	HCN	Oto-rhino-laryngologie
Mr Loïc <b>MARPEAU</b>	HCN	Gynécologie - Obstétrique
Mr Stéphane <b>MARRET</b>	HCN	Pédiatrie
Mme Véronique <b>MERLE</b>	HCN	Epidémiologie
Mr Pierre <b>MICHEL</b>	HCN	Hépto-gastro-entérologie
Mr Bruno <b>MIHOUT</b> ( <i>surnombre</i> )	HCN	Neurologie
Mr Jean-François <b>MUIR</b>	HB	Pneumologie
Mr Marc <b>MURAINÉ</b>	HCN	Ophtalmologie
Mr Philippe <b>MUSETTE</b>	HCN	Dermatologie - Vénérologie
Mr Christophe <b>PEILLON</b>	HCN	Chirurgie générale
Mr Jean-Marc <b>PERON</b> ( <i>surnombre</i> )	HCN	Stomatologie et chirurgie maxillo-faciale
Mr Christian <b>PFISTER</b>	HCN	Urologie
Mr Jean-Christophe <b>PLANTIER</b>	HCN	Bactériologie - Virologie
Mr Didier <b>PLISSONNIER</b>	HCN	Chirurgie vasculaire
Mr Bernard <b>PROUST</b>	HCN	Médecine légale
Mr François <b>PROUST</b>	HCN	Neurochirurgie
Mme Nathalie <b>RIVES</b>	HCN	Biologie du développement et de la reproduction
Mr Jean-Christophe <b>RICHARD</b> ( <i>détachement</i> )	HCN	Réanimation médicale - Médecine d'urgence
Mr Horace <b>ROMAN</b>	HCN	Gynécologie - Obstétrique

Mr Jean-Christophe <b>SABOURIN</b>	HCN	Anatomie - Pathologie
Mr Guillaume <b>SAVOYE</b>	HCN	Hépatogastrologie
Mme Céline <b>SAVOYE-COLLET</b>	HCN	Imagerie médicale
Mme Pascale <b>SCHNEIDER</b>	HCN	Pédiatrie
Mr Michel <b>SCOTTE</b>	HCN	Chirurgie digestive
Mme Fabienne <b>TAMION</b>	HCN	Thérapeutique
Mr Luc <b>THIBERVILLE</b>	HCN	Pneumologie
Mr Christian <b>THUILLEZ</b>	HB	Pharmacologie
Mr Hervé <b>TILLY</b>	CB	Hématologie et transfusion
Mr Jean-Jacques <b>TUECH</b>	HCN	Chirurgie digestive
Mr Jean-Pierre <b>VANNIER</b>	HCN	Pédiatrie génétique
Mr Benoît <b>VEBER</b>	HCN	Anesthésie - Réanimation chirurgicale
Mr Pierre <b>VERA</b>	CB	Biophysique et traitement de l'image
Mr Eric <b>VERIN</b>	CRMPR	Médecine physique et de réadaptation
Mr Eric <b>VERSPYCK</b>	HCN	Gynécologie obstétrique
Mr Olivier <b>VITTECOQ</b>	HB	Rhumatologie
Mr Jacques <b>WEBER</b>	HCN	Physiologie

## MAITRES DE CONFERENCES DES UNIVERSITES – PRATICIENS

### HOSPITALIERS

Mme Noëlle <b>BARBIER-FREBOURG</b>	HCN	Bactériologie – Virologie
Mr Jeremy <b>BELLIEN</b>	HCN	Pharmacologie
Mme Carole <b>BRASSE LAGNEL</b>	HCN	Biochimie
Mme Valérie <b>BRIDOUX HUYBRECHTS</b>	HCN	Chirurgie Vasculaire
Mr Gérard <b>BUCHONNET</b>	HCN	Hématologie
Mme Mireille <b>CASTANET</b>	HCN	Pédiatrie
Mme Nathalie <b>CHASTAN</b>	HCN	Physiologie
Mme Sophie <b>CLAEYSSENS</b>	HCN	Biochimie et biologie moléculaire
Mr Moïse <b>COEFFIER</b>	HCN	Nutrition
Mr Stéphane <b>DERREY</b>	HCN	Neurochirurgie
Mr Manuel <b>ETIENNE</b>	HCN	Maladies infectieuses et tropicales
Mr Serge <b>JACQUOT</b>	UFR	Immunologie

Mr Joël <b>LADNER</b>	HCN	Epidémiologie, économie de la santé
Mr Jean-Baptiste <b>LATOUCHE</b>	UFR	Biologie cellulaire
Mr Thomas <b>MOUREZ</b>	HCN	Bactériologie
Mr Jean-François <b>MENARD</b>	HCN	Biophysique
Mme Muriel <b>QUILLARD</b>	HCN	Biochimie et biologie moléculaire
Mr Vincent <b>RICHARD</b>	UFR	Pharmacologie
Mr Mathieu <b>SALAUN</b>	HCN	Pneumologie
Mme Pascale <b>SAUGIER-VEBER</b>	HCN	Génétique
Mme Anne-Claire <b>TOBENAS-DUJARDIN</b>	HCN	Anatomie
Mr Olivier <b>TROST</b>	HCN	Chirurgie Maxillo Faciale

### **PROFESSEURS AGREGES OU CERTIFIES**

Mme Dominique <b>LANIEZ</b>	UFR	Anglais
Mr Thierry <b>WABLE</b>	UFR	Communication



## II - PHARMACIE

### PROFESSEURS

Mr Thierry <b>BESSON</b>	Chimie Thérapeutique
Mr Jean-Jacques <b>BONNET</b>	Pharmacologie
Mr Roland <b>CAPRON</b> (PU-PH)	Biophysique
Mr Jean <b>COSTENTIN</b> (Professeur émérite)	Pharmacologie
Mme Isabelle <b>DUBUS</b>	Biochimie
Mr Loïc <b>FAVENNEC</b> (PU-PH)	Parasitologie
Mr Jean Pierre <b>GOULLE</b>	Toxicologie
Mr Michel <b>GUERBET</b>	Toxicologie
Mme Isabelle <b>LEROUX - NICOLLE</b>	Physiologie
Mme Christelle <b>MONTEIL</b>	Toxicologie
Mme Martine <b>PESTEL-CARON</b> (PU-PH)	Microbiologie
Mme Elisabeth <b>SEGUIN</b>	Pharmacognosie
Mr Rémi <b>VARIN</b> (PU-PH)	Pharmacie clinique
Mr Jean-Marie <b>VAUGEOIS</b>	Pharmacologie
Mr Philippe <b>VERITE</b>	Chimie analytique

## MAITRES DE CONFERENCES

Mme Cécile <b>BARBOT</b>	Chimie Générale et Minérale
Mme Dominique <b>BOUCHER</b>	Pharmacologie
Mr Frédéric <b>BOUNOURE</b>	Pharmacie Galénique
Mr Abdeslam <b>CHAGRAOUI</b>	Physiologie
Mr Jean <b>CHASTANG</b>	Biomathématiques
Mme Marie Catherine <b>CONCE-CHEMTOB</b>	Législation pharmaceutique et économie de la santé
Mme Elizabeth <b>CHOSSON</b>	Botanique
Mme Cécile <b>CORBIERE</b>	Biochimie
Mr Eric <b>DITTMAR</b>	Biophysique
Mme Nathalie <b>DOURMAP</b>	Pharmacologie
Mme Isabelle <b>DUBUC</b>	Pharmacologie
Mr Abdelhakim <b>ELOMRI</b>	Pharmacognosie
Mr François <b>ESTOUR</b>	Chimie Organique
Mr Gilles <b>GARGALA</b> (MCU-PH)	Parasitologie
Mme Najla <b>GHARBI</b>	Chimie analytique
Mme Marie-Laure <b>GROULT</b>	Botanique
Mr Hervé <b>HUE</b>	Biophysique et mathématiques
Mme Laetitia <b>LE GOFF</b>	Parasitologie - Immunologie
Mme Hong <b>LU</b>	Biologie
Mme Sabine <b>MENAGER</b>	Chimie organique
Mr Mohamed <b>SKIBA</b>	Pharmacie galénique
Mme Malika <b>SKIBA</b>	Pharmacie galénique
Mme Christine <b>THARASSE</b>	Chimie thérapeutique
Mr Frédéric <b>ZIEGLER</b>	Biochimie

### **PROFESSEURS ASSOCIES**

Mme Cécile **GUERARD-DETUNCQ** Pharmacie officinale

Mr Jean-François **HOUIVET** Pharmacie officinale

### **PROFESSEUR CERTIFIE**

Mme Mathilde **GUERIN** Anglais

### **ASSISTANT HOSPITALO-UNIVERSITAIRE**

Mr Jérémie **MARTINET** Immunologie

### **ATTACHES TEMPORAIRES D'ENSEIGNEMENT ET DE RECHERCHE**

Mr Romy **RAZAKANDRAINIBE** Parasitologie

Mr François **HALLOUARD** Galénique

## LISTE DES RESPONSABLES DES DISCIPLINES PHARMACEUTIQUES

Mme Cécile <b>BARBOT</b>	Chimie Générale et minérale
Mr Thierry <b>BESSON</b>	Chimie thérapeutique
Mr Roland <b>CAPRON</b>	Biophysique
Mr Jean <b>CHASTANG</b>	Mathématiques
Mme Marie-Catherine <b>CONCE-CHEMTOB</b>	Législation et économie de la santé
Mme Elisabeth <b>CHOSSON</b>	Botanique
Mr Jean-Jacques <b>BONNET</b>	Pharmacodynamie
Mme Isabelle <b>DUBUS</b>	Biochimie
Mr Loïc <b>FAVENNEC</b>	Parasitologie
Mr Michel <b>GUERBET</b>	Toxicologie
Mr François <b>ESTOUR</b>	Chimie organique
Mme Isabelle <b>LEROUX-NICOLLET</b>	Physiologie
Mme Martine <b>PESTEL-CARON</b>	Microbiologie
Mme Elisabeth <b>SEGUIN</b>	Pharmacognosie
Mr Mohamed <b>SKIBA</b>	Pharmacie galénique
Mr Philippe <b>VERITE</b>	Chimie analytique

### **III – MEDECINE GENERALE**

#### **PROFESSEUR**

Mr Jean-Loup **HERMIL** UFR Médecine générale

#### **PROFESSEURS ASSOCIES A MI-TEMPS**

Mr Emmanuel **LEFEBVRE** UFR Médecine Générale

Mr Alain **MERCIER** UFR Médecine générale

Mr Philippe **NGUYEN THANH** UFR Médecine générale

#### **MAITRES DE CONFERENCES ASSOCIES A MI-TEMPS**

Mr Pascal **BOULET** UFR Médecine générale

Mme Elisabeth **MAUVIARD** UFR Médecine générale

Mme Yveline **SEVRIN** UFR Médecine générale

Mme Marie Thérèse **THUEUX** UFR Médecine générale

## ENSEIGNANTS MONO-APPARTENANTS

### PROFESSEURS

Mr Serguei <b>FETISSOV</b> (med)	Physiologie (ADEN)
Mr Paul <b>MULDER</b> (phar)	Sciences du Médicament
Mme Su <b>RUAN</b> (med)	Génie Informatique

### MAITRES DE CONFERENCES

Mr Sahil <b>ADRIOUCH</b> (med)	Biochimie et biologie moléculaire (Unité Inserm 905)
Mme Gaëlle <b>BOUGEARD-DENOYELLE</b> (med)	Biochimie et biologie moléculaire (UMR 1079)
Mme Carine <b>CLEREN</b> (phar)	Neurosciences (Néovasc)
Mme Pascaline <b>GAILDRAT</b> (phar)	Génétique moléculaire humaine (UMR 1079)
Mr Nicolas <b>GUEROUT</b> (phar)	Neurophysiologie
Mr Antoine <b>OUVRARD-PASCAUD</b> (med)	Physiologie (Unité Inserm 1076)
Mr Frédéric <b>PASQUET</b>	Sciences du langage, orthophonie
Mme Isabelle <b>TOURNIER</b> (phar)	Biochimie (UMR 1079)

**CHEF DES SERVICES ADMINISTRATIFS : Mme Véronique DELAFONTAINE**

*HCN - Hôpital Charles Nicolle*

*CB - Centre Henri Becquerel*

*CRMPR - Centre Régional de Médecine Physique et de Réadaptation*

*HB - Hôpital de BOIS GUILLAUME*

*CHS - Centre Hospitalier Spécialisé du Rouvray*

*SJ – Saint Julien Rouen*

Par délibération en date du 3 mars 1967, la faculté a arrêté que les opinions émises dans les dissertations qui lui seront présentées doivent être considérées comme propres à leurs auteurs et qu'elle n'entend leur donner aucune approbation ni improbation.

L'auteur déclare n'avoir aucun conflit d'intérêt quelconque pour aucun fabricant ou industriel décrit dans ce travail.



# **Remerciement**

## **Au Docteur LASCAR**

Vous m'avez fait l'honneur de diriger ce travail. Votre disponibilité et votre rigueur chirurgicale vont me guider tout au long de mon cursus. Ce stage à l'étranger de 6 mois m'a beaucoup appris. Soyez assuré de ma reconnaissance et de mes sincères remerciements pour ce compagnonnage.

Je croise les doigts pour... ! & « Merci de faire la bise à toute la Famille... »

## **Au Professeur Franck DUJARDIN**

Vous me faites l'honneur de présider ce jury de thèse, je vous prie de bien vouloir recevoir l'expression de ma gratitude et de mon profond respect pour toutes les connaissances que vous m'avez enseignées.

### **Au Professeur Fabrice DUPARC**

Vous me faites l'honneur de juger ce travail. Vous nous enseignez la rigueur et la précision indispensables à notre pratique chirurgicale. Vous m'avez ouvert les portes de votre laboratoire d'anatomie pour la recherche et mon perfectionnement chirurgical.

Veillez recevoir, l'expression de mon profond respect et de ma gratitude.

### **Au Professeur Didier PLISSONNIER**

Vous me faites l'honneur de juger ce travail et je vous remercie de faire parti de ce jury de thèse. Pendant ce stage en vasculaire, vous m'avez enseigné un autre versant de la chirurgie avec un peu plus de stress et d'adrénaline. Vous êtes le meilleur souvenir gardé de mon stage en chirurgie Vasculaire et Thoracique.

« Je sais, la chirurgie, c'est pas si compliqué ! »

Veillez recevoir, l'expression de mon profond respect et de ma gratitude.

### **Au Docteur COURAGE**

Vous me faites l'honneur de juger cette thèse. Votre disponibilité et votre enseignement au cours de ces 6 mois de compagnonnage auront été essentiels à ma formation. Travailler à vos côtés était un réel plaisir. Vous avez fait de moi, un « Homme ».

**Au Professeur OBERT**

Nous ne nous sommes pas encore rencontrés, malgré tout vous avez participé à ce travail. Veuillez recevoir l'expression de mon profond respect.

**Au Docteur ROUSSIGNOL**

Lors de mon internat, vous avez toujours été disponible et m'avez transmis votre savoir-faire chirurgical. Soyez assuré de ma reconnaissance et de mes sincères remerciements pour ce compagnonnage. Bonne continuation !

**Au Docteur LENOBLE**, Ex-Master Big Boss des PIH et Véronail®,

**A mes (ex) compagnons de l'internat**, Mourad et Emmanuel pour votre enseignement sur les vertèbres, Antoine sur le Babyfoot, Matthieu, Gilbert, Vincent Brzakala un baron qui aimait la sieste, Christian, Bertrand, Simon le Feu-PU, Thomas le glisseur, Benjamin le « Trucs et Astuces »... Simon le décorateur du bureau de pédiatrie, Azad avec sa mèche à prostate sur le front, Hayder, Louis que je n'ai pas eu comme chef, c'est vrai ma planche ne sort pas beaucoup...

**L'astreinte main** quand elle se déplace, Dr BECCARI, Dr MOUILHADE,

**L'équipe d'Evreux**, Dr PAUTHIER, Dr BENEZ , ZEROUKA et le reste,

**L'équipe du Havre**, Dr MATSOUKIS qui ne veut qu'une chose, qu'on aspire... Dr GUIFFAULT le grand cool... Dr MANDELBAUM le bordélique, Dr GELMI,

**L'équipe « Royale » de Monaco**, avec laquelle les derniers potins de l'hôpital ou du Gouvernement sont staffés, Dr RIT, Dr GHREA, Dr PELEGRI, Dr CHALLALI, Dr BENYELLES, Dr RAKOTOMALALA ainsi que l'équipe médicale et para médicale des hospitalisations et consultations,

**Toute l'équipe du Bloc d'urgences et Bloc d'Orthopédie** avec qui j'ai apprécié les journées et les nuits de travail !

**L'équipe de Pédiatrie**, Pr LECHEVALLIER, Dr ABU AMARA (j'ai heureusement encore mon épaule en place), Dr LEROUX et toute l'équipe du 2<sup>ème</sup> et des Urgences pédiatriques,

AU Dr SAADNIA pour son aide,

**L'équipe de plastique**, Pr AUQUIT-AUCKBUR, Ghani, Ludovic, Alexandre, Albane, Dorothée et les Internes, Flore, lad le pro de la Jelonet, Déborah enfin mariée !!! et Alice le poupon,

**La très belle équipe de l'HPE du Havre** Zaza, Saphia, Cécile, Marie, Marie-Mathilde, Caroline, Béné, Amélie, Steve, Péggy... et les Anesths !!!!!

Les filles restez comme cela, toujours caustiques vis-à-vis des internes... on aime ça !!

#### **Les Co-internes :**

Virginie l'amoureuse de T..., Nicolas le mec toujours Nickel, Hussein et Laure,

Antoine le gros dur fou amoureux de sa Louloute !, Saïd avec son gros orteil cassé...,

Sébastien le plus cool de l'équipe,

Camille, Rémi, Charles, Amaury, Guillaume, Cédric, Phanarom la portée de 7 nains fratricides,

Jordan, Houssam, Hadrien et l'ex-Isabelle qui a décidé de se tourner vers les minimoyes,

La promo de nenettes, Marie Caroline, Pauline, Justine,

Les plus jeunes et nouveau que je ne connais pas encore, Jean-Edern, Antoine Guy...

**Aux co-internes de stage**, Benoit, David et lad en Pédiatrie, Julien, Antoine, Laura, Laure la bikeuse qui a eu son permis de conduire en Vasculaire !

**Les autres spécialités :**

**Les Neurochirurgiens** qui viennent apprendre le rachis avec les Orthopédistes, Alexis, Pierre, François-Xavier, Vianney...

Les anesthésistes qui gèrent la médecine de nos services et que l'on réveille en pleine nuit pour un problème médical... (liste trop grande...)

**L'équipe du bureau de l'internat** de notre semestre, Nathanaël, Guillaume... et les autres !!!  
et Nathalie !!!

**André et Berge** pour vos statistiques remarquables !!! Moi, sérieux j'y comprends rien !!!

Vous avez toute ma confiance.

**A ma famille,**

**Papa et Maman**, vous m'avez toujours soutenu et poussé pour obtenir le meilleur de moi durant toutes ces années !!! Je me souviendrai toujours de cet été entre les deux P1... Je vous aime et suis fier de vous. Il faut quand même vous coucher plus tôt... je ne vous remercierai jamais assez !

**Mes 4 sœurs**, j'ai parfois loupé des réunions de famille à cause d'une garde ou de vacances difficiles à poser... Je compte bien me rattraper !!! Merci de votre soutien et de votre compréhension ! Je vous aime !

**Les Beaux-frères, neveux et nièces**, tonton Damien a encore plus envi de passer du temps pour déconner avec vous !

A tous les **POTAGES** et **JANOTs (Oncles, Tantes, Cousins, Cousines, etc !!!!**

**Ma belle famille MARINGE**, Philippe, Phoébé, Stéphanie ! Merci de m'avoir accueilli à ce point dans votre famille. Merci d'être aussi disponibles pour nous rendre service ! Je ferai toujours très attention à votre fille, comptez sur moi !

Je n'oublie pas Gégé (avec ses gènes de rhum des caraïbes), Martine, Laure, Thierry, Charline et Louise !

## **A mes amis**

D'Argenteuil ! Les Scouts tellement nombreux et toujours fidèles !

Guillaume, Sophie, Axel, Anthony, Etienne, Jérémie, David, Claire, Hélène, Rika de Mada...

Ceux de Saint Jean Marie Vianney, des temps forts et de l'Orchestre, ces souvenirs resteront à jamais gravés !

Les copains de Notre Dame de Bury et de JBS !

A ceux de Larib' et de Laennec, Marine et Fanny, sous colle du tonnerre, merci encore !

Antonin, Geoffrey, Jérôme, Maxou, Margaux, Henrienne, Flore, Keren, Clémence, Clotilde...

Jean Baptiste, Elodie, Lolo + Tut', Thibault et Rémie-Anne, Etienne POT le voisin de concours... Sarah la Niçoise, Clémentine (as-tu toujours ton petit manteau rouge ?), Anne-Charlotte, Laure, Alice, Léna et les autres !

**A Elodie, ma femme, mon amour !**

Tu as accepté de vivre à mes côtés et tu as su te rendre indispensable au fil des années.

Quel bonheur ! Ce n'est pas fini, il nous reste tant à partager et de projets à réaliser !

Je ne te remercierai jamais assez pour le soutien, l'amour et la tendresse que tu m'apportes au quotidien !

Avec toi, c'est sereinement que je vois le Futur car tu me connais et me comprends comme personne !

Reçois ici toute la preuve de mon amour !

Je t'aime



# Sommaire

<b>Remerciement.....</b>	<b>16</b>
<b>Abréviations utilisées.....</b>	<b>26</b>
<b>Introduction.....</b>	<b>27</b>
<b>Matériels et Méthodes.....</b>	<b>29</b>
Population.....	29
Description de la prothèse.....	31
Technique chirurgicale.....	32
Analyse statistique.....	38
<b>Résultats.....</b>	<b>39</b>
Caractéristiques de la population.....	39
Recul moyen.....	39
Résultats fonctionnels au dernier recul.....	40
Complications post-opératoires globales.....	42
Complication infectieuse.....	44
Complications per-opératoires du verrouillage.....	45
Complications post-opératoires spécifiques au verrouillage.....	47

<b>Discussion .....</b>	<b>50</b>
Verrouillage de l'implant huméral .....	51
Contrôle de la hauteur et de la version de l'implant.....	56
Positionnement des tubérosités.....	64
Résultats fonctionnels au dernier recul.....	66
Complications nerveuses .....	70
Complications infectieuses .....	76
En cas de reprise .....	78
<b>Conclusion .....</b>	<b>82</b>
<b>Références .....</b>	<b>83</b>
<b>Résumé .....</b>	<b>93</b>

## **Abréviations utilisées**

PTEI :	Prothèse Totale d'Épaule Inversée
HA :	Hémiarthroplastie
PTE :	Prothèse Totale d'Épaule
PTEA :	Prothèse Totale d'Épaule Anatomique
SO.F.C.O.T. :	Société Française de Chirurgie Orthopédique et Traumatologique
SOO :	Société d'Orthopédie de l'Ouest
Clou UHN :	Clou Unreamed Humeral Nail
AEA :	Anté-Élévation Active
ABD :	Abduction
RE :	Rotation Externe Active
RI :	Rotation Interne Active
HTD :	Head to Tubercule Distance

# Introduction

Les fractures de l'extrémité proximale de l'humérus représentent près de 5 % de l'ensemble des fractures (1). Elle représente la septième fracture de l'adulte et devient la troisième après 65 ans après la fracture du poignet et de l'extrémité proximale du fémur (2,3).

Lorsqu'une prise en charge chirurgicale est nécessaire, les options thérapeutiques sont variées, et les indications demeurent controversées. Peuvent être réalisées pour ces fractures, une ostéosynthèse, par plaque, enclouage centromédullaire, embrochage, HA, ou par PTEI. De nombreux auteurs ont essayé de retrouver les résultats encourageants rapportés dans les remplacements prothétiques de l'épaule mis en place lors des fractures de l'extrémité proximale de l'humérus initialement par Neer en 1970 (4,5). Le traitement de certaines fractures de l'humérus proximal par une ostéosynthèse centromédullaire verrouillée est une technique validée. La technique du verrouillage distal guidée par un ancillaire adapté, lorsqu'elle est bien respectée, ne pose pas de problème.

Le verrouillage des prothèses d'épaule est jusqu'à maintenant utilisé principalement dans la chirurgie carcinologique ou de reconstructions avec utilisation de tiges longues.

Le verrouillage distal utilisé sur une prothèse d'épaule de première intention est un concept plus récent, né tout d'abord des exigences de la chirurgie traumatologique. Il permet dans les fractures de l'extrémité supérieure de l'humérus traitées par remplacement prothétique, de pouvoir contrôler précisément la hauteur et la version de la tige humérale prothétique de façon fiable sans utiliser de ciment. Au moindre doute sur la stabilité

primaire en press-fit de l'implant, la possibilité de verrouillage permet de fixer simplement et efficacement la tige.

Rappelons que quel qu'en soit le motif, une reprise de PTE cimentée, (fracture périprothétique, sepsis, descellement...) peut s'avérer extrêmement compliquée (6), entraînant des délabrements osseux irréversibles et des troubles fonctionnels secondaires sévères. (7–11). L'utilisation des tiges humérales sans ciment à verrouillage optionnel, pourrait être une solution élégante permettant à la fois un positionnement précis de la tige humérale tout en conservant le capital osseux du patient.

L'objectif principal de cette étude est d'évaluer l'incidence du verrouillage distal d'une prothèse d'épaule mise en place dans le cadre des fractures céphalotubérositaires. Nous discuterons les avantages et les inconvénients de ce mode de fixation habituel en traumatologie, mais novateur dans la chirurgie prothétique du membre supérieur.

# Matériels et Méthodes

## Population

Nous rapportons une série continue, prospective, réalisée dans 6 centres hospitaliers (Centre Hospitalier Régional Universitaire Hôpital Jean Minjot de Besançon, Centre Hospitalier Princesse Grace de Monaco (Monaco), Centre Hospitalier de Dieppe, Centre Hospitalier Intercommunal de la Haute-Saône (site de Vesoul), Clinique Convert - Bourg en Bresse, Centre Hospitalier Métropole Savoie - Chambéry).

Tous les patients inclus présentaient une fracture céphalotubérositaire récente (<7jours), de 3 ou 4 parts selon la classification de Neer (4). Tous ont été opérés d'une arthroplastie d'épaule verrouillée entre Mars 2008 et Novembre 2014. Au cours de cette période, si un traitement chirurgical par ostéosynthèse était possible avec une bonne fixation tubérositaire, une faible comminution et des critères de risque d'ostéonécrose secondaire favorables, celui-ci était préféré à l'arthroplastie d'épaule. Ces critères de risque d'ostéonécrose secondaire étaient : les fractures à 4 fragments impactées en valgus avec un risque d'ostéonécrose estimé entre 26 et 75% (12–14), une charnière et un éperon métaphysaire médial de plus de 8mm (15), une comminution importante en regard de la jonction métaphyso-épiphyso.

Toutes les interventions ont été effectuées par les mêmes chirurgiens seniors spécialistes de la chirurgie de l'épaule dans chacun des centres respectifs.

Toutes les épaules traumatisées et opérées étaient dépourvues de fractures ou de chirurgie antérieure.

Nous avons choisi dans ce travail de n'évaluer que les implants qui ont nécessité un verrouillage distal quand la stabilité primaire était jugée trop précaire. L'ensemble des implants huméraux de la série ont donc été verrouillés par 1 ou 2 vis distales de façon systématique, choix laissé à l'opérateur.

Les patients ont été revus par leur chirurgien à 6 semaines, 3 mois, 6 mois et au dernier recul. Les données démographiques incluant le sexe, l'âge, le côté de la fracture, le type de fracture selon la classification de Neer (4), les données opératoires et les données cliniques jusqu'au dernier recul ont été récupérées et analysées.

Nous avons insisté sur l'évaluation clinique (Amplitudes Articulaires actives, Score de Constant-Murley, Quick DASH) et radiologique du verrouillage distal, en per-opératoire et à chaque consultation jusqu'au dernier recul à la recherche de complications spécifiques (neurologique, infectieuse, osseuse, hémorragique).

## Description de la prothèse

Deux types d'implants Humelock II® (FXSolutions®, France) ont été utilisés dans cette étude, une prothèse d'épaule anatomique modulaire et inversable et une prothèse d'épaule inversée avec une angulation cervico-diaphysaire de 145°. Les diamètres des tiges augmentent de 2 mm entre chaque taille allant de 8 mm à 16 mm. Les tiges peuvent être cimentées, impactées ou verrouillées. Le choix de la fixation est laissé au chirurgien. La partie métaphysaire de l'implant est recouverte d'hydroxyapatite permettant une ostéointégration et une fixation secondaire en cas d'impaction. Le verrouillage de la tige se fait avec des vis de diamètre 4,5 mm et un choix de 10 longueurs de vis (18 – 36 mm).

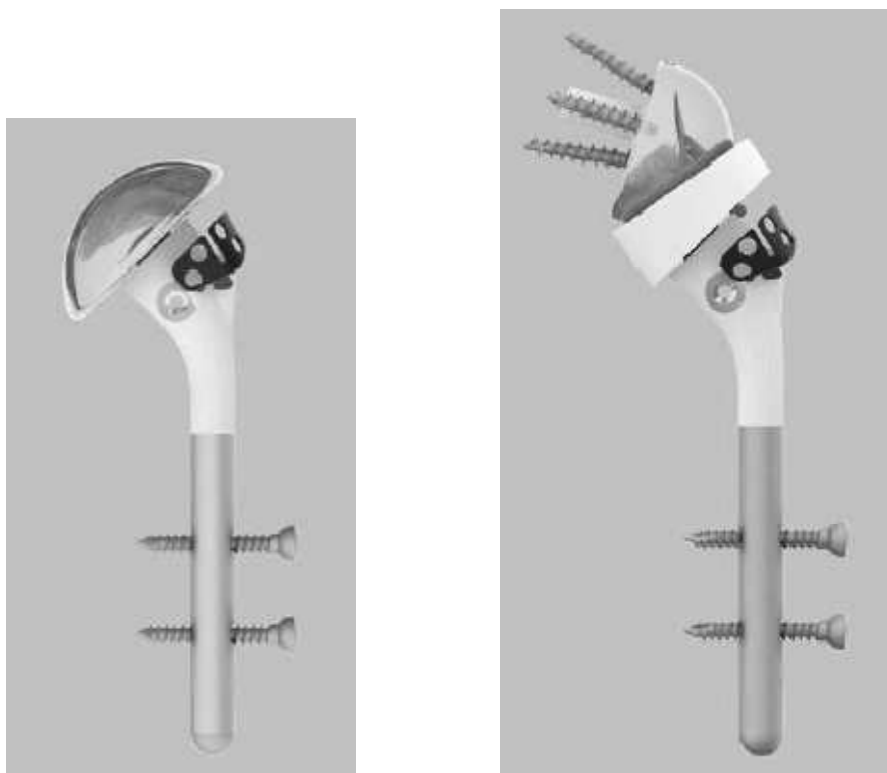


Figure 1 : tige Humelock II® verrouillable ou cimentable anatomique (a) et inversable (b),



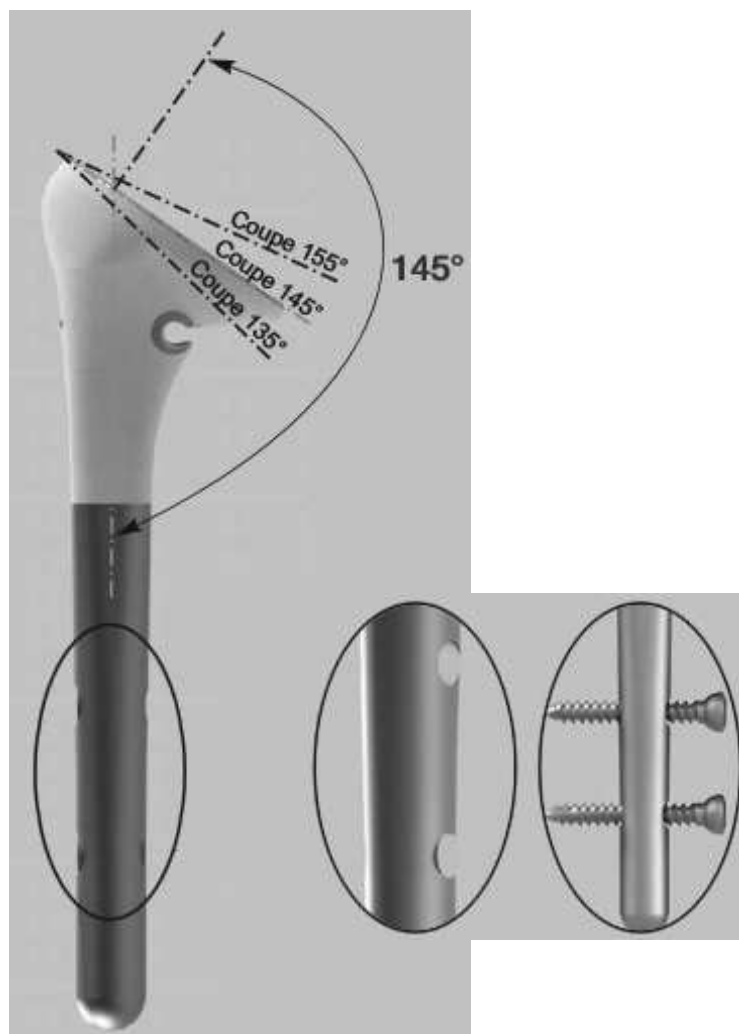

Figure 2 : tige Humelock II® Inversée verrouillable ou cimentable,

## **Technique chirurgicale**

Le choix de la prothèse d'épaule anatomique ou inversée se faisait en pré-opératoire en fonction du bilan initial radiographique et scannographique. L'ostéopénie, les types de déplacement, l'état des tubérosités, l'appréciation de la fonctionnalité de la coiffe, la trophicité musculaire et la dégénérescence graisseuse musculaire (classification de Goutallier (16)) étaient évalués grâce à l'imagerie.

Le patient était installé en position demi-assise ou beach-chair, la tête maintenue par une têtère. L'ensemble du membre supérieur était mis dans le champ opératoire pour permettre de le mobiliser dans tous les plans. Les voies d'abord étaient soit delto-pectorale, soit supéro-externe. La diaphyse humérale était préparée par des râpes successives qui compactaient l'os spongieux sur la périphérie de la cavité médullaire. La tige définitive était choisie en fonction de la taille de la dernière râpe utilisée et en fonction de la bonne sensation de stabilité de celle-ci. Tous les implants huméraux étaient sensés avoir été impactés en léger press-fit avant verrouillage distal.

Le verrouillage devait être réalisé en suivant précisément la technique chirurgicale recommandée par les concepteurs. Le verrouillage primaire était réalisé au moyen d'une broche temporaire de diamètre 2 mm jusqu'à la deuxième corticale au niveau d'un trou distal spécifique afin de contrôler la hauteur, la version de l'implant huméral, et d'effectuer une réduction tubérositaire primaire temporaire sur la tête d'essai sous amplificateur de brillance. En l'absence de critères anatomiques de réduction, le contrôle de la hauteur était réalisé en positionnant le sommet de la calotte d'essai humérale par rapport au bord supérieur du grand pectoral pour les HA grâce à un mesureur spécifique avec un écartement de 5,6 cm (moyenne la plus basse utilisée pour ne pas percher l'implant huméral entre Apex-tête humérale / Bord supérieur du grand pectoral (17–20)).




Figure 3 : mesureur spécifique de 5,6 cm permettant le bon positionnement de la prothèse en hauteur

Pour les PTEI, le contrôle de la hauteur avec le verrouillage était plus à la discrétion du chirurgien. La consigne donnée aux opérateurs était de ne pas raccourcir l'humérus : pour cela il fallait positionner le sommet de l'implant huméral avec l'insert polyéthylène à cette distance (5,6 cm) du tendon du grand pectoral. La hauteur devait être suffisante pour rétablir la tension du deltoïde et du tendon conjoint. Après réduction, la prothèse devait être stable avant toute fixation tubérositaire. Ces critères pouvaient être obtenus avec l'utilisation de polyéthylène de hauteur variable. En revanche, la version était effectuée selon le plan de la glène en position d'isotension du sous-scapulaire et du sous-épineux.

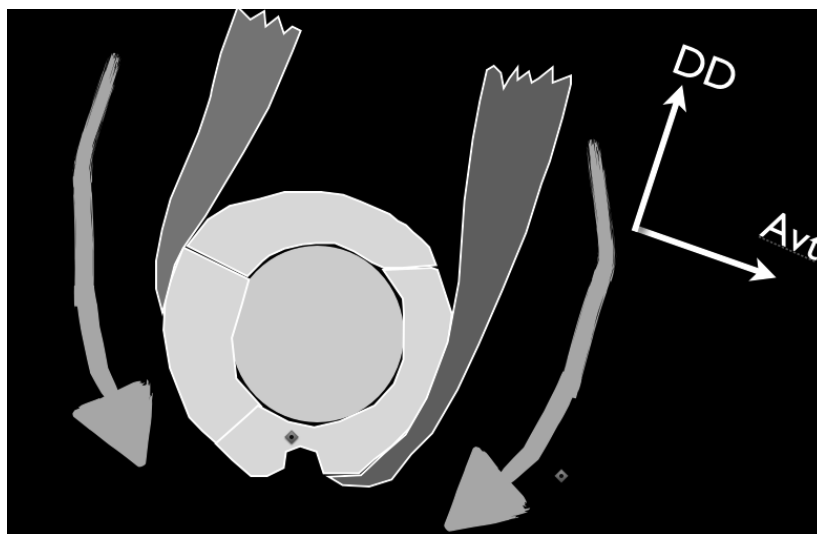


Figure 4 : Point d'isotension du sous-scapulaire et du sous-épineux pour réglage de la version

Le verrouillage définitif était commencé en proximal tout en maintenant la broche temporaire distale qui permettait de rigidifier le montage. La protection des parties molles et le méchage se faisaient sous couvert d'un guide-mèche protecteur et d'un pousse parties molles pour éviter toutes incarcérations tissulaires. Contrairement à une ostéosynthèse par clou centromédullaire, le choix du diamètre de la tige prothétique n'était pas limité. Il était nécessaire de choisir un diamètre de tige suffisant pour que la surface externe de la tige soit accolée étroitement à la corticale interne de la diaphyse humérale. Cette position juxtacorticale en léger press-fit permettait de diminuer drastiquement le risque de verrouillage incorrect, et d'assurer un angle cervicodiaphysaire conforme aux données du constructeur.

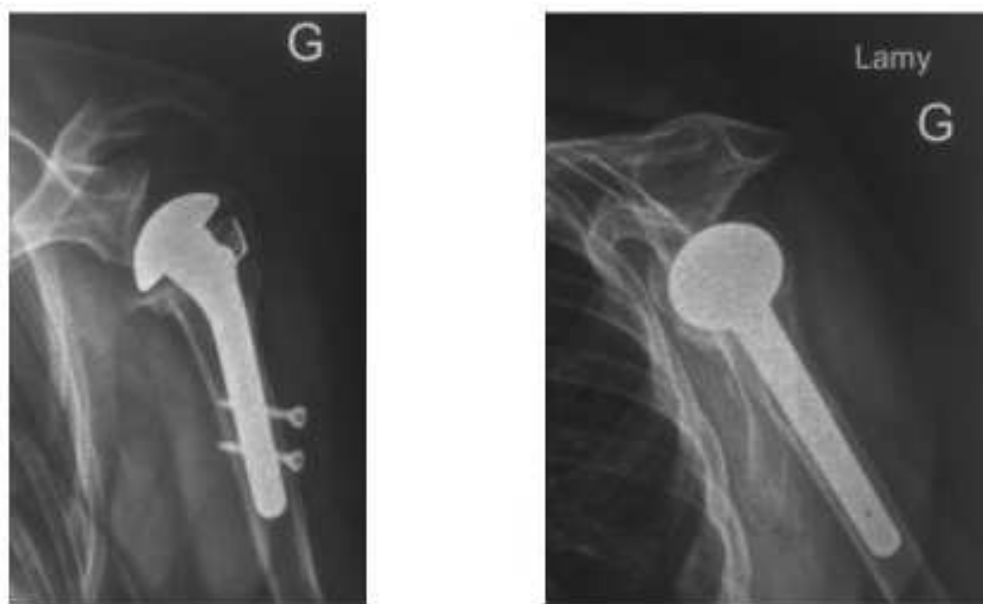


Figure 5 : bon positionnement juxta-cortical de l'implant huméral

Les tubérosités étaient synthésées, fixées ensemble et rattachées à la diaphyse humérale par une ostéosuture au fil boucle type SMARTLOOP® (19,21). Il y avait donc 3 systèmes de suture avec deux sutures horizontales, une suture entre les 2 tubérosités, une suture entre chacune des tubérosités et l'implant, et une suture verticale entre les tubérosités et la diaphyse. Le tendon du sus-épineux était réséqué pour les PTEI jusqu'à la jonction myotendineuse.

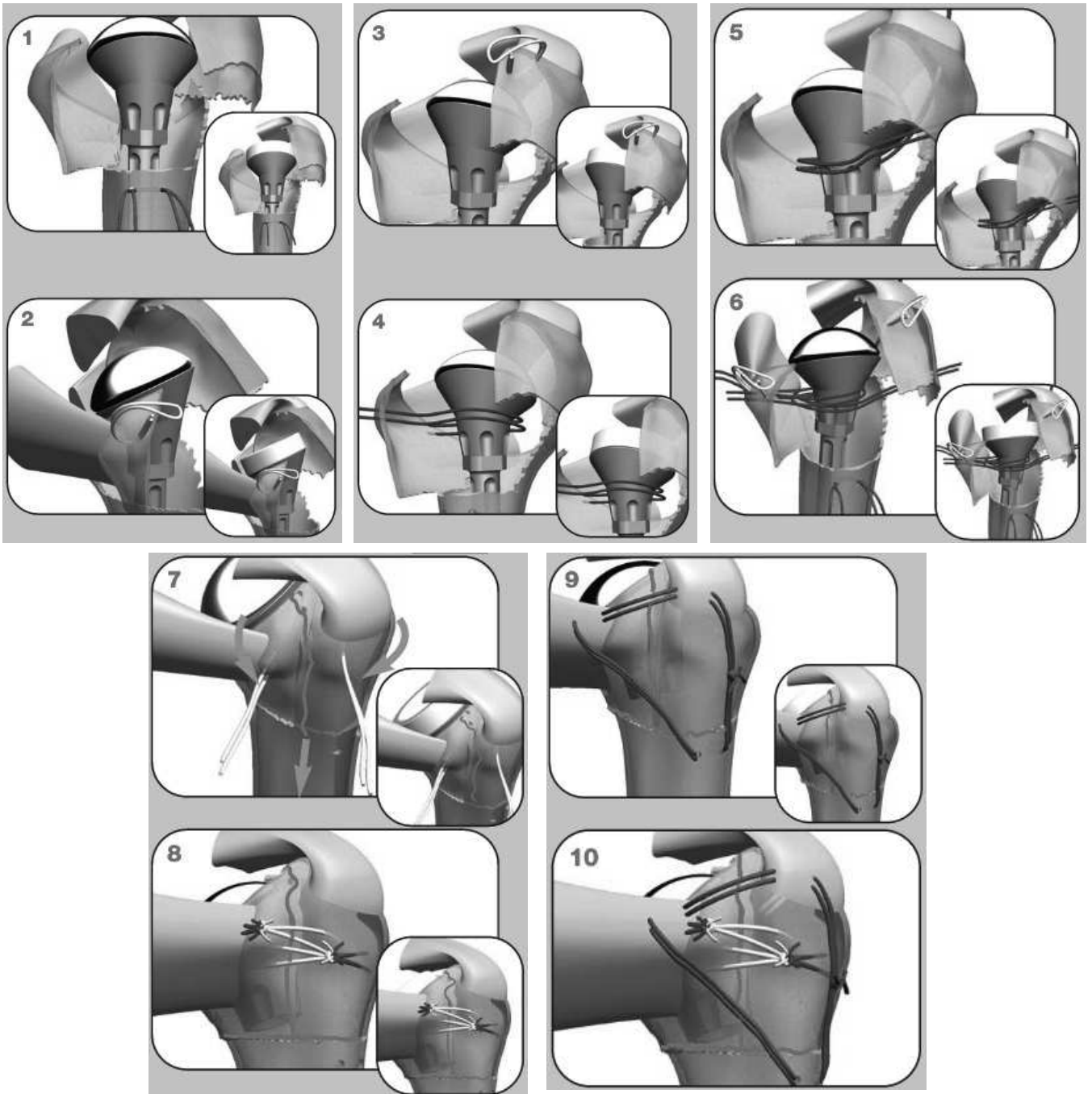


Figure 6 : synthèse des tubérosités avec le système SMARTLOOP® (19,21)

Une attelle coude au corps était mise en place en post-opératoire. L'auto-mobilisation passive était autorisée immédiatement après éducation du patient en proscrivant les rotations extrêmes pendant les 6 premières semaines post-opératoires. La balnéothérapie, quand elle était possible, était recommandée dès le trentième jour post-opératoire. Les mouvements actifs et l'élévation étaient commencés 6 semaines après la chirurgie, et les exercices de renforcement musculaire étaient débutés à partir de la 8<sup>ème</sup> semaine.

### **Analyse statistique**

L'unité statistique est le patient. Les résultats sont exprimés en utilisant la médiane, les premiers et troisièmes quartiles (Q1 ; Q3) pour les variables quantitatives. Le recueil des données a été réalisé à l'aide du logiciel Microsoft Excel 2007 (12.0.4518.1014) et l'analyse statistique à l'aide du logiciel R 3.1.2.

# **Résultats**

## **Caractéristiques de la population**

Nous avons inclus 100 fractures céphalotubérositaires. Parmi elles, nous retrouvons 12 fractures 3 parts (12%) et 88 fractures 4 parts (88%). Ces fractures étaient unilatérales chez 98 patients et bilatérales chez une patiente. Nous avons réalisé 56 hémiarthroplasties (groupe HA) et 44 Prothèses Totales d'Epaule Inversées (groupe PTEI). Il y a 85 femmes et 14 hommes.

L'âge moyen de la population globale était au moment du traumatisme de 72,4 ans (50 – 91).

L'âge moyen des patients du groupe HA était de 69 ans [50 - 90] avec 47 femmes (85,5%) et 8 hommes (14,5%).

Dans le groupe PTEI, l'âge moyen était de 77,3 ans [59 - 91] avec 38 femmes (86,4%) pour 6 hommes (13,6%).

## **Recul moyen**

Le recul moyen de l'ensemble de la population était de 19,5 mois (1,5 – 96).

Dans le groupe HA, il était de 27 mois (6 – 96) et dans le groupe PTEI de 9,2 mois (1,5 - 27).



## **Résultats fonctionnels au dernier recul**

**Dans le groupe HA**, l'Anté-Élévation Active (AEA) était de 99° (25° - 160°) ; l'Abduction (ABD) était de 89° (35° - 160°) ; la Rotation Externe active (RE) de 27,5° (0° - 55°) et la Rotation Interne active (RI) de 5,69 (2 – 10) (Valeur du Score de Constant-Murley sur la RI).

Au niveau des scores fonctionnels, le Quick DASH était de 32,47 (4,5 – 77,27), le Score de Constant-Murley Brut était de 50,49 (10 – 88) et le Score de Constant-Murley Pondéré à l'âge de 71,81 (11,11 – 120).

Si nous enlevons les 8 capsulites, l'AEA était de 110° (70° - 160°) ; l'ABD était de 98° (60° - 160°) ; la RE de 31,5° (0° - 55°) et la RI de 5,8 (2 – 10) pour la population des HA.

**Dans le groupe PTEI**, l'AEA était de 98,5° (30° - 160°) ; l'ABD était de 89,5° (10° - 150°) ; la RE de 18° (0° - 50°) et la RI de 4,69 (2 – 8) (Valeur du Score de Constant-Murley sur la RI).

Au niveau des scores fonctionnels, le Quick DASH était de 40,06 (2,27 – 79,55), le score de Constant-Murley brut était de 48,44 (15 – 75,5) et le Score de Constant-Murley Pondéré à l'âge de 71,57 (22,85 – 109,42).

Si nous enlevons les 4 capsulites, l'AEA était de 104° (30° - 160°) ; l'ABD était de 96° (10° - 150°) ; la RE de 18° (0° - 50°) et la RI de 5 (2 – 8) pour la population des PTEI.

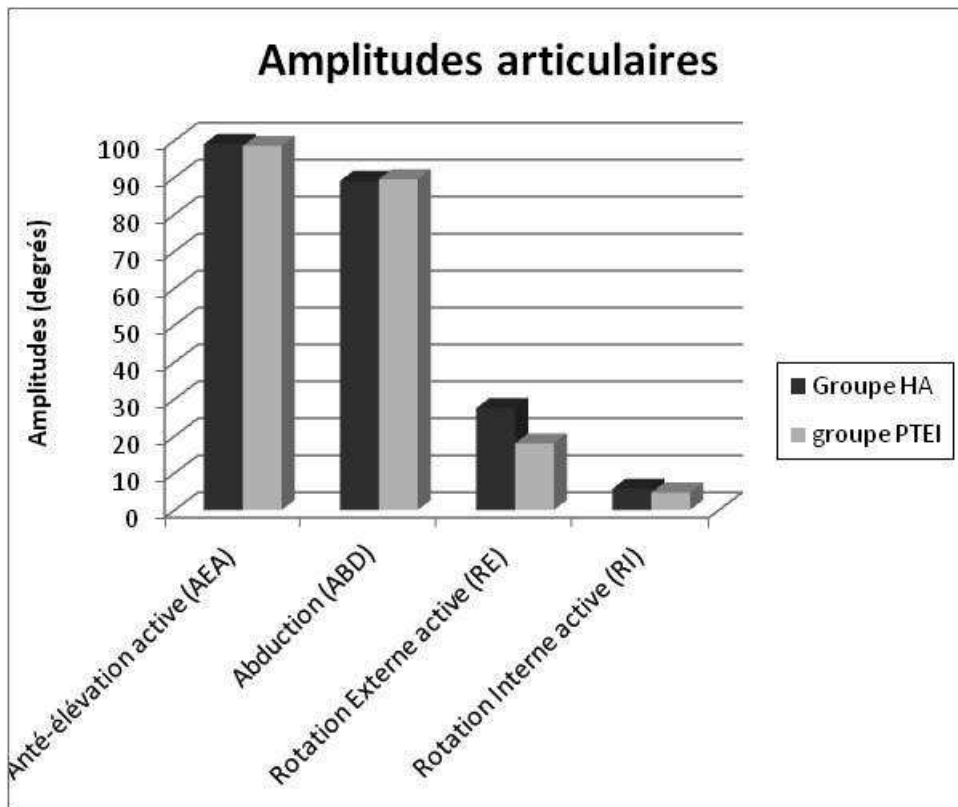


Figure 7 : tableau synthétique des amplitudes articulaires

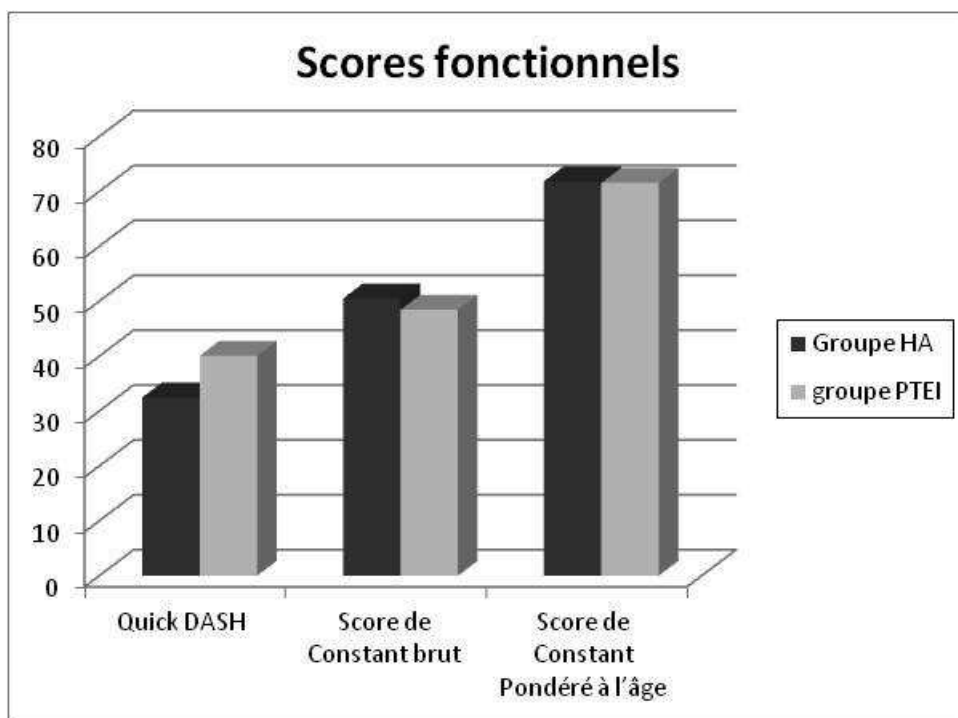


Figure 8 : tableau synthétique des Scores fonctionnels

## **Complications post-opératoires globales**

Le taux global de l'ensemble des complications était de 28%. Les complications étaient les capsulites, le syndrome douloureux régional complexe, la lyse du tubercule majeur, la rupture de coiffe, le conflit avec un bec acromial, la thrombose veineuse profonde post-opératoire des membres inférieurs, l'infection et les complications spécifiques au verrouillage c'est à dire la douleur au niveau d'une ou des vis de verrouillage, les déficits neurologiques liés au verrouillage et les verrouillages défectueux.

**Dans le groupe HA**, le taux de complication est de 30,3% (17 patients).

Nous avons recensé :

8 capsulites rétractiles,

1 lymphoedème du membre supérieur chez une patiente aux antécédents de curage ganglionnaire axillaire,

3 algoneurodystrophies (syndrome douloureux général complexe),

2 ruptures de coiffe dont une ayant entraîné une altération majeure des mobilités, a nécessité une reprise chirurgicale par prothèse totale d'épaule inversée,

1 gêne douloureuse sur la vis proximale de verrouillage suite au recul progressif des 2 vis,

1 lyse du tubercule majeur,

1 bec acromial entraînant un conflit.

**Dans le groupe PTEI**, le taux de complication est de 27% (12 patients).

Nous avons recensé :

2 phlébites du membre inférieur avec une patiente décédée à 3 semaines de l'intervention en raison d'une embolie pulmonaire massive malgré un traitement anticoagulant curatif adapté,

4 capsulites rétractiles,

1 infection du site opératoire à *Serratia Marcescens*,

1 paralysie du nerf axillaire,

3 lyses du tubercule majeur,

1 verrouillage de la tige considéré comme défectueux.

## **Complication infectieuse**

Dans notre série, 1 patiente a eu une infection de sa PTEI (1%). Il s'agissait d'une patiente de 68 ans, ASA 4. En per-opératoire, une chute tensionnelle importante nous a obligé à mettre la patiente en position de Trendelenbourg pendant une longue période avant de pouvoir reprendre l'intervention. Dans les suites opératoires, progressivement un écoulement est apparu au niveau de la cicatrice. Des prélèvements ont été réalisés et ils sont revenus positifs à *Serratia Marcescens*. Les résultats fonctionnels étaient très altérés avec un Score de Constant-Murley de 36, un Quick-DASH de 70,4 points et une élévation antérieure de 45°. La prothèse a dû être déposée à 11 mois. La procédure d'extraction de la tige s'est déroulée sans aucune difficulté, sans lésion osseuse après avoir déverrouillé la tige. Un spacer en ciment a été mis en place. Une antibiothérapie adaptée au germe a été débutée et maintenue ensuite de façon suspensive car le risque opératoire était majeur et les demandes fonctionnelles peu importantes.

Compte tenu du faible taux de complications liées au verrouillage aucune étude ou test statistique n'ont pu être réalisés.

### **Complications per-opératoires du verrouillage**

Dans notre série, les 99 tiges ont correctement été verrouillées. Nous avons eu un seul verrouillage qui a posé problème. Il s'agit d'une patiente du groupe PTEI. La tige était verrouillée par seulement 1 seule des 2 vis mise en place. La tige a été malgré tout considérée comme non verrouillée bien que, avec une vis, le verrouillage ait été satisfaisant.

La première vis de verrouillage proximale n'a pas posé de problème et elle a été correctement positionnée au travers de la tige par la même voie d'abord supéro-externe.

Pour la deuxième vis de verrouillage, la vis distale, le chirurgien a voulu à nouveau utiliser la même voie d'abord supéro-externe sans réaliser de contre-incision supplémentaire et nécessaire. Le chirurgien a donc forcé et contraint l'ancillaire. La vis distale a été visée avec un déport antérieur et donc en avant et en dehors de l'implant huméral (Figure 9).

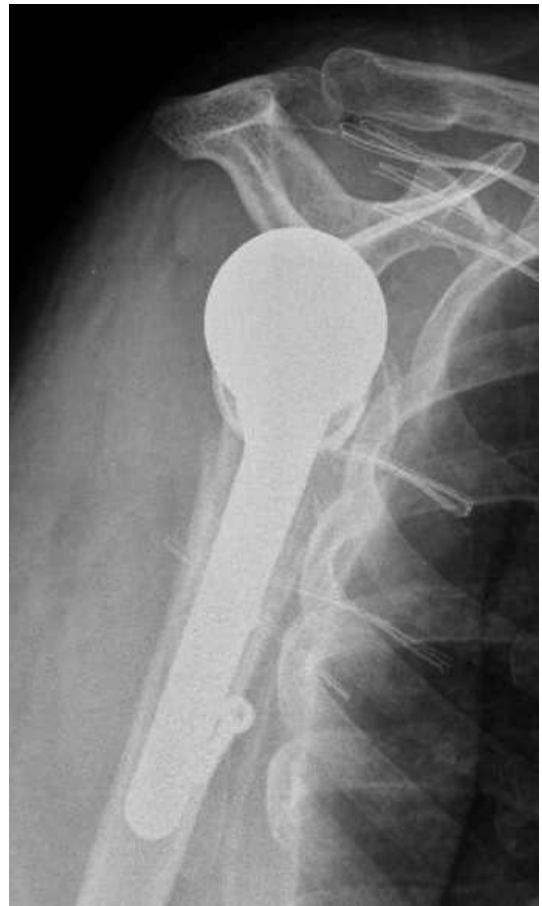
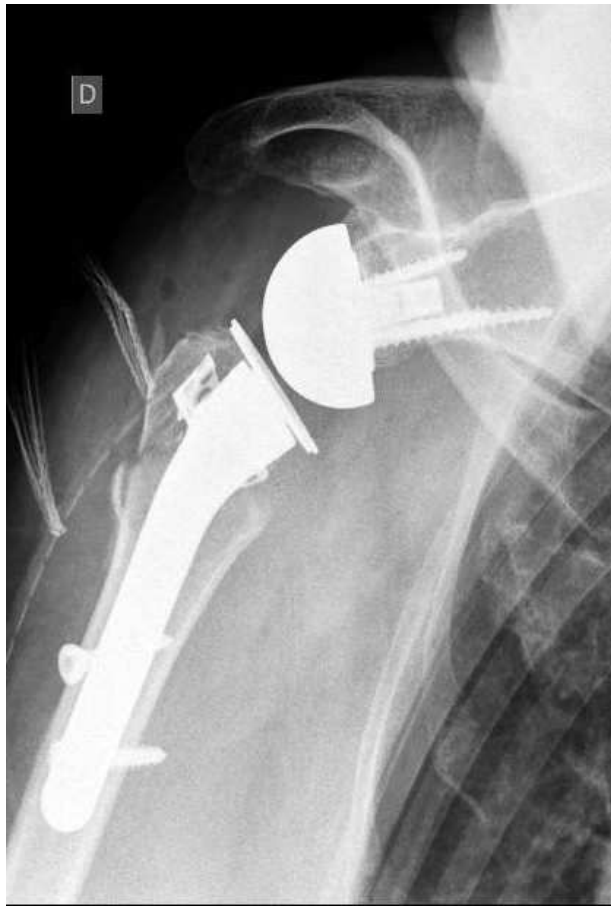
Figure 9 : verrouillage défectueux de la vis distale, la vis proximale est bien positionnée,

## **Complications post-opératoires spécifiques au verrouillage**

Nous ne rapportons aucune lésion nerveuse du nerf radial en rapport avec le verrouillage.

Nous rapportons une seule lésion nerveuse dans le groupe prothèse totale d'épaule inversée. Il s'agit d'une paralysie du nerf axillaire dont le diagnostic a été fait en post-opératoire et confirmé par électromyogramme. Nous ne pouvons pas certifier que cette paralysie du nerf axillaire était pré ou post-opératoire à la relecture du dossier. Cette paralysie n'a pas récupéré. Elle est responsable d'un mauvais résultat fonctionnel avec des amplitudes articulaires très limitées et un Score de Constant-Murley Pondéré de 30 à plus de 16 mois de recul.

A priori, le nerf axillaire situé au niveau du point d'inflexion de la courbe métaphyso-épiphysaire supérieure de l'humérus, étant à plus de 2 cm du trajet de la vis de verrouillage la plus proche (vis proximale), nous pouvons estimer raisonnablement que cette lésion nerveuse n'est pas liée au verrouillage distal de la prothèse.



Une patiente du groupe HA a présenté une douleur au niveau d'une des vis de verrouillage. La gêne était au niveau de la vis proximale. Les vis de verrouillage au premier contrôle radiographique, étaient bien positionnées. Les 2 vis ont progressivement reculé. Lorsque celles-ci ont trop dépassé, une gêne est apparue au niveau des parties molles de la vis proximale seulement. La cicatrice était non inflammatoire sans arrière-pensée septique. La vis proximale a donc été enlevée et la vis distale resserrée au 13<sup>ème</sup> mois post opératoire lors d'une courte intervention chirurgicale. La gêne douloureuse a disparu immédiatement après l'ablation de la vis proximale (Figure 10 et 11).

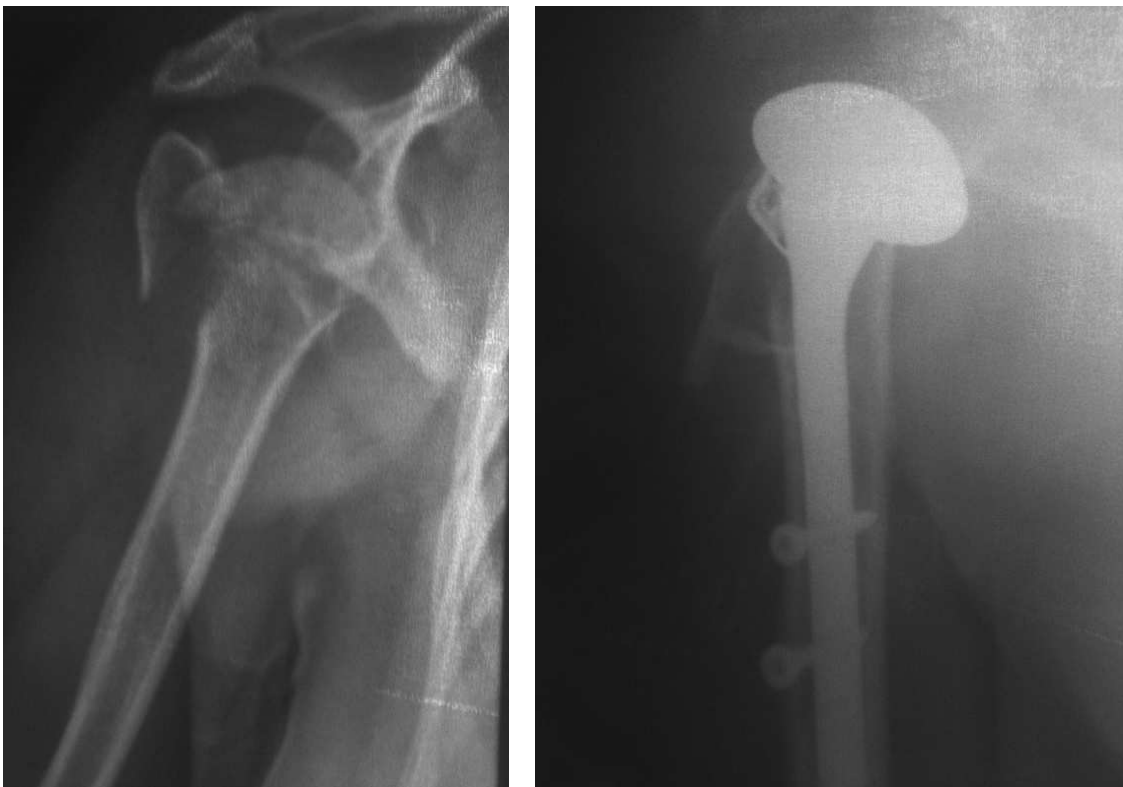

Figure 10 : fracture céphalotubérositaire 4 fragments en pré et post-opératoire immédiat

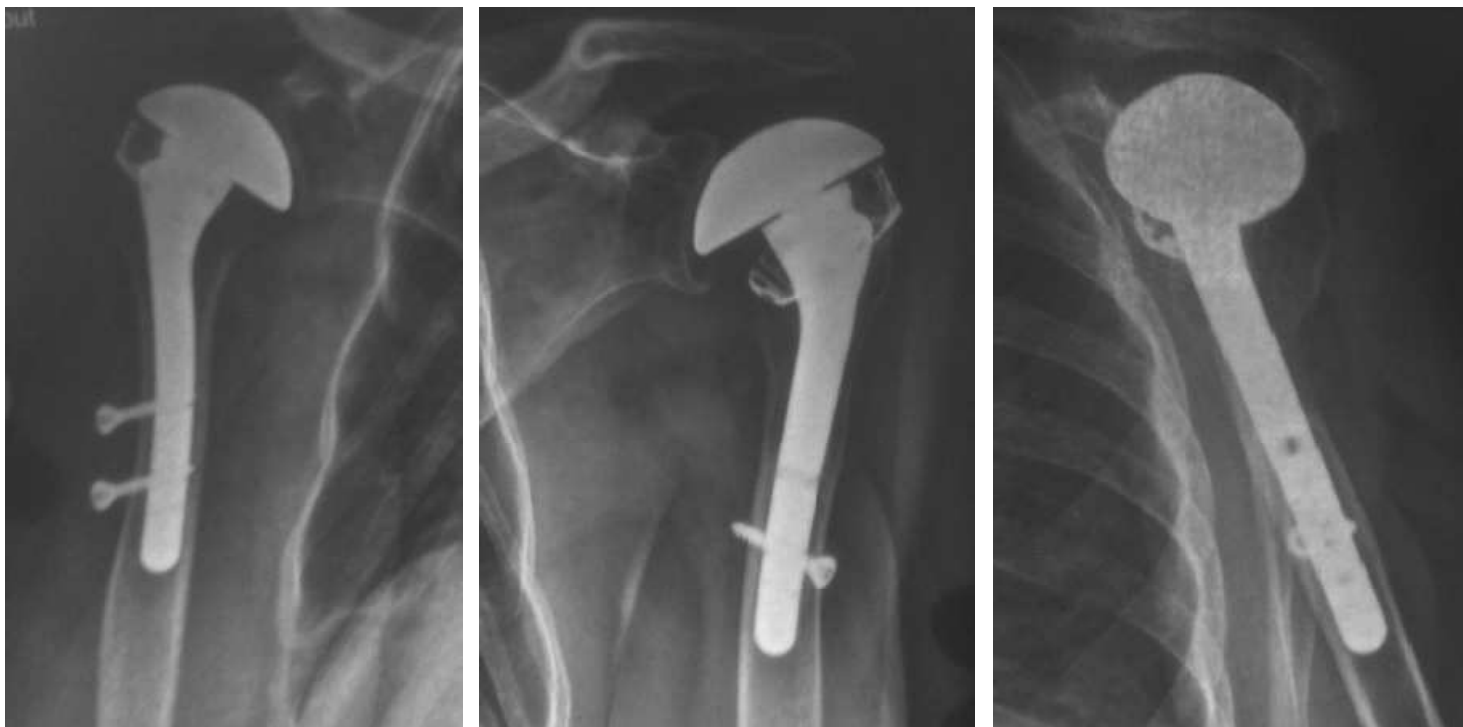

Figure 11 : début du recul des vis à 6 mois, contrôle post-opératoire après l'ablation de la vis proximal et après avoir resserré les vis distale

Nous n'avons pas eu de complication vasculaire ou hémorragique, cicatricielle ou infectieuse (désunion de cicatrice, infection superficielle ou profonde) au niveau des incisions liées au verrouillage.

## **Discussion**

Le verrouillage distal d'une prothèse d'épaule mise en place lors d'une fracture de l'extrémité proximale de l'humérus est un très bon complément de la fixation primaire. Il permet selon nous de contrôler en per-opératoire et de façon simple l'ensemble des critères de réussite d'une HA ou d'une PTEI en traumatologie sans complication supplémentaire.

Dans notre série, nous n'avons eu aucune complication septique, nerveuse ou hémorragique concernant le verrouillage de l'implant huméral et aucune complication lors des reprises en rapport avec celui-ci.

La prise en charge des fractures récentes de l'extrémité supérieure de l'humérus, 3 ou 4 parts selon Neer (22), n'est pas univoque. L'arthroplastie d'épaule en traumatologie pour les fractures de l'extrémité supérieure de l'humérus est une des options mais cette procédure est techniquement difficile et exigeante pour restaurer la fonction de l'épaule. Les résultats fonctionnels sont dépendants de nombreux facteurs : rétroversion, hauteur de l'implant huméral, synthèse et consolidation des tubérosités.

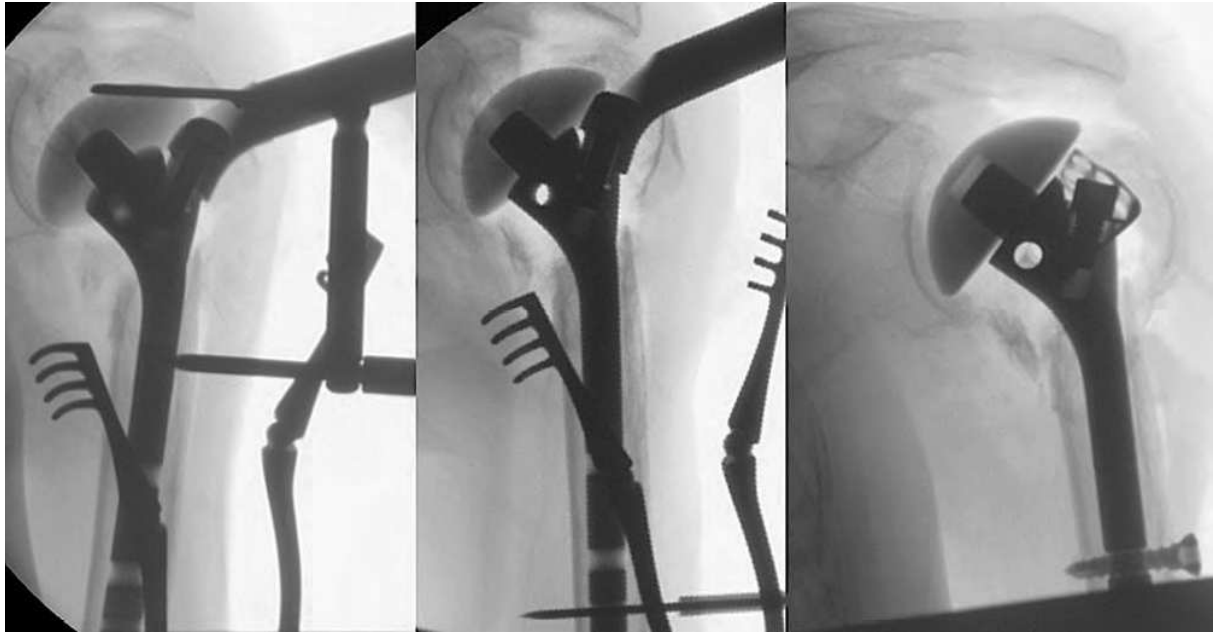


Figure 12 : La mise en place de la tige définitive à la bonne hauteur est effectuée puis la solidarisation de la prothèse à l'os par la broche, grâce à l'ancillaire, permettent les premiers clichés. L'opérateur pourra appliquer les tubérosités et évaluer leur réduction anatomique. Le verrouillage est ensuite effectué (23)

## **Verrouillage de l'implant huméral**

Le verrouillage des tiges humérales des prothèses d'épaule de première intention dans la traumatologie est un concept récent et novateur qui nous permet de contrôler l'ensemble de ces paramètres de façon sereine au cours de l'intervention. Le verrouillage des tiges humérales de reprise est lui un peu plus ancien.

L'essentiel des implants huméraux des prothèses d'épaule de première intention peuvent être fixés actuellement selon 2 modes, par impaction en press-fit ou par ciment. L'habitude en chirurgie prothétique d'épaule réglée est d'utiliser le ciment pour fixer l'implant huméral.

Dans le contexte de la traumatologie, ce problème de fixation des implants huméraux se pose encore plus. Si l'implant huméral est impacté, il nécessite une bonne fixation primaire en press-fit qui devra se faire sur un os porotique le plus souvent. En général, les patients qui font des fractures de l'extrémité proximale de l'humérus sont âgés avec des os fragiles. Si elles sont cimentées, une importante dose de ciment est très souvent nécessaire pour combler la perte de substance osseuse fréquente au niveau métaphysaire.

La qualité osseuse est directement liée à l'âge, mais pas seulement. Ce critère intervient surtout sur le type de matériel à utiliser en sachant qu'un os très porotique expose à des complications beaucoup plus fréquentes pour tous les types d'ostéosynthèses et encore plus en cas d'ostéosuture ou d'ostéosynthèse percutanée (24).

Hepp et al. (25) dans une étude anatomique, divise l'extrémité proximale de l'humérus en 5 zones et classe ces régions en fonction de leur densité osseuse. La plus forte densité osseuse a été retrouvée dans la zone médiale et postérieure. En revanche, la densité osseuse la plus faible était la zone centrale, après les 2 tubérosités.

Tingart et al. (26) a montré que la mesure de l'épaisseur des corticales externes et internes combinées de la diaphyse proximale pouvait être un bon indicateur de la densité minérale osseuse de l'humérus proximal. Un humérus dont l'indice moyen des épaisseurs des corticales internes et externes est inférieur à 4 mm a une densité osseuse minérale très basse. Ces patients justifieraient plus d'une arthroplastie que d'une ostéosynthèse.

La densité osseuse et les propriétés mécaniques de l'os spongieux sont corrélées au valeur Unité Hounsfield d'un scanner (27).

Pour Yamada et al. (28), la densité osseuse est plus importante dans la partie médiale de la tête humérale (versant articulaire) et tout particulièrement en dessous de la surface articulaire, en sous-chondral. Dans le reste de la tête humérale, la densité osseuse diminue avec l'âge.

Le concept du verrouillage d'un implant huméral dans la chirurgie prothétique d'épaule est directement dérivé de son application aux clous huméraux dans la traumatologie pour des fractures de l'humérus proximal ou diaphysaire.

Les synthèses par enclouage centro-médullaire ne sont pas récentes et apparaissent avec Küntscher en 1939. Pour l'humérus, sa technique est décrite dans un ouvrage paru en 1945 précisant une voie d'abord antérograde latérale extra-articulaire ou la voie rétrograde sus-olécranienne en fonction du type de la fracture. Schwingt et al. (29) rapportait 31 cas en 1974, André et al. (30), 39 cas en 1984. La consolidation des fractures de l'humérus était acquise mais au prix d'une raideur articulaire de l'épaule ou du coude dans plus de 20% des cas, soit par l'immobilisation post-opératoire nécessaire par l'instabilité du montage, soit du fait d'une agression de l'espace sous-acromial par la remontée fréquente des clous non verrouillés (31). Le verrouillage a donc été introduit dans le but d'éviter ces complications consécutives à la mobilisation du clou.

Des études biomécaniques comparatives entre le verrouillage endomédullaire par expansion et le verrouillage par vis donnent des résultats contradictoires. Pour certains, le verrouillage endomédullaire permet un blocage des contraintes rotatoires inférieur à celui des clous verrouillés par vis (32–34). Mazirt et al. (35) démontre que les principaux clous

huméraux verrouillés gardent des propriétés mécaniques similaires quelque soit le type de verrouillage distal (vis ou expansion intra-médullaire).

La principale différence entre les clous et l'implant huméral utilisé dans notre étude, est leur diamètre.

Les clous centromédullaires ont généralement un diamètre bien inférieur au diamètre de la cavité centromédullaire de l'humérus. Le clou Télégraph® (FH, Heimsbrunn, Mulhouse, France) propose 3 diamètres différents de 7, 8 et 9 mm et le Clou T2 de Stryker® une seule taille avec un clou de forme conique avec un diamètre proximal de 10 mm et distal de 8 mm associé à une courbure de 6°. Ces clous sont très loin de remplir l'ensemble de la cavité médullaire humérale. Ils ne possèdent aucune stabilité primaire en press-fit car ils ne sont pas conçus ni dessinés pour cela. Ils ne sont stabilisés que par le verrouillage proximal et distal. Le chirurgien réalise donc le verrouillage proximal et/ou distal des clous courts ou longs avec une marge d'erreur importante car le clou est très souvent mobile dans la diaphyse humérale. Il en résulte des contraintes sur l'ancillaire le rendant moins fiable pour le verrouillage.

Asencio et al. (31) observe 2 erreurs de verrouillage proximal malgré l'utilisation de l'ancillaire porte-clou. Cet ancillaire permettait néanmoins une liberté d'angulation de 20°.

Robinson et al. (36) en rapporte 8 cas (27%) sur 30 enclouages de Seidel, Rommens et al.

(37) 18 cas difficiles de verrouillage sur 164 cas avec le clou rétrograde UHN.

L'implant huméral utilisé dans notre étude est moins limité en diamètre intra-médullaire. Il bénéficie de plusieurs diamètres différents (8mm, 10mm, 12mm 14mm et 16mm) ce qui permet de s'adapter au mieux au diamètre du fus huméral et de permettre une fixation primaire par press-fit en étant juxta-cortical. L'ancillaire de verrouillage ne laisse aucun degré de liberté.

Le verrouillage distal est un complément optionnel au press-fit dans la fixation primaire et se réalise sur une tige déjà fixée par impaction à l'aide de l'ancillaire De plus, cet implant possède au niveau métaphysaire un revêtement d'hydroxyapatite permettant une ostéointégration et une fixation secondaire. Cependant, autant la nécessité du verrouillage est laissée à l'appréciation du chirurgien dans les prothèses inversées, autant les concepteurs recommandent de systématiquement verrouiller les tiges humérales anatomiques. Les tiges des implants huméraux dans la version anatomique sont de forme cylindrique. Ils peuvent donc s'ils ne sont pas verrouillés et seulement impactés, tourner secondairement dans la diaphyse humérale de par les contraintes rotatoires imprimées par la coiffe réinsérée.

Le verrouillage distal de cet implant huméral permet donc de contrôler la position de l'implant et lui confère une stabilité rotatoire efficace définitive. Les résultats fonctionnels des arthroplasties d'épaule sont très étroitement liés à la hauteur et la version de l'implant huméral.



## **Contrôle de la hauteur et de la version de l'implant**

Une des difficultés majeures pour le chirurgien en traumatologie est le contrôle de la hauteur et de la version de l'implant. Le problème est différent qu'il s'agisse d'une HA ou d'une prothèse totale d'épaule inversée.

Ce positionnement est une étape essentielle de l'intervention qui conditionne la qualité du résultat fonctionnel (38,39).

Pour les prothèses totales d'épaule inversées, le chirurgien peut augmenter l'épaisseur du polyéthylène si la prothèse est jugée trop basse et/ou si elle est instable au testing. Elle est exceptionnellement implantée trop haute.

Pour les hémiarthroplasties, une des erreurs techniques les plus fréquemment reproduites, est le positionnement de la prothèse trop haut en raison d'une mauvaise appréciation de la perte de substance osseuse. Dans les indications de prothèses en traumatologie, la comminution souvent importante d'un os porotique rend les repères de réduction anatomiques céphalo-tubérositaires et métaphysaires très difficiles à retrouver.

Boileau et al. (38) montre que les résultats fonctionnels et la consolidation des tubérosités sont étroitement liés au bon positionnement en hauteur de l'implant ainsi qu'à sa bonne rétroversion. Il y a également une corrélation significative entre une malposition en hauteur de la tige humérale, la malposition des tubérosités et leur propension à consolider. Un

allongement de plus de 10 mm ou un raccourcissement de plus de 15 mm a une influence néfaste sur le Score de Constant-Murley. Un allongement de plus de 10 mm favorise les lésions de la coiffe des rotateurs par tension excessive sur le muscle supra-épineux et par diminution de l'espace sous-acromial. D'autre part, l'augmentation de la tension de la coiffe due à l'allongement favorise la migration des tubérosités et leur non consolidation avec la métaphyse humérale. Un raccourcissement inférieur à 10 mm n'est pas associé à de mauvais résultats.

L'analyse pré-opératoire radiographique standard et notamment scannographique est essentielle. Il est possible de planifier la hauteur théorique avec un repère osseux métaphysaire (corticale interne ou externe).

Compito et al. (40) propose l'utilisation d'un repère osseux métaphyso-diaphysaire médial, au niveau de la corticale interne du col chirurgical. Cela reste difficilement applicable en pratique courante en raison de la comminution fréquente et de la visualisation difficile de cette zone métaphyso-diaphysaire médiale.

L'analyse scannographique précise la position des fragments avec précision (41,42), l'état de la glène et l'état des muscles de la coiffe des rotateurs avec l'infiltration graisseuse selon la classification de Goutallier (16).

Boileau et al. (43) recommande d'utiliser des clichés radiographiques des 2 humérus en entier avec mesure. Il utilise ensuite un ancillaire extra-médullaire fixé au niveau du coude pour améliorer la qualité du positionnement des implants et des résultats cliniques. Il recommande également de mesurer la hauteur du fragment du tubercule majeur et de positionner la prothèse 3 à 4 mm au dessus pour restituer la distance tubercule majeur, point le plus supérieur de la tête humérale.




Figure 13 : ancillaire extra-médullaire de positionnement de l'implant huméral (44)

Cette caractéristique de la relation tubercule majeur – Sommet de la tête humérale doit être impérativement respectée lors d'une HA.

Pour Pearl et al. (45) la distance verticale entre le sommet de la tête humérale et le sommet du tubercule majeur est en moyenne de  $8 \pm 1,2$  mm (6 – 10 mm).

Malgré cela, il faut garder à l'esprit que dans ce réglage, un tubercule majeur trop bas (ou une tête trop haute) est toujours plus délétère pour la coiffe que le contraire (38) .

Dines et al. propose d'estimer la bonne tension des parties molles. D'après lui, il doit persister une laxité per-opératoire qui autorise une translation antéropostérieure sur la moitié de la largeur de la glène et une translation inférieure sur la moitié de la hauteur de la glène (42).

Plusieurs techniques ont été décrites pour tenter de restaurer la longueur humérale native avec des repères anatomiques plus ou moins fiables utilisables en per-opératoire. Le chirurgien doit s'efforcer de les respecter pour espérer les meilleurs résultats possibles.

Christoforakis et al. (39) montre qu'un très bon résultat fonctionnel de l'épaule est significativement obtenu lorsque la différence de rétroversion est inférieure à  $10^\circ$  et que la différence de longueur doit être inférieure à 14 mm (raccourcissement ou allongement) le tout par rapport au côté controlatéral natif lors d'une analyse scannographique.

Un autre moyen de bien positionner l'implant huméral en hauteur est le repérage de la partie proximale ou bord supérieur du tendon du muscle grand pectoral qui se trouve en moyenne à 5,6 cm du sommet de la tête humérale pour Murachovski et al. (17), 5,64 cm pour Torrens et al. (20), 5,5 cm pour Lascar et al. (19) et 6,7 cm pour Obert et al. (18) dans une étude scannographique.

Cette distance est relativement constante avec une valeur moyenne de 5,5 cm  $\pm$  0,5 cm et elle ne semble pas être corrélée à la taille des patients (17,46).

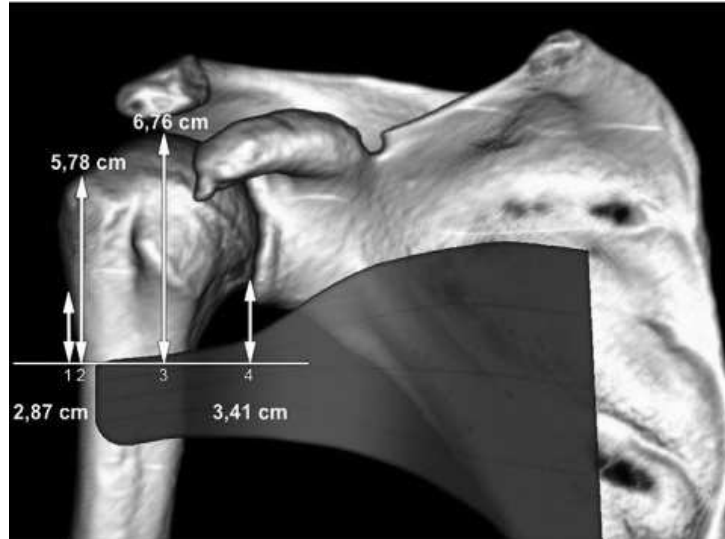


Figure 14 : Repères de hauteurs des hémiarthroplasties d'épaule pour fracture selon Obert et al.(18)

Lascar et al. (19) contrôle en plus dans son étude, la fiabilité du verrouillage diaphysaire avec l'ancillaire de cette même prothèse, sa sécurité vis-à-vis des éléments vasculo-nerveux. Selon la technique opératoire, l'option choisie pour régler la hauteur de l'implant huméral est un verrouillage directement réalisé sur la tige définitive en se référant à l'Index de Murachovski (17), utilisant un mesureur spécifique avec un écartement de 5,5 cm (Figure 14). Le verrouillage primaire est réalisé au moyen d'une broche temporaire sur la partie distale de la tige afin d'effectuer une réduction tubérositaire primaire sur la tête d'essai et de contrôler le résultat sous amplificateur de brillance. L'ancillaire de double verrouillage distal diaphysaire a permis de verrouiller 31/32 implants huméraux de façon stable. La 32<sup>ème</sup> prothèse n'a pas été verrouillée car lors de son impaction, un refend diaphysaire s'est produit et les 2 vis de verrouillage tombaient dans ce refend. Un cerclage huméral a donc été réalisé et la tige a été cimentée.

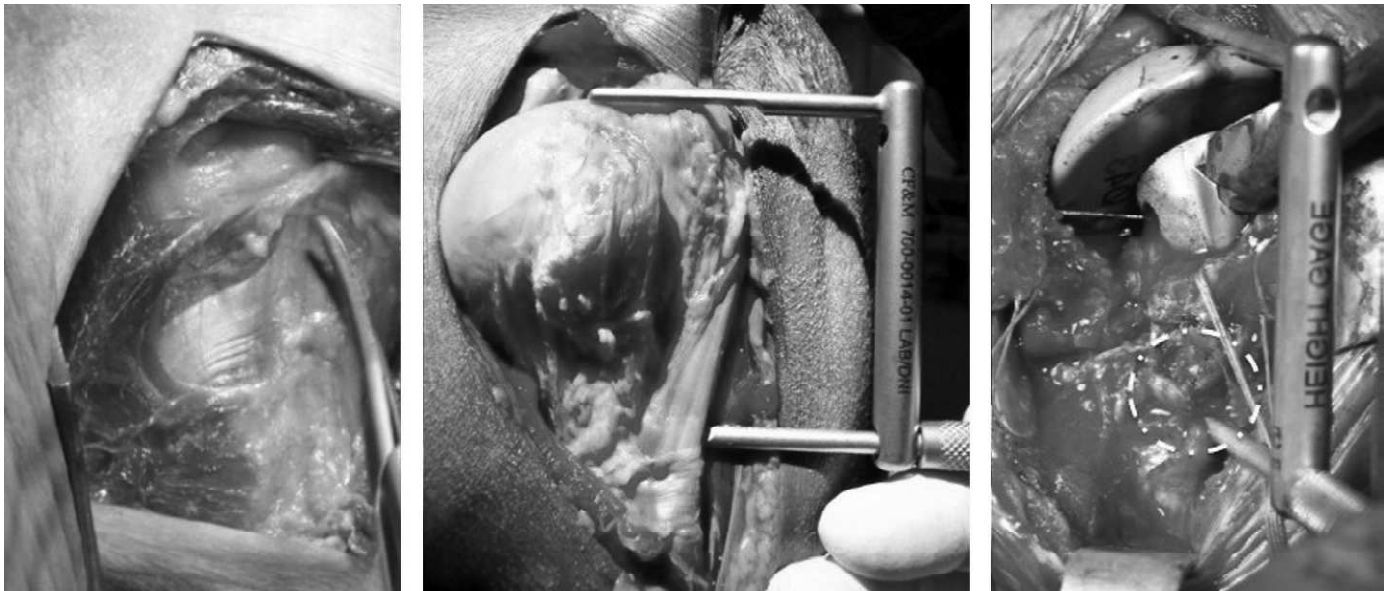


Figure 15 : Réalisation d'un mesureur spécifique avec un écartement de 5,5 cm avec à gauche, repérage du bord supérieur du grand pectoral sur une dissection anatomique, au milieu mise au point du mesureur spécifique de 5,5 cm et à droite une vue per-opératoire (bord supérieur du tendon du grand pectoral cerclé en blanc) (18)

Greiner et al. (46) et Lascar et al. (19) rapportent de meilleurs résultats cliniques lors de l'utilisation de ce repère pour le réglage de la hauteur.

Pour Krishnan et al. (44,47) la restauration de l'aspect en arche gothique sous contrôle scopique est un critère fiable pour les hémiarthroplasties.

La restitution de la longueur humérale est une donnée primordiale dans l'utilisation d'une prothèse totale d'épaule inversée. La hauteur de la prothèse est adaptée en fonction de la perte de substance osseuse proximale et des radiographies pré-opératoires. La hauteur doit être suffisante pour rétablir la tension du deltoïde et du tendon conjoint. Nous nous retrouvons comme dans les hémiarthroplasties face à un manque de repères anatomiques per-opératoires.

Le réglage de la version est un temps important et il conditionne la consolidation des tubérosités et les amplitudes articulaires. Hernigou et al. (48) recommande d'évaluer la rétroversion par scanner sur l'épaule controlatérale et de la reproduire lors de l'implantation de la prothèse. Selon les techniques, une rétroversion de 20° à 30° est classiquement recommandée.

Un excès de rétroversion entraîne une tension excessive sur le tubercule majeur lorsque le membre est replacé en rotation neutre ou interne. Ceci peut aboutir à une pseudarthrose entre la diaphyse et le trochiter entraînant ainsi une migration postérieure et un conflit entre la prothèse et l'acromion (38). Une rétroversion excessive de plus de 40° a un effet néfaste sur le score de Constant (38).

Lascar, Obert et al. ont à la SOO 2015 introduit la notion d'un point zéro en rotation basé sur l'isotonie des haubans latéraux (sous scapulaire en avant et sous-épineux en arrière), et soutiennent l'hypothèse que dans une épaule saine, ce point d'isotonie se situe quand le plan de la surface glénoïdienne est coplanaire du plan de l'équateur de la tête humérale. Nous savons qu'il existe de nombreuses variations individuelles de version humérale, selon le type d'individus d'une part (48), et le mode de mesure de la version d'autre part (49,50). Ce concept devrait permettre de s'adapter à ces variations plutôt que de fixer une version arbitraire.

L'application à la traumatologie, permet de régler la version de leurs tiges prothétiques inversées, parallèlement au plan de la glène quand l'épaule est à vingt degrés de rotation interne. Cette position a été choisie car elle correspond au point médian du secteur d'amplitude articulaire utile, entre la rotation interne avant-bras sur l'abdomen et 45° de rotation externe. Ce secteur d'amplitude est considéré comme bon dans tous les



scores fonctionnels de l'épaule. Les tubérosités sont alors fixées dans cette position de « zéro fonctionnel », soit environ 20° de rotation interne, de façon à équilibrer les amplitudes en rotation externe et rotation interne.

## **Positionnement des tubérosités**

Le positionnement des tubérosités est l'étape suivante qui peut présenter des difficultés. La reconstruction tubérositaire doit être la plus anatomique possible pour le rétablissement d'une coiffe fonctionnelle (38,39,51).

De nombreux auteurs ont montré la corrélation entre la non consolidation ou la mal position des tubérosités et la diminution des scores fonctionnels et des mobilités.

Gaumet et al. (52) dans une étude sur les clous T2 de Stryker® met en évidence une corrélation radio-clinique entre l'ostéolyse du tubercule majeur et la diminution des scores fonctionnels à distance. L'état des tubérosités est un élément pronostic majeur. Il semblerait que l'ostéolyse soit liée à une fixation primaire insuffisante des tubérosités notamment celle du tubercule majeur.

Les résultats des hémiarthroplasties dans les fractures de l'extrémité proximale de l'humérus dépendent de la consolidation des tubérosités, nécessitant classiquement une immobilisation post-opératoire de 6 semaines. L'épaule s'en retrouve bien souvent enraidie et malgré cela, il y a de nombreux cas de pseudarthrose et de migration des tubérosités (53).

Le positionnement en hauteur du tubercule majeur par rapport au pôle supérieur de la tête humérale dans le plan frontal est situé entre 5 mm et 10 mm en dessous et est défini par la Head to tubercule distance (HTD). Cette distance peut varier de 3 mm à 20 mm avec la moyenne de  $8 \text{ mm} \pm 3 \text{ mm}$  sur une étude cadavérique réalisée par Iannotti et al. (54). Pour Pearl et al. (45) elle est de  $8,7 \text{ mm} \pm 1,2 \text{ mm}$  (6 - 10mm). Mighell et al. (51) montre que le rétablissement de cette distance est corrélée au résultat fonctionnel.

La qualité de la reconstruction des tubérosités et la consolidation en position anatomique des tubérosités ont une influence directe sur les scores fonctionnels dans les prothèses d'épaule sur fractures. Boileau et al. (38) démontre une corrélation significative entre malposition en hauteur de la tige et malposition des tubérosités pour les hémiarthroplasties.

Il est donc essentiel dans les hémiarthroplasties mises en place pour fracture, que les tubérosités soient le mieux réduites possible et surtout, qu'elles soient maintenues de façon stable par l'ostéosynthèse ou l'ostéosuture.

Dans les prothèses inversées, Cazeneuve et al. (55) montre une meilleure mobilité en rotation externe et interne dans le cas où les tubérosités ont été réinsérées. Valenti et al. (7) montre une augmentation de la rotation externe. Bufquin et al. (56), Gallinet et al. (57) montrent que cela est lié à leur consolidation en position anatomique.

## **Résultats fonctionnels au dernier recul**

Les mobilités articulaires des hémiarthroplasties en traumatologie sont comparables à celles de notre série. L'analyse de la littérature montre une large dispersion des mobilités articulaires. L'élévation antérieure active moyenne est comprise entre 53,5° pour Gallinet et al. (58) et 149° pour Kontakis et al. (59). Dans notre série, nous retrouvons également cette notion de dispersion. Le Tableau 1 rapporte l'ensemble des résultats fonctionnels de plusieurs séries que nous pouvons comparer avec la nôtre avec et sans les patients ayant eu une capsulite.

Ceci reflète le caractère inconstant des résultats des HA sur fracture.

Dans notre revue de la littérature, le Score de Constant-Murley oscille entre 42 pour Grönhagen et al. (60) et 73,6 pour Esen et al (61). Notre série d'hémiarthroplasties avec un Score de Constant-Murley Brut de 50 est comparable au reste de la littérature, score comprenant les cas de capsulite.

		Effectif revu	Âge (année)	Recul (mois)	Anté-élévation	abduction	RE1	RI1
<b>Hémi- arthroplastie</b>	Goldman (62)	22	68	30	107°	-	31°	L2
	Boileau (38)	66	66	27	101°	-	17,5°	L3
	Prakash (63)	22	69	33	93°	-	23°	L1
	Christoforakis (39)	16	62,7	45,7	150°	145°	30°	L3
	Mighell (51)	72	66	36	128°	-	43°	L2
	Kralinger (64)	167	70	29	41,9 % > 90°	-	-	-
	Jacquot (65)	72	69	18	130°	-	-	-
	Krishnan (47)	32	72	18	117°	-	-	-
	Loew (66)	39	72	29,3	91,8°	88,1°	17,2°	-
	Padua (67)	21	70	41	113°	88°	46°	L2
	Antuna (68)	57	66	126	100°	-	30°	L5
	Gallinet (58)	17	74	16,5	53,5°	60°	13,5°	-
	Kontakis (59)	28	66,4	39,3	149°	144°	26,2°	-
	Esen (61)	42	68,9	78,8	121°	-	30	L5
	Reuther (69)	102	71,5	28,1	62,6°	60°	-	-
	Shah (70)	32	72,2	25,3	85,1°	-	-	-
	Castricini (71)	56	72,2	52	106°	-	19°	L3
	Liu (72)	33	64,3	44,4	102°	-	31°	L5
	Padua (73)	50	73	38,4	95,7°	82,1°	21,4°	L2
	Fucentense (74)	29	63,3	25	117°	111°	-	-
	Boileau (75)	60	67	64	124,8°	-	29°	L3
	Brandao (76)	67	65	38	104°	-	36°	L1
	<b>Notre série globale d'HA</b>	<b>56</b>	<b>68,7</b>	<b>27</b>	<b>99°</b>	<b>89°</b>	<b>27,5°</b>	<b>5,69</b> (4 = Sacrum, 6 = L3)
	<b>Notre série d'HA, sans capsulite</b>	<b>48</b>	<b>69,8</b>	<b>28,8</b>	<b>110°</b>	<b>98°</b>	<b>31,5°</b>	<b>5,8</b> (4 = Sacrum, 6 = L3)

**Tableau 1 : Mobilités articulaires des séries d'hémiarthroplasties sur fractures**

Les mobilités articulaires des PTEI en traumatologie sont comparables à celles de notre série. L'élévation antérieure active moyenne est comprise entre 97° pour Bufquin et al. (56) et 139° pour Lenarz et al. (77). Le Tableau 2 rapporte l'ensemble des résultats fonctionnels de plusieurs séries que nous pouvons comparer avec la nôtre avec et sans les patients ayant eu une capsulite.

Les populations pour qui les PTEI sont privilégiées sont plus âgées que pour les HA.

		Effectif revu	Âge (année)	Recul (mois)	Anté-élévation	abduction	RE1	R11
Arthroplasties inversées	Cazeneuve (55)	16	75,5	86	>120°	>120°	-	2,4
	Bufquin (56)	40	78	22	97°	86°	8°	-
	Gallinet (58)	16	74	12,4	97,5°	91°	9°	-
	Sirveaux (78)	11	78	46	107°	-	10°	4,6
	Klein (79)	20	75	33	122,7°	112,5°	25°	L 4
	Boileau (80)	13	80	10,2	126°	-	22°	5
	Cazeneuve (81)	28	75	71	>120°	>120°	-	-
	Levy (82)	7	86	14	117°	80°	19°	
	Lenarz (77)	30	77	23	139°	-	27°	
	Mattiassich (83)	16	72	20	115,6°	106,9°	20,6°	-
	Valenti (7)	27	78	22,5	112°	97°	12,7°	-
	Baudi (84)	25	77,3	27	131°	128°	15°	-
	<b>Notre série globale PTEI</b>	<b>44</b>	<b>77,3</b>	<b>9,2</b>	<b>98,5°</b>	<b>89,5°</b>	<b>18°</b>	<b>4,7</b> (4 = Sacrum, 6 = L3)
	<b>Notre série PTEI, sans capsulite</b>	<b>40</b>	<b>77,4</b>	<b>9,3</b>	<b>104°</b>	<b>96°</b>	<b>18°</b>	<b>5</b> (4 = Sacrum, 6 = L3)

Tableau 2 : mobilités articulaires des séries de prothèses totales inversées sur fracture

Dans notre revue de la littérature, le Score de Constant-Murley oscille entre 44 pour Bufquin et al. (56) et 67,9 pour Klein et al. (79). Notre série de PTEI avec un Score de Constant-Murley Brut de 48,4 est comparable au reste de la littérature, score comprenant les cas de capsulite.

## Complications nerveuses

Taglang et al. (85) dans le symposium de la SO.F.C.O.T. de 2003 rapporte une série de 219 enclouages d'humérus pour fracture diaphysaire. Pour 91% des fractures, le clou de Seidel a été utilisé. Il s'agit d'un clou antérograde dont le verrouillage distal se fait par expansion endomédullaire à partir de son insertion supérieure au niveau du tubercule majeur. En per-opératoire, les seules complications rapportées sont 6 paralysies radiales post-enclouage (2,7%) avec 4 récupérations complètes et 2 récupérations partielles.

Il n'est pas précisé si la paralysie radiale est la conséquence : de fausses routes per-opératoires avec lésions du nerf par le clou ou les alésoirs, de lésions nerveuses lors de la mobilisation du foyer de fracture pour obtenir la réduction et guider le clou, du verrouillage distal des autres clous effectué par vis (Clou de Russell-Taylor ou UHN).

Asencio et al. (31) dans une série de 38 enclouages huméraux par clou de Russel-Taylor avec verrouillage distal antéro-postérieur, rapporte deux cas de lésions nerveuses radiales iatrogènes. Une paralysie sur une fracture spiroïde du 1/3 inférieur de l'humérus et une atteinte radiculaire haute du plexus brachial C5-C6 liée probablement à un étirement du membre lors des manœuvres du foyer de fracture. Dans les 2 cas, la récupération fut complète dans les suites de l'intervention. Ils rattachent ces lésions nerveuses aux manœuvres de réduction par traction et torsion ou lors des tentatives de passage du matériel et non au verrouillage distal.

Cuny et al. (86) dans une série de 64 clous Télégraph® courts (FH, Heimsbrunn, Mulhouse) mise en place pour des fractures proximales de l'humérus ne rapporte aucune complication nerveuse sur le verrouillage distal qui se fait de dehors en dedans.

Cuny et al (87) ne retrouve dans sa série de 104 patients aucune lésion nerveuse iatrogène sur le verrouillage proximal ou distal du clou Télégraph® long. Les paralysies radiales étaient toutes pré-opératoires. Le stabilisateur intermédiaire qui vient au contact du clou de latéral en médial, permettant une rigidification du cadre de visée pour le verrouillage distal n'a pas non plus entraîné de lésion nerveuse notamment du nerf radial.

Gaumet et al. (52) , sur 38 clous courts antérogrades T2 (Stryker®) verrouillés, ne retrouve aucune complication sur le verrouillage distal de dehors en dedans. Le verrouillage distal de ce modèle de clou se fait dans une zone située entre 8 et 10 cm par rapport au pôle le plus supérieur de la tête de l'humérus.

Le risque de blessure nerveuse au cours des manœuvres d'enclouage ou de verrouillage a été démontré anatomiquement par Evans et al. (88) qui a retrouvé 4 blessures du nerf axillaire sur 20 enclouages avec l'enclouage proximal par le clou de Seidel, qui se verrouille distalement par expansion centromédullaire. Rupp et al. (89) souligne le risque de blessure du nerf radial lors du verrouillage distal de dehors en dedans au niveau du tiers moyen de l'humérus et de blessure du nerf radial et musculo-cutané lors du verrouillage distal antéro-postérieur. Les complications neurologiques après enclouage de l'humérus, dont le taux est évalué à 0,9% par Gaullier et al.(90), 1,9% par Paris et al. (91) et 4,2% par Rommens et al. (37) sont essentiellement consécutives aux manœuvres de traction et de torsion réalisées lors de la réduction ou des tentatives de passage du matériel. Ce type de complication ne peut pas être retrouvé dans notre étude car nous avons étudié seulement les fractures de l'humérus proximal sans refend diaphysaire. Un implant similaire avec une tige longue peut être utilisé en cas de fracture avec un trait à extension diaphysaire.



Lefèvre et al. (92) dans le symposium de la SO.F.C.O.T. de 2003 sur les fractures diaphysaires de l'humérus rappelle différents travaux sur les rapports nerveux de la diaphyse humérale. Le nerf radial traverse le septum intermusculaire latéral à une distance moyenne de 16 cm de l'extrémité distale de l'humérus avec malgré tout une variabilité interindividuelle importante (9–21 cm) (93). Il conseille donc de retenir dans la pratique courante l'existence d'une zone dangereuse constante de 10 à 15 cm à partir de l'épicondyle latéral (94).

Le verrouillage distal de notre implant huméral se trouve à une distance de 10,5 cm par rapport au point le plus proximal de la prothèse dans le cas du plus grand diamètre de tête humérale (50 mm). Il se trouve donc dans une zone où le risque de lésion nerveuse est faible, à distance du nerf axillaire et du nerf radial. Selon Bono et al. (93) le nerf axillaire dessine un arc de cercle inscrit dans un plan horizontal situé en moyenne à 45,6 mm (34–54) au-dessous du tubercule majeur. Ce niveau correspondant de façon constante à 15% de la hauteur totale de l'humérus. Notre verrouillage le plus proximal de la tige se trouve même avec la plus petite taille de l'implant huméral à 76 mm (81 mm – 8 mm : 81 mm étant la distance entre le pôle supérieur de la prothèse et le trou proximal de verrouillage et 8 mm étant la HTD selon Iannotti et al. (54) et Pearl et al.(45)) du tubercule majeur donc à plus de 2 cm de la zone à risque de lésion du nerf axillaire.

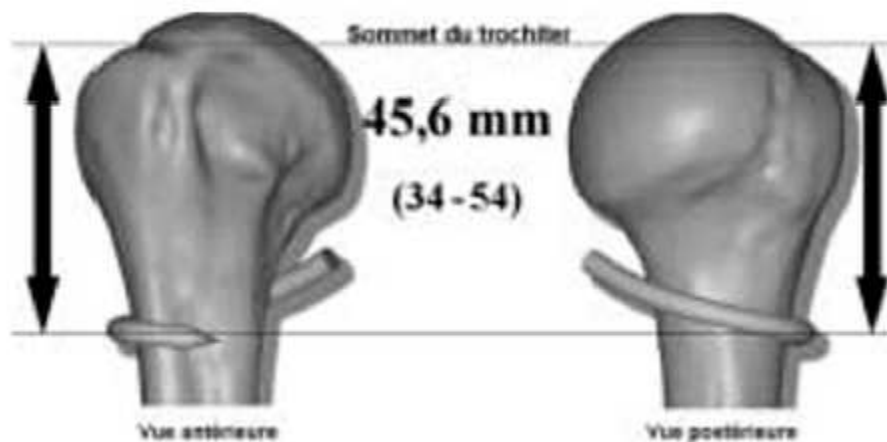


Figure 16 : résultats de Bono et al. (93) pour le passage du nerf axillaire

Une étude anatomique préalable sur 34 épaules cadavériques a permis de valider le système de verrouillage ainsi que son innocuité avec une distance de sécurité vis-à-vis des éléments vasculo-nerveux de voisinage. Le nerf axillaire passe au niveau du point d'inflexion de la jonction métaphysodiaphysaire, il n'est donc pas inquiété par le verrouillage qui se situe au minimum à une distance de sécurité de 2 cm.

**Verrouillage :**  
 En cas de personne obèse, on peut attacher un fil résorbable à la tête de vis afin de ne pas l'égarer dans le panicule adipeux.

**Verrouillage par rapport au nerf axillaire et à l'artère circonflexe :**  
 Les vis de verrouillage d'une prothèse correctement positionnée sont à distance du trajet du nerf axillaire.  
 Si votre pousse partie molle est au niveau du point d'inflexion de la courbe trochitérienne, il est probable que la hauteur de l'implant ne soit pas correcte.

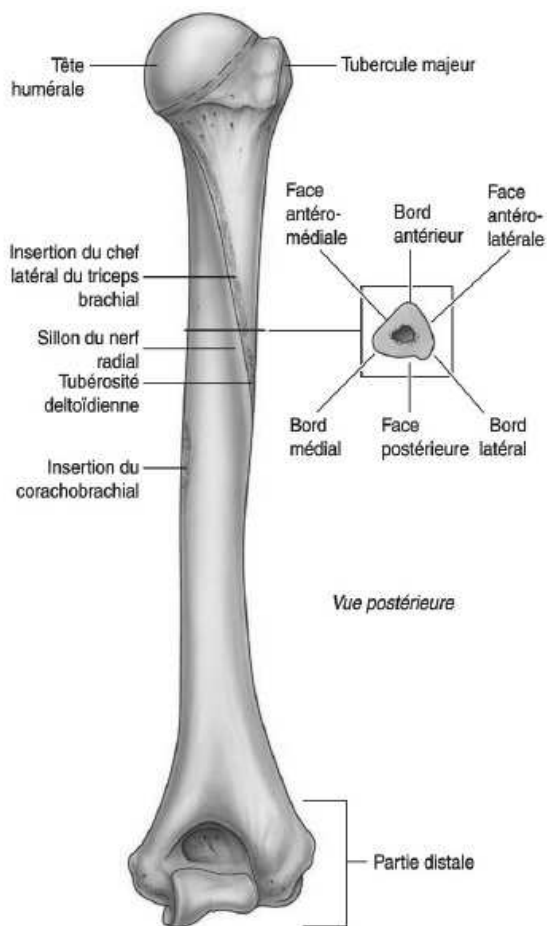
Figure 17 : Schéma des distances de sécurité vis-à-vis du nerf axillaire

Le nerf radial pourrait être potentiellement atteint s'il venait à l'opérateur l'idée de positionner la tige humérale à plus de 80° de rétroversion ce qui paraît peu compatible avec les recommandations de mise en place des prothèses d'épaule.

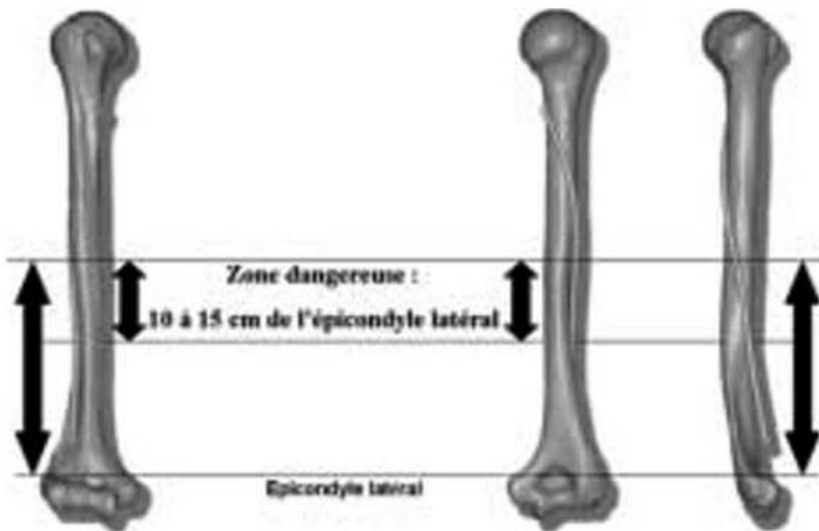
Le nerf radial se trouve à environ 10,5 cm de l'extrémité proximale de la tête humérale dans le compartiment postérieur du bras, au sein du sillon du nerf radial à la face postérieure de l'humérus.

Il se trouve à la face postérieure de l'humérus à une moyenne de 124 mm en dessous de la pointe postérieure de l'acromion. Il n'a jamais été à une distance inférieure à 97 mm. Il quitte la partie postérieure de l'humérus à une distance moyenne de 126 mm par rapport à l'épicondyle latérale et 131 mm par rapport à l'épicondyle médiale. Il n'a jamais été à une distance inférieure à 100 mm des épicondyles (94).

Le verrouillage distal de l'implant utilisé dans notre étude se trouve donc à distance du nerf radial et ne présente donc pas de risque lors de sa réalisation. Les concepteurs préconisent malgré tout, l'utilisation d'un écarteur / protecteur à parties molles pour le verrouillage distal.



**Figure 18 :** vue postérieure de l'humérus et visualisation du sillon du nerf radial (95)



**Figure 19 :** zone à risque pour le nerf radial localisée entre 10 et 15 cm par rapport à l'épicondyle latérale (94)

## **Complications infectieuses**

Les infections du site opératoire sont une des complications majeures des prothèses d'épaule. Elles mettent en jeu le pronostic fonctionnel et parfois vital. Le tableau clinique est souvent fruste, il s'agit d'une épaule raide et douloureuse.

Dans les séries d'HA, le taux d'infections profondes pour fractures varie autour de 0,6% pour Kralinger et al.(64), 1,4% pour Mighell et al. (51) , 1,6% pour Boileau et al. (75) .

Nous n'avons pas eu d'infection dans notre population d'HA.

Dans les séries de PTEI sur fractures, ce taux est plus important et varie entre 5,2% pour Gallinet et al. (58) , 6,2% pour Mattiassich et al. (83) et surtout 10% pour Klein et al. (79). Il est de 5,1% en chirurgie programmée (symposium de la SO.F.C.O.T. en 2006), 3% pour Pelegri et al. (96) d'infection toutes indications confondues avec un taux de guérison de 80%.

Dans notre série, une patiente a eu une infection de sa PTEI (1%). Il s'agissait d'une patiente de 68 ans, ASA 4 qui en per-opératoire a présenté une chute tensionnelle importante nous obligeant à la mettre en position de Trendelenbourg pendant plusieurs minutes. L'agent pathogène retrouvé était un *Serratia Marcescens*. Les résultats fonctionnels étaient très altérés avec un Score de Constant-Murley de 36, un Quick-DASH de 70,4 points et une élévation antérieure de 45°.

La prothèse a dû être déposée à 11 mois.

La procédure de dépose et d'extraction de la tige s'est déroulée sans aucune difficulté, sans lésion osseuse après déverrouillage de la tige. Un spacer en ciment a été mis en place. Une antibiothérapie adaptée au germe a été mise en route secondairement. Le spacer est toujours en place associé à une antibiothérapie suspensive en raison de risques opératoires très importants et d'une demande fonctionnelle minime malgré des amplitudes articulaires mauvaises.

Pour Coste et al. (97) la fréquence des infections prothétiques est de 1,8% pour les PTE de première intention et de 4% dans les PTE de révision dans une étude multicentrique de 2343 patients. Le traitement par antibiothérapie et simple débridement est souvent inefficace. Dans le cas d'une infection aiguë, Coste et al. (97) préconise la révision immédiate avec excision de tous les tissus infectés et changement de prothèse associé à une antibiothérapie adaptée prolongée. Si l'infection est chronique, une révision en deux temps est préférable.

Un délai prolongé entre le diagnostic de l'infection et l'acte chirurgical, ainsi qu'une antibiothérapie inappropriée semblent être la cause d'une infection persistante dans 29% des cas.

Le diagnostic précoce de l'infection est le paramètre pronostique le plus important en ce qui concerne le résultat clinique et les options chirurgicales (8).

Les germes les plus souvent retrouvés sont des souches staphylococciques et le *Propionibacterium acnes* (23 à 40%).

## **En cas de reprise**

Le verrouillage distal comme complément de fixation de l'implant huméral d'une prothèse d'épaule peut s'avérer être également un avantage non négligeable dans le contexte de chirurgie de reprise nécessitant la dépose de l'implant huméral.

Les reprises des prothèses d'épaule restent parmi les interventions les plus difficiles dans la chirurgie de l'épaule.

Les prothèses d'épaule inversées sont majoritairement les implants utilisés pour les reprises de prothèse totale d'épaule en raison de scores fonctionnels meilleurs que lors de l'utilisation de prothèses totales d'épaule anatomiques (6) .

La morbidité de la chirurgie de reprise des prothèses d'épaule cimentées est majeure.

Le taux de complications en per-opératoire et post-opératoire varie entre 11% et 57% pour les reprises de prothèse par Prothèse Totale d'Epaule Inversée.

Saltzman et al (6) analyse le taux de complications dans une population de 137 PTEI, 111 PTEI de première intention et 26 RPTE. Il retrouve un taux de complications global de près de 69% pour les RPTE de PTEA ou d'HA versus 25% dans les PTEI de première intention. Les complications chirurgicales sont de 62% et 18% respectivement. En per-opératoire, ce taux de complications pour les RPTE par PTEI est de 23% avec une fracture de diaphyse humérale, une perforation de la diaphyse humérale sur fausse route et la nécessité de transfusion per-

opératoire en raison du saignement et d'une durée d'intervention significativement supérieure dans les RPTE versus PTEI de première intention.

Les fractures humérales représentent la principale complication per-opératoire dans les reprises de prothèses d'épaule (8–10) avec une conséquence sur le résultat final (11). Ces fractures se font majoritairement lors de l'ablation de l'implant huméral si celui-ci n'est pas descellé ou lors de l'ablation du ciment. Lors d'une reprise chirurgicale d'une prothèse pour sepsis, il est très fortement recommandé de réaliser l'ablation la plus complète du ciment. Il s'agit donc d'un moment à fort risque de complications de fracture d'humérus. Si l'extraction est difficile, une ostéotomie longitudinale doit être réalisée, latéralement à la gouttière bicipitale (98) ou une fenêtre antérieure ou médiale (99). En cas d'échec malgré l'ostéotomie longitudinale, une fenêtre corticale antérieure distale peut être réalisée pour retirer le bouchon de ciment et faire remonter la prothèse.

On peut même être amené à aller jusqu'à réaliser une humérotomie pour enlever la totalité du ciment (100,101).



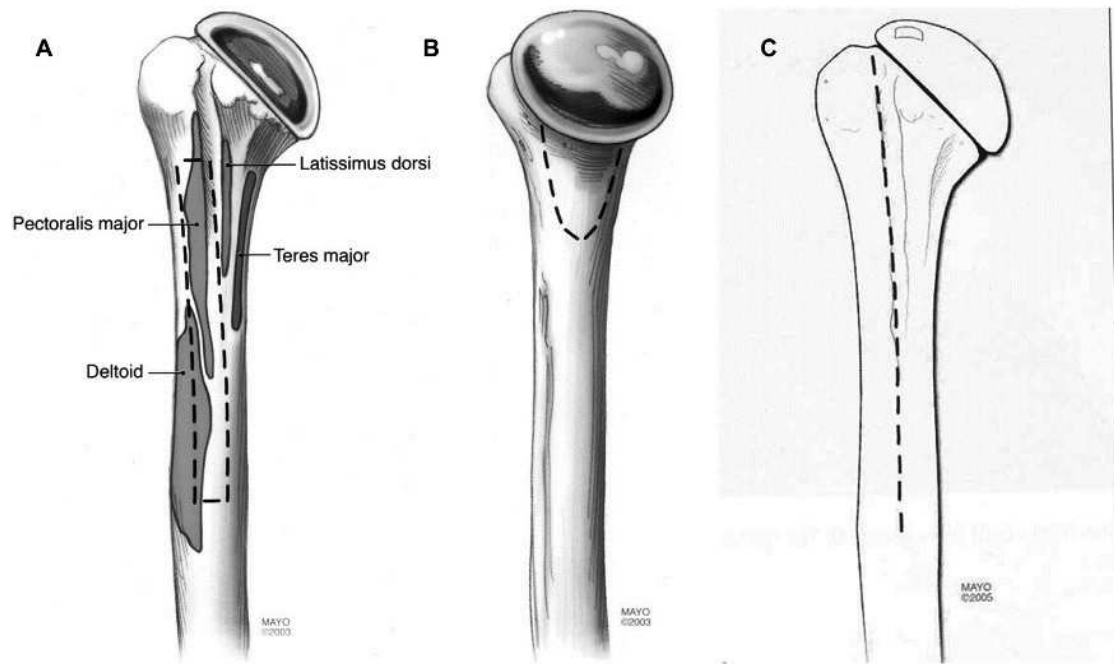


Figure 20 : A) fenêtre antérieure d'environ 1 cm de largeur,  
 B) fenêtre médiale  
 C) fente longitudinale permettant une éventuelle humérotomie supplémentaire

Schéma de Sahota et al. (100)

Valenti et al. (101) rapporte 3 fractures humérales sur 30 révisions par voie supéro-externe lors de l'extraction de l'implant huméral ou lors de l'ablation du ciment par contrôle huméral insuffisant entraînant donc l'utilisation systématique d'une voie delto-pectorale quelque soit la voie d'abord première.

Dans notre série, une dépose a été réalisée pour sepsis. Son ablation a été réalisée à 11 mois de la pose sans difficulté et pourtant l'implant huméral avait une très bonne tenue avec le verrouillage.

Le service du contrôle qualité de la société qui fabrique la prothèse de notre étude nous a signalé que d'autres patients opérés dans d'autres centres pour omarthrose centrée ou excentrée avec ce même implant ont nécessité des déposes pour sepsis ou conversion de prothèse totale d'épaule anatomique en PTEI. Ils ne font pas partie de notre série mais les implants ont été enlevés sans difficulté.

Une fois la tige déverrouillée avec le guide de visée, l'utilisation de l'extracteur à masselotte permet l'ablation de l'implant huméral tout simplement. Aucune corticotomie, humérotomie ou fenêtre n'a été nécessaire pour réaliser l'ablation de ces tiges impactées et verrouillées.

Les contraintes sur l'articulation de l'épaule sont très différentes et non comparables à celles de la hanche. L'utilisation du ciment est donc, pour la fixation des implants huméraux un système qui doit être à notre sens, repensé compte tenu des forts taux de complications liés à l'ablation de la tige ou du ciment.

## Conclusion

Les contraintes au niveau de l'humérus ne sont pas les mêmes que pour le fémur. Traditionnellement, l'implant huméral des prothèses d'épaule est cimenté, et tout particulièrement dans le contexte de la traumatologie. Son ablation en cas de nécessité, plus ou moins associée au ciment, demeure donc une procédure complexe avec régulièrement de mauvais résultats fonctionnels et un haut niveau de complications notamment de fractures ou de perforations de l'humérus.

Cette série est la première à rapporter les résultats d'une tige humérale verrouillée sans complication significative liée au verrouillage dans le traitement des fractures complexes de l'humérus proximal.

Verrouiller une tige humérale prothétique est une option originale et intéressante en traumatologie de l'épaule.

Ce mode de fixation est d'autant plus indiqué pour les patients ostéopéniques chez qui, l'utilisation du ciment s'avère encore plus néfaste en cas de reprise chirurgicale.

L'utilisation systématique du ciment comme moyen de fixation des tiges prothétiques humérales, induira inmanquablement des complications majeures lors d'une éventuelle, mais non exceptionnelle reprise chirurgicale. La fixation de l'implant huméral par verrouillage est un système fiable, rapide, sans complication vasculo-nerveuse et remplissant efficacement le cahier des charges mécanique au membre supérieur.

Est-il donc encore nécessaire d'utiliser le ciment comme moyen de fixation de l'implant huméral ?

## Références

1. Horak J, Nilsson BE. Epidemiology of fracture of the upper end of the humerus. *Clin Orthop*. oct 1975;(112):250-3.
2. Roux A, Decroocq L, Batti S El, Bonneville N, Moineau G, Trojani C, et al. Epidemiology of proximal humerus fractures managed in a trauma center. *Orthop Traumatol Surg Res*. oct 2012;98(6):715-9.
3. Kannus P, Palvanen M, Niemi S, Parkkari J, Järvinen M, Vuori I. Increasing number and incidence of osteoporotic fractures of the proximal humerus in elderly people. *BMJ*. 26 oct 1996;313(7064):1051-2.
4. Neer CS. Displaced proximal humeral fractures. I. Classification and evaluation. *J Bone Joint Surg Am*. sept 1970;52(6):1077-89.
5. Neer CS. Displaced proximal humeral fractures. II. Treatment of three-part and four-part displacement. *J Bone Joint Surg Am*. sept 1970;52(6):1090-103.
6. Saltzman BM, Chalmers PN, Gupta AK, Romeo AA, Nicholson GP. Complication rates comparing primary with revision reverse total shoulder arthroplasty. *J Shoulder Elbow Surg*. nov 2014;23(11):1647-54.
7. Valenti P, Katz D, Kilinc A, Elkholti K, GASIUNAS V. Mid-term outcome of reverse shoulder prostheses in complex proximal humeral fractures. *Acta Orthop Belg*. 2012;78/4(4):442-9.
8. Maynou C, Ménager S, Senneville E, Bocquet D, Mestdagh H. Résultats de la résection arthroplastie dans les arthroplasties d'épaule infectée. *Rev Chir Orthopédique Réparatrice Appar Mot*. oct 2006;92(6):567-74.
9. Zumstein MA, Pinedo M, Old J, Boileau P. Problems, complications, reoperations, and revisions in reverse total shoulder arthroplasty: A systematic review. *J Shoulder Elbow Surg*. janv 2011;20(1):146-57.
10. Flury MP, Frey P, Goldhahn J, Schwyzer H-K, Simmen BR. Reverse shoulder arthroplasty as a salvage procedure for failed conventional shoulder replacement due to cuff failure—midterm results. *Int Orthop*. janv 2011;35(1):53-60.
11. Boileau P, Watkinson D, Hatzidakis AM, Hovorka I. Neer Award 2005: The Grammont reverse shoulder prosthesis: Results in cuff tear arthritis, fracture sequelae, and revision arthroplasty. *J Shoulder Elbow Surg*. 1 sept 2006;15(5):527-40.
12. Aschauer E, Resch H. Four-part proximal humeral fractures : ORIF. In: *Complex and Revision Problems in Shoulder Surgery*. 2nd éd. Philadelphia : Lippincott Williams & Wilkins; 2005. p. 289-309.

13. Jakob RP, Miniaci A, Anson PS, Jaberg H, Osterwalder A, Ganz R. Four-part valgus impacted fractures of the proximal humerus. *J Bone Joint Surg Br.* 3 janv 1991;73-B(2):295-8.
14. Duparc F, Hutten D. [Conservative treatment of fractures of the upper end of the humerus]. *Rev Chir Orthopédique Réparatrice Appar Mot.* oct 1998;84 Suppl 1:121-89.
15. Hertel R, Hempfing A, Stiehler M, Leunig M. Predictors of humeral head ischemia after intracapsular fracture of the proximal humerus. *J Shoulder Elbow Surg.* juill 2004;13(4):427-33.
16. Goutallier D, Postel JM, Bernageau J, Lavau L, Voisin MC. Fatty muscle degeneration in cuff ruptures. Pre- and postoperative evaluation by CT scan. *Clin Orthop.* juill 1994;(304):78-83.
17. Murachovsky J, Ikemoto RY, Nascimento LGP, Fujiki EN, Milani C, Warner JJP. Pectoralis major tendon reference (PMT): A new method for accurate restoration of humeral length with hemiarthroplasty for fracture. *J Shoulder Elbow Surg.* nov 2006;15(6):675-8.
18. Obert L, Peyron C, Uhring J, Jardin E, Rochet S, Lascar T, et al. Repère de hauteur et hémiarthroplastie d'épaule pour fracture : mesure de la distance apex tête humérale/grand pectoral. *Rev Chir Orthopédique Traumatol.* juin 2013;99(4, Supplement):S163-8.
19. Lascar T, Rocher S, Vidil A, Hery J-Y, Juvanspan M, Bellumore Y, et al. Intérêt d'une prothèse anatomique dédiée au traitement des fractures céphalo-tubérositaires. Présentation des solutions techniques pour améliorer la consolidation des tubérosités et analyses radiologiques et cliniques des résultats. *Rev Chir Orthopédique Traumatol.* juin 2012;98(4, Supplement):S68-72.
20. Torrens C, Corrales M, Melendo E, Solano A, Rodríguez-Baeza A, Cáceres E. The pectoralis major tendon as a reference for restoring humeral length and retroversion with hemiarthroplasty for fracture. *J Shoulder Elbow Surg.* nov 2008;17(6):947-50.
21. SMARTLOOP - FX Solutions, prothèse d'épaule [Internet]. Disponible sur: <http://www.fx solutions.fr/fr/produits/arthroplastie/smartloop/>
22. Neer CS. Displaced proximal humeral fractures. Part I. Classification and evaluation. By Charles S. Neer, I, 1970. *Clin Orthop.* oct 1987;(223):3-10.
23. Obert L, Saadnia R, Jardin E, Lascar T. Prothèses d'épaule, quoi de nouveau en traumatologie ? / Shoulder prosthesis, what's new in trauma ? In: Prothèse d'épaule, quoi de nouveau en traumatologie ? [Internet]. SAURAMPS MEDICAL; p. 51-2. Disponible sur: [http://www.fx solutions.fr/IMG/pdf/article\\_7.pdf](http://www.fx solutions.fr/IMG/pdf/article_7.pdf)

24. Nho SJ, Brophy RH, Barker JU, Cornell CN, MacGillivray JD. Management of Proximal Humeral Fractures Based on Current Literature. *J Bone Jt Surg.* 1 oct 2007;89(suppl 3):44-58.
25. Hepp P, Lill H, Bail H, Korner J, Niederhagen M, Haas NP, et al. Where should implants be anchored in the humeral head? *Clin Orthop.* oct 2003;(415):139-47.
26. Tingart MJ, Apreleva M, von Stechow D, Zurakowski D, Warner JJ. The cortical thickness of the proximal humeral diaphysis predicts bone mineral density of the proximal humerus. *J Bone Joint Surg Br.* mai 2003;85(4):611-7.
27. Rho JY, Hobatho MC, Ashman RB. Relations of mechanical properties to density and CT numbers in human bone. *Med Eng Phys.* 1 juill 1995;17(5):347-55.
28. Yamada M, Briot J, Pedrono A, Sans N, Mansat P, Mansat M, et al. Age- and gender-related distribution of bone tissue of osteoporotic humeral head using computed tomography. *J Shoulder Elbow Surg.* sept 2007;16(5):596-602.
29. Schvingt E, Katzner M, Petit R. [Treatment of fractures of the humeral diaphysis in adults by Kuntscher's method. Apropos of a series of 40 cases treated with the nail in closed focus after reaming]. *J Chir (Paris).* juin 1973;105(5):541-52.
30. Andre S, Feuilhade De Chauvin P, Camilleri A, Bombart M, Tiberi F, Asselineau A. Les fractures récentes de la diaphyse humérale de l'adulte. Comparaison du traitement orthopédique et des traitements chirurgicaux. A propos de 252 cas. *Rev Chir Orthopédique Réparatrice Appar Mot.* 1984;70(1):49-61.
31. Asencio G, Buscayret F, Trabelsi A, Bertin R, Hammami R, Megy B, et al. [Intramedullary interlocking nailing for humeral fractures: report of 38 cases treated by Russel and Taylor nail]. *Rev Chir Orthopédique Réparatrice Appar Mot.* déc 2001;87(8):749-57.
32. Dalton JE, Salkeld SL, Satterwhite YE, Cook SD. A biomechanical comparison of intramedullary nailing systems for the humerus. *J Orthop Trauma.* 1993;7(4):367-74.
33. Henley MB, Monroe M, Tencer AF. Biomechanical comparison of methods of fixation of a midshaft osteotomy of the humerus. *J Orthop Trauma.* 1991;5(1):14-20.
34. Schopfer A, Hearn TC, Malisano L, Powell JN, Kellam JF. Comparison of torsional strength of humeral intramedullary nailing: a cadaveric study. *J Orthop Trauma.* oct 1994;8(5):414-21.
35. Mazirt N, Tobenas AC, Roussignol X, Duparc F, Dujardin FH. [Experimental study of the primary stability of locked centro-medullary nailing of the humeral diaphysis]. *Rev Chir Orthopédique Réparatrice Appar Mot.* déc 2000;86(8):781-6.
36. Robinson CM, Bell KM, Court-Brown CM, McQueen MM. Locked nailing of humeral shaft fractures. Experience in Edinburgh over a two-year period. *J Bone Joint Surg Br.* 7 janv 1992;74-B(4):558-62.

37. Rommens PM, Blum J, Runkel M. Retrograde nailing of humeral shaft fractures. *Clin Orthop.* mai 1998;(350):26-39.
38. Boileau P, Krishnan SG, Tinsi L, Walch G, Coste JS, Molé D. Tuberosity malposition and migration: Reasons for poor outcomes after hemiarthroplasty for displaced fractures of the proximal humerus. *J Shoulder Elbow Surg.* sept 2002;11(5):401-12.
39. Christoforakis JJ, Kontakis GM, Katonis PG, Maris T, Voloudaki A, Prassopoulos P, et al. Relevance of the restoration of humeral length and retroversion in hemiarthroplasty for humeral head fractures. *Acta Orthop Belg.* juin 2003;69(3):226-32.
40. Compito CA, Self EB, Bigliani LU. Arthroplasty and acute shoulder trauma. Reasons for success and failure. *Clin Orthop.* oct 1994;(307):27-36.
41. Mora Guix JM, Gonzalez AS, Bruggalla JV, Carril EC, Banos FG. Proposed Protocol for Reading Images of Humeral Head Fractures. *Clin Orthop.* juill 2006;448:225-33.
42. Dines D, Tuckman D, Dines J. Hemiarthroplasty for Complex Four-Part Fracture of the Proximal Humerus: Technical Considerations and Surgical Technique. *Univ Pa Orthop J.* 2002;29-36.
43. Boileau P, Coste JS, Ahrens PM, Staccini P. Prosthetic shoulder replacement for fracture : results of the multicentre study. In: 2000 shoulder protheses Two to ten years Follow-up. Montpellier: Sauramps Medical; 2001. In: Walch G, Boileau P, Mole D,; p. p. 561—73.
44. Krishnan SG, Pennington SD, Burkhead WZ, Boileau P. Shoulder Arthroplasty for Fracture: Restoration of the « Gothic Arch ». *Tech Shoulder Elb Surg.* juin 2005;6(2):57-66.
45. Pearl ML, Volk AG. Coronal plane geometry of the proximal humerus relevant to prosthetic arthroplasty. *J Shoulder Elbow Surg.* juill 1996;5(4):320-6.
46. Greiner SH, Kääh MJ, Kröning I, Scheibel M, Perka C. Reconstruction of humeral length and centering of the prosthetic head in hemiarthroplasty for proximal humeral fractures. *J Shoulder Elbow Surg.* sept 2008;17(5):709-14.
47. Krishnan SG, Bennion PW, Reineck JR, Burkhead WZ. Hemiarthroplasty for Proximal Humeral Fracture: Restoration of the Gothic Arch. *Orthop Clin North Am.* oct 2008;39(4):441-50.
48. Hernigou P, Duparc F, Hernigou A. Determining Humeral Retroversion with Computed Tomography. *J Bone Jt Surg Am.* 1 oct 2002;84(10):1753-62.
49. Harrold F, Wigderowitz C. A three-dimensional analysis of humeral head retroversion. *J Shoulder Elbow Surg.* mai 2012;21(5):612-7.

50. DeLude JA, Bicknell RT, MacKenzie GA, Ferreira LM, Dunning CE, King GJW, et al. An anthropometric study of the bilateral anatomy of the humerus. *J Shoulder Elbow Surg.* juill 2007;16(4):477-83.
51. Mighell MA, Kolm GP, Collinge CA, Frankle MA. Outcomes of hemiarthroplasty for fractures of the proximal humerus. *J Shoulder Elbow Surg.* nov 2003;12(6):569-77.
52. Gaumet G, Boniface O, Wavreille G, Leroy M, Vervoort T, Chantelot C. [Central-medullary nailing of proximal humerus fractures using T2 nails. A retrospective study of 38 cases]. *Chir Main.* avr 2010;29(2):58-66.
53. Wall B, Walch G. Reverse shoulder arthroplasty for the treatment of proximal humeral fractures. *Hand Clin.* nov 2007;23(4):425-30, v - vi.
54. Iannotti JP, Gabriel JP, Schneck SL, Evans BG, Misra S. The normal glenohumeral relationships. An anatomical study of one hundred and forty shoulders. *J Bone Jt Surg.* 1 avr 1992;74(4):491-500.
55. Cazeneuve J-F, Cristofari D-J. Arthroplastie inversée de Grammont pour fracture récente de l'humérus proximal chez la personne âgée avec un recul de 5 à 12 ans. *Rev Chir Orthopédique Réparatrice Appar Mot.* oct 2006;92(6):543-8.
56. Bufquin T, Hersan A, Hubert L, Massin P. Reverse shoulder arthroplasty for the treatment of three- and four-part fractures of the proximal humerus in the elderly A PROSPECTIVE REVIEW OF 43 CASES WITH A SHORT-TERM FOLLOW-UP. *J Bone Joint Surg Br.* 4 janv 2007;89-B(4):516-20.
57. Gallinet D, Adam A, Gasse N, Rochet S, Obert L. Improvement in shoulder rotation in complex shoulder fractures treated by reverse shoulder arthroplasty. *J Shoulder Elbow Surg.* janv 2013;22(1):38-44.
58. Gallinet D, Clappaz P, Garbuio P, Tropet Y, Obert L. Three or four parts complex proximal humerus fractures: Hemiarthroplasty versus reverse prosthesis: A comparative study of 40 cases. *Orthop Traumatol Surg Res.* févr 2009;95(1):48-55.
59. Kontakis GM, Tosounidis TI, Christoforakis Z, Hadjipavlou AG. Early management of complex proximal humeral fractures using the Aequalis fracture prosthesis: a two- to five-year follow-up report. *J Bone Joint Surg Br.* oct 2009;91(10):1335-40.
60. Grönhagen CM, Abbaszadegan H, Révay SA, Adolphson PY. Medium-term results after primary hemiarthroplasty for comminute proximal humerus fractures: A study of 46 patients followed up for an average of 4.4 years. *J Shoulder Elbow Surg.* nov 2007;16(6):766-73.
61. Esen E, Doğramacı Y, Gültekin S, Deveci MA, Suluova F, Kanatlı U, et al. Factors affecting results of patients with humeral proximal end fractures undergoing primary hemiarthroplasty: A retrospective study in 42 patients. *Injury.* 1 déc 2009;40(12):1336-41.



62. Goldman RT, Koval KJ, Cuomo F, Gallagher MA, Zuckerman JD. Functional outcome after humeral head replacement for acute three- and four-part proximal humeral fractures. *J Shoulder Elbow Surg.* mars 1995;4(2):81-6.
63. Prakash U, McGurty DW, Dent JA. Hemiarthroplasty for severe fractures of the proximal humerus. *J Shoulder Elbow Surg.* sept 2002;11(5):428-30.
64. Kralinger F, Schwaiger R, Wambacher M, Farrell E, Menth-Chiari W, Lajtai G, et al. Outcome after primary hemiarthroplasty for fracture of the head of the humerus A RETROSPECTIVE MULTICENTRE STUDY OF 167 PATIENTS. *J Bone Joint Surg Br.* 3 janv 2004;86-B(2):217-9.
65. Jacquot N, Kempf J-F, Favard L, Le Huec J-C, Molé D, Walch G, et al. Résultats d'une prothèse d'épaule spécifiquement dessinée pour les fractures de l'extrémité supérieure de l'humérus. *Rev Chir Orthopédique Réparatrice Appar Mot.* oct 2004;90(6, Supplement 1):145.
66. Loew M, Heitkemper S, Parsch D, Schneider S, Rickert M. Influence of the design of the prosthesis on the outcome after hemiarthroplasty of the shoulder in displaced fractures of the head of the humerus. *J Bone Joint Surg Br.* 3 janv 2006;88-B(3):345-50.
67. Padua R, Bondi R, Ceccarelli E, Campi A, Padua L. Health-related quality of life and subjective outcome after shoulder replacement for proximal humeral fractures. *J Shoulder Elbow Surg.* mars 2008;17(2):261-4.
68. Antuña SA, Sperling JW, Cofield RH. Shoulder hemiarthroplasty for acute fractures of the proximal humerus: A minimum five-year follow-up. *J Shoulder Elbow Surg.* mars 2008;17(2):202-9.
69. Reuther F, Mühlhäusler B, Wahl D, Nijs S. Functional outcome of shoulder hemiarthroplasty for fractures: A multicentre analysis. *Injury.* 1 juin 2010;41(6):606-12.
70. Shah N, Iqbal HJ, Brookes-Fazakerley S, Sinopidis C. Shoulder hemiarthroplasty for the treatment of three and four part fractures of the proximal humerus using Comprehensive® Fracture stem. *Int Orthop.* juin 2011;35(6):861-7.
71. Castricini R, Benedetto MD, Pirani P, Panfoli N, Pace N. Shoulder hemiarthroplasty for fractures of the proximal humerus. *Musculoskelet Surg.* 19 avr 2011;95(1):49-54.
72. Liu J, Li S, Cai Z, Lou L, Wu X, Zhu Y, et al. Outcomes, and factors affecting outcomes, following shoulder hemiarthroplasty for proximal humeral fracture repair. *J Orthop Sci.* 13 juill 2011;16(5):565-72.
73. Padua R, Padua L, Galluzzo M, Ceccarelli E, Alviti F, Castagna A. Position of shoulder arthroplasty and clinical outcome in proximal humerus fractures. *Musculoskelet Surg.* 10 avr 2011;95(1):55-8.

74. Fucentese SF, Sutter R, Wolfensperger F, Jost B, Gerber C. Large metaphyseal volume hemiprotheses for complex fractures of the proximal humerus. *J Shoulder Elbow Surg.* mars 2014;23(3):427-33.
75. Boileau P, Winter M, Cikes A, Han Y, Carles M, Walch G, et al. Can surgeons predict what makes a good hemiarthroplasty for fracture? *J Shoulder Elbow Surg.* nov 2013;22(11):1495-506.
76. Brandão BL, Amaral MVG, Cohen M, Correia RG de M, Abdenur CHG, Monteiro MT, et al. Treatment of complex acute proximal humerus fractures using hemiarthroplasty. *Rev Bras Ortop Engl Ed.* janv 2013;48(1):29-35.
77. Lenarz C, Shishani Y, McCrum C, Nowinski RJ, Edwards TB, Gobezie R. Is Reverse Shoulder Arthroplasty Appropriate for the Treatment of Fractures in the Older Patient?: Early Observations. *Clin Orthop.* déc 2011;469(12):3324-31.
78. Sirveaux F, Navez G, Favard L, Boileau P, Walch G, Molé D. Reverse prosthesis for acute proximal humerus fracture, the multicentric study. In: *Reverse Shoulder Arthroplasty.* Montpellier : Sauramps Médical. 2006. p. 73-80.
79. Klein M, Juschka M, Hinkenjann B, Scherger BM, Ostermann PAW. Treatment of Comminuted Fractures of the Proximal Humerus in Elderly Patients With the Delta III Reverse Shoulder Prosthesis. *J Orthop Trauma.* déc 2008;22(10):698-704.
80. Boileau P, Moineau G, Brassart N, Clavert P, Favard L, Sirveaux F. Reverse shoulder fracture prosthesis for the treatment of proximal humeral fractures in elderly patients : early clinical and radiological results. In: *Shoulder concept 2010 : Arthroscopy and arthroplasty.* sauramps médical. 2010. p. 231-43.
81. Cazeneuve J-F, Cristofari DJ. Delta III reverse shoulder arthroplasty: Radiological outcome for acute complex fractures of the proximal humerus in elderly patients. *Orthop Traumatol Surg Res.* sept 2009;95(5):325-9.
82. Levy JC, Badman B. Reverse Shoulder Prosthesis for Acute Four-Part Fracture: Tuberosity Fixation Using a Horseshoe Graft. *J Orthop Trauma.* mai 2011;25(5):318-24.
83. Mattiassich G, Marcovici LL, Krifter RM, Ortmaier R, Wegerer P, Kroepfl A. Delta III reverse shoulder arthroplasty in the treatment of complex 3- and 4-part fractures of the proximal humerus: 6 to 42 months of follow up. *BMC Musculoskelet Disord.* 2013;14:231.
84. Baudi P, Campochiaro G, Serafini F, Gazzotti G, Matino G, Rovesta C, et al. Hemiarthroplasty versus reverse shoulder arthroplasty: comparative study of functional and radiological outcomes in the treatment of acute proximal humerus fracture. *Musculoskelet Surg.* 23 mars 2014;98(1):19-25.
85. Taglang G, Lamponi F. L'enclouage des fractures diaphysaires de l'humérus. *Rev Chir Orthopédique Réparatrice Appar Mot.* sept 2004;90(5, Supplement 1):45-8.

86. Cuny C, Pfeffer F, Irrazi M, Chammas M, Empereur F, Berrichi A, et al. [A new locking nail for proximal humerus fractures: the Telegraph nail, technique and preliminary results]. *Rev Chir Orthopédique Réparatrice Appar Mot.* févr 2002;88(1):62-7.
87. Cuny C, Irrazi M, Ionescu N, Locquet V, Chaumont P-L, Berrichi A, et al. Le clou Telegraph® long dans les fractures de l'humérus. *Rev Chir Orthopédique Réparatrice Appar Mot.* oct 2007;93(6):564-70.
88. Evans PD, Conboy VB, Evans EJ. The Seidel humeral locking nail: an anatomical study of the complications from locking screws. *Injury.* mars 1993;24(3):175-6.
89. Re R, Mg C, Na E. The risk of neurovascular injury with distal locking screws of humeral intramedullary nails. *Orthopedics.* juill 1996;19(7):593-5.
90. Gaullier O, Rebaï L, Dunaud JL, Moughabghab M, Benaïssa S. [Treatment of fresh humeral diaphysis fractures by Seidel intramedullary locked nailing. A study of 23 initial cases after 2.5 years with rotator cuff evaluation]. *Rev Chir Orthopédique Réparatrice Appar Mot.* juill 1999;85(4):349-61.
91. Paris H, Tropiano P, Clouet D'orval B, Chaudet H, Poitout DG. [Fractures of the shaft of the humerus: systematic plate fixation. Anatomic and functional results in 156 cases and a review of the literature]. *Rev Chir Orthopédique Réparatrice Appar Mot.* juin 2000;86(4):346-59.
92. Lefèvre C, Liot M, Jacq J-J, Perruez H. Contexte anatomique de l'humérus. *Rev Chir Orthopédique Réparatrice Appar Mot.* sept 2004;90(5, Supplément 1):31-4.
93. Bono CM, Grossman MG, Hochwald N, Tornetta P. Radial and axillary nerves. Anatomic considerations for humeral fixation. *Clin Orthop.* avr 2000;(373):259-64.
94. Guse TR, Ostrum RF. The surgical anatomy of the radial nerve around the humerus. *Clin Orthop.* nov 1995;(320):149-53.
95. Drakes R, Mitchell A, Wayne Vogl A, Duparc F, Duparc J. *Gray's Anatomie pour les étudiants* [Internet]. Elsevier Masson; 2015. Disponible sur: <http://www.elsevier-masson.fr/grays-anatomie-pour-les-etudiants-9782294740954.html>
96. Pelegri C, Jacquot N, Coste J-S, Boileau P. Infection des prothèses d'épaule : spécificité et prise en charge - Infection in shoulder prostheses : specificities and management. In: *Prothèses d'épaule État actuel.* ELSEVIER; 2008. p. 382-90.
97. Coste JS, Reig S, Trojani C, Berg M, Walch G, Boileau P. The management of infection in arthroplasty of the shoulder. *J Bone Joint Surg Br.* 1 janv 2004;86-B(1):65-9.
98. Van Thiel GS, Halloran JP, Twigg S, Romeo AA, Nicholson GP. The vertical humeral osteotomy for stem removal in revision shoulder arthroplasty: results and technique. *J Shoulder Elbow Surg.* déc 2011;20(8):1248-54.

99. Sperling JW, Cofield RH. Humeral windows in revision shoulder arthroplasty. *J Shoulder Elbow Surg.* mai 2005;14(3):258-63.
100. Sahota S, Sperling JW, Cofield RH. Humeral windows and longitudinal splits for component removal in revision shoulder arthroplasty. *J Shoulder Elbow Surg.* oct 2014;23(10):1485-91.
101. Valenti P, Kilinc AS, Sauzières P, Katz D. Results of 30 reverse shoulder prostheses for revision of failed hemi- or total shoulder arthroplasty. *Eur J Orthop Surg Traumatol Orthopédie Traumatol.* déc 2014;24(8):1375-82.



# Résumé

## **Hémiarthroplasties et Prothèses Inversées à tige verrouillées sans ciment dans les fractures complexes de l'humérus proximal : Evaluation prospective multicentrique continue**

### **Hemiarthroplasty and Reverse Shoulder Arthroplasty with locking stem, cementless, in three- and four-part displaced proximal humeral fractures : prospective, multicenter and continuing study**

**Introduction :** L'utilisation du ciment pour les tiges prothétiques en cas de fracture demeure un standard. Cependant, nous connaissons maintenant les difficultés majeures d'extraction des tiges cimentées en cas de nécessité (fracture, infection). Nous rapportons la première série de tiges sans ciment verrouillées (hémiarthroplastie ou inversée) qui ont été conçues pour répondre au cahier des charges, à la fois de la stabilité et de simplicité d'extraction au besoin.

**Matériel et méthodes :** étude multicentrique, prospective, continue avec 100 fractures, 3 part (12%) & 4 part (88%) ont été traitées par une tige verrouillée ; 56 par hémiarthroplasties (âge moyen : 69 ans (50-90)) et 44 par prothèses totales inversées (âge moyen : 77,5 ans (59-91)). La longueur de la tige est de 15 cm avec une partie proximale recouverte d'Hydroxyapatite (HA) et un système de verrouillage distal, automatique par deux vis ; 5 diamètres de tige sont disponibles. La tige est inversable (Humelock, FX-Solutions®). Un travail anatomique premier a permis d'évaluer la reproductibilité sans iatrogénie nerveuse du système de verrouillage.

**Résultats :** Dans le groupe hémi arthroplastie au recul moyen de 27 mois (6 - 96), le score de Constant pondéré atteignait 71,8 (11,11 - 120) et le QDash 32,47 (4,5 - 77,27). Dans le groupe des prothèses inversées au recul moyen de 9,2 mois (2 - 27) le score de Constant pondéré atteignait 71,6 (22,85 - 109,42) et le QDash 40,1 (2,27-70,45). Il a été noté 2 complications spécifiques au verrouillage (2%). Cela concernait 1 patient dont une des deux vis de verrouillage distal était en dehors de la tige sans conséquence, 1 patient avec une douleur sur la vis proximale car celle-ci a reculé. La vis a due être enlevée. Aucune complication de verrouillage n'a été rapportée depuis. Aucun déplacement secondaire de la tige n'a été observé dans la série. Les autres complications observées étaient : 12 capsulites (12%), 3 algoneurodystrophies (3%), 4 lyse du tubercule majeur (4%), 2 ruptures de coiffe (2%), 1 conflit sous-acromial (1%), 2 thromboses veineuses profondes des membres inférieurs (2%), 1 infection (1%) et une lésion du nerf axillaire. Deux tiges ont dû être déposées sans engendrer de dégâts osseux : une pour infection, et une pour conversion de prothèse anatomique en inversée en raison de l'apparition progressive d'une rupture massive de coiffe.

**Discussion :** Dans cette population de patients âgés et « chuteurs » une fracture périprothétique ou une infection peut obliger le chirurgien à enlever ou changer la tige. Au niveau de l'épaule l'ablation d'une tige cimentée demeure une procédure complexe avec régulièrement de mauvais résultats fonctionnels et un haut niveau de complications. Cette série est la première à rapporter les résultats d'une tige verrouillée sans complication significative liée au verrouillage de la tige dans le traitement des fractures complexes de l'humérus proximal.

**Conclusion :** Verrouiller une tige humérale prothétique est une option originale mais intéressante en traumatologie de l'épaule. Ce mode de fixation est d'autant plus intéressant chez les patients ostéopéniques chez qui, l'utilisation du ciment peut s'avérer très néfaste en cas de reprise chirurgicale.