



HAL
open science

Relaxométrie par résonance magnétique dans les maladies hépatiques chroniques : comparaison de la cartographie T1, T2 et de l'imagerie de diffusion pour le diagnostic et l'évaluation de la sévérité de la cirrhose

Matthieu Feldis

► To cite this version:

Matthieu Feldis. Relaxométrie par résonance magnétique dans les maladies hépatiques chroniques : comparaison de la cartographie T1, T2 et de l'imagerie de diffusion pour le diagnostic et l'évaluation de la sévérité de la cirrhose. Médecine humaine et pathologie. 2015. dumas-01216657

HAL Id: dumas-01216657

<https://dumas.ccsd.cnrs.fr/dumas-01216657v1>

Submitted on 16 Oct 2015

HAL is a multi-disciplinary open access archive for the deposit and dissemination of scientific research documents, whether they are published or not. The documents may come from teaching and research institutions in France or abroad, or from public or private research centers.

L'archive ouverte pluridisciplinaire **HAL**, est destinée au dépôt et à la diffusion de documents scientifiques de niveau recherche, publiés ou non, émanant des établissements d'enseignement et de recherche français ou étrangers, des laboratoires publics ou privés.

UNIVERSITE DE BORDEAUX

Faculté de Médecine

**Relaxométrie par résonance magnétique dans les maladies
hépatiques chroniques : comparaison de la cartographie T1,
T2 et de l'imagerie de diffusion pour le diagnostic et
l'évaluation de la sévérité de la cirrhose**

ANNÉE 2015

N° 3038

THÈSE POUR LE DIPLÔME D'ÉTAT DE DOCTEUR EN MÉDECINE

présentée et soutenue publiquement

le 09 juin 2015

par

Matthieu FELDIS

Né le 07 août 1986 à Strasbourg

JURY

M. le Professeur Michel MONTAUDON Président
M. le Professeur Victor DE LEDINGHENJuge
M. le Professeur Hervé TRILLAUDJuge
M. le Docteur Julien VERGNIOL.....Juge
M. le Docteur Christophe CASSINOTTOJuge

Remerciements

A notre Président de thèse,

Monsieur le Professeur Michel MONTAUDON

Je vous remercie de me faire l'honneur de présider mon travail de thèse.

Par ailleurs, je tiens à vous remercier particulièrement pour votre disponibilité et pour m'avoir encadré tout au long de mon internat.

A nos Juges,

Monsieur le Professeur Victor DE LEDINGHEN

Je vous remercie de me faire l'honneur de juger mon travail de thèse.

Vos connaissances en tant qu'expert et référent de ce domaine seront d'un apport inestimable dans l'analyse de ce travail.

Veillez trouver ici le témoignage de mon profond respect.

Monsieur le Professeur Hervé TRILLAUD

Je vous remercie de me faire l'honneur de juger mon travail de thèse.

Je vous suis très reconnaissant de me faire bénéficier de votre expérience et de votre avis de spécialiste concernant mon travail.

Veillez trouver ici le témoignage de tout mon respect.

Monsieur le Docteur Julien VERGNIOL

Je vous remercie de me faire l'honneur de juger mon travail de thèse.

Je vous témoigne toute ma gratitude pour me permettre de profiter de votre avis d'expert dans ce domaine.

Veillez trouver ici le témoignage de toute ma considération.

A notre Rapporteur de thèse

Monsieur le Professeur Nicolas GRENIER,

Je vous remercie de m'avoir fait l'honneur d'évaluer l'intérêt scientifique de mon travail.

Je vous témoigne ici toute ma gratitude pour votre analyse et pour votre enseignement au cours de mon internat.

A mon Directeur de thèse

Monsieur le Docteur Christophe CASSINOTTO

Je te remercie tout d'abord pour m'avoir fait confiance en me donnant ce travail et surtout pour ta présence et ton investissement tout au long de sa réalisation.

Mais je te remercie aussi tout particulièrement pour ce que tu m'as apporté tout au long de mon internat.

Tu as été un chef admirable sur le plan professionnel et humain et je te suis infiniment reconnaissant pour tout ce que tu as pu m'apprendre et me transmettre.

A ma famille,

A mon épouse Marie, tu es ma moitié qui m'accompagne jour après jour et qui me donne tant de bonheur et avec qui il me reste tellement de choses à partager. Je n'aurais jamais réussi toutes ces années sans toi. Je ne pourrai jamais assez te remercier pour ce que tu m'apportes...

A ma mère, je te remercie vraiment pour ton soutien indéfectible tout au long des épreuves que j'ai pu rencontrer durant toutes ces années. Je te dois ce que je suis aujourd'hui.

A mon père, je te remercie de m'avoir soutenu pendant tout mon cursus. J'espère que tu seras fier de cette thèse que tu attends depuis de longues années. Merci d'avoir toujours été là.

A Mathilde, ma petite sœur, mon padawan avec qui j'ai tant de souvenirs inoubliables, je suis fier de toi et je te passe le flambeau !

A mon parrain, je te remercie d'avoir toujours cru en moi. Tu es une personne en « or » et tu as été un guide pour moi tout au long de ces années.

A mes grands-parents, je vous remercie infiniment pour l'amour que vous m'apportez depuis tout petit. Je vous dois tellement que je ne pourrai jamais vous remercier assez.

A toute ma famille, merci d'avoir été à mes côtés pendant toutes ces années de labeur. Je n'ai pas pu profiter de vous autant que je l'aurai voulu et j'espère y remédier.

A ma belle-famille, merci pour m'avoir accepté dans votre famille et pour le soutien que vous m'avez apporté depuis que je connais Marie.

A mes amis et collègues,

A Jean-Philippe, mon alter ego, je te remercie d'avoir été là pendant toutes ces années à écouter me plaindre des partiels et des concours en tout genre. Même si de nombreux kilomètres nous séparent, je suis sincèrement heureux que nous puissions continuer à conserver cette amitié de toujours.

A Joseph, mon fournisseur de chemise, merci vraiment pour ton amitié sans faille que j'espère nous garderons toujours. Ton règne de Docteur exclusif touche à sa fin !

Au reste de « l'Equipe Gambsheimoise », Julien et Nicolas, je vous remercie pour votre amitié de toujours et pour ces soirées passées à faire les geeks.

A Julien Jacquin, mon frère de la radiologie. Tu as été un co-interne puis un ami tout au long de mon internat. Je te souhaite plein de bonheur et j'espère vraiment que nos chemins nous amèneront à travailler encore ensemble.

A mes co-externes strasbourgeois, Jonathan, Camille, Benoît, Pascal, Jean-François, Aurélie, Claudia, Elizabeth, je n'oublierai jamais toutes ces années passées avec vous sur les bancs de la faculté.

Aux amis du microscope et de la coloration, Benjamin, Frantz, Claire, Marie, Marie-Laure, Rim, Houda, Adeline, Sandrine, Marion, Hélène.

Aux amis cliniciens, Fanny, Elise, Sandra, Jérôme

Aux amis des isotopes, Pierre, Jean-Baptiste, Charles, Ghoufrane, Eric, Martine, Elif, Clémence.

A Jacques, qui nous a tellement donné...

A Dr Mouries, ma conscience et mon modèle...

A mes co-internes, Anne-Laure, Antoine, Franklin, Jean-Thomas, Arnaud, Gaultier, Alexis, François P., Anne-Sophie, Anne, Clara, Elodie, Anne-Coline, Jean-Pierre, Florent, Paul, Sylvain, Adrian, Hubert, Paul S., Caroline, Fanny, Marie-Annaïg, Pierre-François, Louise, François M., Clément, Amandine, Sophie, Nina Marie-Charlotte, Julia, John, Pierre-Antoine, Louis, Thibaut, Adrien, Amélie, Grégoire, Eivind, Marjorie, Laura.

A mes Chefs, Gérald, Jean-Rémy, Yann, Sophie, Marianne, Pierre, Muriel B., Elise, Sandrine, Thomas, Patrice, Jérôme, Xavier, Muriel D, Claire A., Mathieu L., Damien, Claire F, François, Benjamin.

Un remerciement particulier à toute l'équipe de Haut-Lévêque, Bruno, Delphine, Gaël, Hubert, Valérie, Michel et un certain Olivier...

Un remerciement chaleureux à l'équipe de Bayonne, David, Hélène, Iñaki, Charles, Paul, Brigitte, Laurent, Aude, Elisabeth, Frédéric, Anne H et bien évidemment Christophe...

A mes Maîtres d'internat, Monsieur le Professeur Grenier, Monsieur le Professeur Chateil, Monsieur le Professeur Dousset, Monsieur le Professeur Laurent, Monsieur le Professeur Hauger.

Aux manipulateurs des équipes de jour et de nuit du CHU de Pellegrin, Haut-Lévêque et de l'hôpital de Bayonne.

Liste des abréviations

ADC: Coefficient apparent de diffusion

ALAT: Alanine AminoTransferase

APRI: Aspartate-to-Platelet Ratio Index

ARFI: Acoustic Radiation Force Impulse

ASAT: Aspartate AminoTransferase

AUROC: Area Under the Receiver Operating Characteristic curve

CHC: carcinome hépatocellulaire

IC: confidence interval

FS: FibroScan

F: fibrose

FOGD: fibroscopie oesogastroduodénale

GGT: Gamma-Glutamyl Transpeptidase

GPVH : gradient de pression veineuse hépatique

HTA : Hypertension artérielle

HTP: hypertension portale

IMC : indice de masse corporelle

IQR: InterQuartile Range

IRM: Imagerie par résonance magnétique

kPa: kilopascal

LR: likelihood ratio

LSM: mesure d'élasticité hépatique

m/s: mètre par seconde

mm²/s : millimètre carré par seconde

NAFLD: Nonalcoholic Fatty Liver Disease

PAL: Phosphatase Alcaline

TP: Temps de Prothrombine

ROI: Region Of Interest

Se: Sensibilité

Spé: spécificité

SSM: mesure d'élasticité splénique

SSI: Supersonic Shear Imaging

TIPS: transjugular intrahepatic portosystemic shunt

US: Ultrason

VO: varices oesophagiennes

VPN : valeur prédictive négative

VPP : Valeur prédictive positive

Table des matières

Introduction	14
Généralités.....	16
I. CIRRHOSE :.....	16
A. Généralités :.....	16
B. Epidémiologie :.....	16
C. Physiopathologie :.....	16
D. Etiologies.....	17
E. Présentation clinico-bio-radiologique :.....	18
1. Manifestations cliniques :	18
2. Manifestations biologiques :.....	19
3. Manifestations radiologiques :.....	20
a) Echographie :.....	20
b) Scanner et IRM	21
F. Complications :.....	21
1. Varices et hémorragie :	21
2. Ascite :	22
3. Sepsis :	23
4. Encéphalopathie hépatique :.....	23
5. Ictère sans obstacle :	23
G. Principaux scores et stades :.....	24
1. Le score de Child-Pugh-Turcotte :.....	24
2. Le score de MELD (Model for End stage Liver Disease) :.....	25
3. Stades cliniques :	25
II. METHODES DE DIAGNOSTIC ET DE CARACTERISATION DE LA CIRRHOSE	26
A. La biopsie hépatique :	26
B. Mesure du gradient de pression veineuse hépatique :.....	27
C. Scores biologiques combinés :.....	27
D. Fibroscan	28
1. Généralités.....	28
2. Avantages et limites :	30
3. Apport dans la quantification de la fibrose :.....	30
4. Apport dans les complications de la cirrhose :	31
a) Hypertension portale :	31
b) Varices œsophagiennes :.....	32
5. Apport dans l'évaluation pronostique :	32
E. ARFI (Acoustic Radiation Force Impulse imaging) :.....	33
1. Généralités :.....	33
2. Avantages et limites :	34
3. Apport dans la quantification de la fibrose :.....	34
4. Apport dans les complications de la cirrhose :	35
5. Apport dans l'évaluation pronostique :	35
F. SSI (Supersonic Shear Imaging) :.....	35

1.	Généralités :.....	35
2.	Avantages et Limites :.....	37
3.	Apport dans la quantification de la fibrose :.....	37
4.	Apport dans les complications de la cirrhose :.....	38
5.	Apport dans l'évaluation pronostique :.....	38
III.	CIRRHOSE ET IRM MULTIPARAMETRIQUE :.....	38
A.	Bases de l'acquisition d'une image en IRM (78,79):.....	38
1.	Généralités :.....	38
2.	Le phénomène de résonance magnétique nucléaire :.....	39
a)	Notion de moment magnétique et fréquence de Larmor :.....	39
b)	Notion d'aimantation macroscopique :.....	41
c)	Les phénomènes de relaxation :.....	42
i.	<i>Relaxation longitudinale ou T1</i> :.....	43
ii.	<i>Relaxation transversale ou T2</i> :.....	43
3.	Acquisition et formation d'une image IRM.....	44
a)	Notion de gradients et transformée de Fourier.....	44
b)	La séquence en écho de spin :.....	45
B.	La diffusion appliquée à l'IRM.....	46
1.	Le principe de la diffusion moléculaire :.....	46
2.	Acquisition d'une image pondérée en diffusion :.....	47
3.	Particularités du coefficient apparent de diffusion :.....	50
4.	Artefacts en imagerie de diffusion (88):.....	52
a)	Artefacts liés au matériel inducteur de gradients de diffusion :.....	52
b)	Artefacts cinétiques :.....	53
c)	Artefacts liés à la séquence EPI :.....	54
i.	<i>Défaut de linéarité des gradients</i> :.....	54
ii.	<i>Artefact de déplacement chimique</i> :.....	55
iii.	<i>Artefact de susceptibilité magnétique</i> :.....	55
5.	Pièges d'interprétation :.....	56
6.	Foie et diffusion :.....	56
a)	Pathologie tumorale :.....	56
b)	Maladie hépatique chronique :.....	57
7.	Rate et diffusion.....	58
C.	La quantification du fer et de la graisse intra-hépatique :.....	59
1.	Quantification du fer :.....	59
a)	Technique de Gandon :.....	59
b)	La mesure de la relaxation R2 et R2* :.....	60
2.	La quantification de la graisse intra-hépatique :.....	62
a)	La méthode Dixon.....	63
i.	<i>La séquence « En phase/Opposition de phase »</i> :.....	63
ii.	<i>La méthode Dixon « 2 points »</i> :.....	65
iii.	<i>La méthode Dixon « 3 points »</i> :.....	66
b)	La séquence IDEAL :.....	66
c)	La spectroscopie :.....	68
d)	La technique d'excitation sélective spectrale et spatiale :.....	68
3.	La quantification simultanée de la graisse et du fer intra-hépatique :...	69
D.	Elastographie par résonance magnétique :.....	70
E.	T1 mapping :.....	72
a)	Généralités :.....	72
b)	Apport dans la quantification de la fibrose hépatique :.....	73
F.	T2 mapping :.....	74

Présentation du travail	76
I. Objectifs.....	76
II. Matériels et Méthodes	77
A. Patients :	77
1. Critères d'inclusion :	77
2. Critères d'exclusion :	77
B. Examens complémentaires :	78
1. Paramètres cliniques et biologiques :	78
2. Mesures de l'élasticité hépatique par Fibroscan :	79
3. Fibroscopie œso-gastro-duodénale :	79
4. IRM :	79
a) Protocole d'acquisition :	79
b) Analyse des images	80
C. Analyse statistique	81
III. Résultats.....	82
A. Patients :	82
B. Comparaison des variables obtenues par IRM à la sévérité de la cirrhose :	85
C. Corrélations entre les variables obtenues par IRM et la sévérité de la cirrhose	92
IV. Discussion :	93
A. Performances diagnostiques de la séquence de diffusion et des séquences T1 et T2 mapping :	93
B. Application clinique :	94
C. Analyse et comparaison aux données de la littérature :	95
D. Limites et perspectives:	97
Conclusion	98
Références bibliographiques	99
Table des illustrations	111
I. Table des figures :	111
II. Table des tableaux.....	114
Annexes	116
Annexe 1 : Critères diagnostiques et bilan initial de la cirrhose non compliquée (HAS 2006)	116
.....	116
Annexe 2 : Exemples de cartographie de la relaxation T1 obtenues par la séquence « T1 mapping » chez un patient du groupe contrôle et du groupe « cirrhose »	117
Annexe 3 : Exemples de cartographie de la relaxation T2 obtenues par la séquence « T2 mapping » chez un patient du groupe du groupe « cirrhose »	118
Annexe 4 : Exemple de cartographie de la relaxation T1 obtenues par la séquence « T1 mapping » montrant une bande de fibrose intra-hépatique (800,7ms) entourée de parenchyme sain (586,5ms).....	119

RESUME

Contexte : Les séquences d'IRM de relaxométrie ont été étudiées depuis plusieurs années dans le champ des pathologies cardiaques, mais leur apport dans le cadre de l'imagerie hépatique reste peu évalué. Notre étude compare les données de la séquence de diffusion et d'une séquence de relaxométrie « T1 mapping » au niveau du foie et « T2 mapping » au niveau de la rate pour le diagnostic et la caractérisation d'une cirrhose.

Méthode : 129 patients ont été inclus de mai à septembre 2014 de manière prospective, divisés en un groupe « foie sain » (n=40) et un groupe « foie cirrhotique » (n=89). Les données de la séquence « T1 mapping » au niveau du foie, « T2 mapping » au niveau de la rate et le coefficient de diffusion apparent (ADC) hépatique et splénique ont été utilisés pour évaluer la sévérité de la cirrhose par rapport au score de Child-Pugh-Turcotte, au score de MELD, à la présence ou non de larges varices œsophagiennes et à l'élasticité hépatique mesurée par Fibroscan.

Résultats : Les données de la séquence « T1 mapping » étaient les seules permettant de mettre en évidence une différence significative ($p < 0,00001$) entre le groupe de patients « sains » ($500\text{ms} \pm 79$), les patients de stade Child-Pugh A ($574\text{ms} \pm 84$) et les patients de stade Child-Pugh B/C ($690\text{ms} \pm 147$). La séquence de « T1 mapping » a présenté une corrélation significative (coefficient de corrélation de Pearson) avec le score de Child-Pugh (0,46), de MELD (0,30) et l'élasticité hépatique mesurée par Fibroscan (0,52). Les AUROCs (areas under the receiver operating characteristic curves) de la séquence « T1 mapping » pour le diagnostic de cirrhose (0,85; Intervalle de confiance (IC) 95% : 0,77-0,91), de cirrhose de stade Child-Pugh B/C (0,87 ; IC 95% : 0,76-0,93), et de larges varices œsophagiennes (0,75 ; IC95% : 0,63-0,83) étaient plus importantes ($p < 0,01$) que pour la séquence « T2 mapping » et l'ADC mesuré au niveau du foie et de la rate.

Conclusion : La séquence « T1 mapping » est un outil diagnostique prometteur pour l'évaluation du diagnostic et de la sévérité de la cirrhose, montrant des performances diagnostiques plus élevées que la séquence de diffusion étudiée au niveau du foie et de la rate. La séquence T2 mapping ne semble pas fiable dans ce cadre.

INTRODUCTION

Les maladies hépatiques chroniques constituent actuellement un problème de santé publique à l'échelle internationale. Le développement d'une fibrose hépatique et d'une cirrhose, à un stade plus avancé, est une des étapes significatives dans l'évolution des hépatopathies chroniques, avec un pronostic déterminé par l'apparition de complications secondaires comme un carcinome hépato-cellulaire, une décompensation oedémato-ascitique ou une hémorragie digestive par rupture de varices œsophagiennes. La plupart de ces complications surviennent secondairement à l'apparition puis à l'aggravation d'une hypertension portale (1,2).

A l'heure actuelle, il n'existe que peu de moyens non invasifs efficaces pour caractériser la cirrhose. Les scores de Child-Pugh-Turcotte et de MELD sont classiquement utilisés pour évaluer l'état d'un patient à un moment donné, mais restent imparfaits pour établir un pronostic fiable et ne reflètent pas toujours la pathologie dans sa globalité(3).

Depuis quelques années, l'imagerie par résonance magnétique est de plus en plus utilisée dans le diagnostic, l'évaluation et le suivi des maladies hépatiques chroniques. Cet outil diagnostique est particulièrement adapté à l'analyse hépatique, avec notamment une résolution spatiale et en contraste particulièrement intéressante pour étudier la morphologie hépatique, les caractéristiques intrinsèques du socle hépatique (stéatose, surcharge ferrique, fibrose) ou encore pour détecter et caractériser une lésion hépatique. L'un des atouts principaux de l'IRM est la possibilité d'étudier le parenchyme hépatique dans son ensemble et de mettre en évidence des modifications pathologiques du parenchyme de manière objective, contrairement à d'autres méthodes plus subjectives(4,5).

Les progrès récents et constants de l'IRM ont permis le développement de nouvelles séquences offrant la possibilité d'évaluer la fonction hépatique, mais également de quantifier la fibrose. La séquence de diffusion a été l'une des premières à être évaluée dans ce but, avec des études suggérant que l'hypertension portale serait associée à une diminution du coefficient de diffusion apparent (ADC) du parenchyme hépatique, également en rapport avec les remaniements fibreux, et une augmentation de l'ADC au sein du parenchyme splénique secondaire à la congestion sous-jacente(6,7).

Dernièrement, plusieurs études ont évalué l'apport de séquences d'IRM de relaxométrie, évaluées depuis plusieurs années dans le cadre de l'imagerie des pathologies cardiaques, dans l'analyse des hépatopathies.

La séquence « T1 mapping », étudiant directement la relaxation T1 d'un tissu et permettant de la retranscrire sous forme d'une cartographie paramétrique, a montré son importance dans le cadre des cardiomyopathies ischémiques pour différencier des régions myocardiques saines et ischémiques(8). L'une des premières études(9) concernant l'utilisation de cette séquence au niveau du foie sur un effectif de patients a permis de mettre en évidence une corrélation forte avec les stades de fibrose hépatique. Ces résultats étant très prometteurs, l'étude d'autres paramètres et notamment de son intérêt dans la caractérisation de la cirrhose nous semble particulièrement intéressante.

Par ailleurs, la séquence « T2 mapping », également utilisée en pathologie cardiaque pour détecter des zones d'infarctus du myocarde en phase aiguë, une myocardite ou des rejets de transplants cardiaques, n'a pas été étudiée dans le champ des hépatopathies chroniques. Les performances diagnostiques de cette séquence dans la détection des remaniements œdémateux ont montré leur supériorité par rapport à une séquence pondérée T2 « standard »(10). Nous avons émis l'hypothèse que cette séquence pourrait se montrer pertinente dans l'analyse de la congestion splénique secondaire à l'hypertension portale.

GENERALITES

I. CIRRHOSE :

A. Généralités :

La cirrhose est une altération de l'architecture hépatique secondaire à une agression chronique du parenchyme hépatique induisant une inflammation, une nécrose et une fibrose du parenchyme. Elle correspond à une définition histologique précise, incluant des nodules de régénération diffus entourés de septas fibreux denses entraînant une distorsion de l'architecture vasculaire du foie. Cette distorsion architecturale provoque une augmentation des résistances des vaisseaux du système porte induisant les deux composantes principales d'une cirrhose hépatique : l'insuffisance hépatocellulaire et l'hypertension portale (1). Le terme histologique de la cirrhose tend à être abandonné pour celui de « maladie avancée du foie » afin d'améliorer la compréhension de la maladie et de l'interpréter comme un processus dynamique à évolution variable plutôt qu'une évolution finale(11).

B. Epidémiologie :

La cirrhose correspond à la 14^{ème} cause de décès dans le monde dans la population adulte, mais la 4^{ème} en Europe Centrale. Le nombre de décès est estimé à 1,03 millions chaque année dans le monde et 170000 en Europe. Elle est également l'indication principale de 5500 transplantations hépatiques annuelles en Europe(12).

C. Physiopathologie :

A l'échelle cellulaire, les principaux phénomènes conduisant à la cirrhose proviennent de la fibrogénèse, de l'angiogénèse et de l'occlusion vasculaire induisant une destruction du parenchyme sous-jacent. Il existe un remodelage des espaces sinusoides associé à l'apparition de shunts intra-hépatiques et une dysfonction endothéliale. Cette dysfonction correspond à un déséquilibre de la balance entre les facteurs vasoconstricteurs qui seront sécrétés de manière très importante et les

facteurs vasodilatateurs(13). L'augmentation des résistances hépatiques causées par

l'activation et les conséquences de ces phénomènes cellulaires sur l'architecture hépatique et vasculaire entraîne une augmentation de la pression portale.

Par ailleurs la pression portale va également être aggravée par la dilatation du réseau veineux splanchnique et donc l'augmentation du flux sanguin au sein du réseau porte. Cette dilatation est secondaire aux modifications hémodynamiques intra-hépatiques et devient très importante dans les cirrhoses évoluées participant alors à la survenue d'une décompensation oedémato-ascitique, au syndrome hépato-rénal ou hépato-pulmonaire ou encore à l'hypertension porto-pulmonaire secondaire à la dysfonction endothéliale au niveau de la vascularisation pulmonaire.

L'hypertension portale (HTP) est définie par une élévation du gradient de pression portosystémique supérieur à 5mmHg avec un risque d'hémorragie digestive lorsque ce gradient dépasse 12mmHg(2). L'HTP est considérée comme « cliniquement significative » pour des valeurs de gradient supérieures à 10mmHg, ou en cas d'apparition de varices œsophagiennes (VO), d'hémorragie sur VO ou d'ascite(14).

D. Etiologies

Dans les pays développés, l'éthylisme chronique (50 à 75%), l'hépatite C (15 à 25%) et la stéato-hépatite non-alcoolique (NASH) (15%) sont les causes les plus fréquentes de cirrhose. L'hépatite B en est la cause principale en Asie et en Afrique sub-Saharienne alors qu'elle n'atteint que 5% des étiologies dans les pays développés. D'autres étiologies moins fréquentes sont recherchées, notamment en l'absence d'étiologie classique évidente afin d'étayer le projet thérapeutique comme l'hémochromatose, la cirrhose biliaire primitive...

La connaissance de ces différentes étiologies permet d'établir le bilan diagnostique initial à effectuer devant la découverte d'une cirrhose en intégrant l'ensemble du contexte clinique (Tableau 1).

Etiologies	Bilan biologique
Hépatite B	Sérologie
Hépatite C	Sérologie
Hépatite D	Sérologie
Ethylisme	ASAT/ALAT >2, augmentation VGM et γ GT
NASH	Glycémie, bilan lipidique, acide urique
Hémochromatose	Ferritine, coefficient de saturation de la transferrine
Auto-immune	Auto-anticorps
Cirrhose biliaire primitive	Anticorps anti-mitochondriaux
Cholangite sclérosante primitive	Anticorps pANCA
Maladie de Wilson	Céruleoplasmine, cuivre urinaire
Déficit en α 1-antitrypsine	α 1-antitrypsine
Congénitale	Recherche spécifique

ASAT = aspartate-aminotransférase. ALAT = alanine-aminotransférase. VGM = volume globulaire moyen. γ GT = γ glutamyl-transférase. pANCA = antigène cytoplasmique périmoléculaire des neutrophiles

Tableau 1 : Etiologies principales des maladies hépatiques chroniques évoluant vers une cirrhose
Source : Schuppan D, Afdhal NH. Liver cirrhosis. The Lancet. 14 mars 2008;371(9615):838-51.

E. Présentation clinico-bio-radiologique :

Le diagnostic de cirrhose est basé sur un faisceau d'arguments cliniques, biologiques, radiologiques et plus récemment sur la mesure de l'élasticité hépatique selon différentes modalités. La cirrhose correspondant à un terme anatomo-pathologique, le diagnostic de certitude reste histologique après analyse d'une biopsie hépatique. La découverte d'une cirrhose survient fréquemment dans le cadre d'une augmentation des transaminases sur un bilan biologique réalisé à titre systématique ou encore lors d'un bilan d'imagerie montrant un foie dysmorphique(15).

1. Manifestations cliniques :

Les manifestations cliniques en rapport avec cirrhose hépatique sont très polymorphes, mais n'apparaissent souvent qu'à un stade évolué avec des signes

initiaux pouvant rester frustes. La découverte d'une cirrhose à un stade « décompensé » reste relativement fréquente. Les principales manifestations cliniques vont être en rapport avec l'hypertension portale sous-jacente ou l'insuffisance hépato-cellulaire (Tableau 2).

Symptômes	Physiopathologie
Ictère	Insuffisance excrétoire hépatique
Angiome stellaire	Augmentation de l'oestradiol
Foie nodulaire	Fibrose
Splénomégalie	Hypertension portale
Ascite	Hypertension portale
« Méduse » péri-ombilicale	Hypertension portale (veine ombilicale reperméabilisée)
Ongles blancs	Hypoalbuminémie
Ostéopathie hypertrophique	Hypertension artérielle pulmonaire, hypoxie sur shunt droit-gauche
Contracture de Dupuytren	Majoration du stress oxydatif
Gynécomastie	Augmentation de l'oestradiol
Hypogonadisme	Toxicité direct de l'alcool
Flapping tremor	Encéphalopathie hépatique
Foetor hepaticus	Shunt porto-systémique
Altération de l'état général	Catabolisme

Tableau 2 : Manifestations cliniques de la cirrhose hépatique

Source : Schuppan D, Afdhal NH. Liver cirrhosis. *The Lancet*. 14 mars 2008;371(9615):838-51.

2. Manifestations biologiques :

Les manifestations biologiques survenant dans le cadre d'une cirrhose prédominent très logiquement sur le bilan hépato-cellulaire mais restent non spécifiques compte tenu des modifications fréquentes de ce bilan dans le cadre d'autres pathologies(1) :

- augmentation des ALAT, ASAT, γ GT, bilirubine
- diminution de l'albumine
- diminution du temps de prothrombine
- augmentation des immunoglobulines

- hyponatrémie
- anémie micro-, normo- ou macrocytaire
- thrombopénie

3. Manifestations radiologiques :

Les signes radiologiques visualisés à l'échographie, le scanner ou l'IRM ne permettent pas d'obtenir une sensibilité suffisante pour le diagnostic de cirrhose à un stade peu évolué, du moins en se basant sur des critères uniquement morphologiques ou d'analyse de flux.

La dysmorphie hépatique la plus fréquemment observée inclut des contours hépatiques bosselés, une hypertrophie du foie gauche et du segment I et une hypotrophie du foie droit et du segment IV(16).

Les différentes modalités d'imagerie permettent également de repérer des voies de dérivations porto-systémiques, une splénomégalie ou encore une ascite, secondaires à l'hypertension portale sous-jacente.

a) Echographie :

L'échographie-doppler permet de rechercher et d'analyser les conséquences de l'hypertension portale sous-jacente(17). Elle correspond surtout à l'analyse du tronc porte à la recherche d'une dilatation significative supérieure à 11mm avec une diminution progressive du flux hépatopète et à l'extrême une inversion du flux porte devenant hépatofuge. La disparition du flux triphasique au sein des veines sus-hépatiques ou une hyperartérialisation hépatique sont également observées dans le cas de cirrhose évoluée avec une importante hypertension portale sous-jacente.

L'échographie reste toutefois un examen opérateur-dépendant, avec notamment une grande variabilité dans la mesure des paramètres à l'étude doppler(18).

Certains scores combinant des paramètres morphologiques et biologiques ont été étudiés, notamment le rapport entre le taux de plaquettes et le diamètre de la rate. Ce rapport semblait présenter des paramètres statistiques intéressants dans la détection de VO (19) (sensibilité = 91,5%, VPN = 87%), mais ces résultats restent très discutés dans les études plus récentes, notamment dans des populations de

patients plus représentatives en routine clinique (sensibilité = 76,9%, VPN = 77,8%)(20).

b) Scanner et IRM

L'utilité principale des examens d'imagerie de coupe est la détection des complications et notamment la recherche de carcinome hépatocellulaire. L'examen de choix pour la caractérisation de nodules hépatiques est l'IRM hépatique qui se montre supérieure au scanner dans cette indication pour des nodules de taille entre 1 et 2cm(21).

L'IRM hépatique est également très utile pour l'évaluation du socle hépatique, notamment pour la quantification ferrique hépatique chez des patients atteints d'hémochromatose. Enfin, plusieurs séquences d'IRM non réalisées en routine clinique à l'heure actuelle pourraient trouver leur place dans l'évaluation de la fibrose hépatique voire l'évolution pronostique des patients cirrhotiques.

F. Complications :

La cirrhose correspond à un processus évolutif et non une phase terminale d'une maladie. Le passage d'un état de cirrhose dite « compensée » à une cirrhose « décompensée » est en relation avec la survenue de complications secondaires à l'aggravation progressive d'une part, de l'insuffisance hépato-cellulaire, mais surtout de l'hypertension portale. Les cinq complications correspondant à une décompensation d'une cirrhose sont : hémorragie sur rupture de varice, ascite, sepsis, encéphalopathie hépatique, ictère réfractaire sans obstacle.

1. Varices et hémorragie :

L'hypertension portale est le facteur causal principal de la survenue de varices et du risque de rupture. Le risque de survenue de varices œsophagiennes est de 7% par an, avec un risque de rupture de ces varices de 12% par an. Les varices oesogastriques ont toutefois une prévalence de 30 % chez des patients présentant une cirrhose « compensée » et 60% chez des patients avec cirrhose « décompensée ». La mortalité reste très importante, évaluée à 15% à six semaines après une rupture et 5 à 8% dans les 48 premières heures(22).

Par ailleurs, la rupture de varices est la première cause de mortalité globale des patients cirrhotiques, avec 25% de décès à 5 ans et 30% de mortalité lors du premier épisode(23). Une prévention primaire ou secondaire adaptée reste par conséquent un enjeu majeur dans la prise en charge et le pronostic des patients atteints de cirrhose.

Le diagnostic de varices œsophagiennes (VO) est réalisé par l'endoscopie, faisant partie du bilan initial lors de la découverte d'une cirrhose puis du bilan évolutif. Les VO sont classés en 3 grades endoscopiques :

- grade I : aplatissement à l'insufflation
- grade II : pas d'aplatissement à l'insufflation, occupant moins d'un tiers de la lumière œsophagienne, avec intervalles de muqueuse saine
- grade III : pas d'aplatissement à l'insufflation, occupant plus d'un tiers de la lumière œsophagienne, confluentes.

La taille des VO, le score de Child-Pugh et l'aspect endoscopique de surface (signes rouges) sont les principaux facteurs prédictifs de rupture(24).

Les patients présentant des varices œsophagiennes doivent bénéficier d'une prévention primaire, avec une efficacité similaire entre la ligature ou le traitement médicamenteux par β -bloquants non sélectifs(25). La prévention secondaire consiste à la combinaison des deux traitements(26).

2. Ascite :

La survenue d'une décompensation oedémato-ascitique résulte également de l'hypertension portale secondaire à la cirrhose. Cette HTP va induire une dilatation du réseau veineux splanchnique puis périphérique, d'où une diminution du volume sanguin effectif et sécrétion de facteurs vasoconstricteurs et anti-natriurétiques. La rétention de sel et d'eau résultante va créer une accumulation de liquide au sein de la cavité péritonéale et donc une ascite. Le taux de mortalité à 1 an après l'apparition d'une ascite est estimé à 20%(27). A un stade plus avancé, la vasoconstriction rénale va conduire au syndrome hépato-rénal, qui correspond à l'évolution terminale de la cirrhose avec 50% de décès à 1 mois(28). Le traitement initial associe un régime sans sel et la prise de diurétiques, avec surveillance de la fonction rénale associée.

L'ascite est qualifiée de réfractaire en cas d'absence d'efficacité du traitement diurétique maximal toléré et nécessite une discussion en vue d'une transplantation hépatique(29).

3. Sepsis :

La survenue d'un sepsis chez un patient cirrhotique est responsable d'une mortalité très importante, avec 30% de décès à 1 mois, puis 30% à 1 an(30). Les infections les plus fréquemment retrouvées correspondent à une péritonite bactérienne spontanée (infection du liquide d'ascite), infection urinaire, pneumopathie et infections de la peau. Le risque de péritonite est majoré par la diminution de la motilité intestinale associée à l'augmentation de sa perméabilité et donc au risque de translocation bactérienne. La prévention primaire de ces infections par antibioprophylaxie par quinolones permet d'augmenter la survie des patients avec cirrhose « avancée », avec une bonne fonction rénale et une faible concentration protéique du liquide d'ascite(31). L'antibioprophylaxie en prévention secondaire est toujours proposée(29).

4. Encéphalopathie hépatique :

La survenue d'une encéphalopathie hépatique est corrélée à une forte mortalité, estimée à 64% à 1 an(32). La présence de shunts porto-systémiques favorise son apparition, même en cas de fonction hépatique relativement préservée et peut faire discuter une embolisation. L'encéphalopathie est une complication qui survient généralement après une autre complication (rupture de VO, infection du liquide d'ascite, ...), ou encore une constipation ou l'usage de sédatifs. La prévention de la récurrence d'épisodes d'encéphalopathie est réalisée par l'administration de lactulose(33).

5. Ictère sans obstacle :

La survenue d'un ictère chez un patient cirrhotique doit faire rechercher un obstacle au niveau des voies biliaires, par examen échographique complété généralement par une bili-IRM, afin de mettre en évidence une étiologie endoluminale ou compressive. En l'absence d'obstacle, l'ictère est la résultante de

l'aggravation de l'insuffisance hépato-cellulaire de façon majeure et correspond à un évènement caractérisant une cirrhose « décompensée ».

G. Principaux scores et stades :

Différents scores et stades évolutifs ont été étudiés afin de caractériser le pronostic et l'importance des lésions hépatiques, avec la difficulté d'inclure tous les paramètres évolutifs complexes de la maladie cirrhotique.

1. Le score de Child-Pugh-Turcotte :

Ce score est utilisé en pratique courante, notamment pour évaluer l'état d'un patient à un instant donné(34,35) (Tableau 3).

	1 point	2 points	3 points
Encéphalopathie	Absent	Contrôlée médicalement	Mal contrôlée
Ascite	Absent	Contrôlée médicalement	Mal contrôlée
Bilirubine (mg/l)	<20	20-30	>30
Albumine (g/l)	>35	28-35	<28
INR	< 1,7	1,7-2,2	>2,2

Tableau 3 : Score de Child-Pugh-Turcotte

Source : Tsochatzis EA, Bosch J, Burroughs AK. Liver cirrhosis. The Lancet. 23 may 2014;383(9930):1749-61

Ce score permet de définir 3 stades :

- **A : 5 à 6 points**
- **B : 7 à 9 points**
- **C : 10 à 15 points**

Son utilisation est rapide, simple avec également une bonne valeur prédictive avec notamment une survie à 1 an évaluée à 100%, 80% et 45%, respectivement pour le stade A, B et C(36).

2. Le score de MELD (Model for End stage Liver Disease) :

Ce score a été créé sur une problématique de manque de greffon hépatique par rapport à la demande, avec le souci d'attribuer un greffon au patient effectivement le plus à risque. En effet, le score de MELD permet une meilleure prédiction de la mortalité à court terme que le Child-Pugh, notamment à 3 mois(37,38).

Ce score n'inclut pas les composantes liées à l'hypertension portale, notamment l'ascite, mais inclut la créatinine en plus de l'INR et la bilirubine. Ce paramètre a été considéré comme plus adapté à l'évaluation du risque de mortalité sans greffe, notamment par la survenue d'un syndrome hépato-rénal.

MELD score = [9.57 × log_e créatinine mg/dL + 3.78 × log_e bilirubine mg/dL + 11.20 × log_e INR + 6.43 (constante)]

Source : Wiesner R, Edwards E, Freeman R, Harper A, Kim R, Kamath P, et al. Model for end-stage liver disease (MELD) and allocation of donor livers. Gastroenterology. janv 2003;124(1):91-6.

3. Stades cliniques :

L'analyse combinée de deux grandes études évaluant l'histoire naturelle de la cirrhose hépatique permet de mettre en évidence quatre stades cliniques(27), validés par la conférence de consensus Baveno IV sur l'hypertension portale (Tableau 4).

	Critères	Mortalité / an
Stade 1	Absence d'ascite ou VO	1%
Stade 2	VO non hémorragique Absence d'ascite	3,4%
Stade 3	Ascite ± VO non hémorragique	20%
Stade 4	Hémorragie digestive ± Ascite	57%
Stade 5	Infection ou insuffisance rénale	67%

Tableau 4 : Stades cliniques d'évolution de la cirrhose hépatique

Source : D'Amico G, Garcia-Tsao G, Pagliaro L. Natural history and prognostic indicators of survival in cirrhosis: A systematic review of 118 studies. J Hepatol. janv 2006;44(1):217-31.

II. METHODES DE DIAGNOSTIC ET DE CARACTERISATION DE LA CIRRHOSE

A. La biopsie hépatique :

La biopsie hépatique ou ponction-biopsie-hépatique (PBH) constitue l'examen de référence pour le diagnostic de cirrhose, avec une spécificité proche de 100% avec une excellente reproductibilité inter et intra-observateur. Elle est réalisée par voie transpariétale de manière générale, ou par voie transjugulaire en cas de contre-indication (thrombopénie $<50000/\text{mm}^3$, troubles de la coagulation...) ou encore par voie laparoscopique. Les complications principales sont mineures à type de douleur et d'hypotension. Des complications plus graves peuvent survenir, comme une hémorragie, une perforation d'organe creux, un pneumothorax ou encore une péritonite biliaire. L'ensemble de ces complications nécessitent une hospitalisation chez 2 à 3% des patients. Celles-ci surviennent dans les 24 premières heures dans 96% des cas. La probabilité de décès est de 1/10000, principalement sur choc hémorragique(39).

Le score histologique le plus classiquement utilisé pour caractériser les fragments biopsiques est le score METAVIR (décrit pour les hépatites C)(40). Ce score présente une double-composante :

- l'activité (A) : 0 = absente, 1 = minime, 2 = modérée, 3 = sévère
- la fibrose (F) : 0 = absence de fibrose, 1 = fibrose portale stellaire sans septa, 2 = fibrose portale et rares septas, 3 = fibrose septale pré-cirrhose, 4 = cirrhose

Outre le diagnostic étiologique, la PBH permet également d'établir le diagnostic étiologique dans plus de 20% de cas de cirrhose non documentée.

En revanche, la confirmation histologique n'est généralement pas nécessaire pour des patients présentant des signes évidents de cirrhose (dysmorphie, ascite...).

Bien que la PBH soit à l'heure actuelle le « gold standard » dans l'évaluation de la fibrose hépatique, elle ne permet d'examiner qu'un échantillon du parenchyme hépatique. Par ailleurs, il existe d'importantes variabilités inter et intra-observateurs

B. Mesure du gradient de pression veineuse hépatique :

Ce gradient correspond au différentiel de pression au sein du territoire porte et cave, et est actuellement le « gold standard » pour caractériser l'importance de l'hypertension portale. La pression veineuse portale est obtenue par la mesure de la pression au sein d'une veine sus-hépatique bloquée ou occluse. Cette mesure est effectuée par introduction d'un cathéter dans une veine périphérique (jugulaire interne, fémorale, brachiale), généralement jusqu'à la veine sus-hépatique droite. Ce cathéter est avancé jusqu'à une position bloquée (ou occluse avec ballonnet) pour obtenir la « pression hépatique bloquée » ou « occluse » et en déduire la pression au sein du système porte. La pression au sein du système cave est mesurée à la jonction entre une veine sus-hépatique et la veine cave inférieure.

L'hypertension portale est définie par un gradient porto-cave supérieur ou égal à 5mmHg. Elle est considérée comme modérée quand le gradient est compris entre 5 et 10mmHg et importante pour des valeurs supérieures à 10mmHg. Ce seuil correspond habituellement au passage d'un stade de cirrhose compensée à un stade de cirrhose décompensée. Il existe notamment un risque élevé de rupture de varice pour un gradient supérieur à 12mmHg(41).

L'utilisation de ce gradient comme facteur prédictif de survie dans le cadre d'une maladie cirrhotique reste controversé devant les résultats des différentes études(42). Par ailleurs, son obtention nécessite une procédure complexe, réalisée par un opérateur expérimenté, difficile à utiliser en routine clinique.

C. Scores biologiques combinés :

Les marqueurs biologiques sériques indirects sont des paramètres biologiques mesurables et dont la combinaison et l'association à certains critères cliniques permet d'obtenir de bonnes performances pour le diagnostic de cirrhose et donc surseoir, dans certains cas, à la biopsie hépatique.

Le principal marqueur biologique sérique direct est l'acide hyaluronique, présentant des résultats variables selon les études, ces dernières comportant souvent des biais importants. Ce paramètre n'a pas été considéré comme assez fiable par l'HAS.

En revanche, l'HAS a validé trois scores combinés dans certaines indications, comportant des marqueurs sériques indirects, le Fibrotest(43), l'Hépascore(44) et le Fibromètre(45). Le détail de ces scores et leur performance diagnostique sont résumés dans le tableau 5(46).

Tests	Variabes	Pathologie	Objectif diagnostique	Performances (AUROC)
APRI [5]	ASAT, Plaquettes	VHC	F2 F4	0,76/0,80 0,82/0,89
Fib4 [6]	Âge, ASAT, ALAT, plaquettes	VIH-VHV	F2	0,76—0,85
Fibrotest [2]	A2M, GGT, haptoglobine, apoA1, bilirubine totale	VHC	F2 F4	0,78/0,85 0,89—0,92
Hépascore [3]	Âge, sexe, AH, A2M, GGT, bilirubine	VHC	F2 F4	0,82/0,85 0,89/0,94
Fibromètre V virus [4]	Âge, AH, A2M, TP, plaquette, urée, ASAT	VHC, VHB	F2 F4	0,89 0,9
Fibromètre A alcool	Âge, AH, A2M, TP	Alcool	F2	0,96
Fibromètre S stéatopathie	ASAT, ALAT, plaquette, ferritine, glycémie, poids, âge	Stéatopathie	F2	0,96

A2M : alpha-2 macroglobuline ; TP : taux de prothrombine ; AH : acide hyaluronique ; ASAT : aspartate aminotransférase ; GGT : gamma glutamyl transpéptidase ; AUROC : aire sous la courbe *receiver operating characteristic*.

Tableau 5 : Caractéristiques et performances diagnostiques des principaux scores combinés d'évaluation de la fibrose hépatique

Source : Frulio N, Trillaud H. *Ultrasound elastography in liver. Diagn Interv Imaging. mai 2013;94(5):515-34*

[5]= Wai CT, Greenson JK, Fontana RJ, Kalbfleisch JD, Marrero JA, Conjeevaram HS, et al. A simple noninvasive index can predict both significant fibrosis and cirrhosis in patients with chronic hepatitis C. *Hepatology* 2003;38(2):518—26. [6]= Vallet-Pichard A, Mallet V, Nalpas B, Verkarre V, Nalpas A, Dhalluin-Venier V, et al. FIB-4: an inexpensive and accurate marker of fibrosis in HCV infection. Comparison with liver biopsy and fibrotest. *Hepatology* 2007;46(1):32—6. [2]= Imbert-Bismut F, Ratziu V, Pironi L, Charlotte F, Benhamou Y, Poynard T. Biochemical markers of liver fibrosis in patients with hepatitis C virus infection: a prospective study. *Lancet* 2001;357(9262):1069—75. [3]= Adams LA, Bulsara M, Rossi E, DeBoer B, Speers D, George J, et al. Hepascore: an accurate validated predictor of liver fibrosis in chronic hepatitis C infection. *Clin Chem* 2005;51(10):1867—73. [4]= Cales P, Oberti F, Michalak S, Hubert-Fouchard I, Rousselet MC, Konate A, et al. A novel panel of blood markers to assess the degree of liver fibrosis. *Hepatology* 2005;42(6): 1373—81

D. Fibroscan

1. Généralités

Le Fibroscan (FS) est une technique relativement récente, développé il y a environ 10 ans. Le FS permet de calculer une valeur d'élasticité du tissu hépatique en se basant sur la mesure de la vitesse de propagation d'une onde mécanique. Cette impulsion mécanique est délivrée par une sonde couplant un transducteur ultrasonore à un transducteur électrodynamique (Figure 1).

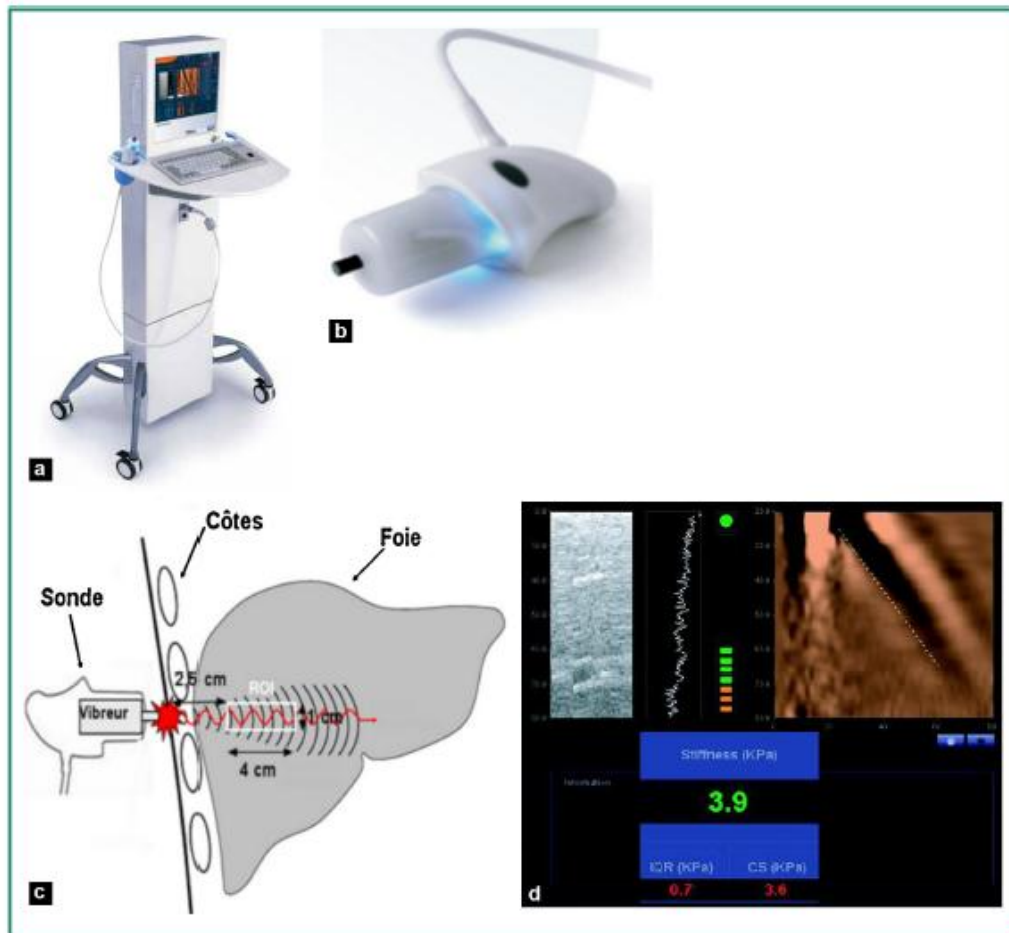


Figure 1 : Présentation de l'appareillage et schématisation de la technique de mesure du FS

La vitesse de propagation de l'onde au sein d'un tissu donné est en corrélation étroite avec l'élasticité de ce tissu (module de Young). Plus un tissu est dur ou rigide, plus une onde mécanique se propage rapidement en son sein. La corrélation de cette mesure de la vitesse de propagation à l'élasticité est exprimée en kilopascals (kPa). La fenêtre de mesure est standardisée à 1 x 4 cm, placée entre 25 et 65mm de profondeur sous le plan cutané. Les mesures d'élasticité obtenues sont comprises entre 2,5 et 75 kPa.

La durée de réalisation de l'examen est d'environ dix minutes. Le patient est installé en décubitus dorsal, bras droit en abduction sous la tête pour des mesures effectuées au sein du foie droit. La sonde est placée au niveau d'un espace intercostal, à l'intersection de la ligne axillaire moyenne et de la ligne transversale passant par le xyphoïde. Le nombre de mesures est compris entre 10 et 20 avec un résultat correspondant à la médiane de 10 mesures, nommée par le terme LSM

(Liver Stiffness Measurement). L'écran affiche également le taux de réussite et l'IQR (InterQuartile Range).

L'interprétation des résultats est fiable pour un ratio IQR/LSM < 30%, pour une valeur LSM $\geq 7,1$ kPa(47).

Chez des sujets « sains », l'élasticité hépatique est mesurée en moyenne à $5,81 \pm 1,54$ kPa chez l'homme et $5,23 \pm 1,59$ kPa chez la femme (48).

L'HAS a validé la pratique du Fibroscan dans deux cas :

- Evaluation d'une hépatite C chronique non traitée et sans comorbidité, chez l'adulte hors diagnostic évident de cirrhose
- Evaluation d'une hépatite C chronique non traitée, avec co-infection par le VIH, chez l'adulte hors diagnostic évident de cirrhose.

L'EASL a également validé son utilisation dans la prise en charge des patients porteurs d'une hépatite virale C chronique(49).

2. Avantages et limites :

Les avantages du Fibroscan sont sa rapidité et facilité d'utilisation, son innocuité, la disponibilité immédiate des résultats et une reproductibilité intra et inter-observateurs excellente (coefficient de corrélation = 0.98)(50).

Les mesures peuvent être difficiles en cas d'espaces intercostaux minces, d'épaisse paroi thoracique ou d'obésité. Elles ne sont pas réalisables en cas d'ascite. Le taux moyen de résultats non fiables est de 15,8%. L'utilisation d'une sonde XL en cas d'échec de la sonde M permet de diminuer nettement le taux d'échec chez les patients obèses avec un taux de réussite de 91,2%(51). Une durée d'apprentissage est nécessaire, notamment pour réaliser les mesures sans échoguidage.

3. Apport dans la quantification de la fibrose :

Les études évaluant les performances diagnostiques du FS ont généralement réalisé une comparaison entre le FS et la PBH, qui reste le « gold standard » dans la quantification de la fibrose in vivo, en étudiant la corrélation aux différents stades METAVIR par le calcul d'Area Under the Receiver Operating Characteristic curve (AUROC).

Ainsi, dans le cadre de patients atteints de cirrhose secondaire à une hépatite C chronique, les valeurs d'AUROC sont comprises entre 0,77 et 0,90 pour un score METAVIR F2 et 0,90 à 0,98 pour un score F4(52).

Les études portant sur les cirrhoses secondaires à une hépatite B chronique(53), une co-infection VIH-VHC(54), une NAFLD(55) et un éthylysme chronique(56) ont également montré des performances diagnostiques très élevées avec des AUROC globalement bonnes (>0.8) à excellente (>0.9) pour les différents stades METAVIR.

Les valeurs seuils présentant les meilleurs résultats statistiques pour le diagnostic de cirrhose hépatique dépendent de l'étiologie sous-jacente :

- Hépatite C chronique : 9,6 à 14,8 kPa
- Hépatite B chronique : 9 à 13,8 kPa
- Co-infection VIH-VHC : 11,8 à 14 kPa

Selon une méta-analyse(57), la valeur seuil optimale pour le diagnostic de cirrhose (F4) est de 13.01 kPa. Ce résultat reste sous réserve d'un effectif de patients comprenant principalement une population occidentale, mono-infectée par le VHC.

4. Apport dans les complications de la cirrhose :

a) Hypertension portale :

L'hypertension portale est responsable d'une grande partie des complications survenant au cours de l'évolution d'une cirrhose. La comparaison du FS au GVPH, qui est le « gold standard » dans l'évaluation de l'HTP, a été réalisée initialement dans une population de patients présentant une récurrence de maladie hépatique post-greffe. Les AUROC pour le diagnostic d'HTP (GVPH >5mmHg) et d'HTP cliniquement significative (GVPH >10mmHg) ont été calculées respectivement à 0,93 et 0,94.

Les études ultérieures pour la recherche d'HTP cliniquement significative sur les différentes étiologies d'hépatopathie chronique(58–60) ont retrouvé des AUROC très satisfaisantes, compris entre 0,76 et 0,99 pour des cut-offs variables entre 13,6 et 34,9 kPa. Ces valeurs semblent notamment plus élevées en cas de cirrhose éthylique (34,9 kPa) qu'en cas de cirrhose virale (20,5 kPa).

b) Varices œsophagiennes :

La corrélation entre la présence de VO à la FOGD et la valeur de LSM-FS a été démontrée, avec des valeurs d'AUROC entre 0,74 et 0,85 et des cut-offs entre 13,9 kPa et 21,5 kPa. Ce résultat est pondéré par une bonne sensibilité (76 à 95%), mais une spécificité très moyenne (43 à 78%)(61).

La corrélation des valeurs de LSM-FS et la présence de VO à haut risque hémorragique de grade 2/3 (VOHR) a également été étudiée, avec des cut-offs entre 19 et 48 kPa, et toujours une bonne sensibilité (77 à 100%) et une spécificité moyenne (32 à 85%)(61).

5. Apport dans l'évaluation pronostique :

L'évaluation et la détection précoce des patients à haut risque de complications est un intérêt majeur dans la prise en charge de la maladie cirrhotique.

Deux grandes études(62,63) réalisées avec une importante cohorte de patients atteints respectivement de cirrhose virale C et cirrhose virale B, ont montré une diminution significative de la survie chez des patients présentant une fibrose sévère évaluée de manière non invasive comme la mesure de LSM-FS, après ajustement à l'âge, à la réponse aux traitements antiviraux et au grade nécrotico-inflammatoire. L'étude concernant les cirrhoses secondaires à une hépatite C chronique retrouvait une survie à 5 ans de 96% pour une valeur de LSM-FS < 9,5kPa et 47% en cas de mesure > 40kPa. L'étude incluant les cirrhoses secondaires à une hépatite B chronique montrait une survie à 5 ans de 97,1% pour une valeur de LSM-FS < 9kPa 61,5% pour des mesures > 20kPa.

L'impossibilité de réaliser les mesures de LSM-FS chez des patients en décompensation oedémato-ascitique est la principale limite de ces études, ces patients présentant un mauvais pronostic, avec par conséquent une sous-estimation des résultats.

E. ARFI (Acoustic Radiation Force Impulse imaging) :

1. Généralités :

L'ARFI est une méthode de quantification de la rigidité d'un tissu donné, en se basant sur la mesure de la vitesse de déplacement d'une onde de cisaillement émise lors d'une impulsion ultrasonore focalisée (Figure 2). Elle permet, par conséquent, de fournir une mesure d'élasticité au sein d'une région d'excitation donnée. Cette technique unidimensionnelle est couplée avec l'échographie en mode B, et permet donc de positionner avec précision une zone d'intérêt à étudier. La région d'excitation est rectangulaire de 1 x 0,5 cm, positionnable jusqu'à une profondeur de 8cm par rapport à la surface de la sonde.

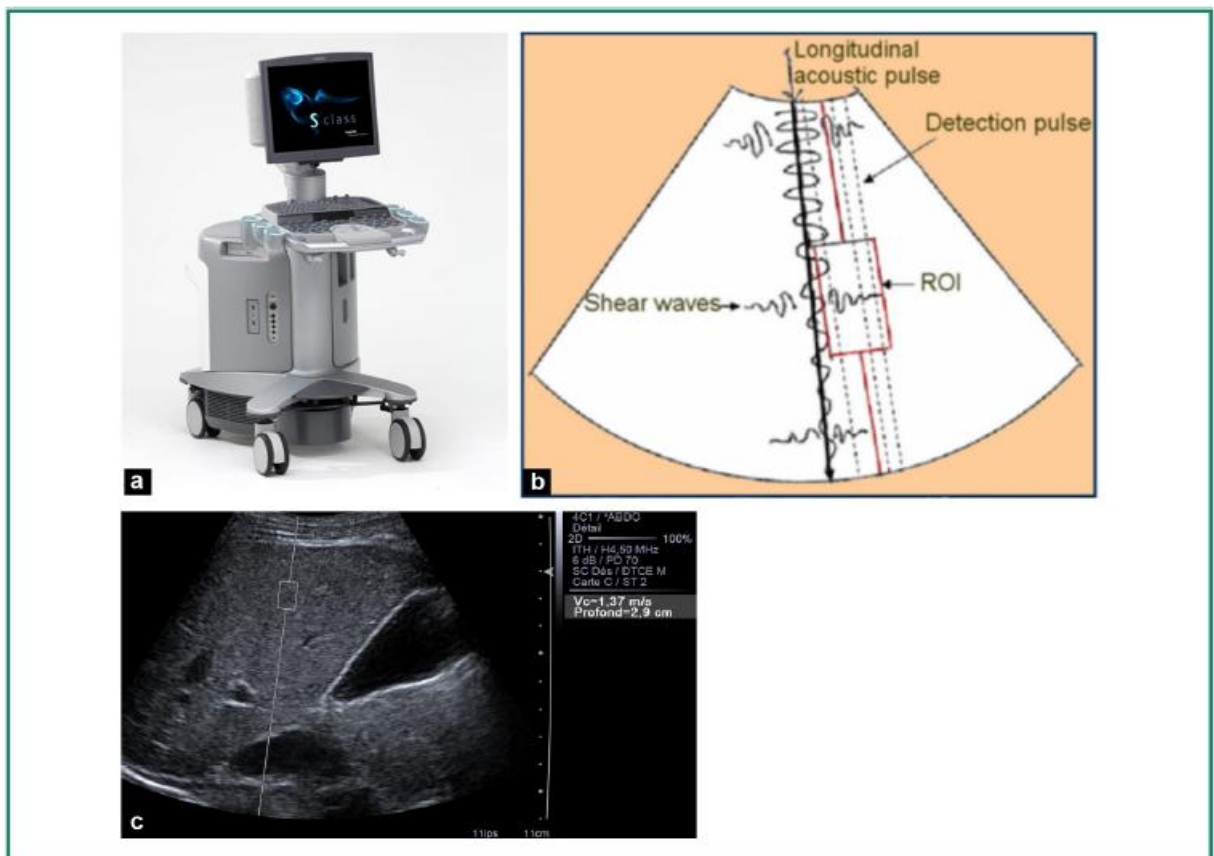


Figure 2 : Présentation de l'appareillage et schématisation du principe d'ARFI

Source : Frulio N, Trillaud H. *Ultrasound elastography in liver. Diagn Interv Imaging.* may 2013;94(5):515-534

Le patient est positionné en décubitus latéral, bras droit ou gauche derrière la tête pour dégager l'hypochondre droit ou gauche, respectivement en cas de mesure hépatique ou splénique. La région d'excitation est positionnée sous contrôle de l'échographie en mode B. Dix mesures sont effectuées au sein du foie droit, idéalement en apnée et en déplaçant la région d'excitation dans des zones de

parenchyme sans structure vasculaire objectivable. La médiane, la moyenne, l'écart-type et l'IQR sont calculés(46). Certains auteurs recommandent d'utiliser les mêmes critères de fiabilité utilisés avec le Fibroscan avec un taux de succès de plus de 60% et un IQR inférieur à 30%(64).

2. Avantages et limites :

Cette technique offre comme avantages la rapidité, l'innocuité, la facilité de réalisation, la disponibilité, la possibilité d'être réalisée lors du bilan échographique morphologique et vasculaire. Par ailleurs, elle offre une reproductibilité satisfaisante intra-observateur et inter-observateur (coefficient de corrélation=0,9 et 0,81)(65). Enfin, et contrairement au FS, le contrôle visuel échographique permet de cibler une zone hépatique spécifique (tumeur, stéatose,...) et donc d'effectuer une corrélation de l'élasticité avec la structure étudiée. Les mesures sont réalisables même en présence d'ascite avec un taux d'échec moins important, également en cas d'obésité(66).

Toutefois, la mesure de l'élasticité n'est pas délivrée en temps réel et ne peut pas être réalisée rétrospectivement. Une seule acquisition à la fois peut être effectuée, au sein d'une zone relativement restreinte, non paramétrable. Il n'existe pas d'information immédiate sur l'écart-type de l'élasticité. Par ailleurs, il n'existe pas de critères permettant d'apprécier la fiabilité d'une mesure. Enfin la performance diagnostique diminue de manière très importante avec l'augmentation de l'IMC (sans augmentation du taux d'échec de mesures)(67).

3. Apport dans la quantification de la fibrose :

L'ARFI est une méthode d'évaluation de la fibrose performante. Une étude portant sur une population de patients mono-infectés au VHC a montré des AUROCs respectives à 0,880 , 0,893 et 0,908 pour des scores METAVIR F1, F2 et F3(68).

Une méta-analyse évaluant cette méthode pour les toutes les hépatopathies a montré des AUROCs respectives à 0,87 et 0,91 pour des scores de fibrose F2 et F3(69). Cette étude comparant également l'ARFI et le FS montre une performance diagnostique similaire dans le cadre d'un stade F3 et une technique ARFI discrètement supérieure pour le stade F2 et F4. Toutefois, l'effectif de patients reste trop faible pour en déduire des conclusions fiables.

La valeur seuil évaluée pour déterminer la présence d'une cirrhose (F4) au sein d'une population de cirrhoses secondaires à une hépatite chronique C est de 1,55m/s avec une AUROC de 0,842(70).

Cette valeur a été évaluée à 1,80m/s et une AUROC de 0,93 pour une population incluant toutes les étiologies de cirrhose(69).

4. Apport dans les complications de la cirrhose :

La corrélation de l'ARFI avec l'évaluation de l'hypertension portale passe par une comparaison aux valeurs de GVPH. Il existe peu de données fiables dans la littérature comparant ces données avec un effectif satisfaisant. L'ARFI serait relativement bien corrélé au GVPH, avec une AUROC de 0,874(71).

5. Apport dans l'évaluation pronostique :

A l'heure actuelle, il n'existe pas de résultat significatif concernant l'évaluation de l'élasticité hépatique par ARFI.

F. SSI (Supersonic Shear Imaging) :

1. Généralités :

La technique SSI a été développée par un laboratoire français (Ondes et Acoustiques, Paris VII) en 2004, qui avait mis au point la technique du Fibroscan quelques années plus tôt. Son application en imagerie a été réalisée par Supersonic Imagine, une start-up également française basée à Aix-en-Provence.

Elle correspond à une technique dérivée du FS et de l'ARFI, avec de nouveau une mesure de la vitesse de propagation d'une onde ultrasonore permettant d'en déduire l'élasticité d'un tissu donné.

Comme pour l'ARFI, l'onde de cisaillement au sein d'un tissu va être secondaire à une impulsion ultrasonore focalisée. Cependant, avec la technique SSI, plusieurs zones de focalisations vont être réalisées à des profondeurs différentes et créer un front d'ondes de cisaillement. Par ailleurs, la sonde émettrice va également réceptionner à haute fréquence les données de la vitesse de propagation des différentes composantes du front d'ondes de cisaillement, ce qui permet de

réactualiser les données en temps réel. La résultante de ces nouveautés, par rapport notamment à l'ARFI, est la création d'une cartographie de l'élasticité codée en couleur au sein d'une matrice, se réactualisant en temps réel et pouvant être superposée à l'image acquise en mode B (Figure 3).

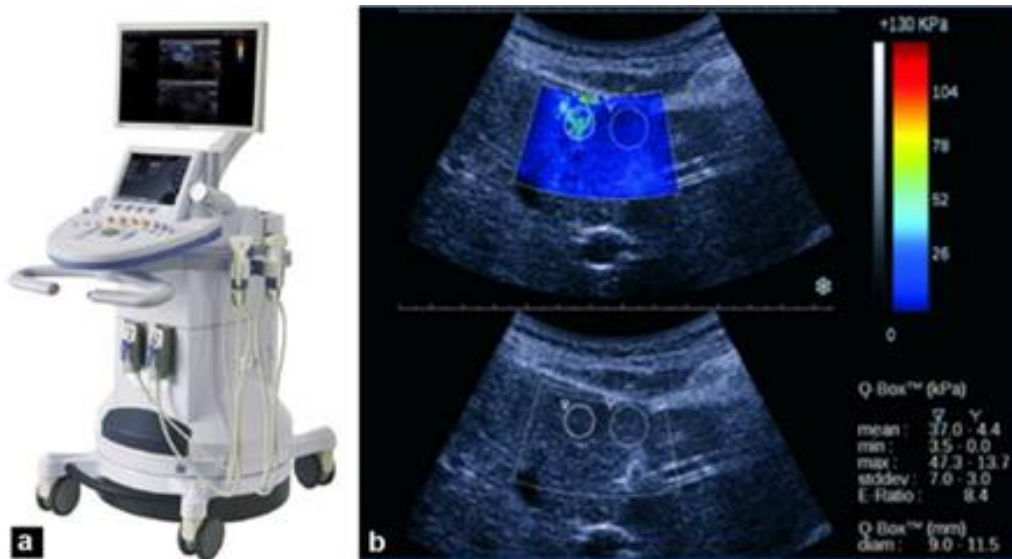


Figure 3 : Présentation de l'appareillage et schématisation du principe du SSI

L'échelle de couleur progressive permet de visualiser très rapidement le caractère rigide (rouge) ou mou (bleu) d'un tissu donné. Par ailleurs, une valeur d'élasticité est mesurable au sein d'une région circulaire appelée Q-Box au sein de la zone générale étudiée. La taille de la Q-Box est paramétrable de 3 à 700mm², avec des valeurs obtenues en m/s ou kPa.

La technique SSI a notamment déjà été validée en sénologie comme aide à la caractérisation des masses tumorales(72).

L'examen est réalisé avec un patient en décubitus dorsal, main derrière la tête pour élargir un maximum les espaces intercostaux. L'analyse est classiquement réalisée au sein du foie droit qui est plus accessible, mais peut également être effectuée dans la rate. La fenêtre d'acquisition est placée 1cm sous la capsule hépatique, idéalement à distance des structures vasculaires. Une ROI de 15 mm de diamètre est positionnée au centre de la cartographie couleur dans une zone homogène. Le signal se stabilise en quelques secondes, puis la mesure peut être réalisée en respiration douce, sans inspiration profonde. La moyenne des valeurs d'élasticité de 3 mesures est ainsi obtenue (avec la moyenne des 3 déviations-

standard), voire 6 mesures pour certaines études(73). Dans certains cas, le signal est trop hétérogène au sein de la Q-Box et les mesures ne peuvent être considérées comme fiables.

2. Avantages et Limites :

La technique SSI est facile, rapide, indolore, permet des résultats immédiats avec une bonne reproductibilité intra-observateur et inter-observateur, avec des coefficients de corrélation respectifs de 0,84 et 0,88. Comme l'ARFI, elle est réalisable en même temps que le bilan morphologique et vasculaire, avec un contrôle visuel permettant d'optimiser la zone étudiée et de se focaliser sur des lésions spécifiques. Par ailleurs, les mesures sont réalisables a posteriori sur les images sauvegardées. Enfin la modification de la taille de la Q-Box et notamment la possibilité de l'élargir permet d'obtenir des mesures plus représentatives de l'atteinte cirrhotique(74).

En revanche, la qualité des données obtenues et notamment l'obtention d'une cartographie homogène dépend directement de la fenêtre échographique et donc principalement de la compliance et du morphotype du patient. Le taux d'échec de mesures au niveau du foie est estimé à 10,4%(75), avec peu de données concernant la rate.

3. Apport dans la quantification de la fibrose :

Les données comparant la méthode SSI et le FS dans la quantification de la fibrose montrent des AUROCs similaires voire même en faveur de la méthode SSI. Dans le cadre d'une cirrhose sur hépatite C chronique, les AUROCs calculées pour différencier une population F0 à F3 par rapport à une population F4 étaient de 0,98 pour la technique SSI et 0,96 pour le FS(76). Pour les cirrhoses secondaires à une hépatite B chronique, les valeurs d'AUROC étaient évaluées à 0,93 pour la technique SSI et 0,83 pour le FS dans le diagnostic de fibrose $F \geq 3$, cette étude proposant un cut-off à 7,1kPa (VPP=85,3 et VPN=91,7) pour le diagnostic de fibrose $F \geq 2$ (77).

Enfin, une étude plus récente a montré une performance diagnostique de la technique SSI significativement supérieure au FS pour des fibroses $F \geq 3$ ($p=0,0016$) et à l'ARFI pour des fibroses $F \geq 2$ ($p<0,0003$)(75).

4. Apport dans les complications de la cirrhose :

Dans la littérature, il n'existe à ce jour pas de résultats significatifs, corrélant des mesures d'élasticité selon la technique SSI et la survenue de complications.

5. Apport dans l'évaluation pronostique :

Il n'existe pas de données significatives corrélant les mesures par technique SSI au pronostic des patients cirrhotiques.

III. CIRRHOSE ET IRM MULTIPARAMETRIQUE :

A. Bases de l'acquisition d'une image en IRM (78,79):

1. Généralités :

L'imagerie par résonance magnétique est une technique d'imagerie en coupe basée sur le phénomène de résonance magnétique nucléaire (RMN) permettant d'obtenir une image en 2D ou 3D d'un volume donné. La première acquisition d'une image par ce principe est attribuée à Paul Lauterbur en 1973 et parallèlement à Peter Mansfield en 1977, récompensés tous deux du Prix Nobel de Médecine en 2003. L'IRM est une méthode d'imagerie de l'eau et du tissu graisseux stockés dans un volume d'organe, permettant une bonne caractérisation des lésions par son excellente résolution en contraste. Cette technique d'imagerie est de plus en plus utilisée dans tous les domaines médicaux, notamment avec l'apparition continue de nouvelles séquences permettant d'apporter des informations fondamentales dans la prise en charge diagnostique et thérapeutique du patient. (Figure 4)

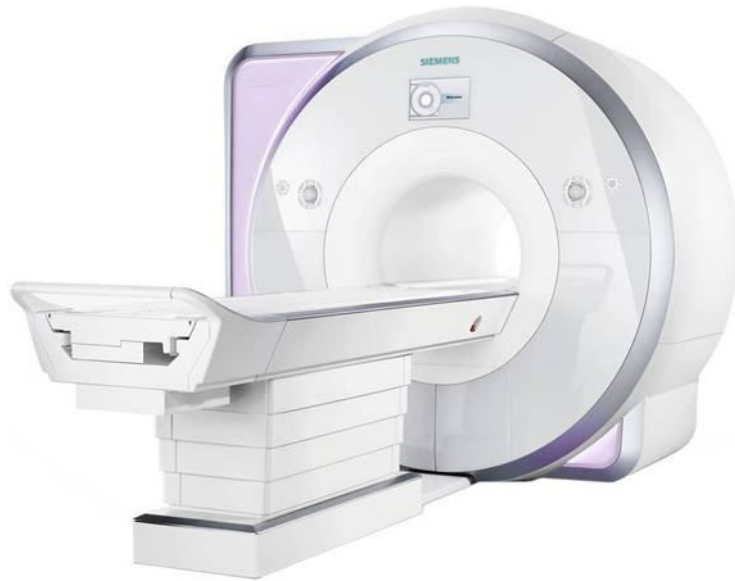

Figure 4 : IRM 1.5Tesla
Source : www.siemens.com

2. Le phénomène de résonance magnétique nucléaire :

a) Notion de moment magnétique et fréquence de Larmor :

La résonance magnétique nucléaire consiste à étudier les modifications d'aimantation des noyaux d'une substance sous l'action d'un champ magnétique fixe B_0 et d'un champ magnétique tournant B_1 . Etant donné que l'IRM est principalement une imagerie des molécules d'eau, ce phénomène de résonance est étudié sur les noyaux d'hydrogène, constitués d'un seul proton ou d'une seule particule chargée. Ces particules tournent et induisent un moment cinétique (spin) aligné sur son axe de rotation. Etant chargées, ces particules induisent également un vecteur d'aimantation microscopique, appelé « moment magnétique », aligné dans le même axe de rotation (Figure 5).

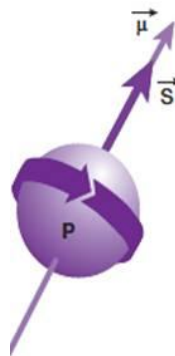


Figure 5 : Proton (P) tournant autour d'un axe de rotation (S) et induisant un moment magnétique μ .

Dans un milieu donné contenant de multiples noyaux d'hydrogène (ou protons) et en l'absence de champ magnétique, les protons vont s'orienter dans des directions aléatoires, par conséquent sans vecteur d'aimantation macroscopique. En revanche, l'application d'un champ magnétique extérieur va orienter les protons selon l'axe de ce champ magnétique (Figure 6), autour duquel les protons vont tourner selon un mouvement de précession (Figure 7), à une fréquence appelée fréquence de Larmor ω_0 :

$$\omega_0 = \gamma B_0$$

La fréquence de Larmor est donc proportionnelle à une constante γ correspondant au rapport gyromagnétique, valant 42.58MHz pour le noyau d'hydrogène. Elle est également proportionnelle au champ magnétique B_0 , correspondant le plus souvent aujourd'hui à 1,5 Tesla avec une fréquence de Larmor calculée à 63,855MHz.

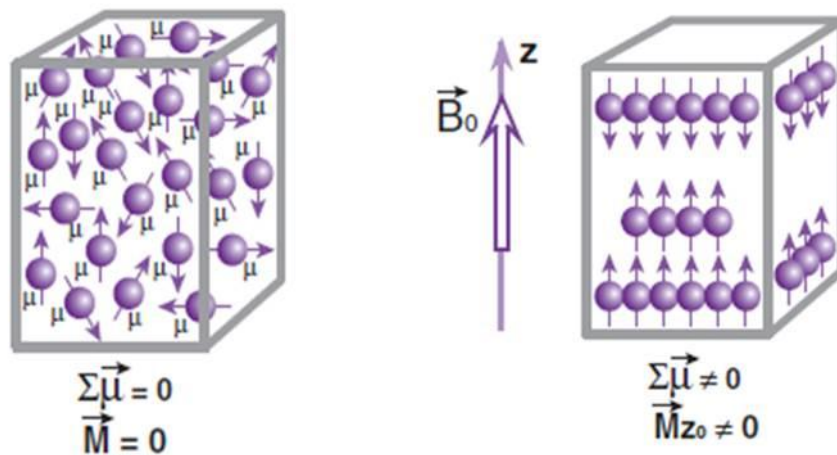


Figure 6 : Orientation des protons sans et avec application d'un champ magnétique B_0

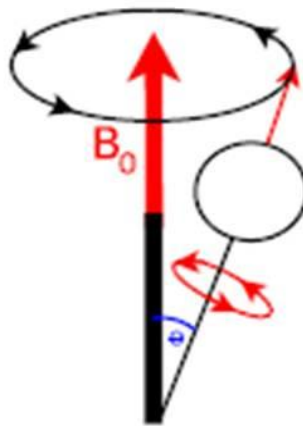


Figure 7 : Mouvement de précession d'un proton autour de B_0

b) Notion d'aimantation macroscopique :

Dans un champ magnétique B_0 , les protons vont s'orienter selon l'axe de ce champ, selon un axe « parallèle » ou « anti-parallèle ». Dans un milieu donné, il y a un peu plus de protons dans le sens « parallèle », ce qui va créer un vecteur d'aimantation macroscopique (somme de tous les vecteurs d'aimantation microscopique) dans l'axe de B_0 dans le sens « parallèle ». Cette aimantation dans l'axe de B_0 correspond à la composante longitudinale de l'aimantation d'un proton.

La composante transversale de l'aimantation macroscopique provient de la phase des protons (ou spins). Chaque proton tourne sur lui-même (en plus de tourner autour de B_0), en conséquence des petits champs magnétiques locaux créés par les protons eux-mêmes et interagissant avec les autres protons de proximité. A l'équilibre, dans un champ magnétique B_0 , les protons tournent donc chacun à une vitesse angulaire légèrement différente de la fréquence de Larmor. Les spins sont alors dits « déphasés » et l'aimantation transversale est par conséquent nulle. La mise en phase des spins va créer une aimantation macroscopique transversale (Figure 8).

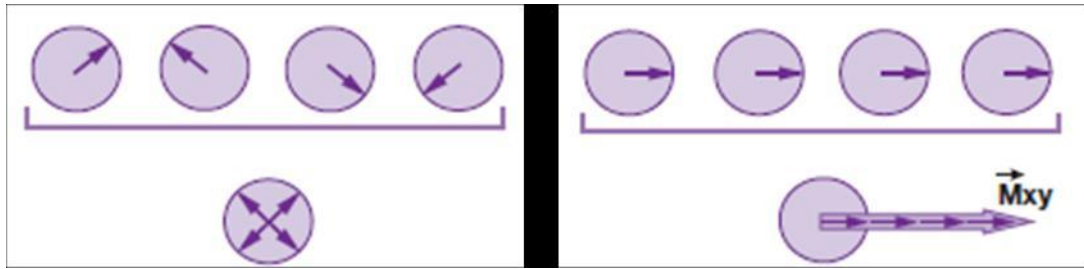


Figure 8 : Apparition d'une composante transversale de l'aimantation par rephasage des spins

c) Les phénomènes de relaxation :

L'aimantation tissulaire est divisée en une composante longitudinale et transversale dans un champ magnétique B_0 , avec à l'équilibre une aimantation longitudinale dans l'axe de B_0 , et une aimantation transversale nulle. L'excitation des protons par une onde de radiofréquence (RF) ou champ magnétique B_1 de vitesse angulaire égale à la fréquence de Larmor et de 90° par rapport à l'axe de B_0 , va avoir un double effet : (Figure 9) :

- disparition de la composante longitudinale (par passage de protons du sens parallèle (E2) au sens anti-parallèle (E1) et donc égalisation des deux contingents
- apparition d'une composante transversale (par rephasage des spins)

On dit que les spins entrent en résonance sous l'effet de l'onde de radiofréquence puisque leur phase sera identique.

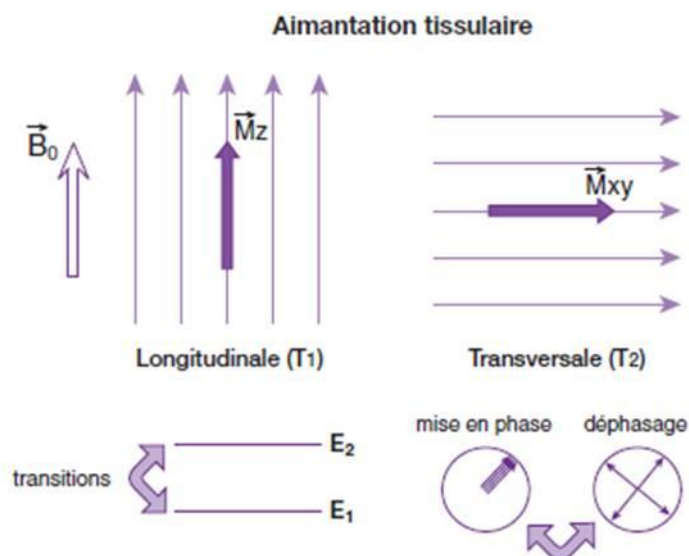


Figure 9 : Aimantation longitudinale dans le sens de B_0 et aimantation transversale perpendiculaire à B_0

i. Relaxation longitudinale ou T1 :

L'impulsion de radiofréquence à 90° fait disparaître la composante longitudinale de l'aimantation par translation de l'excès de spins dans l'état « parallèle » vers l'état d'énergie « anti-parallèle ». Cet effet reste transitoire, car à l'arrêt de l'impulsion RF les spins vont revenir à leur état d'équilibre avec une réapparition progressive de l'aimantation longitudinale appelée « relaxation longitudinale ». Cette réapparition s'effectue selon une exponentielle croissante (Figure 10) dépendante d'une constante de temps T1 caractéristique d'un tissu donné (qui correspond en fait à 63% de la récupération de l'aimantation longitudinale initiale). Par exemple, le T1 de l'eau libre est long avec par conséquent une récupération de l'aimantation longitudinale lente, alors que le T1 de la graisse est court avec une récupération rapide de l'aimantation. La mesure du signal lors de cette récupération de l'aimantation longitudinale correspond à la base de l'acquisition de la séquence en pondération T1.

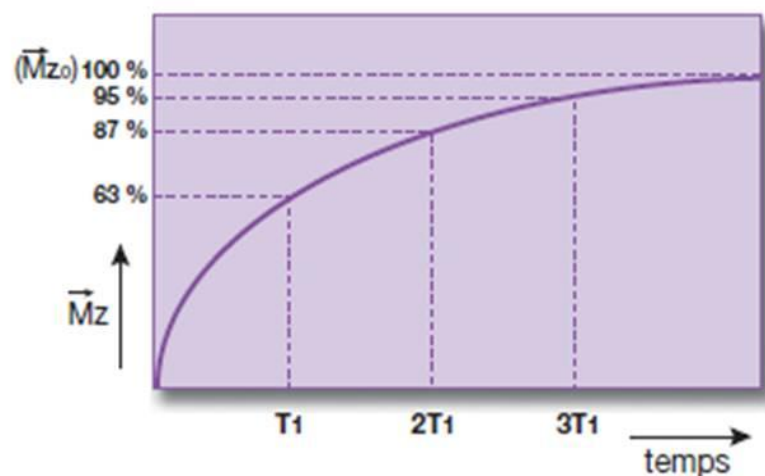


Figure 10 : Courbe de récupération de l'aimantation longitudinale

ii. Relaxation transversale ou T2 :

L'impulsion de RF à 90° va induire l'apparition d'une composante transversale de l'aimantation par rephasage des spins. A l'arrêt de l'impulsion, les spins vont progressivement se déphaser et la composante transversale de l'aimantation va disparaître et ce phénomène est appelé « relaxation transversale ». Cette disparition de l'aimantation s'effectue selon une exponentielle décroissante (Figure 11)

dépendante d'une constante de temps T_2 caractéristique d'un tissu donné. Par exemple, le T_2 de l'eau libre est long avec une disparition lente de l'aimantation longitudinale et court dans les solides avec une disparition rapide. La mesure du signal lors de cette disparition correspond à la base de l'acquisition de la séquence en pondération T_2 . En réalité, le signal enregistré correspond à l'exponentielle décroissante selon T_2^* et non T_2 , en raison des inhomogénéités du champ magnétique externe B_0 .

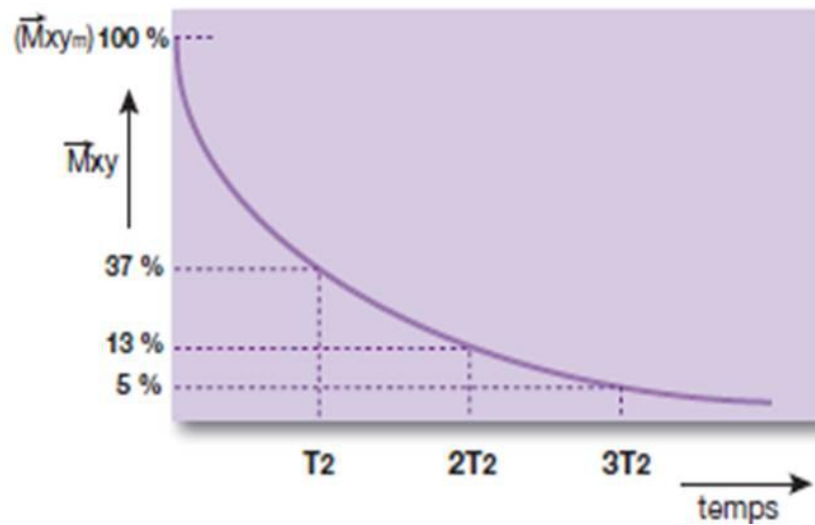


Figure 11 : Courbe de disparition de l'aimantation transversale.

3. Acquisition et formation d'une image IRM

a) Notion de gradients et transformée de Fourier

Une image d'IRM correspond à la mesure du signal induit par les phénomènes de relaxations décrits plus hauts au sein d'un volume donné. Un organe est découpé en plusieurs coupes tridimensionnelles, elles-mêmes subdivisées en voxels plus ou moins nombreux selon la matrice d'image choisie. La formation de l'image nécessite l'utilisation de trois gradients différents :

- le gradient de sélection de coupe pour sélectionner un seul plan dans le volume donné
- le gradient de fréquence, correspondant au gradient de lecture servant à réceptionner plusieurs fréquences dans le plan sélectionné
- le gradient de codage de phase appliqué autant de fois que le nombre de lignes.

L'analyse du signal induit par la relaxation des spins dans un voxel après impulsion d'une onde de RF, et notamment le contenu fréquentiel de ce signal, va permettre d'obtenir une cartographie des différentes fréquences contenues dans ce signal. La double transformée de Fourier va permettre de passer d'une image fréquentielle à une image anatomique en coupe (Figure 12), avec des contrastes dépendants des paramètres d'acquisition et de pondération (T1, T2 densité de proton).




Figure 12 : Obtention d'une image anatomique à partir d'une image fréquentielle par double transformée de Fourier

b) La séquence en écho de spin :

L'impulsion de 90° induit un rephasage des spins avec apparition d'une composante transversale de l'aimantation. Ces spins vont rapidement se déphaser à la fin de cette impulsion en rapport avec les inhomogénéités propres à B_0 , mais également entre les spins eux-mêmes. Au bout de la moitié d'un temps appelé « temps d'écho » (TE) correspondant donc à $TE/2$, une impulsion RF de 180° est appliquée et va donc inverser le déphasage des spins. Par conséquent, au bout du même temps $TE/2$, les spins se retrouveront à nouveau en phase créant un signal appelé « écho de spin ». Ce procédé permet de s'affranchir des inhomogénéités du champ magnétique externe B_0 , mais pas des inhomogénéités entre les spins eux-mêmes. En réalité les spins seront donc toujours un peu déphasés par rapport au moment juste après l'impulsion de 90° . Ainsi, l'enregistrement du signal au temps TE après l'impulsion initiale à 90° (où l'impulsion de 180° survient à $TE/2$) correspond vraiment à la décroissance en T2. Chaque cycle d'impulsion va servir schématiquement à la formation d'une ligne de l'image (Figure 13) où TR correspond au temps de répétition entre chaque impulsion de 90° et TE au temps d'écho, donc au moment du recueil du signal.

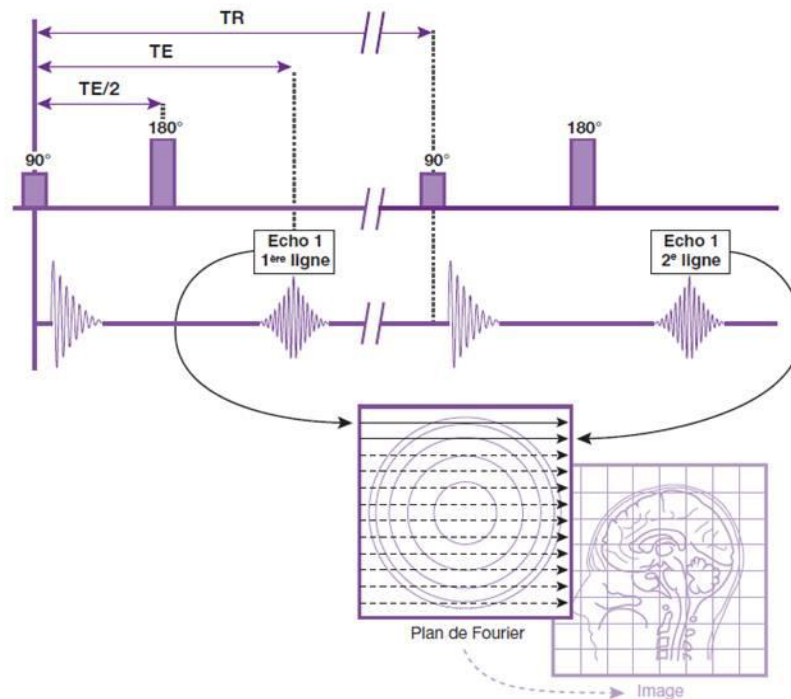


Figure 13 : Schéma chronologique d'une séquence en écho de spin

B. La diffusion appliquée à l'IRM

1. Le principe de la diffusion moléculaire :

La diffusion moléculaire est un concept connu depuis de nombreuses années et bien caractérisé par Albert Einstein en 1905 (80). Elle correspond aux mouvements moléculaires aléatoires dans un milieu, aussi appelés « mouvements Browniens ». Les propriétés de diffusion moléculaire sont différentes en fonction des paramètres intrinsèques d'un milieu donné. Par conséquent, l'analyse des paramètres de diffusion des molécules au sein d'un tissu donné permet d'obtenir des informations sur l'architecture cellulaire de ce tissu. Le corps humain est composé d'une majorité de molécules d'eau, et la diffusion de ces molécules varie selon les caractéristiques de base des différents tissus dans lesquels elles évoluent (substance blanche, substance grise, foie, rate...). Elle va également subir des variations au sein d'un même tissu selon les modifications de l'architecture cellulaire qui le compose, notamment dans un cadre pathologique (ischémie, inflammation, processus tumoral,...)(81). Dès lors, la visualisation des différents paramètres de diffusion prend un réel intérêt dans la détection et la caractérisation des différentes lésions

pouvant toucher un organe donné. Ainsi, la diffusion des molécules d'eau va être facilitée dans un milieu proche de l'eau libre, comme dans le liquide cérébro-spinal ou un kyste simple. Elle sera au contraire restreinte dans des processus tumoraux très cellulaires ou dans le cadre de lésions ischémiques cérébrales où les cellules présentent une hypertrophie œdémateuse, avec des molécules d'eau qui seront par conséquent beaucoup moins mobiles (Figure 14). Outre le caractère plus ou moins mobile des molécules d'eau, l'un des paramètres de diffusion classiquement étudié est la direction de cette diffusion moléculaire, qui peut être anisotrope (toutes directions) dans un milieu proche de l'eau libre, ou isotrope dans des tissus tels que la substance blanche où la diffusion s'effectue préférentiellement le long des fibres axonales (82).

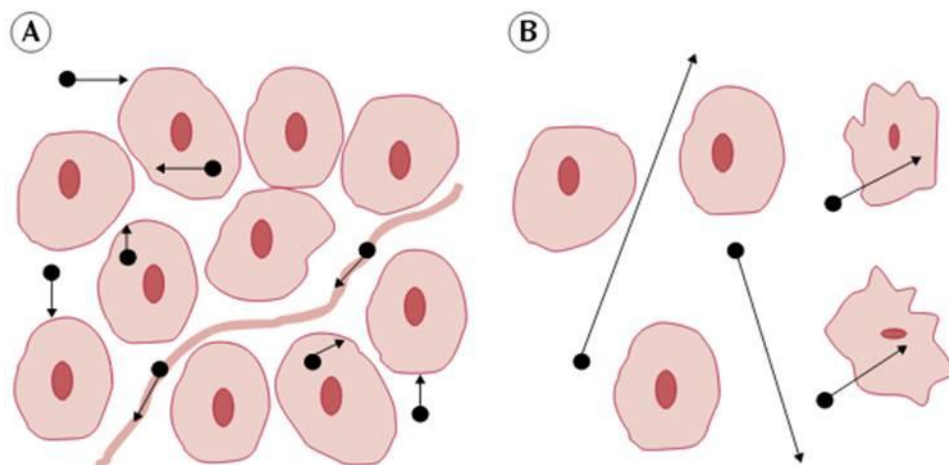


Figure 14 :
Diffusion des molécules d'eau (A : Diffusion restreinte dans un milieu très cellulaire,
B : Diffusion facilitée dans un milieu peu cellulaire)
Source : Koh D, Collins DJ. Diffusion-Weighted MRI in the Body: Applications and challenges in
Oncology. AJR. 2007 ; 188 : 1622-34

2. Acquisition d'une image pondérée en diffusion :

Les mouvements moléculaires décrits sur l'IRM précédente ne sont pas visualisables avec des séquences conventionnelles. Le principe utilisé pour visualiser cette diffusion moléculaire sur une acquisition, correspond à l'application de gradients de champ magnétique appelés « gradients de diffusion ». Ces gradients sont appliqués sur une séquence pondérée T2 acquise en écho planar (EPI), qui est un mode d'acquisition rapide particulier. En présence d'un gradient de diffusion, les

mouvements des protons vont entraîner des déphasages et donc une diminution du signal enregistré. L'importance et la rapidité de ces déphasages vont dépendre de la mobilité des différentes molécules contenant ces protons. L'application d'un gradient de diffusion avant et après une impulsion RF de 180°, correspondant à la séquence de Stejskal et Tanner(83), va permettre d'évaluer la mobilité des protons (et donc des molécules d'eau) dans un milieu donné (Figure 15).

Dans le cas de protons immobiles, le deuxième gradient va compenser le déphasage induit par le premier. Le signal de ces protons dans un voxel ne sera par conséquent pas diminué.

En revanche, dans le cas de protons très mobiles, comme dans l'eau libre par exemple, le déphasage crée par le premier gradient ne sera pas compensé par le deuxième car les protons se sont déphasés plus rapidement. Le signal de ces protons dans un voxel sera donc fortement diminué.

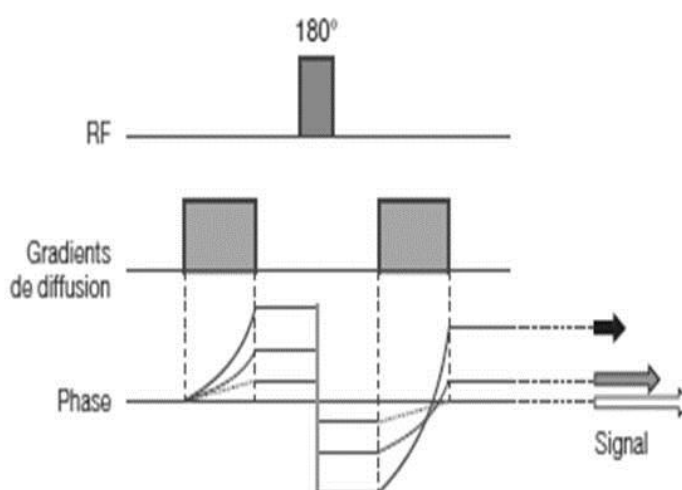


Figure 15 : Schéma d'une séquence de diffusion classique

La séquence pondérée en diffusion va être plus ou moins sensible au phénomène de diffusion des molécules d'eau selon l'importance du facteur de diffusion utilisé, appelé b (84), exprimé en s/mm^2 . A noter que l'augmentation de b entraîne une diminution progressive du rapport signal sur bruit. L'application de ces gradients de diffusion dans trois plans permet d'obtenir une image pour chaque direction puis une quatrième image correspondant à la moyenne des trois acquisitions (Figure 16).

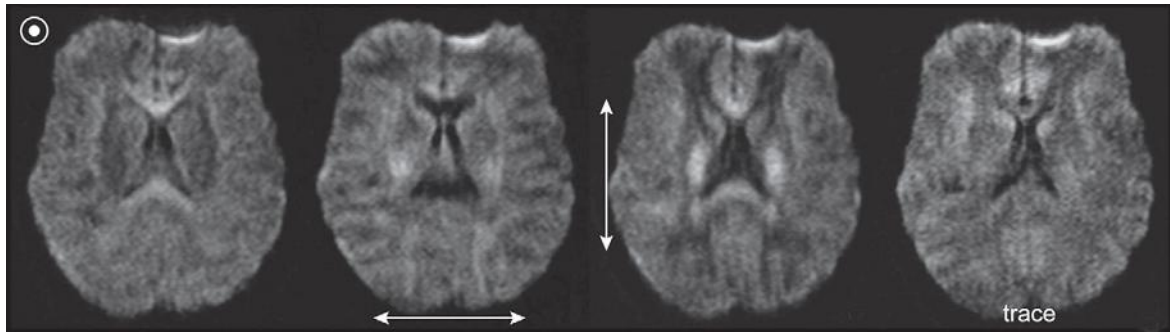


Figure 16 : Images pondérées en diffusion dans les trois axes avec l'image moyennée (image trace)

La séquence de diffusion classique comprend généralement une acquisition avec $b=0$ s/mm² en T2-EPI, suivie d'une acquisition avec b supérieur à 500 s/mm² dans au moins trois directions, l'ensemble permettant d'obtenir l'image de diffusion moyennée utilisée en interprétation conventionnelle.

Enfin, la séquence de diffusion classique rend possible le calcul d'un paramètre appelé coefficient de diffusion apparent (ADC), exprimé en mm²/s, qui traduit l'intensité de la décroissance du signal entre l'acquisition de base $b=0$ s/mm² et l'acquisition avec un b supérieur. Ce coefficient de décroissance peut être codé en intensité de signal, son calcul au sein des différents voxels permettant de visualiser une cartographie de ce coefficient. Ainsi, l'ADC sera important dans des voxels contenant de l'eau libre puisque les molécules d'eau sont très mobiles et ont une diffusion importante. Au contraire, l'ADC sera faible dans des milieux en restriction de diffusion. L'application la plus classique a été développée au début des années 1990 dans le cadre de l'ischémie cérébrale (85) (Figure 17).

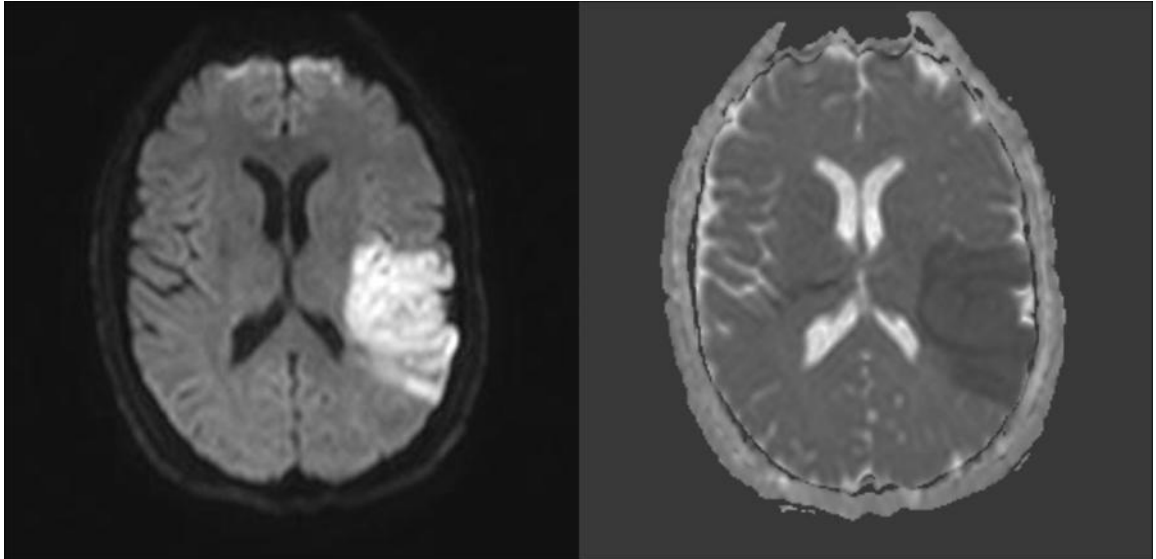


Figure 17 : AVC ischémique sylvien gauche : hypersignal sur la séquence de diffusion $b=1000$ (gauche) et hyposignal sur la cartographie ADC (droite) en rapport avec la restriction de diffusion

Source : neuroradioanatomie.com

L'ADC permet de différencier des lésions en restriction de diffusion et des lésions à T2 longs (en hypersignal T2) qui peuvent avoir le même aspect sur les séquences de diffusion par persistance d'une hyperintensité appelé « T2 shine-through » ou « effet T2 ».

3. Particularités du coefficient apparent de diffusion :

Dans un milieu homogène donné, le signal recueilli dans un voxel décroît avec l'augmentation du facteur de diffusion b , selon une courbe monoexponentielle avec l'ADC correspondant à la pente de cette décroissance (sur une courbe à échelle logarithmique). Cette caractéristique est valable en se basant sur un modèle mono-compartmental. Or, le tissu composant les différents organes est hétérogène, et il est donc nécessaire de se baser sur un modèle multi-compartmental (84), avec un compartiment intra-vasculaire à diffusion rapide et un compartiment extra-cellulaire à diffusion lente. Ce modèle multi-compartmental montre que la décroissance du signal pour des valeurs de b croissantes survient en fait selon une courbe biexponentielle (Figure 18 prenant pour exemple le foie).

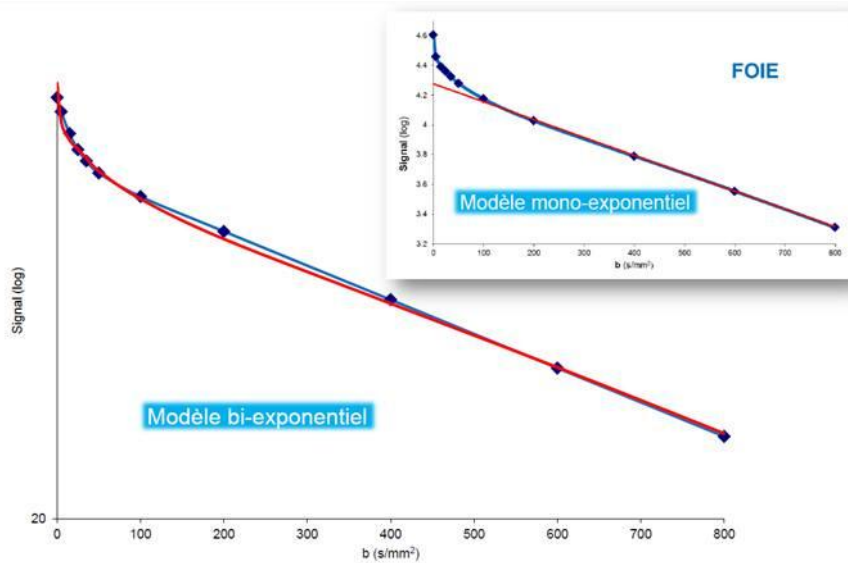


Figure 18 : Courbes logarithmiques de décroissance du signal sur une séquence de diffusion par rapport au facteur de diffusion b comparant le modèle uni et multi-compartmental

Source : Guiv B. *Imagerie de diffusion appliquée à l'abdomen : limites, contraintes et perspectives.* Formation médicale continue SFR IDF. 2012

L'analyse de la courbe de décroissance du modèle multi-compartmental montre une partie initiale avec une pente de décroissance rapide pour des faibles valeurs de b , puis une pente de décroissance plus faible pour des valeurs de b supérieures à environ 150 s/mm². La décroissance initiale correspond en fait à la « diffusion relative à la perfusion tissulaire » et reflète donc la microperfusion au sein d'un tissu donné. La seconde partie de la courbe correspond à la « diffusion moléculaire pure » qui est étudiée pour des valeurs de b supérieures à 150 s/mm² et qui correspond à la diffusion « classique » et au coefficient de diffusion habituellement analysé. L'analyse du signal sur une séquence de diffusion permet de dégager en fait trois paramètres distincts (86,87), appelés D , D^* et f (Figure 19).

- D ou D_{slow} correspondant à la diffusion moléculaire (qui correspond à l'ADC habituellement calculé)
- D^* ou D_{fast} correspondant à la « diffusion relative à la perfusion » ou micro-perfusion
- f correspondant à la fraction de micro-perfusion qui est en fait la proportion de signal du compartiment vasculaire à $b=0$ s/mm².

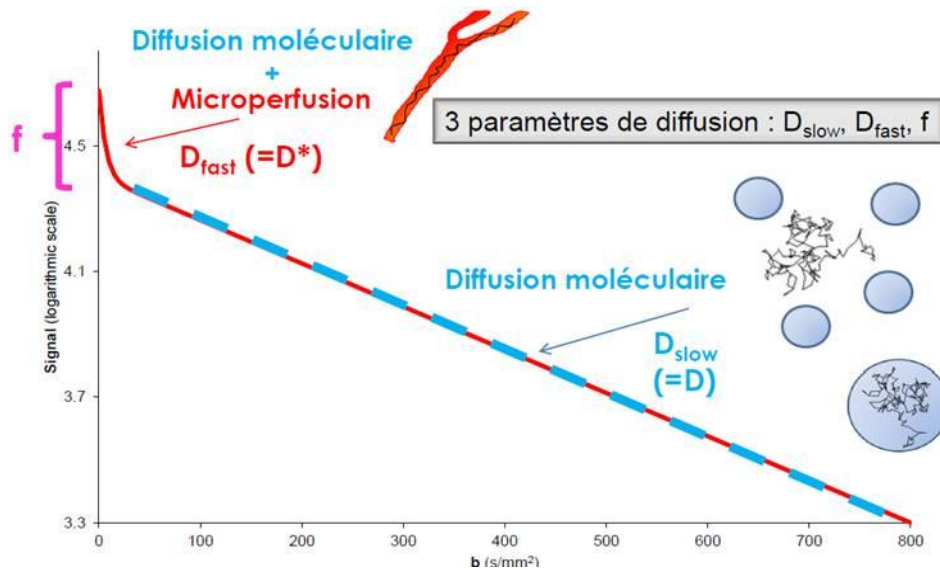


Figure 19 : Courbe logarithmique de décroissance du signal sur une séquence de diffusion par rapport au facteur de diffusion b , représentant schématiquement D , D^* et f

Le terme de « diffusion » regroupe donc plusieurs paramètres différents et le terme plus général d'« intravoxel incoherent motion » (IVIM) est régulièrement employé dans le domaine de la recherche et de la publication pour désigner la « diffusion » dans son ensemble.

4. Artefacts en imagerie de diffusion (88):

a) Artefacts liés au matériel inducteur de gradients de diffusion :

Le principal problème provenant du système inducteur de gradients est en rapport avec les « courants de Foucault ». Ce phénomène provient de la commutation rapide des gradients de diffusion et son importance est croissante avec l'intensité des gradients. Ces courants sont issus de n'importe quelle partie conductrice de l'appareil (antenne, cryostat,...), et induisent des champs magnétiques additionnels qui vont perturber l'acquisition en créant une distorsion sur l'image finale de diffusion. Il existe trois catégories de distorsion observées : la contraction ou dilatation, le décalage et le cisaillement (Figure 20). Cet artefact est variable également selon la direction du gradient et le calcul de l'ADC peut donc également être faussé compte-tenu de son calcul fait en fonction de plusieurs acquisitions et notamment d'une image moyennée.

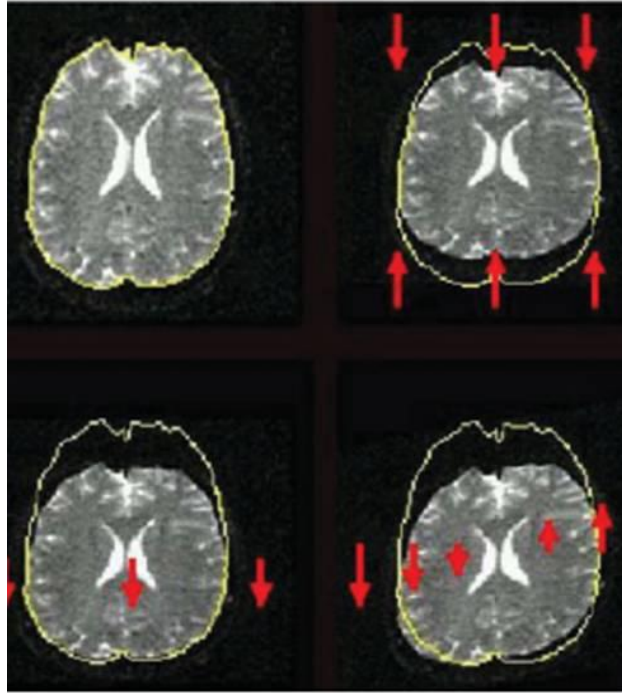


Figure 20 : Distorsion secondaire aux courants de Foucault : contraction (haut et droite), décalage (bas et gauche) et cisaillement (bas et droite)(88).

Les courants de Foucault correspondant à un artefact lié au matériel en lui-même, leur diminution passe par l'optimisation de la conception du matériel permettant l'acquisition de la séquence de diffusion (antenne, paramétrage des gradients...)(89), voire à l'étape de post-traitement(90).

b) Artefacts cinétiques :

A l'échelle microscopique, les différentes molécules d'eau vont changer de direction plusieurs fois pendant l'application du gradient de diffusion, ce dernier étant habituellement long. Ces mouvements vont créer un décalage de phase des spins et donc une atténuation du signal utilisé pour le calcul de l'ADC.

A l'échelle macroscopique (mouvement de tête, respiration...), les spins vont subir de grands déplacements dans l'espace induisant également d'importants décalages de phase (beaucoup plus importants qu'à l'échelle microscopique). Dans un voxel, si tous les spins subissaient le même déplacement de manière cyclique à chaque acquisition d'une ligne d'image, il y aurait un décalage global sans effet sur l'acquisition finale. En réalité les mouvements macroscopiques sont à chaque fois différents et ce décalage de phase sera donc lui aussi différent à chaque acquisition d'une ligne. La résultante sur l'image finale est l'apparition d'images « fantômes » ou

« ghosting » pouvant altérer l'analyse des images de manière plus ou moins importante (Figure 21). Ces fausses images apparaissent dans la direction du codage de phase et sont plus importantes avec des gradients d'intensité élevée.

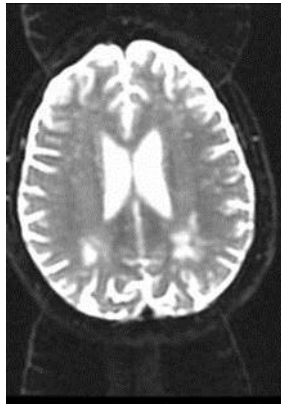

Figure 21 : Images fantômes sur une séquence echo planar avec $b=0$
Source : Pièges et artefacts en IRM de diffusion, Oppenheim C. et al., Poster JFR 2005

Pour diminuer ces artefacts, l'une des solutions consiste à synchroniser l'acquisition avec la source du mouvement, comme la fréquence cardiaque ou encore l'utilisation « d'échos navigateurs »(91). Un écho-navigateur est classiquement utilisé en IRM hépatique sous la forme d'une fenêtre placée entre le foie et le poumon, dans laquelle est détectée la présence plus ou moins importante de protons sous la forme d'une courbe signal/temps. L'impulsion du gradient de diffusion sera déclenchée généralement à chaque expiration (présence maximale de protons). Enfin, l'utilisation d'une séquence en EPI reste le meilleur moyen de diminuer ces artefacts compte-tenu d'une acquisition d'image en environ 100msec. Cette rapidité d'acquisition s'effectue toutefois au détriment de la résolution spatiale.

c) Artefacts liés à la séquence EPI :

i. Défaut de linéarité des gradients :

Ces artefacts proviennent des courants de Foucault, qui vont modifier la forme de l'impulsion du gradient de diffusion et créer un défaut dans l'alignement des différents échos recueillis et la création d'images « fantômes ».

ii. Artefact de déplacement chimique :

Ce type d'artefact est lié à la différence de fréquence de résonance de l'eau et de la graisse, plus marqué dans les séquences en echo-planar qu'en écho de spin classique. La bande passante étant relativement faible dans une séquence en echo-planar, les protons contenus dans l'eau et la graisse d'un même voxel seront déplacés en moyenne de 2,5cm l'un de l'autre créant de fausses images généralement dans des zones d'interface eau-graisse (Figure 22). La saturation de graisse lors d'une acquisition de diffusion permet de s'affranchir de ces artefacts.(88)

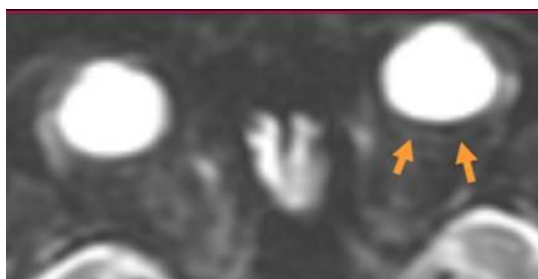

Figure 22 : Artefact de déplacement chimique rétro-orbitaire
Source : Pièges et artefacts en IRM de diffusion, Oppenheim C. et al., Poster JFR 2005

iii. Artefact de susceptibilité magnétique :

Ces artefacts sont plus marqués en echo-planar qu'en écho de spin rapide et entraînent des plages de distorsions, généralement à l'interface entre des zones tissulaires et aériques. Ils apparaissent dans le sens du codage de phase et peuvent être diminués en inversant le sens du codage de phase et de fréquence (Figure 23).

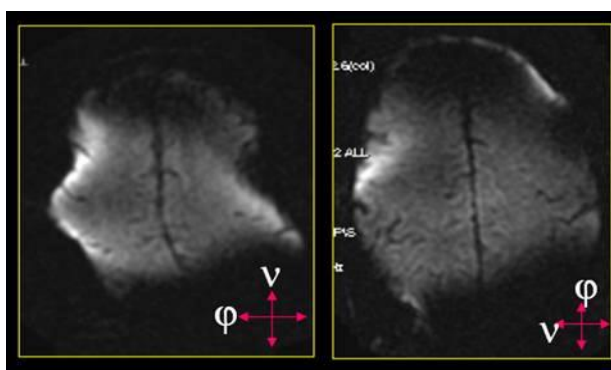


Figure 23 : Artefact de susceptibilité magnétique
Source : Pièges et artefacts en IRM de diffusion, Oppenheim C. et al., Poster JFR 2005

5. Pièges d'interprétation :

Le calcul de l'ADC est toujours nécessaire lors de l'interprétation d'une imagerie de diffusion. En effet, certaines lésions présentant un hypersignal T2 relativement élevé sont visualisées sous la forme d'un hypersignal sur la séquence de diffusion et peuvent faire suspecter un contingent lésionnel présentant des caractéristiques en restriction de diffusion. Une valeur d'ADC augmentée conjointement au signal en diffusion est en faveur d'un « effet T2 » ou « T2 shine-through » et non d'une plage lésionnelle en restriction de diffusion(92).

A l'inverse, une structure présentant un hyposignal T2 relativement faible peut se traduire par une zone en hyposignal sur la diffusion et sur la cartographie ADC. Ce phénomène appelé « T2-blackout » a surtout été décrit dans le cadre de la modification du signal des hématomes cérébraux afin de les différencier de lésions ischémiques(93).

6. Foie et diffusion :

a) Pathologie tumorale :

La séquence de diffusion est utilisée aujourd'hui de manière courante dans la caractérisation et dans la détection des tumeurs hépatiques, mais également dans l'évaluation de la réponse aux traitements.

Pour la détection des lésions, cette séquence s'est montrée supérieure à la séquence T2 FSE « classique »(94), avec toutefois des performances inférieures ou comparables à la séquence « dynamique » avec injection de produit de contraste(95,96). L'analyse conjointe des séquences standards avec la séquence de diffusion augmente la performance diagnostique de l'examen.

Concernant la caractérisation des tumeurs hépatiques, la séquence de diffusion permet également d'apporter des informations intéressantes, notamment basées sur le fait qu'une tumeur maligne est habituellement très cellulaire par rapport à une tumeur bénigne, avec un coefficient de diffusion variant en conséquence.

La plupart des études s'accordent à dire que quels que soient leurs résultats, l'utilisation de la séquence de diffusion est un complément intéressant dans la détection et la caractérisation des lésions hépatiques(97). Par conséquent, les

lésions malignes sont hyperintenses sur l'acquisition de diffusion avec $b=0$ et le restent pour des valeurs de $b>500$ s/mm², contrairement aux lésions bénignes dont le signal chute fortement sur l'acquisition $b>500$ s/mm². Cet aspect ne permet toutefois pas de différencier des lésions hépatocytaires bénignes « cellulaires » comme un adénome ou une hyperplasie nodulaire focale, d'une lésion maligne compte-tenu de valeurs d'ADC relativement proches(98).

Concernant la réponse aux traitements, une étude récente a montré une association forte entre les modifications d'ADC volumique (en rapport avec les remaniements nécrotiques) calculées 1 mois après chimioembolisation. Toujours d'après cette étude, l'association apparaissait plus forte qu'avec les critères RECIST, mRECIST ou de l'EASL(99), avec notamment une meilleure reproductibilité inter-observateurs de l'acquisition volumique semi-automatique par rapport aux mesures 2D.

Par ailleurs, des modifications d'ADC mesurées 1 mois après traitement intra-artériel par radioembolisation ont été observées sans modifications significatives de taille lésionnelle(100).

L'analyse des données basées sur le modèle de décroissance bi-exponentiel (principe de l'IVIM) a montré que les données de perfusion seraient plus efficaces que l'ADC pour établir une réponse précoce après sunitinib(101). Enfin, la fraction de perfusion « f » permettrait de différencier un groupe « bon-répondeurs » et « mauvais-répondeurs » après traitement par sorafenib(102).

b) Maladie hépatique chronique :

La caractérisation du stade de fibrose hépatique par la séquence de diffusion a été étudiée et montre une décroissance progressive de l'ADC avec l'augmentation du degré de fibrose(103). L'utilisation du rapport entre le foie et la rate ou le cortex rénal augmenterait les performances diagnostiques pour différencier les stades de fibrose(104). Néanmoins, il existe des chevauchements importants entre les différents stades(105) et son utilisation seule n'est pas recommandée pour évaluer l'importance de la fibrose hépatique. En effet, les variations d'ADC ne sont pas dues uniquement à l'importance de la fibrose sous-jacente, mais dépendant également de

l'inflammation, du degré de stéatose et des variations de perfusion environnantes(106,107).

Une étude analysant les paramètres dérivés du modèle de diffusion « IVIM » a montré des performances diagnostiques meilleures du paramètre D^* ou D_{fast} par rapport à l'ADC seul obtenu à partir de D_{slow} , pour différencier un foie sain ou un faible stade de fibrose (F0-F1) par rapport aux stades de fibrose hépatique plus avancée ou de cirrhose(108).

Par ailleurs, une étude récente a montré que les performances diagnostiques de la diffusion étaient inférieures à celles de l'élastographie par résonance magnétique(109).

Le principal biais de l'ensemble des études effectuées est l'absence de standardisation du protocole de diffusion, avec des valeurs d'ADC pouvant varier considérablement selon la valeur de b utilisée, ou encore une qualité d'acquisition variable selon le mode d'acquisition (respiration libre, apnée...)(110).

7. Rate et diffusion

Il existe peu de données dans la littérature évaluant l'intérêt de l'analyse splénique de la séquence de diffusion.

Une étude évaluant l'influence de la cirrhose et de l'hypertension portale sur l'ADC splénique a montré une différence significative entre un groupe de patients « contrôle » et un groupe atteint de cirrhose. Une corrélation significative entre l'ADC et le score de Child-Pugh a également été mis en évidence, ainsi qu'une diminution des valeurs d'ADC après mise en place d'un TIPS(7).

Par ailleurs, la valeur d'ADC splénique pourrait être corrélée à la probabilité de survenue de varices œsophagiennes, avec notamment une bonne corrélation avec les marqueurs cliniques et biologiques(111).

C. La quantification du fer et de la graisse intra-hépatique :

1. Quantification du fer :

La présence d'une concentration trop importante de fer en situation intra-hépatique, même faible, est un facteur de morbidité au sein de différentes pathologies, et notamment dans le cadre des maladies hépatiques chroniques(112). La mesure de la ferritine sérique reste d'une spécificité très limitée dans la caractérisation des réserves ferriques. La biopsie hépatique était alors nécessaire pour une quantification fiable de la concentration en fer intra-hépatique, avec toutes les limites habituelles, en premier lieu son caractère invasif(113).

Les premières études réalisées sur la détection du fer intra-hépatique par échographie ou scannographie se sont révélées décevantes, notamment compte-tenu des interférences de mesure liées à la graisse intra-hépatique sous-jacente(114).

a) Technique de Gandon :

La technique de Gandon (4) est une méthode de mesure de la concentration hépatique en fer par IRM, basée sur les propriétés paramagnétiques du fer et la sensibilité des séquences en écho de gradient. Comme dans le cadre d'un contingent hémorragique au sein d'un tissu, le fer présent au sein d'un voxel va induire une inhomogénéité du champ magnétique entraînant une chute du signal enregistré. Cette chute de signal est retrouvée quelle que soit la séquence employée mais avec une sensibilité différente. En effet, la chute de signal induite par la présence de fer va être d'autant plus importante que la séquence est fortement pondérée en « T2* » (écho de gradient). La technique de Gandon étudie cette variation de signal sur cinq séquences en écho de gradient de plus en plus sensibles au fer intra-hépatique, à savoir une séquence pondérée T1, en densité de proton, puis trois séquences de plus en plus pondérées T2.

Pour chaque séquence, une valeur seuil de saturation du signal, exprimée par le rapport entre le signal du foie et des muscles paravertébraux (L/M) a été calculée

et corrélée à une valeur de concentration ferrique intra-hépatique (3 à 375 $\mu\text{mol/g}$). Au final, la mesure du rapport L/M sur les différentes séquences permet de visualiser le seuil de saturation du signal chez un patient donné et donc d'en déduire la concentration en fer intra-hépatique avec une forte sensibilité et spécificité (Sensibilité = 89%, spécificité = 80% pour une séquence fortement pondérée en T2*)(4).

L'hétérogénéité de distribution du fer au sein d'un foie cirrhotique rend parfois plus difficile la quantification du fer par technique histologique(115), ce qui n'est pas le cas de cette méthode. Par ailleurs, cette méthode offre une bonne reproductibilité inter-observateurs.

L'une des limites de cette technique est l'augmentation du signal hépatique en présence de graisse sur les séquences pondérées T1. Cette pondération reste toutefois la moins sensible au fer et par conséquent il est rare d'avoir recours à ce niveau de pondération pour estimer la concentration en fer.

Par ailleurs, cette méthode est très efficace dans le cadre du bilan d'une hémochromatose, mais reste plus difficilement applicable pour des étiologies telles que la thalassémie majeure ou les syndromes myélodysplasiques(116).

b) La mesure de la relaxation R2 et R2* :

Cette technique est basée sur la mesure de la relaxation R2 et R2* du foie, s'effectuant respectivement selon $1/T2$ et $1/T2^*$ (117). En effet, la relaxation R2 et R2* au sein du parenchyme hépatique est variable selon la concentration en fer. La mesure de cette relaxation permet d'obtenir une cartographie et donc une mesure par une ROI.

La relaxation R2 présente une relation curviligne (Figure 24) avec la concentration en fer intra-hépatique(118). L'aspect curviligne de R2 peut s'expliquer par la diminution progressive de la sensibilité aux fluctuations magnétiques plus grandes qu'à l'échelle cellulaire, ce qui est le cas pour des importantes concentrations en fer intra-hépatiques(119). Cette relation présente une excellente corrélation avec la concentration ferrique, avec un coefficient de corrélation mesuré à 0,98.

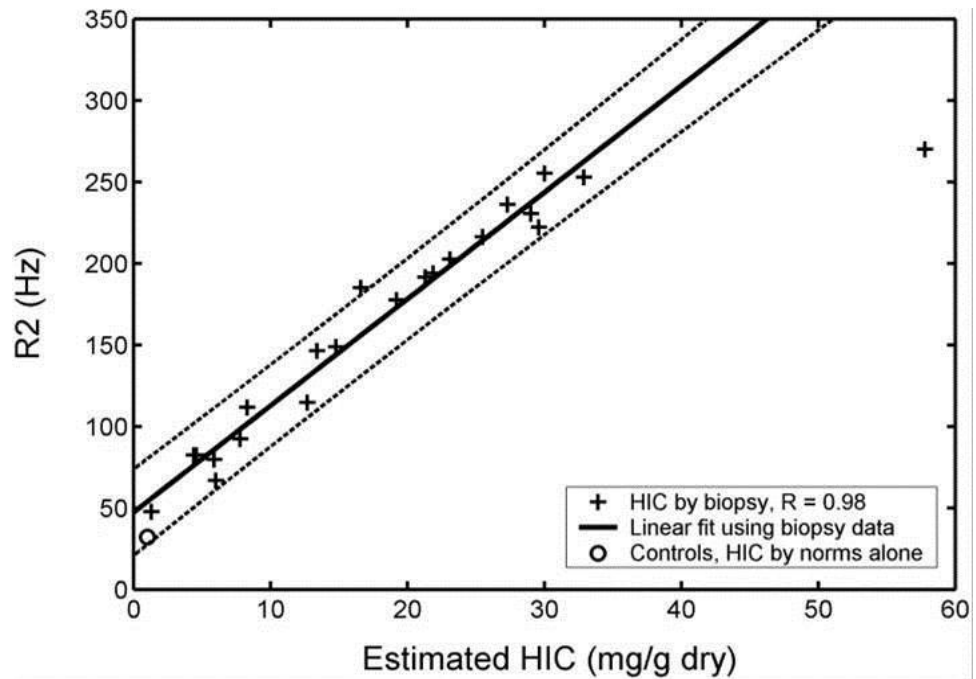


Figure 24 : Courbe montrant la relation curviligne entre R2 et la concentration en fer intra-hépatique
 Source : Wood JC, Enriquez C, Ghugre N, Tyzka JM, Carson S, Nelson MD, et al. MRI R2 and R2* mapping accurately estimates hepatic iron concentration in transfusion-dependent thalassemia and sickle cell disease patients. *Blood*. 15 août 2005;106(4):1460-5

Une relation linéaire entre R2* et la concentration ferrique intra-hépatique (Figure 25) a également été mise en évidence, avec notamment une bonne reproductibilité inter-observateurs(120). Bien que plus sensible que pour la relaxation R2, la mesure de la concentration en fer reste limitée pour des valeurs très élevées de fer intra-hépatique. Elle présente également une excellente corrélation avec la concentration ferrique, avec un coefficient de corrélation mesuré à 0,97 et 0,98 dans deux études différentes.(117,120).

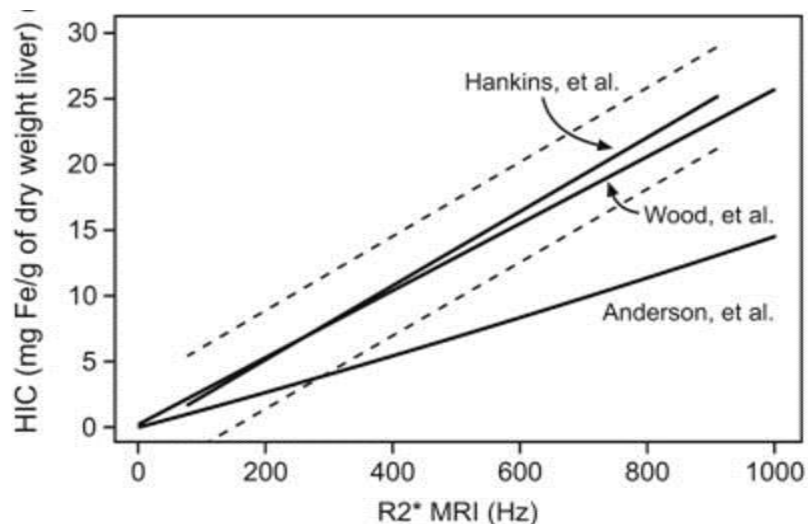


Figure 25 : Courbes montrant la corrélation linéaire et reproductible entre R2* et la concentration en fer intra-hépatique

Source : Hankins JS, McCarville MB, Loeffler RB, Smeltzer MP, Onciu M, Hoffer FA, et al. R2* magnetic resonance imaging of the liver in patients with iron overload. *Blood*. 14 mai 2009;113(20):4853-5

Les méthodes de mesure R2 ou R2* présentent des avantages et des inconvénients. La relaxation R2 est peu sensible à la taille ou la forme du voxel, ou encore aux inhomogénéités externes de champ magnétique, contrairement à la technique R2*.

La technique R2* peut être utilisée pour des importantes concentrations de fer intra-hépatique contrairement à la relaxation R2 qui présente une corrélation curviligne avec une asymptote pour des valeurs de concentrations élevées.

La mesure de R2* nécessite une acquisition réalisable en une seule apnée, alors qu'elle nécessite entre 5 et 20 minutes d'acquisition pour R2.

L'utilisation combinée des deux paramètres ne montre pas de supériorité par rapport à l'utilisation d'un seul.

La principale limite de ces études est leur effectif relativement faible. Par ailleurs, cette mesure ne permet pas de s'affranchir de l'hétérogénéité du dépôt de fer intra-hépatique et de la variation de calibration des paramètres de la courbe dépendant du patient, avec par conséquent de mesures restant imparfaites.

Toutefois, les variations de mesures estimées par IRM semblent comparables voire inférieures à celles obtenues par la biopsie hépatique(120).

2. La quantification de la graisse intra-hépatique :

La stéatose hépatique qui correspond à un excès de graisse en situation intra-hépatique, défini comme « maladie grasseuse du foie d'origine non éthylique ou

« Nonalcoholic fatty liver disease » (NAFLD) correspond à la cause la plus fréquente d'augmentation des transaminases(121). L'augmentation de la prévalence de la NAFLD est en rapport avec la majoration des cas d'obésité dans la société. La stéato-hépatite non alcoolique ou « Nonalcoholic steatohepatitis » (NASH) correspond à l'évolution de la NAFLD avec l'apparition de lésions cellulaires voire d'une fibrose hépatique.

L'intérêt de la quantification de cette stéatose hépatique est de pouvoir détecter et suivre les NAFLD et leur évolution vers une NASH, évaluer le risque de dysfonction d'un transplant hépatique, mais également d'autres applications cliniques (risque cardiovasculaire,...).

L'échographie permet la détection d'une stéatose hépatique avec une sensibilité de 83% et une spécificité proche de 100% mais ne permet pas de la quantifier(122). La sensibilité du scanner est moins bonne (54 à 85%)(122) associée au caractère irradiant de l'examen. La biopsie hépatique présente les mêmes limites habituelles, à savoir la variabilité de répartition de la graisse intra-hépatique et son caractère invasif. L'IRM est aujourd'hui l'examen de choix pour la quantification de la graisse intra-hépatique, avec des séquences en constante évolution ces dernières années.

a) La méthode Dixon

i. La séquence « En phase/Opposition de phase » :

Cette séquence, pondérée en T1 en écho de gradient (donc sans impulsion de rephasage), est basée sur la différence de précession des protons de l'eau et de la graisse au sein du champ magnétique principal B₀. L'application du champ magnétique B₁ va induire un rephasage des spins de l'eau et de la graisse. Pendant la relaxation, les protons de l'eau et de la graisse vont progressivement se déphaser du fait de leur différence de vitesse de précession intrinsèque (Figure 26). Ce déphasage progressif passera par deux états intéressants pour l'acquisition, à savoir quand les protons de l'eau et de la graisse seront en phase » et en « opposition de phase » (schématiquement 180° dans un plan transversal)(123).

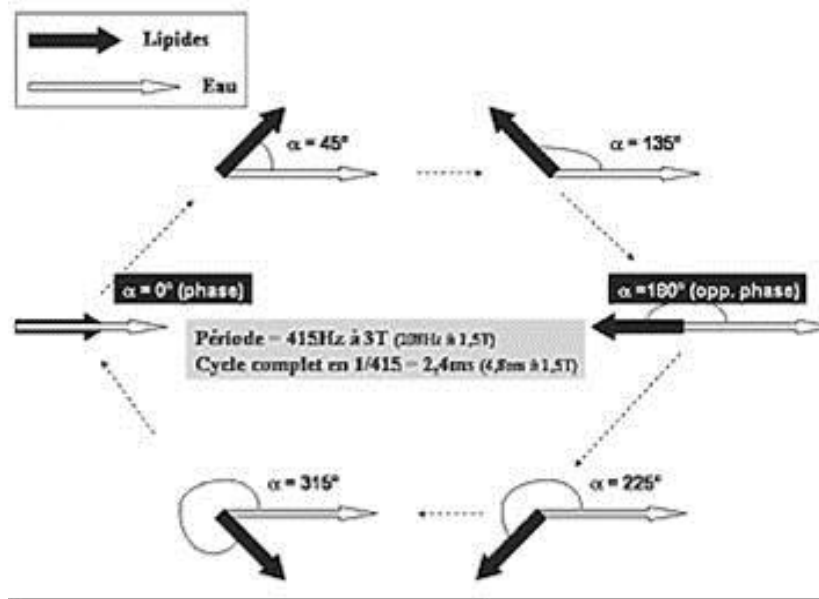


Figure 26 : Schéma montrant le déphasage progressif des spins de l'eau et de la graisse
Source : Stéatose hépatique et séquence phase- opposition de phase : aspects théoriques et applications pratiques à 3T. B Guiu

En fonction du TE, il est possible de réaliser, de ce fait, une série d'images acquises en « phase » (IP), avec un signal enregistré transversalement correspondant à la somme du signal des protons de l'eau et de la graisse, et inversement une série « opposition de phase » (OP) correspondant à leur soustraction (Figure 27).

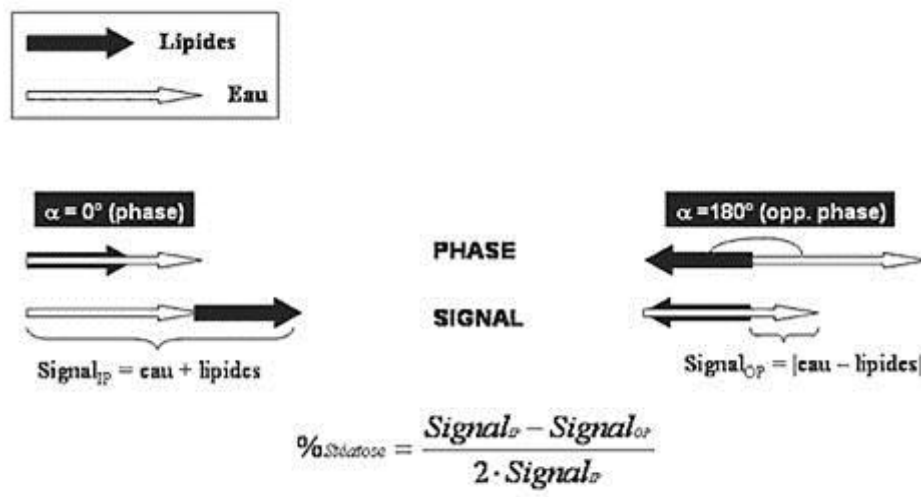


Figure 27 : Principe de la séquence IP/OP et calcul du pourcentage de stéatose en fonction du signal obtenu à chaque temps d'écho

Source : Stéatose hépatique et séquence phase- opposition de phase : aspects théoriques et applications pratiques à 3T. B Guiu

ii. La méthode Dixon « 2 points » :

Cette méthode de quantification de la stéatose est basée sur la mesure du pourcentage de perte de signal en « opposition de phase » par rapport au signal en « phase » (Figure 28) au sein d'un voxel ou d'une ROI, mise au point par Dixon et al. en 1984.

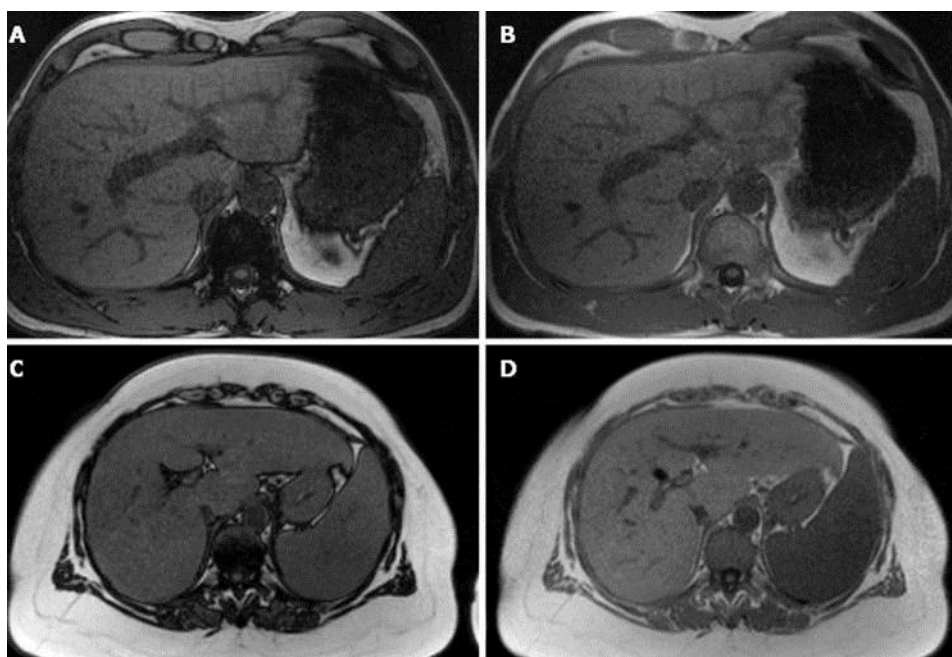


Figure 28 : Séquence T1 en écho de gradient en phase (B et D) et opposition de phase (A et C). Le signal du foie reste stable entre A et B chez un patient mince et sans stéatose hépatique, contrairement à une chute de signal en opposition de phase entre C et D chez un patient obèse avec un foie stéatosique.

Source : *Liver fat content determined by magnetic resonance imaging and spectroscopy. Sijens Paul E. World J Gastroenterol 2010 April 7; 16(13): 1560-1566*

Cette technique reste très simple et basée sur la formule suivante(124) :

$$\% \text{ Graisse} = (\text{Signal IP} - \text{Signal OP}) / 2 \times \text{Signal IP}$$

Le dénominateur est divisé par deux car une perte de 100% du signal ne correspond qu'à une stéatose de 50%. Par ailleurs, une valeur de stéatose de 60% donnerait un signal identique à 40%. Ces valeurs de surcharge n'ont toutefois pas été décrites chez l'homme.

La principale limite de cette méthode vient du fait qu'elle ne tient pas compte de la décroissance du signal, qui est majorée en cas de surcharge en fer. En effet, la surcharge ferrique induit des modifications de la relaxation transversale qui

participent à la formation de l'image et qui peuvent donc biaiser l'estimation de la stéatose(125).

iii. La méthode Dixon « 3 points » :

Cette méthode repose sur la même base que la méthode « 2 points », mais ajoute l'acquisition d'une troisième image avec un décalage de phase de -180° ou 360° . L'algorithme complexe utilisé dans cette méthode (126) permet d'obtenir une image sélective des protons de l'eau et de la graisse. La quantification de la graisse intra-hépatique correspond globalement à effectuer la mesure moyenne du signal entre deux échos en « phase » et un écho en « opposition de phase », selon la formule suivante :

$$\% \text{ Graisse} = (\text{Moyenne IP} - \text{Signal OP}) / 2 \times \text{Moyenne IP}$$

Cette technique permet de compenser partiellement la présence de fer intra-hépatique, mais uniquement dans un ordre de grandeur limité. Par ailleurs, l'acquisition des trois types d'image en une seule apnée reste souvent impossible, avec des artefacts pouvant être liés à la modification de la position hépatique due aux variations respiratoires du patient.

b) La séquence IDEAL :

Cette technique basée sur une séquence initialement en écho de spin(127), puis en écho de gradient(128), appelée IDEAL (Iterative Decomposition of water and fat with Echo Asymmetry ans Least quares estimation) a été décrite dans la continuité de la méthode Dixon « 3 points ». En effet, les séquences classiques de séparation graisse-eau utilisent des échos symétriques qui vont dégrader la qualité de l'image, avec un rapport signal/bruit dépendant de la proportion d'eau/graisse au sein d'un voxel. L'utilisation de l'écho de gradient et d'écho décalés et asymétriques traités par l'algorithme IDEAL permet de maximiser le rapport signal/bruit et une quantification très robuste de la graisse intra-hépatique. Elle permet d'obtenir une image acquise uniquement avec le signal des protons de l'eau, de la graisse, en phase et en opposition de phase (Figure 29). Les temps d'écho utilisés sont

complexes et calculés mathématiquement. Elle permet notamment la quantification de graisse en présence d'inhomogénéités modérés du champ magnétique, ce qui est habituellement le cas chez les patients obèses (et donc les patients habituellement à risque de stéatose).

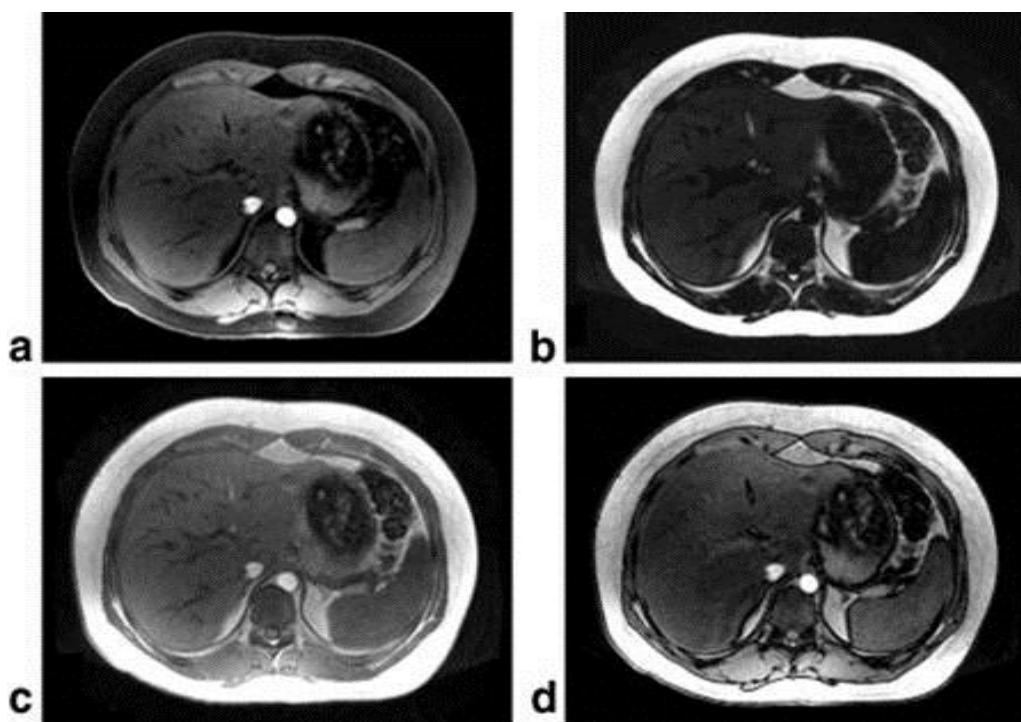


Figure 29 : Séquence IDEAL en écho de gradient montrant l'acquisition « eau » (a), « graisse » (b), en phase (c) et en opposition de phase (d).

Source : Reeder SB, McKenzie CA, Pineda AR, Yu H, Shimakawa A, Brau AC, et al. Water-fat separation with IDEAL gradient-echo imaging. J Magn Reson Imaging JMRI. mars 2007;25(3):644 -52

Cette méthode présente toutefois des limitations(129), avec toujours des altérations de mesures pour d'importantes inhomogénéités de champ magnétique. La séquence conserve une sensibilité au « bruit », qui peut fausser les mesures dans des acquisitions avec un signal faible et donc un mauvais rapport signal/bruit. Par ailleurs, un « effet T1 » parasite reste présent, apparaissant raccourci dans le cadre d'un signal graisseux. L'utilisation d'un faible angle de bascule ou de multiples angles permet de diminuer ce problème.

Au-delà de la quantification de la stéatose, la séquence IDEAL est aujourd'hui utilisée de manière courante sur différentes régions anatomiques, pour obtenir des séries d'image avec saturation du signal de la graisse, compte-tenu du caractère homogène de l'image obtenue uniquement avec les protons de l'eau.

c) La spectroscopie :

La spectroscopie par IRM (MRS) est une technique déjà utilisée fréquemment sur l'encéphale, notamment pour la caractérisation de tumeurs cérébrales ou de pathologies métaboliques(130).

Cette technique est basée sur la visualisation des pics de résonance de différents métabolites au sein d'un voxel donné. Sur une mesure monovoxel de 1 à 27cm³, la mesure peut être effectuée en utilisant soit un TE long (séquence PRESS), visualisant les métabolites avec un temps de relaxation T1 long, soit un TE court (séquence STEAM) pour mettre en évidence uniquement les métabolites à T1 court, ce qui est le cas des principaux métabolites qui composent la graisse(131).

Certaines techniques de spectroscopie en 2D ou 3D ont été mises au point ces dernières années mais restent non applicables en routine clinique compte-tenu de leur temps d'acquisition très long et du temps de post-traitement(132).

La spectroscopie est considérée aujourd'hui comme une alternative simple et non-invasive par rapport à la biopsie hépatique, avec notamment une bonne reproductibilité inter-observateur(133). Cette technique est surtout plus sensible que les techniques d'imagerie de base et est utilisée pour détecter de faibles concentrations de graisse intra-hépatique.

d) La technique d'excitation sélective spectrale et spatiale :

Les précédentes techniques d'imagerie et de quantification de la graisse étaient basées sur le décalage de phase entre les protons de l'eau et de la graisse. Cette méthode utilise une excitation fréquentielle sélective(134). Le principe est de sélectionner une coupe précise grâce à une fréquence donnée (gradient de sélection de coupe) et d'exciter sélectivement le signal des acides gras sur cette coupe (0,8 à 2,0 ppm) (Figure 30).

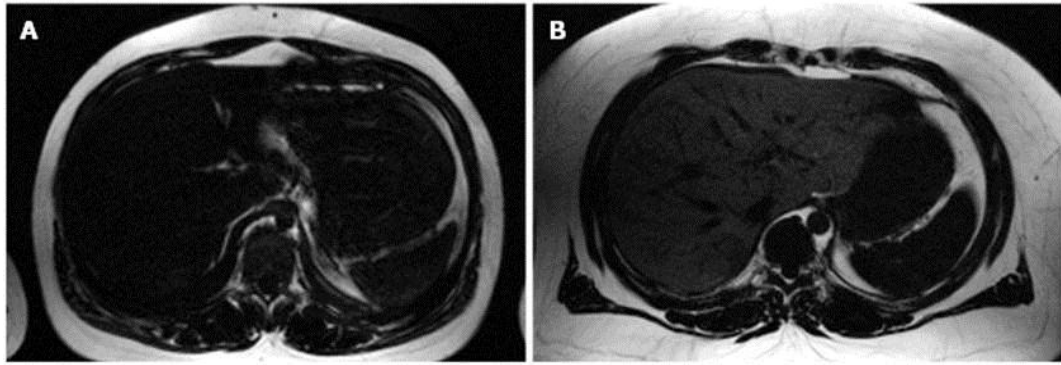


Figure 30 : Séquence d'excitation sélective spectrale et spatiale montrant un sujet fin sans stéatose (A) hépatique et un sujet obèse avec une importante stéatose (B).

Source : Liver fat content determined by magnetic resonance imaging and spectroscopy. Sijens Paul E. World J Gastroenterol 2010 April 7; 16(13): 1560-1566

L'avantage de cette technique est de permettre la détection d'une faible quantité de graisse intra-hépatique, associée à la possibilité d'obtenir une information sur sa répartition, mais sur quelques coupes seulement.

Par ailleurs, la sélectivité très importante du signal de la graisse permet de calculer facilement la part de stéatose hépatique en utilisant une région de référence au sein de la graisse sous-cutanée ou intra-abdominale.

La principale limitation de cette méthode est la nécessité d'obtenir un champ magnétique très homogène, ce qui est habituellement difficile dans le cadre de l'exploration de patients souvent obèses.

3. La quantification simultanée de la graisse et du fer intra-hépatique :

La quantification de la graisse intra-hépatique décrites par les techniques détaillées précédemment est calculée à partir de l'intensité de signal de l'eau et de la graisse qui peuvent être variables selon le type de séquence, les paramètres d'imagerie et les propriétés de relaxation tissulaires dus à l'effet T1 et T2* ou T2. La concentration en fer fait varier les paramètres mesurés et notamment la relaxation T2* qui peut donc fausser des mesures de concentration intra-hépatique en graisse(135). La séquence d'IRM « multiéchos et faible angle de bascule » en écho de gradient combine des caractéristiques permettant de s'affranchir de ces variabilités. L'utilisation d'un angle de bascule faible permet de supprimer l'effet T1,

alors que l'emploi d'une acquisition avec de multiples échos, permet d'estimer et donc de corriger l'effet T2* sur une mesure donnée.

Cette séquence « multi-écho » a principalement été comparée à la spectroscopie par IRM dans la littérature(135,136), cette méthode étant considérée comme la plus discriminante à l'heure actuelle pour l'évaluation de la fraction de graisse intra-hépatique(137).

Plusieurs algorithmes de correction des mesures selon le T2* ont été proposés avec les meilleurs résultats retrouvés par la méthode « multi-interférentielle »(136). En effet, cette méthode tient compte des interactions spécifiques entre les protons au sein de la graisse et donc des variations intrinsèques de phase et des différents pics de graisse (en ppm) existant au sein d'un tissu. Elle permet une estimation de la fraction de graisse intra-hépatique très proche de la spectroscopie, en calculant et surtout en s'affranchissant des variations secondaires à la concentration en fer intra-hépatique.

D. Elastographie par résonance magnétique :

L'élastographie par IRM (ERM) est une technique non invasive permettant d'évaluer l'élasticité d'un tissu donné. Elle est basée sur une acquisition en contraste de phase et mesure les caractéristiques de la propagation des ondes dans un tissu, pour en déduire l'élasticité(138). L'amplitude des déplacements des ondes de cisaillement variant autour de 1-100 μm est mesurée sur un volume d'intérêt en 3D. Un inducteur pneumatique générateur d'ondes de cisaillement est placé longitudinalement par rapport au patient et crée une onde de cisaillement au sein du tissu, qui sera détectée et analysée via un algorithme complexe sur une séquence en contraste de phase. L'élastographie comprend trois grandes parties : application d'un stress mécanique, mesure de la déformation tissulaire et calcul du module de cisaillement. Les données acquises permettent ensuite de déterminer des cartes de visco-élasticité sur la région évaluée(139). La mesure de l'élasticité s'effectue en plaçant une région d'intérêt sur la cartographie (Figure 31).

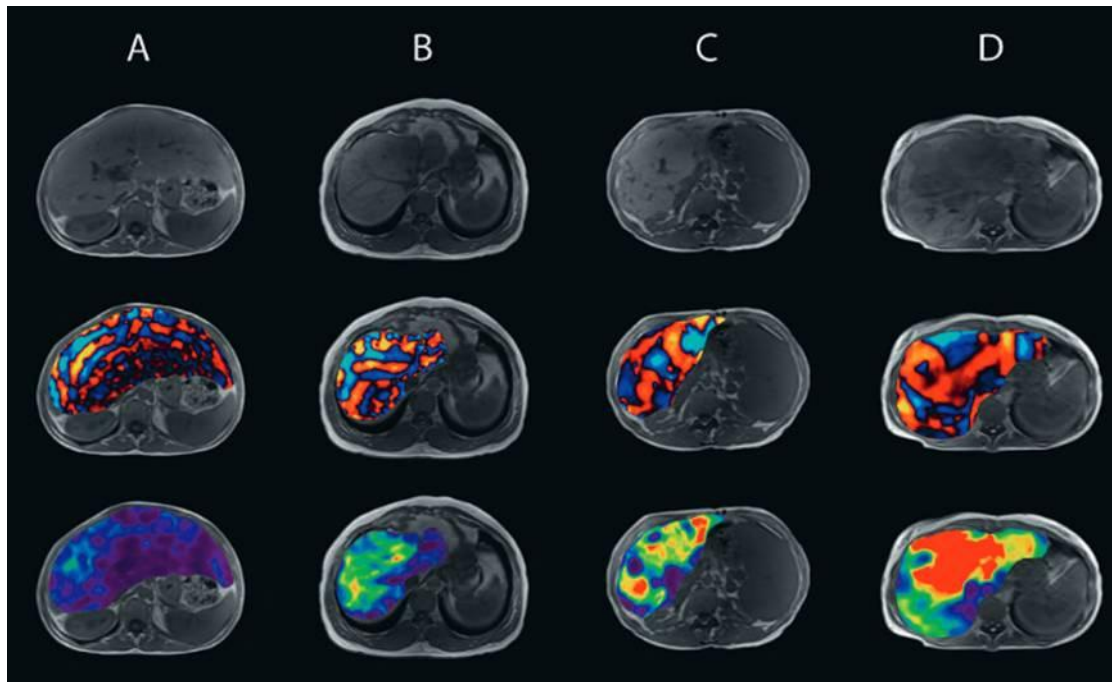


Figure 31 : Séquence pondérée T1 (1^{ère} ligne), propagation de l'onde (2^{ème} ligne) et module de cisaillement (3^{ème} ligne) d'un foie sain (A), fibrosé (B), fibrosé avec un carcinome hépatocellulaire (C) et avec un cholangiocarcinome (D).

Source : Elastographie par RM du foie. Moritz Wurnig, Andreas Boss. Institut für Diagnostische und Interventionelle Radiologie, UniversitätsSpital Zürich

Les premiers développements de l'ERM ont été établis en IRM hépatique et se sont étendus à d'autres organes, notamment le sein. Cette méthode permet une bonne quantification de la fibrose, avec une étude comparant l'ERM à l'élastographie par ultrasons et au rapport ASAT/Plaquettes retrouvant des AUROCs significativement supérieures pour l'ERM (0.994 pour $F \geq 2$; 0.985 pour $F \geq 3$; 0.998 pour $F = 4$)(140).

Ces données ont été confortées par une étude plus récente montrant à la fois une différence significative entre les valeurs obtenues chez des patients témoins et des patients présentant une fibrose hépatique tous stades confondus (moyenne = $2,3 \pm 0,6$ kPa contre $4,1 \pm 2,1$ kPa ; $p=0.003$). Par ailleurs, une différence significative était également démontrée entre les patients F0 à 2 et F3 à 4 (moyenne = $2,80$ kPa contre $5,9$ kPa ; $p<0,05$). Un cut-off de $4,0$ kPa a été proposé pour différencier ces deux catégories de patients avec une sensibilité de 82% et une spécificité de 86%(141).

Les avantages principaux de cette technique sont de pouvoir mesurer l'élasticité sur un volume hépatique important et de pouvoir l'utiliser chez des patients obèses ou présentant une ascite importante.

E. T1 mapping :

a) Généralités :

La séquence « T1 mapping », correspond à l'application au niveau du foie, d'une séquence déjà utilisée de manière courante en imagerie cardiaque, notamment dans la caractérisation de lésions ischémiques. En effet, l'inflammation et l'œdème résultant de ces lésions myocardiques a tendance à allonger le T1, ceci étant visualisé avant injection de produit de contraste gadoliné. Après injection de produit de contraste, celui-ci va s'accumuler au sein de l'espace extra-cellulaire et notamment interstitiel qui est majoré au sein des lésions de fibrose myocardiques séquellaires. Le même principe semble pouvoir être appliqué au niveau hépatique pour caractériser les lésions de fibrose hépatique. L'utilisation en IRM hépatique étant relativement récente, il existe peu de données concernant cette séquence et son utilité.

Il s'agit d'une cartographie de la relaxation T1 mesurée au sein du parenchyme hépatique, obtenue par différentes modalités selon les études(142,9). Elle peut être mesurée après injection de produit de contraste à excrétion hépato-biliaire ou encore après une impulsion d'inversion avec différents « temps d'inversion » (TI) et échantillonnage de la courbe de relaxation T1. La cartographie ainsi obtenue permet d'effectuer différentes mesures au sein de ROI et d'obtenir une valeur en millisecondes (Figure 32).

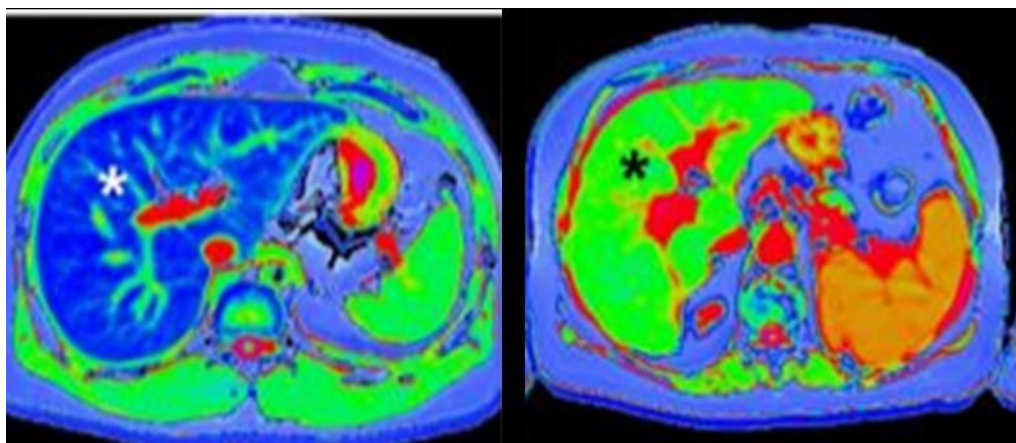


Figure 32 : Cartographies de relaxation T1 réalisées chez un patient sain (gauche) et un patient atteint de cirrhose hépatique (droite)

Banerjee R, Pavlides M, Tunnicliffe EM, Piechnik SK, Sarania N, Philips R, et al. Multiparametric magnetic resonance for the non-invasive diagnosis of liver disease. J Hepatol. janv 2014;60(1):69-77

b) Apport dans la quantification de la fibrose hépatique :

Compte-tenu de son caractère récent, il existe peu de données sur l'apport du « T1 mapping » dans la quantification de la fibrose hépatique.

Les premières études évoquant une corrélation entre la fibrose hépatique et la relaxation T1 datent de 1981(143) . Les études ultérieures sur des séquences à type « transfert de magnétisation » n'ont pas permis de montrer une corrélation significative entre la fibrose hépatique et ce type de séquence, même après séparation de la graisse intra-hépatique(144).

Une étude publiée en 2014 par Banerjee et al. a utilisé une séquence pondérée T1 sans injection en utilisant l'algorithme ShMOLLI (Shortened MODified Look-Locker Inversion recovery), permettant d'obtenir une image en « T1 mapping » en haute résolution en une seule apnée courte. Une valeur d'AUROC de 0,94 a été calculée pour discriminer des patients sains et des patients présentant tout grade de fibrose hépatique ($F \geq 1$) avec une sensibilité de 86% et une spécificité de 93% et un seuil de 800ms(9). Il existait également une différence significative entre chaque stade de fibrose (selon la classification histologique Ishak) sauf entre le stade de fibrose légère et modérée. Dans cette étude les mesures du T1 ont été corrigées selon la concentration de fer intra-hépatique, avec parfois d'importantes modifications des valeurs de relaxation par rapport à la mesure sans correction.

Les principales limites de cette étude consistent en un effectif faible, une référence basée sur la biopsie hépatique et un score de fibrose Ishak peu utilisé. Par ailleurs, la présence d'une concentration de fer intra-hépatique très élevée ne permet pas d'appliquer la formule de correction du T1. L'acquisition de la séquence reste longue avec des données mesurées sur une seule coupe.

Deux autres études évaluant le temps de relaxation T1 et son taux de variation avant et après injection de produit de contraste à élimination hépato-biliaire (Gd-EOB-DTPA-enhanced) ont également été publiées fin 2014.

Le travail de Ying et al.(145) effectué sur un modèle animal (lapin), a permis de mettre en évidence une différence significative de ces paramètres entre le groupe sain et le groupe NAFLD, entre le groupe NAFLD sans et avec NASH, mais également entre les différents groupes de fibrose hépatique, excepté entre F1 et F2. Les valeurs des courbes AUROCs retrouvées pour la détection d'une NASH étaient évaluées à 0,87 et 0,86, respectivement pour le temps de relaxation T1 après

injection et pour le taux de variation de celui-ci. L'effectif faible de certains stades de fibrose hépatique (1 lapin pour F4) est la principale limite de cette étude.

Par ailleurs, l'étude de Haimerl et al.(142) comparant un groupe de patients sains et un groupe de patients atteints de cirrhose a obtenu une différence significative de ces paramètres entre les différentes classes du score de Child-Pugh ($p < 0,001$). Les principales limites de l'étude sont comme d'habitude liées à l'effectif relativement faible et l'effet variable possible sur les paramètres mesurés de l'hétérogénéité des étiologies de cirrhose.

F. T2 mapping :

Cette technique de cartographie T2 a également été utilisée initialement dans le cadre de l'exploration des pathologies myocardiques à l'IRM. Celle-ci est notamment utilisée dans la mise en évidence de lésions ischémiques aiguës ou lors de l'évaluation des phénomènes de rejet de greffon cardiaque(10).

Cette méthode permet notamment de s'affranchir des limites habituelles des séquences T2 « classiques », généralement acquises avec une technique « dark blood » permettant d'annuler le signal du sang circulant. Celles-ci correspondent principalement à des variations de signal liées à l'antenne, aux artefacts de mouvement et aux paramètres qualitatifs de la séquence pondérée T2 (épaisseur de coupe, TE,...) pouvant varier d'un patient à l'autre (Figure 33).

La mesure de la relaxation T2, qui correspond à l'évaluation des remaniements œdémateux au sein du myocarde, n'a jamais été étudiée jusqu'à ce jour au niveau du foie ou de la rate. L'hypertension portale étant responsable d'une congestion splénique significative, son évaluation au sein de la rate par ce type de séquence pourrait refléter le degré d'hypertension portale sous-jacente et donc fournir des informations sur le pronostic du patient.

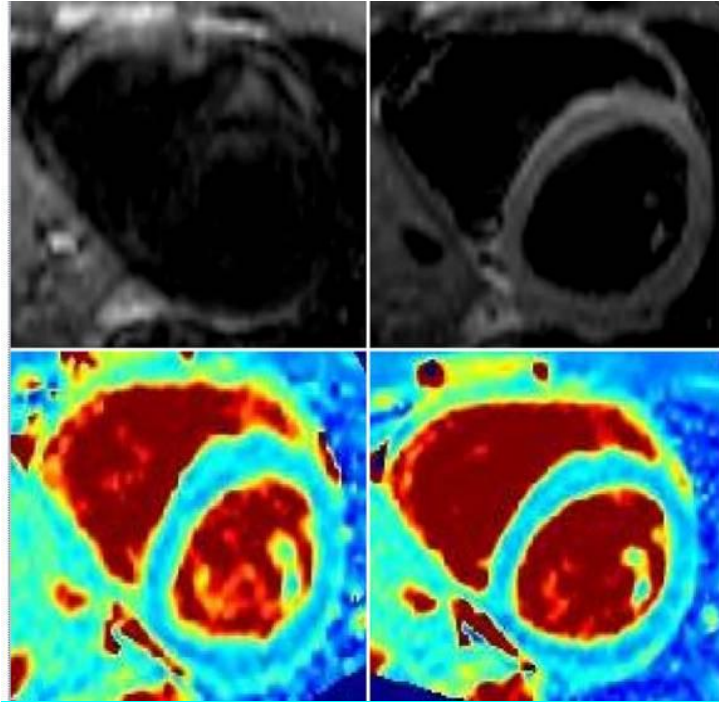


Figure 33 : Comparaison entre une acquisition de type T2 « Dark Blood » (en haut) et T2 mapping (en bas) au niveau du ventricule gauche à deux temps différents du cycle cardiaque, montrant notamment la disparition des artefacts de battements sur le T2 mapping.

Source :Giri S, Chung Y-C, Merchant A, Mihai G, Rajagopalan S, Raman SV, et al. T2 quantification for improved detection of myocardial edema. J Cardiovasc Magn Reson. 30 déc 2009;11(1):56

PRESENTATION DU TRAVAIL

I. Objectifs

- Objectif principal :

Evaluer l'efficacité des paramètres hépatiques de la séquence « T1 mapping », et de la séquence de diffusion pour le diagnostic de cirrhose et de sa sévérité.

- Objectif secondaire :

Evaluer l'efficacité des paramètres spléniques de la séquence « T2 mapping » et de la séquence de diffusion pour le diagnostic de cirrhose et de sa sévérité.

II. Matériels et Méthodes

A. Patients :

Tous les patients adressés pour IRM hépatique à l'hôpital Haut-Lévêque à Bordeaux dans le cadre d'un bilan de cirrhose de mai à septembre 2014, ont été inclus de manière prospective (groupe cirrhose). Un groupe contrôle a également été constitué sur la même période d'inclusion, à partir de volontaires sains et de patients ayant une IRM abdominale sans maladie hépatique connue.

1. Critères d'inclusion :

Les patients inclus présentaient tous une cirrhose avérée, diagnostiquée soit par biopsie hépatique (score de fibrose METAVIR, établi par deux anatomo-pathologistes spécialisés en hépatopathies, dans les 2 ans avant l'inclusion si le patient n'avait pas de traitement pour l'étiologie de l'hépatopathie, ou dans les 6 mois si le patient avait déjà eu un traitement étiologique), soit par l'association d'arguments cliniques, radiologiques et biologiques évocateurs (élévation des enzymes hépatiques associée à une symptomatologie clinique ou endoscopique évocatrice, ou des anomalies radiologiques typiques à type de dysmorphie hépatique ou de signes d'hypertension portale).

Tous les types étiologiques de cirrhose ont été inclus indifféremment dans l'étude.

2. Critères d'exclusion :

Étaient exclus tous les patients présentant :

- une thrombose du tronc porte ou de ses branches de division
- un shunt porto-cave intra-hépatique introduit par voie trans-jugulaire (TIPS)
- une insuffisance cardiaque avec un foie montrant des remaniements congestifs évidents
- une hyperplasie nodulaire régénérative
- un carcinome hépato-cellulaire.

B. Examens complémentaires :

Tous les patients ont bénéficié d'une IRM hépatique avec un protocole de séquences classiquement utilisé par les centres de référence, associé aux séquences évaluées dans l'étude. Les patients du groupe « cirrhose » ont été évalués par Fibroscan et fibroscopie œso-gastroduodénale. Les paramètres cliniques et biologiques classiques ont également été évalués.

1. Paramètres cliniques et biologiques :

Ces paramètres ont été recueillis dans la même semaine que l'IRM hépatique, incluant :

Sur le plan clinique :

- âge
- sexe
- indice de masse corporelle (IMC)
- antécédent de diabète
- antécédent d'hypertension artérielle

Sur le plan biologique :

- numération plaquettaire
- temps de prothrombine (TP)
- bilirubinémie totale
- taux de γ GT, ASAT, ALAT, phosphatase alcaline (PAL)
- albuminémie
- taux d'acide hyaluronique sanguin
- créatininémie
- taux d'hématocrite

Scores:

Le score de Child-Pugh et MELD ont été calculés selon la formule utilisée dans les publications de référence initiales(34,37).

2. Mesures de l'élasticité hépatique par Fibroscan :

Les mesures d'élasticité hépatique (LSM) étaient réalisées par Fibroscan (Echosens, Paris, France) en utilisant une sonde M, dans la même semaine que le passage de l'IRM. Les mesures étaient réalisées par 2 infirmières diplômées d'état expérimentées (plus de 5000 mesures hépatiques chacune), en aveugle des résultats de mesure effectuées sur l'IRM hépatique et des données cliniques ou biologiques. L'objectif était l'obtention de 10 mesures valides pour chaque patient avec un nombre d'essai limité à 20. Les résultats étaient validés par un médecin expert du centre d'investigation de la fibrose hépatique de notre hôpital.

Les mesures étaient définies comme non fiables si le nombre de mesures valides était inférieur à 10 ou si $IQR/LS > 0,30$ chez des patients avec une $LSM \geq 7,1$ kPa.

3. Fibroscopie œso-gastro-duodénale :

Ont été incluses les données des fibroscopies lorsqu'elles étaient réalisées dans les 6 mois avant ou après l'IRM, au sein de l'unité d'hépatologie (2000 endoscopies/an).

La présence de VO était notifiée ainsi que leur grade :

- grade I : aplatissement à l'insufflation
- grade II : pas d'aplatissement à l'insufflation, occupant moins d'un tiers de la lumière œsophagienne, avec intervalles de muqueuse saine
- grade III : pas d'aplatissement à l'insufflation, occupant plus d'un tiers de la lumière œsophagienne, confluentes

Le groupe de patients présentant des varices larges (grade III) a été comparé aux autres groupes.

4. IRM :

a) Protocole d'acquisition :

L'acquisition était effectuée sur une IRM avec un champ magnétique de base d'une valeur de 1,5 Tesla (Magnetom Avanto, Syngo VB17A, Siemens Medical

Solutions, Erlangen, Allemagne), en utilisant une antenne-corps composée de 16 canaux. Les séquences suivantes ont été réalisées chez tous les patients :

- une séquence T1 multi-échos 2D avec « spoiler » permettant conjointement l'évaluation de la graisse et du fer intra-hépatique (par l'obtention de la relaxation T2*). L'acquisition a été effectuée avec un train de 6 échos consécutivement en phase et en opposition de phase (TE = 2.3, 4.6, 6.9, 9.2, 11.5 et 13.8ms) après une impulsion de radiofréquence unique (TR = 120ms, champ de vue : 380mm x 192mm, épaisseur de coupe : 10mm)
- une séquence de diffusion acquise avec synchronisation et déclenchement respiratoire, en écho-planar, dans un plan axial (TR = 120ms, champ de vue : 380mm x 140mm, épaisseur de coupe : 6mm) en utilisant des valeurs de b de 100, 400 et 800 mm²/s.
- une séquence « T1 mapping » en utilisant un algorithme de type MOLLI (MOdified Look-Locker Inversion recovery) avec acquisition d'une cartographie de la relaxation T1 en une seule apnée dans un plan axial (TR = 540ms, TE = 1,14ms, temps d'inversion minimum = 127ms, incrément du temps d'inversion = 80ms, nombre d'inversions : 3, angle de bascule : 35°, champ de vue : 420mm x 304mm, épaisseur de coupe : 6mm)
- une séquence « T2 mapping » en utilisant une séquence pondérée T2 avec « préparation » (suite de plusieurs impulsions de radiofréquence pré-établies selon un algorithme précis en fonction du TE choisi) et acquisition en « single shot » de type T2 TrueFISP. La cartographie de la relaxation T2 a été obtenue en utilisant différents temps de préparation (TR = 308ms, TE = 1,19ms, angle de bascule = 70°, champ de vue : 420mm x 304mm, épaisseur de coupe : 6mm).

b) Analyse des images

Les mesures ont été réalisées par un radiologue spécialisé en imagerie abdominale, en aveugle concernant les résultats cliniques, biologiques et d'élasticité hépatique, sur une station de travail Leonardo (Siemens Medical Solutions, Erlangen, Allemagne).

L'analyse quantitative a été effectuée au sein du foie sur les séquences T1 multi-échos, la cartographie ADC et la séquence « T1 mapping ». Trois régions d'intérêt de 10 à 20 mm² étaient positionnées au sein du lobe hépatique droit, à distance des structures vasculaires et de zones artéfactuelles. Le lobe gauche n'a pas été choisi comme zone d'analyse compte-tenu des fréquents artefacts liés aux battements cardiaques.

L'analyse quantitative a été effectuée au sein de la rate sur la cartographie ADC et la séquence « T2 mapping ». Deux régions d'intérêt de 10 à 20mm² étaient positionnées au sein du parenchyme splénique, à distance des structures vasculaires.

La valeur moyenne des mesures hépatiques et spléniques était considérée comme la valeur représentative et utilisée pour le traitement des données.

Un deuxième radiologue spécialisé en imagerie abdominale a évalué la présence ou non d'ascite, la présence d'une circulation collatérale et le grand axe de la rate sur les séquences classiques couvrant l'ensemble de l'étage abdominal sus-mésocolique (T1 IPOP, T2, T1 3D sans et avec injection de chélates de gadolinium).

C. Analyse statistique

Les différentes données quantitatives ont été exprimées en moyenne +/- déviation standard ou médiane +/- écart interquartile selon la distribution des données.

Les corrélations entre les variables recueillies sur les séquences d'IRM et le score de Child-Pugh, MELD ou LSM ont été réalisées par l'utilisation du coefficient de corrélation de Pearson.

Les groupes « contrôles », « Child A » et « Child B/C » ont été comparés par un test non-paramétrique de Kruskal-Wallis avec comparaisons multiples. A noter que le groupe « Child B/C » correspondait parfaitement à des patients présentant une cirrhose décompensée définie par la présence d'ascite, d'une hémorragie digestive secondaire à des varices œsophagiennes, un ictère réfractaire ou une encéphalopathie hépatique.

Les comparaisons entre les données des séquences IRM et les valeurs de Fibroscan avec LSM<20kPa et ≥20kPa ont été effectuées par Wilcoxon Rank-Sum test. Le seuil de 20 kPa est habituellement utilisé pour différencier les patients

cirrhotiques à risque de complications de l'hypertension portale et notamment de larges varices œsophagiennes.

Toutes les analyses statistiques ont été effectuées en utilisant NCSS9 (NCSS software, Kaysville, Utah).

Les résultats étaient considérés comme significatifs pour $p < 0,05$.

III. Résultats

A. Patients :

Au total, 129 patients ont été inclus dans l'étude, divisés en un groupe « cirrhose » de 89 patients et un groupe « contrôle » de 40 patients. Les caractéristiques des patients sont résumées dans le tableau 6.

	Groupe « cirrhose » (n=89)	Groupe « contrôle » (n=40)
Sexe : homme	66 (74.2)	20 (50)
Age	61±10 (20-87)	58 ±12.5 (26-82)
IMC (kg/m²)	27 ±5 (18.5-39.9)	24.3 (18.8-36.7)
Diabète	30 (33.7)	8 (20)
Hypertension	40 (44.9)	11 (27.5)
ASAT (UI/l)	71 ±68 (13-430)	
ALAT (UI/l)	63 ±67 (10-425)	
γGT (UI/l)	205 ±205 (15-1081)	
Bilirubinémie totale (μmol/l)	21 ±17.5 (4-108)	
Compte Plaquettaire (x10⁹/l)	122 ±50 (27-269)	
Temps de prothrombine (%)	82.7 ±18 (30-116)	
Phosphatase alcaline (UI/l)	114 ±44 (47-255)	
Albuminémie (g/l)	39.7 ±4.7 (29.2-48)	
Créatininémie (μmol/L)	72.7 ±26 (32-158)	
Acide hyaluronique sérique (μg/L)	174 ± 184 (1-700)	
LSM Fibroscan (kPa)	24.7 ±19 (6.9-69.1)	
Child-Pugh		
<i>A</i>	67 (75.3)	
<i>B</i>	20 (22.5)	
<i>C</i>	2 (2.2)	
MELD	5.6 ±2 (2.3-13.7)	
Examen endoscopique		
<i>0</i>	44 (49.4)	
<i>1</i>	13 (14.6)	
<i>2</i>	20 (22.5)	
<i>3</i>	12 (13.5)	
Données IRM		
<i>Ascite</i>	17 (19.1)	0 (0)
<i>Circulation veineuse collatérale</i>	36 (40.4)	0 (0)
<i>Grand axe splénique (cm)</i>	13 ±3 (7.7-25)	10 ±2.4 (6.7-13.5)
<i>Fraction de graisse hépatique</i>	3.2 ±2.9 (0.2-13.6)	2.4 ±3.2 (0.1-13.3)
<i>Temps de relaxation T2* (ms)</i>	27.7 ±8.2 (7.2- 49.4)	28.7 ±7.3 (13- 37.2)

Tableau 6 : Caractéristiques des patients au moment de l'examen IRM

Les résultats sont exprimés en nombre (pourcentage) pour les variables catégorisables et en moyenne +/- déviation standard ou médiane +/- écart interquartile pour les variables quantitatives.

Le diagnostic de cirrhose était prouvé histologiquement pour 66 patients (74% ; 66/89) et basé sur la conjonction de critères cliniques, biologiques et radiologiques évidents pour 23 patients (25% ; 23/89).

Les étiologies de cirrhose sont résumées dans le tableau 7, avec une majorité de cirroses secondaires à une hépatite C (29/89 patients, 32.6%), et un éthylysme chronique (29/89 patients, 32.6%).

Etiologies	Effectif (n=89)
Hépatite C chronique	29 (32.6)
Hépatite B chronique	6 (6.7)
Hépatite virale mixte	3 (3.4)
Ethylysme chronique	29 (32.6)
NASH	17 (19.1)
Auto-immune	5 (5.6)

Tableau 7 : Etiologies des patients cirrhotiques
Les résultats sont exprimés en nombre (pourcentage).

Le détail des scores de Child des patients sont résumés dans le tableau 8, avec une prépondérance de patients présentant un score de Child A.

Score	Sous-score	Effectif	Effectif total
Child-Pugh A	A5	54(60.7)	67 (75.3)
	A6	13(14.6)	
Child-Pugh B	B7	13(14.6)	20 (22.4)
	B8	6(6.7)	
	B9	1(1.1)	
Child-Pugh C	C10	0(0)	2(2.2)
	C11	1(1.1)	
	C12	1(1.1)	
	C13	0(0)	
	C14	0(0)	
	C15	0(0)	

Tableau 8 : Score de Child-Pugh des patients du groupe « cirrhose »
Les résultats sont exprimés en nombre (pourcentage).

La prévalence des patients décompensés était de 24,7% (22/89 patients).

La prévalence des patients porteurs de larges varices œsophagiennes était de 36% (32/89 patients).

B. Comparaison des variables obtenues par IRM à la sévérité de la cirrhose :

Les données mesurées sur les différentes séquences sont comparées dans un premier temps entre les 3 groupes suivants : groupes « contrôle », « Child A » et « Child B/C ». Les résultats sont exprimés dans le tableau 9 et la figure 34. La séquence « T1 Mapping » est la seule dont les valeurs obtenues étaient significativement différentes entre le groupe « contrôle », le groupe « Child A » et le groupe « Child B/C » ($p < 0,000001$). La mesure de l'ADC sur la rate et le rapport ADC rate/muscle montrent des valeurs significativement différentes entre le groupe « contrôle » et le groupe « Child B/C » ($p = 0,01$), toutefois sans différence significative entre les autres comparaisons de groupe. Les valeurs mesurées sur la rate sur la séquence « T2 Mapping » ou la mesure de l'ADC sur le foie ne montrent pas de différences significatives entre les trois groupes. Des exemples de mesures effectuées sur la séquence « T1 mapping » et « T2 mapping » sont disponibles en annexe.

	Groupe « contrôle » (n=40)	Child A (n=67)	Child B/C (n=22)	Valeur de p
T1 mapping « foie » (ms)	500 ±79 (390-594)	574 ±84 (460-774)	690 ±147 (532-888)	<0.00001
				<0.00001
				<0.00001
T2 Mapping « rate » (ms)	84 ±18 (38-103)	89 ±14 (37-111)	93 ±30 (39-120)	0.37
				0.65
				0.99
ADC « foie » (x10⁻⁶ mm²/s)	1050 ±135 (683-291)	1054 ±139 (908-374)	1101 ±231 (916-350)	0.97
				0.14
				0.14
ADC « rate » (x10⁻⁶ mm²/s)	761 ±117 (674-055)	818 ±100 (659-034)	851 ±151 (686-255)	0.44
				0.001
				0.06
ADC « rate/foie » (x10⁻⁶ mm²/s)	0.734	0.783	0.766	0.79
				0.65
				0.90
ADC « foie/muscle » (x10⁻⁶ mm²/s)	0.663	0.689	0.692	0.39
				0.07
				0.36
ADC « rate/muscle » (x10⁻⁶ mm²/s)	0.479	0.527	0.536	0.14
				0.01
				0.22

Tableau 9 : Comparaison des variables IRM par rapport au score de Child-Pugh

Les résultats sont exprimés en médiane +/- écart interquartile (écart). La valeur de p correspond, dans cette ordre, à la comparaison entre le groupe « contrôle » et « Child A », entre le groupe « contrôle » et « Child B/C », et entre le groupe « Child A » et « Child B/C ».

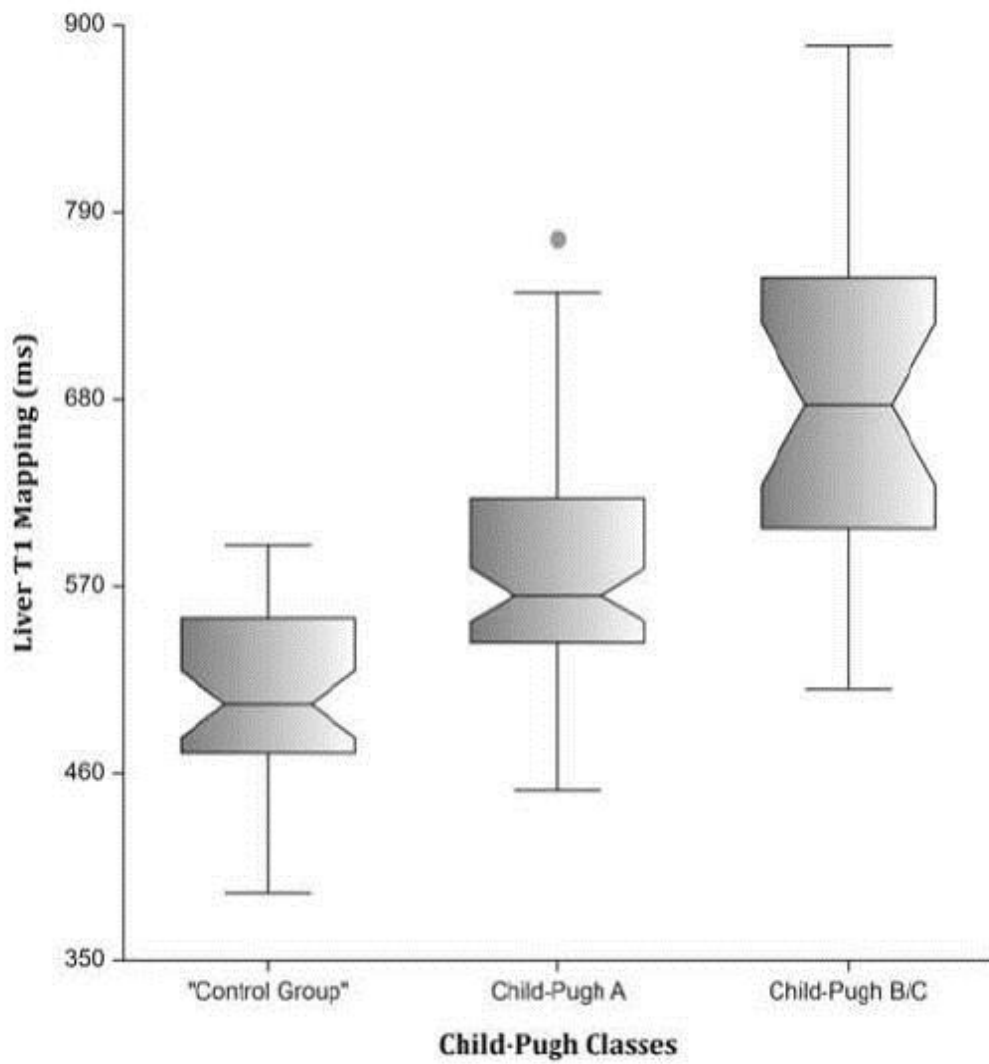


Figure 34.1 : Diagramme en boîtes montrant les valeurs mesurées au niveau du foie sur la séquence « T1 Mapping » par rapport aux groupes « contrôle », « Child A » et « Child B/C ».

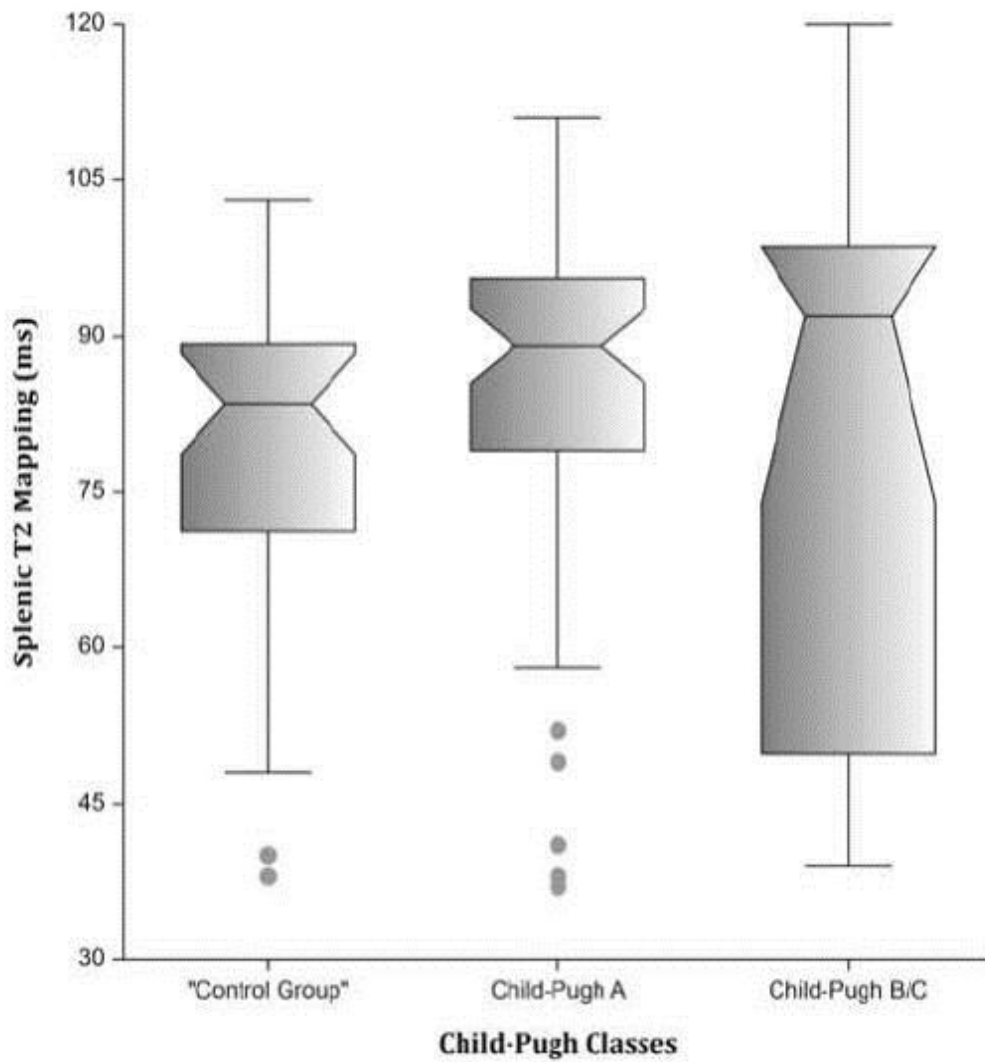


Figure 35.2 : Diagramme en boîtes montrant les valeurs mesurées au niveau de la rate sur la séquence « T2 Mapping » par rapport aux groupes « contrôle », « Child A » et « Child B/C ».

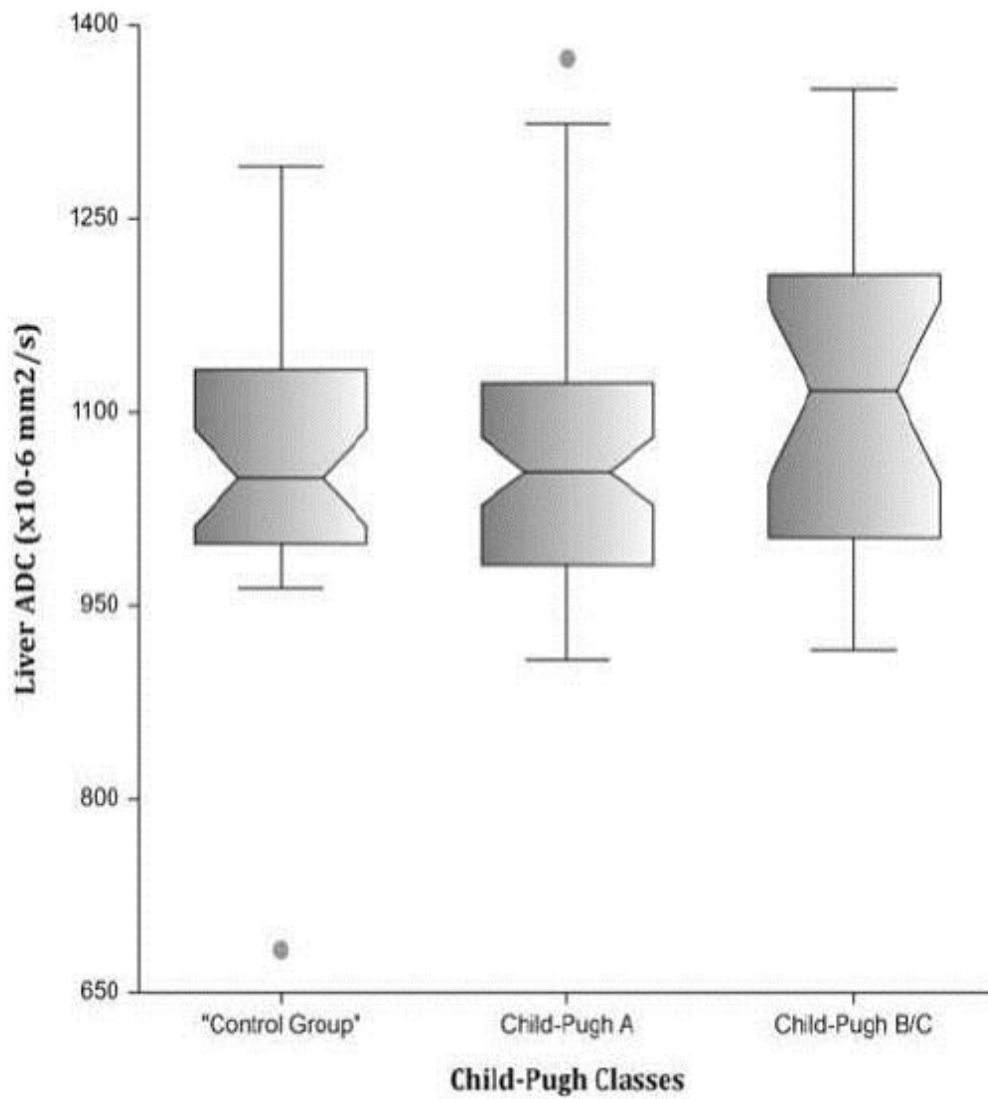


Figure 36.3 : Diagramme en boîtes montrant les valeurs d'ADC mesurées au niveau du foie sur la séquence de diffusion par rapport aux groupes « contrôle », « Child A » et « Child B/C ».

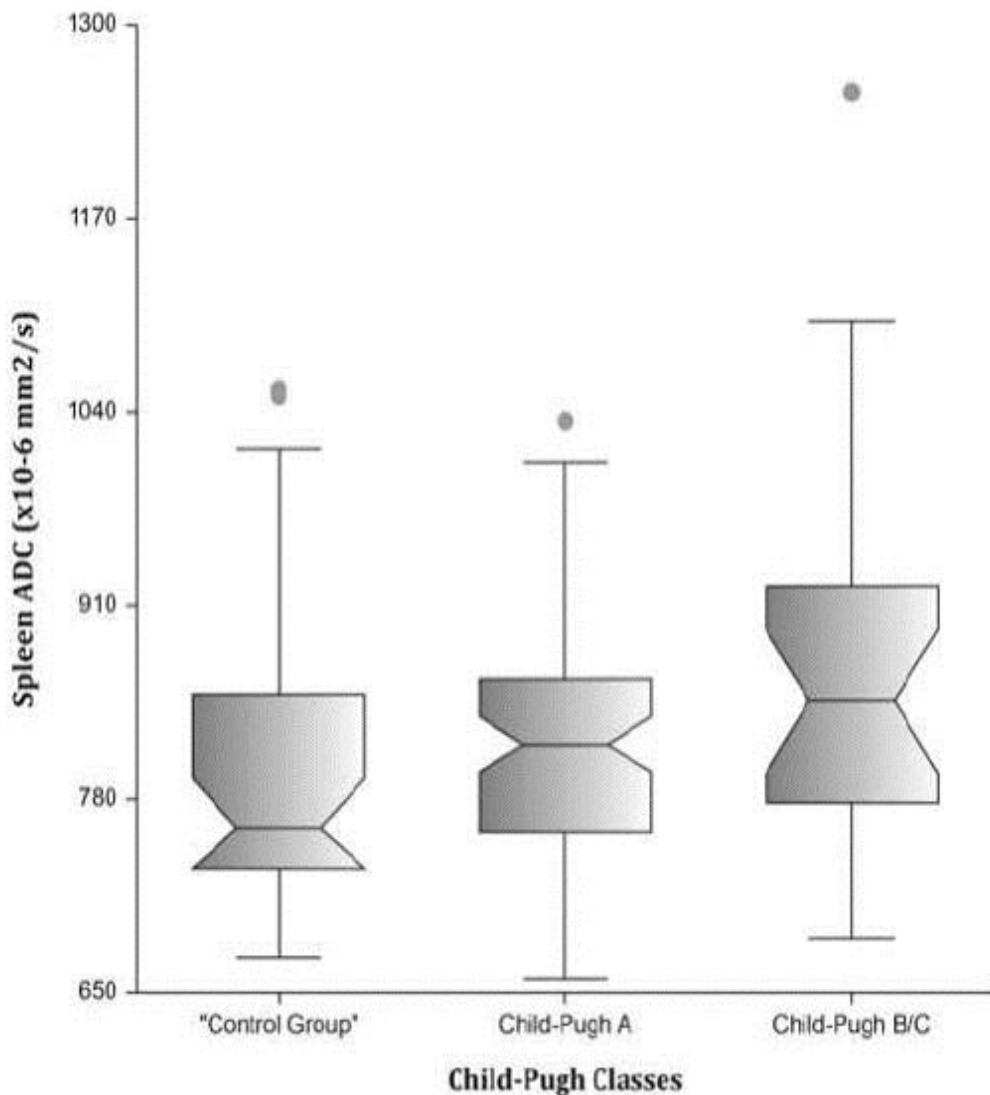


Figure 37.4 : Diagramme en boîtes montrant les valeurs d'ADC mesurées au niveau de la rate sur la séquence de diffusion par rapport aux groupes « contrôle », « Child A » et « Child B/C ».

Les variables obtenues par IRM ont également été comparées entre elles en fonction des mesures d'élasticité hépatique par Fibroscan, permettant la constitution de deux groupes séparés par un seuil d'élasticité de 20 kPa. Ces données sont résumées dans le tableau 10.

Les valeurs recueillies en étudiant le foie sur la séquence « T1 Mapping » sont les seules permettant de mettre en évidence une différence significative entre les deux groupes ($p = 0,0001$).

	LSM <20 kPa	LSM ≥20 kPa	Valeur de p
T1 mapping « foie » (ms)	550 ±91	622 ±136	0.0003
T2 Mapping « rate » (ms)	91 ±11	90 ±21	0.5
ADC « foie » (x10⁻⁶ mm²/s)	1034 ±132	1086 ±145	0.28
ADC « rate » (x10⁻⁶ mm²/s)	813 ±115	824 ±95	0.94

Tableau 10 : Comparaison des variables IRM par rapport à la mesure d'élasticité par Fibroscan
Les résultats sont exprimés en médiane +/- écart interquartile.

Par ailleurs, les mesures IRM ont été comparées entre des patients du groupe « cirrhose » divisés en deux groupes, selon la présence ou non de larges varices œsophagiennes lors de la fibroscopie œso-gastro-duodénale. Les résultats sont résumés dans le tableau 11. Seules les valeurs mesurées sur la séquence « T1 Mapping » ont permis de montrer une différence significative entre les deux groupes étudiés.

	Patients sans larges VO	Patients avec larges VO	Valeur de p
T1 mapping « foie » (ms)	564 ±91	637 ±102	0.0001
T2 Mapping « rate » (ms)	90 ±12	93 ±42	0.9
ADC « foie » (x10⁻⁶ mm²/s)	1054 ±142	1089 ±144	0.32
ADC « rate » (x10⁻⁶ mm²/s)	819 ±103	834 ±138	0.2

Tableau 11 : Comparaison des variables IRM par rapport à la présence de larges varices œsophagiennes
Les résultats sont exprimés en médiane +/- écart interquartile.

C. Corrélations entre les variables obtenues par IRM et la sévérité de la cirrhose

Le calcul du coefficient de corrélation des valeurs mesurées sur les différentes séquences d'IRM par rapport au score de Child-Pugh, de MELD et à l'élasticité hépatique mesurée par Fibroscan, est résumé dans le tableau 12.

L'analyse des valeurs obtenues sur la séquence « T1 Mapping » a permis d'objectiver une corrélation positive significative modérée avec le score de Child-Pugh et l'élasticité hépatique, avec un coefficient de corrélation respectivement calculé à 0,46 et 0,52. Par ailleurs, une corrélation acceptable a également été mise en évidence par rapport au score de MELD avec un coefficient de corrélation calculé à 0,30.

En revanche, aucune corrélation significative positive ou négative n'a été démontrée après analyse des données de la séquence « T2 Mapping » et de la séquence de diffusion (y compris en normalisant les valeurs d'ADC sur le foie ou le muscle).

	Score de Child-Pugh		Score de MELD		LSM	
	Coefficient de corrélation	IC 95%	Coefficient de corrélation	IC 95%	Coefficient de corrélation	IC 95%
T1 mapping « foie »	0.46	0.27-0.61	0.30	0.1-0.48	0.52	0.34-0.67
T2 mapping « rate »	-0.04	0.2- -0.28	0.03	-0.21-0.26	0.07	-0.19-0.32
ADC « foie »	0.24	0.03-0.43	-0.02	-0.19-0.24	0.10	-0.13-0.32
ADC « rate »	0.23	0.01-0.42	0.02	-0.2-0.23	0.15	-0.08-0.36

Tableau 12 : Corrélations des variables IRM avec le score de Child-Pugh, MELD et l'élasticité hépatique
IC : Intervalle de confiance

Les AUROCs des différentes variables IRM ont été calculées pour le diagnostic de « cirrhose », le diagnostic de cirrhose « Child-Pugh B/C », et la détection des « larges VO ».

Les valeurs respectives pour la séquence de « T1 Mapping » étaient de 0,85 (IC95%, 0,77-0,91), 0,87 (IC95%, 0,76-0,93) et 0,75 (IC95%, 0,63-0,83). En utilisant l'index de Youden, la séquence « T1 mapping » permet le diagnostic de cirrhose en utilisant une valeur seuil de 596ms avec une sensibilité de 55% et une spécificité de 100%. Les performances diagnostiques des mesures de la séquence « T1 Mapping » sur le foie étaient supérieures à celles de la séquence « T2 Mapping » sur

la rate et à la cartographie ADC hépatique ou splénique, dans les trois groupes étudiés ($p < 0,01$).

IV. Discussion :

A. Performances diagnostiques de la séquence de diffusion et des séquences T1 et T2 mapping :

La possibilité d'utilisation de la séquence « T1 Mapping » dans le bilan d'imagerie de la cirrhose est le principal résultat démontré par cette étude. En effet, cette étude est l'une des premières à évaluer l'intérêt de cette séquence sur un nombre significatif de patients cirrhotiques en les comparant à un groupe « contrôle », avec un recueil prospectif des données.

La mesure de la relaxation T1 permet de différencier de manière fiable un patient sain par rapport à un patient avec une cirrhose plus ou moins évoluée. Il existe notamment une corrélation significative non négligeable avec le score de Child ou de MELD, mais également avec les valeurs obtenues par Fibroscan.

Cette séquence montre des performances diagnostiques supérieures par rapport aux mesures de l'ADC au sein du foie ou de la rate, ou encore par rapport à l'étude de la relaxation T2 au niveau de la rate sur la séquence « T2 Mapping », à la fois pour le diagnostic de cirrhose ou pour évaluer sa sévérité.

Les progrès continuels de l'IRM du point de vue matériel ou des séquences disponibles, permettent aujourd'hui de réaliser rapidement une cartographie de la relaxation T1 au sein du foie, et donc sa possible intégration dans un protocole utilisé en routine clinique.

L'apport de la séquence « T1 Mapping » est déjà bien connu dans l'exploration des pathologies cardiaques. La possibilité d'étudier des affections myocardiques et leur substrat anatomique au niveau cardiomyocytaire ou du secteur interstitiel, l'ensemble sans injection de produit de contraste gadoliné, a été clairement étudiée et démontrée(146). Les remaniements fibreux cicatriciels de la paroi myocardique étudiés par cette séquence peuvent être considérés comme analysables de manière similaire au niveau hépatique. En effet, la cirrhose hépatique correspond à une fibrose hépatique cicatricielle d'une inflammation secondaire à une étiologie sous-

jacente. La quantification de ces remaniements par l'étude de la relaxation T1 permettrait d'apporter des éléments importants pour la caractérisation et donc la prise en charge d'un patient cirrhotique.

Par ailleurs, la séquence « T2 Mapping » a tendance à remplacer l'acquisition classique pondérée T2 en pathologie cardiaque, concernant la visualisation de l'inflammation et de l'œdème myocardique. La congestion splénique secondaire à l'hypertension portale semblait pouvoir être analysée grâce à cette séquence, mais les données obtenues n'ont pas permis de démontrer une performance significative de cette séquence en tenant compte des paramètres étudiés.

L'analyse de la séquence de diffusion et notamment de l'ADC n'a pas permis de mettre en évidence des performances diagnostiques ou de caractérisation significatives dans la pathologie cirrhotique. Dans notre étude, nous n'avons pas étudié les différents paramètres basés sur le modèle « IVIM » avec par conséquent un ADC calculé à partir du « Dslow ». L'une des études réalisées avait montré une performance diagnostique plus importante de l'utilisation du paramètre « Dfast » qui pourrait améliorer ces performances de manière sensible(108).

B. Application clinique :

La caractérisation des maladies hépatiques chroniques de manière fiable et surtout par des méthodes simples et accessibles en routine clinique est un enjeu majeur de la prise en charge, à la fois pour le patient mais également en termes de santé publique.

Les innovations récentes concernant l'utilisation de l'IRM dans ce but correspondaient surtout à des séquences d'Elastographie par résonance magnétique ou à la spectroscopie. Ces techniques ont certes montré des performances diagnostiques très intéressantes et prometteuses, mais leur utilisation en pratique courante reste délicate. En effet, la nécessité d'une formation spécifique pour l'acquisition et l'interprétation des séquences de spectroscopie ou encore l'adjonction de matériel supplémentaire pour la réalisation d'une séquence d'élastographie, les rendent difficiles à utiliser en routine clinique.

Bien que les résultats de notre étude sur l'analyse des paramètres de la séquence de diffusion ne montrent pas de performances diagnostiques significatives pour caractériser la pathologie cirrhotique, cette séquence reste toutefois intéressante dans un protocole d'acquisition standard compte-tenu de sa valeur

ajoutée dans la détection et dans l'aide à la caractérisation des lésions hépatiques ou la réponse à d'éventuels traitements(97).

La séquence « T1 Mapping » utilisée dans l'étude est très simple à mettre en œuvre, puisqu'elle ne nécessite pas d'injection de produit de contraste, pas de matériel supplémentaire et peut être réalisée très rapidement au cours d'une apnée d'environ 15 secondes.

De manière plus générale, l'intérêt de l'IRM multiparamétrique par rapport aux autres modalités de caractérisation de la cirrhose est surtout la possibilité d'une prise en charge diagnostique globale. En effet, la réalisation, à terme, d'un protocole d'imagerie permettant d'évaluer l'aspect morphologique, de détecter des lésions et des complications par les séquences standards, d'évaluer le stade de gravité et le pronostic par la séquence de T1 mapping, et de calculer la concentration en fer et en graisse intra-hépatique par un séquence multi-écho à faible angle de bascule, l'ensemble en quelques minutes, semble être un objectif de plus en plus concret et d'un apport majeur dans la démarche diagnostique et thérapeutique complexe de la cirrhose.

Malgré les résultats prometteurs observés, des études complémentaires semblent nécessaires afin de bien définir la place de cette séquence dans la prise en charge et sa réalisation standard.

C. Analyse et comparaison aux données de la littérature :

Les données obtenues par l'analyse de la séquence de diffusion et notamment l'absence de franche corrélation significative avec les paramètres étudiés sont concordantes avec la tendance apportée par les données de la littérature. Les importants chevauchements des différents stades de fibrose et l'importante variabilité de l'ADC selon différents facteurs intrinsèques est probablement la cause principale de ces résultats(106).

Compte-tenu de son caractère récent et novateur en pathologie hépatique, il n'existe que très peu d'études analysant la relaxation T1 au sein du parenchyme hépatique chez des patients cirrhotiques. Une étude analysant les données de la séquence de diffusion et sa corrélation avec la fibrose hépatique et la cirrhose a montré des résultats concordants avec notre étude.

L'étude de Banerjee et al.(9) se basant sur une séquence « T1 Mapping » en corrigeant les valeurs obtenues en fonction de la surcharge ferrique calculée par

étude de la relaxation T2* chez 79 patients, a démontré une forte corrélation de la relaxation T1 et le score de fibrose hépatique histologique Ishak. Ce score histologique est toutefois peu utilisé en dans les études habituelles, contrairement au score METAVIR. Par ailleurs, la pondération ou la correction des valeurs de relaxation T1 en fonction de la concentration ferrique n'est pas clairement explicitée dans l'étude, compte-tenu de son caractère breveté par l'équipe ayant réalisé l'analyse.

Les résultats obtenus dans notre étude ciblée sur les patients cirrhotiques, montrent une différence significative de la relaxation T1 avec une discrimination possible entre différents stades de cirrhose et ce, malgré l'absence de correction des valeurs en fonction de la concentration intra-hépatique en fer. Toutefois, l'analyse des facteurs confondants, tels que la concentration en fer ou en graisse intra-hépatique, semble être intéressante à prendre en compte dans des études ultérieures, notamment devant la possibilité éventuelle d'améliorer la corrélation des valeurs recueillies sur la séquence « T1 Mapping » et donc les performances diagnostiques de cette séquence.

Par ailleurs, l'équipe de Ding et al.(145) a démontré l'utilité de la séquence « T1 Mapping » avec injection d'un produit de contraste à excrétion biliaire (Gd-EOB-DTPA), en étudiant la valeur et le différentiel de relaxation avant et après injection du produit. Les résultats obtenus semblent prometteurs dans la différenciation de la stéatose hépatique et la survenue d'une NASH. La même équipe a également comparé ces paramètres à ceux obtenus sur une séquence de diffusion pour caractériser la sévérité de la cirrhose chez des patients atteints de carcinome hépato-cellulaire, et montré l'intérêt de la séquence « T1 Mapping » dans ce cadre.

Ce type d'étude n'est pas réalisable en France compte-tenu de l'indisponibilité à ce jour de ce produit de contraste. Il n'existe pas d'étude, à ce jour, incluant un autre produit de contraste gadoliné.

Il a été montré une différence significative entre les valeurs obtenues par Fibroscan au sein du groupe de patients présentant une cirrhose de stade Child-Pugh A et le groupe Child-Pugh B/C. Ces données sont en accord avec les performances diagnostiques décrites dans la littérature et confortent le caractère représentatif des groupes de patients de l'étude.

Par ailleurs, une différence significative a également été mise en évidence entre ces deux groupes concernant le dosage sanguin de l'acide hyaluronique, qui est un marqueur biologique direct de l'évaluation de la cirrhose. Les données concernant ce marqueur restent controversées dans la littérature, ce dosage n'étant pas considéré comme assez fiable par l'HAS.

D. Limites et perspectives:

Notre étude présente différentes limites.

Tout d'abord, celle-ci décrit les résultats d'une étude préliminaire réalisée dans un seul centre, avec des valeurs effectuées par un seul radiologue et donc une reproductibilité non analysable.

Compte-tenu du caractère récent et novateur de la séquence de « T1 Mapping » et « T2 Mapping » dans l'étude des pathologies hépatiques, notre expérience avec ce type de séquence était limitée, notamment du point de vue de l'interprétation des images, contrairement aux imageurs cardiaques qui utilisent cette technique de manière plus courante.

L'analyse des facteurs confondants comme la concentration en graisse ou en fer intra-hépatique n'a pas été incluse dans le calcul de la relaxation T1 et de l'ADC. Ces paramètres semblent devoir être pris en compte lors des prochaines études, afin d'évaluer la possibilité d'éventuelles modifications significatives de la relaxation.

Par ailleurs, l'étude de l'intérêt de l'injection d'un produit de contraste gadoliné semble également intéressante pour une future analyse. Plusieurs études montrent l'intérêt de l'utilisation du Gd-EOB-DTPA pour l'évaluation de la fonction hépatique à travers la séquence « T1 Mapping »(142,145) et il semble pertinent d'effectuer des études sur cette base dès sa disponibilité en France. En attendant, l'utilisation d'un produit de contraste gadoliné « standard » pourrait correspondre à une perspective d'étude ultérieure.

Enfin, la séquence « T1 mapping », notamment sans injection de produit de contraste, est une cible de recherche à approfondir, compte-tenu de son innocuité, sa simplicité, sa rapidité d'acquisition et des résultats préliminaires obtenus.

CONCLUSION

La séquence « T1 Mapping » est un outil de diagnostic et de caractérisation récent, novateur et très prometteur dans le cadre des maladies hépatiques chroniques avec des performances diagnostiques supérieures à la séquence de diffusion ou le « T2 Mapping ». Nous avons montré que cette séquence permettait de discriminer un patient sain d'un patient atteint d'une cirrhose peu évoluée (Child-Pugh A) ou évoluée (Child-Pugh B/C). Par ailleurs, nous avons également démontré que les données obtenues par cette séquence étaient corrélées de manière significative au score de Child-Pugh, de MELD et aux valeurs d'élasticité hépatique mesurées par Fibroscan, qui correspondent aux paramètres couramment utilisés pour l'évaluation de la cirrhose.

L'intégration de cette séquence dans un protocole d'IRM hépatique standard nécessite des études complémentaires afin de bien évaluer sa place dans la caractérisation de la maladie hépatique chronique. Sa simplicité, son innocuité et sa rapidité de réalisation sont les atouts majeurs de cette séquence. Sa réalisation dans le même temps que l'IRM standard, associée à la supériorité de l'imagerie en coupe par rapport aux autres évaluations morphologiques hépatiques, en fait un apport considérable dans la nécessité de globalité de la prise en charge.

Cette séquence s'inscrit dans l'évolution actuelle de l'imagerie, avec l'apparition de différents outils diagnostiques qui ne sont plus seulement morphologiques mais qui donnent également des informations sur l'aspect fonctionnel de la pathologie et qui permettent par conséquent une amélioration de la démarche diagnostique et thérapeutique de pathologies souvent complexes.

L'analyse des facteurs pouvant modifier la relaxation T1 tels que la concentration intra-hépatique de graisse ou de fer, et la place de l'injection de produit de contraste, semblent être des axes de recherche intéressants afin d'augmenter les performances diagnostiques de la séquence « T1 Mapping ».

REFERENCES BIBLIOGRAPHIQUES

1. Schuppan D, Afdhal NH. Liver cirrhosis. *The Lancet*. 14 mars 2008;371(9615):838-51.
2. Sanyal AJ, Bosch J, Blei A, Arroyo V. Portal Hypertension and Its Complications. *Gastroenterology*. mai 2008;134(6):1715-28.
3. Garcia-Tsao G, Friedman S, Iredale J, Pinzani M. Now there are many (stages) where before there was one: In search of a pathophysiological classification of cirrhosis. *Hepatology*. avr 2010;51(4):1445-9.
4. Gandon Y, Olivié D, Guyader D, Aubé C, Oberti F, Sebille V, et al. Non-invasive assessment of hepatic iron stores by MRI. *The Lancet*. 31 janv 2004;363(9406):357-62.
5. Nouredin M, Lam J, Peterson MR, Middleton M, Hamilton G, Le T-A, et al. Utility of magnetic resonance imaging versus histology for quantifying changes in liver fat in nonalcoholic fatty liver disease trials. *Hepatology*. 2013;58(6):1930-40.
6. Kanematsu M, Goshima S, Watanabe H, Kondo H, Kawada H, Noda Y, et al. Diffusion/perfusion MR imaging of the liver: practice, challenges, and future. *Magn Reson Med Sci MRMS Off J Jpn Soc Magn Reson Med*. 2012;11(3):151-61.
7. Klasen J, Lanzman RS, Wittsack H-J, Kircheis G, Schek J, Quentin M, et al. Diffusion-weighted imaging (DWI) of the spleen in patients with liver cirrhosis and portal hypertension. *Magn Reson Imaging*. sept 2013;31(7):1092-6.
8. Schulz-Menger J, Friedrich MG. Magnetic resonance imaging in patients with cardiomyopathies: when and why. *Herz*. juin 2000;25(4):384-91.
9. Banerjee R, Pavlides M, Tunnicliffe EM, Piechnik SK, Sarania N, Philips R, et al. Multiparametric magnetic resonance for the non-invasive diagnosis of liver disease. *J Hepatol*. janv 2014;60(1):69-77.
10. Giri S, Chung Y-C, Merchant A, Mihai G, Rajagopalan S, Raman SV, et al. T2 quantification for improved detection of myocardial edema. *J Cardiovasc Magn Reson*. 30 déc 2009;11(1):56.
11. Tsochatzis EA, Bosch J, Burroughs AK. Liver cirrhosis. *The Lancet*. 23 mai 2014;383(9930):1749-61.
12. Blachier M, Leleu H, Peck-Radosavljevic M, Valla D-C, Roudot-Thoraval F. The burden of liver disease in Europe: A review of available epidemiological data. *J Hepatol*. mars 2013;58(3):593-608.

13. García-Pagán J-C, Gracia-Sancho J, Bosch J. Functional aspects on the pathophysiology of portal hypertension in cirrhosis. *J Hepatol.* août 2012;57(2):458-61.
14. Franchis R de. Updating Consensus in Portal Hypertension: Report of the Baveno III Consensus Workshop on definitions, methodology and therapeutic strategies in portal hypertension. *J Hepatol.* nov 2000;33(5):846-52.
15. Groszmann RJ, Abraldes JG. Portal hypertension: from bedside to bench. *J Clin Gastroenterol.* avr 2005;39(4 Suppl 2):S125-30.
16. Awaya H, Mitchell DG, Kamishima T, Holland G, Ito K, Matsumoto T. Cirrhosis: Modified Caudate–Right Lobe Ratio. *Radiology.* 1 sept 2002;224(3):769-74.
17. Martínez-Noguera A, Montserrat E, Torrubia S, Villalba J. Doppler in hepatic cirrhosis and chronic hepatitis. *Semin Ultrasound CT MRI.* févr 2002;23(1):19-36.
18. Rector WG, Campra J, Ralls PW, Charms M. Utility and limitations of splanchnic venous ultrasonography in diagnosis of portal hypertension. *J Clin Ultrasound JCU.* déc 1986;14(9):689-96.
19. Giannini EG, Zaman A, Kreil A, Floreani A, Dulbecco P, Testa E, et al. Platelet Count/Spleen Diameter Ratio for the Noninvasive Diagnosis of Esophageal Varices: Results of a Multicenter, Prospective, Validation Study. *Am J Gastroenterol.* nov 2006;101(11):2511-9.
20. Barrera F, Riquelme A, Soza A, Contreras A, Barrios G, Padilla O, et al. Platelet count/spleen diameter ratio for non-invasive prediction of high risk esophageal varices in cirrhotic patients. *Ann Hepatol.* déc 2009;8(4):325-30.
21. Burrel M, Llovet JM, Ayuso C, Iglesias C, Sala M, Miquel R, et al. MRI angiography is superior to helical CT for detection of HCC prior to liver transplantation: An explant correlation. *Hepatology.* 2003;38(4):1034-42.
22. Garcia-Tsao G, Bosch J. Management of varices and variceal hemorrhage in cirrhosis. *N Engl J Med.* 4 mars 2010;362(9):823-32.
23. D'Amico G, Pagliaro L, Bosch J. The treatment of portal hypertension: a meta-analytic review. *Hepatol Baltim Md.* juill 1995;22(1):332-54.
24. Jensen DM. Endoscopic screening for varices in cirrhosis: Findings, implications, and outcomes. *Gastroenterology.* mai 2002;122(6):1620-30.
25. Gluud LL, Klingenberg S, Nikolova D, Gluud C. Banding Ligation Versus Beta-Blockers as Primary Prophylaxis in Esophageal Varices: Systematic Review of Randomized Trials. *Am J Gastroenterol.* déc 2007;102(12):2842-8.
26. Gonzalez R, Zamora J, Gomez-Camarero J, Molinero L-M, Bañares R, Albillos A. Meta-analysis: Combination endoscopic and drug therapy to prevent variceal rebleeding in cirrhosis. *Ann Intern Med.* 15 juill 2008;149(2):109-22.

27. D'Amico G, Garcia-Tsao G, Pagliaro L. Natural history and prognostic indicators of survival in cirrhosis: A systematic review of 118 studies. *J Hepatol.* janv 2006;44(1):217-31.
28. Fede G, D'Amico G, Arvaniti V, Tsochatzis E, Germani G, Georgiadis D, et al. Renal failure and cirrhosis: A systematic review of mortality and prognosis. *J Hepatol.* avr 2012;56(4):810-8.
29. Runyon BA. Management of adult patients with ascites due to cirrhosis: An update. *Hepatology.* 2009;49(6):2087-107.
30. Arvaniti V, D'Amico G, Fede G, Manousou P, Tsochatzis E, Pleguezuelo M, et al. Infections in Patients With Cirrhosis Increase Mortality Four-Fold and Should Be Used in Determining Prognosis. *Gastroenterology.* oct 2010;139(4):1246-56.e5.
31. Fernández J, Navasa M, Planas R, Montoliu S, Monfort D, Soriano G, et al. Primary Prophylaxis of Spontaneous Bacterial Peritonitis Delays Hepatorenal Syndrome and Improves Survival in Cirrhosis. *Gastroenterology.* sept 2007;133(3):818-24.
32. Jepsen P, Ott P, Andersen PK, Sørensen HT, Vilstrup H. Clinical course of alcoholic liver cirrhosis: A Danish population-based cohort study. *Hepatology.* 2010;51(5):1675-82.
33. Sharma BC, Sharma P, Agrawal A, Sarin SK. Secondary Prophylaxis of Hepatic Encephalopathy: An Open-Label Randomized Controlled Trial of Lactulose Versus Placebo. *Gastroenterology.* sept 2009;137(3):885-91.e1.
34. Child CG, Turcotte JG. Surgery and portal hypertension. *Major Probl Clin Surg.* 1964;1:1-85.
35. Pugh RN, Murray-Lyon IM, Dawson JL, Pietroni MC, Williams R. Transection of the oesophagus for bleeding oesophageal varices. *Br J Surg.* août 1973;60(8):646-9.
36. Infante-Rivard C, Esnaola S, Villeneuve JP. Clinical and statistical validity of conventional prognostic factors in predicting short-term survival among cirrhotics. *Hepatol Baltim Md.* août 1987;7(4):660-4.
37. Kamath PS, Wiesner RH, Malinchoc M, Kremers W, Therneau TM, Kosberg CL, et al. A model to predict survival in patients with end-stage liver disease. *Hepatol Baltim Md.* févr 2001;33(2):464-70.
38. Wiesner R, Edwards E, Freeman R, Harper A, Kim R, Kamath P, et al. Model for end-stage liver disease (MELD) and allocation of donor livers. *Gastroenterology.* janv 2003;124(1):91-6.
39. Bravo AA, Sheth SG, Chopra S. Liver Biopsy. *N Engl J Med.* 15 févr 2001;344(7):495-500.

40. Intraobserver and interobserver variations in liver biopsy interpretation in patients with chronic hepatitis C. The French METAVIR Cooperative Study Group. *Hepatology* Baltim Md. juill 1994;20(1 Pt 1):15-20.
41. Vanbiervliet G, Pomier-Layrargues G, Huet P-M. [Invasive diagnosis of portal hypertension in cirrhosis: a critical evaluation of the hepatic venous pressure gradient measurement]. *Gastroentérologie Clin Biol*. oct 2005;29(10):988-96.
42. D'Amico G, Garcia-Pagan JC, Luca A, Bosch J. Hepatic vein pressure gradient reduction and prevention of variceal bleeding in cirrhosis: a systematic review. *Gastroenterology*. nov 2006;131(5):1611-24.
43. Imbert-Bismut F, Ratziu V, Pieroni L, Charlotte F, Benhamou Y, Poynard T. Biochemical markers of liver fibrosis in patients with hepatitis C virus infection: a prospective study. *The Lancet*. 7 avr 2001;357(9262):1069-75.
44. Adams LA, Bulsara M, Rossi E, DeBoer B, Speers D, George J, et al. Hepascore: An Accurate Validated Predictor of Liver Fibrosis in Chronic Hepatitis C Infection. *Clin Chem*. 10 janv 2005;51(10):1867-73.
45. Calès P, Oberti F, Michalak S, Hubert-Fouchard I, Rousselet M-C, Konaté A, et al. A novel panel of blood markers to assess the degree of liver fibrosis. *Hepatology*. 2005;42(6):1373-81.
46. Frulio N, Trillaud H. Ultrasound elastography in liver. *Diagn Interv Imaging*. mai 2013;94(5):515-34.
47. Boursier J, Zarski J-P, de Ledinghen V, Rousselet M-C, Sturm N, Lebaill B, et al. Determination of reliability criteria for liver stiffness evaluation by transient elastography. *Hepatology* Baltim Md. mars 2013;57(3):1182-91.
48. Roulot D, Czernichow S, Le Clésiau H, Costes J-L, Vergnaud A-C, Beaugrand M. Liver stiffness values in apparently healthy subjects: Influence of gender and metabolic syndrome. *J Hepatol*. avr 2008;48(4):606-13.
49. EASL Clinical Practice Guidelines: Management of hepatitis C virus infection. *J Hepatol*. août 2011;55(2):245-64.
50. Fraquelli M, Rigamonti C, Casazza G, Conte D, Donato MF, Ronchi G, et al. Reproducibility of transient elastography in the evaluation of liver fibrosis in patients with chronic liver disease. *Gut*. juill 2007;56(7):968-73.
51. De Ledinghen V, Wong VW-S, Vergniol J, Wong GL-H, Foucher J, Chu SH-T, et al. Diagnosis of liver fibrosis and cirrhosis using liver stiffness measurement: Comparison between M and XL probe of FibroScan®. *J Hepatol*. avr 2012;56(4):833-9.
52. Ziol M, Handra-Luca A, Kettaneh A, Christidis C, Mal F, Kazemi F, et al. Noninvasive assessment of liver fibrosis by measurement of stiffness in patients with chronic hepatitis C. *Hepatology*. 2005;41(1):48-54.

53. Marcellin P, Ziol M, Bedossa P, Douvin C, Poupon R, De Lédínghen V, et al. Non-invasive assessment of liver fibrosis by stiffness measurement in patients with chronic hepatitis B. *Liver Int.* 2009;29(2):242-7.
54. De Lédínghen V, Douvin C, Kettaneh A, Ziol M, Roulot D, Marcellin P, et al. Diagnosis of Hepatic Fibrosis and Cirrhosis by Transient Elastography in HIV/Hepatitis C Virus-Coinfected Patients: *JAIDS J Acquir Immune Defic Syndr.* févr 2006;41(2):175-9.
55. Wong VW-S, Vergniol J, Wong GL-H, Foucher J, Chan HL-Y, Le Bail B, et al. Diagnosis of fibrosis and cirrhosis using liver stiffness measurement in nonalcoholic fatty liver disease. *Hepatology.* 2010;51(2):454-62.
56. Nahon P, Kettaneh A, Tengher-Barna I, Ziol M, de Lédínghen V, Douvin C, et al. Assessment of liver fibrosis using transient elastography in patients with alcoholic liver disease. *J Hepatol.* déc 2008;49(6):1062-8.
57. Friedrich–Rust M, Ong M, Martens S, Sarrazin C, Bojunga J, Zeuzem S, et al. Performance of Transient Elastography for the Staging of Liver Fibrosis: A Meta-Analysis. *Gastroenterology.* avr 2008;134(4):960-74.e8.
58. Sánchez-Conde M, Montes-Ramírez ML, Miralles P, Castro Alvarez JM, Bellón JM, Ramírez M, et al. Comparison of transient elastography and liver biopsy for the assessment of liver fibrosis in HIV/hepatitis C virus-coinfected patients and correlation with noninvasive serum markers. *J Viral Hepat.* 2010;17(4):280-6.
59. Augustin S, Millán L, González A, Martell M, Gelabert A, Segarra A, et al. Detection of early portal hypertension with routine data and liver stiffness in patients with asymptomatic liver disease: a prospective study. *J Hepatol.* mars 2014;60(3):561-9.
60. Vizzutti F, Arena U, Romanelli RG, Rega L, Foschi M, Colagrande S, et al. Liver stiffness measurement predicts severe portal hypertension in patients with HCV-related cirrhosis. *Hepatology.* 2007;45(5):1290-7.
61. Castera L, Pinzani M, Bosch J. Non invasive evaluation of portal hypertension using transient elastography. *J Hepatol.* mars 2012;56(3):696-703.
62. Vergniol J, Foucher J, Terrebonne E, Bernard P, le Bail B, Merrouche W, et al. Noninvasive Tests for Fibrosis and Liver Stiffness Predict 5-Year Outcomes of Patients With Chronic Hepatitis C. *Gastroenterology.* juin 2011;140(7):1970-9.e3.
63. De Lédínghen V, Vergniol J, Barthe C, Foucher J, Chermak F, Le Bail B, et al. Non-invasive tests for fibrosis and liver stiffness predict 5-year survival of patients chronically infected with hepatitis B virus. *Aliment Pharmacol Ther.* 2013;37(10):979-88.
64. Bota S, Sporea I, Sirli R, Popescu A, Dănilă M, Sendroiu M. Factors that influence the correlation of acoustic radiation force impulse (ARFI), elastography with liver fibrosis. *Med Ultrason.* juin 2011;13(2):135-40.

65. Bota S, Sporea I, Sirli R, Popescu A, Danila M, Costachescu D. Intra- and Interoperator Reproducibility of Acoustic Radiation Force Impulse (ARFI) Elastography—Preliminary Results. *Ultrasound Med Biol.* juill 2012;38(7):1103-8.
66. Takuma Y, Nouse K, Morimoto Y, Tomokuni J, Sahara A, Toshikuni N, et al. Measurement of Spleen Stiffness by Acoustic Radiation Force Impulse Imaging Identifies Cirrhotic Patients With Esophageal Varices. *Gastroenterology.* janv 2013;144(1):92-101.e2.
67. Cassinotto C, Lapuyade B, Aït-Ali A, Vergniol J, Gaye D, Foucher J, et al. Liver Fibrosis: Noninvasive Assessment with Acoustic Radiation Force Impulse Elastography—Comparison with FibroScan M and XL Probes and FibroTest in Patients with Chronic Liver Disease. *Radiology.* 1 oct 2013;269(1):283-92.
68. Sporea I. Is ARFI elastography reliable for predicting fibrosis severity in chronic HCV hepatitis? *World J Radiol.* 2011;3(7):188.
69. Friedrich-Rust M, Nierhoff J, Lupsor M, Sporea I, Fierbinteanu-Braticevici C, Strobel D, et al. Performance of Acoustic Radiation Force Impulse imaging for the staging of liver fibrosis: a pooled meta-analysis. *J Viral Hepat.* févr 2012;19(2):e212-9.
70. Sporea I, Bota S, Peck-Radosavljevic M, Sirli R, Tanaka H, Iijima H, et al. Acoustic Radiation Force Impulse elastography for fibrosis evaluation in patients with chronic hepatitis C: an international multicenter study. *Eur J Radiol.* déc 2012;81(12):4112-8.
71. Ferlitsch A, Salzl P, Reiberger T, Homoncik M, Payer B, Schwengerer B, et al. Comparison of liver stiffness assessment by Fibroscan® and Acoustic Radiation Force Impulse Imaging® for the evaluation of liver fibrosis and cirrhosis. *Z Für Gastroenterol [Internet].* mai 2010 [cité 20 janv 2015];48(05). Disponible sur: <https://www.thieme-connect.com/products/ejournals/abstract/10.1055/s-0030-1254612>
72. Tanter M, Bercoff J, Athanasiou A, Deffieux T, Gennisson J-L, Montaldo G, et al. Quantitative Assessment of Breast Lesion Viscoelasticity: Initial Clinical Results Using Supersonic Shear Imaging. *Ultrasound Med Biol.* sept 2008;34(9):1373-86.
73. Yoon JH, Lee JM, Han JK, Choi BI. Shear wave elastography for liver stiffness measurement in clinical sonographic examinations: evaluation of intraobserver reproducibility, technical failure, and unreliable stiffness measurements. *J Ultrasound Med Off J Am Inst Ultrasound Med.* mars 2014;33(3):437-47.
74. Bavu É, Gennisson J-L, Couade M, Bercoff J, Mallet V, Fink M, et al. Noninvasive In Vivo Liver Fibrosis Evaluation Using Supersonic Shear Imaging: A Clinical Study on 113 Hepatitis C Virus Patients. *Ultrasound Med Biol.* sept 2011;37(9):1361-73.
75. Cassinotto C, Lapuyade B, Mouries A, Hiriart J-B, Vergniol J, Gaye D, et al. Non-invasive assessment of liver fibrosis with impulse elastography: Comparison

- of Supersonic Shear Imaging with ARFI and FibroScan®. *J Hepatol.* sept 2014;61(3):550-7.
76. Ferraioli G, Tinelli C, Dal Bello B, Zicchetti M, Filice G, Filice C, et al. Accuracy of real-time shear wave elastography for assessing liver fibrosis in chronic hepatitis C: A pilot study. *Hepatology.* 2012;56(6):2125-33.
 77. Leung VY, Shen J, Wong VW, Abrigo J, Wong GL, Chim AM, et al. Quantitative Elastography of Liver Fibrosis and Spleen Stiffness in Chronic Hepatitis B Carriers: Comparison of Shear-Wave Elastography and Transient Elastography with Liver Biopsy Correlation. *Radiology.* 1 déc 2013;269(3):910-8.
 78. Kastler B, Vetter D. *Comprendre l'IRM.* Édition : 7e édition. Issy-les-Moulineaux: Elsevier Masson; 2011. 408 p.
 79. Hoa D, Taourel P, Micheau A, Gahide G, Bars EL. *L'IRM pas à pas.* Montpellier: Sauramps Médical; 2008.
 80. *Investigations Theory Brownian Movement - AbeBooks* [Internet]. [cité 26 nov 2014]. Disponible sur: <http://www.abebooks.com/book-search/title/investigations-theory-brownian-movement/>
 81. Le Bihan D. Looking into the functional architecture of the brain with diffusion MRI. *Nat Rev Neurosci.* juin 2003;4(6):469-80.
 82. Moseley ME, Cohen Y, Kucharczyk J, Mintorovitch J, Asgari HS, Wendland MF, et al. Diffusion-weighted MR imaging of anisotropic water diffusion in cat central nervous system. *Radiology.* août 1990;176(2):439-45.
 83. Stejskal EO, Tanner JE. Spin Diffusion Measurements: Spin Echoes in the Presence of a Time - Dependent Field Gradient. *J Chem Phys.* 1 janv 1965;42(1):288-92.
 84. Le Bihan D, Breton E, Lallemand D, Grenier P, Cabanis E, Laval-Jeantet M. MR imaging of intravoxel incoherent motions: application to diffusion and perfusion in neurologic disorders. *Radiology.* 1 nov 1986;161(2):401-7.
 85. Warach S, Chien D, Li W, Ronthal M, Edelman RR. Fast magnetic resonance diffusion-weighted imaging of acute human stroke. *Neurology.* sept 1992;42(9):1717-23.
 86. Le Bihan D, Breton E, Lallemand D, Aubin ML, Vignaud J, Laval-Jeantet M. Separation of diffusion and perfusion in intravoxel incoherent motion MR imaging. *Radiology.* 1 août 1988;168(2):497-505.
 87. Le Bihan D, Turner R, MacFall JR. Effects of intravoxel incoherent motions (IVIM) in steady-state free precession (SSFP) imaging: application to molecular diffusion imaging. *Magn Reson Med Off J Soc Magn Reson Med Soc Magn Reson Med.* juin 1989;10(3):324-37.

88. Le Bihan D, Poupon C, Amadon A, Lethimonnier F. Artifacts and pitfalls in diffusion MRI. *J Magn Reson Imaging*. 1 sept 2006;24(3):478-88.
89. Papadakis NG, Martin KM, Pickard JD, Hall LD, Carpenter TA, Huang CL. Gradient preemphasis calibration in diffusion-weighted echo-planar imaging. *Magn Reson Med Off J Soc Magn Reson Med Soc Magn Reson Med*. oct 2000;44(4):616-24.
90. Calamante F, Porter DA, Gadian DG, Connelly A. Correction for eddy current induced Bo shifts in diffusion-weighted echo-planar imaging. *Magn Reson Med Off J Soc Magn Reson Med Soc Magn Reson Med*. janv 1999;41(1):95-102.
91. Ordidge RJ, Helpert JA, Qing ZX, Knight RA, Nagesh V. Correction of motional artifacts in diffusion-weighted MR images using navigator echoes. *Magn Reson Imaging*. 1994;12(3):455-60.
92. Burdette JH, Elster AD, Ricci PE. Acute Cerebral Infarction: Quantification of Spin-Density and T2 Shine-through Phenomena on Diffusion-weighted MR Images. *Radiology*. 1 août 1999;212(2):333-9.
93. Silvera S, Oppenheim C, Touzé E, Ducreux D, Page P, Domingo V, et al. Spontaneous Intracerebral Hematoma on Diffusion-weighted Images: Influence of T2-shine-through and T2-blackout Effects. *Am J Neuroradiol*. 2 janv 2005;26(2):236-41.
94. Parikh T, Drew SJ, Lee VS, Wong S, Hecht EM, Babb JS, et al. Focal liver lesion detection and characterization with diffusion-weighted MR imaging: comparison with standard breath-hold T2-weighted imaging. *Radiology*. mars 2008;246(3):812-22.
95. Hardie AD, Naik M, Hecht EM, Chandarana H, Mannelli L, Babb JS, et al. Diagnosis of liver metastases: value of diffusion-weighted MRI compared with gadolinium-enhanced MRI. *Eur Radiol*. juin 2010;20(6):1431-41.
96. Löwenthal D, Zeile M, Lim WY, Wybranski C, Fischbach F, Wieners G, et al. Detection and characterisation of focal liver lesions in colorectal carcinoma patients: comparison of diffusion-weighted and Gd-EOB-DTPA enhanced MR imaging. *Eur Radiol*. avr 2011;21(4):832-40.
97. Bruegel M, Holzapfel K, Gaa J, Woertler K, Waldt S, Kiefer B, et al. Characterization of focal liver lesions by ADC measurements using a respiratory triggered diffusion-weighted single-shot echo-planar MR imaging technique. *Eur Radiol*. mars 2008;18(3):477-85.
98. Agnello F, Ronot M, Valla DC, Sinkus R, Van Beers BE, Vilgrain V. High-b-value diffusion-weighted MR imaging of benign hepatocellular lesions: quantitative and qualitative analysis. *Radiology*. févr 2012;262(2):511-9.
99. Vandecaveye V, Michielsen K, De Keyzer F, Laleman W, Komuta M, Op de beek K, et al. Chemoembolization for hepatocellular carcinoma: 1-month

- response determined with apparent diffusion coefficient is an independent predictor of outcome. *Radiology*. mars 2014;270(3):747-57.
100. Kamel IR, Reyes DK, Liapi E, Bluemke DA, Geschwind J-FH. Functional MR imaging assessment of tumor response after 90Y microsphere treatment in patients with unresectable hepatocellular carcinoma. *J Vasc Interv Radiol JVIR*. janv 2007;18(1 Pt 1):49-56.
 101. Sahani DV, Jiang T, Hayano K, Duda DG, Catalano OA, Ancukiewicz M, et al. Magnetic resonance imaging biomarkers in hepatocellular carcinoma: association with response and circulating biomarkers after sunitinib therapy. *J Hematol Oncol J Hematol Oncol*. 2013;6:51.
 102. Lewin M, Fartoux L, Vignaud A, Arrivé L, Menu Y, Rosmorduc O. The diffusion-weighted imaging perfusion fraction f is a potential marker of sorafenib treatment in advanced hepatocellular carcinoma: a pilot study. *Eur Radiol*. févr 2011;21(2):281-90.
 103. Bonekamp S, Torbenson MS, Kamel IR. Diffusion-weighted magnetic resonance imaging for the staging of liver fibrosis. *J Clin Gastroenterol*. déc 2011;45(10):885-92.
 104. Hong Y, Shi Y, Liao W, Klahr NJ, Xia F, Xu C, et al. Relative ADC measurement for liver fibrosis diagnosis in chronic hepatitis B using spleen/renal cortex as the reference organs at 3 T. *Clin Radiol*. juin 2014;69(6):581-8.
 105. Lewin M, Poujol-Robert A, Boëlle P-Y, Wendum D, Lasnier E, Viallon M, et al. Diffusion-weighted magnetic resonance imaging for the assessment of fibrosis in chronic hepatitis C. *Hepatology Baltim Md*. sept 2007;46(3):658-65.
 106. Annet L, Peeters F, Abarca-Quinones J, Leclercq I, Moulin P, Van Beers BE. Assessment of diffusion-weighted MR imaging in liver fibrosis. *J Magn Reson Imaging JMRI*. janv 2007;25(1):122-8.
 107. Leitão HS, Doblaz S, d'Assignies G, Garteiser P, Daire J-L, Paradis V, et al. Fat deposition decreases diffusion parameters at MRI: a study in phantoms and patients with liver steatosis. *Eur Radiol*. févr 2013;23(2):461-7.
 108. Yoon JH, Lee JM, Baek JH, Shin C, Kiefer B, Han JK, et al. Evaluation of hepatic fibrosis using intravoxel incoherent motion in diffusion-weighted liver MRI. *J Comput Assist Tomogr*. févr 2014;38(1):110-6.
 109. Wang Y, Ganger DR, Levitsky J, Sternick LA, McCarthy RJ, Chen ZE, et al. Assessment of chronic hepatitis and fibrosis: comparison of MR elastography and diffusion-weighted imaging. *AJR Am J Roentgenol*. mars 2011;196(3):553-61.
 110. Girometti R, Furlan A, Esposito G, Bazzocchi M, Como G, Soldano F, et al. Relevance of b-values in evaluating liver fibrosis: a study in healthy and cirrhotic subjects using two single-shot spin-echo echo-planar diffusion-weighted sequences. *J Magn Reson Imaging JMRI*. août 2008;28(2):411-9.

111. Razek AAKA, Massoud SMA, Azziz MRA, El-Bendary MM, Zalata K, Motawea EM. Prediction of esophageal varices in cirrhotic patients with apparent diffusion coefficient of the spleen. *Abdom Imaging*. 3 mars 2015;
112. Bonkovsky HL, Banner BF, Rothman AL. Iron and chronic viral hepatitis. *Hepatology*. 1997;25(3):759-68.
113. Barry M, Sherlock S. Measurement of liver-iron concentration in needle-biopsy specimens. *Lancet*. 16 janv 1971;1(7690):100-3.
114. Guyader D, Gandon Y, Deugnier Y, Jouanolle H, Loreal O, Simon M, et al. Evaluation of computed tomography in the assessment of liver iron overload. A study of 46 cases of idiopathic hemochromatosis. *Gastroenterology*. sept 1989;97(3):737-43.
115. Villeneuve J-P, Bilodeau M, Lepage R, Côté J, Lefebvre M. Variability in hepatic iron concentration measurement from needle-biopsy specimens. *J Hepatol*. août 1996;25(2):172-7.
116. Rose C, Vandevenne P, Bourgeois E, Cambier N, Ernst O. Liver iron content assessment by routine and simple magnetic resonance imaging procedure in highly transfused patients. *Eur J Haematol*. août 2006;77(2):145-9.
117. Wood JC, Enriquez C, Ghugre N, Tyzka JM, Carson S, Nelson MD, et al. MRI R2 and R2* mapping accurately estimates hepatic iron concentration in transfusion-dependent thalassemia and sickle cell disease patients. *Blood*. 15 août 2005;106(4):1460-5.
118. St Pierre TG, Clark PR, Chua-anusorn W, Fleming AJ, Jeffrey GP, Olynyk JK, et al. Noninvasive measurement and imaging of liver iron concentrations using proton magnetic resonance. *Blood*. 15 janv 2005;105(2):855-61.
119. Tanimoto A, Oshio K, Suematsu M, Pouliquen D, Stark DD. Relaxation effects of clustered particles. *J Magn Reson Imaging JMRI*. juill 2001;14(1):72-7.
120. Hankins JS, McCarville MB, Loeffler RB, Smeltzer MP, Onciu M, Hoffer FA, et al. R2* magnetic resonance imaging of the liver in patients with iron overload. *Blood*. 14 mai 2009;113(20):4853-5.
121. Lazo M, Clark JM. The epidemiology of nonalcoholic fatty liver disease: a global perspective. *Semin Liver Dis*. nov 2008;28(4):339-50.
122. Sanyal AJ, American Gastroenterological Association. AGA technical review on nonalcoholic fatty liver disease. *Gastroenterology*. nov 2002;123(5):1705-25.
123. Dixon WT. Simple proton spectroscopic imaging. *Radiology*. 1 oct 1984;153(1):189-94.
124. Fishbein MH, Gardner KG, Potter CJ, Schmalbrock P, Smith MA. Introduction of fast MR imaging in the assessment of hepatic steatosis. *Magn Reson Imaging*. 1997;15(3):287-93.

125. Olthof AW, Sijens PE, Kreeftenberg HG, Kappert P, van der Jagt EJ, Oudkerk M. Non-invasive liver iron concentration measurement by MRI: comparison of two validated protocols. *Eur J Radiol.* juill 2009;71(1):116-21.
126. Glover GH, Schneider E. Three-point Dixon technique for true water/fat decomposition with B0 inhomogeneity correction. *Magn Reson Med Off J Soc Magn Reson Med Soc Magn Reson Med.* avr 1991;18(2):371-83.
127. Reeder SB, Pineda AR, Wen Z, Shimakawa A, Yu H, Brittain JH, et al. Iterative decomposition of water and fat with echo asymmetry and least-squares estimation (IDEAL): application with fast spin-echo imaging. *Magn Reson Med Off J Soc Magn Reson Med Soc Magn Reson Med.* sept 2005;54(3):636-44.
128. Reeder SB, McKenzie CA, Pineda AR, Yu H, Shimakawa A, Brau AC, et al. Water-fat separation with IDEAL gradient-echo imaging. *J Magn Reson Imaging JMRI.* mars 2007;25(3):644-52.
129. Liu C-Y, McKenzie CA, Yu H, Brittain JH, Reeder SB. Fat quantification with IDEAL gradient echo imaging: correction of bias from T(1) and noise. *Magn Reson Med Off J Soc Magn Reson Med Soc Magn Reson Med.* août 2007;58(2):354-64.
130. Frahm J, Bruhn H, Gyngell ML, Merboldt KD, Hänicke W, Sauter R. Localized high-resolution proton NMR spectroscopy using stimulated echoes: initial applications to human brain in vivo. *Magn Reson Med Off J Soc Magn Reson Med Soc Magn Reson Med.* janv 1989;9(1):79-93.
131. Bottomley PA. Spatial localization in NMR spectroscopy in vivo. *Ann N Y Acad Sci.* 1987;508:333-48.
132. Sijens PE, Smit GP, Borgdorff MAJ, Kappert P, Oudkerk M. Multiple voxel ¹H MR spectroscopy of phosphorylase-b kinase deficient patients (GSD IXa) showing an accumulation of fat in the liver that resolves with aging. *J Hepatol.* déc 2006;45(6):851-5.
133. Szczepaniak LS, Nurenberg P, Leonard D, Browning JD, Reingold JS, Grundy S, et al. Magnetic resonance spectroscopy to measure hepatic triglyceride content: prevalence of hepatic steatosis in the general population. *Am J Physiol Endocrinol Metab.* févr 2005;288(2):E462-8.
134. Schick F. Simultaneous highly selective MR water and fat imaging using a simple new type of spectral-spatial excitation. *Magn Reson Med Off J Soc Magn Reson Med Soc Magn Reson Med.* août 1998;40(2):194-202.
135. Yokoo T, Bydder M, Hamilton G, Middleton MS, Gamst AC, Wolfson T, et al. Nonalcoholic fatty liver disease: diagnostic and fat-grading accuracy of low-flip-angle multiecho gradient-recalled-echo MR imaging at 1.5 T. *Radiology.* avr 2009;251(1):67-76.
136. Lee SS, Lee Y, Kim N, Kim SW, Byun JH, Park SH, et al. Hepatic fat quantification using chemical shift MR imaging and MR spectroscopy in the

- presence of hepatic iron deposition: validation in phantoms and in patients with chronic liver disease. *J Magn Reson Imaging JMRI*. juin 2011;33(6):1390-8.
137. Fischbach F, Bruhn H. Assessment of in vivo ¹H magnetic resonance spectroscopy in the liver: a review. *Liver Int Off J Int Assoc Study Liver*. mars 2008;28(3):297-307.
138. Suga M, Matsuda T, Minato K, Oshiro O, Chihara K, Okamoto J, et al. Measurement of in vivo local shear modulus using MR elastography multiple-phase patchwork offsets. *IEEE Trans Biomed Eng*. juill 2003;50(7):908-15.
139. Yin M, Talwalkar JA, Glaser KJ, Manduca A, Grimm RC, Rossman PJ, et al. A Preliminary Assessment of Hepatic Fibrosis with Magnetic Resonance Elastography. *Clin Gastroenterol Hepatol Off Clin Pract J Am Gastroenterol Assoc*. oct 2007;5(10):1207-13.e2.
140. Huwart L, Sempoux C, Vicaut E, Salameh N, Annet L, Danse E, et al. Magnetic resonance elastography for the noninvasive staging of liver fibrosis. *Gastroenterology*. juill 2008;135(1):32-40.
141. Batheja M, Vargas H, Silva AM, Walker F, Chang Y-H, De Petris G, et al. Magnetic resonance elastography (MRE) in assessing hepatic fibrosis: performance in a cohort of patients with histological data. *Abdom Imaging*. 27 déc 2014;
142. Haimerl M, Verloh N, Zeman F, Fellner C, Müller-Wille R, Schreyer AG, et al. Assessment of Clinical Signs of Liver Cirrhosis Using T1 Mapping on Gd-EOB-DTPA-Enhanced 3T MRI. *PLoS ONE*. 31 déc 2013;8(12):e85658.
143. Smith FW, Mallard JR, Reid A, Hutchison JM. Nuclear magnetic resonance tomographic imaging in liver disease. *Lancet*. 2 mai 1981;1(8227):963-6.
144. Alanen A, Komu M, Leino R, Toikkanen S. MR and magnetisation transfer imaging in cirrhotic and fatty livers. *Acta Radiol Stockh Swed* 1987. juill 1998;39(4):434-9.
145. Ding Y, Rao S-X, Meng T, Chen C, Li R, Zeng M-S. Usefulness of T1 mapping on Gd-EOB-DTPA-enhanced MR imaging in assessment of non-alcoholic fatty liver disease. *Eur Radiol*. avr 2014;24(4):959-66.
146. Moon JC, Messroghli DR, Kellman P, Piechnik SK, Robson MD, Ugander M, et al. Myocardial T1 mapping and extracellular volume quantification: a Society for Cardiovascular Magnetic Resonance (SCMR) and CMR Working Group of the European Society of Cardiology consensus statement. *J Cardiovasc Magn Reson*. 14 oct 2013;15(1):92.

TABLE DES ILLUSTRATIONS

I. Table des figures :

Figure 1 : Présentation de l'appareillage et schématisation de la technique de mesure du FS

Figure 2 : Présentation de l'appareillage et schématisation du principe d'ARFI

Figure 3 : Présentation de l'appareillage et schématisation du principe du SSI

Figure 4 : IRM 1.5Tesla

Figure 5 : Proton (P) tournant autour d'un axe de rotation (S) et induisant un moment magnétique μ .

Figure 6 : Orientation des protons sans et avec application d'un champ magnétique B_0

Figure 7 : Mouvement de précession d'un proton autour de B_0

Figure 8 : Apparition d'une composante transversale de l'aimantation par rephasage des spins

Figure 9 : Aimantation longitudinale dans le sens de B_0 et aimantation transvsersale perpendiculaire à B_0

Figure 10 : Courbe de récupération de l'aimantation longitudinale

Figure 11 : Courbe de disparition de l'aimantation transversale.

Figure 12 : Obtention d'une image anatomique à partir d'une image fréquentielle par double transformée de Fourier

Figure 13 : Schéma chronologique d'une séquence en écho de spin

Figure 14 : Diffusion des molécules d'eau (A : Diffusion restreinte dans un milieu très cellulaire, B : Diffusion facilitée dans un milieu peu cellulaire)

Figure 15 : Schéma d'une séquence de diffusion classique

Figure 16 : Images pondérées en diffusion dans les trois axes avec l'image moyennée (image trace)

Figure 17 : AVC ischémique sylvien gauche : hypersignal sur la séquence de diffusion $b=1000$ (gauche) et_hyposignal sur la cartographie ADC (droite) en rapport avec la restriction de diffusion

Figure 18 : Courbes logarithmiques de décroissance du signal sur une séquence de diffusion par rapport au facteur de diffusion b comparant le modèle uni et multi-compartmental

Figure 19 : Courbe logarithmique de décroissance du signal sur une séquence de diffusion par rapport au facteur de diffusion b , représentant schématiquement D , D^* et f

Figure 20 : Distorsion secondaire aux courants de Foucault : contraction (haut et droite), décalage (bas et gauche) et cisaillement (bas et droite)(88).

Figure 21 : Images fantômes sur une séquence echo planar avec $b=0$

Figure 22 : Artefact de déplacement chimique rétro-orbitaire

Figure 23 : Artefact de susceptibilité magnétique

Figure 24 : Courbe montrant la relation curviligne entre R2 et la concentration en fer intra-hépatique

Figure 25 : Courbes montrant la corrélation linéaire et reproductible entre R2* et la concentration en fer intra-hépatique

Figure 26 : Schéma montrant le déphasage progressif des spins de l'eau et de la graisse

Figure 27 : Principe de la séquence IP/OP et calcul du pourcentage de stéatose en fonction du signal obtenu à chaque temps d'écho

Figure 28 : Séquence T1 en écho de gradient en phase (B et D) et opposition de phase (A et C). Le signal du foie reste stable entre A et B chez un patient mince et sans stéatose hépatique, contrairement à une chute de signal en opposition de phase entre C et D chez un patient obèse avec un foie stéatosique.

Figure 29 : Séquence IDEAL en écho de gradient montrant l'acquisition « eau » (a), « graisse » (b), en phase (c) et en opposition de phase (d).

Figure 30 : Séquence d'excitation sélective spectrale et spatiale montrant un sujet fin sans stéatose (A) hépatique et un sujet obèse avec une importante stéatose (B).

Figure 31 : Séquence pondérée T1 (1^{ère} ligne), propagation de l'onde (2^{ème} ligne) et module de cisaillement (3^{ème} ligne) d'un foie sain (A), fibrosé (B), fibrosé avec un carcinome hépatocellulaire (C) et avec un cholangiocarcinome (D).

Figure 32 : Cartographies de relaxation T1 réalisées chez un patient sain (gauche) et un patient atteint de cirrhose hépatique (droite)

Figure 33 : Comparaison entre une acquisition de type T2 « Dark Blood » (en haut) et T2 mapping (en bas) au niveau du ventricule gauche à deux temps différents du cycle cardiaque, montrant notamment la disparition des artefacts de battements sur le T2 mapping.

Figure 34.1 : Diagramme en boîtes montrant les valeurs mesurées au niveau du foie sur la séquence « T1 Mapping » par rapport aux groupes « contrôle », « Child A » et « Child B/C).

Figure 34.2 : Diagramme en boîtes montrant les valeurs mesurées au niveau de la rate sur la séquence « T2 Mapping » par rapport aux groupes « contrôle », « Child A » et « Child B/C).

Figure 34.3 : Diagramme en boîtes montrant les valeurs d'ADC mesurées au niveau du foie sur la séquence de diffusion par rapport aux groupes « contrôle », « Child A » et « Child B/C).

Figure 34.4 : Diagramme en boîtes montrant les valeurs d'ADC mesurées au niveau de la rate sur la séquence de diffusion par rapport aux groupes « contrôle », « Child A » et « Child B/C).

II. Table des tableaux

Tableau 1 : Etiologies principales des maladies hépatiques chroniques évoluant vers une cirrhose

Tableau 2 : Manifestations cliniques de la cirrhose hépatique

Tableau 3 : Score de Child-Pugh-Turcotte

Tableau 4 : Stades cliniques d'évolution de la cirrhose hépatique

Tableau 5 : Caractéristiques et performances diagnostiques des principaux scores combinés d'évaluation de la fibrose hépatique

Tableau 6 : Caractéristiques des patients au moment de l'examen IRM

Tableau 7 : Etiologies des patients cirrhotiques

Tableau 8 : Score de Child-Pugh des patients du groupe « cirrhose »

Tableau 9 : Comparaison des variables IRM par rapport au score de Child-Pugh

Tableau 10 : Comparaison des variables IRM par rapport à la mesure d'élasticité par Fibroscan

Tableau 11 : Comparaison des variables IRM par rapport à la présence de larges varices œsophagiennes

Tableau 12 : Corrélation des variables IRM avec le score de Child-Pugh, MELD et l'élasticité hépatique

ANNEXES

Annexe 1 : Critères diagnostiques et bilan initial de la cirrhose non compliquée (HAS 2006)

Evaluation ponctuelle de la sévérité de la cirrhose

L'évaluation ponctuelle de la sévérité de la cirrhose est principalement réalisée à l'aide du score de Child Pugh.

Calcul du score de Child Pugh			
	1 point	2 points	3 points
Encéphalopathie (grade)	Absente	Grade I et II	Grade III et IV
Ascite	Absente	Minime	Modérée
Bilirubine totale ($\mu\text{mol/l}$)	< 35	35 à 50	> 50
Albumine (g/l)	> 35	28 à 35	< 28
Taux de prothrombine (%)	> 50	40 à 50	< 40

Source : Erlinger S, Benhamou JP. Cirrhose : aspects cliniques. In: Benhamou JP, Bircher J, McIntyre N, Rizzetto M, Rodès J. Hépatologie clinique, 2^{ème} édition, dirigé par Jean-Pierre Benhamou. Paris: Flammarion Médecine-Sciences; 2002. p. 629-41.
© 2002 Flammarion Médecine-Sciences

La gravité est croissante avec la valeur du score :

- entre 5 et 6 points : **classe A**
- entre 7 et 9 points : **classe B**
- entre 10 et 15 points : **classe C**

En cas de cirrhose compensée, la plupart des malades sont en classe A.

La cirrhose décompensée correspond à une classe B ou C.

Ce score ne prend pas en compte certaines complications de la cirrhose, telles que l'hémorragie digestive ou le carcinome hépatocellulaire.

Annexe 2 : Exemples de cartographie de la relaxation T1 obtenues par la séquence « T1 mapping » chez un patient du groupe contrôle et du groupe « cirrhose »

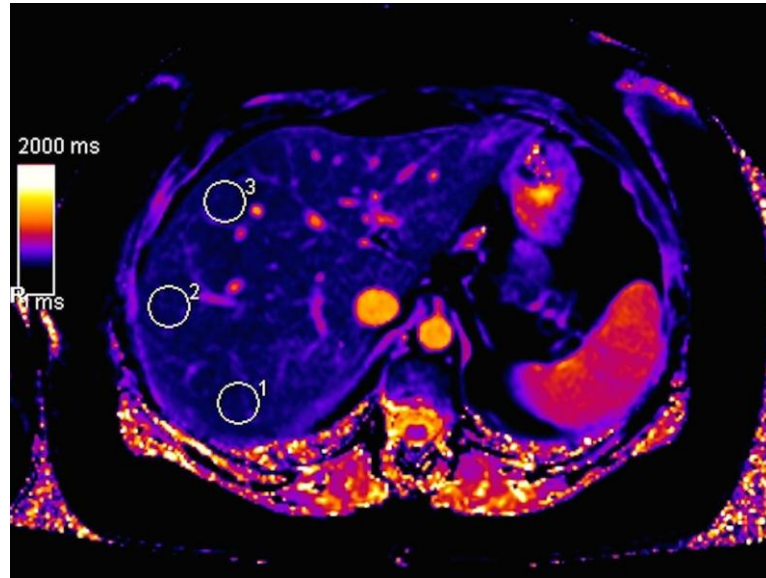


Image A

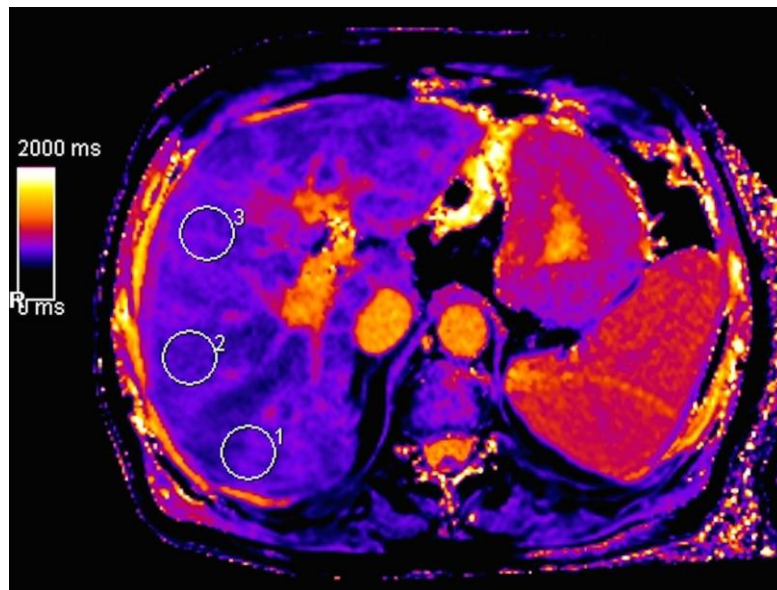
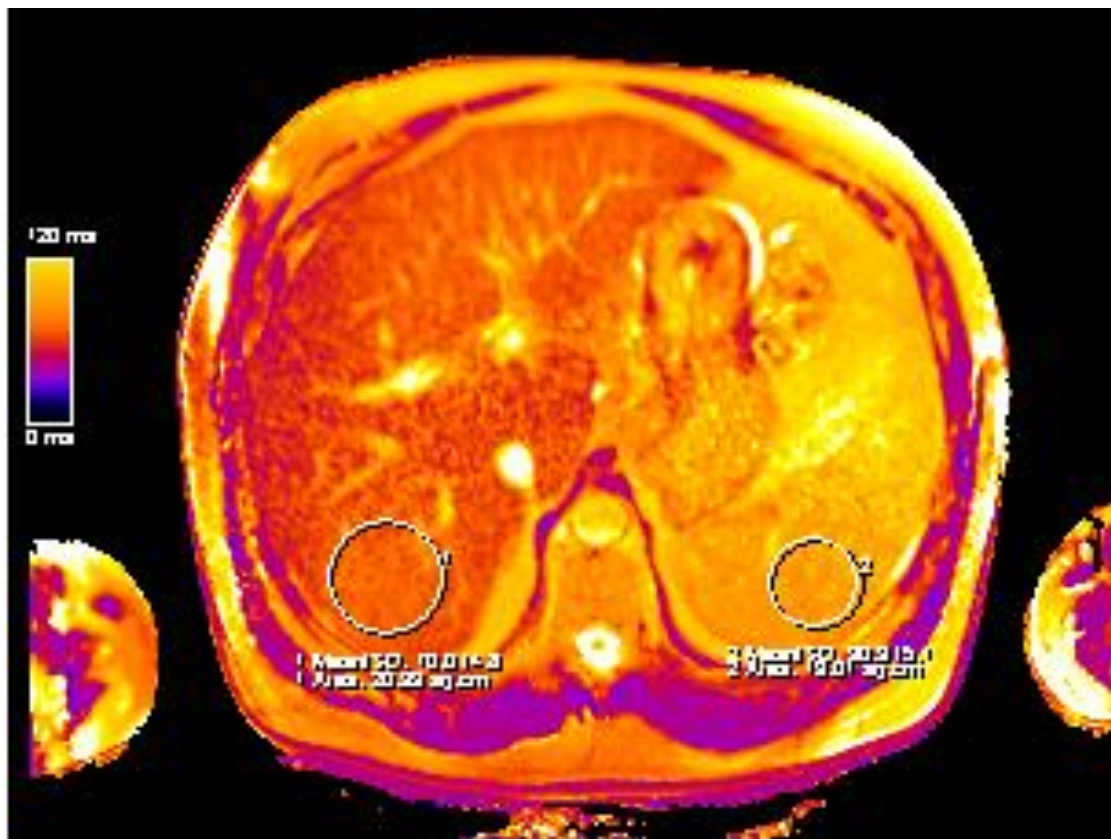


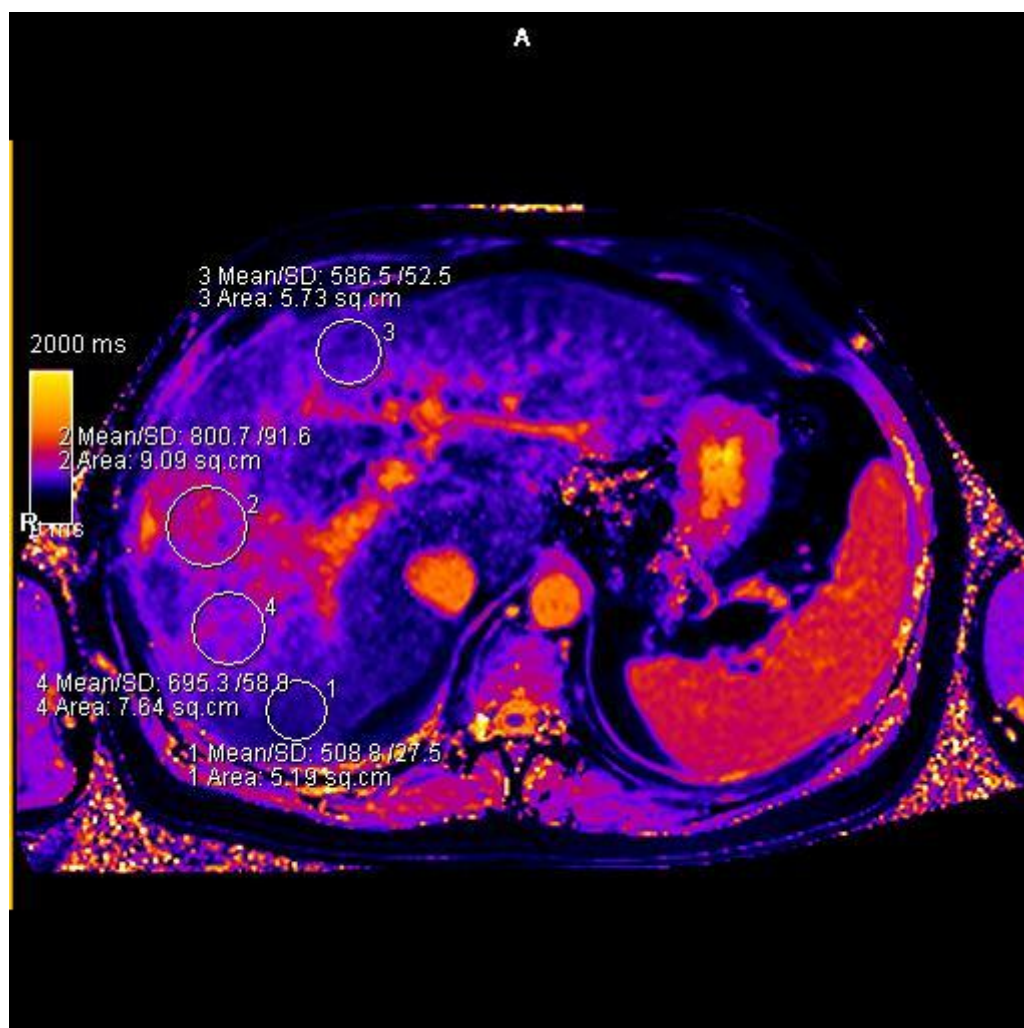
Image B

Mesures par positionnement de trois ROI au sein d'un foie sain d'un témoin de 38 ans (image A) calculées dans l'ordre à 485, 488, et 491 ms (valeur moyenne de 488 ms) et au sein d'un foie cirrhotique d'un patient de 65 ans de stade Child-Pugh B9 (image B) calculées dans l'ordre à 713, 698, et 739 ms (valeur moyenne de 717 ms).

Annexe 3 : Exemple de cartographie de la relaxation T2 obtenues par la séquence « T2 mapping » chez un patient du groupe du groupe « cirrhose »



Annexe 4 : Exemple de cartographie de la relaxation T1 obtenues par la séquence « T1 mapping » montrant une bande de fibrose intra-hépatique (800,7ms) entourée de parenchyme sain (586,5ms)



SERMENT D'HIPPOCRATE

Au moment d'être admis(e) à exercer la médecine, je promets et je jure d'être fidèle aux lois de l'honneur et de la probité.

Mon premier souci sera de rétablir, de préserver ou de promouvoir la santé dans tous ses éléments, physiques et mentaux, individuels et sociaux.

Je respecterai toutes les personnes, leur autonomie et leur volonté, sans aucune discrimination selon leur état ou leurs convictions. J'interviendrai pour les protéger si elles sont affaiblies, vulnérables ou menacées dans leur intégrité ou leur dignité. Même sous la contrainte, je ne ferai pas usage de mes connaissances contre les lois de l'humanité.

J'informerai les patients des décisions envisagées, de leurs raisons et de leurs conséquences.

Je ne tromperai jamais leur confiance et n'exploiterai pas le pouvoir hérité des circonstances pour forcer les consciences.

Je donnerai mes soins à l'indigent et à quiconque me les demandera.

Je ne me laisserai pas influencer par la soif du gain ou la recherche de la gloire.

Admis(e) dans l'intimité des personnes, je tairai les secrets qui me seront confiés. Reçu(e) à l'intérieur des maisons, je respecterai les secrets des foyers et ma conduite ne servira pas à corrompre les mœurs.

Je ferai tout pour soulager les souffrances. Je ne prolongerai pas abusivement les agonies. Je ne provoquerai jamais la mort délibérément.

Je préserverai l'indépendance nécessaire à l'accomplissement de ma mission.

Je n'entreprendrai rien qui dépasse mes compétences. Je les entretiendrai et les perfectionnerai pour assurer au mieux les services qui me seront demandés.

J'apporterai mon aide à mes confrères ainsi qu'à leurs familles dans l'adversité.

Que les hommes et mes confrères m'accordent leur estime si je suis fidèle à mes promesses ; que je sois déshonoré(e) et méprisé(e) si j'y manque.

